

TÜRK RADYOLOJİ DERNEĞİ

# **MRG ve BT İNCELEME STANDARTLARI**



# MRG ve BT İNCELEME STANDARTLARI

Türk  
Radyoloji  
Derneği  
2018

## İçindekiler

İçindekiler .....	3
Amaç.....	4
Radyolojik hizmet süreçleri, tanım ve genel gereklilikleri .....	4
Manyetik rezonans görüntüleme incelemeleri rehberi .....	4
Bilgisayarlı tomografi incelemeleri rehberi .....	4
Akciğer Yüksek Çözünürlüklü BT (erişkin) .....	4
Toraks BT .....	4
Toraks MRG .....	4
Beyin BT.....	4
Beyin MRG.....	4
Beyin Difüzyon MRG.....	4
Hipofiz MRG .....	4
Spinal MRG .....	4
Boyun BT .....	4
Boyun MRG.....	4
Paranasal Sinüs BT .....	4
Temporal Kemik BT .....	4
Temporal Kemik MRG.....	4
Orbita MRG.....	4
Üst Abdomen BT .....	4
Üst Abdomen MRG.....	4
Adomende Spesifik BT İncelemeleri .....	4
Adrenal MRG.....	4
MR Ürografi .....	4

Pelvis MRG .....	4
Renal Kitle MRG .....	4
Prostat MRG .....	4
Skrotal MRG.....	4
Omuz MRG.....	4
Dirsek Eklemi MRG.....	4
El ve El Bileđi MRG .....	4
Diz MRG .....	4
Kemik Pelvis ve Kalça MRG .....	4
Sakroilyak Eklem MRG .....	4
Ayak MRG.....	4
Ayak Bileđi MRG.....	4
Kemik Tümörleri MRG.....	4
Yumuşak Doku Tümörleri MRG.....	4
Kemik İliđi MRG.....	4
Temporomandibuler Eklem MRG.....	4
Meme MRG.....	4
Pediyatrik Toraks BT.....	4
Pediyatrik Akciđer Yüksek Çözünürlüklü BT .....	4
Pediyatrik Abdomen BT.....	4
Pediyatrik Pelvis BT .....	4
Pediyatrik Toraks MRG.....	4
Pediyatrik Üst Abdomen MRG.....	4
Pediyatrik Alt Abdomen (Pelvis) MRG.....	4
Kardiyak BT, Koroner BT Anjiyografi.....	4
Üst Ekstremitte BT Anjiyografi.....	4
Alt Ekstremitte BT Anjiyografi.....	4
Kardiyak MRG .....	4
Periferik MR Anjiyografi .....	4

# MRG ve BT İNCELEME STANDARTLARI

Türk  
Radyoloji  
Derneği  
2018

## Amaç

Bu rehber, toplum sağlığını iyileştirmek, kaynakların uygun kullanılmasını sağlamak ve radyolojik hizmetlerin etkin, doğru üretilmesine yardımcı olmak için radyologlara ve diğer hekimlere, radyolojik hizmet üreten özel veya kamu kurumlarına yol göstermek, dil ve eylem birliği sağlamak amacı ile Türk Radyoloji Derneği ve T.C. Sağlık Bakanlığı işbirliği ile hazırlanmıştır.

Rehberin hazırlanmasında; Türk Radyoloji Derneği Yeterlilik Kurulu (TRYK) Rehberler ve Standartlar Komitesi tarafından 2007-2011 yılları arasında hazırlanmış standart ve rehberler asıl kaynak olarak alınmış ve radyoloji alanında faaliyet gösteren yan dal dernekleri ve çalışma gruplarının işbirliği ile bazı güncellemeler yapılmıştır.

Bu rehber uygun aralıklar ile güncellenmelidir. Rehberde yer alan öneriler asgari koşullardır. Bu koşulların sağlanması beklenmelidir. Radyolojik hizmetler, istemdeki amaç ve hastaya ait özel durumlar nedeni ile çeşitlilik göstereceğinden tüm hizmetleri her bir klinik duruma göre standardize etmek zordur. Hastaya, radyoloji-görüntüleme merkezinin özelliğine ve elde o an mevcut cihazlara göre değişiklikler olabilir. Sözgelimi hareketsizlik gerektiren durumlarda kooperasyonu sağlanamayan hastalarda tetkikte bazı adımlar hasta sağlığı esas olmak üzere yapılmayabilir. Ancak bu sadece gerekli durumlarla sınırlı kalmalıdır. Ayrıca meslektaşlarımızın hekimlik sanatı gereği, hasta sağlığı esas olmak üzere, bazı modifikasyonlar yapabileceği unutulmamalıdır.

Bu rehberde olağan koşullarda asgari gereklilikler hedeflenmiştir. Bu çalışmaya öncülük eden standartları TRD, öncelikli olarak bir eğitsel araç olarak kabul etmekte ve uygulamalardan yasal olarak sorumlu olan hekimlerin kendi bilgi, deneyim ve kararlarına saygı göstermektedir. Bu nedenle rehberde yer alan ifadelerin kesin hükümler olmadığı bilinmelidir.

Bu rehber 3 bölümden oluşmaktadır.

1. Radyolojik hizmet süreçleri tanım ve genel gereklilikleri
2. MRG ve BT incelemeleri rehberi
3. Sık karşılaşılan MRG ve BT incelemelerinin kullanım alanları ve çekim standartları

# RADYOLOJİK HİZMET SÜREÇLERİ, TANIM VE GENEL GEREKLİLİKLERİ

## 1.1. Tanımlar

**1.1.1. Radyolojik İnceleme:** Tıbbi görüntüleme cihazları kullanarak tanı amacı ile gerçekleştirilen işlemlerdir.

**1.1.2. Girişimsel radyolojik işlem:** Tıbbi görüntüleme cihazları kullanarak gerçekleştirilen tedavi amaçlı ya da biyopsi gibi tanı amaçlı bir müdahalenin yapıldığı işlemlerdir.

**1.1.3. Tıbbi görüntüleme cihazları:** Direkt radyografi, bilgisayarlı tomografi, manyetik rezonans görüntüleme, ultrasonografi, Doppler ultrasonografi, mammografi, anjiyografi, pozitron emisyon tomografisi, DEXA, floroskopi vb. tanı, evreleme, tedaviye yanıt ya da girişimsel işlemlere rehberlik etmek gibi amaçlarla kullanılan tıbbi cihazlardır.

## 1.2. Radyolojik inceleme süreci

Radyolojik incelemeler pek çok bileşeni olan karmaşık bir süreç yapısına sahiptir. Bu bileşenlerden radyolog sorumlu olup incelemeler tek bir radyolog tarafından veya birden fazla radyologun iş birliği ve sorumluluğu ile gerçekleştirilebilir. Sorumlu radyolog veya radyologların denetimi altında çalışan tekniker, teknisyen veya diğer elemanlar, inceleme sürecinin herhangi uygun bir aşamasında görev alabilir. Ancak, incelemenin gerçekleştirildiği fiziksel mekanda ya da uygun bir mesafede süreci denetleyebilecek ve gerektiğinde bizzat müdahalede bulunabilecek en az bir sorumlu radyolog bulunmalıdır.

### Bir radyolojik incelemenin basamakları

**1.2.1. İnceleme isteminin değerlendirilmesi ve uygunluğuna karar verilmesi:** Radyolojik inceleme süreci, radyologun inceleme endikasyonunu açık bir biçimde anlaması ile başlar. Radyolojik istemin uygunluğu, istemde belirtilen ve tetkike duyulan gereksinimi açıklayan klinik bilgi ile birlikte, merkezin deneyim ve cihaz parkının özelliklerine bağlıdır ve bu konudaki kanıt değerindeki literatür bilgileri ile değerlendirilir. Bu nedenle radyolojik istem formunda mutlaka klinik bilgi bulunmalıdır. Bu bilgi, tetkikin gerekçesini açıklamalı, tetkik gerçekleştirilmesi ve yorumlamasına katkı sağlamalıdır. İstemde, inceleme için gerekli olan klinik bilgi yanında laboratuvar bilgileri de yer almalıdır. Yetersiz veya yanlış klinik bilginin lezyonların yanlış yorumlanmasına ve hatta gözden kaçmasına neden olacağı bilinmektedir. Sorumlu radyolog bu süreçte gerektiğinde hasta/sorumlu yakını veya istemi yapan hekimden ek bilgi isteyebilir. Bir radyolojik incelemenin hastaya sağlayacağı yarar olasılığı, incelemenin olası zararlarına tercih edilir olmalıdır. Radyolojik inceleme isteminin radyolog tarafından değerlendirilmesi, gereken durumlarda hasta, sorumlu yakını veya ilgili hekim ile görüşülerek, endikasyonun anlaşılacak kabulü veya alternatif öneri getirilmesi gerekmektedir.

**1.2.2. İnceleme için hazırlama:** Hastayı bilgilendirme, onamın alınması, reçetelendirme, randevu verme gibi aşamaları içerir. Bu aşamada hasta veya sorumlu yakınları yazılı veya sözlü ancak mutlaka hastanın gerek duyduğu biçimde, etkin olarak bilgilendirilmelidir. İncelemenin nasıl yapılacağı, yararları ve olası zararları anlatılmalıdır. Hastanın onamının yazılı olarak alınması tercih edilmeli ve onam belgesi saklanmalıdır. İncelemede kullanılacak kontrast madde ve diğer ilaçları içerecek reçete, radyolog veya varsa sorumluluğu altında çalışan uzmanlık öğrencisi hekimler tarafından yazılmalıdır. Randevu tıbbi gereklilikler ve merkezin olanakları göz önünde bulundurularak en uygun şekilde verilmelidir.

**1.2.3. İncelemenin uygulanması:** İncelemenin evrelerinin planlanması, bizzat radyolog veya denetimi altında bulunan çalışanlar tarafından gerektiğinde kontrast uygulama veya ek incelemelerin yapılması aşamalarını içerecek şekilde gerçekleştirilmelidir.

**1.2.4. İncelemenin tamamlanması:** İncelemenin yeterli tanısal kalitede olup olmadığına karar verme aşamasıdır. Acil tedavi gerektiren bulgular veya istem formunda belirtilen gerekçe dışında hastanın tedavisini acil olarak değiştirebilecek önemli bir bulguya rastlanırsa klinisyene veya hasta/sorumluluğunu taşıyan yakınına bu aşamada hızla bilgi verilmelidir.

**1.2.5. Raporlama:** Radyolojik incelemeler mutlaka raporlanmalıdır. Radyolog bu aşamada gerek duyulan ayrıntılı klinik ve laboratuvar bilgilere ve hasta ile ilgili daha önceki incelemelere ulaşabilmelidir.

#### **1.2.6. Rapor ve diğer bilgilendirme yöntemleri**

**1.2.6.1. Ön/geçici rapor:** Kesin rapor öncesi çoğunlukla acil durumlarda yazılan raporlardır. Bu raporun kesin rapor olmadığı açıkça belirtilmeli ve kesin raporun ne zaman yazılacağı bilgisi yer almalıdır.

**1.2.6.2. Kesin Rapor:** Her radyolojik inceleme bir kesin rapor ile sonuçlanmalıdır. Kesin raporun ne zaman verileceği hasta ve hekimlerce bilinmeli ve bu süreler değişmemelidir. Kesin rapor metni değiştirilmez. Gereken durumlarda aşağıda belirtildiği gibi ek rapor düzenlenir.

**1.2.6.3. Ek rapor:** Radyologun raporu ilgili klinisyene veya hastaya ulaştıktan sonra ortaya çıkan yeni bir klinik bilgi sonrası ya da rapor metninde bir yazım hatası nedeniyle raporda düzeltme yapmak gerekebilir. Bu durum raporun değiştirilmesi yerine ek rapor ile belirtilmelidir. Merkezler ek rapor yazma düzenekleri oluşturmalıdır.

**1.2.6.4. İkincil görüş raporu:** Sıklıkla yan dal uzmanlığı gerektiren durumlarda kullanılır. Tıbbi görüntülerin kesin raporlaması öncesi, bir başka radyologdan görüş alınmasıdır. Kesin rapor yerine geçmez. İkincil görüş sonrası görüşü isteyen radyolog tarafından kesin raporlama yapılır.

**1.2.6.5. Konsültasyon raporu:** Sıklıkla bir hekim tarafından klinik karar verme süreçlerinde radyoloğa yöneltilen soruların yanıtlandığı rapordur.

**1.2.6.6. Rutin dışı bilgilendirme:** Kesin rapor dışında, çoğunlukla kesin rapor öncesinde, gerekli yazılı veya sözlü iletişimlerdir. Tetkik sırasında karşılaşılan ve acil önemi olan durumların ilgili klinisyene haber verilmesi bir rutin dışı bilgilendirme örneğidir. Bu durumlar kesin raporun altında da belirtilmelidir.

#### **1.2.7. Belgeleme, arşivleme:**

Radyolojik inceleme öncesi alınan onam belgeleri, yazılan raporların nüshaları yasal ve kurum politikalarının gerektirdiği biçim ve sürede saklanmalıdır. Olanaklı ise dijital olarak çekilen filmler ve diğer radyolojik incelemelere ait görüntüler de saklanmalıdır.

#### **1.2.8. Rapor sonuçlarının klinisyenleri ile tartışılması ve rapor bilgilerinin yönetim, eğitim, araştırma gibi amaçlarla kullanılmasının planlanması:**

Radyolojik görüntüleme süreci entegre klinik bir hizmettir. Bu nedenle salt rapor yazma olarak düşünülmemelidir. İnceleme sonuçlarının klinisyenler ile tartışılmasına sıklıkla gerek duyulabilir ve bu durum hem hasta tedavisinin yönlendirilmesinde hem de sürekli eğitimin bir parçası olarak önemli katkı sağlamaktadır. İlgili merkezlerde radyologların eğitim ve araştırma işlevleri olabileceği gibi her radyoloji biriminin yönetiminde radyologlara önemli sorumluluklar düşmektedir.

### 1.3. Kimler yapmalı, gerekli özel nitelikler ve sorumluluklar

Bir radyolojik inceleme sürecinin bütününden radyoloji uzmanı sorumludur. Radyolog, TC Sağlık Bakanlığı tarafından radyoloji uzmanlık belgesi verilmiş ya da yurtdışında uzmanlık eğitimi tamamlayarak radyoloji uzmanlığı denkliği kabul edilmiş tıp doktorlarıdır. Radyoloji uzmanlık eğitimi almakta olanlar, bir radyoloji uzmanı sorumluluğunda hareket etmelidir. Gerekli ilaç ve malzemenin planlanması, reçetelendirilmesi ve kullanılması radyoloji uzmanı tarafından gerçekleştirilir.

İncelemenin bir bölümünü oluşturan görüntü elde edilmesi aşamasında ilgili cihaz radyoloji teknikeri ya da teknisyenleri tarafından kullanılmalıdır. Kullanım sırasında tıbbi karar vermeyi gerektiren ultrasonografi, floroskopi ve anjiyografi gibi cihazlar doğrudan radyoloji uzmanı tarafından kullanılır.

### 1.4. Etik konular

Hasta veya sorumlu yakınlarına inceleme hakkında yazılı veya sözlü bilgi verilmeli ve onamları alınmalıdır. Bu amaçla incelemenin olası yararları ve zararlı etkileri hasta veya yakınlarının kültürel düzeylerine uygun olarak anlatılmalıdır. Radyolojik inceleme veya yazılı rapor bilgileri hasta bilgilerinin gizliliği ilkesine uygun olarak dağıtılmalı, merkezler hastalar istemediği takdirde üçüncü kişilerin bu bilgileri almamasını sağlayacak düzenlemeleri yapmalıdır.

İnceleme süreci boyunca bedel etkinlik ilkeleri göz önünde bulundurulmalıdır. Radyologlar ve denetimi altında çalışanlar hasta değerleri ve mahremiyet konularına önem vermelidir.

Radyolojik inceleme sürecinin hangi aşamada kimler tarafından yapılacağı konusunda da hasta bilgilendirilmelidir.

### 1.5. Radyolojik incelemeler ile ilgili diğer hususlar

**1.5.1. Çalışma koşulları:** Radyoloğun rapor odası belirli özellikleri karşılamalıdır. Bu amaçla hazırlanmış uluslararası rehberler dikkate alınmalıdır.

**1.5.2. Radyolojide risk yönetimi:** Radyolojik inceleme süreçleri risk içeren süreçlerdir. Hastaya hangi incelemenin uygun olacağına karar verirken, inceleme kalitesine karar verme aşamasında, görüntüleri değerlendirirken varılan yargılar aynı zamanda radyolog ve ilgili çalışanlar için risk almak demektir. İncelemenin uygulanışı sırasında da kullanılan yöntemin fiziki özelliklerine bağlı hem radyolog hem de hastalar risk almaktadır. Bu noktalar aynı zamanda tehdit alanları olarak tanımlanır. Hastalara en iyi sağlık hizmetinin verilebilmesi ve kötü mesleki uygulamalara bağlı hukuksal kovuşturmayla maruz kalmamak için radyolojide risk yönetimine önem verilmelidir. Risk yönetiminin ilk basamağını tehditlerin bilinmesi, bunların zamanında farkına varılması, tanımlanması ve değerlendirilmesi oluşturur. İkinci aşamada tehdidin önemini, önceliğini ve risk düzeyini değerlendirmek gerekir. Üçüncü aşamada riski önleme ya da azaltma yollarına başvurulur. İzlenecek stratejiye karar verilir. Risk yönetiminin bu aşamaları bilinmeli ve izlenecek stratejiler için gerekli eğitimlerin alınması sağlanmalıdır.

İstemde yeterli ve uygun klinik bilginin bulunmayışı, plansız iş akışları, aşırı iş yükü, standartların dışında iş görme ve fiziki koşulların uygun olmayışı radyolojik inceleme süreçlerinde riski arttıran önemli tehdit unsurlarıdır. Bu nedenle kişisel ve kurumsal akreditasyondan, kalite yönetimi deneyimlerinden yararlanılması önerilir.

Radyolojik incelemelerin yorumlanması sistematik bir araştırmayı gerektirir. Bu da zaman alır. Radyogramlar çok hızlı bir şekilde okunmamalıdır. Radyogramı kısa süre içerisinde okuyan bir radyolog, yeterli araştırmayı yapmadan radyogramın büyük bölümünün normal olduğunu varsaymaktadır. Deneyimli olmak rutinde uyulması gereken tanısal basamakları atlama hakkını vermez. Her radyogramın değerlendirilmesine gerekli özeni göstermeye yetecek kadar zaman harcanmalıdır. Gelirin, gerçekleştirilen işlem sayısına bağlandığı günümüz uygulamalarında, radyologlar; daha fazla kazanabilmek için kapasitelerinin üzerinde çalıştıkları ve bu nedenle hasta sağlığını olumsuz etkileyen hatalar yaptıkları suçlamalarıyla karşılaşabilirler. Böyle durumlara maruz kalmamak için radyologlar, tüm radyolojik incelemeleri gerçekleştirirken uzmanlık, bilgi ve deneyimlerinin tamamını sarf etmelidirler. Günün ilk radyolojik incelemesi, son inceleme ile aynı dikkat ve özeni gerektirir. Yorulduğunu ve dikkatini



yeterince işine yönelmediğini hisseden radyolog, o incelemeyi sonraya ertelemeli ya da bir meslektaşından o incelemeyi sonlandırmak için yardım istemelidir.

**1.5.3. Radyolog iş yükü:** Teknolojik gelişme ve artan radyolojik inceleme gereksinimi ile radyolog sayısına duyulan gereksinim de artmıştır. Radyologların iş yükü hesabı için literatürde durum saptama çalışmaları ve bir merkezin gereksinim duyacağı radyolog sayısını hesaplamak için önerileri içeren yayınlar veya raporlar mevcuttur. Ancak teknolojik gelişmeler ile bu sayılar sürekli değişmektedir. Radyolojik incelemeler tetkiklerin türü, radyoloğun ilgi alanı ve deneyimi, merkezin özelliği, merkezdeki tetkiklerin karmaşıklığı, bilgi sistemlerinin gelişmişliği, altyapı olanakları, tıpta uzmanlık öğrencisinin varlığı gibi nedenlerle çeşitlilik gösterebilir. Radyoloji birimi ya da kurum yöneticileri radyologları hata yapmaya itecek aşırı iş yükünün oluşmaması için gereken önlemleri almalı, bu konuda radyologlardan gelen geri bildirimler göz önünde bulundurularak bir iş gününde radyolog başına yapılması uygun olan inceleme sayısı hesaplanmalıdır.

# MANYETİK REZONANS GÖRÜNTÜLEME İNCELEMELERİ REHBERİ

## 1. Kullanım alanları

MRG, iyonizan radyasyon içermemesi, multiplanar kesitsel görüntüleme özelliği ve yüksek yumuşak doku kontrast rezolüsyonu sağlaması nedeni ile çok sayıda organ ve sistemin incelenmesinde kullanılan, gelişmelere açık olması ve tanısal gücü ile radyolojik görüntülemenin en temel araçlarından biridir. Pahalı ve ulaşılabilirliği nispeten düşük bir yöntem olup sorun çözme için kullanılmasının yanı sıra pek çok durumda birincil tercih olabilmektedir.

## 2. Kullanıcı özellikleri

Bir radyolojik inceleme olarak MRG, inceleme gerekliliğinin belirlenmesi, incelemenin nasıl yapılacağı, değerlendirilmesi, dokümanite edilmesi, raporlandırılması ve arşivlenmesi süreçleri ile bir bütün olarak değerlendirilmelidir. Bu sürecin bütününden radyoloji uzmanı sorumludur. Hasta hazırlığı, hasta güvenliği, gerekli ilaç ve malzemenin planlanması, reçetelendirilmesi ve kullanılması radyoloji uzmanının sorumluluğundadır. İncelemenin bir bölümünü oluşturan görüntü elde edilmesi aşamasında ilgili cihaz radyoloji teknikeri ya da teknisyenleri tarafından kullanılmalıdır. Radyoloji uzmanlık eğitimi almakta olanlar, bir radyoloji uzmanının sorumluluğunda aynı görev ve sorumlulukları taşır.

## 3. Genel inceleme ilkeleri

MRG incelemesinin yapılabilmesi için öncelikli gerekliliklerden ilki inceleme gerekçesini oluşturan klinik bilginin bulunmasıdır. İnceleme gerekçesi olmayan bir hasta hiçbir zaman incelemeye alınmamalıdır. İkinci gereklilik inceleme isteminin mutlaka bir hekim tarafından yapılmış olmasıdır. İnceleme gerekçesinin sorumlu radyolog tarafından açık bir biçimde anlaşılır olması tetkikin uygulanması, planlanması, yorumlanması için önemlidir. İnceleme öncesi hazırlık görüntü kalitesini doğrudan etkilemektedir. Bu konuyla ilgili bilgilenme organ sistem temelli hazırlanmış olan TRD Rehber ve Standartları yardımıyla edinilebilir.

MRG incelemesi öncesinde güvenliğe ilişkin konular büyük önem taşımaktadır. Yüksek manyetik ortamdan dolayı hastaya zarar verebilecek durumlar mutlaka sorgulanmalıdır. İnceleme öncesi görüntü kalitesini olumsuz etkileyecek veya hastaya zarar verebilecek metal benzeri oluşumlar hasta üzerinden çıkarılmalıdır. Ayrıca hasta, tıbbi veya diğer nedenlerle vücudunda yer alan ve kendisine zarar verebilecek metaller açısından özellikle sorgulanmalıdır.

Medikal amaçlı implant vb. varlığının tam olarak öğrenilmesi gerekmektedir. Her inceleme için görüntüde hasta kimlik bilgileri, kurum bilgileri, inceleme tarihi ve vücut taraf (sağ, sol) bilgilerinin yer alması sağlanmalıdır.

MRG harekete oldukça duyarlı bir yöntemdir. Bu amaçla uygun tekniklerle inceleme yapılmasının yanı sıra hastanın tetkik öncesinde bilgilendirilmesi önemlidir. Ayrıca görüntülü ortam hakkında da hastaya bilgi verilmelidir.

Gebelik kesin kontrendikasyon olmamakla birlikte mutlaka sorgulanmalıdır. Klastrofobi nedeni ile olabilecek hasta kaygısını giderecek uygun önlemler alınmalıdır.

İnceleme öncesi her hasta inceleme şekli, etkileri ve olası riskleri açısından sözlü ya da yazılı olarak bilgilendirilerek onay alınmalıdır.

İnceleme radyolog gözetimi ve denetiminde yapılmalı, inceleme sırasında sorumlu radyolog ulaşılabilir olmalıdır. MRG incelemeleri için ayrılan zaman özellikle önemlidir ve inceleme kalitesini doğrudan etkilemektedir. Bu amaçla inceleme bölgesine, eldeki klinik bilgi doğrultusunda ve bilimsel önerilere uygun inceleme parametreleri kullanılmalıdır. MRG birimlerinin sık rastlanılan klinik senaryolara ilişkin inceleme protokollerinin yazılı olarak hazırlanmış olması önerilir. Bu amaçla organ bazında hazırlanmış TRD rehberler ve standartlarından yararlanılabilir.

#### 4. Dokümantasyon

MRG'de gelişen teknoloji ile birlikte kesit sayısı ve veri hacminin büyük oranda artması, üç boyutlu vb görüntü işleme olanaklarının gelişmesi dokümantasyon yöntemlerini çeşitlendirmiştir. Görüntüler genel olarak "hardcopy" ya da "softcopy" adı verilen iki ana yöntemle dokümente edilir. Her iki yöntemde de vazgeçilmez olan unsurlar görüntüler üzerinde hasta adı, tetkik tarihi, incelemenin yapıldığı birim, yön ve teknik parametrelerinin bulunmasıdır.

Hastaya ait tetkiklerin arşivlenmesi önem taşımaktadır.

Her inceleme, görüntü seti ve radyoloji uzmanı tarafından yazılmış raporu ile bir bütündür. O nedenle dokümantasyonun olmazsa olmaz bir parçası radyoloji raporudur.

#### 5. Teknik gereklilikler

MRG cihazlarında farklı manyetik alan gücündeki cihazlar veya yazılımlar yanı sıra sürekli yaşanan teknolojik gelişmeler farklı özelliklerde cihazların kullanıma girmesine yol açmıştır. O nedenle genel bir teknik standarttan söz edilemez. Buna karşın her organ ve sistem incelemesi için ilgili rehberlerde tanımlanmış özellikleri sağlayan cihazların kullanılması gereklidir.

#### 6. Hasta, çalışan ve çevre açısından dikkat edilmesi gereken güvenlik konuları

##### A. Manyetik ortam nedeni ile dikkat edilecek güvenlik konuları

Manyetik ortamın olduğu inceleme odası ve kumanda konsolunun bulunduğu bölüme yetkili ve ilgili olmayanların girmemeleri gerekir. Hasta veya inceleme odasına girecek radyolog, hekim, anestezi uzmanı, yardımcı personel ve hasta yakınları vücutlarında veya giysilerinde bulunabilecek metal nesnelere açısından mutlaka uyarılmalı ve sorgulanmalıdır. Bu amaçla kohlear implant, kalp pili, anevrizma klipsi, vücutta yer alacak ferromanyetik cisimler açısından özellikle dikkatli olunmalıdır. Ayrıca inceleme odasına stetoskop, tekerlekli sandalye, oksijen tüpü vb metal nesnelere inceleme sırasında veya diğer zamanlarda girmemesi için önlemler alınmalıdır. Bu amaçla teknikerler ve diğer çalışanlar yeterince bilgilendirilmelidir. Her birimin bu önlemleri içeren bir yazılı prosedürü bulunmalıdır.

Yüksek Tesla sistemlerde (3 Tesla ve üstü) manyetik alana ait güvenlik önlemlerine özel dikkat gösterilmelidir. Ayrıca inceleme süresinde SAR (specific absorption rate) değeri kontrol edilmeli ve cihaz uyarıları göz önünde bulundurulmalıdır. İnceleme sırasında kapalı "loop" meydana getirmesi nedeni ile termal etki oluşturacak tel vs varlığı açısından dikkatli olunmalı ve gereken önlemler alınmalıdır.

##### B. Çalışanların dikkat etmesi gereken unsurlar

Çalışanlar yukarıda anılan manyetik alan etkilerinden korunma önlemleri yanı sıra vücut sıvıları, kan vb temas ve diğer enfeksiyon etkenleri açısından genel ilkelere uymalıdır. Ayrıca Helyum kaçağı konusunda bilgi sahibi olmalıdır. Kriyojenik bir ajan olan Helyumun kaçak durumlarında deriye önemli termal zarar vereceği ve ortamda yeterli oksijen kalmamasından dolayı asfiksi veya ölüme yol açabileceği unutulmamalıdır.

### C. Kontrast madde kullanımına ilişkin önlemler

MRG incelemelerinde merkezin özelliğine göre değişik sıklıkta kontrast kullanılabilir. En sık kullanılan kontrast maddeler gadolinyum bileşikleridir. Gadolinyum bileşikleri radyolojide kullanılan iyotlu kontrastlara kıyasla daha düşük oranda yan etki oluşturmaktadır. Kontrast maddeye bağlı gelişebilecek reaksiyonlar için her an hazır olunmalıdır. Bu amaçla öncelikle tüm personelin ilk yardım kursunu almış olması gereklidir. Duruma ilk müdahale hekim tarafından yapılmalıdır. Gerekirse özel sağlık ekibi çağrılır. Bunun için sürecin önceden planlanması ve tüm personelin bir reaksiyon halinde nasıl hareket edeceğini tam olarak biliyor olması gerekir. İnceleme odasında ilk yardım için gerekli ilaç ve malzemeleri bulunduran bir dolap bulunmalı ve bu dolap eksiksiz halde hazır tutulmalıdır.

Kontrast madde uygulamasında genel yarar/zarar ve yarar/maliyet değerlendirilmeli ve mutlaka sorumlu radyoloğun onayı ile yapılmalıdır. Gadolinyum bileşikleri hasta ve klinik duruma göre ve hastanın vücut ağırlığına göre belirlenerek uygulanabilir. Uygulama öncesi hasta veya sorumlu yakınına bilgi verilmeli ve onayı alınmalıdır.

Son yıllarda nefrojenik sistemik skleroz (NSF) hastalığının gadolinyum bileşikleri ile ilişkisi kanıtlanmıştır. Bu kontrast maddelerden nefrojenik sistemik sklerozis açısından yüksek risk kategorisinde olanları kullanmadan önce hastada renal disfonksiyon yönünden laboratuvar testi yapılması zorunludur. Yüksek riskli kontrast maddeler şiddetli böbrek yetmezliğinde, karaciğer transplant adayı hastalarda ve 4 haftaya kadar yeni doğanlarda kontrendikedir. Gadolinyum içeren kontrast maddelerin NSF açısından risk kategorilerine ve bunlara ilişkin güncel tavsiyelerin ayrıntılarına, Sağlık Bakanlığı'nın yayınladığı tavsiye mektubundan, ayrıca ESUR ve ACR'nin kontrast madde rehberlerinden ulaşılabilir.

Gadolinyum bileşiklerinde yüksek riskli olanlar emziren annelerde kullanılmamalıdır. Kullanılması zorunlu olan durumlarda hekim ve hasta onayı alınmalı ve laktasyona 24 saat ara verilmelidir. Bu süre içerisinde süt sağılarak atılmalıdır. Orta ve düşük riskli kontrast madde kullanılacaksa, emzirmeye ara vermek zorunlu değildir; ara verme ya da devam etme ile ilgili karar anne ile görüşülerek birlikte verilmelidir.

## 7. İncelemenin yapıldığı cihaz için bu incelemeye özgü kalite kontrol gereklilikleri

### A. Görüntü kalitesi

MRG' de cihazı kullanan tekniker veya radyolog; yeterli sinyal/gürültü oranı ve rezolüsyonu sağlamayı amaçlamalıdır. Bu amaçlarla inceleme gerekçesi mutlaka göz önünde bulundurulmalı ve inceleme gerekçesi için gereken rezolüsyon ve sinyal/gürültü oranından taviz verilmemeli, artefaktları azaltacak önlemler alınmalıdır.

Öte yandan kaynakların verimli kullanılması ve hasta konforu açısından makul bir sürede tetkik tamamlanmalı, tanısal doğruluğa katkı sağlamayacak ise inceleme gereksiz uzatılmamalıdır. İncelemeler mutlaka sorumlu radyoloğun gözetimi altında olmalıdır. Bu amaçla hazırlanmış protokoller yarar sağlayabilir.

### B. Hasta eğitimi

Gerek görüntü kalitesi gerekse hastanın inceleme anksiyetesinden kurtulması adına inceleme öncesi hastanın eğitimi şarttır. Özellikle hastanın inceleme sırasında hareket etmemesi ve nefes kontrolü için uygun şekilde eğitilmesi gerekmektedir. İnceleme sırasında duyulabilecek mekanik sesler, kontrast madde enjeksiyonuna bağlı sıcaklık hissi oluşabileceği, hastanın olası sorunlarda nasıl yardım isteyeceği, işlemin sona erdiğinin nasıl anlaşılacağı gibi bilgilerle hasta aydınlatılmalıdır.

### **C. Emniyet önlemleri**

Hastalarla ilgili alınması gerekli emniyet önlemleri inceleme öncesinde, inceleme sırasında ve sonrasında olmak üzere üç düzeyde ele alınmalıdır. İnceleme öncesi sedye ile ulaştırılan hastalarda hastanın güvenle taşınması, çocuk hastalarda sıcak ya da soğuğa karşı koruma, incelenecek hastanın kimlik, inceleme ve taraf doğrulamasının yapılması önemlidir. İnceleme odasında hastanın masa üzerindeki güvenliği sağlanmalıdır. Omurga travması gibi durumlarda özel önlemler alınmalıdır. Bilinçsiz hastalarda immobilizasyon için uygun araçlar kullanılmalı, sedasyon gereken hastalarda işlem sedasyon sonrasında yapılmalıdır. İşlem sonrasında da taşıma önerileri unutulmamalıdır.

### **D. Enfeksiyon kontrolü**

Hasta ile doğrudan temasın yaşandığı, kontrast madde vb. ilaçların uygulandığı MRG incelemelerinde gerek hastanın gerekse çalışanların korunması amacıyla enfeksiyon kontrol kurallarına uyulmalıdır. Bu kuralların yazılı halde çalışanlara bildirilmesi önemlidir. Bu kuralların en başında el yıkaması gelir. El yıkamanın doğru yapılabilmesi için konuyla ilgili bir işleyiş hazırlanması ve kişilerin bu doğrultuda eğitim almaları esastır. İşlem odası içerisinde bir el yıkama ünitesi bulunmalıdır. Hasta için kullanılan pedler ve yastıklar uygun dezenfektan ile yıkanmalı ve sık olarak değiştirilmelidir. Yırtık veya delik olan yastıklar kullanılmamalıdır. Yastıkların su geçirmez malzeme ile kaplanması uygundur. Çarşaf kullanılıyor ise her hastada değiştirilmelidir. Hastanın temas ettiği yerler ve ter, sekresyon, kusmuk, idrar vb. salgılar ile temas eden masa yüzeyi uygun dezenfektan ile temizletilmelidir. MRG odasında uygun hastane hava filtreleri bulunmalıdır. Hasta soyunma kabinleri ve bekleme mekânları uygun dezenfektan ile periyodik olarak temizlenmelidir. Ortamda çiçek bulundurulmamalıdır. Ortamın böcek vb haşerata karşı periyodik ilaçlaması yapılmalıdır. Açık yaralı olan hastalarla temas eldiven ile sağlanmalıdır. Bu hastaların incelemesi sonrası masanın dezenfeksiyonu sağlanmalıdır.

### **E. Cihaz bakım, kalibrasyonu ve kalite kontrol**

Cihazın periyodik bakımı yetkililer tarafından mutlaka kontrol edilmelidir. Helyum seviyesi ve kaçağı açısından sürekli incelenmelidir. Kalite kontrol açısından aşağıda linki sunulan ve American College of Radiology tarafından yürütülen MRI akreditasyon programında yer alan bilgilerden yararlanılabilir: [http://www.acr.org/accreditation/mri/mri\\_reqs.aspx](http://www.acr.org/accreditation/mri/mri_reqs.aspx)

# BİLGİSAYARLI TOMOGRAFİ İNCELEMELERİ REHBERİ

## 1. Kullanım alanları

Bilgisayarlı tomografi yüksek uzaysal çözünürlüğü, kesitsel görüntüleme kapasitesi ve bütün organ ve sistemleri kapsayan tanısal gücü ile radyolojik görüntülemenin en temel araçlarından biridir. Her tür acil hastalık tanısı ile iç organların hastalıklarında ayırıcı tanı, tedavi planlama, kontrol, izlem ve tarama amacıyla kullanılır.

Bilgisayarlı tomografinin bir başka kullanım alanı da girişimsel radyoloji işlemlerinde rehber görüntüleme aracı olmasıdır. Kullanım alanlarına ilişkin ayrıntılı bilgi için TRD Rehberler ve Standartlar çalışmalarına başvurulmalıdır.

## 2. Kullanıcı özellikleri

Bir radyolojik inceleme olarak bilgisayarlı tomografi, inceleme gerekliliğinin belirlenmesi, incelemenin nasıl yapılacağı, değerlendirilmesi, dokümanite edilmesi, raporlandırılması ve arşivlenmesi süreçleri ile bir bütün olarak değerlendirilmelidir. Bu sürecin bütününden radyoloji uzmanı sorumludur. Radyoloji uzmanı aynı zamanda kullanılan cihazın ruhsatlandırılmasında da birinci dereceden sorumlu kişidir. Hasta hazırlığı, gerekli ilaç ve malzemenin planlanması, reçetelendirilmesi ve kullanılması radyoloji uzmanının sorumluluğundadır. İncelemenin bir bölümünü oluşturan görüntü elde edilmesi aşamasında ilgili cihaz radyoloji teknikeri ya da teknisyenleri tarafından kullanılmalıdır. Radyoloji uzmanlık eğitimi almakta olanlar, bir radyoloji uzmanının sorumluluğunda aynı görev ve sorumlulukları taşır.

## 3. Genel BT inceleme ilkeleri

BT incelemesinin yapılabilmesi için öncelikli gereksinimden ilki inceleme gerekçesini oluşturan klinik bilginin bulunmasıdır. İnceleme gerekçesi olmayan bir hasta hiçbir zaman incelemeye alınmamalıdır. İncelemelerin kanıta dayalı rehberler ile gerekçelendirilmesi pek çok gelişmiş ülkede standart bir uygulamadır. Bu rehberler henüz dilimize kazandırılmamış olsa da Amerikan Radyoloji Koleji (ACR), Avrupa Komisyonu (EC) ve Kraliyet Radyologlar Koleji (RCR) tarafından geliştirilmiş özgün kaynaklar internette ulaşılabilir durumdadır. Bu rehberler, karşılaşılan klinik senaryoda en uygun görüntüleme yöntemini hastanın alabileceği radyasyon miktarını da belirterek sunar. Böylece hastanın radyasyondan korunmasında en önemli aşama olan gerekçelendirme için önemli bir kaynak durumundadırlar. İkinci gereksinim inceleme isteminin mutlaka bir hekim tarafından yapılmış olmasıdır. İncelemenin sağlayacağı bilgi ve fayda ile hastaya verilecek radyasyonun olası zararı her inceleme için karşılaştırılmalıdır.

İnceleme öncesi hazırlık, görüntü kalitesini doğrudan etkilemektedir. Bu konuyla ilgili bilgilendirme organ sistem temelli hazırlanmış olan TRD Rehber ve Standartları yardımıyla edinilebilir.

Bilgisayarlı tomografi incelemesi öncesi iki temel soruya yanıt aranması önem taşır. Bunlardan ilki hastanın gebe olup olmadığı ya da böyle bir olasılık taşıyıp taşımadığıdır. İyonizan radyasyon riski nedeniyle gebe olanlar ve gebelik olasılığı bulunanların inceleme kararı radyoloji uzmanı tarafından yeniden değerlendirilmelidir. Kontrast madde gerekliliği ikinci önemli sorudur ve kontrast madde verilmesi planlanan hastalarda reçetelendirme ve infüzyon öncesinde iyot alerjisi öyküsü mutlaka sorulmalıdır.

İnceleme öncesi her hasta inceleme şekli, etkileri ve olası riskleri açısından sözlü ya da yazılı olarak bilgilendirilerek onamı alınmalıdır.

Her inceleme için görüntüde hasta kimlik bilgileri, kurum bilgileri, inceleme tarihi ve vücut tarafı (sağ, sol vb) bilgilerinin yer alması sağlanmalıdır.

## 4. Dokümantasyon

Bilgisayarlı tomografide gelişen teknoloji ile birlikte kesit sayısı ve veri hacminin büyük oranda artması, üç boyutlu vb görüntü işleme olanaklarının gelişmesi, dokümantasyon yöntemlerini çeşitlendirmiştir. Görüntüler genel olarak hardcopy ya da softcopy adı verilen iki ana yöntemle dokümente edilir. Her iki yöntemde de vazgeçilmez olan unsurlar görüntüler üzerinde hasta adı, tetkik tarihi, incelemenin yapıldığı birim, yön ve teknik parametrelerinin bulunmasıdır.

Her inceleme görüntü seti ve bir radyoloji uzmanı tarafından yazılmış raporu ile bir bütündür. O nedenle dokümantasyonun olmazsa olmaz bir parçası radyoloji raporudur. Rapor yazımında izlenmesi gereken kurallar için TRD Radyoloji Rapor Yazım Rehberi'ne bakınız.

## 5. Teknik gereklilikler

Bilgisayarlı tomografi cihazlarında sürekli yaşanan teknolojik gelişmeler farklı özelliklerde cihazların kullanıma girmesine yol açmıştır. O nedenle genel bir teknik standarttan söz edilemez. Buna karşın her organ ve sistem incelemesi için ilgili rehberlerde tanımlanmış özellikleri sağlayan cihazların kullanılması gereklidir.

## 6. Hasta, çalışan ve çevre açısından dikkat edilecek güvenlik gereklilikleri

### A. Hasta radyasyon dozu azaltıcı önlemler

Bilgisayarlı tomografi iyonizan radyasyon ile çalışması nedeniyle hastalar, çalışanlar ve çevre açısından özel önem gösterilmesi gereken bir tanı yöntemidir. Farklı cihazlarda alınan radyasyon dozu miktarlarının değişmesine karşın radyolojik tanısal incelemeler arasında toplumun maruz kaldığı medikal kaynaklı radyasyon dozu en çok bu tanı aracı ile oluşmaktadır. O nedenle BT dikkatli bir şekilde kullanılmalı, teknik açıdan olanaklı doz azaltıcı önlemler alınmalı, diğer tanı araçları ile çözümlenebilecek klinik sorunlarda BT'den kaçınılmalı ve hastalar konu ile ilgili doğru biçimde aydınlatılmalıdır. Tanısal görüntünün oluşturulması sırasında mümkün olabilecek en az radyasyon dozunun kullanılmasını simgeleyen ALARA anlayışı akıldan çıkarılmamalıdır. Bu amaçla hekim, medikal fizikçi ve radyoloji teknisyenin iyi bir ekip çalışması yapması uygundur. Hastanın radyasyondan korunmasının ikinci aşaması ve radyoloji servisinin sorumluluğu olan optimizasyon süreci ancak böyle sağlanabilir.

Bilgisayarlı tomografi incelemelerinde hasta tarafından alınan radyasyon dozunun azaltılmasına katkıda bulunabilecek başlıca parametreler tüp akımı, tüp rotasyon zamanı, pik voltaj değeri, pitch değeri (adım faktörü) ve kolimasyondur. Görüntü kalitesini korumak adına bu değerlerden herhangi birinde gerçekleştirilecek azaltma bir diğerinin BT cihazının otomatik ayarları nedeniyle yükseltilmesini sağlayabilir. Her şeyden önce, incelemenin amacına bakılarak kabul edilebilir en düşük kontrast-gürültü oranı seçilmelidir. Gürültüye rağmen daha düşük bir kontrast değeri ile tanı konulabilir ise düşük tüp akımı (düşük mA değeri) seçilebilir. Zira tüp akımı alınan dozla doğru orantılıdır. Yani akım azaldıkça doz azalır. Ancak bunun karşılığında gürültü  $1/\sqrt{\text{mA}}$  oranında artış gösterir. Modern BT sistemlerinde hastanın değişik vücut bölümlerinin attenuasyon farklarını algılayarak tüp akımını değiştiren otomatik tüp akım modülasyonu sistemleri bulunur. Bu sistemlerin BT çekimi sırasında aktiflenmesi hastanın aldığı toplam radyasyon dozunu görüntü kalitesine zarar vermeden yaklaşık %40 azaltabilir. Tüp akım modülasyonu sisteminin özellikle pediatrik hastalarda dikkatle kullanılması olası yüksek radyasyon dozlarından kaçınmak için önemlidir.

Gantri dönüş zamanı da benzer şekilde bir etki yapar. Dönüş süresinin yarıya indirilmesi diğer değişkenler sabit kalır ise miliamper değerinin yarıya indirilmesi ile eşdeğerli doz azalması sağlar. Bu durum stabil olmayan hastalarda hızlı görüntü elde edilmesi gerektiğinde avantaj sağlar. Ancak uzaysal çözünürlüğün azalması kaçınılmazdır.

Tüp pik voltajının azaltılması hastanın aldığı radyasyon dozunu değişimin karesi ile doğru orantılı olarak azaltır. Ancak voltajın azalması x-ışını penetransını azaltacağından her vücut kalınlığında tercih edilmemelidir. Modern BT sistemleri giderek artan marka ve modellerde tüp pik voltajının modülasyonuna da olanak vermektedir.

Tüm değişkenler sabit kaldığında dozu ters orantılı olarak etkileyen bir faktör de kesit düzleminin hasta vücudu doğrultusunda ilerleyişini tanımlayan helikal pitch değeridir. Pitch değeri yüksek ise hastanın radyasyona maruz kalacağı zaman süresi azaldığından hasta dozu düşer. Buna karşın efektif kesit kalınlığındaki artışa bağlı z-ekseni boyunca uzaysal çözünürlükte hafif bir azalma olur. Düşük pitch değeri görüntü kalitesinde artış meydana getirmesine karşın tarama zamanının uzaması ve örtüşen kesitler nedeniyle hasta dozunun artmasına yol açar.

Çok kesitli BT sistemlerinde radyasyon profil genişliği kolimasyondan etkilenir. Özellikle x-ışını demetinin dedektör sırasının kenarından taşması ile oluşan "overbeaming" etkisi hasta dozunun artmasında önemli rol oynar. Kolimasyonun geniş tutulması bu etkiyi azaltmasına karşın dar kolimasyonda "penumbra" etkisi artacağı ve daha fazla "overbeaming" oluşacağından doz artar. Kolimasyon kararını yani kesit kalınlığının seçimini incelemenin amacına uygun olarak vermek tercih edilmesi gereken yoldur.

Esas olarak gerekçelendirilmiş bir radyolojik incelemede radyasyon doz sınırı yoktur. Modern BT sistemlerinde optimizasyon teknikleri ile hastanın aldığı doz önemli ölçüde azaltılabilir. Burada yol gösterici bilgi BT tüpü çıkışını gösteren ve inceleme öncesinde cihaz ekranında belirtilen "hacimsel BT doz indeksi" (mGy/cm olarak CTDI vol) değeridir. Bu parametrenin erişkin ve pediatrik hastalarda belirli değerlerin altında kalması özellikle akreditasyon incelemeleri için Amerikan Tıbbi Fizikçiler Birliği (AAPM) tarafından önerilmektedir.

BT tarama bölgesi	CTDI vol değeri
Erişkin kafa	80
Erişkin gövde	50
Pediatrik kafa (< 2 yaş)	50
Pediatrik kafa (2-5 yaş)	60
Pediatrik gövde <10 yaş (16 cm fantom)	25
Pediatrik gövde <10 yaş (32 cm fantom)	10

Bunların üzerinde CTDI vol değerlerinde teknisyenin radyolog ile görüşerek yukarıda açıklanan parametrelerde değişiklikler yapması ve tüp çıkışını azaltması en uygun optimizasyon yöntemi olabilir. Bu değerler doz referans değeri ya da aşılması gereken üst sınırlar olarak değil standart boyutlu hastaların optimum görüntülenmesi için belirleyici olarak kullanılmalıdır. Standart dışı boyuttaki hastalarda görüntünün tanısal olması daha yüksek tüp pik voltaj ve veya tüp akım değerlerini gerektirebilir (<https://www.aapm.org/pubs/CTProtocols/documents/NotificationLevelsStatement.pdf>). BT cihazlarını farklı marka ve modelleri için değişik vücut bölümlerinin tararken kullanılması önerilen protokol parametreleri de AAPM tarafından önerilmiştir. Ülkemizde kullanılan pek çok cihaz için bu kaynak, BT kullanıcı radyolog ve tekniker tarafından cihazının optimize edilmesi amacıyla kullanılabilir (<https://www.aapm.org/pubs/CTProtocols/>). Bu kaynak ülkemizde artan toplumsal radyasyonun BT optimizasyonu ile düşürülmesinde etkin olarak kullanılmalı, cihazlar bu önerilere göre gözden geçirilmelidir. Bu arada etkin hasta radyasyonu azaltma yönteminin gereksiz incelemenin yapılmaması olduğu da hatırlanmalıdır.

Görüntü elde edildikten sonraki bir dizi işlemler de dozun azaltılmasına katkıda bulunabilir. Çok kesitli tarayıcılar hacim bilgisi sağladığından ek düzlem taramalarına gerek bırakmadan istenilen bilgiyi sağlarlar ve dozda azalma olanağı verirler. Kimi filtre yöntemleri de düşük dozla alınmış görüntülerde iyileştirme sağlayabilmektedir. Bugün BT cihazları artan oranda klasik "filtered back projection" teknikleri yerine "iteratif rekonstrüksiyon" algoritmalarını kullanmakta ve bu yöntem de daha düşük tüp çıkışlarında tanısal görüntü oluşturmaya etkin olarak katkı sağlamaktadır.

Bütün bu teknik uygulamalara ek olarak, klinik senaryonun gerektirdiği en az sayıda tekrar taramayı içeren çok fazlı tetkikler benimsenmeli ve protokol olarak yazılarak klinik içi protokol tercih farkları oluşması engellenmelidir. Gerekmeyen ek fazlar ve gerektiğinde kontrastsız ilk fazın uygulanmaması



hastanın radyasyon dozunu düşürmeye belirgin katkı sağlayabilir. Özellikle pediatrik hastalarda çok fazla görüntüleme aksi zorunlu olmadıkça yapılmamalıdır.

### **B. Çalışanların dikkat etmesi gereken unsurlar**

Çalışanlar açısından radyasyondan genel korunma ve doz izlemi süreçleri BT için de geçerlidir. İnceleme sırasında oda içerisinde kalınmamalıdır. Hasta stabilizasyonu, enjeksiyon vb zorunlu hallerde inceleme sırasında içeride bulunulması gerekiyor ise kurşun önlük, yakalık ve gözlük kullanılarak bu destek verilebilir. TAEK tarafından ruhsatlandırılmış BT cihazlarında çalışanların radyasyondan korunma önlemlerinin yerine getirildiği düşünülmelidir. Bu durum periyodik kalite kontrol ve doz ölçümlerine engel olmamalıdır. Ancak doz optimizasyonu teknikleri, primer ışına maruz kalan hastanın gereksiz radyasyon almamasını sağlamak için düzenlenmelidir.

### **C. Kontrast madde kullanımına ilişkin önlemler**

Kontrast maddeye bağlı gelişebilecek reaksiyonlar için her an hazır olunmalıdır. Bu amaçla öncelikle tüm personelin ilk yardım kursunu almış olması gereklidir. Duruma ilk müdahale hekim tarafından yapılmalıdır. Gerekirse özel sağlık ekibi çağrılır. Bunun için sürecin önceden planlanması ve tüm personelin bir reaksiyon halinde nasıl hareket edeceğini tam olarak biliyor olması gerekir. İnceleme odasında ilk yardım için gerekli ilaç ve malzemeleri bulduran bir dolap bulunmalı ve bu dolap eksiksiz halde hazır tutulmalıdır.

## **7. İncelemenin yapıldığı cihaz için bu incelemeye özgü kalite kontrol gereklilikleri**

### **A. Görüntü kalitesi**

BT görüntülerinin kalitesini olumsuz etkileyen temel faktör görüntüdeki gürültüdür. Gürültüye yol açan çok sayıda etken arasında kVp, mA, ekspozur zamanı, kolimasyon ya da kesit kalınlığı, rekonstrüksiyon algoritmi ve kullanılan filtre, helikal adım faktörü ya da masa hızı, helikal interpolasyon algoritmi, fokal spotun izosentıra uzaklığı, dedektör verimliliği sayılabilir. Örneğin tüp akımı karekökü ile ters orantılı olarak gürültüye yol açar. Yani mA değeri yarıya düşürüldüğünde gürültü 1.41 misli artış gösterir. Helikal tomografide aksiyal plandaki kesitlerin rekonstrükte edilmesi söz konusu olduğundan burada seçilen her parametrenin görüntü kalitesine etkisi bulunur. Kolimasyon değeri, dedektör genişliği, pitch değeri ve kullanılan interpolasyon algoritmi oluşan etkiden en fazla sorumlu olan parametrelerdir.

### **B. Hasta eğitimi**

Gerek görüntü kalitesi gerekse hastanın inceleme anksiyetesinden kurtulması adına inceleme öncesi eğitimi şarttır. Özellikle hastanın inceleme sırasında hareket etmemesi ve nefes kontrolü için uygun şekilde eğitilmesi gerekmektedir. İnceleme sırasında duyulabilecek mekanik sesler, kontrast madde enjeksiyonuna bağlı oluşabilecek sıcaklık hissi, hastanın olası sorunlarda nasıl yardım isteyeceği, işlemin sona erdiğinin nasıl anlaşılacağı gibi bilgilerle hasta aydınlatılmalıdır.

### **C. Emniyet önlemleri**

Hastalarla ilgili alınması gerekli emniyet önlemleri inceleme öncesinde, inceleme sırasında ve sonrasında olmak üzere üç düzeyde ele alınmalıdır. İnceleme öncesi sedye ile ulaştırılan hastalarda hastanın güvenle taşınması, çocuk hastalarda sıcak ya da soğuğa karşı koruma, incelenecek hastanın kimlik, inceleme ve taraf doğrulamasının yapılması önemlidir. İnceleme odasında hastanın masa üzerindeki güvenliği sağlanmalıdır. Bilinçsiz hastalarda immobilizasyonu için uygun araçlar kullanılmalı, sedasyon gereken hastalarda işlem sedasyon sonrasında yapılmalıdır. İşlem sonrasında da taşıma ve kontrast verilen hastalarda hidrasyon önerileri unutulmamalıdır. Kontrast madde enjeksiyonu uygulaması mümkün olan her durumda radyoloji servisinde, hasta gantriye yatırılmadan önce, uygun büyüklükte esnek kanül kullanılarak açılan damar yolundan yapılmalıdır. Daha önceden açılmış damar yolunun kullanılmadan önce çalıştığı ve tromboze olmadığı anlaşılması gerekir. Katater ve çevresi olası enfeksiyon içinde uygun ışık altında kontrol edilmeli, eritemli, ödemli, enfeksiyon şüphesi veren damar yolları kullanılmamalıdır. Santral venöz kateterler kontrast uygulanması için zorunlu kalmadıkça kullanılmamalı, mevcut kateterlerin tipi ve amacı mutlaka sorgulanmalıdır. Kontrast maddenin dozunu ve verilen vendeki olası olumsuz etkisini azaltmak için otomatik pompalar kullanılmalı, enjeksiyon ardından serum fizyolojik ile aynı seansdakateterinkontrasttan temizlenmesi sağlanmalıdır. Kontrast madde enjeksiyon hız ve toplam miktarı hasta ve görüntüleme ihtiyacına göre ayarlanmalı, anjiyografik incelemelerde otomatik tetikleme sistemleri ile en uygun damarsal kontrast dolum evresinde işlem gerçekleştirilmelidir.

### **D. Enfeksiyon kontrolü**

Hasta ile doğrudan temasın yaşandığı, kontrast madde vb. ilaçların uygulandığı BT incelemelerinde gerek hastanın gerekse çalışanların korunması amacıyla enfeksiyon kontrol kurallarına uyulmalıdır. Bu kuralların yazılı halde çalışanlara bildirilmesi önemlidir. Bu kuralların en başında el yıkaması gelir. El yıkamanın doğru yapılabilmesi için konuyla ilgili bir işleyiş hazırlanması ve kişilerin bu doğrultuda eğitim almaları esastır. İşlem odası içerisinde bir el yıkama ünitesi bulunmalıdır. Hasta için kullanılan pedler ve yastıklar uygun dezenfektan ile yıkanmalı ve sık olarak değiştirilmelidir. Yırtık veya delik olan yastıklar kullanılmamalıdır. Yastıkların su geçirmez malzeme ile kaplanması uygundur. Çarşaf kullanılıyor ise her hastada değiştirilmelidir. Hastanın temas ettiği ya da ter, sekresyon, kusmuk, idrar vb. salgıları ile temas eden masa yüzeyi uygun dezenfektan ile temizletilmelidir. BT odasında uygun hastane hava fitreleri bulunmalıdır. Hasta soyunma kabinleri ve bekleme mekânları uygun dezenfektan ile periyodik olarak temizlenmelidir. Ortamda çiçek bulundurulmamalıdır. Ortamın böcek vb. haşerata karşı periyodik ilaçlanması yapılmalıdır. Açık yaralı olan hastalarla temas eldiven ile sağlanmalıdır. Bu hastaların incelemesi sonrası masanın dezenfeksiyonu sağlanmalıdır. Hastanın, çalışanların ve kamunun radyasyon riskini en aza indirmek ve tanısız görüntü kalitesini en üst düzeye çıkarmak amacıyla, kullanılan BT cihazının kalite kontrol programı olmalıdır. Bu program bir tıp fizikçisi tarafından hazırlanmış olmalı ve uluslararası standartları içermelidir.

# Akciğer Yüksek Çözünürlüklü BT (erişkin)

TRD Standart 2018  
Revizyonu

## Kullanım alanları

Akciğer yüksek çözünürlüklü BT (YÇBT) tetkikinin amacı parenkimal veya hava yolları hastalıklarını saptamak, karakterize etmek ve yaygınlığını saptamaktır.

YÇBT indikasyonları aşağıdakileri içerir, ancak bunlarla sınırlı değildir:

- Göğüs grafisinde ve toraks BT'de kuşku edilen yaygın akciğer hastalıklarının daha ayrıntılı değerlendirilmesi ve biyopsi için en uygun alanın seçimi
- Göğüs grafisi normal veya normale yakın olup, klinik olarak akciğer hastalığı şüphesi olan hastaların değerlendirilmesi
- İnterstisyel hastalıklar, küçük hava yolu hastalığı ve bronşiyektazi şüphesinin değerlendirilmesi
- Bağışıklığı baskılanmış hastalarda akciğer enfeksiyonu şüphesinin değerlendirilmesi
- Yaygın akciğer hastalıklarında tedavinin etkinliğinin değerlendirilmesi

## İncelemenin yapılışı

**Geleneksel YÇBT:** Aralıklı; kesitler arasında 10-20 mm aralık bırakılır, nefes tutabilen, <50 yaş hastalarda tercih edilir.

**Hacimsel YÇBT:** Aralıksız; nefes tutamayan, >50 yaş hastalarda tercih edilebilir.

**İnceleme düzlemi:** Transaksiyal planda yapılır. Rekonstrüksiyon yapılacaksa rekonstrüksiyon aralığı, kesit kalınlığına eşit veya daha küçük olmalıdır.

Aynı incelemenin bütün kesitleri mümkünse tek bir nefes tutma süresince elde edilmelidir. Tarama rutin olarak inspiryum sonunda nefes tutturularak gerçekleştirilir. Toraks giriminden kostofrenik açılara kadar olan mesafe taranmalıdır, görüntü alanı (field of view) spesifik duruma göre ayarlanmalıdır. Küçük hava yolu hastalığı şüphesi varsa hava hapsini saptayabilmek için inspiryum sonuna ek olarak ekspiryum sonunda en az 3 düzeyden YÇBT kesitleri alınabilir.

**Kesit kalınlığı:** 0.625-1.5 mm ( $\leq 1$  mm tercih edilir)

**Kesit aralığı:** 10-20 mm.

**Rekonstrüksiyon algoritması:** Kemik veya yüksek-uzaysal-frekanslı algoritma.

**Adım faktörü:** Tek dedektör sıralı sistemlerde 2:1'den büyük olmamalı

**İnceleme yapılacak cihaz gereklilikleri:** Gantri dönüşü süresi;  $\leq 1$  sn  
Akciğerlerin YÇBT kesitlerinin klinik olarak yeterli olabilmesi için BT cihazı aşağıdaki özelliklere veya daha fazlasına sahip olmalıdır:

## İnceleme gerekliliği

Göğüs radyografisi gibi daha az iyonizan radyasyon kullanan yöntemlerle veya ultrasonografi ve manyetik rezonans gibi hiç iyonizan radyasyon kullanmayan yöntemlerle çözümlenebilecek sorunlarda BT istenmesinin önlenmesi açısından klinisyenlerle aktif işbirliği içinde olunmalıdır. Takip YÇBT tetkiklerinde kesit atlamalı ve düşük doz YÇBT tercih edilebilir. Kadın hastalarda radyasyona daha duyarlı olan meme dokusunun korunması için gerekli önlemler alınmalıdır (özel meme koruyucu apereyler).

## Kontrendikasyonlar

Toraks BT'nin mutlak kontrendikasyonu yoktur. Ancak BT anjiyografi ve dinamik BT gibi intravenöz yolla iyotlu kontrast madde kullanımının zorunlu olduğu hallerde genel kontrast madde kontrendikasyonları göz önünde bulundurulmalıdır. Gebelerde radyasyonun fetüs üzerindeki olası etkileri ve BT incelemesinin klinik yararı karşılaştırılmalı, BT incelemesinin gerekli olduğu durumlarda fetus dozunun azaltılması için gerekli önlemler alınmalıdır.

## Diğer hususlar

Klinik bilgi gerekliliği, incelemenin gözetimi, kullanıcı yetkinliği, etik konular, dökümantasyon gibi incelemeye ait diğer süreçler için bu standartlar rehberinin 1. Bölümüne ve TRD ilgili standartlarına bakınız.

Tarama zamanı:  $\leq 1$  sn. Taramalar arası gecikme  $\leq 5$  sn ( $\leq 2$  sn tercih edilir)

Kesit kalınlığı:  $\leq 1.5$  mm

Uzaysal çözünürlük üreticinin tanımladıklarına uymalı veya onları geçmelidir. Sınırlayıcı uzaysal çözünürlük:

DFOV 32 cm veya büyükse  $\geq 8$  çizgi çifti

DFOV 24 cm'den küçükse  $\geq 10$  çizgi çifti

Spiral BT cihazında aksiyal mod uygulanabilmelidir.

## **Diğer noktalar**

BT incelemesinin optimizasyonu için klinik endikasyona göre uygun BT protokolleri oluşturulmalıdır. Bu protokoller oluşturulurken hem tanısal görüntü kalitesinin elde edilmesine hem de kabul edilebilir düzeyde düşük radyasyon dozlarının kullanılmasına dikkat edilmelidir. Takip YÇBT tetkiklerinde kesit atlamalı ve düşük doz YÇBT tercih edilebilir. Artefaktlar nedeniyle rutin YÇBT tetkikinde İV iyotlu kontrast madde kullanımı önerilmez.

### Kullanım alanları

- Akciğer grafilerinde kuşku edilen veya saptanan bozuklukların değerlendirilmesi
- Klinik olarak şüphe edilen akciğer, plevra göğüs duvarı hastalıklarının değerlendirilmesi
- Akciğer kanseri, malign plevral mezotelyoma gibi primer malignansilerin saptanması, evrelendirilmesi ve izlemi
- Tek akciğer nodülünün ayırıcı tanısı (dinamik BT şeklinde)
- Toraks metastazlarının saptanması ve izlenmesi
- Bilinen toraks dışı hastalıkların toraks tutulumlarının saptanması ve izlenmesi
- Bilinen veya kuşku edilen doğumsal toraks anomalilerinin değerlendirilmesi
- Parenkimal veya hava yolu hastalıklarının saptanması, karakterize edilmesi ve izlenmesi
- Pulmoner emboli ve aort hastalıklarının değerlendirilmesi (BT anjiyo şeklinde)
- Travma değerlendirmesi
- BT-rehberliğinde girişimsel işlemlerin uygulanması

### İncelemenin yapılışı

**İnceleme düzlemi:** Transvers düzlemde yapılır. Rekonstrüksiyon yapılacaksa rekonstrüksiyon aralığı, kesit kalınlığına eşit veya daha küçük olmalıdır. Aynı incelemenin bütün kesitleri mümkünse tek bir nefes tutma süresince elde edilmelidir. Tarama, hava hapsi gibi spesifik durumlar dışında, rutin olarak inspiryum sonunda nefes tutturularak gerçekleştirilir. Bütün inceleme alanı taranmalıdır, görüntü alanı (field of view) spesifik duruma göre ayarlanmalıdır.

Kontrast madde kullanımı: Akciğer veya medyasten kitlesi, lenfadenopati veya vasküler patoloji kuşkusunda, pulmoner nodül değerlendirmesinde 400-450 mg iyot/kg dozunda ve 3-5 ml/sn hızda iyotlu kontrast madde kullanılır. BT anjiyografi için kontrast zamanlaması yapılmalıdır.

**Kesit kalınlığı:** 5 mm yi geçmemelidir. Pulmoner emboli kuşkusunda 3 mm, nodül gibi fokal patoloji alanlarından 1-2 mm kalınlığında ince kesitler alınabilir.

**İnceleme alanı:** Akciğer apeksinden kostodiyafragmatik sinüslere kadar olan alanı içermelidir. Aynı incelemenin bütün kesitleri mümkünse tek bir nefes tutma süresince elde edilmelidir. Tarama, hava hapsi gibi spesifik durumlar dışında, rutin olarak inspiryum sonunda nefes tutturularak

### İnceleme gerekliliği

Göğüs radyografisi gibi daha az iyonizan radyasyon kullanan yöntemlerle veya ultrasonografi ve manyetik rezonans gibi hiç iyonizan radyasyon kullanmayan yöntemlerle çözümlenebilecek sorunlarda BT istenmesinin önlenmesi açısından klinisyenlerle aktif işbirliği içinde olunmalıdır.

Protokoller oluşturulurken hem tanısız görüntü kalitesinin elde edilmesine hem de kabul edilebilir düzeyde düşük radyasyon dozlarının kullanılmasına dikkat edilmelidir. Kadın hastalarda radyasyona daha duyarlı olan meme dokusunun korunması için gerekli önlemler alınmalıdır. (özel meme koruyucu apereyler)

### Kontrendikasyonlar

Toraks BT'nin mutlak kontrendikasyonu yoktur. Ancak BT anjiyografi ve dinamik BT gibi intravenöz yolla iyotlu kontrast madde kullanımının zorunlu olduğu hallerde genel kontrast madde kontrendikasyonları göz önünde bulundurulmalıdır. Gebelerde radyasyonun fetus üzerindeki olası etkileri ve BT incelemesinin klinik yararı karşılaştırılmalı, BT incelemesinin gerekli olduğu durumlarda fetus dozunun azaltılması için gerekli önlemler alınmalıdır.

### Diğer hususlar

Klinik bilgi gerekliliği, incelemenin gözetimi, kullanıcı yetkinliği, etik konular, dökümantasyon gibi incelemeye ait diğer süreçler için ilgili TRD standartlarına bakınız.

gerçekleştirilir. Bütün inceleme alanı taranmalıdır, görüntü alanı (field of view) spesifik duruma göre ayarlanmalıdır.

**Cihaz gereklilikleri:** Hacimsel veri sağlayabilen BT cihazları ile yapılmalıdır.

Kabul edilebilir toraks BT görüntüleri elde etmek için BT sisteminin en az şu özellikleri karşılması gerekir:

- Tarama zamanı  $\leq 1$  sn
- Kesit kalınlığı  $\leq 5$  mm
- Sınırlayıcı uzaysal çözünürlük:
  - DFOV 32 cm veya büyükse  $\geq 8$  çizgi çifti
  - DFOV 24 cm'den küçükse  $\geq 10$  çizgi çifti
- Adım faktörü 2:1'den büyük olmamalı

### **İncelemeye özgü diğer durumlar**

Görüntüler filme aktarılırken akciğer parenkimi ve medyastinal yapıların değerlendirilmesi için uygun pencere ayarları kullanılmalıdır. Kemik patoloji kuşkusu varsa kemik penceresindeki görüntüler de filme basılmalıdır.

## Kullanım alanları

- Akciğerde nodül ve kitle karakterizasyonu
- Akciğer kanserinin evrelendirilmesi
- Plevral lezyonların değerlendirilmesi
- Mediastinal kitlelerin ayırıcı tanısı
- Göğüs duvarı lezyonları
- Pulmoner tromboemboli
- Kardiyopulmoner vasküler hastalıklar ve anomaliler
- Akciğerlerin perfüzyon görüntülemesi
- Çocuk ve genç hastalarda sürekli takip gerektiren kistik fibrozis gibi hastalıkların takibinde
- Hamilelerde
- BT kontrast madde kullanımının kontrendike olduğu durumlar

## İncelemenin yapılışı

**Cihaz gereklilikleri:** Toraks MRG incelemeleri 1.5 Tesla ya da 3 Tesla cihazlarla gerçekleştirilebilir. Bununla beraber 3T cihazında manyetik duyarlılık artefaktlarının belirgin olması nedeniyle akciğer parankimindeki hava ve kemik gibi dokular arası geçişlerin yoğun olması bir dezavantaj oluşturur. Buna karşılık 3T cihazlarındaki yüksek SNR ve hızlı sekanslar bu handikabı dengelemektedir. Faz dizilimli yüzeyel vücut sargıları kullanılır. Cihazda görüntü eldesinin kardiyak siklusla ve nefesle senkronizasyonu için bazen kullanımı gerekli olan EKG ve respiratuar tetikleme için gerekli donanım ve yazılım bulunmalıdır.

**Ön hazırlık:** Protokol seçimi için ayrıntılı klinik sorgulama yapılmalı ve varsa eski tetkikler gözden geçirilmelidir. Kontrast madde kullanılacaksa böbrek fonksiyon testlerinin, alerji öyküsünün ve olası bir gebeliğin sorgulanması gereklidir.

**Pozisyon:** inceleme supin (sırt üstü yatar ) pozisyonda gerçekleştirilir.

**İnceleme alanı, kesit kalınlığı, çözünürlük:** Toraks bölgesine yönelik aksiyal, koronal ve sagittal kılavuz görüntüler elde olunduktan sonra FOV aksiyal görüntüler için yaklaşık 350-400 mm ve koronal görüntüler için yaklaşık 450-500 mm olacak şekilde ayarlanır. Pediatrik grupta yaşa göre daha düşük FOV kullanılmalıdır. Kesit kalınlıkları 3B gradient eko sekansları için 4 mm ya da altı ve FSE sekansları için ortalama 5-6 mm olarak seçilebilir. VIBE gibi 3B gradient sekansında uzaysal çözünürlük yüksek olup 1.5x1.5 mm' dir. FLASH 3B MR anjio sekansında uzaysal çözünürlük yüksek (1x1.2 mm), time resolved MR anjio sekansında ise düşüktür ( yaklaşık 3.5x2 mm).

**Sekanslar:** Toraks MRG farklı sekansların kullanıldığı farklı bileşenlerden oluşmakta ve araştırılan hastalığa yönelik bunlardan bazıları seçilerek protokol oluşturulmaktadır. Toraks MRG'de kullanılan sekanslar aşağıda sıralanmıştır:

**T1 ağırlıklı 2B/ 3B GRE sekansları:** Nefes tutmalı hızlı gradient eko sekansları toraks MRG' de rutin kullanılan sekanslardandır. Uzaysal çözünürlüğü yüksek volüm interpolasyonlu VIBE ya da LAVA adlı sekans bu bölgeye yönelik genel

## Kontrendikasyonlar

Kardiyak pacemaker, ICD, kohlear implant, eski stentler ve embolizasyon koilleri, göz içi metalik yabancı cisim, klostrrofobi ve MR ile uyumlu olmayan protez kapağı olan hastalarda inceleme yapılmamalıdır. Kontrast madde kullanımı öncesi alerji öyküsü ve renal yetmezlik gibi durumlar sorgulanmalıdır.

## Diğer hususlar

Klinik bilgi gerekliliği, incelemenin gözetimi, kullanıcı yetkinliği, etik konular, dökümantasyon gibi incelemeye ait diğer süreçler için ilgili diğer TRD standartlarına bakınız.

kullanılmakta ve özellikle pulmoner nodül, kitle ve vasküler yapıların değerlendirilmesinde önem taşımaktadır.

Pulmoner ve kalpten çıkan vasküler yapılara yönelik uzaysal çözünürlüğü yüksek, zamansal çözünürlüğü düşük FLASH 3B gradient eko sekansları MR anjiyografi için kullanılmaktadır. MR anjiyografi yanısıra pulmoner perfüzyon değerlendirilmesinde kullanılan time resolved gradient eko sekansı yüksek zamansal ve düşük uzaysal çözünürlüğe sahip olup çok fazlı dinamik anjio olarak gerçekleştirilmektedir. Bu sekanslar pre ve post kontrast olarak yapılmaktadır.

**FSE T2 sekansları:** Single shot T2 ağırlıklı FSE (HASTE) sekansı toraks bölgesini genel değerlendirme ve pulmoner infiltrasyon gösterilmesinde kullanılan çoklu nefes tutmalı hızlı sekanslardandır. Zamansal çözünürlüğünün yüksek olması özellikle koopere olmayan hastalarda tanıya önemli katkıda bulunmaktadır. Dönüşümlü faz kodlamalı çoklu nefes tutmalı (BLADE vb) sekansı nodül ve kitlelerin tetkikinde kullanılmaktadır. Bunların yanısıra solunumsal tetiklemeli olarak uzaysal çözünürlüğü yüksek fakat zamansal çözünürlüğü düşük FSE sekansı toraks bölgesinin değerlendirilmesinde ve özellikle kitlelerde kullanılmaktadır. STIR sekansı solunumsal tetiklemeli olarak özellikle mediastinal lenf bezlerinin ve kemik metastazlarının gösterilmesinde kullanılmaktadır.

**T1/T2 SS GRE:** Solunum hareketlerinin gösterilmesi ve pulmoner embolide kullanılan hastanın nefes tutmasına ihtiyaç olmayan hızlı sekanslardandır.

**Diffüzyon ağırlıklı görüntüleme:** Çekim protokolüne göre bu bölgeye yönelik olarak ya da tüm vücut diffüzyonun bir parçası olarak gerçekleştirilebilir. Çoklu nefes tutmalı ya da solunumsal tetiklemeli olarak alınır. Tümörlerin benign- malign ayırımında ve metastaz taramasında kullanımı önerilir.

**in phase ve out of phase sekansı:** Timus bezinde yerleşimli lezyonların benign- malign ayırımında kullanılan nefes tutmalı sekansdır. Dokuların içeriğindeki yağ moleküllerini gösteren ve baskılayan iki farklı TE değeri kullanan hızlı gradient eko sekansıdır. Timus hiperplazisi ile timoma ayırımında rutin kullanılır.

**Kontrast madde:** Rutin incelemelerde ve 3B MR anjiyografide 0.1-0.2 mmol/kg kontrast madde 2-3 ml/sn hızda, otomatik enjektör kullanılarak verilmeli ve ardından aynı enjeksiyon hızında 20 ml salin gönderilmelidir. Time-resolved dinamik anjiyografide 0.05 mmol/kg kontrast maddenin 3-5ml/sn hızda otomatik enjektör kullanılarak verilmesi ve ardından aynı enjeksiyon hızında 30 ml salin gönderilmesi önerilmektedir.

### **Örnek protokoller**

#### **Mediastinal veya akciğer yerleşimli kitleye yönelik MRG protokolü:**

1. Kılavuz görüntüleri: aksiyal, koronal ve sagittal
2. Aksiyal ve koronal hızlı T2 sekansları (HASTE vb)
3. Aksiyal 3D gradient eko (VIBE vb)
4. Aksiyal STIR ya da BLADE sekansı
5. Aksiyal 3D gradient eko: postkontrast aksiyal, koronal ve sagittal
6. Diffüzyon görüntüleme: kitlelerde opsiyonel olarak bu bölgeye yönelik ya da tüm vücut görüntüleme bileşeni olarak alınabilir
7. Vasküler invazyon kuşkusu olan tümörlerde MR-anjio postkontrast ilk sekans olarak eklenmelidir.
8. Timik lezyonlarda benign-malign ayırıcı tanısı için in phase ve out of phase gradient eko sekansı eklenmelidir.

#### **Kardiyopulmoner vasküler hastalıklar için MRG protokolü:**

1. Kılavuz görüntüleri
2. Aksiyal ve koronal hızlı T2 sekansı ( SS GRE-FIESTA vb)
3. MR anjio sekansı: yüksek çözünürlüklü FLASH sekansı ya da çoklu ardışık fazlı pulmoner perfüzyonu da değerlendiren time resolved 4B anjio sekansı kullanılabilir
4. Parsiyel venöz dönüş anomalisi gibi olası kardiyak anomalilerinde eşlik edebileceği durumlarda tetkikin kardiyak MRG ile birleştirilerek kalbe yönelik sine görüntülerin eklenmesi önerilir.



### **İncelemeye özgü diğer durumlar:**

Ortalama tetkik süresi patolojiye göre 15-25 dk bir sürede gerçekleştirilir. Çocuk hastalarda çocuğun büyüklüğüne göre farklı sargılar kullanılabilir. 6 yaşın altındaki çocuklarda sedasyon ya da anestezi altında inceleme yapmak gerekebilir. Çocuk hastalarda erişkinler ile benzer sekanslar kullanılır, ancak çocuğun büyüklüğüne göre sekansların teknik parametreleri revize edilmelidir. Nefes tutamayacak kadar küçük olan olgularda ve nefes tutamayan erişkin olgularda solunumsal tetiklemeli FSE sekansları yanısıra HASTE ve SSFP gibi hızlı sekanslar kullanılır. Pulmoner emboli kuşkusu olan hamilelerde kontrastsız hızlı sekanslar emboli tanısında önemli olup embolinin görüldüğü durumlarda kontrast madde uygulanmadan tetkik sonlandırılmalıdır.

### **Kontrendikasyonlar**

Kardiyak pacemaker, ICD, kohlear implant, eski stentler ve embolizasyon koilleri, göz içi metalik yabancı cisim, klostrofobi ve MR ile uyumlu olmayan protez kapağı olan hastalarda inceleme yapılmamalıdır. Kontrast madde kullanımı öncesi allerji öyküsü ve renal yetmezlik gibi durumlar sorgulanmalıdır.

### Kullanım alanları

Burada verilen kullanım alanları günlük pratikte en sık karşılaşılan durumları tanımlamaktadır. Kullanım alanları hasta yakınmaları ve klinik bulgular doğrultusunda klinisyen-radyolog işbirliği ile genişletilebilir.

### Birincil endikasyonlar

- **Kontrastsız beyin BT:** Akut kafa travması, akut intrakranyal kanama veya serebrovasküler hastalık kuşkusu, intrakranyal kalsifikasyon değerlendirmesi, tümör veya hemorajik lezyonlara yönelik yapılan operasyon sonrası değerlendirme, hidrosefali kuşkusu, şant operasyonu sonrası veya şant revizyonu öncesi, mental durum değişiklikleri, doğumsal anomaliler
- **Kontrastlı beyin BT:** Tedavi edilmiş veya edilmemiş intrakranyal vasküler patolojiler, artmış kafa içi basınç, baş ağrısı, akut nörolojik defisit, intrakranyal infeksiyon veya kitle kuşkusu ve takibi, herniasyon, vaskulit, anevrizma kuşkusu

### İkincil endikasyonlar

MRG'nin mümkün olmadığı veya kontrendike olduğu veya sorumlu radyoloğun BT incelemesinin de uygun görüntüleme yöntemi olduğunu düşündüğü durumlar. (Diplopi, kranial sinir disfonksiyonu, konvülsyon, apne, senkop, ataksi, nörodejeneratif hastalık kuşkusu, ilaç toksisitesi, kortikal displazi ve migrasyon anomalileri gibi)

### Özel Durumlar

Kullanım alanları hasta yakınmaları ve klinik bulgular doğrultusunda klinisyen-radyolog işbirliği ile genişletilebilir.

### İncelemenin yapılışı

**Cihaz gereklilikleri:** Cihaz üreticisinin özel değerlerinin sağlandığını doğrulamak için ölçülmelidir. Sınırlayıcı uzaysal çözünürlük 24 cm'den küçük FOV için 10 lp/cm'nin üzerinde olmalıdır.

**İnceleme alanı:** Orbitomeatal hattın 1 cm kadar altından başlanarak ve hatta paralel olarak, foramen magnumdan verteks düzeyi bitimine kadar taranır.

**Pozisyon:** Hasta sırtüstü pozisyonda, giriş olarak masaya yatırılır. Sürekli veya çakışan aksiyal kesitler alınarak yapılır.

### İnceleme gerekliliği

İyonizan radyasyon varlığı nedeni ile hasta tedavisini yönlendirmede sağlayacağı avantaj göz önünde bulundurularak incelemeye karar verilmelidir.

### Kontrendikasyonlar

Gebelik: Mutlak endikasyon varsa gerekli koruma önlemleri ile inceleme yapılabilir. İntravenöz yolla iyotlu kontrast madde kullanımının zorunlu olduğu hallerde genel kontrast madde kontrendikasyonları göz önünde bulundurulmalıdır.

### Diğer hususlar

Kontrendikasyonlar, klinik bilgi gerekliliği, incelemenin gözetimi, kullanıcı yetkinliği, etik konular, dökümantasyon gibi incelemeye ait diğer süreçler için ilgili TRD standartlarına bakınız

**Kolimasyon/Kesit kalınlığı:** Erişkin hastalarda supratentoriyal bölge için en fazla 10 mm infratentoriyal bölge için ise en fazla 5 mm, çocuk hastalarda supra ve infratentoriyal bölgeler için en fazla 5 mm, kafa tabanı değerlendirilmesi gerektiren olgularda en fazla 2 mm'lik kesitler alınmalı, sagittal ve koronal planlarda reformat görüntüleri oluşturulmalıdır.

**FOV:** Tüm kalvaryumu içerecek şekilde ortalama 210 mm olmalıdır.

**kVp, mAs:** Mümkün olduğunca düşük doz kullanımı hedeflenir. Hasta yaşı ve ağırlığı gözetenilerek, otomatik modülasyon veya iteratif rekonstrüksiyon algoritmaları kullanılmalıdır.

**Kontrast kullanımı:** 1-2 ml/kg noniyonik kontrast madde, elle veya otomatik enjektörle verilebilir. Otomatik enjektör kullanılması durumunda enjeksiyon zamanı 2 ml/sn olmalı, vasküler patoloji aranıyorsa, inceleme enjeksiyondan 30-50 sn, diğer durumlarda 60-70 sn sonra yapılmalıdır.

**Teknik:** Travma olgularında görüntüleri, kemik ve yumuşak doku algoritmasında ayrı ayrı değerlendirilmelidir.

**İleri uygulamalar:** Doğrudan elde edilen aksiyel görüntüleri ek olarak, spesifik klinik ihtiyaçlara cevap vermek amaçlı koronal, sagittal veya diğer daha kompleks planlarda reformat imajlar rekonstrükte edilebilir veya uygun yazılımlar ile spesifik dokuları seçici olarak gösterebilmek için perfüzyon BT, Volümetrik BT, BT anjiyografi veya BT Venografide olduğu gibi çalışılabilir. Bu uygulamalarda rutin aksiyel imajlar ve çakışan rekonstrüksiyonlara göre çok ince kesit kalınlığı ile yapılmış spiral (helikal) taramalarla daha iyi sonuçlar elde edilir.

#### **Varsa asgari koşullar**

**Pitch (adım faktörü):** Tek dedektörlü spiral BT cihazları için 2:1'den büyük olmamalıdır.

### Kullanım alanları

**Kontrastsız beyin MRG :** Serebrovasküler hastalıklar, doğumsal serebral anomaliler, baş ağrısı, mental durum değişiklikleri, hidrosefali, akut ve kronik nörolojik defisitler, epilepsi (özel protokoller önerilir), travma, beyin gelişiminin değerlendirilmesi, konvülsiyon. Olguların bir kısmında inceleme sırasında saptanan lezyon özelliğine göre kontrastlı sekanslar eklenebilir.

**Kontrastlı beyin MRG:** Vasküler malformasyonlar, arteriyel, venöz patolojiler ve dural sinüs hastalıkları, kranyal sinir patolojileri, postoperatif değerlendirme, demyelinizan/dismyelinizan hastalıklar, primer ve sekonder kitleler, anevrizma, beyin ve meninkslerin inflamatuvar / enfeksiyöz patolojileri, vaskülit.

### İncelemenin yapılışı

**Cihaz gereklilikleri:** Cihazlar için bir sınırlandırma olmamakla birlikte, mümkün olan en yüksek manyetik alan gücü, gradient gücü ve "slew rate"; mümkün olan en düşük SAR ve akustik gürültü seviyesi hedeflenmelidir. Dedike kafa sarmalı kullanılır.

**Ön hazırlık:** Gerekmez.

pozisyon: Baş gantriye önce girecek ve sırt üstü (supin) yatacak şekilde pozisyon verilir. Baş uygun şekilde sabitlenir.

**Kesit kalınlığı:** Rutin incelemeler için kesit kalınlığı 5 mm ve altında, kesit aralığı 1.5 mm'den fazla olmamalıdır.

**İnceleme alanı:** Aksiyel kesitler sagittal lokalizer üzerinden korpus kalozuma paralel olarak alınır. Verteks ve Foramen Magnum arası taranmalıdır. Sagittal kesitler koronal ya da aksiyel lokalize görüntüler üzerinden planlanabilir. Koronal kesitler sagittal lokalize görüntüler üzerinden kurulur. Beyin sapı posterioruna paralel görüntüler alınır. Görüntülemeye ön ve arka kraniyum dahil olmalıdır.

**FOV:** 20-25 cm

**Kontrast kullanımı:** 0,1 mmol/kg intravenöz yolla

**Sekanslar:**

- T1 A sagittal ve aksiyel ya da 3D izotropik görüntüler
- T2A aksiyel
- FLAIR aksiyel
- Kontrast sonrası T1 A aksiyel ve sagittal ya da 3D izotropik T1A IR-GRE sekanslar

### İleri uygulamalar

Standart inceleme sonrası radyoloji uzmanı gerekli görürse MR anjiyografi, difüzyon, difüzyon tensör görüntüleme, traktografi, beyin perfüzyon çalışmaları, MR spektroskopisi, fonksiyonel MR, kanamaya daha duyarlı sekanslar (GRE T2\*A ve SWI) eklenebilir.

### Kontrendikasyonlar

Kalp pili varlığı, ferromanyetik anevrizma klipleri, göz içi metalik yabancı cisim varlığı gibi durumlarda inceleme yapılmamalıdır. Ayrıca bazı implant veya vücutta bulunan materyaller potansiyel kontrendikasyon nedenidir. Fetus üzerinde olumsuz bir etki bilinmemekle birlikte gebelik süresince kullanımı olgu bazında değerlendirilmelidir.

### Diğer hususlar

Klinik bilgi gerekliliği, incelemenin gözetimi, kullanıcı yetkinliği, etik konular, dökümantasyon gibi incelemeye ait diğer süreçler için ilgili diğer TRD standartlarına bakınız.

Örnek protokol:

**KONTRASTLI BEYİN MRG**

Düzlem/Sekans	FOV	Matriks	Kesit/Aralık
Aksiyel T1A SE	20	256x256	5mm/0mm
Sagital T1A SE	21-24	256x192	5mm/0mm
Aksiyel FLAIR IR	20	256x192	5mm/0mm
Aksiyel T2A TSE	20	256x256	5 mm/0mm
Aksiyel Postkontrast T1A SE	20	256x256	5 mm/0mm
Koronal postkontrast T1A SE	20	256x256	5 mm/0mm

**PEDİATRİK BEYİN MRG**

Düzlem/Sekans	FOV	Matriks	Kesit/Aralık
Aksiyel T1A SE	Baş boyutuna göre	256x256	3mm/0mm
Sagital T1A SE	Baş boyutuna göre	256x192	4mm/0mm
Aksiyel FLAIR IR	Baş boyutuna göre	256x192	3mm/0mm
Aksiyel T2A SE	Baş boyutuna göre	256x256	3mm/0mm

## Klinik Endikasyona Özgü Durumlar

### Travma görüntüleme;

Rutin beyin MR sekanslarına ilave olarak Difüzyon MR ve GRE T2\*A ya da SWI sekansları hemorajik kontüzyon ve difüz aksonal hasar değerlendirmesi için kullanılabilir.

### Epilepsi;

1. 3D izotropik T1A görüntüler
2. Hipokampus uzun eksenine dik, koronal oblik planda T2A en fazla 3mm kesit kalınlığı ya da 3D T2A
3. Hipokampus uzun eksenine dik, koronal oblik planda FLAIR en fazla 3mm kesit kalınlığı ya da 3D FLAIR

### MS görüntüleme;

Sagittal FLAIR ya da 3D FLAIR rutin sekanslara eklenmelidir. Double inversion recovery sekansı ilave edilebilir. Aktif plakları göstermek için mutlaka kontrastlı görüntüleme yapılmalıdır. Kontrast sonrası aksiyel ve koronal T1A görüntüler ya da 3D izotropik görüntüler alınabilir. Postkontrast T1A koronal görüntüler optik nöriti değerlendirebilmek için yağ baskılamalı alınabilir. Kontrast madde enjeksiyonu ile kontrastlı T1 sekansı arasında en az 5 dakika beklenmesi önerilmektedir. Bunun için kontrast madde enjeksiyonundan sonra FLAIR ya da T2A sekanslarını takiben kontrastlı T1A görüntüler elde olunabilir.

### İnme görüntülemesi;

Mutlaka difüzyon ağırlıklı sekanslar ilave edilmelidir. Hemorajik transformasyonu değerlendirmek için SWI ya da GRE T2\*A görüntüler, damarsal patolojiyi değerlendirmek için MRA eklenebilir.

### Metastaz;

Mutlaka kontrast madde verilmelidir. Kontrast sonrası her 3 planda görüntüleme ya da 3D izotropik görüntüleme yapılmalıdır. Kontrast madde enjeksiyonu sonrası 5 dakikalık gecikme ile görüntüler alınması önerilir.

### Intrakranial tümör;

Mutlaka kontrast madde verilmelidir. Kontrast sonrası her 3 planda görüntüleme ya da 3D izotropik görüntüleme yapılmalıdır. İntratümoral hemoraji ve kalsifikasyonları göstermek için SWI ya da GRE T2\*A eklenebilir. Tümör derecelendirmesi, biyopsi/ cerrahi kılavuzluğu ve tedaviye yanıt değerlendirme için Difüzyon MR, MRS ve Perfüzyon MR, fMRI ve DTI ilave edilebilir.

### Nörodegeneratif hastalık;

Rutin sekanslara ilave olarak mikrohemorajileri (HT / amiloid anjiyopati) ve mineral birikimini Alzheimer hastalığı/ Parkinson) göstermek için SWI ya da GRE T2\*A ilave edilebilir. Creutzfeld Jacob hastalığı tanısı için Difüzyon MR eklenebilir.

### Venöz İnfarkt/ Sinüs Trombozu;

Rutin sekanslara ilave olarak MRV, kontrastlı görüntüleme ve SWI eklenebilir.

### Enfeksiyon görüntüleme;

Mutlaka kontrastlı görüntüleme yapılmalıdır. Difüzyon MR ensefalit, subdural ampiyem ve abse tanısı için gereklidir. SWI ya da GRE T2\*A ensefalitte hemorajiyi değerlendirmede kullanılabilir.

### Pediyatrik Beyin Görüntüleme

Çocukların büyük kısmında MR çekimi için sedasyon gerekli olsa da, uyumlu çocuklarda sedasyon olmaksızın MR çekilebilir. Yenidoğan çocuklarda doğal uykusunda çekim denenebilir. Myelinizasyonu değerlendirmek için ilk 6 ay T1A, sonrasında T2A görüntülerden faydalanılır. İlk 12 ayda beyin su içeriği yüksek olduğundan ağır T2A görüntüler tavsiye edilmektedir. Kortikal malformasyonları değerlendirmek için 3D izotropik T1A IR-GRE sekanslar faydalıdır. SWI ya da GRE T2\*A mikrohemoraji ve kalsifikasyonu daha iyi göstermek için kullanılabilir. Hipoksik iskemik değişiklikleri değerlendirmek için Difüzyon MR eklenebilir. Difüzyon MR prematurelerde  $b=600 \text{ s/mm}^2$ , term yenidoğan  $b= 800 \text{ s/mm}^2$ , 3 aydan sonra  $b=1000 \text{ s/mm}^2$  tercih edilebilir. Çocuklarda kontrast madde kullanılırken dikkatli olunmalı, mümkün olan en düşük doz ve düşük risk taşıyan gadolinyum ajanları tercih edilmelidir. Çocuklarda metabolik hastalıklarda tanı ve ayırıcı tanı için MRS eklenebilir.

## Kullanım alanları

Burada verilen kullanım alanları günlük pratikte en sık karşılaşılan durumları tanımlamaktadır. Kullanım alanları hasta yakınmaları ve klinik bulgular doğrultusunda klinisyen-radyolog işbirliği ile genişletilebilir.

- Serebrovasküler olaylar (hiperakut evrede inme tanısı, kronik iskemi zemininde farkedilemeyen akut infarkt tanısı, farklı evrelerdeki iskemik lezyonların yaşını belirlemeye katkı,hipoksik-iskemik ensefalopati tanısı, vazojenik-sitotoksik ödem ayırımı)
- Yer tutan lezyonların değerlendirilmesi (epidermoid kist– araknoid kist ayırımı, malign intrakranyal tümörlerin evrenmesine, lenfoma tanısı, tümör progresyonu– rekürrensi ile radyasyon nekrozu ayırımına katkı)
- Enfeksiyöz süreçler (Apsenin kistik ya da nekrotik tümörlerden ayırımına, steril subdural efüzyonun subdural ampiyemden ayırımına, ensefalitik süreçlerin değerlendirilmesine katkı)
- Travma olgularında difüz aksonal hasar değerlendirmesinde

## İncelemenin yapılışı

**Cihaz gereklilikleri:** Burada verilen teknik değerler optimum incelemeler için önerilmiştir. Kişisel ve kurumsal cihaz tercihlerinde bağlayıcı değildir. Cihazlar için bir sınırlandırma olmamakla birlikte, en yüksek statik manyetik alan gücü, gradient gücü ve "slew rate"ine, en düşük SAR ve akustik gürültü seviyesine sahip cihazlar önerilmektedir. İnceleme kafa sargısı ile yapılır. İnceleme, güçlü difüzyon gradientleri uygulayabilecek, en az 1.5 Tesla gücünde MRG cihazları ile ve kafa sarmalı kullanılarak yapılır. Cihaz bu görüntülerden otomatik ADC haritası oluşturabilmelidir.

**Sekanslar:** En sık ekoplanar görüntüleme sekansları kullanılır. Pratikte 1000 s/mm<sup>2</sup> lik b değeri yeterli difüzyon ağırlığı sağlar. Prematurelerde b=600 s/mm<sup>2</sup> , term yenidoğan b= 800 s/mm<sup>2</sup> , 3 aydan sonra b=1000 s/mm<sup>2</sup> tercih edilebilir. Değerlendirme mutlaka ADC haritalarıyla birlikte yapılmalıdır.

## Kontrendikasyonlar

Kalp pili varlığı, ferromanyetik anevrizma klipleri, göz içi metalik yabancı cisim varlığı gibi durumlarda inceleme yapılmamalıdır. Ayrıca bazı implant veya vücutta bulunan materyaller potansiyel kontrendikasyon nedenidir. Fetus üzerinde olumsuz bir etki bilinmemekle birlikte gebelik süresince kullanımı olgu bazında değerlendirilmelidir.

## Diğer hususlar

Klinik bilgi gerekliliği, incelemenin gözetimi, kullanıcı yetkinliği, etik konular, dökümantasyon gibi incelemeye ait diğer süreçler için ilgili TRD standartlarına bakınız.

## Klinik Endikasyona Özgü Durumlar

Akut iskemi değerlendirilmesinde tek başına kullanılabilir. Ancak genellikle konvansiyonel MRG ile birlikte gerçekleştirilmesi önerilir.

### Örnek protokol

Difüzyon MRG				
Düzlem/Sekans	FOV	Matriks	Kesit/Aralık	b değeri
Aksiyel EPI	24-28	256x192	5mm/0mm	1000 s/mm <sup>2</sup>



### Kullanım alanları

Kullanım alanları hasta yakınmaları ve klinik bulgular doğrultusunda klinisyen-radyolog işbirliği ile genişletilebilir.

- Sellar ve parasellar yer kaplayıcı lezyonlar (mikro/makroadenom, menenjiyom, kistik lezyonlar, vb.)
- Laboratuvar ve klinik olarak hipofizer hormon bozukluğu saptanan olgular (akromegali, hiperprolaktinemi, vb.)
- Hipofizer yetmezlikli olgular
- Hipofizer cerrahi geçirmiş olguların izlemi
- Gelişme geriliği bulunan olgular, diabetes insipidus düşünülen olgular
- Hipotalamus ve optik kiazma lezyonu düşünülen olgular
- Kavernöz sinüs patolojileri
- Hipofiz bezinin konjenital lezyonları
- Puberte prekoks

### İncelemenin yapılışı

**Cihaz gereklilikleri:** Cihazlar için bir sınırlandırma olmamakla birlikte, yukarıda sayılan inceleme parametrelerini gerçekleştirebilecek, en yüksek statik manyetik alan gücü, gradient gücü ve "slew rate"ine, en düşük SAR ve akustik gürültü seviyesine sahip olması önerilmektedir. İnceleme kafa sarmalı ile yapılır.

**Ön hazırlık:**Gerekmez.

**Pozisyon:** Sırtüstü pozisyonda yapılır. İnceleme baş önde (head first) yapılır.

**Kesit kalınlığı:** 3 mm ya da daha az.

**İnceleme alanı:** Sella, suprasellar bölge ve parasellar bölgeyi içermelidir.

**İnceleme düzlemi:** Koronal ve sagittal düzlemlerde yapılır. FOV: 16-20 cm, yüksek rezolüsyon sağlayacak matrix (256x256). Kontrast kullanımı: 0.1 mmol/kg İV gadolinyum bileşikler İV olarak verilir. Dinamik incelemelerde otomatik enjektör kullanılması önerilir.

**Sekanslar:** Sık karşılaşılan sellar ve parasellar patolojilerin araştırılmasında T1 ve T2 ağırlıklı spin eko (ya da TSE/FSE) sekanslar alınır. Mikroadenom araştırıldığında dinamik kontrastlı çalışmalar kullanılabilir. Ancak dinamik çalışmanın hemen ardından standart kontrastlı spin eko inceleme yapılmalıdır. İncelemeye tüm beyni tek bir sekansla tarayan T2 aksiyel ve FLAIR sekansının da eklenmesi önerilir. Postoperatif dönemde sagittal T1A, koronal T1, T2A ve kontrast sonrası koronal ve sagittal planda görüntüleme yapılmalıdır.

### Görüntü kalitesi

İncelemenin optimum SNR ve rezolüsyonu sağlaması, artefaktların elimine edilmesi gerekmektedir. Bu nedenle ETL (TSE factor), NEX (NSA), scan percentage (zero filling) gibi parametrelerin uygunsuz olarak değiştirilmesi önemli tanı hatalarına yol açabilir.

### Kontrendikasyonlar

Kalp pili varlığı, ferromanyetik anevrizma klipleri, göz içi metalik yabancı cisim varlığı gibi durumlarda inceleme yapılmamalıdır. Ayrıca bazı implant veya vücutta bulunan materyaller potansiyel kontrendikasyon nedenidir. Fetüs üzerinde olumsuz bir etkisizlenmemekle birlikte, gebeliksüresince kullanımı olgu bazında değerlendirilmelidir.

### Diğer hususlar

Klinik bilgi gerekliliği, incelemenin gözetimi, kullanıcı yetkinliği, etik konular, dökümantasyon gibi incelemeye ait diğer süreçler için ilgili TRD standartlarına bakınız.

### Örnek protokol

<b>Hipofiz MRG</b>			
<b>Düzlem/Sekans</b>	<b>FOV</b>	<b>Matriks</b>	<b>Kesit/Aralık</b>
<b>Sagital T1A</b>	<b>16</b>	<b>256x192</b>	<b>3mm/0mm</b>
<b>Koronal T1A</b>	<b>16</b>	<b>256x256</b>	<b>3mm/0mm</b>
<b>Koronal T2A</b>	<b>16</b>	<b>256x256</b>	<b>3 mm/0mm</b>

### Kullanım alanları

#### Standart endikasyonlar

- Konjenital spinal anomaliler
- Skolyoz
- Dejeneratif disk patolojileri
- Postoperatif dönem görüntüleme
- Vertebra ve disk mesafesi enfeksiyonları
- Travma
- Vertebroplasti ve kifoplasti öncesi değerlendirme
- Demyelinizan, inflamatuvar ve postinflamatuvar hastalıklar
- Sistemik hastalıklarda spinal tutulum
- Tümör görüntüleme

#### Özel Durumlar

- Kullanım alanları hasta yakınmaları ve klinik bulgular doğrultusunda klinisyen-radyolog işbirliği ile genişletilebilir.

### İncelemenin yapılışı

**Cihaz gereklilikleri:** Cihazlar için bir sınırlandırma olmamakla birlikte, yukarıda sayılan inceleme parametrelerini gerçekleştirebilecek, en yüksek statik manyetik alan gücü, gradient gücü ve "slew rate"ine, en düşük SAR ve akustik gürültü seviyesine sahip olması önerilmektedir. Çok kanallı spinal sargı kullanılması önerilir.

**Ön hazırlık:** Rutin spinal MRG için ön hazırlık gerekmez.

#### İnceleme alanı:

Görüntüleme protokolü klinik endikasyona göre belirlenir. Tüm spinal incelemeye kranioservikal bileşke ile sakrokoksigeal bölge dahil edilmelidir. Servikal MRG; kranioservikal bileşke- C7-T1 intervertebral disk seviyesini, torakal MRG; C7-T1 ile T12-L1, lomber MRG T12-L1 ile sakrokoksigeal seviyeyi içerecek şekilde planlanmalıdır. Skolyoz ve benzeri spinal aks bozukluklarında rutin 3 plan öncül görüntülere hızlı T2 koronal görüntüler eklenerek inceleme planı belirlenebilir. Sagittal kesitlerde ilgi alanındaki tüm vertebralar bilateral nöral foraminaları içerecek şekilde görüntülenmeli, aksiyal planda öngörülen patolojiye yönelik disk, kemik veya korda paralel olacak şekilde incelenmelidir. Gerekli durumlarda koronal plan görüntüleme ilave edilmelidir. Solunum ve barsak hareket artefaktlarını engelleyebilmek için satürasyon bandlarının kullanımı önerilir.

### Kontrendikasyonlar

Kalp pili varlığı, ferromanyetik anevrizma klipleri, göz içi metalik yabancı cisim varlığı gibi durumlarda inceleme yapılmamalıdır. Ayrıca bazı implant veya vücutta bulunan materyaller potansiyel kontrendikasyon nedenidir. Fetüs üzerinde olumsuz bir etkisibilinmemekle birlikte, gebeliksüresince kullanımı olgu bazında değerlendirilmelidir.

### Diğer hususlar

Klinik bilgi gerekliliği, incelemenin gözetimi, kullanıcı yetkinliği, etik konular, dökümantasyon gibi incelemeyeait diğer süreçler için ilgili TRDstandartlarına bakınız.

**FOV:**

- Servikal vertebra; sagital plan 24 cm, aksiyal plan 16 cm
- Torakal vertebra; sagital plan 30 cm, aksiyal plan 20 cm
- Lomber vertebra; sagital plan 24cm, aksiyal plan 20cm'nin üzerinde olmaması önerilmektedir.

**Kesit kalınlığı:**

Servikal vertebrada sagital ve aksiyal görüntülerde kesit kalınlığı maksimum 3mm ve kesit aralığı maksimum 1mm, torakal ve lomber vertebrada sagital ve aksiyal görüntülerde kesit kalınlığı maksimum 4mm, kesit aralığı maksimum 1mm olarak önerilmektedir.

**Sekanslar:**

Spinal bölgenin MR görüntülemesi için gereken asgari sekanslar:

- 2 boyutlu T1A Sagital
- 2 boyutlu T2A veya T2\* Sagital
- 2 boyutlu T2A veya T2\* Aksiyal

olmakla birlikte 3 boyutlu görüntüleme mümkün olduğu durumlarda tercih edilmelidir. 1.5 ve 3T MR'de kullanılan sekanslar benzerdir.

**Kontrast madde:** Gerekli durumlarda kontrast madde kullanılabilir. Standart doz en az 0.1mmol/kg. olup bolus uygulanmalıdır.

**Örnek protokol:**

<b>Lomber MRG</b>			
<b>Düzlem/Sekans</b>	<b>FOV</b>	<b>Matriks/NEX</b>	<b>Kesit/Aralık</b>
<b>Sagital T1A</b>	<b>24</b>	<b>320 ve üzeri</b>	<b>4mm/1mm</b>
<b>Sagital T2A</b>	<b>24</b>	<b>320 ve üzeri</b>	<b>4mm/1mm</b>
<b>Aksiyal T2A</b>	<b>20</b>	<b>320 ve üzeri</b>	<b>4 mm/1mm</b>

**Klinik Endikasyona Özgü Durumlar****Dejeneratif disk hastalıkları**

Aksiyal görüntüleme intervertebral disk aralıklarına paralel gerçekleştirilir.

Servikal bölgede aksiyal görüntüler için T2\* ağırlıklı görüntüler tercih edilmelidir.

Gereklilik durumunda MR miyelografi eklenebilir.

Postoperatif disk olgularında da skar –disk ayırımında postkontrast sagital ve aksiyal görüntülerin alınması önerilmektedir.

**Tümör görüntüleme**

Sagital plana ek olarak aksiyal planda T1,T2 ağırlıklı görüntüler ardışık kesitlerle elde olunmalıdır. Kemik iliğinin ve yumuşak dokunun kontrast çözünürlüğünü arttırmak için STIR veya yağ baskılı T2 ağırlıklı görüntüler eklenmelidir. Kontrastlı görüntüler en az iki planda yapılmalıdır.

**Enfeksiyon**

Sagital planda T1, T2 ağırlıklı görüntüler ve aksiyal planda T1,T2 ağırlıklı görüntüler ardışık kesitlerle elde olunmalıdır. Kemik iliği, disk sinyali ve yumuşak dokunun kontrast çözünürlüğünü arttırmak için STIR veya yağ baskılı T2 ağırlıklı görüntüler eklenmelidir. Kontrastlı görüntüler en az iki planda, biri yağ baskılı olmak üzere yapılmalıdır. Koronal plan, özellikle abse uzanımlarının değerlendirilmesi için eklenebilir.

**Travma**

Sagital planda T1, T2 ağırlıklı görüntüler ve aksiyal planda T1,T2 ağırlıklı görüntüler ardışık kesitlerle elde olunmalıdır Travmatik disk patolojisi düşünülüyorsa diske yönelik aksiyal plan inceleme yapılmalıdır. Kemik iliği, disk sinyali ve yumuşak dokunun kontrast çözünürlüğünü arttırmak için STIR veya yağ baskılı T2A eklenmelidir.

Üst servikal bölge travmalarında her üç planda T1, T2 ve yağ baskılı T2 ağırlıklı görüntüleme yapılmalıdır. Kord içi kanama değerlendirmesi için T2\* ağırlıklı görüntüler elde olunabilir.

**Spinal İskemi**

Sagital planda T1, T2, STIR veya yağ baskılı T2 ağırlıklı görüntüler ve aksiyal planda T1,T2 ağırlıklı görüntüler ardışık kesitlerle elde olunmalıdır Sagital planda difüzyon ağırlıklı görüntüleme eklenebilir.

**MS**

Sagital planda T1, T2, STIR veya yağ baskılı T2 ağırlıklı görüntüler ve aksiyal planda T1,T2 ağırlıklı görüntüler ardışık kesitlerle elde olunmalıdır. Postkontrast görüntüleme aksiyel ve sagital planda yapılmalıdır.

## Hasta seçimi

Burada verilen kullanım alanları günlük pratikte en sık karşılaşılan durumları tanımlamaktadır. Kullanım alanları hasta yakınmaları ve klinik bulgular doğrultusunda klinisyen-radyolog işbirliği ile genişletilebilir. Amaç ekstrakraniyal kafa ve boyunun değerlendirilmesidir.

## Birincil endikasyonlar

- Doğumsal anomaliler
- Neoplaziler
- Enfeksiyonlar veya enflamatuvar süreçler
- Travma (travmada rekonstrüktif cerrahi öncesi ve sonrası)
- Damarsal malformasyonlar
- Boyunda ele gelen kitlenin değerlendirilmesi
- Tümör evreleme
- Radyoterapi planlanması
- Sağaltım (cerrahi, kemoterapi veya radyoterapi) sonrası izlem
- Ameliyat öncesi ve ameliyat sırasında planlama ve / veya rehberlik
- Kanama / epistaksis
- Tiroid / paratiroid hastalıkları
- Kafa çiftlerinin tutulumu

## Özel durumlar/olgular

MRG'nin mümkün olmadığı veya kontrendike olduğu veya sorumlu radyoloğun BT incelemesinin daha uygun görüntüleme yöntemi olduğunu düşündüğü durumlar.

## İncelemenin yapılışı

**Çekim zamanı:** Cihaz performansına göre değişmekle birlikte 10sn'den daha kısa

**Ön hazırlık:** İntravenöz kontrast madde kullanılacak erişkin hastalarda en az 6 saatlik açlık önerilir. Çocuk hastalarda açlık süresi hastanın yaşına göre ayarlanmalıdır.

**Pozisyon:** Hasta başı nötral konumda gantry'e girecek şekilde sırtüstü pozisyonunda yatırılır. Laser beam lokalizatörü boyun tam merkezde olacak şekilde ayarlanır. Hasta pozisyonunun simetrisine özenle dikkat edilir. İnceleme süresince solunum yavaş-yüzeysel olmalıdır; soluk tutturulmamalıdır. Hastanın hareketsiz kalması, inceleme boyunca yutkunmaması sağlanmalıdır. İnceleme sürekli veya örtüşen transvers kesitler alınarak yapılır. Çok kesitli cihazlarda gantrye açı vermeye gerek yoktur.

## İnceleme gerekliliği

İyonizan radyasyon varlığı nedeni ile hasta tedavisini yönlendirmede sağlayacağı avantaj göz önünde bulundurularak incelemeye karar verilmelidir.

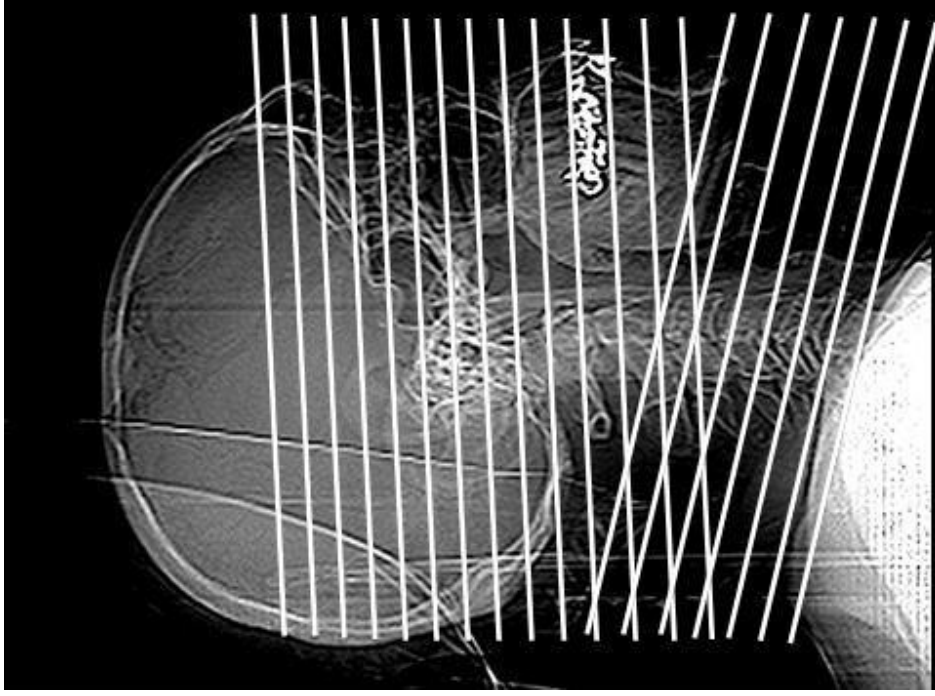
## Kontrendikasyonlar

Gebelik: Mutlak endikasyon varsa gerekli koruma önlemleri ile inceleme yapılabilir. Korunma önlemleri için TRD Bilgisayarlı Tomografi cihazı için korunma rehberine bakınız. İntravenöz yolla iyotlu kontrast madde kullanımının zorunlu olduğu hallerde genel kontrast madde kontrendikasyonları göz önünde bulundurulmalıdır.

## Diğer hususlar

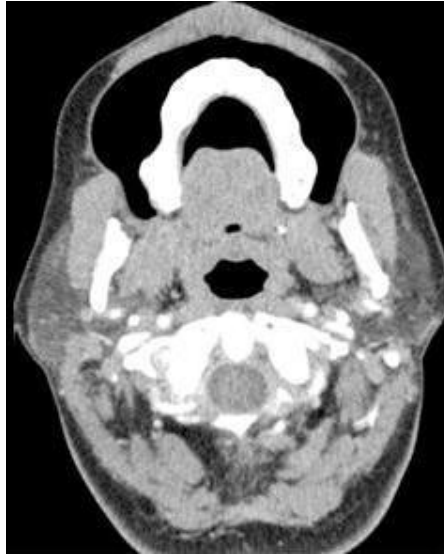Klinik bilgi gerekliliği, incelemenin gözetimi, kullanıcı yetkinliği, etik konular, dökümantasyon gibi incelemeye ait diğer süreçler için ilgili TRD standartlarına bakınız.

**İnceleme alanı:** İnceleme sfenoid sinüs de dahil olmak üzere kafa tabanından toraks girimine kadar olan bölgeyi kapsamalıdır. İdeal olanı incelemenin suprahoid bölge ve infrahyoid bölge olarak iki aşamada yapılmasıdır .



**Resim 1.** Suprahoid bölgede açılı sert damağa, infrahyoid bölgede açılı hiyoid kemiğe ya da C4-5, C5-6 disk aralığına paralel alınmalıdır.

Suprahoid bölgede; gantri açıklığı sert damağa paralel olmalıdır. Diş dolgusu olan hastalarda, çizgisel artefaktlardan korunmak için açılı başlangıçta damağa paralel olup sonra değiştirilebilir. Oral kavite, dil tümörlü olgularda diş dolgu artefaktlarından kurtulmak için açılı olarak uygun açıda inceleme planlanabilir. Ayrıca bukkal tümörler başta olmak üzere tüm oral kavite tümör olgularında (hasta uyumlu ise) açılı genişletilerek (dokular arasında hava klivajı yaratarak kitle tanımlanabilirliğini ve sınırlarını daha iyi ortaya koymak için) inceleme yapılmalıdır .



**Resim 2.** Oral kavite tümör olgularında açılı genişletilerek (dokular arasında hava klivajı yaratarak kitle tanımlanabilirliğini ve sınırlarını daha iyi ortaya koymak için) inceleme yapılmalıdır.

İnfrahyoid bölgede; vokal kord patolojilerini daha iyi ayırmak için kesitler hiyoid kemiğe ya da C4-5, C5-6 disk aralığına paralel alınmalıdır.

**FOV:** 250-300 (kafayı içerecek şekilde ayarlanmalıdır)

**Kesit kalınlığı:** 0,9-1,0 mm

### **Örnek protokol**

**Cihaz gerekliliği:** Burada verilen teknik değerler, tek ya da çok kesitli helikal BT cihazlarında yapılabilecek optimum incelemeler için önerilmiştir. Kişisel ve kurumsal cihaz özelliklerine göre inceleme tercihleri değişebilir.

**Kolimasyon:** 128x0.625 mm

**Kesit kalınlığı:** 0,9-1,0 mm

**Kesit increment:** 0,5 mm

**Pitch:** 0,9-1,0

**FOV:** 250-300 (kafayı içerecek şekilde ayarlanmalıdır)

**kV:** 120

**mAs:** 170mAs/slice

**Rotasyon süresi:** 0.75 sn

**Matriks:** 512x512

**Taramalar arası gecikme:** 4 saniyeden kısa (intravenöz kontrast madde kullanılmadıysa daha uzun olabilir)

**Sınırlayıcı uzaysal çözünürlük:** Üreticinin özel değerlerinin sağlandığını doğrulamak için ölçülmelidir. Sınırlayıcı uzaysal çözünürlük 24 cm'den küçük görüntü alanı değerleri için >10 çizgi çifti/mm'nin olmalıdır.

**Adım faktörü:** 2:1 den büyük olmamalıdır.

**Rekonstrüksiyon kalınlığı ve kesit aralığı:** Kesit kalınlığına eşit veya daha ince, kesit aralığı aralıksız veya bindirmeli (overlapping) seçilir.

### **Pencere değerleri:**

Yumuşak doku: pencere genişliği 300-350 HU, pencere düzeyi 50 HU

Kemik: pencere genişliği 1500-2000 HU, pencere düzeyi 400-500 HU

### **Kontrast Kullanımı:**

- Kontrendikasyonu olmayan her hastaya intravenöz kontrast verilmelidir.
- 1 ml/kg kontrast madde, tercihen otomatik enjektör vasıtasıyla, intravenöz yolla, 3 ml/sn hızında, dinamik çalışmalar dışında gecikme zamanı 60 saniyenin üzerinde tutulmalıdır. Ancak özel durumlarda radyoloğun tercihiyle iki aşamalı kontrast madde kullanımı ile arteriyel veya venöz faz birlikte görülebilir. Toplam 80 cc kontrast madde kullanılır, önce kontrastın 50 cc'si gönderilir, 30 sn beklenir ve kalan 30 cc ilaç gönderildikten 20 sn sonra çekim başlatılır.

## **İncelemeye özgü diğer durumlar**

- Tüm olgularda görüntüler, kemik ve yumuşak doku pencerelerinde ayrı ayrı değerlendirilmelidir. Travma başta olmak üzere gereksinim duyulan durumlarda, koronal ve sagittal düzlemde multiplanar görüntüler oluşturulmalıdır.
- Tetkik larinks için yapılıyorsa, transvers kesitler vokal kordlara veya hiyoid kemiğe (veya C4-5, C5-6 disklerine) paralel alınmalı ya da rekonstrüksiyonlar da vokal korda paralel yapılmalıdır.
- Vokal kord neoplazmlı hastalarda, larinks düzeyinde vokal korda paralel çok ince kesitler(1-1.5 mm) ve örtüşen rekonstrüksiyonlar, transglottik tümör uzanımını tanımlamada ve sınırlarını ortaya koymada koronal planda multiplanar görüntüler kullanılabilir.
- Fonasyon veya Valsalva manevrası laringeal fonksiyonun veya tümör sınırlarının değerlendirilmesinde yardımcı olabilir



### **Önerilen modifikasyonlar**

- Tükürük bezi taşı kuşkusu olan veya tiroid kanseri için radyoaktif iyot tedavisi alan/alacak olan hastalarda kontrastsız inceleme yapılabilir.
- Vokal kord felcini değerlendirmek için yapılan incelemelerde kesitler, sağ subklavian arter (sağ vokal kord felci) veya aortopulmoner pencere (sol vokal kord felci) düzeyine kadar devam etmelidir. Periferik nedenin bulunamadığı durumlarda santral nedeni araştırmak için kraniyal inceleme ilave edilmelidir.

### **İleri uygulamalar**

Dinamik kontrastlı incelemeler başta tükürük bezi olmak üzere kitlelerin karakterizasyonunda kullanılabilir.

### Hasta seçimi

Burada verilen kullanım alanları günlük pratikte en sık karşılaşılan durumları tanımlamaktadır. Kullanım alanları hasta yakınmaları ve klinik bulgular doğrultusunda klinisyen-radyolog işbirliği ile genişletilebilir.

#### Birincil endikasyonlar:

- Doğumsal anomaliler
- Benign ve malign neoplaziler
- Enfeksiyonlar ve enflamatuar süreçler
- Vasküler malformasyonlar
- Boyunda ele gelen kitlenin değerlendirilmesi
- Evreleme
- Radyoterapi planlanması
- Sağaltım (cerrahi, kemoterapi veya radyoterapi sonrası) izlem
- Hemoraji / epistaksis
- Tiroid / paratiroid hastalıkları
- Kafa çifti tutulumları

#### İkincil endikasyonlar:

BT'nin yetersiz kaldığı ve sorumlu radyoloğun MRG incelemesinin de uygun görüntüleme yöntemi olduğunu düşündüğü durumlar.

### Kontrendikasyonlar:

- Elektrik, manyetik veya mekanik olarak aktive olabilecek implantlar (örn: Kalp pili, insülin pompa biostimülatörü, koklear implant, nörostimülatör, işitme cihazları)
- İntrakranyal anevrizmalar (titanyum dışı yapılar)
- Hamilelik ( risk ve yarar oranı değerlendirilir )
- Ferromanyetik cerrahi klips veya stapler
- Gözde yabancı cisim
- Metal şarapnel veya kurşun

**Çekim zamanı:** Cihaz performansına ve radyolojik endikasyona göre değişmekle birlikte 20 dakikadan daha uzun

### Görüntü kalitesi

İncelemenin optimum SNR ve rezolüsyonu sağlaması, artefaktların elimine edilmesi gerekmektedir. Bu nedenle ETL (TSE factor), NEX (NSA), scan percentage (zero filling) gibi parametrelerin uygunsuz olarak değiştirilmesi önemli tanıhatalarına yol açabilir.

### Kontrendikasyonlar

Kalp pili varlığı, ferromanyetik anevrizma klipleri, göz içi metalik yabancı cisim varlığı gibi durumlarda inceleme yapılmamalıdır. Ayrıca bazı implant veya vücutta bulunan materyaller potansiyel kontrendikasyon nedenidir. Fetus üzerinde olumsuz bir etki bilinmemekle birlikte gebelik süresince kullanımı olgu bazında değerlendirilmelidir.

### Diğer hususlar

Klinik bilgi gerekliliği, incelemenin gözetimi, kullanıcı yetkinliği, etik konular, dökümantasyon gibi incelemeye ait diğer süreçler için ilgili TRD standartlarına bakınız.

### Ön hazırlık:

Öncelikle tatmin edici bir hasta onay formu alınmalıdır.

Tüm metal objelerin ( anahtar, bozuk para, cüzdan, manyetik şeritli her türlü kard, mücevher, işitme cihazları ve tokalar ) çıkarılması temin edilmelidir.

Hasta elbisesi çıkarılıp hastane önlüğü giydirilmelidir.

Kontrast madde kullanım yarar ve riskleri hastaya açıklanmalıdır.

İntravenöz madde kullanılacaksa böbrek fonksiyon testlerinin uygunluğu sorgulanmalıdır.

Hastanın inceleme süresince yutkunmama ve hareket etmemesine özenle dikkat edilmeli ve inceleme öncesi hastaya özenle bu konuda talimat verilmelidir.

**Pozisyon:** Hasta, inceleme masasına herhangi bir düzener olmaksızın, baş nötralde, sırtüstü pozisyonda yatmalıdır. Baş, baş-boyun koil'i içerisinde yastıklarla immobilize edilmelidir. Ekstra konfor için boyun altına yastık kullanılabilir. Laser beam lokalizatörü boynun tam ortasına ayarlanmalıdır. İnceleme boyunca solunum yavaş-yüzeyel olmalı, hasta hareketsiz kalmalıdır.

### İncelemenin yapılışı

**İnceleme alanı:** İnceleme kafa kaidesinden toraks girimine kadar olan bölgeyi kapsamalı, sfenoid sinüs görüntüleme alanına girmelidir. Maksillo fasiyal bölge ve boynun iki ayrı protokol ile incelenmesi tercih edilir. Maksillo fasiyal bölge aksiyal kesitler sert damağa paralel, boyun bölgede aksiyal plan kesitler hiyoid kemiğe ya da C4-5, C5-6 disk aralıklarına paralel alınmalıdır.

**FOV:** Küçük FOV (18-20)

**Kesit kalınlığı:** 3-4 mm (3 mm tercih edilmeli)

**Kesit arası aralık:** Olabildiğince az (1 mm ve altında)

#### Örnek protokol

Faz dizimli baş-boyun sarmalı kullanılır.

Localizer (topogram/skanogram veya rehber görüntü): Sekansların lokalizasyon ve planlamasına başlamak için 3 plan (sag, aks, kor.) lokalizer (rehber görüntü) alınır (Resim). Bu görüntüler genellikle 25 sn'lik düşük rezolüsyon T1 görüntülerdir.

#### İnceleme düzlemleri:

Aksiyal, koronal ve sagittal planlar

Koronal plan: Sagittal plan topogram üzerinde koronal kesit planı hazırlanır. Açık pozisyon bloğu servikal vertebra aksına paralel seçilir. Kesitler önde burun ucundan arkada servikal vertebraların spinöz proseslerine kadar tüm boyun yumuşak dokularını kapsamalıdır. İnceleme alanı suprahyoid düzeyin incelemesinde üstte frontal sinüsü, infrahyoid düzeyin incelemesinde altta klavikula kadarki tüm boyunu kapsayacak şekilde planlanmalıdır.

Koronal planda faz yönü sağ-sol yönünde olmalıdır. Özellikle infrahyoid bölge incelemesinde daha da önem taşır; göğüs ve kalp hareketlerinden gelen artefaktları elimine eder. Hastaya mümkün olduğunca yutkunmadan kaçınması talimatı verilir. Mümkünse her bir tarama aralığında 30 sn hastanın sekresyonlarını yutması için süre verilir. Arteriyel pulsasyon artefaktlarını azaltmak için koronal blok altında saturasyon bandı kullanılabilir.

Aksiyal plan: Sagittal plan üzerinden aksiyel kesit planı hazırlanır. Kesitler suprahyoid düzeyde sert damağa paralel, frontal sinüsten hiyoid düzeye kadar, infrahyoid düzeyde hiyoid kemiğe ya da C4-5, C5-6 disk aralıklarına paralel hiyoid düzeyden klavikula kadar tüm boyunu kapsayacak şekilde olmalıdır.

Aksiyal planda faz yönü arteriyel pulsasyon ve yutkunma artefaktlarını azaltmak için anterior-posterior yönünde olmalıdır. Hastaya mümkün olduğunca yutkunmadan kaçınması talimatı verilir. Mümkünse her bir tarama aralığında 30 sn hastanın sekresyonlarını yutması için süre verilir. Arteriyel pulsasyon artefaktlarını azaltmak için aksiyel blok altında saturasyon bandı kullanılabilir.

Sagittal plan: Koronal plandan sagittal kesit planı hazırlanır. Açı pozisyon bloğu servikal vertebra aksına paralel (beyin orta hattına paralel) seçilir. Diğer iki planda açı pozisyon bloğu kontrol edilir. Kesitler sağ pinna'dan sol pinna'ya kadar tüm boyunu kapsayacak şekilde yeterli genişlikte olmalıdır. FOV yukarıda frontal sinüsten aşağıda klavikulaya kadar tüm boyunu kapsayacak şekilde geniş tutulmalıdır.

Sagittal planda faz yönü arteriyel pulsasyon ve yutkunma artefaktlarını azaltmak için anterior-posterior yönünde olmalıdır. Hastaya mümkün olduğunca yutkunmadan kaçınması talimatı verilir. Mümkünse her bir tarama aralığında 30 sn hastanın sekresyonlarını yutması için süre verilir. Arteriyel pulsasyon artefaktlarını azaltmak için aksiyel blok altında saturasyon bandı kullanılabilir.

#### **Difüzyon inceleme:** DWI EPI2 scan trace aksiyel 5mm (7 NEX'li (AVERAGE)

Sagittal planda aksiyel kesit planı hazırlanır. Açı pozisyon bloğu servikal vertebra aksına dik seçilir. Diğer iki planda açı pozisyon bloğu kontrol edilir. Ekstansiyondaki boyuna koronal planda uygun açı verilir (servikal vertebralara dik). Kesitler yukarıda frontal sinüsten aşağıda klavikulaya kadar tüm boyunu kapsayacak şekilde geniş tutulmalıdır.

İnceleme aksiyel planda, faz yönü anterior-posterior yönünde olmalıdır. Mümkün olduğunca faz FOV'u küçük tutulmalıdır (örn: üst sınır buruna değecek, alt sınır spinöz proçes'e değecek şekilde). Bu hava-deri ara yüzey artefaktlarını azaltır. Son derece önemli olarak hastaya mümkün olduğunca yutkunmadan kaçınması talimatı verilir. Teknik parametreler; TR 5000-6000ms, TE 80-110ms, NEX (AVRAGE) 7, matris 192x192, kesit kalınlığı 5.0mm/1.0mm (%10-20 GAP), FOV 210-230, Faz yönü A>P, b değeri 0-800/1000 olarak tercih edilmelidir.

**Kontrast kullanımı** (zamanlama ve miktar): Kontrendikasyonu olmayan her hastaya intravenöz kontrast verilmelidir. Doz; 0.1-0.2 mmol/kg üzerinden hesaplanır.

#### **İnceleme sekansları**

SE T1 ağırlıklı

FSE T2 ağırlıklı

En az bir düzlemde yağ baskılı SE T1 ağırlıklı

Kontrastlı SE T1 ağırlıklı

En az bir düzlemde kontrastlı, yağ baskılı SE T1 ağırlıklı

STIR

Difüzyon olarak elde olunmalıdır.

### **İncelemeye özgü diğer durumlar**

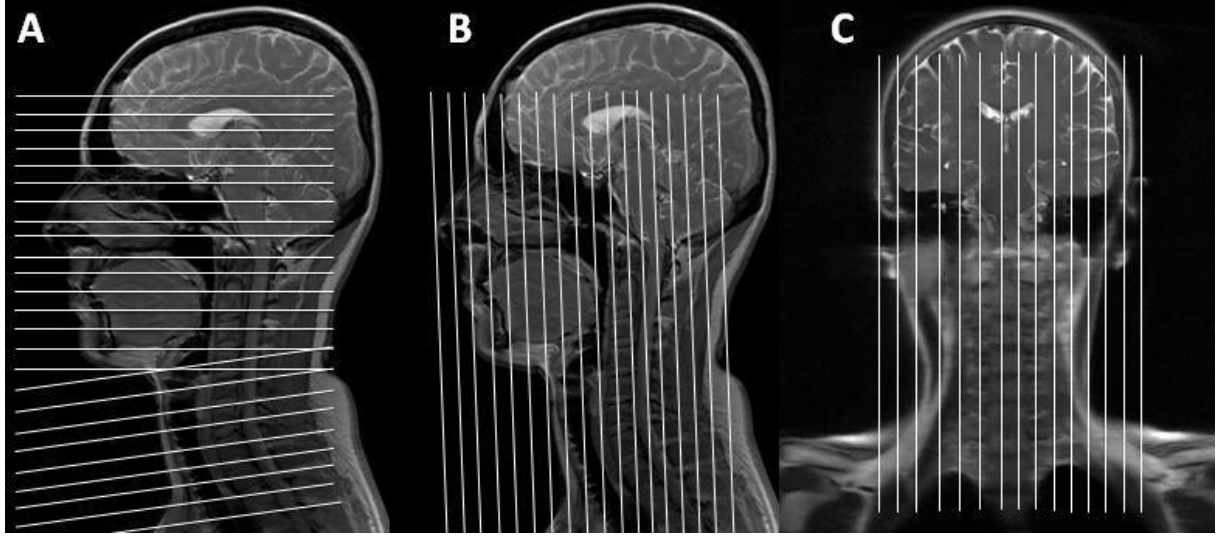
- Baş ve boyun farklı genişlikler olduğundan, sağlıklı ve yüksek kaliteli görüntüleme için suprahoid ve infrahyoid bölge için farklı FOV ve matris değerleri kullanılmalıdır. Ağız tabanı sınır olarak benimsenip, üst düzey için 512x256, alt düzey için 256x256'lık matrix değeri tercih edilebilir.
- Dil kökü, orofarinks, nazofarinks ve hava yolu lezyonlarında sagittal görüntüler yararlıdır. Bukkal bölge ve oral kavite tümörlerinde ağız şişirilerek (ağızı açık tutacak apareyler de kullanılarak) incelemenin yapılması sağlanmaya çalışılmalıdır. Optik sinir gibi temel düzlemlerin dışında yerleşen yapıları görüntülemeye oblik düzlem faydalı olacaktır.
- Kitleli lezyonların ayırıcı tanısında ve tedaviye yanıtın değerlendirilmesinde difüzyon MRG ilave edilmelidir.
- Damar invazyonu ya da anormal damar varlığı kuşkusunda arteriyel MR anjiyografiveya MR venografi yapılabilir.

#### **Önerilen modifikasyonlar**

Temporomandibuler eklem, tükürük bezi, larinks, tiroid ve paratiroid gibi organlar için özel durumlarda yüzeysel sarmallar kullanılabilir.

## İleri uygulamalar

Dinamik kontrastlı incelemeler başta tükürük bezi olmak üzere kitlelerin karakterizasyonunda kullanılabilir.



**Resim.** Sagittal plan topogram üzerinde, frontal sinüsten klavikulaya kadar olan bölgede, suprahyoid düzeyde sert damağa paralel, infrahyoid düzeyde hyoid kemiğe ya da C4-5, C5-6 disk aralıklarına paralel aksiyel görüntüler elde edilir (A). Sagittal plan topogram üzerinde koronal kesitler, önde burun ucundan arkada servikal vertebraların spinöz proseslerine kadar tüm boyun yumuşak dokularını kapsamalıdır (B). Koronal plandan, servikal vertebra aksına paralel açılı planıyla sagittal kesit planı hazırlanır (C).

## Hasta seçimi

Kullanım alanları günlük pratikte en sık karşılaşılan durumları tanımlamaktadır. Kullanım alanları, hasta yakınmaları ve klinik bulgular doğrultusunda klinisyen-radyolog işbirliği ile genişletilebilir.

### Birincil endikasyonlar:

- Konjenital anomaliler
- Maksillo fasiyal ve sinonazal bölgenin fibro-kemik lezyonları
- Sinonazal bölgenin benign ve malign tümörleri
- Yüz travması
- Akut ve kronik enfeksiyonlar veya enflamatuar süreçler
- Cerrahi, kemoterapi veya radyasyon terapisinden sonra izlem
- Radyasyon tedavisi tedavi planlaması
- Preoperatif ve intraoperatif planlama ve / veya rehberlik
- Hemoraji / burun kanaması

### İkincil endikasyonlar:

MR incelemenin mümkün olmadığı veya kontrendike olduğu, sorumlu radyoloğun BT incelemenin uygun görüntüleme yöntemi olduğunu düşündüğü durumlardır.

## İncelemenin yapılışı

**Çekim zamanı:** Cihaz performansına göre değişmekle birlikte 10sn'den daha kısadır.

**Ön hazırlık:** Kronik rinosinüzit hastalarında çekim öncesi birkaç günlük dekonjestan tedavi uygulanabilir.

**Pozisyon:** Hasta başı gantry'e girecek şekilde hasta sırtüstü yatırılır. Lazer ışıklandırma ile hastanın pozisyonu her üç düzlemde dış kulak kanalını ortalayacak şekilde ayarlanmalıdır. Hasta pozisyonunun simetrisine özenle dikkat edilir.

**İnceleme alanı:** Tarama alanı pilot görüntüden üstte frontal sinüs üst sınırını, altta sert damağı kapsamaludur. Tarama sert damağa paralel şekilde yapılır. Ham görüntüler elde edildikten sonra herhangi bir yüksek rezolüsyon rekonstrüksiyon yöntemi ile, istenilen kesit kalınlığı ve kesit aralığında kemik algoritmada ile genellikle (kesit kalınlığı 1 mm olacak şekilde) görüntüler rekonstrükte edilir. Aksiyel düzlemde sert damağa paralel olmalı en üst aksiyel kesitte, frontal sinüs üst sınırı, alt kesitte sert damak izlenmelidir. Koronal rekonstrüksiyon, aksiyel görüntülere dik elde edilir. Koronal görüntüde en önde nazal kemik posteriorda sfenoid sinüsü kapsamaludur. Ayrıca sagittal planda ve osteomeatal kompleksi daha iyi ayırtılabilmek için modifiye reformatlar ilave edilebilir.

## İnceleme gerekliliği

İyonizan radyasyon varlığı nedeni ile hasta tedavisini yönlendirmede sağlayacağı avantaj göz önünde bulundurularak incelemeye karar verilmelidir.

## Kontrendikasyonlar

Gebelik: Mutlak endikasyon varsa gerekli koruma önlemleri ile inceleme yapılabilir. Korunma önlemleri için TRD Bilgisayarlı Tomografi cihazı için korunma rehberine bakınız. İntravenöz yolla iyotlu kontrast madde kullanımının zorunlu olduğu hallerde genel kontrast madde kontrendikasyonları göz önünde bulundurulmalıdır.

## Diğer hususlar

Klinik bilgi gerekliliği, incelemenin gözetimi, kullanıcı yetkinliği, etik konular, dökümantasyon gibi incelemeye ait diğer süreçler için ilgili TRD standartlarına bakınız.

**FOV:** 18-24 cm

**Kolimasyon/kesit kalınlığı:** 0.5 mm veya 0.625 mm

**Örnek protokol**

Kolimasyon/kesit kalınlığı:0.5 mm veya 0.625 mm

FOV: 18-24 cm

kVp, mAs: 120-130 kV, 150 mAs (hastanın yaşı, kilosu, sinüs bölgesinin kalınlığına göre ve çocuklarda çocuğun yaşına otomatik ekspozur değerleri değişir ).

**Kemik pencerede:**

Pencere genişliği: 3000-4000 HU

Pencere düzeyi: 200-300 HU

**Yumuşak doku penceresinde:**

Pencere genişliği: 1300-2000 HU

Pencere düzeyi: 80-200 HU

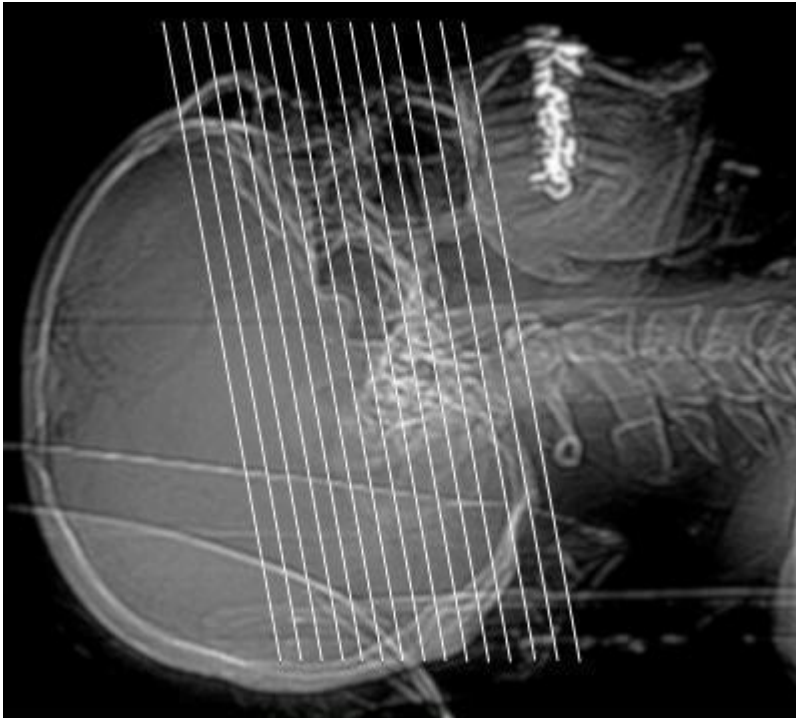
**Kontrast madde:** Tümör, vasküler patolojilerde ve komplike olmuş enfeksiyonda (apse vb.)

hekimin gerekli gördüğü olgularda kontrast madde kullanılır ve yumuşak doku algoritmasında da reformat görüntüler ilave edilir.

**İncelemeye özgü diğer durumlar/ Önerilen modifikasyonlar**

Rinore değerlendirmesi için yapılan sisterno-BT'de yüz üstü (prone) karşıya bakmalı pozisyonda çekim yapılmalıdır, yumuşak doku algoritmasındaki reformat görüntüler de oluşturulmalıdır.

Tümöral, vasküler, komplike enfeksiyonlarda kontrast madde verilerek inceleme gerçekleştirilir ve yumuşak doku algoritmasında da reformat görüntüler ilave edilir.



**Resim.** Tarama alanı pilot görüntüden üstte frontal sinüs üst sınırını, altta sert damağı kapsamalıdır. Tarama sert damağı paralel şekilde yapılır.

## Hasta seçimi

Kullanım alanları günlük pratikte en sık karşılaşılan durumları tanımlamaktadır. Kullanım alanları, hasta yakınmaları ve klinik bulgular doğrultusunda klinisyen-radyolog işbirliği ile genişletilebilir. Özel durumlarda temporal kemiğin görüntülenmesi için endikasyonlar gözden geçirilir ve bu endikasyonların her biri için de farklı protokoller, yorumlama stratejileri ve rapor şablonları farklılık oluşturulabilir. Aşağıda sık kullanılan standart teknik ve protokolleri sunulmuştur.

### Birincil endikasyonlar

- Konjenital anomaliler
- İletim (dış ve orta kulak kaynaklı iletim tipi) veya sensorinöral işitme kaybı
- Benign ve malign neoplaziler
- Travma
- Otospongioz
- Semisirküler kanal dehisansı
- Akut/kronik enfeksiyonlar ve enflamatuvar süreçler (malign eksternal otit, koalesan mastoidit, kronik dönem labirintit: labirintitis ossifikans, kolesteatom v.b)
- Mastoidektomiden önce preoperatif değerlendirme
- İşitsel cihazlar için preoperatif veya postoperatif değerlendirme
- Ameliyat öncesi ve ameliyat sırasında planlama ve / veya rehberlik
- Vasküler patolojiler
- Radyasyon tedavisi tedavi planlaması
- Cerrahi, kemoterapi veya radyasyon terapisinden sonra takip

### İkincil endikasyonlar

MR incelemenin mümkün olmadığı veya kontrendike olduğu, sorumlu radyoloğun BT incelemenin uygun görüntüleme yöntemi olduğunu düşündüğü durumlardır.

## İncelemenin yapılışı

Burada verilen teknik değerler, tek ya da çok kesitli helikal BT cihazlarında yapılabilecek optimum incelemeler için önerilmiştir. Çok dedektörlü BT tercih edilir. Kişisel ve kurumsal cihaz özelliklerine göre inceleme tercihleri değişebilir.

### Çekim zamanı:

Cihaz performansına göre değişmekle birlikte 10sn'den daha kısa.

### Ön hazırlık:

İntravenöz kontrast madde kullanılacak erişkin hastalarda en az 6 saatlik açlık önerilir.

Çocuk hastalarda açlık süresi hastanın yaşına göre ayarlanmalıdır.

## İnceleme gerekliliği

İyonizan radyasyon varlığı nedeni ile hasta tedavisini yönlendirmede sağlayacağı avantaj göz önünde bulundurularak incelemeye karar verilmelidir.

## Kontrendikasyonlar

Gebelik: Mutlak endikasyon varsa gerekli koruma önlemleriyle inceleme yapılabilir. Korunma önlemleri için TRD Bilgisayarlı Tomografi cihazı için korunma rehberine bakınız. İntravenöz yolla iyotlu kontrast madde kullanımının zorunlu olduğu hallerde genel kontrast madde kontrendikasyonları göz önünde bulundurulmalıdır.

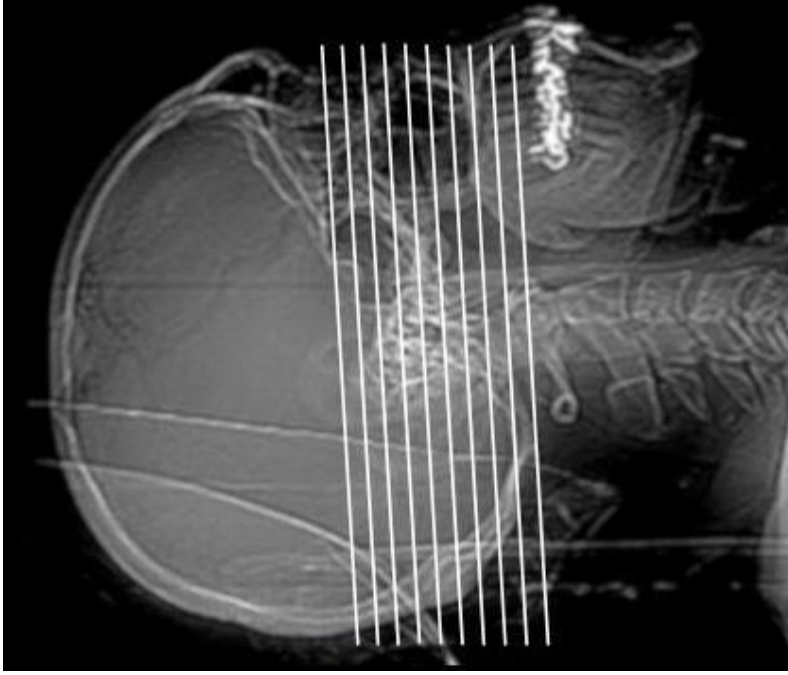
## Diğer hususlar

Klinik bilgi gerekliliği, incelemenin gözetimi, kullanıcı yetkinliği, etik konular, dökümantasyon gibi incelemeye ait diğer süreçler için ilgili TRD standartlarına bakınız.



**Pozisyon:**Hasta başı gantrye girecek şekilde hasta sırtüstü yatırılır. Lazer ışıklandırma ile hastanın pozisyonu her üç düzlemde dış kulak kanalını ortalayacak şekilde ayarlanmalıdır. Hasta pozisyonunun simetrisine özenle dikkat edilir.

**İnceleme alanı:** Tarama alanı lateral pilot görüntüden üstte arkuat çıkıntısından, altta mastoid tepeye kadar kapsamalıdır. Tarama infaorbitomeatal çizgiye paralel şekilde yapılır . Lense radyasyon maruziyetini en aza indirmek için lensler mümkün olduğunca X-ışını demetinin yolunun dışında bırakılmaya çalışılır.



**Resim 1.** Tarama alanı lateral pilot görüntüden üstte arkuat çıkıntısından, altta mastoid tepeye kadar kapsamalıdır. Tarama infaorbitomeatal çizgiye paralel şekilde yapılır

**FOV:** 16-22 cm

**Kolimasyon/kesit kalınlığı:** 0,5 mm veya 0.625 mm

#### **Örnek protokol**

Temporal kemiğin anatomisi ve patolojisi küçük yapıları içerir; bu nedenle çözünürlük çok önemlidir. Yüksek çözünürlük elde etmek için de optimal kolimasyon gerekir.

Kolimasyon/kesit kalınlığı: 0.5 mm veya 0.625 mm

FOV: 16-22 cm

kVp, mAs: Yenidoğanda 80 kV, 90-110 mAs, çocuklarda 120 kV, 180 mAs, erişkinlerde 120 kV, 250 mAs (hastanın yaşı, kilosu, sinüs bölgesinin kalınlığına göre çocuklarda çocuğun yaşına otomatik ekspozur değerleri değişir) kullanılır.

Son yıllarda 64 ÇKBT'lerin yaygınlaşmasıyla efektif mAs (mA X gantry dönüş zamanı/pitch) baş büyüklüğüne ve yaşa göre ayarlanır. Genellikle yeni doğanlarda efektif mAs 150 (CTDIvol-volüm doz indeksi- 34 mGy), 1-10 yaş arası efektif mAs 200 (CTDIvol 45 mGy), adölesanlarda efektif doz 250 (CTDIvol 57 mGy), erişkinler için efektif doz 320 (CTDIvol 72 mGy) kullanılmaktadır. Gantry dönüş süresi; gantry rotasyon/saniyedir. Maksimum kilovolt (pik kVp) 120'dir.

Kontrastlı incelemede: Kontrast madde non-iyonik 1 ml/kg, erişkinlerde maksimum 80-100 ml olarak kullanılır.

Pencere genişliği: 4000 HU

Pencere düzeyi: 200-300 HU

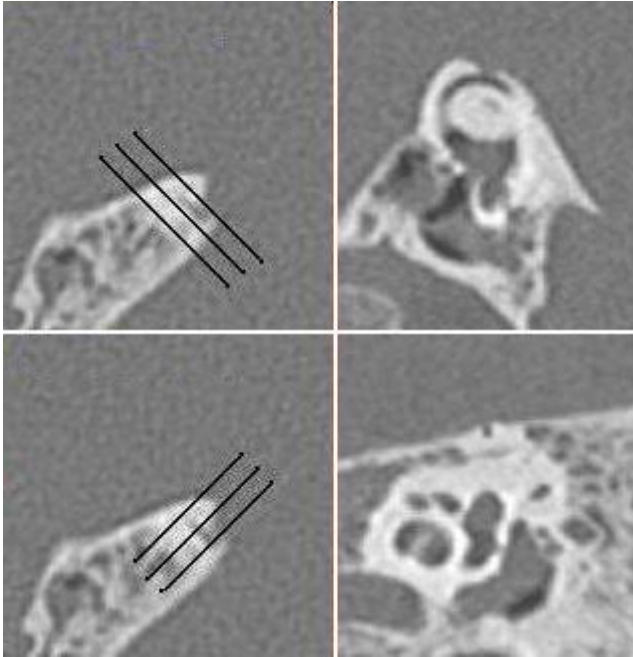
Ham görüntüler elde edildikten sonra herhangi bir yüksek rezolüsyon rekonstrüksiyon yöntemi ile, istenilen kesit kalınlığı ve kesit aralığında kemik algoritma ile genellikle (kesit kalınlığı 0.6 mm, görüntüler arası mesafe 0.5 mm olacak şekilde) görüntüler rekonstrükte edilir. Aksiyel düzlemde rekonstrüksiyon lateral semisirküler kanala paralel yapılır (pilot görüntüden lateral semisirküler kanal ön ve arka krusu bulunur ve lateral semisirküler kanala paralel). Koronal rekonstrüksiyon, aksiyel görüntülere dik elde edilir. En üst aksiyel kesitte, süperior semisirküler kanal izlenmelidir.

Koronal görüntüde en anterior görüntü genikulat ganglionun hemen önünde olmalıdır. Bu yöntem, sağ ve sol kulak için ayrı olarak tekrarlanmalıdır.

**Kontrast madde:** Vasküler patolojiler, diseksiyon, tümör (glomus tm vb), bazı enfeksiyonlar (koalesan mastoidit abse ve komplikasyonları) düşünüldüğünde uygulanır. İncelemede yumuşak doku protokolü kullanılır.

### Önerilen modifikasyonlar

- Kontrast madde kullanılmış ise ve hekimin gerekli gördüğü olgularda 2 mm kalınlıkta ve yumuşak doku algoritmasında da reformat görüntüler ilave edilir.
- Otore değerlendirmesi için yapılan sisterno-BT’de yüz üstü (prone) karşıya bakmalı pozisyonda çekim yapılmalıdır.
- Süperior semisirküler kanal dehisansı değerlendirmek için Stenvers (SSSK uzun aksına dik çizgilerle elde edilen) ve Pöschl (SSSK uzun aksına paralel çizgilerle elde edilen) reformat görüntüler elde edilmelidir .



**Resim 2.** Süperior semisirküler kanal dehisansı değerlendirmek için Stenvers (SSSK uzun aksına dik çizgilerle elde edilen) ve Pöschl (SSSK uzun aksına paralel çizgilerle elde edilen) reformat görüntüler elde edilmelidir.

Temporal kemik MRG, temporal kemiğin non-osseöz komponentleri olan retrokoklear patolojileri, kraniyal sinir disfonksiyonlarını, sensorinöral işitme kaybını değerlendirmede kullanılan inceleme yöntemidir.

## Hasta seçimi

### Birincil endikasyonlar

- Konjenital anomaliler (membranöz labirent anomalileri ile ilişkili sensorinöral işitme kayıplarının değerlendirilmesi, koklear implant cerrahisi öncesinde koklear sinir varlığının değerlendirilmesi, aberran İCA, AİCA ve juguler bulbus varyasyonları vb.)
- Ani işitme kaybı
- Enfeksiyonlar ve enflamatuar süreçler
- Malign eksternal otitis (kafa tabanı ve yumuşak doku planlarında yayılımın değerlendirilmesi)
- Kolesteatom
- Akut-subakut labirintit
- Fasiyal paralizisi
- Fasiyal, vestibüler nörit
- Perilenf fistülü
- Petröz apeks enfeksiyonları
- Benign ve malign neoplaziler
- Vasküler patolojiler
- Tedavi sonrası takip
- Cerrahi komplikasyonlar (post-operatif BOS fistülü, meningo ensefolosel, venöz tromboz vb.)

### İkincil endikasyonlar

BT incelemenin yetersiz kaldığı, sorumlu radyoloğun temporal kemik MR incelemenin uygun görüntüleme yöntemi olduğunu düşündüğü durumlar.

## İncelemenin yapılışı

**Çekim zamanı:** Cihaz performansına ve klinik endikasyona göre değişmekle birlikte 20 dakikadan daha uzun

**Ön hazırlık:** İntravenöz kontrast madde kullanılacak erişkin hastalarda en az 6 saatlik açlık önerilir. Çocuk hastalarda açlık süresi hastanın yaşına göre ayarlanmalıdır. İncelemesi yapılacak kişinin MR için kontrendikasyon oluşturan durumu olup olmadığı ve intravenöz madde kullanılacaksa böbrek fonksiyon testlerinin uygunluğu sorgulanır.

## İnceleme gerekliliği

İyonizan radyasyon varlığı nedeni ile hasta tedavisini yönlendirmede sağlayacağı avantaj göz önünde bulundurularak incelemeye karar verilmelidir.

## Kontrendikasyonlar

Gebelik: Mutlak endikasyon varsa gerekli koruma önlemleri ile inceleme yapılabilir. Korunma önlemleri için TRD Bilgisayarlı Tomografi cihazı için korunma rehberine bakınız. İntravenöz yolla iyotlu kontrast madde kullanımının zorunlu olduğu hallerde genel kontrast madde kontrendikasyonları göz önünde bulundurulmalıdır.

## Diğer hususlar

Klinik bilgi gerekliliği, incelemenin gözetimi, kullanıcı yetkinliği, etik konular, dökümantasyon gibi incelemeye ait diğer süreçler için ilgili TRD standartlarına bakınız.

**Pozisyon:** İncelemede; hasta inceleme masasına sırtüstü yatırılmalı ve baş, kafa koili ile sabitlenmelidir.

**İnceleme alanı:** Her iki yanda aurikula, üstte petröz sırttan mastoid uca kadarki segmenti içermelidir (Resim).

**FOV:** 18-22 mm

**Kesit kalınlığı:** Kesitler en fazla 2,5 mm kalınlığında alınır(T1 A volümetrik ve 3D T2 A incelemelerde 0.5-0.8mm)

### Örnek protokol

Çok kanallı kafa koili kullanılır. Mümkünse çok kanallı kafa koili içerisinde iki küçük yüzeyel coil kullanılmalıdır (membranöz labirent ve internal akustik kanal küçük yüzeyel koiller ile, orta hat yapıları ve beyin çok kanallı kafa koili ile değerlendirilir).

Matrix boyutları: 384x384,256x256 ya da 288x288

FOV: 18–22 cm

Kesit kalınlığı: Kesitler en fazla 2,5 mm kalınlığında alınır (T1 A volümetrik ve 3D T2 A incelemelerde 0.5-0.8mm).

NEX: 1–6 arasında

### İnceleme sekansları

Aksiyel T2 A

Aksiyel ince kesit 3D T2 A (steady state), koronal ve sagittal reformatlar

Aksiyel planda T1 A (3D T1 A Fatsat)

Koronal planda T1A (3D T1 A)

### Kontrast madde sonrası;

Aksiyel planda 3D T1Fatsat

Koronal planda 3D T1 Fatsat

Kontrast sonrası aksiyel, koronal (en az biri yağ baskılı olmalıdır)

İntrakraniyal eşlikçi patolojiyi dışlamak için tüm beyni içerecek T2 A sekans alınmalıdır.

## İncelemeye özgü diğer durumlar/ Önerilen modifikasyonlar

İnce kesit 3D T2 ağırlıklı teknikler; internal akustik kanal iç yapısının ve sinir liflerini, vestibuler/ koklear şivannomu veya sinirler çevresi diğer patolojileri ayırmak, vestibül ve semisirküler kanalları ve endolenfatik kese büyüklüğünü, konjenital ya da gelişimsel işitme kaybında koklear displaziyi ayrıntılı değerlendirmek için kullanılır. Elde olunan görüntülerden koronal, sagittal planda ve koklea ve vestibuler sistemi gösteren reformatlar oluşturulur.

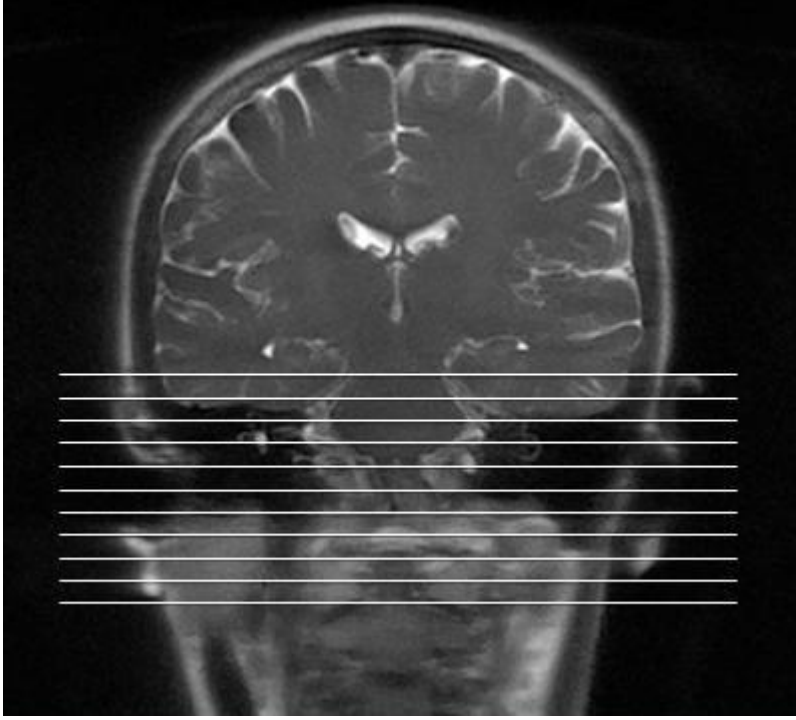
Klinik bilgiler veya konvansiyonel sekanslar kolesteatoma'dan kuşkulandırıyor ise temporal kemiği kapsayan difüzyon inceleme yapılabilir. Difüzyon görüntüler: 2 mm kesit kalınlığında, koronal b0, b800, b1000 tercihen non EPI difüzyon ağırlıklı görüntüleme (ADC haritasıyla) şeklinde elde olunur.

Östaki tüpü disfonksiyonu düşünülen olgularda; östaki tüp düzlemine paralel, oblik aksial plan nazofarenks kesitleri ile yüksek rezolüsyonlu T2 sekanslar ile, östaki organı (östekian kıkırdak doku, östeki kanalı ve nazofarengeal açılımı, Ostmann yağ planları, Tensor veli palatini ve medial pterigoid kas kompleksi) bir arada değerlendirilebilir.

Damarsal anomali kuşkusunda, tinnitus varlığında; dinamik-anjiyografik görüntüler sonrası tüm beyni de kapsayan TWIST ya da yağ-baskılı 3D T1 MPRAGE benzeri görüntüler alınarak olası diğer eşlikçileri ayrıntılı olarak görüntülenir. Protokolün dinamik olması, dural-AVF gibi statik postkontrast kesitlerde gözden kaçabilecek, asıl patolojiyi simgeleyen anormalliklerin de tespit edilmesini sağlayacaktır. Temporal alanda patolojik sinyal varlığında bu lezyonun daha iyi vizüalizasyonu için STIR eklenebilir.

## İleri uygulamalar

Perfüzyon görüntüleme, difüzyon tensör görüntüleme, fonksiyonel MR (işitme kayıplı olgularda işitsel kortikal fonksiyon değerlendirme), volümetrik değerlendirme, MR elastografi yöntemleri ilgi çekici yöntemler olmakla birlikte günlük klinik pratikte henüz kullanılmamaktadır.



**Resim.** İnceleme alanı, her iki yanda aurikulyı, üstte petröz sırttan mastoid uca kadarki segmenti içermelidir.

Orbitada MRG, iyonizan radyasyon içermemesi, ince detay sunması ve patolojilerin intrakraniyal birlikteliğini daha iyi ortaya koyması nedeni ile genellikle tercih edilen inceleme yöntemidir.

### Hasta seçimi

- Doğumsal anomaliler (dermoid kist, meningoel, ansefalosel vb.)
- Orbital kavite enfeksiyonları veya enflamatuar süreçleri
- Paranasal sinüs enfeksiyonları ve enflamasyonlarının orbital kaviteye uzanımı
- Travma (post travmatik optik nörit) (Travma hastalarında metalik yabancı cisim ekartasyonu yapılan dek orbital MR inceleme kontrendikedir)
- Damarsal malformasyonlar/karotikokavernöz fistül/Tolosa Hunt sendromu
- Kemik duvar ya da orbital kavite içeriğinin benign ve malign neoplazmları
- Radyoterapi planlanması
- Sağaltım (cerrahi, kemoterapi veya radyoterapi) sonrası izlem
- Ameliyat öncesi ve ameliyat sırasında planlama ve / veya rehberlik
- Optik sinir ve orbital kasları innerve eden diğer kafa çiftlerinin tutulumları
- Optik nörit
- Nazolakrimal kanal patolojileri/disfonksiyonları

**Çekim zamanı:** Cihaz performansına ve klinik endikasyona göre değişmekle birlikte 20 dakikadan daha uzun

**Ön hazırlık:** Kadınlarda göz makyajı artefaktlara neden olduğu için makyaj yapılmamalı ya da var ise temizlenmelidir. Göz hareketlerini minimize etmek için uyku bandı kullanılabilir. İncelemesi yapılacak kişinin MR için kontrendikasyon oluşturan durumu olup olmadığı ve intravenöz madde kullanılacaksa böbrek fonksiyon testlerinin uygunluğu sorgulanır. Travma olgusu ise metalik yabancı cisim ekartasyonu MR çekim öncesi mutlaka yapılmalıdır.

**Pozisyon:** Hasta gantry içinde supin pozisyonda iken çekim yapılır. Eğer orbital varis gibi vasküler patoloji şüphesi varsa prone pozisyonda da çekim yapılmalıdır.

### İncelemenin yapılışı

Orbitanın en uygun şekilde değerlendirilmesi için kranial sarmallar ya da her iki orbitayı içine alabilen yüzeysel sarmallar kullanılarak yapılır.

### Görüntü kalitesi

İncelemenin optimum SNR ve rezolüsyonu sağlanması, artefaktların elimine edilmesi gerekmektedir. Bu nedenle ETL (TSE factor), NEX (NSA), scan percentage (zero filling) gibi parametrelerin uygunsuz olarak değiştirilmesi önemli tanı hatalarına yol açabilir.

### Kontrendikasyonlar

Kalp pili varlığı, ferromanyetik anevrizma klipleri, göz içi metalik yabancı cisim varlığı gibi durumlarda inceleme yapılmamalıdır. Ayrıca bazı implant veya vücutta bulunan materyaller potansiyel kontrendikasyon nedenidir. Fetus üzerinde olumsuz bir etki bilinmemekle birlikte gebelik süresince kullanımı olgu bazında değerlendirilmelidir.

### Diğer hususlar

Klinik bilgi gerekliliği, incelemenin gözetimi, kullanıcı yetkinliği, etik konular, dökümantasyon gibi incelemeye ait diğer süreçler için ilgili TRD standartlarına bakınız.

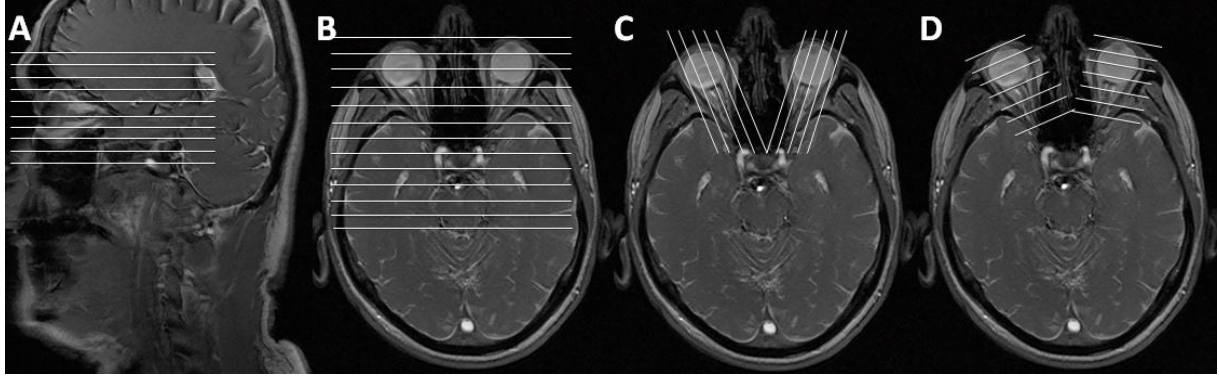
### İnceleme alanı:

**Aksiyal Plan:** Tüm orbital kaviteyi, kavernöz sinüsleri ve ponsu kapsayacak şekilde, optik sinire paralel (oblik aksiyal) alınmalıdır.

**Koronal Plan:** Genel orbita değerlendirmesinde her iki orbitadan simetrik geçen koronal plan tercih edilmez. Kesitler anteriorda korneadan başlamalı ve posteriorda ponsu kapsamalıdır

Orbitanın özellikle fonksiyonel anatomisi incelenecekse; incelenecek orbitanın aksına (optik sinir aksı) dik planda her bir orbitanın ayrı ayrı koronal oblik planda görüntüsü alınmalıdır. Koronal oblik görüntüler de anteriorda korneadan posteriorda orbita apeksine kadar uzanmalıdır.

**Sagittal Plan:** Her orbitadan ayrı ayrı optik sinire paralel sagittal oblik görüntüler alınmalıdır .



**Resim.** Tüm orbital kaviteyi, kavernöz sinüsleri ve ponsu kapsayacak şekilde, optik sinire paralel (oblik aksiyal) alınmalıdır (A). Koronal görüntüler, her iki orbitadan simetrik geçmeli, anteriorda korneadan başlayarak posteriorda ponsu içine alınmalıdır (B). Her orbitadan ayrı ayrı optik sinire paralel sagittal oblik görüntüler alınmalıdır (C). Orbitanın fonksiyonel anatomisi incelenecekse; incelenecek orbitanın aksına (optik sinir aksı) dik planda her bir orbitanın ayrı ayrı koronal oblik planda görüntüsü alınmalıdır (D).

**FOV:** Kişiye göre değişir: 8-14 cm olarak tercih edilmeli (orbitanın daha detaylı görüntülenmesi için küçük FOV kullanımı tercih edilmelidir)

**Kesit kalınlığı:** 3mm veya daha az olmalı (optik sinir ve bulbus okuli patolojilerinde kesitler daha da inceltilmelidir).

**Kesit aralığı:** Olabildiğince az olmalı (1mm altında)

### Örnek protokol

Koronal ve aksiyal T1A SE kesitler

FSE T2 A aksiyal veya koronal en az bir düzlemde

STIR koronal veya koronal düzlemde yağ baskılamalı T2A kesitler

Kontrast endikasyonu var ise:

Kontrastlı T1A yağ baskılı en az iki düzlemde kesitler alınmalıdır. Öncelikle koronal ve aksiyal planda olmalıdır, koşullara göre sagittal plan ilave edilir.

Beyni ve subaraknoid aralığı tutma olasılığı olan durumlarda orbita protokolüne ilave olarak beyine yönelik en azından aksiyal düzlemde T2A görüntüler ve kontrastlı T1A görüntüler alınabilir.

**Kontrast endikasyonu:** Her türlü kitle şüphesinde, damarsal patolojilerde, enfeksiyon-inflamasyonlarda, optik sinir lezyonlarında, optik nöritte ve Grave's hastalığında kullanılır.

**Matriks:** İn-plan rezolusyon 1 mm veya küçük olmalı

### İncelemeye özgü diğer durumlar

Travma hastalarında metalik yabancı cisim ekartasyonu yapılan dek orbital MR inceleme kontrendikedir.

## **Önerilen modifikasyonlar/ İleri uygulamalar**

Optik sinirlerin detaylı gösterilmesi için sagittal oblik kesitler (T2A – STIR ve Kontrastlı yağ baskılı), optik kılıfın değerlendirilmesi için üç boyutlu steady state sekanslar (FIESTA, CISS vb. ), tümör olgularında difüzyon görüntüleme eklenebilir.

Kas fonksiyon bozukluklarını göstermek için de koronal oblik (her orbitadan ayrı olacak) tercih edimelidir.

Damarsal malformasyonların (orbital varis) tanısında prone pozisyonda (ya da Valsalva manevrası yaptırılarak) ek inceleme yapılabilir.

Kitle ayırıcı tanısında ve tümörün tedaviye yanıtını değerlendirmede difüzyon görüntülerden yararlanılabilir.



## Kullanım alanları

Aşağıda üst batin incelemesi endikasyonları verilmiş olmakla birlikte bunlarla sınırlı değildir.

- Karaciğer, dalak ve pankreas lezyonları: primer veya sekonder maligniteler, enflamatuvar/enfeksiyöz olaylar,
- Safra kesesi patolojileri: Safra yolu tıkanıklıkları, enflamatuvar/enfeksiyöz olaylar, primer veya sekonder maligniteler,
- Mezenterik vasküler olaylar
- Gastrointestinal traktusa ait enflamatuvar veya tıkanıklığa yol açan durumlar ve perforasyon araştırılması
- Künt veya delici batin yaralanmaları
- Batin için enfeksiyöz olaylar, metastaz taraması

## İncelemenin yapılışı

**Cihaz gereklilikleri:** Çok kesitli BT cihazları kullanılmalıdır. Tüp rotasyon süresi 1sn'nin altında, minimum kesit kalınlığı  $\leq 2$  mm olan en az aynı anda 16 kesit alabilen cihazlar tercih edilmelidir.

**Ön hazırlık:** Ön taniya göre değişmekle birlikte genelde aşağıdaki bilgiler doğrultusunda inceleme hazırlıkları yapılır.

-Bir gece öncesinde yemekten 3-4 saat sonra yapılacak kolon bağırsak temizliği hazırlığı sonrası aç kalmak hastada bağırsak temizliğini sağlayan hasta uyumu kolay bir yöntemdir.

-Üriner sistem taşı için yapılan BT incelemesinde iv-oral kontrast madde kullanılmaz ve bağırsak temizliği aranmaz. Ancak mesanenin hafif-orta düzey dolumu tercih edilir.

-Gastrointestinal lümeninin yeterli distansiyonu ve vizüalizasyonunun sağlanması için oral-rektal veya nazogastrik tüp gibi diğer tüpler ile dolum sağlanabilir. Pozitif (dilue baryum veya suda eriyen iyotlu kontrast madde), nötral (su) veya negatif (hava, karbondioksit) kontrast madde bu amaçla kullanılabilir. Batin içinde su dansitesine yakın dansiteli (abse gibi) patoloji araştırılmasında pozitif oral kontrast madde, özellikle proksimal gastrointestinal traktusun değerlendirilmesinde su tercih edilebilir.

**Pozisyon:** İnceleme supin (sırtüstü yatar) pozisyonda gerçekleştirilir.

### İnceleme alanı, kesit kalınlığı, çözünürlük:

İnceleme her hasta için optimize edilmelidir. Ancak genel çerçevede

- Transaksial eksende üst abdomen için diyafram kubbesinden sakroiliak eklem üst kenarına kadar, alt abdomen için sakroiliak eklem üst kenarından simfizis pubis alt kenarına kadar olmalı,
- Kesit kalınlığı 3 mm ve daha altındaki değerlerde olmalı veya rekonstrüksiyon indeksi buna göre ayarlanmalı,

## İnceleme gerekliliği

İyonizan radyasyon varlığı nedeni ile hasta tedavisini yönlendirmede sağlayacağı avantaj göz önünde bulundurularak incelemeye karar verilmelidir.

## Kontrendikasyonlar

Gebelik: Mutlak endikasyon varsa gerekli koruma önlemleri ile inceleme yapılabilir. İntravenöz yolla iyotlu kontrast madde kullanımının zorunlu olduğu hallerde genel kontrast madde kontrendikasyonları göz önünde bulundurulmalıdır.

## Diğer hususlar

Klinik bilgi gerekliliği, incelemenin gözetimi, kullanıcı yetkinliği, etik konular, dökümantasyon gibi incelemeye ait diğer süreçler için ilgili TRD standartlarına bakınız.

- Mmkn olduęunca hastanın inspirasyonu ile ekim yapılmaya alıřılmalı (bunun iin ekim ncesi hastaya nefes eęitimi verilmeli),
- Mmkn olan en kaliteli incelemeyi en az radyasyon dozu ile saęlamak iin doz azaltıcı teknikler (otomatik doz kontrol, grlt azaltıcı algoritm, otomatik tp voltaj seimi gibi) kullanılmalı
- Genelde tek (venz) fazlı inceleme yeterli olabilir ancak zel durumlarda dinamik (kontrastsız, arteriyal, porta-venz veya ge faz) fazlı inceleme tercih edilmeli (kontrastsız istenen bir tetkikte patoloji varlıęında mmknse kontrastlı incelemeye geilmeli)

#### **Kontrast madde:**

İV kontrast madde enjeksiyonunda otomatik pompa kullanımı şarttır. Bylece hem kullanılan kontrast madde miktarı azaltılır hem de tetikleme (bolus trigger) yntemiyle kontrastın en uygun kontrast fazının yakalanması saęlanabilir.

İyot konsantrasyonu en az 300g/ml olan kontrast maddelerden 1-2ml/kg uygulanır.

Kontrast madde verilme hızı 3-4ml/sn arasında ayarlanmalı, ncesinde ve sonrasında eklenecek serum fizyolojik ile volm azaltması saęlanmalıdır.

Multifazik incelemede zamanlama her organda ve aranan lezyon zelliklerine gre deęiřmektedir.

Karacięer ve pankreas hipovaskuler lezyonu iin portal venz faz, hipervaskuler lezyonu iin arteriyal dinamik fazlar tercih edilmelidir. Tek fazlı ekimde incelemede kontrast madde enjeksiyon bařlangıcından sonra gecikme zamanı 60-80sn civarında olmalıdır.

Fazik incelemede ise;

Faz	Karacięer	Pankreas
Erken arteriyal (anjio)	20-25sn	20-35sn
Ge arteriyal	25-35sn	40 sn (pankreatik faz)
Porta-venz	60-70sn	60-70sn

## **İleri Uygulamalar**

#### **BT enterografi:**

- İnce barsaęı etkiledięi dřnlen benign veya malign hastalıklarda kullanılır (enflamatuvar baęırsak hastalıkları, gastrointestinal kanama gibi).
- Bir gn ncesinde 6-8 saat alık genelde yeterli olmakla birlikte gereken durumlarda geceden kullanılacak lavman inceleme sırasında kalın barsaęın da deęerlendirilmesini saęlayabilir.
- ekim ncesinde polietilen glikol, laktloz gibi lmene sıvı eken laksatif kullanımı ince baęırsaklarda distansiyon saęlayacaktır. Bunun iin mesela 250 cc laktloz, 1.5 lt suya karıřtırılarak toplamda 30-45 dk da bitecek şekilde eřit zaman aralıklarında eřit miktarlarda ierilir. Mide ve jejunum lezyonu arařtırılıyorsa son barsak masaya ierilirken, arařtırılan lezyon terminal ileum ve ekumda ise ierilen oral kontrast madde miktarı artırılabilir ve ekime 5-10 dk daha ge bařlanabilir.
- ekimde dz kas gevřetici kullanımı opsiyoneldir.
- ekim arteriyal (30-35sn) ve venz (70-80sn) fazlarda iki defa tm batın olarak tekrarlanır (ileri yařlarda bu sreler biraz daha uzatılabilir). GIS kanaması n tanısında incelemeye iv kontrast madde verilmeden de grnt elde etmeliyiz.

#### **BT kolonografi:**

Kalın baęırsak lmen ve duvar patolojisini deęerlendirmek amalı kullanılır (kolon tmr taramasında, yetersiz kolonoskopi durumlarında, vb). ncesinde baęırsak temizlięi şarttır. Ancak hastanın genel durumu ve n tanısına gre deęiřen rejimler vardır. Ancak genel olarak 3 gnlk sıvı diyet ile tetkik ncesi akřam laksatif kullanılır. Sabah olan tetkike a gelen hastanın baęırsak temizlięi sorgulanarak, yeterli defekasyon olmamıřsa biraz daha beklenebilir.

İnceleme de fekal iřaretleme kullanılacak ise gece alınan laksatif sonrası oral pozitif kontrast madde kullanılır. Bořaltımdan emin olduktan sonra BT masasına alınan hasta sol yan dekubit pozisyondayken rektal yoldan oda havası veya karbon monoksit verilerek baęırsak distansiyonu saęlanır. Hasta durumuna gre deęiřmekle birlikte genelde nce pron pozisyonda ve sonra iv kontrast madde verilmesinden 70-80 sn sonra ekim tm abdomen olarak yapılır.

### Kullanım alanları

#### Karaciğer:

- Karaciğer lezyonlarının tespiti ve karakterizasyonu
- Karaciğer vasküler yapılarının değerlendirilmesi
- Kronik parankim karaciğer hastalıklarının değerlendirilmesi (hepatosteatoz, hematokromatozis gibi) ve hepatoselüler karsinom izlemi

#### Safra yolları ve safra kesesi:

- Safra yolu veya safra kesesi kanseri saptama, evreleme ve post operatif değerlendirmesi
- Safra yolu darlık ve/veya genişlemelerinin gösterilmesi
- Safra kaçağının saptanması ve anatomik lokalizasyonun gösterilmesinde

#### Pankreas:

- Pankreatik neoplazm tespiti ve preoperatif değerlendirilmesi
- Diğer inceleme yöntemleri ile tespit edilen ve arada kalınan lezyonların karakterizasyonu
- Pankreatik duktus tıkanıklık nedenlerinin aydınlatılması
- Pankreatik ve peripankreatik sıvı kolleksiyonlarının değerlendirilmesi
- Pankreatit (akut veya kronik) değerlendirilmesi

#### Dalak

- Diğer inceleme yöntemleri ile tespit edilen ve karakterize edilemeyen lezyonların karakterizasyonu
- Diffüz dalak tutulumu şüphesinde lezyon varlığını ve karakterizasyonu gösterme
- Aksesuar dalak dokusu değerlendirilmesinde

#### Gastrointestinal traktus

- Tüm gastrointestinal traktusa ait neoplazmların veya enflamatuvar lezyonların saptanması, evrelenmesi, tedavi yanıtı ve takibinde

### İncelemenin yapılışı

**Cihaz gereklilikleri:** 1.5T ya da 3T manyetik alan gücünde cihazlar kullanılır.

3T sistemlerde yüksek sinyal gürültü oranı daha yüksek uzaysal çözünürlükte görüntüleme yapmaya izin verir.

**Ön hazırlık:** İnceleme öncesi 4-6 saatlik açlık yeterli olacaktır. Tetkik öncesi mesanenin boşaltılması, tetkik süresinde olası hareketi engelleyecektir.

**Pozisyon:** İnceleme supin (sırtüstü yatar) pozisyonunda gerçekleştirilir.

### Görüntü kalitesi

İncelemenin optimum SNR ve rezolüsyonu sağlanması, artefaktların elimine edilmesi gerekmektedir. Bu nedenle ETL (TSE factor), NEX (NSA), scan percentage (zero filling) gibi parametrelerin uygunsuz olarak değiştirilmesi önemli tanı hatalarına yol açabilir.

### Kontrendikasyonlar

Kalp pili varlığı, ferromanyetik anevrizma klipleri, göz içi metalik yabancı cisim varlığı gibi durumlarda inceleme yapılmamalıdır. Ayrıca bazı implant veya vücutta bulunan materyaller potansiyel kontrendikasyon nedenidir. Fetus üzerinde olumsuz bir etki bilinmemekle birlikte gebelik süresince kullanımı olgu bazında değerlendirilmelidir.

### Diğer hususlar

Klinik bilgi gerekliliği, incelemenin gözetimi, kullanıcı yetkinliği, etik konular, dökümantasyon gibi incelemeye ait diğer süreçler için ilgili TRD standartlarına bakınız.

## İnceleme alanı, kesit kalınlığı, çözünürlük:

- Üst abdomen için diyafragma kubbesi ile iliak kanat üstüne kadarlık alanı içermelidir.
- Faz-dizimli arrey coil kullanılmalıdır. FOV istenilen organ veya bölgeyi içerecek şekilde mümkün olan en yüksek rezolüsyon da ayarlanmalıdır.
- Aksiyal eksen görüntüleri koronal eksen görüntüleri de eklenmelidir.
- Kesit kalınlığı 1 cm'yi, kesitler arası boşluk ise 3mm'yi geçmemelidir (karaciğer için kesit kalınlığı <8mm ve kesitler arası boşluk <2mm olmalıdır).
- T1A görüntüleri spin eko (TSE veya FSE) veya gradient eko ile elde edilebilir.
- T2A görüntüleri spin eko (TSE veya FSE) veya hibrid gradient eko ile elde edilebilir.
- Etkin bir T2A görüntülemesinde TE zamanı 80-100msn arasında olmalıdır.
- Yağ baskılama (STIR veya kimyasal shift/Dixon temelli sekanslar) genelde yardımcıdır. En az bir iç ve dış faz gradient eko sekans görüntüsü alınmalıdır. Bu hem intraselüler yağ hem de hemosiderin saptanmasında yararlıdır. Dual eko sekanslarda nefes tutma tercih edilir.
- Nefes tutma:  
Hızlı gradient eko T1A sekans süreleri, genelde nefes tutabilme sınırlarıdır.  
Ancak konvansiyonel ve fast spin eko T2A görüntülemenin tek nefeste tamamlanması çok zordur. Bu nedenle nefes tutmalı tetkiklerde T2A görüntüleri elde etmek için sekans süresini kısaltmak gerekir. Bu da:  
i-uzun turbo faktörü, ii-parsiyel Fourier görüntüleme, iii-paralel görüntüleme teknikleri, iv-her birisinde nefes tutturulabilecek küçük volümlere bölerek yapılabilir.  
Nefese bağlı hareketin azaltılması için solunum tetikleme veya solunum kompensasyonu gibi yöntemler kullanılabilir.
- T1A ve T2A görüntüleri 3 boyutlu olarak elde edilmesi sayesinde daha iyi SNR, yüksek çözünürlük, homojen yağ baskılanması sağlanabilir.
- Lezyon sayısı, karakterizasyonu ve takibi için en az 2 b değerinde "single-shot echo-planar imaging (SS\_EPI) ile elde edilen diffüzyon görüntüleme yapılmalıdır.
- Postkontrast alınan görüntülerde yağ baskılanma (STIR dışı) teknikler kullanılır ve çoğu organ için dinamik olarak elde edilmesi tercih edilir.
- Karaciğer için geç arteriyel, portal-venöz ve 2-5 dk geç faz tercih edilir. Bu fazlar için otomatik bolus saptama veya floroskopik tetikleme gibi yöntemler kullanılabilir (karaciğer için geç arteriyel fazda; i-hepatik arter ve dalları tam olarak parlaklaşmış, ii-hepatik venler henüz kontrast ulaşmamış ve iii-portal ven kontrastlanmıştır).
- Geç faz (>5dk) görüntüleri ile safra yollarına ait patolojilerin tanınması sağlanabilir.
- Hepatobiliyer kontrast madde kullanılıyorsa hepatobiliyer faz görüntüleri, 20dk (gadoksetat) veya 60dk (gadobenat dimeglubin) kullanılan ajana göre değişen zamanda elde edilir ve fonksiyone hepatositleri araştırma da kullanılır (iyi bir hepatobiliyer faz; i-safra yollarında ve safra kesesinde kontrast madde izlenirken, ii-hepatik venler dahil hiçbir damarda sinyal izlenmemesi gerekir). Gadoksetat kullanılıyor ise dinamik görüntülerde fazlar diğer kontrast maddelerden farklı zamanlarda oluşacağı için dinamik çekimlerin bu kontrast maddeye uygun olarak değiştirilmesi gerekir.
- Çıkartma yöntemi kullanılması organ veya lezyonların kontrastlanma düzeyleri hakkında fikir verir (özellikle lezyon T1A da parlak olursa çıkartma görüntüleri ile değerlendirme şarttır).
- MR kolanjiopankreatografi (MRKP) çekiminde koledok ve pankreatik kanala göre açıldırılmış ağır T2A görüntüleri elde edilir. Bu T2A görüntüleri "rapid acquisition relaxation enhancement (RARE)" veya "half-Fourier single-shot echo train spine-echo (HASTE)" sekansları ile elde edilir. Bu sekanslar nefes tutmalı olarak kalın ve ince (<5mm) kesit kalınlıklarında en az bir ekseninde elde edilir. Üç boyutlu solunum tetiklemeli T2A FSE/TSE ile artmış SNR ve izotropik uzaysal rezolüsyon sağlanır. MRKP için normalde kontrast madde kullanılmaz. Ancak safra kaçağı araştırıldığı veya kontrastsız MRKP'de safra yolu anatomisinin tam gösterilemediği durumlarda hepatobiliyer spesifik kontrast madde de kullanılmalı ve üç boyutlu T1A gradient eko sekanslar ile birlikte hepatobiliyer faz (bazen daha da geç 60-90. dk) görüntüleri muhakkak elde edilmelidir (flip açısı >200 olmalıdır).

•“Steady-state free-precession (SSFP)” hareket ve akım artefaktını minimize ederek sıvıyı parlatacaktır. Bu sekanslar MR enterografi de cine görüntüleme de kullanılır.

### **Kontrast madde:**

- Gadolinium şelatları parankimal organlardaki lezyonların saptanması ve karakterize edilmesinde, batin içi vaskuler yapıların değerlendirilmesinde gereklidir.
- Standart inceleme 0.1-0.2 mmol/kg doz yeterlidir. Dinamik incelemelerde arteriyel faz 30-35.sn, portal faz 60-70.sn, denge fazı 120-180.sn ve geç faz 5.dk sonra alınmalıdır.
- Rutin incelemelerde ekstraseluler kontrast maddeler kullanılırken, özel durumlarda hepatospesifik kontrast maddeler kullanılmalıdır.
- Ancak kontrastsız görüntüler de tanisal ise riskleri göz önüne alındığında uygulanmayabilir. Aşağıdaki durumlarda inceleme kontrastsız yapılabilir;
  - intravenöz damar yolu girişi yoksa
  - gadolinium şelatlarına alerji öyküsü var ve premedikasyon yapılmamışsa
  - nefrojenik sistemik fibrozis tanısı veya şüphesi varsa
  - eGFR<30mL/dk veya akut renal yetmezlik
  - gebelik gibi rölatif kontrendikasyon
- Oral kontrast madde opsiyoneldir. MR enterografi gibi çekimlerde önem kazanır. Negatif oral kontrast madde lümen den gelen sinyali baskılayacağından (T1A da siyah lümen), barsak içeriği kaynaklı artefaktları azaltırken, duvarın görünürlüğünü artırabilir. Spazmolitik kullanılması periton ve mezenterin değerlendirilmesini kolaylaştıracaktır.

## **İleri Uygulamalar**

### **MR Enterografi:**

- İnce barsakların görüntülenmesi istenen durumlarda kullanılır.
- Hastanın 4-6 saat açlığı yeterli olabilmekle birlikte tetkik öncesi gece yapılacak lavman ile kalın barsakların temizlenmesi bu alanların da değerlendirmeye katılmasını sağlayacaktır.
- Çekim öncesinde polietilen glikol veya laktüloz gibi lümene sıvı çeken laksatif kullanımı ince bağırsaklarda distansiyon sağlayacaktır. Bunun için 1500 ml suya 250 ml'lik laktüloz karıştırılarak hazırlanan oral kontrast madde, sabit aralıklarla yaklaşık toplamda 35-45 dk içinde bitirilecek şekilde eşit dozlara bölünerek hastaya içirilir. Oral kontrast maddenin alım süresi, araştırılan lezyonun lokalizasyonuna göre ayarlanmalıdır (mide lezyonu için oral alımdan 15 dk gibi kısa bir süre sonra çekime başlanırken, terminal ileum lezyonu için 45-60dk beklenmesi uygun olacaktır).
- Çekime alınan hasta tercihen pron yatırılır. FOV diyafragma ile pelvik bitimini kapsamalıdır. Floroskopik görüntüde yeterli dolun izlenirse çekime başlanır.
- Çekim sırasında sulandırılmış spazmolitik kullanımı genelde gereklidir. İlk alınan T2A görüntülerle bu gerekliliğe karar verilebilir. Eğer kullanılacaksa öncesinde cine görüntülerin alınması iyi olacaktır. Cine görüntüler “steady-state free-precession (SSFP)” sekansları ile batını parçalara ayırarak elde edilen görüntülerin birleştirilmesi ile oluşur.
- Sekanslar genelde koronal olmakla birlikte izlenen lezyona yönelik aksiyal T2A ve postkontrast T1A görüntüleri de alınır.
- Kesit kalınlığı 5-7mm olup, kesitler arası boşluk kalınlığının % 10'unu geçmemelidir.
- Aktif hastalığın gösterilmesinde yağ baskılı T2A sekanslar şarttır.
- Üç boyutlu T1A sekanslar ile kısa sürede homojen yağ baskılanması ile yüksek SNR ve çözünürlük gösteren görüntüler elde olunur. Postkontrast dinamik fazların elde edilmesi yararlı olacaktır.
- Kontrast öncesi elde olunan görüntülerde diffüzyon sekansı da eklenebilir. Özellikle iv kontrast madde kullanılmayan olgularda diffüzyon sekansı eklenmelidir.

- 1-ACR-SAR-SPR PRACTICE PARAMETER FOR THE PERFORMANCE OF MAGNETIC RESONANCE IMAGING (MRI) OF THE ABDOMEN (Excluding the Liver)-2015
- 2- ACR-SAR-SPR PRACTICE PARAMETER FOR THE PERFORMANCE OF MAGNETIC RESONANCE IMAGING (MRI) OF THE LIVER-2015
- 3- ACR-SAR-SPR PRACTICE PARAMETER FOR THE PRFORMANCE OF MAGNETIC RESONANCE (MR) ENTEROGRAPHY -2015

# Adomende Spesifik BT İncelemeleri

TRD Standart 2018  
Revizyonu

## Adrenal BT Protokolü

Adrenal glandlarda saptanan kitle lezyonlarının karakterizasyonu için kullanılır.

kV	Mas	FOV	Kesit kalınlığı	İVKM	Faz
120	150-200	30-40 cm	1 mm	+	<ul style="list-style-type: none"><li>Kontrastsız</li><li>Venöz (70 sn)</li><li>Geç (15 dk)</li></ul>

\* Adrenal nodül BT protokolüne kontrastsız inceleme ile başlanır. Bu incelemede nodül dansite değeri 10 HÜ'nin altında ise IV kontrast madde enjeksiyonu yapılmaz ve protokol sonlandırılır. Adrenal BT'de nodül ya da kitle saptandığında; nodülün dansitesi 10 HÜ'nin altında ise tetkik sonlandırılır.

## Böbrek BT Protokolü

**Kullanım alanı:**Böbrek kitlelerinin değerlendirilmesi.

kV	mAs	FOV	Kesit kalınlığı	İVKM	Faz
120	150-200	30-40 cm	1 mm	+	<ul style="list-style-type: none"><li>Kontrastsız</li><li>Arteriyel (25-35 sn)</li><li>Venöz (70-90 sn)</li></ul>

\* Gerekli durumlarda IVkontrast madde sonrası 3-5 dk lar arasında pyelogram fazı da alınabilir.

## İnceleme gerekliliği

İyonizan radyasyon varlığı nedeni ile hasta tedavisini yönlendirmede sağlayacağı avantaj göz önünde bulundurularak incelemeye karar verilmelidir.

## Kontrendikasyonlar

Gebelik: Mutlak endikasyon varsa gerekli koruma önlemleri ile inceleme yapılabilir. İntravenöz yolla iyotlu kontrast madde kullanımının zorunlu olduğu hallerde genel kontrast madde kontrendikasyonları göz önünde bulundurulmalıdır.

## Diğer hususlar

Klinik bilgi gerekliliği, incelemenin gözetimi, kullanıcı yetkinliği, etik konular, dökümantasyon gibi incelemeye ait diğer süreçler için ilgili TRD standartlarına bakınız.

## BT Ürografi Protokolü

Kullanım alanı: Ürotelyal kaynaklı patolojilerin, üriner travmatik yaralanmaların ve hematüri etyolojisinin değerlendirilmesi.

**Ön hazırlık:** Mesane doluluğunun sağlanması.

kV	mAs	FOV	Kesit kalınlığı	İVKM	Faz
120	150-200	30-40 cm	1 mm	+	<ul style="list-style-type: none"><li>Kontrastsız</li><li>Venöz (70-90 sn)</li><li>Geç faz (15. dakika)</li></ul>

*\*Diğer bir yöntem: 50 cc bolus intravenöz enjeksiyon sonrası hastanın 20 dk. bekletilmesinden sonra ilave 50 cc kontrast maddenin saniyede 2-3 ml/sn hızla verilmesi 70.saniyede alınan görüntüler ve rekonstrüksiyon çalışmalarıyla sağlanır*

## Üriner Taş Protokolü

**Kullanım alanı:** Üriner sistem taşlarının değerlendirilmesi.

**Ön hazırlık:** Mesane doluluğunun sağlanması

kV	mAs	FOV	Kesit kalınlığı	İVKM	Faz
120	150-200	30-40 cm	1 mm	-	<ul style="list-style-type: none"><li>Kontrastsız</li></ul>

## Renal BT Anjiyografi Protokolü

Renovasküler hipertansiyonda ve renal transplant hastalarında alıcı ve verici böbrek değerlendirmesinde, kaogulasyon bozukluğu olan hastalarda ani yan ağrısında, renal travma, arteriovenöz fistül, renal arter anevrizması gibi durumlarda böbrek damarlarının incelemesinde kullanılır.

**Ön hazırlık:** Gerekmez

kV	mAs	FOV	Kesit kalınlığı	İVKM	Faz
120/140	150-200	30-40 cm	1-3 mm	+	<ul style="list-style-type: none"><li>Arteriel (25 sn)</li><li>Venöz (60 sn)</li></ul>

*\*Diğer bir teknik "bolus tracking" tekniğidir. Abdominal aorta üzerine ROI konduktan sonra kontrast verilir ve kesitler alınır. Dansite 100HU'nun üzerine çıktığında inceleme başlar.*



## Kullanım alanları

### Standart endikasyonlar

- Adrenal bezden salgılanan hormonlara bağlı olduğu düşünülen hastalıkların araştırılması
- Ultrasonografi ya da BT'de saptanan adrenal kitle lezyonlarının (insidentaloma) karakterizasyonu
- Takip görüntüleme gerektiren adrenal kitlelerin boyut ve yapısal değişim kontrolü

### Özel Durumlar

Feokromasitomali hastalarda gadolinyum kontrast maddesinin kullanımı hipertansif krize yol açmaz.

## İncelemenin yapılışı

**Cihaz gerekliliği:** Adrenal MRG tetkiki 1.5 T veya 3 T MRG cihazları ile yapılabilir.

**Hasta seçimi:** Adrenal gland disfonksiyonu ya da kitlesi olan genç hastalarda ve çocuklarda iyonizan radyasyondan korunmak için MRG ilk tercih edilen görüntüleme olabilir.

**Çekim zamanı:** Herhangi bir kısıtlama yoktur.

**Ön hazırlık:** Gerekmez.

**Kontrast madde:** Rutin incelemede kullanımı şart değildir. Kontrast madde olarak 1 mmol/kg intravenöz gadopentate dimeglumin 2 cc/sn hızında kullanılabilir.

## İnceleme gerekliliği

İyonizan radyasyon varlığı nedeni ile hasta tedavisini yönlendirmede sağlayacağı avantaj göz önünde bulundurularak incelemeye karar verilmelidir.

## Kontrendikasyonlar

Gebelik: Mutlak endikasyon varsa gerekli koruma önlemleri ile inceleme yapılabilir. İntravenöz yolla iyotlu kontrast madde kullanımının zorunlu olduğu hallerde genel kontrast madde kontrendikasyonları göz önünde bulundurulmalıdır.

## Diğer hususlar

Klinik bilgi gerekliliği, incelemenin gözetimi, kullanıcı yetkinliği, etik konular, dökümantasyon gibi incelemeye ait diğer süreçler için ilgili TRD standartlarına bakınız.

## Örnek protokol:

Düzlem/Sekans	TR (msn)	TE (msn)	FOV (cm)	Matriks	Kesit kalınlığı/Kesit aralığı(mm)
<b>Plan görüntüleme</b>					
<b>Ağır T2 A koronal</b>	<b>1000</b>	<b>150</b>	<b>30</b>	<b>256x256</b>	<b>4/0.5</b>
<b>Ağır T2 A aksial</b>	<b>1000</b>	<b>150</b>	<b>30</b>	<b>256 x 256</b>	<b>4/1</b>
<b>T1 A dual eko (dış faz/iç faz) aksial T1 A nefes tutmalı gradient-eko (GRE)</b>	<b>100-200</b>	<b>2.2/4.4 (1.5 T) 1.1/2.2 (3 T)</b>	<b>30</b>	<b>256x256</b>	<b>3/0.5</b>
<b>Aksial ağır T2A TSE yağ baskılı</b>	<b>6000</b>	<b>150</b>	<b>30</b>	<b>256x256</b>	<b>4/1</b>
<b>DAG (b 500,1000)</b>	<b>5000</b>	<b>70</b>	<b>30</b>	<b>128x128</b>	<b>5/1</b>
<b>Aksial T1 A yağ baskılı 3B GRE</b>	<b>4-5</b>	<b>2-3</b>	<b>30</b>	<b>256x256</b>	<b>4/1</b>
<b>Aksial T1 A yağ baskılı 3B dinamik kontrastlı (30, 60, 90. sn, 3. dk)</b>	<b>4-5</b>	<b>2-3</b>	<b>30</b>	<b>256x256</b>	<b>4/1</b>

TSE: Turbo spin eko

3B: 3 boyutlu

DAG: Difüzyon ağırlıklı görüntüleme

GRE: Gradient eko

## İncelemeye Özgü Durumlar

Adrenal MRG incelemesinde en önemli sekans iç faz ve dış faz T1A sekanslarıdır.

## İleri Uygulamalar

Adrenal kitlelerde ileri görüntüleme yöntemi olarak değerlendirilebilecek difüzyon MRG'nin benign-malign kitle ayırt edilmesinde sınırlı katkısı bulunmaktadır. Bu nedenle rutin MRG protokolünde yer almamaktadır.

MR spektroskopisi ise adenom ve malign kitle ayırımında ümit vaat eden bir yöntemdir.

## Değerlendirme ve Raporlama

Adrenal kitlelerde MRG bulguları özellikle adenom ve adenom dışı lezyonların ayırt edilmesinde kullanılır. İntraselüler yağ içeriği dual eko görüntülerde makroskopik yağ dokusu ise yağ baskılı sekanslarda görüntülenebilir.

## Kaynaklar

1. Practical Body MRI. Protocols, Applications and Image Interpretation. David J Grand, William M. Mayo-Smith, Courtney A. Woodfield. Cambridge University Press. 2012.
2. Schieda N, Siegelman ES. Update on CT and MRI of adrenal nodules. AJR 2017; 208:1206–1217
3. Davarpanah AH, Israel GM. MR imaging of the kidneys and adrenal glands. Radiol Clin North Am. 2014 Jul;52(4):779-98.
4. Merkle EM, Schindera ST. MR imaging of the adrenal glands: 1.5T versus 3T. Magn Reson Imaging Clin N Am. 2007 Aug;15(3):365-72, vii.

### Kullanım alanları

#### Standart endikasyonlar

- Renal toplayıcı sistem kitleleri
- Toplayıcı sistem ve üreterlerin diğer hastalıkları
- Üriner obstrüksiyon (özellikle hamilelerde)

### İncelemenin yapılışı

**Cihaz gereklilikleri:** Renal MRG tetkiki 1.5 T veya 3 T MRG cihazları ile yapılabilir. MRG sisteminde solunum tetikleme (RTR) cihazı, çok kanallı koiller ve paralel görüntüleme tekniği olmalıdır.

**Çekim zamanı:** Farketmez

**Ön hazırlık:** İstemsiz bağırsak hareketleri antispazmodik ilaçlarla azaltılabilir. Çekim öncesi mesanenin boşaltılması gerekir. Diüretik ilaçların kullanılması daha iyi görüntülerin elde olunmasını sağlar. Çekim öncesi hasta masaya yatırıldıktan sonra RTR cihazı diyafram seviyesinden bağlanır. Görüntülemeye başlamadan 250 ml izotonik i.v. yoldan verilebilir.

**Kontrast madde:** İntravenöz kontrast madde olarak gadolinium (0.1 mmol/kg yetişkinlerde; 0.2 ml/kg çocuklarda) kullanılır. Gadolinium GFR > 30 olduğunda kullanılabilir.

### Görüntü kalitesi

İncelemenin optimum SNR ve rezolüsyonu sağlaması, artefaktların elimine edilmesi gerekmektedir. Bu nedenle ETL (TSE factor), NEX (NSA), scan percentage (zero filling) gibi parametrelerin uygunsuz olarak değiştirilmesi önemli tanı hatalarına yol açabilir.

### Kontrendikasyonlar

Kalp pili varlığı, ferromanyetik anevrizma klipleri, göz içi metalik yabancı cisim varlığı gibi durumlarda inceleme yapılmamalıdır. Ayrıca bazı implant veya vücutta bulunan materyaller potansiyel kontrendikasyon nedenidir. Fetus üzerinde olumsuz bir etki bilinmemekle birlikte gebelik süresince kullanımı olgu bazında değerlendirilmelidir.

### Diğer hususlar

Klinik bilgi gerekliliği, incelemenin gözetimi, kullanıcı yetkinliği, etik konular, dökümantasyon gibi incelemeye ait diğer süreçler için ilgili TRD standartlarına bakınız.

### Örnek protokol:

Düzlem/Sekans	TR	TE	FOV (cm)	Matriks	Kesit kalınlık/aralık
<b>Plan görüntüleme</b>					
<b>Aksial ağır T2 A</b>	1050	85	40	224x224	3.5/1
<b>Sagittal ağır T2 A kalın kesit</b>	1050	80	40	416x256	50
<b>Koronal 3B T2 A ince kesit</b>	1500	80	40	320x320	1.5/-0.5
<b>Koronal ağır T2 kalın kesit</b>	1500	1000	40	416x256	40/-30
<b>Koronal ağır T2 ince kesit</b>	6000	550	40	384X224	4/1
<b>Aksial 3B yağ baskılı T1 A (kontrastsız ve dinamik kontrastlı 30,60,100 sn,8.dk)</b>	Minimum	Minimum	40	288x192	5/-2.5
<b>Koronal 3B T1 A GRE kontrastlı – 3., 7. ve 10.dk)</b>	Minimum	Minimum	40	352x192	2.8/-1.4

### İncelemeye Özgü Durumlar

- Özellikle böbrek fonksiyon bozukluğu olan hastalarda ve gebelerde MR ürografi kontrast madde kullanılmadan da statik MR ürografi olarak kullanılabilir.
- MR Ürografide i.v. gadolinyumlu kontrast madde enjeksiyonu öncesi yapılan ağır T2 A görüntüler toplayıcı sistem, üreterler ve mesane hakkında morfolojik bilgiler sağlarken i.v. gadolinyumlu kontrast madde enjeksiyonu sonrası elde olunan T1 A aksial ve koronal kesitler morfolojik bilgilerin yanısıra ekskresyonla ilgili fonksiyonel bilgiler de sağlar.
- Üriner sistemin daha iyi görüntülenmesi için i.v. kontrast madde enjeksiyonundan 15 dk önce furosemid (1 mg/kg, maksimum 20 mg) i.v. yolla verilebilir.

### Kaynaklar

1. Sudah M, Masarwah A, Kainulainen S, et al. Comprehensive MR Urography Protocol: Equally Good Diagnostic Performance and Enhanced Visibility of the Upper Urinary Tract Compared to Triple-Phase CT Urography. PLoS One. 2016 Jul 6;11(7):e0158673. doi: 10.1371/journal.pone.0158673. eCollection 2016.
2. Leyendecker JR, Barnes CE, Zagoria RJ. MR urography: techniques and clinical applications. Radiographics. 2008 Jan-Feb;28(1):23-46; discussion 46-7. doi: 10.1148/rg.281075077.

### Kullanım alanları

#### Standart endikasyonlar

- Doğumsal jinekolojik anormalliklerin değerlendirilmesi
- Malignansi şüphesi olan kompleks adneksial kitlelerin değerlendirilmesi
- Kaynağı belli olmayan büyük pelvik kitlelerin değerlendirilmesi
- Over torsiyonu gibi adneksial acillerin değerlendirilmesi
- Pelvik taban disfonksiyonu
- Derin pelvik endometriozis değerlendirilmesi

### İncelemenin yapılışı

**Cihaz gerekliliği:** 1.5 T veya 3 T MRG, faz dizimli coil

**Çekim zamanı:** Herhangi bir kısıtlama yoktur.

**Ön hazırlık:** İstemsiz barsak hareketleri için intravenöz ya da intramuskuler yoldan antispazmodik kullanılabilir.

Derin endometriozis olgularında lavman yapılabilir. Bu hastalarda mesanede orta derecede doluluk istenir.

Pelvik taban disfonksiyonlu hastalarda hastalara valsava manevrası öğretilir.

#### Kontrast madde:

Pelvik taban disfonksiyonunda rektuma jel doldurulur. İ.v. kontrast maddeye gerek yoktur.

### Görüntü kalitesi

İncelemenin optimum SNR ve rezolüsyonu sağlanması, artefaktların elimine edilmesi gerekmektedir. Bu nedenle ETL (TSE factor), NEX (NSA), scan percentage (zero filling) gibi parametrelerin uygunsuz olarak değiştirilmesi önemli tanı hatalarına yol açabilir.

### Kontrendikasyonlar

Kalp pili varlığı, ferromanyetik anevrizma klipleri, göz içi metalik yabancı cisim varlığı gibi durumlarda inceleme yapılmamalıdır. Ayrıca bazı implant veya vücutta bulunan materyaller potansiyel kontrendikasyon nedenidir. Fetus üzerinde olumsuz bir etki bilinmemekle birlikte gebelik süresince kullanımı olgu bazında değerlendirilmelidir.

### Diğer hususlar

Klinik bilgi gerekliliği, incelemenin gözetimi, kullanıcı yetkinliği, etik konular, dökümantasyon gibi incelemeye ait diğer süreçler için ilgili TRD standartlarına bakınız.

### Örnek protokol:

Düzlem/Sekans	TR (msn)	TE (msn)	FOV (cm)	Matriks	Kesit kalınlığı/Kesit aralığı(mm)
Üç planlı öngörüntüleme					
Sagital T2 A	5300	100	24	320x256	5/1
Aksial T2	7200	100	32	320x288	5/1
Aksial T1	640	Min	32	384x288	5/1
Koronal T2 A yağ baskılı	7200	168	32	320x256	4/1
Koronal T2 A	5140	168	32	320x256	4/1
DAG (b=0,800,1000,1400)	3200	75	32-40	256x192	5/1
Aksial T1 A yağ baskılı 3B GRE	4.1	1.1	32	288x192	3/-1.5
Aksial T1 A yağ baskılı 3B dinamik kontrastlı (30,60,90 sn)	4.1	1.1	32	288x192	3/-1.5
Sagital T1 A yağ baskılı kontrastlı	200		32	320x224	5/1

TSE: Turbo spin eko

3B: 3 boyutlu

DAG: Difüzyon ağırlıklı görüntüleme

GRE: Gradient eko

### İncelemeye Özgü Durumlar

Servikal kanser evrelemesinde yukarıdaki sekanslara ek olarak koronal T2, SAGİTTAL OBLİK, aksial oblik (yağ baskılı ve normal), sagittal oblik yağ baskılı görüntüler elde olunmalıdır.

Bu hastalarda kontrast madde enjeksiyonu sonrası yağ baskılı T1 A aksial ve sagittal oblik, DAG aksiyal oblik görüntüler elde olunur. Aksial oblik sekansda aksial görüntüler endoservikal kanala dik olmalıdır.

Servikal kanserli hastalarda koronal sekanslarda FOV alanına böbreklerin dahil edilmesi önerilir.

Abdominal duvar hareketi fazla ise anterior saturasyon bandı kullanılabilir.

Pelvik endometrioziste jel ile vajinal ve rektal opasifikasyon gerekebilir.

Pelvik disfonksiyonda statik olarak sagittal, koronal ve transvers T2A, dinamik olarak valsava ile sagittal T2A, gevşek SAGİTTAL T2A, ve MR-defekografi sekansları elde olunur.

### İleri Uygulamalar

DAG özellikle T2 düşük sinyalli adneksial kitleler için faydalıdır.

Manyetik duyarlılık sekansı (SWI) endometriozis olgularında yararlı olabilir.

### Değerlendirme ve Raporlama

Jinekolojik incelemelerde ADNEX MR skorumla sistemi adı ile yeni bir skorumla sistemi önerilmiştir.

### Kaynaklar

- Brandão AC, Silva AO. Diseases of the female pelvis: advances in imaging evaluation. Magn Reson Imaging Clin N Am. 2013 May;21(2):447-69. doi: 10.1016/j.mric.2013.01.003.
- Forstner R, Thomassin-Naggara I, Cunha TM, Kinkel K, Masselli G, Kubik-Huch R, Spencer JA, Rockall A. ESUR recommendations for MR imaging of the sonographically indeterminate adnexal mass: an update. Eur Radiol. 2017 Jun;27(6):2248-2257. doi: 10.1007/s00330-016-4600-3. Epub 2016 Oct 21.
- Bazot, M, N. Huchon CB, Kinkel K, Cunha M, et al. European society of urogenital radiology (ESUR) guidelines: MR imaging of pelvic endometriosis. Eur Radiol. 2017 Jul;27(7):2765-2775. doi: 10.1007/s00330-016-4673-z. Epub 2016 Dec

## Kullanım alanları

### Standart endikasyonlar

- Ultrasonografi ya da BT'de saptanan kistik ve solid renal kitlelerin karakterizasyonu
- Görüntüleme takibi gerektiren böbrek kitleleri
- Renal kitlelerin ablasyon sonrası takibi
- Nefrektomi sonrası takip

## İncelemenin yapılışı

**Cihaz gereklilikleri:** Renal MRG tetkiki 1.5 T veya 3 T MRG cihazları ile yapılabilir.

**Hasta seçimi:** Renal kitlesi olan hastalar

**Ön hazırlık:** Gerekmez

**Kontrast madde:** İntravenöz kontrast madde olarak gadolinyum (0.1 mL/kg) 2 mL/sn hızında kullanılır.

Gadolinyum GFR > 30 olduğunda kullanılabilir.

## İncelemeye Özgü Durumlar

Renal kitlelerin MRG ile değerlendirilmesinde dinamik kontrastlı incelemede subtraksiyon görüntüler rutin olarak elde olunmalıdır. Renal kitlelerde renal vaskülaritenin preop değerlendirilmesi için i.v. gadolinyum enjeksiyonu sonrası 3B yağ baskılı T1A GRE sekansı uygulanabilir.

## İleri Uygulamalar

Difüzyon ağırlıklı MRG ve ADC ölçümleri benign ve malign böbrek kitlelerinin ayırtılmasında kullanılabilir.

### Değerlendirme ve Raporlama

Renal kitlelerin değerlendirilmesinde ilk adım kitlenin solid ve kistik natürünü ayırtmak, sonraki adım ise benign ve malign ayrımı yapmaktır. Bazı olgularda RCC ve diğer kitlelerin alt tiplerine göre karakterizasyon yapılabilir.

### Kaynaklar

1. MRI renal mass protocol v1.0. Wang ZJ, Davenport MS, Silverman SG, et al. Society of Abdominal Radiology Disease Focused Panel on Renal Cell Carcinoma.
2. Davarpanah AH, Israel GM. MR imaging of the kidneys and adrenal glands. Radiol Clin North Am. 2014 Jul;52(4):779-98.
3. Ramamurthy NK, Moosavi B, McInnes MD, Flood TA, Schieda N. Multiparametric MRI of solid renal masses: pearls and pitfalls. Clin Radiol. 2015 Mar;70(3):304-16. doi: 10.1016/j.crad.2014.10.006. Epub 2014 Dec 1.

## Görüntü kalitesi

İncelemenin optimum SNR ve rezolüsyonu sağlanması, artefaktların elimine edilmesi gerekmektedir. Bu nedenle ETL (TSE factor), NEX (NSA), scan percentage (zero filling) gibi parametrelerin uygunsuz olarak değiştirilmesi önemli tanı hatalarına yol açabilir.

## Kontrendikasyonlar

Kalp pili varlığı, ferromanyetik anevrizma klipleri, göz içi metalik yabancı cisim varlığı gibi durumlarda inceleme yapılmamalıdır. Ayrıca bazı implant veya vücutta bulunan materyaller potansiyel kontrendikasyon nedenidir. Fetus üzerinde olumsuz bir etki bilinmemekle birlikte gebelik süresince kullanımı olgu bazında değerlendirilmelidir.

## Diğer hususlar

Klinik bilgi gerekliliği, incelemenin gözetimi, kullanıcı yetkinliği, etik konular, dökümantasyon gibi incelemeye ait diğer süreçler için ilgili TRD standartlarına bakınız.

**Örnek protokol:**

Düzlem/Sekans	TR (msn)	TE (msn)	FOV (cm)	Matriks	Kesit kalınlığı/Kesit aralığı(mm)
<b>Plan görüntüleme</b>					
<b>Ağır T2 A koronal</b>	1250-1500	150	40	384x256	6/0
<b>Ağır T2 A aksial</b>	1250-1500	150	35	384 x 256	6/0
<b>T1 A dual eko (iç faz/dış faz) aksial T1 A nefes tutmalı gradient-eko (GRE)</b>	100-200	2.2-.4.4 (1.5 T); 1.1-2.2 (3 T)	40	128x128	3-5/1
<b>Aksial ağır T2A TSE yağ baskılı</b>	1500	150	40	256x256	4/1
<b>DAG (b 0-50, 400-500, 800-1000 s/mm<sup>2</sup>)</b>	3400	4.8	40	128x128	5/0
<b>Aksial T1 A yağ baskılı 3B GRE</b>	3.8	1.7	40	224x204	4/0
<b>Aksial T1 A yağ baskılı 3B dinamik kontrastlı (30-90-180 sn)</b>	4-5	2-3	40	224x204	4/0
<b>Koronal T1 A yağ baskılı 3B dinamik kontrastlı (240 sn)</b>	4-5	2-3	30	256x256	4/0
<b>Koronal T1 A yağ baskılı 3B dinamik kontrastlı (5-7 dk)</b>	4-5	2-3	30	256x256	4/0



### Kullanım alanları

#### Standart endikasyonlar

- Prostat kanserinin tanısı, anatomik referanslara göre lokalizasyonu, karakterizasyonu, takibi, rekürrens değerlendirmesi, biyopsi, cerrahi, fokal tedavi ve radyoterapi öncesi görüntüleme rehberliği, lokal ve bölgesel evreleme

#### Özel Durumlar

Prostat MRG' de endorektal koil kullanımı sinyal gürültü oranını artırır. Bu avantajı özellikle kanser evrelemede ve düşük SNR özelliği olan DAG ve dinamik görüntülerde yararlı olur.

### İncelemenin yapılışı

**Cihaz gerekliliği:** 1.5 T ya da 3 T MRG cihazı. Özellikle 3 T MRG cihazının kullanılması önerilmektedir.

**Hasta seçimi:** Tetkik öncesi hastanın;

- Yakın zamanlı prostat spesifik antijen (PSA) düzeyi ve geçmiş PSA düzeyleri
- Prostat biyopsi tarihi ve sonuçları, biyopsi noktası sayısı, biyopsi lokalizasyonları, pozitif biyopsilerin Gleason skorları
- Hastanın diğer klinik bulguları, rektal yolla yapılan prostat fizik muayenesi bulguları, özellikle hormon terapisi başta olmak üzere kullandığı ilaçlar, önceki prostat enfeksiyon öyküsü, pelvik cerrahi, radyoterapi ve aile öyküsü bilinmelidir.

**Ön hazırlık:** Bazı hastalarda barsak hareketlerini azaltmak için antispazmodik ajan kullanılabilir. Rektumdaki feçes endorektal koil kullanımını kısıtlayabilir. Endorektal koil kullanılmıyorsa rektumdaki feçes özellikle DAG incelemede artefakt oluşturabilir. Bu nedenle bazı hastalarda tetkikten saatler önce lavman yapılabilir.

**Çekim protokolü:** Prostat MRG tetkiki T2A, DAG ve dinamik görüntülerden oluşan multiparametrik görüntüleme şeklinde yapılır.

**Kontrast madde:** 0.1 mmol/kg gadolinyumlu kontrast madde, 2-3 ml/sn hızında

TSE: Turbo spin eko

3B: 3 boyutlu

DAG: Difüzyon ağırlıklı görüntüleme

GRE: Gradient eko

### İncelemeye Özgü Durumlar

Prostat biyopsisi sonrası MRG tetkikinin uygun değerlendirme için en az 6 hafta sonra yapılması önerilir.

### Görüntü kalitesi

İncelemenin optimum SNR ve rezolüsyonu sağlanması, artefaktların elimine edilmesi gerekmektedir. Bu nedenle ETL (TSE factor), NEX (NSA), scan percentage (zero filling) gibi parametrelerin uygunsuz olarak değiştirilmesi önemli tanıhatalarına yol açabilir.

### Kontrendikasyonlar

Kalp pili varlığı, ferromanyetik anevrizma klipleri, göz içi metalik yabancı cisim varlığı gibi durumlarda inceleme yapılmamalıdır. Ayrıca bazı implant veya vücutta bulunan materyaller potansiyel kontrendikasyon nedenidir. Fetus üzerinde olumsuz bir etki bilinmemekle birlikte gebelik süresince kullanımı olgu bazında değerlendirilmelidir.

### Diğer hususlar

Klinik bilgi gerekliliği, incelemenin gözetimi, kullanıcı yetkinliği, etik konular, dökümantasyon gibi incelemeye ait diğer süreçler için ilgili TRD standartlarına bakınız.

## İleri Uygulamalar

MR spektroskopisi, difüzyon tensör görüntüleme, difüzyon kurtosis görüntüleme, çoklu b-değerleri ile fraksiyonel ADC, intravoksel incoherent motion (IVIM), BOLD görüntüleme, intravenöz USPIO ajanları ile görüntüleme ve PET-MRI.

### Değerlendirme ve Raporlama

Prostat MRG tetkiki PI-RADS v2 skoruması ile raporlanmalıdır. PI-RADS 2 skoruması sistemi T2A, DAG ve dinamik kontrastlı tetkikteki bulguların kombine edilmesi ile oluşturulur.

PI-RADS v2

PI-RADS 1 – Çok düşük (Klinik olarak anlamlı kanser çok yüksek olasılıkla yok)

PI-RADS 2 – Düşük (Klinik olarak anlamlı kanser olasılığı düşük)

PI-RADS 3 – Orta (Klinik olarak anlamlı kanser olasılığı şüpheli)

PI-RADS 4 – Yüksek (Klinik olarak anlamlı kanser olasılığı yüksek)

PI-RADS 5 – Çok yüksek (Klinik olarak anlamlı kanser olasılığı çok yüksek)

### Kaynaklar

1. Neto JAO, Parente DB. Multiparametric Magnetic Resonance Imaging of the Prostate. Magn Reson Imaging Clin N Am 21 (2013) 409–426.

2. Barents JO, Richenberg J, Clements R, et al. ESUR prostate MR guidelines 2012. Eur Radiol (2012) 22:746–757.

### Örnek protokol:

Düzlem/Sekans	TR (msn)	TE (msn)	FOV (cm)	Matriks	Kesit kalınlığı/Kesit aralığı(mm)
Aksial T2 A	6000	100	12-20	256x224	3/0
Koronal T2 A	4000	100	12-20	256x224	3/0
Sagittal T2 A	6000	100	12-20	256x224	3/0
Aksial T1 A	Min	4.2	12-20	224x192	3x-1.5
DAG (b : 0,50,800,1400-2000 sn/mm <sup>2</sup> )	≤90	≥3000	16-22	80x128	≤4/0
Aksial T1 A yağ baskılı 2 B veya 3B GRE	<100	<5	16-22	256x160	3/0
Axial T1 A yağ baskılı 3B dinamik kontrastlı	<100	<5	16-22	256x160	3/0

## Kullanım alanları

### Standart endikasyonlar

- Skrotal kitlelerin sonografik inceleme sonrası daha detaylı değerlendirilmesi
- Testis tümörlerinin evrelendirilmesi
- Preoperatif lokal değerlendirme
- Akut skrotum
- İnmemiş testis
- Travma sonrası tunika albuginea ve testiküler bütünlüğün değerlendirilmesi

## İncelemenin yapılışı

**Cihaz gerekliliği:** 1.5 T MRG cihazı, sirküler yüzeyel koil. Tümör evrelemesi için faz-dizilimli koil.

**Ön hazırlık:** Skrotal MRG'de skrotuma uygun pozisyon verilmesi önemlidir.

Penis bir havlu ya da başka bir materyalle yukarı kaldırılmalı ve alt abdomene fikse edilmelidir. Skrotum da ikinci bir havlu ile yukarı kaldırılamıyor ise havlunun üzerine yerleştirilmelidir. Havlular skrotal duvar kaslarının tonisitesini azaltmak için sıcak olmalıdır.

**Kontrast madde:** 0.1 mmol/kg gadolinyumlu kontrast madde, 1-2 ml/sn hızında. Kontrast madde enjeksiyonundan 15 sn sonra başlamak üzere 50-60 sn aralıklı 8 dakikaya tamamlayacak şekilde 5-8 görüntüleme sekanslı.

TSE: Turbo spin eko

3B: 3 boyutlu

DAG: Difüzyon ağırlıklı görüntüleme

GRE: Gradient eko

## İncelemeye Özgü Durumlar

Testis torsiyonunda koronal planda ağır T2 ve subtraksiyonlu dinamik kontrastlı görüntüler mutlaka elde olunmalıdır.

İnmemiş testiste yüksek b değeri (> 500mm/s<sup>2</sup>) DAG elde olunmalıdır.

### Kaynaklar

1. Watanebe Y. Instrumentation, technical Requirements: MRI. In: Scrotal Pathology, Medical Radiology. Diagnostic Imaging. Ed: M. Bertolotto, C. Trombetta. Springer, 2012

## Görüntü kalitesi

İncelemenin optimum SNR ve rezolüsyonu sağlanması, artefaktların elimine edilmesi gerekmektedir. Bu nedenle ETL (TSE factor), NEX (NSA), scan percentage (zero filling) gibi parametrelerin uygunsuz olarak değiştirilmesi önemli tanıhatalarına yol açabilir.

## Kontrendikasyonlar

Kalp pili varlığı, ferromanyetik anevrizma klipleri, göz içi metalik yabancı cisim varlığı gibi durumlarda inceleme yapılmamalıdır. Ayrıca bazı implant veya vücutta bulunan materyaller potansiyel kontrendikasyon nedenidir. Fetus üzerinde olumsuz bir etki bilinmemekle birlikte gebelik süresince kullanımı olgu bazında değerlendirilmelidir.

## Diğer hususlar

Klinik bilgi gerekliliği, incelemenin gözetimi, kullanıcı yetkinliği, etik konular, dökümantasyon gibi incelemeye ait diğer süreçler için ilgili TRD standartlarına bakınız.

**Örnek protokol:**

Düzlem/Sekans	TR (msn)	TE (msn)	FOV (cm)	Matriks	Kesit kalınlığı/Kesit aralığı(mm)
Plan					
T1 A aksial	500	Min	10-28	256x192	3/0
T1 A koronal	500	Min	10-28	256x192	3/0
T2 A aksial	6000	120	10-28	256x256	3/0
T2 A koronal	3500	100-140	10-28	256x256	3/0
<b>DAG (b 0,400-500, 800-1000)</b>	1900	60	10-28	256x256	8/2
Koronal T1 A yağ baskılı 3B GRE	Min	Min	10-28	256x256	3/0
Axial T1 A yağ baskılı 3B dinamik kontrastlı (30 sn, 1 dk, 2dk)	Min	Min	10-28	2	3/0

## Kullanım alanları

### Rutin

- Rotator kılıf patolojisi/değerlendirilmesi
- Ağrılı omuz
- Biseps uzun başı proksimal hastalıkları
- Akromiyoklaviküler eklem hastalıkları

### Özel olgular

- Biseps tendon yırtığı kuşkusunda aksiyel görüntüleri humerus orta diafizine kadar genişletilmelidir.

### MR artrogram (direkt ve indirekt)

- 35 yaş altı olgularda omuz ağrısı
- İnstabilite
- SLAP lezyon
- Eklem faresi
- Rotator interval patolojisi
- Cerrahi sonrası omuz
- Kısmi / tam kat rotator kılıf yırtığı ayrımı
- Eklem yüzünde devam eden küçük kısmi yırtıklar

## İncelemenin yapılışı

**Cihaz gereklilikleri:** Cihazlar için bir sınırlandırma olmamakla birlikte, yukarıda sayılan inceleme parametrelerini gerçekleştirebilecek, en yüksek statik manyetik alan gücü, gradient gücü ve "slew rate"ine, en düşük SAR ve akustik gürültü seviyesine sahip olması önerilmektedir.

**Ön hazırlık:** Rutin omuz MRG için ön hazırlık gerekmez.

**Pozisyon:** Hasta supin pozisyonda kol hafif eksternal rotasyonda yatırılır. Omuzu saran yüzeysel sarmal kullanılır.

### İnceleme alanı

Koronal öncü görüntü üzerinden aksiyel kesitler alınır. Aksiyel kesitler, akromiyoklaviküler eklemden humerus proksimal diyafizine dek, humerus shaftına dik olarak alınır. Koronal oblik kesitler, aksiyel görüntü üzerinden, glenoide dik planlanır. Önde subskapularis, arkada infraspinatus kasları tamamen kapsanmalıdır. Sagittal oblik kesitler, aksiyel görüntü üzerinden, kemik glenoide paralel planlanır. Anterolateralde deltoid kastan, posteromediyalde skapular kanada dek, kemik glenoide paralel alınır.

**Kesit kalınlığı:** Genellikle 3-4 mm, kesit aralığı da 0.4-1 mm kadardır.

**FOV:** Omuzun incelenecek alanı tamamen kapsanacak şekilde ayarlanır ve genellikle de 14-16 cm düzeyinde tutulur.

## Görüntü kalitesi

İncelemenin optimum SNR ve rezolüsyonu sağlaması, artefaktların elimine edilmesi gerekmektedir. Bu nedenle ETL (TSE factor), NEX (NSA), scan percentage (zero filling) gibi parametrelerin uygunsuz olarak değiştirilmesi önemli tanıhatalarına yol açabilir.

## Kontrendikasyonlar

Kalp pili varlığı, ferromanyetik anevrizma klipleri, göz içi metalik yabancı cisim varlığı gibi durumlarda inceleme yapılmamalıdır. Ayrıca bazı implant veya vücutta bulunan materyaller potansiyel kontrendikasyon nedenidir. Fetus üzerinde olumsuz bir etki bilinmemekle birlikte gebelik süresince kullanımı olgu bazında değerlendirilmelidir.

## Diğer hususlar

Klinik bilgi gerekliliği, incelemenin gözetimi, kullanıcı yetkinliği, etik konular, dökümantasyon gibi incelemeye ait diğer süreçler için ilgili TRD standartlarına bakınız.

**Kontrast madde:** Rutin omuz MRG için kontrast madde kullanılmaz. İndirekt omuz MR arthrografi için çekim öncesi İV yolla, direkt MR arthrografi için eklem ponksiyonu ile paramanyetik ajan enjekte edilir. İV kullanım için standart doz en az 0.1mmol/kg'dır. İndirekt MR arthrografi çekimi için en az 10 dakika öncesinde uygulanarak eklem hareketi sonrasında hasta incelemeye alınır. Direkt MR arthrogram için ise intraartiküler olarak 20 ml serum fizyolojik içinde seyreltilen 0.1 ml 0.5 molar kontrast maddeden yeterli miktarda kullanılır.

**Örnek protokol:** En sık rastlanan durumları kapsayan rutin omuz MRG incelemeleri için önerilen örnek protokol aşağıdaki gibidir.

### **İncelemeye özgü diğer durumlar**

ABER pozisyonu (ABduksiyon eksternal rotasyon): Yüzeysel sarmallar ile koronal planda elde olunan öncü üzerinden humerus uzun aksı boyunca oblik görüntüler alınır.

#### **Rutin Omuz 3T MR Protokolü**

Sekans	FOV	Matriks/ NEX	Kesit/ Aralık	TR	TE	Flip	ETL	BW	TI
Aksiyel T1 FSE	14	384x192/ 2	3/1	934	min		3	41.67	
Aksiyel PD* FSE Yağ Baskılı	14	384x224/ 2	3/1	2334	30		7	41.67	
Koronal Oblik T2 FSE Yağ Baskılı	14	384x224/ 2	4/1	4017	70		18	41.67	
Koronal Oblik T1 FSE	14	384x224/ 2	4/1	800	min		3	41.67	
Sagittal Oblik T2 FSE	14	384x224/ 2	4/1	4100	70		16	41.67	
Koronal STIR FSE-IR (Metal için Opsiyonel)	14	256x192/ 3	4/1	4250	30		9	31.25	180

\*PROPELLER mevcut ise tercih edilmelidir.

#### **Rutin Omuz MR Protokolü (1,5Tesla)**

Sekans	FOV	Matriks/NEX	Kesit/ Aralık	TR	TE	Flip	ETL	BW
AksiyelProton FSE YağBas	1	256x256 3	4/0.5	1500	35	-	8	16
KoronalOblik T2FSEYağBas	14-16	256x256 3	3/0.5	>2000	50-60			16
KoronalOblik T1SE	14-16	256x256 2	3/0.5	400-800	400-800	-		16
SagittalOblik T2FSE	14-16	256x256 2	3/0.5	>2000	110	-	8	16

**Omuz 3T MR Artrografi Protokolü**

Sekans	FOV	Matriks/ NEX	Kesit/ Aralık	TR	TE	Flip	ETL	BW	TI
Aksiyel T1 FSE	14	384x192/ 2	3/1	934	min		3	41.67	
Aksiyel PD* FSE Yağ Baskılı	14	384x224/ 2	3/1	2334	30		7	41.67	
Koronal Oblik T2 FSE Yağ Baskılı	14	384x224/ 2	4/1	4017	70		18	41.67	
Koronal Oblik T1 FSE Yağ Baskılı	14	384x224/ 2	4/1	867	min		3	41.67	
Sagittal Oblik T2 FSE	14	384x224/ 2	4/1	4584	70		18	41.67	
Aksiyel 2D T2* SPGRE**	14	288x192/ 2	4/1	670	oto			62.50	
ABER T1 FSE (Opsiyonel)	14	384x192/ 2	3/1	934	min		3	41.67	

\*PROPELLER mevcut ise tercih edilmelidir.

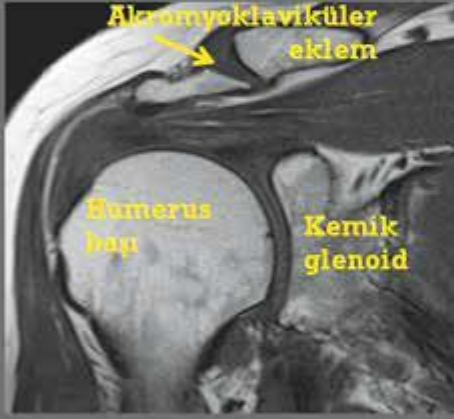\*\*T2\* SPGRE: Cihaz üretici firmalara göre sinonim isimlendirme: MERGE, MEDIC, MFFE

**Omuz MR Artrografi Protokolü (1,5Tesla)**

Sekans	FOV	Matriks/NEX	Kesit/ Aralık	TR	TE	Flip	ETL	BW
AksiyelT1SEYağBas	14	256x192 2	3/0.5	400- 800	min			16
KoronalOblik T1SEYağBas	14	256x192 2	3/0.5	400- 800	min			16
KoronalOblik T2FSE	14	256x256 3	3/0.5	>2000	50-60		8	16
SagittalOblik T1SE YağBasvok	14	256x192 2	3/0.5	400- 800	min			16
Aksiyel 3DSPGR	14	256x256 1	1mm	50-60	min	>40		16
ABERT1SEOpsiyonel	14	256x192	3/0.5	400- 800	min			16

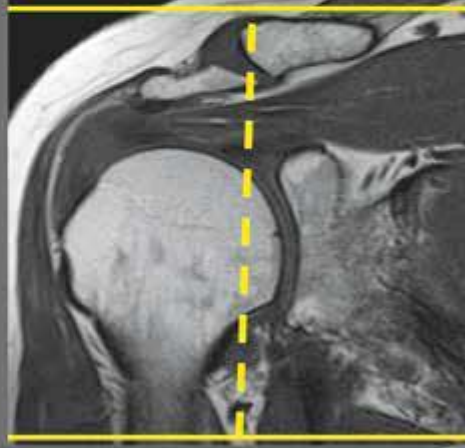
## Omuzda Aksiyel Görüntüleme Düzlemi

### İlgili anatomi



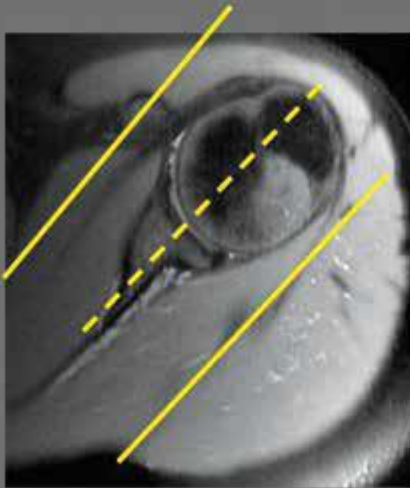
### Aksiyel düzlem

- Humerus şaftına paralel Akromyoklaviküler eklem ile proksimal humerus diyafizi arası



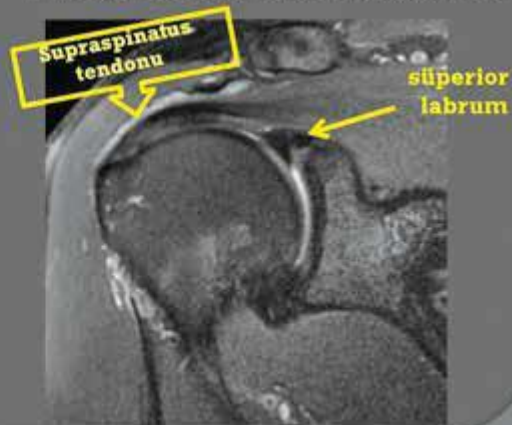## Omuzda Koronal-Oblik Görüntüleme Düzlemi

### İlgili anatomi



### Koronal-oblik düzlem

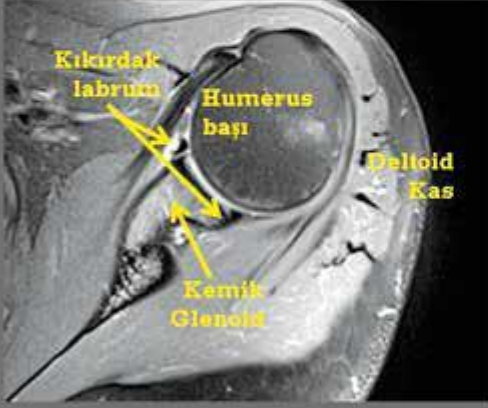
- Aksiyel görüntü üzerinden glenoid dik
- Önde subskapularis, arkada infraspinatus tamamen kapsanmalı





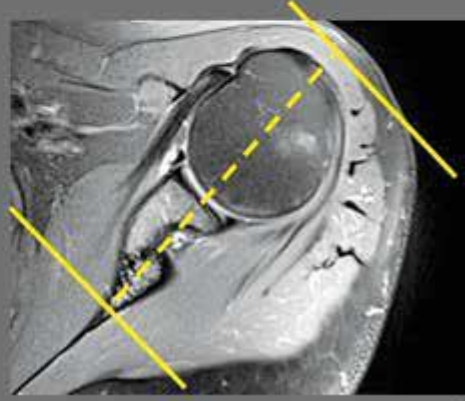
## Omuzda Sagital-Oblik Görüntüleme Düzlemi

### ● İlgili anatomi



### ● Sagital düzlem

- Aksiyel görüntü üzerinden kemik glenoide paralel
- Deltoid kasta skapula kanadına



# Dirsek Eklemi MRG

TRD Standart 2018  
Revizyonu

## Kullanım alanları

Burada verilen kullanım alanları, günlük pratikte en sık karşılaşılan durumları tanımlamaktadır. Kullanım alanları, hasta yakınmaları ve klinik bulgular doğrultusunda klinisyen-radyolog işbirliği ile genişletilebilir.

### Rutin

- Bağ lezyonları
- Epikondilitler
- Kas, tendon ve kas-tendon bileşke patolojileri
- Gizli kırıklar
- Osteokondral lezyonlar
- Sinovyal hastalıklar
- Tuzak nöropatiler
- Distal biceps tendon yırtığı kuşkusunda FABS pozisyonu

**Özel durum:** Distal biceps tendon yırtığı kuşkusuna varsa, FABS pozisyonunun eklenmesi tüm distal biceps tendonunun tek uzun-eksen düzlemde izlenmesine olanak sağlar.

### MR artrogram

- İntrartiküler osteokondral, ossöz, kondral cisimler
- Semptomatik plika ve sinovyal katlantılar
- Ek bilgi amacıyla yararlı olabileceği durumlar
- Kısmi bağ lezyonları
- Kıkırdak lezyonları

## İncelemenin yapılışı

**Cihaz gereklilikleri:** Cihazlar için bir sınırlandırma olmamakla birlikte, yukarıda sayılan inceleme parametrelerini gerçekleştirebilecek, en yüksek statik manyetik alan gücü, gradient gücü ve "slew rate"ine, en düşük SAR ve akustik gürültü seviyesine sahip olması önerilmektedir.

**Ön hazırlık:** Rutin dirsek MRG için ön hazırlık gerekmez ve kontrast madde kullanılmaz.

**Pozisyon:** Birinci yöntemde hasta sırtüstü pozisyonda, incelenecek kol gövde yanında, kol ekstansiyonda, kol ve el supinasyonda olacak şekilde yatırılır. Superman pozisyonu denilen ikinci inceleme pozisyonunda hasta yüzüstü pozisyonda, incelenecek kol başın üzerine uzatılmış ve ekstansiyonda olacak şekilde yatırılır.

### İnceleme alanı, FOV, kesit kalınlığı ve sekanslar

Aksiyel kesitler, koronal lokalizer üzerinden humerus shaftına dik, troklea- kapiteulum ve epikondiller aksa paralel şekilde alınır. Kesitler radyal tuberositiyi içerecek şekilde distale devam etmelidir.

## Görüntü kalitesi

İncelemenin optimum SNR ve rezolüsyonu sağlaması, artefaktların elimine edilmesi gerekmektedir. Bu nedenle ETL (TSE factor), NEX (NSA), scan percentage (zero filling) gibi parametrelerin uygunsuz olarak değiştirilmesi önemli tanıhtalarına yol açabilir.

## Kontrendikasyonlar

Kalp pili varlığı, ferromanyetik anevrizma klipleri, göz içi metalik yabancı cisim varlığı gibi durumlarda inceleme yapılmamalıdır. Ayrıca bazı implant veya vücutta bulunan materyaller potansiyel kontrendikasyon nedenidir. Fetus üzerinde olumsuz bir etki bilinmemekle birlikte gebelik süresince kullanımı olgu bazında değerlendirilmelidir.

## Diğer hususlar

Klinik bilgi gerekliliği, incelemenin gözetimi, kullanıcı yetkinliği, etik konular, dökümantasyon gibi incelemeye ait diğer süreçler için ilgili TRD standartlarına bakınız.

Koronal kesitler aksiyel görüntü üzerinden, distal humerusun epikondiller eksenine paralel alınır. Sagittal kesitler aksiyel görüntü üzerinden, distal humerusun epikondiller eksenine dik alınır. Kesit kalınlığı genellikle 3 mm altında, kesit aralığı da 0.5 mm altındadır. FOV, dirseğin incelenecek alanı tamamen kapsanacak şekilde ayarlanır ve genellikle de 10-16 cm düzeyinde tutulur.

**Kontrast madde:** Rutin dirsek MRG için kontrast madde kullanılmaz. İndirekt MR artrografi için çekim öncesi İV yolla, direkt MR artrografi için eklem ponksiyonu ile paramanyetik ajan enjekte edilir. İV kullanım için standart doz en az 0.1mmol/kg'dır. İndirekt MR artrografi çekimi için en az 10 dakika öncesinde uygulanarak eklem hareketi sonrasında hasta incelemeye alınır. Direkt MR artrogram için ise intraartiküler olarak, 20 ml serum fizyolojik içinde seyreltilen 0.1 ml 0.5 molar kontrast maddeden yeterli miktarda kullanılır.

**Örnek protokol:** En sık rastlanan durumları kapsayan rutin dirsek MRG ve MR Artrogram incelemeleri için önerilen örnek protokoller aşağıdaki gibidir.

### Dirsek MRG 1.5 T Protokolü

Sekans	Görüntüleme Alanı	TR	TE	TI	Flip	ETL	BW	Matriks	NEX	Kesit
Aks T1 FSE	10	600	Min			4	20.83	256x224	2	4/1
Aks T2 FSE	10	3400	85			17	15.63	256x224	2	4/1
Kor STIR FSE	10	4500	35	135		8	19.23	256x192	2	3/1
Kor T1 FSE	10	500	Min			4	15.63	256x224	2	3/1
Sag T1 FSE	10	534	Min			4	19.23	256x224	2	4/1
Sag PD FSE Yağ baskılı	10	3000	35			8	20.83	256x224	2	4/1
Sag FSE-IR (opsiyonel)	10	2825	35	130		12	20.83	256x192	2	4/1

Düşük manyetik alanda Sag IR yerine Sag PD yağ baskılı sekans alınabilir

### Dirsek MRG Artrografi 1.5 T Protokolü

Sekans	Görüntüleme Alanı	TR	TE	TI	Flip	ETL	BW	Matriks	NEX	Kesit
Aks T1 FSE	10	700	Min			4	20.83	288x224	2	4/1
Aks T2 FSE	10	4150	85			14	20.83	288x224	2	4/1
Kor T1 FSE	10	550	Min			4	20.83	288x224	2	3/1
Kor PD FSE Yağ baskılı	10	2467	35			8	19.23	288x224	2	3/1
Sag T1 FSE Yağ baskılı	10	850	Min			4	20.83	288x224	2	4/1

### İncelemeye özgü diğer durumlar

FABS pozisyonu (Dirsek Fleksiyon, omuz ABduksiyon, ön kol Supinasyon): Yüzeysel sarmallar ile sagittal düzlemde elde olunan öncü üzerinden, radyusun uzun aksına dik görüntüler alınır.

Dirsek MR Artrografi tetkikinde radyal kollateral bağ ve ulnar kollateral bağ hasarı araştırılıyorsa, posterior oblik koronal kesitler eklenmelidir.

### Dirsek MRG 3 T Protokolü

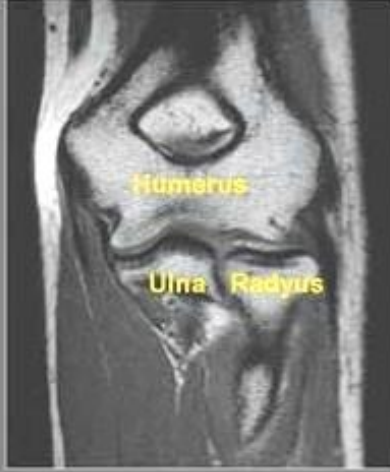Sekans	Görüntüleme Alanı	TR	TE	TI	Flip	ET L	BW	Matriks	NEX	Kesit
Aks T2 FSE	10	2500	70			17	41.67	320x224	2	4/1
Aks T1 FSE	10	650	Min Full			3	31.25	320x224	2	4/1
Kor STIR FSE	12	4000	30	180		9	31.25	320x224	2	3/1
Kor T1 FSE	10	700	Min Full			3	31.25	320x192	2	3/1
Sag T1 FSE	12	650	Min Full			3	41.67	320x192	2	4/1
Sag PD FSE Yağ baskılı	12	3634	30			7	31.25	320x224	2	4/1

### Dirsek MRG Artografi 3 T Protokolü

Sekans	Görüntüleme Alanı	TR	TE	TI	Flip	ETL	BW	Matriks	NEX	Kesit
Aks T1 FSE	10	750	Min Full			3	31.25	352x224	2	4/1
Aks T2 FSE	10	2500	70			16	31.25	352x224	2	4/1
Kor T1 FSE	12	1030	Min Full			2	27.78	320x224	2	3/1
Kor PD FSE Yağ baskılı	12	3000	30			7	31.25	320x224	2	3/1
Sag T1 FSE Yağ baskılı	12	828	Min Full			3	31.25	320x224	2	3/0.5
Aks T1 FSE	10	750	Min Full			3	31.25	352x224	2	4/1

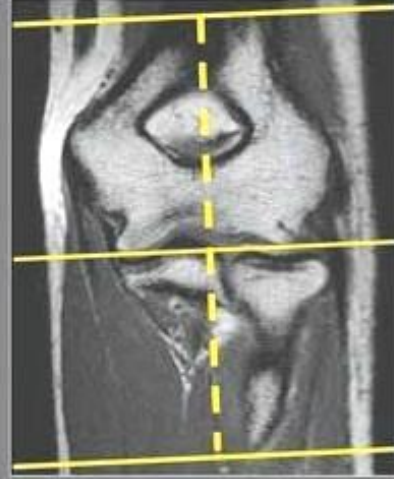
## Dirsek Aksiyel Görüntüleme Planı

### ○ İlgili Anatomi



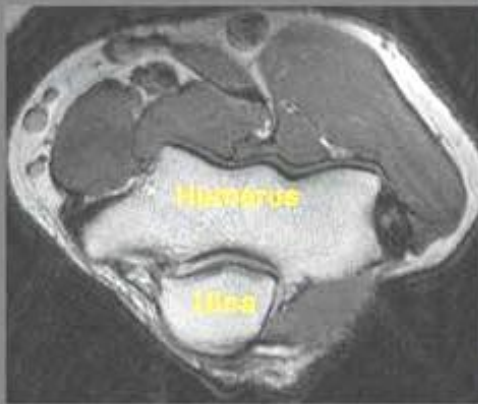### ○ Koronal görüntü üzerinden

- Kapitellum ve trokleaya paralel
- Distalde radyal tuberositiyi içermeli



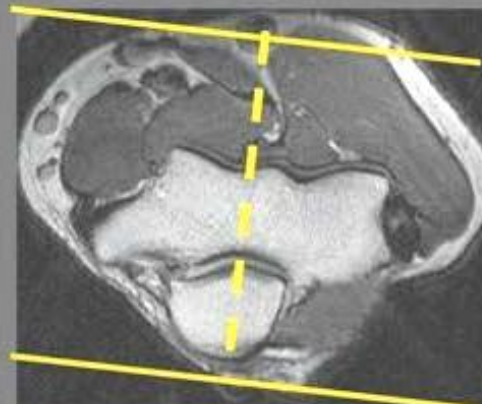
## Dirsek Koronal Görüntüleme Planı

### ○ İlgili Anatomi



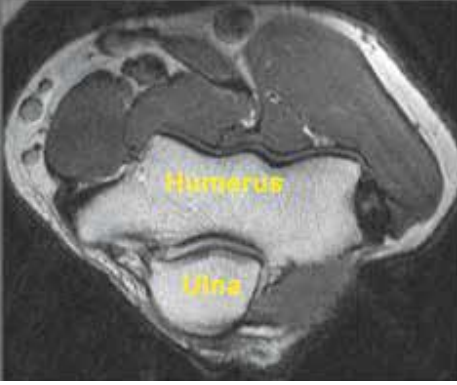
### ○ Aksiyel görüntü üzerinden

- Kapitellum ve troklea anterior kenarına paralel
- Epikondiller hatta paralel



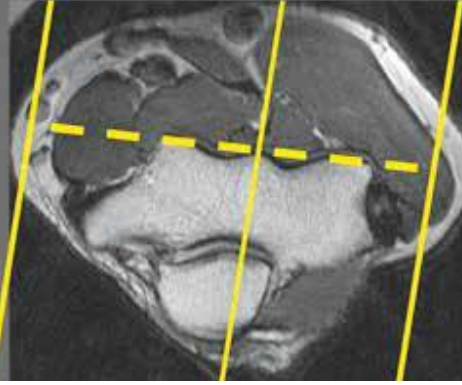
## Dirsek Sagital Görüntüleme Planı

### ⦿ İlgili Anatomi



### ⦿ Aksiyel görüntü üzerinden

- ⦿ Aksiyel görüntü üzerinden
- ⦿ Humeral epikondiller aksa dik



### İncelemeye özgü diğer durumlar

#### **FABS pozisyonu (Dirsek Fleksiyon, omuz Abduksiyon, önkol Supinasyon):**

Yüzeysel sarmallar ile sagittal düzlemde elde olunan öncü üzerinden, radyusun uzun aksına dik görüntüler alınır.

DirsekMR Arthrografi etkisinde radyalkollateral bağ ve ulnarkollateral bağ hasarı araştırılıyorsa, posterioroblikkoronal kesitler eklenmelidir.

### Kullanım alanları

Burada verilen kullanım alanları günlük pratikte en sık karşılaşılan durumları tanımlamaktadır. Kullanım alanları hasta yakınmaları ve klinik bulgular doğrultusunda klinisyen-radyolog işbirliği ile genişletilebilir.

#### Rutin el bileği ve el

- Triangular fibrokartilaj kompleksinin lezyonları
- Fleksör ve ekstensör tendonların patolojileri
- Bağ lezyonları
- Kemik lezyonları
- Osteokondral hasarlar ve kırıkda lezyonları
- Sinovyal hastalıklar
- Tuzak nöropatiler
- Gangliyon ve diğer tümöral lezyonlar

**Özel durum:** Distal radyoulnar eklem insitabilitesi araştırılıyorsa,elin pronasyonda olduğu rutin tetkike ek olarak sırtüstü pozisyonda aksiyel kesitler eklenmelidir.

#### MR artrografi

- Triangular fibrokartilaj kompleksinin lezyonları
- Skafolunat ve lunotrikuetral interossöz bağların lezyonları
- Dorsal ve volar ekstrinsek el bileği bağlarının lezyonları
- El bileği instabilitesinin araştırılması

**Rutin el:** Fleksör ve ekstensör tendonların patolojilerini, karpometakarpal, metakarpofalangiel ve interfalangiel eklem bağlarının lezyonlarını, el kemiklerinin radyografi ile saptanamayan kırıklarını, romatoid artrit ve benzeri süreçlerin araştırma ve değerlendirilmesinde kullanılabilir.

#### Rutin el başparmağı

- Ulnar kollateral bağ ve diğer bağ lezyonları
- Travmatik tendon lezyonları
- Artritik süreçler
- Gizli kırıkların araştırılması

#### Rutin parmak

- Pulley yırtığı
- Travmatik ekstensör ve fleksör tendon lezyonları
- Parmak tümörleri

### İncelemenin yapılışı

**Cihaz gereklilikleri:** Cihazlar için bir sınırlandırma olmamakla birlikte, yukarıda sayılan inceleme parametrelerini gerçekleştirebilecek, en yüksek statik manyetik alan gücü, gradient gücü ve "slew rate"ine, en

### Görüntü kalitesi

İncelemenin optimum SNR ve rezolüsyonu sağlanması, artefaktların elimine edilmesi gerekmektedir. Bu nedenle ETL (TSE factor), NEX (NSA), scan percentage (zero filling) gibi parametrelerin uygunsuz olarak değiştirilmesi önemli tanıhtalarına yol açabilir.

### Kontrendikasyonlar

Kalp pili varlığı, ferromanyetik anevrizma klipleri, göz içi metalik yabancı cisim varlığı gibi durumlarda inceleme yapılmamalıdır. Ayrıca bazı implant veya vücutta bulunan materyaller potansiyel kontrendikasyon nedenidir. Fetus üzerinde olumsuz bir etki bilinmemekle birlikte gebelik süresince kullanımı olgu bazında değerlendirilmelidir.

### Diğer hususlar

Klinik bilgi gerekliliği, incelemenin gözetimi, kullanıcı yetkinliği, etik konular, dökümantasyon gibi incelemeye ait diğer süreçler için ilgili TRD standartlarına bakınız.

Düşük SAR ve akustik gürültü seviyesine sahip olması önerilmektedir.

**Ön hazırlık:** Rutin el bileği, el ve parmak MRG için ön hazırlık gerekmez.

**El bileği MRG:** Süpermen pozisyonu: Hasta yüzüstü pozisyonda, incelenecek el başın üzerine uzatılmış, el pronasyon ve ekstansiyonda olacak şekilde yatırılır. Eğer hastaya süpermen pozisyonu verilemiyorsa hasta sırtüstü pozisyonda, incelenecek kol gövde yanında ve ekstansiyonda olacak şekilde tetkik yapılabilir. El ve el bileğini saran yüzeyel bobin kullanılır.

Distal radyoulnar eklem insitabilitesi araştırılırken süpermen pozisyonunda rutin tetkik tamamlandıktan sonra el supinasyona getirilerek aksiyel kesitler tetkike eklenmelidir.

Aksiyel kesitler, koronal görüntü üzerinden radyus büyüme plağı hattı ve kapitatum uzun aksına dik olarak el bileği uzun aksına paralel şekilde alınır. Kesitler distalde metakarpların bazisi ile proksimalde distal radyoulnar eklemi içermelidir.

Koronal kesitler aksiyel öncü görüntü üzerinden, distal radyoulnar eklem düzeyinde radyus ve ulna sitiloid çıkıntılarını birleştiren hat ya da radyus metafizinin anterioruna paralel alınır. Koronal kesitler sagittal lokalizer üzerinde radyus-lunat-kapitat dizilime paralel olacak şekilde açlandırılmalıdır. Kesitler tüm el bileği kemikleri ile ekstensör ve fleksör tendonları içermelidir.

Sagittal kesitler aksiyel görüntü üzerinden, koronal kesit düzlemine dik olacak şekilde alınır. Sagittal kesitler ulnar sitiloid çıkıntından 1. karpometakarpal eklem dek olan alanı kapsamalıdır.

**El bileği MR artrografi:** Tetkik için ideal pozisyon süpermen pozisyonudur; el bileği pronasyonda olmalıdır.

Kontrastın eklem içi enjeksiyonundan önce ve sonra aynı düzeyden benzer planda kesitler alınır. El bileği MR artrografi tetkikinde sıklıkla tek kompartman radyokarpal eklem enjeksiyonu tercih edilmektedir. Eğer çift eklem enjeksiyon yapılacaksa, önce distal radyoulnar eklem takiben de midkarpal kompartmana kontrast madde verilir.

Aksiyel kesitler, koronal görüntü üzerinden radyus büyüme plağı hattı ve kapitatum uzun aksına dik olarak, el bileği uzun aksına paralel şekilde alınır. Kesitler distalde metakarpların bazisi ile proksimalde distal radyoulnar eklemi içermelidir.

Koronal kesitler aksiyel öncü üzerinden, distal radyoulnar eklem düzeyinde radyus ve ulna sitiloid çıkıntılarını birleştiren hat ya da radyus metafizinin anterioruna paralel alınır. Koronal kesitler sagittal lokalizer üzerinde radyus- lunat-kapitat dizilime paralel olacak şekilde açlandırılmalıdır. Kesitler tüm el bileği kemikleri ile ekstensör ve fleksör tendonları içermelidir.

Sagittal kesitler aksiyel görüntü üzerinden, koronal kesit düzlemine dik olacak şekilde alınır. Sagittal kesitler ulnar sitiloid çıkıntından 1. karpometakarpal eklem dek olan alanı kapsamalıdır.

**El MRG:** Tetkik süpermen pozisyonda yapılmalıdır. Tüm baş parmağı içine alacak şekilde sarmal ele sarılır, sarmal merkezi 1. karpometakarpal eklem üzerinde olmalıdır. Pozisyon verilirken başparmak 2. metakarp ve 2. parmak proksimal falanksına doğru bastırılmalı ve diğer metakarplara paralel olmalıdır.

Aksiyel kesitler koronal lokalizer üzerinden, 3. parmağa dik olacak şekilde alınmalıdır. Kesitler parmak ucundan karpometakarpal eklem düzeyine dek alınmalıdır.

Koronal kesitler aksiyel lokalizer üzerinden 2.-5. metakarpofalangiel eklemlere paralel olacak açıyla alınır. Sagittal lokalizer üzerinde kesitler 3. metakarp ve 3. parmağın eksenine paralel olmalıdır. Koronal kesitler baş parmak ve diğer parmakların parmak uçlarından karpometakarpal eklem dek olan kesimini kapsamalı, dorsal yumuşak doku da kesitlere dahil edilmelidir.

Sagittal kesitler koronal ve aksiyel kesitlere dik alınır. Tek parmakta lokalize bir bulgu mevcut ise o parmak ve komşu parmaktan sagittal ince kesitler alınmalıdır. Eğer bir parmakta lokalize bulgu yok ise sagittal kesitler tüm parmakları içermelidir.

**El başparmak MRG:** Tetkik süpermen pozisyonda yapılmalıdır. Tüm başparmağı içine alacak şekilde sarmal ele sarılır, sarmal santrali 1. karpometakarpal eklem üzerinde olmalıdır. Pozisyon verilirken başparmak 2.

metakarp ve 2.parmak proksimal falanksına doğru bastırılmalı ve diğer metakarplara paralel olmalıdır.

Aksiyel kesitler başparmağa ait sagittal öncü üzerinden proksimal falanks aksına dik olacak şekilde alınır. Kesitler trapeziumdan başlayıp en azından distal falanks orta kesimine dek olan alanı içermelidir.



Koronal kesitler aksiyel görüntü üzerinden, başparmak sesamoid düzlemine paralel olacak şekilde alınır. Sagittal öncü üzerinde kesitler kemiklerin tümünü, başparmağın fleksör tendonlarını ve 1.karpometakarpal eklemi içine almalıdır.

Sagittal kesitler aksiyel görüntü üzerinden koronal düzleme dik olarak alınır. Her iki tarafta kemiklerin izlendiği kesitlerden sonra birer tane daha kesit olmalıdır.

**El parmak MRG:** Tetkik el MRG tetkikiyle aynı pozisyonda yapılır.

Aksiyel kesitler sagittal lokalizer üzerinden, metakarp ve falankların uzun eksenine dik kesitler alınır.

Kesitler metakarp proksimalinden parmak ucuna dek olan alandan alınmalıdır.

Koronal kesitler aksiyel görüntü üzerinden planlanır. Metakarpın anterior kenarına paralel kesitler alınır.

Sagittal kesitler aksiyel görüntü üzerinden, koronal kesitlerin düzlemine dik düzlemde alınmalıdır.

Kesit kalınlığı genellikle 3 mm altında, kesit aralığı da 0.5 mm altındadır. FOV, incelenecek alanı tamamen kapsanacak şekilde ayarlanır ve genellikle de 8-12 cm düzeyinde tutulur.

**Kontrast madde:** Rutin el bileği, el ve parmak MRG için kontrast madde kullanılmaz. İndirekt MR arthrografi için çekim öncesi İV yolla, direkt MR arthrografi için eklem ponksiyonu ile paramanyetik ajan enjekte edilir. İV kullanım için standart doz en az 0.1 mmol/kg'dır. İndirekt MR arthrografi çekimi için en az 10 dakika öncesinde uygulanarak eklem hareketi sonrasında hasta incelemeye alınır. Direkt MR arthrogram için ise intraartiküler olarak 20ml serum fizyolojik içinde seyreltilen 0.1 ml 0.5 molar kontrast maddeden yeterli miktarda kullanılır.

**Örnek protokol:** En sık rastlanan durumları kapsayan rutin dirsek, el bileği, el ve parmak MRG incelemeleri için önerilen örnek protokoller aşağıdaki gibidir.

**EL BİLEĞİ RUTİN MRG (1.5 T)**

Sekans	FOV	Matriks / Nex	Kesit / Aralık	TR	TE	TI	Flip	ETL	BW
Koronal T1	8-12	256x256 /1	3/0.5	400-800	minimum				16
Koronal PD FSE Yağ Baskılı	8-12	256x256 /2	3/0.5	>1500	30-50			8	16
Koronal 2B veya 3B GRE Yağ Baskılı	10-12	256x192 /2	1/0	60	minimum		20-40		16
Aksiyal PD FSE Yağ Baskılı	8-12	256x256 /2	3/1	2000-3000	30-50			8	16
Sag STIR	12-14	256x192 /2	3/1	>1500	20-40	3T: 180 1.5T:150		8	16

**EL BİLEĞİ MR Artrogram (direkt ya da indirekt) (1.5 T)**

Sekans	FOV	Matriks / Nex	Kesit / Aralık	TR	TE	TI	Flip	ETL	BW
Koronal T1 SE Yağ Baskılı	8-10	256x256 /2	3/0.5	400-800	minimum				16
Koronal PD FSE Yağ Baskılı	8-12	256x256 /2	3/0.5	>1500	30-50			8	16
Koronal 2B veya 3B GRE Yağ Baskılı	10-12	256x192 /2	1/0	60	minimum		45-60		16
Aksiyal PD FSE Yağ Baskılı	8-12	256x256 /2	3/1	> 1500	30-50			8	16
Aksiyal T1 Yağ Baskısız	8-12	256x192 /1	3/1	400-800	minimum				16
Sag PD FSE Yağ Baskılı	10-12		3/1	> 1500	30-50			8	16

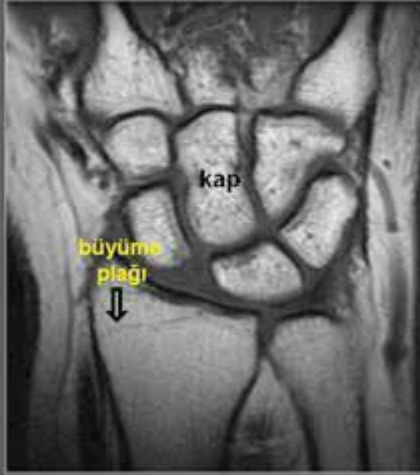## EL BİLEĞİ MRG 3 T Protokolü

Sekans	Görüntüleme Alanı	TR	TE	TI	FLIP	ETL	BW	Matriks	NEX	Kesit
Aks T2 CUBE/SPACE/VISTA	10	3000	Auto			48	50	288x224	1	1.6
Sag PD FSE Yağ baskılı	10	2400	30			7	31.25	320x224	2	3/1
Kor T1 FSE	10	717	Min Full			3	31.25	320x224	2	2/0.5
Kor PD FSE Yağ baskılı	10	2400	30			7	31.25	320x224	2	2/0.5
Kor 3D FSPGR	10	Auto	Min Full	51	20		31.25	320x192	2	1/32
Aks T2 FSE (CUBE/SPACE/VISTA yoksa)	10	4000	70			41.67		320x224	3	4/0.5
Aks T1 FSE(CUBE/SPACE/VISTA yoksa)	10	550	Min Full			31.25	31.25	320x224	2	4/0.5

<b>EL BİLEĞİ MR Artrografi 3 T Protokolü</b>										
<b>Sekans</b>	<b>Görüntüleme Alanı</b>	<b>TR</b>	<b>TE</b>	<b>TI</b>	<b>FLIP</b>	<b>ETL</b>	<b>BW</b>	<b>Matriks</b>	<b>NEX</b>	<b>Kesit</b>
<b>Aks T1 FSE</b>	<b>10</b>	<b>834</b>	<b>Min Full</b>			<b>3</b>	<b>31.25</b>	<b>320 x 224</b>	<b>2</b>	<b>3/0.5</b>
<b>Sag PD FSE Yağ baskılı</b>	<b>10</b>	<b>2750</b>	<b>30</b>			<b>7</b>	<b>31.25</b>	<b>320 x 224</b>	<b>2</b>	<b>3/0.5</b>
<b>Kor PD FSE Yağ baskılı</b>	<b>10</b>	<b>2467</b>	<b>30</b>			<b>7</b>	<b>31.25</b>	<b>320 x 224</b>	<b>2</b>	<b>2/0.5</b>
<b>Kor T1 FSE Yağ baskılı</b>	<b>10</b>	<b>617</b>	<b>Min Full</b>			<b>3</b>	<b>31.25</b>	<b>320 x 224</b>	<b>2</b>	<b>2/0.5</b>
<b>Kor T1 FSE</b>	<b>10</b>	<b>1034</b>	<b>Min Full</b>			<b>3</b>	<b>31.25</b>	<b>320 x 224</b>	<b>2</b>	<b>3/0.5</b>
<b>Kor 3D FIESTA /TrueFISP /balanced-FFE</b>	<b>12</b>	<b>Auto</b>	<b>Min</b>		<b>50</b>		<b>41.67</b>	<b>256 x 256</b>	<b>1</b>	<b>1/60</b>

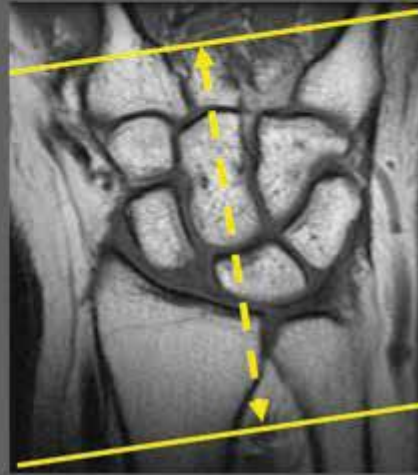
## El Bileği Aksiyel Görüntüleme Planı

### İlgili Anatomi



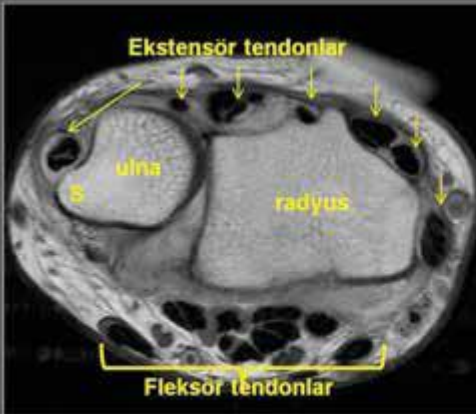
### Aksiyel plan

- Radyus büyüme plağı hattına ve kapituma dik
- Metakarp bazisi -Distal radyoulnar eklem



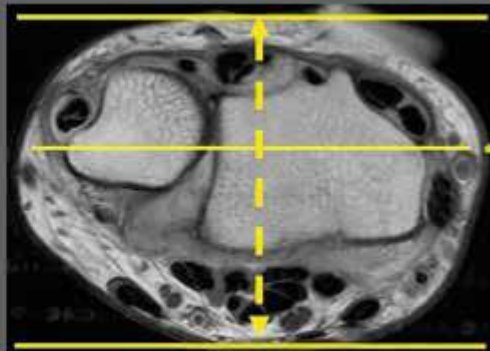
## El Bileği Koronal Görüntüleme Planı

### İlgili Anatomi



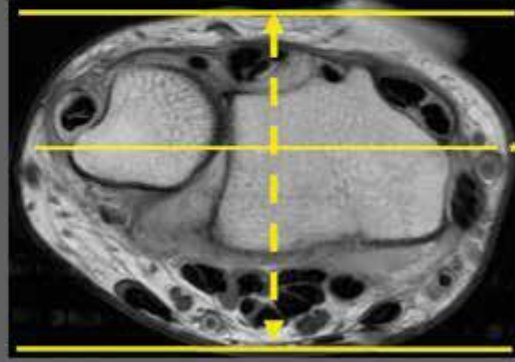
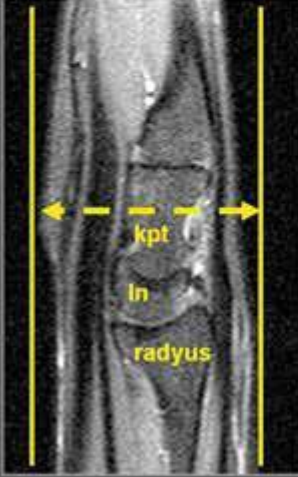
### Aksiyel görüntü üzerinden

- Stiloid çıkıntıları birleştiren hatta (\*) paralel kesitler
- Kesitler tüm fleksör ve ekstensör tendonları içermeli



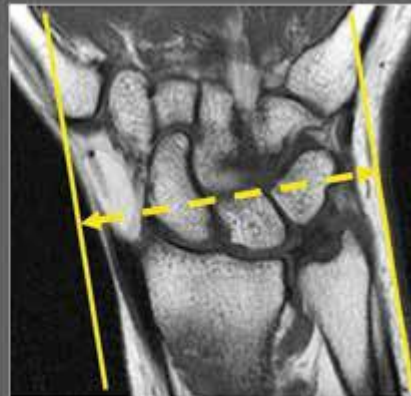
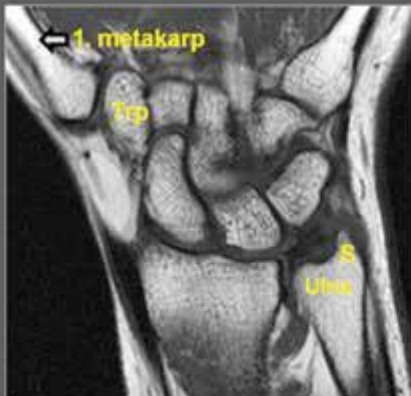## El Bileği Koronal Görüntüleme Planı-2

- Sagittal görüntü üzerinden
- Radyus-lunat-kapitat aksa paralel
- Aksiyel görüntü üzerinden
- Stiloid çıkıntıları birleştiren hatta (\*) paralel kesitler
- Kesitler tüm fleksör ve ekstensör tendonları içermeli



## El Bileği Sagittal Görüntüleme Planı

- İlgili Anatomi
- Koronal görüntü üzerinden
- Aksiyel plana dik planda
- Kesit kapsamı: 1. KMK eklem ve ulnar stiloidin dış kesimine dek olan alan

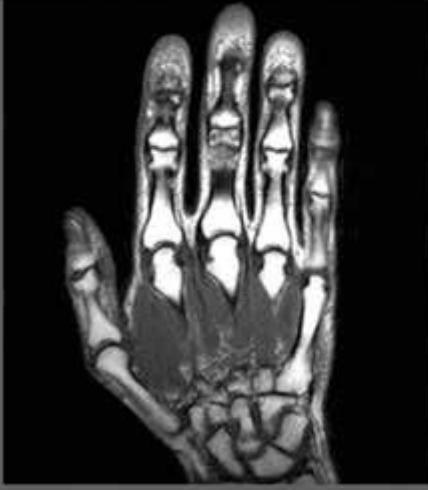

EL 3T MRG Protokolü										
Sekans	Görüntüleme Alanı	TR	TE	TI	FLIP	ETL	BW	Matriks	NEX	Kesit
Aks T1 FSE	10	700	Min Full			3	31.25	320 x 224	2	3/1
Aks PD FSE Yağ baskılı	10	2000	30			7	31.25	320 x 224	2	3/1
Kor T1 FSE	10	717	Min Full			3	31.25	320 x 224	2	3/0
Kor PD FSE Yağ baskılı	10	2000	30			7	31.25	320 x 224	2	3/0
Sag T1 FSE	10	717	Min Full			3	31.25	320 x 224	2	3/0
Sag STIR FSE (opsiyonel)	10	4100	17	180		8	31.25	320 x 192	2	3/0

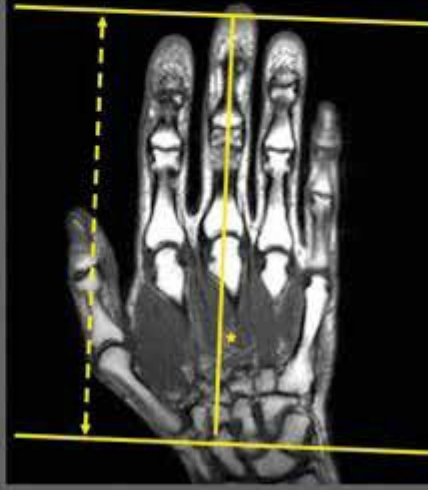

## El Aksiyel Görüntüleme Planı

### İlgili Anatomi

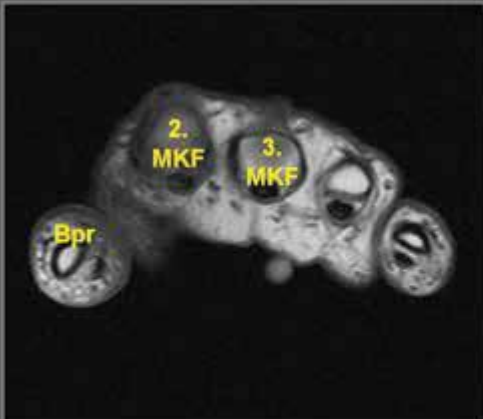


- Koronal görüntü üzerinden
- 3. parmak aksına(\*) dik kesitler
- Karpometakarpal eklem-parmak ucu

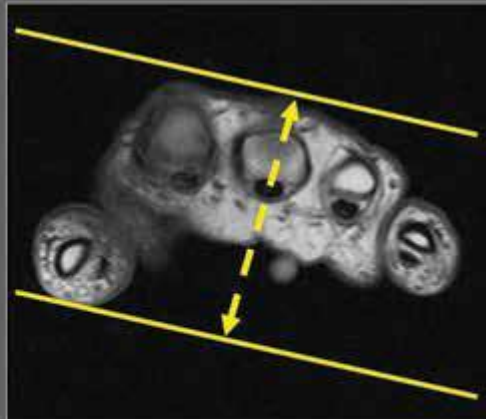


## El Koronal Görüntüleme Planı

### İlgili Anatomi



- Aksiyel görüntü üzerinden
- 2.-5. MKF eklemlere paralel açıyla
- Başparmak da dahil edilmeli



## BAŞ PARMAK MRG (1.5 T)

Sekans	FOV	Matriks / Nex	Kesit / Aralık	TR	TE	TI	Flip	ETL	BW
Koronal PD FSE	10	256x256 /2	3/0.3	>1500	30-50			4	
Koronal T2 FSE Yağ Baskılı	10	256x192 /2	3/0.3	2000-6000	50-70			8	16
Sagittal FSE STIR	10-14	256x192 /2	3/0.3	> 1500	20-40	3T:180 1.5T:150		8	16
Aksiyal T1 SE	10	256x192 /1	3/0.3	400-800	minimum				
Aksiyal T2 FSE Yağ Baskılı	10	256x192 /2	3/0.3	2000-6000	50-70			8	16

## PARMAK MRG (1.5 T)

Sekans	FOV	Matriks / Nex	Kesit / Aralık	TR	TE	TI	Flip	ETL	BW
Sagittal T1	10	256x192 /1	3/0.3	400-800	minimum				16
Sagittal T2 FSE Yağ Baskılı	10	256x192 /2	3/0.3	2000-6000	50-70			8	16
Aksiyal PD FSE Yağ Baskılı	10	256x256 /2	3/0.3	2000-6000	30-50			4	16
Aksiyal T1 SE	10	256x192 /2	3/0.3	400-800	minimum				16
Koronal STIR	10-14	256x256 /2	3/0.3	> 1500	20-40	3T:180 1.5T:150		8	16

**BAŞ PARMAK 3 T MR Protokolü**

Sekans	Görüntüleme Alanı	TR	TE	TI	FLIP	ETL	BW	Matriks	NEX	Kesit
Aks T2 FSE	8	5450	70			17	31.25	320 x 192	2	2.5/0.5
Aks T1 FSE	8	550	Min Full			3	31.25	320 x 192	2	2.5/0.5
Kor T1 FSE	8	734	Min Full			3	31.25	320 x 192	2	2.5/0.2
Kor PD FSE Yağ baskılı	8	2267	30			7	31.25	320 x 192	2	2.5/0.2
Sag PD FSE Yağ baskılı	8	2267	30			7	31.25	320 x 192	2	2.5/0.2

### Kullanım alanları

#### Rutin

- Menisküs ve ligaman yırtıkları
- Eklem kırırdağı, osteokondral lezyonlar, eklem faresi
- Kemik iliği
- Kas ve tendon patolojileri
- Sinovyum kaynaklı hastalıklar
- İliotibiyal band sürtünme sendromu
- İnfeksiyonlar
- Tümörler
- Vasküler lezyonlar
- Konjenital ve gelişimsel lezyonlar

**Özel durum:** Artritler, kemik ve yumuşak doku tümörleri, kırık ve çıkıkların değerlendirilmesinde diğergörüntüleme modalitelerine ek olarak kullanılabilir.

**MR artrografi:** Özellikle artiküler kırırdağ transplantasyonlarından sonra eklem yüzeyinin değerlendirilmesinde yararlıdır.

### İncelemenin yapılışı

**Cihaz gereklilikleri:** Cihazlar için bir sınırlandırma olmamakla birlikte, yukarıda sayılan inceleme parametrelerini gerçekleştirebilecek, en yüksek statik manyetik alan gücü, gradient gücü ve "slew rate"ine, en düşük SAR ve akustik gürültü seviyesine sahip olması önerilmektedir.

**Ön hazırlık:** Rutin diz MRG için ön hazırlık gerekmez.

**Pozisyon:** Hasta sırtüstü pozisyonda yatırılır. Çekim yapılacak diz tamamen ya da tama yakın ekstansiyonda olacak şekilde sarmala yerleştirilir. Bacağa hafif eksternal rotasyon yaptırmak hasta için genellikle rahat bir pozisyonudur ve anterior çapraz bağın sagittal düzlemde değerlendirilmesini kolaylaştırır.

**İnceleme alanı, FOV, kesit kalınlığı ve sekanslar:** Aksiyal, koronal ve sagittal düzlemlerde görüntüler alınır. Açılı görüntü tercih edenler bunu ya direk olarak veya rekonstrükte görüntülerden elde edebilirler. Görüntü kapsamına ön-arka ve medyal-lateral destek yapılarının hepsi girmelidir.. Ancak bu yapıların hepsinin tüm düzlemlerde görülmesi gerekmez. Yukarıda, kuadriseps tendonunun distal kenarı ile suprapatellar bursa görüntüye girmelidir. Aşağıda ise, patellar tendon ve pes anserinus tendonlarının distal yapışma yerleri görüntü kapsamında olmalıdır. Kesit kalınlığı genellikle 3-4mm, kesit aralığı da 0.4-1 mm kadardır. FOV, dizin incelenecek alanı tamamen kapsanacak şekilde ayarlanır ve genellikle de 14-18 cm düzeyinde tutulur.

### Görüntü kalitesi

İncelemenin optimum SNR ve rezolüsyonu sağlanması, artefaktların elimine edilmesi gerekmektedir. Bu nedenle ETL (TSE factor), NEX (NSA), scan percentage (zero filling) gibi parametrelerin uygunsuz olarak değiştirilmesi önemli tanıhatalarına yol açabilir.

### Kontrendikasyonlar

Kalp pili varlığı, ferromanyetik anevrizma klipleri, göz içi metalik yabancı cisim varlığı gibi durumlarda inceleme yapılmamalıdır. Ayrıca bazı implant veya vücutta bulunan materyaller potansiyel kontrendikasyon nedenidir. Fetus üzerinde olumsuz bir etki bilinmemekle birlikte gebelik süresince kullanımı olgu bazında değerlendirilmelidir.

### Diğer hususlar

Klinik bilgi gerekliliği, incelemenin gözetimi, kullanıcı yetkinliği, etik konular, dökümantasyon gibi incelemeye ait diğer süreçler için ilgili TRD standartlarına bakınız.

**Kontrast madde:** Rutin diz MRG için kontrast madde kullanılmaz. Direkt MR arthrografi için eklem ponksiyonu ile paramanyetik ajan enjekte edilir. Direkt MR arthrogram için ise, intraartiküler olarak 20ml serum fizyolojik içinde seyreltilen 0.1 ml 0.5 molar kontrast maddeden yeterli miktarda kullanılır.

**Örnek protokol:** En sık rastlanan durumları kapsayan rutin diz MRG ve MR arthrogram incelemeleri için önerilen örnek protokol aşağıdaki gibidir.

#### Rutin Diz 1.5 T MRG Protokolü

Sekans	FOV	TR	TE	TI	Flip	ETL	BW	Matrix	Nex	Kesit
Aksiyal PD FSE-XL Fat Sat	12	3250	30			8	41,67	448 x 224	2	3/1
Koronal PDFS FSE-XL	14	2850	22			6	31,25	320 x 224	2	3/1
Koronal T1 FSE-XL	14	550	Min Full			3	31,25	320 x 224	2	3/1
Sagittal T2 CUBE*	14	3000	Otomatik			48	50	288 x 224	1	1.4/114
Sagittal PD FSE-XL	14	2850	22			6	31,25	384 x 224	2	3.5/1
Sagittal PD FSE-XL Fat Sat (İsteğe bağlı)	14	2584	23			8	41,67	384 x 224	2	3.5/1
Sagittal T2 FSE-XL (*CUBE yoksa, tercih edilebilir)	14	5050	70			16	41,67	384 x 256	2	3/1

\*Rutin Diz MRG Protokolünde olmalı, ancak Sag PD ve Sag T1A yerini alabilir.

**Diz 1.5 T MR Artrografi**

Sekans	FOV	TR	TE	TI	Flip	ETL	BW	Matrix	Nex	Kesit
Sagital T1 SE FatSat	14- 16	400- 800				16		256 x 192		4/1
Sagital PD FSE Non FatSat	14- 16	3000	15-20			16		512 x 256 2	2	4/0.5
Koronal T2 FSE FatSat	16- 18	>1500	70-80			16		256 x 256 2	2	4/1
Koronal T1 SE FatSat	16- 18	400- 800	Minimal			16		256 x 192 1	1	4/1
Aksiyal T2 FSE FatSat	14- 16	>1500	70-80			16		256 x 256		4/1
Aksiyal T1 SE FatSat	14- 16	400- 800	Minimal			16		256 x 192		4/1

**Rutin Diz 3T MRG Protokolü**

Sekans	FOV	TR	TE	TI	Flip	ETL	BW	Matrix	Nex	Kesit
Aksiyal PD FSE-XL Fat Sat	12	3250	30			8	41,67	448 x 224	2	3/1
Koronal PDFS FSE-XL	14	2850	22			6	31,25	320 x 224	2	3/1
Koronal T1 FSE-XL	14	550	Min Full			3	31,25	320 x 224	2	3/1
Sagittal T2 CUBE*	14	3000	Otomatik			48	50	288 x 224	1	1.4/114
Sagittal PD FSE-XL	14	2850	22			6	31,25	384 x 224	2	3.5/1
Sagittal PD FSE-XL Fat Sat (İsteğe bağlı)	14	2584	23			8	41,67	384 x 224	2	3.5/1
Sagittal T2 FSE-XL  (*CUBE yoksa, tercih edilebilir)	14	5050	70			16	41,67	384 x 256	2	3/1

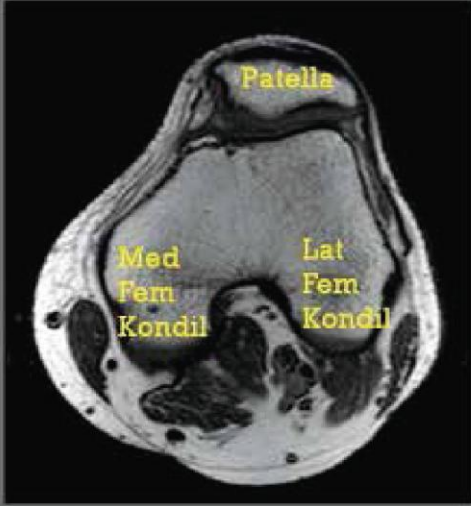
\*Rutin Diz MRG Protokolünde olmalı, ancak Sag PD ve Sag T1A yerini alabilir.

<b>Diz 3T MR Arthrografi</b>										
<b>Sekans</b>	<b>FOV</b>	<b>TR</b>	<b>TE</b>	<b>TI</b>	<b>Flip</b>	<b>ETL</b>	<b>BW</b>	<b>Matrix</b>	<b>Nex</b>	<b>Kesit</b>
<b>Enjeksiyon öncesi karşılaştırmak için</b>										
<b>Sagittal FSE T1-FS</b>	<b>15</b>	<b>750</b>	<b>10</b>			<b>3</b>		<b>320x320</b>	<b>1</b>	<b>3/0.3</b>
<b>Enjeksiyon sonrası</b>										
<b>Aksiyal-FSE- T1-FS</b>	<b>15</b>	<b>750</b>	<b>10</b>			<b>12</b>		<b>320x320</b>	<b>2</b>	<b>3/0.3</b>
<b>Koronal- FSE-T1-FS</b>	<b>15</b>	<b>750</b>	<b>10</b>			<b>3</b>		<b>320x320</b>	<b>1</b>	<b>3/0.3</b>
<b>Sagittal-FSE- T1-FS</b>	<b>15</b>	<b>750</b>	<b>10</b>			<b>12</b>		<b>320x320</b>	<b>2</b>	<b>3/0.3</b>
<b>Aksiyal-FSE- T1-FS</b>	<b>15</b>	<b>750</b>	<b>10</b>			<b>12</b>		<b>320x320</b>	<b>2</b>	<b>3/0.3</b>



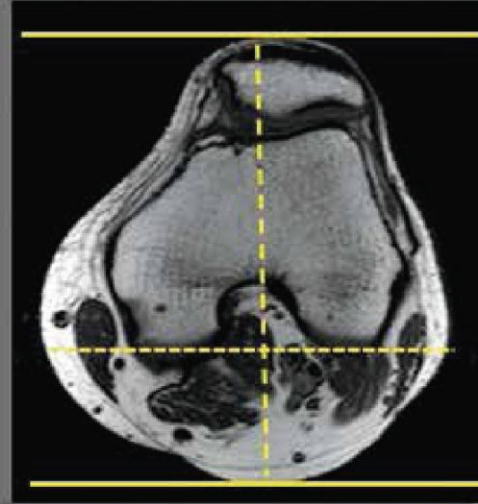
## Diz Koronal Görüntüleme Planı

### İlgili Anatomi



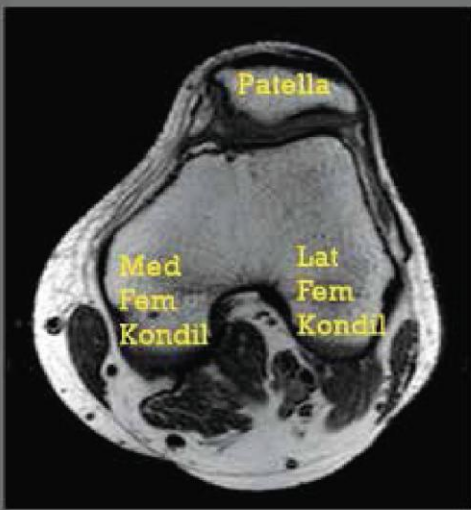
### Koronal plan

- Femoral kondillere paralel olacak ve tüm dizi ciltten cilde alacak şekilde



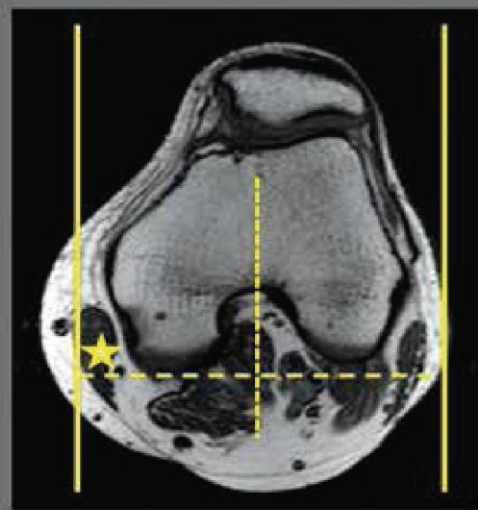
## Diz Sagital Görüntüleme Planı

### İlgili Anatomi



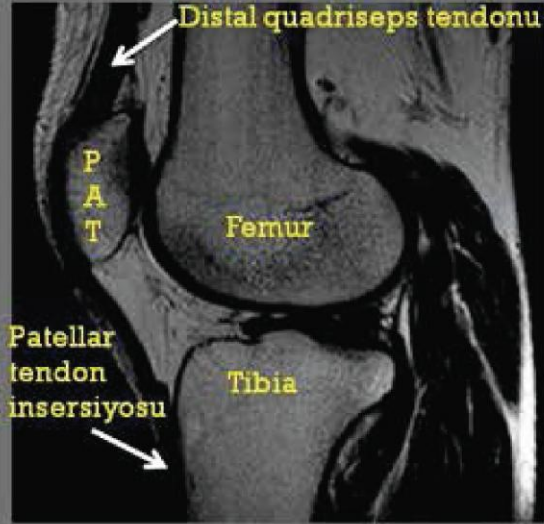
### Sagital plan

- ★ Koronal plana dik olacak şekilde
- Mediyal femoral kondilden lateral femoral kondile



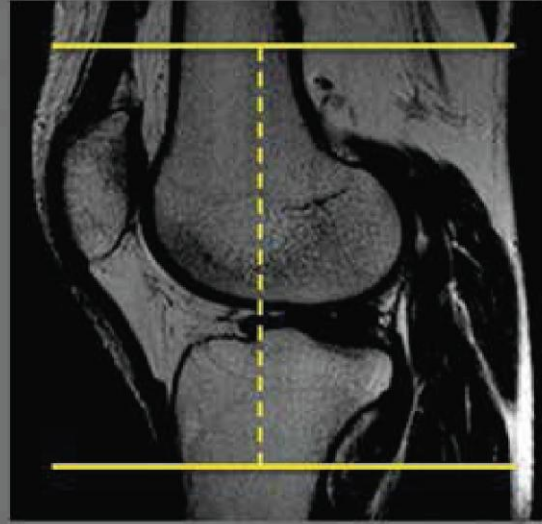
# Diz Aksiyal Görüntüleme Planı

## İlgili Anatomi



## Aksiyal plan

- Distal quadriseps tendonundan
- Patellar tendon yapışma yerine kadar



# Kemik Pelvis ve Kalça MRG

TRD Standart 2018  
Revizyonu

## Kullanım alanları

### Kemik pelvis

- Kırık, avasküler nekroz, metastaz, geçici osteoporoz, bursit, artrit, tendonit, kalça ağrısı, 50 yaş üstü kalça ağrısı

### Kontrastsız kalça

- Avasküler nekroz/kalçanın geçici osteoporozu, osteoartrit, tendonit
- Femoroasetabuler sıkışma

### Kontrastlı kalça

- Osteomyelit, septik artrit
- Perthes hastalığında revaskülarizasyon açısından kontrast uygulanabilir.

### MR artrografisi (direkt)

- Labral patoloji, femoroasetabular sıkışma, gelişimsel kalça displazisi, 50 yaş altında kalça ağrısı

## İncelemenin yapılışı

**Cihaz gereklilikleri:** Cihazlar için bir sınırlandırma olmamakla birlikte, yukarıda sayılan inceleme parametrelerini gerçekleştirebilecek, en yüksek statik manyetik alan gücü, gradient gücü ve "slew rate"ine, en düşük SAR ve akustik gürültü seviyesine sahip olması önerilmektedir. Hasta supin pozisyonunda yatırılır. Pelvik faz dizilimli-gövde bobini kullanılır.

**Ön hazırlık:** Rutin kalça MRG için ön hazırlık gerekmez.

**İnceleme alanı:** Koronal kesitler, her iki kalçayı içine alacak şekilde simfizis pubis ile iskion arasından, femur başlarına paralel olacak şekilde alınır. Aksiyel kesitler çift ya da tek, sagittal kesitler yakınma olan taraf için tek taraflı olarak alınır. Aksiyel kesitler, asetabuler çatı ve küçük trokanteri içine alacak şekilde alınır. Sagittal kesitler koronal kesitlere dik olacak şekilde asetabulum ile büyük trokanter arasından alınır. Aksiyel oblik kesitler femora-asetabuler impingement incelemelerinde kullanılır. Femur boynuna paralel kesitler tüm boynu içine alacak şekilde planlanır.

**Kesit kalınlığı:** Genellikle 3-4 mm, kesit aralığı da 0.4-1 mm kadardır.

**FOV:** Sakroilyak eklemi tamamen kapsanacak şekilde ayarlanır ve genellikle de 20 cm düzeyinde tutulur.

**Kontrast madde:** İV kullanım için standart doz en az 0.1mmol/kg'dır.

**İncelemeye özgü durumlar**• Kalçanın rotator kılıf lezyonlarında rutin protokole ek olarak aksiyel T2 alınmalıdır.

## Görüntü kalitesi

İncelemenin optimum SNR ve rezolüsyonu sağlanması, artefaktların elimine edilmesi gerekmektedir. Bu nedenle ETL (TSE factor), NEX (NSA), scan percentage (zero filling) gibi parametrelerin uygunsuz olarak değiştirilmesi önemli tanı hatalarına yol açabilir.

## Kontrendikasyonlar

Kalp pili varlığı, ferromanyetik anevrizma klipleri, göz içi metalik yabancı cisim varlığı gibi durumlarda inceleme yapılmamalıdır. Ayrıca bazı implant veya vücutta bulunan materyaller potansiyel kontrendikasyon nedenidir. Fetus üzerinde olumsuz bir etki bilinmemekle birlikte gebelik süresince kullanımı olgu bazında değerlendirilmelidir.

## Diğer hususlar

Klinik bilgi gerekliliği, incelemenin gözetimi, kullanıcı yetkinliği, etik konular, dökümantasyon gibi incelemeye ait diğer süreçler için ilgili TRD standartlarına bakınız.

**Örnek protokol:** En sık rastlanan durumları kapsayan sakroilyak MRG incelemeleri için önerilen örnek protokol aşağıdaki gibidir.

### Kontrastsız Rutin Kalça MRG Protokolü (3 Tesla)

Sekans	FOV (mm)	TR (msn)	TE (msn)	TI (msn)	FA	ETL	BW	Matriks	Kesit kalınlık/aralık (mm)	NEX
Koronal SE T1A	36-38	600-800	Min Full			4-8	25.00-41.67	384x224	4/1-1.2	2
Koronal STIR	36-38	3500-4000	>30	180		8-12	25.00-31.25	320x192	4/1-1.2	2
Aksiyel Yağ Bas T2A	36-38	>2000	40-50			8	25.00	256x192	4/1-1.2	2
Aksiyel T1A SE	36-38	600	<20 Min			8	25.00	256x192	3-4/1	1-2
Sagittal Yağ Bas PD	16-24 (Tek Kalça)	2000-2500	30-35			6-8	25.00-41.67	384x224	4/1-1.2	2
Aksiyel Oblik Yağ Bas PD	16-18 (Tek Kalça)	1017	Min Full			6-8	25.00	512x192	4/1	2

### Kemik Pelvis Protokolü (1,5 Tesla)

Sekans	FOV	Matriks/NEX	Kesit/ Aralık	TR	TE	TI	Flip	ETL	BW
Koronal SET1	36-40	256x256 1	4/1	400-800	min	-	-		16
Koronal FSE-STIR	36-40	256x192 2-3	4/1	>2000	20-40	150	-	8	16
Aksiyel T2FSE-YağBas	36-40	256x256 1-2	5/1.5	3000	30-40	-	-	8	16
SagittalT2-FSE- YağBas	12-16	256x256 1-2	5/1	>2000	40-50			8	16

### Rutin Kalça MRG Protokolü (1,5 Tesla)

Sekans	FOV	Matriks/NEX	Kesit/ Aralık	TR	TE	TI	Flip	ETL	BW
KoronalSET1 YağBasyok	30-40	245x256 1	4/0.5	400-800	min	-	-	-	16
KoronalFSE- STIRYağBas	14-16	256x192 3	4/0.5	>2000	20-40	150	-	8	16
SagittalT2FSE YağBas	12-14	256x256 1	4/0.5	>2000	50-60	-	-	8	16
AksiyelPDFSE YağBas	14-16	512x256 2	4/0.5	3000	1	-	-	8	16
AksiyelT2FSE YağBas	14-16	512x256 2	4/0.5	>2000	50-60			8	16

### Kontrastlı Kalça MRG Protokolü (3 Tesla)

Sekans	FOV (mm)	TR (msn)	TE (msn)	TI (msn)	FA	ETL	BW	Matriks	Kesit kalınlık/aralık (mm)	NEX
Koronal SE T1A	36-38	600-800	Min Full			4-8	25.00-41.67	384x224	4/1-1.2	2
Koronal STIR	36-38	3500-4000	>30	180		8-12	25.00-31.25	320x192	4/1-1.2	2
Aksiyel Yağ Bas T2A	36-38	>2000	40-50			8	25.00-31.25	256x192	4/1-1.2	2
Aksiyel Yağ bas T1A SE prekontrast	36	700-780	20			8	25.00-31.25	253x448	4/1-1.2	2
Koronal SE T1A postkontrast	36	750	Min Full				25.00-41.67	384x224	4/1-1.2	2
Aksiyel Yağ bas T1A SE postkontrast	36	700-780	20			8	25.00-31.25	253x448	4/1-1.2	2

### Kontrastlı Kalça MRG Protokolü (1,5 Tesla)

Sekans	FOV	Matriks/NEX	Kesit	TR	TE	Flip	ETL	BW
KoronalT1	30-45	256x192	4/1	400-800	Min	-		16
Koronal STIR	30-45	256x192	3/0.5	>2000	20-40	-		16
Aksiyel T2FSE	30-45	256x192	3/0.5	>2000	50-60	-	8	16
AksiyelT1YB	30-45	256x256	4/1	400-800	Min	-		16
SagittalFSET2-YağBas	20	256x256	4/1	2000-6000	50-70		8	16
+CKoronal+AksiyelT1YağBas	30-45	256x192	4/1	400-800	Min	-		16

### Kalça MR Artrografi Protokolü (Direkt) (3 Tesla)

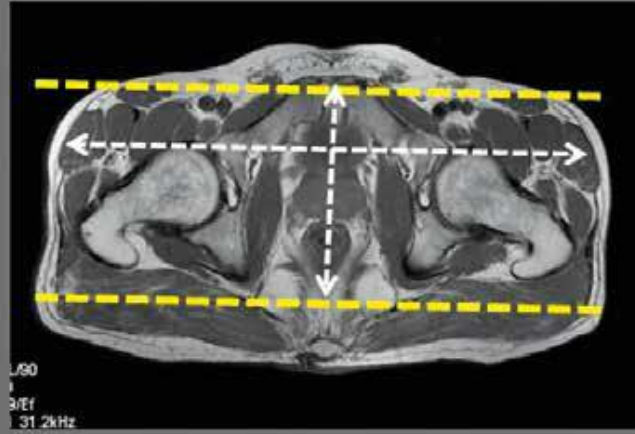
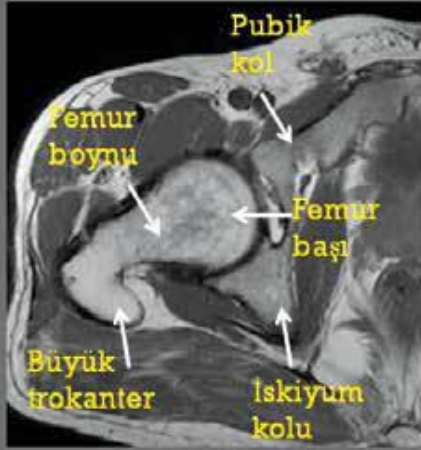Sekans	FOV (mm)	TR (msn)	TE (msn)	TI (msn)	FA	ETL	BW	Matriks	Kesit kalınlık/aralık (mm)	NEX
Koronal Yağ Bas T2A	36-38	3500-4000	68			8	25.00-31.25	320x256	4/1-1.2	2
Aksiyel Oblik Yağ Bas T1A	18 (Tek kalça)	644	12			3-4	25.00-31.25	384x256	3/1	2
Koronal Yağ Bas T1A	16-18 (Tek kalça)	683	12			3-4	25.00-31.25	384x256	3/1	2
Sagittal Yağ Bas T1A	16-18 (Tek kalça)	634	12			3-4	25.00-31.25	384x256	3/1	2
Aksiyel Yağ Bas 3D T1A GRE	14 (Tek kalça)	12.6	6.21		14	3-4	25.00-31.25	256x217	1.0/0.2	2-3

### Kalça MR Artrogram Protokolü (1,5 Tesla)

Sekans	FOV	Matriks/ NEX	Kesit	TR	TE	TI	Flip	ETL	BW
Koronal FSESTIR	30-40	256x192	4/1	>2000	20-40	150	-	8	16
Aksiyel T1YağBas.	14	256x192	4/1	400-800	Min		-		16
AksiyelT2FSE YağBas	18	256x256	4/1	>2000	50-60			8	16
KoronalT1SE YağBas	20	256x192	4/1	400-800	min	-	-	-	16
Sagittal T1SE Yağbasyok	20	256x192	4/1	400-800	min		-		16
AksiyelOblikT1SEYağ Basyok	20	256x192	4/1	400-800	min	-	-	-	16

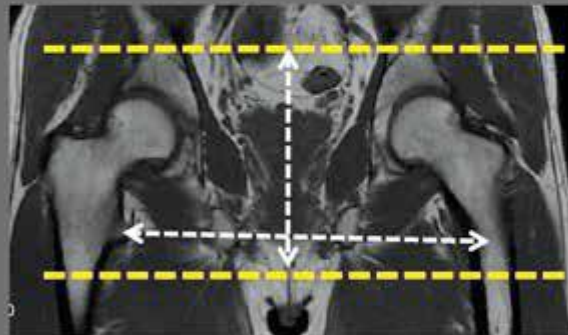
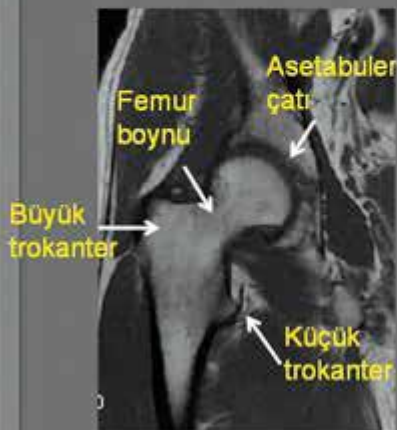
## Koronal Kalça

- Pubis-iskiyum arası
- Femur başına paralel



## Aksiyel Kalça

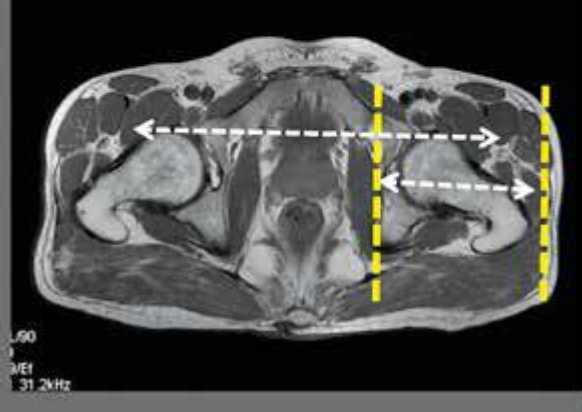
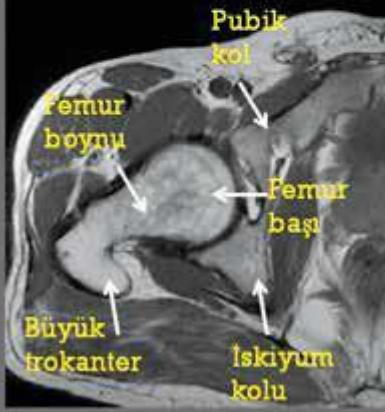- Asetabuler çatı-küçük trokanter arası





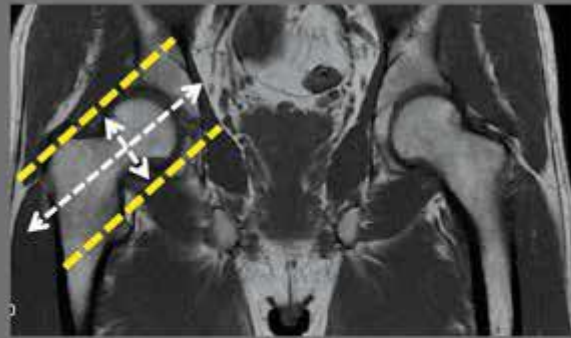
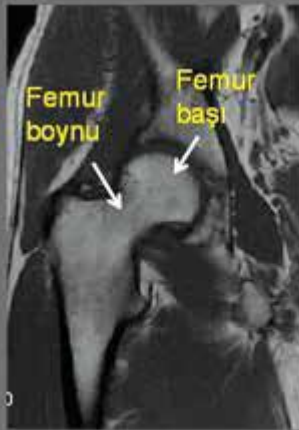
## Sagital Kalça

- Koronal düzleme dik
- Asetabuler çatı-büyük trokanter



## Aksiyel Oblik Kalça Femoro-asetabuler sıkışma

- Femur boynuna paralel



## Kullanım alanları

- Sakroilyit
- Anatomik değişiklikler
- Aktif/kronik hastalık değerlendirmesi

## İncelemenin yapılışı

**Cihaz gereklilikleri:** Cihazlar için bir sınırlandırma olmamakla birlikte, yukarıda sayılan inceleme parametrelerini gerçekleştirebilecek, en yüksek statik manyetik alan gücü, gradient gücü ve "slew rate"ine, en düşük SAR ve akustik gürültü seviyesine sahip olması önerilmektedir. Hasta sırtüstü pozisyonda yatırılır. Pelvik array-omurga sarmalı kullanılır.

**Ön hazırlık:** Rutin sakroilyak MRG için ön hazırlık gerekmez.

**Sekanslar ve kesit kalınlığı:** Koronal öncü görüntü üzerinden, tüm eklemi kapsayacak şekilde parakoronal (koronal oblik) ve paraaksiyel (aksiyel oblik) kesitler alınır.

**Kesit kalınlığı:** Genellikle 3-4 mm, kesit aralığı da 0.4-1 mm kadardır.

**FOV:** Sakroilyak eklemi tamamen kapsayacak şekilde ayarlanır ve genellikle de 20 cm düzeyinde tutulur.

Dinamik Postkontrast Sakroilyak MRG incelemesi için kontrast öncesi rutin Sakroilyak eklem MRG sekansları uygulanmalıdır. Tedavi takibinde hastalık aktivitesini değerlendirmede kullanılabilir.

- 0.1 mmol/kg Gd-DTPA, hızlı enjeksiyon, mümkünse otomatik enjektör
- Temporal çözünürlük 50-60 saniye
- Kontrast öncesi ve ardışık 5 kontrast sonrası görüntü
- 5. dakika görüntüsünden kontrast öncesi görüntü çıkarılır.

En sık rastlanan durumları kapsayan sakroilyak MRG incelemeleri için önerilen örnek protokol aşağıdaki gibidir.

## Görüntü kalitesi

İncelemenin optimum SNR ve rezolüsyonu sağlanması, artefaktların elimine edilmesi gerekmektedir. Bu nedenle ETL (TSE factor), NEX (NSA), scan percentage (zero filling) gibi parametrelerin uygunsuz olarak değiştirilmesi önemli tanı hatalarına yol açabilir.

## Kontrendikasyonlar

Kalp pili varlığı, ferromanyetik anevrizma klipleri, göz içi metalik yabancı cisim varlığı gibi durumlarda inceleme yapılmamalıdır. Ayrıca bazı implant veya vücutta bulunan materyaller potansiyel kontrendikasyon nedenidir. Fetus üzerinde olumsuz bir etki bilinmemekle birlikte gebelik süresince kullanımı olgu bazında değerlendirilmelidir.

## Diğer hususlar

Klinik bilgi gerekliliği, incelemenin gözetimi, kullanıcı yetkinliği, etik konular, dökümantasyon gibi incelemeye ait diğer süreçler için ilgili TRD standartlarına bakınız.

### 3 T MR Protokol

Sekans	FOV	MATRİKS/NEX	TR/TE	TI	Kalınlık
Parakoronal T1 TSE	230x230	576x382 2-3	625/10	----	3 mm
Parakoronal STIR	230x230	424x300 2-3	4263/75	220	3 mm
Paraaksiyel TSE PD yb	350x254	576x382 2-3	8140/30	---	3 mm
Parakoronal T1 TSE +C yb	250x250	276x236 2-3	690/8	----	3 mm

Kontrast madde: Gd 0.1mmol/kg

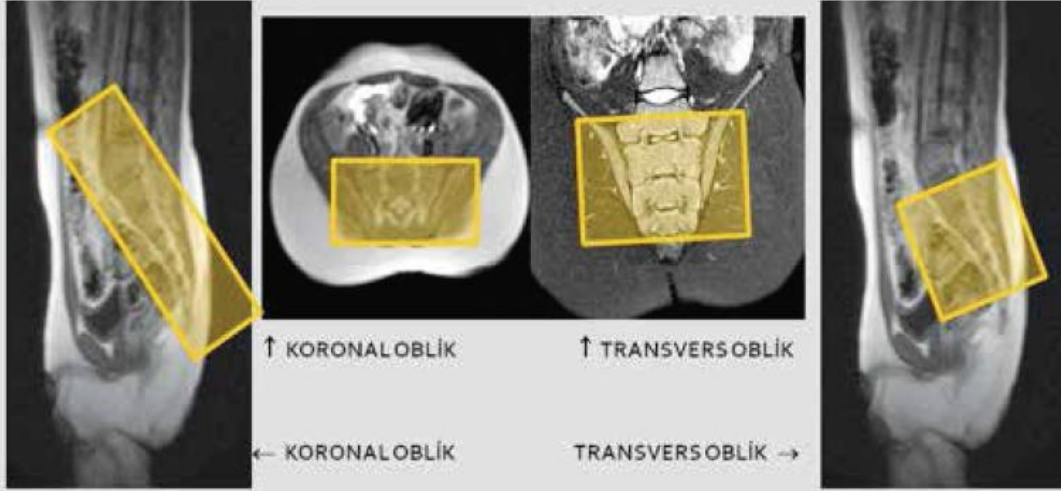
**Parakoronal:** 1.sakral vertebra üst platosuna dik

**Paraaksiyel:** 1.sakral vertebra üst platosuna paralel

### 1.5 T MR Protokol

Sekans	FOV cm	Matriks/NEX	Kesit	TR ms	TE ms	TI ms	Flip	ETL	BW
Parakoronal TSET1	20	256x256 2	3/0.5	713	11	-	-	12	16
Parakoronal TSET1 Yağbaskılı	20	256x256 2	3/0.5	510	11	-	-	12	16
Parakoronal STIR	20	256x256 2	3/0.5	5160	70	150	-		16
ParakoronalT2*GRE (opsiyonel)	20	256x256 2	3/0.5	460	17	-	20		16
Parakoronal veparaaksiyel TSEYağbaskılı	20	256x256 1	4	660	12	-	-	12	16

# Kapsama Bölgesi



### Kullanım alanları

#### Rutin ayak incelemesi

- Plantar plate yaralanmaları
- Tarsal ve metatarsal kırıklar
- "Lisfranc" yaralanmaları

#### Kontrastlı ayak incelemesi

- Morton nöroması
- Osteomyelit
- Diyabetik ayak
- Septik artrit

### İncelemenin yapılışı

**Cihaz gereklilikleri:** Cihazlar için bir sınırlandırma olmamakla birlikte, yukarıda sayılan inceleme parametrelerini gerçekleştirebilecek, en yüksek statik manyetik alan gücü, gradient gücü ve "slew rate"ine, en düşük SAR ve akustik gürültü seviyesine sahip olması önerilmektedir.

**Ön hazırlık:** Rutin ayak MRG için ön hazırlık gerekmez.

**Pozisyon:** Ayak incelenirken, hasta supin veya pron pozisyonda yatırılabilir. İnceleme sırasında ayak bileği nötral veya hafif plantar fleksiyonda olabilir.

#### İnceleme alanı, FOV, kesit kalınlığı ve sekanslar

Transvers kesitler; sagittal kılavuz görüntülerde, 2 veya 3. metatars uzun aksına paralel, koronal kılavuz görüntülerde 2 ve 3. metatars boynu düzeyinde süperior kortekslerine paralel olarak açılır.

Koronal kesitler; transvers kesitlere dik, 2. metatarsofalangial eklem veya 2. metatars uzun aksına paralel olacak şekilde açılır.

Sagittal kesitler; transvers ve koronal kesitlere dik, transvers kesitlerde 2. metatars shaftına paralel olacak şekilde açılarak planlanır.

Kesit kalınlığı genellikle 3-4 mm, kesit aralığı da 0.4-1 mm kadardır.

FOV, ayak bileğinin incelenen alanı tamamen kapsanacak şekilde ayarlanır ve genellikle de 10-14 cm düzeyinde tutulur.

**Kontrast kullanımı:** Rutin ayak MRG'de kontrast madde kullanılmaz. Morton nöroma, tümör, osteomyelit gibi durumlar için yapılan MRG incelemelerinde kontrast madde en az 0.1 mmol/kg olacak şekilde ve bolus tarzında uygulanmalıdır.

**Örnek protokol:** En sık rastlanan durumları kapsayan rutin ayak bileği MRG incelemesi ile Morton nöroma, tümör, osteomyelit gibi özel durumlar için yapılacak MRG incelemeleri için önerilen örnek protokoller aşağıdaki gibidir.

### Görüntü kalitesi

İncelemenin optimum SNR ve rezolüsyonu sağlması, artefaktların elimine edilmesi gerekmektedir. Bu nedenle ETL (TSE factor), NEX (NSA), scan percentage (zero filling) gibi parametrelerin uygunsuz olarak değiştirilmesi önemli tanı hatalarına yol açabilir.

### Kontrendikasyonlar

Kalp pili varlığı, ferromanyetik anevrizma klipleri, göz içi metalik yabancı cisim varlığı gibi durumlarda inceleme yapılmamalıdır. Ayrıca bazı implant veya vücutta bulunan materyaller potansiyel kontrendikasyon nedenidir. Fetüs üzerinde olumsuz bir etkisi bilinmemekle birlikte, gebelik süresince kullanımı olgu bazında değerlendirilmelidir.

### Diğer hususlar

Klinik bilgi gerekliliği, incelemenin gözetimi, kullanıcı yetkinliği, etik konular, dökümantasyon gibi incelemeye ait diğer süreçler için ilgili TRD standartlarına bakınız.

**Rutin ayak MRG protokolü**

Sekans	FOV	Matriks/ NEX	Kesit/ Aralık	TR	TE	TI	Flip	ETL	BW
Koronal T1 (kısa aks)	10	256x256 1	3/0.5	400-800	minimal	-	-		16
Koronal T2 FSE YB (kısa aks)	10	256x256 2	3/0.5	>2000	70-80	-	-	8	16
Sagittal STIR	12-14	256x192 3	3/0.5	>1500	40	120	90	8	16
Sagittal T1	12-14	256x256 1	3/0.5	400-800	minimal	-	-		16
Aksiyel T2 FSE YB (uzun aks)	12-14	256x256 2	3/0.5	>2000	90	-	-	8	16
Koronal T1 +C (kısa aks) Yağ Bas	10	256x256 1	3/0.5	400-800	minimal	-	-		16

**Morton nöroma protokolü**

Sekans	FOV	Matriks/ NEX	Kesit/ Aralık	TR	TE	TI	Flip	ETL	BW
Koronal T1 SE	10-12	256x256 1	3/0.5	400-800	minimal	-	-		16
Koronal T2 FSE Yağ Bas	10-12	256x192 2	3/0.5	>2000	70-80	-	-	8	16
Aksiyel STIR	12-14	256x192 2	3/0.5	>1500	40	120	90	8	16
Koronal T1 SE +C Yağ Bas	10-12	256x256 1	3/0.5	400-800	minimal	-	-		16

**Kitle/Ostemyelit ayak MRG protokolü**

Sekans	FOV	Matriks/ NEX	Kesit/ Aralık	TR	TE	TI	Flip	ETL	BW
Koronal T1 SE	10-12	256x256 1	3/0.5	400-800	minimal	-	-		16
Koronal T2 FSE Yağ Bas	10-12	256x192 2	3/0.5	>2000	70-80	-	-	8	16
Sagittal STIR	12-14	256x192 2	3/0.5	>1500	40	120	90	8	16
Sagittal T1 SE	12-14	256x256 1	3/0.5	400-800	minimal	-	-		16
Koronal T1 +C Yağ Bas	10-12	256x256 1	3/0.5	400-800	minimal	-	-		16
Sagittal T1 +C Yağ BAs	12-14	256x256 1	3/0.5	400-800	minimal	-	-		16
Aksiyel T1 +C Yağ Bas	12-14	256x256 1	3/0.5	400-800	minimal	-	-		16

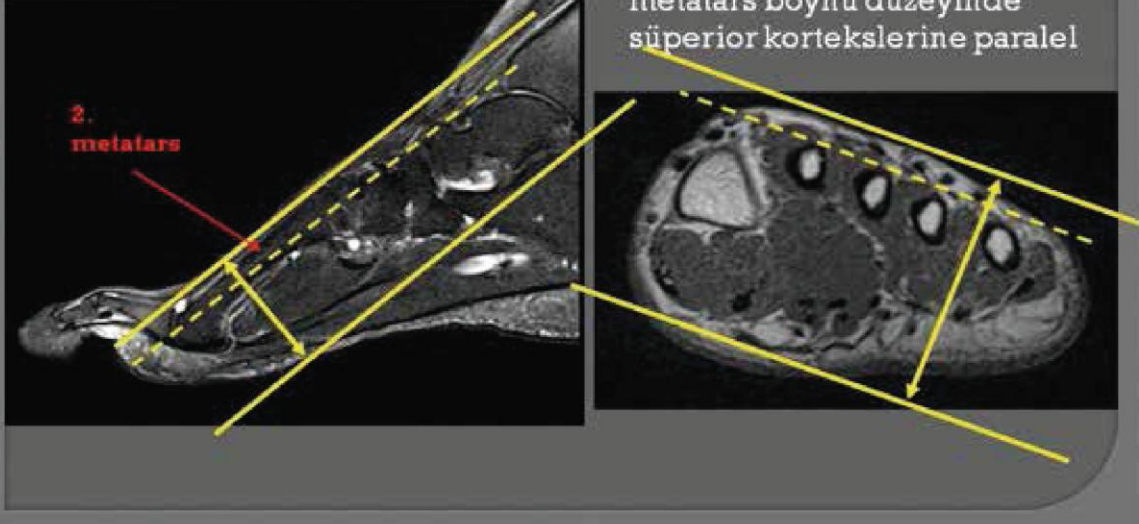
**Ayak Ön-Orta kesimi MRG 3 T Protokolü**

Sekans	Görüntüleme Alanı	TR	TE	TI	Flip	ETL	BW	Matriks	NEX	Kesit
Kor T1 FSE	12	734	Min Full			3	31.25	384x224	2	3.5/1
Kor PD FSE Yağ baskılı	12	3184	30			6	41.67	320x192	2	3.5/1
Aks T1 FSE	12	550	Min Full			3	41.67	384x224	2	3/0.5
Aks STIR FSE	12	4450	70			16	41.67	320x192	2	3/0.5
Sag STIR FSE	14	3500	50			10	41.67	320x224	2	3/0.5
Sag T1 FSE	14	550	Min Full			3	31.25	320x224	2	3/0.5

## Ayak Aksiyel Görüntüleme Planı

### İlgili Anatomi

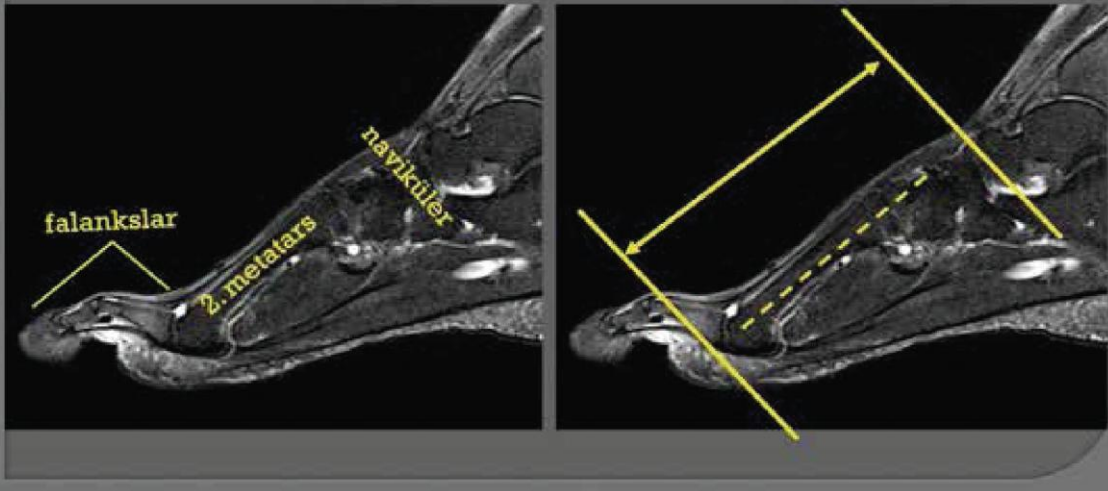
- Sagittal kılavuz görüntülerde 2. metatars uzun aksına paralel
- koronal kılavuz görüntülerde 2. metatars boynu düzeyinde süperior kortekslerine paralel



## Ayak Koronal Görüntüleme Planı

### İlgili Anatomi

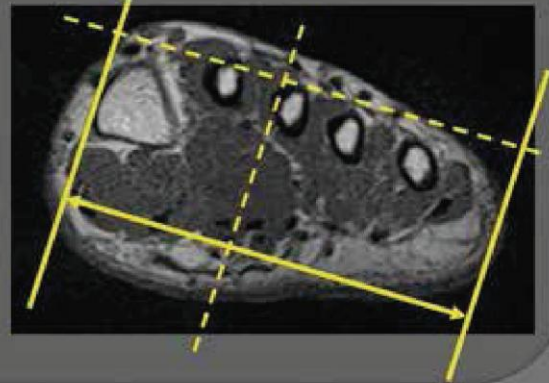
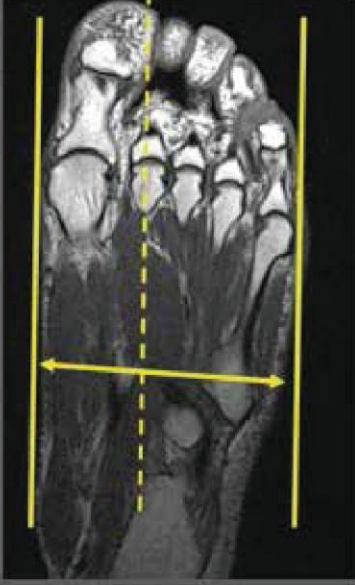
- 2 veya 3. metatars uzun aksına ve aksiyel kesitlere dik,
- Naviküler kemikten falankslara kadar





## Ayak Sagital Görüntüleme Planı

- Aksiyel ve koronal kesitlere dik
- Aksiyel kesitlerde 2. metatars uzun aksına paralel



## Kullanım alanları

### Rutin

- Tendon patolojileri (yırtıklar, dislokasyonlar, tendonitis, tenosinovit)
- Sıkışma sendromları
- Osteokondral lezyonlar ve eklem kırırdağı lezyonları, eklem içi serbest cisimler
- Tuzak nöropatiler
- Plantar fasyit
- Sinüs tarsi sendromu, sinovyal patolojiler
- Kemik ve kemik iliği patolojileri (kontüzyon, kemik iliği ödem sendromu, kırıklar)
- Neoplaziler
- Artritler
- Doğumsal ve gelişimsel anomaliler

### Özel durum

- Diğer görüntüleme yöntemleri ile veya klinik olarak düşünülen artritler (infeksiyöz, dejeneratif, kristal depo ve posttravmatik), primer veya sekonder kemik ve yumuşak doku tümörleri, kırıklar ve stres kırıkları gibi durumlarda detaylı değerlendirme ve evreleme için kullanılabilir.

### MR artrogram (Direkt ve İndirekt)

- Talar osteokondral lezyonları serbest cisim araştırılması

## İncelemenin yapılışı

**Cihaz gereklilikleri:** Cihazlar için bir sınırlandırma olmamakla birlikte, yukarıda sayılan inceleme parametrelerini gerçekleştirebilecek, en yüksek statik manyetik alan gücü, gradient gücü ve "slew rate"ine, en düşük SAR ve akustik gürültü seviyesine sahip cihazlar olması önerilmektedir.

**Ön hazırlık:** Rutin ayak bileği MRG için ön hazırlık gerekmez ve kontrast madde kullanılmaz.

**Pozisyon:** Ayak bileği incelenirken, hasta sırtüstü veya yüzüstü pozisyonda yatırılabilir. İnceleme sırasında ayak bileği nötral veya hafif plantar fleksiyonda olabilir.

**İnceleme alanı, FOV, kesit kalınlığı ve sekanslar:** Koronal kesitler transvers kılavuz görüntülerde mediyal malleolün iç korteksine dik ve sagittal kılavuz görüntülerde distal tibia shaftına paralel olarak alınır. Kesitler anteriyorda talonaviküler eklemi, posteriyorda plantar fasyayı içermelidir.

## Görüntü kalitesi

İncelemenin optimum SNR ve rezolüsyonu sağlanması, artefaktların elimine edilmesi gerekmektedir. Bu nedenle ETL (TSE factor), NEX (NSA), scan percentage (zero filling ) gibi parametrelerin uygunsuz olarak değiştirilmesi önemli tanı hatalarına yol açabilir.

## Kontrendikasyonlar

Kalp pili varlığı, ferromanyetik anevrizma klipleri, göz içi metalik yabancı cisim varlığı gibi durumlarda inceleme yapılmamalıdır. Ayrıca bazı implant veya vücutta bulunan materyaller potansiyel kontrendikasyon nedenidir. Fetüs üzerinde olumsuz bir etkisi bilinmemekle birlikte, gebelik süresince kullanımı olgu bazında değerlendirilmelidir.

## Diğer hususlar

Klinik bilgi gerekliliği, incelemenin gözetimi, kullanıcı yetkinliği, etik konular, dökümantasyon gibi incelemeye ait diğer süreçler için ilgili TRD standartlarına bakınız.

Sagittal kesitler koronal kesitlere dik olarak, talus kubbesine dik olacak şekilde açılarak alınır. Kesit kalınlığı genellikle 3-4 mm, kesit aralığı 0.4-1 mm kadardır. FOV, ayak bileğinin incelenecek alanı tamamen kapsayacak şekilde ayarlanır ve genellikle de 14-18 cm düzeyinde tutulur.

**Kontrast madde:** Rutin ayak bileği MRG için kontrast madde kullanılmaz.

İndirekt MR arthrografi için çekim öncesi intravenöz yolla, direkt MR arthrografi için eklem ponksiyonu ile paramanyetik ajan enjekte edilir. İntravenöz kullanım için standart doz en az 0.1mmol/kg'dır. İndirekt MR arthrografi çekimi için en az 10 dakika öncesinde uygulanarak eklem hareketi sonrasında hasta incelemeye alınır. Direkt MR arthrogram için ise intraartiküler olarak 20 ml serum fizyolojik içinde seyreltilen 0.1ml 0.5 molar kontrast maddeden yeterli miktarda kullanılır.

**Örnek protokol:** En sık rastlanan durumları kapsayan rutin ayak bileği, kırık görümler MRG ve MR arthrogram incelemeleri için önerilen örnek protokoller aşağıdaki gibidir:

<b>Rutin ayak bileği MRG protokolü</b>									
Sekans	FOV	Matriks/ NEX	Kesit/ Aralık	TR	TE	TI	Flip	ETL	BW
Sagittal T1 SE	16-18	256x256 1	3/1	400-800	Minimal	-	-		16
Sagittal STIR	16-18	256x192 3	3/1	>1500	40	120	90	8	16
Aksiyel PD TSE	14-16	384x256 2	4/1	3000	40	-	-	8	16
Aksiyel T2 TSE YB	14-16	256x256 2	4/1	>2000	70-80	-	-	8	16
Koronal T2 TSE YB	14	256x256 3	3/1	>2000	40-55	-	-	8	16

Sekans	FOV	Matriks/ NEX	Kesit/ Aralık	TR	TE	TI	Flip	ETL	BW
3D SPGR YB OPSİYONEL	16-18	256x192 1	1.5/0	60	5	-	40		16

Ayak bileğinde eklem kırığının değerlendirilmesi isteniyorsa rutin protokole 3D SPGR sekansı eklenebilir.

<b>Ayak bilek MR arthrografi protokolü</b>									
Rutin ayak bileği MRG sekanslarına ek olarak aşağıdaki sekanslar alınır									
Sekans	FOV	Matrix/ NEX	Kesit/ Aralık	TR	TE	TI	Flip	ETL	BW
Sagittal T1 SE YB	16	256x192	4/1	400-800	min				16
Aksiyel T1SE YB	14	256x256	4/1	800	min				16
Koronal T1 SE YB	14	256x192	4/1	400-800	min				16

**Ayak Bileđi MRG 3 T Protokolü**

Sekans	Görüntüleme Alanı	TR	TE	TI	Flip	ETL	BW	Matriks	NEX	Kesit
Aks T1 FSE	14	550	Min Full			3	41.67	384x224	2	4/1
Aks T2 FSE	14	4534	70			18	41.67	384x224	4	4/1
Sag STIR FSE	14	3500	50			10	41.67	352x224	2	3/1
Sag T1 FSE	14	550	Min Full			3	31.25	352x224	2	3/1
Kor PD FSE Yađ baskılı	12	2550	30			5	31.25	384x224	2	4/1
Kor T1 FSE	12	550	Min Full			3	41.67	384x224	2	4/1

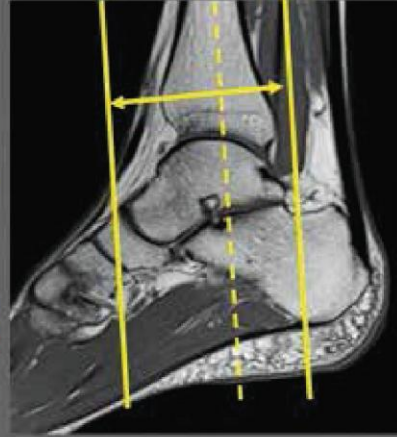
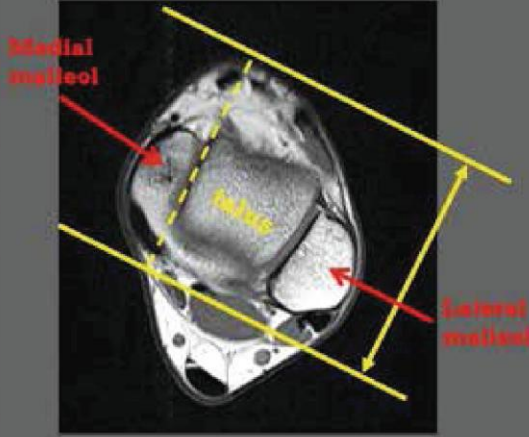
**Ayak bileđi MRG Artrografi 3 T Protokolü**

Sekans	Görüntüleme	TR	TE	TI	Flip	ETL	BW	Matriks	NEX	Kesit
Aks T1 FSE Yağ baskılı	14	650	Min Full			3	20.83	288x224	2	4/1
Aks T2 FSE	14	4200	70			16	20.83	288x224	2	4/1
Kor T1 FSE	14	650	Min Full			4	20.83	288x224	2	4/1
Kor PD FSE Yağ baskılı	14	3000	30			8	20.83	288x224	2	4/1
Sag STIR FSE	14	3500	50			10	41.67	352x224	2	3/1
Sag T1 FSE	14	550	Min Full			3	31.25	352x224	2	3/1

## Ayak Bileđi Koronal Görüntüleme Planı

### ○ İlgili Anatomi

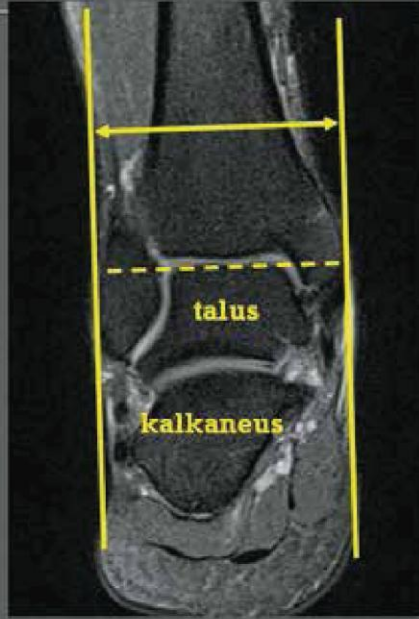
- Aksiyel öncü görüntüde; medial malleolün iç korteksine dik
- Sagittal öncü görüntüde distal tibia uzun aksına paralel



## Ayak Bileđi Sagittal Görüntüleme Planı

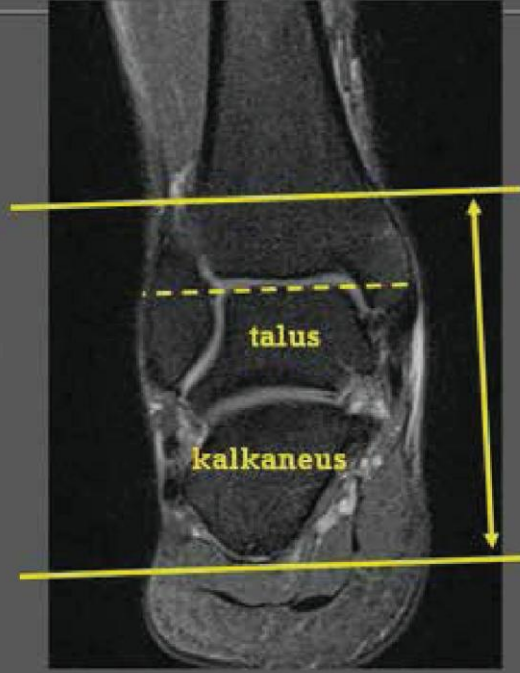
### ○ İlgili Anatomi

- Koronal kesitlere dik
- Koronal kesitlerde,talus kubbesine dik



## Ayak Bileđi Aksiyel Görüntüleme Planı

- İlgili Anatomi
- Aksiyel plan
  - koronal ve sagittal kesitlere dik
  - Talus kubbesine paralel



### Kullanım Alanları

- Lezyon saptama
- Lezyon karakterizasyonu – ayırıcı tanı
- Evreleme – operasyon planlamasına rehberlik
- Biyopsiye rehberlik
- Neo-adjüvan tedavi sonrası yanıt değerlendirme
- Post-operatif izlem
- İnoperabl olgularda adjuvan tedavi sonrası izlem
- Malign tümörlerde evreleme – biyopsiye rehberlik
- Neoadjuvan / adjuvan tedavi sonrası yanıt değerlendirme / izlem
- Post-operatif olgularda nüks saptanması

### Dinamik kontrastlı MRG protokolü

- Malign tümörlerde evreleme – biyopsiye rehberlik
- Neoadjuvan / adjuvan tedavi sonrası yanıt değerlendirme / izlem
- Post-operatif izlemede nüks kuşkusunu

### Ortopedik implantlı post-operatif olgularda izlem protokolü

- Post-operatif olgularda nüks saptanması

**Cihaz gereklilikleri:** Cihazlar için bir sınırlandırma olmamakla birlikte, yukarıda sayılan inceleme parametrelerini gerçekleştirebilecek, en yüksek statik manyetik alan gücü, gradient gücü ve "slew rate"ine, en düşük SAR ve akustik gürültü seviyesine sahip olması önerilmektedir.

**Ön hazırlık:** İnceleme öncesinde olguların direkt grafileri elde olunmalıdır.

**İnceleme alanı, FOV, kesit kalınlığı ve sekanslar:** İncelenecek bölge büyüklüğüne ya da tümör volümüne uygun sarmal ile inceleme gerçekleştirilir. "Skip" metastaz tarama amacıyla geniş FOV görüntüler sırasında vücut sarmalı kullanılabilir. Küçük tümör ya da bölgelerde yüzeysel esnek sarmallarla ya da ekstremitte koilleri ile maksimum SNR sağlanmaya çalışılır. Hastanın tetkik sırasında hareketini önleyecek destekler kullanılabilir. Tümöre komşu eklem incelemeye mutlaka dahil edilmelidir. Tümörün proksimalinde ve distalinde olası "skip" metastaz araştırmasına yönelik koronal düzlemde geniş FOV ile görüntüler alınmalıdır.

**Kontrast madde:** İV kullanım için standart doz en az 0.1mmol/kg'dır.

### Görüntü kalitesi

İncelemenin optimum SNR ve rezolüsyonu sağlaması, artefaktların elimine edilmesi gerekmektedir. Bu nedenle ETL (TSE factor), NEX (NSA), scan percentage (zero filling ) gibi parametrelerin uygunsuz olarak değiştirilmesi önemli tanı hatalarına yol açabilir.

### Kontrendikasyonlar

Kalp pili varlığı, ferromanyetik anevrizma klipleri, göz içi metalik yabancı cisim varlığı gibi durumlarda inceleme yapılmamalıdır. Ayrıca bazı implant veya vücutta bulunan materyaller potansiyel kontrendikasyon nedenidir. Fetüs üzerinde olumsuz bir etkisi bilinmemekle birlikte, gebelik süresince kullanımı olgu bazında değerlendirilmelidir.

### Diğer hususlar

Klinik bilgi gerekliliği, incelemenin gözetimi, kullanıcı yetkinliği, etik konular, dökümantasyon gibi incelemeye ait diğer süreçler için ilgili TRD standartlarına bakınız.



**Örnek protokol:** Postkontrast ve dinamik kontrastlı MRG incelemeleri için önerilen örnek protokoller aşağıdaki gibidir.

### Tümör protokolü

Sekans	plan	TR (msn)	TE	matriks (cm)	FOV* (mm)	Kesit kal.	Interval (mm)	NEX
T1A-SE	aks&kor&sag	600	20	256x192		3-4	1 mm	1-2
T2A-FSE (yağ baskılı)	aksiyel	4500	80	256x192		3-4	1 mm	1-2
STIR (TIRM)	sag/kor	4500	60 (TI:150)	256x192		3-4	1 mm	1-2
**C+ T1A-SE(y.b.)	aksiyel	950	20	256x192		3	1 mm	1-2

\* = Tümör boyutuna ve incelenen anatomik bölgeye göre değişir  
\*\* Benign tümörler ve metastaz taramalarında ve izlem olgularında nüks saptanmaması durumunda kontrast madde uygulanmayabilir  
y.b.= yağ baskılı

### Dinamik kontrastlı MRG'de protokol

!!! Dinamik MRG'den önce rutin tümör protokolü uygulanmalıdır

Sekans	plan	TR (msn)	TE	matriks (cm)	FOV (mm)	Kesit kal.	Interval (mm)	NEX
FLASH(700)*	sag	23	10	256x192		10	1 mm	1-2
C+ T1A-SE(y.b.) aks	aks	950	20	256x192		3	1 mm	1-2

70° = flip angle  
\* = temporal rezolüsyon: 19 sec  
y.b.= yağ baskılı  
Kontrast dozu: 0.1 mmol/kg/ ya da 0.2 ml/kg Gd-DTPA

**KEMİK TÜMÖRLERİ- 3 T Protokolü**

Sekans	TR	TE	TI	ETL	BW	Matriks	Nex	Kesit kalınlığı
Aks T1 FSE-	550-700	18-20		4	31	384-320/192-224	2	3-4/1
Aks.T2 FSE- Yağ Baskılamalı	3200	85		16	41	384-320/192-224	2	3-4/1
Kor STIR FSE-IR	3400	40	180	8	31	384-320/192-224	2	3-4/1
SAG ve Kor FSE-	550-700	18-20		4	31	384-320/192-224	2	3-4/1
Sag T2 FSE- YB	3200	85		10	41	384-320/192-224	2	3-4/1

*Kontrastlı yapılması halinde eklenecek sekanslar*

Ax T1 FSE- YB	600	18-20		4	31	384-320/192-224	2	3-4/1
Ax T1YB	600	18-20		4	31	384-320/192-224	2	3-4/1
FSE- Kontrast								
Sag/Kor T1YB	600-650	18-20		4	31	384-320/192-224	2	3-4/1
FSE- Kontrast								
						384-320/192-224	2	3-4/1

## İncelemeye özgü diğer durumlar

**Not 1:** Dinamik seri görüntülerden subtraksiyon görüntüler elde olunup (uygun yazılım ve iş istasyonlarında) kontrastlanma kinetiği görsel olarak değerlendirilmeli ayrıca lezyon bölgelerinden ROI yardımıyla zaman-sinyal eğrileri çizdirilerek kontrastlanma kinetiği grafiksel olarak da değerlendirilmelidir.

**Not 2:** Renal yetmezlikli olgularda ve renal fonksiyonları sınıda diabetik olgularda MR kontrast madde kullanımında nefrojenik sistemik fibrozis riski unutulmamalıdır.

## Ortopedik implantlı post – operatif olgularda izleme protoköü

	plan	TR (msn)	TE	matriks (cm)	FOV (mm)	Kesit kal.	Interval (mm)	NEX
<b>T1A-SE</b>	aks+kor+sag	600	20	256x192	30-50	3-4	1 mm	1-2
<b>STIR (TIRM)</b>	aks+kor	4500	60	256x192	30-50	3-4	1 mm	1-2

## İncelemeye özgü diğer durumlar

İzlemde nüksden kuşkulandırılması durumunda dinamik inceleme ve post kontrast statik görüntüler protokole eklenebilir; implantlı olgularda post kontrast statik görüntüler T1-A "YAĞ BASKILAMASIZ" alınmalıdır.

<b>C + T1A-SE</b>	aksiyel	600	20	256x192	30-50	3	1 mm	1-2
-------------------	---------	-----	----	---------	-------	---	------	-----

Artifakt öncü görüntü üzerinde sorumlu radyolog ile değerlendirilmelidir. Metal artefaktını azaltmak için bandwidth artırılmalıdır. Yağ baskılı T2 yerine STIR sekans kullanılmalıdır. T2A ve STIR sekanslar için TE düşürülmelidir. Gradient eko görüntülerden kaçınılmalıdır.

# Yumuşak Doku Tümörleri MRG

TRD Standart 2018  
Revizyonu

## Kullanım alanları

- Lezyonun saptanması
- Lezyonun karakterizasyonu ve ayırıcı tanısının yapılması
- Lokal evreleme yapmak
- Biyopsi ve cerrahi planlamasına rehberlik etmek
- Neoadjuvan ve adjuvan tedavi sonrası yanıtın değerlendirilmesi
- Operasyon sonrası rezidü-nüks kitle varlığının değerlendirilmesi, fibröz doku-kitle ayrımı yapılması

## Olgu hazırlığı ve MR görüntüleme ile ilgili uygulanması gereken genel kurallar

1. İnceleme öncesi olguya ait düz grafler elde olunmalıdır.
2. Uygun MRG cihazı seçilmelidir.

Çekim yapılacak MRG cihazı en az 1 Tesla gücünde olmalı, mümkünse 1.5 Tesla ya da 3 Tesla gibi yüksek güçlü cihazlar tercih edilmelidir. Seçim her iki cihazın avantajları ve dezavantajları gözönünde bulundurularak yapılmalıdır. Örneğin sinyal/gürültü oranının daha yüksek olması nedeniyle el, ayak ve parmaklardaki daha küçük lezyonların değerlendirmesinde ve temporal ve uzaysal rezolüsyonunun daha iyi olması nedeniyle dinamik kontrastlı incelemelerde öncelikle 3 Tesla cihaz tercih edilir. Protez ve diğer cerrahi donanım komplikasyonlarının değerlendirilmesinde ise hassasiyet artefaktlarını minimumda tutabilmek için, 1.5 Tesla cihaz daha öncelikle tercih edilmelidir.
3. Ekstremiteler lezyona uygun şekilde pozisyonlandırılmalıdır.

İncelenecek bölge ve hasta uyumuna göre en uygun pozisyona karar verilir.  
Genellikle supin pozisyon kullanılmakla birlikte dorsalde yerleşimli olan lezyonlarda basıyı ortadan kaldırmak için pron pozisyon tercih edilmelidir.
4. Cilt yüzeyinde lezyon işaretlenmelidir.

Palpasyon bulgusunun olduğu, palpasyon bulgusu yoksa ağrının olduğu veya daha önceden operasyon geçirmiş hastada skar izinin (başlangıç ve bitiş noktaları ayrı ayrı olmak şartı ile) bulunduğu bölge, E vitamini kapsülü gibi cilt işaretleyicileri ile belirlenmelidir. Kapsül cilde baskı uygulamayacak şekilde nazikçe yerleştirilmelidir.
5. Uygun koil seçilmelidir.

Yüksek sinyal/gürültü oranı elde edebilmek için, lezyonu olabildiğince saran koiller tercih edilmelidir. Örneğin trapezyus kasındaki bir lezyon için omuz koili tercih edilebilir.
6. Uygun görüntüleme alanı (Field of View=FOV) seçilmelidir. Görüntüleme alanı,

## Görüntü kalitesi

İncelemenin optimum SNR ve rezolüsyonu sağlanması, artefaktların elimine edilmesi gerekmektedir. Bu nedenle ETL (TSE factor), NEX (NSA), scan percentage (zero filling ) gibi parametrelerin uygunsuz olarak değiştirilmesi önemli tanı hatalarına yol açabilir.

## Kontrendikasyonlar

Kalp pili varlığı, ferromanyetik anevrizma klipleri, göz içi metalik yabancı cisim varlığı gibi durumlarda inceleme yapılmamalıdır. Ayrıca bazı implant veya vücutta bulunan materyaller potansiyel kontrendikasyon nedenidir. Fetüs üzerinde olumsuz bir etkisi bilinmemekle birlikte, gebelik süresince kullanımı olgu bazında değerlendirilmelidir.

## Diğer hususlar

Klinik bilgi gerekliliği, incelemenin gözetimi, kullanıcı yetkinliği, etik konular, dökümantasyon gibi incelemeye ait diğer süreçler için ilgili TRD standartlarına bakınız.

lezyonun tamamını, peritümoral ödemi ve komşu normal dokuyu gösterecek kadar büyük, inceleme için gereksiz anatomik bölgeleri içermeyecek kadar küçük olmalıdır.

Koronal veya sagittal düzlemlerden en az biri, proksimal veya distal rezeksiyon sınırını belirleyecek, cerrahi planlamasına izin verecek şekilde bir dış alan işareti (anterior-inferior ilyak çıkıntı/büyük trokanter gibi kemik noktaları veya eklem düzeyleri) içermelidir.

Birden fazla lezyon varlığında lezyonların konumları farklı yerlerde ise (örneğin diz ve kasık gibi) tek bir büyük FOV ile lezyon yerleri belirlendikten sonra ayrı ayrı inceleme yapılmalıdır.

7. Uygun görüntüleme düzlemleri seçilmelidir.

Aksiyel ve uzun eksen görüntüleri elde edilmelidir. Aksiyel düzlem, hem kitlenin içeriği, hem de komşu yapılarla olan ilişkisini göstermede çok önemlidir. Uzun eksen görüntü lezyonun uzun boyuna paralel olmalıdır. Bunun dışında kitle ağırlıklı olarak ön veya arkadaysa uzun eksen sagittal olacak; medyal veya lateraldeyse ise uzun eksen koronal olacak şekilde tercih edilir. Farklı yerleşimlerde oblik düzlemler de kullanılabilir.

8. Uygun sekanslar seçilmelidir.

T1 ağırlıklı, T2 ağırlıklı ve sıvıya hassas (T2 yağ baskılı veya STIR) sekanslar kullanılır. Kitle içinde hemosiderin varlığı düşünülüyor ise protokole gradient eko görüntüleri eklenebilir.

9. Kontrast madde kullanımı önerilmektedir.

Eğer tüm çekimler radyolog tarafından kontrol edilebilirse bazı vakalarda kontrast madde kullanılmayabilir. Ancak bu çok pratik olmadığından hemen tüm olgularda intravenöz kontrast madde kullanılır (standart doz 0.1 mmol/kg gadolinyumdur). Kontrast madde enjeksiyonu sonrasında aksiyel düzlemde yağ baskılı T1 ağırlıklı ve uzun eksen T1 ağırlıklı görüntüleri elde edilmelidir.

10. Zorunlu olmamakla birlikte ileri görüntüleme yöntemleri de kullanılabilir.

**Difüzyon MRG:** Tümörün saptanması ve karakterizasyonu yanısıra tedaviye yanıtın değerlendirilmesinde kullanılabilir.

**Dinamik kontrastlı MRG:** Tümörün karakterizasyonu, lokal evreleme, biyopsiye rehberlik için canlı tümör alanının belirlenmesi, preoperatif kemoterapi izlemi ve rezidü/rekürren tümörün belirlenmesi ile fibrozisten ayrımı amacıyla kullanılabilir.

**MR spektroskopisi:** Tümör karakterizasyonu amacıyla kullanılabilir.

**Faz içi-faz dışı görüntüleme:** Kemik iliğinin malign lezyonlarının değerlendirilmesinde kullanılabilir.

### **Örnek protokol (1.5 T)**

Sekans	Plan	TR (msn)	TE (msn)	Matriks	FOV* (mm)	Kesit kalınlığı (mm)	İnterval (mm)	NEX
T1A SE	Aksiyel	600	<20 minimum	256x256		3-4	1mm	1-2
T1A SE	Sagittal/koronal	600	<20 minimum	256x192		3-4	1mm	1-2
T2A TSE	Aksiyel	2500	80	256x192		3-4	1mm	1-2
T2A TSE Yağ baskılı	Aksiyel	4500	80	256x192		3-4	1mm	2
STIR	Sagittal/koronal	4000	60 (TI:150)	256x192		3-4	1mm	2

Kontrast öncesi ve sonrası T1A SE Yağ Baskılı	Aksiyel	700	<20 minimum	256x192		3-4	1mm	1-2
Kontrast sonrası T1A SE Yağ Baskılı	Sagittal/koronal	700	<20 minimum	256x256		3-4	1mm	1-2

\*Tümör boyutuna, incelenen anatomik bölgeye, koil çeşidine ve alan gücüne göre değişir.

### **Örnek protokol (3 T)**

Parametreler	Standart sekanslar	DAG (single shot)
Field of view (FOV)*	80-220 mm	80-220 mm
Matriks	512x256	64x45-20x128
TR(msn)/TE (msn)	T1 ağırlıklı:680-870/11-21 T2 ağırlıklı:4000-5600/63-83	5000-8700/71-85
Yağ baskılama	CHESS	CHESS
Kesit kalınlığı*	2-5 mm	2-5 mm
Kesitler arası boşluk (gap)	Yok	Yok
Turbo veya EPI faktör	T1 ağırlıklı:3 T2 ağırlıklı:13	56
Number of excitation (NEX)	1	3-5

\*Tümör boyutu ve incelenen anatomik bölgeye göre değişir

*EPI echo planar imaging, CHESS chemical shift selective*

### Kullanım alanları

- Metastaz tarama
- Multipl myelom
- Depo hastalıkları
- Lösemi-lenfoma

### İncelemenin yapılışı

**Cihaz gereklilikleri:** Cihazlar için bir sınırlandırma olmamakla birlikte, yukarıda sayılan inceleme parametrelerini gerçekleştirebilecek, en yüksek statik manyetik alan gücü, gradient gücü ve "slew rate"ine, en düşük SAR ve akustik gürültü seviyesine sahip olması önerilmektedir.

**Ön hazırlık:** Rutin kemik iliği MRG için ön hazırlık gerekmez

**İnceleme alanı, FOV, kesit kalınlığı ve sekanslar:** İncelenecek bölge büyüklüğüne uygun sarmal ile inceleme gerçekleştirilir. Tüm omurgayı kapsayacak sarmal varlığında servikal bölgeden sakruma dek tüm omurga görüntüye dahil edilebilir. Bu mümkün olmadığında hasta boyuna/yaş grubuna göre omurga iki ya da üç bölge halinde incelenebilir. Standart kemik iliği incelemesinde omurga, pelvis ve femurlar incelenir. Klinik gereklilik halinde humerularda koronal plan T1-A ve STIR sekans görüntüleriyle incelemeye dahil edilir. FOV 30-50mm, kesit kalınlığı 3-4mm arasındadır.

**Kontrast madde:** Rutin incelemede kullanılmaz.

**Örnek protokol:** Kemik iliği MRG incelemeleri için önerilen örnek protokol aşağıdaki gibidir.

### Görüntü kalitesi

İncelemenin optimum SNR ve rezolüsyonu sağlaması, artefaktların elimine edilmesi gerekmektedir. Bu nedenle ETL (TSE factor), NEX (NSA), scan percentage (zero filling) gibi parametrelerin uygunsuz olarak değiştirilmesi önemli tanı hatalarına yol açabilir.

### Kontrendikasyonlar

Kalp pili varlığı, ferromanyetik anevrizma klipleri, göz içi metalik yabancı cisim varlığı gibi durumlarda inceleme yapılmamalıdır. Ayrıca bazı implant veya vücutta bulunan materyaller potansiyel kontrendikasyon nedenidir. Fetüs üzerinde olumsuz bir etkisizlenmemekle birlikte, gebeliksüresince kullanımı olgu bazında değerlendirilmelidir.

### Diğer hususlar

Klinik bilgi gerekliliği, incelemenin gözetimi, kullanıcı yetkinliği, etik konular, dökümantasyon gibi incelemeye ait diğer süreçler için ilgili TRD standartlarına bakınız.

### Omurga protokolü

Sekans	plan	TR (msn)	TE	matriks (cm)	FOV* (mm)	Kesit kal. (mm)	İnterval	NEX
<b>T1A-SE</b>	sag	600	20	256X192	30-50	3-4	1 mm	1-2
<b>STIR(TIRM)</b>	sag	4500	60 (Tl:150)	256x192	30-50	3-4	1 mm	1-2

\* = İncelenen anatomik bölgeye göre değişir

### Pelvis ve femur protokolü

Sekans	plan	TR (msn)	TE	matriks (cm)	FOV* (mm)	Kesit kal. (mm)	İnterval	NEX
<b>T1A-SE</b>	kor	600	20	256X192	30-50	3-4	1 mm	1-2
<b>STIR(TIRM)</b>	kor	4500	60	256x192	30-50	3-4	1 mm	1-2

• = İncelenen anatomik bölgeye göre değişir

Not: Klinik gereklilik halinde humeruslarda aynı protokolle incelenebilir.



# Temporomandibuler Eklem MRG

TRD Standart 2018  
Revizyonu

## Kullanım alanları

### Rutin ve kinematik TME

- Ağrı
- TME disfonksiyonları
- Disk bozuklukları
- Kemik ve eklem içi patolojiler
- Ligaman hasarları ve komşu yumuşak dokunun değerlendirilmesi

## İncelemenin yapılışı

**Cihaz gereklilikleri:** Cihazlar için bir sınırlandırma olmamakla birlikte, yukarıda sayılan incelemeparametrelerini gerçekleştirebilecek, en yüksek statik manyetik alan gücü, gradient gücü ve "slew rate"ine, en düşük SAR ve akustik gürültü seviyesine sahip olması önerilmektedir.

**Ön hazırlık:** Rutin TME MRG için ön hazırlık gerekmez.

**Pozisyon:** TME için özel sarmallar mevcut olup bu sarmallar haricindekilerle aynı görüntü kalitesini yakalamak mümkün değildir. Hasta supin pozisyonda yatırılır. Sarmal her iki tarafta eklemi ortalayacak şekilde yerleştirilmelidir. Sarmal merkezleri çekim merkezleri olacak şekilde ayarlanmalıdır.

**Kesit kalınlığı:** Koronal ve sagittal planda T1, PD/T2 ağırlıklı maksimum 3 mm kalınlıkta.

**FOV:** 10 cm

**Kinematik TME:** Çoklu fazlar halinde çene eklemi değişik pozisyonlarda görüntülenir. Çene kapalı pozisyonda başlanır, ağız 1-2 cm aralıklarla açılarak tekrarlanır Ağızın kapalı konumundan en açık konumuna geçişi anına kadarki değişik pozisyonlarda, sagittal planlarda görüntüler alınır. Eklem hareketi sırasında disk pozisyonu görüntülenir.

**Kontrast madde:** Rutin TME MRG için kullanılmaz.

**Önerilen protokol:**TME MRG incelemeleri için önerilen örnek protokol aşağıdaki gibidir.

Rutin TME MRG protokolü									
Sekans	FOV	Matrix/ NEX	Kesit/ Aralık (mm)	TR (msn)	TE (msn)	TI	Flip	ETL	BW
Kapalı Sagittal T1 FSE	10	288x224 3	3/0.3	600	12.2	-	-	2	19.23
Kapalı Sagittal PD	10	288x224 4	3/0.3	2100	13.9	-	-	8	15.63
Açık Sagittal T1 FSE	10	288x224 3	3/0.3	600	12.2	--	-	2	19.23
T2 Açık Sagittal PD	10	288x224 4	3/0.3	2100	13.9	-	-	8	15.63

## Görüntü kalitesi

İncelemenin optimum SNR ve rezolüsyonu sağlaması, artefaktların elimine edilmesi gerekmektedir. Bu nedenle ETL (TSE factor), NEX (NSA), scan percentage (zero filling) gibi parametrelerin uygunsuz olarak değiştirilmesi önemli tanı hatalarına yol açabilir.

## Kontrendikasyonlar

Kalp pili varlığı, ferromanyetik anevrizma klipleri, göz içi metalik yabancı cisim varlığı gibi durumlarda inceleme yapılmamalıdır. Ayrıca bazı implant veya vücutta bulunan materyaller potansiyel kontrendikasyon nedenidir. Fetus üzerinde olumsuz bir etki bilinmemekle birlikte gebelik süresince kullanımı olgu bazında değerlendirilmelidir.

## Diğer hususlar

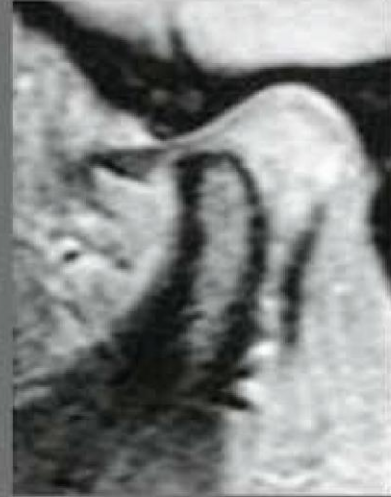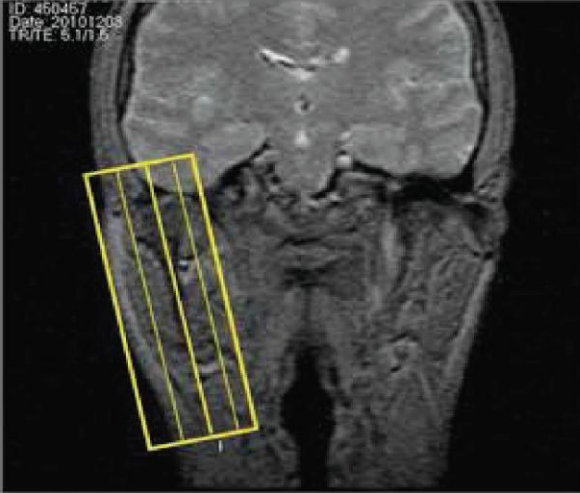
Klinik bilgi gerekliliği, incelemenin gözetimi, kullanıcı yetkinliği, etik konular, dökümantasyon gibi incelemeye ait diğer süreçler için ilgili TRD standartlarına bakınız.

### Temporomandibular Eklem MRG 3 T Protokolü

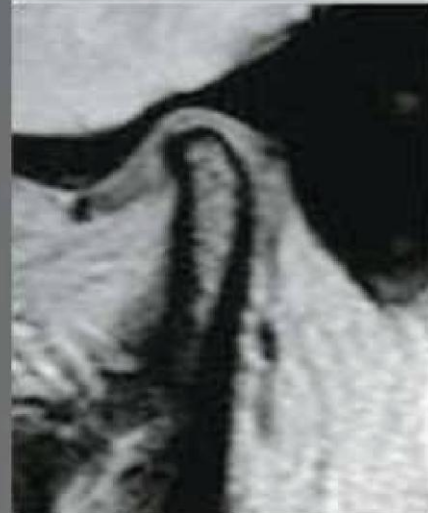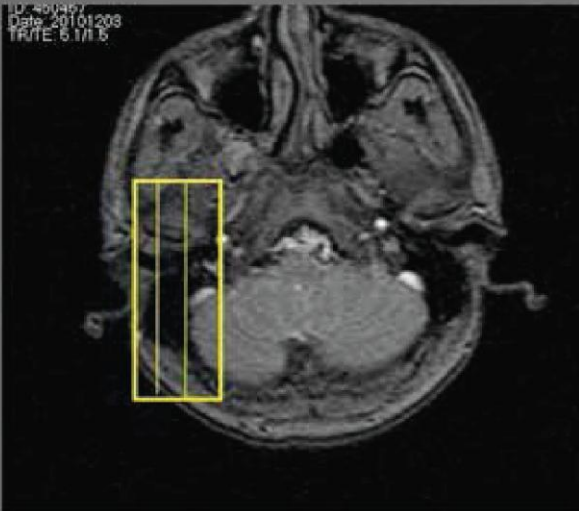
Sekans	Görüntüleme Alanı	TR	TE	TI	Flip	ETL	BW	Matriks	NEX	Kesit
Aks T1 Loc SE*	22	334	Min			3	14.71	256x128	1	4/1
Kor T1 FSE	12	600	Min Full			3	31.35	320x192	3	3/0
Sag T1 FSE	12	725	Min Full			8	31.25	320x224	3	3/0
Sag PD FSE	12	2000	24			16	31.25	320x192	3	3/0
Sag T2 FSE	12	2600	85			3	20.83	384x224	3	2/0

\* Ağız açık iken elde olunacak görüntüler için tekrarlanır.

### Koronal görüntüler üzerinden sagittal görüntüler ayarlanır



### Aksiyel görüntüler üzerinden sagittal görüntüler ayarlanır



### Kullanım alanları

#### Standart endikasyonlar

*Yüksek riskli olgularda tarama*

- Kendisinde veya birinci derece akrabalarında genetik testler ile BRCA 1 ve BRCA 2 gen mutasyonu saptanan olgular.
- İstatistiksel risk modellerinde >%20 ömür boyu risk saptanan olgular.
- 10-30 yaşlar arasında mediasten bölgesine yüksek doz radyoterapi uygulanan olgular.
- Kendisinde ya da birinci derece akrabalarında Li Fraumani, Cowden sendromu gibi yüksek riskli hastalıklar saptanan olgular
- Multipanel genetik testlerde %20'den fazla meme kanseri riski oluşturan mutasyonlar tanımlanan olgular

*Meme kanseri tanısı alan olgular*

- Meme koruyucu cerrahi düşünülen ancak dens meme yapısı nedeniyle mamografik değerlendirmenin sınırlı olduğu olgularda multisentrik / multifokal odakların gösterilmesi ve karşı memenin değerlendirilmesi amacı ile.
- Meme koruyucu cerrahi ya da mastektomi uygulanacak olgularda pektoral fasya, pektoral kas ve göğüs duvarı invazyonu kuşkusu varsa.
- Eksizyonel biopsiden sonra, patolojik inceleme sonucu cerrahi sınırdaki tümörü bulunan veya operasyon öncesi detaylı incelemesi olmayan olgularda, rezidüel tümörün, multisentrik/multifokal odakların saptanması amacı ile (böylece re-eksizyon ya da mastektomi kararının verilmesine yardımcı olur.).
- Lokal ileri meme kanseri nedeniyle neoadjuvan kemoterapi alan olgularda tedaviye yanıtın değerlendirilmesi amacıyla.

*Klinik ya da Radyolojik Olarak Karar Verilemeyen Olgularda Ek İnceleme Olarak*

- Meme kanseri açısından kuşku taşıyan, ancak ultrasonografi ya da mamografi ya da fizik muayene bulguları ile karar verilemeyen ve biyopsi yapılamayan olgularda tanı koyma amacı ile (fizik muayene bulguları kuşkulu ancak mamografik ve sonografik olarak tümör gösterilemeyen olgular, mamografilerde tek pozisyonda yapısal distorsiyonu bulunan ancak sonografik karşılığı bulunamayan olgular gibi.).
- Daha önce meme kanseri nedeni ile opere olmuş, mamografik veya sonografik olarak kuşkulu bulgusu olan olgularda, skar dokusu ile nüks tümör ayırımında.

### Görüntü kalitesi

İncelemenin optimum SNR ve rezolüsyonu sağlanması, artefaktların elimine edilmesi gerekmektedir. Bu nedenle ETL (TSE factor), NEX (NSA), scan percentage (zero filling) gibi parametrelerin uygunsuz olarak değiştirilmesi önemli tanı hatalarına yol açabilir.

### Kontrendikasyonlar

Kalp pili varlığı, ferromanyetik anevrizma klipleri, göz içi metalik yabancı cisim varlığı gibi durumlarda inceleme yapılmamalıdır. Ayrıca bazı implant veya vücutta bulunan materyaller potansiyel kontrendikasyon nedenidir. Fetus üzerinde olumsuz bir etki bilinmemekle birlikte gebelik süresince kullanımı olgu bazında değerlendirilmelidir.

### Diğer hususlar

Klinik bilgi gerekliliği, incelemenin gözetimi, kullanıcı yetkinliği, etik konular, dökümantasyon gibi incelemeye ait diğer süreçler için ilgili TRD standartlarına bakınız.

- Daha önce meme kanseri nedeni ile opere olan ve rekonstrüksiyon uygulanan olgularda (rektus abdominis, latismus dorsi, gluteal flap uygulanan) nüksün değerlendirilmesinde, mamografi ve US ile sonuca ulaşamamışsa.
- Patolojik meme başı akıntısı olan hastalarda mamografi ve US ile tanıya ulaşamamışsa.
- Primeri bilinmeyen aksiller metastazı olan olgularda mamografi ve US ile tanıya ulaşamamışsa (Negatif meme MRG incelemesi mastektomi seçeneğini ortadan kaldırabilir.)
- Memeye yapılan estetik uygulamalar nedeniyle değerlendirilmesi güçleşmiş olgularda (memenin değerlendirilmesi için mamografi ile birlikte, implant bütünlüğünün değerlendirilmesi için tek başına kullanılabilir.)

### Özel Durumlar

- Daha önce yapılan biyopsilerde Lobüler karsinoma in situ, Atipik lobüler hiperplazi ve Atipik duktal hiperplazi saptanan olgularda mamografiye ek olarak tarama amaçlı kullanılması yönünde literatürde bilgi birikimi mevcuttur

## İncelemenin Yapılışı

**Cihaz gereklilikleri:** Uygun yağ baskılama yapılabilmesi, daha iyi manyetik alan homojenitesi sağlanması ve daha az hareket artefaktı olması nedeni ile meme MRG incelemesinin yüksek Tesla'lı cihazlarda (1.5 Tesla ve üstü) yapılması uygun olur. Tüm incelemelerde özel meme sarmalı kullanılmalıdır.

**Hasta seçimi:** İnceleme öncesinde mutlaka mamografi ve gereken durumlarda ultrasonografi çekilmeli ve bulgular değerlendirilmelidir. MRG endikasyonu radyolojik ve klinik bulgular eşliğinde konmalıdır. 30 yaş altı yüksek riskli olduğu kanıtlanmış kadınlarda MRG tek başına tarama amaçlı kullanılabilir. Meme MRG incelemesi, biyopsi yapılabilecek lezyonların malign- benign ayırıcı tanısı için kullanılmamalıdır.

**Çekim zamanı:** Siklusun sekretuar fazında parankimal kontrastlanma artabilir ve yanlış pozitif sonuçlara yol açabilir. Bu nedenle inceleme mümkünse siklusun 2. haftasında (7-14. günler) uygulanmalıdır. Ancak meme kanseri nedeniyle tedavi planlanan olgularda bu şart aranmaz. HRT kullanan olgularda incelemenin HRT kesildikten 6 hafta sonra yapılması tetkikin doğruluğunu arttırır. Benzer şekilde operasyondan sonra 3-6 ay, radyoterapiden sonra 9-18 ay beklenmesi yanlış pozitif sonuçları azaltır. İnceleme, asimetrik bulguların daha iyi değerlendirilebilmesi amacıyla bilateral yapılmalıdır. Hasta pron pozisyonda yatırılır. Tetkike başlamadan önce memenin sarmal içine tam olarak yerleştirildiği, katlanmadığı, aşırı sıkıştırılmadığı ve meme pozisyonunun uygun olup olmadığı kontrol edilir. Meme başının santralde olmasına dikkat edilir. Hasta, çekim sırasında hareket etmemesi gerektiği konusunda mutlaka uyarılmalıdır.

### Çekim protokolü:

**Sekanslar, rezolüsyon ve kontrast:** Görüntüleme planı aksiyal veya sagittal olmalıdır. Meme MRG dinamik kontrastlı bir incelemedir. Prekontrast ve multipl postkontrast görüntüler alınarak kinetik analiz yapılmalıdır. Lezyonun kinetik özellikleri görsel olarak ya da zaman-sinyal eğrisi ile değerlendirilebilir. Yüksek uzaysal rezolüsyon sağlayabilmek için kesit kalınlığı en fazla 3 mm, piksel rezolüsyonu en fazla 1 mm olmalıdır. Tümör ve çevre parankim arasındaki kontrast farkını arttırmak için yağ baskılama, substraksiyon ya da her ikisi birlikte kullanılmalıdır.

**Kontrast madde:** Meme MRG tetkikinde kontrast madde kullanılmalıdır. Sadece silikon implant olgularında implant rüptürünün değerlendirilmesinde kontrast madde kullanılması gerekmez. Standart doz bolus şeklinde 0.1mmol/kg olarak 2-3 ml/sn hızla uygulanmalı ve ardından 20-30 ml serum fizyolojik verilmelidir.

**Örnek protokol:** Kontrastlı dinamik meme MRG incelemesi için önerilen örnek protokoller aşağıdaki gibidir. Silikon implantı olan olgularda incelemeye ayrıca kontrastsız yağ ve su baskılamalı 'silicone only' sekanslar eklenmelidir.

### Örnek sekans dizilimi ( Temel sekanslar )

Düzlem/Sekans	FOV	Matriks/NEX	Kesit/Aralık
Aksiyal T1A yağ baskısız	Her iki memeyi alacak şekilde olabildiğince küçük	320 ve üzeri	3mm/0.3mm
STIR veya yağ baskısız FSE T2A	Aynı	320 ve üzeri	3mm/0.3mm
3D GRE yağ baskılı ya da yağ baskısız aksiyel ya da sagittal planda dinamik inceleme (Temporal rezolüsyon 60-90 sn olmalıdır.) Substraksiyon görüntüleri alınmalıdır.	Aynı	320 ve üzeri	1-3 mm/ 0.1-0.3mm

### İleri Uygulamalar

Yukarıdaki protokol standart meme MRG incelemeleri için hazırlanmıştır. Gerek duyulduğunda perfüzyon ya da difüzyon ağırlıklı incelemeler ve spektroskopi eklenebilir.

### Değerlendirme ve Raporlama

Bulgular hem morfolojik hem kinetik özelliklerine göre, diğer radyolojik ve klinik bulgular da göz önünde bulundurularak değerlendirilmelidir. Raporlamada ACR BIRADS terminolojisi kullanılmalıdır. Mamografi ve ultrasonografi ile gösterilemeyen (ikinci bakı US dahil) şüpheli bulgular varsa, MRG eşliğinde biyopsi ve/veya işaretleme uygulanmalı veya hasta bunu uygulayabilecek bir merkeze yönlendirilmelidir.

## Kullanım alanları

- Akciğer grafilerinde kuşku edilen veya saptanan bozuklukların değerlendirilmesi
- Mediastinal konjenital anomalilerin değerlendirilmesi
- Mediastinal - hilar kitleler ve lenfadenopatilerin değerlendirilmesi
- Konjenital veya kazanılmış ekstrakardiyak vasküler hastalıkların değerlendirilmesi
- Trakeobronşial anomalilerin ve yabancı cisim aspirasyon şüphesinin değerlendirilmesi
- Metastaz taraması ve tümör evrelemesi
- Komplike olmuş, tedaviye cevap vermeyen pulmoner enfeksiyonların değerlendirilmesi
- Konjenital akciğer parankim lezyonlarının değerlendirilmesi
- Difüz interstisyel akciğer hastalıklarının değerlendirilmesi
- Akciğer grafisinde izlenen nodül, kitle ve opasitelerin değerlendirilmesi
- Göğüs duvarı anomallikleri ve kitlelerinin değerlendirilmesi
- Toraks travmalarının değerlendirilmesi
- BT-rehberliğinde girişimsel işlemlerin uygulanması

## İncelemenin Yapılışı

**Cihaz gerekliliği:** Çok kesitli BT cihazı ile yapılmalıdır.

**Ön hazırlık:** İntravenöz kontrast madde verileceği durumlarda kusmayı önlemek için 2 saatlik açlık önerilir.

**Çekim protokolü:** Akciğer apeksinden kostodiyafragmatik sinüslere kadar olan alanı içermelidir. Transvers düzlemde yapılır. Aynı incelemenin bütün kesitleri nefesini tutabilen çocuklarda mümkünse tek bir nefes tutma süresince rutin olarak inspiryum sonunda elde edilmelidir. Hava hapsini göstermek gibi özellikli durumlarda ekspiryumda veya pron pozisyonunda ek kesitler alınabilir. Görüntü alanı (field of view) özellikli duruma göre ayarlanmalıdır.

**Kontrast madde:** Çocuk BT ünitesine getirilmeden damar yolu açılmalıdır. Böylece BT ünitesindeki ajitasyon azaltılmış olur. Hasta boyutuna göre mümkün olan en büyük Gauge değerine sahip intraket kullanılmalıdır. Kontrast madde olarak noniyonik 280-320 mg iodine/mL seçilebilir. Kontrast miktarı maksimum 2 mL/kg olmalıdır. BT anjiyografi için kontrast zamanlaması yapılmalıdır. Kesit kalınlığı, 2-5 mm (tercihen  $\leq$  5 mm) olmalıdır.

## İncelemeye özgü diğer durumlar

Değerlendirme ve raporlama, radyolojik ve klinik bulgular göz önünde bulundurularak yapılmalıdır.

## İnceleme gerekliliği

Göğüs radyografisi gibi daha az iyonizasyon radyasyon kullanan yöntemlerle veya ultrasonografi ve MRG gibi hiç iyonizasyon radyasyon kullanmayan yöntemlerle çözümlenebilecek sorunlarda BT istenmesinin önlenmesi açısından klinisyenlerle aktif işbirliği içinde olunmalıdır. Protokoller oluşturulurken hem tanısal görüntü kalitesinin elde edilmesini hemde kabul edilebilir düzeyde düşük radyasyon dozlarının kullanılmasına dikkat edilmelidir.

## Kontrendikasyonlar

Toraks BT nin mutlak kontrendikasyonu yoktur. Ancak BT anjiyografi ve dinamik BT gibi intravenöz yolla iyotlu kontrast madde kullanımının zorunlu olduğu hallerde genel kontrast madde kontrendikasyonlar göz önünde bulundurulmalıdır.

## Diğer hususlar

Klinik bilgi gerekliliği, incelemenin gözetimi, kullanıcı yetkinliği, etik konular, dökümantasyon gibi incelemeye ait diğer süreçler için ilgili TRD standartlarına bakınız.

# Pediyatrik Akciğer Yüksek Çözünürlüklü BT

TRD Standart 2018  
Revizyonu

## Kullanım alanları

Akciğer yüksek çözünürlüklü BT (YÇBT) tetkikinin amacı parenkimal veya hava yolları hastalıklarını saptamak, karakterize etmek ve yaygınlığını saptamaktır.

- Tekrarlayan akciğer hastalığı semptomları varlığında, solunum fonksiyon test sonuçları anormal olup akciğer grafisinde normal ya da nonspesifik bulguların izlenmesi
- İnterstisyel hastalıklar, küçük hava yolu hastalığı ve bronşiyektazi şüphesinin değerlendirilmesi

## İncelemenin yapılışı

**Cihaz gerekliliği:** Çok kesitli BT cihazlı ile yapılmalıdır.

**Ön hazırlık:** Gerekmez.

**Çekim protokolü:** Akciğer apeksinden akciğer bazaline kadar olan alanı içermelidir. Transvers düzlemde yapılır.

6 yaş üzeri nefes tutma komutlarına uyan çocuklarda tercih edilir ve kesitler inspiryum sonunda elde edilir. Hava hapsini göstermek gereken özel durumlarda akciğer apeksi, orta ve alt zondan geçecek şekilde en az 3 düzeyden ekspiratuvar YÇBT kesitleri alınabilir. Kesitler arasında 10-20 mm aralık bırakılır (çocuğun büyüklüğüne göre ayarlanabilir). Kesit kalınlığı: 0.625-2 mm ( $\leq$  1 mm tercih edilir) olmalıdır.

**Kontras madde:** İnceleme sırasında intravenöz kontrast madde kullanılmaz.

## İncelemeye özgü diğer durumlar

Değerlendirme ve raporlama, radyolojik ve klinik bulgular göz önünde bulundurularak yapılmalıdır.

## İnceleme gerekliliği

Göğüs radyografisi gibi daha az iyonizasyon radyasyon kullanan yöntemlerle veya ultrasonografi ve MRG gibi hiç iyonizasyon radyasyon kullanmayan yöntemlerle çözümlenebilecek sorunlarda BT istenmesinin önlenmesi açısından klinisyenlerle aktif işbirliği içinde olunmalıdır. Protokoller oluşturulurken hem tanısal görüntü kalitesinin elde edilmesini hemde kabul edilebilir düzeyde düşük radyasyon dozlarının kullanılmasına dikkat edilmelidir.

## Kontrendikasyonlar

Toraks BT nin mutlak kontrendikasyonu yoktur. Ancak BT anjiyografi ve dinamik BT gibi intravenöz yolla iyotlu kontrast madde kullanımının zorunlu olduğu hallerde genel kontrast madde kontrendikasyonlar göz önünde bulundurulmalıdır.

## Diğer hususlar

Klinik bilgi gerekliliği, incelemenin gözetimi, kullanıcı yetkinliği, etik konular, dökümantasyon gibi incelemeye ait diğer süreçler için ilgili TRD standartlarına bakınız.



## Kullanım alanları

- İçi boş iç organların değerlendirilmesi
  - ✓ Gastrointestinal traktı etkileyen enflamatuvar ve/veya enfeksiyöz durumlar
  - ✓ Konjenital anomaliler
  - ✓ Benign ve malign neoplazmlar
  - ✓ Travma
  - ✓ Barsak obstrüksiyonu
- Karaciğer ve safra kesesi
  - ✓ Primer ve sekonder hepatik tümörler
  - ✓ Künt veya penetran travma
  - ✓ Hepatik enfeksiyon
  - ✓ Konjenital anomaliler
- Pankreas
  - ✓ Pankreatit komplikasyonları
  - ✓ Pankreas tümörleri
  - ✓ Pankreatik travma
- Böbrekler
  - ✓ Hematüridi çocukta üriner sistem taşları
  - ✓ Renal ve/veya üreteral travma
  - ✓ Renal tümörlerin tespiti ve evrelendirilmesi
  - ✓ Genitoüriner sistemin konjenital anomalileri
  - ✓ Üriner sistem obstrüksiyonu
  - ✓ Üriner sistem enfeksiyonunun komplikasyonları
  - ✓ Renovasküler değerlendirme (BT anjiyografi'de kullanılabilir.)
- Adrenal bez
  - ✓ Şüpheli adrenal hemorajili künt veya penetran travmanın değerlendirilmesi
  - ✓ Adrenal neoplazmlar
- Dalak
  - ✓ Künt veya penetran travma
  - ✓ Primer kistik veya solid lezyonlar
  - ✓ Enfarkt, sekestrasyon (orak hücreli anemi), granüloamatöz hastalık, gezici dalak/torsiyon gibi diğer durumlar
- Mezenter, omentum, periton, retroperiton, vasküler, abdominal duvar, diyafram ile ilişkili patolojiler

## İnceleme gerekliliği

Göğüs radyografisi gibi daha az iyonizasyon radyasyon kullanan yöntemlerle veya ultrasonografi ve MRG gibi hiç iyonizasyon radyasyon kullanmayan yöntemlerle çözümlenebilecek sorunlarda BT istenmesinin önlenmesi açısından klinisyenlerle aktif işbirliği içinde olunmalıdır. Protokoller oluşturulurken hem tanısal görüntü kalitesinin elde edilmesini hemde kabul edilebilir düzeyde düşük radyasyon dozlarının kullanılmasına dikkat edilmelidir.

## Kontrendikasyonlar

Toraks BT nin mutlak kontrendikasyonu yoktur. Ancak BT anjiyografi ve dinamik BT gibi intravenöz yolla iyotlu kontras madde kullanımının zorunlu olduğu hallerde genel kontras madde kontrendikasyonlar göz önünde bulundurulmalıdır.

## Diğer hususlar

Klinik bilgi gerekliliği, incelemenin gözetimi, kullanıcı yetkinliği, etik konular, dökümantasyon gibi incelemeye ait diğer süreçler için ilgili TRD standartlarına bakınız.

## İncelemenin Yapılışı

**Cihaz gerekliliği:** Çok kesitli BT cihazlı ile yapılmalıdır.

**Ön hazırlık:** Tetkik öncesi hastaların aç olması şart olmamakla birlikte tercih edilir, ancak sıvı ve kullandığı ilaçları alabilir. Barsak temizliği gerekmez.

**Çekim protokolü:** Üst abdomene yönelik incelemelerde süperiora diyafragmadan inferiorda iliak krete kadar alanı içermelidir. Tüm abdomene yönelik incelemelerde süperiora diyafragmadan inferiorda simfizis pubise kadar olan alanı içermelidir. Özel durumlar dışında inceleme sırtüstü pozisyonda ve transvers düzlemde yapılır. Hasta eller yukarıda olacak şekilde yatırılmalıdır. Elini kaldıramayan hastalarda eller vücudun yanına değil önüne alınmalıdır. Gerekirse sagittal ve koronal düzlemlerde reformat görüntüleri elde edilir. Bütün inceleme alanı taranmalıdır, görüntü alanı (field of view) özellikli duruma göre ayarlanmalıdır. Kesit kalınlığı, 1.5-3 mm ( $\leq 5$  mm) arasında olmalıdır.

Çocuklarda çok fazlı incelemeler yapılması önerilmez. Standart bir abdomen BT tetkikinde hepatik-portal venöz fazda alınan tek faz inceleme yeterlidir. Karaciğer patolojileri açısından tarama yapılacak ise arteriyel ve venöz faz olmak üzere iki fazlı inceleme yapılabilir. Çok fazlı inceleme yapılması gereken durumlarda, mümkün ise BT yerine MRG tercih edilmelidir.

**Kontrast madde:** Üriner sistemde taş aranan hastalarda kontrast madde kullanılmaz.

### ➤ Oral kontrast madde

Abdomen BT incelemelerinde mental depresyonu olup da aspire edebilecek çocuklarda, ve akut künt travmalı hastalarda (yeterli zaman olmadığı için) oral kontrast madde verilmesi tercih edilmez. Diğer hastalarda standart bir protokolda hastanın yaşına uygun olarak içebileceği süt, meyve suyu veya su içerisine % 1-2 oranında iyotlu kontrast madde katılarak hazırlanan dilüsyon oral olarak veya nazogastrik tüp aracılığıyla verilir. Tetkikten 45 – 60 dakika önce periyodik aralıklarla vermeye başlanır. Bir aydan küçük bebeklerde 60-90 ml; 1 ay-1 yaş arası 120-240 ml; 1-5 yaş arası 240-360 ml; 6-12 yaş arası 360-480 ml; 13-15 yaş arası 720 ml; 15 yaş üzeri çocuklarda 720-960 ml oral kontrastlı sıvı verilmesi önerilir.

### ➤ İntravenöz kontrast madde

Çocuk BT ünitesine getirilmeden damar yolu açılmalıdır. Böylece BT ünitesindeki ajitasyon azaltılmış olur. Hasta boyutuna göre mümkün olan en büyük Gauge değerine sahip intraket kullanılmalıdır. Kontrast madde olarak noniyonik 280-320 mg iodine/mL seçilebilir. Kontrast volümü maksimum 2 mL/kg olmalıdır. BT anjiyografi için kontrast zamanlaması yapılmalıdır.

## İncelemeye özgü diğer durumlar

Değerlendirme ve raporlama, radyolojik ve klinik bulgular göz önünde bulundurularak yapılmalıdır

## Kullanım alanları

- Pelvik organların kitle ve kitle benzeri durumları
- Ultrasonografi veya genitogram ile deęerlendirmeye uygun olmayan veya MRG'nin kontrendike olduęu genital sistem anomalileri
- Mesane cerrahisi veya travma sonrası mesane rüptürü

## İncelemenin Yapılışı

**Cihaz gereklilięi:** Çok kesitli BT cihazı ile yapılmalıdır.

**Ön hazırlık:** Tetkik öncesi hastaların aç olması şart olmamakla birlikte tercih edilir, ancak sıvı ve kullandığı ilaçları alabilir. Barsak temizlięi gerekmez.

**Çekim protokolü:** Süperior da krista iliyakadan inferior da simfisis pubise kadar olan alanı içermelidir. Özel durumlar dışında inceleme sırtüstü pozisyonda ve transvers düzlemde yapılır. Hasta eller yukarıda olacak şekilde yatırılmalıdır. Elini kaldıramayan hastalarda eller vücudun yanına deęil önüne alınmalıdır. Gerekirse sagittal ve koronal düzlemlerde reformat görüntüleri elde edilir. Bütün inceleme alanı taramalıdır, görüntü alanı (field of view) özellikli duruma göre ayarlanmalıdır. Kesit kalınlığı, 1,5-3 mm ( $\leq 5$  mm) arasında olmalıdır.

## Kontrast madde

### ➤ Oral kontrast madde

Abdomen BT incelemelerinde mental depresyonu olup da aspire edebilecek çocuklarda, ve akut künt travmalı hastalarda (yeterli zaman olmadıęı için) oral kontrast madde verilmesi tercih edilmez. Dięer hastalarda standart bir protokole hastanın yaşına uygun olarak içebileceęi süt, meyve suyu veya su içerisine % 1-2 oranında iyotlu kontrast madde katılarak hazırlanan dilüsyon oral olarak veya nazogastrik tüp aracılıęıyla verilir. Tetkikten 45 – 60 dakika önce periyodik aralıklarla vermeye başlanır. Bir aydan küçük bebeklerde 60-90 ml; 1 ay-1 yaş arası 120-240 ml; 1-5 yaş arası 240-360 ml; 6-12 yaş arası 360-480 ml; 13-15 yaş arası 720 ml; 15 yaş üzeri çocuklarda 720-960 ml oral kontrastlı sıvı verilmesi önerilir. Eęer oral kontrast madde kolona ulaşmadıysa veya özellikle rektosigmoid bölgeyi görmek gerekiyor ise rektal yoldan kontrast madde verilebilir.

### ➤ İntervenöz kontrast madde

Çocuk BT ünitesine getirilmeden damar yolu açılmalıdır. Böylece BT ünitesindeki ajitasyon azaltılmış olur. Hasta boyutuna göre mümkün olan en büyük Gauge deęerine sahip intraket kullanılmalıdır. Kontrast madde olarak noniyonik 280-320 mg iodine/mL seçilebilir. Kontrast volümü maksimum 2 mL/kg olmalıdır.

## İnceleme gereklilięi

Göğüs radyografisi gibi daha az iyonizasyon radyasyon kullanan yöntemlerle veya ultrasonografi ve MRG gibi hiç iyonizasyon radyasyon kullanmayan yöntemlerle çözümlenebilecek sorunlarda BT istenmesinin önlenmesi açısından klinisyenlerle aktif işbirlięi içinde olunmalıdır. Protokoller oluşturulurken hem tanısallık görüntü kalitesinin elde edilmesini hem de kabul edilebilir düzeyde düşük radyasyon dozlarının kullanılmasına dikkat edilmelidir.

## Kontrendikasyonlar

Toraks BT'nin mutlak kontrendikasyonu yoktur. Ancak BT anjiyografi ve dinamik BT gibi intravenöz yolla iyotlu kontrast madde kullanımının zorunlu olduęu hallerde genel kontrast madde kontrendikasyonları göz önünde bulundurulmalıdır.

## Dięer hususlar

Klinik bilgi gereklilięi, incelemenin gözetimi, kullanıcı yetkinlięi, etik konular, dökümantasyon gibi incelemeye ait dięer süreçler için ilgili TRD standartlarına bakınız.

BT anjiyografi için kontrast zamanlaması yapılmalıdır. Mesane ile ilgili patolojilerin değerlendirilmesinde mesaneyi kontrast madde ile dolu olarak görmek için pelvik bölgeye yönelik geç fazda görüntüler alınabilir.

### **İncelemeye özgü diğer durumlar**

Değerlendirme ve raporlama, radyolojik ve klinik bulgular göz önünde bulundurularak yapılmalıdır.

## Kullanım alanları

- Bilinen yada şüpheli mediastinal kitleler
- Mediasten yerleşimli konjenital kistler (bronkojenik kist, nöroenterik kist, duplikasyon kisti gibi foregut malformasyonları)
- Timus – kitle ayırımının yapılması (US ile ayırt edilemediği durumlarda)
- Timus patolojilerinin değerlendirilmesi
- Mediastinal veya göğüs duvarı hemanjiyomları ve vasküler malformasyonları
- Göğüs duvarı yumuşak doku kitleleri
- Göğüs duvarı yumuşak doku enfeksiyonları ve enflamatuar hastalıkları
- Göğüs duvarının konjenital anomalileri (Poland sendromu gibi)
- Göğüs duvarı kemik yapılarını ilgilendiren enfeksiyonlar ve enflamatuar hastalıklar
- Göğüs duvarı kemik yapılarını ilgilendiren kitleler
- Göğüs duvarı deformitelerinin değerlendirilmesi (Haller indeksi hesaplaması)
- Plevral lezyonlar (ampiyem gibi komplike enfeksiyonlar, plevral tümörler)
- Ekstrakardiyak vasküler hastalıklar
  - Konjenital vasküler anomaliler (vasküler ring, pulmoner sling, pulmoner ven anomalileri, sistemik -pulmoner kollateral vasküler yapılar veya bronkopulmoner sekestrasyon gibi diğer konjenital durumlar gibi).
  - Vasküler bozukluklara predispozisyon oluşturan kalıtsal hastalıklar (Marfan sendromunda aort anevrizması veya dilatasyon gelişmesi gibi)
  - Büyük damarların kazanılmış bozuklukları (orta ve büyük damar vaskülit, anevrizmalar, enfeksiyonlar veya diğer inflammatuar durumlar)
  - Posttravmatik vasküler yaralanmalar.

## İncelemenin Yapılışı

**Cihaz gereklilikleri:** Kaliteli ve tanısal görüntüler elde edebilmek için en düşük 1.5 tesla manyetik alan gücündeki MRG cihazı ile inceleme yapılmalıdır.

**Hasta seçimi:** Tetkikten sorumlu radyolog tarafından endikasyonun uygun olup olmadığı kontrol edilmelidir.

Tetkik öncesinde küçük çocuklarda sorumlu ebeveyni ve büyük çocuklarda ise kendisi ve ebeveyni ile görüşülmeli ve MRG tetkikine risk oluşturabilecek herhangi bir kişisel durumun varlığı sorgulanmalıdır.

**Ön hazırlık:** Tetkike koopere olamayacak pediatrik olgularda (genellikle 5-6 yaşta küçük çocuklarda) çoğu zaman başarılı bir tetkik yapabilmek

## Görüntü kalitesi

İncelemenin optimum SNR ve rezolüsyonu sağlanması, artefaktların elimine edilmesi gerekmektedir. Bu nedenle ETL (TSE factor), NEX (NSA), scan percentage (zero filling) gibi parametrelerin uygunsuz olarak değiştirilmesi önemli tanıhatalarına yol açabilir.

## Kontrendikasyonlar

Kalp pili varlığı, ferromagnetik klipler, metalik yabancı cisim varlığı gibi durumlarda inceleme yapılmamalıdır. Ayrıca bazı implant veya vücutta bulunan materyaller potansiyel kontrendikasyon nedenidir.

## Diğer hususlar

Klinik bilgi gerekliliği, incelemenin gözetimi, kullanıcı yetkinliği, etik konular, dökümantasyon gibi incelemeye ait diğer süreçler için ilgili TRD standartlarına bakınız.

için sedasyon veya anestezi gerekebilir. Anestezi uygulanması planlanan tüm hastalar MRG öncesi sistemik muayene ve uygun tetkikler yapılarak değerlendirilmiş olmalıdır. Kontrast madde kullanılmı endikasyonu olan hastalarda işlem öncesi damar yolu açılmış olmalıdır. Tüm hastalar ve/veya sorumlu ebeveynleri kontrast madde kullanılacağı konusunda bilgilendirilmelidir. Alerji öyküleri ve kontrast maddenin yan etkisini artırıcı risk faktörleri sorgulanmalıdır.

#### **Çekim protokolü:**

**Pozisyon:** Hasta sırt üstü pozisyonda yatırılır.

**Koil seçimi.** Koil seçimi çocuğun büyüklüğüne uygun olmalıdır. Genel olarak optimal sinyal/gürültü oranı ve uzaysal rezolüsyon elde edebilmek amacıyla kullanılacak en küçük koil tercih edilmelidir. Örneğin infantlarda toraks incelemesinde baş koili kullanılarak optimum tetkik yapılabilir. Daha büyük çocuklar için de "torso faz array" koili kullanılır.

**İnceleme alanı:** Endikasyon için gerekli olan tüm inceleme alanını kapsayacak ve yüksek rezolüsyonu sağlayacak şekilde geniş seçilmelidir.

**Sekanslar ve kesit kalınlığı:** Görüntüleme T1 ağırlıklı, proton dansite ve/veya T2 ağırlıklı sekansların kombinasyonundan oluşmalı ve en az iki düzlemde inceleme yapılmad (aksiyel, sagittal veya koronal). Kesit kalınlığı incelenilen bölgeye ve hastanın büyüklüğüne göre değişebilir. Spin eko imajlarda kesit kalınlığı 3 mm, 4 mm veya 5 mm olabilir. Yağ baskılı fast yada turbo spin eko sekanslar kullanılarak lezyonun saptanması kolaylaşır. "Short T1 inversion recovery (STIR)" sekansı yağ baskılı sekanslara alternatif olarak ya da onlara ek olarak kullanılabilir. Vasküler yapıları değerlendirirken 2B veya 3B time-of-flight (TOF) gradyent eko sekansları, faz kontrast ve kontrast madde sonrası 3B anjiyografi sekansları alınmalıdır. Bu sekanslar 1 yada 1.5 mm kalınlığında volüm taramasının yapıldığı sekanslardır.

**Kontrast madde:** Anjiyografinin yanı sıra kitlelerin tanısında ve takibinde, infeksiyöz ve inflamatuvar durumlarda kontrast madde kullanılması gerekmektedir. Standart inceleme için 0.1-0.2 mmol/kg dozda ekstraselüler gadolinium şelatları intravenöz olarak kullanılır. Otomatik enjektör şart değildir.

#### **Örnek protokol:**

##### **Mediasten MRG örnek protokolü**

<b>Sekans</b>	<b>FOV</b>	<b>Kesit kalınlığı</b>	<b>Aralık</b>
<b>Koronal STIR</b>	Hastanın boyutuna göre	3.5 mm	1 mm
<b>Aksiyel BTFE/TruFISP/ BH FIESTA</b>	Hastanın boyutuna göre	3.5 mm	1 mm
<b>Koronal B TFE/TruFISP/ BH FIESTA</b>	Hastanın boyutuna göre	3.5 mm	1 mm
<b>Aksiyel T2 TSE</b>	Hastanın boyutuna göre	3.5 mm	1 mm
<b>Aksiyel T1 TSE</b>	Hastanın boyutuna göre	3.5 mm	1 mm
<b>Koronal VIBE/THRIVE/LAVA</b>	Hastanın boyutuna göre	3 mm	1 mm
<b>Kontrast sonrası Aksiyel T1 FS</b>	Hastanın boyutuna göre	3.5 mm	1 mm
<b>Kontrast sonrası KoronalIBE/THRIVE/LAVA</b>	Hastanın boyutuna göre	3 mm	1 mm

# Pediyatrik Üst Abdomen MRG

TRD Standart 2018  
Revizyonu

## Kullanım alanları

- Karaciğer, dalak, adrenal bez ve böbrekleri ilgilendiren neoplastik hastalıklar, vasküler malformasyonlar veya diğer bilinen yada şüphelenilen kitleler, kitle benzeri lezyonların değerlendirilmesi.
- Kronik karaciğer hastalığı ve karaciğeri difüz etkileyen metabolik – depo hastalıkları.
- Yağ infiltrasyonu ve demir birikimi gibi difüz karaciğer hastalıklarının belirlenmesi
- US ile çözümlenemeyen şüpheli yada bilinen safra kesesi ve safra yollarının konjenital veya kazanılmış hastalıkları.
- US ile çözümlenemeyen şüpheli yada bilinen pankreas ve pankreatik kanal hastalıkları.
- US ile çözümlenemeyen konjenital veya kazanılmış üriner sistem obstrüksiyonları veya kitle gibi diğer üriner sistem anomalileri.
- Renovasküler hipertansiyonun değerlendirilmesi
- İnflamatuvar barsak hastalarında tutulumun yaygınlığını tanımlama veya belirlemede
- Vasküler haritalama.
- US ile yeterince değerlendirilemeyen karın duvarının inflamatuvar, travmatik, konjenital, neoplastik veya kitle benzeri bozukluklarının değerlendirilmesi.
- Kontrastlı BT tetkiki endikasyonu konulan ancak intravenöz iyotlu kontrast maddeye kontrendikasyonu olduğu bilinen hastalar.

## İncelemenin Yapılışı

**Cihaz gereklilikleri:** Kaliteli ve tanısal görüntüler elde edebilmek için en düşük 1.5 tesla manyetik alan gücündeki MRG cihazı ile inceleme yapılmalıdır.

**Hasta seçimi:** Tetkikten sorumlu radyolog tarafından endikasyonun uygun olup olmadığı kontrol edilmelidir.

Tetkik öncesinde küçük çocuklarda sorumlu ebeveyni ve büyük çocuklarda ise kendisi ve ebeveyni ile görüşülmeli ve MRG tetkikine risk oluşturabilecek herhangi bir kişisel durumun varlığı sorgulanmalıdır.

**Ön hazırlık:** Koopere olamayacak pediyatrik olgularda (genellikle 5-6 yaştan küçük çocuklarda) çoğu zaman başarılı bir tetkik yapabilmek için sedasyon veya anestezi gerekebilir. Anestezi uygulanması planlanan tüm hastalar MRG öncesi sistemik muayene ve uygun tetkikler yapılarak değerlendirilmiş olmalıdır. Kontrast madde kullanılmaya endikasyonu olan hastalarda tetkik öncesi damar yolu açılmış olmalıdır. Tüm hastalar ve/veya sorumlu ebeveynleri kontrast madde kullanılacağı konusunda bilgilendirilmelidir. Alerji öyküleri ve kontrast maddenin yan etkisini artırıcı risk faktörleri sorgulanmalıdır.

## Görüntü kalitesi

İncelemenin optimum SNR ve rezolüsyonu sağlanması, artefaktların elimine edilmesi gerekmektedir. Bu nedenle ETL (TSE factor), NEX (NSA), scan percentage (zero filling) gibi parametrelerin uygunsuz olarak değiştirilmesi önemli tanı hatalarına yol açabilir.

## Kontrendikasyonlar

Kalp pili varlığı, ferromagnetik klipler, metalik yabancı cisim varlığı gibi durumlarda inceleme yapılmamalıdır. Ayrıca bazı implant veya vücutta bulunan materyaller potansiyel kontrendikasyon nedenidir.

## Diğer hususlar

Klinik bilgi gerekliliği, incelemenin gözetimi, kullanıcı yetkinliği, etik konular, dökümantasyon gibi incelemeye ait diğer süreçler için ilgili TRD standartlarına bakınız.

**Çekim protokolü:**

**Pozisyon:** Hasta sırt üstü pozisyonda yatırılır.

**Koil seçimi.** Çocuğun büyüklüğüne ve incelenecek bölgeye uygun koil seçilmelidir. Yenidoğanlarda yüzeysel koil, baş koili veya spine koili, büyük çocuklarda kardiyak, torso, spine veya body koil tercih edilmelidir.

**İnceleme alanı:** Diyafragmadan iliak kanatlara kadar olan mesafe.

**Sekanslar ve kesit kalınlığı:** Tercihan iki düzlemde T1 ağırlıklı ve T2 ağırlıklı sekanslar kullanılarak inceleme yapılmalıdır. Fizyolojik hareketlerin supresyonunu sağlayan teknik ve yöntemlerin kullanılması görüntü kalitesinin optimizasyonuna yardımcı olur (solunum gating, saturasyon bandı gibi).

İnceleme bölgesine göre değişebilen, genellikle 4-8 mm kesit kalınlığının kullanıldığı:

- Single-shot T2 TSE veya ssGE T2 aksiyel+koronal
- T2 TSE yağ baskılı aksiyel
- Aynı ve ters faz (in-out of faz) T1 GRE aksiyel
- 3B Kontrastlı dinamik T1 SGE (kontrastsız, arteryel faz, portal faz, denge fazı)
- Difüzyon ağırlıklı görüntüleme
- MR kolanjiyografi, MR ürografi, MR enterografi gibi özel incelemeler için uygun protokoller ile çalışılmalıdır. Ağır T2 ağırlıklı sekanslar safra yolu, üriner sistem ve gastrointestinal sistem gibi sıvı dolu yapıların değerlendirilmesinde oldukça faydalıdır.

**Kontrast madde:** Standart inceleme için 0.1-0.2 mmol/kg dozda ekstraselüler gadolinyum şelatları intravenöz olarak kullanılır. Otomatik enjektör şart değildir. Özel durumlarda, karaciğerde kitle karakterizasyonunda hepatospesifik kontrast ajan kullanımı gerekebilir. MR ürografi tetkikinde diüretik ajan ve kontrast madde sonrası belirli zaman aralıklarında koronal düzlemde alınan 3B yağ baskılı sekanslar, gerektiğinde geç fazda da tekrar edilerek toplayıcı sistem vizualize edilmeye çalışılmalıdır. Diüretik ajan (furosemid) kontrast verilmeden yaklaşık 15 dakika önce infantlarda 1 mg/kg, çocuklarda 0.5 mg/kg, maksimum 20 mg dozlarında uygulanır.



# Pediyatrik Alt Abdomen (Pelvis) MRG

TRD Standart 2018  
Revizyonu

## Kullanım alanları

- Genital sistemin şüphelenilen veya US ile yeterince tanımlanamayan konjenital anomalileri.
- Anorektal malformasyonların preoperatif veya postoperatif değerlendirilmesi.
- Pelvik kemiklerin osteomyelit gibi inflamasyonu, myozitis, veya US ile değerlendirilemeyen kompleks inflamatuvar durumlar.
- Pelvik organların vasküler malformasyonlarını da içine alan kitle ve kitle benzeri lezyonların tanısı, tedavinin planlanması ve gözlenmesi.
- Tromboz şüphesinde, vasküler kateter varlığında ve tedavi planlanması yapılırken pelvik arterial ve venöz yapıların patent olup olmadığının belirlenmesi.
- Pelvik BT endikasyonu konulan ancak iyotlu kontrast maddeye alerjisi olduğu veya BT çekimine kontrendikasyonu olduğu bilinen hastalar.

## İncelemenin Yapılışı

**Cihaz gereklilikleri:** Kaliteli ve tanısal görüntüler elde edebilmek için en düşük 1.5 tesla manyetik alan gücündeki MRG cihazı ile inceleme yapılmalıdır.

**Ön hazırlık:** Tetkike koopere olamayacak pediyatrik olgularda (genellikle 5-6 yaştan küçük çocuklarda) çoğu zaman başarılı bir tetkik yapabilmek için sedasyon veya anestezi gerekebilir. Anestezi uygulanması planlanan tüm hastalar MRG öncesi sistemik muayene ve uygun tetkikler yapılarak değerlendirilmiş olmalıdır. Kontrast madde kullanılmı endikasyonu olan hastalarda işlem öncesi damar yolu açılmış olmalıdır. Tüm hastalar ve/veya sorumlu ebeveynleri kontrast madde kullanılacağı konusunda bilgilendirilmelidir. Alerji öyküleri ve kontrast maddenin yan etkisini artırıcı risk faktörleri sorgulanmalıdır.

### Çekim protokolü:

**Pozisyon:** Hasta sırt üstü pozisyonda yatırılır.

**Koil seçimi.** Çocuğun büyüklüğüne ve incelenecek bölgeye uygun koil seçilmelidir. Yenidoğanlarda yüzeyel koil, baş koili veya spine koili, büyük çocuklarda kardiyak, torso, spine veya body koil kullanılabilir.

**İnceleme alanı:** İlyak kanatların üstü ile pelvis tabanı arasındaki alanı kapsamalıdır.

**Sekanslar ve kesit kalınlığı:** Tercihan iki düzlemde T1 ağırlıklı ve T2 ağırlıklı yağ baskılı ve baskısız sekanslar kullanılarak inceleme yapılmalıdır. İnceleme bölgesine göre değişebilen, genellikle 4-8 mm kesit

## Görüntü kalitesi

İncelemenin optimum SNR ve rezolüsyonu sağlaması, artefaktların elimine edilmesi gerekmektedir. Bu nedenle ETL (TSE factor), NEX (NSA), scan percentage (zero filling) gibi parametrelerin uygunsuz olarak değiştirilmesi önemli tanı hatalarına yol açabilir.

## Kontrendikasyonlar

Kalp pili varlığı, ferromagnetik klipler, metalik yabancı cisim varlığı gibi durumlarda inceleme yapılmamalıdır. Ayrıca bazı implant veya vücutta bulunan materyaller potansiyel kontrendikasyon nedenidir.

## Diğer hususlar

Klinik bilgi gerekliliği, incelemenin gözetimi, kullanıcı yetkinliği, etik konular, dökümantasyon gibi incelemeye ait diğer süreçler için ilgili TRD standartlarına bakınız.

kalınlığının kullanıldığı konvansiyonel spin eko, fast yada turbo spin eko veya gradyent eko sekansları alınabilir. Fizyolojik hareketlerin supresyonunu sağlayan teknik ve yöntemlerin kullanılması görüntü kalitesinin optimizasyonuna yardımcı olur (solunum gating, saturasyon bandı gibi).

**Kontrast kullanımı:** Pelvik konjenital anomalilerin değerlendirmesinde kontrast madde verilmesi gerekmez. Diğer endikasyonlarda standart inceleme için, intravenöz yolla 0.1-0.2 mmol/kg dozda ekstrasellüler gadolinyum bileşikleri kullanılır. Otomatik enjektör şart değildir

#### Örnek protokoller:

##### Standart abdomen MRG örnek protokolü

Sekans	FOV	Kesit kalınlığı	Aralık
Koronal TRUFİ	Hastanın boyutuna göre	5 mm	1.5 mm
Aksiyel BLADE FS	Hastanın boyutuna göre	5 mm	1.5 mm
Aksiyel HASTE T2	Hastanın boyutuna göre	5 mm	1.5 mm
Koronal HASTE T2	Hastanın boyutuna göre	5 mm	1.5 mm
Aksiyel T1 In & out faz	Hastanın boyutuna göre	5 mm	1.5 mm
Aksiyel Difüzyon (b-0, 50 ve 600-800)	Hastanın boyutuna göre	5 mm	1.5 mm
Aksiyel T1 VIBE FS	Hastanın boyutuna göre	2-3 mm	1 mm
Kontrast sonrası Aksiyel T1 VIBE FS (3 kez)	Hastanın boyutuna göre	2-3 mm	1 mm
Kontrast sonrası Aksiyel T1 flash 2D	Hastanın boyutuna göre	5.5 mm	1.1 mm

**MR kolanjiyografi örnek protokolü**

Sekans	FOV	Kesit kalınlığı	Aralık
<b>Aksiyel T2 HASTE</b>	Hastanın boyutuna göre	5 mm	1 mm
<b>Koronal 3D T2 MRCP (respiratuar trigger ile)</b>	Hastanın boyutuna göre	1 mm	-
<b>MRCP Radial koronal slabs (single-shot T2)</b>	Hastanın boyutuna göre		
<b>Koronal single-shot T2 ince</b>	Hastanın boyutuna göre	3 mm	1mm'den küçük
<b>Aksiyel single-shot T2 ince</b>	Hastanın boyutuna göre	3 mm	1mm'den küçük
<b>Aksiyel T1 In &amp; out faz</b>	Hastanın boyutuna göre	5 mm	1.5 mm
<b>Aksiyel T1 VIBE FS</b>	Hastanın boyutuna göre	2-3 mm	1 mm
<b>Kontrast verilmesi gerekirse kontrast sonrası</b>	Hastanın boyutuna göre	2-3 mm	1 mm
<b>Kontrast sonrası Aksiyel T1 flash 2D</b>	Hastanın boyutuna göre	5.5 mm	1.1 mm

**MR ürografi örnek protokolü**

Sekans	FOV	Kesit kalınlığı	Aralık
<b>Koronal T2 HASTE FS</b>	Hastanın boyutuna göre	3 mm	0.5 mm
<b>Aksiyel T2 TSE FS</b>	Hastanın boyutuna göre	3 mm	1 mm-
<b>Koronal 3D T2 TSE MRU (respiratuar trigger ile)</b>	Hastanın boyutuna göre	1.2	-
<b>Koronal T1 VIBE</b>	Hastanın boyutuna göre	2 mm	1mm'den küçük
<b>Kontrast sonrası dinamik koronal T1 VIBE</b>	Hastanın boyutuna göre	2 mm	1mm'den küçük
<b>Kontrast sonrası Aksiyel T1 flash 2D</b>	Hastanın boyutuna göre	5.5 mm	1.1 mm
<b>Koronal T1 VIBE üreterlerin gösterilmesi için 5, 10 ve 15. Dakikalarda tekrarlanır</b>	Hastanın boyutuna göre	2 mm	1mm'den küçük

**Alt abdomen (pelvik) MRG örnek protokolü**

Sekans	FOV	Kesit kalınlığı	Aralık
Sagittal T2 TSE	Hastanın boyutuna göre	4-5 mm	1.1 mm
Aksiyel T2 TSE	Hastanın boyutuna göre	4-5 mm	1.1 mm
Koronal T2 TSE	Hastanın boyutuna göre	5 mm	0.5 mm
Aksiyel T2 TSE FS	Hastanın boyutuna göre	4-6 mm	1 mm
Sagittal T1 TSE	Hastanın boyutuna göre	5 mm	1 mm
Aksiyel T1 TSE	Hastanın boyutuna göre	4-6 mm	1 mm
Aksiyel Difüzyon (b-0, 50 ve 600-800)	Hastanın boyutuna göre	5 mm	1.5 mm
Aksiyel T1 VIBE FS	Hastanın boyutuna göre	2-3 mm	1 mm
Kontrast sonrası Aksiyel T1 VIBE FS	Hastanın boyutuna göre	2-3mm	1 mm
Kontrast sonrası sagittal T1 TSE	Hastanın boyutuna göre	5 mm	1 mm

# Kardiyak BT, Koroner BT Anjiyografi

TRD Standart 2018  
Revizyonu

## Kullanım alanları

*Kullanımının uygun olduğu durumlar;*

- Koroner arterlerde aterosklerotik hastalık tanısı;
  - Bilinen bir kalp hastalığı olmayan semptomatik (akut olmayan ancak iskemik olduğu düşünülen, akut gelişen ve akut koroner sendromdan şüphelenilen) hastalar
  - Bilinen bir koroner kalp hastalığı olmayan asemptomatik hastalar ile aile hikayesi pozitif olan düşük risk grubundaki hastaların değerlendirilmesi için BT anjiyografi uygun olmayıp, bu olgularda görüntüleme kontrast madde kullanmadan koroner kalsiyum skorlama ile yapılmalıdır
  - Daha önce koroner arter hastalığı olmayan yeni başlayan veya yeni tespit edilen kalp yetmezliği olan hastalar
  - Koroner arter dışı kalp cerrahisi yapılacak orta risk grubundaki hastalarda koroner arterlerin preoperatif değerlendirilmesi
  - Daha önceki eforlu EKG test sonucu normal olan ancak semptomları devam eden veya eforlu EKG testinde orta derecede risk tespit edilen hastalar
  - Önceki stres test görüntüleme bulguları eforlu EKG bulgularıyla uyumsuz olan veya stres görüntüleme bulguları şüpheli olan hastalar
  - Önceki stres görüntüleme sonucu normal olan ancak yeni ortaya çıkan veya önceye göre daha da kötüleşen semptomu olan hastalar
  - Koroner arter kalsiyum skoru 0-400 olarak ölçülen semptomatik hastalar
  - By-pass cerrahisi yapılmış ve revaskülarizasyon sonrası semptomları olan hastalarda by-pass greft açıklığının değerlendirilmesi
  - Sol ana koroner arterine 3mm'den daha geniş çapta stent takılmış ve revaskülarizasyon sonrası asemptomatik olan hastalarda stent açıklığı ve stent-içi restenozun değerlendirilmesi
- Yetişkin konjenital kalp hastalıklarının değerlendirilmesi
  - Koroner arter anomalilerinin ve diğer torakal arteriovenöz vasküler yapıların değerlendirilmesi
  - Yetişkin kompleks konjenital kalp hastalıklarının değerlendirilmesi
- Ventrikül morfoloji ve sistolik fonksiyonların değerlendirilmesi
  - Diğer noninvazif görüntüleme metodlarının yetersiz kalması durumunda; akut MI takibinde ve kalp yetmezliği olan hastalarda sol ventrikül fonksiyonunun değerlendirilmesi,
  - ARVD şüphesi olanlarda sağ ventrikül morfolojisinin değerlendirilmesi
- İntrakardiyak ve ekstra kardiyak yapıların değerlendirilmesi
  - Diğer noninvazif görüntüleme metodlarının yetersiz kaldığı durumlarda; Nativ ve prostetik kalp kapaklarının ve kardiyak kitlelerin değerlendirilmesi
  - Perikardın değerlendirilmesi
  - Pulmoner ven anatomisinin değerlendirilmesi
  - Noninvazif koroner ven haritalaması
  - Tekrar torakal veya kardiyak cerrahi yapılacak hastalarda cerrahi öncesinde koroner by-pass greftlerinin lokalizasyonu ve diğer retrosternal anatomisinin değerlendirilmesi.

## İnceleme gerekliliği

Göğüs radyografisi gibi daha az iyonizan radyasyon kullanan yöntemlerle veya ultrasonografi ve manyetik rezonans gibi hiç iyonizan radyasyon kullanmayan yöntemlerle çözümlenebilecek sorunlarda BT istenmesinin önlenmesi açısından klinisyenlerle aktif işbirliği içinde olunmalıdır. Protokoller oluşturulurken hem tanısal görüntü kalitesinin elde edilmesine hem de kabul edilebilir düzeyde düşük radyasyon dozlarının kullanılmasına dikkat edilmelidir. Kadın hastalarda radyasyona daha duyarlı olan meme dokusunun korunması için gerekli önlemler alınmalıdır. (özel meme koruyucu apereyler)

## Kontrendikasyonlar

Toraks BT'nin mutlak kontrendikasyonu yoktur. Ancak BT anjiyografi ve dinamik BT gibi intravenöz yolla iyotlu kontrast madde kullanımının zorunlu olduğu hallerde genel kontrast madde kontrendikasyonları göz önünde bulundurulmalıdır. Gebelerde radyasyonun fetüs üzerindeki olası etkileri ve BT incelemesinin klinik yararı karşılaştırılmalı, BT incelemesinin gerekli olduğu durumlarda fetüs dozunun azaltılması için gerekli önlemler alınmalıdır.

## Diğer hususlar

Klinik bilgi gerekliliği, incelemenin gözetimi, kullanıcı yetkinliği, etik konular, dökümantasyon gibi incelemeye ait diğer süreçler için ilgili TRD standartlarına bakınız.

## İncelemenin yapılışı

### Cihaz gereklilikleri:

- En az 64 kesitli spiral BT kullanılmalıdır
- Tüp dönüş zamanı 350 ms'den daha kısa olan cihazlar tercih edilmelidir

### Hasta seçimi:

- Hasta seçiminde çekim endikasyonunun uygun olup olmadığı
- Hastanın mevcut klinik durumunun (çekim esnasında nefes tutabilme vb) ve vital bulgularının (Kalp hızı, kan basıncı vb) çekime izin verip vermeyeceği
- Çekim öncesi kullanılacak medikasyona karşı (beta blokör, nitrogliserin gibi) kontrendikasyonu olup olmadığı
- Diğer kontrastlı BT incelemelerde de hasta seçimini etkileyen allerji/anafaksi hikayesi, böbrek fonksiyon bozukluğu gibi durumlar
- İyonizan radyasyon varlığı nedeni ile elde edilmesi beklenen bilgi ile hastanın alacağı radyasyon dozu arasındaki kar-zarar dengesi (özellikle çocuklarda ve genç kadın hastalarda) göz önünde bulundurulmalıdır

### Kontrendikasyonlar

- İntravenöz yolla iyotlu kontrast madde kullanıldığından genel kontrast madde kontrendikasyonları göz önünde bulundurulmalıdır.
  - Anafaksi hikayesi
  - Böbrek fonksiyon bozukluğu
- Hastanın koopere olmaması ve/veya nefesini tutamaması
- Klinik durumun instabil olması (Akut MI, dekompanze kalp yetmezliği, ciddi hipotansiyon vb)
- Gebelik (Mutlak endikasyon varsa gerekli koruma önlemlerinin alınması gerekmektedir).

### *Diğer önemli faktörler;*

- Kontrendikasyonlar dışında incelemenin diagnostik kalitesini etkileyen hasta kaynaklı başka faktörler de mevcut olup çekim öncesinde bu faktörlerin de göz önünde bulundurulması gerekmektedir. Bu faktörler;
  - Obezite
  - Nefes tutmakta zorlananlar
  - Sırt üstü pozisyonda yatamayanlar, kollarını kaldıramayanlar, çekim pozisyonunda kalmayı sürdüremeyenler
  - Çekim öncesinde kalp hızı yüksek olan ancak beta bloköre karşı kontrendikasyonu olan ve diğer ilaçlarla hedeflenen kalp hızına düşürülemeyen hastalar
  - Değişken kalp hızı ve aritmi varlığı

### Ön hazırlık:

- İntravenöz kontrast madde kullanılacağından en az 4 saatlik açlık önerilir
- Kontrast allerji hikayesi ve böbrek fonksiyonları sorgulanmalı ve bunlara karşı gerekli standart önlemler alınmalıdır
- Hasta metformin kullanıyorsa çekimden 2 gün önce kesilmelidir
- Kalp hızının kaliteli bir çekime izin verecek düzeye düşürülmesi başarılı bir görüntülemenin en önemli aşamalardan birisini oluşturmaktadır

- Kalp hızını arttırmaları nedeniyle tetkikten en az 12 saat öncesinde sigara ve kafein içeren içecekler kısıtlanmalıdır
- Hastanın, kalp hızını düşürmek için uygulanacak medikasyona karşı herhangi bir kontrendikasyonun olmadığı mutlaka sorgulanmalıdır
- Beta blokör kullanımı: Kalp hızını düşürerek hareket artefaktlarını önlemek için sıklıkla beta blokör ilaçlar kullanılmaktadır.
  - Beta blokörler merkezin tercihine göre oral, intravenöz veya her iki yolla birlikte kullanılabilir
  - Hasta beta blokör kullanımı kontrendikasyonları açısından (aktif bronkospatik hastalık, HKMP, aortik stenoz vb) kullanım öncesinde mutlaka sorgulanmalı, kontrendikasyon varlığı durumunda alternatif medikasyonlar (kalsiyum kanla blokörleri, ivabradin vb) uygulanmalıdır
- Çekim öncesindeki ideal kalp hızı prospektif çekimlerde 50-70 vuru/dk arasında olmalıdır, kullanılan cihazın temporal rezolüsyonunun izin verdiği ölçüde üst sınır artırılabilir
- Nitrogliserin kullanımı: Koroner vazodilatasyon sağlayarak değerlendirmeyi kolaylaştırmak amacıyla kontrendikasyon yoksa çekimden hemen önce rutin olarak kullanılmalıdır
  - Nitrogliserin çekimden yaklaşık 5 dk önce sublingual sprey veya oral tablet şeklinde kullanılmalıdır
  - Erektile disfonksiyon veya pulmoner hipertansiyon nedeniyle son 48 saat içinde fosfodiesteraz inhibitörü (sildenafil, vardenafil vb) almış hastalarda kullanılmamalıdır
  - Ortostatik hipotansiyona neden olabileceğinden kan basıncı 90 mm/Hg altında olan veya diüretik tedavi alan hastalarda dikkatli olunmalıdır
  - HKMP'li olgularda anjinaya neden olabileceği unutulmamalıdır
  - Nitrogliserin uygulama sonrasında hastada baş ağrısı görülebilir. Hastalara analjezik kullanmaları tavsiye edilebilir.
- Hasta çekim detayları ve kullanılacak ilaçlar, yan etkiler hakkında bilgilendirilmeli ve onamı alınmalıdır
- Hasta nefes tutma konusunda bilgilendirilmeli ve egzersiz yaptırılarak doğru nefes tutma şekli (çok derin olmayan yüzeysel bir nefes alıp çekim süresi boyunca nefes kaçırmadan) öğretilmelidir

#### **Pozisyon:**

- Hasta, sırtüstü pozisyonda yatmalı, her iki kol yukarı, baş üzerine doğru uzatılmalı, özellikle damar yolunun olduğu kol bükülmemelidir
- Kalp gantri açıklığının merkezine gelecek şekilde lokalize edilmelidir
- EKG elektrotlarının ve enjeksiyon pompasının kabloları hastanın kranial tarafında yer almalıdır
- Hastanın konforlu bir şekilde durabilmesini sağlayacak şekilde baş ve kollar yastık vb ile desteklenmelidir

#### **İnceleme alanı :**

- Karina ile kalp inferior duvarı arasındaki alanı içermelidir.
- By-pass takip tetkiklerinde inceleme alanı internal mamarian arter çıkışlarını içerecek şekilde genişletilmelidir.

#### **FOV:**

- Kalbi tamamen içine alacak ancak çevre dokuları olabildiğince az içerecek şekilde olan en küçük FOV (yaklaşık 20-22 cm) seçilmelidir

#### **kVp, mAs:**

- Standart olarak kabul edilen tüp potansiyeli 120 kV'dır
- Aşırı obez hastalarda 140 kV ile çekim yapmak gerekebilir
- Vücut kitle indeksi 30 kg/m<sup>2</sup>'nin altında olanlarda, özellikle iteratif rekonstrüksiyon tekniği de kullanılıyorsa 100 kV ile yapılan görüntüleme yeterli olmaktadır
- Çocuklarda ve zayıf hastalarda (60 kg'dan az) 80 kV kullanılarak alınan görüntüler genellikle yeterli olmaktadır
- Retrospektif EKG-gated kullanılarak yapılan çekimlerde EKG eşliğinde mAs'ı azaltan (EKG based akım düzenleme) tekniklerin kullanılması gereklidir
- Prospektif EKG tetiklemeli (adaptif, step and shoot) teknik yazılımı olan cihazlarda bu yöntem, kalp hızı 60'ın altında ve ritmi düzenli olan hastalarda kullanılmalıdır
- Anatomiye göre akım düzenleme (longitudinal, otomatik ekspozur kontrol), tüp açısına göre akım düzenleme (X,Y modülasyon, angüler) veya BMI'ya göre otomatik kV belirleme fonksiyonu olan cihazlarda bu özellikler aktif olarak kullanılmalıdır
- Radyasyon dozunu azaltacağından uygun olan hastalarda, eğer cihazda mevcutsa prospektif EKG- tetiklemeli yüksek pitch veya prospektif volüm görüntüleme tekniklerinin kullanılması tercih edilmelidir

**Kolimasyon/kesit kalınlığı:**

- Cihazın en kısa tarama zamanına, en fazla sayıda (32x2 – 320 kesit arası) ve en ince kalınlıkta (0.5 - 0.75 mm. arası) kesit alacak şekilde ayarlanması gereklidir

**Rekonstrüksiyon kalınlığı ve kesit aralığı:**

- Kesit kalınlığının yarısı kadar bindirmeli (overlapping) olacak şekilde rekonstrüksiyon yapılmalıdır
- Rekonstrüksiyonlar en az bir diastolik fazı içerecek şekilde, kullanılan çekim protokolüne göre sistolik ve diastolik fazları içerecek şekilde değişik zaman intervallerinde elde edilmelidir
- Görüntüleme alanında kalp dışındaki anatomik yapıları da değerlendirmek amacıyla daha geniş FOV'da ek bir rekonstrüksiyon daha yapılmalıdır
- Rekonstrüksiyonlarda yumuşak doku filtresi (kerneli) çoğu zaman yeterli olmakla birlikte stentli hastalarda ve kalsifik plaklı olgularda kenar keskinleştirici filtre (kemik filtre) ile yapılacak ek rekonstrüksiyonlar değerlendirmeyi kolaylaştırabilmektedir

**Kontrast madde kullanımı:**

- 350 mg/ml ve üzeri iyot içerikli noniyonik kontrast maddeler kullanılmalıdır
- Kardiyak BT incelemesinde hastanın kilosu, kullanılan cihazın hızı ve çekim süresi bağlı olarak 60-120 cc kontrast madde İV yolla otomatik pompa enjektörüyle 4-6 ml/sn hızla verilmelidir
- Kontrast uygulamasını takiben kontrast madde ile aynı hızda 30-50 ml serum fizyolojik verilmelidir
- By-pass cerrahi geçirmiş hastaların görüntülenmesinde tarama alanı artırıldığından kontrast madde miktarı da 20-30 ml arttırılmalıdır
- Görüntülenmek istenen patolojiye uygun olarak bifazik veya trifazik enjeksiyon protokolünden biri kullanılmalıdır
- Kontrast madde enjeksiyonun doğru zamanlamayla yapılması için bolus izleme veya test bolus tekniklerinden biri mutlaka kullanılmalıdır

**İncelemeye özgü diğer durumlar**

- Çekim mutlaka EKG eşliğinde yapılmalıdır
- EKG paletleri sinyalleri en iyi alacak şekilde cihaza uygun olan yerlere görüntü alanı dışında kalacak şekilde yapıştırılmalıdır
- EKG trasesinde R dalgasının en yüksek görüldüğü derivasyon seçilmelidir
- Damar yolu olarak sağ taraf antekubital venleri tercih edilmeli ve hızlı kontrast madde enjeksiyonuna izin verecek kalınlıkta (tercihen 18G ve üzeri) anjiyotet kullanılmalıdır
- Çekim öncesinde hastanın uygun şekilde nefes tutup tutmadığı (yüzeysel bir şekilde aldığı nefesi tutmalı ve çekim süresi boyunca bırakmamalıdır) kontrol edilmeli ve nefes tutma esnasında kalp hızında artma, azalma veya ritminde bozulma olup olmadığı kontrol edilmelidir
- Oluşturulan rekonstrükte görüntüler PACS sistemine ve iş istasyonuna gönderilmelidir
- Çekim esnasında kaydedilen ve sonrasında rekonstrüksiyonda kullanılan EKG trasesinin görüntüsü ile maruz kalınan radyasyon miktarına ait ölçümler de kayıt edilerek PACS sistemine ve iş istasyonuna gönderilmelidir
- Aritmi varlığında EKG editing özelliği kullanılarak hareketsiz görüntü elde edilmeye çalışılmalıdır
- Gönderilen rekonstrükte görüntüler farklı düzlemlerde değerlendirmeye imkan veren, MPR, MIP, curve MPR ve üç boyutlu görüntüler oluşturmaya izin veren iş istasyonlarında değerlendirilerek raporlanmalıdır
- Vasküler değerlendirme sonrasında görüntüleme alanındaki bütün diğer organlar da değerlendirilmeli ve varsa patolojik bulgular rapora eklenmelidir

**İleri Uygulamalar:**

- Dual enerji BT
  - Miyokardiyal perfüzyon BT
  - Koroner aterosklerotik plak karakterizasyonu
- Fraksiyone akim rezerv BT (FFR BT)
- Kardiyak fonksiyon ölçümleri
- Miyokardiyal geç kontrastlanma BT



# Üst Ekstremitte BT Anjiyografi

TRD Standart 2018  
Revizyonu

## Kullanım Alanları

- Bilinen veya şüphelenilen vasküler patolojilerin tanısı ve takibi
  - Darlık, oklüzyonlar
  - Anevrizma
  - Diseksiyon
  - Arteriyovenöz malformasyon
  - Arteriyovenöz fistül
  - Vaskülit ve vaskülopatiler
  - İntramural Hematom
- Torasik çıkış sendromu
- Tümöral invazyon ve tümöral vaskülarizasyon değerlendirilmesi
- Girişimsel işlem veya cerrahi sonrası komplikasyonların değerlendirilmesi
  - Stent, greft, stent greft
  - Psödoanevrizma
- Üst ekstremitte embolisi/trombozu şüphesi
- Posttravmatik vasküler yaralanma şüphesi

## İncelemenin Yapılışı

### Cihaz gereklilikleri:

- 4 veya daha fazla sıralı hemen tüm multidedektörlü BT cihazları ile yapılabilir

### Hasta seçimi:

- Tetkik endikasyonun uygun olup olmadığı
- Elde edilmesi beklenen bilgi ile hastanın alacağı radyasyon dozu arasındaki kar-zarar dengesi göz önünde bulundurulmalıdır
- Diğer kontrastlı BT incelemelerde de hasta seçimini etkileyen allerji-anafilaksi hikayesi, böbrek fonksiyon bozukluğu gibi kontrast madde kullanımını sınırlayan nedenler üst ekstremitte BT anjiyografi çekimi için de kısıtlılık oluşturmaktadır

### Ön hazırlık:

- Üst ekstremitte BT anjiyografi için özel bir hazırlık olmayıp rutin kontrastlı BT ön hazırlığı yeterlidir (en az 4 saatlik açlık, böbrek fonksiyon kontrolü, allerji hikayesi vb.)
- Görüntüleme alanındaki yüzük, bilezik, kolye gibi metal objeler çıkarılmalıdır
- Üst ekstremitte kan akımı daha zayıf olduğundan ve özellikle soğuk ortamlarda el/parmak arterlerini görüntülemek zor olabileceğinden işlem öncesi 1-2 dk'lık egzersiz (elle top sıkma gibi) yaptırılabilir
- Damar yolu giriş yeri olarak tek üst ekstremitte görüntüleneceği durumlarda diğer üst ekstremitte, her iki üst ekstremitte görüntülenecekse şikayetin daha az olduğu taraf tercih edilmelidir
- Damar yolu hızlı kontrast madde enjeksiyonuna izin verecek şekilde en az 18G kalınlıkta anjiyoket ile açılmalıdır.

## İnceleme gerekliliği

Göğüs radyografisi gibi daha az iyonizan radyasyon kullanan yöntemlerle veya ultrasonografi ve manyetik rezonans gibi hiç iyonizan radyasyon kullanmayan yöntemlerle çözümlenebilecek sorunlarda BT istenmesinin önlenmesi açısından klinisyenlerle aktif işbirliği içinde olunmalıdır. Protokoller oluşturulurken hem tanısal görüntü kalitesinin elde edilmesine hem de kabul edilebilir düzeyde düşük radyasyon dozlarının kullanılmasına dikkat edilmelidir. Kadın hastalarda radyasyona daha duyarlı olan meme dokusunun korunması için gerekli önlemler alınmalıdır. (özel meme koruyucu apereyler)

## Kontrendikasyonlar

Toraks BT'nin mutlak kontrendikasyonu yoktur. Ancak BT anjiyografi ve dinamik BT gibi intravenöz yolla iyotlu kontrast madde kullanımının zorunlu olduğu hallerde genel kontrast madde kontrendikasyonları göz önünde bulundurulmalıdır. Gebelerde radyasyonun fetüs üzerindeki olası etkileri ve BT incelemesinin klinik yararı karşılaştırılmalı, BT incelemesinin gerekli olduğu durumlarda fetüs dozunun azaltılması için gerekli önlemler alınmalıdır.

## Diğer hususlar

Klinik bilgi gerekliliği, incelemenin gözetimi, kullanıcı yetkinliği, etik konular, dökümantasyon gibi incelemeye ait diğer süreçler için ilgili TRD standartlarına bakınız.

**Pozisyon:**

- Hasta supin pozisyonunda, baş önde, incelenecek taraf üst ekstremité/her iki ekstremité baş üzerine uzatılmış, avuç içleri yukarı bakacak şekilde, parmaklar uzatılmış ve ekstremité/ekstremiteler mümkün olduğunca gantrinin merkezinde olacak şekilde pozisyon verilmelidir
- Ekstremité baş üzerinden uzatılmıyor ise (travma hastaları vb) incelenecek ekstremité vücudun yanına uzatılmış şekilde ancak mümkün olduğunca gantri açıklığının merkezine yerleştirilmelidir. Pozisyonlama için cihazın lazer ışıklarından yararlanılabilir
- Kol ve elin hareket etmemesi için rahat bir pozisyon verilmeli, yastık, sünger ve bantlarla desteklenmeli ve tespit edilmelidir
- Torasik-outlet sendromun düşünülen olgularda semptom oluşturan veya muayenede obstrüksiyon oluşturduğundan şüphelenilen manevra pozisyonunda (Adson manevrası, hiperabdüksiyon manevrası gibi) inceleme yapılmalıdır

**İnceleme alanı, kesit kalınlığı:**

- Rutin çekimlerde inceleme alanı arkus aortadan parmak uçlarına kadar olan alanı içerecek şekilde ayarlanmalıdır
- İnceleme klinik duruma göre yalnızca santral vasküler yapılar ile kol bölgesini ya da yalnızca ön kol ve el bölgesini inceleyecek şekilde de planlanabilir
- Cihazın en kısa tarama zamanında, en fazla sayıda ve en ince kalınlıkta (0.5 mm - 0.75 mm arasında) kesit alacak şekilde ayarlanması gereklidir

**Rekonstrüksiyon kalınlığı ve kesit aralığı:**

- Kesit kalınlığı 0.5 - 1 mm, kesitler arası boşluk 0.3-0.8 mm olacak şekilde rekonstrüksiyon yapılması uygun olacaktır

**Kontrast madde:**

- Kontrast madde konsantrasyonu 350 mg I/ml veya daha fazla olarak tercih edilmelidir
- Hastanın kilosu, kullanılan cihazın hızı ve çekim süresi bağlı olarak 100-140 cc kontrast madde 4-6 ml/sn enjeksiyon hızıyla verilmeli ve kontrast maddeyi takiben toplam 40ml serum fizyolojik kontrast maddeyle aynı hızda verilmelidir
- Kontrast madde enjeksiyonu için otomatik pompa enjektörü kullanılmalıdır

**Zamanlama:**

- Kontrast maddenin üst ekstremité arterlerine ulaşma zamanı, intravenöz damar yolunun yerine (antekubital ven, santral venöz kateter vb), hastanın kardiyak fonksiyonlarına, incelenecek ekstremitédeki lokal vasküler patolojiye (stenoz/oklüzyon) göre değişebilmektedir
- Uygun zamanlama için timing bolus veya bolus tracking tekniklerinden biri mutlaka kullanılmalıdır

**kV, mAs:**

- Otomatik tüp akım modülasyonu mevcut değilse tüp voltajı 120 kV, maksimum tüp akımı 300mA (kullanılan cihaza ve hasta BMI'sına göre değişiklik yapılabilir) olarak kullanılabilir
- Ekstremité distal kesimlerinde tüp voltajının 100kV'a düşürülmesiyle görüntünün kontrast rezolüsyonu, FOV'un küçültülmesiyle uzaysal rezolüsyon artırılabilir
- Cihazda mevcut ise alınan dozu minimize etmek için iteratif rekonstrüksiyon kullanılabilir

### Çekim sonrası:

- Görüntü rekonstrüksiyonu için orta veya yumuşak kernel tercih edilir
- Rekonstrükte görüntüler ile doz bilgileri PACS ve iş istasyonuna gönderilir
- Oluşturulan rekonstrükte görüntüler, farklı düzlemlerde değerlendirmeye imkan veren, MPR, MIP, curve MPR ve üç boyutlu görüntüler oluşturabilen iş istasyonlarında değerlendirilerek raporlanmalıdır
- Vasküler değerlendirme sonrasında görüntüleme alanındaki bütün diğer organlar da değerlendirilmeli ve varsa patolojik bulgular rapora eklenmelidir

### Örnek protokol

#### 64 dedektörlü BT cihazı için üst ekstremité BT anjiyografi protokolü:

	<i>Tarama Aralığı</i>	<i>Gecikme</i>	<i>Nefes tutma</i>	<i>Eff mAs</i>	<i>Ref mAs</i>	<i>kV</i>	<i>Dedektör Konfg.</i>	<i>Pitch</i>
1. <i>Topogram</i>	Diaframdan parmak ucuna		Gerekli	35		120		
2. <i>Monitoring</i>	ROI Arkusta	10sn	Gerekmez	20		120		
3. <i>Anjiyografi</i>	Arkus aortadan parmak ucuna	2-3sn	Gerekli		250	120	64x0.6	değişken

# Alt Ekstremitte BT Anjiyografi

TRD Standart 2018  
Revizyonu

## Kullanım Alanları

- Vasküler hastalık şüphesi
  - Periferal arter hastalığı (stenoz/oklüzyon)
  - Anevrizma
  - Diseksiyon
  - Arteriyovenöz malformasyon
  - Arteriyovenöz fistül
  - Vaskülitler ve vaskülopatiler
  - İntramural Hematom
- Anormal bulguların (anormal ayak bileği-kol indeksi (ABI) , anormal Doppler US bulguları) eşlik ettiği egzersiz ile belirginleşen semptomatik kladikasyo
- İskemi nedenli ülser/gangren varlığı
- Popliteal entrapment sendromu
- Tümöre bağlı vasküler invazyon veya tümör vaskülarizasyonunun değerlendirilmesi
- Girişimsel vasküler işlemlerin ve vasküler cerrahi komplikasyonlarını değerlendirme
  - Stent, greft, stent greft
  - Psödoanevrizma
- Alt ekstremitte embolisi/trombozu şüphesi
- Travma sonrası vasküler yaralanmalar

## İncelemenin yapılışı

### Cihaz gereklilikleri:

- 4 yada daha fazla kanallı hemen tüm multidedektörlü BT cihazları ile yapılabilir. Özel bir donanım gerektirmez.

### Hasta seçimi:

- Tetkik endikasyonunun uygun olup olmadığı
- Elde edilmesi beklenen bilgi ile hastanın alacağı radyasyon dozu arasındaki kar-zarar dengesi göz önünde bulundurulmalıdır
- Diğer kontrastlı BT incelemelerde de hasta seçimini etkileyen allerji-anafaksi hikayesi, böbrek fonksiyon bozukluğu gibi kontrast madde kullanımını sınırlayan nedenler alt ekstremitte BT anjiyografi çekimi için de kısıtlılık oluşturmaktadır

### Ön hazırlık:

- Alt ekstremitte BT anjiyografi için özel bir hazırlık olmayıp rutin kontrastlı BT ön hazırlığı yeterlidir (en az 4 saatlik açlık, böbrek fonksiyon kontrolü, allerji hikayesi vb.)
- Görüntüleme alanındaki kemer tokası, kum torbası, fermuar metal objeler çıkarılmalıdır
- Damar yolu hızlı kontrast madde enjeksiyonuna izin verecek şekilde en az 18G kalınlıkta anjiyoket ile açılmalıdır

## İnceleme gerekliliği

Göğüs radyografisi gibi daha az iyonizan radyasyon kullanan yöntemlerle veya ultrasonografi ve manyetik rezonans gibi hiç iyonizan radyasyon kullanmayan yöntemlerle çözümlenebilecek sorunlarda BT istenmesinin önlenmesi açısından klinisyenlerle aktif işbirliği içinde olunmalıdır. Protokoller oluşturulurken hem tanısal görüntü kalitesinin elde edilmesine hem de kabul edilebilir düzeyde düşük radyasyon dozlarının kullanılmasına dikkat edilmelidir. Kadın hastalarda radyasyona daha duyarlı olan meme dokusunun korunması için gerekli önlemler alınmalıdır. (özel meme koruyucu apereyler)

## Kontrendikasyonlar

Toraks BT'nin mutlak kontrendikasyonu yoktur. Ancak BT anjiyografi ve dinamik BT gibi intravenöz yolla iyotlu kontrast madde kullanımının zorunlu olduğu hallerde genel kontrast madde kontrendikasyonları göz önünde bulundurulmalıdır. Gebelerde radyasyonun fetüs üzerindeki olası etkileri ve BT incelemesinin klinik yararı karşılaştırılmalı, BT incelemesinin gerekli olduğu durumlarda fetüs dozunun azaltılması için gerekli önlemler alınmalıdır.

## Diğer hususlar

Klinik bilgi gerekliliği, incelemenin gözetimi, kullanıcı yetkinliği, etik konular, dökümantasyon gibi incelemeye ait diğer süreçler için ilgili TRD standartlarına bakınız.

**Pozisyon:**

- Ayaklar gantriye önce girecek şekilde, supin pozisyonda, eller baş üzerine kaldırılmalı
- Hasta bacak ve ayakları birbirine mümkün olduğunca yaklaştırılmalı ve gantri merkezine yakın olarak konumlandırılmalıdır
- Pozisyonlama için cihaz lazer ışıklarından yararlanılabilir
- Dizler kırılmamalı, dorsalis pedis arterinde artefaktif stenoz/oklüzyon görünümünü önlemek için ayaklar aşırı plantar fleksiyonda olmamalıdır
- Olası hasta hareketini önlemek için ayaklar minder, bant vb ile desteklenmelidir

**Zamanlama:**

- Kontrast maddenin alt ekstremitte arterlerine ulaşma zamanı, intravenöz damar yolunun yerine (antekubital ven, santral venöz kateter vb), hastanın kardiyak fonksiyonlarına, incelenecek ekstremitedeki lokal vasküler patolojiye (stenoz/oklüzyon) göre değişebilmektedir
- Uygun zamanlama için timing bolus veya bolus tracking tekniklerinden biri mutlaka kullanılmalıdır

**İnceleme alanı, kesit kalınlığı:**

- Rutin çekimlerde inceleme alanı T12 vertebra seviyesinden (renal arter orjinlerini gösterecek ) ayak parmak uçlarına kadar olan alanı içine almalıdır
- Klinik gerekliliğe göre inceleme alanı diafragma seviyesinden veya aortik bifurkasyon seviyesinin biraz üzerinden de başlayacak veya diz seviyesinde sonlanacak şekilde de planlanabilir
- Cihazın en kısa tarama zamanında, en fazla sayıda ve en ince kalınlıkta (0.5 mm - 0.625 mm arasında) kesit alacak şekilde ayarlanması gereklidir
- Abdominal ve pelvik bölgenin görüntülenmesi esnasında nefes tutturulmalı, alt ekstremitte görüntülenirken ise bacak/ayakların hareket ettirilmemesi sağlanmalıdır

**Rekonstrüksiyon kalınlığı ve kesit aralığı:**

- Kesit kalınlığı 0.5 veya 1 mm, kesitler arası boşluk 0.3-0.8 mm olacak şekilde rekonstrüksiyon yapılmalıdır.

**Kontrast madde:**

- Kontrast madde konsantrasyonu 350 mg l/ml veya daha fazla olarak tercih edilmelidir
- Hastanın kilosu, kullanılan cihazın hızı ve çekim süresi bağlı olarak 100-140 cc kontrast madde 4-6 ml/sn enjeksiyon hızıyla verilmeli ve kontrast maddeyi takiben toplam 40ml serum fizyolojik kontrast maddeyle aynı hızda verilmelidir
- Kontrast madde enjeksiyonu için otomatik pompa enjektörü kullanılmalıdır

**Zamanlama:**

- Kontrast maddenin alt ekstremitte arterlerine ulaşma zamanı, intravenöz damar yolunun yerine (antekubital ven, santral venöz kateter vb), hastanın kardiyak fonksiyonlarına, incelenecek ekstremitedeki lokal vasküler patolojiye (stenoz/oklüzyon) göre değişebilmektedir
- Uygun zamanlama için timing bolus veya bolus tracking tekniklerinden biri mutlaka kullanılmalıdır

**kV, mAs:**

- Otomatik tüp akım modülasyonu mevcut değilse tüp voltajı 120 kV, maksimum tüp akımı 300mA (kullanılan cihaza ve hasta BMI'sına göre değişiklik yapılabilir) olarak kullanılabilir
- Ekstremitte distal kesimlerinde tüp voltajının 100kV'a düşürülmesiyle görüntünün kontrast rezolüsyonu, FOV'un küçültülmesiyle uzaysal rezolüsyon artırılabilir
- Cihazda mevcut ise alınan dozu minimize etmek için iteratif rekonstrüksiyon kullanılabilir

**Çekim sonrası:**

- Görüntü rekonstrüksiyonu için orta veya yumuşak kernel tercih edilir
- Rekonstrükte görüntüler ile doz bilgileri PACS ve iş istasyonuna gönderilir
- Oluşturulan rekonstrükte görüntüler, farklı düzlemlerde değerlendirmeye imkan veren, MPR, MIP, curve MPR ve üç boyutlu görüntüler oluşturabilen iş istasyonlarında değerlendirilerek raporlanmalıdır
- Vasküler değerlendirme sonrasında görüntüleme alanındaki bütün diğer organlar da değerlendirilmeli ve varsa patolojik bulgular rapora eklenmelidir

**Örnek protokoller****64 dedektörlü BT cihazı için alt ekstremitte BT anjiyografi protokolü:**

	Tarama Aralığı	Gecikme	Nefes tutma	Eff mAs	Ref mAs	kV	Dedektör Konfg.	Pitch
1. Topogram	Diaframdan parmak ucuna		Gerekli	35		120		
2. Monitoring	ROI T12 seviyesinde aortaya	10sn	Gerekmez	20		120		
3. Anjiyografi	T12 seviyesinden diz altına kadar	10 sn	Gerekli		250	120	64x0.6	değişken
4. Bacaklar	Diz üstünden parmak ucuna	5-10sn	Gerekmez		250	120	64x0.6	1.0

### Kullanım alanları

- Konjenital kalp hastalıkları
- İskemik kalp hastalığı
- Non-iskemik kardiyomyopatiler
- Perikardiyal hastalıklar
- Kardiyak kitleler
- Kapak hastalıkları
- Kardiyak fonksiyonun değerlendirilmesi
- Koroner arter anomalileri
- Kardiyak demir birikiminin ölçülmesi

### İncelemenin yapılışı

**Cihaz gereklilikleri:** Kardiyak MRG incelemeleri 1.5 Tesla ya da 3 Tesla cihazlarla gerçekleştirilebilir. 3 Tesla sistemlerde balanced steady-state free precession (b-SSFP) sekansı artefaktlara daha duyarlıdır ve artefaktları azaltmak için çeşitli optimizasyonlar gereklidir. Buna karşın 3 Tesla sistemler, artmış sinyal gürültü oranı nedeniyle ilk geçiş kontrastlı perfüzyon görüntüleme, tagging sekanslarında ve 4B akım tekniklerinde daha avantajlıdır.

Kardiyak MRG, faz dizimli yüzeyel vücut sargıları ya da dedike kardiyak sargı ile gerçekleştirilebilir. Cihazda görüntü eldesinin kardiyak siklusla senkronizasyonu için gerekli donanım ve yazılımın yanı sıra temel kardiyak sekanslar bulunmalıdır. Kantitatif fonksiyonel değerlendirme ve akım kantifikasyonu gibi post-process işlemler için görüntü işleme yazılımları gereklidir.

**Ön hazırlık:** Göğüs kılları EKG elektrotlarının cilde yeterli temasını ve dolayısıyla sağlıklı bir kardiyak siklus senkronizasyonunu engelleyebileceğinden incelemeden önce hastaların göğüs kıllarını traş etmesi önerilmektedir. Kontrast madde kullanılacaksa böbrek fonksiyon testlerinin, alerji öyküsünün ve olası bir gebeliğin sorgulanması gibi kontrast madde güvenliğine yönelik rutin prosedür uygulanmalıdır. Farmakolojik stres altında görüntüleme yapılacaksa ilgili ilaçlara yönelik kontrendikasyonlar ve olası ilaç etkileşimleri yönünden sorgulama yapılmalı ve bazı yiyecek-içeceklerin kısıtlanması gerekiyorsa bu konuda hastalar bilgilendirilmelidir.

**Pozisyon:** İnceleme supin (sırtüstü yatar) pozisyonda gerçekleştirilir.

**İnceleme alanı, kesit kalınlığı, çözünürlük:** Kılavuz görüntüler kardiyak-perikardiyal dokuları ve torakal ana vasküler yapıları içine alacak şekilde elde edilmelidir. Kalbe yönelik görüntüleme kalbe özel inceleme düzlemleri kullanılmalı ve çevre dokular mümkün olduğu kadar görüntü alanı dışında bırakılmalıdır.

### Görüntü kalitesi

İncelemenin optimum SNR ve rezolüsyonu sağlaması, artefaktların elimine edilmesi gerekmektedir. Bu nedenle ETL (TSE factor), NEX (NSA), scan percentage (zero filling) gibi parametrelerin uygunuz olarak değiştirilmesi önemli tanı hatalarına yol açabilir.

### Kontrendikasyonlar

Kalp pili varlığı, ferromanyetik anevrizma klipleri, göz içi metalik yabancı cisim varlığı gibi durumlarda inceleme yapılmamalıdır. Ayrıca bazı implant veya vücutta bulunan materyaller potansiyel kontrendikasyon nedenidir. Fetus üzerinde olumsuz bir etki bilinmemekle birlikte gebelik süresince kullanımı olgu bazında değerlendirilmelidir.

### Diğer hususlar

Klinik bilgi gerekliliği, incelemenin gözetimi, kullanıcı yetkinliği, etik konular, dökümantasyon gibi incelemeye ait diğer süreçler için ilgili TRD standartlarına bakınız.

Kesit kalınlığı genellikle 8mm'dir ve kesitler arası boşluk genellikle %20'yi geçmeyecek şekilde seçilmektedir. Kesit kalınlığı ve kesitler arası boşluk toplamda 10mm'yi geçmemelidir.

Sine sekanslarda kardiyak fazlar arası zamansal (temporal) çözünürlük  $\leq 45$ msn olmalıdır. Gerçek zamanlı (real-time) sine görüntüleme zamansal çözünürlüğün  $< 60$  msn olması tercih edilir.

Faz kontrast akım çalışmalarında kesit kalınlığı 5-8 mm olmalı ve in-plane uzaysal çözünürlük ilgili damar çapının en azından 1/10'u olmalıdır.

İlk geçiş perfüzyon görüntüleme in-plane uzaysal çözünürlük  $< 3$  mm olmalıdır. Zamansal çözünürlük yaklaşık 100-125 msn ya da mümkünse bu değer altında olmalıdır.

Geç kontrastlı görüntüleme in-plane uzaysal çözünürlük yaklaşık 1.4-1.8 mm olmalıdır.

Kontrastsız koroner MR anjiyografide kesit kalınlığı 1-1.5 mm, in-plane uzaysal çözünürlük değeri 1 mm ya da daha az olmalıdır.

**Sekanslar:** Kardiyak MRG farklı sekansların kullanıldığı farklı bileşenlerden oluşmakta ve araştırılan / değerlendirilen hastalığa yönelik bunlardan bazıları seçilerek protokol oluşturulmaktadır. Kardiyak MRG bileşenleri ve ilgili sekanslar aşağıda sıralanmıştır:

- **Sine (fonksiyonel) görüntüleme:** Beyaz kan görüntüsü oluşturan b-SSFP ya da spoiled gradient eko sekansı kullanılır. EKG gating ve nefes tutma gereklidir. Ağır aritmi ya da solunum inkooperasyonu durumunda EKG senkronizasyonu kullanılmadan ve hasta nefesini tutmadan, gerçek zamanlı (real-time) görüntüleme de yapılabilmeyle birlikte uzaysal ve zamansal çözünürlüğün düşük olacağı göz önünde bulundurulmalıdır. Real-time sine görüntüleme konstrüktif perikardit araştırılan olgularda da kullanılmaktadır.

1.5 T sistemlerde, yüksek kan-miyokard kontrastı nedeniyle b-SSFP sekansı tercih edilmelidir. Spoiled gradient eko sekansı 3 T sistemlerde artefaktlı olabilen b-SSFP'nin alternatifi olarak ya da kapak hastalıkları ve şantlarda oluşan jet akımı daha iyi görüntülemek gerektiğinde tercih edilebilir.

Sine fonksiyonel görüntüleme sekansları aynı zamanda temel morfolojik değerlendirmeye de olanak tanımakta ancak doku karakterizasyonu yapmaya izin vermemektedir.

- **Morfolojik görüntüleme:** Siyah kan görüntüsü oluşturan T1 ya da T2 ağırlıklı, statik, hızlı spin eko sekanslarla gerçekleştirilir. EKG tetikleme ve nefes tutma gereklidir. Morfolojik değerlendirmenin yanı sıra doku karakterizasyonuna olanak verir. Single-shot versiyonları ya da SE-EPI sekansı ile nefes tutması problemlili hastalarda daha hızlı, ancak daha düşük çözünürlüklü görüntüleme yapılabilir.
- **İlk geçiş perfüzyon görüntüleme:** Düşük uzaysal, yüksek zamansal çözünürlüklü, hızlı, hibrid gradient eko-eko planar, gradient eko ya da SSFP sekanslarla gerçekleştirilir. Her kalp atımında tüm kesit düzlemlerinden veri elde edilir ve her kalp atımında en az 3 kesit elde edilebilmelidir. EKG tetikleme kullanılır. Nefes tutmalı ya da sistemde hareket düzeltici yazılım varsa serbest solunumla gerçekleştirilebilir. Miyokard dokusunun perfüzyonu, şantların değerlendirilmesi ve kitlelerin perfüzyonunun değerlendirilmesinde kullanılabilir.



- **Geç kontrastlı görüntüler:** Inversion Recovery (IR) gradient eko / SSFP ya da Phase-Sensitive Inversion-Recovery (PSIR) sekanslarla gerçekleştirilir. EKG tetikleme ve nefes tutma gereklidir. Kalp ritminin düzensiz olduğu ya da nefes tutması problemlili hastalarda daha hızlı, ancak daha düşük çözünürlüklü single-shot sekanslar kullanılabilir.

Kontrast madde uygulandıktan en erken 10 dakika sonra görüntüleme gerçekleştirilir. Düşük doz kontrast madde kullanımında 10 dakikadan daha erken görüntüleme yapmak gerekebilir. Öncesinde STRESS-REST çalışması şeklinde ilk geçiş perfüzyon MRG gerçekleştirildiyse REST perfüzyondan en az 5 dakika sonra görüntüleme gerçekleştirilmelidir.

Inversion time (TI) normal miyokard sinyali sıfırlanacak şekilde ayarlanmalıdır. PSIR sekansında uygun miyokard baskılması için doğru TI değerine bağımlılık daha düşüktür.

Geç kontrastlı görüntüler ile miyokard dışında kitlelerin ya da perikardın kontrastlanması da değerlendirilebilir. Yüksek inversion time (TI) değerleri ile kontrast madde sonrası erken dönem görüntüleme, trombus ile tümör ayırımında yararlıdır.

- **T1 ve T2 haritalama:** Miyokardiyal doku karakterizasyonunda kantitatif değerlendirmeye izin veren ileri görüntüleme yöntemleri olup EKG tetiklemeli ve nefes tutmalı alınır. Bu yöntemi uygulayan merkezlerin 15 ya da daha fazla normal vaka ile kendi popülasyonlarındaki normal miyokardiyal T1 ve T2 değerlerini belirlemeleri önerilmektedir.

T1 haritalama için MOLLI, ShMOLLI, SASHA ve SAPHIRE gibi sekanslar kullanılır. Miyokardiyal native T1 değerlerini ölçmek için kontrast madde kullanılmadan inceleme yapılmalıdır. Ekstrasellüler hacim hesabı için kontrast madde uygulandıktan 10-30 dakika sonra sekans tekrar edilir. Ekstrasellüler hacim hesabında kullanılacak olan hematokrit değerinin belirlenmesi için inceleme ile eş zamanlı (tercihen hemen öncesinde) hastadan kan örneği alınmalıdır.

T2 haritalama için T2 hazırlık uyarıları içeren b-SSFP ya da spoiled gradient eko temelli sekanslar kullanılır.

- **Miyokardiyal demir birikiminin kantifikasyonu / T2\* haritalama:** Multi-eko gradient eko sekanslarla, nefes tutmalı ve EKG tetiklemeli gerçekleştirilir. Yaklaşık 2 msn ile 18 msn arasında değişen 6-9 farklı eko zamanında görüntüler elde edilir. Opsiyonel olarak ağır demir birikiminden kuşku edilen hastalarda, yaklaşık 1 msn ile 12 msn arasında değişen, eko aralıkları daha dar 6-9 farklı eko zamanlı görüntüleme yapılabilir ve bu daha hassas bir kantifikasyona izin verir. Demir birikiminin kantifikasyonunda ventrikülün orta seviyesinden geçen tek bir kısa aks kesit yeterlidir.

Opsiyonel olarak karaciğerden de demir birikimi açısından eş zamanlı görüntüleme yapılabilir. EKG tetikleme gerekmediğinden sekans, eko aralıkları daha dar, daha fazla farklı eko zamanı içerecek şekilde uygulanabilir. Karaciğerin orta bölümünden geçen tek bir kesit kullanılır.

Cihazda T2\* haritalama özelliği yoksa T2\* kantifikasyonu için ek yazılım gereklidir. T2\* haritasından ise direkt ROI ile ölçüm mümkündür. Ölçümler interventriküler septumdan gerçekleştirilir.

- **Faz kontrast akım çalışmaları:** Yön ve hız kodlamalı sine gradient eko sekanslarla, EKG gating ve nefes tutma ile gerçekleştirilir. Navigatör tabanlı yöntemle nefes tutmadan da elde edilebilir ve bu durumda daha iyi bir zamansal ve uzaysal çözünürlük elde edilebilir.

Doğru kantifikasyon için sekans parametrelerinde kesit düzlemi cihazın merkezinde (iso-center) olacak şekilde ayarlanmalıdır. Through-plane görüntüleme kanın akış yönüne (damar uzun aksına) tam dik kesit düzleminde gerçekleştirilmelidir; bunun için en uygun kesit planlaması ilgili damarın iki ayrı uzun aks görüntüsünden yapılabilir. Aynı durum kalp kapakları için de geçerlidir. In-plane görüntüleme akıma paralel (akım yönünde) gerçekleştirilir ve akım kodlama yönü akım yönünde seçilmelidir.

Velocity-encoding (Venc) değeri ilgili damar ya da kapak seviyesinde beklenen hızın biraz üzerinde olacak şekilde ayarlanmalıdır. Venc değerinin düşük kalması durumunda aliasing oluşacaktır; bu durumda daha yüksek bir Venc değeri ile sekans tekrarlanmalıdır.

- **MR anjiyografi (kontrastsız / kontrastlı):** Koroner arter anomalilerinin değerlendirilmesine yönelik kontrastsız MR anjiyografi, torasik aorta, pulmoner arter ve venler ile koroner venlerin değerlendirilmesine yönelik kontrastlı MR anjiyografi tercih edilir.

Koroner MR anjiyografide navigatör tabanlı, serbest solunumla elde edilen 3B b-SSFP sekansı kullanılır. Navigatör kullanılmıyorsa ya da elde edilen görüntü düşük kalitede ise nefes tutmalı da elde edilebilir. Sağ koroner arterin en hareketsiz olduğu kardiyak fazın saptanabilmesi için öncesinde yüksek zamansal çözünürlüklü ( $\leq 20$ msn) horizontal uzun aks sine fonksiyonel görüntüleme yapılabilir ve MR anjiyografide EKG tetikleme bu fazda gerçekleşecek şekilde ayarlanır.

Kontrastlı MR anjiyografilerde 3B gradient eko sekanslar kullanılır. 3B kontrastlı MR anjiyografi en az iki fazlı gerçekleştirilir. Arteriyel faz görüntü için uygun zamanlama test bolus, otomatik tetikleme ya da floroskopik tetikleme yöntemlerinden biri kullanılarak gerçekleştirilmelidir.

Kontrastlı MR anjiyografi time-resolved tarzında çok fazlı (yüksek zamansal çözünürlüklü), ancak daha düşük uzaysal çözünürlüklü dinamik anjiyografi şeklinde gerçekleştirilebilir. Time-resolved anjiyografide sekans kontrast madde enjeksiyonundan daha önce başlatıldığından kontrast madde zamanlaması ihtiyacı yoktur.

**Kontrast madde:** Perikard ya da miyokardı tutan hastalıklarda, kardiyak kitlelerde ve büyük damarlara yönelik anjiyografik incelemelerde Gadolinium bileşikleri kullanılmaktadır.

Geç dönem kontrastlı görüntüme için 0.1-0.2 mmol/kg kontrast madde kullanılır. Çift doz (0.2mmol/kg) kontrast madde kullanımı ile daha iyi kontrast-gürültü oranı elde edilir. Ancak NSF açısından yüksek riskli kontrast maddelerin 0.1 mmol/kg'dan daha yüksek bir dozda kullanılmaması gerekmektedir.

T1 haritalama ile ekstrasellüler hacim (ECV) hesaplaması yapılacaksa proteine bağlanan gadolinium bileşiklerinin kullanılmaması tavsiye edilmektedir.

İlk geçiş (first-pass) perfüzyon görüntüleme için 0.05-0.1 mmol/kg kontrast madde 3-7ml/sn hızda, otomatik enjektör kullanılarak verilmeli ve ardından aynı enjeksiyon hızında 30 ml salin gönderilmelidir.

3B MR anjiyografide 0.1-0.2 mmol/kg kontrast madde 2-3 ml/sn hızda, otomatik enjektör kullanılarak verilmeli ve ardından aynı enjeksiyon hızında 20 ml salin gönderilmelidir. NSF açısından yüksek riskli kontrast maddeler 0.1 mmol/kg'dan daha yüksek bir dozda kullanılmamalıdır.

Time-resolved dinamik anjiyografide 0.05 mmol/kg kontrast maddenin 3-5ml/sn hızda otomatik enjektör kullanılarak verilmesi ve ardından aynı enjeksiyon hızında 30 ml salin gönderilmesi önerilmektedir.

## Örnek protokoller

(Not: Örnek protokollerde hemen her zaman alınması gereken sekanslar "bold" karakterle, opsiyonel olan ya da belli endikasyonlarda protokole eklenmesi gereken sekanslar "italik" karakterle yazılmıştır.)

**Temel kardiyak MRG protokolü:** Aksiyal düzlemde single-shot hızlı spin eko ya da b-SSFP, morfolojik görüntüleme ile birlikte kalbin temel akslarında beyaz kan fonksiyonel sine görüntülemeyi oluşturur. Fonksiyonel sine görüntülemeye 2, 3 ve 4 oda sine görüntüler en az birer kesit düzleminde, kısa aks görüntüler ventrikülün tümünü içine alan ardışık kesitler şeklinde çok sayıda kesit düzleminde alınır. Örnek protokol basamakları aşağıda sıralanmıştır:

1. **Kılavuz görüntüler:** Aksiyal, koronal, sagittal
2. **Aksiyal morfolojik görüntüleme:** Single-shot hızlı spin eko ya da b-SSFP sekansı ile, tüm toraksı içine alacak şekilde elde edilir.
3. **Kısa aks görüntü düzlemine ulaşmak için uzun aks kılavuz görüntüler:** Single-shot alınabilirse de sine görüntüleme tercih edilir.
  - a. **Vertikal uzun aks:** Aksiyal görüntülerde sol ventrikül apeksinden ve mitral kapak merkezinden geçen kesit düzlemi
  - b. **Horizontal uzun aks:** Vertikal uzun aks görüntüde sol ventrikül apeksinden ve mitral kapak merkezinden geçen kesit düzlemi
4. **Kısa aks sine görüntüler:** Uzun aks kılavuz görüntülerde mitral kapak düzleminde apekse kadar, interventriküler septum ve lateral duvara dik olacak şekilde planlanmış ardışık kesitler şeklinde alınır. Opsiyonel olarak ardışık kısa aks görüntüler gerçek 4 oda uzun aks görüntü elde edildikten sonra da planlanabilir.
5. **Uzun aks sine görüntüler:**
  - a. **4 oda uzun aks sine görüntü:** Kısa aks görüntülerde sağ ventrikül anterior serbest duvarı ile inferior duvarının kesiştiği köşe ile sol ventrikül anterior ve posterior papiller kasları arasından geçen düzlem. Vertikal uzun aks görüntüde sol ventrikül apeksinden ve mitral kapak merkezinden geçtiği teyit edilmelidir.
  - b. **2 oda (sol ventrikül) uzun aks sine görüntü:** Kısa aks görüntülerde sağ ve sol ventrikülün ön ve arka birleşim noktalarından geçen düzlemin sol ventrikül ortasına taşınmasıyla elde edilir. 4 oda uzun aks görüntüde sol ventrikül apeksinden ve mitral kapak merkezinden geçtiği teyit edilmelidir. Vertikal uzun aks kılavuz görüntü sine olarak elde edilmişse 2 oda uzun aks ile aynı düzleme karşılık geldiğinden tekrar alınmayabilir.
  - c. **3 oda (Sol ventrikül çıkış yolu) uzun aks sine görüntü:** Bazal kısa aks görüntülerde sol ventrikül çıkış yolunu ve aort kapağını ortalayacak, ayrıca sol ventrikül apeksinden ve mitral kapak merkezinden geçecek şekilde planlanır.

Araştırılan / değerlendirilen hastalığa göre inceleme protokolüne yukarıda bahsedilen diğer kardiyak görüntüleme bileşenleri eklenir. Protokol oluştururken amaç gerekli bilgiyi, yeterli kalite ve detayda ve makul bir sürede elde etmektir. Protokolün gereksiz şekilde fazla detaylandırılması hasta toleransını ve dolayısıyla inceleme kalitesini olumsuz etkiler.

**Sağ ventriküle yönelik sine (fonksiyonel) görüntüleme:** Bazı doğumsal kalp hastalıklarının tanısı ve cerrahi sonrası takibi ile aritmojenik sağ ventriküler displazisi (ARVD) gibi sağ kalbin yapısal ve fonksiyonel olarak değerlendirilmesinin önemli olduğu durumlarda temel kardiyak MRG protokolündeki kısa aks görüntüler ile sağ ventrikülün değerlendirilebilmesi mümkün olsa da sağ ventrikül hacim hesabı için sağ ventrikülü tamamen kapsayan sıralı **aksiyal sine görüntüler** tercih edilebilir.

Ayrıca sağ ventrikül görüntüleme protokolü sağ ventriküle yönelik uzun aks görüntüleri içermelidir:

- **Sağ ventrikül vertikal uzun aks (sağ ventrikül 2 oda) sine görüntü:** 4 oda uzun aks görüntülerde triküspit kapağın ortasından ve sağ ventrikül apeksinden geçen uzun aks kesit düzlemi
- **Sağ ventrikül çıkış yolu sine görüntüsü:** Aksiyal görüntülerde pulmoner kapağın ortasından, infundibulum ve sağ ventrikül serbest duvarından geçen oblik sagittal kesit düzlemi.

**Non-iskemik kardiyomyopati protokolü:** Temel kardiyak MRG protokolüne temel olarak doku karakterizasyonuna yardımcı sekanslar eklenir. Örnek protokol bileşenleri aşağıda sıralanmıştır:

1. **Temel kardiyak MRG protokolü**
2. *T2 ağırlıklı yağ baskılı hızlı spin eko morfolojik görüntüleme:* Miyokardiyal ödemin araştırılması gereken durumlarda (miyokardit, sarkoidoz vb) protokole dahil edilmelidir. Ventrikülleri kapsayacak kısa aks ve uzun aks görüntüler şeklinde alınır.
3. *(Opsiyonel) T1 ağırlıklı hızlı spin eko morfolojik görüntüleme:* ARVD kuşkusunda sağ ventrikül duvarında yağ araştırılmasına yönelik aksiyal / oblik aksiyal / kısa aks görüntüleme yapılabilir; ARVD'nin güncel MRG tanı kriterlerine dahil olmadığından zorunlu değildir ve taniya katkısı düşüktür. Miyokarditte ventrikülde hiperemi araştırılmasına (erken nispi kontrastlanma oranı hesaplanmasına) yönelik kontrast öncesi ve hemen sonrası aksiyal görüntüleme şeklinde uygulanabilir.
4. *(Opsiyonel) T1 haritalama:* Cihazda bu opsiyon varsa tüm kardiyomyopatilerde inceleme protokolüne eklenmesi tavsiye edilir. Native T1 haritasıyla birlikte kontrast madde sonrası ekstraselüler hacim haritası/ hesabı yapılması önerilir.
5. *(Opsiyonel) T2 haritalama:* Cihazda bu opsiyon varsa miyokardiyal ödemin araştırıldığı durumlarda protokole eklenebilir.
6. *T2\* hesaplama / haritalama:* Kardiyak demir birikimi kuşkusuna varsa miyokardiyal demir birikiminin kantifikasyonu için multi-eko gradient eko / T2\* haritalama sekansı inceleme protokolüne eklenmelidir.
7. *Faz kontrast akım çalışmaları:* Hipertrofik kardiyomyopatide sol ventrikül çıkış yolunda stenozun değerlendirilmesi gibi, akım çalışması yapılması gereken bazı durumlarda protokole akım çalışmaları eklenebilir.
8. **Geç dönem kontrastlı görüntüler:** Ventrikülleri kapsayacak kısa aks ve uzun aks görüntüler şeklinde alınır. Kontrast madde uygulandıktan sonra geç dönem kontrastlı görüntüleme için beklenirken (en az 10 dakika) zaman kazanmak için protokole yer alan sine görüntülemelerin ya da akım çalışmalarının bir bölümü bu aralıkta gerçekleştirilebilir.

**İskemik kardiyomyopati protokolü:** Temel kardiyak MRG protokolüne temel olarak doku karakterizasyonuna yardımcı sekanslar eklenir. Örnek protokol bileşenleri aşağıda sıralanmıştır:

1. **Temel kardiyak MRG protokolü**
2. *T2 ağırlıklı yağ baskılı hızlı spin eko morfolojik görüntüleme:* Akut iskemi kuşkusunda miyokardiyal ödemin görüntülenmesine yönelik protokole dahil edilmelidir. Ventrikülleri kapsayacak kısa aks ve uzun aks görüntüler şeklinde alınır.
3. *(Opsiyonel) T1 haritalama:* Cihazda bu opsiyon varsa inceleme protokolüne eklenmesi tavsiye edilir. Native T1 haritasıyla birlikte kontrast madde sonrası ekstraselüler hacim haritası / hesabı yapılabilir.
4. *(Opsiyonel) T2 haritalama:* Cihazda bu opsiyon varsa miyokardiyal ödemin görüntülenmesine yönelik protokole dahil edilebilir.

*(Opsiyonel) İlk geçiş perfüzyon görüntüleme:* Kontrast madde otomatik pompa ile enjekte edilirken 40-50 kalp atımı boyunca ventrikülden geçen kısa aks düzlemlerde görüntüleme yapılır. Akut koroner sendromda yalnızca REST durumunda gerçekleştirilir. Revaskülarizasyon sağlandıysa ya da kronik iskemik

5. kalp hastalığı değerlendiriliyorsa farmakolojik vazodilatasyonla STRESS ve ardından dinlenme durumunda REST çalışması şeklinde gerçekleştirilmelidir. REST çalışması beklenirken (en az 10 dakika) zaman kazanmak için protokoldeki yer alan sine görüntülemelerin bir bölümü bu aralıkta gerçekleştirilebilir. STRESS görüntüler artefaksız ve normal ise REST perfüzyon görüntüleme yapılmayabilir.
6. (Opsiyonel) *Dobutamin stress çalışmaları*: Miyokardiyal kontraktıl rezervinin belirlenmesine yönelik düşük doz, perfüzyon problemine bağlı duvar hareket bozukluklarını ortaya çıkarmak için yüksek doz dobutamin stress çalışmaları protokole eklenebilir. Sine fonksiyonel sekanslarla gerçekleştirilir.
7. (Opsiyonel) *Erken kontrastlı görüntüler*: Mikrovasküler obstrüksiyonun ortaya konmasına yönelik kontrast madde sonrası erken dönemde (1-3. dakika) perfüzyon sekansı tekrar edilebilir ya da aynı dönemde geç dönem kontrastlı görüntüleme sekansı kullanılabilir.
8. **Geç dönem kontrastlı görüntüler**: Ventrikülleri kapsayacak kısa aks ve uzun aks görüntüler şeklinde alınır. Kontrast madde uygulandıktan sonra geç dönem kontrastlı görüntüleme için beklenirken (en az 10 dakika) zaman kazanmak için protokolda yer alan sine görüntülemelerin ya da akım çalışmalarının bir bölümü bu aralıkta gerçekleştirilebilir.

**Perikardiyal hastalık protokolü:** Örnek protokol bileşenleri aşağıda sıralanmıştır. Perikardiyal kitle kuşkusu varsa kitle protokolü uygulanır.

1. **Temel kardiyak MRG protokolü**
2. **T1 veya T2 ağırlıklı hızlı spin eko morfolojik görüntüleme:** Perikard kalınlığını ölçmeye yönelik 2-3 uzun aks ve 3-4 kısa aks görüntüsü
3. **Gerçek zamanlı (real-time) sine görüntüleme:** İnceleme düzlemi ventrikül orta kesiminden tek bir kısa aks görüntüsüdür. Hastadan inceleme sırasında derin nefes alıp sonra vermesi istenir ve bunu en az 2 kere gerçekleştirene kadar görüntüleme devam etmelidir.
4. **Geç dönem kontrastlı görüntüler:** Ventrikülleri kapsayacak kısa aks ve uzun aks görüntüler şeklinde alınır. Kontrast madde uygulandıktan sonra geç dönem kontrastlı görüntüleme için beklenirken (en az 10 dakika) zaman kazanmak için protokolda yer alan sine görüntülemelerin ya da akım çalışmalarının bir bölümü bu aralıkta gerçekleştirilebilir.

**Kapak hastalıkları protokolü:** Temel kardiyak MRG protokolüne ek olarak ilgili kapak düzlemine uyan ek sine görüntüler ve/veya ilgili kapaktan akım çalışmaları yapılır. Başka kardiyak MRG protokollerinde kapak değerlendirilmesi gerektiğinde bu sekanslar ilgili protokole eklenir. Kapakta kitle kuşkusu varsa kitle protokolü uygulanır. Örnek protokol bileşenleri aşağıda sıralanmıştır:

1. **Temel kardiyak MRG protokolü**
2. **Kapak düzeyinden ek sine görüntüler:** İlgili kapak morfolojisinin belirlenmesine yönelik kapak düzlemine uyan kesitlerde görüntüleme yapılır. Planimetri yapılacaksa kapak düzleminden geçen devamlı ya da hafif üstüste binen ardışık yüksek çözünürlüklü görüntüler alınır. Kapak düzlemine dik ince (5mm) ardışık görüntüler ile yaprakçıkların yapısı ve hareketleri değerlendirilebilir. Jet akımın daha iyi görüntülenebilmesi için b-SSFP yerine spoiled gradient eko tercih edilebilir.
3. **Faz kontrast akım çalışmaları:** İlgili kapak düzlemine uyan (through-plan) görüntüleme ile ileri ve geri yönlü akımlar görüntülenir ve akım kantifikasyonu yapılır. In-plane görüntüleme ile kapaktan geçen ileri ve geri akımlar akım yönünde görüntülenebilir ve akım boyunca hız ölçülebilir; kesit düzlemi ve akım kodlama yönü akım yönüne uygun seçilmelidir. Atrioventriküler kapak yetmezliklerinde yetmezliğin indirekt kantifikasyonu için aort / pulmoner arterden through-plane akım çalışması verisine ihtiyaç duyulur; ancak bu duruma sol/sağ şant eşlik etmemelidir.
4. (Opsiyonel) *T1 veya T2 ağırlıklı hızlı spin eko morfolojik görüntüleme:* Kapak düzlemine uyan ve/veya kapak düzlemini dik kesen düzlemlerde siyah kan morfolojik görüntüler alınabilir.

**Kitle / trombus protokolü:** Temel olarak kitle / trombüse yönelik morfolojik değerlendirme ve doku karakterizasyon sekansları uygulanır. Kitlenin hareketi ve/veya kardiyak fonksiyona etkisi sine sekanslarla değerlendirilebilir. Örnek protokol bileşenleri aşağıda sıralanmıştır:

1. *Temel kardiyak MRG protokolü*
2. **T2 ağırlıklı yağ baskılı ve T1 ağırlıklı hızlı spin eko morfolojik görüntüleme:** Kitlenin aksına uygun düzlemlerde, kitle ve çevresini içerecek şekilde alınır.
3. (Opsiyonel) T1 ve T2 haritalama: Cihazda bu opsiyonlar varsa doku karakterizasyonuna yardımcı olacağından protokole eklenebilir.
4. **İlk geçiş perfüzyon görüntüleme:** Kitle ve çevresini içerecek şekilde alınır.
5. **Erken ve geç dönem kontrastlı görüntüler:** Geç kontrastlı görüntüleme sekansı kontrast madde uygulandıktan hemen sonra erken dönemde (ilk birkaç dakika içerisinde), trombüsü baskılayacak yüksek T1 değerlerinde (1.5 Tesla için 450-550 msn, 3 Tesla için 850-900 msn) alınır. Kontrast madde uygulandıktan 10 dakika sonra geç dönem kontrastlı görüntüleme şeklinde tekrar edilir. Zamandan kazanmak için protokolda yer alan sine görüntülerin ya da akım çalışmalarının bir kısmı geç dönem kontrastlı görüntüleme için bekleme süresinde alınabilir.

**Konjenital kalp hastalıkları protokolü:** Temel kardiyak MRG protokolüne ek olarak değerlendirilen hastalığa göre gerekli düzlemlerde ek morfolojik ve sine görüntüleme yapılır. Şant, stenoz ve yetmezliklerin değerlendirilebilmesi için protokole faz kontrast akım çalışmaları eklenir. Gerekli durumlarda MR anjiyografi de yapılır. Örnek protokol bileşenleri aşağıda sıralanmıştır:

1. **Temel kardiyak MRG protokolü**
2. *Sine fonksiyonel ek görüntüler:* Temel kardiyak MRG protokolünde yer alan sine sekanslar araştırılan hastalığa göre daha fazla kesit ve daha ince kesitler şeklinde modifiye edilebilir. Özellikle sağ kalbin değerlendirilmesi gerektiği durumlarda sağ kalbe yönelik sıralı aksiyal sine görüntüler protokole eklenir. Kalp kapaklarını ilgilendiren hastalıklarda kapak düzeylerinden ek sine görüntüler alınabilir. Ayrıca araştırılan hastalığa göre standart olmayan herhangi bir düzlemde ek sine görüntüleme yapılabilir.
3. *T1 ya da T2 ağırlıklı hızlı spin eko ek morfolojik görüntüler:* Anomaliyi ortaya koymaya yönelik uygun düzlemlerde siyah kan morfolojik görüntüler protokole eklenebilir.
4. *Faz kontrast akım çalışmaları:* Şant, stenoz ya da yetmezliklerin gösterilmesi ve kantifikasyonunda kullanılır.
5. *MR anjiyografi:* Torasik büyük damarların görüntülenmesi gerektiğinde kontrastlı MR anjiyografi, koroner arter anomalilerinin değerlendirilmesi gerekiyorsa kontrastsız MR anjiyografi gerçekleştirilir.
6. *Geç dönem kontrastlı görüntüler:* Opere hastalarda operasyon düzeyindeki fibrozisi değerlendirmek için protokole eklenebilir.

### **İncelemeye özgü diğer durumlar**

Çocuk hastalarda çocuğun büyüklüğüne göre farklı sargılar kullanılabilir. 6 yaşın altındaki çocuklarda sedasyon ya da anestezi altında inceleme yapmak gerekebilir. Çocuk hastalarda erişkinler ile benzer sekanslar kullanılır, ancak çocuğun büyüklüğüne göre sekansların teknik parametreleri revize edilmelidir. Nefes tutamayacak kadar küçük olan olgularda sine ve durağan sekansların NEX/NSA miktarı artırılarak görüntü elde edilir.

## Kullanım alanları

- Tıkaçıcı arter hastalıkları
- Arteriyovenöz malformasyon / fistül
- Vaskülit
- Anevrizma/psödoanevrizma
- Diseksiyon
- Torasik çıkış sendromu
- Tümöral invazyon ya da tümöral vaskülarizasyon değerlendirilmesi
- Travmatik vasküler yaralanma şüphesi

## İncelemenin yapılışı

**Cihaz gereklilikleri:** 1.5T ya da 3T manyetik alan gücünde cihazlar kullanılır. 3T sistemlerde yüksek sinyal gürültü oranı daha yüksek uzaysal çözünürlükte görüntüleme yapmaya izin verir. Alt ekstremiteye yönelik MR anjiyografi incelemeleri otomatik hareketli hasta masasında, periferik vasküler sargı ya da mevcut diğer yüzeyel sargıların kombinasyonları ile gerçekleştirilir. Üst ekstremiteye yönelik MR anjiyografi incelemeleri için de yüzeyel sargı kombinasyonları kullanılır.

**Ön hazırlık:** Periferik MR Anjiyografi için bir ön hazırlık yoktur.

**Pozisyon:** İnceleme genellikle supin (sırtüstü yatar) pozisyonda gerçekleştirilir. Üst ekstremiteye yönelik incelemelerde hastanın kolu yan taraftadır ve mümkünse incelenecek ekstremitayı tünel merkezine yaklaştırmak için hasta karşı tarafa daha yakın olacak şekilde hasta masasına yatırılır. Ön kol ve el yönelik incelemelerde supin pozisyon dışında hastanın yüzüstü yatıp incelenecek kolunu uzattığı Süpermen pozisyonu da kullanılabilir.

**İnceleme alanı, kesit kalınlığı:** İnceleme alanı alt ekstremita için abdominal aorta ortasından başlar ve ayaklar bitene kadar devam eder. Görüntüler "abdomen-pelvis", "uyluk", "kruris-ayak" olmak üzere 3 inceleme istasyonu şeklinde elde edilir. Üst ekstremitede inceleme alanı santral vasküler yapıları ve ilgili tarafta üst ekstremita vasküler yapılarını içerir. İnceleme yalnızca santral vasküler yapılar ile kol bölgesini ya da yalnızca ön kol ve el bölgesini inceleyecek şekilde planlanabilir.

Kesit kalınlığı 1-1.5mm, in-plane uzaysal çözünürlük 0.8-1.5mm'dir. Kesitler alt ekstremitede koronal düzlemde, üst ekstremitede koronal / koronal oblik düzlemlerde ilgili damarları içine alacak şekilde planlanır. Ekstremitelerin distal bölümlerinde daha yüksek (sub-milimetrik) uzaysal çözünürlük gereklidir.

## Görüntü kalitesi

İncelemenin optimum SNR ve rezolüsyonu sağlanması, artefaktların elimine edilmesi gerekmektedir. Bu nedenle ETL (TSE factor), NEX (NSA), scan percentage (zero filling) gibi parametrelerin uygunsuz olarak değiştirilmesi önemli tanı hatalarına yol açabilir.

## Kontrendikasyonlar

Kalp pili varlığı, ferromanyetik anevrizma klipleri, göz içi metalik yabancı cisim varlığı gibi durumlarda inceleme yapılmamalıdır. Ayrıca bazı implant veya vücutta bulunan materyaller potansiyel kontrendikasyon nedenidir. Fetus üzerinde olumsuz bir etki bilinmemekle birlikte gebelik süresince kullanımı olgu bazında değerlendirilmelidir.

## Diğer hususlar

Klinik bilgi gerekliliği, incelemenin gözetimi, kullanıcı yetkinliği, etik konular, dökümantasyon gibi incelemeye ait diğer süreçler için ilgili TRD standartlarına bakınız.

**Sekanslar:** Damarlara yönelik hızlı kılavuz görüntüler (vessel-scout) için hızlı TOF ya da faz kontrast sekanslar kullanılır.

Kontrastlı periferik MR anjiyografi 3B spoiled gradient eko sekanslarla gerçekleştirilir. Arka plan baskılamasına yönelik çıkarma işleminde kullanılmak üzere önce kontrast madde uygulanmadan görüntüler alınır ve daha sonra kontrast madde uygulanırken sekans tekrar edilir. Arteriyel faz görüntü için uygun zamanlama test bolus, otomatik tetikleme ya da floroskopik tetikleme yöntemlerinden biri kullanılarak gerçekleştirilmelidir.

Periferik MR anjiyografi, özellikle distal ekstremitte incelemeleri, time-resolved tarzında çok fazlı (yüksek zamansal çözünürlüklü), ancak daha düşük uzaysal çözünürlüklü dinamik anjiyografi şeklinde gerçekleştirilebilir (TWIST, TRICKS, 4D-TRACK vb). Time-resolved anjiyografide sekans kontrast madde enjeksiyonundan daha önce başlatıldığından kontrast madde zamanlaması ihtiyacı yoktur.

Üst ekstremitede MR anjiyografi incelemeleri arteriyel ve erken venöz faz olmak üzere iki fazlı olarak gerçekleştirilebilir. Üst ekstremitte MR anjiyografide ekstralüminal hastalığı dışlamak için protokole aksiyal düzlemde T1 ağırlıklı 3B spoiled gradient eko sekansı eklenebilir.

#### **Kontrast madde:**

Alt ekstremitte periferik anjiyografide genellikle iki fazlı kontrast enjeksiyonu protokolü uygulanır: 0.2 mmol/kg kontrast maddenin ilk 10 ml'lik bölümü 1.5-2 ml/sn hızda, geri kalan bölümü 0.5-1 ml/sn hızda gönderilir ve ardından 20 ml salin gönderilir.

Alt ekstremitte için alternatif dual enjeksiyon protokolünde; Kruris ve ayak damarları için tek doz kontrast madde ile time-resolved MR anjiyografi, ardından tek doz kontrast madde ile abdomen-pelvis ve uyluk bölgesi için 3B kontrastlı MR anjiyografi gerçekleştirilir.

Time resolved MR anjiyografide 0.05mmol/kg kontrast madde 3-5ml/sn hızda verilir ve ardından aynı hızda 30 ml salin gönderilir.

Üst ekstremitte MR anjiyografi için 0.1-0.2mmol/kg kontrast madde 2ml/sn hızda gönderilir.

#### **Örnek protokoller**

##### **Alt ekstremitte MR anjiyografi protokolü:**

1. Kruris-ayak bölgesine yönelik 3 plan kılavuz görüntüler
2. Uyluk bölgesine yönelik 3 plan kılavuz görüntüler
3. Uyluk bölgesine yönelik vessel-scout kılavuz görüntüler
4. Abdomen-pelvis'e yönelik 3 plan kılavuz görüntüler
5. Abdomen-pelvis'e yönelik vessel-scout kılavuz görüntüler
6. Abdomen-pelvis'e yönelik pre-kontrast 3B Spoiled Gradient eko anjiyografi sekansı
7. Uyluk bölgesine yönelik pre-kontrast 3B Spoiled Gradient eko anjiyografi sekansı
8. Kruris-ayak bölgesine yönelik pre-kontrast 3B Spoiled Gradient eko anjiyografi sekansı
9. Kontrast madde enjeksiyonu
10. Abdomen-pelvis'e yönelik 3B Spoiled Gradient eko anjiyografi sekansı
11. Uyluk bölgesine yönelik 3B Spoiled Gradient eko anjiyografi sekansı
12. Kruris-ayak bölgesine yönelik 3B Spoiled Gradient eko anjiyografi sekansı



**Üst ekstremitte MR anjiyografi protokolü:**

1. 3 plan kılavuz görüntüleri
2. Pre-kontrast aksiyal T1A 3B Spoiled Gradient eko
3. Pre-kontrast 3B Spoiled Gradient eko anjiyografi sekansı
4. Kontrast madde enjeksiyonu
5. 3B Spoiled Gradient eko anjiyografi sekansı – arteriyel faz
6. 3B Spoiled Gradient eko anjiyografi sekansı – erken venöz faz
7. Aksiyal T1A 3B Spoiled Gradient eko