40 yıl

TÜRKRAD

ULUSLARARASI KATILIMLI RADYOLOJİ KONGRESİ

Radyolojide Yeni Ufuklar

TÜRKRAD 2019

5-10 KASIM 2019 - TITANIC KONGRE MERKEZİ, BELEK - ANTALYA



Bildiri Özetleri

www.turkrad2019.org

BİLİMSEL SEKRETERYASI
Türk Radyoloji Derneği
Hoşdere Cad. Güzelkent Sok. Çankaya Evleri,
F Blok No:2 Çankaya / Ankara
Tel : +90 312 442 36 53 Faks : +90 312 442 36 54
E-posta: trd@trd.org.tr
Web: www.turkrad.org.tr

ORGANİZASYON SEKRETERYASI
Serenas Uluslararası Turizm Kongre Organizasyon A.Ş.
Hilal Mh. Cezayir Cd. No:13, 06550 Yıldız, Çankaya / ANKARA
Tel : +90 312 440 50 11 Faks : +90 312 441 45 63
E-posta: info@turkrad2019.org
Web: www.turkrad2019.org

Yayın Tasarım ve Uygulama
BAYT, Bilimsel Araştırmalar Basın Yayın ve Tanıtım Ltd. Şti.
Ziya Gökalp Cad. 30/31, 06420 Kızılay, Ankara
Tel: 0312 431 30 62 • Faks: 0312 431 36 02
www.bayt.com.tr

KONGRE BAŞKANINDAN... IV
BİLİMSEL KURUL BAŞKANINDAN... V
KURULLAR ... VI
BİLİMSEL PROGRAM
- *6 KASIM 2019, ÇARŞAMBA* ... *VII*
- *7 KASIM 2019, PERŞEMBE* ... *VIII*
- *8 KASIM 2019, CUMA* ... *IX*
- *9 KASIM 2019, CUMARTESİ* ... *X*

KURSLAR
- *Kore ve Türk Radyoloji Dernekleri Ortak Kardiyak Görüntüleme Kursu* ... *XI*
- *Radyasyon Güvenliği Kursu* ... *XII*
- *Prostat Görüntüleme Kursu: O kadar da Zor Değil!* ... *XIII*
- *Yeni Tıbbi Görüntüleme Teknikleri: Laboratuvardan Kliniğe* ... *XIV*
- *Nöroradyoloji-Baş-Boyun Kursu: İnflamasyon* ... *XVI*
- *Radyoloji Teknikerleri Oturumu* ... *XVII*
- *Temel Girişimsel Radyoloji Kursu 7* ... *XVIII*

SÖZEL BİLDİRİ LİSTESİ ... 1
SÖZEL BİLDİRİLER ... 21
POSTER BİLDİRİLER ... 247
YAZAR DİZİNİ ... 895

Değerli Arkadaşlarım,

40.Ulusal Radyoloji Kongremizin hazırlıklarına başlamış bulunmaktayız. Sizlere en iyi, en doyurucu bilimsel programı hazırlamak ve en üst düzeyde sosyal paylaşım sağlamak için yönetim kurulu üyelerimiz, bilimsel kurul başkanı ve bilimsel kurul üyelerimiz yoğun çalışma içerisindeler.

Bu yıl kongremiz 5-10 Kasım 2019 tarihleri arasında Titanic Kongre Merkezi Belek, Antalya'da gerçekleştirilecektir. Kongre bilimsel programımız tüm çalışma gruplarına yönelik, temel ve ileri düzey oturumların yanında, günü birlik "Nöro-inflamasyon", "Prostat Görüntüleme" ve "Kardiyak Görüntüleme" kurslarını da içermektedir. Son yıllarda sayısı hızla artan "Tıbbi Hata" davaları konusunda meslektaşlarımızı bilgilendirmek ve korumak amacıyla "Aramızda Konuşacaklarımız" oturumu planlanmaktadır.

Ek olarak, cihaz ve kontrast madde firmalarının yeni ürünlerini ve ürünlerle ilgili bilimsel gelişmeleri paylaşabilmelerini sağlamak amacıyla planlama yapılacaktır.

Kongremizde meslektaşlarımızın yıl boyu biriktirdiği stresi ve yorgunluğu atmaları için sosyal programımızın da yüksek kalitede olması için çabalarımızı sürdürmekteyiz. Sosyal programımız ile ilgili "çok eğleneceksiniz" diyerek detayları sürpriz olarak bırakıyorum.

Bu güzel camiayı oluşturan tüm meslektaşlarımla kongremizde buluşma dileğiyle…

Saygılarımla,

Dr. Tuncay HAZIROLAN

Türk Radyoloji Derneği Başkanı

Değerli Meslektaşlarım,

Türk Radyoloji Derneği tarafından düzenlenen yeni bir yıllık Radyoloji Kongresi'ne (TURKRAD 2019) hazırlanıyoruz. 5-10 Kasım 2019 tarihleri arasında düzenlenecek kongremiz 40. yılında 'Uluslararası Katılımlı' oluyor. Sizleri bilimsel kurul adına Titanic Kongre Merkezi, Belek, Antalya'ya davet etmekten büyük mutluluk duyuyorum.

Radyolojinin her özel alanını bir araya getirerek düzenlenen kongremizde bilgilerimizi tazelemek, hocalarımızın deneyimlerini dinlemek, mesleki sorunlarımızı tartışmak ve meslektaşlarımızla hatırlanacak güzellikte vakit geçirmek amacını taşıyoruz.

Kongre bilimsel programını olabildiğince zengin tutmaya çalıştık. Yurtdışından kendi alanlarında deneyimli, beğenilen konuşmalar veren çok değerli davetli misafirlerimiz var. Çalışma gruplarının düzenlemiş olduğu güncel konular üzerine gün boyu sürecek oturumların yanı sıra, çalıştaylarla zenginleştirilmiş nöroinflamasyon, prostat ve kardiyak görüntüleme kurslarında meslektaşlarımız söz konusu alanlarda daha detaylı bilgilenip, tartışma fırsatı yakalayabilir.

Radyolojide zamana uygun ilerleyebilmek için bu yıl yeni gelişen görüntüleme yöntemleriyle ilgili iki günlük bir toplantı da planlıyoruz. Yeni teknolojilerin mutfağında yer alan, görüntüleme yöntemlerini geliştiren, uygulayan bilim insanları ile onları insan sağlığı yararına pratikte kullanan radyoloji hekimlerini buluşturmak gayesini taşıyoruz.

Bilimsel çalışmalarımızı yürütürken ihtiyacımız olan proje yazımı, ekip yönetimi, yöntemsel hatalar, etik kurul onayı alma ve proje tamamlandıktan sonraki bilgiyi paylaşma ortamları, dergi seçimi aşamalarının konuşulacağı oturumlar var. Sorup, öğrenmeye hepimizin, fakat özellikle genç arkadaşlarımızın ihtiyacı olduğunu düşünüyoruz.

İlk kez uluslararası katılımlı olarak planlanan kongremize dileğinize göre İngilizce veya Türkçe bildiri özeti kabul edilebilecek. Sunumlarınızı da bu dillerden birinde yapabilirsiniz. Türk Radyoloji Derneği'nin en kapsamlı bu toplantısının bilimsel göstergesi ülkemiz radyolojisini yansıttığından en kıymetli çalışmalarınızı diğer meslektaşlarımızla buluşturmak için sabırsızlanıyoruz.

Mesleki hataları gözden geçirip, deneyim sahibi olmak, hukuki sorumluluk ve haklarımızın farkında olmak için ayrı bir oturumda konunun uzmanlarıyla biraraya geliyor, konuşuyor ve dertleşiyoruz.

Her yıl olduğu gibi bu yıl da film okuma oturumu, sürpriz konuklar, eğitici etkinlikler ve müzikli eğlenceler ile kongremiz şenleniyor.

Kasım'da Belek – Antalya'da TURKRAD 2019'da buluşmak dileğiyle.

Dr. Kader KARLI OĞUZ
Kongre Bilimsel Kurul Başkanı

KONGRE DÜZENLEME KURULU

Dr. Tuncay HAZIROLAN
Kongre Başkanı

Dr. Can ÇEVİKOL
Kongre Başkan Yardımcısı

Dr. Pınar N. KOŞAR
Kongre Genel Sekreteri

Dr. M. Fazıl GELAL
Kongre Mali Sekreteri

Dr. Muzaffer BAŞAK
Dr. Ş. Mehmet ERTÜRK
Dr. Tamer KAYA
Dr. Ülkü KERİMOĞLU
Dr. İ. Şebnem ÖRGÜÇ

TÜRKRAD 2019 BİLİMSEL KURUL ÜYELERİ

Dr. Kader KARLI OĞUZ
TÜRKRAD 2019 Bilimsel Kurul Başkanı

Dr. Polat KOŞUCU
TÜRKRAD 2019 Bilimsel Kurul Başkan Yardımcısı
TÜRKRAD 2020 Bilimsel Kurul Başkanı

Dr. Murat DANACI
TÜRKRAD 2018 Bilimsel Kurul Başkanı

ÇALIŞMA GRUBU // YAN DAL DERNEĞİ

Dr. Alpay ALKAN	Türk Manyetik Rezonans Derneği
Dr. Berna OĞUZ	Çocuk Radyolojisi Derneği
Dr. Cihat Çınar BAŞEKİM	Radyoloji Tarihi Araştırmaları ve Etik Çalışma **Grubu**
Dr. Esra ÖZKAVUKÇU	Tıbbi Ultrasonografi Derneği
Dr. Feramuz Demir APAYDIN	Genitoüriner Çalışma Grubu
Dr. Figen DEMİRKAZIK	Meme Çalışma Grubu
Dr. Hatice Tuba SANAL	Kas-İskelet Çalışma Grubu
Dr. M. İlhan ERDEN	Hibrit Görüntüleme Çalışma Grubu
Dr. İlkay İDİLMAN	Acil Çalışma Grubu
Dr. İrfan ÇELEBİ	Baş-Boyun Çalışma Grubu
Dr. Mustafa N. ÖZMEN	Görüntüleme Bilişimi Çalışma Grubu
Dr. Nail BULAKBAŞI	Türk Nöroradyoloji Derneği
Dr. Naim CEYLAN	Türk Toraks Radyolojisi Derneği
Dr. Orhan OYAR	Görüntüleme Fiziği Ve Radyasyondan Korunma Çalışma Grubu
Dr. Selma UYSAL RAMADAN	Abdomen Çalışma Grubu
Dr. Suat EREN	Türk Girişimsel Radyoloji Derneği
Dr. Yahya PAKSOY	Kardiyovasküler Çalışma Grubu

6 KASIM 2019, ÇARŞAMBA

	SALON 1	SALON 2	SALON 3	SALON 4	SALON 5	SALON A	SALON D
	Baş-Boyun Radyolojisi: Onkolojik Görüntüleme **Meltem Nass Duce** **Ayça Akgöz Karaosmanoğlu**	Kas-İskelet Radyolojisi İlk Göz Ağrısı: Direk Grafiler **H. Tuba Sanal** **Polat Koşucu**	Meme Radyolojisi Meme Görüntülemede Tanı Doğruluğumuzu Nasıl Arttıralım? **Pınar Balcı** **Gül Esen İçten**	Görüntüleme Fiziği ve Güvenliği Doğru Bildiğimiz Yanlışlar İnteraktif Oturum **Tamer Kaya** **Çınar Başekim**	Abdomen Radyolojisi Sözel Sunum Oturumu **Yıldıray Savaş** **Cemil Gürses**	Vücut Radyolojisi Sözel Sunum Oturumu **Elif Ergün** **Banu Topçu Çakır**	Görüntüleme Bilişim Çalıştayı **Hasan Yiğit** **Mustafa Özmen**
08.30-08.50	Kafa Tabanı Tümörlerinde Radyolojik Ayırıcı Tanı **Nafi Aygün**	İyi Huylu Kemik Tümörleri **Remide Arkun**	Mamografi **Sibel Kul**	Röntgen **Gökçe Kaan Ataç**	SS-009 - SS-024 bk. s. 27 - 29	SS-025 - SS-039 bk. s. 30 - 32	**08.30-09.00** Temel Algoritmalar **M. Alper Selver**
08.50-09.10	Dil ve Ağız Tabanı Tümörlerinde Cerrahi Öncesi ve Sonrası Görüntüleme **Nafi Aygün**	Kötü Huylu Kemik Tümörleri **Nil Tokgöz**	USG **Gül Esen İçten**	Skopi **Gökçe Kaan Ataç**			**09.00-09.30** Yapay Sinir Ağları ve Derin Ağlar **M. Alper Selver**
09.10-09.30	Baş-Boyun Kanserlerinde TNM Güncellemesi **Can Zafer Karaman**	Üst Ekstremite Travmaları **Üstün Aydıngöz**	MRG **Nermin Tunçbilek**	BT'de **Gökçe Kaan Ataç**			**09.30-10.00** Roc Analizi **Utku Şenol**
09.30-09.40	SS-001 Hande Melike Halaç	SS-003 Ali Balcı	SS-005 Zafer Demir	SS-007 Türkan İkizceli			
09.40-10.00	Baş-Boyun Kanserlerinde Cerrahi-Radyoterapi Sonrası Yanıt Değerlendirme **Elif Bulut**	Alt Ekstremite Travmaları **Zeynep Maraş Özdemir**	Memede Tanısal Girişimsel İşlemler **Nermin Tunçbilek**	BT Teknolojisinde Yenilikler **Atilla Arslanoğlu**			**10.00-11.00** Hakem ve Yazarlarla DIR: Nasıl İlerleyelim? **Mustafa Seçil** **Barbaros Çil**
10.00-10.10	SS-002 Mehmet Sedat Durmaz	SS-004 geri çekildi	SS-006 Savaş Hereklioğlu	SS-008 Mehmet Ruhi Onur			
10.10-10.30	Baş-Boyun Kanserlerinde İmmünoterapi Sonrası Yanıt Değerlendirme **Ayça Akgöz Karaosmanoğlu**	Alt Ekstremite Fiksatör-Protezleri **H. Tuba Sanal**	Neoadjuvan Kemoretapi, Meme Koruyucu Tedavi ve Mamoplasti Sonrası Değerlendirme **Pınar Balcı**	Difüzyon MRG'de Son Yenilikler **Nail Bulakbaşı**			
10.30-11.00	**KAHVE MOLASI**						
11.00-12.30	**AÇILIŞ OTURUMU (SALON 1)** **Extreme Magnetic fields in Pursuit of Understanding Human Brain Function and in health and Disease** **Kamil Uğurbil**						
12.30-13.30	**ÖĞLE YEMEĞİ**						
	Nöroradyoloji & Pediatrik Radyoloji Birleşik Oturum **Abdulhakim Coşkun** **Özgür Öztekin**	Abdomen Radyolojisi: Karaciğer **Murat Danacı** **Canan Altay**	Baş-Boyun Radyolojisi **İrfan Çelebi** **Deniz Cılız**	Manyetik Rezonans Görüntüleme **Hasan Yiğit** **Nail Bulakbaşı**	Proje Oturumu **Pınar N. Koşar** **Okan Akhan**		
13.30-13.50	Neonatal Nörogörüntülemeyi Nasıl Yapalım? Pre-term ve Term Hasarın Olgu Temelli Gözden Geçirilmesi **Aylin Tekeş**	Akut Karaciğer Yetmezliğinde Görüntüleme **Ayşe Erden**	Servikal Lenfadenopatiye Yaklaşım **Suzan Şaylısoy**	MRG'de Görüntünün Oluşması **Banu Topçu Çakır**	Araştırma Projesi Yazmak Zor Değil! **Ergin Atalar**		
13.50-14.00	SS-043 Şadan Tutuş	SS-041 Diğdem Kuru Öz	SS-040 Mehmet Bilgin Eser	SS-045 Mehmet Koçak			
14.00-14.20	Pediatrik Serebral Travmalara Güncel Yaklaşım **Özgür Öztekin**	Karaciğerde Perfüzyon Anormalliği: Normal mi Anormal mi? **Deniz Akata**	Ektrakraniyal Kraniyal Sinirlerin Yüksek Rezolüsyonlu Görüntülemesi **Nafi Aygün**	MRG Sekans Optimizasyonu **Hasan Yiğit**	Hayatımız Proje! Proje Yönetimi **Savaş Şakar**		
14.20-15.00	Pediatrik Beyin Tümörlerinin Pratik Gözden Geçirilmesi: DSÖ 2016 Güncellemesi **Aylin Tekeş**	Portal Alandan Kaynaklanan Hepatik Lezyonlar **Mecit Kantarcı**	Klinisyenle Olgu Tartışması: Baş-Boyun Radyolojisi	MRG Artefaktları ve Sorun Giderilmesi **Banu Topçu Çakır**			
14.20-14.40			Baş-Boyun Tümörleri **İrfan Çelebi** **Günter Hafız**				
14.40-15.00	Çocukluk Çağında Sella ve Hipofiz Lezyonlarında Görüntüleme **Ahmet Sığırcı**	Karaciğerde Üç Tanı ve Ayırıcı Tanıları: HCC, KCC, Metastaz? **Murat Danacı**		MRKP **Ayşe Erden**	**TARTIŞMA**		
14.50-15.00	SS-044 Aynur Azizova	SS-042 Mehmet Hakan Pıçak	**TARTIŞMA**	SS-046 Umut Erdem	SS-047 Okan İnce		
15.00-15.30	**KAHVE MOLASI**						
	Nöroradyoloji **Cem Çallı** **Fazıl Gelal**	Kas-İskelet İncelemelerinde Güncel Yaklaşımlar **Polat Koşucu** **Nuran Sabir**	Akciğer Grafisi **Macit Arıyürek** **Baki Hekimoğlu**	Genitoüriner Sistem Radyolojisi **F. Demir Apaydın** **Okan Akhan**	Dergi Oturumu **Mustafa Seçil**		
15.30-15.50	Serebral Venöz Sistem Hastalıklarında Görüntüleme **Osman Kızılkılıç**	Tümörde Difüzyon ve Perfüzyon Ağırlıklı MR Görüntüleme Kullanımı **F. Bilge Ergen**	Akciğer Grafisini Değerlendirme ve Yorumlama **Hüdaver Alper**	Böbrek Tümörlerinde Görüntüleme **Canan Altay**	**15.30-15.50** Etik Kurullar Araştırma Tasarımına Neden Karışır? **Mutlu Hayran**		
15.50-16.10	Erişkin Glial Tümörler **Nail Bulakbaşı**	3T MR: Kas-İskelet Görüntülemesinde Gerekir mi? **Üstün Aydıngöz**	Lateral Akciğer Grafisi **Macit Arıyürek**	Böbreğin Kistik Lezyonları: İnteraktif **F. Demir Apaydın**	**15.50-16.10** Araştırmalarda Örnekleme ve Randomizasyon **İlker Ercan**		
16.10-16.20	SS-048 geri çekildi	SS-049 Zeycan Kübra Cevval	SS-050 Hakkı Çelik	SS-051 Yeliz Gül			
16.20-16.40	Glial Tümörlerde İntraoperatif Değerlendirme **Yusuf Öner**	US Elastografisi **Ali Balcı**	Akciğer Grafisinde Kör Noktalar **Ragıp Özkan**	Gebe Hastada Radyolojik Yöntem Seçimi **Hatice Öztürkmen**	**16.10-16.30** Bilimsel Yayın Serüvenimiz **Mustafa Seçil**		
16.40-17.00	Glial Tümörlerde Tedaviye Yanıtın Değerlendirilmesi **Ömer Kitiş**	Kemik Kalitesini Etkileyen Patolojiler **Nuran Sabir**	Toraks Radyolojisinde Karşılaşılan Varyasyonlar **Gamze Durhan**	Üriner Sistemde Difüzyon MRG **Gökhan Pekindil**	**16.30-17.00** Tartışma 20 DK. SS-052 **Uğur Kesimal**		
17.00-17.30	**KAHVE MOLASI**						
	Nöroonkolojik Tedavi Sırasında Görüntüleme **Ömer Kitiş** **Özlem Alkan**	Acil Radyoloji **Elif Ergün** **M. Ruhi Onur**	Abdomen Radyolojisi **Selma Uysal Ramadan** **Mustafa Harman**	PANEL: MADE IN TURKEY Moderatör: **Mustafa Özmen**	Meme Radyoloji Sözel Sunum Oturumu **Serap Gültekin** **İ. Şebnem Örgüç**		
17.30-17.50	Kemo/radyoterapi Almış Beyin Görüntülemesi **Anıl Özgür**	Acil BölümlerindeTorakoabdominal Dual BT Uygulamaları **M. Ruhi Onur**	Hepatobilyer Enfestasyonlar **Adnan Kabaalioğlu**	**17:30-17:50** Türkiye'de Radyoloji Endüstrisi **İbrahim Bekar**	SS-057 - SS-064 bk. s. 35 - 36		
17.50-18.00	SS-053 Mete Özdikici	SS-054 Hale Turnaoğlu	SS-055 Ümit İpeksoy	**17:50-18:10** Türkiye'de Radyoloji Teknolojileri AR-GEsi **Ergin Atalar**			
18.00-18.20	Kompresif Miyelopati **Özlem Alkan**	Abdominal Travma Dışı Aciller **Selçuk Parlak**	Abdominal Duvar Lezyonları **F. Demir Apaydın**				
18:20-18:40	Onkolojik Hastalarda Spinal Görüntüleme **Yeliz Pekçevik**	Abdominal Travmatik Aciller **Selçuk Parlak**	Peritonda Üç Ana Tanı: Tüberküloz, Mezotelyoma, Peritoneal Metastaz **Mustafa Harman**	**18:10-18:40** **TARTIŞMA**			

7 KASIM 2019, PERŞEMBE

	SALON 1	SALON 2	SALON 3	SALON 4
	Nöroradyoloji **Turgut Talı** **Osman Kızılkılıç**	Görüntüleme Bilişimi Yarının Radyolojisi **Deniz Akata** **Utku Şenol**	Pediatrik Radyoloji **Meltem Ceyhan Bilgici** **M. Haydar Atalar**	Kas-İskelet Radyolojisi Travma-dışı Ağrılı Eklemin Değerlendirilmesinde Görüntüleme **Berna Dirim Mete** **Pınar N. Koşar**
08.30-08.50	Glinfatik Sistem **E. Turgut Talı**	Image Interpretation and Artificial Intellgence (Görüntü Değerlendirilmesi ve Yapay Zeka) **Yutaka Emoto**	Çocuklarda Boyun Şişliğinde Görüntüleme **Nursun Özcan**	Diz **Nuran Sabir**
08.50-09.10	Neuroimaging in Carotid Disease and Stroke (Karotid Hastalıkları ve İnmede Görüntüleme) **Chip Truwit**	Teknik Gözle Yapay Zeka M. **Alper Selver**	Çocuklarda Burun, Nazal Kavite ve Nazofarinks Kitleleri **Figen Palabıyık**	Dirsek **Sinem Karazincir**
09.10-09:20	SS-065 Duygu İmre Yetkin	SS-067 Naciye Sinem Gezer	SS-069 Erdem Fatihoğlu	SS-071 Bünyamin Ece
09.20-9.40	Does your Hospital Offer Spectral CT? If not, Why Not? (Spektral BT'nin Getirdikleri) **Chip Truwit**	Radyolojide Güncel Yapay Zeka Uygulamaları ve Açık Kaynaklar **Oğuz Dicle** **Utku Şenol**	Çocuklarda Kas-İskelet Travmalarında MRG **Öznur Boyunağa**	El Bileği **Berna Dirim**
09.40-10.00		AI in Cardiac Imaging (Kardiyak Görüntülemede Yapay Zeka) **Marc Dewey**	Çocuklarda Travma-dışı Kalça Ağrısına Radyolojik Yaklaşım **Ahmet Sığırcı**	Kalça **F. Bilge Ergen**
10:00-10:10	SS-066 Kenan Çetinoğlu	SS-068 geri çekildi	SS-070 Murat Aşık	SS-072 Geri çekildi
10:10-10:30	Perfüzyon ve Duyarlılık Görüntülemesinin Katkıları, Yorumlanması, Tuzakları **Cem Çallı**	Clinical Challenges in Oncological Imaging: AI Support from Workflow to Integrated Diagnostics (Onkolojik Görüntülemede Klinik Zorluklar: İş Akışından Entegre Tanıya Yapay Zeka Desteği) **Evis Sala**	Çocuklarda Radyasyon Güvenliği ve ALARA Prensipleri **Meltem Ceyhan Bilgici**	Omuz **A. Elçin Yıldız**
10:30-11:00	**KAHVE MOLASI**			
11.00-11.45	**UYDU SEMPOZYUMU (SALON 1)** Nörolojik Vaka BT Görüntülemede Yeni Yaklaşımlar **Konuşmacı: Osman Kızılkılıç** GE Healthcare			
11.45-12.30	40. TURKRAD **Çınar Başekim**			
11.45-12.00	İstanbul Üniversitesi Radyoloji Tarihi **Atadan Tunacı**			
12.00-12.15	Türk Girişimsel Radyoloji Tarihi-Vasküler Girişimler **Olcay Çizmeli**			
12.15-12.30	Türk Girişimsel Radyoloji Tarihi-Nonvasküler Girişimler **Okan Akhan**			
12.30-13.30	**ÖĞLE YEMEĞİ**			
	Nöroradyoloji&Pediatrik Radyoloji Birleşik Oturumu **Kader Karlı Oğuz** **Figen Palabıyık**	Onkolojik Görüntülemede Güncel Uygulamalar **Ali Balcı** **Tuncay Hazırolan**	Toraks Radyolojisi **Recep Savaş** **Figen Demirkazık**	Ultrasonografi **S. Süreyya Özbek** **Alper Özel**
13.30-13.50	Konjenital Beyin Malformasyonları: Komissüral ve Nöronal Gelişim Bozuklukları **Aylin Tekeş**	Safety issues on MR and Iodinated contrast media (MR Güvenliği ve İyotlu Kontrast Maddeler) **Olivier Clement**	Akciğerde Pulmoner Perfüzyon ve Fonksiyonel Görüntüleme **Naim Ceylan**	Son Kılavuzlar Işığında Karaciğer Sonoelastografisi **S. Süreyya Özbek**
13.50-14.10	Posterior Fossa Malformasyonları **Özgür Öztekin**	Kas-İskelet Tümörlerinde MR Görüntüleme Biyobelirteçleri **Ali Balcı**	Problem Çözücü Olarak Toraks MRG/Olgularla Öğrenelim **Selen Bayraktaroğlu**	Tiroid Elastografisi: Güncel Kılavuzlar **Suna Özhan Oktar**
14.10-14.20	SS-073 Çiğdem Öztunalı	SS-074 Bahattin Özkul	SS-075 Erdem Fatihoğlu	SS-076 Burçin Ağrıdağ Üçpınar
14.20-14.40	Fetal Nörogörüntüleme **S. Burcu Görkem**	Whole Body Metastatic Disease (Tüm Vücudun Metastatik Görüntülemesi) **Evis Sala**	Akciğer Kanserinde Tüm Vücut MR mı, PET-BT mi? **Recep Savaş**	Hepatik Steatoz ve Viskozite Ölçümünde Ultrasonografik Yöntemler **S. Süreyya Özbek**
14.40-15.00	Neuroimaging of CNS Vascular Anomalies (SSS Vasküler Anomalilerin Görüntülemesi) **Chip Truwit**	Onkolojik Değerlendirmede Derin Öğrenme **Özgür Koska**	Olgularla Pulmoner Vasküler Hastalıklar **Naim Ceylan**	Vasküler Ultrasonografi: Güncel Gelişmeler **Suna Özhan Oktar**
15.00-15.30	**KAHVE MOLASI**			
	Genitoüriner Sistem Radyolojisi **Mustafa Harman** **Funda Obuz**	Gebe Görüntülemesi **Adnan Kabaalioğlu** **İsmail Güzelmansur**	Toraks Radyolojisi **K. Çetin Atasoy** **Naim Ceylan**	Radyoloji ve Etik Hekim Sorumluluğu **Oğuz Dicle** **Gökçe Kaan Ataç**
15.30-15.50	Interrogating Tumour Heterogeneity Using Imaging: The Role of Radiomics/Radiogenomics (Tümör Heterojenitesini Görüntülemeyle Sorgulamak:Radiomik ve Radyogenomiğin Rolü) **Evis Sala**	Kılavuzlara Göre İlk ve İkinci Trimester Fetal US Taraması **Esra Özkavukçu**	Mediasten Kompartman ve Tümörlerinde Yeni Sınıflama **Canan Akman**	Hekim Gözüyle **Çınar Başekim**
15.50-16.00	SS-077 Ayşegül Görmez	SS-079 Ahmet Bozer	SS-081 Seher Susam	
16.00-16.20	AI in Prostate Imaging (Prostat Görüntülemesinde Yapay Zeka) **Marc Dewey**	Radyoloji Hekiminin Karşılaşabileceği Obstetrik Aciller **Esra Özkavukçu**	Akciğer Kanserlerinde Tanı ve Tedavide Güncel Gelişmeler **K. Çetin Atasoy**	
16.20-16.30	SS-078 Hasan Genç	SS-080 Gülşen Yücel Oğuzdoğan	SS-082 Ahmet İmrek	
16.30-16.50	PIRADS v2.1-Farklı Ne Var? **Muşturay Karçaaltıncaba**	Gebede Obstetrik Dışı Aciller **Erhan Akpınar**	İmmünoterapinin Akciğer Komplikasyonları ve Yanıltıcı Bulgular **Selen Bayraktaroğlu**	Hukukçu Gözüyle **Av. Metin Kayaçağlayan**
16.50-17.00	**TARTIŞMA**	**TARTIŞMA**	**TARTIŞMA**	**TARTIŞMA**
17.00-17.30	**KAHVE MOLASI**			
17.30-19.00	**FİLM OKUMA OTURUMU (SALON 1)** **Moderatör: Polat Koşucu**			

8 KASIM 2019, CUMA

	SALON 1	SALON 2	SALON 3	SALON 4	SALON 5	SALON B
	Meme Radyolojisi **İ. Şebnem Örgüç** **Füsun Taşkın**	Genitoüriner Sistem Radyolojisi: ESR **Deniz Akata** **Ş. Mehmet Ertürk**	Pediatrik Radyoloji **Mehmet H. Atalar** **Berna Oğuz**	Abdomen Radyolojisi **Yasemin Karadeniz Bilgili** **Canan Altay**	Seçilmiş Sözel Sunum Oturumu **Fazıl Gelal** **Ülkü Kerimoğlu**	Girişimsel Radyoloji Sözel Sunum Oturumu **Olcay Çizmeli** **Cem Yücel**
08.30-08.50	USG ve MRG'de Kitlesel Olmayan Lezyonların Yönetimi **Füsun Taşkın**	Akut Jinekolojik Acillere Yaklaşım ve Tanı **Deniz Akata**	Çocuklarda Toraks-Akciğer US **Figen Palabıyık**	Akut Pankreatit: Ne Zaman ve Hangi Görüntülemeyi Yapalım? **Yasemin Karadeniz Bilgili**	SS-091- SS-102 bk. s. 40 - 42	SS-109- SS-122 bk. s. 44 - 45
08.50-09.10	Management of MRI-detected breast lesions: Biopsies, SecondLlook Ultrasound and Follow-up Intervals (MRG'de Saptanan Lezyonların Yönetimi:Biyopsiler, İkinci USG ve İzlam **Pascal Baltzer**	Diagnosis and Staging in Testis Tumors (Testis Tümörlerinin Tanı ve Evrelemesi) **Lorenzhi Derchi**	Çocuklarda Akciğer MRG **Nursun Özcan**	Kronik Pankreatit Radyolojisi **Oğuz Dicle**		
09.10-09.20	SS-083 Özge Hatice Çiftçi	SS-085 Ruhullah Eşim	SS-087 Ercan Ayaz	SS-089 Muhammet Kürşat Şimşek		
09.20-09.40	Meme MRG ve Kontrastlı Spektral Mamografi Birbirine Rakip mi, Destek mi? **Sibel Kul**	Acute Presentations of Oncological Patients (Onkoloji Hastalarında Acil Durumlar) **Lorenzi Derchi**	Çocuklarda Üriner Sistem Dilatasyonunda Güncel Sınıflandırma **Meltem Ceyhan Bilgici**	Pankreas Karsinomu **Nevra Elmas**		
09.40-10.00	Diffusion-Weighted-Imaging of the Breast:Now, Then and Future (Memenin Difüzyon Görüntülemesi: Şimdi, Geçmiş ve Gelecek) **Pascal Baltzer**	Hypersensitivity Reactions to Contarst Media:New Insights (Kontrast maddelere Karşı Gelişen Hipersensitivite Reaksiyonları) **Olivier Clement**	Fetüsten Çocukluk Çağına Suprarenal Kitleler **Mehmet H. Atalar**	Safra Yollarının Radyolojik Değerlendirmesi **Hakan Artaş**		
10.00-10.10	SS-084 Nurcan Çetin	SS-086 Servan Yaşar	SS-088 Ercan Ayaz	SS-090 Serdar Aslan		
10.10-10.30	Yüksek Riskli Lezyonlara Akıllı Yaklaşım **Ayşenur Oktay Alfatlı**	Adrenal Görüntüleme **Mustafa Seçil**	Çocuklarda Tüm Vücut MRG Uygulamaları **S. Burcu Görkem**	Hemotopoetik Hastalıklarda Abdominal Bulgular **Şerife Nur Ulusan**		
10.30-10.45	**KAHVE MOLASI**					
10.45-11.30	**UYDU SEMPOZYUMU (SALON 1)** Nöroradyoloji'de İlginç Vakalar ve Relaksivitenin Önemi **Konuşmacı: Cem Çallı** Bayer					
	Meme Radyolojisi **Erkin Arıbal** **Nermin Tunçbilek**	Abdomen Radyolojisi Gastrointestinal Traktus **Muşturay Karcaaltıncaba** **Nevra Elmas**	Hibrit Görüntüleme **M. İlhan Erden** **Canan Akman**	Baş-Boyun Radyolojisi İnflamasyonda Görüntüleme **Suzan Şaylısoy** **Nezahat Erdoğan**	Seçilmiş Sözel Sunum Oturumu **Ayşenur Oktay Alfatlı** **Akın Levent**	
11.30-11.50	Meme Kanserini Saptamada Yapay Zeka İşe Yarayacak mı? **Levent Çelik**	Özefagus Patolojilerinde Görüntüleme **Funda Obuz**	Baş-Boyun PET/MR **M. İlhan Erden**	Sinonazal-Orbital İnflamasyon **Yeliz Pekçevik**	SS-103- SS-108 bk. s. 42 - 43	
11.50-12.10	Structured reporting and clinical decision rules in breast MRI (Meme MRG'sinde Yapılandırılmış Raporlama ve Klinik Karar Kuralları) **Pascal Baltzer**	Mide Patolojilerinde Görüntüleme **Hakan Artaş**	Hepatobilyer PET/MR **Nagihan İnan Gürcan**	Temporal İnflamasyon **Suzan Şaylısoy**		
12.10-12.30	Meme Kanserinde Görüntüleme Bulgularının Biyobelirteçlerle İlişkisi **Erkin Arıbal**	Gastrointestinal Nöroendokrin Tümörler: Ne zaman Aklımda Olmalı? **Muşturay Karçaaltıncaba**	Akciğer Kanserlerinin Evrelendirmesinde PET/BT **Recep Savaş**	Derin Boyun İnflamasyonu **Defne Gürbüz**		
12.30-13.30	**ÖĞLE YEMEĞİ**					
13.30-14.15	**UYDU SEMPOZYUMU (SALON 1)** KTEPH'i "görüyorum" **Moderatör: Rıza Doğan** **Konuşmacılar: Nuri Çagatay Çimşit, Koray Hekimoğlu** Bayer					
	Toraks Radyolojisi **Hüdaver Alper** **Can Z. Karaman**	Klinisyenle Olgu Tartışması: Abdomen Radyolojisi **Yüksel Pabuşçu** **Yıldıray Savaş**	Olgularla Baş-Boyun Radyolojisi **Serap Gültekin** **Yeliz Pekçevik**	Acil Radyoloji **Erhan Akpınar** **Murat Danacı**	Nöroradyoloji Sözel Sunum Oturumu **Osman Kızılkılıç** **Rahşan Göçmen**	
14.15-14.35	Pulmoner Hipertansiyonda Görüntüleme **Macit Arıyürek**	Abdomen Gezginleri **Nevra Elmas** **Ömer Özütemiz**	Olgularla Baş-Boyun Radyolojisi: İnteraktif Oturum **Nezahat Erdoğan** **İrfan Çelebi**	Pelvik Travma Görüntülemesinde Güncel Yaklaşım **Özgür Tosun**	SS-126- SS-131 bk. s. 46 - 47	
14.35-14.55	Fibrosing Lung Diseases (Fibrozan Akciğer Hastalıkları) **Helmut Prosch**			Geriatrik Ortopedik Travmalarda Güncel Yaklaşım **Özgür Tosun**		
14.55-15.05	SS-123 Hakan Abdullah Özgül	SS-124 Aytül Hande Yardımcı		SS-125 Muhammed Said Beşler		
15.05-15.25	Hypersensitivity Pneumonia (Hipersensitivite Pnömonisi) **Helmut Prosch**	US Eşliğinde Ablatif Tedaviler Tiroid RF Ablasyon Tedavileri **Cem Yücel**	Klinisyenle Olgu Tartışması: Meme Radyolojisi Meme Görüntülemesi **Serap Gültekin** **Osman Kurukahvecioğlu**	Acil Radyolojide Yeni BT Post-processing Yöntemleri/İnteraktif **M. Ruhi Onur**		
15.25-15.45	Klinisyen Gözüyle Fibrotik Akciğer Hastalıkları ve Radyologtan Beklentiler **Nesrin Moğulkoç**	Renal Ablasyon Tedavileri **Cem Yücel**		Acil Radyolojide Doz Azaltma Yöntemleri **Orhan Oyar**		
15.45-16.15	**KAHVE MOLASI**					
16.15-16.35	Akılcı Tıbbi Görüntüleme ve Sağlık Bakanlığında Yeni Uygulamalar **Tamer Kaya**					
	Sağlık Bakanlığı ile TRD Arasında Görüş Alışverişi ile Ortak Yürütülen Akılcı Tıbbi Görüntüleme Projesi-Mükerrer Çekim Konusunda Sahadaki Gelişmeler **Ural Koç**					
16.35-18.35	**RADYOLOJİDE YAŞANMIŞ TIBBİ HATA (Malpraktis)OLGULARI (SALON 1)** **Moderatör: Muzaffer Başak** **Konuşmacılar: Adnan Kabaalioğlu Radyoloji Uzmanı Medeniyet Üniversitesi** **Sibel Atacan Radyoloji Uzmanı Adli Tıp Çalışanı** **Ajda Ağırbaş Radyoloji Uzmanı Adli Tıp Çalışanı** **Metin Kayaçağlayan TRD Avukatı**					

9 KASIM 2019, CUMARTESİ

	SALON 1	SALON 2	SALON 3	SALON 4	SALON 5
	Abdomen Radyolojisi **Nagehan İnan Gürcan** **Safiye Gürel**	Nöroradyoloji Yeni Yaklaşımlar **Gülgün Yılmaz Ovalı** **Yelda Özsunar Dayanır**	Toraks Radyolojisi **Murat Canyiğit** **Muzaffer Başak**	Baş-Boyun Radyolojisi **Düzgün Yıldırım** **Abdurrahim Dusak**	Acil Radyoloji **Baki Yağcı** **Erol Akgül**
08.30-08.50	Hipervasküler KC Lezyonlarında Algoritma **Nagihan İnan Gürcan**	Hidrosefali **Sibel Bayramoğlu**	Bağ Dokusu Hastalıklarında Toraks Bulguları-Olgularla Öğrenelim **Pınar Balcı**	Koku Alma Bozukluklarında Radyolojik Algoritma **Düzgün Yıldırım**	Akut Karında Pratik USG Yaklaşımı **M. Ruhi Onur**
08.50-09.10	LIRADS v2018: Nasıl Kullanacağız? **Ş. Mehmet Ertürk**	İntrakraniyal Hipotansiyon **Gökçen Çoban Çiftçi**	Olgularla Plevral Hastalıklarda Radyolojik Görüntüleme **Ragıp Özkan**	Vertigoda Görüntüleme: Radyoloji Hekiminin Bakış Açısı Ne Olmalı? **Düzgün Yıldırım**	Üriner Sistem Taş Görüntülemesi **Erhan Akpınar**
09.10-09.20	SS-132 Bade Keleş	SS-134 Emine Demirel	SS-136 Ali Küpeli	SS-138 Düzgün Yıldırım	SS-140 Safiye Kafadar
09.20-09.40	Transplantasyon Karaciğer Transplantasyonuna Hazırlık **Canan Altay**	Değişen Serebral Hemodinaminin Görüntülemesi **Gülgün Yılmaz Ovalı**	Kist ve Kavite: Ne Zaman Benign, Ne Zaman Malign? **Çetin Atasoy**	Paratiroid Adenomlarına Yaklaşım **Nezahat Erdoğan**	İnmede Güncel Diagnostik Yaklaşım **Recep Sade**
09.40-10:00	Transplantasyon Sonrası Karın Ağrısı **Şerife Nur Ulusan**	Metabolik ve Kalıtsal Hastalıklarda Spinal Kord Tutulumu **Rahşan Göçmen**	Mesleksel Akciğer Hastalıkları **Figen Demirkazık**	Tükrük Bezi Tümörleri **Defne Gürbüz**	İnmede Güncel Tedavi Yaklaşımı **Recep Sade**
10.10-10.20	SS-133 Betül Karatoprak	SS-135 Türker Acar	SS-137 Serkan Güneyli	SS-139 Tuğba Tümer	SS-141 Cem Bilgin
10.10-10.30	Karaciğer ve Böbrek Transplantasyonunda Girişimsel Radyoloji **Umut Özyer**	Nörotravma **Cenk Eraslan**	Bronşial Arter Embolizasyonunda Hasta Seçimi ve Teknik **Murat Canyiğit**	Baş-Boyun Biyopsileri **Halil Bozkaya**	İnmede Endovasküler Tedavi **Erol Akgül**
10.30-11.00	**KAHVE MOLASI**				
11.00-12.30	**KAPANIŞ ve ÖDÜL TÖRENİ**				
12.30-13.30	**ÖĞLE YEMEĞİ**				
	Genitoüriner Sistem Radyolojisi: Kadınlardan Konuşalım **Mecit Kantarcı** **Gökhan Pekindil**	Klinisyenle Olgu Tartışması: Pediatrik Radyoloji **Sibel Bayramoğlu** **Nursun Özcan**	Kas-İskelet Ayırtettirici Temel Özellikler **Sinem Karazincir** **Can Çevikol**	Manyetik Rezonans Görüntüleme **Alpay Alkan** **Banu Topçu Çakır**	Meme Radyolojisi **Figen Başaran Demirkazık** **Levent Çelik**
13.30-13.50	Benign Adneksiyel Lezyonlarda Görüntüleme **Selma Uysal Ramadan**	Yenidoğandan Adölesana Abdominal Aciller **Berna Oğuz ve Saniye Ekinci**	Enfeksiyon mu? Hangisi? **Berna Dirim Mete**	İnmede BT-MR Perfüzyon? **Yelda Özsunar**	Meme Kanserinde Tarama: Lehine ve Karşıt Görüşler **Füsun Taşkın**
13.50-14.10	Malign Over Lezyonlarında Görüntüleme **Selma Uysal Ramadan**		Artrit mi? Hangisi? **Ülkü Kerimoğlu**	Nöroradyolojide İleri Tanı Yöntemleri **Yelda Özsunar**	USG ve Otomatik Meme USG Taramada Kullanılabilir mi? **Gül Esen İçten**
14.10-14.30	Uterusun Benign Lezyonlarında Görüntüleme **Hatice Öztürkmen**	Çocuklarda US Elastografi Uygulamaları **Zuhal Bayramoğlu**	Varyant mı? **Remide Arkun**	Olgularla Nörometabolik Hastalılar **Alpay Alkan**	DKİS Tanısında, Tedavi Öncesi ve Sonrasında Görüntüleme **Gamze Durhan**
14.30-14.50	Serviks ve Endometriyum Kanserinde Görüntüleme **Funda Obuz**	Ultrasonografik Mikrovasküler Görüntüleme **Zuhal Bayramoğlu**	STIR'da Parlak Kemik İliği **Can Çevikol**	MR Anjiografi Teknikleri **Hasan Yiğit**	Aksillanın Değerlendirilmesi ve Kanserli Hastada Yaklaşım **Erkin Arıbal**
14.50-15.00	SS-142 geri çekildi	SS-144 Ramazan Kutlu	SS-146 Bahar Yılmaz Çankaya	SS-148 Mehmet Sedat Durmaz	SS-150 Muhammet Göktaş
15.00-15.10	SS-143 Murat Baykara	SS-145 geri çekildi	SS-147 Dilek Şen Dokumacı	SS-149 Emin Demirel	SS-151 Betül Duran Özel
15.10-15.30	Uterin Fibroid Embolizasyonunda Güncel Durum **Suat Eren**	Çocuklarda Nonvasküler Girişimsel Radyoloji Uygulamaları **Devrim Akıncı**	STIR'da Parlak Kas **Sinem Karazincir**	Perianal Fistüller **Yasemin Karadeniz Bilgili**	Zorlayıcı Olgular-İnteraktif Oturum **Ayşenur Oktay Alfatlı**

6 KASIM 2019, ÇARŞAMBA		
Kore ve Türk Radyoloji Dernekleri Ortak Kardiyak Görüntüleme Kursu		
	SALON C	**Konuşmacı**
08.50-09.00	Açılış Konuşmaları	**Tuncay Hazırolan - Whal Lee**
09.00-09.20	Temel Kardiyak MR Fiziği ve Sekanslar	**Memduh Dursun**
09.20-09.40	Kardiyak Görüntülemede Yenilikler-Güncel Konular	**Mecit Kantarcı**
09.40-10.00	4B Akım Nedir? Kemik Aplikasyonları Nelerdir?	**Dong Hyun Yang**
10.00-10.20	Kardiyovasküler Görüntülemede Yapay Zeka	**Nilgün Işıksalan Özbülbül**
10.20-10.40	Onkoloji ve İlaç İlişkili Kardiyotoksisite	**YooJin Hong**
10.40-11.00	**KAHVE MOLASI**	
11.00-11.20	Geç GAD Görüntüleme: Fizik Sekons Optimizasyonları Artetaktlar ve Çözümleri	**Whal Lee**
11.20-11.40	Erken ve Geç Kontrast Myokard Görüntüleme: Bize Neler Verir?	**Erkan Yılmaz**
11.40-12.00	Spesifik Kardiyomiyopatiler	**Erkan Yılmaz**
12.00-12.20	Sporcu Kalbi ve ARVD (Aritmojenik Sağ Ventrikül Displazisi)	**Dilek Öncel**
12.30-13.30	**ÖĞLE YEMEĞİ**	
13.30-13.50	Pulmoner Ven Haritalaması ve TAVI	**Cengiz Erol**
13.50-14.20	Hipertansif Kalp Hastalığının Görüntülemesinde Son Gelişmeler	**Nilgün Işıksalan Özbülbül**
14.20-14.40	Trikuspit Kapak ve Sağ Kalp Anatomisinin Multimodalite Görüntülemesi	**Cengiz Erol**
14.40-15.00	Kardiyak BT'de Temel Fizik Prensipler, Çekim Teknikleri ve Radyasyon Dozu	**Mecit Kantarcı**
15.00-15.30	**KAHVE MOLASI**	
15.30-16.30	Konjenital Kalp Hastalıkları: Pratik Yaklaşım	**Memduh Dursun**
16:30 17:00	Olgularla Öğrenelim: Kardiyovasküler Anomaliler	**Mustafa Koplay**
17.00-17.30	**KAHVE MOLASI**	
17:30-18:00	Erişkin KKH ve Postoperatif Görüntüleme	**Memduh Dursun**
18:00-19:00	Olgularla Öğrenelim: Kardiyovasküler Görüntülemede Spesifik Bulgular	**Mustafa Koplay**

6 KASIM 2019, ÇARŞAMBA		
Radyasyon Güvenliği Kursu		
SALON A		**Konuşmacı**
13.00-13.30	Açılış ve İlk-test	**Orhan Oyar - Çınar Başekim**
13.30-14.00	Radyasyon Nedir? Biyolojik Etkileri Nelerdir?	**Safiye Gürel**
14.00-14.30	Tanısal Radyolojide Radyasyondan Korunmanın Esasları	**Orhan Oyar**
14:30-15:00	Radyasyon Güvenliği Komitelerinin Görev ve Yetkileri	**Yüksel Pabuşçu**
15.00-15.30		**KAHVE MOLASI**
15:30-16:00	MR Güvenliği	**Atilla Arslanoğlu**
16.00-16.30	Radyoloji Tesislerinin Tasarımı ve Denetimi	**Emine Bulur**
16.30-17.00	Radyasyondan Korunma Mevzuatı	**Çınar Başekim**
17.00-17.30		**KAHVE MOLASI**
17.30-18.00	Skopik İncelemeler ve Doz Kontrolü	**Gökçe Kaan Ataç**
18.00-18.30	Son-test ve Kapanış	**Çınar Başekim - Orhan Oyar**

7 KASIM 2019, PERŞEMBE		
Prostat Görüntüleme Kursu: O kadar da Zor Değil!		
	SALON 5	**Konuşmacı**
09.00-09.20	Prostatın Radyolojik Anatomisi	**Gökhan Pekindil**
09.20-09.40	1.5 T ile Prostat MRG	**Baki Yağcı**
09:40-10.00	3T ile Prostat MRG	**Mustafa Harman**
10:00-10:20	mp-Prostat MR ile PIRADS V2.1'e Göre Prostat Lezyonlarını Skorlama; Değişiklikler ve Gri Zonda Cevap Bekleyen Sorunlar	**Ercan Karaarslan**
10:20-10:30	**Tartışma**	
10.30-11.00	**KAHVE MOLASI**	
11.00-11.20	PIRADS V2-Transizyonel Zon	**Atadan Tunacı**
11.20-11.40	PIRADS V2-Periferal Zon	**Mecit Kantarcı**
11.40-12:00	PIRADS V2-Difüzyon Ağırlıklı Görüntüleme	**Metin Vural**
12:00-12:20	PIRADS V2-Kontrastlı Dinamik İnceleme	**Mustafa Özmen**
12.30-13.30	**ÖĞLE YEMEĞİ**	
13.30-13.50	mp-Prostat MRG: Olgularla PRADS Raporlama	**Baki Yağcı**
13:50-14.20	mp-MRG Prostat Ca: Yanlış Negatif /Yanlış Pozitif Olgular	**Muşturay Karçaaltıncaba**
14.20-14.40	Prostat Kanserinde Evreleme	**Gökhan Pekindil**
14:40-15:00	Prostat Kanserinde Tedavi Sonrası Görüntüleme	**Murat Danacı**
15.00-15.30	**KAHVE MOLASI**	
15.30-15:45	Prostat Biyopsisi Teknikleri: Kognitif	**Barış Bakır**
15.45-16.00	Prostat Biyopsisi Teknikleri: Füzyon	**Barış Bakır**
16.00-16.15	Prostat Biyopsisi Teknikleri: In-bore	**Metin Vural**
16:15-17:30	**Çalıştay**	
17:30-18:00	**Tartışma ve Kapanış**	

7 KASIM 2019, PERŞEMBE		
Yeni Tıbbi Görüntüleme Teknikleri: Laboratuvardan Kliniğe		
	SALON A	**Konuşmacı**
	Giriş: Erkan Dorken, Kader Karlı Oğuz	
09:00-09:30	Giriş	**İbrahim Bekar**
09:30-10:30	High Field MRI @10.5 T	**Kamil Uğurbil**
10:30-11:00	**KAHVE MOLASI**	
	Yerli Görüntüleme Cihazları: Ergin Atalar, Tuncay Hazırolan	
11:00-11:20	Kendi Görüntüleme Cihazını Kendın Yap	**Cengizhan Öztürk**
11:20-11:40	Yerli MR Cihazı	**Ergin Atalar**
11:40-12:00	Gradyan ve RF Verici Anten Dizisi	**Volkan Açıkel**
12:00-12:10	x, y, z Gradyanları Yetmez mi?	**Manouchehr Takrimi**
	Sözel Sunum Oturumu 1	
12:10-12:20	Design of an efficient double-row multi-channel degenerate birdcage array coil in terms of power efficiency for producing local high homogeneity and homogenous circularly-polarized field distributions	**Ehsan Kazemivalipour**
12:20-12:30	Compensation of gradient array system imperfections with a high resolution digital controller	**Reza Babaloo**
12:30-13:30	**ÖĞLE YEMEĞİ**	
	Derin Öğrenme: Cengizhan Öztürk, Mustafa N. Özmen	
13:30-14:00	Hızlı MRG için Derin Öğrenme Teknikleri	**Tolga Çukur**
14:00-14:20	MRG Temelli Makine Öğrenmesi Yöntemleriyle Beyin Hastalıklarında Biyobelirteçlerin Belirlenmesi	**Esin Öztürk Işık**
14:20-14:40	Tıbbi Görüntülemede Yapay Zeka, Son Gelişmeler	**Pelin Akşit**
14:40-15:00	MRG için Matematiksel Modelleme: Yapay Zeka'dan Difüzyona	**Alpay Özcan**
15:00-15:30	**KAHVE MOLASI**	
	Sözel Sunum Oturumu 2: Tolga Çukur, Ömer Kitiş	
15:30-15:40	Beyin Tümörlerinin Manyetik Rezonans Görüntülerinden Üç Boyutlu Modellerinin Çıkarılıp Radyomik Özelliklerinin Değerlendirilmesi	**Esra Sümer**
15:40-15:50	Progresif GAN'lar ile Eksik Kontrastlara Gürbüz Görüntü Sentezi	**Mahmut Yurt**
15:50-16:00	VASARI Özellikleri Kullanılarak Gliomblastoma Multiforme Hastalarının SağKalımlarının Tahmin Edilmesi	**Banu Saçlı Bilmez**
16:00-16:10	Çoklu Kontrast MRG Verilerinden Beyin Tümörü Segmentasyonu için Derin Öğrenme	**Muzaffer Özbey**
16:10-16:20	Manyetik Parçacık Görüntüleme için Süper Çözünürlük	**Abdullah Ömer Arol**
16:20-16:30	Dynamic Simultaneous Transmission and Acquisition in MRI	**Bilal Taşdelen**
16:30-16:40	Manyetik Rezonans Spektroskopik Görüntülemede Düşük Konsantrasyonlu Metabolitlerin Tespiti ve Hızlı Veri Alımı	**Gökçe Hale Hatay**
16:40-16:50	Bir Vena Kava Filtresinin MR Uyumluluğu	**Süheyl Taraghinia**
16:50-17:00	BreastIS: Meme MR Görüntüleri Analiz Yazılımı	**Başak Bayrambaş**
17:00	**KAPANIŞ**	

8 KASIM 2019, CUMA		
Yeni Tıbbi Görüntüleme Teknikleri: Laboratuvardan Kliniğe		
	SALON A	**Konuşmacı**
	Yenilikçi Görüntüleme Teknikleri 1: Emine Ülkü Sarıtaş, Yusuf Ziya İder	
08:30-08:50	Manyetik Rezonans Kullanarak Larmor Frekansında Elektriksel Özellik Görüntüleme	**Yusuf Ziya İder**
08:50-09:10	Manyetik Rezonans Tabanlı Elektrik Akımı ve İletkenlik Görüntüleme	**Murat Eyüboğlu**
09:10-09:20	Manyetik Rezonans Teknikleri Kullanarak Magnetohidrodinamik Akış Görüntüleme	**Hasan Hüseyin Eroğlu**
09:20-09:40	Manyetik Parçacık Görüntüleme ile Kanser Görüntüleme ve Tedavi Takibi	**Emine Ülkü Sarıtaş**
09:40-10:00	Manyetik Parçacık Görüntüleme için Tarayıcı Geliştirilmesi	**Ayhan Bingolbali**
	Sözel Sunum Oturumu 3: Emine Ülkü Sarıtaş, Yusuf Ziya İder	
10:00-10:10	Preklinik Manyetik Alansız Nokta/Manyetik Alansız Çizgi Hibrit Manyetik Parçacık Görüntüleme Tarayıcısı Tasarımı	**Ahmet Rahmetullah Çağıl**
10:10-10:20	Magnetic Particle Imaging Scanner for 2D Phantom Imaging	**Muhammad Irfan**
10:20-10:30	Eşzamanlı Difüzyon Tensörü ve Manyetik Rezonans Akım Yoğunluğu Görüntüleme	**Mehdi Sadighi**
10:30-11:00	**KAHVE MOLASI**	
	MRG Veri İşleme: Murat Eyüboğlu, Utku Şenol	
11:00-11:20	Hızlı MRG için Sıkıştırılmış Algılama Teknikleri	**Tolga Çukur**
11:20-11:40	Yapısal ve İşlevsel Beyin Ağları	**Burak Acar**
11:40-12:00	Radyolojik Yapay Zeka Uygulamalarında Boşluklar	**Özgür Koska**
12:00-12:20	Difüzyon MRG/Beyaz Cevher Yolaklarında Sınıflama	**Devran Uğurlu**
12:20-12:30	Demiyelinizan Hastalıkta Arka Sistemin Morfolojik ve Strüktürel Değişiklikleri	**Lale Eskhandarian**
12:30-13:30	**ÖĞLE YEMEĞİ**	
	Yenilikçi Görüntüleme Teknikleri 2: Esin Öztürk Işık, Muhteşem Ağıldere	
13:30-14:00	Molecular and Cellular MRI	**Olivier Clement**
14:00-14:20	Meme Kanseri Tanısında Alternatif Tıbbi Görüntüleme Teknikleri	**Nevzat Güneri Gençer**
14:20-14:40	Mikrodalga Meme Kanseri Belirlenmesi ve Görüntülemesi Sistemi	**İbrahim Akduman**
14:40-14:50	Harmonik Hareket Mikrodalga Doppler Görüntüleme: Deneysel Çalışmalar	**Can Barış Top**
14:50-15:00	Kenarları Açık Çizgi Tarayan bir Manyetik Parçacık Görüntüleme Prototipi	**Can Barış Top**
15:00-15:10	Medikal Elektro-Termal Görüntüleme	**Hamza Feza Carlak**
15:10-15:30	**KAHVE MOLASI**	
	Sözel Sunum Oturumu 4: Nevzat Güneri Gençer, Pelin Akşit	
15.30-15.40	Çoklu Frekans MR Elastografi	**Cemre Arıyürek**
15:40-15:50	Lorentz alanlar ve manyetik alan ölçümleri ile elektriksel empedans görüntülemesi: Deneysel Çalışmalar	**Reyhan Zengin**
15:50-16:00	Harmonik Dağılım Manyetik Parçacık Görüntüleme	**Semih Kurt**
16:00-16:10	Beyin Ağlarının Gömülü İfadeleri	**Gurur Gamgam**
16:10-16:20	X-Uzayı Tabanlı Manyetik Parçacık Görüntülemede Gezingeden Bağımsız Görüntü Geriçatımı	**Ali Alper Özaslan**
16:20-16:30	Manyetik Rezonans Akım Yoğunluğu Görüntüleme için Darbe Dizisi Gürültü Analizi	**Berk Can Açıkgöz**
16:30-16:40	X-Uzayı Manyetik Parçacık Görüntülemede Doğrusal Olmayan Seçme Alanı Kaynaklı Artifaktlar	**Ecrin Yağız**
16:40-16:50	B-Tensör: Beyin Ağlarının Tensör Modelleri	**Göktekin Durusoy**
16:50-17:00	Manyetik Parçacık Görüntülemede Hızlandırılmış Relaksasyon Haritalama	**Musa Tunç Arslan**
17:00	**KAPANIŞ**	

8 KASIM 2019, CUMA		
Nöroradyoloji-Baş-Boyun Kursu: İnflamasyon		
	SALON C	**Konuşmacı**
08.30-08.50	SSS İnfeksiyonları: Temel Prensipler	**Sibel Bayramoğlu**
08.50-09.10	İmmün Yetmezlikte SSS Bulguları	**Yusuf Öner**
09.10-09.30	Spinal Seronegatif Artritler/Enfeksiyonlar	**Ömer Kitiş**
09.30-09.50	Baş-Boyunda Granülomatöz Hastalıklar, IgG4-ilişkili Hastalık ve Lenfoma	**Elif Bulut**
09.50-10.30	İnteraktif Olgularla Gözden Geçirme; Enfeksiyon-İnflamasyon Ayırıcı Tanısı	**Yusuf Öner, Cem Çallı**
10.30-11.00	**KAHVE MOLASI**	
11.00-11.15	Nörobehçet Hastalığı	**Özlem Alkan**
11.15-11.30	Otoimmün Ensefalitler	**Anıl Özgür**
11.30-11.45	Amiloid İlişkili İnflamasyon	**Gökçen Çoban Çiftçi**
11.45-12.00	MOG ve NMO Antikor İlişkili Hastalıklar	**Rahşan Göçmen**
12:00-13:30	**ÖĞLE YEMEĞİ**	
13:30-14:00	SSS'nin Vaskülitik-Granülomatöz Hastalıkları	**Osman Kızılkılıç**
14:00-14:30	SSS'nin Demiyelinizan-İnflamatuar Hastalıkları	**Gülgün Yılmaz Ovalı**
14:30-15:00	Nöroradyoloji'de MR İnovasyonları, Yapay Zeka ve Klinik Uygulamaları	**Özgür Demirkılınç**
15:00-15:30	**KAHVE MOLASI**	
15:30-16.15	İnteraktif Olgularla Gözden Geçirme; Demiyelinizan-İnflamatuar Hastalıkların Ayırıcı Tanısı	**Özlem Alkan, Ömer Kitiş**
16:15-17:30	**Çalıştay**	
17.30-18.00	**Tartışma ve Kapanış**	

9 KASIM 2019, CUMARTESİ

Radyoloji Teknikerleri Oturumu

SALON A		Konuşmacı
	1. Oturum Başkanı: Fazıl Gelal	
08.30-08.55	Tıbbi Görüntü İşleme Teknikleri	**Hakan Kutlu**
08.55-09.20	Radyolojik Kontrast Uygulamaları Temel İlker	**Fazıl Gelal**
09.20-09.50	Radyografi ve Bilgisayarlı Tomografide Görüntü Kalite ve Radyasyon Dozunu Etkileyen Parametreler	**Ömer Demirkaya**
09.50-10.00	**KAHVE MOLASI**	
	2. Oturum Başkanları: Can Çevikol, Heybet Aslanoğlu	
10.00-10.25	Pediatrik Tetkiklerde Radyasy. Korunma Teknikleri	**Meltem Ceyhan Bilgici**
10.25-10.45	Radyayson Güvenliği	**Tamer Kaya**
11.00-12.30	Kapanış ve Ödül Töreni	
12.30-13.30	**ÖĞLE YEMEĞİ**	
	3. Oturum Başkanları: Pınar Koşar, Özer Erden	
13.30-14.00	MR Protokoller	**Hasan Yiğit**
14.00-14.30	BT Perfüzyon	**Mehmet Ruhi Onur**
14.30-15.00	Bt ile Arteriyel ve Venöz Perifer Anjiolar	**Yasin Mavi**
15.00-15.15	**KAHVE MOLASI**	
	4. Oturum Başkanı: Gürdoğan Aydın	
15.15-16.00	Firma Uygulamalı Aplikasyon Eğitim	
16.00-16.45	Firma Uygulamalı Aplikasyon Eğitim	

10 KASIM 2019, PAZAR

	1. Oturum Başkanı: Ayşe Toker
08.30-09.15	Firma Uygulamalı Eğitim
09.15-10.00	Firma Uygulamalı Eğitim
10.00-10.30	**KAHVE MOLASI**
	2. Oturum Başkanı: Aslıhan Cumalı
10.30-11.30	Firma Doz Azaltma Teknolojileri
11.30-12.30	ARAMIZDA KONUŞACAKLARIMIZ (SÖYLEŞİ-PANEL)
	Tuncay Hazırolan, Muzaffer Başak, Olcay Çizmeli, Gürdoğan Aydın, Ayşe Toker, Aslıhan Cumalı, Heybet Aslanoğlu, Özer Erden
12.30	**KAPANIŞ**

8 KASIM 2019, CUMA		
Temel Girişimsel Radyoloji Kursu 7		
	SALON B	**Konuşmacı**
	1. OTURUM: Perkütan Biyopsiler	
14:00-14:20	Biyopsilerde Kullanılan Malzemeler ve Kılavuz Görüntüleme	**Halil Bozkaya**
14:35-15:05	Yumuşak Doku Biyopsileri	**Halil Bozkaya**
15:20-15:30	**KAHVE MOLASI**	
15:30-16:00	Akciğer ve Kemik Biyopsileri	**Halil Bozkaya**
16:15-16:35	Biyopsilerde Komplikasyonlar ve Yönetimi	**Halil Bozkaya**
16:50-17:00	**KAHVE MOLASI**	
	2. OTURUM: Tanısal Anjiyografi ve Arter Hastalıkları	
17:00-17:30	Anjiyografiye Giriş: Arter Girim Yolları ve Temel Malzemeler	**Sinan Şahin**
17:30-18:00	Tanısal Anjiyografi: Uygulama	**Sinan Şahin**
18:15-18:25	**KAHVE MOLASI**	
18:25-18:55	Anjiyografide Komplikasyonlar ve Yönetimi	**Levent Oğuzkurt**
19:10-19:30	Temel Arter Hastalıkları	**Levent Oğuzkurt**
9 KASIM 2019, CUMARTESİ		
	3. OTURUM: Perkütan Drenajlar	
08:30-08:50	Drenaj İşlemlerinde Girim Yöntemleri ve Malzemeler	**Murat Canyiğit**
09:05-09:35	Abdominal Sıvı/Abse Drenajları	**Murat Canyiğit**
09:50-10:00	**KAHVE MOLASI**	
10:00-10:30	Torakal Sıvı/Abse Drenajları	**Suat Eren**
10:45-11:15	Biliyer Sistem Drenajları	**Suat Eren**
11:30-11:40	**KAHVE MOLASI**	
11:40-12:10	Üriner Sistem Drenajları	**Devrim Akıncı**
12:25-12:55	Drenaj İşlemlerinde Komplikasyonlar ve Yönetim	**Devrim Akıncı**
13:10-14:25	**ÖĞLE YEMEĞİ**	
	4. OTURUM: Santral Venöz Erişim Yolları ve VK Filtreleri	
14:25-14:45	Santral Ven Anatomisi	**Ramazan Kutlu**
15:00-15:30	Santral Kateter ve Port Kateter Özellikleri	**Ramazan Kutlu**
15:45-15:55	**KAHVE MOLASI**	
15:55-16:25	Geçici Kateterler: Endikasyon ve Uygulama	**Erol Akgül**
16:40-17:10	Tünelli Kateterler ve Port Kateterler: Endikasyon ve Uygulama	**Erol Akgül**
17:25-17:35	**KAHVE MOLASI**	
17:35-17:50	VK Filtre Yerleştirilmesi / Çıkarılması	**Umut Özyer**
18:05-18:35	Santral Venöz Girişimlerde Komplikasyonlar ve Yönetimi	**Umut Özyer**

10 KASIM 2019, PAZAR		
	5. OTURUM: Temel Endovasküler Tedaviler	
08:30-09:00	Balon Anjiyoplasti ve Stentleme: Etki Mekanizması ve Temel Uygulamalar	**Burçak Gümüş**
09:15-09:45	Tromboliz ve Trombektomi	**Burçak Gümüş**
10:00-10:30	Embolizasyon: Yöntem Seçimi ve Temel Malzemeler	**Mehmet Halil Öztürk**
10:45-10:55	**KAHVE MOLASI**	
	6. OTURUM: Hasta Hazırlığı ve Yönetimi	
10:55-11:25	İşlem Öncesi, Sırası ve Sonrası Hasta Yönetimi	**Mehmet Halil Öztürk**
11:40-13:10	**ÖĞLE YEMEĞİ**	
13:10-14:10	**SINAV**	

6 KASIM 2019 • SALON 1
09.30-09.40
Baş-Boyun Radyolojisi

SS-001

BAŞ- BOYUN BÖLGESİ YASSI EPİTEL HÜCRELİ KARSİNOMLARINDA DİFERANSİYASYON İLE MULTİPARAMETRİK MANYETİK REZONANS GÖRÜNTÜLEME BULGULARININ KORELASYONU

Hande Melike Halaç, Sülen Sarıoğlu, Ahmet Ömer İkiz, Ersoy Doğan, Nuri Karabay

6 KASIM 2019 • SALON 1
10.00-10.10
Baş-Boyun Radyolojisi

SS-002

SHEAR-WAVE ELASTOGRAPHY IN HASHIMOTO'S THYROIDITIS, USING A NEW MEASUREMENT TECHNIQUE

Mehmet Sedat Durmaz, Fatih Ateş, Turgay Kara, Funda Gökgöz Durmaz, Bora Özbakır

6 KASIM 2019 • SALON 2
09.30-09.40
Kas-İskelet Radyolojisi

SS-003

MULTİPL MYELOM KEMİK LEZYONLARI VE DİĞER OSTEOLİTİK KEMİK METASTAZLARININ BİLGİSAYARLI TOMOGRAFİ GÖRÜNTÜLEME BULGULARININ KARŞILAŞTIRILMASI

Uygar Mutlu, Ali Balcı, Güner Hayri Özsan, Sermin Özkal, Ahmet Şeyhanlı, Hakan Abdullah Özgül

6 KASIM 2019 • SALON 3
09.30-09.40
Meme Radyolojisi

SS-005

MEME KANSERİNDE AKSİLLA DURUMUNU DEĞERLENDİRMEDE AKSİLLER ULTRASONUN YERİ (THE ROLE OF AXİLLARY ULTRASOUND İN EVALUATİNG AXİLLARY STATUS İN BREAST CANCER)

Zafer Demir, Ayşegül Akdoğan Gemici, Ebru Şen, Serdar Altınay, Ercan İnci

6 KASIM 2019 • SALON 3
10.00-10.10
Meme Radyolojisi

SS-006

MEME KİTLELERİNDE İNOVATİF US TEKNİK İLE KANTİTATİF ANALİZ: SUPERB MİCROVASULAR IMAGİNG (SMI)

Savaş Hereklioğlu, Nazmi Kurt, Aykut Alkan, Necdet Süt, Elif Mercan, Ebru Taştekin, Fethi Emre Ustabaşıoğlu, Nermin Tunçbilek

6 KASIM 2019 • SALON 4
09.30-09.40
Moleküler Görüntüleme Fiziği Ve Radyasyondan Korunma

SS-007

MOGADİŞU / SOMALİ'DE YEREL SAĞLIK ÇALIŞANLARI ARASINDAKİ RADYASYON VE RADYASYONDAN KORUNMA BİLİNCİNİN DEĞERLENDİRİLMESİ: BİR ANKET ÇALIŞMASI

Turkan Ikizceli, Serhat Aras, İhsan Oğuz Tanzer

6 KASIM 2019 • SALON 4
10.00-10.10
Moleküler Görüntüleme Fiziği Ve Radyasyondan Korunma

SS-008

DOSE MANAGEMENT FOR NEUROLOGIC EVENTS IN PATIENTS WITH CARDIAC DEVICES

Gökçen Çoban Çifçi , Şafak Parlak, Mehmet Ruhi Onur, Egemen Çifçi, Cenk Eraslan, Uğur Canpolat, Ergün Barış Kaya, Kudret Aytemir, Kader Karlı Oğuz

6 KASIM 2019 • SALON 5
08.30-08.38
Abdominal Radyoloji

SS-009

SONOGRAPHIC MEASUREMENT OF THE THICKNESS OF CERVICAL ESOPHAGUS LAYERS IN THE DIAGNOSIS OF REFLUX ESOPHAGITIS

Ural KOÇ, Onur AYDINLI, Ahmet YALCIN

6 KASIM 2019 • SALON 5
08.38-08.46
Abdominal Radyoloji

SS-010

VİSERAL OBEZİTE GASTRİK ADENOKANSERLİ OLGULARDA LENF NODU METASTAZI AÇISINDAN PROGNOSTİK BELİRTEÇ OLABİLİR Mİ? MDBT İLE KANTİTATİF ANALİZ CAN VISCERAL OBESITY BE A PREDICTOR OF LYMPH NODE METASTASIS IN GASTRIC ADENOCANCER? QUANTITATIVE ANALYSES ON MDCT

Ayşegül Gürsoy Çoruh, Çağlar Uzun, Zehra Akkaya, Orhan Avcı, Cevriye Cansız Ersöz, Atilla Elhan

6 KASIM 2019 • SALON 5
08.46-08.54
Abdominal Radyoloji

SS-011

PROSTAT KANSERİ TANISINDA BİPARAMETRİK PROSTAT MR SONRASI ALGISAL HEDEFLİ PROSTAT BİYOPSİNİN ETKİNLİĞİNİN DEĞERLENDİRİLMESİ

Nur Betül Ünal Özdemir, Rahmi Çubuk

6 KASIM 2019 • SALON 5
08.54-09.02
Abdominal Radyoloji

SS-012

ÇOCUK VE YETİŞKİNLERDE NORMAL PANKREASIN DİFÜZYON AĞIRLIKLI MR İNCELEMESİ; ADC DEĞERLERİNİN YAŞ VE CİNSİYETLE İLİŞKİSİ

Osman Dere, Abdürrahim Dusak, Halil Kazanasmaz

6 KASIM 2019 • SALON 5
09.02-09.10
Abdominal Radyoloji

SS-013

KRONİK B HEPATİTİNDE SENSİTİF HİSTOPATOLOJİK GRADELEMEDE GADOKSETAT DİSODYUM'LU MANYETİK REZOANANS GÖRÜNTÜLEMENİN ROLÜ

Hadi Sasani, Korcan Aysun Gönen, Meltem Öznur, Rafet Mete

6 KASIM 2019 • SALON 5
09.10-09.18
Abdominal Radyoloji

SS-014

MİDE KANSERİ EVRELEMESİNDE DİFÜZYON AĞIRLIKLI GÖRÜNTÜLEME (DAG) VE ADC'NİN YERİ

Levent Soydan, Ali Aslan Demir, Mehmet Torun, Aykut İnsan

6 KASIM 2019 • SALON 5
09.18-09.26
Abdominal Radyoloji

SS-015

DUAL PHASE 3D ANGIOGRAPHY WITH 64 MDCT: THE EVALUATION OF VASCULAR ANATOMY BEFORE LAPAROSCOPIC GASTRECTOMY

Berrin Erok, Ali Önder Atca

6 KASIM 2019 • SALON 5
09.26-09.34
Abdominal Radyoloji

SS-016

HEPATOBİLİYER FAZDA KÜÇÜK HEMANJİYOMLAR İLE HEPATOSELÜLER KARSİNOMLAR BİRBİRLERİNDEN AYRILABİLİR Mİ? CAN SMALL HEMANGIOMAS AND HEPATOCELLULAR CARCINOMAS BE DİFFERENTIATED ON HEPATOBILIARY PHASE IMAGES?

Şükrü Mehmet Ertürk, Gizem Açıkel Dündar, Bade Keleş, Umut Erdem, Muzaffer Başak

6 KASIM 2019 • SALON 5
09.34-09.42
Abdominal Radyoloji

SS-017

PROSTAT VOLÜM DEĞERLERİNİN MANYETİK REZONANS VE ULTRASON İLE KARŞILAŞTIRILMASI VE KORELASYONU COMPARISON AND CORRELATION OF PROSTATE VOLUME VALUES WITH MAGNETIC RESONANCE AND ULTRASOUND

Onur Yılmaz, Ayşe Özdal Sayer, Muzaffer Başak, Şükrü Mehmet Ertürk

6 KASIM 2019 • SALON 5
09.42-09.50
Abdominal Radyoloji

SS-018

AKUT PANKREATİT BT DERECELENDİRMESİNDE YAĞ NEKROZU DEPOZİTLERİNİN ÖNEMİ

Şehnaz Evrimler, Münteha Çakmaçkı, Adnan Karaibrahimoğlu, Mustafa Kayan

6 KASIM 2019 • SALON 5
09.50-09.58
Abdominal Radyoloji

SS-019

KARACİĞER PARANKİMİNİN DEĞERLENDİRİLMESİNDE İKİNCİ JENERASYON DUAL BİLGİSAYARLI TOMOGRAFİ SANAL KONTRASTSIZ GÖRÜNTÜLEME İLE GERÇEK KONTRASTSIZ GÖRÜNTÜLEMENİN KARŞILAŞTIRILMASI

Kemal Murat Haberal, Gökhan Kahraman, Mehmet Coşkun

6 KASIM 2019 • SALON 5
09.58-10.06
Abdominal Radyoloji

SS-020

İLERİ EVRE HCC'Lİ HASTALARDA SELEKTİF RADYOEMBOLİZASYON ÖNCESİ VE SONRASINDA BT PERFÜZYON: ÖN SONUÇLAR CT PERFUSION İN PATİENTS WİTH ADVANCED HCC BEFORE AND AFTER SELECTİVE TRANSARTERİAL RADİOEMBOLİZATİON PRELİMİNARY RESULTS

Ramazan Kutlu, Ela Kaplan, Volkan İnce, Burak Işık, Sezai Yılmaz

6 KASIM 2019 • SALON 5
10.06-10.14
Abdominal Radyoloji

SS-021

KOLON KANSERİNİN İLK TANISINDA ULTRASONUN YERİ VE KATKISI (THE ROLE AND CONTRIBUTION OF ABDOMINAL ULTRASOUND IN THE INITIAL DIAGNOSIS OF COLON CANCER)

Servet Kahveci, Türkan İkizceli

6 KASIM 2019 • SALON 5
10.14-10.22
Girişimsel Radyoloji

SS-022

ULTRASONOGRAFİ EŞLİĞİNDE PERİTON İĞNE BİYOPSİLERİNİN TANISAL DEĞERİ: TEK MERKEZ DENEYİMİ

Bahadır Reis, İlkay Çamlıdağ, Murat Danacı

6 KASIM 2019 • SALON 5
10.22-10.30
Girişimsel Radyoloji

SS-023

TRANSRADİYAL YAKLAŞIM İLE KARACİĞER TÜMÖRLERİNDE RADYOEMBOLİZASYON: DENEYİM, SONUÇLAR VE TEKNİK

Abdullah Yakupoğlu

6 KASIM 2019 • SALON 5
10.30-10.38
Görüntüleme Bilişimi

SS-024

BENİGN VE MALİGN RENAL KİTLELERİN MAKİNE ÖĞRENME BAZLI BİLGİSAYARLI TOMOGRAFİ KANTİTATİF YAPISAL ANALİZ İLE AYRIMI

Çağrı Erdim, Aytül Hande Yardımcı, Ceyda Turan Bektaş, Sevim Baykal Koca, Hale Demir, Burak Çağlar Erol, Nuri Özgür Kılıçkesmez

6 KASIM 2019 • SALON A
08.30-08.38
Toraks Radyolojisi

SS-025

PULMONER TROMBOEMBOLİ TANISINA GÜNCEL YAKLAŞIMDA PULMONER BT PERFÜZYON DEĞERLENDİRMENİN YERİ

Gökhan Kahraman, Kemal Murat Haberal, Hale Turnaoğlu, Oğuzcan Ünal, Ömer Koray Hekimoğlu

6 KASIM 2019 • SALON A
08.38-08.46
Toraks Radyolojisi

SS-026

PARATRAKEAL HAVA KİSTİNİN SUBKARİNAL VE SAĞ TRAKEOBRONŞİAL AÇILARLA KORELASYONU VE İLİŞKİLİ PATOLOJİLER

Arzu Turan, Fatma Beyazal Çeliker, Hasan Gündoğdu, Şeyma Tafralı , Meryem Demirtaş, Hatice Beyazal Polat

6 KASIM 2019 • SALON A
08.46-08.54
Baş-Boyun Radyolojisi

SS-027

PARATİROİD ADENOMUNUN CERRAHİ TEDAVİSİNDE ROLL TEKNİĞİNİN ÖNEMİ THE IMPORTANCE OF ROLL TECHNIQUE IN THE SURGICAL TREATMENT OF PARATHYROID ADENOMA

Fadime Güven, Erdem Karadeniz, Mustafa Filik, Mecit Kantarcı

6 KASIM 2019 • SALON A
08.54-09.02
Baş-Boyun Radyolojisi

SS-028

BOYUN VE BEL ÇEVRESİNİN KAROTİS VE FEMORAL ARTER ÜZERİNE ETKİSİ VAR MIDIR? IS THERE AN EFFECT OF NECK AND WAIST CIRCUMFERENCE ON CAROTIS AND FEMORAL ARTERY?

Feride Fatma Görgülü, Ayşe Selcan Koç

6 KASIM 2019 • SALON A
09.02-09.10
Kardiyovasküler Görüntüleme

SS-029

AKUT MİYOKARDİT TANISINDA T1 VE T2 HARİTALAMA- SEKANS KARŞILAŞTIRMA, ÖLÇÜM TEKNİKLERİ VE LABORATUVAR BULGULAR İLE İLİŞKİSİ

Elif Peker, Başak Gülpınar, Atilla Halil Elhan, İlhan Memet Erden

6 KASIM 2019 • SALON A
09.10-09.18
Kardiyovasküler Görüntüleme

SS-030

EXPERIENCE OF USING SHEAR WAVE ELASTOGRAPHY IMAGING IN PERFORATING VENOUS INSUFFICIENCY OF THE LOWER EXTREMITY, A PRELIMINARY STUDY

Mehmet Sedat Durmaz, Uğur Kesimal, Hasan Ali Ünal

6 KASIM 2019 • SALON A
09.18-09.26
Kardiyovasküler Görüntüleme

SS-031

EVALUATION OF ARTERIAL STIFFNESS IN CORONARY ARTERY PATIENTS, USING ARFI

Bircan Alan, Sait Alan, Sıdıka Halıcıoğlu

6 KASIM 2019 • SALON A
09.26-09.34
Kardiyovasküler Görüntüleme

SS-032

AYNI RADYAL ARTER YOLUYLA TEKRARLAYAN GİRİŞİMLERİN ARTER AKIM VE ÇAPI ÜZERİNE VE ETKİLERİ; KLİNİK VE DOPPLER USG İLE DEĞERLENDİRME.

Yasemin Gunduz, Hüseyin Gündüz, Laçin Tatlı Ayhan, Muhammet Taşdemir, Betül Sarıbıyık, Mustafa Şahinöz, Emre Eynel, Perihan Varım

6 KASIM 2019 • SALON A
09.34-09.42
Kardiyovasküler Görüntüleme

SS-033

OPERE FALLOT TETRALOJİ'Lİ HASTALARDA FAZ KONTRAST MRG İLE KONVANSİYONEL KARDİYAK MRG VERİLERİNİN KIYASLANMASI (THE COMPARISON OF PHASE CONTRAST MRI AND CONVENTIONAL CARDIAC MRI DATA IN PATIENTS WITH OPERATED TETRALOGY OF FALLOT)

Aykut İnsan, Yıldıray Savaş, Ali Aslan Demir

6 KASIM 2019 • SALON A
09.42-09.50
Kardiyovasküler Görüntüleme

SS-034

EVALUATION OF VARIATIONAL ANATOMY OF MEDIAL AND LATERAL FEMORAL CIRCUMFLEX ARTERIES WITH COMPUTED TOMOGRAPHY ANGIOGRAPHY.

Ömer Özçağlayan

6 KASIM 2019 • SALON A
09.50-09.58
Kardiyovasküler Görüntüleme

SS-035

KORONER BT ANJİYOGRAFİ İLE KORONER ARTER ÇIKIŞ ANOMALİLERİNİN DEĞERLENDİRİLMESİ

Uğur Gülsaran, Fethi Emre Ustabaşıoğlu

6 KASIM 2019 • SALON A
09.58-10.06
Kas-İskelet Radyolojisi

SS-036

KARPAL TÜNEL SENDROMU KONSERVATİF TEDAVİ YANITININ DEĞERLENDİRİLMESİNDE SONOELASTOGRAFİNİN ROLÜ

Yasemin Durum Polat, Elif Aydın, Fikriye Sinem İnce, Mehmet Bilgen

6 KASIM 2019 • SALON A
10.06-10.14
Abdominal Radyoloji

SS-037

KARACİĞER METASTAZLARINDA PET-MRG DEKİ HETEROJENİTE İNDEKSİ VE SUVMAX KARŞILAŞTIRILMASI COMPARISON OF HETEROGENEITY INDEX AND SUVMAX FOR LIVER METASTASES IN PET-MRI

Bedriye Koyuncu Sökmen, Ayşegül Öz

6 KASIM 2019 • SALON A
10.14-10.22
Görüntüleme Bilişimi

SS-038

ANALYSING OF PREDATORY OPEN-ACCESS PUBLISHING IN MEDICAL SCIENCES RELEATED TO RADIOLOGY

Serkan Arıbal, Okan İnce, Eyüp Kaya

6 KASIM 2019 • SALON A
10.22-10.30
Girişimsel Radyoloji

SS-039

EVALUATION OF RISK FACTORS IN PNEUMOTHORAX DEVELOPMENT AFTER COMPUTERIZED TOMOGRAPHY-GUIDED TRANSTHORACIC BIOPSY AND MANAGEMENT OF COMPLICATIONS-BİLGİSAYARLI TOMOGRAFİ EŞLİĞİNDE TRANSTORASİK BİYOPSİ SONRASI PNÖMOTORAKS GELİŞİMİNDE RİSK FAKTÖRLERİNİN DEĞERLENDİRİLMESİ VE KOMPLİKASYONLARIN YÖNETİMİ

Serkan Sevgi, Ela Kaplan, Mehmet Kolu, İsmail Okan Yıldırım

6 KASIM 2019 • SALON 3
13.50-14.00
Baş-Boyun Radyolojisi

SS-040

POSTLİNGUAL İLERİ DERECEDE İŞİTME KAYBI OLAN HASTALAR İLE İŞİTMESİ NORMAL OLAN KONTROL GRUBUNUN KOHLEAR SİNİR BOYUTLARININ MRG İLE KARŞILAŞTIRILMASI (COMPARING COCHLEAR NERVE DIMENTIONS BETWEEN THE PATIENTS WITH POSTLINGUAL PROFOUND HEARING LOSS AND CONTROL GROUP WITH MAGNETIC RESONANCE IMAGING)

Başak Atalay, Mehmet Bilgin Eser, Mahmut Tayyar Kalcıoğlu, Umut Perçem Orhan Söylemez

6 KASIM 2019 • SALON 2
13.50-14.00
Abdominal Radyoloji

SS-041

KRONİK KARACİĞER HASTALIĞINDA HEPATİK FONKSİYON DEĞERLENDİRİLMESİNDE KANTİTATİF MRG TEKNİKLERİNİN KATKISI VE MOLLI-DEĞİŞKEN AÇILI T1 HARİTALAMA YÖNTEMLERİNİN KARŞILAŞTIRILMASI THE CONTRIBUTION OF QUANTITATIVE MRI TECHNIQUES IN THE EVALUATION OF HEPATIC FUNCTION IN CHRONIC LIVER DISEASE

Diğdem Kuru Öz, Elif Peker, Melahat Kul, İlhan Erden, Ayşe Erden

6 KASIM 2019 • SALON 2
14.50-15.00
Abdominal Radyoloji

SS-042

KRONİK VİRAL HEPATİTLİ HASTALARDA HEPATİK FİBROZİSİN DA-MRG VE DİNAMİK KONTRASTLI MRG İLE DEĞERLENDİRİLMESİ

Mehmet Hakan Pıçak, Hande Yardımcı, Özgür Kılıçkesmez

6 KASIM 2019 • SALON 1
13.50-14.00
Pediatrik Radyoloji

SS-043

YÜKSEK DOĞUM AĞIRLIĞI İLE UMBLİKAL VEN ÇAPI ARASINDA BİR İLİŞKİ VAR MIDIR?

Şadan Tutuş, Neşe Asal, Gülsüm Uysal, Hatice Şahin

6 KASIM 2019 • SALON 1
14.50-15.00
Nöroradyoloji

SS-044

MOLECULAR SUBGROUPING OF THE MEDULLOBLASTOMAS BASED ON MRI FINDINGS: A RETROSPECTIVE STUDY AT A SINGLE CENTER

Aynur Azizova, Ömer Önder, Berrin Babaoğlu, Ercan Ayaz, Ekim Gümeler, Şafak Parlak, Figen Söylemezoğlu, Hatice Kader Karlı Oğuz

6 KASIM 2019 • SALON 4
13.50-14.00
Nöroradyoloji

SS-045

SAĞLIKLI POPÜLASYONDA BEYİN YAŞLANMASINI DEĞERLENDİRMEDE T1 HARİTALAMANIN ROLÜ

Mehmet Koçak

6 KASIM 2019 • SALON 4
14.50-15.00
Abdominal Radyoloji

SS-046

KOLEDOKOLİTİAZİS TANISINDA MANYETİK REZONANS KOLANJİOPANKREATOGRAFİ VE MANYETİK REZONANS TRUE-FISP SEKANSININ KARŞILAŞTIRILMASI

Umut Erdem, Şükrü Mehmet Ertürk

6 KASIM 2019 • SALON 5
14.50-15.00
Görüntüleme Bilişimi

SS-047

ANALYSING OF PREDATORY OPEN-ACCESS PUBLISHING IN RADIOLOGY

Serkan Arıbal, Okan İnce, Eyüp Kaya, Hakan Önder

6 KASIM 2019 • SALON 2
16.10-16.20
Kas-İskelet Radyolojisi

SS-049

STERNUM PERFÜZYON MRG BULGULARI - PERFUSION MRI FINDINGS OF THE STERNUM

Zeycan Kübra Cevval, Irmak Durur Subaşı, Baki Hekimoğlu

6 KASIM 2019 • SALON 3
16.10-16.20
Toraks Radyolojisi

SS-050

ROMATOİD ARTRİT HASTALARINDA AKCİĞER TUTULUM PATERNLERİ İLE LABORATUVAR BULGULARI ARASINDAKİ İLİŞKİNİN DEGERLENDİRİLMESİ EVALUATION OF THE RELATIONSHIP BETWEEN PULMONARY MANIFESTATIONS AND LABORATORY FINDINGS IN RHEUMATOID ARTHRITIS PATIENTS

Hakkı Çelik, Naciye Sinem Gezer, Gökçen Ömeroğlu Şimşek, Aylin Alpaydın, Şengül Tarhan, Erkan Yılmaz, Pınar Balcı

6 KASIM 2019 • SALON 4
16.10-16.20
Genitoüriner Sistem Radyolojisi

SS-051

BÖBREK HÜCRELİ KANSERDE GÖRÜNÜR DİFÜZYON KATSAYISI İLE HİSTOLOJİK DERECELENDİRME ARASINDAKİ İLİŞKİ (RELATIONSHIP BETWEEN APPERENT DIFFUSION COEFFICIENT AND HISTOLOGICAL GRADATION IN RENAL CELL CARCINOMA)

Gülhan Kılıçarslan, Ahmet Kılıçarslan, Yeliz Gül

6 KASIM 2019 • SALON 5
16.30-16.40
Görüntüleme Bilişimi

SS-052

BEALL LİSTESİ ÜZERİNE BİR ARAŞTIRMA; TIPTAKİ YAĞMACI DERGİLER

Uğur Kesimal

6 KASIM 2019 • SALON 1
17.50-18.00
Nöroradyoloji

SS-053

YETİŞKİNLERDE BEYİN VENTRİKÜLLERİNİN NORMAL BOYUT VE HACİMLERİ

Mete Özdikici

6 KASIM 2019 • SALON 2
17.50-18.00
Acil Radyoloji

SS-054

ACİL SERVİSE BAŞVURAN VE PULMONER TROMBOEMBOLİ ÖN TANISIYLA PULMONER BT ANJİYOGRAFİ ÇEKİLEN HASTALARDA SONUÇLARIN REVİZE GENEVA KRİTERLERİ VE D-DİMER SONUÇLARI İLE KORELASYONU

Hale Turnaoğlu, Sefa Keskin, Berkay Becer, Ayşe Özçetin, Leyla Eybatova, Elif Durukan

6 KASIM 2019 • SALON 3
17.50-18.00
Abdominal Radyoloji

SS-055

AKUT MEKANİK İNTESTİNAL TIKANMA SEBEBİ : FİTOBEZOAR

Ümit İpeksoy, Metin Şenol

6 KASIM 2019 • SALON 5
17.30-17.38
Meme Radyolojisi

SS-056

GRANÜLOMATÖZ MASTİT VE PERİDUKTAL MASTİT AYRIMINDA DTI İLE KANTİTATİF ANALİZ

Nazmi Kurt, Savaş Hereklioğlu, Busem Binboğa, Uğur Gülsaran, Ahmet Onur Çelik, Ebru Taştekin, Atakan Sezer, Nermin Tunçbilek

6 KASIM 2019 • SALON 5
17.38-17.46
Meme Radyolojisi

SS-057

BREAST INCIDENTALOMAS DETECTED ON 18F-FDG PET/CT SCANS OF NON-BREAST CANCER PATIENTS: INCIDENCE AND SIGNIFICANCE

Sebnem Orguc, Meliha Akin, Feray Aras

6 KASIM 2019 • SALON 5
17.46-17.54
Meme Radyolojisi

SS-058

MEME KİTLELERİNİN TANISINDA ADC HİSTOGRAM ANALİZİ VE Kİ-67 PROLİFERASYON İNDEKSİ İLE İLİŞKİSİ THE RELATIONSHIP BETWEEN ADC HISTOGRAM ANALYSIS AND Kİ-67 PROLIFERATION INDEX IN THE DIAGNOSIS OF BREAST MALIGNANCIES

Ebru Düşünceli Atman, Elif Peker, Mesut Can Karalar, İlhan Memet Erden

6 KASIM 2019 • SALON 5
17.54-18.02
Meme Radyolojisi

SS-059

YENİ TANI MEME KANSERLİ HASTALARDA 1,5 T MRG İLE ELDE OLUNAN KISALTILMIŞ MEME MANYETİK REZONANS GÖRÜNTÜLEME PROTOKOLLERİNİN PREOPERATİF EVRELEMEDEKİ ETKİNLİĞİ

Maksude Esra Kadıoğlu, Yavuz Metin, Filiz Taşçı, Nurgül Orhan Metin, Oğuzhan Özdemir

6 KASIM 2019 • SALON 5
18.02-18.10
Meme Radyolojisi

SS-060

BIRADS 4 MEME LEZYONLARINA YAKLAŞIMDA MRG'NİN KATKISI

Işıl Yıldız, Cem Burak Kalaycı, Yasemin Polat, Aykut Soyer, İbrahim Halil Erdoğdu, Kemal Behzatoğlu, Cihan Uras, Füsun Taşkın

6 KASIM 2019 • SALON 5
18.10-18.18
Meme Radyolojisi

SS-061

T3 MEME KANSERİ EVRELEMESİNDE MANYETİK REZONANS GÖRÜNTÜLEMENİN DOĞRULUĞU VE CERRAHİ BULGULARLA KARŞILAŞTIRILMASI

Turkan Ikizceli, Gökçe Gülşen, Fazilet Erözgen

6 KASIM 2019 • SALON 5
18.18-18.26
Meme Radyolojisi

SS-062

KONTRASTLI SPEKTRAL MAMOGRAFİNİN TANISAL VE PREOPERATİF EVRELEMEDEKİ ETKİNLİĞİ: DİJİTAL MAMOGRAFİ VE DİNAMİK KONTRASTLI MEME MRG İLE KARŞILAŞTIRILMASI

Sibel Kul, İlker Eyüboğlu, Selçuk Akkaya, Ömer Öztekin

6 KASIM 2019 • SALON 5
18.26-18.34
Meme Radyolojisi

SS-063

MEMENİN KOMPLEKS KİSTİK KİTLELERİNDE SONOGRAFİK SINIFLANDIRMA VE SONOGRAFİK-PATOLOJİK KORELASYON

Fatma Kulalı, Gülbanu Güner, Aslıhan Semiz-oysu, Fikret Ezberci, Yaşar Bükte

6 KASIM 2019 • SALON 5
18.34-18.42
Meme Radyolojisi

SS-064

KONTRASTLI SPEKTRAL MAMOGRAFİ VE MEME MRG'NİN KARŞILAŞTIRILMASI

Muhammed Tekinhatun, Nuran Sabir, Ergün Erdem, Sevda Yılmaz

7 KASIM 2019 • SALON 1
09.10-09.20
Nöroradyoloji

SS-065

İNME ŞÜPHESİ OLAN HASTALARDA EASPECT SKORUNUN KULLANILABİLİRLİĞİ (THE AVAILABILITY OF E-ASPECTS IN PATIENTS WITH SUSPECTED STROKE)

Ekim Gümeler, Duygu İmre Yetkin, Ruhi Onur, İlkay İdilman, Bülent Erbil, Ethem Murat Arsava, Mehmet Akif Topçuoğlu, Erhan Akpınar

7 KASIM 2019 • SALON 1
10.00-10.10
Nöroradyoloji

SS-066

ROLE OF MDCT IN DIAGNOSIS AND TREATMENT OF CEREBRAL ANEURYSM (SEREBRAL ANEVRIZMA TANI VE TEDAVISINDE MDBT'NIN YERI)

Özden Demir, Melda Apaydın, Kenan Çetinoğlu, Volkan Çakır, Fazıl Gelal

7 KASIM 2019 • SALON 2
09.10-09.20
Görüntüleme Bilişimi

SS-067

TRAINING OF DEEP-MEDIC FOR LIVER VASCULATURE ANALYSIS AND COMPARISON OF ITS PERFORMANCE WITH RECENT WELL-ESTABLISHED VESSEL SEGMENTATION METHODS

Naciye Sinem Gezer, Parvın Huseynova, Mustafa Alper Selver

7 KASIM 2019 • SALON 3
09.10-09.20
Pediatrik Radyoloji

SS-069

NORMAL OPTIC NERVE THICKNESS VALUES IN CHILDREN

Sonay Aydin, Erdem Fatihoglu

7 KASIM 2019 • SALON 3
10.00-10.10
Girişimsel Radyoloji

SS-070

CERRAHİ YAPILAMAYAN PEDİATRİK LENFANJİOMALI OLGULARDA SKLEROTERAPİNİN ETKİNLİĞİ EFFECTIVENESS OF SCLEROTHERAPY IN PATIENTS WITH PEDIATRIC LYMPHANGIOMA

Murat Aşık

7 KASIM 2019 • SALON 4
09.10-09.20
Kas-İskelet Radyolojisi

SS-071

SUPRASPİNATUS TENDONUNUN T2/T2* HARİTALAMA TEKNİKLERİ İLE KANTİTATİF OLARAK DEĞERLENDİRİLMESİ

Bünyamin Ece, Pınar Nercis Koşar, Enver Necip Köseoğlu, Hasan Yiğit, Elif Ergün

7 KASIM 2019 • SALON 1
14.10-14.20
Pediatrik Radyoloji

SS-073

ZELLWEGER SENDROMUNDA GÖRÜNTÜLEME BULGULARI - IMAGING FINDINGS IN ZELLWEGER SYNDROME

Çiğdem Oztunali, Merve Yazol , Özlem Bozkurt , Eylem Kıral

7 KASIM 2019 • SALON 2
14.10-14.20
Abdominal Radyoloji

SS-074

PRİMER ABDOMİNAL MALİGNİTELERDE PET/MRG: KONTRASTLI BT İLE KARŞILAŞTIRILDIĞINDA EK BULGU SAĞLIYOR MU? (DOES WHOLE-BODY PET / MR İMAGİNG OF ABDOMİNAL CANCERS OFFER ADDİTİONAL FİNDİNGS COMPARED TO CONTRAST-ENHANCED CT?)

Bahattin Özkul, İbrahim Halil Sever

7 KASIM 2019 • SALON 3
14.10-14.20
Toraks Radyolojisi

SS-075

ADC VALUES TO PREDICT PATHOLOGIC GRADE IN NON SMALL CELL LUNG CANCER

Erdem Fatihoglu, Sonay Aydin

7 KASIM 2019 • SALON 4
14.10-14.20
Baş-Boyun Radyolojisi

SS-076

ACR TIRADS'DA KULLANILAN ULTRASON ÖZELLİKLERİ AÇISINDAN, RADYOLOJİ ASİSTANLARI İLE RADYOLOJİ UZMANLARI ARASINDAKİ UYUMUNUN DEĞERLENDİRİLMESİ: BİR EĞİTİM VE ARAŞTIRMA HASTANESİ OLARAK DENEYİMİMİZ

Alper Özel, Deniz Türkyılmaz Mut, Burçin Ağrıdağ Üçpınar, Ayşe Özdal Sayer, Uğur Yanç, Bade Von Bodelschwingh, Ali Gemalmaz

7 KASIM 2019 • SALON 1
15.50-16.00
Genitoüriner Sistem Radyolojisi

SS-077

Bİ-PARAMETRİK PROSTAT MRG, MULTİ-PARAMETRİK MRG İLE KARŞILAŞTIRILDIĞINDA PROSTAT KANSERİ TESPİTİ İÇİN BENZER TANISAL DOĞRULUK ORANLARI SUNAR

Aysegul Gormez, Osman Melih Topcuoglu

7 KASIM 2019 • SALON 1
16.20-16.30
Genitoüriner Sistem Radyolojisi

SS-078

BÖLGEMİZDEKİ HASTA POPÜLASYONUNDA PROSTAT KANSERİ TANISINDA PI-RADS V2 REHBERİNİN ETKİNLİĞİNİN ARAŞTIRILMASI

Hasan Genç, Mustafa Koç

7 KASIM 2019 • SALON 2
15.50-16.00
Görüntüleme Bilişimi

SS-079

TEKRARLAYAN GADODİAMİD UYGULAMASI NORMAL BÖBREK FONKSİYONU OLAN SIÇAN BÖBREĞİNDE YAPISAL DEĞİŞİKLİKLERLE İLİŞKİLİ OLABİLİR

Türker Acar, Canberk Tomruk, Ahmet Bozer, Yiğit Uyanıkgil

7 KASIM 2019 • SALON 2
16.20-16.30
Abdominal Radyoloji

SS-080

BOSNİAK TİP 3 KİSTLERİN ALT GRUPLARININ (3S - 3N) MALİGNİTE ÖNGÖRÜ DEĞERİ

Gülşen Yücel Oğuzdoğan, Zehra Hilal Adıbelli, Ertuğrul Şefik, İbrahim Halil Bozkurt

7 KASIM 2019 • SALON 3
15.50-16.00
Toraks Radyolojisi

SS-081

PULMONER SARKOİDOZUN TİPİK VE ATİPİK BT BULGULARINDA FİBROZİS GÖRÜLME ORANLARININ KARŞILAŞTIRILMASI

Seher Susam, Fatma Demirci Üçsular, Enver Yalnız, Akın Çinkooğlu, Gülru Erbay, Berna Eren Kömürcüoğlu, Ceyda Anar, Gülistan Karadeniz, Filiz Güldaval, Ali Kadri Çırak, Nimet Aksel, Emel Tellioğlu, Mine Gayaf, Özgür Batum, Dursun Alizoroğlu

7 KASIM 2019 • SALON 3
16.20-16.30
Toraks Radyolojisi

SS-082

SARKOİDOZUN TİPİK VE ATİPİK PARANKİMAL BULGULARININ BİLGİSAYARLI TOMOGRAFİ İLE DEĞERLENDİRİLMESİ (EVALUATİON OF TYPİCAL AND ATYPİCAL PARENCHYMAL FİNDİNGS OF SARCODOSİS BY COMPUTED TOMOGRAPHY)

Zeliha Coşgun, Emine Dağıstan, Ahmet İmrek

8 KASIM 2019 • SALON 1
09.10-09.20
Meme Radyolojisi

SS-083

DİFFÜZYON AĞIRLIKLI GÖRÜNTÜLEMENİN KİTLESEL OLMAYAN KONTRAST TUTULUMUNUN AYIRICI TANISINDA KATKISI: İNSİTU DUKTAL KARSİNOM, İNVAZİV DUKTAL KARSİNOM VE GRANÜLOMATÖZ MASTİT

Özge Hatice Çiftçi, Ravza S. Yılmaz, Memduh Dursun

8 KASIM 2019 • SALON 1
10.00-10.10
Meme Radyolojisi

SS-084

DIFFUSION KURTOSIS IMAGING FEATURES OF BIRADS CATHEGORY 2 SOLID LESIONS OF THE BREAST: A PRELIMINARY STUDY WITH 22 LESIONS AND REVIEW OF THE LITERATURE

Nurcan Cetin, Irmak Durur Subasi, Baki Hekimoglu

8 KASIM 2019 • SALON 2
09.10-09.20
Genitoüriner Sistem Radyolojisi

SS-085

VARİKOSELİ BULUNAN VE BULUNMAYAN İNFERTİLİTE OLGULARININ AYIRIMINDA T1 MAPPING'İN KULLANILABİLİRLİĞİ

Ruhullah Eşim, Mehmet Göktepeli, Erdal Karavaş, Mecit Kantarcı

8 KASIM 2019 • SALON 2
10.00-10.10
Genitoüriner Sistem Radyolojisi

SS-086

RENAL HÜCRELİ KARSİNOM OLGULARINDA EVRE VE HİSTOLOJİK SUBTİPTE RADİOMİCS

Servan Yaşar, Nuray Voyvoda, Tülay Özer, Bekir Voyvoda

8 KASIM 2019 • SALON 3
09.10-09.20
Pediatrik Radyoloji

SS-087

PEDİATRİK YAŞ GRUBUNDA MANYETİK REZONANS GÖRÜNTÜLEME İLE NORMAL PANKREAS PARANKİM KALINLIĞI

Ercan Ayaz, Özlem Özkale Yavuz, Nursun Özcan, Berna Oğuz, Mithat Haliloğlu

8 KASIM 2019 • SALON 3
10.00-10.10
Pediatrik Radyoloji

SS-088

ÇOCUKLARDA WİLMS DIŞI PRİMER BÖBREK TÜMÖRLERİNİN RADYOLOJİK BULGULARI

Ercan Ayaz, Hatice Nursun Özcan, Berna Oğuz, Mithat Haliloğlu

8 KASIM 2019 • SALON 4
09.10-09.20
Abdominal Radyoloji

SS-089

PANKREAS DİVİZYUM ALT TİPLERİNDE İNTRAHEPATİK SAFRA KANAL VE PORTAL VEN DALLANMA VARYASYON DAĞILIMININ BELİRLENMESİ

Canan Altay, Muhammet Kürşat Şimşek, Abdullah Hakan Özgül, Işıl Başara Akın, Mustafa Seçil

8 KASIM 2019 • SALON 4
10.00-10.10
Abdominal Radyoloji

SS-090

PANKREAS ADENOKANSERLERİNDE KEMOTERAPİ YANITINI DEĞERLENDİRMEDE İYOT TUTULUM MİKTARI KULLANILABİLİR Mİ? PROSPEKTİF DUAL ENERJİ BİLGİSAYARLI TOMOGRAFİ ÇALIŞMASI

Serdar Aslan, Mehmet Selim Nural, Güzin Gönüllü Demirağ

8 KASIM 2019 • SALON 5
08.30-08.40
Abdominal Radyoloji

SS-091

PERİFERAL ZONDA YÜKSELTİLMİŞ PIRADS SKORU 4 OLAN LEZYONLARDA PROSTAT KANSERİ SAPTANMA ORANLARINI ARAŞTIRMAK VE PIRADSV2 İLE PIRADSV2.1 KANSER SAPTANMA ORANLARINI KARŞILAŞTIRMAK

Sena Azamat, Esin Düvek, Merve Gülbiz Kartal, Barış Bakır, Atadan Tunacı

8 KASIM 2019 • SALON 5
08.40-08.50
Abdominal Radyoloji

SS-092

NÖROENDOKRİN TÜMÖR KARACİĞER METASTAZLARI: TEK FAZLI RUTİN ABDOMEN BT-BT HİSTOGRAM BULGULARI İLE HİSTOLOJİK ALT TİPLER TAHMİN EDİLEBİLİR Mİ? GA-68 DOTATATE PET/BT KORELASYONU

Başak Gülpınar, Elif Peker, Çiğdem Soydal, Mine Araz, Atilla Halil Elhan

8 KASIM 2019 • SALON 5
08.50-09.00
Acil Radyoloji

SS-093

APPLICABILITY OF RIB UNFOLDING SOFTWARES ON TRAUMA PATIENTS AND ITS FACILITATOR EFFECT ON EVALUATION TIME

Ahmet Gürkan Erdemir, İlkay İdilman, Mehmet Ruhi Onur, Erhan Akpınar

8 KASIM 2019 • SALON 5
09.00-09.10
Genitoüriner Sistem Radyolojisi

SS-094

FETAL KARDİAK İNTERATRİEL BASINÇ GRADİENTLERİNİN NONİNVAZİF BELİRLENMESİ; İLK SONUÇLAR

Cemil Gürses, Onur Erol, Burak Karadağ, Mete Çağlar

8 KASIM 2019 • SALON 5
09.10-09.20
Toraks Radyolojisi

SS-095

SJÖGREN SENDROMUNA BAĞLI İNTERSTİSYEL AKCİĞER HASTALIĞININ FARKLI KANTİTATİF ANALİZ YÖNTEMLERİYLE DEĞERLENDİRİLMESİ QUANTİTATİVE ANALYSİS OF SJÖGREN SYNDROME RELATED INTERSTİTİAL LUNG DİSEASE WİTH DİFFERENT METHODS

Furkan Ufuk, Mahmut Demirci, Göksel Altınışık Ergür, Uğur Karasu

8 KASIM 2019 • SALON 5
09.20-09.30
Girişimsel Radyoloji

SS-096

RADIOFREQUENCY ABLATION IN PATIENTS WITH PARATHYROID ADENOMA-PARATİROİD ADENOMLU HASTALARDA RADYOFREKANS ABLASYON

İsmail Okan Yıldırım, Bahri Evren, Serkan Sevgi, Aslıhan Mete Yıldırım, Kaya Saraç, İbrahim Şahin

8 KASIM 2019 • SALON 5
09.30-09.40
Girişimsel Radyoloji

SS-097

STENTLE YAPILAN İNTRAKRANİAL ANEVRİZMALARIN ENDOVASKÜLER TEDAVİSİNDE KLOPİDEGROL İLE PRASUGRELİN RADYOLOJİK SONUÇLARININ RETROSPEKTİF DEĞERLENDİRİLMESİ- RETROSPECTIVE EVALUATION OF CLOPIDOGREL AND PRASUGREL RADIOLOGICAL RESULTS IN ENDOVASCULAR TREATMENT OF INTRACRANIAL ANEURYSMS

Elif Kır, Ömer Fatih Nas, Bahattin Hakyemez

8 KASIM 2019 • SALON 5
09.40-09.50
Görüntüleme Bilişimi

SS-098

COMPARATIVE ANALYSIS OF MANUAL DELINEATION, SEMI-AUTOMATIC EXTRACTION AND AUTOMATIC DEEP MODELS FOR SEGMENTATION IN LIVER VOLUMETRY FROM MRI

Naciye Sinem Gezer, Mustafa Mahmut Barış, Ali Emre Kavur, Ulaş Yüksel, Oğuz Dicle, Mustafa Alper Selver

8 KASIM 2019 • SALON 5
09.50-10.00
Kardiyovasküler Görüntüleme

SS-099

AKUT MİYOKARDİT HASTALARINDA KARDİYAK MRG'DE GEÇ KONTRAST TUTULUM VARLIĞININ VE GEÇ KONTRAST TUTULUM ORANININ SOL VENTRİKÜL FONKSİYONLARI İLE İLİŞKİSİ THE RELATİONSHİP BETWEEN THE PRESENCE AND THE EXTENT OF LATE GADOLİNİUM ENHANCEMENT WİTH LEFT VENTRİCULAR FUNCTİONS İN ACUTE MYOCARDİTİS

Deniz Aliş, Ozan Aşmakutlu

8 KASIM 2019 • SALON 5
10.00-10.10
Kas-İskelet Radyolojisi

SS-100

KRİTİK BACAK İSKEMİSİ OLAN HASTALARDA AYAK BT PERFÜZYON GÖRÜNTÜLEMEDE DEKONVOLÜSYON VE MAKSİMUM SLOPE YÖNTEMLERİNİN KARŞILAŞTIRILMASI

Emetullah Cindil, Gonca Erbaş, Mahi Nur Cerit, Halit Nahit Şendur

8 KASIM 2019 • SALON 5
10.10-10.20
Acil Radyoloji

SS-101

COULD CONDENSATED GLIMPSE ABDOMEN CT FOR NON-TRAUMATIC SELECTED ER PATIENTS RELIEVE THE ANXIETY OF UNNECESSARY RADIATION?

Ahmet Gürkan Erdemir, Mehmet Ruhi Onur, İlkay İdilman, Erhan Akpınar

8 KASIM 2019 • SALON 5
10.20-10.30
Baş-Boyun Radyolojisi

SS-102

SHEAR WAVE ELASTOGRAFİ VE DOPPLER; TIRADS'DA DENGELERİ DEĞİŞTİREBİLİR Mİ? (SHEAR WAVE ELASTOGRAPHY AND DOPPLER; MAY THEY CHANGE THE BALANCES IN TIRADS?)

Hakan Baş, Evren Üstüner, Sezer Kula, Can Konca, Seher Demirer, Atilla Halil Elhan

8 KASIM 2019 • SALON 5
11.30-11.40
Pediatrik Radyoloji

SS-103

ÇOCUKLARA ANTERİOR ETMOİD ARTER SEYRİ VE OLFAKTÖR SİNİR BÜYÜKLÜĞÜ İLE ETMOİD ÇATI YÜKSEKLİĞİ ARASINDAKİ İLİŞKİ

Merter Keçeli, Nevin Sekmenli

8 KASIM 2019 • SALON 5
11.40-11.50
Pediatrik Radyoloji

SS-104

PEDIATRIK HASTALARDA KÖK HÜCRE NAKLİ SONRASI GELİŞEN KOMPLIKASYONLARIN RADYOLOJİK BULGULARININ DEĞERLENDİRİLMESİ

Gülcin Durukan Günaydın, Öznur Boyunağa, Rana Beyoğlu, İsmaıl Akdulum, Zühre Kaya, Ülker Koçak

8 KASIM 2019 • SALON 5
11.40-12.00
Nöroradyoloji

SS-105

INCREASED GRAY AND WHITE MATTER INTEGRITY IN THE PRIMARY AND SECONDARY VISUAL FIELDS OF PROFESSIONAL BIKERS: PRELIMINARY FINDINGS ON AN AUTOMATED ROI-BASED ANALYSIS BY DIFFUSION METRICS.

Gizem Abacı, Atakan Küskün, İsmail Devecioğlu, Yaşar Türk

8 KASIM 2019 • SALON 5
12.00-12.10
Nöroradyoloji

SS-106

INCREASED SCLERA-CHOROID-RETINAL THICKNESS AND DECREASED GLOBE VOLUMES IN CHILDREN WITH MPS TYPE VI

Özlem Özkale Yavuz, Ercan Ayaz, Elif Günay Bulut, Ayça Akgöz Karaosmanoğlu, Kader Karlı Oğuz

8 KASIM 2019 • SALON 5
12.10-12.20
Meme Radyolojisi

SS-107

MEME KANSERİ TEŞHİSİNDE KONTRASTLI SPEKTRAL MAMOGRAFİ VE MEME MRG'NİN TANIYA KATKISININ KARŞILAŞTIRILMASI

Kamber Göksu, Fatma Nur Soylu Boy, Ahmet Vural, Burcu Anıl, Hakkı Muammer Karakaş, Ahmet Günkan, Mehmet Burak Yıldız

8 KASIM 2019 • SALON 5
12.20-12.30
Meme Radyolojisi

SS-108

MEME KORUYUCU CERRAHİDE İNTRAOPERATİF SPESİMEN TOMOZENTEZ CERRAHİ SINIR SAPTAMADA NE KADAR ETKİN?

Işıl Başara Akın, Gözde Tokatlı, Ece Akyol, Ali Balcı, Merih Güray Durak, Süleyman Özkan Aksoy, Pınar Balcı

8 KASIM 2019 • SALON B
08.30-08.38
Girişimsel Radyoloji

SS-109

A NOVEL TECHNİQUE İN THE TREATMENT OF LYMPHOCELES AFTER RENAL TRANSPLANTATİON C-ARM CONE BEAM CT-GUİDED PERCUTANEOUS EMBOLİZATİON OF LYMPHATİC LEAKAGE FOLLOWİNG LYMPHANGİOGRAPHY- LENFANJİYOGRAFİ SONRASI LENFATİK KAÇAĞIN BT EŞLİĞİNDE PERKÜTAN EMBOLİZASYONU

İsmail Okan Yıldırım, Turgut Pişkin, Ela Kaplan, Serkan Sevgi, Murat Doğan, Hülya Taşkapan, İdris Şahin, Kaya Saraç

8 KASIM 2019 • SALON B
08.38-08.46
Girişimsel Radyoloji

SS-110

AKUT NONVARİKÖZ ÜST VE ALT GASTROİNTESTİNAL SİSTEM KANAMALARINDA ENDOVASKÜLER EMBOLİZASYON TEDAVİSİNİN ETKİNLİĞİ

Mehmet Şeker, İrem İşlek, Cengiz Erol

8 KASIM 2019 • SALON B
08.46-08.54
Girişimsel Radyoloji

SS-111

PROSTATİK ARTER EMBOLİZASYONUNDA PELVİK ARTERİYEL ANATOMİNİN ANJİYOGRAFİK SINIFLANDIRMASI

Fırat Atak, Gonca Eldem, Osman Öcal, Ahmet Güdeloğlu, Ali Ergen, Haluk Özen, Bora Peynircioğlu

8 KASIM 2019 • SALON B
08.54-09.02
Girişimsel Radyoloji

SS-112

YOUTUBE EŞLİĞİNDE BİYOPSİ: GÜVENİLİRLİK, KAPSAM VE KALİTE AÇISINDAN HASTA BİLGİLENDİRİCİ MEME BİYOPSİ VİDEOLARININ ANALİZİ (YOUTUBE-GUIDED BIOPSY: ANALYSIS OF PATIENT INFORMATIVE BREAST BIOPSY VIDEOS IN TERMS OF RELIABILTY, COMPERHENSIVENESS AND QUALITY)

Mahmut Bilal Doğan, İsmail Caymaz, Adnan Kabaalioğlu

8 KASIM 2019 • SALON B
09.02-09.10
Girişimsel Radyoloji

SS-113

KARACİĞER NAKLİ HASTALARINDA KALICI VE ÇIKARILABİLİR CUSTOM-MADE BİLİYER STENTLEME

Ramazan Kutlu, Mehmet Seyfi Buruk, Sinan Karatoprak, Mehmet Demirbaş, Burak Işık, Sezai Yılmaz

8 KASIM 2019 • SALON B
09.10-09.18
Girişimsel Radyoloji

SS-114

SEREBROVASKÜLER STENTLEMEDE ASPİRİN VE KLOPİDOGREL DİRENCİNİN GÖRÜLME SIKLIĞI

Dilara Atasoy, Hasan Dinç, Şükrü Oğuz, Mehmet Sönmez

8 KASIM 2019 • SALON B
09.18-09.26
Girişimsel Radyoloji

SS-115

CANLI VERİCİLİ KARACİĞER NAKLİ SONRASI DONÖR BİLİYER KOMPLİKASYONLARINDA PERKÜTAN RADYOLOJİK TEDAVİ

Sinan Karatoprak, Ramazan Kutlu, Betül Karatoprak, Mehmet Seyfi Buruk, Mehmet Demirbaş, Burak Işık, Sezai Yılmaz

8 KASIM 2019 • SALON B
09.34-09.42
Girişimsel Radyoloji

SS-117

IS ACR TI-RADS 4 NODULES CAUSING OVERDIAGNOSIS AND UNNECESSARY BIOPSIES,DO WE NEED A MODIFICATION

Umut Perçem Orhan Söylemez

8 KASIM 2019 • SALON B
09.42-09.50
Girişimsel Radyoloji

SS-118

NOVEL USE OF AUTOLOGOUS BLOOD PATCH INJECTION IN CT-GUIDED PERCUTANEOUS LUNG BIOPSY: PRELIMINARY RESULTS OF A PROSPECTIVE, SINGLE-CENTER, RANDOMIZED, CONTROLLED CLINICAL TRIAL.

Yasar Turk

8 KASIM 2019 • SALON B
09.50-09.58
Girişimsel Radyoloji

SS-119

HASTA BİLGİLENDİRMEDE KAYNAK OLARAK YOUTUBE: TRANSTORASİK PERKÜTAN AKCİĞER BİYOPSİ VİDEOLARININ DEĞERLENDİRİLMESİ

Okan Gürkan, Canan Gündüz Gürkan

8 KASIM 2019 • SALON B
10.06-10.14
Girişimsel Radyoloji

SS-121

CANLI KARACİĞER NAKLİ YAPILAN PEDİATRİK HASTALARDA HEPATİK VEN RADYOLOJİK GİRİŞİMSEL İŞLEMLERDE THROUGH-AND-THROUGH ERİŞİM

Ramazan Kutlu, Mehmet Demirbaş, Mehmet Seyfi Buruk, Sinan Karatoprak, Burak Işık, Sezai Yılmaz

8 KASIM 2019 • SALON B
10.14-10.22
Girişimsel Radyoloji

SS-122

MALİGN BİLİYER OBSTRÜKSYONLARDA ENDOBİLİYER MİKRODALGA ABLASYON

Mahmut Demirci, Halil Serdar Aslan, Muhammed Raşid Aykota, Mustafa Çelik, Gamze Gököz Doğu, Muhammet Arslan

8 KASIM 2019 • SALON 1
14.55-15.05
Toraks Radyolojisi

SS-123

IS IT POSSIBLE TO RECOGNIZE LUNG METASTASIS OF BLADDER CANCER IN THE EARLY PERIOD WITH RADIOGENOMICS?

Hakan Abdullah ÖZGÜL, Canan ALTAY, Işıl BAŞARA AKIN, Ozan BOZKURT, Ömer DEMİR, Emine Burçin TUNA, Kutsal YÖRÜKOĞLU, Mustafa SEÇİL

8 KASIM 2019 • SALON 2
14.55-15.05
Abdominal Radyoloji

SS-124

LOKAL İLERİ MİDE TÜMÖRLERİNDE BİLGİSAYARLI TOMOGRAFİ TEXTURE ANALİZ BULGULARI : NEOADJUVAN KEMOTERAPİ ÖNCESİNDE POTANSİYEL KANTİTATİF GÖRÜNTÜLEME BİOMARKERI CT TEXTURE ANALYSIS IN PATIENTS WITH LOCALLY ADVENCED GASTRIC CARCINOMA : A POTENTIAL QUANTITATIVE IMAGING BIOMARKER

Aytül Hande Yardımcı, İpek Sel, Ceyda Turan Bektas, Cagrı Erdim, Hasan Bulut, Özgür Kılıckesmez, Veysi Hakan Yardımcı

8 KASIM 2019 • SALON 4
14.55-15.05
Acil Radyoloji

SS-125

2015 ANKARA BOMBALI TERÖR SALDIRISI: RADYOLOJİK BULGULAR 2015 ANKARA BOMBING: RADIOLOGICAL IMAGING FINDINGS

Selçuk Parlak, Muhammed Said Beşler , Velihan Çayhan, Esra Çıvgın

8 KASIM 2019 • SALON 5
14.15-14.23
Görüntüleme Bilişimi

SS-126

SOSYAL DESTEK FMRI ANALİZİ İÇİN GRUP AKTİVASYON ALANLARININ BELİRLENMESİ

Cemre Candemir, Burcu Özkul, Kaya Oğuz, M. Alper Selver, Ali Saffet Gönül

8 KASIM 2019 • SALON 5
14.23-14.31
Pediatrik Radyoloji

SS-127

PEDİATRİK POPÜLASYONDA FİZYOLOJİK PİNEAL BEZ KALSİFİKASYONUNUN BİLGİSAYARLI TOMOGRAFİ İLE DEĞERLENDİRİLMESİ / EVALUATION OF PHYSIOLOGICAL PINEAL GLAND CALCIFICATION BY COMPUTED TOMOGRAPHY IN THE PEDIATRIC POPULATION

Emine Çalışkan, Mehmet Öztürk

8 KASIM 2019 • SALON 5
14.31-14.39
Nöroradyoloji

SS-128

DEJENERATİF SERVİKAL HASTALIĞI OLANLARDA DİNAMİK SERVİKAL MANYETİK REZONANS GÖRÜNTÜLEME BULGULARININ STANDART STATİK MANYETİK REZONANS GÖRÜNTÜLEME VE KLİNİK BULGULAR İLE KORELASYONU

Mert Bayramoğlu, Kemal Murat Haberal, Tülin Yıldırım, Nuri Çetin, Ahmet Muhteşem Ağıldere

8 KASIM 2019 • SALON 5
14.47-14.55
Nöroradyoloji

SS-130

SPİNAL DEKOMPRESYON HASTALIĞINDA TEDAVİ ETKİNLİĞİNİN DİFFÜZYON TENSOR GÖRÜNTÜLEME İLE DEĞERLENDİRİLMESİ

Ali Murat Koç, Şeniz Akçay, Neşe Gürel Kandemir, Zehra Hilal Adıbelli

8 KASIM 2019 • SALON 5
14.55-15.03
Nöroradyoloji

SS-131

TÜRKÇE BAŞLIK: MENİNGİOMLARDA PREOPERATİF ADC HİSTOGRAM ANALİZ BULGULARI İLE WHO EVRESİ VE HİSTOPATOLOJİK ALT TİPİ HAKKINDA YORUM YAPILABİLİR Mİ? İNGİLİZCE BAŞLIK: COULD THE HISTOLOGICAL SUBTYPE AND WHO GRADE OF MENINGIOMA BE PREDICTED USING PREOPERATIVE ADC HISTOGRAM FINDINGS?

Yeşim Karagöz, Aysim Yıldız, Seray Kurt Güney, Abdullah Soydan Mahmutoğlu

9 KASIM 2019 • SALON 1
09.10-09.20
Abdominal Radyoloji

SS-132

GADOKSETİK ASİT KULLANIMININ LI-RADS SINIFLAMASINA ETKİSİ NE KADARDIR?

Şükrü Mehmet Ertürk, Bade Keleş, Gizem Açıkel Dündar, Ömer Naci Tabakçı, Muzaffer Başak

9 KASIM 2019 • SALON 1
10.10-10.20
Girişimsel Radyoloji

SS-133

ERİŞKİN SOL LOB CANLI VERİCİLİ KARACİĞER NAKLİNE BAĞLI BİLİYER KOMPLİKASYONLARDA PERKÜTAN RADYOLOJİK TEDAVİ

Sinan Karatoprak, Ramazan Kutlu, Betül Karatoprak, Mehmet Seyfi Buruk, Mehmet Demirbaş, Burak Işık, Sezai Yılmaz

9 KASIM 2019 • SALON 2
09.10-09.20
Nöroradyoloji

SS-134

AUTOMATED MEASUREMENT OF BRAIN STRUCTURES AND WHITE MATTER LESION VOLUME IN DIABETES-PREDIABETES WITH DECISION TREE AND ARTIFICIAL NEURAL NETWORK BASED MACHINE LEARNING MODEL.

Emin Demirel, Rabia Yolalan, Furkan Kaya

9 KASIM 2019 • SALON 2
10.10-10.20
Nöroradyoloji

SS-135

"SENTETİK KANNABİNOİD'İN (WİN 55, 212-2) SANTRAL SİNİR SİSTEMİNE OLAN ETKİLERİNİN KRANİAL MRG İLE GÖSTERİLMESİ: BİR PREKLİNİK ÇALIŞMA

Türker Acar, Ali Murat Koç, Mustafa Deniz Yörük, İlke Bayzit Koçer, Elif Aylin Yüce Yörük, Lokman Öztürk

9 KASIM 2019 • SALON 3
09.10-09.20
Toraks Radyolojisi

SS-136

KRONİK OBSTRÜKTİF AKCİĞER HASTALIĞINDA TORAKS BİLGİSAYARLI TOMOGRAFİSİNDE AZALMIŞ DİYAFRAM KRUS KALINLIĞI REDUCED DIAPHRAGM CRUS THICKNESS IN CHRONIC OBSTRUCTIVE LUNG DISEASE IN THORAX COMPUTED TOMOGRAPHY

Ali Küpeli

9 KASIM 2019 • SALON 3
10.10-10.20
Toraks Radyolojisi

SS-137

PULMONARY CAVITARY NODULES ON COMPUTED TOMOGRAPHY: DIFFERENTIATION OF TUBERCULOSIS FROM SQUAMOUS CELL CARCINOMA BILGISAYARLI TOMOGRAFIDE AKCIĞER KAVITER NODÜLLERI: TÜBERKÜLOZUN SKUAMÖZ HÜCRELI KARSINOMDAN AYRIMI

Serkan Güneyli, Ergin Sağtaş, Recep Savaş

9 KASIM 2019 • SALON 4
09.10-09.20
Nöroradyoloji

SS-138

OLFAKTÖR DİSFONKSİYONUN RADYOLOJİK TANISI: YENİ BİR BAKIŞ AÇISI

Duzgun Yıldırım, Deniz Aliş, Suha Turkmen, Alev Bakır, Ali Eryürek, Dastan Temirbekov, Aytuğ Altundağ, Deniz Esin Tekcan Şanlı

9 KASIM 2019 • SALON 4
10.10-10.20
Baş-Boyun Radyolojisi

SS-139

İNFRAORBİTAL KANAL VARYASYONLARININ MAKSİLLER SİNÜS HACMİ İLE İLİŞKİSİNİN DEĞERLENDİRİLMESİ (EVALUATİON OF THE RELATİONSHİP OF THE İNFRAORBİTAL CANAL VARİATİONS WİTH THE MAXİLLARY SİNUS VOLUME)

Tuğba Tümer, Anıl Özgür, Kaan Esen, Yüksel Balcı, Yusuf Vayısoğlu

9 KASIM 2019 • SALON 5
09.10-09.20
Acil Radyoloji

SS-140

İŞ KAZALARININ ADLİ RADYOLOJİ AÇISINDAN DEĞERLENDİRİLMESİ

Safiye Kafadar, Hüseyin Kafadar, Şükrü Mehmet Ertürk

9 KASIM 2019 • SALON 5
10.10-10.20
Girişimsel Radyoloji

SS-141

AKUT İSKEMİK UYANMA İNMESİNİN ENDOVASKÜLER TEDAVİSİNDE MEKANİK TROMBEKTOMİNİN RADYOLOJİK VE KLİNİK ETKİNLİĞİ

Cem Bilgin, Yavuz Durmuş, Ömer Fatih Nas, Cemile Haki, Bahattin Hakyemez

9 KASIM 2019 • SALON 1
15.00-15.10
Genitoüriner Sistem Radyolojisi

SS-143

KONTRASTSIZ BT KESİTLERİNDE KOMPLİKE RENAL KİST - RENAL HÜCRELİ KARSİNOM AYRIMINDA HİSTOGRAM ANALİZİNİN YERİ

Murat Baykara, Mustafa Yıldırım, Mustafa Koç

9 KASIM 2019 • SALON 2
14.50-15.00
Girişimsel Radyoloji

SS-144

436 PEDİATRİK KARACİĞER NAKLİ HASTASINDA BİLİYER KOMPLİKASYONLAR VE PERKÜTAN RADYOLOJİK GİRİŞİMLER: TEK MERKEZ DENEYİMİ

Ramazan Kutlu, Mehmet Seyfi Buruk, Sinan Karatoprak, Burak Işık, Sezai Yılmaz

9 KASIM 2019 • SALON 3
14.50-15.00
Kas-İskelet Radyolojisi

SS-146

AYAK BİLEĞİ EKLEMİNDE OSTEOKONDRAL CİSİMLERİN EKLEM KOMPARTMANI VE İLİŞKİLİ SİNOVYAL RESESLERE GÖRE DAĞILIMININ MANYETİK REZONANS ARTROGRAFİ İLE DEĞERLENDİRİLMESİ

Bahar Yılmaz Çankaya, Hayri Oğul, Mecit Kantarcı

9 KASIM 2019 • SALON 3
15.00-15.10
Kas-İskelet Radyolojisi

SS-147

KARTİLAJ SHEAR-WAVE ELASTOGRAFİSİ OSTEOARTRİTİN ERKEN TANISINDA YARDIMCI BİR YÖNTEM OLARAK KULLANILABİLİR Mİ?

Dilek Şen Dokumacı, Sunay Sibel Karayol, Cem Karayol

9 KASIM 2019 • SALON 4
14.50-15.00
Acil Radyoloji

SS-148

KARBONMONOKSİT ZEHİRLENMESİNDE BEYİN PERFÜZYON DEĞİŞİKLERİNİ GÖSTERMEDE ASL PERFÜZYON MRG'NİN KATKISI CONTRIBUTION OF ASL PERFUSION MRI IN SHOWING BRAIN PERFUSION CHANGES IN CARBONMONOXIDE POISONING

Mehmet Sedat Durmaz, Serdar Arslan, Abdullah Arslan, Ramazan Köylü

9 KASIM 2019 • SALON 4
15.00-15.10
Nöroradyoloji

SS-149

KRONİK BÖBREK HASTALARINDA BEYAZ CEVHER HİPERİNTENSİTELERİNİN VE BEYİN VOLÜM DEĞERLERİNİN OTOMATİZE SİSTEMLE İNCELENMESİ VE HASTALIK EVRESİ İLE İLİŞKİNİN DERİN SİNİR AĞLARI-KARAR AĞAÇLARI TEMELLİ SANAL ZEKA ALGORİTMALARI ARAŞTIRILMASI

Emin Demirel, Rabia Yolalan, Çiğdem Özer Gökaslan, Furkan Kaya

9 KASIM 2019 • SALON 5
14.50-15.00
Meme Radyolojisi

SS-150

PURE DUKTAL KARSİNOMA INSİTULU OLGULARDA MAMOGRAFİK BULGULARLA MOLEKÜLER ÖZELLİKLER ARASINDAKİ İLİŞKİ

Muhammet Göktaş, Nazmi Kurt, Savaş Hereklioğlu, Uğur Gülsaran, Ezgi Genç Erdoğan , Ebru Taştekin, Derya Karabulut, Nermin Tunçbilek

9 KASIM 2019 • SALON 5
15.00-15.10
Meme Radyolojisi

SS-151

MEME KANSERİ OLGULARINDA AKSİLLER LENF NODU KISA EKSEN-UZUN EKSEN ORANININ KESİM DEĞERİNİN BELİRLENMESİNDE USG VE MRI IN TANISAL DEĞERLERİ

Betül Duran Özel, Deniz Özel

7 KASIM 2019 • SALON A
14.20-14.40

Yeni Tıbbi Görüntüleme Teknikleri: Laboratuvardan Kliniğe Oturumu Tam Metni

SS-152

TIBBİ GÖRÜNTÜLEMEDE YAPAY ZEKÂ: SON GELİŞMELER

Pelin Akşit Çiriş

8 KASIM 2019 • SALON A
08.50-09.10

Yeni Tıbbi Görüntüleme Teknikleri: Laboratuvardan Kliniğe Oturumu Tam Metni

SS-153

MANYETİK REZONANS TABANLI ELEKTRİK AKIMI VE İLETKENLİK GÖRÜNTÜLEME

B. Murat Eyüboğlu

8 KASIM 2019 • SALON A
09.10-09.20

Yeni Tıbbi Görüntüleme Teknikleri: Laboratuvardan Kliniğe Oturumu Tam Metni

SS-154

MANYETİK REZONANS TEKNİKLERİ KULLANARAK MAGNETOHİDRODİNAMİK AKIŞ GÖRÜNTÜLEME

Hasan Hüseyin Eroğlu, Mehdi Sadighi, B. Murat Eyüboğlu

8 KASIM 2019 • SALON A
09.40-10.00

Yeni Tıbbi Görüntüleme Teknikleri: Laboratuvardan Kliniğe Oturumu Tam Metni

SS-155

MANYETİK PARÇACIK GÖRÜNTÜLEME İÇİN TARAYICI GELİŞTİRİLMESİ

A. Bingolbali

8 KASIM 2019 • SALON A
10.20-10.30

Yeni Tıbbi Görüntüleme Teknikleri: Laboratuvardan Kliniğe Oturumu Tam Metni

SS-156

EŞ ZAMANLI DİFÜZYON TENSÖRÜ VE MANYETİK REZONANS AKIM YOĞUNLUĞU GÖRÜNTÜLEME

Mehdi Sadighi, Berk Can Açıkgöz, Mert Şişman ve B. Murat Eyüboğlu

8 KASIM 2019 • SALON A
16.20-16.30

Yeni Tıbbi Görüntüleme Teknikleri: Laboratuvardan Kliniğe Oturumu Tam Metni

SS-157

MANYETİK REZONANS AKIM YOĞUNLUĞU GÖRÜNTÜLEME İÇİN DARBE DİZİSİ GÜRÜLTÜ ANALİZİ

Berk Can Açıkgöz, Mehdi Sadighi, Mert Şişman ve B. Murat Eyüboğlu

Sözel Bildiriler

Baş-Boyun Radyolojisi

SS-001

BAŞ- BOYUN BÖLGESİ YASSI EPİTEL HÜCRELİ KARSİNOMLARINDA DİFERANSİYASYON İLE MULTİPARAMETRİK MANYETİK REZONANS GÖRÜNTÜLEME BULGULARININ KORELASYONU

Hande Melike Halaç[1], Sülen Sarıoğlu[2], Ahmet Ömer İkiz[3], Ersoy Doğan[3], Nuri Karabay[1]

[1]Dokuz Eylül Üniversitesi Tıp Fakültesi Radyoloji AD
[2]Dokuz Eylül Üniversitesi Tıp Fakültesi Tıbbi Patoloji AD
[3]Dokuz Eylül Üniversitesi Tıp Fakültesi Kulak, Burun ve Boğaz Hastalıkları AD

Giriş ve Amaç: Baş boyun bölgesi yassı epitel hücreli karsinomu (BBYEHK) dünyada altıncı en sık görülen malignitedir [1]. Literatürde BBYEHK'de tümör derecesinin lokal nüks, uzak metastaz ve total sağ kalımla ilişkili olduğu gösterilmiştir [2,3,4]. Çalışmamızdaki multiparametrik MRG (Mp-MRG), dinamik kontrastlı manyetik rezonans görüntüleme (DK-MRG) ve difüzyon ağırlıklı görüntülemeyi (DAG) içermektedir. Mp-MRG dokuların perfüzyonu, vaskülarizasyonu ve selüleritesi hakkında bilgi veren bir tekniktir[5]. Literatürde Mp-MRG ile meme kanseri ve glial tümör derecelendirmesi konusunda çalışmalar bulunmakla birlikte BBYEHK'de bu amaçla kullanımı konusundaki bilgiler yetersizdir [3,6]. Bu çalışmanın amacı; Mp-MRG verilerinin BBYEHK'de tümör derecesini öngörmedeki etkinliğini araştırmaktır.

Gereç ve Yöntem: Çalışmamıza Aralık 2017-Şubat 2019 tarihleri arasında histopatolojik olarak BBYEHK tanısı almış ve hastanemizdeki 1,5 T MRG cihazında (Philips – Ingenia) yapılmış Mp-MRG görüntüleri olan 19 hasta dahil edildi. İş istasyonunda DK-MRG görüntülerinden tümörün en geniş olduğu kesitte, nekroz ve kanama alanlarından kaçınılarak çizilen ROİ (Region of Interest) ile Ktrans, eğri altında kalan alan (EAA) ve Ve değerleri elde edildi. Tümörün iç yapısını ve lokalizasyonunu değerlendirmede konvansiyonel MRG görüntülerinden faydalanıldı (Resim 1). Benzer şekilde ADC haritasından, aynı kesitten ADC ölçümü yapıldı. Birinci ve 2. derece tümörler iyi diferansiye (grup 1), 3. ve 4. derece tümörler ise kötü diferansiye (grup 2) olarak sınıflandırıldı [2]. SPSS 24.0 paket programında yapılan istatistiksel analizde Ktrans, EAA, Ve ve ADC ile diferansiyasyon ilişkisini göstermek için bağımsız gruplar t testi yapıldı.

Bulgular: Tümör lokalizasyonu 6 hastada larenks, 1 hastada hipofarenks, 5 hastada dil, 2 hastada nazofarenks, 1 hastada orofarenks, 1 hastada ağız tabanı, 2 hastada epiglot ve 1 hastada alt dudak idi. Tümörlerin %78,'i iyi diferansiye (grup 1), %21,1'i ise kötü diferansiye(grup 2) idi. Ktrans, EAA ve Ve verileri 2. grupta 1. gruba kıyasla anlamlı olarak yüksek bulundu (Tablo 1). Ktrans değeri ortalaması 1. grupta 47,50±13,4810-3/dk iken 2. grupta 108,95±13,84 10-3/dk olarak ölçüldü (p<0,01). EAA ortalaması 1. grupta 92.03±24,29 iken 2.grupta 139,67±29,26 idi (p< 0,01). Ve değeri ortalaması 1. grupta 102,46±34,03 10-3 ve 2. grupta ise 156,42±24,97 10-3 olarak ölçüldü(p< 0,01). ADC ölçümlerinde iki grup arasında anlamlı fark olmamakla birlikte grup 2'de grup 1'e kıyasla daha düşük ölçüldü (ADC1:0,69±0,35 10-3mm2/dk, ADC2:0,63±0,19 10-3mm2/dk) (p>0,05) (Resim 2).

Tartışma: Literatürde çeşitli tümörlerde diferansiyasyon ile DK-MRG ve DAG verilerinin ilişkisini ortaya koyan pek çok çalışma bulunmakla birlikte BBYEHK'de bu konuda yapılmış çalışmalar yetersizdir. Ji ve ark.'ın BBYEH'de DK-MRG verileri ile diferansiyasyon korelasyonunu araştırdıkları çalışmada Ktrans, Ve ve EAA verileri bizim verilerimizle benzer şekilde kötü diferansiye tümörlerde daha yüksek bulunmuştur [3]. Yun ve ark.'ın BBYEHK'de ADC verileri ile tümörün derecesini karşılaştırdığı çalışmada ise kötü diferansiye tümörlerde ADC değeri iyi diferansiye olanlara kıyasla bizim sonuçlarımızla benzer şekilde düşük bulunmuştur [7].

Sonuç: Ktrans, Ve ve EAA değerleri BBYEHK'de tümörün histolojik derecesini ön görmede oldukça başarılıdır. ADC değeri de kötü diferansiye tümörlerde daha düşük olmakla birlikte daha geniş hasta gruplarında değerlendirilmesi faydalı olacaktır.

Anahtar kelimeler: Baş boyun kanseri, multiparametrik MRG, diferansiyasyon

Kaynaklar

[1] S. H. Howell, Molecular biology. Elsevier Inc., 2014.
[2] J. Piffkò et al., "Prognostic value of histobiological factors (malignancy grading and AgNOR content) assessed at the invasive tumour front of oval squamous cell carcinomas," Br. J. Cancer, vol. 75, no. 10, pp. 1543–1546, 1997.
[3] X. Dong Ji, S. Yan, S. Xia, Y. Guo, and W. Shen, "Quantitative parameters correlated well with differentiation of squamous cell carcinoma at head and neck: a study of dynamic contrast-enhanced MRI," Acta radiol., 2018.
[4] I. Classification, P. Jj, E. Oral, S. Asia, and S. Lanka, "Oral Squamous Cell Carcinoma (OSCC)," vol. 29, no. 2, pp. 140–146, 1997.
[5] J. M. Bernstein, J. J. Homer, and C. M. West, "Dynamic contrast-enhanced magnetic resonance imaging biomarkers in head and neck cancer: Potential to guide treatment? A systematic review," Oral Oncol., vol. 50, no. 10, pp. 963–970, 2014.
[6] H. S. Choi, A. H. Kim, S. S. Ahn, N. young Shin, J. Kim, and S. K. Lee, "Glioma grading capability: Comparisons among parameters from dynamic contrast-enhanced MRI and ADC value on DWI," Korean J. Radiol., vol. 14, no. 3, pp. 487–492, 2013.
[7]. Tae Jin Yun, Ji-hoon Kim, Kwang Hyun Kim, Chul-Ho Sohn, Sun-Won Park, "Head and neck squamous cell carcinoma: Differentiation of histologic grade with standard- and high-b-value diffusion-weighted MRI", Head Neck.;35(5):626-31, 2013.

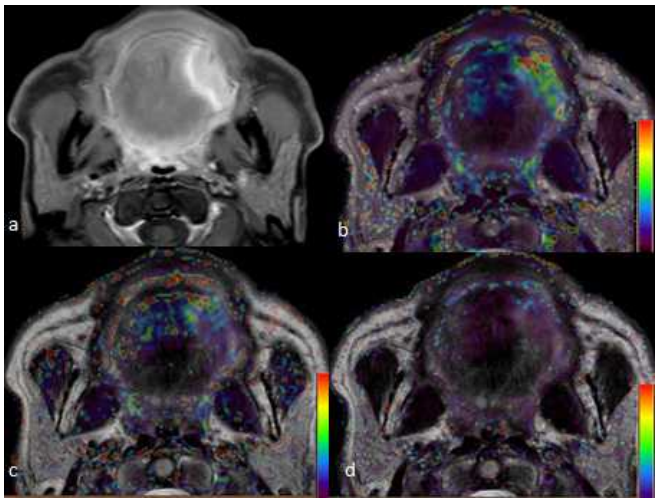

Resim 1. Primer dil yassı epitel hücreli karsinomu olgusunda görüntüleme bulguları. (a)Post-kontrast T1A yağ baskılı aksiyel kesitte dil sol yarısında lezyon mevcut (ok), DK-MRG ile (b) Ktrans, (c) Ve ve (d) EAA parametreleri elde edildi.

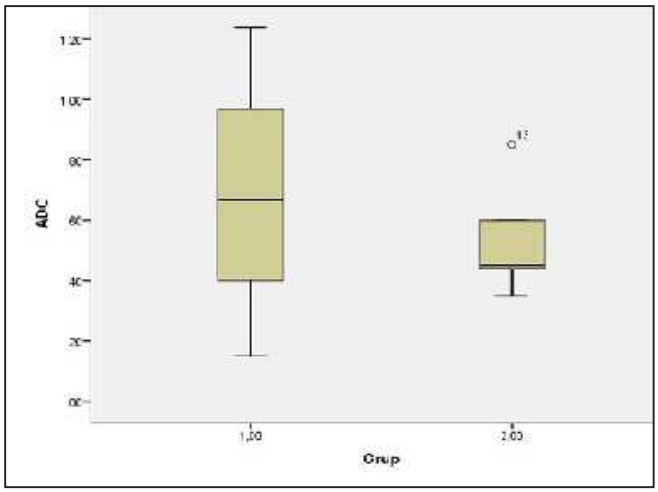

Resim 2. ADC verilerinin grup 1 ve grup 2 deki dağılımı. Grup 2'deki ADC değeri ortalaması grup 1'e göre düşük saptandı.

Tablo 1: Grup 1 ve 2'de Ktrans, Ve ve EAA verilerinin ortalamaları

	Grup	Ortalama	Standart sapma	p değeri
Ktrans	1	47,50	13,43	P<0,01
	2	108,95	13,84	
Ve	1	102,46	34,03	P<0,01
	2	156,42	24,97	
EAA	1	92,03	24,29	P<0,01
	2	139,67	29,26	

Baş-Boyun Radyolojisi

SS-002

SHEAR-WAVE ELASTOGRAPHY IN HASHIMOTO'S THYROIDITIS, USING A NEW MEASUREMENT TECHNIQUE

Mehmet Sedat Durmaz[1], Fatih Ateş[2], Turgay Kara[2], Funda Gökgöz Durmaz[3], Bora Özbakır[4]

[1]*Selçuk University, Medicine Faculty, Department of Radiology, Konya, Turkey*
[2]*Konya Health Sciences University, Training and Research Hospital, Department af Radiology, Konya, Turkey*
[3]*Karatay Community Health Center Family Medicine Konya-turkey*
[4]*Gynecology-obstetrics and Pediatrics Hospital, Department of Radiology, Isparta, Turkey*

Purpose: We aimed to investigate the effectiveness of Shear Wave Elastography, using free Region of Interest, in Hashimoto's Thyroiditis diagnosis and compare the Shear Wave Elastography values in Hashimoto's Thyroiditis patients with asymptomatic volunteers.

Methods: The thyroid gland parenchyma of patients whose clinical and laboratory findings and ultrasonography features were indicative of Hashimoto's Thyroiditis and healthy, asymptomatic participants with normal laboratory values were examined using Shear Wave Elastography. Their thyroid parenchymal echo was evaluated, and the thyroid gland volume was measured using B-mode US examination. Elastographic measurements were performed by manually drawing the contours of the thyroid parenchyma using the free Region Of Interest. The quantitative Shear Wave Elastography values of the patients and the asymptomatic group were compared. The correlation between the Shear Wave Elastography values and the autoantibodies (TgAbs, TPOAbs), thyroid-stimulating hormone(TSH), free-triiodothyronine(fT3), free-thyroxine(fT4), Thyroglobulin levels were analyzed.

Results: The mean Shear Wave Elastography values of the thyroid gland was significantly higher in patients with Hashimoto's Thyroiditis when compared to the asymptomatic group. There was a significant positive correlation between the Shear Wave Elastography values and TgAbs levels, between the thyroid gland volume and TgAbs, TPOAbs levels and a significant negative correlation between the Shear Wave Elastography values and parenchyma echogenicity

Conclusions: In this study elastographic measurements were performed by manually drawing the contours of the thyroid gland using the free Region of Interest. In the literature, there are studies about the use of Shear Wave Elastography in the diagnosis of HT. In these studies, the Shear Wave Elastography measurements were obtained from areas with a limited ROI in the shape of small squares or round whose sizes could not be changed. For this reason, Shear Wave Elastography values may considerably vary from the small area under measurement. Low and high values can be obtained from normal thyroid gland and also HT. This is the first study using free ROI in diagnosis of Hashimoto's thyroiditis, and we concluded that Shear Wave Elastography can effectively be used as an imaging method that has high sensitivity-specificity in Hashimoto's Thyroiditis diagnosis and to predict the degree of fibrosis and assess the severity of damage through follow-up in Hashimoto's Thyroiditis patients with objective numerical values. Also we concluded that obtaining average SWE values by drawing whole of the thyroid gland parenchyma with free ROI is a superior, more reliable and applicable technique than other measurement techniques used in daily polyclinic conditions.

Keywords: Free ROI; Hashimoto's Thyroiditis; Shear wave elastography; Ultrasonography

Introduction: The major imaging technique in HT diagnosis and follow-up is Ultrasonography (US). Heterogeneous echotexture, hypoechoic echogenicity and lobulated contour are specific gray-scale findings; however, sensitivity of these findings are limited. Shear Wave Elastography (SWE) is a real-time, non-invasive, and reproducible new imaging technology which allows the quantitative assessments of tissues according to their stiffness. The detection of an increase in thyroid tissue stiffness with SWE may increase the sensitivity of B-mode US for the diagnosis and show the disease degree and the activity of HT. Unlike these previous studies, we used the average SWE values obtained by drawing the whole of the thyroid gland parenchyma with the free Region Of Interest (ROI).

Materials and Methods: The patients were diagnosed and followed as HT in our hospital's pediatric or adult endocrinology outpatient clinic. Diagnoses of HT were based on clinical evidence, the presence of thyroid autoantibodies (TPOAbs or TgAbs) or both of them should be positive for the diagnosis), hormone levels, and the findings of thyroiditis pattern (hypoechogenicity, heterogeneous echotexture) on US examination. The control group was completely asymptomatic with no signs or symptoms of HT, no evidence of HT was seen on the US examination.

The thyroid glands of all participants were assessed with B-mode imaging and SWE. The US and SWE examination of the thyroid gland were carried out with a high-frequency (4–14 MHz) linear array transducer Toshiba Aplio 500 (Toshiba Medical System Corporation, Tokyo, Japan). In this study the echogenicity of thyroid parenchyma was compared with submandibular gland, classified into four groups as hyperechogenic, isoechogenic, hypoechogenic, or very hypoechogenic.

The SWE [speed (shear velocity) mode (m/s) and elasticity mode (KPa)] measurements were performed in the thyroid gland in the right and left lobe on the transverse and longutidinal planes after the B-mode US examination. Three elastographic images of the transverse planes and longutidinal planes were obtained for both the right and left thyroid lobes. Quantitative elasticity values were measured as much as enlarged as possible in each participant by drawing the contours of the entire thyroid right and left lobe manually using the free ROI. The average SWE values (kPA and m/s) of longitudinal and transverse planes was collected and divided to two; in this way average lobe (right or left) SWE value was obtained. Then average total thyroid SWE value was obtained by calculating the average of right and left lobes (Right average SWE value + Left average SWE value / 2).

Results: The symptomatic group included 56 females (75.7%), 18 males (24.3%) with an age range between 8–60 years (mean age 28.10±16.84 years), and the asymptomatic volunteers group included 54 females (72.0%), 21 males (28.0%) with an age range between 8–45 years (mean age 23.24±9.55 years). The difference between the two groups for age (p=0.409), gender (p=0.710), and BMI (p=0.634) was not significant at a statistical level.

We found no significant difference between the SWE values of the right and left lobes of the thyroid gland in both the patients having HT and in the asymptomatic group (p=0.194). The thyroid volume and SWE values were compared in terms of the significant difference between patient and control group. Patients with HT had significantly higher SWE values ($p < 0.001$), and higher thyroid gland volume ($p<0.001$). Also the mean quantitative SWE values of the thyroid gland [(Right thyroid lobe mean SWE value + Left thyroid lobe mean SWE value) / 2] were higher at a significant level in the symptomatic group when compared to the asymptomatic group ($p<0.001$).

The cut-off values of SWE for HT and sensitivity, specificity, PPV, NPV, and the diagnostic accuracy of these cut-off values are shown in Table. The maximum AUC for mean kPA elasticity value was 0.927 and for mean m/s elasticity value was 0.926 (95% confidence interval). The mean thyroid function parameters of the symptomatic group and asymptomatic group are given in Table. Serum TSH level was significantly higher in the symptomatic group compared to asymptomatic group (p=0.002), but there was no significant differences sT4 hormone level between the two groups (p=0.857).

There was a significant strong positive correlation between age and SWE values (both m/s and kPa) (for kPa p=0.002, Pearson coefficient 0.249, for m/s p=0.002, Pearson coefficient 0.256). The correlation analysis between the laboratory values and SWE values in patients with HT is summarized in Table. There was a significant positive correlation between TgAbs levels and SWE values (both m/s and kPa) (p=0.001); however, no significant correlation was found between the SWE values and TPOAbs, Tiroglobulin, TSH, fT3, fT4 levels (p>0.05). There was a significant positive correlation between the total thyroid volume and TgAbs, TPOAbs levels (p=0.001), but no significant correlation was found between the total thyroid volume and thyroglobulin levels (p>0.05).

In the entire control group, the laboratory values were within normal limits and euthyroid. In the symptomatic patient group, 51 (68.9%) of the patients were euthyroid. Hypothyroidism was detected in 13 (17.6%) of the symptomatic patients and hyperthyroidism in 10 (13.5%). In the symptomatic group, no difference existed between these subgroups (in patients with euthyroid, hyperthyroid, and hypothyroid) at a significant level in terms of mean SWE numerical values, according to the one-way ANOVA test. (for m/s p=0.640, f=0.449, for kPa p=0.688, f=0.376).

As the thyroid parenchyma echo decreased, m/s and kPa values were increased. There was a significant correlation between the thyroid parenchyma echogenicity and kPa and m/s in in patients with HT; however, no significant correlation existed between the thyroid parenchyma echogenicity and m/s in the control group. The correlation analysis revealed a strong negative correlation between the thyroid parenchyma echogenicity and the kPa and m/s in the correlation in both patient and control groups.

Discussion: The present study showed that the mean SWE values of the thyroid gland in patients with HT was higher at a significant level than of those in the asymptomatic group. Increased thyroid stiffness was positively correlated with HT progression and thyroid fibrosis. The pathological HT effects on thyroid parenchyma regarding the use of SWE with comparison to the control subjects have been evaluated in several studies. In all these studies, the elasticity values were also reported as higher at a statistically significant level in HT when compared to those of the asymptomatic group.

In studies that evaluated thyroid gland parenchyma using SWE, the quantitative elasticity values were measured only as m/s or only as kPa. In a limited number of studies, the quantitative elasticity values were measured using both m/s and kPa. The quantitative elasticity values both measured in kPa and m/s releaved good diagnostic performance, but the specificity of the standard deviation and area under the ROC curve of the lesion measured in kPa were found significantly higher than those measured in m/s in a study. Since both the m/s and kPa SWE values could be obtained using our US device and kPa SWE values are more reliable, we measured both in our study. Thus, we have obtained the opportunity to compare our SWE numerical values with more number of studies in the literature.

The mean SWE value of HT patients was found to be between 19.5±6.8 kPa and 36.15±18.7 kPa and between 1.67±0.63 m/s and 2.56±0.30 m/s in previous studies. The mean SWE value of an asymptomatic group was found to be between 9.0±11.3 kPa and 19.5±7.6 kPa and between 1.22±0.20 m/s and 2.07±0.44 m/s. In this study, we determined that the mean SWE values of the thyroid gland in patients with HT was 25.01±10.53 kPa, 2.70±0.53 m/s and in the asymptomatic control group was 12.49±3.23 kPa, 1.94±0.23 m/s.

The cut-off value with the highest diagnostic accuracy for SWE was found between 12.3 kPa and 22.3 kPa and between 1.41m/s and 2.42 m/s in the literature. In our study, the cut-off value with the highest diagnostic accuracy for the SWE was 15.46 kPa and 2.15 m/s for predicting the presence of HT.

In SWE studies conducted on thyroid, the SWE measurements were made in the longitudinal or transverse plane of the thyroid gland in limited areas with the ROI in constant small circle or square forms whose sizes could not be changed; however, an area that may be used as a standard was not presented. The SWE only reflects the characteristics of the elasticity values of the tissue inside the ROI. The SWE values may considerably vary based on the usage of small ROI. This limits the repeatability of these values and their use under polyclinic conditions and reduces the reliability of SWE. In our study, we used the average SWE values obtained by drawing the whole of the thyroid gland with using free ROI in the longest axis in the longitudinal and transverse plane. We consider this measurement method is superior, more applicable, more repeatable, and more reliable than the other measurement techniques used, because we obtained an average SWE value in HT which is the diffuse thyroid disease. Compared to previous studies in the literature, we obtained mean values according to the SWE numerical values, and this finding supports the reliability of our SWE measurement technique. We argued that the SWE numerical values with wider ranges can be obtained in studies that are conducted by taking this measurement method as a standard and that the results can be used in diagnosis and follow-up in a more reliable way under daily polyclinic practice. We also found a significant difference between the patients with HT and asymptomatic volunteers in both SWE numerical values.

We found a significant strong positive correlation between age and SWE values, in accordance with current literature. Liu et al. reported that the SWE values of thyroid parenchyma in patients with HT was positively correlated with serum TSH and TgAbs but was not correlated with serum T3, T4, fT3, fT4, or TPOAbs. In the present study, we found significant positive correlation between TgAbs levels and SWE values (both m/s and kPa) (p=0.001) of thyroid parenchyma; however, no significant correlation were found between SWE values and TPOAbs, thyroglobulin, TSH, fT3, fT4 levels (p>0.05). In our study, it was determined that there were no significant differences between the groups with the mean SWE values (p>0.05) when the patients with HT were grouped according to the presence of euthyroid, hyperthyroid, and hypothyroid. The significant and positive relation between TgAbs levels and SWE values, which indicate that the SWE value of the thyroid gland obtained, might be associated not only with thyroid fibrosis but also with the inflammation level.

We found that thyroid right lobe, left lobe, and total thyroid volume were significantly higher in patients with HT when compared with the asymptomatic group (p<0.005). Kandemirli et al. found a significant positive correlation between the total thyroid volume and TPOAbs levels, but no significant relation was detected between the elasticity values and TgAb levels. We found a significant positive correlation between the thyroid volume and TgAbs, TPOAbs levels (p=0.001), but no significant correlation was detected between total thyroid volume and thyroglobulin, TSH, fT4, fT3 levels (p>0.05).

The hypoechogenicity was found to be associated with significantly higher elasticity values. In our study, as the thyroid parenchyma echo decreased, the mean values of SWE (both m/s and kPa) increased. The echogenicity of thyroid gland was mainly reduced in the HT group. We found a significant negative correlation between the parenchymal echogenicity and SWE (both kPa and m/s) in the HT patient group (p<0.05). These results show that the hypoechogenicity on B-mode US reflects the presence of fibrosis, and a combination of B-mode scanning and SWE might be employed to assess the fibrosis degree in HT. However, since SWE can show the degree of fibrosis quantitatively with numerical data, we think that it is a more superior examination method than B-mode US.

In conclusion, our study suggests that the SWE technique can be effectively used as an imaging method in the diagnosis of HT with high sensitivity and specificity and to predict the degree of fi-

brosis and inflammation and assess the severity of damage during follow-up of HT patients having objective numerical values. We concluded that obtaining average SWE values by drawing whole of the thyroid gland parenchyma with free ROI is a superior, more reliable and applicable technique than other measurement techniques used in daily polyclinic conditions. However, future studies with more patients are necessary to confirm the use of the SWE technique in routine HT evaluation.

Anahtar kelimeler: Free ROI; Hashimoto's Thyroiditis; Shear wave elastography.

Kaynaklar

1- Kandemirli SG, Bayramoglu Z, Caliskan E, Sari ZNA, Adaletli I. Quantitative assessment of thyroid gland elasticity with shearwave elastography in pediatric patients with Hashimoto's thyroiditis. J Med Ultrason (2001). 2018; 45:417-423.
2- Liu J, Zhang Y, Ji Y, Wan Q, Dun G, The value of shear wave elastography in diffuse thyroid disease. Clin Imaging. 2018; 49:187-192.
3- Hekimoglu K, Yildirim Donmez F, Arslan S, Ozdemir A, Demir C, Yazici C. The role of shear wave elastography in the diagnosis of chronic autoimmune thyroiditis. Med Ultrason. 2015; 17:322–326.
4- Raber W, Gessl A, Nowotny P, Vierhapper H.. Thyroid ultrasound versus antithyroid peroxidase antibody determination: a cohort study of four hundred fifty-one subjects. Thyroid. 2002; 12:725–731.
5- Hamidi C, Göya C, Hattapoğlu S, et al. Acoustic radiation force impulse (ARFI) imaging for the distinction between benign and malignant thyroid nodules. Radiol Med 2015; 120:579–583.
6- Durmaz MS, Arslan S, Özbakır B, et al. Effectiveness of Shear Wave Elastography in the diagnosis of acute pancreatitis on admission. Med Ultrason. 2018; 30:278-284.
7- Durmaz MS, Sivri M, Sekmenli T, Kocaoğlu C, Çiftçi İ. Experience of Using Shear Wave Elastography Imaging in Evaluation of Undescended Testes in Children: Feasibility, Reproducibility, and Clinical Potential. Ultrasound Q. 2018 Feb 7. doi: 10.1097/RUQ.0000000000000344. [Epub ahead of print]
8- Hattapoğlu S, Göya C, Hamidi C, et al. Evaluation of parathyroid lesions with point shear wave elastography. J Ultrasound Med. 2016; 35:2179–2182.
9- Fukuhara T, Matsuda E, Izawa S, Fujiwara K, Kitano H. Utility of shear wave elastography for diagnosing chronic autoimmune thyroiditis. J Thyroid Res. 2015; 2015:164548.
10- Sporea I, Vlad M, Bota S, et al. Thyroid stiffness assessment by acoustic radiation force impulse elastography (ARFI). Ultraschall Med. 2011; 32:281–285.
11- Ceyhan Bilgici M, Sağlam D, Delibalta S, Yücel S, Tomak L, Elmalı M. Shear wave velocity of the healthy thyroid gland in children with acoustic radiation force impulse elastography. J Med Ultrason. 2018; 45:75–80.
12- Menzilcioglu MS, Duymus M, Gungor G, et al. The value of realtime ultrasound elastography in chronic autoimmune thyroiditis. Br J Radiol. 2014; 87 (1044) 20140604.
13- Yucel S, Ceyhan Bilgici M, Kara C et al. Acoustic Radiation Force Impulse Quantification in the Evaluation of Thyroid Elasticity in Pediatric Patients With Hashimoto Thyroiditis. J Ultrasound Med. 2018; 37:1143-1149.
14- Sağlam D, Ceyhan Bilgici M, Kara C, Can Yilmaz G, Tanrivermiş Sayit A. Does Type 1 Diabetes Mellitus Affect the Shear Wave Velocity of the Thyroid Gland of Children Without Autoimmune Thyroiditis? Ultrasound Q. 2017; 33(3):225-228.
15- Friedrich-Rust M, Romenski O, Meyer G, et al. Acoustic radiation force impulse-imaging for the evaluation of the thyroid gland: a limited patient feasibility study. Ultrasonics. 2012; 52:69–74.

The correlation analysis between the laboratory values (TSH, fT4, fT3, Tiroglobulin, TPOAbs, TgAbs) and SWE values (kPa and m/s) in patients with HT.

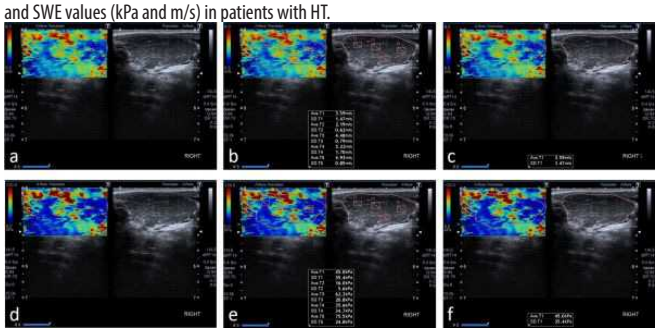

Figure 1. SWE values may considerably vary from the small area under measurement, when all the thyroid gland area examined was drawn with free ROI, we obtained an average SWE value.

Table. The correlation analysis between the laboratory values (TSH, fT4, fT3, Tiroglobulin, TPOAbs, TgAbs) and SWE values (kPa and m/s) in patients with HT.

Correlation Analysis Between	P value	Pearson coefficient
TSH and kPa	0.093	0.113
TSH and m/s	0.169	0.138
fT4 and kPa	0.209	0.104
fT4 and m/s	0.374	0.073
fT3 and kPa	0.886	0.017
fT3 and m/s	0.837	0.024
Tiroglobulin and m/s	0.091	0.198
Tiroglobulin and kPa	0.064	0.217
TPOAbs and m/s	0.094	0.196
TPOAbs and kPa	0.065	0.216
TgAbs and m/s	0.001*	0.516 (positive correlation)
TgAbs and kPa	0.001*	0.564 (positive correlation)
TgAbs and volume	0.001*	0.421(positive correlation)
TPOAbs and volume	0.001*	0.403(positive correlation)
Thyroglobulin and volume	0.647	-0.054

Table 2. The volume and SWE values of the thyroid gland in patients with HT and asymptomatic group.

	Symptomatic Group (74)	Asymptomatic Group (75)	P value
Right lobe volume	7.97±4.75 cm³	7.66±3.43 cm³	<0.001
Left lobe volume	7.06±4.00 cm³	6.93±2.96 cm³	<0.001
Total volume	14.98±8.59 cm³	14.59±6.32 cm³	<0.001
Right thyroid lobe mean kPA in transverse plane	21.90±12.48	10.69±4.38	<0.001
Right thyroid lobe mean m/s in transverse plane	2.50±0.66	1.79±0.33	<0.001
Right thyroid lobe mean kPA in longutidinal plane	26.85±10.86	14.58±5.38	<0.001
Right thyroid lobe mean m/s in longutidinal plane	2.81±0.55	2.13±0.33	<0.001
Right thyroid lobe mean kPA	24.38±10.99	12.70±4.24	<0.001
Right thyroid lobe mean m/s	2.66±0.57	1.96±0.28	<0.001
Left thyroid lobe mean kPA in transverse plane	24.07±11.65	10.19±3.93	<0.001
Left thyroid lobe mean m/sn in transverse plane	2.62±0.61	1.75±0.32	<0.001
Left thyroid lobe mean kPA in longutidinal plane	27.20±12.75	14.37±3.61	<0.001
Left thyroid lobe mean m/s in longutidinal plane	2.86±0.60	2.13±0.25	<0.001
Left thyroid lobe mean kPA	25.64±11.14	12.28±3.08	<0.001
Left thyroid lobe mean m/s	2.74±0.56	1.94±0.24	<0.001
The mean kPA of thyroid gland	25.01±10.53 (ranged 10.72-68.27)	12.49±3.23 (ranged 7.72-23.67)	<0.001
The mean m/sn of thyroid gland	2.70±0.53 (ranged 1.83-4.61)	1.94 ± 0.23 (ranged 1.55-2.61)	<0.001

Table 3. The cut-off values of SWE (kPa and m/s) for HT and sensitivity, specificity PPV, NPV, and diagnostic accuracy of these cut-off values.

Cut-off value	Sensitivity (%)	Specificity (%)	PPV(%)	NPV (%)	Diagnostic accuracy(%)
15.4600 kPa	82.4	81.3	81.3	82.4	81.8
2.1500 m/s	85.1	78.7	79.7	84.2	81.8

Table 4. The mean thyroid function parameters of the symptomatic group and asymptomatic group.

	Symptomatic group (74) (mean ± SD)	Asymptomatic group (75) (mean ± SD)
TSH	8.86 ± 20.78	2.73 ± 1.28
fT4	1.43 ± 0.66	1.31 ± 0.15
fT3	4.36 ± 3.79	-
Thyroglobulin	25.00 ± 99.64	-
TPOAbs	547.11 ± 375.39	-
TgAbs	549.78 ± 833.55	-

Table 5. The mean SWE values of patients in the symptomatic group were compared to euthyroid, hypothyroid, and hyperthyroid.

Patients with Hashimato's Thyroiditis (74 patients)	Mean kPa	Mean m/s
Euthyroid (51 patients, 68.9%) (TSH, fT3 and fT4 in normal range)	24.44 ± 8.86	2.68 ± 0.58
Hypothyroid (13 patients, 17.6%) (TSH increased, and fT3 and fT4 decreased)	27.31 ± 12.70	2.83 ± 0.63
Hyperthyroid (10 patients, 13.5%) (TSH decreased, and fT3 and fT4 increased)	24.85 ± 8.96	2.66 ± 0.46

Table 6. The mean SWE values according to the thyroid gland parenchyma echogenicity in patients with HT and asymptomatic group.

	Asymptomatic group	Symptomatic group	Total	Mean kPa	Mean m/sn
Hyperechogenic	53(70.7%)	6(8.1%)	59	13.4076 (±4.4325)	2.0088 (±0.3027)
Isoechogenic	22(29.3%)	22(29.7%)	44	17.2802 (±8.2781)	2.2448 (±0.49104)
Hypoechogenic	0	31(41.9%)	31	25.6306 (±11.37851)	2.7461 (±0.55160)
Marked hypoechogenic	0	15(20.3%)	15	29.4673 (±11.23881)	2.9207 (±0.56110)

Kas-İskelet Radyolojisi

SS-003

MULTİPL MYELOM KEMİK LEZYONLARI VE DİĞER OSTEOLİTİK KEMİK METASTAZLARININ BİLGİSAYARLI TOMOGRAFİ GÖRÜNTÜLEME BULGULARININ KARŞILAŞTIRILMASI

Uygar Mutlu[1], Ali Balcı[1], Güner Hayri Özsan[2], Sermin Özkal[3], Ahmet Şeyhanlı[2], Hakan Abdullah Özgül[1]

[1]Dokuz Eylül Üniversitesi Tıp Fakültesi Radyoloji AD
[2]Dokuz Eylül Üniversitesi Tıp Fakültesi Hematoloji AD
[3]Dokuz Eylül Üniversitesi Tıp Fakültesi Tıbbi Patoloji AD

Giriş ve Amaç: Multipl myelom (MM), kemik iliğinde plazma hücrelerinin anormal proliferasyonu ve bu anormal plazma hücreleri tarafından üretilen monoklonal proteinlerin artması ile karakterize malign bir hastalıktır. (1)

Normal kemiğin destrüksiyonu ile karakterize ostelitik kemik metastazları başlıca renal hücreli karsinom, melanom, küçük hücre dışı akciğer kanseri, non-Hodgkin lenfoma, tiroid kanseri olmak üzere birçok malign kanserde görülebilmekte ve hasta mortalitesi ve morbiditesini etkilemektedir. (2)

MM ve osteolitik metastatazlar kemiğin en sık malign lezyonları arasındadır. Osteolitik lezyon nedeni ile tetkik edilen hastalarda, hastanın doğru tanıya yönlendirilmesi hastaların prognozları üzerinde önemli etkiye sahip olabilmektedir (3). Ayrıca primer malignitesi bilinen hastalarda yeni gelişen litik lezyonların hastanın primer tümörü ile ilişkili olamayabileceğini, hastada yeni gelişmiş ikinci bir tümör odağı olarak multipl myeloma ait olabileceğini gösteren olgu sunumları bulunmaktadır (4,5). Bu durum iki klinik durumun birbirinden ayırt edilmesinin önemini göstermektedir.

Multipl myelomda normal kemik remodelling sürecinde beklenen osteoblast ve osteoklast aktivitesi arasındaki denge kaybolmuştur. Artmış osteoklastik aktivite ile kemik rezorpsiyonunda artış ve osteoblastik aktivitedeki supresyon nedeni ile yeni kemik oluşumunda azalma izlenmektedir. (6) Osteoklastik aktivite kadar osteoblastik aktivitenin de arttığı meme ve prostat gibi kanserlerin kemik metastazlarından multipl myelomun temel farkı yeni kemik oluşumunun multipl myelomda hemen hemen hiç izlenmemesidir. (7)

Multipl myelomda osteoblastik aktivitede izlenen belirgin supresyon, diğer osteolitik metastatik süreçlerden en önemli farkı olarak gözükmektedir. Çalışmamızda, MM ve osteolitik metastazların patoljik süreçlerinin farklılığından yola çıkarak, BT görüntülerinde, başta lezyon içerisinde kemik dansitesinde yüksek dansiteli alan varlığı başta olmak üzere, perilezyonel skleroz varlığı, korteks destrüksiyonu, ekspansiyon, yumuşak doku komponentinin eşlik etmesi, kontur ve lezyon iç özellikleri ile ayırt edilmesi amaçlanmıştır.

Gereç ve Yöntem: Çalışmamız retrospektif olarak yapılmıştır. Çalışmamızda,2007-2018 tarihleri arasında, MM tanısı bulunan veya osteolitik kemik metastazı bulunan primer maligniteli hastalardan çalışmaya dahil edilme kriterlerini taşıyan uygun hastalara ait BT görüntülerindeki lezyonlar değerlendirilmiştir.

MM hastaları için çalışmaya dahil edilme kriterleri şunlardır:

1. Hastaların Uluslararası Myelom Çalışma Grubu'nun kriterlerine göre tanı almış olması
2. Tüm hastaların, kemik veya kemik iliği biyopsi sonucu olarak "plazma hücreli hastalık" tanısı almış olması
3. Hastane görüntüleme arşivi sisteminde, henüz hastanın tedavi almadığı döneme ait herhangi bir sebeple çekilmiş BT görüntüsünün bulunması ve bu BT'de değerlendirilebilen kemik lezyonu içermesi

Osteolitik metastazı bulunan primer maligniteli hastalar için çalışmaya dahil edilme kriterleri ise şu şekilde belirlenmiştir:

1. Hastanın tanı anında veya primer hastalığın takip sürecinde BT görüntülerinde osteolitik metastazı bulunması
2. Tanı anında kemik metastazı bulunan hastaların herhangi bir tedaviye başlanmadan önceki döneme ait BT görüntüsünün bulunması

Fakat, tanı anında metastatik olmamakla birlikte, primer hastalığın takip sürecinde metastaz gelişen hastada, metastaz saptanmadan önceki dönemde hastanın tedavi almış olması dışlama kriteri olarak sayılmamıştır.

3. Patolojik olarak veya klinik ve laboratuvar verilerine dayanarak hastanın osteolitik metastaz tanısı alması

Çalışmaya dahil edilme kriterlerini taşıyan hastaların seçimi, uygun BT görüntülerinin belirlenmesi, çalışmada gözlemci olarak yer almayacak 3. bir radyolog tarafından yapılmıştır.

Seçilen hastalara ait görüntüler, farklı iki radyolog tarafından lezyon içerisinde kemik ile benzer yüksek dansitede alan varlığı, korteks bütünlüğünün korunup korunmadığı, lezyonun ekpansil karakteri, yumuşak doku komponentinin varlığı, lezyon çevresinde skleroz varlığı, tutulan bölgede fraktür gelişip gelişmediği, lezyonun sınır özellikleri (keskin veya silik) ve lezyonun iç yapısı (homojen veya heterojen) özellikleri açısından değerlendirilmiştir. Multipl lezyonları bulunan hastalarda, hastanın BT incelemesinde izlenen en büyük lezyonun özellikleri bu kriterler açısından değerlendirilmiştir. Ayrıca iskelet sistemi; kafatası kemikleri, vertebralar, göğüs kafesi kemikleri (kostalar,sternum, skapula, klavikula), pelvik kemikler ve sakrum, periferik iskelet sistemi şeklinde 5 alt gruba ayrılmış ve aynı hastanın farklı alt grupları içeren kemik lezyonları bulunduğu durumda, tutulum gösteren her alt grup için ayrı ayrı değerlendirme yapılmıştır. Ayrıca eğer hastanın görüntülerinde çok sayıda, birbirinden net ayırt edilemeyen, kontur özellikleri,iç yapısı değerlendirilemeyen, normal kemik dokunun ayırt edilemediği lezyonlar varsa gözlemcilerden bu hastalara ait lezyonları "diffüz tutulum" olarak tanımlamaları ve fraktür varlığı dışında diğer bağımsız değişkenler açısından değerlendirme yapmamaları istenmiştir.

Lezyonların BT görüntüleme özellikleri ile (bağımsız değişkenler), hastaların tanıları arasındaki ilişkiyi değerlendirmek için ki-kare analizi ve lojistik regresyon analizi yapılmıştır. Gözlemciler arası uyumluluğu değerlendirmek için kappa testi yapılmıştır. Etik kurul onayı alınmıştır. (karar no: 2019/01-75)

Bulgular: Çalışmada toplam 207 hasta değerlendirilmiştir. Hastaların 90'ı MM, 117 hasta ise osteolitik metastazı bulunan primer neoplazi hastasıdır. Çalışmada, iskelet sistemi 5 gruba ayrılmış olup bir hastada birden fazla gruba ait lezyon varlığında ise o has-

ta birden fazla kez değerlendirilmiştir. 127 hastada sadece 1 iskelet bölgesinde tutulum izlenmiştir. 52 hastada 2 bölgede, 23 hastada 3 bölgede,5 hastada ise 4 bölgede tutulum izlenmiştir. Bu şekilde sınıflama yapıldığında toplam değerlendirilen lezyon sayısı 320 olmaktadır. Bu lezyonlardan 16 hastaya ait 37 tanesi daha önce tanımlanan ölçütlere uygun olarak gözlemciler tarafından diffüz tutulum paterni olarak değerlendirilmiştir. 16 hastanın 15'i MM, 1 tanesi ise metastaz grubu içerisindedir. Bu hastalarda sadece fraktür varlığı açısından değerlendirme yapılmıştır. Geri kalan 283 lezyon ise diğer tüm bağımsız değişkenler açısından değerlendirilmiştir. 283 lezyonun 162 'si metastaz hastalarına, 121'si ise multipl myelom hastalarına aittir.

Bağımsız değişkenler açısından iki grup arasında istatiksel değerlendirme yapıldığında, lezyon içerisinde yüksek dansiteli alan varlığı, metastaz hastalarında myelom hastalarına göre daha yüksek oranda bulunmuştur. (%85,2, %19 p<0,001) (Tablo 1) İskelet sistemi alt gruplara ayrılarak yapılan değerlendirmede vertebra lezyonlarında (%93.8, %29.8 p<0.001), göğüs kafesi ve göğüs duvarı kemiklerini tutan lezyonlarda (%69.6, %19.2 p<0.001), pelvik kemikleri ve sakrum lezyonlarında (%84.8, %7.7, p<0.001) ve periferik iskeleti tutan lezyonlarda (%81.5, %8.3, p<0.001) benzer şekilde lezyon içerisinde kemik ile benzer dansitede yüksek dansiteli alan varlığının metastaz hastalarında MM hastalarına göre daha sık görüldüğü izlenmiştir. (Tablo 2) Kranial kemik tutulumu gösteren lezyon sayısının az olması nedeni ile (11 lezyon), bu alt gruba yönelik istatiksel değerlendirme yapılamamıştır.

Perilezyonel skleroz varlığı, metastaz hastalarında MM hastalarına göre daha sık izlenmiştir. (%38,9, %13.2 p<0,001) İskelet sistemi alt gruplara ayrılarak yapılan istatiksel değerlendirmede de vertebra lezyonları için (%67.7, %27.7, p<0.001) ve pelvik kemikleri ve sakrumu tutan lezyonlar için (%26.1, %3,8, p=0.024) istatiksel olarak iki grup arasında anlamlı fark saptanmıştır. Diğer iskelet sistemi alt gruplarında anlamlı fark izlenmemiştir.

Lezyonların kontur özelliklerine bakıldığında metastaz hastalarına ait lezyonlarda silik konturlu olma özelliğinin daha sık rastlandığı görülmüştür. (%34,6, %9,1 p<0,001) Alt grup analizinde vertebra lezyonlarında, metastaz ve MM hasta grubu arasında fark saptanmazken, göğüs duvarı ve göğüs kafesini tutan lezyonlarda silik konturlu olma özelliği metastaz hastalarında daha yüksek oranda bulunmuştur. (%43.5, %11.5, p=0.011) Yine pelvik kemikler ve sakrumu ve periferik iskelet sistemini tutan lezyonlar değerlendirildiğinde MM hastalarına ait tüm lezyonların keskin konturlu olarak değerlendirildiği, metastaz hastalaına ait lezyonların ise pelvik kemikler ve sakrum bölgesinde %32,6'sının, periferik iskeleti tutan lezyonlarda ise %48,1'inin silik konturlu olarak değerlendirildiği görülmüştür.

Lezyon iç yapısı kontrastlı ve kontrastsız incelemelerde ayrı ayrı olarak değerlendirilmiş ve her iki durumda da metastaz hastalarına ait lezyonların anlamlı olarak daha sık heterojen iç yapıda olma özelliğinde olduğu izlenmiştir.(Tablo 3 ve 4)

Yumuşak doku komponeti eşlik etme durumu, kemik dokuda ekspansiyon varlığı metastaz grubunda daha sık olmakla birlikte, iki grup arasında izlenen fark anlamlı bulunmamıştır. Fraktür varlığı MM hastalarında daha sık izlenmekle birlikte bu fark istatiksel açıdan anlamlı değildir.

Yapılan istatiksel analiz sonucu iki grup arasında anlamlı fark saptanan lezyon içerisinde kemik dansitesinde yüksek dansiteli alan varlığı, perilezyonel skleroz, kontur özelliği ve lezyon iç yapısı bağımsız değişkenleri ile oluşturulan lojistik regresyon modelinde lezyon içerisinde yüksek dansiteli alan bulunmasının, lezyonun metastaza ait olma olasılığının 25.88 kat arttırdığı görülmüştür.(OR:25.88, GA: 13.73-48.75, p değeri <0.001, Nagelkerke R2 değeri:. 516). Yine alt grup analizinde vertebra lezyonlarında (OR:26.9, GA:7.86-92.10, p<0.001, Nagelkerke R2 değeri:.535), göğüs kafesi ve göğüs duvarı kemiklerini tutan lezyonlarda (OR: 32.34 GA: 2.96-353.72, p= 0.004, Nagelkerke R2 değeri:.676) ve pelvik kemikleri ve sakrumu tutan lezyonlarda(OR:41.14, GA:7.74-218.61, p<0.001, Nagelkerke R2 değeri:.657) lezyon içerisinde kemik dansitesinde yüksek dansiteli alan varlığının lezyonun metastaz ait olma olasılığını anlamlı olarak arttırdığı görülmüştür. Diğer bağımsız değişkenler için anlamlı ilişki bulunamamıştır.

Gözlemciler arası uyumluluk kappa analizi ile değerlendirilmiş, lezyon iç yapısı değişkeni için uyum düşük bulunurken, diğer bağımsız değişkenler için yüksek bulunmuştur. (Tablo 5)

Tartışma ve Sonuç: Myelom hastalarında metastatik hastalıktan farklı olarak osteoblastik aktivite belirgin derecede baskılanmakta ve yeni kemik oluşumunu önlenmektedir (8). Osteolitik metastazda ise tümörün kemik içerisinde büyümesine yol açan mekanizmalar kompleks olup hem osteoklastik hem de osteoblastik aktivitenin stimülasyonunu içermektedir (9). Bu fizyopatolojik farklılıktan yola çıkarak hastalarda lezyon içerisinde yeni kemik oluşumununa veya korunmuş kemik dokuya ait olabilecek yüksek dansiteli alan varlığı çalışmamızda değerlendirilmiş olup metastaz hastalarında bu bulgunun anlamlı olarak daha sık izlendiği görülmüştür. Literatürde iki grup arasında bu farklılığı değerlendiren çalışma bulunmamaktadır. Fakat yapılan bir paleopatolojik çalışmada, myelom hastalarına ait lezyonlarda yeni kemik formasyonunun izlenmediği, trabeküler yapının korunmadığı, osteolitik metastaz hastalarına ait lezyonlarda ise korunmuş trabekülasyon alanlarının ve rezidüel kortikal odakların bulunduğu görülmüştür. (10) Bizim çalışmamızda da myelom hastalarına ait lezyonlarda yeni kemik oluşumuna veya korunmuş kemik dokuya ait olabilecek yüksek dansiteli alan varlığı, metastaz hastalarına göre belirgin derecede düşük oranda bulunmuştur.

Perilezyonel skleroz varlığı açısından yapılan değerlendirmede hem metastaz hastalarında hem MM hastalarında lezyonların çoğuna perilezyonel sklerozun eşlik etmediği göülmüştür. Fakat perilezyonel skleroz izlenen lezyonların büyük oranda metastaz hastalarına ait olduğu görülmüştür. (metastaz %79.7, MM %20.3)

Metastaz hastalarına ait lezyonlarda daha sık olarak kemik dokuda ekspansiyon ve eşlik eden yumuşak doku komponenti bulunmasına rağmen, bu fark istatiksel olarak anlamlı değildir. Vertebra lezyonlarında, diğer alt gruplardan farklı olarak MM hastalarında istatiksel olarak anlamlı olmamakla birlikte daha sık olarak yumuşak doku komponentinin eşlik ettiği görülmüştür. Literatürde özellikle vertebra lezyonlarında, MM ve metastaz hastalarında, eşlik eden yumuşak doku komponenti varlığı MRG ile değerlendirilmiş ve farklı olarak metastaz hastalarında daha sık yumuşak doku komponentinin izlendiği göörülmüştür (11). BT'nin yumuşak doku çözünürlüğünün MR kadar iyi olmaması, lezyonların yumuşak doku komponentinin değerlendirilmesinde literatür ile olan uyumsuzluğa yol açmış olabilir.

Lezyonların kontur özelliği değerlendirildiğinde, hem MM hastalarında hem de metastaz hastalarında lezyonların büyük çoğunluğunun keskin konturlu olduğu görülmüştür. Fakat keskin kontur özelliği MM lezyonlarında, metastaz lezyonlarına göre istatiksel olarak daha sık izlenmiştir.(MM %90.9, metastaz %65.4, p<0.001). Silik kontur özellikleri tanımlanan lezyonların %83.6'sının metastaz hastalarına ait olduğu görülmüştür.

Lezyon iç yapısı, gözlemciler arası düşük uyumluluk bulunan tek bağımsız değişkendir. (kappa değeri: 0.56) BT görüntülerinin hepsinin benzer kalitede olmaması, ayrıca gözlemcilere lezyonu homojen veya heterojen olarak nitelendirirken herhangi nesnel bir ölçüt belirtilmemiş olması bu duruma yol açmış olabilir. Yine de gözlemcilerin verileri değerlendirildiğinde MM hastalarına ait lezyonların, metastaz hastalarına ait lezyonlara göre homojen iç yapıda olma sıklığının daha fazla olduğu görülmüştür. Metastaz hastalarına ait lezyonlarda heterojen görünümün sebebi bu lezyonlarda kanama, nekroz gibi değişikliklerin daha sık görülmesi olabilir. Fakat bunu destekleyecek yeterli kanıt bulunmamaktadır.

BT, halen radyoloji birimlerinde en çok kullanılan görüntüleme yöntemlerinden biridir. MM hastaları ve osteolitik metastazı bulunan primer maligniteli hastaların BT bulguları karşılaştırıldığında, başta lezyon içerisinde kemik dansitesinde yüksek dansiteli alan varlığı olmak üzere, perilezyonel skleroz, lezyon iç yapısı, kontur özellikleri gibi değişkenler ile multipl myelom ve metastaz hastalarının ayrımı yapılabileceği görülmektedir.

Anahtar kelimeler: Multipl myelom, osteolitik metastaz, lezyon içerisinde kemik dansitesinde yüksek dansiteli alan

Kaynaklar
1. Rajkumar SV, Dimopoulos MA, Palumbo A, Blade J, ve ark. International myeloma working group updatedcriteria for the diagnosis of multiple myeloma. The Lancet Oncology 2014;15(12): 538–548
2. Macedo F., Ladeira K, Pinho F, Saraiva N,. Bone metastasis: An overview. Oncology Reviews 2017;11:43-49.
3. Zhang Ha, LV J, LV C, Zhang Ho. Presentation of multiple myeloma mimicking bone metastasis from colon adenocarcinoma: A case report and literature review. Molecular and Clinical Oncology 2016; 4: 31-34.
4. Tomono H., Fujioka S., Kato K., Yoshida K. Multiple Myeloma Mimicking Bone Metastasis from Breast Cancer:Report of a Case. The Japenese Journal of Surgery 1998; 28: 1304-1306
5. Chandra H., Chandra S., Verma SK, Multiple myeloma or metastatic carcinomabreast: Diagnostic dilemma in a casepresenting with lytic bony lesion. Breast Disease 2015;35: 199–201
6. Giuliani N, Rizzoli V, Roodman GD. Multiple myeloma bone disease: pathophysiology of osteoblast inhibition. Blood. 2006;108(13):3992–3996.
7. Hameed A, Brady JJ, Dowling P, Clynes M. Bone Disease in Multiple Myeloma: Pathophysiology and Management.Cancer Growth and Metastasis 2014:7 33–42.
8. Terpos E, Ntanasis-Stathopoulos I, Gavriatopoulou M, Dimopoulos MA . Pathogenesis of bone disease in multiple myeloma: from bench to bedside. Blood Cancer Journal 2018; 8(1):7
9. Sanchez AB, Sistal AG. A Quantitative Method for the Characterization of Lytic Metastases of the Bone from Radiographic Images.Scientific World Journal. 2014; 2014: 264836.
10. Rothschild BM, Hershkovitz I, Dutour O.Clues potentially distinguishing lytic lesions of multiple myeloma from those of metastatic carcinoma. American Journal of Physical Anthropology 1998;105:241–250.
11. Lee YJ, Jee WH, Ha KY, Lee BY. MR Distinction between Multiple Myeloma and Metastasis Involving the Spine. J Korean Radiol Soc 2001;44:229-235.

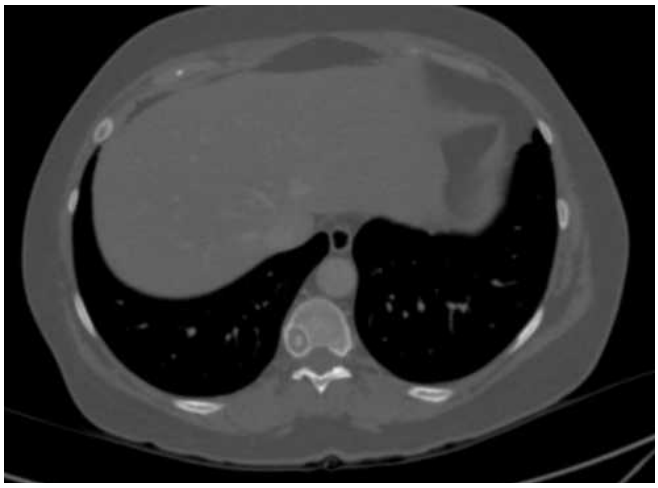

Resim 1. 50 yaşında kadın hastanın, vertebra korpusunda, içerisinde kemik dansitesinde yüksek dansiteli alan izlenen, keskin sınırlı lezyon izlenmektedir. Perilezyonel skleroz izlenmemiştir. Hastanın tanısı meme kanseri metastazıdır.

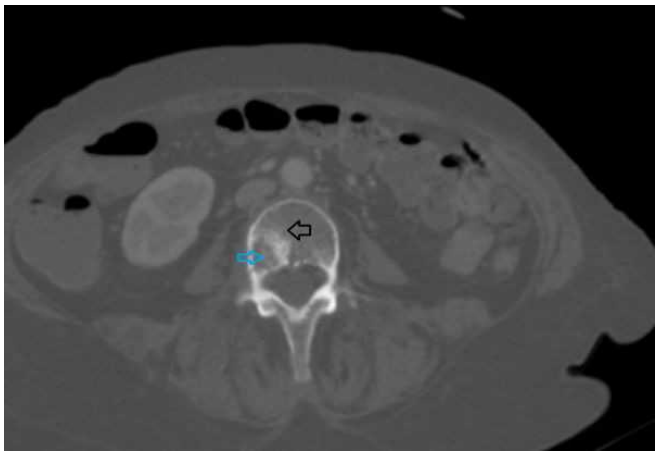

Resim 2. 61 yaşında kadın hastanın vertebra korpusunda, içerisinde kemik dansitesinde yüksek dansiteli alanların izlendiği (açık mavi ok), perilezyonel sklerozun eşlik ettiği (siyah ok)litik lezyon izlenmektedir. Tanı: serviks kanseri metastazı.

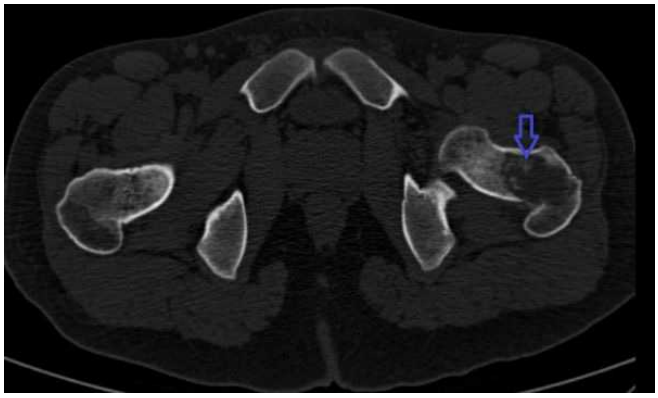

Resim 3. Sol femurda, litik karakterde, içerisinde kemik dansitesinde yüksek dansiteli alan içeren metastatik lezyon izlenmektedir.

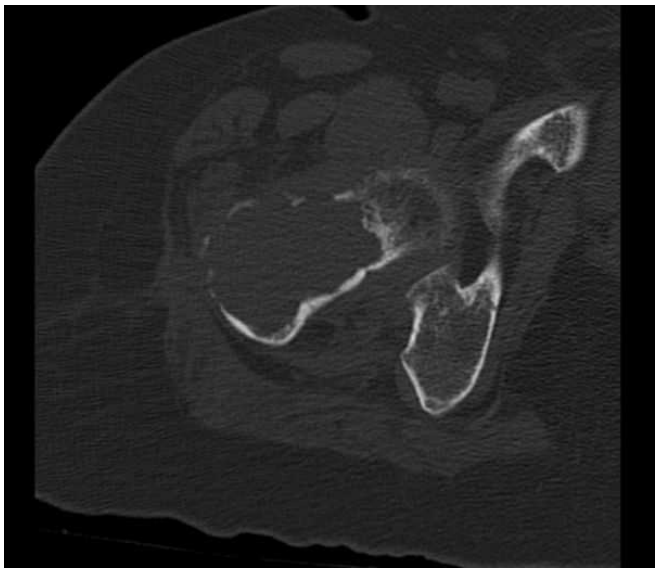

Resim 4. 44 yaşında kadın hastanın sağ femur boyun kesiminde, ekspansil, korteks bütünlüğünün bozulduğu, perilezyonel sklerozun eşlik etmediği, keskin konturlu, içerisinde kemik dansitesinde yüksek dansiteali alan bulunmayan lezyon izlenmektedir. Tanı: MM

Tablo 1. Multipl myelom ve osteolitik metastazlı hastalarda lezyon içerisinde kemik dansitesinde yüksek dansiteli alan varlığı, korteks bütünlüğü, ekspansiyon,yumuşak doku komponenti ve perilezyonel skleroz açısından değerlendirilmesine ait veriler

		Multipl Myelom	Metastaz	p değeri
Lezyon içerisinde kemik dansitesinde yüksek dansiteli alan	Var	23 (%19)	138 (%85.2)	
	Yok	98 (%81)	24 (14.8)	
				p <0.001
Korteks bütünlüğü	Var	21 (17.4)	13 (%8)	
	yok	100 (%82.6)	149 (%92)	
				p=0.017
Kemik dokuda ekspansiyon	Var	72 (%59.5)	108 (%66.7)	
	Yok	49 (%40.5)	54 (%33.3)	
				p=.215
Yumuşak doku komponenti	Var	58 (%47.9)	96 (%59.3)	
	Yok	63 (%52.1)	66 (%40.7)	
				p=.058
Perilezyonel skleroz	Var	16 (%13.2)	63 (%38.9)	
	Yok	105 (%86.8)	99 (%61.1)	
				p<0.001
Kontur özelliği	Keskin	110 (%90.9)	106 (%65.4)	
	Silik	11 (%9.1)	56 (%34.6)	
				p<0.001

Tablo 2. İskelet sistemi alt gruplarında, myelom ve metastaz hastalarına ait lezyonlarda, lezyon içerisinde kemik dansitesinde yüksek dansiteli alan varlığının değerlendirilmesine ait Bulgular

	Multipl Myelom		Metastaz		
	Var	Yok	Var	Yok	p değeri
Vertebra	14 (%29.8)	33 (%70.2)	61(%93.8)	4 (%6.2)	<0.001
Toraks duvarı kemikleri	5 (%19.2)	21 (%80.8)	16 (%69.6)	7 (%30.4)	<0.001
Pelvik kemikler ve sakrum	2 (%7.7)	24 (%92.3)	39 (%84.8)	7(%15.2)	<0.001
Periferik iskelet	1 (%8.3)	11 (%91.7)	22 (%81.5)	5 (%18.5)	<0.001

Tablo 3. Kontrastsız incelemelerde multipl myelom ve metastaz hastalarına ait lezyonların, lezyon iç yapısı değerlendirilmesine ait bulguları

		Multipl Myelom	Metastaz
Lezyon iç yapısı	Homojen	72 (%80.9)	36 (%40)
	Heterojen	17 (%19.1)	54 (%60)
			p < 0.001

Tablo 4. Kontrastlı incelemelerde multipl myelom ve metastaz hastalarına ait lezyonların, lezyon iç yapısı değerlendirilmesine ait bulguları

		Multipl Myelom	Metastaz
Lezyon iç yapısı	Homojen	23 (%71.8)	14 (%19.4)
	Heterojen	9 (%28.2)	58 (%81.6)
			p < 0.001

Tablo 5. Gözlemcilerarası uyumluluğun değerlendirilmesi

	Gözlemciler arası uyumluluk (kappa değeri)
Lezyon içerisinde kemik dansitesinde yüksek dansiteli alan	0.88
Korteks bütünlüğü	0.86
Kemik dokuda ekspansiyon	0.83
Yumuşak doku komponenti	0.84
Perilezyonel skleroz	0.88
Kontur özelliği	0.74
Lezyon İç yapısı	0.56

Meme Radyolojisi

SS-005

MEME KANSERİNDE AKSİLLA DURUMUNU DEĞERLENDİRMEDE AKSİLLER ULTRASONUN YERİ (THE ROLE OF AXİLLARY ULTRASOUND İN EVALUATİNG AXİLLARY STATUS İN BREAST CANCER)

Zafer Demir[1], Ayşegül Akdoğan Gemici[1], Ebru Şen[2], Serdar Altınay[3], Ercan İnci[1]

[1]Sağlık Bilimleri Üniversitesi, Bakırköy Dr. Sadi Konuk Eğitim ve Araştırma Hastanesi, Radyoloji Kliniği
[2]Sağlık Bilimleri Üniversitesi, Bakırköy Dr. Sadi Konuk Eğitim ve Araştırma Hastanesi, Genel Cerrahi Kliniği
[3]Sağlık Bilimleri Üniversitesi, Bakırköy Dr. Sadi Konuk Eğitim ve Araştırma Hastanesi, Tıbbi Patoloji Kliniği

Giriş ve Amaç: Meme kanserli hastalarda aksillanın durumunu bilmek; evreleme, tedavi planlanması ve prognozu belirlemede önemlidir(1).

Amerikan Cerrahi Onkoloji Grubu (ACOSOG) 'nun Z0011 çalışması, tümör evresi cT1-T2/ cN0 olup, sentinel lenf nodu biyopsisinde(SLNB) 1 veya 2 adet mikro veya makrometastazı bulunan, meme koruyucu cerrahi(MKC) ve radyoterapi(RT) alan hastalarda, aksiller diseksiyonun uzun dönem sağkalıma ek katkısı olmadığını göstermiştir(2,3,4).

Z0011 çalışmasının klinik pratiğe önemli etkileri olmuş, aksiller ultrason(US)'un yeri ile ilgili tartışmalar başlatmıştır (5,6).

Çalışmamızdaki amacımız, SLNB yapılan olgularda aksiller US'un tanısal değerini incelemek ve Z0011 çalışması çerçevesinde aksiller cerrahi pratiğine katkısını değerlendirmektir.

Gereç ve Yöntem: Hastanemizde Temmuz 2015- Ocak 2018 yılları arasında, meme kanseri nedeniyle mastektomi-MKC uygulanan ve aynı seansta SLNB yapılan 315 kadın hasta çalışmamıza dahil edilmiş olup, araştırma retrospektif yapılmıştır.

Ameliyat öncesi aksiller US değerlendirmesi 3 meme radyoloğu ve 2 genel radyolog tarafından yapılmış olup; lenf nodlarında kortikal kalınlığın 3 mm ve üzeri olması, fokal kortikal kalınlaşma olması ve yağlı hilusun baskılanması kriterleri değerlendirildi (Resim1). Çalışma retrospektif olduğundan ve tüm raporlamalarda boyut-lenf nodu sayısı bilgisi bulunmadığından yalnızca morfolojik kriterler değerlendirildi. Z0011'e göre az-çok aksilla tutulumu şeklinde gruplandırma yapılamadı.

Çalışmadan hariç tutma kriteri, SLN bulunamadığından aksiller küraj yapılan olgular idi.

Meme kanserli olgularda tümörün immünohistokimyasal (İHK) özelliklerini değerlendirmede; östrojen reseptörü(ER), Progesteron reseptörü(PR) ve HER2 ekspresyonu pekçok merkezde sık kullanılan, basit ve kolay ulaşılabilir belirteçlerdir(7,8). Çalışmamızda olgular tümörün İHK özelliklerine göre, lüminal benzeri grubu A ve B tiplerine ayırmada Ki-67 proliferasyon indeksi ve HER-2 gen ekspresyonu değerlendirilerek (9), 4 grupta incelendi:

Lüminal A grubuna ER ve/veya PR pozitif olup, HER2 negatif ve Ki-67 < 14% olan olgular; lüminal B grubuna ER pozitif ve/veya PR pozitif, HER2 negatif ve Ki-67≥ 14% veya Ki-67 oranına bakılmaksızın ER pozitif ve/veya PR pozitif ve HER2 pozitif olan olgular; HER2 grubuna ER negatif, PR negatif ve HER2 pozitif olan olgular; ve üçlü negatif meme kanseri grubuna ER negatif, PR negatif ve HER2 negatif olan olgular dahil oldu.

Araştırmadan elde edilen verilerin istatistiksel analizi için NCSS (Number Cruncher Statistical System) 2007 (Kaysville, Utah, USA) programı kullanıldı. Çalışma verileri değerlendirilirken tanımlayıcı istatistiksel metodlarının (ortalama, standart sapma, medyan, frekans, oran, minimum, maksimum) karşılaştırmalarında ki-kare testi kullanıldı. Anlamlılık en az p<0.05 düzeyinde değerlendirildi.

Bulgular: Olguların yaş ortalaması 55.2±12.3 (29-90), ortalama tümör boyutu 23±13.6 mm (3-160 mm) idi. Premenapozal grupta 198 (%62,8), postmenapozal grupta 117 (%37,2) olgu mevcuttu. Toplam 315 olgudan 266' sı (%84,5) invaziv duktal karsinom, 18 ' i invaziv lobüler karsinom (%5,7), 11'i mikst tip (%3,5) ve 20' si (%6,3) diğer subtiplerde idi (Tablo 1). Toplam 315 hastanın 148'i Lüminal A (%47), 107'si Lüminal B (%34), 48'i üçlü negatif (%15.2), 12'si HER 2 pozitif (%3.8) tümöre sahipti.

Tümör (T) evrelendirmesinde olguların 164'ü (%52) T1, 142'si (%45) T2, 6'sı (%2) T3 ve 3'ü (%1) T4; lenf nodu (N) evrelendirmesinde olguların 233'ü (%74) N0, 64'ü (%20,3) N1, 11'i (%3,5) N2 ve 7'si (%2,2) N3 idi (Tablo 2, 3).

SLNB sonucu pozitif olan 77 (%24.5) hastada aksiller küraj uygulandı. 238 (%75,5) hastada SLNB biopsisi negatif tanımlandı. Ameliyat öncesi yapılan aksiller US değerlendirmede, 79 hastada bulgu var iken; 236 hastada bulgu yoktu. Aksiller US'un duyarlılığı %42.9, özgüllüğü %80.3, pozitif kestirim değeri %41.3, negatif kestirim değeri %81.4 bulundu (Tablo 4).

Menopozal durum, ER-PR pozitifliği, HER2 pozitifliği ile aksiller lenf nodu tutulumu açısından anlamlı ilişki saptanmadı. Tümör boyutu ile aksiller lenf nodu pozitifliği arasında istatistiksel anlamlı ilişki mevcuttu (P < 0,001), (Tablo 5).

Aksiller US' da bulgu olarak 79 hastanın 28'inde (%35,4) asimetrik korteks, 48'inde (%60,8) kalın korteks, 3'ünde (%3,8) yağlı hilusun baskılanması tanımlanmıştı. Olgulardan 28 asimetrik korteks tanımlanan olgunun 12'sinde (%42,8), kalın korteks tanımlanan 48 olgunun 19'unda (%39,5), yağlı hilusun baskılandığı tanımlanmış 3 olgunun 2'sinde(%66,7) sentinel lenf nodu pozitifliği saptandı (Tablo 6). Bulgu tipleri ile lenf nodu pozitifliği arasında istatistiksel ilişki saptanmadı.

Preoperatif değerlendirmede aksiller US'da bulgu saptanan toplam 79 hastadan, 33'ünde (%41.7) aksiller lenf nodu tutulumu po-

zitif iken; aksilla US bulgusu olmayan toplam 236 hastanın 44'ünde (%18,6) aksiller lenf nodu tutulumu pozitif bulundu. SLNB sonucunda aksilla pozitifliği saptanması durumu ile preoperatif aksilla US' de bulgu saptanması arasında istatistiksel anlamlı ilişki mevcuttu ($p<0.001$) (Tablo 4).

Tartışma: Aksiller US, aksiller metastatik tutulum tanısında orta derecede sensitiftir ve oldukça spesifik olup sonografik olarak şüpheli lenf nodlarından US eşliğinde biyopsisinde (USeB),% 100'e varan özgüllük değerleri görülmektedir. Ancak negatif sonografik sonuçlar aksiller lenf nodu metastazlarını dışlamaz(10,11). Aksiller US, cN0 erken evre meme kanserlerinde aksillayı değerlendirmede etkin,-güvenli ve değerli bir yöntemdir(12,13). Literatürde aksiller US'un palpabl olmayan metastatik lenf nodlarını tanımlamada morfolojik kriterlere göre duyarlılık değerleri 26%–76%, Özgüllük değerleri 88%–98% arasında değişmektedir(10). Bizim serimizde de duyarlılık ve özgüllük nispeten benzer değerlerde bulunmuştur.

T. Nowikiewicz ve ark.(13), erken evre meme kanserinde operasyon öncesi aksiller ultrasonda yanlış pozitif ve negatif değerlendirmede teknik limitasyonları vurgulamışlardır. Serimizde yanlış negatiflik % 18,6 olup literatürden yüksek bulunmuştur. Johnson S ve ark. (14), meme kanserli olgularda tümörün boyutu, histolojik alt tipi, lenfovasküler invazyon durumu, ER ve T evresinin yanlış negatif aksiller US'ye olası etkileri incelenmiş, lenfovasküler invazyon (LVI) gösteren veya ILK olgularında yanlış negatiflik açısından anlamlı farklılık saptanmıştır. Bizim serimizde immunhistopatolojik parametreler ile yanlış negatiflik açısından ilişki saptanmadı.

Aksilla pozitifliğini etkileyebilecek parametrelere baktığımızda yalnızca boyut artışı ile lenf nodu pozitifliği korele bulunmuş olup, diğer immunhistokimyasal belirteçler, yaş ve menopozal durumun aksilla tutulumunu etkilememiş görüldü. S. Johnson ve ark.(14), çalışmamıza benzer şekilde tümör boyutunun küçük olması ile aksiller tutulumun olmaması arasında istatistiksel anlamlı ilişki saptanmışlardır. San-Di Shen ve ark. meta-analizinde(15), aksiller tutulumun olmadığı meme kanserli hastalarda lenfovasküler invazyonun (LVI) daha az sıklıkta izlendiği bildirilmiştir. Çalışmamızda LVI pozitifliği değerlendirilememiş olup literatürde belirtildiği üzere lenf nodu tutulumuna etkisi araştırılamadı.

Çalışmamızda Z0011 çerçevesinde ele alınabilecek bulgumuz; SLNB yapılan hastalar içerisinde, aksilla US'de bulgu saptananlarda saptanmayanlara göre metastatik aksillanın istatistiksel olarak daha sık görülmesi olup, bu durum Z0011 kriterlerine uygun hasta seçiminde meme cerrahını etkileyebilir. Ahmed M ve ark. 4271 hastalık meta-analizinde(16) de benzer şekilde SLNB yapılan hastalar içerisinde, sonografik bulgusu olanlarda aksilla pozitifliğinin daha sık görüldüğü tespit edilmiştir. Ayrıca bunların içerisinde Z0011'e göre aksiller cerrahinin gereksiz olabileceği hastalar da olduğuna dikkat çekilmiştir.

Sonuç: Boyut ve morfoloji kriterlerine göre yapılmış aksiller US, aksillanın durumunu değerlendirmede ilk başvurulabilecek, kolay uygulanabilir invaziv olmayan bir seçenek olup, güncel aksilla cerrahisindeki yeri tartışmalıdır.

Anahtar kelimeler: Breast Cancer, Axilla, Metastasis, Diagnostic Ultrasound, Sensitivity, Specificity

Kaynaklar

1. Fisher B et al. Relation of number of positive axillary nodes to the prognosis of patients with primary breast cancer: an NSABP update. Cancer 1983;52(9):1551–1557.
2. A.E. Giuliano et al. Axillary dissection vs no axillary dissection in women with invasive breast cancer and sentinel node metastasis: a randomized clinical trial, JAMA 305 (2011) 569–575.
3. A.E. Giuliano et al. Locoregional recurrence after sentinel lymph node dissection with or without axillary dissection in patients with sentinel lymph node metastases, Ann. Surg. 252 (2016) 413–420.
4. Alvarez S et al. Role of sonography in the diagnosis of axillary lymph node metastases in breast cancer: a systematic review. AJR Am J Roentgenol 2006;186 (5):1342–1348.
5. Ciatto S et al. Accuracy of fine needle aspiration cytology (FNAC) of axillary lymph nodes as a triage test in breast cancer staging. Breast Cancer Res Treat 2007; 103: 85-91.
6. Yamashita M. et al. The role of axillary ultrasound in the detection of metastases from primary breast cancers. The American Journal of Surgery, 205(3), 242–245.
7. Tomasz Nowikiewicz et al. Analysis of the causes of false negative and false positive results of preoperative axillary ultrasound in patients with early breast cancer –a single-centre study
8. Johnson S et al. Staging primary breast cancer. Are there tumour pathological features that correlate with a false-negative axillary ultrasound? Clin Radiol 2011; 66: 497-499.

Meme Radyolojisi

SS-006

MEME KİTLELERİNDE İNOVATİF US TEKNİK İLE KANTİTATİF ANALİZ: SUPERB MİCROVASULAR IMAGİNG (SMI)

Savaş Hereklioğlu[1], Nazmi Kurt[1], Aykut Alkan[1], Necdet Süt[2], Elif Mercan[3], Ebru Taştekin[3], Fethi Emre Ustabaşıoğlu[1], Nermin Tunçbilek[1]

[1]Trakya Üniversitesi Tıp Fakültesi Radyoloji AD
[2]Trakya Üniversitesi Tıp Fakültesi Biyoistatistik ve Tıbbi Bilişim AD
[3]Trakya Üniversitesi Tıp Fakültesi Patoloji AD

Giriş ve Amaç: SMI, renkli doppler ultrasonografinin saptayamadığı düşük akımları saptamak amacıyla geliştirilmiş yeni bir vasküler görüntüleme tekniğidir. Bu çalışmada meme kitlelerinde ayırıcı tanıda SMI, Power doppler ve Shear-wave elastografi'nin katkısını kantitatif analizle araştırdık.

Gereç ve Yöntem: Bu çalışmada, yaşları minimum 20, maksimum 82, ortalama 45,6 olan toplam 46 hasta gri-skala ultrason, SMI, Power doppler (PW) ve Shear-wave elastografi (SWE) bulgularıyla ile ileri dönük olarak değerlendirildi. Lezyon vaskülarizasyonu PW ve SMI ile Adler metoduyla (Grade 0,1,2,3) derecelendirildi [1]. Kantitatif analiz ise PW, SMI ve shear-wave incelemede vaskülarite indeksi (VI) ölçüldü. Shear-wave incelemede basınç değerleri ortalama kilopaskal (kPa) ile, hız değerlerinde ise metre-saniye (m/s) standart olarak kullanılmıştır. Tüm lezyonlar gri skala bulgularına göre değerlendirilmiş ve BIRADS sözlüğüne göre sınıflandırılmıştır. Olgu grubu daha önce tanı almış takip altında benign lezyonlar ile şüpheli lezyonu olan olgular arasında randomize olarak seçilmiştir. Kantitatif analizde SMI, PW ve SWE ile PW+SMI, PW+SMI+SWE'nin ayrı ayrı ve kombine olarak istatistiksel olarak tanısal ayrımına bakılmıştır. İstatistiksel analizde deskriptif analiz, Ki-kare testi, İndependent sample T test, çoklu temelli ayırıcı analizler, Roc analiz yapılmış olup $p<0.05$ anlamlı kabul edilmiştir.

Bulgular: 46 hastanın 19'u benign, 27'si malign olarak saptanmıştır. 46 hastanın 2'si BIRADS-2, 7 tanesi BIRADS-3, 12 tanesi BIRADS 4 ve 25 tanesi BIRADS-5 olarak sınıflandırılmıştır. Kalitatif parametrelerle BIRADS ve patolojik ayrım arasında anlamlı uyum bulunmuştur ($p<0.05$).

Benign kitlelerde ortalama SMI VI oranları 0.04, malign lezyonlarda ise 2.01 olarak bulunmuştur. PW VI oranı ortalama 5.757 iken malign lezyonlarda ortalama 9.26 olarak saptanmıştır (Resim 1, 2). SWE tetkikinde basınç değerleri benign lezyonlarda 56.87 kPa iken malign lezyonlarda 87.24 kPa olarak izlenmektedir. Ayrıca benign lezyonlarda 4.17 m/s olan hız değerleri, malign lezyonlarda 5.15 m/s olarak saptanmıştır (Resim 3, 4). Benign-malign ayrımında diskriminant analiz ile tek başına SMI %51.2, tek başına PW %61.1, tek başına SWE (kPa) %57.8 ve SMI+PW+SWE kombine değerlendirildiğinde %67.6 doğruluk ile ayırt edici olarak bulunmuştur. Roc analiz ile ile SMI'da > 0.8 ile %40 duyarlılık, %75 özgüllük ve PWI ile >2.4 cut off değeri ile %86.4 duyarlılık, %57.1 özgüllük saptanmıştır ($p>0.05$) (Tablo 1).

Tartışma ve Sonuç: Levene testine göre SWE kPa değerleri benign-malign ayrımında istatistiki olarak anlamlı (p:0,017) bulunmuş olup m/s değerleri (p:0,066) ile anlamlı olmamakla beraber anlamlılığa oldukça yakın olup farklılığı yansıtmaktadır. Çalışmamızda PW VI (p:0,277) ve SMI VI (p:0,245) değerleri benign-malign ayrımında istatistiksel olarak anlamlı olmayıp bu durumun lezyonların hipervasküler olmasından kaynaklandığını düşünmekteyiz. Avasküler lezyonlarda tanısal ayrımda katkısının yüksek olduğuna dair literatürde çalışmalar bulunmaktadır [2-4].

Sonuç olarak, meme kitlelerinde tek başına SMI benign-malign ayrımında henüz yeterli olmayan yeni bir yöntemdir. SMI US tekniğinin, fibrotik komponenti yüksek skar–malign lezyonlarda diğer tekniklerle kombine değerlendirilidiği takdirde tanısal ayrıma katkı sağlayabilecek yeni bir US tekniği olduğunu düşünmekteyiz.

Anahtar kelimeler: Meme, kitle, mikrodamar/diagnostik görüntüleme*, ultrasonografi, doppler, elastisite görüntüleme teknikleri/metodları*, suberb microvascular imaging.

Tablo 1: Shear wave, Power VI ve SMI VI ile ROC Analiz bulguları.

	Cut-off	AUC	p	Duyarlılık (%)	Özgüllük (%)
SWE kPa	>106.1	0.684	0.022	46.6	100.0
SWE m/s	>5.93	0.680	0.029	48.0	100.0
Power VI	>2.4	0.679	0.081	86.4	57.1
SMI VI	>0.8	0.600	0.269	40.0	75.0

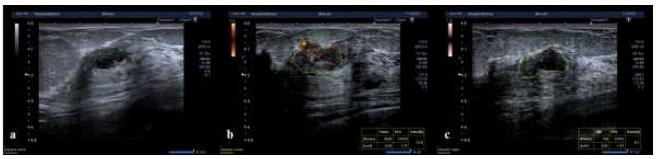

1a-c. 30 yaş kadın hasta memede ağrı şikâyetiyle başvurmuştur. Sırasıyla gri skala (a), PW (b) ve SMI (c) tetkikleri yapılan olguda PW VI oranı: 12.8, SMI VI oranı: 0.7 olarak saptandı. Histopatolojik tanı: Kronik granülomatöz mastit.

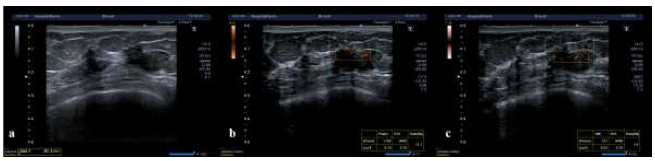

2a-c. 59 yaş kadın hasta memede ele gelen kitle şikâyetiyle başvurdu. Sırasıyla gri skala (a), PW (b) ve SMI (c) tetkikleri yapılan olguda PW VI oranı: 12.7, SMI VI oranı: 2.4 olarak saptandı. Histopatolojik tanı: İnvaziv duktal karsinom.

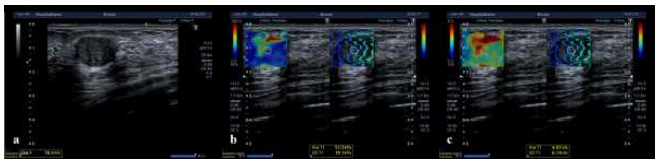

3a-c. 20 yaş kadın hasta memede kitle şikâyetiyle tarafımıza başvurdu. Sırasıyla gri skala (a), SWE basınç (b) ve SWE hız (c) tetkikleri yapılan olguda SWE basınç değeri: 51.5 kPa, hız değeri: 4.07 m/s olarak saptandı. Histopatolojik tanı: Fibroadenom.

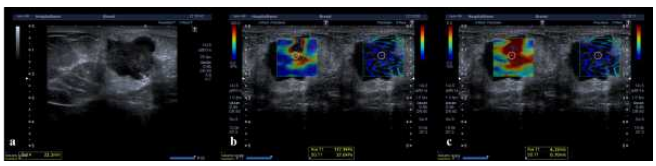

4a-c. 65 yaş kadın hastada sol memede ele gelen kitle ve ağrı şikâyetiyle tarafımıza başvurdu. Sırasıyla gri skala (a), SWE basınç (b) ve SWE hız (c) tetkikleri yapılan olguda SWE basınç değeri: 117.9 kPa, hız değeri: 6.22 m/s olarak saptandı. Histopatolojik tanı: İnvaziv duktal karsinom.

Kaynaklar

1. Adler, D.D., et al., Doppler ultrasound color flow imaging in the study of breast cancer: preliminary findings. Ultrasound Med Biol, 1990. 16(6): 553-9.
2. Zhan, J., et al., Superb Microvascular Imaging-A new vascular detecting ultrasonographic technique for avascular breast masses: A preliminary study. Eur J Radiol, 2016. 85(5): 915-21.
3. Ma, Y., et al., The Diagnostic Value of Superb Microvascular Imaging (SMI) in Detecting Blood Flow Signals of Breast Lesions: A Preliminary Study Comparing SMI to Color Doppler Flow Imaging. Medicine (Baltimore), 2015. 94(36): 1502.
4. Zhu, Y.C., et al., Diagnostic Performance of Superb Microvascular Imaging (SMI) Combined with Shear-Wave Elastography in Evaluating Breast Lesions. Med Sci Monit, 2018. 24: 5935-5942.

Moleküler Görüntüleme Fiziği ve Radyasyondan Korunma

SS-007

MOGADİŞU / SOMALİ'DE YEREL SAĞLIK ÇALIŞANLARI ARASINDAKİ RADYASYON VE RADYASYONDAN KORUNMA BİLİNCİNİN DEĞERLENDİRİLMESİ: BİR ANKET ÇALIŞMASI

Turkan Ikizceli[1], Serhat Aras[2], İhsan Oğuz Tanzer[3]

[1]SBÜ, Haseki Eğitim ve Araştırma Hastanesi
[2]SBÜ, Tıbbi Görüntüleme Teknikleri Myo
[3]SBÜ, Biyomedikal ve Cihaz Teknolojileri Myo

Amaç: Somali'de son yıllarda yeni radyoloji birimleri kurulmuştur ve hastane çalışanları arasında radyasyon ve radyasyondan korunma konusunda eğitime ihtiyaç duyulmuştur. Bu çalışmanın amacı, Mogadişu / Somali'deki bir akademik hastanede çalışan yerel sağlık çalışanlarının radyasyon ve radyasyondan korunma bilgilerinin seviyesini araştırmaktı.

Gereç ve Yöntemler: Nisan 2018 ve Mayıs 2018 arasında, Etik Kurul onayından sonra Mogadişu / Somali'de anket yapıldı. Tanımlayıcı kesitsel tarzda anket verileri yüz yüze sorular ile elde edildi. Çalışmaya tüm hastane çalışanlarından 274 gönüllü dahil edildi. Ankette radyasyon ve radyasyondan korunma hakkında 13 soru vardı. İstatistiksel analizlerde Pearson ki-kare analizi, Fisher's Exact Test ve Olabilirlik Oranı testleri kullanıldı.

Bulgular: 274 gönüllünün 125'i erkek, 149'u kadındı. 274 gönüllünün % 13.50'si (n = 37) 30 yaşın üstünde ve% 86.50 (n = 237) 30 yaşın altındaydı. % 96.0'ı (n =263) bir üniversiteden, % 4.0'ı (n =11) bir liseden mezun olmuştur. En çok katılımcı cerrahi servis oldu. 274 gönüllünün % 27.73'ü (n =76) doktor, % 54.01'i (n =148) hemşire, % 18.26'sı (n =50) diğer işçidir. Üniversite ve lise mezunları arasında radyasyon farkındalığı arasında istatistiksel olarak anlamlı bir fark vardı (p <0,01). Gönüllüler radyasyon işareti, radyasyona duyarlı organlar ve radyasyon kazalarını bilmiyorlardı (p <0,01).

Sonuç: Bu çalışma, Somali'deki hastane çalışanları arasında radyasyon prensipleri ve radyasyondan korunma hakkındaki genel bilgilerin yetersiz olduğunu göstermiştir. Bu bakımdan, eğitim çalışmalarının bu bölgelerde yaygınlaştırılması gerekir.

Anahtar kelimeler: radyasyon farkındalığı, radyasyondan korunma, Somali, anket

Kaynaklar

1. Guidelines on radiation protection education and training of medical professionals in the European Union (2014), publication no. 175, European Commission. Available at: http://ec.europa.eu/ energy/sites/ener/files/documents/175.pdf.
2. Arslanoğlu A, Bilgin S, Kubalı Z, Ceyhan MN, İlhan MN, Maral I. Doctors' and intern doctors' knowledge about patients' ionizing radiation exposure doses during common radiological examinations. Diagn Interv Radiol 2007; 13:53-55.
3. Sont WN, Zielinski JM, Ashmore JP, et al. First analysis of cancer incidence and occupational radiation exposure based on the National Dose Registry of Canada. Am J pidemiol 2001; 153: 309–318.
4. Shiralkar S, Rennie A, Snow M, Galland RB, Lewis MH, Gower-Thomas K. Doctors' knowledge of radiation exposure: questionnaire study. BMJ 2003; 327: 371–372.
5. Koçyiğit A, Kaya F, Çetin T, Kurban I, Erbaş T, Ergin A, et al. The knowledge level medical personnel have on radiation exposure during common radiologic examinations. Pam Tıp Derg 2014;7(2):137-142.
6. Yurt A, Cavuşoğlu B, Günay T (2014) Evaluation of awareness on radiation protection and knowledge about radiological examinations in healthcare professionals who use ionized radiation at work. Mol Imaging Radionucl Ther 23:48–53.

Moleküler Görüntüleme Fiziği ve Radyasyondan Korunma

SS-008

DOSE MANAGEMENT FOR NEUROLOGIC EVENTS IN PATIENTS WITH CARDIAC DEVICES

Gökçen Çoban Çifçi [1], Şafak Parlak[1], Mehmet Ruhi Onur[1], Egemen Çifçi[2], Cenk Eraslan[3], Uğur Canpolat[4], Ergün Barış Kaya[4], Kudret Aytemir[4], Hatice Kader Karlı Oğuz[1]

[1]Hacettepe University Faculty of Medicine Department of Radiology
[2]Yükses İhtisas Education and Research Hospital Department of Radiology
[3]Ege University Medical School Department of Radiology
[4]Hacettepe University Faculty of Medicine Department of Cardiology

Objective: Implantable cardioverter defibrillator (ICD) and ventricular assist devices (VAD) have significantly improved the quality of life and survival rate of patients with cardiac arrhythmias and cardiac insufficiency (1-2). Although these devices are crucial, the incidence of acute neurological events was reported as ranging between 14% and 47%, in patients with VAD and ICD (3-6). Evidence of acute neurological event potency after implantation of ICD and LVAD necessitates appropriate anticoagulation. Anticoagulation therapy in order to overcome ischemia risk in these patients group may provoke the hemorrhage as an opposed phenomena after ICD and LVAD implantation (7). CT imaging is an immensely fast and accurate imaging technique to diagnose neurological events. Diagnosis, management and post-treatment follow-up of patients with acute cerebrovascular events, especially cerebral ischemia complicated with hemorrhage, need repetitive cranial computed tomography (CT) scans, since almost all ICD and LVAD equipments are not compatible with MRI. Most studies related to dose reduction and radiation risks on CT had focused on pediatric patients and pregnant women (8). In this multicenter study, our goal was to compare the cumulative radiation doses between patients who underwent repetitive cranial CT imaging after VAD or ICD implantation. Also, we aimed to determine how CT acquisition parameters change the radiation dose of cranial CT examinations in order to predict a dose reduction plan within the diagnostic limits without affecting the imaging quality.

Materials and Methodssb: This retrospective multi-center study was approved by our institutional review board. Two hundred fourty-six patients from three medical centers with ICD or VAD implantation underwent neuroemergency CT examinations including headCT and head and neck CT angiography between January 2014 and October 2018 were included in this study. VAD group included 70 patients (10 male, 60 female, mean age: 54.5±12) and ICD group included 176 patients (111 male, 65 female, mean age: 70.7±13.4). The study data was obtained using a preformatted data form that included demographic characteristics of patients, type of implanted cardiac device, number of repetitive CT scans and the CT acquisition parameters including kilovolt (kV), milliampere-seconds (mAs), tube rotation time (TI), collimated slice thickness (cSL), scanning technique (sequence or spiral) and CT dose products including computed tomography dose index volume (CTDIvol) and total dose length product (DLP). The participating blinded radiologists obtained the parameters relevant to radiation dose from the scan protocol after each head CT and head and neck CT angiography (CTA) performed by the seven different CT equipments of three different vendors (2 GE Medical Systems, 4 Siemens Healthineers, 1 Toshiba Medical Systems Corporations) in three centers. The cumulative radiation dose of patients with ICD and LVAD were compared; variability of CT acquisition parameters and effect of each CT acquisition parameter on radiation dose were interrogated. Statistical data was analysed by using IBM SPSS Statistics 17.0 (IBM Corporation, Armonk, NY, USA) programme. Results are expressed as counts mean values ± standard deviation. Categorical variables are expressed as number of variables and %. The normality of continuous variables was analysed by Kolmogorov-Smirnov test. Continuous and categorical variables were analyzed with a Wilcoxon rank sum and Mann-Whitney U test. P values less than 0.05 were considered statistically significant.

Results: The demographic and clinical features of patients included in the study from three different centers with exposed dose values are summarized in Figure 1. The number of CT examinations was significantly different between centers ($p<0.001$) which was mainly resulted from lower CT examination rates in Center A compared to Center B ($p=0.016$) and Center C ($p<0.001$). Acute neurologic events consisting of ischemia and bleeding were encountered in 12% of patients in Center A, 27.8% in Center B and 65.3% in Center C. Mean CTDIvol values of Center A and Center C was significantly lower than Center B ($p<0.001$, $p<0.001$). There was no significant difference between mean Mean CTDIvol values of Center A and Center C ($p=0.568$). Mean DLP value of Center A was significantly lower than Center B ($p=0.008$) and Center C ($p<0.001$). There was no significant difference between mean DLP values of Center B and Center C ($p>0.999$).

Figure 2 summarizes the demographic and clinical features of the patients with exposed dose values included in the study according to ICD and LVAD implantation. Mean age of ICD group was significantly higher than LVAD group ($p<0.001$). The number of neuroemergency CT examinations was significantly lower in ICD group than LVAD group ($p<0.001$). Intracranial bleeding rate was significantly higher in LVAD group compared to ICD group ($p<0.001$) while there was no significant difference between occurrence rate of acute ischemic events in two groups (p: 0.051). Mean CTDIvol and DLP values were found significantly lower in ICD group compared to LVAD group (p: 0.003, $p< 0.001$).

Figure 3 shows correlation coefficients between mean CTDIvol, DLP values and age, the number of neuroemergency CT examinations, mean kV, mean mAs, mean TI and mean cSL values in patients underwent head CT and head and neck CTA in center A. Age and CT examination numbers did not significantly correlate with CTDI**vol** and DLP values ($p > 0.05$). Increase in mean kV, mAs, TI values were significantly correlated with the increase in CTDI**vol** ($r=0.301$, $r=0.459$, $r= 0.445$, $r= 0.398$) and DLP values ($r=0.365$, $r=0.347$, $r= 0.288$, $r=0.051$).

Conclusion: The patients with cardiac devices have an increased incidence of neurological events and repetitive cranial CT scans. The increased utilization of cranial CT in the neurology and emergency departments enhanced radiation exposure and related cancer risk as an important public health issue. In this multi-center based study we had an opportunity to compare the CT utility rates, CT acquisition parameters and dose products between different centers. CT utility rates, applied CT acquisition parameters and resultant dose values in three centers were more variable than expected which denotes the importance of standardization cumulative dose producing repetitive CT examinations. The results of our study revealed that patients with LVAD are more prone to repetitive CT scans and resultant radiation dose burden which necessitates optimization of neuroemergency CT protocols especially in this group.

Anahtar kelimeler: Implantable cardioverter, ventricular assist devices, cranial CT, radiation dose reduction, acute neurological events

Kaynaklar

1. Broder J, Warshauer DM. Increasing utilization of computed tomography in the adult emergency department, 2000-2005. Emerg Radiol. 2006 Oct;13(1):25-30.
2. Bardy GH, Lee KL, Mark DB, et al. Amiodarone or an implantable cardioverter-defibrillator for congestive heart failure. N Engl J Med. 2005 Jan 20;352(3):225-37.
3. Dew MA, Kormos RL, Winowich S et al. Quality of life outcomes in left ventricular assist system inpatients and outpatients. ASAIO J. 1999;45:218-25
4. Toda K, Sawa Y. Clinical management for complications related to implantable LVAD use. Gen Thorac Cardiovasc Surg. 2015;63:1-7.
5. Deng MC, Edwards LB, Hertz MI, et al. Mechanical circulatory support device database of the International Society for Heart and Lung Transplantation: third annual report--2005. J Heart Lung Transplant. 2005 Sep;24(9):1182-7.
6. Schmid C, Weyand M, Nabavi DG, et al. Cerebral and systemic embolization during left ventricular support with the Novacor N100 device. Ann Thorac Surg. 1998;65: 1703-10.
7. Tsukui H, Abla A, Teuteberg JJ, McNamara DM, Mathier MA, Cadaret LM, Kormos RL. Cerebrovascular accidents in patients with ventricular assist device. J Thorac Cardiovasc Surg. 2007 Jul;134(1):114-23.
8. Brenner D, Elliston C, Hall E, Berdon W. Estimated risks of radiation-induced fatal cancer from pediatric CT. AJR 2001; 176:289–296.

Table 1. Clinical and demographic features, dose values of patients included in the study.

	Center A (n=176)	Center B (n=18)	Center C (n=52)	p-value
Age (year)	70.7±13.4$_{a,b}$	52.9±12.1$_{a}$	55.0±12.0$_{b}$	**<0.001†**
Gender				**0.002‡**
Male	111 (63.1%)$_{b}$	14 (77.8%)	46 (88.5%)$_{b}$	
Female	65 (36.9%)$_{b}$	4 (22.2%)	6 (11.5%)$_{b}$	
The number of CT examinations	1.7±1.6$_{a,b}$	2.7±1.7$_{a,c}$	17.2±11.8$_{b,c}$	**<0.001¶**
Findings				
Normal	90 (51.4%)$_{a,b}$	0 (0.0%)$_{a}$	2 (3.8%)$_{b}$	**<0.001‡**
Acute ischemia	10 (5.7%)	4 (22.2%)	6 (11.5%)	**0.060$**
Chronic ischemia	60 (34.3%)$_{a}$	13 (72.2%)$_{a,c}$	16 (30.8%)$_{c}$	**0.004‡**
Bleeding	11 (6.3%)$_{b}$	1 (5.6%)$_{c}$	28 (53.8%)$_{b,c}$	**<0.001‡**
Mass	1 (0.6%)	0 (0.0%)	0 (0.0%)	-
Extraneurologic finding	2 (1.1%)	0 (0.0%)	0 (0.0%)	-
Significant vascular stenosis	1 (0.6%)	0 (0.0%)	0 (0.0%)	-
Mean $CTDI_{vol}$	41.8±4.9$_{a}$	93.5±14.4$_{a,c}$	43.8±7.2$_{c}$	**<0.001¶**
Total DLP	662.9±103.6$_{a,b}$	1160.3±569.5$_{a}$	784.9±117.3$_{b}$	**<0.001¶**

† One-way variance analysis (One-Way ANOVA), ‡ Pearson's Chi-Square test, ¶ Kruskal Wallis test, $ Likelihood ratio test, a: Difference between center A and B is statistically significant (p<0.001), b: Difference between center A and C is statistically significant (p<0.001), c: Difference between center B and C is statistically significant (p<0.001).

Table 2. Demographic and clinical features, dose values of patients with ICD and LVAD

	ICD (n=176)	VAD (n=70)	p-value
Age (year)	70.7±13.4	54.5±12.0	**<0.001†**
Gender			**<0.001‡**
Male	111 (63.1%)	60 (85.7%)	
Female	65 (36.9%)	10 (14.3%)	
Number of CT examinations	1.7±1.6	13.5±12.0	**<0.001¶**
CT findings			
Normal	90 (51.4%)	2 (2.9%)	**<0.001$**
Acute ischemia	10 (5.7%)	10 (14.3%)	0.051‡
Chronic ischemia	60 (34.3%)	29 (41.4%)	0.294$
Bleeding	11 (6.3%)	29 (41.4%)	**<0.001‡**
Mass	1 (0.6%)	0 (0.0%)	-
Extraneurologic	2 (1.1%)	0 (0.0%)	-
Significant vascular stenosis	1 (0.6%)	0 (0.0%)	-
Mean $CTDI_{vol}$	41.8±4.9	51.2±19.7	**0.003¶**
Mean Total DLP	662.9±103.6	845.4±280.6	**<0.001¶**

† Student's t test, ‡ Continuity correction Chi-Square test, ¶ Mann Whitney U test, $ Pearson's Chi-Square test.

Table 3. Correlation coefficients and significancy levels between the age, number of CT exams, mean kV, mean mAs, mean TI, mean cSL and mean $CTDI_{vol}$ and DLP values of patients underwent head CT or CTA in Center A.

	$CTDI_{vol}$		Total DLP	
	r-value	*p-value †*	*r-value*	*p-value †*
Age	0.013	0.872	-0.008	0.920
Number of CT examinations	-0.145	0.061	-0.035	0.648
Mean kV	0.301	**<0.001**	0.365	**<0.001**
Mean mAs	0.459	**<0.001**	0.347	**<0.001**
Mean TI	0.445	**<0.001**	0.288	**<0.001**
Mean cSL	0.398	**<0.001**	0.051	0.506

† Spearman's correlation test

Abdominal Radyoloji

SS-009

SONOGRAPHIC MEASUREMENT OF THE THICKNESS OF CERVICAL ESOPHAGUS LAYERS IN THE DIAGNOSIS OF REFLUX ESOPHAGITIS

Ural Koç[1], Onur Aydınlı[2], Ahmet Yalcın[3]

[1]*Ankara Golbası Sehit Ahmet Ozsoy State Hospital, Department of Radiology*
[2]*Erzincan Binali Yildirim University Mengucek Gazi Training and Research Hospital, Department af Gastroenterology*
[3]*Erzincan Binali Yildirim University Medical Faculty, Department af Radiology*

Introduction: The diagnosis gastroesophageal reflux disease (GERD) is based on clinical symptoms (1). When GERD progresses (such as dysphagia occurs), further diagnostic work-up is required (1,2). Upper gastrointestinal endoscopy is the gold standard in the diagnosis of GERD. Esophagus sonography is challenging due to position of this organ, only some parts of esophagus can be observed by radiologist (3). The aim of this study was to evaluate the esophagus of gastroesophageal reflux disease (GERD) patients using ultrasonography and sought associations between the measurements of mucosa, submucosa and muscularis propria, and endoscopic and clinical findings.

Material and Methods: Thirty-six patients with endoscopically proven reflux esophagitis and 36 age- and gender-matched healthy controls were included in the study. Two radiologists assessed the cervical esophagus at the level of the thyroid gland, and the measurements regarding the thickness of mucosa, submucosa and muscularis propria were taken. The data belonging to the ultrasonographic assessment of the patient group were compared to those of the controls. The correlations between the thicknesses of those layers and clinical symptoms were also evaluated. This study was approved by the local ethic committee.

Results: The muscular, submucosal and mucosal thicknesses of cervical esophagus significantly differed between the patient and control groups (Figure) with p values of 0.015, <0.001 and 0.002, respectively for observer 1 and 0.035, 0.042 and <0.001, respectively for observer 2. The regression analysis showed that among the symptoms of halitosis, heartburning, bloating, dysphagia, and regurgitation, halitosis was independently associated with increased muscular thickness whereas heartburn was independently associated with the decreased mucosal and submucosal thickness of esophagus.

Discussion and Conclusions: Esophagitis due to reflux is related to esophageal injury (4). Endoscopy is the main diagnostic tool for GERD-related diseases, furthermore it also gives information about the grade of reflux esophagitis according to the Los-Angeles-

Classification System (5). On the other hand, sonography is cheap, non-invasive diagnostic tool and provides high resolution images by superficial probe (3). In this study, we found differences in the upper esophageal mucosal, submucosal and muscular wall thicknesses in patients with an endoscopically proven diagnosis of GERD compared to the controls.Our findings suggest that ultrasonography can aid the diagnosis of GERD and provide confirmative clues regarding the clinical symptoms of the disease.

Anahtar kelimeler: cervical ultrasonography, acid reflux, esophagitis

Kaynaklar

1. Bredenoord AJ.Mechanisms of reflux perception in gastroesophageal reflux disease: a review (2012) Am J Gastroenterol 107:8–15.
2. Katz PO, Gerson LB, Vela MF (2013) Guidelines for the diagnosis and management of gastroesophageal reflux disease. Am J Gastroenterol 108:308–28.
3.G. Schmidt (2007) Thieme clinical companions: ultrasound, 5th edition. Thieme Verlagsgruppe, Stuttgart, Germany p 352.
4. Health and Public Policy Committee, American College of Physicians (1985) Endoscopy in the evaluation of dyspepsia. Ann Intern Med 102:266–9.
5. Lundell LR, Dent J, Bennett JR et al. (1999) Endoscopic assessment of oesophagitis: clinical and functional correlates and further validation of the Los Angeles classification. Gut 45: 172 – 80.

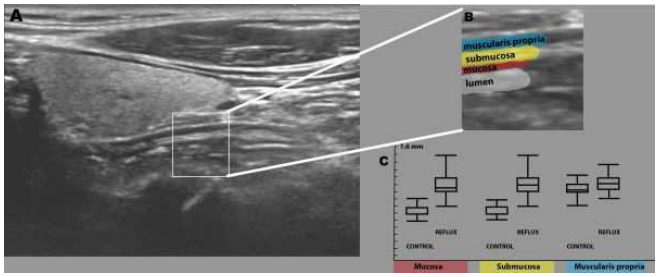

Figure A-C. A sonography image of a healthy individual esophageal segments (A). Annotated layers of mucosa, submucosa and muscularis propria were shown at enlarged image (B). Box plot comparison of esophageal segments between patients and controls (C)

Abdominal Radyoloji

SS-010

VİSERAL OBEZİTE GASTRİK ADENOKANSERLİ OLGULARDA LENF NODU METASTAZI AÇISINDAN PROGNOSTİK BELİRTEÇ OLABİLİR Mİ? MDBT İLE KANTİTATİF ANALİZ CAN VISCERAL OBESITY BE A PREDICTOR OF LYMPH NODE METASTASIS IN GASTRIC ADENOCANCER? QUANTITATIVE ANALYSES ON MDCT

Ayşegül Gürsoy Çoruh[1], Çağlar Uzun[1], Zehra Akkaya[1], Orhan Avcı[1], Cevriye Cansız Ersöz[2], Atilla Elhan[3]

[1]Ankara Üniversitesi Tıp Fakültesi Radyoloji AD
[2]Ankara Üniversitesi Tıp Fakültesi Patoloji AD
[3]Ankara Üniversitesi Tıp Fakültesi İstatistik AD

Amaç: Bu çalışmanın amacı; mide adenokanser olgularında lenf nodu metastazı üzerinde etkili olan faktörlerin değerlendirmesi ve bilgisayarlı tomografi (BT) ile ölçülen viseral adipozite miktarı ile lenf nodu metastazı arasındaki ilişkiyi belirlemektir.

Gereç ve Yöntem: Neoadjuvan kemoterapi öyküsü olmayan, PACS arşivinde preoperatif BT incelemesi ve hastane kayıtlarında patoloji sonucu olan 188 mide adenokanser hastası çalışmaya dahil edildi. Total abdominal (TFA) yağ alanı, subkutan yağ alanı (SFA), viseral yağ alanı (VFA), VFA/TFA oranları umbilikus seviyesinden yarı-otomatik software programı ile ölçüldü (Figür 1). VFA / TFA>% 29 viseral obezite olarak tanımlandı (1). Metastatik ve toplam rezeke edilen lenf nodu sayısı, diferensiyasyon derecesi (iyi diferensiye: evre 1 ve evre 2; kötü diferensiye: evre 3 ve taşlı yüzük hücreli) ve T evresi (T1, T2, T3 ve T4) kaydedildi. Tümör kalınlığı ve lokalizasyon (proksimal, orta ve distal) BT'de değerlendirildi (Figür 2). Tablo 1 çalışmaya dahil olan 188 hastanın klinik-patolojik bulgularını göstermektedir. İstatistiksel analizde Ki-kare, Student t testi, Pearson korelasyon katsayısı ve çoklu lojistik regresyon uygulandı.

Bulgular: Lenf nodu (+) ve (-) grup arasında tümör kalınlığı, diferensiasyon, evre ve VFA/TFA oranı arasında istatistiksel olarak anlamlı farklılık saptandı (sırasıyla; p<0.001, p<0.001, p<0.001 and p=0.029). Metastatik lenf nodu sayısı ile TFA ve VFA arasında negatif korelasyon bulunmuştur (sırasıyla r=- 0.183, p=0.012 ve r=-0.190, p=0.009). Yüksek T evresi (T4 vs T1 odds oranı [OR]=37.17, 95% CI= 7.323-188.652, p<0.001; T3 vs T1 OR=17.53, 95% CI= 4.090-75.160, p<0.001), düşük VFA/TFA oranı (VFA/TFA <29% vs VFA/TFA >29% OR=8.32, 95% CI= 1.483-46.653, p=0.016) ve kötü differensiasyon (kötü differensiye vs iyi differensiye OR=4.04, 95% CI= 1.493-10.955) daha fazla sayıda lenf nodu metastazı yapma olabilirliğine sahiptir.

Tartışma: Literatürde viseral adipositenin çeşitli maligniteler ile ilişkisi incelenmiş olup, mide adenokarsinomu ve lenf bezi metastazları arasındaki ilişki bilgimiz dahilinde kısıtlı olarak değerlendirilmiştir (2,3,4). Viseral adipozitenin gastrik adenokanser için prognostik faktör olabileceğini düşünmekteyiz. BT, viseral adipositenin kantitatif değerlendirilmesinde altın standart olarak kabul edilmektedir (5). Çalışmalarda viseral obezitenin rektum kanserli olgularda kötü prognostik faktör olduğu gösterilmiş ve viseral obez hastaların daha kısa hastalıksız sağ kalım oranlarına sahip olduğu izlenmiştir (6). Benzer şekilde endometriyum kanserli olgularla yapılan bir çalışmada artmış viseral yağ doku oranına sahip hastaların düşük hasta sağ kalım oranlarına sahip olduğu gözlenmiş (7). Viseral obeziteye bağlı salınan çeşitli proinflamatuar sitokinlerin hücre proliferasyonunu ve kansere yatkınlığa neden olduğu bildirilmiştir (3). Beklentimizle ters olarak bu çalışmada, viseral obezite ile lenf nodu metastazı sayısı arasında negatif ilişki saptanmıştır. Bu bulgunun olası sebeplerinden biri, fazla viseral yağ dokusunun, rutin en-blok rezeksiyona dahil olmayan ana abdominal damarların çevresinde bulunan derine yerleşmiş lenf nodlarına erişilebilirliğini sınırlaması olabilir.

Sonuç: Mide adenokanserli viseral obez olan hastalar daha az sayıda lenf nodu metastazına sahip olup viseral obezite ile metastatik lenf nodu arasında ters ilişki mevcuttur. T-evresi, tümör kalınlığı ve diferensiyasyon lenf nodu metastazını etkileyen diğer faktörlerdir.

Anahtar kelimeler: mide adenokanser, abdominal viseral yağ doku, lenf nodu metastazı, multidedektör BT

Kaynaklar

1) Pickhardt PJ, Jee Y, O'Connor SD, del Rio AM. Visceral adiposity and hepatic steatosis at abdominal CT: association with the metabolic syndrome. AJR Am J Roentgenol. 2012; 198:1100-7.
2) Nakamura K, Hongo A, Kodama J, Hiramatsu Y. Fat accumulation in adipose tissues as a risk factor for the development of endometrial cancer. Oncol Rep. 2011 ;26:65-71.
3) Martinez-Useros J, Garcia-Foncillas J. Obesity and colorectal cancer: molecular features of adipose tissue. J Transl Med. 2016; 14:21-47
4) Summers RM, Liu J, Sussman DL, Dwyer AJ, Rehani B, Pickhardt PJ, Choi JR, Yao J. Association between visceral adiposity and colorectal polyps on CT colonography. AJR Am J Roentgenol. 2012; 199:48-57
5) Pou KM, Massaro JM, Hoffmann U, Lieb K, Vasan RS, O'Donnell CJ, Fox CS . Patterns of abdominal fat distribution: the Framingham Heart Study. Diabetes Care. 2009; 32:481-5.
6) Clark W, Siegel EM, Chen YA, Zhao X, Parsons CM, Hernandez JM, Weber J, Thareja S, Choi J, Shibata D. Quantitative measures of visceral adiposity and body mass index in predicting rectal cancer outcomes after neoadjuvant chemoradiation. J Am Coll Surg. 2013; 216:1070-81
7) Mauland KK, Eng Ø, Ytre-Hauge S, Tangen IL, Berg A, Salvesen HB, Salvesen ØO, Krakstad C, Trovik J, Hoivik EA, Werner HMJ, Mellgren G, Haldorsen IS. High visceral fat percentage is associated with poor outcome in endometrial cancer. Oncotarget. 2017; 8:105184-105195.

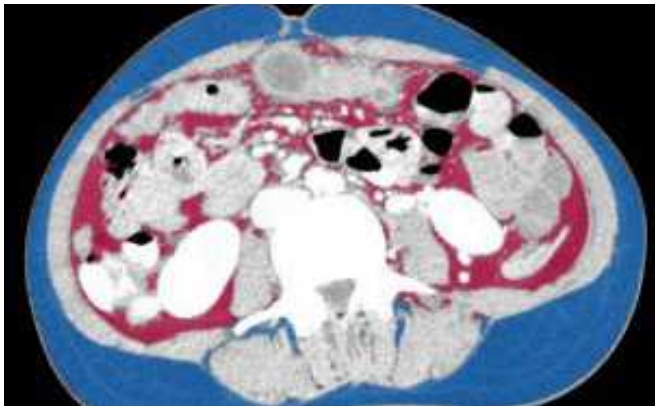

Resim 1. 55 yaşında T3 evre, kötü diferensiye mide adenokanser olgusu. Aksiyal BT kesitleri umblikus düzeyinde VFA, TFA, SFA ölçümünü göstermektedir.

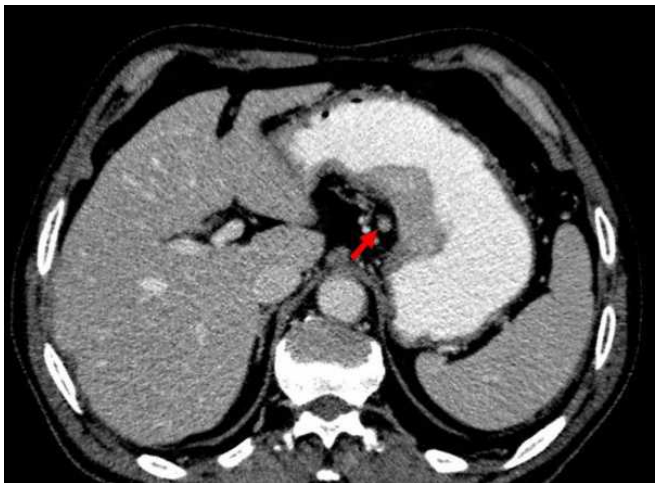

Resim 2. 65 yaşında T3 evre iyi diferensiye mide adenokanser tanılı kadın hastada; kontrastlı aksiyal BT kesitinde mide korpusunda malign duvar kalınlaşması ve küçük kurvatur komşuluğunda nodüler konfigürasyonda metastatik lenf bezi (kırmızı ok) seçilmektedir.

Tablo 1. Çalışmaya dahil olan hastaların klinik-patolojik bulguları

	n
Cinsiyet (%)	
Kadın	62 (%33)
Erkek	126 (%67)
Yaş (ortalama±sd)	63.4±12.6
Diferansiyasyon	
iyi	47 (%25)
kötü	141 (%75)
T-evre	
T1	17 (%9)
T2	10 (%5.3)
T3	88 (%46.8)
T4	73 (%38.8)
Tümör boyutu ortalama±sd (mm)	20.7±8.4
TFA(cm^2)	332.2±176.8
SFA (cm^2)	197.4±123.4
VFA (cm^2)	134.9±75.5
Bel Çevresi	96.8±14.1
VFA/TFA	0.41±0.12
VFA/TFA ≤29%	34 (%18)
VFA/TFA>29%	154 (%81.9)
rezeke edilen lenf nodu	5118
metastatik lenf nodu	1877

Abdominal Radyoloji

SS-011

PROSTAT KANSERİ TANISINDA BİPARAMETRİK PROSTAT MR SONRASI ALGISAL HEDEFLİ PROSTAT BİYOPSİNİN ETKİNLİĞİNİN DEĞERLENDİRİLMESİ

Nur Betül Ünal Özdemir[1], Rahmi Çubuk[2]

[1]Sancaktepe Şehit Profesör Dr. İlhan Varank Eğitim ve Araştırma Hastanesi
[2]Maltepe Üniversitesi Tıp Fakültesi

Amaç: Bu çalışmadaki amacımız; prostat kanseri tanısında biparametrik prostat MR(bpMR) sonrasında yapılan transrektal ultrason(TRUS) eşlikli algısal hedefli prostat biyopsinin etkinliğinin değerlendirilmesidir.

Gereç ve Yöntem: Bu prospektif çalışmada, merkezimizde Haziran 2018- Aralık 2018 tarihleri arasında klinik olarak prostat kanseri(PCa) şüphesi mevcut ve TRUS eşliğinde standart prostat biyopsi(SB) ve hedefli prostat biyopsi(HB) yapılan 31 olgu çalışma grubu, son 5 yıl içerisinde merkezimizde SB yapılan benzer verilere sahip rastgele seçilen 31 olgu ise kontrol grubu olarak çalışmaya dahil edildi. Çalışma için İstanbul Maltepe Üniversitesi Tıp Fakültesi Hastanesi Bilimsel Araştırma ve Bilim Kurulu'ndan etik kurul onayı alındı.

Hasta Seçimi: Dijital rektal muayenede anormallik ve/veya PSA değerinde yükseklik saptanan ve prostat kanseri şüphesi ile bpMR ve TRUS eşliğinde SB ve HB yapılması planlanan hastalar seçildi.

Dışlama Kriterleri: Hastalardan TRUS için kontrendikasyon oluşturan, aktif üriner sistem enfeksiyonları, kanama parametrelerinin normal sınırlarda olmaması ve MR için genel kontrendikasyon oluşturan; klostrofobi, kalp pili vb. nedenler ile 3 olgu dışlandı. Ayrıca daha önceden prostat kanseri tanısı almış 1 olgu da çalışma dışında bırakıldı. Tüm hastalardan bilgilendirilmiş yazılı onam formu alındı. Biyopsiye rıza göstermeyen 1 hasta çalışma dışı bırakıldı. Ayrıca bpMR tetkikinde PI-RADS kategori 1 ve 2 olarak değerlendirilen 4 olguda çalışma dışı bırakıldı.

bpMR Çekim Protokolü: Tüm olgulara biyopsi öncesi 1,5 Tesla MR (Intera, Philips Medical Systems, Best, The Netherlands) cihazı ile bpMR tetkiki yapıldı. İnceleme yüksek çözünürlüklü faz dizilimli pelvik koil ile gerçekleştirildi. Endorektal koil kullanılmadı.T1 TSE aksiyel, T2 TSE aksiyel, sagittal ve koronal planlarda konvansiyonel sekanslardan sonra incelemelere difüzyon ağırlıklı görüntüleme eklendi. MR sisteminin çalışma istasyonunda elde edilen difüzyon ağırlıklı eko planar görüntülerin, negatif algoritması ile ADC haritaları çıkarıldı.

bpMR Görüntülerinin Değerlendirilmesi: Olguların bpMR görüntüleri prostat görüntüleme konusunda deneyimli iki radyolog tarafından PI-RADS v2'e göre değerlendirildi. İki radyologun farklı değerlendirdiği lezyonlarda sonuç PI-RADS'ına konsensüs ile ulaşıldı. bpMR'da PI-RADS kategori 3 ve üzeri olarak değerlendirilen lezyonlara algısal hedefli biyopsi yapıldı.

Prostat Biyopsi Protokolü ve Ekipman: Biyopsi planlanan hastalara biyopsi öncesi gerekli hazırlıklar (antibiyoterapi vb) yapıldı. Biyopsi işleminde MyLab 70 XVision (Esaote S.p.A, Firenze, Italy) ultrasonografi cihazı, rektal prob olarak da 7.5 MHz biplanar prob kullanıldı. Sol lateral dekibitus pozisyonunda yatırılan hastaya biyopsi işleminden hemen önce; lokal anestezi amacıyla, her iki nörovasküler demete pudental sinir blokajı yapıldı. Biyopsi işleminde; 18 G, 25 cm tru-cut biyopsi iğnesi ve otomatik biyopsi tabancası (MD Tech Tru-Core) kullanılarak, tüm biyopsiler standart transrektal teknik kullanılarak 12 kadran olarak aynı radyolog tarafından yapıldı. SB işlemi ile birlikte biyopsi işlemi öncesinde yapılan bpMR tetkikinde PIRADS kategori 3 ve üzeri değerlendirilen lezyonlardan TRUS eşliğinde HB yapıldı. Farklı odaklardan alınan her bir biyopsi materyali, ayrı olarak patoloji laboratuarına gönderildi.

Bulgular: Hasta Popülasyonu: Haziran 2018-Aralık 2018 tarihleri arasında Maltepe Üniversitesi Tıp Fakültesi Hastanesi Radyoloji Anabilim Dalında prostat kanseri şüphesi ile TRUS eşliğinde SB ve HB (bpMR sonrasında) yapılan 31 olgunun 37 lezyonu (25 olguda

tek lezyon, 6 olguda 2 lezyon) çalışmaya alındı. Çalışmaya dahil edilen olguların ortalama yaşı 66,35±7,84; prostat bezi hacimleri ortalaması 78,63±33,19 ml; ortalama PSA değerleri 11,11±7,01 ng/ml; ortalama PSA yoğunlukları 0,17±0,15 idi (Tablo 1.). bpMR ve biyopsi arasındaki ortalama zaman aralığı 5,7 gün (0-45 gün) idi. Çalışmaya kontrol grubu olarak dahil edilen 31 olgunun; ortalama yaşı 66,48±7,35; prostat bezi hacimleri ortalaması 74,69±48,85 ml; ortalama PSA değerleri 11,25±8,13 ng/ml; ortalama PSA yoğunlukları 0,20±0,17 idi (Tablo 1.). Çalışma grubu ile kontrol grubu arasında yaş ortalamaları,PSA, prostat volüm ve PSA dansite ölçümleri istatistiksel olarak anlamlı farklılık göstermemektedir (p>0,05).

bpMR Görüntülerinin Değerlendirilmesi: Çalışmaya dahil edilen 31 olgunun bpMR tetkikinde PI-RADS kategori 3 ve üzeri 37 lezyon (25 olguda tek lezyon, 6 olguda 2 lezyon) saptandı. bpMR tetkikinde lezyonların 8'i (%21,6) periferik zon, 29'u (%78,4) transizyonel zon yerleşimli idi (Tablo 2.). Lezyonların %21,6'sı (n=8) PI-RADS 3; %56,8'i (n=21) PI-RADS 4 ve %21,6'sı (n=8) PI-RADS 5 olarak saptanmıştır (Şekil 1.). PI-RADS kategori 3 olarak değerlendirilen 8 lezyonun tamamı transizyonel zonda, PI-RADS kategori 4 olarak değerlendirilen 21 lezyonun 20'si transizyonel zon ve 1'i periferik zonda ve PI-RADS kategori 5 olarak değerlendirilen 8 lezyonun 1'i transizyonel zonda ve 7'si periferik zonda idi (Tablo 3. ve Şekil 2.). bpMR yerleşim yerlerine göre PI-RADS skorları arasında istatistiksel olarak anlamlı farklılık saptanmıştır (p<0,001). Transizyonel zon da PI-RADS 4 skoru %69,0 ile yüksek oranda görülürken; periferik zon da PI-RADS 5 %87,5 ile yüksek oranda saptanmıştır.

Histopatolojik Bulgular: Tüm olgularda biyopsi işlemi problemsiz olarak tamamlandı. Çalışmaya dahil edilen 31 olgunun TRUS eşliğinde SB histopatolojik sonucu 9'u (%29) malign 22'si ise benign (%71)idi. Çalışmaya kontrol grubu olarak dahil edilen 31 olgunun TRUS eşliğinde SB histopatolojik sonucu 10'u (%32,3) malign, 21'i (%67,7) benign idi (Tablo 4.). SB sonucuna göre çalışma grubu ile kontrol grubu arasında prostat kanseri saptama oranları arasında istatistiksel olarak anlamlı farklılık saptanmamıştır (p>0,05).

Çalışma grubundaki 31 olgunun TRUS eşliğinde hedefli biyopsi histopatolojik sonucunda 15'i (%48,4) malign, 16'sı benign (51,6) idi(Tablo 5.). Çalışma grubunda; standart biyopsi sonuçları ile hedefli biyopsi sonuçları arasında istatistiksel olarak anlamlı farklılık saptanmıştır (p<0,05). Hedefli biyopsinin malign olarak saptadığı 6 olgu standart biyopside benign olarak saptanmıştır.

Hedefli biyopsi histopatolojik sonucunda malign gelen 15(%48,4) olgunun standart biyopsiside 9 olgu aynı şekilde malign iken; diğer 6 olgu benign olarak saptanmış olduğundan testin duyarlılığı % 60 olarak; özgüllüğü % 100 olarak saptanmıştır. Pozitif kestirim değeri ise %100 ve negatif kestirim değeri ise %72,73 olarak görülmektedir. Doğruluk oranı %80,7dir (Tablo 5.).

HB yapılan 37 lezyonun bpMR tetkikinde PI-RADS kategorisi ile histopatolojik sonucu karşılaştırıldığında; PI-RADS kategori 3 olarak değerlendirilen 8 lezyondan 8'i benign, PI-RADS kategori 4 olarak değerlendirilen 21 lezyondan 10'u benign ve 11'imalign ve PI-RADS kategori 5 olarak değerlendirilen 8 lezyondan 1'i benign ve 7'si malign idi (Tablo 6.). Hedefli biyopsi sonuçlarına göre bpMR'de PI-RADS kategorileri ile malignite oranları arasında istatistiksel olarak anlamlı farklılık saptanmıştır (p<0,01). Malign olgularda PI-RADS 4 ve PI-RADS 5 olma oranları anlamlı düzeyde yüksektir.

bpMR'de saptanan 37 lezyonun %21,6'sı (n=8) periferik zon, %78,4'ü (n=29) transizyonel zon yerleşimli idi. Periferik zon yerleşimli 8 lezyondan % 87,5'i (n=7) malign idi. Transizyonel zonda yerleşimli 29 lezyondan ise % 37,9'u (n=11) malign idi. Lezyonların bpMR'deki yerleşim yerlerine göre hedefli biyopsi sonuçları arasında istatistiksel olarak anlamlı farklılık saptanmıştır (p<0,01). bpMR'de saptanan lezyonlardan periferik yerleşimli olanlarda malignite saptanma oranı transizyonel zondakilere göre anlamlı düzeyde yüksek olarak saptanmıştır.

Tartışma: Prostat kanseri tanısında DRM anormalliği ve PSA yüksekliği saptanan olgulara mevcut standart teknik TRUS eşliğinde randomize biyopsidir. TRUS eşliğinde SB'nin duyarlılığı ve özgüllüğü oldukça düşüktür (1). Optimal biyopsi tekniğinden beklenti, yüksek duyarlılığa ve özgüllüğe sahip olması ve klinik olarak önemsiz bir PCa'ı düşük oranda tespit ederken eşzamanlı olarak, klinik olarak önemli PCa'ı % 100'e yakın tespit etmesidir (2). Bizde çalışmamızda, biparametrik MR sonrasında yapılan hedefli füzyon biyopsinin PCa tanısında etkinliğini prospektif olarak değerlendirdik. Çalışmamızda SB ile prostat kanseri saptama oranımız % 29 idi. Literatürde SB ile prostat kanseri saptanma oranları %27-40 aralığında olup, bizim sonuçlarımız ile benzerdi (3). Ayrıca hedefli biyopsi ile malignite saptama oranımız %48.4 olup, standart biyopsiye göre % 19.4 oranında artmış idi. Hedefli biyopsi sonuçları ile standart biyopsi sonuçları arasında PCa saptama oranları açısından istatistiksel olarak anlamlı farklılık saptanmıştır. Bu nedenle eğer standart biyopsi yapılan olgulara ek olarak hedefli biyopsi yapılmasaydı prostat kanserli olgularının yaklaşık % 19.4'ü atlanacaktı. Literatürde hedefe yönelik biyopsi yöntemleri ile prostat kanseri saptanma oranları %38-80 arasında değişmektedir (4). Literatürdeki bu sonuçlar bizim sonuçlarımız ile benzer idi.

Hedefe yönelik prostat biyopsisinde kullanılan yöntemlerden algısal füzyon biyopsinin ayrı ekipman ve ön hazırlık gerektirmemesi, işlem süresinin diğer hedefe yönelik biyopsi yöntemlerine göre kısa olması ve ek maliyet getirmemesi önemli avantajları olup, pratikte uygulanabilirliği diğer yöntemlerden daha yüksektir (5,6,7). Literatürde hedefe yönelik prostat biyopsi yöntemlerini karşılaştıran sınırlı sayıda çalışma bulunmaktadır. Puech ve arkadaşlarının yaptığı 79 olgunun dahil edildiği çalışmada algısal füzyon biyopsi ve MR-TRUS füzyon biyopsi ile prostat kanseri pozitiflik oranları değerlendirildiğinde MR-TRUS füzyon cihazı kullanılarak yapılan biyopsi işlemlerinde algısal füzyona göre daha fazla sayıda klinik olarak önemli kanser saptanmış olmakla birlikte yöntemler arasında istatistiksel olarak anlamlı farklılık bulunmamıştır (8). Hedefe yönelik biyopsi işlemi öncesinde yapılan MR görüntüleme yöntemi multiparametrik MR'dir. Ancak PI-RADS kategori değerlendirmesinde mpMR'ın bpMR'dan farkı olan dinamik kontrastlı serilerin değerlendirmeye katkısının sınırlı olup ve sadece PI-RADS kategori 3 olarak değerlendirilen periferik zon lezyonlarında, pozitif dinamik kontrastlı inceleme değerlendirme kategorisini PIRADS 4'e yükseltebilir (9). Ayrıca hedefe yönelik biyopsi işlemi öncesinde yapılan prostat görüntülemede bpMR tetkikinin etkinliği mpMR tetkikine ile benzer olmakla birlikte bpMR tetkikinde çekim süresinin daha kısa olması, kontrast madde kullanılmaması ve maliyetinin düşük olması gibi avantajları nedeni ile tarama için daha uygun bir seçenek olarak gözükmektedir(10,11).

Bizde çalışmamızda MR'de saptanan lezyonların PI-RADS v2 skoru ile kanser saptama oranları arasındaki ilişkiyi, literatürdekilere benzer olarak PI-RADS kategori 4'de %52,4 ve PI-RADS kategori 5'de %87,5 saptadık. Hedefli biyopsi sonuçlarına göre PI-RADS skorlamaları arasında istatistiksel olarak anlamlı farklılık saptanmış olup, malign olgularda PI-RADS 4 ve PI-RADS 5 olma oranları anlamlı düzeyde yüksek bulduk.

Lezyonların MR'deki yerleşim yerlerine göre hedefli biyopsi sonuçları arasında istatistiksel olarak anlamlı farklılık saptanmıştır (p<0,01). MR'de saptanan lezyonlardan periferik zonda yerleşim olanlarda malignite saptanma oranı transizyonel zonda yerleşimli olanlardan anlamlı düzeyde yüksek olarak saptanmıştır. Literatürde bizim sonuçlarımıza benzer olarak Benndorf ve arkadaşlarının histopatolojik tanısı olan lezyonların PI-RADS v2 terimleri ve lezyonların sinyal özelliklerinin okuyucular arası uyumu incelediği çalışmada okuyucular arasındaki uyumun tranzisyonel zon lezyonlarında periferik zon lezyonlarından daha düşük olduğu saptanmıştır(12). Periferik zon lezyonlarında malignite saptama oranlarının daha yüksek olmasının nedenlerinden biri PCa'nin %75 oranında periferik zon kaynaklı olması olabilir. Ancak diğer ve daha önemli nedenin PI-RADS sınıflamasının transizyonel zonda yerleşim gösteren lezyonlar için periferik zon lezyonları kadar açıklayıcı olmaması olabilir. Sıklıkla transizyonel zon yerleşimli olan BPH nodüllerinin T2'de ve ADC'de düşük, DAG'de yüksek sinyalli olmalarıyla ve bazende psödokapsülü aşıp PZ'ye ekstrude olmaları nedeni ile tümörle karışabilmeleri olduğu kanaatindeyiz (13).

Çalışmamızın limitasyonlarından ilki ve en önemlisi olgu sayısının azlığı idi. İkincisi ise MR görüntülemesinde PI-RADS kategori 1 ve 2 olan olguların çalışma dışı bırakılması nedeni ile MR'ın özgüllüğünü

tespit edememiz idi. Lezyonların boyut ve karakteristik özelliklerini değerlendirmemiş olmamız çalışmamızın başka bir limitasyonu idi. Ayrıca çalışmamızda bpMR kullanmamız nedeni ile PI-RADS v2'ye göre yaptığımız değerlendirmede, bpMR protokolü dinamik kontrastlı görüntüleme içermediğinden, difüzyon ağırlıklı görüntüleme skoru 3 olan periferik zon lezyonlarında lezyonların skoru 4'e yükseltilmemesine karar vermiş olmamız idi. Ancak değerlendirdiğimiz 31 olguda PI-RADS skoru 3 olan periferik zon lezyonu saptamamız nedeni ile bpMR kullanmamız çalışma sonuçlarımızı etkilemedi. Son olarak ise hastaların uzun dönem sonuçlarının mevcut olmaması ve hedefe yönelik biyopsi yönteminin yanlış negatif oranı bilinmemesi idi.

Sonuç: Prostat kanseri şüphesi olan erkeklerde, bpMR sonrası yapılan hedefli biyopsi, prostat kanseri ve klinik anlamlı prostat kanseri saptama oranlarını arttırmaktadır. Ayrıca prostat görüntülemede bpMR tetkikinin etkinliği mpMR tetkikine ile benzer olmakla birlikte bpMR tetkikinde çekim süresinin daha kısa olması, kontrast madde kullanılmaması ve maliyetinin düşük olması gibi avantajları nedeni ile tarama için daha uygun bir seçenek olarak gözükmektedir. Ancak en iyi tarama protokolünü oluşturmak ve uzun vadeli etkinliği değerlendirmek için, daha uzun süreli takip yapılan, daha çok olguyu kapsayan, randomize ve karşılaştırmalı çalışmalara ihtiyaç vardır.

Anahtar kelimeler: Prostat kanseri, bpMR, PI-RADS v2

Kaynaklar

1. Kasivisvanathan V, Rannikko AS, Borghi M, Panebianco V, Mynderse LA et al. for the PRECISION Study Group Collaborators, MRI-Targeted or Standard Biopsy for Prostate-Cancer Diagnosis, nejm.org on March 19, 2018
2. Wegelin O, Melick HHE, Hooft L, Bosch JLHR, Reitsma HB, Barentsz JO, Somford DM. Comparing Three Different Techniques for Magnetic Resonance Imaging-targeted Prostate Biopsies: A Systematic Review of In-bore versus Magnetic Resonance Imaging-transrectal Ultrasound fusion versus Cognitive Registration.Is There a Preferred Technique? EUROPEAN UROLOGY 7 1 (2 0 1 7) 5 1 7 – 5 3 1
3. Puech P, Rouvière O, Penna RR, Villers A, Devos P et al. Prostate Cancer Diagnosis: Multiparametric MR-targeted Biopsy with Cognitive and Transrectal US–MR Fusion Guidance versus Systematic Biopsy-Prospective Multicenter Study Radiology: Volume 268: Number 2-August 2013; 268: 461-9.
4. Brown AM, Elbuluk O, Mertan F, Sankineni S, Margolis DJ, Wood BJ, et al. Recent advances in image-guided targeted prostate biopsy. Abdom Imaging 2015; 40: 1788-99.
5. Mertan FV, Berman R, Szajek K, Pinto PA, Choyke PL, Turkbey B. Evaluating the Role of mpMRI in Prostate Cancer Assessment. Expert Rev Med Devices 2016; 13: 129-41
6. Bakır B. Prostat Hedefe Yönelik Biyopsi (Kognitif Dışı) In Bore-Mr Eşliğinde Biyopsi ve Mr/Trus Füzyon Biyopsi. Trd Sem 2017; 5: 474-81.
7. Akıncı D. Prostat Füzyon Biyopsi: Kognitif. Trd Sem 2017; 5: 469-73.
8. Puech P, Rouvière O, Penna RR, Villers A, Devos P et al. Prostate Cancer Diagnosis: Multiparametric MR-targeted Biopsy with Cognitive and Transrectal US–MR Fusion Guidance versus Systematic Biopsy-Prospective Multicenter Study Radiology: Volume 268: Number 2-August 2013; 268: 461-9.
9. PI-RADS Prostate Imaging Reporting and Data System Version 2, American College of Radiology, 2015.
10. Radtke JP, Boxler S, Kuru TH, et al. Improved detection of anterior fibromuscular stroma and transition zone prostate cancer using biparametric and multiparametric MRI with MRI-targeted biopsy and MRI-US fusion guidance. Prostate Cancer Prostatic Dis 2015; 18:288–296
11. Lee DH, Nam JK, Lee SS, Han JY, Lee JW, Chung MK, Park SW. Comparison of Multiparametric and Biparametric MRI in First Round Cognitive Targeted Prostate Biopsy in Patients with PSA Levels under 10 ng/mL, Yonsei Med J 2017 Sep;58(5):994-999
12. Benndorf M, Hahn F, Krönig M, Jilg CA, Krauss T, Langer M. et al. Diagnostic performance and reproducibility of T2w based and diffusion weighted imaging (DWI) based PIRADSv2 lexicon descriptors for prostate MRI. Eur J Radiol 2017; 93: 9-15.
13.Coşkun M, Türkbey B. PIRADS v2: Tuzaklar. Trd Sem 2017; 5: 429-39

Tablo 1. Hasta Popülasyonunun Gruplara Göre Karşılaştırılması

		Grup		Test Değeri
		Çalışma (n=31)	Kontrol (n=31)	*p*
Yaş	*Min-Maks (Medyan)*	47-83 (66)	58-82 (63)	t:-0,067
	Ort±Ss	66,35±7,85	66,48±7,35	*[a]0,947*
PSA (ng/ml)	*Min-Maks (Medyan)*	1,3-31,5 (10)	0,1-43 (11,3)	Z:-0,212
	Ort±Ss	11,11±7,02	11,25±8,13	*[b]0,832*
Prostat volüm	*Min-Maks (Medyan)*	27,5-137(78,8)	13,1-182,2 (59,4)	Z:-0,781
	Ort±Ss	78,63±33,19	74,69±48,85	*[b]0,435*
PSA Dansite (PSA/Volüm)	*Min-Maks (Medyan)*	0-0,8 (0,1)	0-0,8 (0,2)	Z:-1,021
	Ort±Ss	0,17±0,15	0,20±0,17	*[b]0,307*

[a]Student t Test *[b]Mann Whitney U Test*

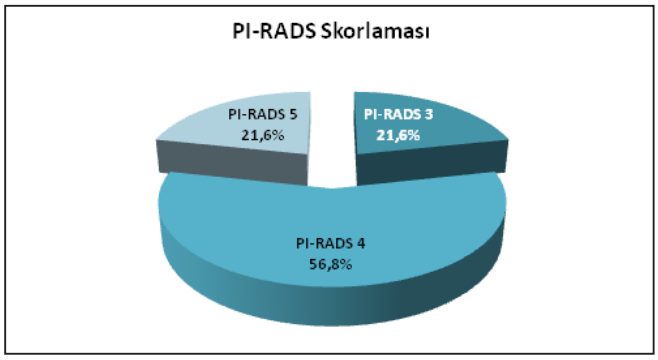

Şekil 1. Lezyonlara göre PI-RADS skorlarının dağılımı

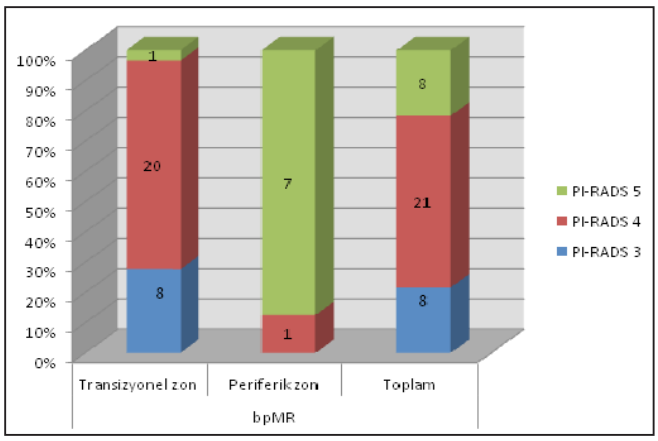

Şekil 2. BpMR'de lezyonların yerleşim yerlerine göre PI-RADS skoru dağılımı

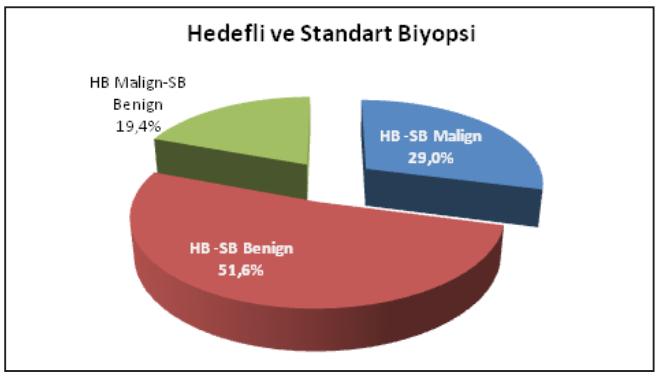

Şekil 3.Çalışma Grubunda SB ve HB histopatolojik sonuçlarının değerlendirmesi

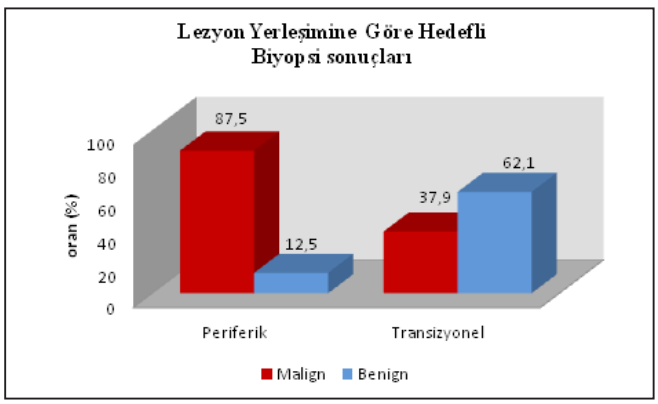

Şekil 4. Çalışma grubunda bpMR'deki lezyonların yerleşim yerine göre HB histopatolojik sonuçlarının değerlendirmesi

Tablo 2. Çalışma grubu olgularının bpMR'deki lezyonlarına göre elde edilen sonuçların dağılımı

PI-RADS; n(%)	PI-RADS 3	8 (21,6)
	PI-RADS 4	21 (56,8)
	PI-RADS 5	8 (21,6)
bpMR Yerleşim yeri; n(%)	Periferik	8 (21,6)
	Transizyonel	29 (78,4)

Tablo 3. Biyopsi sonucu olan 31 hastanın bpMR'deki 37 lezyonunun zonal dağılıma göre PIRADS v2 skorları ve yüzdeleri

		bpMR		Toplam
		Transizyonel zon	Periferik zon	
PI-RADS skoru	PI-RADS 3	8 (%27,6)	0	8 (%21,6)
	PI-RADS 4	20 (%69,0)	1(%12.5)	21(%56,8)
	PI-RADS 5	1(%3,4)	7(%87,5)	8 (%21,6)
Fisher's Freeman Halton test	**p<0,001			

Tablo 4. Standart Biyopsi Histopatolojik Sonuçlarının Çalışma ve Kontrol Grubuna göre Karşılaştırılması

		Grup		Test Değeri
		Çalışma (n=31)	Kontrol (n=31)	p
SB	Benign	22 (71,0)	21 (67,7)	χ^2:0,076
	Malign	9 (29,0)	10 (32,3)	c0,783
cPearsonChi-Square Test				

Tablo 5. Çalışma Grubunda SB ile HB histopatolojik sonuçlarının karşılaştırılması

N=31		HB		Test Değeri
		Benign	Malign	p
SB	Benign(n=22;%71)	16 (%51,6)	6 (%19,4)	0,031*
	Malign(n=9; %29)	0	9 (%29,0)	
Toplam		16 (%51,6)	15 (%48,4)	
McNemar test	*p<0,05			

Tablo 6. Biyopsi sonucu olan 31 hastanın bpMR'deki 37 lezyonunun, hedefli biyopsi sonuçlarına göre PIRADSv2 skorları ve yüzdeleri

		Hedefli Biyopsi		p
		Malign	Benign	
PI-RADS skoru	PI-RADS 3	0	8 (%42,1)	0,002**
	PI-RADS 4	11 (%61,1)	10 (%52.6)	
	PI-RADS 5	7 (%38,9)	1 (%5,3)	
Fisher's Freeman Halton test	**p<0,001			

Abdominal Radyoloji

SS-012

ÇOCUK VE YETİŞKİNLERDE NORMAL PANKREASIN DİFÜZYON AĞIRLIKLI MR İNCELEMESİ; ADC DEĞERLERİNİN YAŞ VE CİNSİYETLE İLİŞKİSİ

Osman Dere[1], Abdürrahim Dusak[1], Halil Kazanasmaz[2]

[1]Harran Üniversitesi Tıp Fakültesi Radyoloji AD
[2]Harran Üniversitesi Tıp Fakültesi Çocuk Sağlığı ve Hastalıları AD

Giriş ve Amaç: Pankreasın difüzyon özellikleri yaşla birlikte oluşan morfolojik ve fonksiyonel değişikliklerden etkilenebilir. Bu çalışmanın amacı çocuk ve yetişkinlerde normal pankreasın difüzyon ağırlıklı inceleme ile değerlendirilmesi ve apparent diffusion coefficient(ADC) değerlerinin yaş ve cinsiyet ile ilişkili değişimlerini göstermektir.

Gereç ve Yöntem: Hastanemizde Ocak 2018-Nisan 2019 tarihleri arasında üst batın manyetik rezonans (MR) görüntülemesi yapılan 85 hasta çalışmaya dahil edildi. Elde edilen ADC haritalarında pankreas baş, korpus ve kuyruk kesimlerinde serbest el tekniği ile range of interest (ROİ) kulanılarak her bir bölümden üç ADC değeri elde edildi. Daha sonra bunların ortalaması alındı. Ayrıca pankreas baş, korpus ve kuyruk kesimlerinden elde edilen ADC değerlerinin ortalaması alınarak pankreasın global ADC değeri elde edildi.

Bulgular: Çalışmaya dahil edilen hastaların % 43.5'i (n=37) erkek iken % 56.5'i (n=48) kadın cinsiyetteydi. Hastaların ortalama yaşı 41.86±20.81 yıl (min-max,0-85) idi. Hastalar yaş gruplarına göre dört gruba ayrılıp incelendi. Buna göre; hastaların 18'i 0-20 yaş, 23'ü 21-40 yaş, 24'ü 41-60 yaş ve 20'si ≥ 61 yaş idi. Yapılan person ki-kare analizde yaş gruplarına göre cinsiyet dağılımlarının benzer özellikte olduğu görüldü (P=0.762) (Tablo 1).

Yaş gruplarına ayrılan hastaların pankreasın global, baş, korpus ve kuyruk kesimlerinden elde edilen ADC ölçümleri kaydedildi. Yapılan tek yönlü Anova analizinde pankreasın ortalama global ADC ölçümleri ve baş kesiminden elde edilen ortalama ADC ölçümleri arasında fark bulunurken pankreas korpus ve kuyruk kesimlerinden elde edilen ortalama ADC değerleri arasında anlamlı bir fark yoktu (Tablo 2). Hastaların cinsiyet gruplarına göre bağımsız örneklem t testinde pankreasın global, baş, korpus ve kuyruk kesimlerinin ADC değerleri karşılaştırıldı. Yapılan analizde gruplar arasında herhangi bir anlamlı fark bulunmadı (Tablo 3).

Tartışma ve Sonuç: Bu çalışmada ortalama pankreas global ADC değerleri 0-20 yaş, 21-40 yaş, 41-60 yaş ve 61 ve üzeri yaş için sırasıyla 1.24±0.08 1.19±0.05 1.16±0.06 1.24±0.1 x 10□3 mm^2/sn olarak elde edildi. Pankreas baş kesiminde ve özellikle 0-20 yaş grubunda ADC değerlerinin yüksek çıkması gelişmekte olan pankreas dokusunun varlığına ve doku kompozisyonunun farklı olmasına bağlı olabilir. Schoennagel ve ark.nın çalışmasında pankreas baş, korpus ve kuyruk kesiminden elde edilen ADC değerlerinde baş kısmında ADC değerleri daha yüksek bulunmuştur. Hermann ve ark.nın yaptığı çalışmada ADC değerleri ile yaş arasında negatif bir korelasyon saptanmış olup çocuklarda global pankreas ADC değerleri bizim çalışmamız ile benzer şekilde yüksek bulunmuştur. C. Ma ve ark. tarafından yapılan çalışmada pankreas ADC değerleri ile yaş ve cinsiyet arasında herhangi bir ilişki bulunamamıştır. Bizim çalışmamızda pankreas global ADC değerleri 61 yaş ve üzeri grupta yüksek bulunmuştur. Yaşla birlikte pankreasta oluşan atrofi nedeniyle genişleyen ekstraselüler mesafe difüzyon artışına ve ADC değerlerinin yüksek çıkmasına yol açabilir. Bu çalışmaya dahil edilen hasta sayısının göreceli olarak düşük olması ve çalışmamızın retrospektif olması olası kısıtlılıkları olarak düşünülmektedir.

Sonuç olarak yaş, cinsiyet ve pankreasın farklı bölgelerinin normal pankreas ADC değerleri üzerindeki etkisinin bilinmesi tanı etkinliğini arttırabilir.

Anahtar kelimeler: pancreas, apparent diffusion coefficient, diffusion-weighted imaging

Kaynaklar

1. Herrmann J, Schoennagel BP, Roesch M, et al. Diffusion-weighted imaging of the healthy pancreas: ADC values are age and gender dependent. J Magn Reson Imaging 2012;37:886-91.
2. Schoennagel BP, Habermann CR, Roesch M, et al. Diffusion weighted imaging of the healthy pancreas: apparent diffusion coefficient values of the normal head, body, and tail calculated from different sets of b values. J Magn Reson Imaging 2011;34:861–865.
3. Ma C, Pan CS, Zhang HG, Wang H, Wang J, , Chen SY, et al. . Diffusion-weighted MRI of the normal adult pancreas: the effect of age on apparent diffusion coefficient values. Clin Radiol 2013; 68: -532–7. doi: 10.1016/j.crad.2013.05.100

Tablo 1. Olguların sosyodemografik dağılımları

Yıl	Erkek (n=37)	Kadın (n=48)	aP değeri
0-20 yaş	8(%21.6)	10(%20.8)	
21-40 yaş	12(%32.4)	11(%22.9)	0.76
41-60 yaş	9(%24.3)	15(%31.3)	
≥61 yaş	8(%21.6)	12(%25)	
a: Pearson ki-kare test			

Tablo 2. Yaş gruplarının baş ADC, gövde ADC ve kuyruk ADC ölçümlerinin karşılaştırılması

(× 10-3 mm2/s) *ort±SS	0-20 yaş (n=18)	21-40 yaş (n=23)	41-60 yaş (n=24)	≥61 yaş (n=20)	aP değeri
Baş ADC	1.28±0.1	1.19±0.07	1.16±0.08	1.23±0.12	0.02
Korpus ADC	1.23±0.11	1.19±0.11	1.15±0.10	1.25±0.14	0.052
Kuyruk ADC	1.21±0.13	1.18±0.08	1.16±0.09	1.23±0.12	0.149
Global ADC	1.24±0.08	1.19±0.05	1.16±0.06	1.24±0.1	0.002

a: OneWayAnova Test; *:Ölçümler ortalama±standart sapma şeklinde verişmiştir.
ADC:Apparentdiffusioncoefficient

Tablo 3. Ölçüm sonuçlarının cinsiyet gruplarına göre karşılaştırılması

Ölçümler Ort±SS	Erkek (n=37)	Kadın (n=48)	aP değeri
Baş ADC(× 10-3 mm2/s)	1.23±0.12	1.2±0.08	0.15
Korpus ADC (× 10-3 mm2/s)	1.2±0.13	1.21±0.11	0.72
Kuyruk ADC(× 10-3 mm2/s)	1.2±0.11	1.19±0.1	0.74
Global ADC(× 10-3 mm2/s)	1.21±0.09	1.20±0.07	0.56

a: Bağımsız örneklem t testi; Ort±SS: Ortalama±Standart sapma; ADC: Apparentdiffusioncoefficient

Abdominal Radyoloji

SS-013

KRONİK B HEPATİTİNDE SENSİTİF HİSTOPATOLOJİK GRADELEMEDE GADOKSETAT DİSODYUM'LU MANYETİK REZOANANS GÖRÜNTÜLEMENİN ROLÜ

Hadi Sasani[1], Korcan Aysun Gönen[1], Meltem Öznur[2], Rafet Mete[3]

[1]Namık Kemal Üniversitesi, Tıp Fakültesi, Radyoloji AD, Tekirdağ, Türkiye
[2]Namık Kemal Üniversitesi, Tıp Fakültesi, Patoloji AD, Tekirdağ, Türkiye
[3]Namık Kemal Üniversitesi, Tıp Fakültesi, İç Hastalıkları AD, Gastroenteroloji Bölümü, Tekirdağ, Türkiye

Giriş ve Amaç: Kronik viral hepatitte antiviral tedavi, hastanın sağkalımını artırabilir ve karaciğer nakli ihtiyacını azaltabilir [1]. Dolayısıyla tedavi sınırı için önemli olan hepatik fibrozisin erken ve doğru gradelemesi hepatitli hastalarda oldukça önemlidir. Bu çalışmada, kronik hepatit B (KHB)' li olgularda Gadoksetat disodyum ile elde edilen manyetik rezonans (MR) görüntülemenin, histopatolojik gradelemeye katkısını araştırmak amaçlanmıştır.

Gereç ve Yöntem: KHB tanısı olan ve Gadoksetat disodyumla karaciğer MR'si çekilen 48 hastanın tıbbi kayıtları geriye dönük olarak incelendi. Hepatosit faz olan 20. dakika görüntülerinde eşit ROI alanları (20 mm2) kullanılarak herbir karaciğer segmentinin 5 farklı noktasından sinyal intensite (SI) ölçümleri yapıldı (Resim 1,2). Hesaplanan ortalama değerler yardımıyla en düşük (grup 1) ve en yüksek (grup 2) SI değerine sahip iki segmentten (totalde 2 doku parçası olarak) perkütan KC biyopsisi yapılmış 33 hasta çalışmaya dahil edildi. Grup 1 ve 2'nin modifiye histolojik aktivite indeksi (HAI) ve hepatik fibrozis evreleri Ki kare testi, SI değerleri eşleştirilmiş T testi kullanılarak karşılaştırıldı.

Bulgular: Hastaların yaş ortalaması 49.6 ± 9.3 (27-66) iken, 18 hasta (%54.5) kadındı. Grup 1 de SI ortalaması 627,0 ± 222,1 (161-1217), grup 2 de 788,0 ± 285,3 (323-1592) idi (p<0.001). Grup 1 deki hasların 25' inde (%52.1) ve grup 2 deki hastaların 39'unda (%81.3) sağ lob segmentleri en yüksek SI değerine sahipti. HAI derecesi >4 olan hasta sayısı grup 1 de 17 (%51.5) ve grup 2 de 15 (%45.5) idi (p=0.602). Hepatik fibrozis derecesi >1 olan hasta sayısı ise grup 1 de 16 (%48.5) ve grup 2 de 14 (%42.4) idi (p=0.384).

Tartışma: Gadoksetat, karaciğerde iki fazlı bir kontrastlanma paternine sahip olup, ikinci fazı hepatosellüler alım fazıdır ve bu fazda karaciğer parankiminin sinyal yoğunluğu daha fazladır [3,4].

Kronik karaciğer hastalığına bağlı hepatik fibrozis ve fonksiyonel hepatosit sayılarının azalması sonucu gadoksetat alımı azalır [4]. Yirminci dakika hepatobiliyer faz MR görüntülerin alınması bozulmuş hepatik fonksiyonu olan olgularda faydalı olabilir [5].

Lee ve arkadaşları, 81 KHB olgularında Gadoksetat kontrastlı MR görüntülerinde hepatik fibrozisin kantitatif değerlendirmesini, aspartat aminotransferaz-trombosit oran endeksi (APRI) ve fibrosis-4 endeksi ile belirlemek için bir çalışma yaptılar [6]. Karaciğer fibrozisini kantitatif olarak ölçmek için MR görüntülerinde, karaciğer parankimi içinde bir değişkenlik katsayısı (CV) haritası oluşturuldu. Sonuç olarak CV haritası hesaplamada Gadoksetat kontrastlı MR görüntülemesinin, APRI ve FIB-4 değerleri ile orta düzeyde korele olduğu ve KHB olgularında hepatik fibrozisin kantitatif değerlendirilmesi için kullanılabileceği gösterildi [6]. Bir başka çalışmada, MR'nin karaciğer sirozu ve fibrozisinin saptanmasında sensitif ve noninvazif bir yötem olduğu bildirilmiştir [7]. Çalışmamızda kronik hepatitli hastalarda tedavi sınırı olan HAI derecesi 4'ün ve hepatik fibrozis derecesi 1'in üzerinde olan hasta sayısı bakımından gruplar arasında anlamlı farklılık saptanmadı, ancak iki grup arasında ortalama SI değerleri farklılığı anlamlıydı.

Sonuç: Bu çalışmaya göre KHB'li hastalarda segmentler arasındaki SI değerleri farkı, hepatosit fonksiyonlarındaki değişikliğe işaret etmekle birlikte histopatolojik dereceleme üzerinde anlamlı farka sebep olmamaktadır.

Anahtar kelimeler: Gadolinium DTPA, Manyetik rezonans görüntüleme, Hepatit B, Kronik, Biyopsi.

Kaynaklar

1) Mıstık R, Aydın M, Aksoy S, ve ark. Özel Konaklarda ve Özel Durumlarda Kronik Hepatit Yönetimi: Türk Klinik Mikrobiyoloji ve İnfeksiyon Hastalıkları Derneği Viral Hepatit Çalışma Grubu Uzlaşı Raporu.Klimik Dergisi 2014; 27(1): 48-68.
2) Standish RA, Cholongitas E, Dhillon A, ve ark. Karaciğer fibrozunun histopatolojik değerlendirmesinin değerlendirilmesi. Gut. 2006;55(4):569-78.
3) Vogl TJ, Kümmel S, Hammerstingl R, ve ark. Karaciğer tümörleri: MR görüntülemesinin Gd-EOB-DTPA ve Gd-DTPA ile karşılaştırılması. Radiology 1996;200:59-67.
4) Tamada T, Ito K, Sone T, ve ark. Abdominal solid organ ve büyük damarın dinamik kontrastlı manyetik rezonans görüntüleme: Gd-EOB-DTPA ve Gd-DTPA arasındaki güçlendirme etkisinin karşılaştırılması. J Magn Reson Imaging 2009;29:636-640.
5) Cruite I, Schroeder M, Merkle EM ve ark. Gadoksetat disodyum ile yapılmış karaciğer MRG: bölüm 2, sirozlu karaciğerde protokol optimizasyonu ve lezyon görünümü. AJR Am J Roentgenol 2010;195:29-41.
6) Verloh N, Utpatel K, Haimerl M, ve ark. Karaciğer fibrozu ve Gd-EOB-DTPA ile güçlendirilmiş MRG: Histopatolojik bir korelasyon. Sci Rep. 2015;5:15408.
7) Lee GM, Kim YR, Ryu JH, ve ark. Kronik Hepatit B Enfeksiyonu Olan Hastalarda Gadoksetik Asit Arttırılmış Manyetik Rezonans Görüntüleme ile Hepatik Fibrozisin Kantitatif Ölçümü: Aspartat Aminotransferaz İle Trombosit Oranı İndeksi ve Fibrozis-4 İndeksi Üzerine Karşılaştırmalı Bir Çalışma. Korean J Radiol 2017;18(3):444-451.

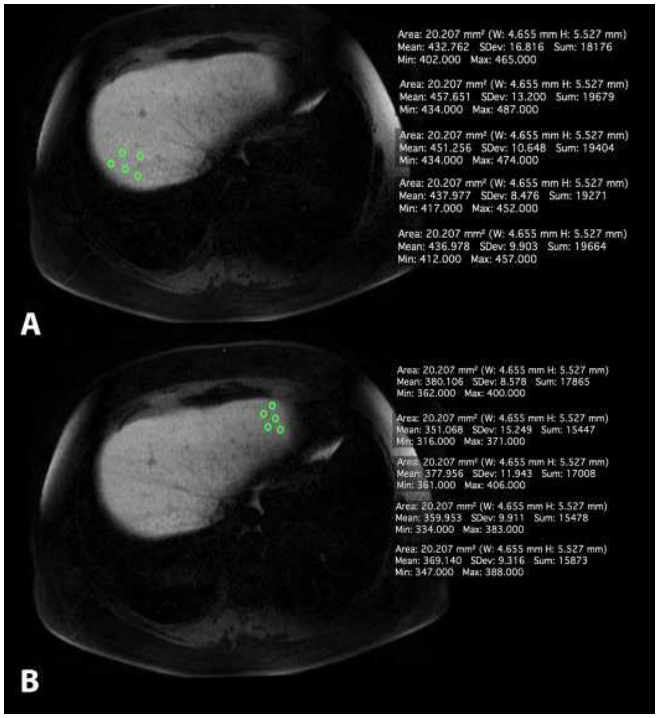

Resim 1. Aksiyel T1 post-kontrast (20. dakika) görüntü: 7. ve 2. segmentten alınan örnekler.

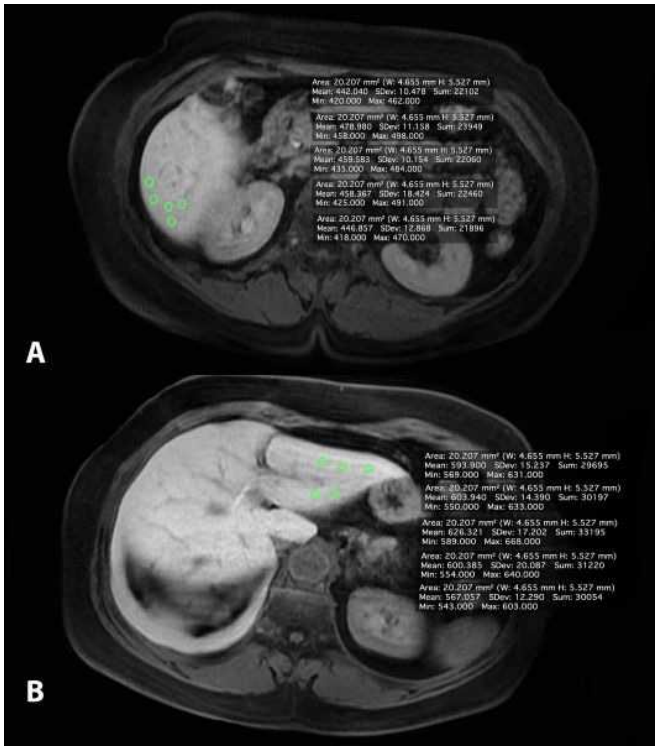

Resim 2. Aksiyel T1 post-kontrast (20. dakika) görüntü: 6. ve 3. segmentten alınan örnekler.

Abdominal Radyoloji

SS-014

MİDE KANSERİ EVRELEMESİNDE DİFÜZYON AĞIRLIKLI GÖRÜNTÜLEME (DAG) VE ADC'NİN YERİ

Levent Soydan[1], Ali Aslan Demir[2], Mehmet Torun[3], Aykut İnsan[2]

[1]SBÜ Haydarpaşa Numune Eğitim ve Araştırma Hastanesi, Radyoloji Kliniği
[2]SBÜ Haseki Eğitim ve Araştırma Hastanesi, Radyoloji Kliniği
[3]SBÜ Haydarpaşa Numune Eğitim ve Araştırma Hastanesi, Genel Cerrahi Kliniği

Giriş ve Amaç: Mide kanseri (MK), özellikle ileri aşamada kötü bir prognoza sahiptir(1). Cerrahi öncesi klinik evreleme tedavinin planlanmasında önemlidir(2-5). Bu çalışmada, Difüzyon Ağırlıklı Görüntüleme(DWI) ve onun nicel parametresi olan Görünür Difüzyon Katsayısının (ADC)'nin MK evrelemesindeki tanısal rolünü postop histopatolojik TNM evrelemesini referans alarak araştırdık.

Yöntem: Bu retrospektif çalışmaya uzak metastazı olmayan, biopsi ile MK tanısı almış ve preop MR-DAG yapılan 46 hasta dahil edildi. DAG serilerindeki sinyal artışı kullanılarak tümör invazyonu (T evresi) ve lenf nodu tutulumu (N evresi) 8th TNM evrelemesine göre degerlendirildi. Tümör ve lenf nodlarından ADC ölçümleri yapıldı. Postop patoloji sonuçları(pTN) referans alınarak elde edilen verilerin tanısal doğruluğu hesaplandı.

Bulgular: DAG'nin sensitivite, spesifite ve doğruluk oranları T evrelemesinde ≤T2-≥T3 ayrımı için 92.1%, 75%, 89.1%, ≤T3-T4 ayrımı için 75%, 88.5%, 82.6%; N evrelemesinde ≤N1-≥N2 ayrımı için 89.3%, 88.9%, 89.1%, ≤N2-N3 ayrımı için ise 73.7%, 96.3%, 86.9% hesaplandı. Rölatif ADC değerleri pT evrelemesi ile korelasyon gösterdi (r= -0.397, p= 0.006). ≤T3 ve T4 evrelerinin rölatif ADC değerleri arasında istatistiksel olarak anlamlı farklılık saptandı. Bu evreleri ayırmada ADC cut-off değeri 0.64 s/mm2 (odds ratio: 7.714) ve ROC eğri altında kalan alan 0.725 olarak hesaplandı.

Sonuç: Çalışmamızın sonucunda DAG'nin non-metastatik mide kanserinin klinik evrelemesinde kullanılabileceği ve rölatif ADC'nin T4 evresini daha küçük T evrelerinden ayirabileceği gösterilmiştir. DAG'nin mide kanserinin klinik evrelemesine katkıda bulunabileceği düşünülmektedir.

Anahtar kelimeler: DWI, ADC, Mide ca,

Kaynaklar

1) F. Kamangar, G.M. Dores, W.F. Anderson, Patterns of cancer incidence, mortality, and prevalence across five continents: defining priorities to reduce cancer disparities in different geographic regions of the world, J. Am. Soci. Clin. Oncol. 24 (2006) 2137e2150.
2) M.B. Amin, S. Edeg, D.R. Byrd, et al., AJCC Cancer Staging Manual, SpringerVerlag, New York, 2016.
3) M .B. Amin, F.L. Greene, S.B. Edge, et al., The Eighth Edition AJCC Cancer Staging Manual: continuing to build a bridge from a population-based to a more "personalized" approach to cancer staging, CA A Canc. J. Clin. 67 (2017) 93e99
4) Giganti F, Tang L, et al Gastric cancer and imaging biomarkers: Part 1 - a critical review of DW-MRI and CE-MDCT findings. Eur Radiol. 2019 Apr;29(4):1743-1753.
5) Liu S, Wang H et al Preoperative apparent diffusion coefficient value of gastric cancer by diffusion-weighted imaging: Correlations with postoperative TNM staging J Magn Reson Imaging. 2015 Sep;42(3):837-43.

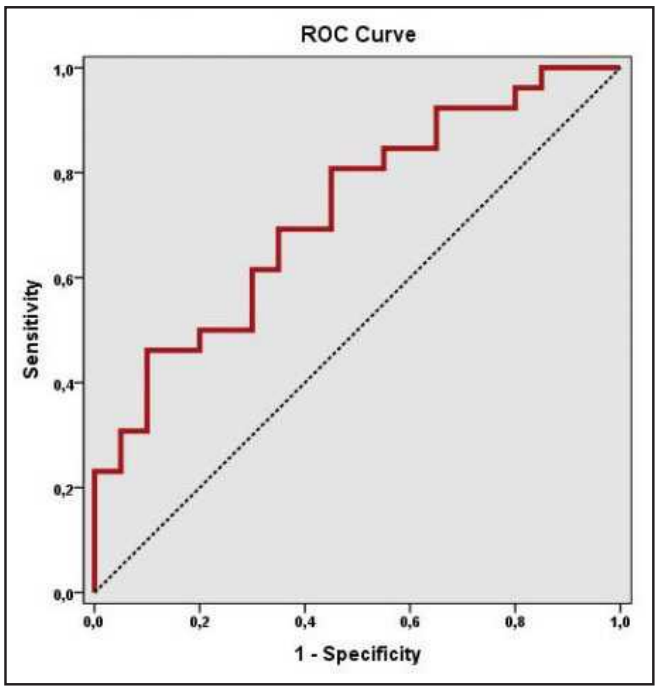

Grafik 1. T evrelemesinde rölatif ADC'nin ROC eğrisi

Tablo 1: Demografik Hasta Dağılımı

		n (%)
Segment	Distal	17 (37,0)
	Kardiya	14 (30,4)
	Korpus	15 (32,6)
Histolojik Tip	Az diff adenoca	6 (13,0)
	Orta diff adenoca	12 (26,1)
	İyi diff adenoca	3 (6,5)
	Miks adenoca	5 (10,9)
	Müsinöz adenoca	3 (6,5)
	Kötü diff adeno	1 (2,2)
	PCC	12 (26,1)
	Manec	2 (4,3)
	GIST	2 (4,3)
Lauren (n=44)	Difüz	14 (31,8)
	İntestinal	25 (56,8)
	Miks	5 (11,4)
Grade	Grade 1	3 (6,5)
	Grade 2	14 (30,4)
	Grade 3	29 (63,1)
c-erbB-2 (HER-2)	Negatif	39 (84,8)
	Pozitif	7 (15,2)
LNR	*Min-Max (Medyan)*	0-1 (0,2)
	Mean±SD	0,26±0,29
ADC	*Min-Max (Median)*	0,61-2,17 (1,2)
	Mean±SD	1,23±0,36
Mide duvarı	*Min-Max (Median)*	1,33-2,94 (2,2)
	Mean±SD	2,25±0,39
Rölatif ADC	*Min-Max (Median)*	0,28-0,92 (0,5)
	Mean±SD	0,56±0,17
Perigastrik LAP (mm)	*Min-Max (Median)*	0-25 (10,5)
	Mean±SD	9,35±6,70
N evresi	N0	12 (26,1)
	N1	7 (15,2)
	N2	12 (26,1)
	N3	15 (32,6)
T evresi	T1-T2	9 (19,6)
	T3	19 (41,3)
	T4	18 (39,1)
pT evresi	pT1	4 (8,7)
	pT2	4 (8,7)
	pT3	18 (39,1)
	pT4	20 (43,5)
pN evresi	pN0	14 (30,4)
	pN1	4 (8,7)
	pN2	9 (19,6)
	pN3	19 (41,3)

Diff: Differansiye ; PCC: Zayıf Koheziv Kanser ; Adenoca: Adenokanser; Manec: Miksit Adenonöroendokrin Kanser; GIST: Gastrointestinal Stromal Tümö Rölatif ADC: Tümör ADC/ Normal mide duvarı ADC; LAP: Lenfadenopati ; HER faktörü 2; p: patolojik

Tablo 2: DWİ'nin Mide Kanseri TN Evrelemesinde Tanısal Değeri

		pN evresi				
		N0-N1	N2-N3	Özet	*Sensitivite*	89,29
		n (%)	n (%)	n (%)	*Spesifisite*	88,89
N evresi	N0-N1	16 (34,8)	3 (6,5)	**19 (41,3)**	*PPD*	92,59
	N2-N3	2 (4,3)	25 (54,3)	**27 (58,7)**	*NPD*	84,21
	Özet	**18 (39,1)**	**28 (60,9)**	**46 (100)**	*Doğruluk*	89,13
		pN evresi				
		N0-N1-N2	N3	Özet	*Sensitivite*	73,68
		n (%)	n (%)	n (%)	*Spesifisite*	96,30
N evresi	N0-N1-N2	26 (56,5)	5 (10,9)	**31 (67,4)**	*PPD*	93,33
	N3	1 (2,2)	14 (30,4)	**15 (32,6)**	*NPD*	83,87
	Özet	**27 (58,7)**	**19 (41,3)**	**46 (100)**	*Doğruluk*	86,96
		pT evresi				
		T1-T2	T3-T4	Özet	*Sensitivite*	92,11
		n (%)	n (%)	n (%)	*Spesifisite*	75,00
T evresi	T1-T2	6 (13,0)	3 (6,5)	**9 (19,6)**	*PPD*	94,59
	T3-T4	2 (4,3)	35 (76,1)	**37 (80,4)**	*NPD*	66,67
	Özet	**8 (17,4)**	**38 (82,6)**	**46 (100)**	*Doğruluk*	89,13

McNemar Testi; Tanısal değerler % olarak verilmiştir;
PPD: Pozitif Prediktif Değer; NPD: Negatif Prediktif Değer

Abdominal Radyoloji

SS-015

DUAL PHASE 3D ANGIOGRAPHY WITH 64 MDCT: THE EVALUATION OF VASCULAR ANATOMY BEFORE LAPAROSCOPIC GASTRECTOMY

Berrin Erok[1], Ali Önder Atca[2]

[1]*Cihanbeyli Devlet Hastanesi*
[2]*Altınbaş Üniversitesi Tıp Fakültesi Bahçelievler Medical Park Hastanesi*

Introduction and Aim: The use of laparoscopic gastrectomy for treatment of early gastric cancer has been increasing day by day with its advantage of increased quality of life. However, this technique has also some disadvantages.Before laparoscopic gastrectomy, establishment of vascular anatomy is important. Our main aim is to evaluate gastric vascular anatomy, to establish their variations by Multidetector Computed Tomography (MDCT).

Material and Method: 20 patients with early gastric cancer scheduled for laparoscopic gastrectomy were evaluated. Dual phase IV contrast CTA was performed before laparoscopic gastrectomy. Arterial and venous phase images were obtained after rapid infusion of contrast agent with an interval of 15 seconds serially during single breath hold of 31 seconds.

Results: Celiac trunk branching pattern was classified according to Michel's method and in 18 cases, Michel's type 1(Figures 1-3), in 2 cases Michel's type 2 (Figure 4) were identified. Right gastric artery (RGA) was originated from Gastro Duodenal Artery (GDA) in 16 cases, from Superior Mesenteric Artery (SMA) in 2 cases and from Proper Hepatic Artery (PHA) in 2 cases. Left coronary vein (LCV) was draining into Superior Mesenteric Vein (SMV) (Figure 5) in 18 cases and into Portal Vein (PV) (Figure 2) in 2 cases. In 12 of the cases LCV was coursing dorsal to PHA, Common Hepatic Artery (CHA) and Splenic Artery (SA), in 6 cases LCV was coursing ventral to these vessels and was joined to SMV. In 2 cases whose LCV was draining into PV, it was coursing ventral to CHA.

Discussion and Conclusion: Laparoscopic gastrectomy can be used for both treatment and staging of gastric cancer. It has many advantages including minimal surgical incision, low risk of intraoperative hemorrhage, less hospitalization time, the faster return of intestinal movements to normal, better respiratory functions and fast immune response [1,2]. The most important disadvantage is limited vision of the operation area. Therefore preoperative knowledge of vascular anatomy is extremely important. In MDCT at just one breath hold, images having high contrast resolution can be obtained. The most important restriction in our study is the limited number of cases. In the literature the frequency of type 1 pattern was reported as 72-90% [3-6]. This rate was established as 98% in our study and although it was similar to the results found in the study of Matsuki and his colleagues [6], compared to other studies in literature this higher frequency was found fistly related with the limited number of cases. The frequency of type 2 pattern was 2% and LGA was originating directly from aorta. In addition, in 4 cases variations at the origin of RGA were established. Different manipulations are described in the operation depending on the origin of the RGA [7,8]. Since during the operation LCV was ligated, the course of LCV was particularly described. Also, the trunk of Henle which connects the stomach and colon draining veins is significant in surgeries of stomach [9]. It can have different variations and the most common of these is gastro-pancreato-colic trunk. The presence of this trunk introduces an additional risk for bleeding [10]. If the ligation of these veins is not performed, venous injuries can be seen resulting in massive hemorrhages [8,11-13]. As a result, assessment of origins and courses of perigastric arteries and veins before the operations is very helpful in prevention of possible complications.

Anahtar kelimeler: Gastric cancer; Laparoscopic gastrectomy; Computed tomographic angiography; Vascular anatomy and variations

Kaynaklar
1. Azagra JS, et al. (1999) Surg Endosc 13: 351-357.
2. Yano H, et al.(2001). Gastric Cancer 4:93-97 10.
3. Ugurel M, et al.(2010). Br J Radiol 83: 661-667.
4. Matoba M, et al.(2003). Clin Radiol 58: 463-468.
5. Vandamme JP, Bonte J (1985). Acta Anat(Basel) 122: 110-114.
6. Li XH, et al.(2012) Zhonghua Wei Chang Wai Ke Za Zhi 15: 594-598.
7. Matsuki M, et al.(2006) AJR Am J Roentgenol 186: 1079-1085.
8. Matsuki M, et al. (2004) AJR Am J Roentgenol 183: 145–151.
9. Gao Y, Lu Y (2018) Gastroenterol Res Pract. 6:3573680.
10. Stefura T, et al.(2018) Clin Anat 31: 1109-1121.
11. Uyama I, et al.(1999) Gastric Cancer 2: 186-190.
12. Li X, Chu J, et al. (2013) J Comput Assist Tomogr 37: 165-170.
13. Takiguchi S, et al. (2004). Surg Endosc 18: 106-110

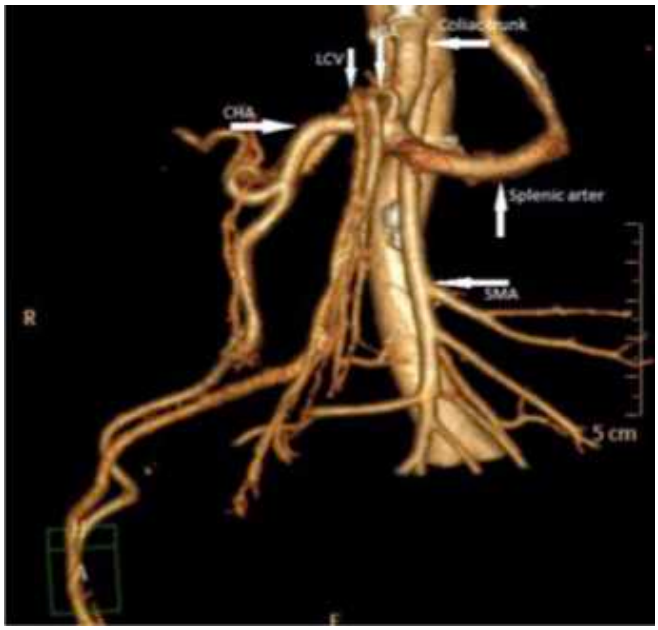

Resim 1. 3D CT Arteriography; Michel type 1.LGA originating from celiac trunk is seen.

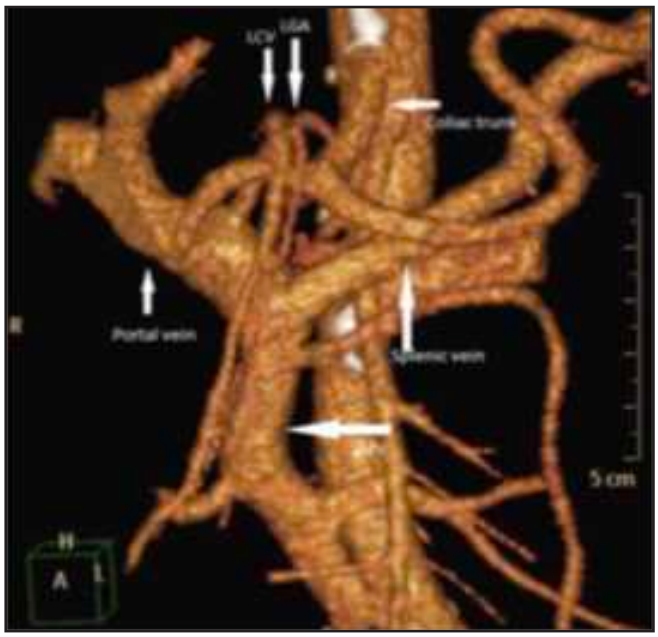

Resim 2. 3-Dimensional Computed Tomographic Angiography (3D CTA) image of celiac trunk, portal vein and its branches. LGA originating from celiac trunk and LCV draining into portal vein is seen.

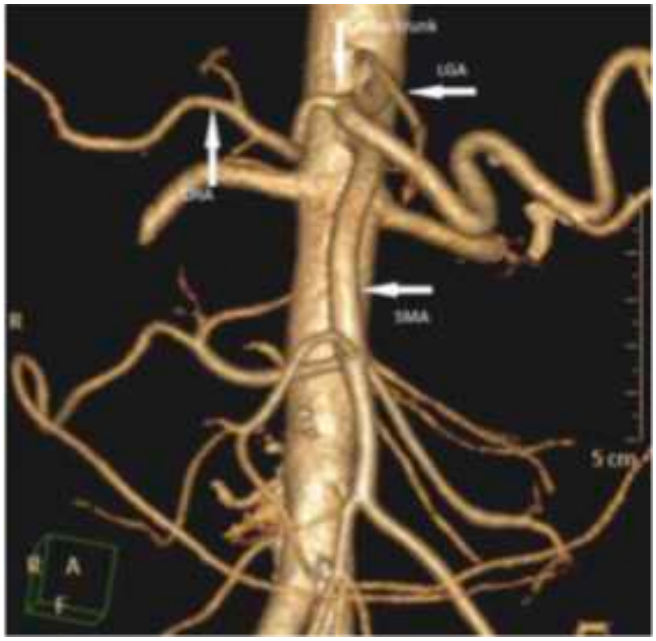

Resim 3. 3-Dimensional Computed Tomographic Angiography (3D CTA) image of celiac trunk and its branches. LGA originating from celiac trunk is seen.

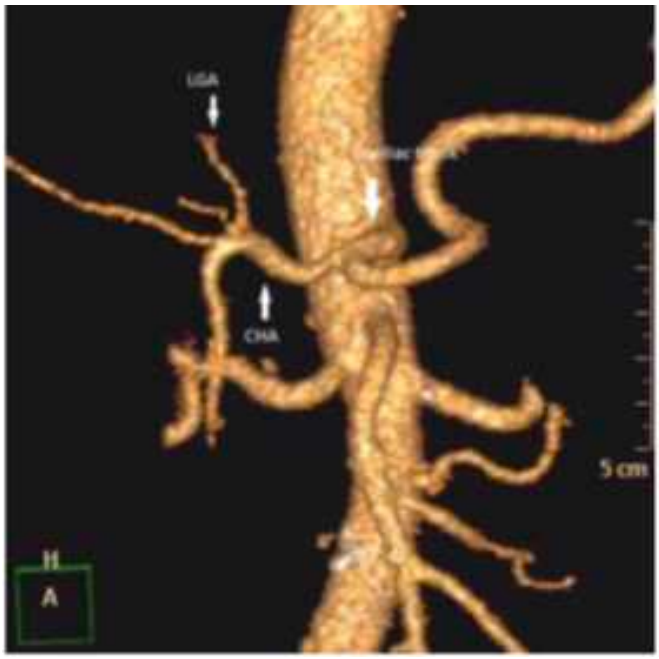

Resim 4. 3-Dimensional Computed Tomographic Angiography (3D CTA) image of celiac trunk and its branches. LGA originating from CHA is seen.

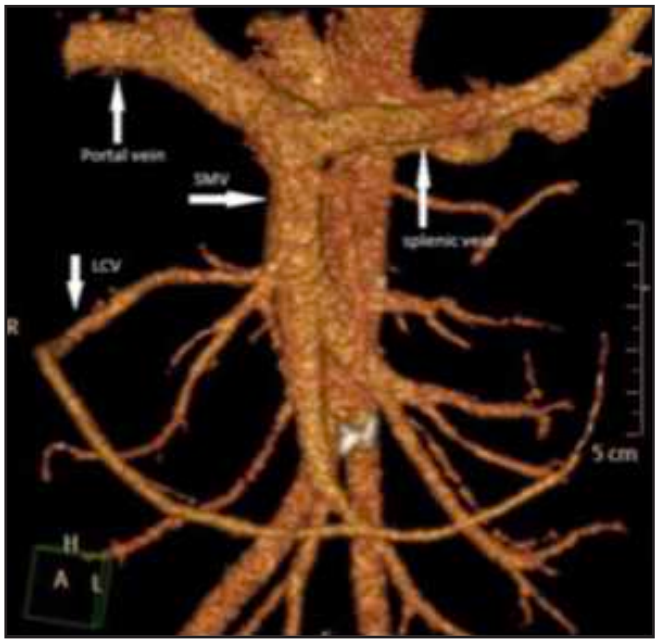

Resim 5. 3-Dimensional Computed Tomographic Angiography (3D CTA) image. LCV draining into SMV is seen.

Abdominal Radyoloji

SS-016

HEPATOBİLİYER FAZDA KÜÇÜK HEMANJİYOMLAR İLE HEPATOSELÜLER KARSİNOMLAR BİRBİRLERİNDEN AYRILABİLİR Mİ? CAN SMALL HEMANGIOMAS AND HEPATOCELLULAR CARCINOMAS BE DİFFERENTIATED ON HEPATOBILIARY PHASE IMAGES?

Şükrü Mehmet Ertürk, Gizem Açıkel Dündar, Bade Keleş, Umut Erdem, Muzaffer Başak

Şişli Hamidiye Etfal Eğitim ve Araştırma Hastanesi

Giriş ve Amaç: Gd-EOB-DTPA enjeksiyonu sonrası hepatobiliyer fazda alınan T1 ağırlıklı karaciğer MR görüntülerinde hem hemanjiyomlar hem de hepatoselüler karsinomlar (HSK) hipointens izlenmektedirler (1-5). Bu durum özellikle küçük lezyonlar açısından tanısal bir zorluk oluşturmaktadır. Biz çalışmamızda, bu iki grup lezyonun sinyal ölçümleri yardımı ile ayırt edilip edilemeyeceğini araştırmayı amaçladık.

Gereç ve Yöntem: Çalışmaya hemanjiyomu olan 45 hasta (28 kadın, 17 erkek; ortalama yaş: 50,2±11,8; 45 lezyon) ve HSK tanılı 36 hasta (28 erkek, 6 kadın; ortalama yaş: 64,1±10,7; 36 lezyon) dahil edildi. HSK ve hemanjiyom tanıları radyolojik olarak konuldu. HSK tanısı alan hastalar tanıyla uyumlu tedavi almaktaydı. Hemanjiyom ve HSK'lerin ortalama çapları sırası ile 2,25±1,12 ve 2,36±1,12 santimetre idi. Lezyonların, lezyon içermeyen karaciğer dokusunun ve arka planın kontrast enjeksiyonu öncesi ve hepatobiliyer fazda sinyal intensite (Sİ) ölçümleri yapıldı. Kontrastsız ve hepatobiliyer fazda alınan görüntülerde lezyon-karaciğer Sİ oranları hesaplandı. Hepatobiliyer fazda alınan görüntülerde ayrıca lezyonların kontrast-gürültü oranları (KGO) (KGO=(lezyon Sİ-karaciğer Sİ)/arka plan Sİ standart sapması) ve kontrastlanma oranları (KO) (KO=lezyonun hepatobiliyer fazdaki Sİ/kontrast öncesi Sİ) hesaplandı.Hemanjiyomlar Ve HSK'ler için elde edilen oranlar Student's t test kullanılarak karşılaştırıldı. ROC analizi uygulanarak KO'nunhemanjiyom ve HSK ayrımındaki etkinliği araştırıldı. Eğri altında kalan alan (AUC), cut-off değerleri bulunduktan sonra sensitivite ve spesifisite %95 güven aralıkları (GA) ile hesaplandı.

Bulgular: Kontrastsız görüntülerde, hemanjiyomlar ve HSK'ler için lezyon-karaciğer Sİ oranları sırası ile 0,59±0,2 ve 0,85±0,3 idi (p<0,0001). Hepatobiliyer fazda hemanjiyomlar ve HSK'ler için lezyon-karaciğer Sİ oranları sırası ile 0,61±0,2 ve 0,67±0,21 idi (p=0,5314). Hepatobiliyer fazda hemanjiyomlar ve HSK'ler için KGO sırası ile -92,9±78,1 ve -52,8±53,1 olarak bulundu (p=0,008). Hepatobiliyer fazda hemanjiyomlar ve HSK'ler için KO sırası ile 1,98±0,3 ve 1,34±0,2 idi (p<0,00000000001). KO için hemanjiyomlar ile HSK'yi ayırt etme anlamında AUC 0,972 olarak hesaplandı; 1,64 cut-off olarak kabul edildiğinde KO hemanjiyom ve HSK'leri %94,4 sensitivite (%95 GA: %81.9-%98,5) ve %88,9 spesifisite ile (%95 GA: %76,5-%95.2) ayırt edebildi.

Tartışma ve Sonuç: Kontrast-gürültü oranı (KGO) göz önüne alındığında, hepatobiliyer fazda alınan MR görüntülerinde hemanjiyomlar HSK'lere göre daha hipointens görülmektedirler. Bu durum ayırıcı tanı anlamında potansiyel bir problemdir. Bununla birlikte çalışmamız, hemanjiyomların kontrastlanma oranlarının (KO) HSK'lere göre istatistiksel olarak anlamlı şekilde yüksek olduğunu göstermektedir. Kronik karaciğer hastalarında hepatobiliyer fazda karaciğer parenkimi normalden daha az kontrast tutulumu gösterebilmektedir. Bu durum HSK hastalarında lezyonların karaciğere göre daha az hipointens izlenmelerine sebep olacaktır. Çalışmamızın HSK ve hemanjiyomu olan bir hasta grubunda gerçekleştirilmemiş olması bir limitasyon olarak kabul edilebilir. Bununla birlikte hemanjiyomlar hepatosit içermemeleri nedeni ile karaciğer fonksiyon bozukluğundan etkilenmeyeceklerdir. Hemanjiyomların kontrastlanması incelemenin dinamik fazında olmaktadır ve karaciğer fonksiyonlarından görece bağımsızdır. Bu durumu destekleyecek şekilde Park ve arkadaşları çalışmalarında hemanjiyomların hepatobiliyer fazdaki sinyal intensitelerinin portal ven sinyal intensitesi ile benzer olduğunu bildirmişlerdir (2). Sonuç olarak, KO kullanılarak her iki lezyon tipi birbirlerinden yüksek sensitivite ve spesifisite ile ayırt edilebilir.

Anahtar kelimeler: Liver, hepatocellular carcinoma, hemangioma, gadolinium, magnetic resonance imaging

Kaynaklar

1. Nam SJ, Yu JS, Cho ES, Kim JH, Chung JJ. High-flow haemangiomas versus hypervascular hepatocellular carcinoma showing "pseudo-washout" on gadoxetic acid-enhanced hepatic MRI: value of diffusion-weighted imaging in the differential diagnosis of small lesions. Clin Radiol. 2017 Mar;72(3):247-254.
2. Park YS, Lee CH, Kim JW, Shin S, Park CM. Differentiation of hepatocellular carcinoma from its various mimickers in liver magnetic resonance imaging: What are the tips when using hepatocyte-specific agents? World J Gastroenterol. 2016 Jan 7;22(1):284-99.
3. Cho JY, Lee YJ, Han HS, Yoon YS, Kim J, Choi Y, Shin HK, Lee W. Role of gadoxetic acid-enhanced magnetic resonance imaging in the preoperative evaluation of small hepatic lesions in patients with colorectal cancer. World J Surg. 2015 May;39(5):1161-6.
4. Jeong WK, Kim YK, Song KD, Choi D, Lim HK. The MR imaging diagnosis of liver diseases using gadoxetic acid: emphasis on hepatobiliary phase. Clin Mol Hepatol. 2013 Dec;19(4):360-6.
5. Doo KW, Lee CH, Choi JW, Lee J, Kim KA, Park CM. "Pseudo washout" sign in high-flow hepatic hemangioma on gadoxetic acid contrast-enhanced MRI mimicking hypervascular tumor. AJR Am J Roentgenol. 2009 Dec;193(6):W490-6.

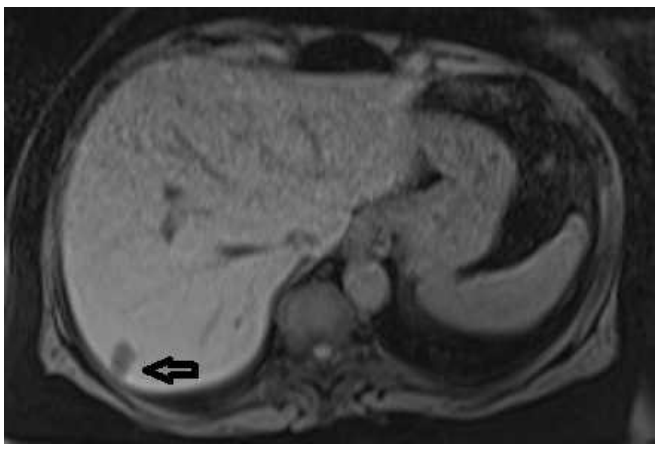

Figür 1a: Hemanjiyom (ok). Kontrast öncesi T1 ağırlıklı görüntü

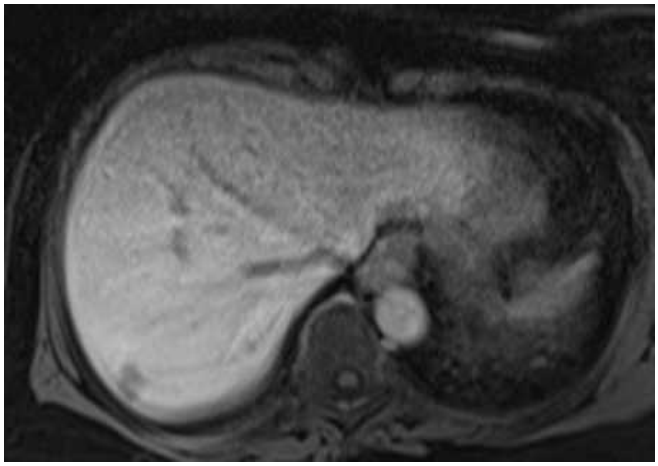

Figür 1b: Hepatosit spesifik fazda alınan görüntü

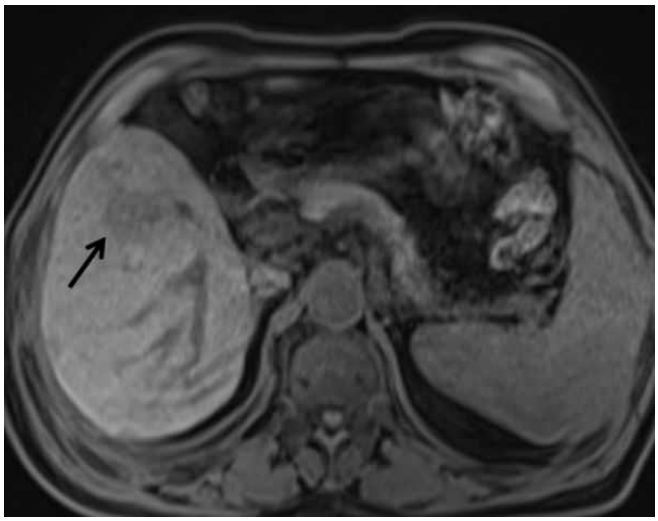

Figür 2a: HCC (ok). Kontrast öncesi T1 ağırlıklı görüntü

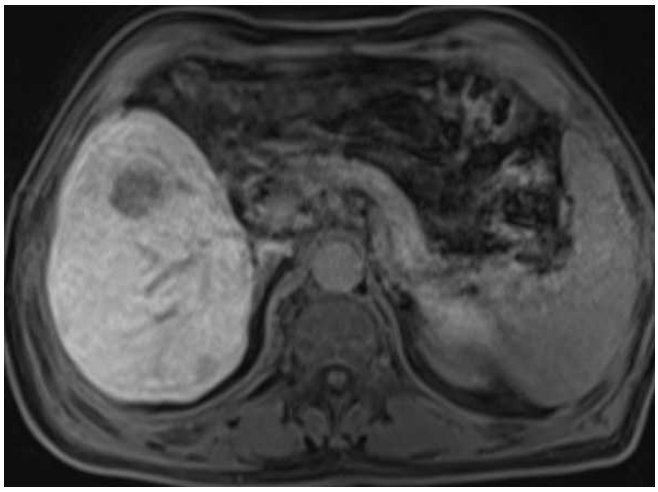

Figür 2b: HCC (ok). Kontrast Figür 2bHepatosit spesifik fazda alınan görüntü (b).i

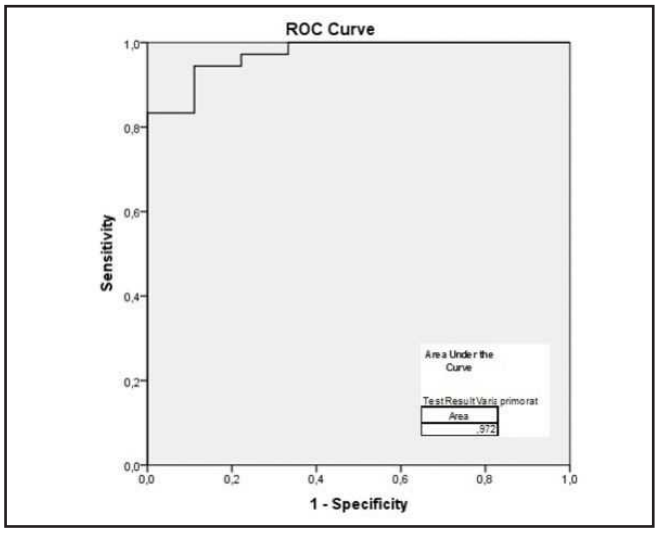

Figür 3: ROC eğrisi

Tablo 1. Hemanjiyom ve HCC'lerin boyutları, sinyal ölçümleri ve hesaplamalar (Kc= karaciğer; SI= sinyal intensitesi, HB= hepatobiliyer faz; CNR= kontrast-gürültü oranı; KO=kontrastlanma oranı)

	Hemanjiyom	HCC	p değeri (*: anlamlı fark)
Çap (cm)	2,2±1,1 cm	2,3±1,1 cm	0,778
Lezyon SI - T1	121,5±41,0	181,2±66,7	0,000009 *
Kc SI - T1	212,5±63,8	216,0±53,2	0,694
Lezyon-Kc SI oranı T1	0,59±0,2	0,85±0,3	0,000032
Lezyon SI - HB	238,8±87,4	236,8±76,1	0,812
Kc SI - HB	400,6±115,5	361,2±91,3	0,126
Lezyon-Kc SI oranı HB	0,61±0,2	0,67±0,2	0,534
CNR	-92,9±78,1	-52,8±53,1	0,008 *
Lezyon KO	1,98±0,3	1,34±0,2	0,0000000000000008 *

Abdominal Radyoloji

SS-017

PROSTAT VOLÜM DEĞERLERİNİN MANYETİK REZONANS VE ULTRASON İLE KARŞILAŞTIRILMASI VE KORELASYONU COMPARISON AND CORRELATION OF PROSTATE VOLUME VALUES WITH MAGNETIC RESONANCE AND ULTRASOUND

Onur Yılmaz, Ayşe Özdal Sayer, Muzaffer Başak, Şükrü Mehmet Ertürk
Şişli Hamidiye Etfal Sağlık Uygulama Merkezi Radyoloji Kliniği

Giriş ve Amaç: Prostat hacmini belirleyen en iyi yöntem kesitsel yöntemler ile birlikte çalışan çeşitli yazılımlardır. Ancak bunlar maliyeti ve kullanımın zaman alması nedeniyle günlük kullanımda nadir kullanılır. Transrektal ultrason(TRUS) prostat volüm belirlemede günlük pratikte kullanılan en iyi metottur ancak işlemin hasta konforu nedeniyle özellikle cerrahi planlanan hastalar için önerilir. Günlük pratikte prostat volümü için en sık kullanılan, en pratik yöntem transabdominal ultrasondur(TAUS)(1).

Prostat volümü benign prostat hiperplazisinin takibindeki rolünün yanı sıra PSA dansitesinin hesaplanmasında da kullanılmaktadır. PSA dansitesi PSA değerinin prostat volümüne bölünmesi ile hesaplanır ve prostat manyetik rezonans(MR) raporlanmasında kullanılan önemli bir parametredir(2). Klinik uygulamada, prostat MR incelemeleri raporlanırken, hastanın prostat volümünün MR görüntülerinden manuel olarak hesaplanmaktadır Prostat volümünün farklı modaliteler ile hesaplanması potansiyel olarak PSA dansitesinde farklılıklara yol açabilecek bir durumdur. Bu nedenle biz çalışmamızda prostat volüm hesabında sık kullanılan TAUS ile MR görüntülerin-

den hesaplanan prostat volümlerinin birbirleri ile ne kadar uyumlu olduğunu araştırdık.

Genel bilgiler

Prostat erkek üreme sisteminin en büyük aksesuar bezidir.

Pelvis içerisinde tabanı yukarıda ters çevrilmiş konik bir yapı olarak üretrayı çevreler. Symphysis pubis posterioru, mesane inferioru, ampulla rekti anteriorunda yer alır. Altta daralmış apeks, üstte mesane ile devam eden geniş tabanı mevcuttur. Fibröz bir kapsül ile çevrilidir.

Prostat anatomik, histolojik, fonksiyonel özelliklerine göre 4 ayrı zona ayrılır

- Anterior fibromusküler stroma
- Periferik zon
- Santral zon
- Transizyonel zon

Transizyonel zon BPH, Periferal zon prostat Ca yerleşim yeridir.

BENİGN PROSTAT HİPERPLAZİSİ

Prostat gland volümünün yaş ile birlikte normal değerlerin üzerine çıkmasıdır.

Yaşlı popülasyonda insidansı çok fazladır.

Malignite riski yok ancak alt üriner sistem semptomları nedeniyle yaşam kalitesini etkilemektedir

Volüm 40 cm3 ü aştığında mesane çıkım obstrüksiyonu semptomları oluşur.

PROSTAT KANSERİ

Erkeklerde en sık rastlanan kanserdir

Her 6 erkekten birinde(%16) prostat kanseri saptanır

Yaş ile birlikte insidansı artmaktadır

Bir erkeğin 100 yaşına kadar yaşaması halinde prostat kanseri olma riski %90nın üzerindedir

PROSTAT HASTALIKLARINDA TANI YÖNTEMLERİ

- Parmakla rektal muayne
- US
- BT
- MR
- PSA

PARMAKLA REKTAL MUAYENE

Periferik zon patolojilerini tanımada yardımcı

Periferik zondan kaynaklanan kitlelerin tanısında önemli

BPH transizyonel zondan kaynaklandığı için BPH tanısında tanı değeri düşük

PROSTAT HASTALIKLARINDA US

Transabdominal US'de 3 – 5 MHz transdüser kullanılır, genel boyut ölçümü ve daha çok postmiksiyonel rezidü ölçümü için kullanılır.

Transrektal US de 5 – 7 MHz transdüserler kullanılır ve prostatta en ideal US yöntemidir.

Ancak hasta konforu açısından günlük pratikte daha sıklıkla transabdominal US kullanılmakta

PROSTAT HASTALIKLARINDA BT

Prostat kanseri saptamada ve evrelemede yeri sınırlıdır.

BT ile zonal antomi gösterilemez.

Metastatik prostat kanserlerinde kemik metastazı, LAP ve uzak organ metastazlarını saptamada BT kullanılır

MULTİPARAMETRİK PROSTAT MR

Günümüzde konvansiyonel MR sekanslarına diffüzyon MR ve dinamik kontrastlı seriler eklenerek elde edilen multiparametrik MR, prostat gland görüntülemesinde önemli rol oynar. Özellikle T2A görüntüler anatomik detay çok iyidir. Prostat kanserinin tanısında, biyopsi rehberliğinde ve evrelemesinde büyük önem taşır

PROSTAT VOLÜM ÖLÇÜMÜ

Prostat volümü malign-benign kitle ayrımı yapılırken kullanılan PSA dansitesi hesabında BPH hastalarının tedavi seçiminde önem taşır

Prostat hacmi, seri planimetri, ortogonal düzlem, prolate elipsoid ve üç boyutlu yöntemlerle tahmin edilebilir

Bu yöntemlerin en iyisi seri planimetri metoduyla 3 boyutlu yazılımlar kullanılarak elde edilmesidir

Ancak maliyetinin yüksek olması ve ölçümün zaman alması nedeniyle günlük pratikte en sık kullanılan prolate elipsoid yöntemidir

Prolate elipsoid yöntemi:

Yöntemde en büyük anterioposterior (yükseklik), enine (genişlik) ve sefalokudal (uzunluk) prostat çaplarını 0.524 (π/ 6) ile çarpılır

PSA

Normal serum PSA değeri 4 ng/ml'dir. Ancak bazı BPH hastalarında 4 ng/ml nin üzerine çıkması ve bazı prostat kanseri hastalarında daha düşük seviyelerde kalması nedeniyle yaşa özgü PSA ve PSA dansitesi kavramları kullanılmaktadır.

PSA DANSİTESİ

PSA dansitesi PSA değeri US ile ölçülen volüm değerine bölünerek hesaplanır. 0,15 üstündekiler malign, 0,15 altındakiler benign kabul edilir.

Gereç ve Yöntem: Retrospektif çalışmamızda hastanemizde Ağustos 2015 ve Aralık 2018 tarihleri arasında tüm batın MR ve batın US incelemeleri bulunan toplam 173 hasta dahil edildi. Çalışmamızda bulunan 173 erkek hastanın yaşları 38 ile 86 (ortalama 65±10,38) arası değişmektedir.

Batın US ve Batın MR incelemeleri hastanemiz sisteminde mevcut olan bu hastaların prostat gland volümleri hesaplandı. Ölçümlerde prolate elipsoid yöntemi kullanıldı. Bu yöntemde en büyük anterioposterior, lateral ve sefalokudal prostat çaplarını 0.524 (π/ 6) ile çarpılır(1).

Tüm MR incelemeleri 1,5 Tesla MR cihazında (Magnetom Avanto, Siemens) standart vücut sargısı kullanılarak gerçekleştirildi.

Tüm US incelemeleri Toshiba Aplio 500 US cihazı ve konveks 3,5 Mhz prob ile yapıldı.

İstatistiksel analiz için SPSS 15,0 for Windows programı kullanıldı. Tanımlayıcı istatistikler sayısal değişkenler için ortalama, standart sapma, minumum, maksimum, kategorik değişkenler için sayı ve yüzde olarak verildi. Ölçümlerin uyumu İntraclass Correlation Coefficient, Bland Altman, Passing and Bablok Regression yöntemi ile incelendi. İstatistiksel alfa anlamlılık seviyesi $p<0,05$ olarak kabul edildi.

Bulgular: Çalışma grubunda US ve MR ile gerçekleştirilen prostat volüm ölçümlerinde ortalama değerler sırası ile 44,8±26,8 cc ve 46,7±32,3 cc olarak ölçüldü. MR ile ölçülen prostat volümü ile TAUS ile ölçülen prostat volümü arasında Bland-Altman yöntemi ile uyum olduğu görüldü. Interclass correlation analizinde MR ve TAUS prostat ölçümleri arasında rho katsayısı 0,7 ($p<0,001$) olarak bulundu. Passing and Bablok regresyon analizinde regresyon eşitliği $y=1,09x-3,8$ olarak belirlendi.

Tartışma: Yonina ve arkadaşlarının yapmış olduğu çalışmada bizimkinden farklı olarak endorektal sargı kullanılarak elde edilen MR ve TRUS ile hesaplanan volümler kıyaslanmış ve bizim çalışmamıza benzer şekilde her iki yöntem uyumlu bulunmuş. Jeong ve arkadaşlarının yapmış olduğu çalışmada radikal prostatektomi spesmen volümleri ile MR ve US volümleri kıyaslanmış ve ölçümler anlamı derecede uyumlu bulunmuş(3).

Weis ve arkadaşlarının yapmış olduğu çalışmada ise MR ve US ile elde edilen volümlerden hesaplanan PSA dansite değerleri kıyaslanmış ve anlamlı ölçüde uyumlu bulunmuş(4).

Haas ve arkadaşlarının yapmış olduğu bir çalışmada prostat kanseri şüphesi mevcut olan 143 hastada, standart vücut sargısı kullanılarak elipsoid yöntemle elde edilen prostat volüm değerleri, yazılımsal yöntemle elde edilen volüm değerleriyle kıyaslanmış. Her iki yöntemle hesaplanan prostat volüm değerleri anlamlı derecede korelasyon göstermiş(5).

Bu sonuç; endorektal sargı olmaksızın, bizim çalışmamızda da kullandığımız standart vücut sargısı ile yapılan prostat volüm ölçümlerinin güvenilirliğini desteklemektedir.

Ayrıca bu çalışmada bizim çalışmamızdan farklı olarak prostat biyopsisi sonucu radikal prostatektomi tedavisi uygulanan 22 hastanın spesmen volümleri ile operasyon öncesi TRUS ile hesaplanan volüm değerleri karşılaştırılmış. Yapılan istatistiksel analiz sonrası TRUS ile elipsoid yöntemi kullanılarak hesaplanan volüm değerleri spesmen volümleriyle yüksek oranda korelasyon göstermiş.

Özden ve arkadaşlarının yaptığı bir çalışmada prostat volümlerinin TRUS ve TAUS ile ölçülerek elde edilen veriler kıyaslanmış. Çalışmaya 100 hasta dahil edilmiş. Prostat volüm ölçümünde elipsoid yöntemi kullanılmış. Volüm değerlerinde yüksek derecede ko-

relasyon görülmekle birlikte TAUS ile elde edilen değerlerin yaklaşık %5 kadar daha yüksek çıktığı saptanmış. Bununla birlikte bu fark hastaların yönetiminde anlam ifade etmemiş(6).

Varkarakis ve arkadaşlarının yapmış olduğu 60 hastalık bir çalışmada radikal prostatektomi öncesi prostat gland volüm değerleri TAUS, TRUS ve bilgisayarlı tomografi(BT) ile ölçülerek bu değerler birbirleri ile ve cerrahi sonrası spesmen volümü ile karşılaştırılmış.Yapılan istatiksel analizler sonucunda diğer çalışmalardan farklı olarak BT ve TAUS ile elde edilen volüm değerlerinin spesmen volümlerinden istatiksel olarak anlamlı derecede fazla ölçüldüğü sonucuna ulaşılmış. Bunun aksine TRUS ile elde edilen prostat volümlerinin spesmen volümleriyle yüksek oranda korelasyon gösterdiği saptanmış(7).

Lee ve arkadaşlarının yaptığı çalışmada TRUS ve MR ile elde edilen prostat gland volümlerinin radikal prostatektomi spesmeni volümleriyle kıyaslanması yapılmış. Çalışmaya 73 hasta dahil edilmiş. MR incelemesinde bizim çalışmamızda kullandığımız gibi standart vücut sargısı kullanılmış. Yapılan istatiksel analizlerde diğer çalışmaların aksine MR ile ölçülen volüm değerlerinin TRUS ile ölçülen volüm değerlerine göre spesmen volümleri ile daha yüksek korelasyon gösterdiği tespit edilmiş(8).

Sonuç: Bizim çalışmamız sonucunda da literatürdekilere benzer şekilde MR ve TAUS ile ölçülen prostat volümleri birbirleri ile uyumlu olarak bulunmuş olup; prostat MR raporlanırken PSA dansitesi hesaplanması esnasında TAUS incelemesi bulunmayan hastalarda US incelemeye gerek kalmadan MR görüntüleri üzerinden manuel ölçümle elde edilen volüm değerleri güvenle kullanılabilir.

Anahtar kelimeler: PSA dansitesi, Prostat volümü

Kaynaklar

1-Eri LM, Thomassen H, Brennhovd B, et al. Accuracy and repeatability of prostate volume measurements by transrectal ultrasound. Prostate Cancer Prostatic Dis 2002; 5: 2738. doi:10.1038/sj.pcan.4500568. PMid:12627211.)
2-Seaman E, Whang IS, Olsson CA, et al. PSA density (PSAD). Role in patient evaluation and management. Urol Clin N Amer 1993; 20: 653.
3-Yonina R, Wolfsberger D, Parekh A, Fennessy M, Tuncali M, Peter F, et al. Variability in MRI vs. ultrasound measures of prostate volume and its impact on treatment recommendations for favorable-risk prostate cancer patients: a case series Radiation Oncology 2014 9:200
4-Weiss BE, Wein AJ, Malkowicz SB, Guzzo TJ. Comparison of prostate volume measured by transrectal ultrasound and magnetic resonance imaging: is transrectal ultrasound suitable to determine which patients should undergo active surveillance? Urol Oncol. 2013 Nov;31(8):1436-40
5-Haas M, Günzel K, Miller K, Hamm B, Cash H, Asbach P . Is the Ellipsoid Formula the New Standard for 3-Tesla MRI Prostate Volume Calculation without Endorectal Coil? Urol Int. 2017;98(1):49-53
6-Ozden E, Göğüş C, Kiliç O, Yaman O, Ozdiler E. Analysis of Suprapubic and Transrectal Measurements in Assessment of Prostate Dimensions and Volume Is Transrectal Ultrasonography Really Necessary for Prostate Measurements? Urol J. 2009 Summer;6(3):208-13
7-Varkarakis I1, Zarkadoulias A, Bourdoumis A, Chatzidarellis E, Antoniou N, Deliveliotis C. Measurement of PSA density by 3 imaging modalities and its correlation with the PSA density of radical prostatectomy specimen. Urol Oncol. 2013 Oct;31(7):1038-42
8-Lee J, Chung B. Transrectal Ultrasound versus Magnetic Resonance Imaging in the Estimation of Prostate Volume as Compared with Radical Prostatectomy Specimens. Urol Int. 2007;78(4):323-7.

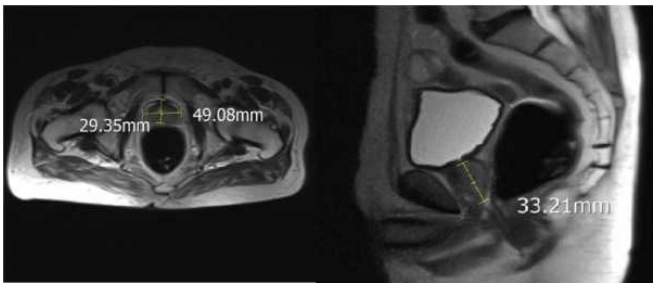

MR volüm hesabı

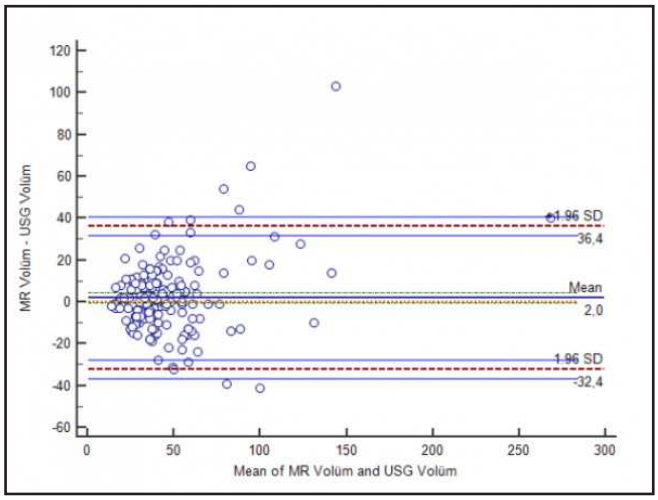

Bland Altman Analizi

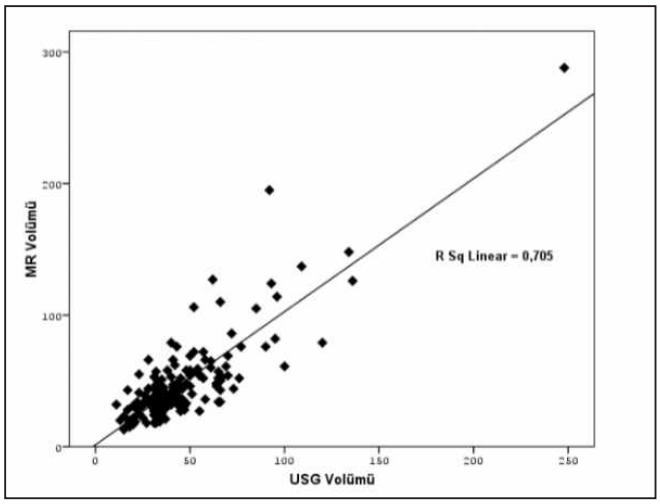

İnterclass Korelasyon Analizi

Volüm değerleri ortalamaları

		Ölçümler			
		Ort.	SD	Min-Maks	ICC
Prostat Volüm	USG	44,75	26,80	11-248	0,824 (0,770-0,867)
	MR	46,73	32,30	13-288	

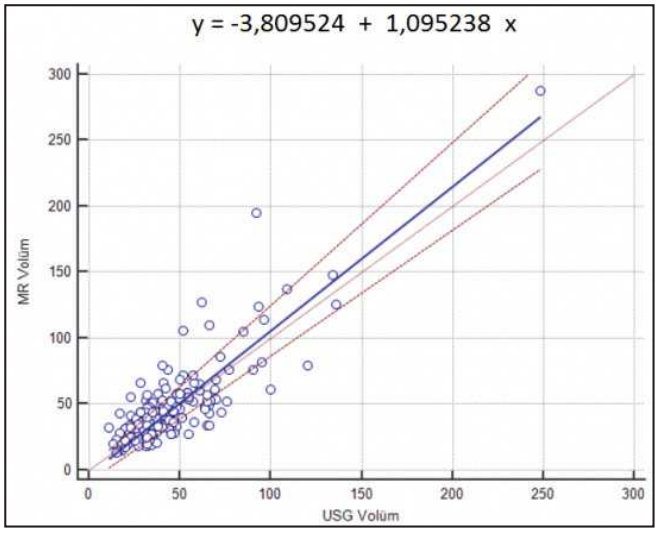

Passing and Bablok Regresyon analizi

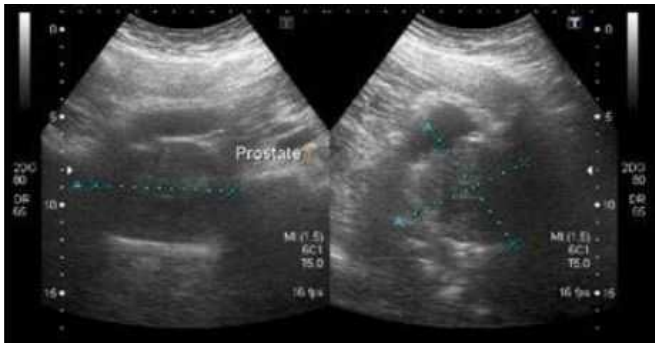

US volüm hesabı

Tablo 1. İnterclass Korelasyon Analiz

	MR Volüm	
	rho	p
US Volüm	0,700	<0,001

Abdominal Radyoloji

SS-018

AKUT PANKREATİT BT DERECELENDİRMESİNDE YAĞ NEKROZU DEPOZİTLERİNİN ÖNEMİ

Şehnaz Evrimler[1], Münteha Çakmaçkı[1], Adnan Karaibrahimoğlu[2], Mustafa Kayan[1]

[1]Süleyman Demirel Üniversitesi Tıp Fakültesi Radyoloji AD
[2]Süleyman Demirel Üniversitesi Tıp Fakültesi Biyoistatistik AD

Giriş ve Amaç: Akut pankreatit hastalarının klinik sonuçlarının tahmininde BT bazlı Balthazar/ BT şiddet indeksi (BTŞİ) veya modifiye versiyonu (MBTŞİ) kullanılmaktadır (1, 2). Yağ nekrozu ciddi akut pankreatitin bilinen bir komplikasyonudur (3). Literatürde akut pankreatit vakalarında peritoneal nodül, mezenterik implant, kitle görünümünde yağ nekrozu prezentasyonlarından bahsedilmiştir. Ancak bu yağ nekrozu depozitlerinin (YND) BT derecelendirmesindeki yerini araştıran bir çalışma literatürde bildiğimiz kadarıyla bulunmamaktadır.

Çalışmamızın amacı akut pankreatit BT derecelendirmesinde YND varlığı ve dağılımının yerini ve klinik prognostik bir faktör olarak kulllanılabilirliğini araştırmaktır.

Gereç ve Yöntemler: 37 nekrotizan pankreatit (NP), 51 ödematöz pankreatit (ÖP) vakasının BT görüntüleri retrospektif çalışmaya dahil edilmiştir. BTŞİ ve Ranson skorlamaları yapılmıştır. Komplikasyonlar (enfeksiyon/ hemoraji), duvarlanmış nekroz (DN), psödokist, venöz tromboz (VT), Diabetes Mellitus (DM) varlığı açılarından görüntüler değerlendirilmiştir. YND dağılımına göre skorlama şu şekildedir; yok:0, peripankreatik:2, üst kadranda:4, gerato fasyası arkasına geçmiş:6, kitlesel:8. Skorlama BTŞİ'deki pankreatik nekroz ve MBTŞİ'deki pankreatik ve peripankreatik nekroz bulgularının çift rakamlarla ifade edilmesi ve istatistiksel hesaplamaya uygun olması nedeniyle çift sıralı rakamlar kullanılarak oluşturulmuştur. Ayrıca YND ve BTŞİ'nin toplamından oluşturulan YN-MBTŞİ skorlama sistemi oluşturulmuştur. Mortalite, hastane yatış süresi, yoğun bakım yatış süresi, cerrahi müdahale, perkütan girişimsel işlem gibi prognostik faktörler değerlendirilmiştir.

Bulgular: BTŞİ NP grubunda (6,62±2,24), ÖP'ye göre (2,72±0,75) anlamlı yüksek bulunurken (p<0,001), Ranson skorlaması (NP:1,89±1,04; ÖP:1,62±1,31) anlamlı farklılık göstermemiştir (p=0,176). YND grup sayıları n=60 (yok), n=7 (peripankreatik), n=13 (üst kadran), n=3 (gerato arkası), n=5 (kitlesel) şeklindedir. DN (p=0,05), komplikasyon (p=0,004) ve mortalite (p=0,006) YND grupları ile anlamlı ilişkiye sahiptir. YN- MBTŞİ skorları da NP grubunda (9,91±4,05), ÖP'ye (2,74±0,75) göre anlamlı yüksek (p<0,001) ve nekroz oranları ile ilişkili bulunmuştur (p<0,001). DN (p=0,002), VT (p=0,006), komplikasyon (p=0,020) görülen hastalarda YN-MBTŞİ skorları anlamlı yüksek bulunmuştur. BTŞİ sadece kitlesel YN grubunda anlamlı yüksektir (9,2±0,84). YN-MBTŞİ YND grupları ile uyumlu artış göstermektedir; ancak diğer gruplar arasında istatistiksel olarak anlamlı fark izlenmemiştir (p=0,142). BTŞİ ve YN-MBTŞİ skorları DM, mortalite, girişimsel işlem açısından anlamlı farklılık göstermemiştir (p>0,05). Cerrahi müdahale için her iki skor da anlamlı düzeyde yüksektir (BTŞİ için p=0,018, YN-MBTŞİ için p=0,045). BTŞİ ve YN-MBTŞİ için yapılan ROC analizlerinde DN, VT, enfeksiyon-hemoraji ve cerrahi müdahale için ROC analizinde AUC değerleri anlamlı bulunmuştur (p<0,05). Duyarlılık, özgüllük, PPV ve NPV değerleri göz önüne alındığında DN için YN-MBTŞİ, VT ve cerrahi müdahale tahmini için BTŞİ derecelendirmesinin daha iyi sonuçlar verdiği gözlenmiştir. BTŞİ ve YN-MBTŞİ arasında pozitif ve yüksek oranda korelasyon saptanmıştır (r=0,914, p<0,001). Ranson skorlaması ile ise YN-MBTŞİ arasında pozitif; ama düşük düzeyde korelasyon mevcuttur (r=0,241, p=0,025). Ranson ile BTŞİ arasında anlamlı korelasyon saptanmamıştır (r=0,183, p=0,093). BTŞİ ve YN-MBTŞİ skorlarının her ikisinin de hastane ve yoğun bakım yatış süresi uzun olan gruplarda anlamlı düzeyde yüksek olduğu görülmüştür (p<0,001).

Tartışma: Literatürde yer alan çalışmalarda BTŞİ'nin komplikasyon, mortalite, hastane kalış süresi tahmininde Ranson skorlamasından daha duyarlı olduğu belirtilmiştir. Hastane ve yoğun bakım kalış süreleri ile BTŞİ ve MBTŞİ'lerinin anlamlı ilişki gösterdiği saptanmıştır. Ayrıca pankreatik nekroz ve skorlamaların girişimsel işlem gereksinimiyle de anlamlı ilişkili olduğu belirtilmiştir. MBTŞİ'nin pankreatik ve ekstrapankreatik komplikasyonlarla ilişkili olduğu saptanmıştır (4-6). Biz de BTŞİ için benzer bulgular gözlemledik. YND yayılım derecesi ile BTŞİ anlamlı ilişki göstermektedir. YN-MBTŞİ skorlama sistemi DN, komplikasyonlar, cerrahi, girişimsel müdahale gereksinimi, hastane ve yoğun bakım kalış süreleri ile de anlamlı ilişki göstermiştir.

Sonuç: YN- MBTŞİ'nin akut pankreatit derecelendirmesinde kullanılabileceğini ve yağ nekrozu depozit yayılım derecesinin prognostik bir faktör olabileceğini düşünmekteyiz.

Anahtar kelimeler: bilgisayarlı tomografi, pankreatit, yağ nekrozu

Kaynaklar

1. Balthazar EJ, Robinson DL, Megibow AJ, Ranson J. Acute pancreatitis: value of CT in establishing prognosis. Radiology. 1990;174(2):331-6.
2. Mortele KJ, Wiesner W, Intriere L, Shankar S, Zou KH, Kalantari BN, et al. A modified CT severity index for evaluating acute pancreatitis: improved correlation with patient outcome. American Journal of Roentgenology. 2004;183(5):1261-5.
3. Madry S, Fromm D. Infected retroperitoneal fat necrosis associated with acute pancreatitis. Journal of the American College of Surgeons. 1994;178(3):277-82.
4. Brand M, Götz A, Zeman F, Behrens G, Leitzmann M, Brünnler T, et al. Acute necrotizing pancreatitis: laboratory, clinical, and imaging findings as predictors of patient outcome. American Journal of Roentgenology. 2014;202(6):1215-31.
5. Leung T-K, Lee C-M, Lin S-Y, Chen H-C, Wang H-J, Shen L-K, et al. Balthazar computed tomography severity index is superior to Ranson criteria and APACHE II scoring system in predicting acute pancreatitis outcome. World journal of gastroenterology: WJG. 2005;11(38):6049.



Resim 1. Aksiyel kontrastlı abdomen BT imajında pankreas parankiminde nekroz görünümü (yıldız) ile uyumlu kontrastlanma kaybı, anteriorunda omental yağlı doku içerisinde skorlamada üst kadran yerleşimli gruba örnek, nodüler yağ nekrozu depozitlerine (ok)

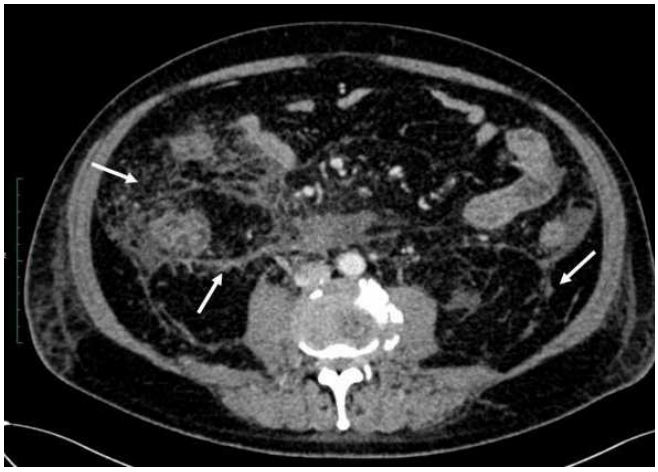

Resim 2. Aksiyel kontrastlı abdomen BT imajında skorlamada gerato fasiası arkasına geçmiş gruba örnek, parakolik, gerato fasiası posterior yüzünde ve laterokonal fasia yüzeyinde yerleşim gösteren nodüler yağ nekrozu depozitlerine (ok) ait görünüm izlenmek

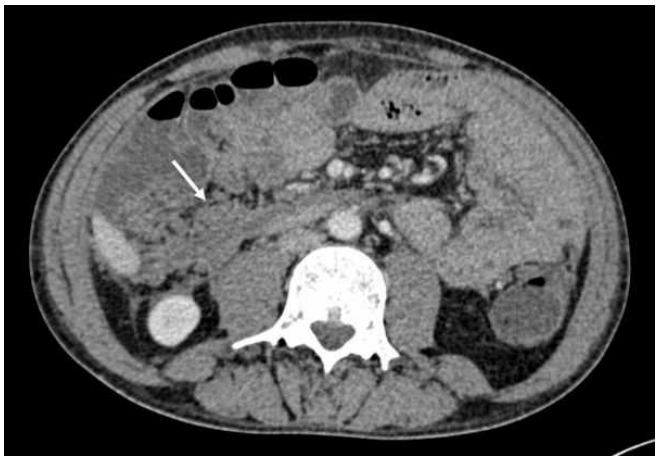

Resim 3. Aksiyel kontrastlı abdomen BT imajında skorlamada kitlesel gruba örnek, solid kitle görünümü oluşturan nodüler yağ nekrozu depozitlerine (ok) ait görünüm izlenmektedir.

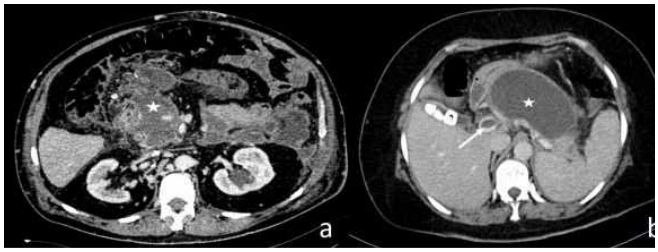

Resim 4. Duvarlanmış nekroz (yıldız), ince kapsüllü milimetrik yağ doku içeren sıvı kolleksiyonu şeklinde izlenmekte ve portal veni çevrelemektedir (a). Duvarlanmış nekroz (yıldız) ve portal ven içine uzanımı (ok) izlenmektedir (b).

Abdominal Radyoloji

SS-019

KARACİĞER PARANKİMİNİN DEĞERLENDİRİLMESİNDE İKİNCİ JENERASYON DUAL BİLGİSAYARLI TOMOGRAFİ SANAL KONTRASTSIZ GÖRÜNTÜLEME İLE GERÇEK KONTRASTSIZ GÖRÜNTÜLEMENİN KARŞILAŞTIRILMASI

Kemal Murat Haberal, Gökhan Kahraman, Mehmet Coşkun

Başkent Üniversitesi Ankara Hastanesi,radyoloji AD.

Amaç: Karaciğer görüntüleme için geleneksel bilgisayarlı tomografi(BT) protokolü kontrastsız ve üç fazlı kontrast sonrası serileri içermektedir. Dual enerjili BT'(DEBT)nin ortaya çıkışıyla, gerçek kontrast olmayan taramayı yapmak zorunda kalmadan, aynı kontrast sonrası DEBT verilerini kullanarak sanal kontrastsız(SKBT) görüntüler elde edilebilinir.

Bu çalışmada, DEBT'de elde edilen SKBT görüntülerin gerçek kontrastsız görüntüler(GKBT) ile karşılaştırmayı, karaciğer parankimini değerlendirmedeki SKBT görüntülerin kalitesini ve DEBT'nin karaciğer BT protokolünde radyasyon dozunu azaltma yeteniğini değerlendirmeyi amaçladık.

Gereç ve Yöntem: Çalışmaya 01.01.2019-01.05.2019 tarihleri arasında kliniğimizde geleneksel karaciğer protokolü ile DEBT çekimi gerçekleştirilen erişkin (yaş>18) 100 hasta dahil edilmiştir. Hastanemiz görüntü arşivleme sisteminden elde edilen görüntüler retrospektif değerlendirilmiştir.

Sanal kontrastsız görüntüler iş stasyonunda BT cihazının ticari yazılımıyla portal venöz görüntülerden oluşturulmuştur(Resim 1,2). Görüntü kalitesi, sinyal-gürültü oranı(SGO) ve radyasyon dozu aynı radyolog tarafından değerlendirilmiştir. Görüntülerinin ortalama kalitesini puanlamak için beş puanlı bir sınıf puanlama sistemi kullanıldı: şiddetli artefarkt veya düşük görüntü kalitesi nedeniyle değerlendirilemeyen puan 1; karaciğer parankimi değerlendirmesini engelleyen major artefarkt puan 2, ana görüntü nedeniyle düşük görüntü kaliteli ancak görüntü değerlendirmesinde yeterli kalitede görüntü; puan 3, minör artefarktlara sahip yeterli kalitede görüntü; puan 4, artefarktsız kaliteli görüntü; puan 5. Tanı amaçlı 3 veya daha fazla kalite puanının diagnostik olduğu kabul edildi.

Görüntü kalitesi puanları, gürültü ve ortalama protokol dozu arasındaki farkları değerlendirmek için eşleştirilmiş örneklem t testi uygulandı. 0.05'ten düşük P seviyesi istatistiksel olarak anlamlı kabul edildi.

Bulgular: Her iki görüntüleme yöntemiyle elde edilen karaciğer parenkim dansitelerinde istatistiki anlamlı farklılık saptanmadı.

SKBT ile elde edilen görüntülerin SGO ve görüntü kalitesi gerçek kontrastsız görüntülere göre düşüktü ancak görüntüler diagnostik yeterlilikte değerlendirildi.

DEBT'te iki enerji seviyesinde tüp kullanılmasına rağmen, radyasyon dozu geleneksel BT dozunun iki kati değildir. Çalışmamızda ortalama CTDI 26.47mGy(tüm kontrast fazları + 8.36mGy kontrastsız faz) idi.

Tartışma: Dokudaki iyot konsantrasyonunu belirlemek ve dolayısıyla sanal bir kontrastsız görüntü hesaplamak için kullanılan temel yöntem 'üç materyal ayrışması' dır(1). İyotun düşük voltaj ayarlarında daha güçlü kontrastlanma göstermesi bu davranışı göstermeyen diğer materyallerden ayrılmasını için kullanılır(2). Abdomende, genellikle analiz edilen üç materyal yağ doku, yumuşak doku ve iyottur(1).

Çalışmamızda SKBT'de karaciğer parankimi GKBT ile karşılaştırıldığında, BT cihaz üreticisinin varsayılan ayarları kullanıldığında dansite değerlerinde anlamlı farklılık saptanmadı. Literatürde ikinci jenerasyon dual BT cihazlarının abdominal organların dansiteleri değerlendirildiğinde gerçek kontrastsız görüntülere yakın dansite değerleri verdiği örneklenmiştir(3). Daha önce SKBT görüntülerinin GKBT görüntüleri ile karşılaştırıldığında görüntü kalitesinin düşük ve gürültü oranının yüksek olduğu belirtilmikle beraber sonuçlarımızla korele

olarak SKBT görüntüleri diagnostik değerlendirilmiştir(4). Karaciğer görüntülemede hastaya önemli bir radyasyon dozu verilmektedir. Özellikle tekrarlayan BT yapılan genç hastalarda tümör riskini azaltmak ve bereaberinde çekim süresini kısaltmak amacıyla bir fazı silme olasılığı önemlidir(5). Sonuçlarımız DEBT ile bifazik incelme ile doz maruziyetinde önemli bir düşüşün elde edildiğini doğrulamaktadır.

Sonuç: DEBT ile GKBT görüntülerine yakın kalitede diagnostik SKBT görüntüleri elde edilebilinir. Bu yaklaşım hastalara radyasyon maruziyetinde azalma sağlar.

Anahtar kelimeler: multidetektör bilgisayarlı tomografi, görüntü yorumlama, diagnostik görüntüleme multidetector computed tomography, image interpretation, diagnostic imaging

Kaynaklar

1. Johnson TR, Krauss B, Sedlmair M et al. Material differentiation by dual energy CT: initial experience. Eur. Radiol. 17(6), 1510–1517(2007).& Original work on material differentiation by dual-energy (DE) CT.
2. Nakayama Y, Awai K, Funama Y et al. Abdominal CT with low tube voltage: preliminary observations about radiation dose, contrast enhancement, image quality, and noise. Radiology 237(3), 945–951 (2005).
3. Zhang LJ,Peng J, et al. Liver virtual non-enhanced CT with dual-source, dual-energy CT: a preliminary study. Eur Radiol.2010Sep;20(9):2257-64.
4. Graser A, Johnson TR, Hecht EM, Becker CR, Leidecker C, Staehler M, Stief CG, Hildebrandt H, Godoy MC, Finn ME, Stepansky F, Reiser MF, Macari M (2009) Dual-energy CT in patients suspected of having renal masses: can virtual nonenhanced images replace true nonenhanced images? Radiology 252:433–440
5. Brenner DJ, Elliston CD (2004) Estimated radiation risks potentially associated with full-body CT screening. Radiology 232:735–738

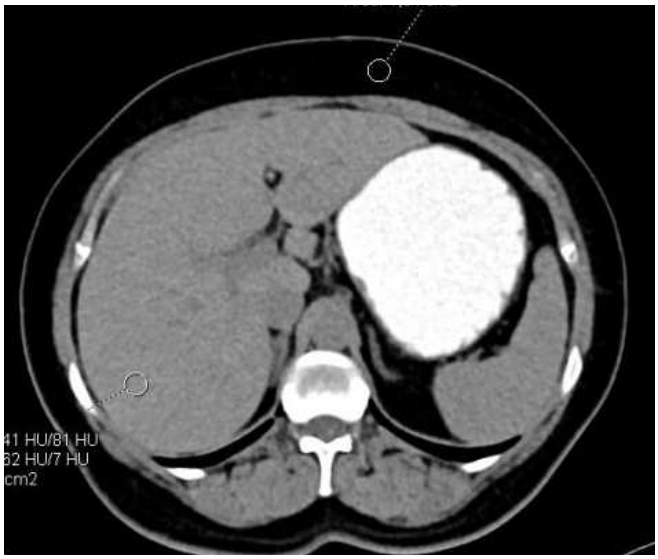

Resim 2. Aksiyal planda gerçek prekontrast görüntü üzerinde karaciğer parankiminden ve cilt altı yağ dokudan yapılan dansite ölçümleri.

Abdominal Radyoloji

SS-020

İLERİ EVRE HCC'Lİ HASTALARDA SELEKTİF RADYOEMBOLİZASYON ÖNCESİ VE SONRASINDA BT PERFÜZYON: ÖN SONUÇLAR CT PERFUSİON İN PATİENTS WİTH ADVANCED HCC BEFORE AND AFTER SELECTİVE TRANSARTERİAL RADİOEMBOLİZATİON PRELİMİNARY RESULTS

Ramazan Kutlu[1], Ela Kaplan[1], Volkan İnce[2], Burak Işık[2], Sezai Yılmaz[2]

[1]İnönü Üniversitesi Tıp Fakültesi Radyoloji AD
[2]İnönü Üniversitesi Tıp Fakültesi Genel Cerrahi AD

Amaç: İleri evre HCC'li hastalarda selektif transarteryal radyoembolizasyon (TARE) öncesi ve sonrası erken tedavi yanıtının değerlendirilmesinde BT perfüzyon parametrelerinin (BVD, BFD, TTS, ALP, PVP ve HPI) değişimini değerlendirmek.

Gereç ve Yöntem: 256 dilimli sarmal BT ile 21 ileri evre HCC'li hastaya MDCT perfüzyon görüntüleme yapıldı. 5 mL / sn akış hızında toplam 50 mL kontrast madde, ardından 5 mL / sn'de 60 mL salin kullanıldı. Bu perfüzyon için tarama parametreleri aşağıdaki gibidir: FOV: 320 mm; matris boyutu, 512 x 512; tüp voltajı, 120 kV; ve tüp akımı, 150 mA. Son olarak, dinamik geliştirilmiş tarama (80 kV ve 100 mA'lar) yapıldı. Fonksiyonel BT görüntüleri daha sonra ticari bir iş istasyonuna aktarıldı ve veriler, renk skalasıyla monitörde görüntülenen karaciğer perfüzyonunun kantitatif bir haritasını üreten özel perfüzyon yazılımı kullanılarak analiz edildi (Sygnovia). ALP, BF, BV, TTS, PLP ve HPI, CTP parametreleri olarak kullanıldı. Tüm olgularda Y90 yüklü cam kürecikler kullanılarak yapılan TARE'den önce ve dört hafta sonra lezyonların beslenmesini değerlendirirken, tüm lezyonu kapsayan için ROI serbest olarak çizilmiştir. Lezyon içerisinde tedaviden sonra bazı bölgelerde oluşan nekroz alanları da ROI ye dahil edilmiştir. Hasta, tümör ve BT perfüzyon parametreleri Resim 1'de özetlenmektedir.

Sonuçlar: TAKE ve BT perfüzyon tüm hastalarda başarıyla yapıldı. İlerlemiş HCC hastalarında selektif TARE öncesi ve sonrası perfüzyon parametrelerinin değerlendirilmesinde PVP'deki artış ve HPI değerlerinde azalma anlamlı bulundu (sırasıyla p değeri <0,001 ve 0,000). TARE öncesi ortalama PVP değerleri 12,3440(6,6544-18,0336) ve ortalama HPI değerleri 86,1340(81,7181-90,5499) iken, TARE sonrası ortalama PVP değerleri 26,4150(18,4088-34,421) ve ortalama HPI değerleri 74,8520(69,7946-79,9094) idi. Şu anda değerlendirilen parametrelerle başka önemli bir korelasyon bulunamadı.

Sonuç: Selektif TARE, özellikle HCC vakalarının transplantasyon için downstaging ve bridging için etkili bir tedavi yöntemidir. Daha büyük gruplarla daha fazla çalışmaya ihtiyaç duyulmasına rağmen, bu ön sonuçlar ileri evre HCC hastalarının PVP ve HPI değerlerinin tümör viabilitesi ve selektif TARE'ye yanıtın önemli bir belirleyicisi olabileceğini düşündürmektedir. Selektif TARE uygulanan ileri HCC hastalarında BT perfüzyon parametreleri tedavi yanıtını değerlendirmede yardımcı olabilir.

Anahtar kelimeler: BT Perfüzyon, Radyoembolizasyon, HCC

Kaynaklar

1. Jafargholi Rangraz E, Coudyzer W, Maleux G, Baete K, Deroose CM, Nuyts J. Multi-modal image analysis for semi-automatic segmentation of the total liver and liver arterial perfusion territories for radioembolization. EJNMMI Res. 2019 Feb 20;9(1):19. doi: 10.1186/s13550-019-0485-x.
2. Reiner CS, Gordic S, Puippe G, Morsbach F, Wurnig M, Schaefer N, Veit-Haibach P, Pfammatter T, Alkadhi H. Histogram Analysis of CT Perfusion of Hepatocellular Carcinoma for Predicting Response to Transarterial Radioembolization: Value of Tumor Heterogeneity Assessment. Cardiovasc Intervent Radiol. 2016 Mar;39(3):400-8. doi: 10.1007/s00270-015-1185-1. Epub 2015 Jul 28. PubMed PMID:26216725.
3. Morsbach F, Pfammatter T, Reiner CS, Fischer MA, Sah BR, Winklhofer S, Klotz E, Frauenfelder T, Knuth A, Seifert B, Schaefer N, Alkadhi H. Computed tomographic perfusion imaging for the prediction of response and survival to transarterial radioembolization of liver metastases. Invest Radiol. 2013 Nov;48(11):787-94. doi: 10.1097/RLI.0b013e31829810f7. PubMed PMID: 23748229.

Tablo 1. Hasta, tümör ve BT perfüzyon parametreleri

CİNSİYET	YAŞ	HEPATİT	TÜMÖR SAYISI	MAKSİMUM TÜMÖR BOYUTU	PV TROMBUS	CHILD	MELD	APF1	APF2	BV01	BV02	BF01	BF02	TTP1	TTP2	ALP1	ALP2	PVP1	PVP2	HPI1	HPI2
K	58	YOK	>3	4.3 CM	YOK	B	7	5707	1491	11.65	18.4	117.29	110.62	2.66	1.79	66.32	50.55	20.79	23.46	77.54	73.84
E	62	HBV	>3	8 CM	BPV A	B	7	35.9	70.7	13.13	12.14	108.23	116.02	1.8	1.76	56.45	53.25	3.87	4.78	96.14	90.11
E	63	HBV	>3	11 CM	MPV	B	8	0	0.1	16.07	15.28	125.59	154.17	0.97	1.73	53.83	45.62	6.43	10.48	96.47	75.79
E	39	HBV	1	8 CM	YOK	B	8	0.152	3146	9.05	5.73	104.39	103.24	1.24	0.75	28.26	13.79	5.25	6.86	85.25	70.04
E	69	HBV	1	10,5 CM	BPV A	B	10	10053	1190	9.83	11.17	131.49	88.36	3.33	7.22	43.81	36.03	3.87	17.85	92.33	82.63
E	62	HBV	>3	4 CM	MPV	C	13	3138	46.1	3.67	6.14	40.35	86.65	3.99	5.22	20.91	41.8	20.07	30.79	72.46	62.37
E	66	HBV	2	2,5 CM	BPV A	B	9	30.9	23.7	7.37	7.96	65.75	85.7	1.85	2.17	40.09	25.27	10.21	16.63	90.98	72.27
E	65	HBV+HDV	2	4 CM	BPV	B	9	398.1	125.3	6.03	6.58	52.88	57.85	1.47	6.18	18.24	20.17	19.87	25.21	75.8	58.6
E	73	HBV	>3	1,7 CM	YOK	B	7	7	7.8	4.42	5.3	58.58	71.35	4.95	5.32	18.42	15.94	15.3	17.31	69.53	53.42
E	57	HBV	DEFNİZ	16 CM	LPV BPV	B	9	9338	4848	10.41	10.01	85.71	125.63	1.11	2.3	51.41	56.91	8.44	12.32	89.85	79.99
E	66	HBV	DEFNİZ	13 CM	MPV	B	10	118.2	49.6	11.91	14.52	108.27	110.24	1.92	3.45	62.17	55.38	5.86	11.82	95.33	86.86
E	68	YOK	1	15 CM	LPV	B	7	1635.6	3027.8	6.94	9.27	66.02	118.27	2.76	3.21	36.29	35.26	11.85	21.62	82.33	67.27
E	65	YOK	2	10	YOK	B	7	0	1.3	5.77	2.75	51.75	43.57	2.02	3.43	18.99	8.99	5.79	7.78	85.72	68.32
E	39	HBV	>3	3,5 CM	YOK	B	6	14.9	39.5	11.06	8.04	102.31	62.46	2.82	1.53	32.16	47.88	8.34	27.99	87.09	72.82
E	63	YOK	2	8,5 CM	MPV	B	10	99.8	68	5.35	6.85	77.9	59.79	3.1	0.48	12.5	17.52	10.41	17.13	72.03	64.73
E	57	HBV	2	5 CM	YOK	B	8	9414.2	12346.6	7.66	11.25	124.45	144.94	2.34	2.09	7.85	11.02	20.55	46.08	76.85	65.71
E	77	HBV	1	8 CM	YOK	C	9	57.8	6.4	4.62	7.68	65.39	87.46	11.69	4.27	28.72	28.58	8.84	24.72	91.68	69.3
E	68	HBV	2	13,5 CM	MPV	B	7	207.7	106.4	9.05	12.23	121.11	131.08	5.6	1.86	36.64	34.35	0.4	6.49	90.16	88.75
E	66	YOK	2	8 CM	MPV	B	10	386.4	1476.9	10.42	13.12	141.29	121.57	2.26	1.17	44.72	49.66	9.3	16	95.73	86.49
E	72	HBV	>3	6,5 CM	YOK	C	7	4.3	8.8	9.88	8.67	144.44	135.29	8.71	9.97	62.3	51.49	0	13.15	100	78.34
E	74	HCV	1	8,5 CM	YOK	B	8	0.2	0.2	3.37	5.4	121.04	58.4	8.59	2.55	10.3	18.68	10.7	15.88	80.7	64.44

AFP: Alfa feto protein, BVD: Blood Volume, BFD: Blood Flow, TTP: Time to Start, ALP: Arterial Liver Perfusion, PVP: Portal Venous Perfusion, HPI: Hepatic Perfusion Index

Abdominal Radyoloji

SS-021

KOLON KANSERİNİN İLK TANISINDA ULTRASONUN YERİ VE KATKISI (THE ROLE AND CONTRIBUTION OF ABDOMINAL ULTRASOUND IN THE INITIAL DIAGNOSIS OF COLON CANCER)

Servet Kahveci[1] Türkan İkizceli[2]

[1]Umm Slal Health Center, Radiology Department
[2]Haseki Eğitim ve Araştırma Hastanesi Radyoloji Kliniği

Giriş ve Amaç: Batın ultrasonu (US) günümüzde o kadar yaygın ki artık fizik muayenenin bir parçası kabul edilmektedir (1,2). Tanısal manada katkısı yadsınamaz düzeyde olan batın US geniş populasyonlara tatbik edilmesi sebebiyle bazı patolojilerde tarama ya da erken tanı amaçlı da düşünülebilir. Son yıllarda sıklığı giderek artan kolon kanseri bu grupta değerlendirilebilir. Son yıllarda tarama testleri kolon kanseri mortalitesini azaltmıştır (3,4).

Biz bu yazıda US'nin "Kolon gazı takip yöntemi" ile kolon kanseri tanısındaki etkinliğini değerlendirmek için, bulgularımızı kesin tanı olan patoloji sonuçları ile karşılaştırdık ve erken tanı için kullanılabilirliğini tartışmayı amaçladık.

Gereç ve Yöntem: Ağustos 2015-Şubat 2019 tarihleri arasında, 40 yaş üstü, batın US yapılan ve "kolon gazı takibi yöntemiyle" kolon anslarının değerlendirildiği 6652 hastadan aynı zamanda kolonoskopi de yapılan 627 hasta çalışmamıza dahil edildi. Kolonoskopi yapılan tüm hastalara işlem öncesi batın US yapıldı. Batın US'de kolon gazı takibi yöntemi kullanıldı ve gaz sütununda kesinti ve asimetrik duvar kalınlaşması tanı koydurucu bulgulardı. Anorektal karsinomlar transabdominal yaklaşımla değerlendirilmesi zor olması nedeniyle çalışma dışı bırakıldı. Batın US sonuçları, kolonoskopi sonuçları ve patoloji sonuçları tarandı, tesbit edilen kolon kanserleri ve demografik verileri kaydedildi, chi-square testi ile istatiksel analizi yapıldı.

Bulgular: Bu süre zarfında tanımlanan hasta grubunda, batın US yapılan 6652 hastadan 627'sine kolonoskopi işlemi uygulandı. Kolonoskopide, kuvvetli kolon kanseri şüphesiyle biyopsi alınan 28 hastadan 25 tanesine histopatolojik olarak kolon kanseri teşhisi konuldu. Olguların 13'ü kadın, 12'si erkek, yaş ortalaması 64,9±12,2 idi. Batın US ile kolon kanseri öntanısı konulan 21 hasta, kesin tanı konulan 25 kişilik kolon kanseri grubuna dahildi (Resim 1,2,3,4). Kolon kanseri tanısında, batın US'nin sensitivitesi, spesifitesi, pozitif prediktif değeri ve negatif prediktif değeri, sırasıyla 84%, 100%, 100% ve 99.34% idi (Tablo 1).

Tartışma ve Sonuç: Kolon kanseri ülkemizde en sık görülen kanserler içinde erkeklerde 4. kadınlarda 3. sıradadır. Her yaşta görülebilmelerine rağmen en sık 50 yaşından sonra gözlenmektedir. Kadın-erkek arasında görüme sıklığı açısından anlamlı farklılık yoktur (3). Erken tanı konulduğunda, tedavisi daha etkin olmaktadır. Bu amaçla kolon kanseri için tarama testi olarak, 50 yaş üstü, gaitada gizli kan bakılması ve belirli periyotlarla kolonoskopi taraması önerilmektedir. Ama ne yazık ki kolonoskopi çeşitli nedenlerle rutin uygulamaya girememiştir. Ultrason işte bu nedenle ilk tanı veya daha erken tanıda büyük önem arzetmektedir. Kolonoskopi için önerilen diğer tarama yöntemlerinden daha sık kullanılması, hasta şikayetine yönelik değerlendirme ile birlikte kolon kanseri taramasında da kullanılabilmesi, sensitivite ve spesifitesinin yüksek olması, yanlış pozitifliğinin düşük olması ultrasonu bu konuda cazip bir ek seçenek haline getirmektedir (5). Bu tarama için bize gereken özellikle 50 yaş üstü hastalarda yaklaşık bir dakika fazla zaman ayırarak kolon gazı takibi yapmaktır. Kolon gazı takibinde sonografik kolon anatomisini bilmek ve bazı landmarklardan faydalanmak taramayı daha hızlı ve rahat bir şekilde yapmamızı sağlayacaktır. Bu tarama ile genelde gaz sütununda kesinti, asimetrik duvar kalınlaşması ve eşlik ettiği takdirde tanıyı daha da güçlendiren komsu lenfadenopatilerle kolon kanseri tanısını rahatlıkla koyabiliriz.

Anahtar kelimeler: Kolon kanseri, ultrason, kolonoskopi, kolon gazı takip yöntemi

Kaynaklar

1. Jeffrey B, Ralls P. Sonography of the abdomen. New York: Raven, 1995.
2. Janes JO, Nelson JA. Jaundice. In Eisenberg RL (ed): Diagnostic imaging: An algorithmic approach, Philadelphia, JB Lippincott, 1988.
3. Brenner H, Kloor M, Pox CP. Colorectal cancer. Lancet 2014;383: 1490–1502
4. A recent survey on colon cancer detection techniques. Rathore S, Hussain M, Ali A, Khan A.
IEEE/ACM Trans Comput Biol Bioinform. 2013 May-Jun;10(3):545-63. doi: 10.1109/TCBB.2013.84.
5. Liu JY, Chen LD, Xu JB, Wu H, Ye JN, Zhang XH, Xie XY, Wang W, Lu MD. Transabdominal Ultrasound Colonography for Detection of Colorectal Neoplasms: Initial Clinical Experience. Ultrasound Med Biol. 2017 Oct;43(10):2174-2181. doi: 10.1016/j.ultrasmedbio.2017.05.020. Epub 2017 Jul 3.

Tablo 1. Veri tablosu ve istatistiki Sonuçlar:

	Histopatoloji (+) Kolon Kanseri	Histopatoloji (-) Kolon Kanseri	
Batın US (+) Kolon Kanseri	21	-	21
Batın US (-) Kolon Kanseri	4	602	606
	25	602	627

Bu verilere göre yapılan Chi-Square testi ile batın US'nin kolon kanseri tanısındaki sensitivitesi 84%, spesifitesi 100%, pozitif prediktif değeri 100%, negatif prediktif değeri 99.34% olarak hesaplanmıştır.

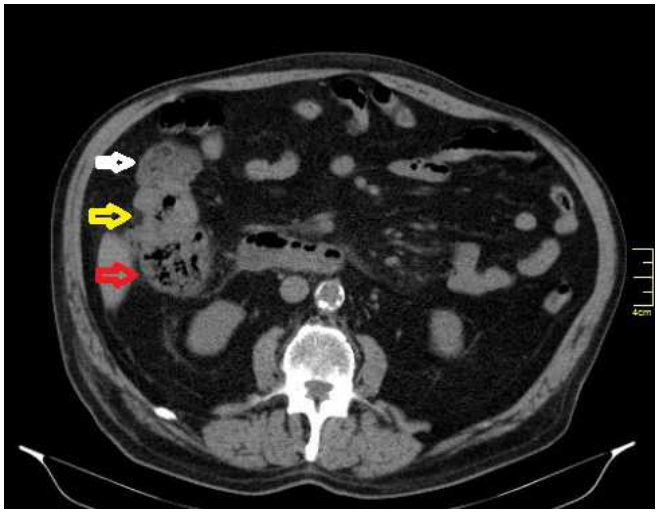

Resim 1. Hasta 1'e ait BT görüntüsünde; Asimetrik duvar kalınlaşması şeklinde izlenen histopatolojik olarak verifiye edilmiş kolon kanseri (sarı ok), proksimalinde hafif dilate kolon ansı (kırmızı ok) ve distalde normal kolon duvarı (beyaz ok).

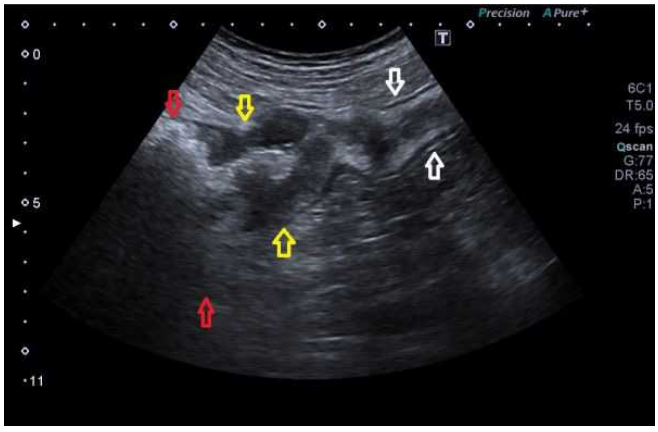

Resim 2. Hasta 1'e ait US görüntüsünde; Asimetrik duvar kalınlaşması şeklinde izlenen, duvar katman yapısı bozulmuş ve hipoekoik görünümde, histopatolojik olarak verifiye edilmiş kolon kanseri (sarı ok), proksimalinde hafif dilate kolon ansı (kırmızı ok) ve distalde katmanları seçilen normal kolon duvarı (beyaz ok).

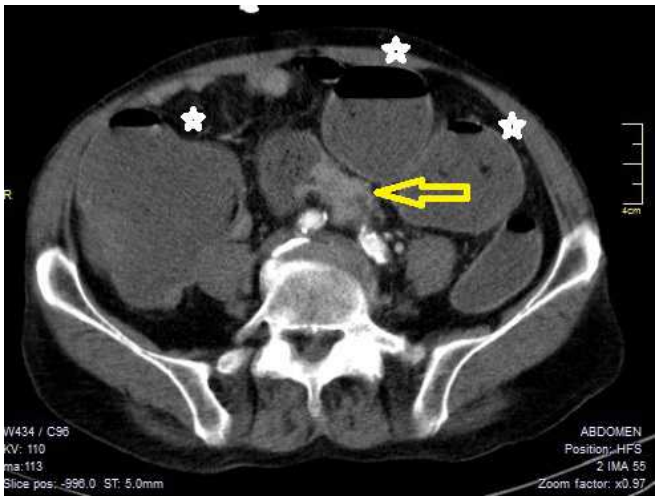

Resim 3. Hasta 2'ye ait BT görüntüsünde; Asimetrik duvar kalınlaşması şeklinde izlenen histopatolojik olarak verifiye edilmiş kolon kanseri (sarı ok) ve proksimalinde dilate kolon ansları (beyaz yıldızlar)

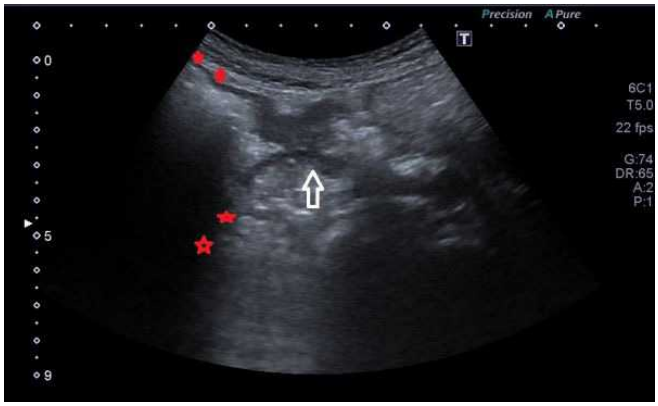

Resim 4. Hasta 2'ye ait US görüntüsünde; Asimetrik duvar kalınlaşması şeklinde izlenen histopatolojik olarak verifiye edilmiş kolon kanseri (beyaz ok) ve proksimalinde dilate kolon ansı (sınırları kırmızı yıldızlarla gösterilmiş)

Girişimsel Radyoloji

SS-022

ULTRASONOGRAFİ EŞLİĞİNDE PERİTON İĞNE BİYOPSİLERİNİN TANISAL DEĞERİ: TEK MERKEZ DENEYİMİ

Bahadır Reis, İlkay Çamlıdağ, Murat Danacı

Ondokuz Mayıs Üniversitesi Tıp Fakültesi, Radyoloji AD

Amaç: Ultrasonografi eşliğinde periton iğne biyopsisinin tanısal doğruluğunu tespit etmek

Gereç ve Yöntem: Ocak 2010-Mayıs 2019 tarihleri arasında asit etiyoloji, nedeniyle araştırılan ve peritoneal tutulum tespit edilen, tanı için USG eşliğinde periton iğne biyopsisi yapılan 124 hastanın kayıtları retrospektif olarak tarandı. İnce iğne aspirasyon biyopsisi yapılan 3 hasta çalışma dışı bırakıldı.Hastaların demografik verileri, primer malignite öyküsü varlığı, araştırma sırasında yapılan tetkiklerde primer malignite odağı olup olmadığı, biyopsi histopatoloji sonuçları, parasentez sitoloji sonuçları ve son tanıları, işlem sonrası komplikasyon olup olmadığı kaydedildi.

Bulgular: 86'sı kadın, 35'i erkek 121 hasta çalışmaya dahil edildi. Ortalama yaş 63'tü (aralık 13-95 yıl). 14 hastada (%12) primer malignite öyküsü mevcuttu. Primer tanısı olmayan 107 hastada biyopsi öncesinde primer araştırma amacıyla yapılmış radyolojik tetkik mevcut olup bunların 64'ünde (%52) primer odak mevcuttu. USG eşliğinde periton biyopsi işlemi 12 hastada 16 Gauge (G), 78 hastada 18G, 20 hastada 20G biyopsi iğnesi ile yapılmıştı. 9 hastanın işlem raporunda iğne çapı belirtilmemişti. 3 hastada biyopsi,materyalin tanısal olmaması nedeniyle tekrarlanmıştı. 124 biyopsi işleminin 13'ünde (%10) sonuç tanısal değildi. Sonuçların tanısal olup olmaması ile iğne çapı arasında anlamlı ilişki tespit edilmedi (p=0.07). Tanısal olan 111 hastanın (%90) 99'unda(%80) patoloji malign, 12 'sinde (%10) benigndi. Tanı 86 hastada (%70) adenokarsinom, 6 hastada lenfoma (%5), 3 hastada skuamöz hücreli karsinom (%2.5),2 hastada mezotelyoma (%2.5), 2 hastada sarkom (%2), 9 hastada kazeifiye granülomatöz iltihabi olay (GİO) (%7),1 hastada nonkazifiye GİO (%1), 1 hastada nonspesifik iltihabi olaydı(%1). Bir hastada tanı malign olmakla beraber tiplendirme yapılamamıştı. Malign olan hastalarda immünohistokimyasal değerlendirme sonucu tanı 44 hastada seröz adenokarsinom (%35), 14'ünde üst gastrointestinal sistem kökenli tümör (%11), 2'şer hastada (%1.6) invazif duktal karsinom, malign mikst Müllerian tümör, müsinöz tümör, serviks skuamöz hücreli karsinomdu. Birer hastada(%0.8) ise akciğer adenokarsinomu, alt gastrointestinal kökenli tümör, anaplastik tümör, endometrial stromal sarkom,invazif lobüler karsinom, leiomiyosarkom, mezotelyom, şeffaf hücreli ve taşlı yüzük hücreli tümördü. 48 hastada(%39) biyopsi öncesi parasentez mevcut olup bunların 28'inde tanı malignite pozitif (%22),5'inde şüpheli (%5), 13'ünde negatif (%10),2'sinde (%2) yetersiz materyaldi. Biyopsi sonucu ile parasentez sitolojisi 34 hastada (%27)uyumlu, 8 hastada uyumsuzdu (%6). Biyopsi sonucu olan 14 hastada peritona yönelik cerrahi de yapılmış olup 12 hastada (%10) cerrahi sonucu biyopsisi sonucu ile uyumlu, 2 hastada (%2) ise uyumsuzdu. Son tanı 7 hastada (%6) primer organ biyopsisi, 18 hastada (%14) primer organ cerrahisi ile konulmuştu. Primer tanı 23 hastada (%18.5) biyopsi sonrası hastaya ait kayıt olmadığı için,9 hastada (%7) ise primer araştırma esnasında ölüm olduğundan belirlenemedi. Bilinen primeri olan 13 hastada(%10) biyopsi sonucu primer tanı ile aynıydı. 52 hastada (%42) periton biyopsisi primer tanıyı belirleyip tedaviyi yönlendiren ana unsur olmuştu Hiçbir hastada komplikasyon gelişmedi.

Sonuç: Asit etiyolojisi nedeniyle araştırılan ve primer malignite öyküsü olan hastalarda periton iğne biyopsisi oldukça güvenilir olup yüksek oranda tanısaldır ve doğruluğu yüksektir.

Anahtar kelimeler: peritoneal neoplazmlar, görüntüleme eşliğinde biyopsi

Kaynaklar
1. Souza FF, Mortelé KJ, Cibas ES, Erturk SM, Silverman SG. Predictive Value of percutaneous imaging-guided biopsy of peritoneal and omental masses: Results in 111 Patients. AJR Am J Roentgenol. 2009;192:131–6.
2.Ho LM, Thomas J, Fine SA, Paulson EK. Usefulness of sonographic guidance during percutaneous biopsy of mesenteric masses. AJR Am J Roentgenol. 2003;180:1563–6.
3. Que Y, Wang X, Liu Y, Li P, Ou G, Zhao W. Ultrasound-guided biopsy of greater omentum: an effective method to trace the origin of unclear ascites. Eur J Radiol 2009;70:331–335.

Girişimsel Radyoloji

SS-023

TRANSRADİYAL YAKLAŞIM İLE KARACİĞER TÜMÖRLERİNDE RADYOEMBOLİZASYON: DENEYİM, SONUÇLAR VE TEKNİK

Abdullah Yakupoğlu
T.C. Demiroğlu Bilim Üniversitesi

Giriş ve Amaç: Transradiyal yaklaşım koroner girişimlerde sıkça kullanılmakta ve morbidite ile mortaliteyi düşürmekte olduğu bilinmektedir. Periferik girişimlerde özellikle radyoembolizasyonda kullanımı gittikçe artmaktadır. Biz bu çalışmamızda radyoembolizasyon tedavisinde transradiyal yaklaşımı değerlendirdik.

Gereç ve Yöntem: Mart 2017 ile Nisan 2018 tarihleri arasında 71 olguya karaciğer tümörü nedeniyle Radyoembolizasyon yapılmıştır. Bunlardan yaş ortalaması 63 olan (38 ile 82 yaş arası) 9 kadın ve 5 erkek toplam 14 olguya 28 seans anjiyografi transradiyal yaklaşım ile yapıldı. Radyoembolizasyon ajanı olarak Y90 cam mikroküreler kullanıldı. Transradiyal yaklaşım Allen testini geçen tüm olgularda Ultrasonografi kılavuzluğunda, lokal anestezi altında ve radiyal arter çapının en az 2.5 mm olması şartıyla gerçekleştirildi. 5 French (Fr) Radiofocus (Terumo Medical) vasküler kılıf yerleştirilmesini takiben 2.5 mg Verapamil, 100 mg Nitroglycerine ve 3000 IU Heparin'den oluşan vazodilatör kokteyl enjekte edildi. 5 Fr 100 cm Radiofocus Optitorque Radial TIG II 4.0 (Terumo Medical) makrokateter ve 2.7 Fr 130 cm Progreat (Terumo Medical) mikrokateter ile kateterizasyonlar uygulandı.

Bulgular: Teknik başarı oranı %96 ve 30 günlük mortalite oranı %0 olarak gerçekleşti. Yan etki olarak 2 olguda ağrı ve uyuşma hissi görüldü ve işlemden yaklaşık 2 saat sonra medikal tedavi ile kontrol altına alındı, sonrasında komplikasyona dönüşmedi. Komplikasyon olarak 2 olguda radiyal arter orta segmentte fokal diseksiyon gelişti, bunlardan 1 olguda transfemoral yaklaşıma dönüldü, her iki olguda da herhangi bir tedavi gerekmedi, 1. hafta ve 1. ay yapılan Ultrasonografik kontrollerinde radiyal arter açık izlendi. Anjiografi esnasında Cone Beam BT incelemesi teknik ve pozisyonel olarak zorluk oluşturmakla birlikte tüm olgulara uygulandı. İşlem sonrası hastanede kalma gerekmedi ve gözlem süresi oldukça kısa idi. Olguların sorgulanmasında konfor ve hızlı mobilizasyon açısından yüksek memnuniyet geri bildirimi alındı.

Tartışma ve Sonuç: Transradiyal yaklaşımın teknik başarı oranı yüksek, mortalite ve morbidite oranları çok düşük bir girişim yöntemi olduğunu düşünmekteyiz. Hasta konforu, hızlı mobilizasyon, düşük komplikasyon ve yan etki oranları ile kapatma cihazı gerektirmemesi radyoembolizasyon tedavisinde transradiyal yaklaşımın klinik pratikte en büyük avantajlarını oluşturmaktadır. Bu avantajların yanısıra teknik zorluğa rağmen işlemin günübirlik ayaktan yapılmasına da imkan sağlamaktadır.

Anahtar kelimeler: Radioembolizasyon, Transradiyal

Kaynaklar
Bela Kis, Matthew Mills, Sarah E. Hoffe. Hepatic radioembolization from transradial access: initial experience and comparison to transfemoral access. Diagn Interv Radiol 2016; 22:444–449
Bishay VL, Biederman DM, Ward TJ, van der Bom IM, Patel RS, Kim E, Nowakowski FS, Lookstein RA, Fischman AM. Transradial Approach for Hepatic Radioembolization: Initial Results and Technique. AJR Am J Roentgenol. 2016 Nov;207(5):1112-1121

Görüntüleme Bilişimi

SS-024

BENİGN VE MALİGN RENAL KİTLELERİN MAKİNE ÖĞRENME BAZLI BİLGİSAYARLI TOMOGRAFİ KANTİTATİF YAPISAL ANALİZ İLE AYRIMI

Çağrı Erdim[1], Aytül Hande Yardımcı[1], Ceyda Turan Bektaş[1], Sevim Baykal Koca[1], Hale Demir[2], Burak Çağlar Erol[3], Nuri Özgür Kılıçkesmez[1]
[1]İstanbul Eğitim ve Araştırma Hastanesi
[2]Amasya Üniversitesi
[3]İstanbul Üniversitesi-cerrahpaşa

Amaç: Çalışmamızda radyolojik olarak ayırıcı tanısı zor olan benign-malign renal solid kitlelerin makine öğrenme bazlı kantitatif bilgisayarlı tomografi yapısal analiz ile ayrımının yapılması amaçlanmıştır.

Gereç ve Yöntem: Ocak 2013-Mayıs 2018 tarihleri arasında renal kitle nedeniyle opere olan(total/parsiyel nefrektomi) veya kor biyopsi yapılan hastalar retrospektif olarak taranmıştır. Çalışmamıza uygun kriterlerde 63'ü malign, 21'i benign olmak üzere 84 kitlesi bulunan 79 hasta dahil edilmiştir. Alt tiplerin dağılımı 25'i berrak RHK, 23'ü papiller RHK, 15'i kromofob RHK, 10'u onkositom, 11'i yağdan fakir AML şeklindedir. Tüm hastaların BT görüntüleri 3 mm kesit kalınlığında rekonstrükte edilmiş ve piksel boyutları 1x1 mm2 olacak şekilde yeniden oluşturularak eşitlenmiştir. Ön işlem basamaklarını takiben kontrastsız ve dinamik bifazik kontrastlı CT kullanılarak iki boyutlu CT doku özellikleri çıkarıldı. Yapısal analiz (TA) özelliklerinin tekrarlanabilirliği, sınıf içi korelasyon (ICC) ile değerlendirildi. Özellik seçimi ve model optimizasyonunda sınıflandırıcı performansının iyileştirilmesi için, sarmal algoritmalar ile iç içe çapraz doğrulama yapılmıştır. Malign-benign renal kitle ayrımında; j48 karar ağacı (j48), k-en yakın komşu (k-NN), lojistik regresyon (LR), lokal ağırlıklı öğrenme (LWL), çok katmanlı algılayıcı (MLP), naive bayes (NB), destek vektör makinesi (SVM), rastgele orman (RF) olmak üzere 8 farklı makine bazlı sınıflandırıcı kullanılmıştır. Sınıflandırıcıların performansının değerlendirilmesinde ana ölçüt Matthews korelasyon katsayısı'yken (MCC); performans değerlendirilmesinde doğruluk, sensitivite, spesifite, eğri altındaki alan (AUC) parametreleri de kullanılmıştır.

Bulgular: Görüntülerin işlenmesi sonucunda 271 özellik oluşturulmuştur. Yeniden üretilebilirlik analizi yapıldıktan sonra bu özellikler prekontrast fazda 198'e, kortikomedüller fazda 244'e düşmüştür. Kitlelerin malign-benign ayrımında en iyi sınıflandırma RF'de, kortikomedüller faz görüntülerde yapılmıştır. RF sınıflandırıcısında; malign kitlelere göre doğruluk, sensitivite, spesifite, PPD sırasıyla %90.5, %95.2, %76.2, %92.3; MCC ve AUC sırasıyla 0.739 ve 0.915 bulunmuştur. Pearson korelasyon analizi ile yüksek korele özellik çıkarılarak RF performansına bakıldığında ise doğruluk, sensitivite, spesifite, PPD sırasıyla %91.67, %95.2, %81.0, %93.8; MCC ve AUC sırasıyla 0.775 ve 0.916 bulunmuş olup oranların arttığı gözlemlenmiştir.

Sonuç: Makine öğrenme bazlı bilgisayarlı tomografi yapısal analizi (CTTA) ile kortikomedüller fazda benign ve malign renal kitleler yüksek performansla ayrılabilmektedir.

Anahtar kelimeler: Bilgisayarlı Tomografi, Renal Hücreli Karsinom, Yapısal Analiz

Kaynaklar
Castellano G, Bonilha L, Li LM, Cendes F. Texture analysis of medical images. Clin Radiol 2004;59(12):1061–1069.
Yu H, Scalera J, Khalid M et al. Texture analysis as a radiomic marker for differentiating renal tumors. Abdominal Radiology. 2017;42(10):2470-2478
Raman S, Chen Y, Schroeder J, Huang P, Fishman E. CT Texture Analysis of Renal Masses. Acad Radiol. 2014;21(12):1587-1596.
Hodgdon T, McInnes MD, Schieda N, Flood TA, Lamb L, Thornhill RE. Can Quantitative CT Texture Analysis be Used to Differentiate Fat-poor Renal Angiomyolipoma from Renal Cell Carcinoma on Unenhanced CT Images? Radiology 2015;276:787-96.
Takahashi N, Leng S, Kitajima K, et al. Small (<4 cm) renal masses: differentiation of angiomyolipoma without visible fat from renal cell carcinoma using unenhanced and contrast-enhanced CT. AJR Am J Roentgenol 2015; 205:1194–1202.
Lee H, Hong H, Jung D, Park S, Kim J. Differentiation of fat-poor angiomyolipoma

from clear cell renal cell carcinoma in contrast-enhanced MDCT images using quantitative feature classification. Med Phys. 2017;44(7):3604-3614.
Schieda N, Lim R, Krishna S, McInnes M, Flood T, Thornhill R. Diagnostic accuracy of unenhanced CT analysis to differentiate low-grade from high-grade chromophobe renal cell carcinoma. AJR Am J Roentgenol 2018;210(5):1079–1087.

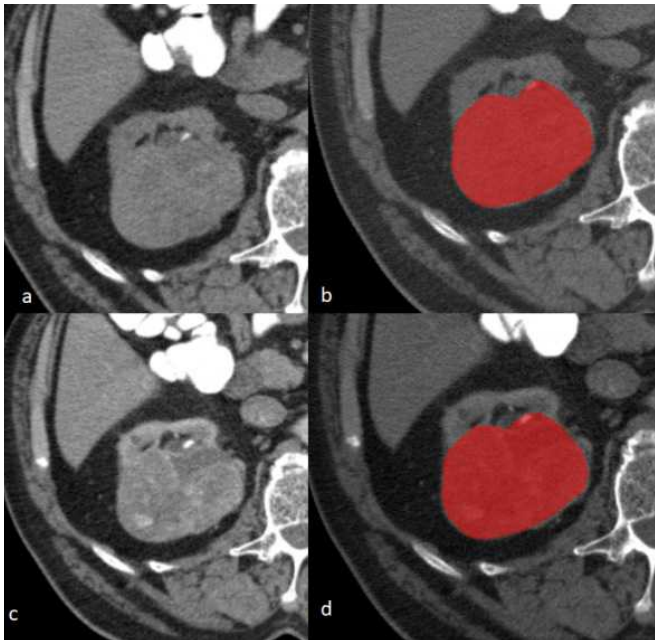

Resim 1. a,c) Berrak hücreli RHK'un sırasıyla kontrastsız, kortikomedüller faz BT görüntüsü, b,d) Aynı kitlelerin özellik çıkarılması için poligonal ROI çizilen görüntüleri

Tablo 1. Makine Öğrenme Yöntemlerinin Doğruluk Oranlarına Göre Sıralaması

Kontrastsız Faz		Kortikomedüller Faz	
Sınıflandırma Algoritması	**Doğruluk Oranı**	**Sınıflandırma Algoritması**	**Doğruluk Oranı**
RF	%88.1	RF	%90.5
J48	%83.3	MLP	%86.9
LWL	%82.1	NB	%86.9
MLP	%82.1	K-NN	%80.9
NB	%82.1	LR	%78.6
K-NN	%79.7	J48	%75.0
SVM	%77.4	LWL	%73.8
LR	%73.8		

Toraks Radyolojisi

SS-025

PULMONER TROMBOEMBOLİ TANISINA GÜNCEL YAKLAŞIMDA PULMONER BT PERFÜZYON DEĞERLENDİRMENİN YERİ

Gökhan Kahraman, Kemal Murat Haberal, Hale Turnaoğlu, Oğuzcan Ünal, Ömer Koray Hekimoğlu

Başkent Üniversitesi Radyoloji AD

Giriş: Pulmoner Tromboemboli (PTE)'nin süratli, doğru ve güvenilir tanısı, tedavinin hızlı bir şekilde başlatılması ve hasta yönetiminin belirlenmesi için oldukça önemlidir [1]. Pulmoner BT anjiyografisi (BT-PA) günümüzde artık PTE şüphesinde ilk tercih edilen yöntem olarak yerini almıştır [2, 3]. Son yıllarda kullanıma giren Dual-Enerji BT sistemleri ile BT-PA incelemelerinde daha düşük dozlarda kontrast madde kullanarak, çok daha iyi ve tanısal özgüllüğü yüksek görüntüler alınmasını sağlanmıştır. Dual-Enerji BT ile aynı seansta akciğerlerin perfüzyon değerlendirmesinin yapılabilmesi de mümkün kılınmıştır [4].

Amaç: Pulmoner tromboemboli olgularında Dual-Enerji BT ile gerçekleştirilen Pulmoner BT perfüzyon ve BT-PA sonuçlarımızın geniş seri olarak sunulması amaçlanmıştır.

Gereç ve Yöntem: Nisan 2018-Mayıs 2019 tarihleri arasında PTE açısından klinik olarak şüphelenilen ve pulmoner arter görüntülemesi yapılan 668 olgu (292 erkek, 376 kadın) incelemeye dahil edildi. Görüntüler III. Jenerasyon 2x192 Kesit Dual-Enerjili BT (Siemens SOMATOM FORCE) ile elde edilmiştir. Olguların yaş ortalaması 73 ± 18 yıl'dır. 12 hastada akut (Resim 1a,b), 3 hastada subakut (Resim 2a,b) ve 28 hastada kronik tromboemboli (Resim 3a,b) saptandı. Perfüzyon değerlendirmelerinde etkilenen arterler ile uyumlu perfüzyon defektleri izlendi.

Klinik ve laboratuar bulguları manifest olan dört hastada, BT-PA incelemesinde tromboemboli saptanmamış olmasına rağmen Perfüzyon BT ile fokal perfüzyon defekti saptanarak PTE tedavilerine başlandı(Resim 4a,b,c).

Akut tromboemboli saptanmış 6 hastada ise, BT-PA ile saptanan tromboemboli alanlarına ek olarak net dolum defekti saptanmayan diğer alanlarda perfüzyon defektleri saptanmış ve PTE'nin yaygınlığı açısından daha net bilgi elde edilmiştir(Resim 5a,b,c).

Tartışma: Dokular, farklı x-ışını enerjilerinde farklı x-ışını absorpsiyon özellikleri gösterir. Dual-Enerji BT, bu özelliği kullanarak farklı maddeleri spesifiye edebilmektedir. Dual –Enerji sistemleri ile perfüzyon haritası oluşturmak için standart görüntülerin üzerine iyot haritası eklenmekte ve bu şekilde pulmoner arterlerin basit lüminal değerlendirmesinin ötesinde ilgili fonksiyonel ve prognostik veriler sağlanabilmektedir [4].

Dual enerjili perfüzyon görüntüleme, dinamik BT perfüzyon görüntülemesinden ziyade, indirekt olarak kan hacmini gösteren statik görüntülerdir [5]. Dual enerji perfüzyon haritaları, pulmoner sintigrafiye [6] benzer şekilde perfüze akciğer dokusunu göstermekte ve PTE'den etkilenen damarlara ek olarak distalindeki parankimal perfüzyon defektlerinin görsel olarak değerlendirilmesine izin vermektedir.

Akut durumlarda dual enerjili perfüzyon haritalarında görülen kama şeklindeki perfüzyon defektlerinin, [6] sintigrafik bulgularla uyumlu olduğu ve akut PTE takibinde kronik tromboembolik hastalığın tespitinde SPECT kadar özgüllüğü yüksek olduğu birçok çalışmada gösterilmiştir [7]. Dual enerjili perfüzyon haritalarının, tek başına geleneksel pulmoner BTA ile karşılaştırıldığında periferik pulmoner embolilerin tespitini arttırdığı gösterilmiştir [8].

Sonuç: Dual-Enerji BT sistemleri ile, Pulmoner BTA'ya ek olarak aynı seansta gerçekleştirilen pulmoner BT perfüzyon incelemeleri, PTE'nin kesin tanı ve lokasyonunun net olarak belirlenmesinde önemli bir ek modalitedir. Pulmoner BTA'da yeterli değerlendirilemeyen olgularda parankimal perfüzyon defektini göstererek tanının özgüllüğüne büyük ölçüde katkı sağlamaktadır.

Anahtar kelimeler: Anahtar Kelimeler: Pulmoner Tromboemboli, Perfüzyon BT, BT Anjiografi, Bilgisayarlı Tomografi

Kaynaklar

1.Roy PM, Meyer G, Vielle B, et al. Appropriateness of diagnostic management and outcomes of suspected pulmonary embolism. Ann Intern Med 2006; 144:157–164
2. Konstantinides SV, Torbicki A, Agnelli G, et al.; Task Force for the Diagnosis and Management of Acute Pulmonary Embolism of the European Society of Cardiology (ESC). 2014 ESC Guidelines on the diagnosis and management of acute pulmonary embolism. Eur Heart J 2014; 35:3033–3069
3. Remy-Jardin M, Pistolesi M, Goodman LR, et al. Management of suspected acute pulmonary embolism in the era of CT angiography: a statement from the Fleischner Society. Radiology 2007; 245:315–329
4. Zhang LJ, Lu GM, Meinel FG, McQuiston AD, Ravenel JG, Schoepf UJ. Computed tomography of acute pulmonary embolism: state-of-the-art. Eur Radiol 2015; 25:2547–2557
5. Wildberger JE, Schoepf UJ, Mahnken AH, et al. Approaches to CT perfusion imaging in pulmonary embolism. Semin Roentgenol 2005; 40:64–73
6. Thieme SF, Becker CR, Hacker M, Nikolaou K, Reiser MF, Johnson TR. Dual energy CT for the assessment of lung perfusion: correlation to scintigraphy. Eur J Radiol 2008; 68:369–374
7. Kang MJ, Park CM, Lee CH, Goo JM, Lee HJ. Dual-energy CT: clinical applications in various pulmonary diseases. RadioGraphics 2010; 30:685–698
8. Okada M, Kunihiro Y, Nakashima Y, et al. Added value of lung perfused blood volume images using dual-energy CT for assessment of acute pulmonary embolism. Eur J Radiol 2015; 84:172–177



Resim 1a. Aksiyel Pulmoner BTA: Ana pulmoner arter bifurkasyo düzeyinden başlayarak pulmoner arter ana dallarına uzanım gösteren akut, parsiyel trombüs. Resim 1b, Aksiyel Pulmoner BT Perfüzyon Görüntüsü: Perfüzyon defekt alanları.

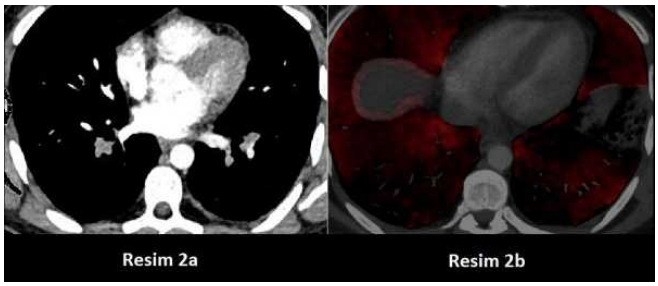

Resim 2a. Aksiyel Pulmoner BTA: Bilateral alt lober arterler segment bifurkasyo düzeyinden başlayarak segment arterlerine uzanım gösteren subakut trombüs formasyonları. Resim 2b, Aksiyel Pulmoner BT Perfüzyon Görüntüsü: Perfüzyon defekt alanları.

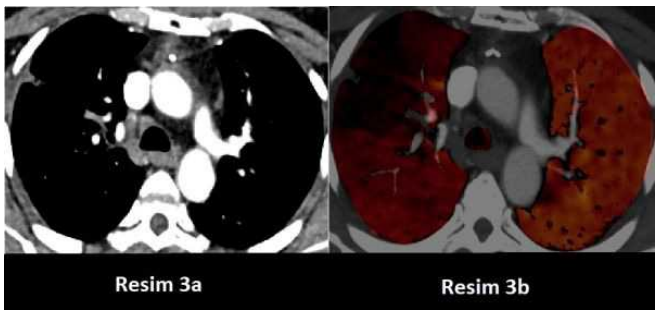

Resim 3a. Aksiyel Pulmoner BTA: Sağ akciğer üst lober arterin tek subsegmenter dalında kronik süreçte trombüs sekel değişiklikleri Resim 3b, Aksiyel Pulmoner BT Perfüzyon Görüntüsü: Sağ akciğer üst lobda perfüzyon defekti görünümü

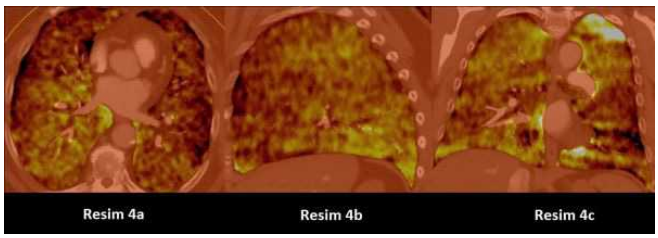

Resim 4a. Aksiyel ; 4b, Saggital; 4c, Koronal Pulmoner BT Perfüzyon Görüntüleri. Sol alt lob, sağ akciğer orta lob bazalinde ve solda lingula inferior segment düzeyinde belirginleşen periferal ve subplevral perfüzyon defekt alanları



Resim 5a. Aksiyel Pulmoner BTA: Sol alt lob segment dallarında akut, parsiyel trombüs görünümleri. Resim 5b tedavi öncesi- 5c sonrası, Aksiyel Pulmoner BT Perfüzyon: Sağ bazal segmentlerde ek perfüzyon defekt alanı-tedavi sonrası rezolüsyon

Toraks Radyolojisi

SS-026

PARATRAKEAL HAVA KİSTİNİN SUBKARİNAL VE SAĞ TRAKEOBRONŞİAL AÇILARLA KORELASYONU VE İLİŞKİLİ PATOLOJİLER

Arzu Turan, Fatma Beyazal Çeliker, Hasan Gündoğdu, Şeyma Tafralı , Meryem Demirtaş, Hatice Beyazal Polat

Recep Tayyip Erdoğan Üniversitesi Tıp Fakültesi Radyoloji AD, Rize, Türkiye

Amaç: Paratrakeal hava kistlerinin, multidetektör bilgisayarlı tomografide, kist lokalizasyonu, boyutu, yaş, cinsiyet, kronik obstrüktif akciğer hastalığı ve multinodüler guatr ile olan ilişkilerinin literatürle uyumunu ve ilk kez olarak da multinodüler paratrakeal hava kistleri ile ösefagus lokalizasyonu arasındaki ilişki ile subkarinal ve sağ trakeobronşial açı arasında korelasyonu değerlendirmektir.

Yöntem: Multidetektör bilgisayarlı tomografi ile toraks tomografisi çekilmiş 2000 hastanın, görüntüleri retrospektif olarak incelendi. Paratrakeal hava kisti olan çalışma grubu 22 hasta ve olmayan kontrol grubu 23 hastadan oluşan toplam 45 hasta çalışmaya dahil edildi. Görüntü analizleri deneyimli bir radyolog tarafından yapıldı. Paratrakeal hava kistinin trakeaya göre lokalizasyonu ve boyutu, multinodüler guatr ve kronik akciğer hastalıklarının varlığı aksiyel bilgisayarlı tomografi kesitlerinde, subkarinal ve sağ trakeabronşial açı ölçümleri ise reformat görüntülerden elde edilen koronal kesitlerde değerlendirildi. Elde edilen veriler, istatiksel olarak analiz edildi.

Sonuç: Paratrakeal hava kistleri sıklıkla, günlük uygulamada torasik bilgisayarlı tomografi taramalarında görülebilmekte, trakeanın sağ posterolateralinde yer almakta, ve altıncı dekad hastalarında izlenmektedirler. Çalışmamızda, literatürden farklı olarak, istatiksel olarak cinsiyet farkı izlenmemekte, amfizem ve bronşektazi ile ilişkisi anlamlı değerlendirilememektedir. Yaş ile subkarinal açı arasında pozitif korelasyon izlenmekte ve yaş arttıkça subkarinal açı ile paratrakeal hava kistinin görülme sıklığı artmaktaydı. Ancak paratrakeal hava kistleri ile ösefagus lokalizasyonu, subkarnal ve sağ trakeabronşial açı arasında istatiksel olarak anlamlı ilişkisi izlenmedi.

Anahtar kelimeler: paratrakeal hava kisti, bilgisayarlı tomografi, kronik akciğer hastalıkları, subkarinal açı, trakeobronşial açı

Kaynaklar

1.Boyaci N, Dokumaci D Sen, Karakas E, Yalcin F, Kurnaz AGO. Paratracheal air cysts: Prevalence and relevance to pulmonary emphysema and bronchiectasis using thoracic multidetector CT. Diagnostic Interv Radiol. 2015;21(1):42-46. doi:10.5152/dir.2014.14152.

2.Buterbaugh JE, Erly WK. Paratracheal Air Cysts : A Common Finding on Routine CT Examinations of the Cervical Spine and Neck That May Mimic Pneumomediastinum. Am J Neuroradiol. 2008;29:1218–21. doi:10.3174/ajnr.A1058.

3.Shepard JO, Flores EJ, Abbott GF. Imaging of the trachea. Ann Cardiothorac Surg. 2018;7(2):197-209. doi:10.21037/acs.2018.03.09.

4.Kim HY, Lee KH, Kim YJ, et al. Incidental Paratracheal Air Cysts on Thoracic CT and Their Association with Chronic Inflammatory Lung Disease. Biomed Res Int. 2017;2017:8740635. doi:10.1155/2017/8740635.

5.Sayit AT, Elmali M, Saglam D, Celenk C. The diseases of airway-tracheal diverticulum : a review of the literature. 2016;8(7):1163-1167. doi:10.21037/jtd.2016.10.92.

6.Rhee YJ, Han SJ, Chong YY, et al. Voice Change Due to Paratracheal Air Cysts. Korean J Thorac Cardiovasc Surg. 2016;6516:313-316.

7.Bae HJ, Kang EY, Yong HS, et al. Paratracheal air cysts on thoracic multidetector CT: Incidence, morphological characteristics and relevance to pulmonary emphysema. Br J Radiol. 2013;86(1021):1-4. doi:10.1259/bjr.20120218.



Resim 1. Toraks BT. Aksiyel planda paratrakeal alanda, tipik olarak sağ posterolateral yerleşimli paratrakeal hava kisti (siyah oklar) izlenmektedir.

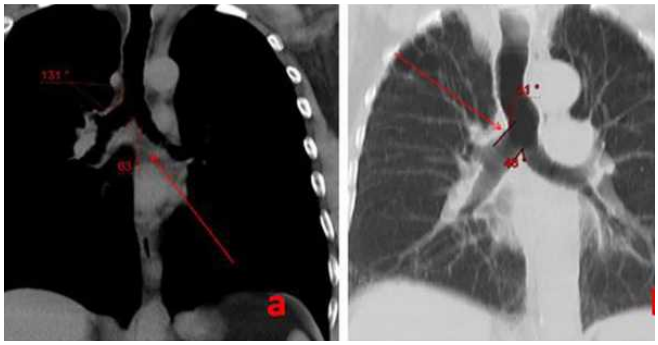

Resim 2. Toraks BT, axial imajlardan elde olunan reformat koronal (a), ve MIP görüntülerde (b), subkarinal ve sağ trakeobroşial açı ölçümü (kırmızı oklar) izlenmektedir.

Baş-Boyun Radyolojisi

SS-027

PARATİROİD ADENOMUNUN CERRAHİ TEDAVİSİNDE ROLL TEKNİĞİNİN ÖNEMİ THE IMPORTANCE OF ROLL TECHNIQUE IN THE SURGICAL TREATMENT OF PARATHYROID ADENOMA

Fadime Güven[1], Erdem Karadeniz[2], Mustafa Filik[3], Mecit Kantarcı[1]

[1]Atatürk Üniversitesi Tıp Fakültesi Radyoloji AD.
[2]Atatürk Üniversitesi Tıp Fakültesi Genel Cerrahi AD.
[3]Atatürk Üniversitesi Tıp Fakültesi Nükleer Tıp AD.

Giriş ve Amaç: Primer hiperparatiroidi (PHPT); benign hiperkalseminin en sık nedenidir. Bu hastalık paratiroid bezlerinden aşırı parathormon (PTH) salınımı ile karakterizedir. Olguların çoğunda (yaklaşık %80-85'inde) neden sporadik, tek paratiroid adenomudur. PHPT'de başlıca tedavi yöntemi cerrahidir. Soliter adenomlarda unilateral sınırlı cerrahi yaklaşım (Minimal İnvaziv Paratiroidektomi-MİP) popülaritesini artırmaktadır. Bu çalışmada paratiroid adenomu tanılı olgularda ROLL (radioguided occult lesion localization) tekniği kullanılarak yapılan cerrahi olgular gözden geçirilmiştir.

Gereç ve Yöntem: Atatürk Üniversitesi Tıp Fakültesi Araştırma Hastanesi'nde Temmuz 2018 ile Mart 2019 tarihleri arasında PHPT tanısı konulan toplam 29 olgu çalışmaya dahil edildi. Çalışma grubunu oluşturan olguların yaş aralığı 10-75 (ort 46) olarak tespit edildi. Olguların 27 tanesi kadın, 2 tanesi erkek idi. Bütün olgular ultrasonografi(US)(resim 1), sintigrafi (resim 2) ve laboratuvar bulguları korele edilerek preoperatif olarak paratiroid adenomu lokalize edildi. Hasta ameliyat masasına alındıktan sonra Nükleer Tıp biriminince hazırlanan MAA(macroagregan albümin) 0,2 mCi US eşliğinde Radyoloji Uzmanı tarafından paratiroid adenomu ile uyumlu lezyon içerisine enjekte edildi.

Bulgular: Gama prob yardımıyla lezyon bulunarak cerrahi olarak eksize edildi. Tüm olgularda histopatolojik değerlendirme sonucu paratirod adenomu olarak rapor edildi.Olgu grubunun PTH değerleri preopreatif 90 ile 1237; Ca değerleri ise 9,1-14 arasında idi (Tablo 1). Postoperatif ilk günde tüm olgularda PTH ve Ca değerlerinde düşüş saptandı. 2 ay sonra yapılan laboratuvar kontrollerinde olguların tamamında Ca değerleri normal referans aralığında izlenirken, PTH değerlerinin 3 olguda tekrar normal değerlerin üst sınırına çıktığı gözlendi. Bunun nedeninin preoperatif dönmede mevcut görüntüleme yöntemleri ile saptayamadığımız paratiroid adenomları olduğunu düşünmekteyiz.

Tartışma ve Sonuç: PHPT bir veya daha fazla bezin aşırı PTH salgılamasına bağlı klinik bir tablodur. En sık nedeni tek paratiroid adenomları (%85) olup, bunu sırasıyla paratiroid hiperplazileri (%12), multipl adenomlar (%5) ve nadiren paratiroid karsinomları (%1) takip eder(1). PHPT'nin en sık nedeni olan tek adenomlarda gittikçe artan biçimde tercih edilen cerrahi yöntem, ilk kez Tibblin tarafından tanımlanan MİP'dir(2).

Çalışmalar, MİP'nin cerrahi başarısının bilateral boyun eksplorasyonu ile benzer olduğunu,

ilave olarak operasyon ve hastanede kalış süresini kısalttığını, maliyeti azalttığını ve daha az geçici hipokalsemiye neden olduğunu göstermektedir(3,4).

Lokalizasyon için en çok tercih edilen görüntüleme teknikleri USG ile Tc-99m MIBI sintigrafisidir. Bu iki yöntemin kombinasyonunun duyarlılığı %96, özgüllüğü %83, pozitif öngörü değeri %88 ve negatif öngörü değeri %94 olarak bildirilmiştir(5).

Paratiroid adenomlarında cerrahi başarıyı etkileyen en önemli faktör, lezyonun preoperatif doğru lokalize edilebilmesidir. Ancak birden fazla adenom varlığı preoperatif dönemde saptanamayabilir. Bu durum ise paratiroid cerrahisindeki en önemli nüks nedenlerindendir. ROLL tekniği, primer paratiroid cerrahisinde kullanılan yardımcı tekniklerden biridir. Özellikle küçük boyutlu lezyonlarda, önceki cerrahinin neden olduğu fibrozis nedeni ile nüks cerrahilerinde ROLL tekniğinin kullanımı cerrahi başarıya önemli katkı sağlayabilir.

Anahtar kelimeler: paratiroid, adenom, hiperkalsemi, ROLL, ultrasonografi

Kaynaklar

1. Gopalakrishna Iyer N, Shaha AR. Current concepts in the management of primary hyperparathyroidism. Indian J Surg Oncol 2010; 1(2):112-9.
2. Tibblin S, Bondeson AG, Ljungberg O. Unilateral parathyroidectomy in hyperparathyroidism due to single adenoma. Ann Surg 1982; 195(3):245-52.
3. Goldstein RE, Blevins L, Delbeke D, Martin WH. Effect of minimally invasive radioguided parathyroidectomy on efficacy, length of stay, and costs in the management of primary hyperparathyroidism. Ann Surg 2000; 231(5): 732-42.
4. Bergenfelz A, Lindblom P, Tibblin S, Westerdahl J. Unilateral versus bilateral neck exploration for primary hyperparathyroidism: a prospective randomized controlled trial. Ann Surg 2002;236(5):543-51.
5. Aliyev A, Kabasakal L, Simsek O, Paksoy M, Halac M, Uslu I. Ectopic parathyroid adenoma localized with MIBI scintigraphy and excised with guide of macroaggregated human serum albumin injection. Clin Nucl Med 2010;35(3):151-3



Resim1. Preoperatif ultrasonografik adenom görüntüsü



Resim 2. Preoperatif sintigrafik inceleme

Tablo 1. 29 olguya ait adenomun demografik özellkleri, pre-post operatif laboratuvar sonuçları

yaş	cinsiyet	lokalizasyon	pre-op PTH	post-op PTH	pre-op Ca	post-op Ca
29	K	sol	157	31	9,9	8,5
71	K	sağ	101	0,5	12,1	8,3
42	K	sol	202	13	12	8,3
53	K	sol	147	3	11,9	8,5
34	K	sağ	115	17	11,3	8,4
53	K	sol	90	71	9,3	8,6
75	K	sol	189	6	11,1	9,1
57	K	sol	185	18	11,5	9
62	K	sol	92	8	12	9,1
54	K	sol	95	18	11,9	9
53	K	sol	121	3	11	8,7
64	K	sağ	206	30	11,3	9,5
10	K	sağ	914	36	13,5	8,5
57	K	sağ	149	11	10,7	8,7
33	K	sol	299	21	11,1	9
51	K	sol	255	20	12	8,5
35	K	sol	211	54	10,7	8,6
46	K	sol	185	34	10,6	8,3
60	K	sağ	133	10	11,2	7,9
41	K	sağ	188	44	10,5	8,3
27	K	sağ	301	6	10,5	8,3
45	E	sol	1237	137	14	11,5
67	K	sol	269	36	11	8,4
56	K	sol	95	32	10	8,6
53	K	sağ	108	36	10,1	8,1
28	K	sağ	156	49	10,4	9
43	K	sağ	146	53	9,1	8,5
37	E	sağ	146	50	11,5	9
52	K	sağ	207	55	11,6	8,7

Baş-Boyun Radyolojisi

SS-028

BOYUN VE BEL ÇEVRESİNİN KAROTİS VE FEMORAL ARTER ÜZERİNE ETKİSİ VAR MIDIR? IS THERE AN EFFECT OF NECK AND WAIST CIRCUMFERENCE ON CAROTIS AND FEMORAL ARTERY?

Feride Fatma Görgülü, Ayşe Selcan Koç

Adana Şehir Eğitim ve Araştırma Hastanesi Radyoloji Kliniği

Giriş ve Amaç: Vücut kitle indeksi (VKİ), boyun çevresi ve bel çevresi, karotid ve femoral arter intima media kalınlık (İMK) ölçümleri kardiyometabolik risk belirteçleridir. Literatürde tıkayıcı uyku apneli (TUA) hastaların ve normal populasyonun boyun çevresinin karotis İMK (kİMK), bel çevresinin de femoral İMK (fİMK) üzerine olan etkileri inceleyen çok az çalışma vardır. Ancak hiçbiri bu ilişkinin bağımsızlığını incelemediğinden bu ilişkinin bağımsızlığını ortaya koymayı amaçladık.

Yöntem ve Gereçler: Çalışmamıza Kasım 2017 - Şubat 2018 tarihleri arasında toplam 153 hasta alındı. Hastalardan sigara içme, apne, inme, anjina pektoris, kronik böbrek hastalığı, diyabet, gebelik, doğum kontrolü ilacı alma öyküsü olanlarla 65 yaş üstü olanlar çalışmadan dışlandılar. Sonografik İMK ölçümleri, yüksek çözünürlüklü B- mod Ultrason (Philips EPIQ 7)'nin lineer probu (8–12 MHz) ile, hastaların klinik bilgilerinden habersiz deneyimli radyologlarca yapıldı. KİMK ölçümleri; sağ arteria carotis communisin posteromedial duvarından, karotid bulbusun 3 cm distalinden, plak bulunmayan üç noktadan alındı. Femoral arter İMK ölçümleri de sağ ana femoral arterin arka duvarından ölçüldü. Her iki grupta da ayrıca boyun ve bel çevresi ölçülmüş olup ortalama kİMKnın boyun çevresine, ortalama ana fİMKnın bel çevresine oranı hesaplandı.

Bulgular: TUA grubunda kontrol grubuna kıyasla fİMK değerlerinde fark yokken, kİMK, VKİ, boyun çevresi ve bel çevresi ortalamaları yüksek ve istatistiksel olarak anlamlıydı (Tablo 1). TUA grubunda boyun çevresi ile kİMK ölçümleri arasında pozitif yönlü, orta derecede doğrusal bir ilişki varken kontrol grubunda bu ilişki yoktu. Genel olarak boyun çevresi ve kİMK ölçümleri arasında pozitif yönlü, orta derecede doğrusal bir ilişki vardı. Boyun çevresi ile kİMK ölçümleri arasındaki ilişki gruplara göre değişiklik göstermekteydi ve istatistiksel olarak anlamlıydı (Tablo 2). Her iki gruptada bel çevresi ve fİMK arasında doğrusal bir ilişki yoktu. Bel çevresi ve fİMK arasındaki ilişki gruplara göre de değişiklik göstermemekteydi (Tablo 2). Gruplar arasında kİMK / boyun çevresi oranı ve fİMK / bel çevresi oranı bakımından istatistiksel olarak anlamlı bir fark vardı (Tablo 3). Yapılan multivariate analize göre; TUA grubunda konrol grubuna göre fİMK hariç diğer tüm parametreler anlamlı derecede ayırıma sahipti. (Tablo 4). Eğri altında kalan alanlar karşılaştırıldığında fİMK değeri diğer bütün değişkenlere kıyasla anlamlı derecede az ayırıma sahip olarak bulundu (Şekil 1).

Tartışma: TUA hastalarında kİMK, boyun çevresi, bel çevresi ve VKİ ortalamaları kontrol grubuna göre anlamlı derecede yüksek bulunmuş olup fİMK ölçümleri ise gruplar arasında farketmemiştir. Her iki sonuç literatürle uyumludur. Ayrıca boyun çevresi ve kİMK ölçümleri arasında pozitif yönlü, doğrusal bir ilişki vardır. Her iki grup arasında boyun bölgeleri parametreleri arasında anlamlı fark, boyun bölgesindeki mekanik ve metabolik sürecin bel bölgesinden daha üst düzeyde olduğu kanısına vardırmıştır.

Sonuç: TUA hastalarının değerlendirilmesinde klinik parametre olarak polisomnografiye ilaveten karotis İMK, boyun çevresi ve VKİnin kullanılması hastalara olan yaklaşımda ve hasta takibinde katkı sağlayabilir. Hastaların mekanik ve metabolik süreçlerinin düzeltilmesi için kilo verdirilmesi, damar cidar değişikliklerinin yavaşlatılmasını sağlayabilir.

Anahtar kelimeler: Carotid Intima-Media Thickness, femoral Intima-Media Thickness, neck circumference, waist circumference, obstructive sleep apnea

Kaynaklar

1- Rosenquist KJ, Massaro JM, Pencina KM, et al. Neck circumference, carotid wall

intima-media thickness, and incident stroke Diabetes Care. 2013 Sep;36(9):e153-4. doi: 10.2337/dc13-0379

2- Baena CP, Lotufo PA, Santos IS, et al. Neck circumference is associated with carotid intimal-media thickness but not with coronary artery calcium: Results from The ELSA-Brasil. Nutr Metab Cardiovasc Dis. 2016 Mar;26(3):216-22. doi: 10.1016/j.numecd.2016.01.004. Epub 2016 Jan 22

Şekil 1. Parametrelerin ROC analizi

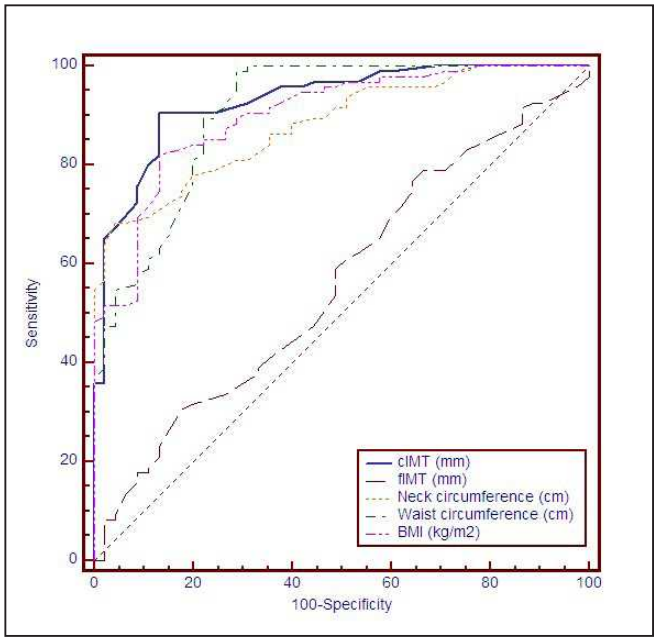

Tablo 1. Hastaların ve Bulguların Gruplara Göre Dağılımı

	TUA	KONTROL	P
Yaş	49,21±12,54	48,97±10,09	0,791
Cinsiyet			0,574*
Erkek n(%)	90 (%84,1)	37 (%80,4)	
Kadın (%)	17 (%15,9)	9 (%19,6)	
Karotis İMK (mm)	0,92±0,11	0,67±0,13	<0,001
Femoral İMK (mm)	0,95±0,17	0,94±0,07	0,347
VKİ (kg/m2)	31,20±3,60	26,78±2,83	<0,001
Boyun çevresi (cm)	44,23±1,62	38,96±1,68	<0,001
Bel çevresi (cm)	93,27±1,04	84,47±3,48	<0,001
p:Student's t Test	*Ki-Kare Test		

Tablo 2. Boyun çevresinin karotis İMK, bel çevresinin femoral İMK ile korelasyonu

	TUA	KONTROL	Total	
	kİMK (mm)	kİMK (mm)	kİMK (mm)	P
Boyun çevresi (cm)	r=0,541;p<0,001	r=-0,127;p=0,220	r=0,419;p<0,001	<0,001
	fIMK (mm)	fIMK (mm)	fIMK (mm)	
Bel çevresi (cm)	r=-0,181;p=0,234	r=-0,045;p=0,667	r=-0,146;p=0,086	0,459
				p: İki Korelasyon Katsayısı (OSA ve Kontrol) Arasındaki Farkın Önemi

Tablo 3. Karotis IMK / Boyun çevresi oranı ile Femoral IMK / Bel çevresi oranının gruplara göre dağılımı

Oranlar	KONTROL (Ort±SD)	TUA (Ort±SD)	p
KarotisIMK (mm)/ Boyun çevresi (cm)	0,0165±0,00222	0,0213±0,00364	<0,001
FemoralIMK (mm)/ Bel çevresi (cm)	0,0114±0,00191	0,0102±0,00161	<0,001
p: Student's t Test			

Tablo 4. Parametrelerin multivariate analizleri

	AUC (95% CI)	Sensitivite (95% CI)	Spesifite (95% CI)	Kesim noktası	p
kİMK (mm)	0,929 (0,873 - 0,965)	90,53 (82,8 - 95,6)	86,67 (73,2 - 94,9)	>0,75	<0,001
fİMK (mm)	0,563 (0,476 - 0,646)	30,53 (21,5 - 40,8)	82,22 (67,9 - 92,0)	>0,87	0,226
Boyun çevresi (cm)	0,880 (0,815 - 0,929)	68,42 (58,1 - 77,6)	95,56 (84,8 - 99,3)	>41,9	<0,001
Bel çevresi (cm)	0,906 (0,845 - 0,949)	98,95 (94,3 - 99,8)	71,11 (55,7 - 83,6)	>86,5	<0,001
VKİ (kg/m²)	0,900 (0,837 - 0,944)	82,11 (72,9 - 89,2)	86,67 (73,2 - 94,9)	>28,7	<0,001

Kardiyovasküler Görüntüleme

SS-029

AKUT MİYOKARDİT TANISINDA T1 VE T2 HARİTALAMA- SEKANS KARŞILAŞTIRMA, ÖLÇÜM TEKNİKLERİ VE LABORATUVAR BULGULAR İLE İLİŞKİSİ

Elif Peker[1], Başak Gülpınar[1], Atilla Halil Elhan[2], İlhan Memet Erden[1]

[1]Ankara Üniversitesi Tıp Fakültesi Radyoloji AD
[2]Ankara Üniversitesi Tıp Fakültesi Biyoistatistik AD

Giriş ve Amaç: Akut miyokardit daha öncesinde tamamen sağlıklı kişilerde oluşabilen, miyokard hasarı ile giden akut inflamatuar bir süreçtir. Spesifik bir tanı kriteri olmaması sebebiyle klinik ve laboratuvar tanısı güçtür. Kardiyak MR incelemeler bu sebeple bu hastalık grubunda öne çıkmaktadır. Lake-Louis kriterleri akut miyokardit tanısında yaygın olarak kullanılmaktadır. T1 ve T2 haritalama ile akut miyokardit tanısında Lake-Louis kriterlerinin bir adım ötesine gidilmiş, hastalığın evresinin dahi saptanabileceği gösterilmiştir. Bu çalışmanın amacı akut miyokardit tanısında nativ T1 ve T2 haritalama sekansları ve ölçüm yöntemlerinin tanısal etkinliklerinin karşılaştırılmasıdır.

Gereç ve Yöntem: Geçirilmiş üst solunum yolu enfeksiyonu sonrası kardiyak semptomların varlığı, EKG değişiklikleri, enflamatuar markerlar ve/veya troponin seviyesinde artış ile viral miyokardit tanısı konulmuş olan, rutin kardiyak MR inceleme için merkezimize gönderilen, PACS sisteminde görüntüleri olan 42 hasta retrospektif olarak değerlendirildi. Çalışmaya semptom başlama tarihi ile MR çekimi arasında geçen süre ≤7 gün olan 14 akut miyokardit hastası (yaş:25±8, erkek:12) ve kontrol grubunu oluşturan 22 kişi (yaş:32±10, erkek: 12) dahil edildi. İncelemeler 1.5 T MR cihazında gerçekleştirildi (Aera, Siemens). T1 haritalama görüntüleri MOLLI 3(3)3(3)5, 3(2)3(2)5, 5(3)3 (kalp hızı düzeltilmiş ve düzeltilmemiş) olmak üzere 4 farklı yöntemle, T2 haritalama görüntüleri ise FLASH ve True FISP olarak 2 farklı yöntemle elde edildi. Semptom başlama süresi belirsiz olan, bazal kesitleri olmayan, solunum kooperasyonu sağlanamaması sebebiyle görüntülerde yoğun artefakt izlenen, diabet ve hipertansiyon hikayesi olan 28 hasta çalışma dışı bırakıldı. Tüm hastaların yaşı, cinsiyeti, vücut kütle indeksi, kalp hızı, kardiyovasküler risk faktörleri, pik troponin, pik CKMB, pik CRP değerleri, hastanede kalış süresi kaydedildi. Hastalığın tanısı için endomyokardiyal biyopsi yapılmadı.

T1 ve T2 haritalama ölçümleri bazal kesitte kısa aks görüntülerden ölçüldü. Tüm miyokardı kapsayacak şekilde (SAX), septal, 6 ayrı segmentten (1,2,3,4,5,6) ve haritalarda intensite farkı tespit edilen alanlardan ölçümler yapıldı (Resim 1).

ROC analizi ile her ölçüm yöntemine ve sekansa ait eğri altında kalan alanlar (AUC) hesaplandı ve Hanley&McNeil metoduyla karşılaştırıldı.

Hastaların pik troponin, pik CKMB, pik CRP değerleri ile T1 ve T2 haritalamadan elde edilen değerlerin korelasyonlarına bakıldı.

Miyokardit sistolik fonksiyonu etkileyebildiği için, pulsed wave velocity (PWV) yöntemi ile T1 ve T2 haritalama değerleri arasındaki korelasyon değerlendirildi (Resim 2).

Sonuçlar: Tüm sekanslarda hasta ve kontrol grupları karşılaştırıldığında;

SAX ölçümlerde hasta grubunda ortalama T1 ve T2 değerleri kontrol grubuna göre anlamlı düzeyde yüksekti (Tablo 1). Eğri altında kalan alanlar karşılaştırıldığında sadece MOLLI 3(2)3(2)5 sekansı MOLLI 5(3)3'e göre anlamlı düzeyde yüksekti. Bunun dışında T1 ve T2 sekanslarına ait AUC değerleri arasında istatistiksel olarak anlamlı fark izlenmedi (Tablo 2).

Septumdan yapılan ölçümlerde, tüm sekanslarda kontrol grubuna göre artış izlenmekle birlikte, bu artış istatistiksel olarak anlamlı düzeyde değildi (Tablo 1).

Segment 1, 4, 5 ve 6'da, tüm sekanslarda, hasta-kontrol grubunda AUC değerlerinde anlamlı fark saptandı (Tablo 3). Eğri altında kalan alanlar karşılaştırıldığında ise sekanslar arasında anlamlı fark izlenmedi (Tablo 4).

Hasta ve kontrol grubu arasında anlamlı fark saptanan sekans ve ölçüm yöntemlerine ait eşik değerler, sensitivite, spesifisite değerleri ve %95 güven aralığı tablo 5'te, ROC eğrileri resim 3'te verilmiştir.

Segment 4 ve 5'te maksimum T2 değerleri ile pik CKMB arasında; MOLLI 3(2)3(2)3 sekansı ile segment 5'ten yapılan ölçümler arasında orta düzeyde, pozitif yönde korelasyon izlendi (Tablo 6).

Tüm T1 haritalama sekanslarında pik CRP değeri ile SAX ölçümler arasında orta düzeyde pozitif yönde korelasyon mevcuttur (Tablo 6).

Patolojik intensite değişikliğinin izlendiği bölgeden ölçülen T1 ve T2 değerleri; SAX ölçümler ile elde edilen T1 değerleri ile PWV ölçümleri arasında orta ve yüksek düzeyde pozitif yönde korelasyon izlendi.

Kontrol grubu ile hasta grubu arasında PWV değerlerinde anlamlı fark saptanmadı (0,42±0,15 vs. 0,79±1,10; p=0.215). Ancak kontrol grubunda SAX T1 haritalama değerleri ile PWV arasında istatistiksel olarak anlamlı korelasyon izlenmezken, hasta grubunda anlamlı korelasyon izlendi (Tablo 7).

Tartışma: Miyokarditte T1 ve T2 haritalama kullanılarak yapılan çalışmalar daha çok Lake-Louis kriterleriyle karşılaştırmaya yoğunlaşmıştır. Yapılan çallışmalarda nativ T1 haritalamanın median AUC'si 0.89 (71-99), T2 haritalamanın median AUC'si ise 0.80 (73-86) olarak hesaplanmıştır. T1 ve T2 haritalamanın tanısal performanslarındaki benzer farklılık bizim çalışmamızda da saptanmıştır.

Sonuç olarak; nativ T1 ve T2 değerleri ile SAX, segmental ve bölgesel ölçümler ile miyokardite ait değişiklikler saptanabilir.

Anahtar kelimeler: Miyokardit, MR, T1 haritalama, T2 haritalama, kardiyak

Kaynaklar

1)Puntmann VO, Zeiher AM, Nagel E. T1 and T2 mapping in myocarditis: seeing beyond the horizon of Lake Louise criteria and histopathology. Expert Rev Cardiovasc Ther. 2018; 16:319-330.

2) Hinojar R, Foote L, Arroyo Ucar E, Jackson T, Jabbour A, Yu CY, McCrohon J, Higgins DM, Carr-White G, Mayr M, Nagel E, Puntmann VO. Native T1 in discrimination of acute and convalescent stages in patients with clinical diagnosis of myocarditis: a proposed diagnostic algorithm using CMR. JACC Cardiovasc Imaging. 2015; 8:37-46.

3) Ferreira VM, Piechnik SK, Dall'Armellina E, Karamitsos TD, Francis JM, Ntusi N, Holloway C, Choudhury RP, Kardos A, Robson MD, Friedrich MG, Neubauer S. T(1) mapping for the diagnosis of acute myocarditis using CMR: comparison to T2-weighted and late gadolinium enhanced imaging. JACC Cardiovasc Imaging. 2013; 6:1048-1058.

4) Ferreira VM, Schulz-Menger J, Holmvang G, Kramer CM, Carbone I, Sechtem U, Kindermann I, Gutberlet M, Cooper LT, Liu P, Friedrich MG. Cardiovascular Magnetic Resonance in Nonischemic Myocardial Inflammation: Expert Recommendations. J Am Coll Cardiol. 2018; 72:3158-3176.

5) Ferreira VM. CMR Mapping for Myocarditis: Coming Soon to a Center Near You. JACC Cardiovasc Imaging. 2018; 11:1591-1593.

	SAX				SEPTAL			
	Kontrol	Hasta	Kontrol vs. Miyokardit p=	Kontrol vs. Miyokardit AUC (p)	Kontrol	Hasta	Kontrol vs. Miyokardit p=	Kontrol vs. Miyokardit AUC (p)
	Ortalama ± SD				Ortalama ± SD			
MOLLI 5(3)3	999,9±25,7	1041,2±40,2	0.001	0.808 (0.0001)	1005,3±30,5	1008,6±34,2	0.843	0.503 (0.981)
MOLLI 3(3)3(3)5	1004±29,7	1053,9±39,7	<0.001	0.848 (<0.0001)	1008,9±29,8	1022,3±29,2	0.129	0.590 (0.412)
MOLLI 3(2)3(2)5	968,3±28,7	1024,2±32,6	<0.001	0.902 (<0.0001)	974,3±29,7	993,7±23,9	0.102	0.641 (0.182)
MOLLI 5(3)3 (kalp hızı düzeltilmiş)	1003,6±25,1	1047,9±36,8	<0.001	0.829 (<0.0001)	1010,3±29,4	1015±31,2	0.594	0.513 (0.115)
T2 FLASH	44,4±3,39	47,9±3	0.001	0.823 (<0.0001)	44,7±3,7	46±2,4	0.190	0.592 (0.397)
T2TrueFISP	46,3±3,2	51,2±4,3	<0.001	0.843 (<0.0001)	45,2±3,4	46,6±1,7	0.181	0.625 (0.236)

Tablo 1. SAX ve septal ölçümlerde kontrol ve hasta grubuna ait ortalama T1 ve T2 değerleri; grupların karşılaştırılmasına ait p değerleri; eğri altında kalan alanlar ve bu alanlara ait p değerleri

Tablo 2. SAX ölçümlerde T1 ve T2 haritalama sekanslarına ait eğri altında kalan alanların karşılaştırılmasına ait p değerleri (Hanley&McNeil metoduyla).

SAX (AUC karşılaştırma)	MOLLI 5(3)3 P=	MOLLI 3(3)3(3)5 P=	MOLLI 3(2)3(2)5 P=	MOLLI 5(3)3 (Kalp hızı düzeltilmiş) P=	T2 True FISP
MOLLI 3(2)3(2)5	0.043	0.154			
MOLLI 5(3)3 (Kalp hızı düzeltilmiş	0.665	0.656	0.162		
MOLLI 5(3)3		0.371	0.043	0.665	
T2 FLASH					0.682

Tablo 3. Segmental ölçümlerde kontrol ve hasta grubuna ait ortalama T1 ve T2 değerleri; grupların karşılaştırılmasına ait p değerleri; eğri altında kalan alanlar ve bu alanlara ait p değerleri

	Kontrol grubu	Miyokardit grubu	Kontrol vs. Miyokardit	Kontrol vs. Miyokardit
	Ortalama ± SD		p=	AUC (p)
Anterior				
MOLLI 5(3)3	981,1±26,5	1016,9±34,6	0,005	0.755 (0.006)
MOLLI 3(3)3(3)5	992,4±28,5	1032,2±28,6	0,001	0.855 (<0.001)
MOLLI 3(2)3(2)5	961,6±29,9	999,5±32,8	0,001	0.801 (<0.001)
MOLLI 5(3)3 (kalp hızı düzeltilmiş)	987,7±28,7	1024,7±27,9	0,001	0.814 (<0.001)
Anterolateral				
MOLLI 5(3)3	978,6±27,4	1041,6±52,6	0,001	0.824 (<0.001)
MOLLI 3(3)3(3)5	992,9±27,5	1050,5±51,2	0,001	0.792 (<0.001)
MOLLI 3(2)3(2)5	959,4±31,6	1011,0±56,1	0,007	0.773 (0.002)
MOLLI 5(3)3 (kalp hızı düzeltilmiş)	991,6±23,9	1046,2±58,3	0,006	0.806 (<0.001)
İnferolateral				
MOLLI 5(3)3	989,9±26,7	989,9±72,2	0,001	0.855 (<0.001)
MOLLI 3(3)3(3)5	991,1±25,0	1085,7±77,5	0,001	0.893 (<0.001)
MOLLI 3(2)3(2)5	958,5±28,0	1043,8±69,0	0,000	0.868 (<0.001)
MOLLI 5(3)3 (kalp hızı düzeltilmiş)	1001,9±29,4	1067,4±64,3	0,004	0.821 (<0.001)
İnferior				
MOLLI 5(3)3	1008,6±27,1	1097,6±59,5	<0,001	0.944 (<0.001)
MOLLI 3(3)3(3)5	1012,7±21,1	1096,1±55,8	<0,001	0.932 (<0.001)
MOLLI 3(2)3(2)5	974,8±25,0	1066,5±46,0	0,000	0.962 (<0.001)
MOLLI 5(3)3 (kalp hızı düzeltilmiş)	1011,1±35,4	1091,7±50,7	0,000	0.893 (<0.001)
İnferoseptal				
MOLLI 5(3)3	1003,6±25,3	1015,1±37,1	0,280	0.594 (0.388)
MOLLI 3(3)3(3)5	1006,3±24,6	1020,2±34,5	0,192	0.611 (0.304)
MOLLI 3(2)3(2)5	972,3±27,1	996,3±35,5	0,032	0.702 (0.055)
MOLLI 5(3)3 (kalp hızı düzeltilmiş)	1012,7±27,6	1019,9±31,9	0,631	0.558 (0.597)
Anteroseptal				
MOLLI 5(3)3	1002,8±31,3	1011,9±23,4	0,373	0.569 (0.532)
MOLLI 3(3)3(3)5	1010,1±36,4	1021,9±20,9	0,249	0.544 (0.703)
MOLLI 3(2)3(2)5	973,8±29,7	992,7±25,9	0,065	0.687 (0.068)
MOLLI 5(3)3 (kalp hızı düzeltilmiş)	1004,8±27,8	1012,6±27	0,451	0.538 (0.732)

Tablo 4. Farklı T1 haritalama sekanslarında segmental ölçümlerde eğri altında kalan alanların karşılaştırılmasına ait p değerleri (Hanley&McNeil metoduyla).

Anterior	MOLLI 3(3)3(5)	MOLLI 3(2)3(2)5	MOLLI 5(3)3 (Kalp hızı düzeltilmiş)
MOLLI 3(2)3(2)5	0.459		
MOLLI 5(3)3 (Kalp hızı düzeltilmiş)	0.599	0.863	
MOLLI 5(3)3	0.206	0.405	0.460
Anterolateral			
MOLLI 3(2)3(2)5	0.661		
MOLLI 5(3)3 (Kalp hızı düzeltilmiş)	0.819	0.618	
MOLLI 5(3)3	0.552	0.365	0.772
Anteroseptal			
MOLLI 3(2)3(2)5	0.232		
MOLLI 5(3)3 (Kalp hızı düzeltilmiş)	0.958	0.183	
MOLLI 5(3)3	0.805	0.241	0.700
İnferior			
MOLLI 3(2)3(2)5	0.541		
MOLLI 5(3)3 (Kalp hızı düzeltilmiş)	0.364	0.175	
MOLLI 5(3)3	0.793	0.619	0.242
İnferolateral			
MOLLI 3(2)3(2)5	0.630		
MOLLI 5(3)3 (Kalp hızı düzeltilmiş)	0.235	0.331	
MOLLI 5(3)3	0.541	0.830	0.596
İnferoseptal			
MOLLI 3(2)3(2)5	0.330		
MOLLI 5(3)3 (Kalp hızı düzeltilmiş)	0.588	0.066	
MOLLI 5(3)3	0.863	0.286	0.691

Tablo 5. Hasta ve kontrol grubu arasında anlamlı fark saptanan sekans ve ölçüm yöntemlerine ait eşik değerler, sensitivite, spesifisite değerleri ve %95 güven aralığı

Sekans	Ölçüm	Eşik değer	Sensitivite	95% CI	Spesifisite	95% CI
MOLLI 3(3)3(3)5	segment 4	>1036.9	92.31	64.0 - 99.8	94.44	72.7 - 99.9
MOLLI 3(2)3(2)5	segment 4	>993.2	100.00	75.3 - 100.0	83.33	58.6 - 96.4
MOLLI 5(3)3	segment 4	>1044	84.62	54.6 - 98.1	94.44	72.7 - 99.9
MOLLI 5(3)3 (kalp hızı düzeltilmiş)	segment 4	>1037.1	84.62	54.6 - 98.1	88.89	65.3 - 98.6
MOLLI 3(3)3(3)5	segment 5	>1011.3	84.62	54.6 - 98.1	88.89	65.3 - 98.6
MOLLI 3(2)3(2)5	segment 5	>976.5	84.62	54.6 - 98.1	83.33	58.6 - 96.4
MOLLI 5(3)3	segment 5	>1004.5	84.62	54.6 - 98.1	72.22	46.5 - 90.3
MOLLI 5(3)3 (kalp hızı düzeltilmiş)	segment 5	>1021.2	69.23	38.6 - 90.9	72.22	46.5 - 90.3
MOLLI 3(3)3(3)5	segment 6	>1012.7	66.67	34.9 - 90.1	77.78	52.4 - 93.6
MOLLI 3(2)3(2)5	segment 6	>970.6	75.00	42.8 - 94.5	72.22	46.5 - 90.3
MOLLI 5(3)3	segment 6	>1007.5	75.00	42.8 - 94.5	83.33	58.6 - 96.4
MOLLI 5(3)3 (kalp hızı düzeltilmiş)	segment 6	>1000.9	75.00	42.8 - 94.5	77.78	52.4 - 93.6
MOLLI 3(3)3(3)5	SAX	>1024.4	76.92	46.2 - 95.0	77.78	52.4 - 93.6
MOLLI 3(2)3(2)5	SAX	>989.8	92.31	64.0 - 99.8	83.33	58.6 - 96.4
MOLLI 5(3)3	SAX	>1016.3	69.23	38.6 - 90.9	72.22	46.5 - 90.3
MOLLI 5(3)3 (kalp hızı düzeltilmiş)	SAX	>1020.4	76.92	46.2 - 95.0	83.33	58.6 - 96.4
T2 TrueFISP	SAX	>47.4	92.86	66.1 - 99.8	75.00	50.9 - 91.3
T2 FLASH	SAX	>46.2	78.57	49.2 - 95.3	80.00	56.3 - 94.3

Tablo 6. Pik CKMB, pik CRP ve "Pulsed wave velocity" değerleri ile istatistiksel olarak anlamlı korelasyon izlenen T1 ve T2 haritalama yöntemlerini gösteren tablo.

	Pik CKMB	Pik CRP	PWV
	Spearman's Rho (p)		
Sax T2 FLASH	0.578 (0.030)		
Max T2 TrueFISP inferolateral	0.564 (0.036)		
Max T2 TrueFISP inferior	0.613 (0.020)		
Max 3(2)3(2)5 inferolateral	0.565 (0.035)		
Sax MOLLI 5(3)3		0.587 (0.027)	
Sax MOLLI 3(3)3(3)5		0.635 (0.015)	0.599 (0.031)
Sax MOLLI 3(2)3(2)5		0.552 (0.041)	0.731 (0.005)
Sax MOLLI 5(3)3 (kalp hızı düzeltilmiş)		0.588 (0.035)	0.671 (0.017)
Patolojik intensite- MOLLI 5(3)3			0.636 (0.026)
Patolojik intensite- MOLLI 3(3)3(3)5			0.923 (<0.001)
Patolojik intensite- MOLLI 3(2)3(2)5			0.879 (<0.001)
Patolojik intensite- MOLLI 5(3)3 (kalp hızı düzeltilmiş)			0.622 (0.031)
Patolojik intensite- T2 True FISP			0.745 (0.013)

Tablo 7. "Pulsed wave velocity" değerleri ile SAX ve septal ölçümle elde edilen T1 haritalama değerleri arasındaki korelasyonu gösteren tablo.

		PWV			
T1 ve T2 Haritalama		Kontrol grubu		Hasta grubu	
		SAX	SEPTAL	SAX	SEPTAL
MOLLI 5(3)3	r	0,08	0,20	0,57	-0,08
	p	0,76	0,49	0,05	0,80
MOLLI 3(3)3(3)5	r	-0,12	0,07	0,63	0,08
	p	0,66	0,82	0,03	0,81
MOLLI 3(2)3(2)5	r	-0,05	0,05	0,78	-0,05
	p	0,85	0,86	0,00	0,88
MOLLI 5(3)3 (Kalp hızına göre düzeltilmiş)	r	0,04	0,01	0,67	-0,06
	p	0,89	0,97	0,02	0,85
T2 FLASH	r	-0,13	-0,27	0,55	0,35
	p	0,64	0,35	0,05	0,24
T2 True FISP	r	-0,09	-0,18	0,69	0,56
	p	0,74	0,54	0,01	0,05

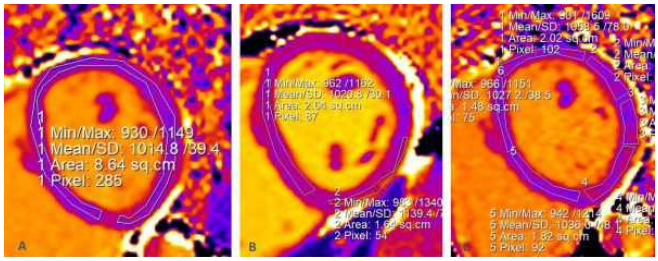

Resim 1. Kısa aks görüntülerde ölçüm metodları. A. Tüm miyokardı kapsayacak şekilde SAX ölçüm. B. Septal ve intensite değişikliği izlenen bölgeden yapılan ölçüm. C. Segmental ölçüm.

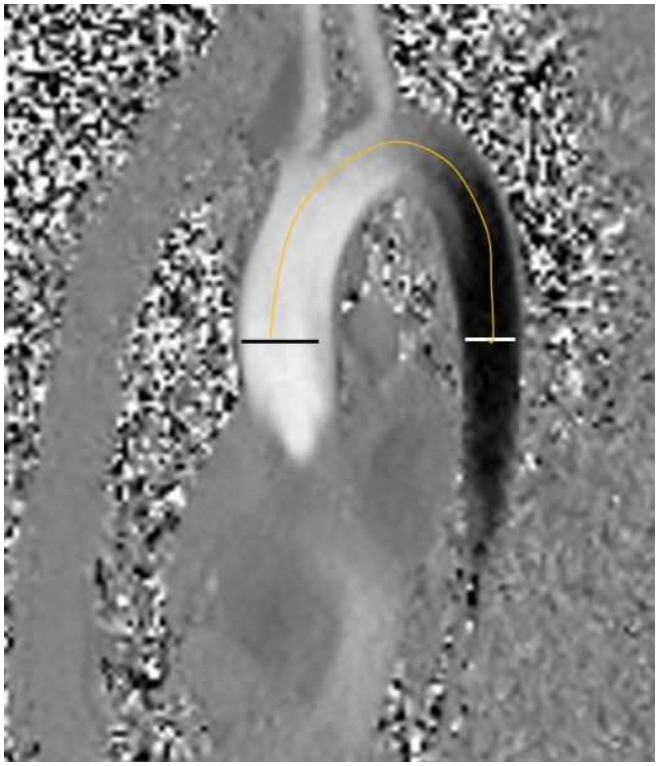

Resim 2. "Pulsed wave velocity" değerleri, akım görüntülemede aortanın "candy cane" planında inceleme yapılarak bulunmuştur. Çıkan ve inen aorta düzeyinde belirlenen alanlar arası mesafe, her iki nokta arasında geçen süreye bölünmüştür.

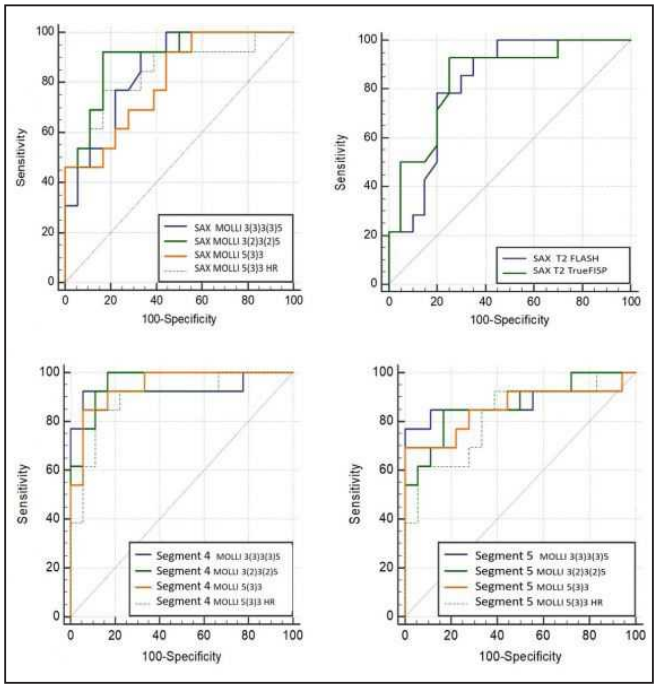

Şekil 1. Hasta ve kontrol grubu arasında anlamlı fark saptanan sekans ve ölçüm yöntemlerine ait ROC eğrileri

Kardiyovasküler Görüntüleme

SS-030

EXPERIENCE OF USING SHEAR WAVE ELASTOGRAPHY IMAGING IN PERFORATING VENOUS INSUFFICIENCY OF THE LOWER EXTREMITY, A PRELIMINARY STUDY

Mehmet Sedat Durmaz[1], Uğur Kesimal[2], Hasan Ali Ünal[3]

[1]Selçuk University, Medicine Faculty, Department of Radiology, Konya, Turkey
[2]Kepez State Hospital, Department of Radiology, Antalya, Turkey
[3]Manavgat State Hospital, Department of Radiology, Antalya, Turkey

Aim: We investigated the difference in perivenous perforating vein tissue stiffness by comparing the quantitative value of the SWE of LE in patient with PV insufficiency and the normal PV without insufficiency as well as the applicability of these measurements.

Materials and Methods: A total of 94 patients, 188 lower extremities (LEs) were examined by using Doppler ultrasound. All patients were presented with symptoms of venous insufficiency. The LEs of all patients were assessed using B-mode imaging, spectral Doppler evaluation, and SWE. Doppler ultrasonography (US) and SWE examination was performed with a high-frequency linear array transducer. The patients were evaluated for VI in the upright position. SWE examinations of the PVs were performed after Doppler US examination of LEs. The SWE (speed [shear velocity] mode [m/s] and elasticity mode [kPa]) measurements were performed in perivenous tissue at the Cockett's PV of both LEs. The Cockett's PV diameter, presence of reflux in great saphenous vein (GSV) and Cockett's PV were compared with the SWE values.

Results: Coccets' perforating venous insufficiency was revealed %46,8 of lower extremities. GSV insufficiency was revealed %63,82 of lower extremities. There was statistically significant relationship between perforating venous insufficiency and GSV insufficiency. A significant relationship was observed between the increase in PV diameter and the presence of the perforating venous insufficiency and there was a significant positive correlation between increased PV diameter and SWE values.

Conclusion: SWE can be used effectively in addition to conventional Doppler US examination in diagnosing and following perforating venous insufficiency.

Introduction: The lower extremity perforating veins receive blood from the superficial venous system and transmits it to the deep venous system by penetrating the muscle fascia. Nearly150 perforating veins are present in the lower extremity. However only a few of these are of clinical importance. The perforating veins contain valves that prevent blood from escaping back. İf the valves are damaged the blood will be pooled in the superficial veins due to the high pressure in the deep system resulting in impaired function of the superficial veins and the occurrence of varicose veins. Significant costs are being spent for the treatment of chronic venous diseases. Slow healing of venous ulcers and high recurrence rate are important factors affecting morbidity and treatment costs Perforating vein insufficiency may have a critical role in the development of non-healing venous ulcers and varicose veins by causing venous hypertension. However the role of perforating veins in the etiology and management of varicose veins and chronic venous insufficiency is still controversial. Superficial venous system treatment combined with dissection of perforating vein with insufficiency is the best method in patients with non healing venous ulcers. There is still no clear method to determine which perforating veins should be included in the treatment in order to achieve better clinical results in patients with superficial vein insufficiency. An increase in venous pressure causes fluid and blood to leak into the perivenous soft tissues leading to an increase in perivenous soft tissue stiffness. İncreased perivenous soft tissue stiffness in patients with chronic venous insufficiency can be demonstrated by shear wave elastography (SWE) The SWE is a new imaging technology that allows quantitative assessment of tissues according to their stiffness. Here, we investigated the difference in perivenous perforating vein tissue stiffness by comparing the quantitative value of the SWE (in m/s, kPA) of LE in patient with PV insufficiency and the normal PV without insufficiency as well as the applicability of these measurements. To the best of our knowledge, this is the first study to demonstrate the feasibility of SWE for PV insufficiency in the literature.

Materials and Methods: This study was approved by the Selçuk University faculty of medicine ethics committee. Written informed consent was obtained from all patients. All procedures performed in studies involving human participants were in accordance with the 1964 Helsinki declaration and its later amendments or comparable ethical standards. Between March 2018 to May 2019, a total of 94 patients, 188 lower extremities (LEs) were examined by using Doppler ultrasound with Toshiba (Canon) Aplio 500 (Toshiba (Canon) Medical System Corporation, Tokyo, Japan). All patients were presented with symptoms of venous insufficiency (Leg edema. pain.ulcers cramps itching skin thickening discoloration and varicose veins or feeling of tension in the legs). The patients were in the age range of 18-74. The LEs of all patients were assessed with using B-mode imaging, spectral Doppler evaluation, and SWE. All Doppler US and SWE examinations were performed by a radiologist with 13 years of experience in doppler US and 3 years of experience in SWE. Doppler ultrasonography (US) and SWE examination were performed with a high-frequency linear array transducer. The Doppler US examination for reflux begun with a standard US examination of the DVS scanned in the supine position to exclude deep and superficial venous thrombosis. The patients were then evaluated for VI in the upright position.The patients were evaluated while applying their weight to the unexamined leg The presence of reflux was assessed by valsalva maneuver and augmentation of the leg. In SVS and PVS reflux lasting more than 500 milliseconds was accepted as pathologic. SWE examinations of the PVs were performed after Doppler US examination of LEs. To provide standardization, measurements documented for the study were performed in the Cockett's PV at the level of the middle cruris. The SWE (speed [shear velocity] mode [m/s] and elasticity mode [kPa]) measurements were performed in Cockett's PV of both LEs. SWE measurements performed in perivenous tissue at the Cockett's PV. The Cockett's PV diameter, presence of reflux in great saphenous vein (GSV) and Cockett's PV were compared with the SWE values. Statistical analysis was performed with spearmann rank correlation, x^2 and Mann-Withney testing.

Results: Coccett's perforating venous insufficiency was revealed %46,8 (n=88) of lower extremities. GSV insufficiency was revealed %63,82 (n=120) of lower extremities. There was statistically significant relationship between perforating venous insufficiency and GSV insufficiency. A significant relationship was observed between the increase in PV diameter and the presence of the perforating venous insufficiency and there was a significant positive correlation between increased PV diameter and SWE values ($P < 0.001$).

Discussion: In this study where we evaluated the role and importance of SWE in the evaluation of the perforating vein insufficiency we found a statistically significant positive correlation between PV diameter and SWE values. Thus we found that SWE can also provide important data in the evaluation of PV insufficiency. In patients with perforating insufficiency changes in perivenous tissue stiffness can be evaluated by SWE and diagnosed early. If conservative treatment is performed early in this patient population complications caused by PV insufficiency may be reduced. İn addition we found a statistically significant relationship between PV diameter and PV insufficiency. There was a statistically significant increase in SWE values with increasing diameter. Diagnosis of PV insufficiency is based on the presence of reflux in the vein. However evaluation of the periveneous tissue stiffness with SWE may help in early diagnosis and early initiation of conservative treatment in patients with clinically insufficiency symptoms without reflux. The most important limitation of our study is that all measurements were done by a single radiologist because of the long examination time. Therefore intra and inter observer compliance could not be evaluated.

Conclusion: İn conclusion our study suggests that SWE can effectively diagnose and monitor PV insufficiency in addition to Doppler US examinations.

Anahtar kelimeler: Doppler ultrasound, Shear wave elastography, Perforating venous insufficiency_

Kaynaklar

1-Anton Krniæ, Niksa Vueiæ1, Zvonimir Suèiæ Correlation of Perforating Vein Incompetence with Extent of Great Saphenous Insufficiency: Cross Sectional Study. Croat Med J 2005;46(2):245-251
2-Durmaz M.S, Arslan S, Baysal AN et al. Experience of Using Shear Wave Elastography Imaging in Superficial Venous Insufficiency of the Lower Extremity. Ultrasound Quarterly 2018;34: 176–182
3-Tolu İ, Durmaz M.S, Frequency and Significance of Perforating Venous Insufficiency in Patients with Chronic Venous Insufficiency of Lower Extremity. Eurasian J Med. 2018 Jun; 50(2): 99–104.
4-van Neer PA, Veraart JC, Neumann HA. Venae perforantes: a clinical review. Dermatol Surg. 2003;29: 931-42.
5-Labropoulos N, Mansour MA, Kang SS et al. New insights into perforator vein incompetence. Eur J Vasc Endovasc Surg. 1999;18:228-34.
6-Stuart WP, Adam DJ, Allan PL, et al. The relationship between the number, competence, and diameter of medial calf perforating veins and the clinical status in healthy subjects and patients with lower-limb venous disease. J Vasc Surg. 2000;32:138-43.
7-Ugur Ozkan. The fate of calf perforator veins after saphenous vein laser ablation. Diagn Interv Radiol 2015; 21: 410–414.
8-Rutherford EE, Kianifard B, Cook SJ, et al. Incompetent perforating veins are associated with recurrent varicose veins. Eur J Vasc Endovasc Surg. 2001;21:458-60
9-Krnić A, Vucić N, Sucić Z. Correlation of perforating vein incompetence with extent of great saphenous insufficiency: cross sectional study. Croat Med J. 2005;46(2):245-51.
10-Klem TM1, Wittens CH. Cryoperforator surgery: a new treatment of incompetent perforating veins. Vasc Endovascular Surg. 2008;42(3):239-42.

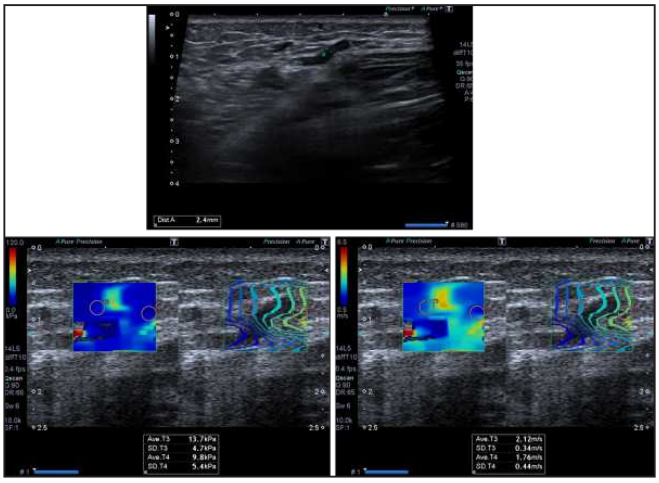

Figure 1. A 30-year-old woman. The perforating vein diameter is 2.4 mm in the symptomatic patient. There was no perforating venous insufficiency. The mean quantitative elasticity values were measured as 1.94 (2.12 + 1.76 / 2) m/s and 11.75 (13.7 + 9.8 /

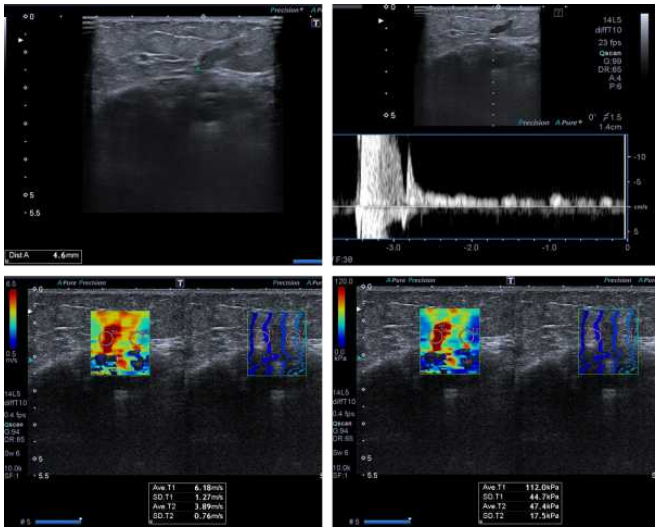

Figure 2. A 43-year-old woman. The perforating vein diameter is 4.6 mm in the symptomatic patient. There was significant perforating venous insufficiency over 2 seconds. The mean quantitative elasticity values were increased and measured as 5.035 (6.18 +

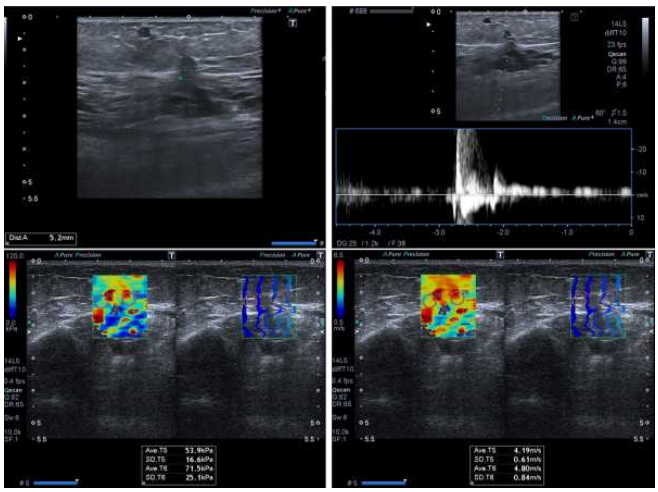

Figure 3. A 33-year-old man. The perforating vein diameter is 5.2 mm in the symptomatic patient. There was significant perforating venous insufficiency over 1.5 seconds. The mean quantitative elasticity values were increased and measured as 4.495 (4.19 +

Kardiyovasküler Görüntüleme

SS-031

EVALUATION OF ARTERIAL STIFFNESS IN CORONARY ARTERY PATIENTS, USING ARFI

Bircan Alan[1], Sait Alan[2], Sıdıka Halıcıoğlu[1]

[1]Bolu Abant İzzet Baysal Üniversitesi Radyoloji AD
[2]Bolu Abant İzzet Baysal Üniversitesi Kardiyoloji AD

Purpose: In this study, we evaluate carotid artery stiffness in coronary artery patients, using acoustic radiation force impulse (ARFI) elastography; we also investigate the relationship between stiffness and coronary artery disease (CAD).

Methods: This study examined 76 CAD patients (aged 60.7 ± 11) and 70 healthy individuals (aged 59.6 ± 9). The left common carotid artery mean shear wave velocity (LCmeanSWV) and right common carotid artery mean shear wave velocity (RCmeanSWV) of the anterior walls were measured with ARFI elastography, and the results of the patient and healthy groups were compared. Common carotid intima-media thickness (CIMT) was measured in both groups and compared to the meanSWV results.

Results: The RCmeanSWV in the patient and healthy groups was found to be 3.47 ± 1 m/s and 2.69 ± 0.90 m/s, respectively, p < 0.001. The LCmeanSWV in the patient and healthy groups was found to be 3.60 ± 0.9 m/s and 2.90 ± 0.80 m/s, respectively, p < 0.001. We found there to be a significant correlation between the RCmeanSWV and right CIMT values, and between the LCmeanSWV and left CIMT values.

Conclusion: The meanSWV values of the carotid arteries of CAD patients, which were measured with ARFI elastography, were found to be significantly higher than those of healthy individuals. We thus conclude that measurement of the carotid artery meanSWV could be a potential tool in risk evaluation vis-à-vis cardiovascular disease. Nonetheless, new studies should be performed to determine whether this method does serve as a useful additional tool.

Introduction: Atherosclerosis, as one of the main underlying causes of ischemic stroke and myocardial infarction, is one of the leading causes of death in developed countries. Atherosclerosis is an asymptomatic disease which progresses slowly over a few decades. For asymptomatic individuals with coronary artery disease (CAD), the development of a screening strategy is very important to disease prevention and treatment (1,2). Therefore, several techniques including Framingham risk score, new biomarkers, and new available imaging methods (e.g.coronary artery calcium score, carotid intima-media thickness, and ankle-brachial index)— have been developed. Ongoing research reveals that the existing biomarkers and imaging methods are not sufficient, and that an integrated approach is needed to manage cardiovascular risk (2–5).

Acoustic radiation force impulse (ARFI) imaging is a new, noninvasive, and cost-effective method of assessing tissue elasticity. The elastic properties of the carotid arterial wall can be evaluated through the use of ARFI imaging. Evaluation of arterial stiffness provides critical information in scanning coronary arteries and detecting disease in its early stages (6–8).

Carotid artery wall elasticity properties can be evaluated through ARFI imaging, which serves as an alternative to the existing method that uses ultrasound (US) imaging. In this study, we used ARFI imaging to measure carotid artery wall stiffness, and we sought to determine the relationship between stiffness and CAD.

Method ve Subjects: This study examined the data of 76 patients (41 men, 35 women; average age: 60.7 ± 11 years; age range: 42–83 years) who had had complaints of chest pains, and who were diagnosed with CAD on coronary angiography between August 2014 and March 2015. As a control group, we also included in the study 70 healthy volunteers (30 men, 40 women; average age: 59.6 ± 9; age range: 43–70 years).Along with ethics committee approval for the study, from each patient we received a written confirmation of informed consent. For each patient, we recorded age, gender, height, and weight information; from there, we calculated body mass index (BMI). Patient risk factor information was obtained through standardized interviews. Diagnoses of diabetes mellitus (type 2) were made using World Health Organization criteria. Diagnoses of hypertension (i.e. those diagnosed by a doctor and/or those receiving an antihypertensive drug therapy) were also recorded.We excluded from this study heart failure patients within classes 3–4 (according to the New York Heart Association Functional Classification) (9), patients with tachycardia (>100 beats/min), hypertensive patients with blood pressure that cannot be regulated, patients with diabetes mellitus, and patients lacking a sufficient number of valid measurements which had not been previously taken.

Imaging: Carotid US was performed by a radiologist who had 15 years of experience with this technique ; carotid ARFI measurements were performed by the same radiologist, who also had three years of experience with this technique. US and ARFI measurements of the carotid were performed with an Acuson S2000 US system (Siemens Medical Solutions, Mountain View, CA, USA) and a 4–9-MHz linear array. At least three measurements with bifurcation at a proximal distance of 2 cm, as well as the intima-media thickness (CIMT) from the anterior wall, were taken. The maximum measured value pairs were recorded. Each patient was left to rest for 5 min before common carotid artery (CCA) measurements. Blood pressure measurements were done from the brachial artery; SWV measurements were performed on patients with normal blood pressure values. The region of interest (10 × 5 mm) and SWV measurements were performed with Virtual Touch Quantification software; these measurements were made through the anterior wall of the bifurcation at 2–3 cm proximal to the longitudinal croSS-section. Through the right and left CCA anterior wall, eight measurements were performed for each CCA (i.e. left common carotid artery mean shear wave velocity [LCmeanSWV] and right common carotid artery mean shear wave velocity [RCmeanSWV]) (fig.1,2). SWV measurements were performed simultaneously with ECG monitoring [ECG monitoring performed by a cardiologist who had 24 years of experience (i.e. four in the diastole and four in the systole), and their means were then calculated (meanSWV).

Coronary angiograms: Using the Judkins technique, we performed selective coronary angiography on all patients. We used a biplanar digital cardiac imaging system (Philips Integris DCI) to record the angiograms. Evaluations of cine angiograms were performed by two experienced cardiologists. In analysing the angiograms, all stenoses were identified, and the luminal stenosis rate was assessed for each coronary artery lesion. The presence of coronary stenosis with lumen narrowing of at least 50.0% was defined as significant CAD, in line with the American College of Cardiology/American Heart Association lesion classification system (10).

Statistical Analysis: SPSS 16.0 (Statistical Package for the Social Sciences, version 16.0 for Windows; SPSS Inc.,Chicago, IL, USA) was used to undertake statistical analysis. A Kolmogorov–Smirnov test was used to determine data distribution. Data were expressed as mean ± standard deviation. For the evaluation of nonparametric data, we used a Mann–Whitney U test; categorical valuables were analysed with a chi-square test. Relationships among the parameters were analysed with a Spearman correlation test. For the effective factors on RCmeanSWV and LCmeanSWV, we used a logistic regression test. To predict the diagnostic performance of the meanSWV values, a receiver operating characteristic (ROC) curve was used. A value of p < 0.05 was considered statistically significant.

Results: Among the 146 subjects in this study, 76 were within the CAD patient group; their average age was 60.7 ± 11 (range: 42–83 years). The remaining 70 subjects were healthy volunteers;their average age was 59.6 ± 9 (range: 43–70 years). The average ages and BMI values were compared, and we found there to be no significant differences between these two groups on those bases. When the triglyceride and high-density lipoprotein (HDL) cholesterol values of the two groups were compared, we found there to be no significant difference between the groups. However, there was a significant difference between the two groups in terms of total cholesterol and low-density lipoprotein (LDL) cholesterol values (Table 1).Furthermore, the right CIMT and left CIMT values of the patient group were significantly higher than those of the healthy group (right CIMT values for patient group, 0.99 ± 0.2 mm [range 0.6–1.5]; for healthy group, 0.62 ± 0.1 mm [range: 0.5–1]; p <0.001), (left CIMT values for patient group, 1.04 ± 0.2 mm [range: 0.7–1.5]; for healthy group, 0.64 ± 0.1 mm [range: 0.5–1]; p < 0.001).In the patient group, the RCmeanSWV value was 3.47 ± 1 m/s (range: 1.19–8.21); in the healthy group, it was found to be 2.69 ± 0.90 m/s (range: 0.90–4.90), and thus there was a significant difference between the two groups (p < 0.001). In the patient group, the LCmeanSWV value was 3.60 ± 0.9 m/s (range: 1.15–6.94); in the healthy group, it was found to be 2.90 ± 0.80 m/s (range: 0.90–4.74). Thus, on this basis, there was a statistically significant difference between the two groups (p < 0.001) (Table 1, Fig. 3,4).

We detected a significant correlation between the RCmeanSWV values and right CIMT, and between the LCmeanSWV values and left CIMT (r = 0.231, p = 0.03 and r = 0.331, p = 0.002, respectively). There was no significant correlation between the RCmeanSWV–LCmeanSWV values and other parameters like age, BMI, triglyceride, total cholesterol, LDL, or HDL (Table 2). In regression analysis, age, BMI, and lipid parameters were found to have

no effect on RCmeanSWV or LCmeanSWV values (fig.5,6). In the ROC analyses, for the LCmeanSWV values, the area under the curve (AUC) was 0.726;cut of value: 2.4250, sensitivity 96%, speficity 71%. for the RCmeanSWV values, the AUC was 0.736; cut of value: 2.4250, sensitivity 90%, speficity 71% (fig. 7).

Discussion: In this study, we used ARFI elastography, a new and noninvasive means of measuring arterial stiffness directly from the arterial wall. We made use of the data thus derived to differentiate patients and healthy individuals. We found the RCmeanSWV values and LCmeanSWV values of the CAD patients to be significantly higher than those of the subjects in the control group. Similar to our study, Zhaojun Li et al found carotid shear wave elastography (SWE) could measure non-invasively the longitudinal elastic modulus of the arterial wall and evaluate the arterial stiffness.They also reported that carotid artery SWE values showed a signifcant difference between the acute ischemic stroke group and the control group(11).

Alis et al also reported that both CIMT and the CCA wall stiffness were higher in Behçet Disease compared to healthy controls (12). As we found the mean right SWE 3.47 ± 1 m/s and mean left 3.60 ± 0.9 m/s in the patient group, they found similarly the mean right 3.72±0.94 m/s and left 3.57±0.72 m/s CCA wall stiffness of the patients were significantly higher compared to the mean right and left CCA wall stiffness of the controls. Arterial stiffness is defined as the capacity for contraction and expansion during the cardiac cycle (13,14). In histological examinations of hardened arteries, endothelial damage, increases in collagen amounts, denatured elastin molecules, hypertrophied vascular smooth muscle cells, inflammatory activity, and increased matrix metalloproteinase have all been observed (15,16). Evaluations of arterial stiffness—which is itself an independent risk factor for vascular events—in the carotid artery could provide valuable information in early-stage scanning for and detection of CAD (6-8).

These clinical studies and our findings indicate that carotid artery stiffness detection may be useful in providing potential clinical information such as CAD, stroke, plaque development or vascular involvement. Although attempts have been made to measure arterial stiffness through the use of indirect methods like pulse pressure and pulse wave velocity, there is a need for a method by which one can determine histological changes directly in arterial stiffness (17). The technique measuring arterial stiffness in the form of circumferential elasticity modulus such as pulse wave velocity (PWV) is required along with the longitudinal elastic modulus of the arterial wall like SWE analyzed in a longitudinal direction (11,18). In our study, we demonstrated that changes of the carotid artery elasticity in coronary artery patients can be measured with longitudinal direction other than the PWV method.

Atherosclerosis is accompanied by changes in the hemodynamic and mechanical properties of the arterial system (19)An increase in intima-media thickness in coronary arteries or in peripheral arteries is one of the major changes seen during the early stages of atherosclerotic disease (20,21); moreover, it has been reported that individuals at high risk of developing CAD can be identified by noting such an increase (22).In our study, when we compared the CIMT values of CAD patients to those of the controlgroup, the CIMT values were found to be higher among the CAD patients, as expected.Meanwhile, we correlated the carotid artery ARFI data with the CIMT values, and those correlation analyses determined that the meanSWV values and CIMT values moderately correlated. But Alis et al. reported no correlation was observed between the left CCA stiffness and CIMT.

In our study, the results of regression analyses showed that age, BMI, and lipid parameters had no effect on RCmeanSWV or LCmeanSWV. Higher meanSWV and CIMT values among CAD patients, as well as correlation between meanSWV and CIMT measurements, suggest that we can use carotid artery ARFI measurements to scan patients and detect early-stage CAD in them. Additionally, we determined significantly high AUC values for RCmeanSWV and LCmeanSWV. In this study, we used ARFI elastography, a new and noninvasive means of measuring arterial stiffness directly from the arterial wall. We made use of the data thus derived to differentiate patients and healthy individuals.

The elastic properties of the carotid artery vary during the cardiac cycle. The carotid wall SWV value was found to be higher in the systole than in the diastole; however, during a full cycle, we sought to reflect changes in the cardiac cycle to artery stiffness equally by measuring at the same number in the systole and diastole, and then calculating the average. Similarly, in their study, Coude et al. found that carotid wall SWV values in the systole were higher than those in the diastole (23). Moreover, Dumont et al. demonstrated cyclic variation in SWV values during the cardiac cycle, upon studying five healthy individuals through the use of ARFI imaging (24).

This study had some limitations. First, the carotid artery intima media complex is very thin and the vessel wall is not stationary, and the cylindrical shape of the artery produces complex wave reflections within the arterial wall; these reflections can result in a polychromatic propagation of the shear wave. Second, because all measurements were performed by the same radiologist, interobserver variability could not be evaluated.

In conclusion, our ARFI elastography results indicated that the carotid artery meanSWV values of CAD patients were significantly higher relative to those of a healthy control group. The measurement of carotid artery stiffness through the use of ARFI elastography may be valuable in evaluating risk of cardiovascular disease; however, further and more extensive research will need to be carried out to improve the method involved.

Financial support

There was no outside financial support or other financial or personal relationships associated with this study.

Conflict of interest

The authors declare that they have no competing interests.

Anahtar kelimeler: coronary artery disease, common carotid artery, ARFI elastography, arterial stiffness, shear wave velocity

Kaynaklar

1. O'Leary DH, et al. N Engl J Med. 1999;340:14-22.
2. Degrell P, et al. Arch Cardiovasc Dis. 2015 ;108:675-682.
3. Lorenz MW, et al.Circulation. 2007;115:459-467.
4. Spence JD, et al. Stroke. 2002 ;33:2916-2922.
5. Inaba Y, et al. Atherosclerosis. 2012;220:128-133.
6. Oliver JJ, Webb DJ. Arterioscler Thromb Vasc Biol. 2003 ;23:554-566.
7. Van Popele NM, et al. Stroke. 2001;32:454-460.
8. Gamble G, et al. Stroke. 1994 ;25:11-16.
9. Hunt SA, et al;Endorsed by the Heart Failure Society of America. 2001 ;104:2996-3007.
10. Ryan TJ, et al. Circulation. 1988 ;78:486-502.
11. Li Z, et al. Med Ultrason. 2016 ;18:182-189.
12. Alis D, et al. Med Ultrason. 2018 ;20:446-452.
13. O'Rourke MF, et al. Am J Hypertens. 2002 ;15:426-444.
14. Woodman RJ, et al. Med Sci Monit. 2003; 9:81-89.
15. Lakatta EG: Circulation. 2003;107:490-497.
16. Virmani R, et al. Am J Pathol 1991;139:1119 -1129
17. Dart AM, et al. J Am Coll Cardiol. 2001;37:975–984
18. Messas E, et al. Diagn Interv Imaging 2013; 94: 561-569.
19. Gibbons GH, et al. N Engl J Med. 1994;330:1431-1438
20. Wang TJ, et al. Circulation. 2003; 108: 572-576.
21. Glagov S, et al. N Engl J Med. 1987; 316: 1371-1375.
22. Grobbee DE, et al. J Intern Med. 1994; 236: 567–573
23. Couade M, et al. Ultrasound Med Biol. 2010 ;36:1662-1676.
24. Dumont DM, et al. Ultrason Imaging. 2011;33:165-188..

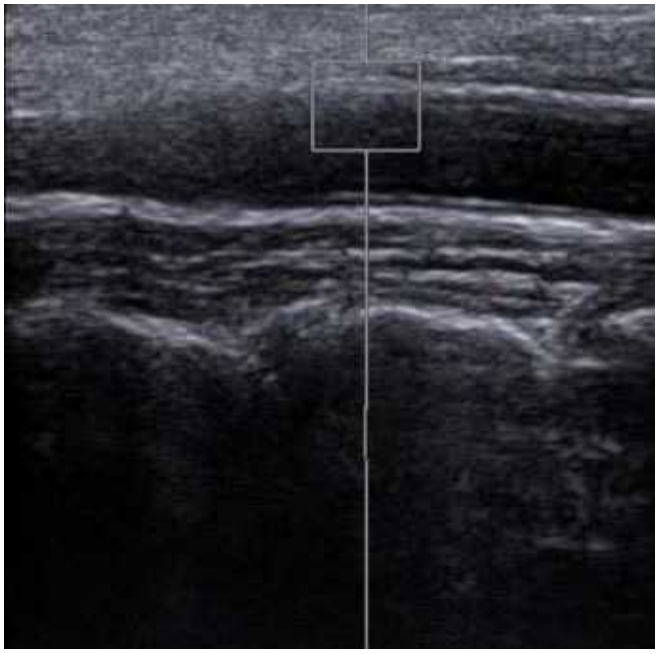

Figure 1. Measurement of shear wave velocity (SWV) in the common carotid artery, SWV values given in the systole

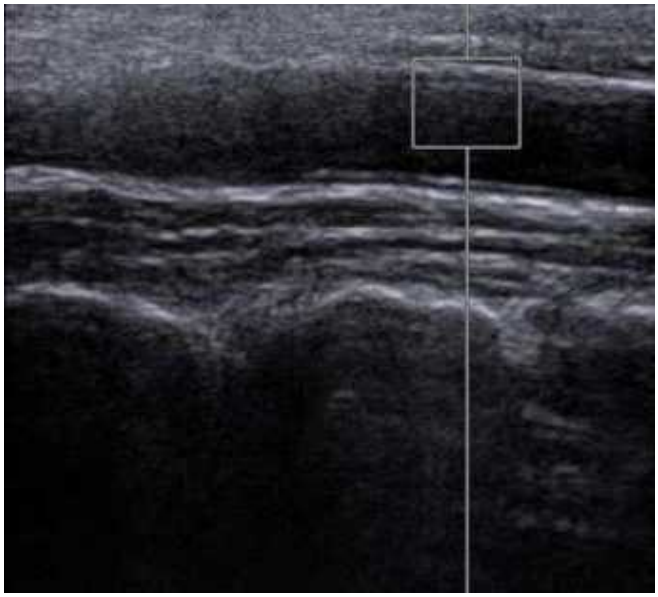

Figure 2. Measurement of shear wave velocity (SWV) in the common carotid artery, SWV values given in the in the diastole.

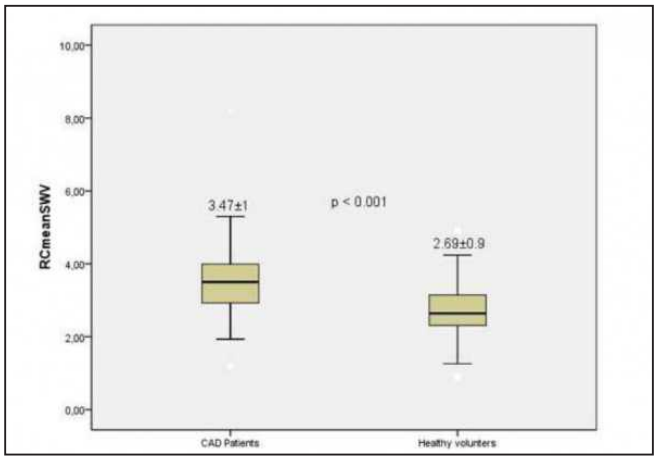

Figure 3. Comparison of right carotid meanSWV values between the patients with CAD and healthy volunteers.

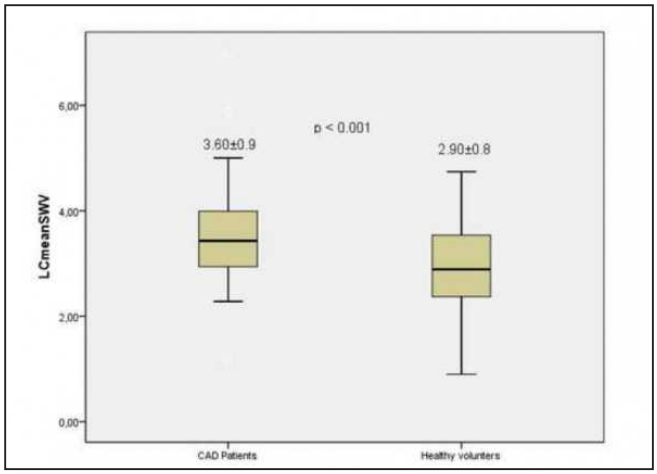

Figure 4. Comparison of left carotid meanSWV values between the patients with CAD and healthy volunteers.

Variables in the Equation

		B	S.E.	Wald	df	Sig.	Exp(B)	95% C.I.for EXP(B) Lower	Upper
Step 1[a]	Age	,029	,029	1,016	1	,313	1,030	,973	1,090
	Triglyceride, mg/dl	,011	,007	2,678	1	,102	1,011	,998	1,024
	Total Cholesterol, mg/dl	,006	,013	,256	1	,613	1,006	,982	1,032
	LDL- Cholesterol, mg/dl	,017	,017	1,057	1	,304	1,017	,985	1,051
	HDL- Cholesterol, mg/dl	,023	,051	,204	1	,651	1,023	,926	1,130
	BMI, kg/m2	-,167	,106	2,503	1	,114	,846	,688	1,041

a. Variable(s) entered on step 1: Age, BMI, Triglyceride, Total Cholesterol, LDL- Cholesterol, HDL- Cholesterol.

Table 1. Detecting the effect of age, BMI and lipid parameters on the on right carotid artery meanSWV values by logistic regression test.

Variables in the Equation

		B	S.E.	Wald	df	Sig.	Exp(B)	95% C.I.for EXP(B) Lower	Upper
Step 1[a]	Age	,036	,036	1,003	1	,317	1,036	,966	1,112
	Triglyceride, mg/dl	,007	,008	,722	1	,396	1,007	,991	1,022
	Total Cholesterol, mg/dl	,011	,016	,456	1	,499	1,011	,980	1,042
	LDL, Cholesterol, mg/dl	,045	,023	3,973	1	,056	1,046	1,001	1,094
	HDL- Cholesterol	-,089	,060	2,197	1	,138	,915	,813	1,029
	BMI, kg/m2	-,015	,123	,014	1	,906	,986	,774	1,254

a. Variable(s) entered on step 1: Age, BMI, Triglyceride, Total Cholesterol, LDL, Cholesterol, HDL- Cholesterol.

Table 2. Detecting the effect of age, BMI and lipid parameters on the left carotid artery meanSWV values by logistic regression test.

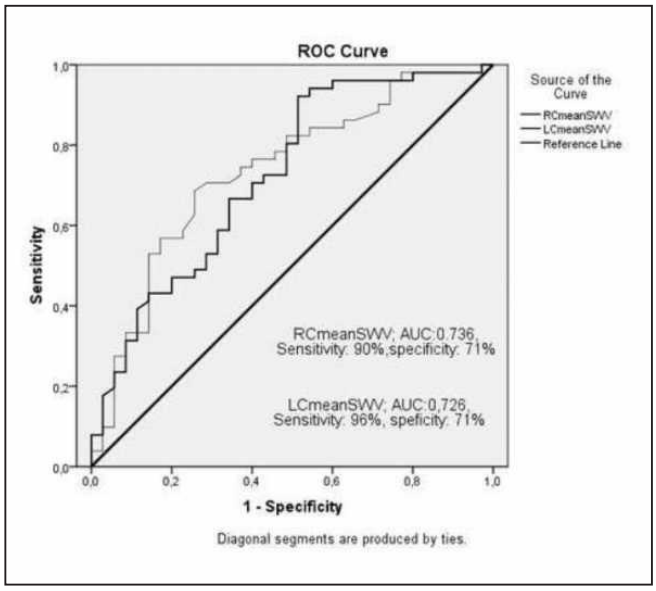

Figure 5. Diagnostic performance of right carotid (RC) and leftcarotid (LC) meanSWV

Table 3. Comparison of patients with coronary artery disease and Normal grup

Parameters	Patient Grup* n = 76 (man;41,Woman;35)	Normal Grup* n= 70 (man;30, woman;40)	p**
Age, year	60.7±11 (42-83)	59.6±9 (43-70)	0.6
BMI, kg/m2	26.5±3 (18.5- 34.7)	25.1±3 (19.4-31.2)	0.06
RC.MeanSWV, m/s	3.47±1 (1.19- 8-21)	2.69±0.9 (0.90-4.90)	< 0.001
LC.MeanSWV, m/s	3.60±0.9 (1.15- 6.94)	2.90±0.8 (0.90- 4.74)	< 0.001
RCIMT. mm	0.99±0.2 (0.6- 1.5)	0.62±01 (0.5- 0.8)	< 0.001
LCIMT, mm	1.04±0.2 (0.7- 1.5)	0.64±0.1 (0.5- 1.0)	< 0.001
Triglyceride, mg/dl	215±141 (110- 685)	166±84 (99- 539)	0.07
T,Cholesterol, mg/dl	189±44 (110- 319)	170±28 (105- 240)	0.02
LDL, Cholesterol, mg/dl	139±23 (99- 209)	117±22 (97- 205)	< 0.001
HDL- Cholesterol, mg/dl	34±6 (24- 50)	36±6 (27-54)	0.2

Table 4. Correlation analysis between common carotid artery mean shear wave velocity and intima-media thickness

	Right carotid MeanSWV		Left carotid MeanSWV	
Parameters	**r**	**p**	**r**	**p**
Age, year	0.75	0.4	0.56	0.6
BMI, kg/m2	-0.57	0.5	0.75	0.4
RCIMT, mm	0.231	0.03	0.279	0.01
LCIMT, mm	0.283	0.01	0.331	0.002
Triglyceride, mg/dl	0.198	0.06	0.74	0,4
T,Cholesterol, mg/dl	0.44	0,6	0.134	0,2
LDL, Cholesterol, mg/dl	0.171	0.1	0.91	0,4
HDL- Cholesterol, mg/dl	-0.140	0.1	-0.50	0.5

Kardiyovasküler Görüntüleme

SS-032

AYNI RADYAL ARTER YOLUYLA TEKRARLAYAN GİRİŞİMLERİN ARTER AKIM VE ÇAPI ÜZERİNE VE ETKİLERİ; KLİNİK VE DOPPLER USG İLE DEĞERLENDİRME.

Yasemin Gündüz[1], Hüseyin Gündüz[2], Laçin Tatlı Ayhan[1], Muhammet Taşdemir[2], Betül Sarıbıyık[2], Mustafa Şahinöz[2], Emre Eynel[2], Perihan Varım[2]

[1]Sakarya Üniversitesi Eah Radyoloji
[2]Sakarya Üniversitesi Eah Kardiyoloji

Giriş ve Amaç: Günümüzde kardiyak kateterizasyon için sıklıkla radyal arter yoluyla gerçekleştirilmekte olup, radyal arter lokal vasküler komplikasyonların daha az oluşu, hasta konforu, kısa yatış süresi nedeniyle ilk tercih olarak kullanılmaktadır. Ancak tekrarlayan perkütan koroner girişimler için aynı arterin giriş yolu olarak kullanılması halinde radyal spazm ve oklüzyon sıklığının arttığı tespit edilmiş olmakla birlikte arter çap ve akım parametrelerinde oluşan değişiklikler daha önce yeterince araştırılmamıştır.

Gereç ve Yöntem: Çalışmamızda ilk defa radyal arter yoluyla girişim yapılan ve aynı radyal arter ile birden fazla girişim yapılan toplam 364 hasta (ilk kez 220, birden fazla 144) alınmış olup her iki gruba işlem sonrası ilk 48 saat içinde Doppler USG yapılmıştır. Giriş yolu ile ilgili karşılaşılan olaylar, gelişen komplikasyonlar (Tablo 1) ve ayrıca Doppler incelemede damar çapı ve akım parametreleri başka bir damarar geçiş yapılanlar hariç (Tablo 2) ölçülerek karşılaştırılmıştır.

Bulgular: Hastaların ve işlemin özellikleri tablo 1'de ve Doppler bulguları tablo 2'de gösterilmiştir. Yapılan doppler incelemede ilk kez işlem yapılan hastalarda arter çapı daha yüksek PSV ve PI değerleri istatistiksel olarak anlamlı derecede düşük bulundu. Ayrıca spazm ve oklüzyon sayısı, başarısız giriş yolu denemesi, croSS-over sayısı radyal arter yoluyla ilk kez işlem yapılan hastalarda anlamlı derecede düşük bulunurken, işlem başarısı ve minör kanama ise anlamlı derecede yüksek bulundu.

Tartışma ve Sonuç: Radyal arter yoluyla ilk kez işlem yapılan olgularda damar çapı ve işlemin başarısı tekrarlayan girişim yapılanlara oranla daha yüksek bulunmakla beraber, kan akım hızı parametreleri ve komplikasyon oranı daha düşüktür. Bu nedenle tekrarlayan radyal arter girişimlerinde komplikasyon oranını ve başarısız işlem sayısını arttırmamak için alternatif giriş yolları (ulnar arter gibi) dikkate alınmalıdır.

Anahtar kelimeler: Radyal arter, giriş sayısı, Doppler, kan akım hızı, çap

Kaynaklar

Radyal arter, giriş sayısı, Doppler, kan akım hızı, çap

Tablo 1. İlk kez ve tekrarlayan radyal arter girişimi yapılan hastaların giriş yolu olayları ile ilgili bulgularının karşılaştırılması

İlk kez ve tekrarlayan radyal arter girişimi yapılan hastaların giriş yolu olayları ile ilgili bulgularının karşılaştırılması

Parametreler	İlk kez transradiyal girişim yapılan olgular. (n:220)	Tekrarlayan transradiyal girişim yapılan olgular. (n: 144)	P değeri
Giriş yeri			
Sağ kol (n,%)	208 (% 94.5)	127 (% 88.1)	
Sol kol (n)	4	7	
Sağ ulnar artere cross-over (n)	8	10	
Giriş yeri başarısızlığı (n,%)	6 (% 2.8)	11 (% 8.6)	<0.001
Arteriyal spasm (n,%)	10 (% 4.5)	9 (%6.2)	<0.05
Arterial oldüzyon (n,%)	10 (% 4.5)	12 (% 8.3)	<0.01
Loop / Tortuyosite (n)	2	1	
Minor Kanama/Hematom (n,%)	26 (%11.8)	11 (%7.8)	<0.05
Volkmann's iskemisi (n)	-	-	
Karşı kola geçiş Cross-over (n,%)	4 (% 1.8)	7 (%4.8)	<0.001
Femorale geçiş (n,%)	-	-	
Angiyografic başarı (n,%)	95	88.2	<0.001
Total Cross-over oranı (n,%)	12 (%5)	17 (%11.8)	<0.001

Tablo 2. Sağ kol yolu ile ilk kez ve çok kez (birden fazla) giriş yapılan olguların damar çapı ve akım hızı parametrelerinin karşılaştırılması

Parametereler (Sağ kol)	İlk kez (n: 208)	Multipl (n: 127)	P values
Damar çapı (cm)	2.7±0.7	2.2±0.9	<0.01
PSV mm/sn	41.1±11.6	55.7±14.2	<0.001
EDV	8.6±1.7	8.2±2.7	>0.05
PI	3.1±0.8	3.8±1.1	<0.05

Kardiyovasküler Görüntüleme

SS-033

OPERE FALLOT TETRALOJİ'Lİ HASTALARDA FAZ KONTRAST MRG İLE KONVANSİYONEL KARDİYAK MRG VERİLERİNİN KIYASLANMASI (THE COMPARISON OF PHASE CONTRAST MRI AND CONVENTIONAL CARDIAC MRI DATA IN PATIENTS WITH OPERATED TETRALOGY OF FALLOT)

Aykut İnsan, Yıldıray Savaş, Ali Aslan Demir

SBÜ. Haseki Eğitim ve Araştırma Hastanesi

Giriş ve Amaç: Fallot Tetralojisi (TOF), yaklaşık 0.5 / 1000 canlı doğum insidansı olan en yaygın siyanotik konjenital kalp hastalığıdır (1,2). Hastalığın tıbbi ve cerrahi yönetimindeki gelişmeler, hayatta kalanların sayısının ve yaşının belirgin şekilde artmasına neden olmuştur. Bu yüzden Fallot Tetralojisi olan hastalarda görüntüleme, tanı ve takipte çok önemli bir rol oynamaktadır (3).

Kardiyak manyetik rezonans, biventriküler boyut ve fonksiyon, pulmoner yetersizliği diğer tetkiklere göre daha iyi belirleme yeteneğinden dolayı Fallot Tetraloji hastalarının takibinde altın standart görüntüleme yöntemidir. (4).

Opere edilmiş Fallot Tetraloji'li hastalarda yıllar içerisinde sağ kalp fonksiyonlarında bozulma ve pulmoner yetmezlik gelişmektedir. Hastalar uzun dönem takip edilmekte ve pulmoner yetmezliğe bağlı tekrar opere edilmektedir. Hastaların takibinde rutin olarak Kardiyak MRG kullanılmaktadır. Çalışmamızda pulmoner yetmezliği kantitatif olarak gösteren Faz Kontrast MRG verileri ile Konvansiyonel Kardiyak MRG verileri kıyaslanacaktır.

Gereç ve Yöntem: Çalışmamızda; Nisan 2017-Kasım 2018 tarihleri arasında departmanlığımıza opere Fallot Tetraloji anamnezi ve reoperasyon kararı amacı ile yönlendirilip rutin olarak Kardiyak MRG çekilen (10 erkek, 20 kadın) 30 hasta değerlendirilmiştir. Pulmoner yetmezlik fraksiyonu; hafif <% 20, orta % 20-40 ve şiddetli >% 40 olarak derecelendirildi.

Bulgular: Pulmoner yetmezlik fraksiyonu şiddetli olan grupta, hafif-orta olan gruba göre sağ ventrikül end diyastolik volüm (RVEDV) (r = 0.577, p <0.001) ve sağ ventrikül end sistolik volümv (RVESV) (r=0.398, p=0.006) daha iyi korelasyon göstermekle birlikte sağ ventrikül ejeksiyon fraksiyonu (RVEF) (r=-0.052, p=0.787) ile korelasyon saptanmamıştır. Bunun yanında çalışmamızda şiddetli pulmoner yetmezlik fraksiyonu bulunan hastalarda sağ ventrikül çıkım yolu çapı/ pulmoner arter çapı oranı (RVOT/PA) (r=0.416, p=0.011), sağ ventrikül çıkım yolu çapı (RVOT çap) (r=0.492, p=0.006) ve end diyastolik sağ ventrikül çapı (EDRV çap) (r=0.561, p=0.001) arasında anlamlı korelasyon gösterdiği bulunmuştur.

Tartışma ve Sonuç: Bu çalışma sonucunda bu iki farklı kardiyak görüntüleme yönteminin Fallot Tetraloji hastalarının değerlendirilmesinde gereklilik halinde birbirleri yerine kullanılabileceği ya da birbirlerini tamamlamak amacıyla kullanılabileceği kanaatine varılmıştır.

Anahtar kelimeler: Kardiyak MRG, Fallot Tetralojisi, Faz Kontrast MRG

Kaynaklar

1. Vaujois L, Gorincour G, Alison M, Déry J, Poirier N, Lapierre C. Imaging of postoperative tetralogy of Fallot repair. Diagn Interv Imaging. 2016;97(5):549-560. doi:10.1016/j.diii.2016.02.007
2. Murphy J, Gersh B, Mair D et al. Long-Term Outcome in Patients Undergoing Surgical Repair of Tetralogy of Fallot. New England Journal of Medicine. 1993;329(9):593-599. doi:10.1056/nejm199308263290901
3. Apostolopoulou S, Manginas A, Kelekis N, Noutsias M. Cardiovascular imaging approach in pre and postoperative tetralogy of Fallot. BMC Cardiovasc Disord. 2019;19(1). doi:10.1186/s12872-018-0996-9
4. Villafañe J, Feinstein J, Jenkins K et al. Hot Topics in Tetralogy of Fallot. J Am Coll Cardiol. 2013 Dec 10;62(23):2155-66. doi: 10.1016/j.jacc.2013.07.100. Epub 2013 Sep 27.

Tablo 1. Şiddetli pulmoner yetmezlik fraksiyonu olan grup ile hafif-orta pulmoner yetmezlik fraksiyonu olan grup arasında verilerin korelasyon analizleri

	PY Fraksiyonu Hafif-Orta		PY Fraksiyonu İleri		P
	Ort.±s.s./n-%	Medyan	Ort.±s.s./n-%	Medyan	
Sağ Ventrikül EDV	168.2 ± 29.5	172.0	275.0 ± 84.2	275.0	***0.001*** [m]
Sağ Ventrikül ESV	101.4 ± 33.6	94.0	168.3 ± 68.3	159.0	***0.008*** [m]
Sağ Ventrikül EF	37.1 ± 8.1	34.1	37.9 ± 7.5	41.0	0.717 [m]
LVEF	51.6 ± 10.4	49.0	48.9 ± 7.2	48.9	0.683 [m]
LVESV	61.2 ± 30.4	52.0	81.6 ± 46.7	67.0	0.167 [m]
LVEDV	121.6 ± 39.6	126.0	137.4 ± 45.6	129.0	0.441 [m]
RVOT Çap	29.6 ± 5.7	28.0	36.6 ± 7.5	37.0	***0.022*** [m]
AO Çap	28.2 ± 2.4	28.0	30.4 ± 4.7	31.0	0.165 [m]
PA Çap	32.1 ± 12.1	26.0	27.0 ± 6.0	26.0	0.348 [m]
RVOT/PA	0.99 ± 0.23	1.04	1.42 ± 0.50	1.27	***0.006*** [m]
RPA Çap	19.6 ± 3.4	19.0	20.7 ± 4.8	20.0	0.666 [m]
LPA Çap	19.1 ± 4.7	19.0	20.0 ± 6.2	19.0	0.539 [m]
EDLV Çap	43.0 ± 6.3	42.0	42.6 ± 4.0	42.0	0.982 [m]
EDRV Çap	37.7 ± 7.6	36.0	46.9 ± 7.7	48.0	***0.009*** [m]
EDLA Çap	25.1 ± 7.8	24.0	23.0 ± 4.4	22.0	0.493 [m]
EDRA Çap	31.9 ± 6.0	31.0	37.4 ± 7.8	37.0	0.077 [m]
ESLV Çap	28.2 ± 7.2	26.0	29.8 ± 3.7	30.0	0.265 [m]
ESRV Çap	28.6 ± 8.2	26.0	33.6 ± 6.7	34.0	0.107 [m]
ESLA Çap	30.4 ± 9.2	29.0	30.8 ± 5.7	30.0	0.785 [m]
ESRA Çap	36.8 ± 7.9	35.0	39.7 ± 10.0	36.0	0.511 [m]

[m] Mann-whitney u test

Tablo 2. Parametrelerin pulmoner yetmezlik fraksiyonunu öngörmede cut off değerleri,duyarlılık, özgüllük, negatif ve pozitif kestirim değerleri

		PY Fraksiyonu		Duyarlılık	Pozitif Kestirim	Özgüllük	Negatif Kestirim	Kappa	p
		Hafif-Orta	İleri						
Sağ Ventrikül EDV	≤200	8	5	76.2%	94.1%	88.9%	61.5%	0.577	***0.001***
	>200	1	16						
Sağ Ventrikül ESV	≤155	9	10	52.4%	100.0%	100.0%	47.4%	0.398	***0.006***
	>155	0	11						
RVOT/PA	≤1.2	8	8	61.9%	92.9%	88.9%	50.0%	0.416	***0.011***
	>1.2	1	13						
RVOT Çap	≤28.5	5	2	90.5%	82.6%	55.6%	71.4%	0.492	***0.006***
	>28.5	4	19						
EDRV Çap	≤36.5	5	1	95.2%	83.3%	55.6%	83.3%	0.561	***0.001***
	>36.5	4	20						
Kappa Uyum Analizi									

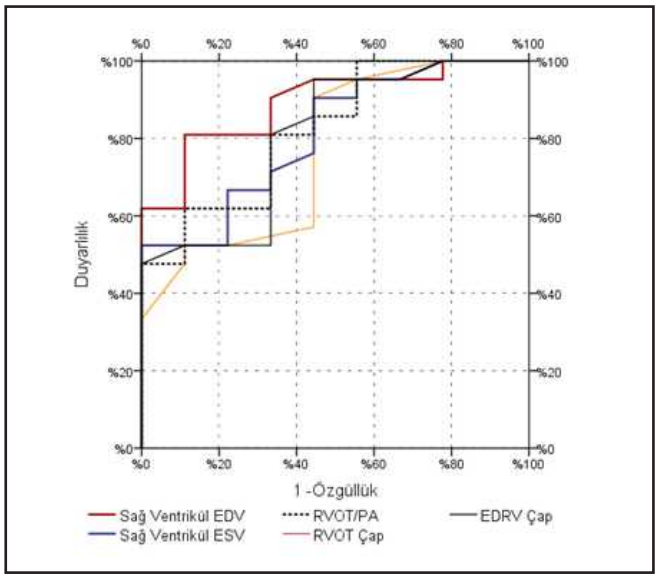

Şekil 1. RVEDV, RVESV, RVOT/PA oranı, RVOT çapı, EDRV çapının pulmoner yetmezliği öngörmedeki duyarlılık ve özgüllük grafiği

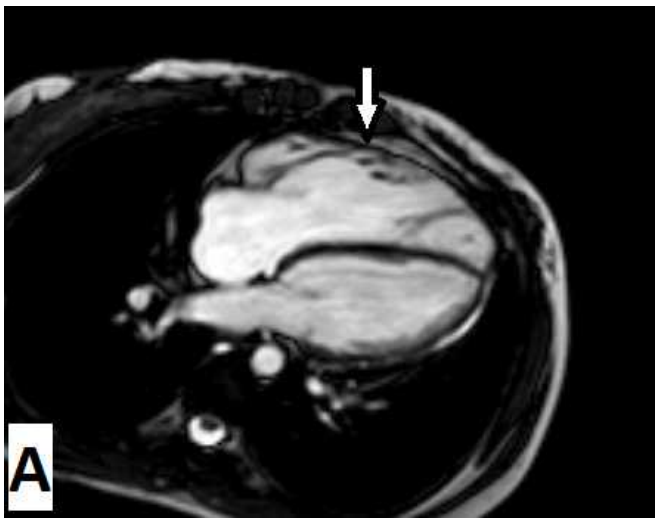

Resim 1. Kardiyak MR incelemesinde 4 oda aksiyel görüntülerde sağ ventrikül dilatasyonu (ok)

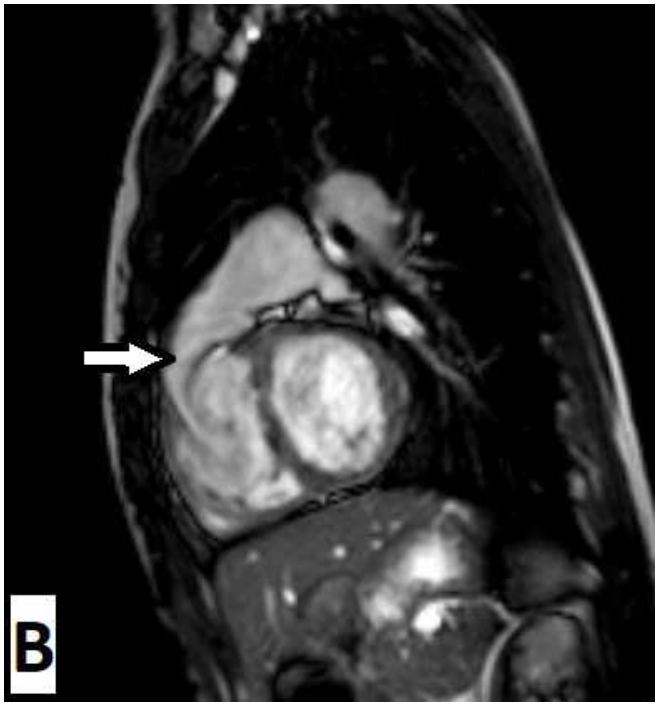

Resim 2. Cine RVOT görüntülerde pulmoner kapakta yetmezliğe bağlı jet akım (ok)

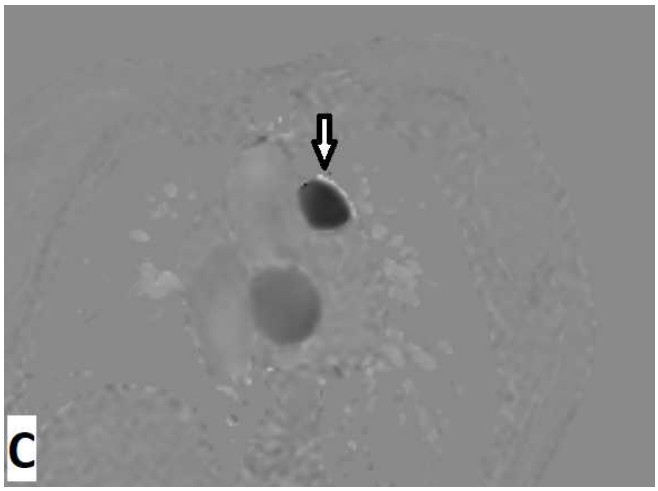

Resim 3. Faz kontrast görüntülerde pulmoner yetmezliğe bağlı kaçak akım (ok)

Kardiyovasküler Görüntüleme

SS-034

EVALUATION OF VARIATIONAL ANATOMY OF MEDIAL AND LATERAL FEMORAL CIRCUMFLEX ARTERIES WITH COMPUTED TOMOGRAPHY ANGIOGRAPHY.

Ömer Özçağlayan

Namık Kemal University Medical Faculty Department of Radiology

Background and Aim: Medial (MFCA) and lateral femoral circumflex arteries (LFCA) usually originates from Deep Femoral Artery (DFA) and supply the arterial feeding of head and neck of femur, the muscles and soft tissues. It is important to know the variational anatomy of MFCA and LFCA additional to DFA for orthopedic surgery and interventional procedures. Our aim in this study was to show the variational anatomy of MFCA and LFCA with Computed Tomography Angiography (CTA).

Matherial Method: This study was approved by local ethics committee. A total 202 patients who underwent CTA between August 2016-March 2019 in Namık Kemal University Medical Faculty Departmant of Radiology were enrolled to the study. From the Pacs system, all CTA were detected retrospectively; right and left CFA (Common Femoral Artery), DFA, Superficial Femoral Artery (SFA), MFCA and LFCA were determined. In the cases of common trunk with DFA, multiplanar reconstruction (MPR) were performed.

Results: 114 (56.4%) of right MFCA and 122 (60.4%) of left MFCA was originated from DFA; 63 (41.6%) of right MFCA and 75 (37.1%) of left MFCA was originated from CFA; 1 (0.5%) of right MFCA and 1 (0.5%) of left MFCA was originated from CFA;respectively. 2 (1.0%) of left MFCA was originated from left LFCA. On the right side 21 (10.3%) and on the left side 18 (8.9%) of MFCA which was originated from CFA shared the same trunkus with DFA (Figure 1 and 2). 151 (74.8%) of right LFCA and 158 (%78.2) of left LFCA was originated from DFA; 39 (19.3%) of right LFCA and 36 (17.8%) of left LFCA was originated from CFA; 7 (3.5%) of right LFCA and 6 (3.0%) of left LFCA was originated from SFA; respectively (Fig. 3). On the right side 14 (6.9%) and on the left side 17 (8.4%) of LFCA which was originated from CFA shared the common trunkus with DFA (Figure 4 and 5) (Table1).

Discussion and Conclusion: Our study is the unique one that showed the variational anatomy of MFCA and LFCA with CTA. It is essential to know this anatomy for orthopedic surgery and interventional procedures.

Anahtar kelimeler: computed tomography angiography, femoral artery, sectional anatomy.

Kaynaklar

1) Vuksanović-Božarić A, Abramović M, Vučković L, Golubović M, Vukčević B, Radunović M. Clinical significance of understanding lateral and medial circumflex femoral artery origin variability. Anat Sci Int. 2018 Sep;93(4):449-455.

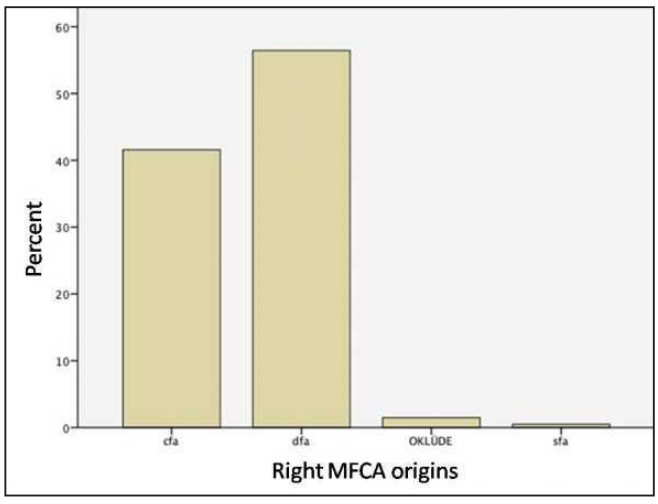

Figure 1. Diagram shows the percentages of origins of right Medial Femoral Circumflex Artery (MFCA)

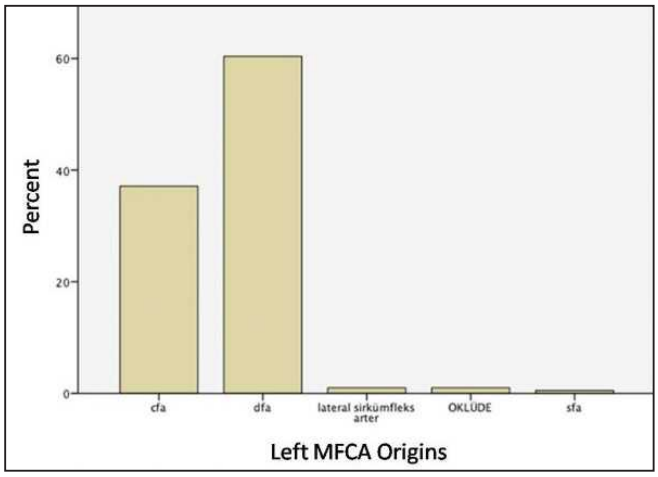

Figure2. Diagram shows the percentages of origins of left Medial Femoral Circumflex Artery (MFCA)

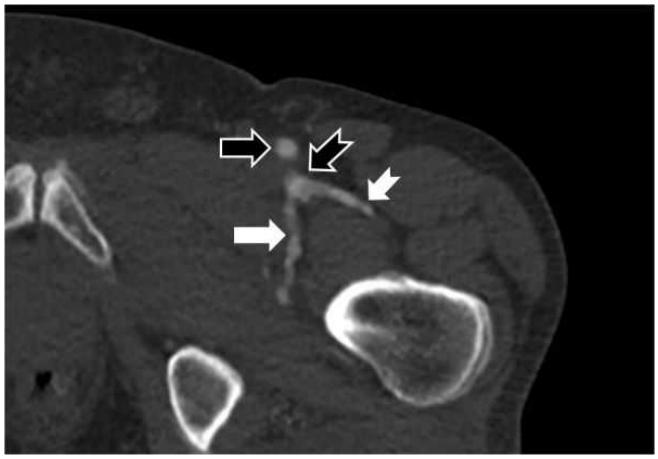

Figure 3. Axial CTA section shows the left Superficial Femoral Artery (SFA)(black arrow) and left Deep Femoral Artery (DFA) (black tailed arrow). Left Medial Femoral Circumflex Artery (MFCA) (white arrow) and left Lateral Femoral Circumflex Artery (LFCA)

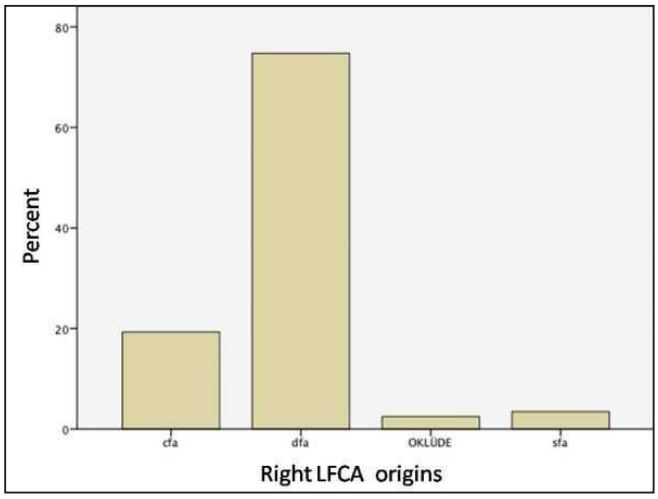

Figure 4. Diagram shows the percentages of origins of right Lateral Femoral Circumflex Artery (LFCA).

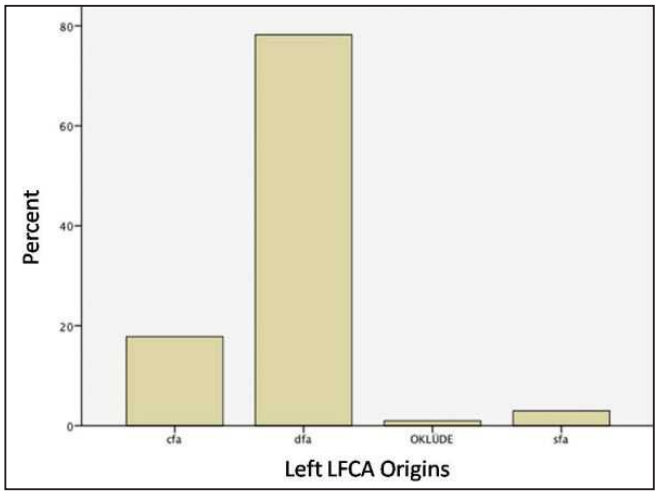

Figure 5. Diagram shows the percentages of origins of left Lateral Femoral Circumflex Artery (LFCA).

Table 1

	cfa (direct)	cfa (share the same trunk with dfa)	cfa (total)	dfa	sfa	lateral circumflex	occluded	total
Right MFCA	63 (31.1%)	21(10.3 %)	84 (41.6%)	114 (56.4%)	1 (0.5%)	-	3 (1.5%)	202
Right LFCA	25 (12.3%)	14 (6.9%)	39 (19.3 %)	151 (74.8 %)	7 (3.5 %)	-	5 (2.5%)	202
Left MFCA	57 (28.25%	18 (8.9%)	75 (37.1 %)	122 (60.4%)	1 (0.5%)	2 (1.0%)	2 (1.0%)	202
Left LFCA	19 (9.4%)	17 (8.4%)	36 (17.8%)	158 (78.2%)	6 (3.0%)	-	2 (1.0%)	202

Kardiyovasküler Görüntüleme

SS-035

KORONER BT ANJİYOGRAFİ İLE KORONER ARTER ÇIKIŞ ANOMALİLERİNİN DEĞERLENDİRİLMESİ

Uğur Gülsaran, Fethi Emre Ustabaşıoğlu

Trakya Üniversitesi Tıp Fakültesi Radyoloji AD.

Giriş ve Amaç: Multidetektörlü bilgisayarlı tomografilerin (MDBT) gelişmesi kontrastlı BT anjiyografi (BTA) ile koroner arterlerin iyi bir şekilde görüntülenebilmesine ve patolojilerinin saptanmasına olanak sağlamaktadır (1). Koroner arterlerin anormal şekilde orijin alması benign olabileceği gibi yaşamı tehdit edici sorunlara da neden olabilmektedir. Bu nedenle tanınması önemlidir ve teknolojideki gelişmelerle birlikte radyolologlar koroner arter hastalıklarını daha fazla yorumlamaya başlamıştır (2). Biz de çalışmamızda koroner BTA uygulanan hastalarda koroner arter çıkış anomalilerini göstermeyi, radyolojik ve klinik önemli özelliklerini tartışmayı amaçladık.

Gereç ve Yöntem: Trakya Üniversitesi Tıp Fakültesi Hastanesi'nde 03.01.2018 ile 02.05.2019 tarihleri arasında MDBT ile koroner BTA uygulanan 181 hasta çalışmaya dahil edildi ve görüntüleri retrospektif olarak incelendi. Çalışmadaki hastaların yaşları 11 ve 88 (ortalama: 53) arasında dağılım göstermekteydi. Hastalardan 107'si (%59.1) erkek, 74'ü (%40.9) kadındı.

Bulgular: Çalışma grubumuzda koroner arter çıkış anomalisi insidansı %3.9 (n=7) olarak saptandı. Bulunan çıkış anomalileri %2.2 (n=4) oranında hastada tek koroner arter olarak izlenmiştir (Resim a, b). Bu hastalardan da üçü sağ koroner sinüsten biri ise sol koroner sinüsten orijin almaktaydı. Diğer 3 çıkış anomalili hastanın biri sol anterior desendan arter (LAD) sağ koroner sinüsten orijin alarak pulmoner kök anteriorunda benign seyirle, biri sol ana koroner arter (LMCA) sağ koroner sinüsten orijin alarak aorta ile pulmoner kök arasında malign seyirle, diğerinde ise sağ koroner arter (RCA) sol koroner sinüsten orijin alarak aort ile pulmoner arter arasından seyir göstererek traselerine ulaşmaktaydı (Resim c, d).

Tartışma ve Sonuç: Koroner arter çıkış anomalilerin insidansi %0.17-1.2 arasında değişmektedir (3). Koroner arter çıkış anomalileri; yüksek yerleşimli koroner arter, multipl ostiyum, tek koroner arter, koroner arterin pulmoner arterden köken alması, koroner arterin karşı sinüs veya non-koroner sinüsten köken alması şeklinde sınıflandırılabilir (4). En sık görülen tiplerden biri koroner arterlerin karşı koroner sinüslerden orijin almasıdır. Çalışmamızda 7 çıkış anomalisi bulunan hastadan 3 tanesi bu gruba dahil olmakla birlikte 4 hastamızda tek koroner arter anomalisi saptanmıştır. Geniş hasta gruplarında yapılan bazı çalışmalarda tek koroner arter çıkış anomalisi insidansı bizim çalışmamıza göre daha düşük oranlarda saptanmıştır (3,5). Bu durumun çalışmamızın limitasyonları arasında yer alan hasta sayısı ile ilişkili olabileceği düşünülmüştür.

Sonuç olarak normal koroner anatominin ve çeşitli koroner arter çıkış anomalilerinin BTA görünümünün bilinmesi, doğru tanı ve uygun hasta yönetimi için gereklidir (1). Çalışmamız koroner BTA'nin koroner arter çıkış anomalilerinin non-invaziv olarak saptanmasında ve karmaşık anatomik yapılarla ilişkisinin gösterilmesinde yararlı olabileceğini öngörmektedir.

Anahtar kelimeler: koroner arter, anomali, bilgisayarlı tomografi, anjiyografi

Kaynaklar

1. Kini S, Bis KG, Weaver L. Normal and Variant Coronary Arterial and Venous Anatomy on High-Resolution CT Angiography. American Journal of Roentgenology. 2007; 188: 1665-1674.
2. Duran C, Kantarcı M, Subası Durur, et al. Remarkable anatomic anomalies of coronary arteries and their clinical importance: a multidetector computed tomography angiographic study. Journal of Computer Assisted Tomography. 2006; 30(6):939-48.
3. Graidis C, Dimitriadis D, Karasavvidis V, et al. Prevalence and characteristics of coronary artery anomalies in an adult population undergoing multidetector-row computed tomography for the evaluation of coronary artery disease. BMC Cardiovascular Disorders. 2015; 15: 112.
4. Kim SY, Seo JB, Do KH et al. Coronary artery anomalies: classification and ECG-gated multi-detector row CT findings with angiographic correlation. Radiographics. 2006; 26(2):317-33.
5. Schmitt R, Froehner S, Brunn J, et al. Congenital anomalies of the coronary arteries: imaging with contrast-enhanced, multidetector computed tomography. European Radiology. 2005 15(6):1110-21.



Resim a. Sağ koroner sinüsten orijin alan tek koroner arter çıkış anomalisi izlenmektedir.



Resim b. Aynı hastanın üç boyutlu reformat görüntüsünde sağ koroner sinüsten orijin alan tek koroner arter çıkış anomalisi ve seyri görülmektedir.

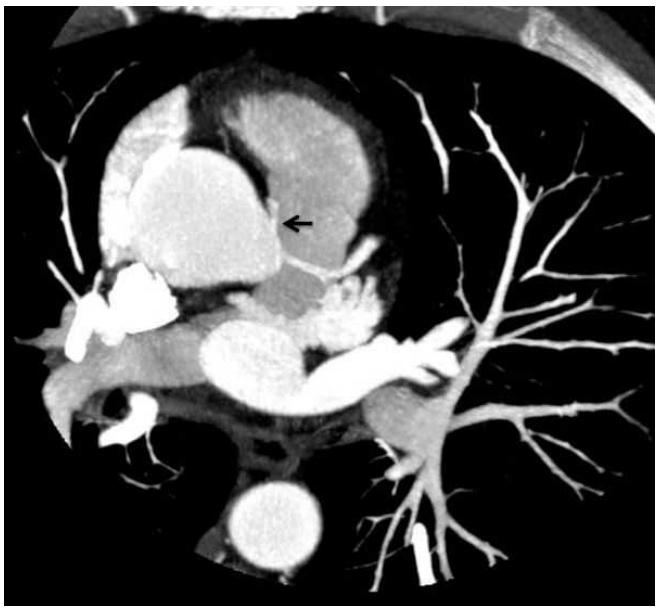

Resim c. Aksiyel görüntüde sol koroner sinüsten köken alan RCA izlenmektedir.



Resim d. Aynı hastada aort ile pulmoner arter arasında RCA'nın interarterial seyri gösterilmiştir.

Kas-İskelet Radyolojisi

SS-036

KARPAL TÜNEL SENDROMU KONSERVATİF TEDAVİ YANITININ DEĞERLENDİRİLMESİNDE SONOELASTOGRAFİNİN ROLÜ

Yasemin Durum Polat[1], Elif Aydın[2], Fikriye Sinem İnce[2], Mehmet Bilgen[3]

[1]Aydın Adnan Menderes Üniversitesi, Radyoloji AD
[2]Aydın Adnan Menderes Üniversitesi, Fizik Tedavi ve Rehabilitasyon AD
[3]Aydın Adnan Menderes Üniversitesi, Biyofizik AD

Giriş ve Amaç: Karpal tünel sendromu (KTS), median sinirin fleksör retinakulumunun altında tuzaklanmasından kaynaklanır. Bu durum el bileği ve elde parastezi ve güçsüzlük oluşturarak yaşam kalitesini düşürür. Prevalansı % 0.1-0.5 arasında tahmin edilen en yaygın nöropati türüdür (1). Hastalığın ciddiyeti ve herhangi bir tedavinin etkinliği tipik olarak fizik muayene, fonksiyonel, performans ve ağrı değerlendirmeleri, duyu ve kuvvet değerlendirmeleri ve elektrodiagnostik test ile yapılır. Bu uygulamalar ağrılıdır ve ilk tanı veya tedavi dönemlerinde yanlış negatif sonuçlar verebilir.

Ultrasonografi (US) birçok çalışmada KTS için non-invaziv ve ucuz bir tanı aracıdır (2). Karpal tünel giriş ve çıkışında alınan median sinir kesit alanı değerlendirmesi sıkça ölçülen bir parametredir. Son yıllarda sinir fonksiyonunun önemli bir göstergesi olan elastisite ölçümüne ilgi artmaktadır. Sonoelastografik (SE) incelemelerin sonucunda elde edilen strain değerlerinin KTS' nin başlangıç tanısı, sınıflandırılması, tedavi ve takibinde de kullanılabileceğini desteklemektedir (3-7). Literatürdeki çalışmalar cerrahi ve girişimsel tedavinin değerlendirilmesi şeklindedir (2-5). KTS' nin konservatif tedavisinde median sinirden alınan SE strain ölçümlerinin nasıl etkilendiği ise bilinmemektedir. Erken evrelerde, splintleme ve sinir kayma egzersizleri şeklindeki konservatif yaklaşımlar, hafif KTS' li hastalara uygulanan ana tedavi stratejileridir. Bildiğimiz kadarıyla, böyle bir kombinasyon terapisinden sonra median sinirin elastikiyetindeki değişiklikler henüz incelenmemiştir. Bu nedenle, SE ölçümlerine dayanan değerlendirmeler ile bu çalışma öncelikle, splint veya splintleme ve egzersiz rejimlerine maruz kalan KTS hastalarında median sinirin elastik tepkisini değerlendirmeyi ve SE' nin takip için kullanılabilirliğini belirlemeyi amaçlamaktadır.

Gereç ve Yöntem: Kurumumuz etik kurul onayı alındı (protokol no:23/12/2016-E.56735). Çalışmaya elektrodiyagnostik ve klinik olarak KTS tanısı konulan, Greathouse, Ernst, Halle, and Shaffer (GEHS) evrelemesine göre evre 1, 2 ve 3 olan gönüllü hastalar alındı. KTS ameliyatı, karpal tünel enjeksiyonu, hamilelik, polinöropati, diyabetes mellitus, kronik enflamatuar hastalıklar, tiroid hastalığı olanlar dışlandı. 35 KTS hastası, sadece atel ve atel ve egzersiz tedavisi için rastgele sayılar yöntemi ile randomize edildi. Boston anketi tüm hastalara başlangıçta ve 6. haftada yapıldı. Tedavi öncesi ve sonrasındaki 6. haftada US ile median sinir kesitsel alanı (KA) ve serbest el tekniğiyle uygulanan SE ile median sinir strain değişimleri değerlendirildi (Şekil 1). Median sinir, Aplio 500 (Toshiba, Japonya) ultrason cihazı ile 7-12 MHz lineer prob kullanılarak görüntülendi. Karpal tünel görüntülemesi skafoidopisiform seviyesinden yapıldı. SE değerlendirmesinde cilt ile prob arasına yerleştirilen referans madde kullanıldı. Referans madde, biyolojik dokulara benzer şekilde sabit bir esneklik değerine ve akustik özelliklere sahip polimerden yapılmış bir ped işlevi gördü. Elde olunan görüntüde, ROI (region of interest) median sinire ve referans madde üzerine benzer büyüklükte (Şekil 2) olacak şekilde yerleştirildi. Referans madde/ median sinir strain indeksi (SI) aynı anda elde edilen ardışık 5 ölçümün ortalaması alınarak yapıldı.Her iki gruptan, hastaların geldikleri gruba kör olarak, 7 yıllık deneyimli aynı radyolog tarafından ölçümler yapıldı ve klinik bilgi bilinmeksizin değerlendirildi.

Tüm istatistiksel analizler için SPSS Versiyon 17 (SPSS Inc., Chicago, IL, USA) istatistik yazılımı kullanıldı. Dağılımın normal olup olmadığını değerlendirmek için Kolmogorov-Smirnov testi kullanıldı. Dağılımların normalliği incelendikten sonra tanımlayıcı istatistikler sürekli değişkenler için ortalama ± standart sapma, kategorik değiş-

kenler için frekanslar (%) olarak sunuldu. Normal dağılım gösteren bağımsız değişken grupları arasındaki karşılaştırmalar Student t-testi kullanılarak yapıldı. Paired Student t-testi, Boston skorları ve elastografi ölçümleri için tedaviden önceki ve sonraki puanları karşılaştırmada kullanıldı. Ayrıca, bu parametreleri GEHS nörfizyolojik sınıflama sistemi evre 1, 2 ve 3 grupları arasında karşılaştırmak için tek yönlü ANOVA kullanıldı. P değerinin ≤0,05 olması istatistiksel olarak anlamlı kabul edildi.

Bulgular: Hafif ve orta derecede KTS tanısı almış 30 (%85.7) kadın, 5 (%14.3) erkek hasta çalışmaya alındı. Ortalama yaşı 49.6±6.5 idi. Tedavi öncesi iki grup yaş, vücut kitle indeksi, Boston skorları, elektrofizyolojik sınıflama ve US bulguları açısından benzerdi(P> 0.05) (Tablo 1, 2). Her iki grupta da tedavi öncesi ve sonrası Boston skorlarında ve KA'da istatistiksel olarak anlamlı değişiklik saptanmazken, atel ve egzersiz tedavisi alan grupta, SI'nin 1.1±0.7 ve sadece atel grubunda 1.8±1.0 değerinde olduğu görüldü(p=0.008) (Tablo 3).

Tartışma ve Sonuç: KTS'da, median sinir üzerindeki artan basınç sonrası iskemik hasar ve fibrotik doku birikiminin ardından fokal demiyelinizasyon olduğuna inanılmaktadır. KTS'lu hastalarda median sinir elastisitesindeki azalmanın ana nedeni kronik kompresyon sonucu oluşan epinöral fibrozisdir. Tendon ve sinir kayma egzersizleri ve atelleri hafif ve orta dereceli KTS'da konservatif olarak tavsiye edilir. Aktif bilek ve parmak hareketleriyle egzersiz yapmak ve atelde istirahat etmek median sinir demetleri içerisinde venöz dönüşü artırır ve karpal tünel üzerindeki basıncı azaltır. Tedavi, ödemi azaltarak geri dönüşü olmayan sinir hasarını önler.

Tedavi sonrası ödem gerilediğinden KA'nın azalması beklenir. Ancak çalışmamızda KA ve Boston skorlarında tedavi öncesi ve sonrası arasında anlamlı farklılık saptanmadı. Bu beklenmedik bulgu, ölçümlerin 6 hafta gibi kısa bir süre sonunda yapılması ve Boston semptom skorlarının subjektif veri olmasına bağlı olabileceğini düşündürmekle beraber, daha derin açıklama için araştırmalarımız sürüyor. Literatürde, Karpal tünel içine steroid enjeksiyonu sonrası tedavi değerlendirmesi yapan bir çalışmada, hafif KTS'li olgularda sinir çapında minimal artış gözlenirken, ılımlı KTS'li olgularda anlamlı azalma olduğunu bildirilmiştir (2).

Bu çalışmanın klinik açıdan önemli olabilecek sonucu, KTS tedavisinde kullanılan atel ve egzersiz, sadece atele göre daha etkilidir. Median sinir strain artışının yalnızca atel ve egzersizin uygulandığı grupta saptanması, doku yapısındaki erken değişikliklerin SE ile saptanabileceğini düşündürmektedir.

Çalışmanın kısıtlılığı ölçümlerin tek radyolog tarafından yapılması ve gözlemciler arası uyumun belirlenememesidir.

Konservatif KTS tedavisinde median sinirin mekanik özelliklerinde meydana gelen değişiklikler SE ile saptanabilir. Fakat, SE değerlendirmelerin doğrulanması ve gözlemciler arasındaki farklılıkların araştırılması için uzun peryodlu ve daha geniş hasta sayısını içeren çalışmalara ihtiyaç vardır.

Anahtar kelimeler: Sonoelastografi, Ultrasonografi, Karpal Tünel Sendromu

Kaynaklar

1) Stevens JC. AAEM minimonograph #26: The electrodiagnosis of carpal tunnel syndrome. Muscle Nerve. 1997; 20: 1477-86.
2) Asadov R, Erdal A, Bugdayci O, et al. The effectiveness of ultrasonography and ultrasonographic elastography in the diagnosis of carpal tunnel syndrome and evaluation of treatment response after steroid injection. Eur J Radiol. 2018; 108: 172-76.
3) Mondelli M, Filippou G, Aretini A, et al. Ultrasonography before and after surgery in carpal tunnel syndrome and relationship with clinical and electrophysiological findings. A new outcome predictor?Scand J Rheumatol. 2008; 37: 219-24.
4) Smidt MH, Visser LH. Carpal tunnel syndrome: clinical and sonographic follow-up after surgery. Muscle Nerve. 2008; 38: 987-91.
5) Vogelin E, Nuesch E, Juni P, et al. Sonographic follow-up of patients with carpal tunnel syndrome undergoing surgical or nonsurgical treatment: prospective cohort study. J Hand Surg Am. 2010; 35: 1401-9.
6) Zhang L, Rehemutula A, Peng F, et al. Does the ratio of the carpal tunnel inlet and outlet croSS-sectional areas in the median nerve reflect carpal tunnel syndrome severity? Neural Regen Res. 2015; 10: 1172-6.
7) Ghajarzadeh M, Dadgostar M, Sarraf P, et al. Application of ultrasound elastography for determining carpal tunnel syndrome severity. Jpn J Radiol. 2015; 33: 273-8.



Resim 1. 45 yaşında kadın hastada transvers planda alınmış görüntüde median sinir kesitsel alanı 10 mm2 ölçüldü.

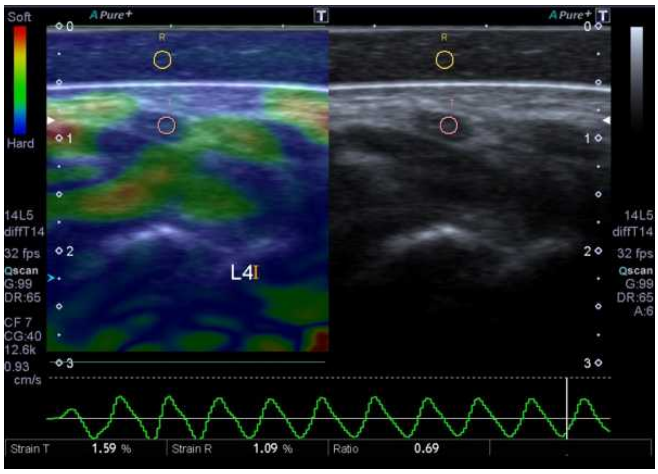

Resim 2. 50 yaşında kadın hastadareferans madde/ median sinir strain indeks ölçümü görülüyor.

Tablo 1. Tedavi öncesi dermografik ve klinik veriler

	Splint+Egzersiz (n=18) Ort (±SD)	Splint (n=17) Ort (±SD)	p değeri
Yaş (yıl)	49.6±6.5	49.9±10.5	0.927
BMI	30.7±4.4	29.6±5.2	0.382
Boston-S	34.7±8.4	32.5±9.5	0.329
Boston-F	22.2±6.2	19.8±10.8	0.289
Boston-T	57.4±14.1	52.0±18.3	0.221
KA(mm2)	10.0±0.0	10.0±0.2	0.321

Tablo 2. KTS, GEHS sınıflaması

EMG Derecesi	Splint+Egzersiz	Splint	p değeri
1	3 (%9.4)	1 (%3.4)	0.317
2	9 (%28.1)	13 (%44.8)	0.309
3	20 (%62.5)	15 (%51.7)	0.761

Tablo 3. Ölçümler

		Tedavi öncesi (Ort (±SD)	Tedavi sonrası (Ort (±SD)	p değeri
	RM/MN SI	1.9±1.2	1.1±0.7	0.008
	KA	10±0.0	10±0.0	0.265
Splint+egzersiz	BOSTON S	34.3±8.8	33.3 ±9.9	0.604
	BOSTON F	21.8±5.3	25.0 ±9.0	0.252
	BOSTON T	56.1±12.8	58.3±18.5	0.611
	RM/MN SI	1.5±0.9	1.8±1.0	0.226
	KA	10±0.0	10±0.0	0.435
Splint	BOSTON S	35.4±8.8	31.5±11.7	0.122
	BOSTON F	23.2±11.3	23.3±11.3	0.956
	BOSTON T	58.6±18.5	54.8±21.9	0.293

Abdominal Radyoloji

SS-037

KARACİĞER METASTAZLARINDA PET-MRG DEKİ HETEROJENİTE İNDEKSİ VE SUVMAX KARŞILAŞTIRILMASI COMPARISON OF HETEROGENEITY INDEX AND SUVMAX FOR LIVER METASTASES IN PET-MRI

Bedriye Koyuncu Sökmen[1], Ayşegül Öz[2]

[1]Demiroğlu Bilim Üniversitesi Radyoloji
[2]Medamerikan Tıp Merkezi Radyoloji

Giriş ve Amaç: Karaciğer metastazları (KM) ile normal karaciğer parankimi (NKP) ayrımında görünür difüzyon katsayısı (ADC) heterojenite indeksi ile PET-MRG de ölçülen standart uptake value (SUVmax) değerlerinin karşılaştırılmasını amaçladık.

Gereç ve Yöntem: Ocak 2018 - Mart 2019 tarihleri arasında PET-MRG çekilen 17 onkoloji hastası (9 kadın, 8 erkek; yaş aralığı: 28-78) 25 karaciğer metastazı retrospektif olarak incelendi. ADC ve SUV ölçümleri iş istasyonuna aktarılarak ölçüldü. PET-MRG protokolü 3T cihazda (Biograph mMR, Siemens Healthcare GmbH, Erlangen, Germany) üst abdomene yönelik difüzyon ağırlıklı görüntüleme (b=0 s/mm2 ve 800 s/mm2), aksiyel plan T1 ağırlıklı Turbo Flash ve koronal T2 ağırlıklı HASTE sekansı, aksiyel kontrastlı 3D yağ baskılı VIBE ve tüm vücut aksiyel geç kontrastlı serilerden oluşmaktaydı. Doku heterojenitesi ADC nin varyans katsayısı (ADCcv) kullanılarak hesaplandı. Kantitatif olarak ADCmean, ADCmin ve SUVmax değerleri ölçüldü. Verilerin dağılımı normal dağılıma uygun olmadığından NKP ile KM değerleri arasındaki farklılık Mann-Whitney U testi ile analiz edildi. Değerler arasındaki korelasyon Spearman korelasyon testi ile analiz edildi. Parametrelerin tanısal performansını değerlendirmek için ROC analizi yapıldı.

Bulgular: Karaciğer metastazlarında ADCcv ve SUVmax arasında pozitif ve yüksek düzeyde anlamlı korelasyon mevcut idi (r=0.803). ADCmean ve ADCmin ile SUVmax arasında orta düzeyde negatif korelasyon mevcuttu (sırasıyla r=-0.545, r=-0.570).

ADCcv cut off değeri 0.15 alındığında sensitivite %86, spesifite ise %100, SUVmax değeri ise 3.75 alındığında sensitivite %95, spesifite ise %100 bulundu.

Tartışma ve Sonuç: ADCcv heterojenite indeksi KM ile NKP ni ayırt etmede PET-MRG de ölçülen SUVmax ile iyi korelasyon gösteren potansiyel kantitatif bir biyomarkerdır.

Anahtar kelimeler: PET-MRG, metastaz, ADCcv

Kaynaklar

1) Lokal İleri Rektum Kanserli Hastalarda 18F-FDG PET / BT'de Tümör Heterojenitesinin Dokusal Parametrelerinin Tanıya ve tedavi yanıtını değerlendirmede etkisi, J Nucl Med 2014;55:891e7.
2) Multiparametrik manyetik rezonans görüntüleme ile hepatosellüler karsinom heterojenitesinin ölçümü, Scientific Reports, vol. 7, no. 1, p. 2452, 2017.

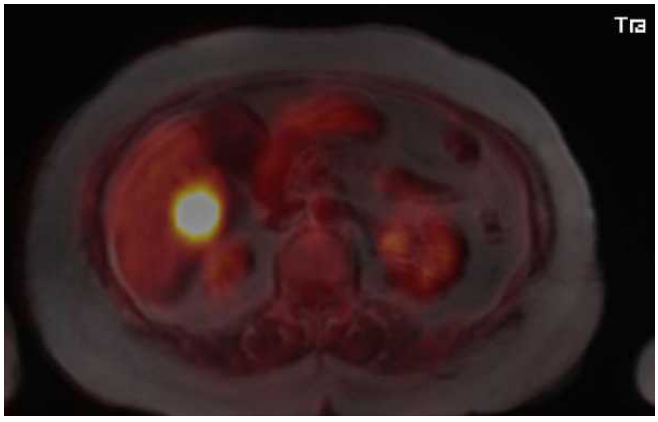

Resim 1. Meme kanseri tanılı olguda; karaciğer segment 6 da PET-MRG de metastazın füzyon görüntüsü (SUVmax:17)

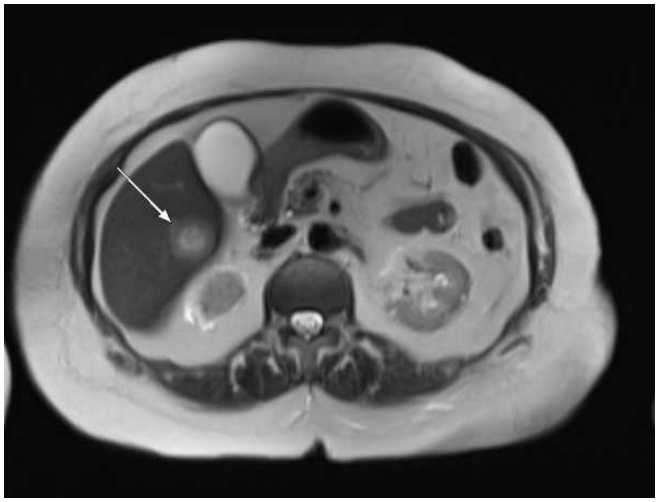

Resim 2. Aynı hastanın aksiyel T2A sekansta karaciğer segment 6 da hiperintens metastaz

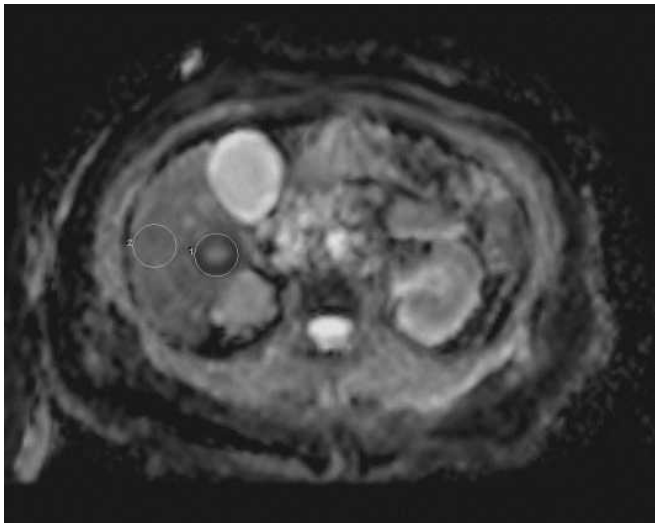

Resim 3. ADC haritalamada metastaz ve normal karaciğer parankimin ölçümleri

Görüntüleme Bilişimi

SS-038

ANALYSING OF PREDATORY OPEN-ACCESS PUBLISHING IN MEDICAL SCIENCES RELEATED TO RADIOLOGY

Serkan Arıbal, Okan İnce, Eyüp Kaya

H.s.u Okmeydanı Training and Research Hospital

Purpose: Our aim in this study was to evaluate the features and publishing practice of predatory journals in medical sciences releated to radiology.

Material and Methods: We checked a freely accessible online and constantly updated version of the Beall's lists of potential predatory publishers and journals in the field of radiology. We scanned the journal whose name was consisting of the word "medical". We searched the following keywords ; Radiology, X-ray, Rontgen, Ultrasound, Computed tomography, Magnetic Resonance Imaging, Imaging, Interventional Radiology within the aim and scope section of the enrolled journals. In the absence of any of the keywords listed above, the journal was not included in the study. We noted the following topics and features of the journals: 1)Location and adress, 2)Article Processing Charge (APC), 3)Indexing database/registries 4) Presence of editor-in-chief and editorial board list 5) Submission and

peer-review process. We performed descriptive statistical analysis to evaluate the proportions of features among journals.

Results: We identified sixtynine medical journals releated to radiology from twenty publishers. Ten of the journals (%14.5) were found to have no contact address. The adress of two of the rest journals which have contact adres could not be found on the map. Three journals (%4.3) were indexed in PubMed. Several journals reported false indexing in the Committee on publication ethics (COPE), International Committee of Medical Journal Editors (ICMJE), Directory of Open Access Journals (DOAJ) and Google Scholar. However, there was a journal which was indexed in science citation index (SCI) expanded surprisingly. There are fiftyseven (%82.6) journals having APC. Mean value of APC 363.2 USD (range 55-1680 USD). There are fourtyone (%59.4) journals which reported the editor-in-chif and sixtyfive (%94.2) journals reported an editorial board list. Nineteen (%27.5) journal mentioned lapse submission acceptance for published articles. Mean article processing duration was 52.3 days (range 8-137 days)

Conclusion: We found a large number of probable predatory medical journals releated to radiology with varying characteristics. It would be beneficial for authors to check and verify journals' features to avoid selecting predatory journals as editorial target.

Anahtar kelimeler: Open access, Predatory, Medical Journal,Publishing

Kaynaklar

1) https://beallslist.weebly.com/ n.d.
2) Beall, Jeffrey (January 1, 2015). "Criteria for Determining Predatory Open-Access Publishers". Scholarly Open Access. Archived from the original (PDF) on November 30, 2016. https://web.archive.org/web/20161130184313/https://scholarlyoa.files.wordpress.com/2015/01/criteria-2015.pdf

Girişimsel Radyoloji

SS-039

EVALUATION OF RISK FACTORS IN PNEUMOTHORAX DEVELOPMENT AFTER COMPUTERIZED TOMOGRAPHY-GUIDED TRANSTHORACIC BIOPSY AND MANAGEMENT OF COMPLICATIONS-BİLGİSAYARLI TOMOGRAFİ EŞLİĞİNDE TRANSTORASİK BİYOPSİ SONRASI PNÖMOTORAKS GELİŞİMİNDE RİSK FAKTÖRLERİNİN DEĞERLENDİRİLMESİ VE KOMPLİKASYONLARIN YÖNETİMİ

Serkan Sevgi[1], Ela Kaplan[1], Mehmet Kolu[2], İsmail Okan Yıldırım[1]

[1]İnönü Üniversitesi Turgut Özal Tıp Merkezi Radyoloji AD
[2]Harran Üniversitesi Tıp Fakültesi Araştırma ve Uygulama Hastanesi Radyoloji AD

Giriş ve Amaç: Bu çalışmada akciğer lezyonları için yapılan transtorasik ince iğne aspirasyon biyopsisi (TTİİAB) prosedürleri hasta-lezyon özellikleri arasındaki ilişki ve gelişen komplikasyonların giderilmesi için kliniğimizde uygulanan tedavilerin etkinliği tartışıldı.

Gereç ve Yöntem: Temmuz 2014-Ağustos 2018 tarihleri arasında yapılan bu retrospektif çalışmada, BT ve PET-BT sonuçlarında malignitesi olduğu düşünülen 186 hastaya (145 erkek, 41 kadın) BT eşliğinde TTİİAB yapıldı.Tüm TTİİAB prosedürleri torasik biyopside sırasıyla 3 ve 6 yıllık deneyime sahip iki girişimsel radyolog tarafından gerçekleştirildi. Hastalar lezyon lokalizasyonuna göre lateral, yüz üstü ve sırt üstü pozisyonlarda hazırlandı. Biyopsi için giriş noktası mümkün olduğunca lezyona dik bir açıyla en kısa yol ve daha az havalanan akciğer dokusu seçilerek, büllöz ve amfizemli alanlar, interlober fissürler ve görünür bronşlardan kaçınarak yapıldı.Tüm biyopsi işlemleri 5 ve 10 cm uzunluğunda 17 gauge dış koaksiyel iğneler ve 10, 15, 20 cm uzunluğunda 22 gauge iç Chiba aspirasyon iğneleri kullanılarak koaksiyel yöntemle yapıldı. İİAB prosedüründen sonra (yerinde), numunelerin alınması, patolog olmadığı için operatör tarafından yeterli olduğu düşünülene kadar tekrarlandı.

Bulgular: 186 BT eşliğinde TTİİAB girişiminden sonra toplam 24 (% 12,9) hastada işleme bağlı pnömotoraks gelişti. Bu hastaların 7' sinde sınırlı ve minimal pnömotoraks vardı ve bunlar için tedavi gerekmedi, 17'sinde ise geniş ve artan pnömotoraks vardı ve işlem sırasında koaksiyel iğne ile manuel hava aspirasyonu yapıldı. Aspirasyon yapılan 12 hastaya plevral yama prosedürü hastaların otolog kanı ile yapıldı, pnömotoraksın devam etmesi ve artması üzerine bu hastaların 6'sına (% 3,2) göğüs tüpü yerleştirildi. Toplam 9 hastada hemoptizi tespit edildi. Hiçbir hastada sistemik hava embolisi saptanmadı. Çok değişkenli lojistik regresyon analizine göre, plevral geçiş sayısı (OR 6.513;% 95, 2.529-16.771 p <0.001), plevra ile ilgisiz bir lezyon varlığı (OR 8.205;% 95, 3.162-21, 291 p <0.001) ve pulmoner amfizem (OR 4.612;% 95, 1.852-11.487 p <0.001) anlamlı bağımsız risk faktörleri olarak bulundu. Pnömotoraks olan ve olmayan gruplar arasında yaş, cinsiyet, lober lokalizasyon ve işlem pozisyonu açısından istatistiksel olarak anlamlı fark yoktu.

Sonuç ve Tartışma: Pnömotoraks gelişiminde işlem yöntemi, lezyon özellikleri ve hastaya bağlı faktörler etkili olmuştur. SIR ve ACR (Perkütan İğne Biyopsisi için Kalite İyileştirme Kılavuzunda) transtorasik biyopsi işlemlerinde tahmini pnömotoraks oranının % 12-45 ve göğüs tüpü gereksiniminin % 2-15 arasında olabileceğini belirtilmiştir. Birçok çalışmada, hasta özelliklerinden lezyona kadar değişen pnömotoraks ile ilişkili risk faktörleri, prosedür yöntemi ve biyopsi iğnesi kalınlığı tanımlanmıştır. Bu çalışmada plevral geçişlerin sayısı, pulmoner amfizem ve plevra ile ilişkili olmayan bir lezyonun varlığı pnömotoraks gelişiminde bağımsız risk faktörleri olarak bulundu. Bunlar, daha önce literatürde tarif edilen risk faktörleri arasındaydı. Bu çalışmada pnömotoraks oranı %12.9 idi ve bu literatür ile uyumlu idi. Ancak, hastalarımızda göğüs tüpü gereksinimi %3,2 idi ve bu oran diğer birçok çalışmaya göre belirgin şekilde düşüktü. Bu durumun kliniğimizde pnömotoraks gelişimi sonrası rutin olarak uygulanan manuel hava aspirasyonu ve otolog kan yaması prosedürlerinin hastalarda göğüs tüpüne olan ihtiyacı azalttığını düşünmekteyiz.

Anahtar kelimeler: Pneumothorax, Biopsy, Lung Neoplasms

Kaynaklar

1-Wu CC, Maher MM, Shepard JA. CT-guided percutaneous needle biopsy of the chest: preprocedural evaluation and technique. AJR Am J Roentgenol 2011;196:511–514.
2-Wiener RS, Schwartz LM, Woloshin S, Welch HG. Population-based risk for complications after transthoracic needle lung biopsy of a pulmonary nodule: an analysis of discharge records. Ann Intern Med 2011; 155:137–144
3-Gupta S, Wallace MJ, Cardella JF et al. Quality improvement guidelines for percutaneous needle biopsy. J Vasc Interv Radiol 2010; 21:969–975
4-Ayyappan AP, Souza CA, Seely J, Peterson R, Dennie C, Matzinger F. Ultrathin fine-needle aspiration biopsy of the lung with transfissural approach: does it increase the risk of pneumothorax? AJR Am J Roentgenol 2008;191:1725–1729
5-Hiraki T, Mimura H, Gobara H et al. Incidence of and risk factors for pneumothorax and chest tube placement after CT fluoroscopy-guided percutaneous lung biopsy: retrospective analysis of the procedures conducted over a 9-year period. AJR Am J Roentgenol 2010;194: 809–814
6-Nakamura M, Yoshizako T, Koyama S, Kitagaki H. Risk factors influencing chest tube placement among patients with pneumothorax because of CT-guided needle biopsy of the lung. J Med Imaging Radiat Oncol 2011;55:474–478
7-Rizzo S, Preda L, Raimondi S et al. Risk factors for complications of CT-guided lung biopsies. Radiol Med 2011;116:548–563

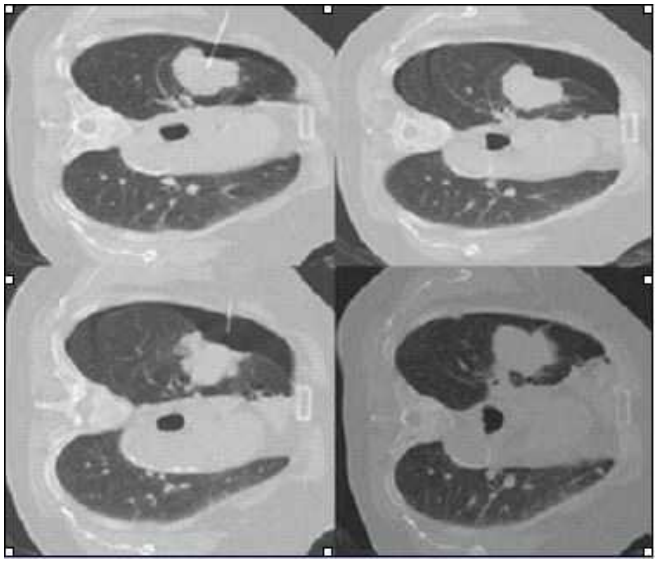

Resim 1. Adenokarsinom tanısı alan 65 yaşındaki erkek hastada lateral pozisyonda tek plevral geçiş sırasında pnömotoraks görülüyor.

Tablo 1. Hasta, lezyon ve işlem özellikleri.

Hasta Ve Lezyon Spesifik Özellikler	
Cinsiyet Kadın Erkek	 41 145
Yaş Mean ± SD	64.9±10,83
Lezyon Boyutu (mm) Mean ± SD	29.97±15,48
Plevra – Lezyon Uzaklığı (mm) Mean ± SD	11.24±11,94
Cilt – Lezyon Uzaklığı (mm) Mean ± SD	44,45±15,93
Plevra ile İlişkisi Var/Yok	132/54
Lob Üst / Orta-İnferior	58/128
Prosedür Pozisyonu Pron / Supin/ Lateral	105/29/52
Plevral Geçiş Oranı 1/ 2 yada üzerinde	125/61
Amfizem Var/Yok	65/121

Tablo 2. Pnömotoraks gelişiminde risk faktörlerinin tek değişkenli analizi.

Hasta Ve Lezyon Özellikleri	Pneumothorax (+)	Pneumothorax (-)	p
Cinsiyet Kadın Erkek	 7 17	 34 128	0,368
Yaş Mean ± SD	66,83±9,85	64,61±10,97	0,394
Lezyon Boyutu (mm) Mean ± SD	17,83±5,62	31,72±15,68	<0,05
Plevra – Lezyon Uzaklığı (mm) Mean ± SD	35,70±9,55	7,62±6,96	<0,05
Plevra – Lezyon Uzaklığı (mm) Mean ± SD	74,54±10,61	40,0±10,99	<0,05
Plevra İlişkisi Var/Yok	7/17	125/37	<0,05
Lob Yukarı/Orta- İnferior	11/13	47/115	0,98
Prosedür Poxisyonu Pron/ Supin/ Lateral	10/9/5	95/43/24	0,132
Plevral Geçiş Sayısı 1/ ≥2	7/17	118/44	<0,05
Amfizem Var/Yok	16/8	49/113	<0,05

Baş-Boyun Radyolojisi

SS-040

POSTLİNGUAL İLERİ DERECEDE İŞİTME KAYBI OLAN HASTALAR İLE İŞİTMESİ NORMAL OLAN KONTROL GRUBUNUN KOHLEAR SİNİR BOYUTLARININ MRG İLE KARŞILAŞTIRILMASI (COMPARING COCHLEAR NERVE DIMENTIONS BETWEEN THE PATIENTS WITH POSTLINGUAL PROFOUND HEARING LOSS AND CONTROL GROUP WITH MAGNETIC RESONANCE IMAGING)

Başak Atalay[1], Mehmet Bilgin Eser[1], Mahmut Tayyar Kalcıoğlu[2], Umut Perçem Orhan Söylemez[1]

[1]İstanbul Medeniyet Üniversitesi, Göztepe Eğitim ve Araştırma Hastanesi Radyoloji AD.
[2]İstanbul Medeniyet Üniversitesi, Göztepe Eğitim ve Araştırma Hastanesi Kbb AD.

Giriş ve Amaç: Çalışmanın ilk amacı kohlear implant adayı postlingual çok ileri derecede işitme kayıplı (PLİK) hastalar ile işitmesi normal olan iki grubun kohlear sinir boyutlarını Manyetik Rezonans (MR) görüntüleme ile karşılaştırmak ve anatomik farklılık olup olmadığını anlamaktı. İkinci amaç işitme kayıplı geçen süre ile kohlear sinir yüzey alanı ve sinyal intensitesinin etkilenip etkilemediğini değerlendirmekti.

Gereç ve Yöntem: Çalışma Etik kurul onayından sonra retrospektif vaka-kontrol çalışması olarak yapıldı (Etik kurul karar no: 2018/177). Hasta grubu Ocak 2013-Mayıs 2018 tarihleri arasında koklear implant cerrahisi uygulanan bilateral ileri derece postlingual sensörinöral işitme kayıplı 13 erkek ve yedi kadın hastanın pre-operatif MR görüntülerinden oluşturuldu. Kontrol grubu ise odyometrik incelemesi normal olan, fasiyal palsi bulgusu olmayan vertigo nedeniyle MR çekilmiş ancak patoloji saptanmamış hastaların görüntülerinden oluşturuldu. Kontrol grubu 16 erkek ve 11 kadın hasta içermekteydi (Resim 1). Hasta grupta 40 ve kontrol grupta 54 olmak üzere toplam 94 kulak değerlendirmeye alındı. Tüm katılımcılar 1.5 Tesla magnet gücünde cihazda; 3D FIESTA sekans aksiyel ve sagittal oblik görüntülerle değerlendirildi.

Katılımcılar kohlear sinirin uzunluğu (KSU), kohlear sinirin beyin sapından çıkış açısı (KSBSA), kohlear sinirin çevresi (KSÇ),kohlear sinir yüzey alanı (KSYA), kohlear sinir sinyal intensitesi (KSSİ), fasiyal sinirin çevresi (FSÇ), fasiyal sinir yüzey alanı (FSYA), fasiyal sinir sinyal intensitesi (FSSİ) ve kohlear sinir intensitesinin fasiyal sinirin intensitesine oranı (KSSİ/FSSİ) semi-otomatik kantitatif olarak değerlendirildi (Resim 2)

Bulgular: Hasta grubu uzun süreli (Ortalama: 20.75±12.42 yıl, aralık: 0.5-45 yıl) işitme kayıplı hastalardan oluşmaktadır. Her iki grup birbiri ile demografik olarak benzerdi ve veriler normal dağılım göstermekteydi (Tablo 1)

Hasta ve kontrol grubu karşılaştırıldığında kohlear sinir uzunluğu ve mid-sagital çizgi ile beyin sapından kohlear sinirin çıkış açısında anlamlı fark bulunmadı (Resim 3 ve Resim 4).

Hasta grubunda kohlear sinirde kontrol grubuna göre intensite kaybı izlenmezken çevre ve yüzey alanı anlamlı farklı bulundu (Resim 5).

Sinyal intensitesi fasiyal sinir için iki grup arasında istatistiksel olarak farklı bulundu; fakat kohlear sinir sinyal intensitesi ve fasiyal sinir intensinin birbirine oranı farklı bulunmadı (Tablo 2).

Fasiyal sinir çevresi iki grup arasında istatiksel anlamlı farklı iken alanı anlamlı fark göstermedi (Tablo 3).

Pearson korelasyon analizinde postlingual işitme kayıplı geçirilen süre ile kohlear sinir çevresi-alanı arasında istatiksel olarak anlamlı olmayan zayıf negatif korelasyon izlendi. Kohlear sinir intensitesinin fasiyal sinirin intensitesine oranında (KSSİ/FSSİ) işitme kaybının süresi ile istatistiksel anlamlı negatif korelasyon izlendi (Tablo 4, Resim 6).

Tartışma ve Sonuç: Bu konuda çalışan benzer araştırmacılardan Kim ve ark.(1) PLİK hastalarda KSYA'ı 0.922 (±0.229) mm2, Jaryszak ve ark.(2) normal işiten grupta KSYA'ı 1.1 (±0.15) mm2, Kang ve ark.(3) normal işiten katılımcılarda hem KSYA hem de FSYA'ı değerlendirdi; sırasıyla 0.98 (±0.33) mm2, 0.79 (±0.31) mm2 olarak buldular. Çalışmamızda PLİK hastalarda KSYA'ı 0.79 (±0.21) mm2 ve normal işiten grupta 1.09 (±0.26) mm2, PLİK hastalarda FSYA'ı 0.90 (±0.29) mm2 ve kontrol grubunda FSYA'ı 1.06 (±0.24) mm2 ölçtük. Ölçümlerimiz literatür ile benzerdi.

PLİK hastalarda kohlear sinir çevresi-alanı ve fasiyal sinir çevresi kontrol grubuna göre anlamlı farklıdır. Bu sonucun işitme kaybı süresi ile ilişkisi bulunmamaktadır. Fasiyal sinir çevresindeki farklılığın kohlear sinir ile arasındaki lif geçişleri nedeniyle olabileceğini düşünüyoruz (4,5). Bu konuda daha çok çalışmaya ihtiyaç vardır.

Anahtar kelimeler: Cochlear Nerve, Facial Nerve, Magnetic Resonance Imaging, Cochlear Implants

Kaynaklar

1. Kim BG, Chung HJ, Park JJet al. Correlation of cochlear nerve size and auditory performance after cochlear implantation in postlingually deaf patients. JAMA Otolaryngol Head Neck Surg 2013;139:604-9. https://doi.org/10.1001/jamaoto.2013.3195
2. Jaryszak EM, Patel NA, Camp Met al. Cochlear nerve diameter in normal hearing ears using high-resolution magnetic resonance imaging. Laryngoscope 2009;119:2042-5. https://doi.org/10.1002/lary.20516
3. Kang WS, Hyun SM, Lim HKet al. Normative diameters and effects of aging on the cochlear and facial nerves in normal-hearing Korean ears using 3.0-tesla magnetic resonance imaging. Laryngoscope 2012;122:1109-14. https://doi.org/10.1002/lary.23184
4. Ozdogmus O, Sezen O, Kubilay Uet al. Connections between the facial, vestibular and cochlear nerve bundles within the internal auditory canal. J Anat 2004;205:65-75. https://doi.org/10.1111/j.0021-8782.2004.00313.x
5. Moriyama H, Hayashi S, Inoue Yet al. Sex differences in morphometric aspects of the peripheral nerves and related diseases. NeuroRehabilitation 2016;39:413-22. https://doi.org/10.3233/NRE-161372

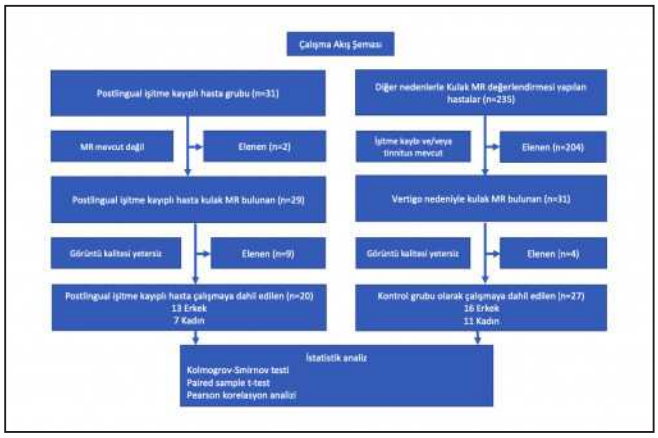

Resim 1. Çalışma akış şeması; Görüntü kalitesi yetersiz olan hasta grubu ve kontrol grubunda işitme kaybı, tinnitus ve fasial palsi bulunan katılımcılar çalışmanın dışında tutuldu.

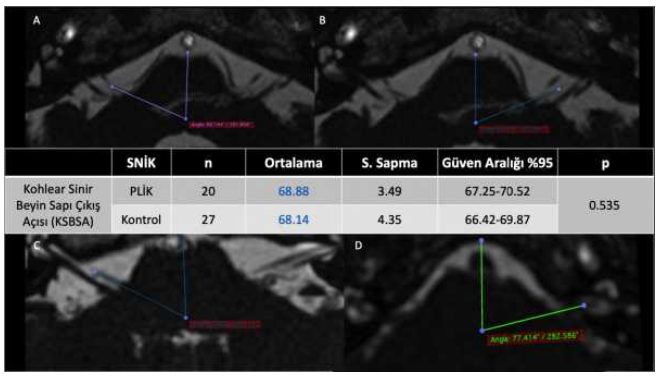

	SNİK	n	Ortalama	S. Sapma	Güven Aralığı %95	p
Kohlear Sinir Beyin Sapı Çıkış Açısı (KSBSA)	PLİK	20	68.88	3.49	67.25-70.52	0.535
	Kontrol	27	68.14	4.35	66.42-69.87	

Resim 2. Görselde kohlear sinirin beyin sapından çıkış açısı örneklerle gösterilmekte. Bu açının ortalama değeri sağ-sol kulak arasında ve cinsiyetler arasında farklı olmamakla birlikte; 60 derece ile 80 derece arasındaki bir aralıkta değişmektedir.

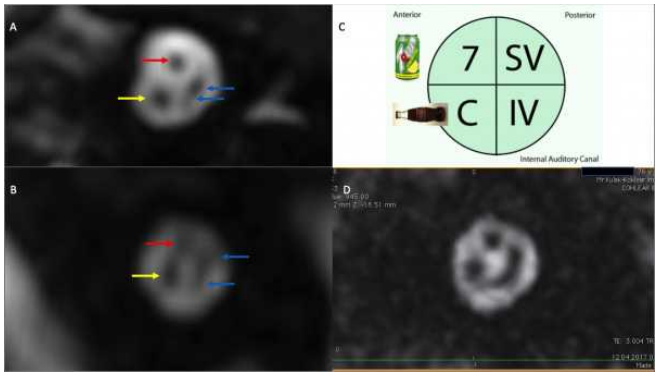

Resim 3. Görselde ölçüme esas olarak alınan 4'lü sinir paketi internal akustik kanalda görülmekte; kırmızı ok fasiyal, sarı ok kohlear ve mavi oklar vestibüler sinirleri göstermektedir.



	SNİK	n	Ortalama	S. Sapma	Güven Aralığı %95	p
Kohlear Sinir Uzunluğu (KSU)	PLİK	20	19.63	2.07	18.66-20.60	0.856
	Kontrol	27	19.76	2.72	18.68-20.84	

Resim 4. FIESTA sekans MR görüntüsü; kohlear sinirin beyin sapından çıkışından kohleaya girişine kadar 3D-Curve MPR ile oluşturulmuş aksiyel oblik plan üzerinden takip edilerek ölçüm yapılmıştır.

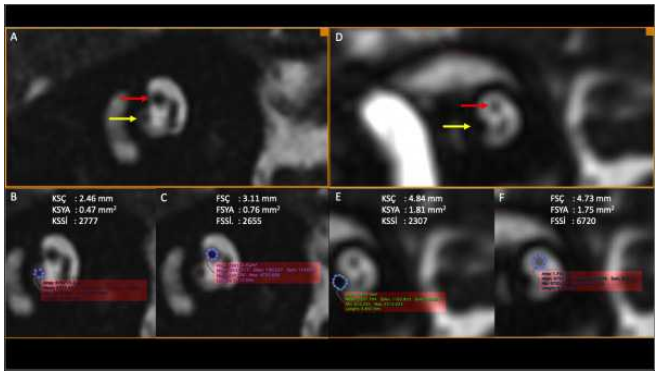

Resim 5. FIESTA sekans MR görüntüsü; kırmızı oklar fasiyal sinir, sarı oklar kohlear siniri göstermekte. İlk vaka (A, B, C) 45 yıllık derin postlingual işitme kayıplı hasta, kontrol grubundaki hasta (D, E, F) ile karşılaştırıldığında; kohlear sinir çevre ve yüzey alanında belirgin fark görülmektedir.

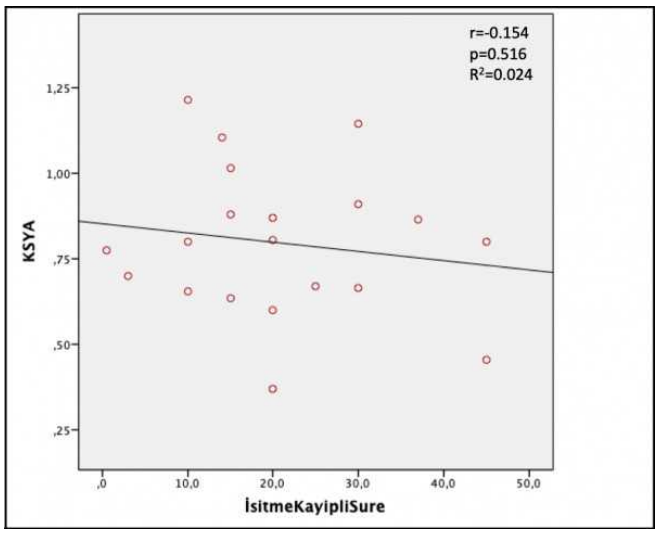

Resim 6. Regresyon analizinde her kırmızı nokta bir hastayı temsil etmektedir. Y ekseni Kohlear sinir yüzey alanını göstermekteyken, X ekseni işitme kaybı ile geçirilen toplam süreyi (yıl olarak) temsil etmektedir. Kohlear sinir çapı ve yüzey alanı ile istatistik anlamlı olmayan zayıf negatif ilişki mevcut.

Tablo 1. Tanımlayıcı istatistik yaş (yıl)

	n	Ortalama (yıl)	S. Sapma	Dağılım (alt-üst)
PLİK	20	49.10	14.82	17-74
Kadın	7	46.43	18.32	17-74
Erkek	13	50.54	13.18	20-71
Kontrol	27	52.48	11.89	24-69
Kadın	11	56.11	10.65	32-69
Erkek	16	49.94	12.34	24-69

Tablo 2. PİK ve kontrol grubundaki tüm kulaklarda kohlear sinir için yapılan ölçümler.

	SNİK	n	Ortalama	S. Sapma	Güven aralığı %95	p
Kohlear Sinir Uzunluğu (KSU)	PLİK	20	19.63	2.07	18.66-20.60	0.856
	Kontrol	27	19.76	2.72	18.68-20.84	
Kohlear Sinir Çevresi (KSÇ)	PLİK	20	3.21	0.47	2.98-3.43	<0.001*
	Kontrol	27	3.77	0.45	3.59-3.95	
Kohlear Sinir Yüzey Alanı (KSYA)	PLİK	20	0.79	0.21	0.69-0.89	<0.001*
	Kontrol	27	1.09	0.26	0.98-1.20	
Kohlear Sinir Sinyal İntensitesi (KSSİ)	PLİK	20	3088	1356	2453-3723	0.080
	Kontrol	27	3948	1986	3158-4729	
Kohlear Sinir Beyin Sapı Çıkış Açısı (KSBSA)	PLİK	20	68.88	3.49	67.25-70.52	0.535
	Kontrol	27	68.14	4.35	66.42-69.87	

Tablo 3. PİK ve kontrol grubundaki tüm kulaklarda fasiyal sinir için yapılan ölçümler.

	SNİK	n	Ortalama	S. Sapma	Güven Aralığı %95	p
Fasiyal Sinir Çevresi (FSÇ)	PLİK	20	3.32	0.52	3.07-3.57	0.008*
	Kontrol	27	3.71	0.42	3.54-3.87	
Fasiyal Sinir Yüzey Alanı (FSYA)	PLİK	20	0.90	0.29	0.77-1.04	0.055
	Kontrol	27	1.06	0.24	0.96-1.16	
Fasiyal Sinir Sinyal İntensitesi (FSSİ)	PLİK	20	3547	1760	2724-4371	0.006*
	Kontrol	27	5454	2760	4362-6546	
Kohlear Sinir int. /Fasiyal Sinir int. (KSSİ/FSSİ)	PLİK	20	0.61	0.37	0.43-0.78	0.363
	Kontrol	27	0.69	0.18	0.62-0.76	

Tablo 4. Hasta grubunda işitme kaybı ile geçirilen süre ve diğer değişkenler arasındaki ilişkiyi gösteren Pearson korelasyon analizi. Kohlear sinir çapı ve yüzey alanı ile istatistik anlamlı olmayan zayıf negatif ilişki mevcut. Fasiyal sinir çapı ve yüzey alanı arasında pozitif korelasyon mevcut olup klinik anlamlı düşünülmedi.

	r	p
Kohlear Sinir Uzunluğu (KSU)	0.037	0.877
Kohlear Sinir Çevresi (KSÇ)	-0.140	0.556
Kohlear Sinir Yüzey Alanı (KSYA)	-0.154	0.516
Kohlear Sinir Sinyal İntensitesi (KSSİ)	0.058	0.807
Fasiyal Sinir Çevresi (FSÇ)	0.489	0.029*
Fasiyal Sinir Yüzey Alanı (FSYA)	0.541	0.014*
Fasiyal Sinir Sinyal İntensitesi (FSSİ)	-0.060	0.801
Kohlear Sinir İnt. /Fasiyal Sinir int. (KSSİ/FSSİ)	-0.479	0.032*
Kohlear Sinir Beyin Sapı Çıkış Açısı (KSBSA)	0.281	0.231

Abdominal Radyoloji

SS-041

KRONİK KARACİĞER HASTALIĞINDA HEPATİK FONKSİYON DEĞERLENDİRİLMESİNDE KANTİTATİF MRG TEKNİKLERİNİN KATKISI VE MOLLI-DEĞİŞKEN AÇILI T1 HARİTALAMA YÖNTEMLERİNİN KARŞILAŞTIRILMASI THE CONTRIBUTION OF QUANTITATIVE MRI TECHNIQUES IN THE EVALUATION OF HEPATIC FUNCTION IN CHRONIC LIVER DISEASE

Diğdem Kuru Öz, Elif Peker, Melahat Kul, İlhan Erden, Ayşe Erden
Ankara Üniversitesi Tıp Fakültesi Radyoloji AD

Giriş: Kronik karaciğer hastalığının prognozu ve tedavisi, sirozun öncüsü olan fibrozis derecesine bağlıdır(1). Hepatik fibrozis regresyon potansiyeline sahip dinamik süreçtir(2,3). Fibrozisin tanısında referans standart biyopsidir(4). Fibrozis değerlendirmesinde kantitatif MRG yöntemleri arasında difüzyon ağırlıklı görüntüleme, T1-T2 haritalama ve MR Elastografi(MRE) yer almaktadır(5-7). Literatürde fibrozis varlığını-evresini, dolayısı ile hepatik fonksiyonu ortaya koymada tüm kantitatif MRG tekniklerini araştıran henüz çalışma yoktur.

Amaç: Kronik karaciğer hastalarında hepatik fonksiyon ve prognozun değerlendirilmesinde, kantitatif MRG yöntemlerinin (MRE,ADC Histogram,T1-T2Haritalama) katkısını araştırmak ve 'Look-Locker Inversion Recovery' (MOLLI) ve B1 inhomojenite düzeltilmiş volumetrik T1 haritalama yöntemlerini karşılaştırmaktır.

Gereç ve Yöntem: Çalışmaya Mayıs 2018-Nisan 2019 tarihleri arasında viral hepatit(26 hasta), toksik(3 hasta), kriptojenik(11 hasta) nedenlere bağlı kronik karaciğer hastalığı olan 40 hasta dahil edildi. Child-Pugh skoruna göre gruplandırılan hastalara 1.5 T MR cihazında, MRE, pre-ve Gd-EOB-DTPA ile postkontrast 20. dk B1 inhomojenite düzeltilmiş volumetrik ve MOLLI teknikleri ile T1 haritalama ve T2 haritalama incelemeleri gerçekleştirildi. Kantitatif difüzyon analizi difüzyon ağırlıklı görüntülerden (b=0, 400, 800) oluşturulan ADC haritaları üzerinden gerçekleştirildi. Tüm teknikler

ile aynı kesitten elde edilen görüntüler üzerinden ROI ile kantitatif ölçümler gerçekleştirildi. ADC Histogram analizi 'Image J' programı kullanılarak oluşturuldu.

MOLLI T1 haritalama için EKG tetiklemeli MOLLI5(3)3, MOLLI3(3)3(3)5, MOLLI3(2)3(2)5 ve MOLLI5(3)3kalp hızına göre düzeltilmiş(kh) ve postkontrast 20. dakikada MOLLI4(1)3(1)2, MOLLI3(3)3(3)5, MOLLI3(2)3(2)5, MOLLI4(1)3(1)2(kh), T2 haritalama için EKG tetiklemeli T2 ve T2(kh) sekans şemaları kullanıldı.

Child Pugh grupları arasında; karaciğer parankim sertliği(kPa), pre-ve postkontrast T1 relaksasyon zamanları(T1karaciğer), pre-ve postkontrastT1karaciğer değerleri arasındaki değişim(ΔT1karaciğer), düzeltilmiş postkontrastT1karaciğer(postkontrastT1karaciğer-postkontrastT1dalak/postkontrastT1dalak), T2 ve ADC histogram analizi ile elde edilen ADCmean, ADCmedian, standart deviasyon(SD), skewness, kurtosis, ADC10, ADC25, ADC50, ADC75, ve ADC90 değerleri karşılaştırıldı. Child-Pugh A ve B grupları ayrımı için ROC analizi kullanıldı. T1 haritalama metodları arasında korelasyona bakıldı.

Bulgular: 40 kronik karaciğer hastasının 29'u(%72,5) Child-Pugh A, 11'i(%22.5) Child Pugh B grubundaydı. Child-Pugh skoruC olan hasta yoktu(Tablo1).

Child-Pugh grupları arasında prekontrastT1(Şekil1,2,3), T2 relaksasyon zamanları ve ADC histogram parametreleri arasında anlamlı fark saptanmadı($p>0.05$).

MRE değerleri(Şekil4,5), postkontrastT1karaciğer(Şekil6,7,8), ΔT1karaciğer ve düzeltilmiş postkontrastT1karaciğer değerleri iki grup arasında anlamlı olarak farklıydı($p\leq0.008$).

Elastografi için 5.1 kPa eşik değerde eğri altında kalan alan, duyarlılık, seçicilik ve doğruluk sırasıyla 0.77, %72, %78 ve %76idi($p=0.009$)(Şekil9).

B1 inhomojenite düzeltilmiş volumetrik ve MOLLI postkontrastT-1karaciğeriçin eğri altında kalan alan, duyarlılık, seçicilik ve doğruluk sırasıyla 0.82, %72, %88, %83($p=0.002$) ve 0.78-0.81, %72, %88, %83idi($p<0.007$)(Şekil10).

MOLLI ΔT1karaciğer ve MOLLI düzeltilmiş postkontrastT1karaciğer için eğri altında kalan alan, duyarlılık, seçicilik ve doğruluk sırasıyla 0.80-0.82, %90, %65-73, %72-78($p<0.004$) ve 0.87-0.89, %90, %80, %83idi($p\leq0.001$).

PrekontrastT1karaciğerdeğerleri açısından her iki T1 haritalama metodu arasında oldukça iyi korelasyon mevcuttu($r=0.68-0.79$, $p<0.001$).

Tartışma: Child-Pugh skoru arttıkça MRE ve postkontrastT1karaciğerdeğerlerindeki artış; ΔT1karaciğerve düzeltilmiş postkontrast-T1karaciğerdeğerlerindeki azalma olarak bulduğumuz sonuçlarımız literatürdeki birçok çalışma ile uyumlu idi(2,4,8). Kim JE ve ark.nın iki T1 haritalama metodunu karşılaştırdığı çalışmada bizim çalışmamızda olduğu gibi her iki metod ile elde edilen T1 değerleri yüksek korelasyon göstermiştir(7).

Sonuç: MRE, B1 inhomojenite düzeltilmiş volumetrik ve MOLLI T1 haritalama teknikleri kronik karaciğer hastalarında hepatik fonksiyonu ve klinik ciddiyeti belirlemede ek katkılar sağlayabilmektedir. Özellikle düzeltilmiş postkontrastT1karaciğerdeğerleri karaciğer fonksiyonunun tahmini ve karaciğer yetmezliğine gidişi öngörmede en iyi yaklaşım olabilir.

Anahtar kelimeler: Kronik karaciğer hastalığı, T1 haritalama, MOLLI, T2 Haritalama, ADC Histogram analizi

Kaynaklar

1- Faria SC, Ganesan K, Mwangi I, et al. MR imaging of liver fibrosis:current state of the art. Radiographics. 2009 Oct;29(6):1615-35.
2- Pan S, Wang XQ, Guo QY. Quantitative assessment of hepatic fibrosis in chronic hepatitis B and C: T1 mapping on Gd-EOB-DTPA-enhanced liver magnetic resonance imaging. World J Gastroenterol. 2018 May 14;24(18):2024-2035.
3- Trautwein C, Friedman SL, Schuppan D, et al. Hepatic fibrosis: Concept to treatment. J Hepatol. 2015 Apr;62(1 Suppl):15-24.
4- Ding Y, Rao SX, Zhu T,et al. Liver fibrosis staging using T1 mapping on gadoxetic acid-enhanced MRI compared with DW imaging. Clin Radiol. 2015 Oct;70(10):1096-103.
5- Saito K, Tajima Y, Harada T. Diffusion-weighted imaging of the liver: Current applications. World J Radiol. 2016 Nov 28; 8(11): 857–867.
6- Li B, Min J, Liang W, Zhang G,et al. Use of magnetic resonance elastography for assessing liver functional reserve: A clinical study. World J Gastroenterol. 2015 Jun 28; 21(24): 7522–7528.
7- Kim JE, Kim HO, Bae K, Choi DS, Nickel D. T1 mapping for liver function evaluation in gadoxetic acid-enhanced MR imaging: comparison of look-locker inversion recovery and B1 inhomogeneity-corrected variable flip angle method. Eur Radiol. 2019 Mar 22. doi: 10.1007/s00330-018-5947-4.
8- Sheng RF, Wang HQ, Yang L,et al. Assessment of liver fibrosis using T1 mapping on Gd-EOB-DTPA-enhanced magnetic resonance. Dig Liver Dis. 2017 Jul;49(7):789-795.

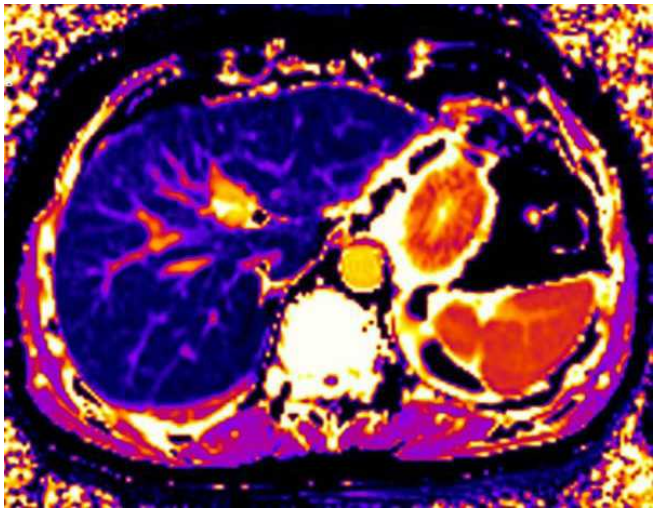

Şekil 1. 55 yaşında erkek, Child-Pugh A grubu hastaya ait MOLLI 3(3)3(3)5 sekansı ile elde edilmiş prekontrast T1 harita görüntüsü. T1 relaksasyon zamanı: 612.6 msn.



Şekil 2. 61 yaşında kadın, Child-Pugh B grubu hastaya ait MOLLI 3(3)3(3)5 sekansı ile elde edilmiş prekontrast T1 harita görüntüsü. T1 relaksasyon zamanı: 689.4 msn.

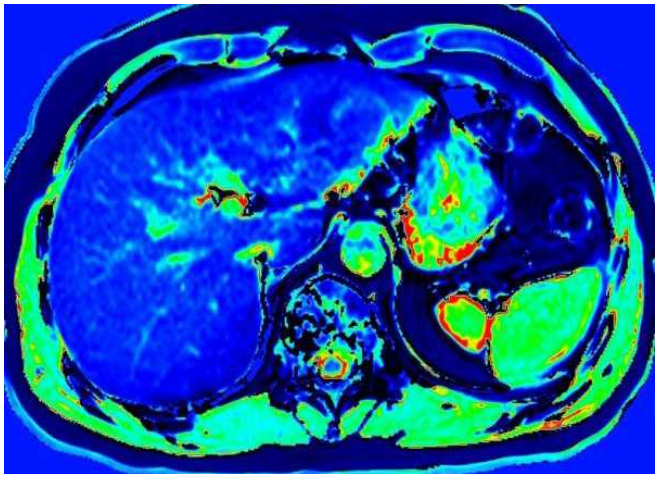

Şekil 3. Child-Pugh A hastasına (Şekil 1. deki aynı hasta) ait B1 inhomojenite düzeltilmiş volumetrik prekontrast T1 harita görüntüsü. T1 relaksasyon zamanı: 644.8 msn.

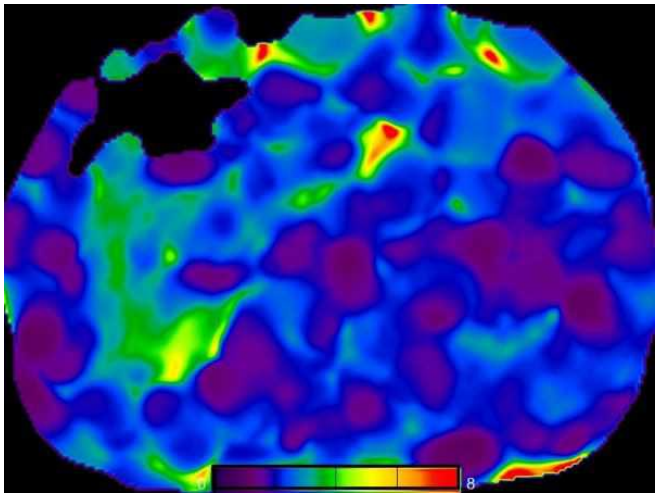

Şekil 4. Child-Pugh A hastasına (Şekil 1. deki aynı hasta) elastogram görüntüsü. Karaciğer parankim sertliği 2.5 kPa.

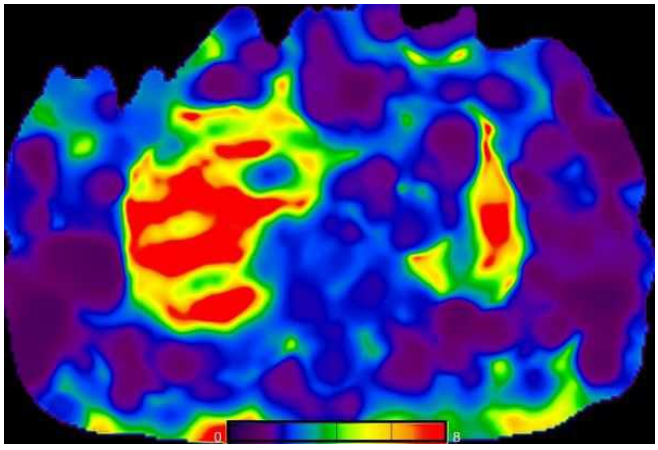

Şekil 5. Child-Pugh B hastasına (Şekil 2. deki aynı hasta) ait elastogram görüntüsü. Karaciğer parankim sertliği 6.2 kPa.

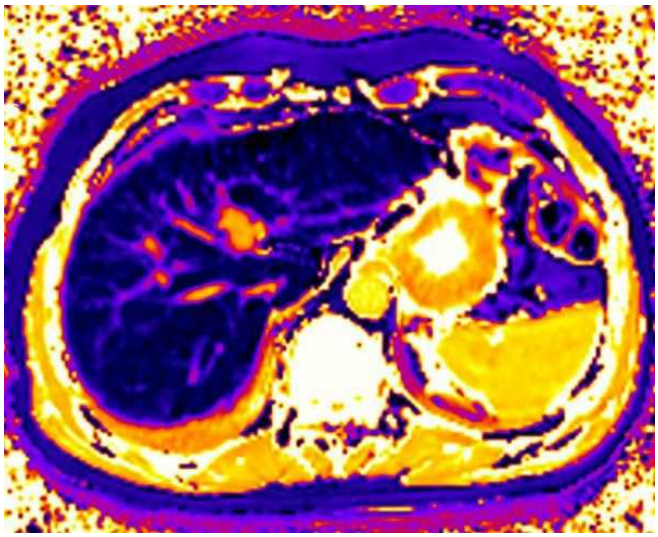

Şekil 6. Child-Pugh A hastasına (Şekil 1. deki aynı hasta) ait MOLLI 3(3)3(3)5 sekansı ile elde edilmiş postkontrast T1 harita görüntüsü. T1 relaksasyon zamanı: 190.4 msn.

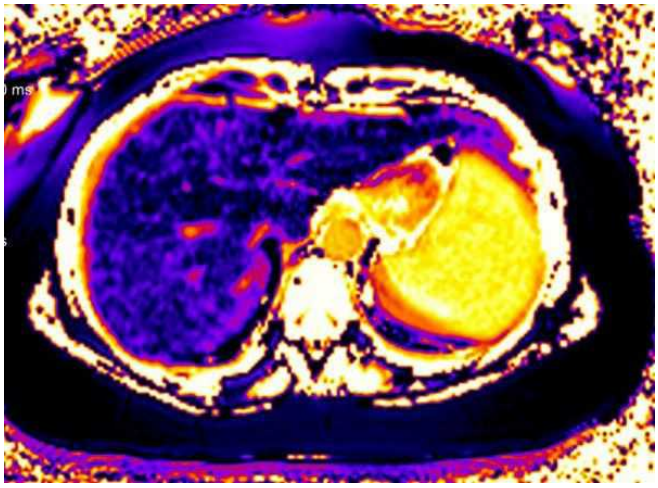

Şeki 7. Child-Pugh B hastasına (Şekil 2. deki aynı hasta) ait MOLLI 3(3)3(3)5 sekansı ile elde edilmiş postkontrast T1 harita görüntüsü. T1 relaksasyon zamanı: 309.2 msn. Şekil 6 ile karşılaştırıldığında Child-Pugh skoru arttıkça gadoksetik asitin T1 kısaltma etkisinde azalma görülmekte.

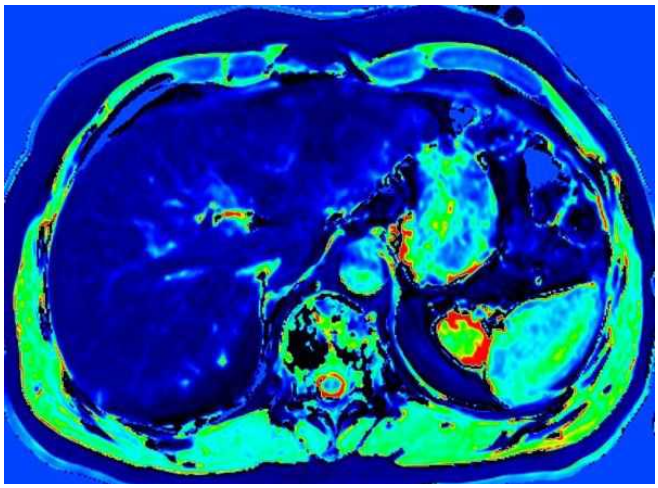

Şekil 8. Child-Pugh A hastasına (Şekil 1.deki aynı hasta) ait B1 inhomojenite düzeltilmiş volumetrik postkontrast T1 harita görüntüsü. T1 relaksasyon zamanı: 282.8 msn. Şekil 3 ile karşılaştırıldığında gadoksetik asitin T1 kısaltma etkisi görülmekte.

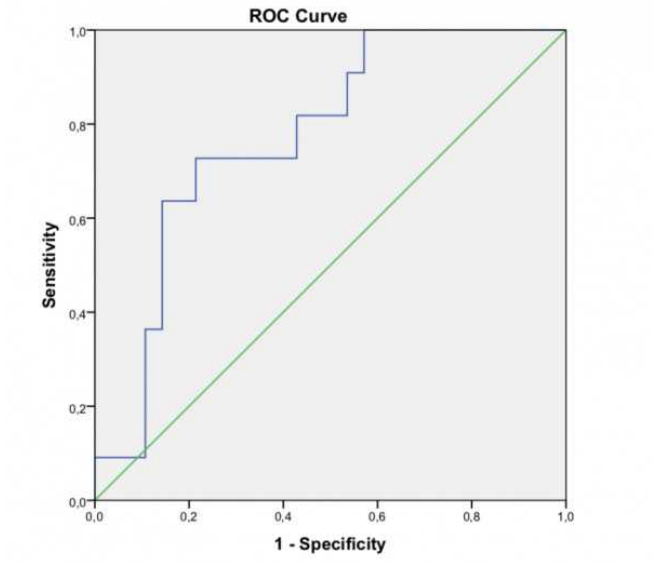

Şekil 9. Child-Pugh A-B hastasına grubu ayrımında MR Elastografiye ait ROC analizi grafiği.

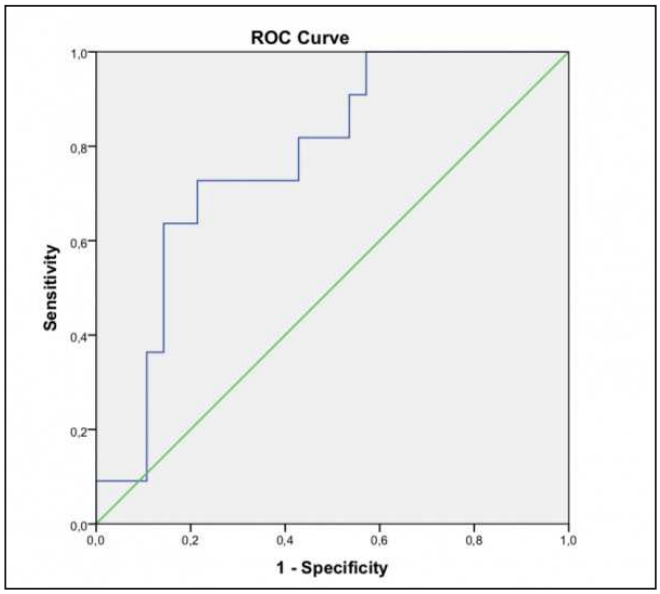

Şekil 10. Child-Pugh A-B grubu ayrımında B1 inhomojenite düzeltilmiş volumetrik postkontrast T1 haritalama tekniğine ait ROC analizi grafiği.

Tablo 1. Child-Pugh A ve B grubu hastaların demografik özellikleri

n=40	Child-Pugh A	Child-Pugh B
	n=29 (%72.5)	n=11 (%27.5)
Yaş		
median (min-maks)	57 (29-81)	66 (29-74)
Cinsiyet		
Erkek	20 (%69)	8 (%72.7)
Kadın	9 (%31)	3 (%27.3)

Abdominal Radyoloji

SS-042

KRONİK VİRAL HEPATİTLİ HASTALARDA HEPATİK FİBROZİSİN DA-MRG VE DİNAMİK KONTRASTLI MRG İLE DEĞERLENDİRİLMESİ

Mehmet Hakan Pıçak[1], Hande Yardımcı[2], Özgür Kılıçkesmez[2]

[1]Çiğli Bölge Eğitim Hastanesi
[2]İstanbul Eğitim ve Araştırma Hastanesi

Amaç: Bu çalışmada, kronik hepatitli ve sirotik hastalarda karaciğer fibrozis derecesini, altın standart biyopsi yerine non-invaziv olarak difüzyon ağırlıklı MR görüntüleme (DA-MRG) ve dinamik kontrastlı MRG ile değerlendirmeyi ve ADC değerlerinin histolojik fibrozis derecelendirmesi yerine kullanılabilirliğini araştırmayı amaçladık.

Gereç ve Yöntem: Çalışmamıza İstanbul EAH'de Ocak 2015 - Nisan 2016 tarihleri arasında kronik hepatit tanılı, karaciğer biyopsisi ile modifiye Knodell ve İshak fibrozis skorlaması yapılmış multifazik batın MRG incelemesi olan 46 olgu ve çeşitli nedenlerle multifazik batın MRG incelemesi olan radyolojik ve klinik ve laboratuar değerlendirmelerinde karaciğeri normal değerlendilen 11 olgu (5 hemanjiyom,4 karaciğer kisti, 2 adrenal kitle) dahil edilmiştir. Tüm olguların dinamik MRG ve DAG incelemeleri 1,5-Tesla MRG cihazı (Signa HDxt, GE Medical Systems) ile 8 kanallı vücud sarmalı kullanılarak gerçekleştirildi. Tüm incelemelerde aksiyel T1 ağırlıklı (T1A) spoiled gradient eko in -phase,opposed phase, aksiyel T2 ağırlıklı Fast spin eko (FSE T2A), koronal SSFSE T2A,Aksiyel yağ baskılı T2A,3D aksiyel T1A kontrastsız ve aksiyel dinamik kontrastlı,geç faz koronal kontrastlı fast SPGR LAVA, DAG'ler b=0 ve b=400 değerleri kullanılarak elde edildi. ADC haritaları ayrı bir iş istasyonunda (Advantage Workstation 4.4-GE Medical Systems) yazılım programı (Functool) kullanılarak oluşturuldu. ADC haritada 80-100 mm2 ROI kullanılarak karaciğerin 4 kadranından (sağ lob anterior ve posterior segmentler, sol lob medial ve lateral segmentler), fokal lezyonlar, vasküler yapılar ve artefakt alanlarından kaçınarak ADC değerleri ölçüldü ve ortalaması alındı. Aynı seviyedeki kesitlerden dalak ADC değeri ölçüldü. Normalize karaciğer ADC (karaciğer ADC/Dalak ADC) değerleri hesaplandı. Kontrastsız LAVA görüntülerde karaciğerin 4 kadranından (sağ lob anterior ve posterior segmentler, sol lob medial ve lateral segmentler) sinyal intensite (SI) ölçümleri yapılıp ortalaması alındı.Kontrastsız seriye en yakın kesitler ve lokalizasyonlardan postkontrast portal faz görüntülerde 4 kadrandan SI ölçümleri yapılıp ortalaması alındı. Kontrastlı ve kontrastız görüntülerde benzer seviyelerden paraspinal kasların SI'leri ölçülerek normalize değerler elde edildi. (Normalize kontrastlanma indeksi (CEI) kontrastsız KC SI/paraspinal SI)/(C+ portal faz KC SI/paraspinal SI). Tüm olgularda kontrast öncesi ortalama (preort), kontrast sonrası ortalama (postort) sinyal intensiteleri ölçüldü, CEI ve post/pre değerleri hesaplandı.

Bulgular: Çalışmamızda fibrozis evrelerine göre F0(n:11), F1(n:16), F2 (n:9), F3 (n:6), F4 (n:7), F5 (n:4), F6 (n:4) gruplanan olguların ortama ADC değerleri sırasıyla 1.58x10-3, 1.64x10-3, 1.31x10-3, 1.10x10-3, 0.99x10-3, 0.81x10-3, 0.76x10-3 olarak bulunmuştur. Fibrozis evresine göre ADC değerlerinin ortalamalarının arasındaki farklılığın anlamlılığını test amacıyla Kruskal-Wallis testi yapıldı. Karaciğer ortalama ADC değerleri arasında çok yüksek istatistiki anlamlılık saptanmıştır($p<0.001$). Düzeltilmiş ADC değerleri arasında yüksek istatistiki anlamlılık saptanmıştır($0.001<=p<0.01$). Dalak ADC değerleri arasında istatistiki olarak anlamlı bir sonuç bulunamamıştır. Olguların ROC analizleri yapılmıştır.

Sonuç: Sonuç olarak DA-MRG görüntüler bir çok görüntüleme merkezinde rutin sekanslar arasına girmiş ve yaygın olarak kullanılmaktadır ve fibrozisin evrelendirilmesinde yararlı sonuçlar vermektedir.

Anahtar kelimeler: hepatik fibrozis,difüzyon mrg,viral hepatit,karaciğer biyopsi,fibrozis evreleme,adc

Kaynaklar

1. Dufour JF, DeLellis R, Kaplan MM. Regression of hepatic fibrosis in hepatitis C with long-term interferon treatment. Digestive diseases and sciences. 1998;43(12):2573-6.
2. Wanless IR, Nakashima E, Sherman M. Regression of human cirrhosis. Morphologic features and the genesis of incomplete septal cirrhosis. Archives of pathology & laboratory medicine. 2000;124(11):1599-607.
3. Malekzadeh R, Mohamadnejad M, Nasseri-Moghaddam S, Rakhshani N, Tavangar SM, Sohrabpour AA, et al. Reversibility of cirrhosis in autoimmune hepatitis. The American journal of medicine. 2004;117(2):125-9.
4. Thampanitchawong P, Piratvisuth T. Liver biopsy:complications and risk factors. World journal of gastroenterology : WJG. 1999;5(4):301-4.
5. Regev A, Berho M, Jeffers LJ, Milikowski C, Molina EG, Pyrsopoulos NT, et al. Sampling error and intraobserver variation in liver biopsy in patients with chronic HCV infection. The American journal of gastroenterology. 2002;97(10):2614-8.
6. Moore KM PTçMY, İ. Okar, H.Dalçık). . İnsan embriyolojisi klinik yönleri ile. 1.Baskı ed. İstanbul: Nobel Tıp Kitabevi 2002 2002.
7. Junqueira LC CJ, Kelley RO. . Temel histoloji 1993 ed. İstanbul: Barış Kitabevi; 1993. p. 380-5.
8. Segments of the human liver and current surgical nomenclature of liver sections.: Nature Reviews Clinical Oncology; 2014. Available from: http://www.nature.com/nrclinonc/journal/v11/n8/fig_tab/nrclinonc.2014.90_F1.html.

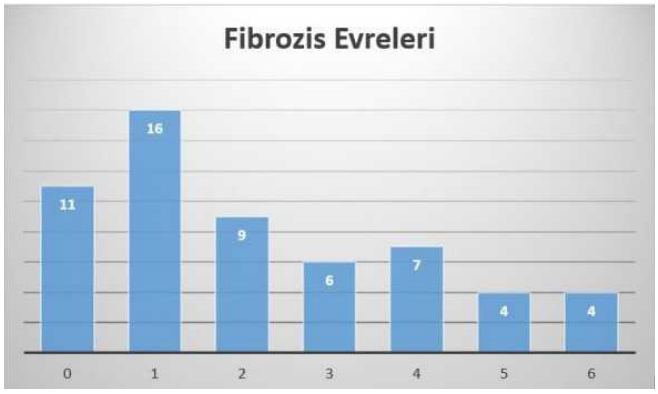

Şekil 1. Fibrozis evrelerine göre olguların dağılımı

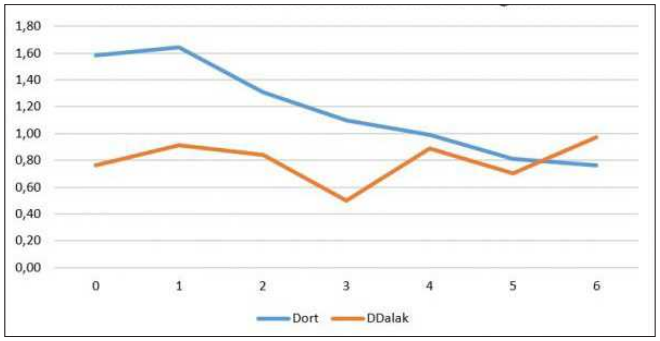

Şekil 2. Fibrozis evrelerine göre ortalama ADC değerleri

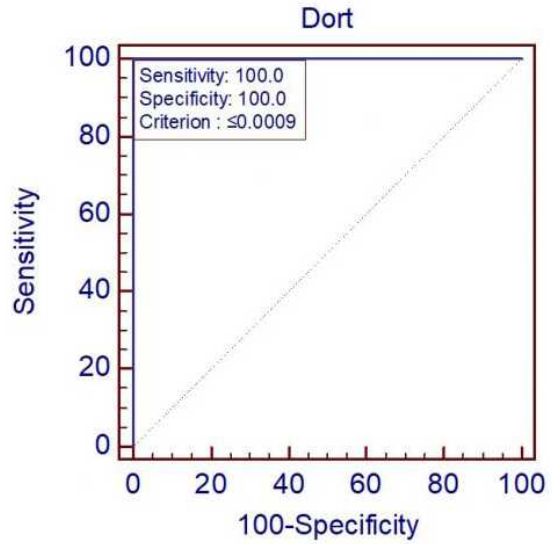

Şekil 3. Evre 0,1 ve 2 ile evre 5 ve 6 (siroz) arasında yapılan ROC analizi

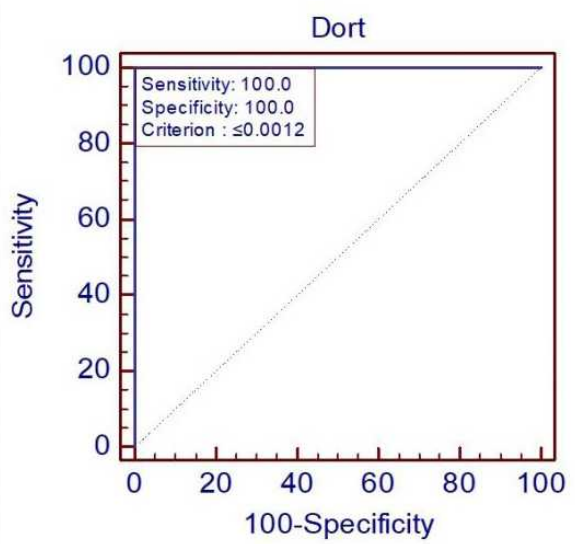

Şekil 4. Evre 0 ile evre 3 ve 4 arasında yapılan ROC analizi

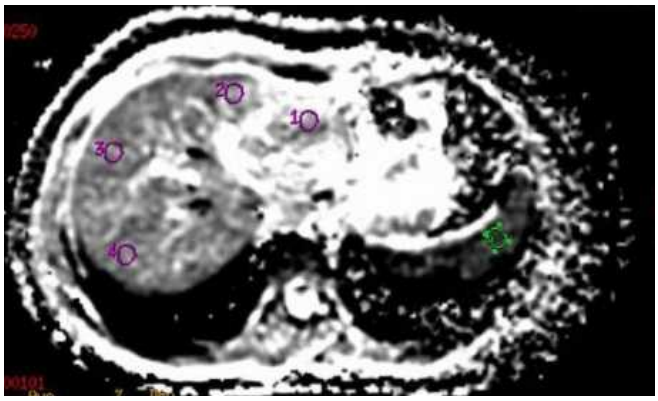

Resim 1. Fibrozis Evre 0

23 yaşında olan radyolojik ve klinik-laboratuar değerlendirmelerinde karaciğeri normal değerlendirilen ve fibrozis evresi "0" kabul edilen erkek olgunun karaciğer 4 kadrandan ve dalaktan ADC ölçümleri.

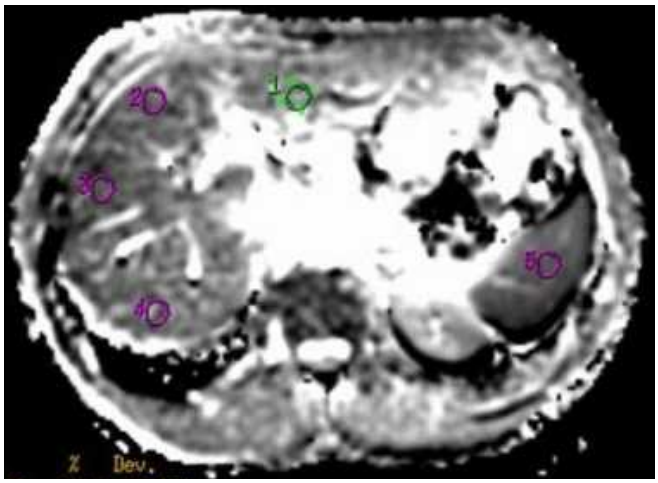

Resim 3. Fibrozis Evre 3

Biyopsi ile fibrozis evresi "3" olarak belirlenmiş 57 yaşında erkek olguda, ciğer 4 kadrandan ve dalaktan yapılan ADC ölçümleri.

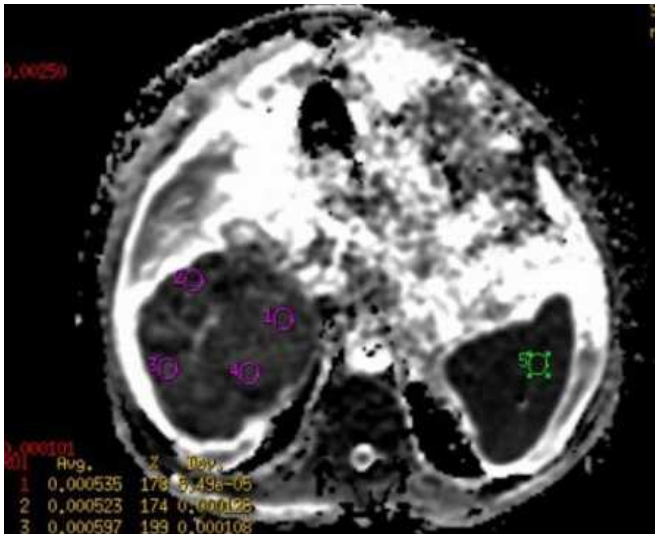

Resim 4. Fibrozis Evre 6
Biyopsi ile fibrozis evresi "6" olarak belirlenmiş 80 yaşında erkek olguda, karaciğer 4 kadrandan ve dalaktan yapılan ADC ölçümleri.

Tablo 1. Ölçümlerin maksimum,minimum ve ortalama değerleri

Ölçümler	n	Minimum	Maximum	Ortalama	Std. Sapma
PreOrt	57	167,75	864,50	431,39	131,82
Postort	57	290,75	1562,75	744,32	270,33
CEI	57	0,94	2,00	1,35	0,20
PostPre	57	1,12	2,68	1,72	0,24
Dort	57	0,65x10-3	2,69x10-3	1,32x10-3	0,39x10-3
Ddif	57	0,47	22,43	2,42	3,37
DDalak	57	0,11x10-3	1,38x10-3	0,81x10-3	0,31x10-3

Tablo 2. Yapılan ölçümler ve fibrozis evresi arasında korelasyon analizi

			HAI Skoru	Fibrozis Evresi
Spearman's rho	HAI	rs (ro)		,929
		p		,000
	PreOrt	rs (ro)	-0,371	-0,322
		p	0,004	0,015
	C+ort	rs (ro)	-0,246	-0,213
		p	0,066	0,112
	CEI	rs (ro)	0,002	0,002
		p	0,990	0,989
	PostPre	rs (ro)	0,124	0,136
		p	0,359	0,314
	KC ADC	rs (ro)	-0,748	-0,850
		p	0,000	0,000
	Düzelt. ADC	rs (ro)	-0,349	-0,432
		p	0,008	0,001
	Dalak ADC	rs (ro)	-0,013	-0,017
		p	0,923	0,900

Pediatrik Radyoloji

SS-043

YÜKSEK DOĞUM AĞIRLIĞI İLE UMBLİKAL VEN ÇAPI ARASINDA BİR İLİŞKİ VAR MIDIR?

Şadan Tutuş[1], Neşe Asal[2], Gülsüm Uysal[3], Hatice Şahin[4]

[1]Kayseri Şehir Hastanesi Radyoloji Kliniği
[2]Kırıkkale Üniversitesi Radyoloji AD
[3]Adana Numune Eğitim Araştırma Hastanesi Kadın Hastalıkları ve Doğum Kliniği
[4]Ege Üniversitesi Tıp Fakültesi Tıp Eğitimi AD

Amaç: 20-24. Gebelik haftalarında yapılan sonografik bakıda; umblikal ven çapı değerleri ile yüksek doğum ağırlıklı yeni doğanların doğum ağırlığı arasındaki ilişkiyi araştırmaktır.

Yöntem: 20-24. Gebelik haftaları arasındaki 220 düşük riskli gebe croSS-sectional çalışmaya alındı. Biparyetal çap, baş ve karın çevresi, femur uzunluğunu içine alan fetal antropometrik ölçümler hesaplandı. Ayrıca serbest luptan umblikal kord ve umblikal ven çapı, plasenta kalınlığı, umblikal arter, orta serebral arter ve uterin arter doppler ölçümleri(RI ve PI ölçümleri) hesaplandı. Yüksek doğum ağırlıklı yeni doğanları belirlemede; Türk yeni doğanlarına ait gestasyonel yaş ve cinsiyete göre hazırlanan persantil tabloları kullanıldı.

Bulgular: Yapılan istatistiksel analiz sonucunda gebeliğin 20-24. haftasında elde edilen umblikal ven çapı ile LGA'lı yeni doğanın doğum ağırlığı arasında ters ilişki bulunmuştur ($p<0,05$). Sonografide elde ettiğimiz diğer parametreler ile LGA'lı yeni doğanların doğum kilosu arasında bir ilişki bulunmamıştır.

Tartışma ve Sonuç: Gebeliğin 20-24. Haftalarında umbilikal ven çapı arttıkça LGA'lı yeni doğanlarda doğum kilosu azalmakta olup ters ilişki mevcuttur. İkinci trimesterde ölçülen umbilikal ven çapı, LGA'lı fetal doğumları öngörmede, gebelik algoritması açısından önemli bir yere sahip olabilir. Bu bulgunun fizyopatolojisi tam olarak açıklanamamış olup daha ileri çalışmalara kapı aralamaktadır.

Giriş: Son yıllardaki ultrasonografi teknolojisindeki gelişmelere bağlı olarak fetüs ağırlığını etkileyen faktörleri daha kolay tahmin edebiliyoruz. Fetal gelişim maternal (hipertansiyon, diabetes mellitus, otoimmun hastalıklar), fetal (anöploidi ve çeşitli genetik sendromlar), plasental (plasenta previa, velamentöz kord insersiyonu ve vaza previa) gibi birçok faktörlerden etkilenir (1). İnsan ve hayvan çalışmalarında gebelik haftası ilerledikçe fetusun desteklenmesi için uteroplasental ünite kabiliyetinin azaldığı gösterilmiştir (2-4). Büyüyen bir fetusun artan talebini karşılamak için umblikal arter çapı, kan akış hacmi ve volümü artar. Bu durum aslında uteroplesantal sistemin ikinci trimesterden itibaren fetal talepleri karşılayabilmesi için giderek azalan bir yeteneğini gizlemektedir. Fetal büyüme anormallikleri tanısında düşük doğum ağırlığı, makrozomi, küçük gestasyonel yaş (SGA) ve büyük gestasyonel yaş (LGA) gibi kriterler kullanılır. Anormal biyometri varlığında anormal fetal büyümenin fetal, plasental veya maternal nedenlerini bulmak için klinik ve ultrason incelemeleri başlatılır. Yeni alternatiflerin hiçbiri açıkça üstünlük sağlayamadığından fetal biyometri; anormal fetal büyümenin tanısında altın standart olarak yerini korumaktadır (5).

Yüksek ve düşük doğum ağırlığı hem perinatal dönemde hem de doğum sırasında yenidoğan komplikasyonlarına sebep olabilir. Düşük doğum ağırlığı ile ilişkili perinatal komplikasyonlar; preterm doğum, intrauterin gelişme geriliği veya her ikisi ile ilişkilidir (6). Makrozomik fetuslarda görülebilen doğum komplikasyonları arasında intrapartum asfiksi, brakial pleksus yaralanmaları, omuz distosisi, kemik yaralanmaları sayılabilirken; maternal komplikasyonlar arasında doğum kanalı ve pelvik yaralanma, postpartum kanama, cerrahi vajinal doğum ve sezaryan doğum oranında artma söylenebilir (7). Hem küçük, hem de aşırı büyük fetusların doğmasıyla ilişkili bu potansiyel komplikasyonlar nedeniyle doğum öncesi fetal ağırlığın doğru tahmini çok önemlidir. Makrozominin doğru bir şekilde teşhis edilememesi; elektif indüksiyon veya elektif sezaryen doğumunun karar verilmesini zorlaştırmaktadır (8). Aşırı fetal büyümenin tespitinde yumuşak dokunun ultrason görüntülenmesinde birkaç yöntem önerilmiştir. Yine de, aşırı büyümeyi tanımlamak için cilt altı doku değerlendirilmesinin kullanılması, standart biyometriye dayalı tah-

mini fetal ağırlıktan daha etkili görünmemektedir. Teşhisin doğruluk değerini arttırabilmek için; diğer boyut değerlendirme yöntemlerinin eklenmesi veya mevcut yöntemlerin yeni bir kullanım metodu ile geliştirilmesi gereklidir (9).

Fetal ağırlığın tahmini için birçok parametre vardır. Ancak perinatal ve postnatal komplikasyonları azaltmak amacıyla fetal ağırlığın doğru tahmin edilmesi için yeni parametre arayışı sürmektedir. Bu yöntemlerin hiç biri standart biyometrik değerlendirme yöntemlerinden daha doğru veya klinik olarak daha yararlı değildir (10). Benzer şekilde ikinci trimester ultrason doğruluğu ve makrozomi tanısı için diğer belirteçlerin doğruluğu düşük kalmaktadır (11).

Bu konuda sıklıkla çalışılan hedeflerden biri de umblikal kordtur (12). Umblikal kordun ve bileşenlerinin çapının ölçülmesi ileri düzey prenatal tanı ile sonuçlanmıştır (13,14). Gestasyonel diyabette umblikal kord çapının artması (15,16) ve doğumda küçük gestasyonel yaşlı bebeklerde umblikal ven çapında ve Wharton jelinde azalma rapor edilmiştir (13,17-19).

Bu zamana kadar, LGA'lı doğan bebekler için ikinci trimesterde umblikal ven çapı değerlendirilmemiştir. Bu nedenle, bu çalışma detaylı sonografik tarama için 20-24. haftalar arası kliniğimize başvuran düşük riskli gebelerde yapılan sonografik ölçümlerin (umblikal kord kalınlığı, umblial ven çapı, umblikal kord giriş lokalizasyonu, plasental kalınlık ve dopler sonografik ölçümlerin) LGA'lı doğan bebekler üzerindeki etkisini değerlendirmek amacıyla planlanmıştır.

Gereç ve Yöntem: Bu prospektif çalışma, Kayseri Eğitim ve Araştırma Hastanesi'nde yapılmıştır. Çalışma için yerel etik kuruldan onay alınmıştır. Her katılımcıdan bilgilendirilmiş onam formu alınmıştır. Aralık 2014 ile Nisan 2015 tarihleri arasında detaylı sonografik inceleme için kliniğimize başvuran 220 gebe çalışmaya dahil edildi. Hipertansiyon ve diyabet gibi gebelik komplikasyonu bulunan gebeler ve yapısal veya kromozomal anomalileri olan fetuslar ile fetal kayıplar çalışma dışı bırakıldı. Yaş, gravida, parite ve gestasyonel yaş kaydedildi. Ultrasonografik incelemede, Hodlock formülüne göre otomatik olarak hesaplanan parametreler (biparietal çap, baş çevresi, abdominal çevre, femur uzunluğu ve tahmini fetal ağırlık) kullanıldı (20). Umblikal kord çapı (UCD), umblikal ven çapı (UVD) ve plasenta kalınlığı değerlendirildi. Ultrason muayenesi sırasında, umblikal kordun serbest döngüsü tespit edilip ölçüm için büyütüldü. UCD; dış kenardan dış kenara doğru ölçüldü. UVD; damarın karşıt duvarları arasında en geniş uzaklıkta ölçüldü. Plasenta kalınlık ölçümü için plasentanın en kalın kısmı ölçüldü. Umblikal kord giriş lokalizasyonu belirlendi. Umblikal kordun serbest döngüsünden orta serebral arter (MCA) proksimal kesiminden doppler akım hızı ölçüldü. Uterin arter dopler ölçümünde; eksternal iliak arter kesişiminden bir santimetre distaline renkli dopler modu kullanılarak maksimum 30 derece insonsiyon açısıyla spektral dopler inceleme yapıldı. Umblikal arter, MCA ve uterin arter RI ve PI'sının hesaplanması en az üç simetrik ardışık dalga formuna benzer bir dalgadan yapıldı. Doğum sonrasında fetal doğum ağırlığı ve doğum haftası verileri de kaydedildi. Çalışmadaki sekiz bebek, doğum ağırlığı verisine ulaşılamadığı için çalışma dışı bırakıldı. Tüm ultrason muayeneleri 2.8-7 Mhz transdüser ile donatılmış Aplio cihazı (Toshiba Medikal Systems Corp.Otowarashi, Tochigi, Japonya) ile gerçekleştirildi. Yüksek doğum ağırlıklı yeni doğanları belirlemede daha önceden Kayseri'de yapılan gestasyonel yaş ve cinsiyete göre hazırlanan persantil tabloları kullanıldı. 90. Persantil cut off değerleri LGA'yı tanımlamak için kullanıldı.

İstatistiksel Analiz: Sayısal değişkenler arasındaki neden sonuç ilişkisinde basit doğrusal regresyon analizi kullanıldı. Verilerin analizi TURCOSA (Turcosa Anslytics Ltd Co, Turkey, www.turcosa.com.tr) istatistik yazılımında gerçekleştirilmiştir. $P<0.05$ değeri istatistiksel olarak anlamlı kabul edilmiştir.

Sonuçlar: Çalışmaya 220 gebe alınmış, sekiz bebeğin doğum sonrası kilosuna ulaşılamadığı için toplam 212 gebe değerlendirilmiştir. Yaş ortalaması 27+/- 5,8 yıl (dağılım 16-41) idi. Ortalama gebelik yaşı 22,4+/-1 hafta (dağılım20-24 hafta) idi. Nullipar gebelikler toplamın %29'unu içeriyordu(Tablo 1). Doğumdan sonra yeni doğanlar, gestasyonel yaş ve cinsiyete göre hazırlanan persantil tabloları kullanılarak 90.persantil üzeri LGA olmak üzere sınıflandırılmışlardır. 212 bebekten 36'sı LGA'lı doğmuştur. LGA'lı yeni doğanların genel özellikleri Tablo 2'de gösterilmiştir.

Yapılan istatistiksel analiz sonucunda gebeliğin 20-24.haftasında elde edilen umblikal ven çapı ile LGA'lı yeni doğanın doğum ağırlığı arasında ters ilişki bulunmuştur. Bu haftalar arasında umblikal ven çapı azaldıkça doğum ağırlığı artmaktadır. Doğum haftası ile doğum ağırlığı değerleri arasında da anlamlı korelasyon bulunmuştur. Fetusların doğum haftaları ilerledikçe doğum ağırlıkları orantılı olarak artmıştır. Doğum ağırlığı ile diğer değişkenler arasında istatistiksel olarak anlamlı bir ilişki bulunmamıştır. LGA ile doğan yeni doğanların istatistiksel analizi Tablo 3'de gösterilmiştir.

Tartışma: Fetüsun ağırlığını etkileyen birçok faktör vardır. 20-24. gebelik haftalarında ölçülen umblikal ven çapının ciddi postnatal komplikasyonları olan LGA'lı bebeklerin saptanmasındaki önemi büyüktür. Günümüzde, 20-24.gebelik haftalarında umblikal ven çapı ile LGA doğum ağırlığı olan yeni doğanlar arasındaki ilişkiyi araştıran bir çalışma bulunmamaktadır.

Çeşitli genetik ve çevresel faktörler fetüsün büyümesini farklı şekilde etkileyerek fetal büyümeyi değiştirebilir. Gebelik sırasında fetal ağırlığın doğru bir tahmini, fetal ve yeni doğan sağlık durumunun değerlendirilmesi için yararlı bilgiler sağlayabilir. Böylelikle klinisyenin yeni doğan morbidite ve mortalitesini daha iyi tahmin edebilmesini mümkün kılar (12). Umblikal ven ile kord çapı ve tahmini fetal ağırlık arasında bir ilişki olduğunu gösteren birkaç çalışma vardır. Ancak umblikal ven ile kord çapı ve fetal doğum ağırlığı arasında bir ilişki olduğunu gösteren daha az çalışma vardır.

Ghezzi ve arkadaşları (22), 8 ve 15.gebelik haftalarında umblikal kord çapı, baş-popo uzunluğu (CRL) ve biparyetal çapları ölçmüşlerdir. Umblikal kord çapının gebelik ilerledikçe düzenli olarak arttığını ve umblikal kord çapı ile gestasyonel yaş, umblikal kord çapı, CRL ile umblikal kord çapı ve biparyetal çap arasında anlamlı bir ilişki olduğunu bulmuşlardır. İlk trimesterde umblikal kord çapı ölçülmesinin, embriyonun büyümesi ile ilişkili olduğu bulunmuştur. Ancak umblikal kord çapı değerleri ile doğum ağırlığı veya plasental ağırlık arasında bir ilişki bulunmamıştır. Predonic ve arkadaşları (23) ikinci trimester fetuslarda 18-23. Haftalarda umblikal kord kalınlığını ölçmüşler ve umblikal kord çapı ile tahmini fetal ağırlık arasında anlamlı bir korelasyon bulmuşlardır. Köşüş ve arkadaşları (12) 720 düşük riskli gebenin 20-40. Haftalar arasında umblikal arter ve umblikal ven çapını ölçmüşler, fetal biyometri ve tahmini fetal ağırlık ölçümlerini almışlardır. Umblikal damar çapları ile gebelik haftası ve tahmini fetal ağırlık arasında kuvvetli bir korelasyon bulmuşlardır. Umblikal damar çapları 34.haftaya kadar lineer olarak artmış, sonra da platolanmıştır. Ancak umblikal ven/ umblikal arter oranı ile tahmini fetal ağırlık ve umblikal ven/ umblikal arter oranı ile gestasyonel yaş arasında bir ilişki bulunmamıştır.

Diğer bir çalışmada Rostomzadeh ve arkadaşları (24), 15-41. Gebelik haftaları arasında 278 gebede fetal antropometrik ölçümler yapmışlardır. Umblikal kordun, umblikal ven ve arterlerin çevresi ve kesit alanı, kordun fetüs karnına giriş yerinden ölçmüşlerdir. Sonuçta; umblikal kordun, umblikal venin ve wharton jölesinin kesit alanının değerleri 30.gebelik haftasına kadar arttığını, daha sonra bir platoya ulaştığını ve bu ölçümlerin fetal boyut ile korelasyon gösterdiğini bulmuşlardır.

Pregetasyonel ve gestasyonel diyabetli gebelerde HbA1c düzeylerinin ve umblikal kord kalınlığının doğum ağırlığı üzerine olan etkilerini Binbir ve arkadaşları (25) araştırmışlardır. Wharton jöle değerleri makrozomik fetuslarda, makrozomik olamayan fetuslara göre istatistiksel olarak farklı bulunmuştur. Ayrıca makrozomik olan ve olmayan fetuslarda, bu iki grup arasında umblikal kord çapı, ven ve arter değerleri istatistiksel olarak anlamlı bulunmamıştır. Umblikal kord alanı, umblikal kord çapı ve tahmini fetal ağırlık arasında 36-37 gebelik haftaları arsında istatistiksel olarak anlamlı ilişki bulmuşlardır. HbA1c değerleri ve fetal makrozomi arasında da istatistiksel anlamlı bir ilişki bulunmamıştır.

Çalışmamıza başladığımızda, 20-24.gebelik haftaları arasındaki sonografik ölçümlerin LGA ile doğan bebekler üzerindeki etkisini görmeyi amaçladık. LGA'lı yeni doğanlarda, bu haftalar arasındaki umblikal ven çapı ile doğum ağırlığı arasında ters bir ilişki olduğunu gözlemledik. Doğum ağırlığı LGA lehine arttıkça, umblikal ven çapı 20-24.gebelik haftaları arasında azaldı ($p=0.026$). LGA'lı yeni

doğanlarda doğum haftası ile doğum ağırlığı değerleri arasında da anlamlı korelasyon bulundu. (p küçüktür 0.001)

Çalışmamızda bazı sınırlamalar mevcuttur. Protokolümüz umblikal ven kesit alanı ve umblikal ven kan akış volümünü içermiyordu. Ayrıca birinci ve üçüncü trimesterde çalışılmadı. Bu nedenle bahsedilen sınırlamalar içinde yeni araştırmalar başlatılmıştır.

Sonuç olarak, veri tabanımız 20 ila 24. Gebelik haftalarında, umblikal ven çapının LGA fetuslarının belirlenmesinde önemli bir rol oynadığını göstermiştir. Bu çalışmanın LGA'lı bebekleri tahmin etmede ve gebelik takip algoritmasını belirlemede önemli bir rol oynayacağını düşünüyoruz.

Kaynaklar

1-Curhan GC, Chertow GM, Willett WC, Spiegelman D, Colditz GA, Manson JE, Speizer FE, Stampfer MJ. Birth weight and adult hypertension and obesity in women. Circulation 1996;94:1310-1315.
2- Goldkrand JW, Moore DH, Lentz SU, Clements SP, Turner AD, Bryant JL. Volumetric flow in the umbilical artery: normative data. J Matern Fetal Med 2000; 9: 224–228.
3- Ferrazzi E, Rigano S, Padoan A, Boito S, Pennati G, Galan HL. Uterine artery blood flow volume in pregnant women with an abnormal pulsatility index of the uterine arteries delivering normal or intrauterine growth restricted newborns. Placenta 2011; 32: 487–492.
4- Rurak D, Joseph KS. Deterioration in Fetal Lamb Blood Gas and Acid–Base Status with Advancing Gestation. Society for Gynecologic Investigation 59th Annual Scientific Meeting, San Diego, March 2012 (Abstract F-102)
5- Fetal growth: a review of terms, concepts and issues relevant to obstetrics C. MAYER and K. S. JOSEPH Ultrasound Obstet Gynecol 2013; 41: 136–145.
6- Ott WJ. Intrauterine growth retardation and preterm delivery. Am J Obstet Gynecol. 1993;168:1710–77-
7- Boyd ME, Usher RH, McLean FH. Fetal macrosomia: prediction, risks, proposed management. Obstet Gynecol. 1983;61:715–22.
8- Royal College of Obstetricians and Gynaecologists (RCOG). Shoulder dystocia. Guideline No. 42 (2nd edn). RCOG Press: London, 2012.
9-Chauhan SP, West DJ, Scardo JA, Boyd JM, Joiner J, Hendrix NW. Antepartum detection of macrosomic fetus: clinical versus sonographic, including soft-tissue measurements. Obstet Gynecol 2000; 95: 639–642.
10- Tuuli MG, Odibo AO. The role of serum markers and uterine artery Doppler in identifying at-risk pregnancies. Clin Perinatol 2011; 38: 1–19, v.
11- Thorsell M, Kaijser M, Almstr¨om H, Andolf E. Large fetal size early in pregnancy associated with macrosomia. Ultrasound Obstet Gynecol 2010; 35: 390–394.
12-Köşüş A, Köşüş N, Turhan NÖ. Is there any relation between umbilical artery and vein diameter and estimated fetal weight in healthy pregnant women? J Med Ultrasonics. 2012;39:227-234.
13-Raio L, Ghezzi F, Di Naro E, Franchi M, Maymon E, Mueller MD, et al. Prenatal diagnosis of a lean umbilical cord: a simple marker for the fetus at risk of being small for gestational age at birth. Ultrasound Obstet Gynecol. 1999;13(3):176–80.
14-.Raio L, Ghezzi F, Di Naro E, Franchi M, Bolla D, Schneider H. Altered sonographic umbilical cord morphometry in early-onset preeclampsia. Obstet Gynecol. 2002;100(2):311–6.
15-. Weissman A, Jakobi P. Sonographic measurements of the umbilical cord in pregnancies complicated by gestational diabetes. J Ultrasound Med. 1997;16(10):691–4.]
16- Singh SD. Gestational diabetes and its effect on the umbilical cord. Early Hum Dev. 1986;14(2):89–98.
17- Goodlin RC. Fetal dysmaturity, "lean cord," and fetal distress. Am J Obstet Gynecol. 1987;156(5):1357.,
18- Ghezzi F, Raio L, Gunter Duwe D, Cromi A, Karousou E, Durig P. Sonographic umbilical vessel morphometry and perinatal outcome of fetuses with a lean umbilical cord. J Clin Ultrasound. 2005;33(1):18–23.
19- Qureshi F, Jacques SM. Marked segmental thinning of the umbilical cord vessels. Arch Pathol Lab Med. 1994;118(8):826–30)
20-Hadlock FP, Harrist RB, Sharman RS et al. Estimation of fetal weight with the use of head, body and femur measurements-a prospective study. Am J Obstet Gynecol 1985;151:333-337.
21- Body weight, length and head circumference at birth in a cohort of Turkish newborns. Kurtoğlu S, Hatipoğlu N, Mazıcıoğlu MM, Akın MA, Çoban D, Gökoğlu S, Baştuğ O. J Clin Res Pediatr Endocrinol. 2012 Sep;4(3):132-9. doi: 10.4274/jcrpe.693. Epub 2012 May 4.
22- Ghezzi F, Raio L, Di Naro E, Franchi M, Bru ¨hwiler H, D'Addario V, Schneider H. First-trimester sonographic umbilical cord diameter and the growth of the human embryo. Ultrasound Obstet Gynecol. 2001;18:348–51.
23- Predanic M, Perni SC, Chasen ST. The umbilical cord thickness measured at 18–23 weeks of gestational age. J Matern Fetal Neonatal Med. 2005;17:111–6
24- Rostamzadeh S, Klantari M, Shahriari M, Shakiba M. Sonographic Measurement of the Umbilical Cord and Its Vessels and Their Relation with Fetal Anthropometric Measurements Iran JRadiol. 2015 July; 12(3).

Anahtar kelimeler: umbilikal ven çapı, umbilikal kord çapı, yüksek doğum ağırlığı



Resim 1. Umbilikal Ven Çapı Karşılıklı Duvarların En Geniş Mesafesinde Ölçüldü.

Tablo 1. Çalışma Grubunun Genel Özellikleri

Değişkenler	Ortalama ± Standart Sapma	En Büyük En Küçük Değer
Yaş	26.6±5.89 yıl	(16-41)
Gebelik Haftası	22.42±1.04	(20-24)
Sağ Uterin Arter RI	0.52±0.10	(0.28-0.80)
Sağ Uterin Arter PI	0.84±0.29	(0.32-1.96)
Sol Uterin Arter RI	0.54±0.10	(0.30-0.85)
Sol Uterin Arter PI	0.90±0.32	(0.37-2.47)
Umbilikal Arter RI	0.68±0.07	(0.41-0.85)
Umbilikal Arter PI	1.13±0.17	(0.56-1.69)
MCA-RI	0.81±0.08	(0.52-1.02)
MCA-PI	1.71±0.42	(0.47-3.21)
Umbilikal Kord	12.28±1.39 mm	(9.1-16.5)
Umbiikal Ven	5.48±0.77 mm	(3.7-7.5)
Plasenta Kalınlığı	27.02±4.51 mm	(15.0-42.0)
Doğum Haftası	38.63±1.43 hafta	(33-42)
Doğum Ağırlığı	3201.20±407.11 gr	(2170-4425)

Tablo 2. Yüksek Doğum Ağırlıklı Yeni Doğanların Genel Özellikleri

Değişkenler	Ortalama ± Standart Sapma	En Büyük En Küçük Değer
Yaş	27.19±5.74	(17.0-39.0)
Gebelik Haftası	22.69±1.09	(21.0-24.0)
Sağ Uterin Arter RI	0.53±0.11	(0.3-0.8)
Sağ Uterin Arter PI	0.86±0.35	(0.4-2.0)
Sol Uterin Arter RI	0.54±0.10	(0.4-0.9)
Sol Uterin Arter PI	0.88±0.37	(0.5-2.5)
Umbilikal Arter RI	0.68±0.05	(0.6-0.8)
Umbilikal Arter PI	1.10±0.13	(0.9-1.4)
MCA-RI	0.80±0.08	(0.5-1.0)
MCA-PI	1.63±0.43	(0.5-3.0)
Umbilikal Kord	12.17±1.48 mm	(9.4-16.5)
Umbiikal Ven	5.48±0.78 mm	(4.1-7.3)
Plasenta Kalınlığı	27.25±4.49 mm	(15.0-37.0)
Doğum Haftası	38.08±2.05	(33.0-41.0)
Doğum Ağırlığı	3599.4±500.7 gr	(2180.0-4425.0)

Tablo 3. Yüksek Doğum Ağırlıklı Yeni Doğanların İstatistiksel Analizi

Ölçülen Değer	Standartlaştırılmamış Katsayı	P Değeri	Pearson Korelasyonu
Yaş	-7.304	0.628	-0.084
Gebelik Haftası	-105.577	0.177	-0.230
Sağ Uterin Arter RI	-728.716	0.329	-0.167
Sağ Uterin Arter PI	-109.148	0.657	-0.077
Sol Uterin Arter RI	-389.637	0.649	-0.079
Sol Uterin Arter PI	-63,732	0.787	-0.047
Umbilikal Arter RI	838.483	0.604	0.089
Umbilikal Arter PI	629.250	0.358	0.158
MCA-RI	381.363	0.723	0.061
MCA-PI	11.927	0.952	0.010
Umbilikal Kord	-28.468	0.627	-0.084
Umbiikal Ven	-239.789	0.026	-0.372
Plasenta Kalınlığı	-12.830	0.344	-0.162
Doğum Haftası	230.927	<0,001	0.941

Nöroradyoloji

SS-044

MOLECULAR SUBGROUPING OF THE MEDULLOBLASTOMAS BASED ON MRI FINDINGS: A RETROSPECTIVE STUDY AT A SINGLE CENTER

Aynur Azizova, Ömer Önder, Berrin Babaoğlu, Ercan Ayaz, Ekim Gümeler, Şafak Parlak, Figen Söylemezoğlu, Hatice Kader Karlı Oğuz

Hacettepe University Radiology Department

Introduction and Purpose: Medulloblastoma (MB) is a malignant neoplasia of neuroepithelial origin, predominantly seen in pediatric population and generally located in posterior cranial fossa. It is the most common central nervous system malignancy and the most common primary tumor of the posterior fossa in pediatric age. Despite much lower prevalance, it may also seen in adults, especially in the 3rd and 4th decades of life (1).

Radiologic imaging modalities are essential for not only differential diagnosis, but also preoperative evaluation and follow-up period of medulloblastoma. MRI is preferred modality, however CT could be helpful for diagnosis and lesion characterization (ie. dense texture). Medulloblastomas have nearly always hyperdense appearance (89%) in NECT which is one of the most reliable imaging feature for differentiation from pilocytic astrocytoma. Peritumoral hypodensity due to vasogenic edema and hydrocephalus are also expected CT findings. Intratumoral calcifications are shown approximately %20 of cases. Less expected CT findings are hypodense lesion, absence of peritumoral edema, hemorrhage and primary leptomeningeal involvement (1,9)

Iso-hypointense appearance on T1- and T2-weighted images, heterogeneous enhancement on contrast-enhanced images, restricted diffusion manifested by low ADC values on DWI are typical features which rely on high cellularity and high nuclear-cytoplasmic ratio of medulloblastoma. Low T2 signal and low ADC values could be useful for differential diagnosis from other posterior fossa tumours. Lesion can be homogeneous or heterogeneous because of intratumoral cystic-necrotic areas.

Leptomeningeal seeding and extraneural spread are possible dissemination routes that can be encountered with imaging modalities. According to literature, leptomeningeal seeding is present in one-third of all cases at the time of diagnosis (1). Ependymal, subependymal and widened tentorial enhancement, effacement of subarachnoid space, non-obstructive hydrocephalus, nodularity of brain-spinal cord surfaces and nerve roots are suggestive CT and MRI findings of leptomeningeal involvement.

Although distant metastasis is unexpected for central nervous system malignancies, medulloblastoma has overall prevalance of %7,1 and third highest rate of extraneural metastasis, mostly to bone and lymph nodes, after glioblastoma and meningioma.

According to recent medical literature, medulloblastoma is accepted as heterogenous entity that comprises a collection of seperate subgroups based on histological structure and genetic profiles with a wide spectrum of age and prognosis. “Classic form”, “nodular/desmoplastic form”, “large cell/anaplastic form” (LC/A) and “medulloblastoma with extensive nodularity” (MBEN) are defined histologic groups. Molecular subgroups consist of wingless (Wnt)-activated, sonic hedgehog (Shh)- activated (with wild or mutant TP53) and non-Shh/non-Wnt (Groups 3 and 4) medulloblastomas (3,7).

Several studies have demonstrated relation of molecular subgroups with demographic data, clinical behaviour, response to different treatment types and overall- survival. In other words, defined molecular subgroups of medulloblastoma could play important role for improved risk stratification (2).

With improvement of the “Radiogenomic” concept, genotype estimation by using imaging data become popular and developing topic. Histopathologic, radiologic and genetic variability of medulloblastoma attracts attention of researchers and speeds up attempts to find concrete correlations between them. Because, early identification of the genetic subgroup of medulloblastoma could determine proper patient management including the extent of surgery, usage of radiotherapy, targeted chemotherapy treatments.

Our main goal is to evaluate MRI features of medulloblastoma such as “enhancement pattern”, “anatomic location”, “presence of seeding and metastasis”; to correlate them with histologic subtypes and molecular subgroups; to estimate prognosis for obtaining helpful information to improve patient management.

Material and Method: In this study, at first, we retrospectively reviewed a cohort of 41 patients (51% male-49% female) with age range of 1–25 years: 17% 0-4 years (71% male- 29% female), 73% 5-18 years (57% male, 43% female), 10% 19-25 years (25% male, 75% female) with a final pathological diagnosis of MB from 2004 to 2014 at Hacettepe University. Then, 26 patients (%65 male- %35 female) with age range of: %27 0-4 years, %54 5-18 years, %19 19-25 years with a final pathological diagnosis of MB from 2015 to 2019 were added. Our detailed epidemiological data was shown in Table 1.

Patients who had both pre-operative MR imaging data and available surgical tissue for molecular, histological analysis were included. MR images of all patients were obtained by using 1.5 T machine, before surgery. The evaluated sequences were axial pre- and postcontrast T1WI, T2W1, sagittal T1W1, DWI and ADC map. Evaluation and processing of the imaging data was performed by 2 radiology asistants and 2 experienced neuroradiologists.

Based on pre-operative MR imaging, tumor locations were evaluated according to both vertical and transverse directions. While cerebellar hemisphere and midline locations represent orientation within transverse axis, obex was accepted as reference point for vertical location. After drawing the line passing from obex which is also parallel to skull base, the site where the epicenter of mass is located was accepted as vertical location (Table 2).

Involvement of surrounding tissues was divided into two part, as “local involvement” and “distant involvement with seeding”. Tumour extension to the foramen Lucshka, foramen Magendi, cerebellopontine angle and fourth ventricle was examined separately for evaluation of local involvement of every mass, and isolated intraparenchymal masses without any involvement were categorized under the subgroup of “None”. Involvement with seeding consists of two subgroups as “intracranial seeding” and “spinal seeding” (Table 3).

The MR imaging features were analyzed including: tumor margin, presence of vascular structures within mass, amount of cystic component, presence of hydrocephalus and enhancement characteristics.

Tumor margin was characterized as ill-defined if >50% of the margin could not be distinguished from the surrounding cerebellar parenchyma based on all imaging sequences.

Presence of vascular structures were determined as prominent tubular flow void areas in T2WI and hyperintense tubular vascular structures in postcontrast T1WI sequences.

Cystic component of masses was evalueted in T2WI sequences. Masses are divided into two subgroups based on percentage of cystic areas within total mass. %50 was accepted as cut-off value.

Presence of hydrocephalus was determined based on measurements from the atrium of lateral ventricle. In axial images, if the width of left lateral ventricle at the level atrium was greater than 1 cm, hydrocephalus was accepted as present.

The enhancement pattern was defined as, minimal/barely if < 10% of mass was estimated to enhance, homogenous if >90% enhancement was present, heterogeneous if varying degrees of enhancement were seen in 10–90% of the tumor volume (Table 4).

T1, T2 and ADC values of mass (especially solid portions), cerebellar hemisphere and pons were measured with elliptical regions with the areas of 0,30 cm2 for standardization. “Mass/cerebellar hemisphere” and “mass/pons” ratios were calculated for each of corresponding T1, T2 and ADC values. Also ADC measurements were done at the non-enhanced regions (ADC-NER), if present. “ADC-NER/ ADC pons” and “ADC-NER/ADC cerebellar hemisphere” ratios were also calculated (Table 5 and 6).

All the features including location, involvement and radiological parameters were also separated and analyzed based on molecular subgroups.

Results: In our study, 12% of the molecular subgroups were Wnt, 48% were Shh (66% wild TP53, 34% mutant TP53) and 40% were non-Wnt / non-Shh. The distribution of histological subgroups was as follows: 64% classic, 12% nodular desmoplastic, 16% large anaplastic. MBEN histological group was not present among our cases. With the obtained data, we have examined our parameters for detecting correlations to differentiate molecular and histological subgroups based on MR imaging. Our results were consistent with the literature. However, there were no statistically significant results and relationships due to insufficient number of patients.

Discussion and Conclusion: Medulloblastoma consists of three molecular subgroups (WNT, SHH, non-Wnt/non-Shh which combines group 3 and group 4) and four histologic subgroups (classic, desmoplastic/nodular, medulloblastoma with extensive nodularity, large cell/anaplastic). Previous studies in the literature have shown that, as we will discuss, they have different imaging properties which have been shown to help differentiating distinct histological and molecular subtypes.

Wnt-subtype accounts for approximately 10% of medulloblastomas, with excellent prognosis. They arise from the lower rhombic lip. The unique location for most of them is extra-parenchymal, midline and they commonly attach to the surface of the brain stem and/or the cerebellum-cerebellopontine angle and spread along the lateral recess of the fourth ventricle. At the time of detection, they commonly have brainstem-fourth ventricle contact without hydrocephalus (3,5,7,10).

SHH-subtype represents nearly 30% of medulloblastomas, with intermediate prognosis, and bimodal age distribution which is more common in infants and adults. It must noted that TP53-mutated ones in pediatric patients have worse outcome. The preferential location of SHH-subtype in both adult and child age group is cerebellar hemispheres with rarely involvement of the brain stem, while vermian origin and common contact with the brain stem is mostly seen in infancy. SHH frequently demonstrate intense enhancement (3,5,8,10).

Group 3 and group 4 are remaining subtypes of medulloblastoma. Approximately 25% of all medulloblastomas are group 3 and 35% are group 4. Group 3 patients have the worst survival prognosis, while group 4 patients have intermediate prognosis. But it must be noted that in adult population, group 4 patients are associated with worse prognosis. Both group 3 and group 4 have high rate of early metastasis. Some features can help to differentiate group 3 from other subgroups; e.g ill-defined tumor margin, presence of early metastasis despite small size of midline located lesion in the absence of hydrocephalus. Additionally group 3 medulloblastomas may show peripheral ring enhancement. Group 4 have also characteristic imaging features. Minimal or no enhancement of group 4 is a diagnostic clue to distinguish it from Group 3. Also group 4 nearly always has brainstem contact.

Despite their typical and distinct imaging features, group 3 and group 4 have wide-range molecular spectrum with evident heterogenity. Due to their various molecular spectrum, molecular differentiation of group 3 and group 4, sometimes, could be tough and ambiguous. To overcome this ambiguity, "non-Wnt/non-Shh" subtype is formed by combination group 3 and group 4. Non-Wnt/non-Shh-subtype locates primarily midline and occupies the fourth ventricle. Their mainly histological types are classic or LC/A (3,5,8,10).

If we come to the main charateristics of histological subgroups, classic subgroup contains the majority of medulloblastomas and is seen in all molecular subtypes. This histological subgroup is hyperintense on T2WI and enhance more heterogenous than other ones (9).

Nodular/desmoplastic subgroup appear isointense on T2WI and mostly arise from inferior vermis but are also known to localize in cerebellar hemispheres (9).

Imaging appearance of MBEN is called 'Striking grapelike nodularity' which corresponds marked nodular appearance, well defined margin and macroscopically compact aggregate view in shape of 'grapelike' composition. Lesions shows slightly hypointensity on T1-T2WI and remarkable enhancement which helps to distinguish this tumor type from other subgroups and pathologic processes in the cerebellum. Because other cerebellar nodular lesions mostly don't enhance (8).

Presence of ring enhancement could be distinctive feature of large anaplastic cell lesion. Leptomeningeal spread is more common in this subgroup compared to the classical and nodular / desmoplastic subtypes (8,9).

As a result, the differentiation of the various histological and molecular subtypes of medulloblastomas based on imaging findings is possible and could be very important for patient management. This distinction can be made based on the localization of the tumor, by considering other auxillary imaging findings, such as enhancement pattern, metastasis and hydrocephaly status. Although histopathologic, radiologic and genetic heterogenity of medulloblastoma can lead to confusion, enormous knowledge burden and new struggles for classification; early identification of subgroups could be helpful to determine appropriate risk stratification with the help of MR imaging.

Anahtar kelimeler: Posterior fossa tumor, Cerebellum, Medulloblastoma, Apparent diffusion coefficient, LocalizationHistology,Molecular subgroup.

Kaynaklar

1. Koeller KK, Rushing EJ, From the archives of the AFIP: medulloblastoma: a
1. Koeller KK, Rushing EJ, From the archives of the AFIP: medulloblastoma: a comprehensive review with radiologic-pathologic correlation, Radiographics. 2003 Nov-Dec;23(6):1613-37. Review.
2. Perreault S, Ramaswamy V, Achrol AS, Chao K, Liu TT, Shih D, Remke M, Schubert S, Bouffet E, Fisher PG, Partap S, Vogel H, Taylor MD, Cho YJ, Yeom KW,MRI surrogates for molecular subgroups of medulloblastoma, AJNR Am J Neuroradiol. 2014 Jul;35(7):1263-9. doi: 10.3174/ajnr.A3990.
3. Keil VC, Warmuth-Metz M, Reh C, Enkirch SJ, Reinert C, Beier D, Jones DTW, Pietsch T, Schild HH, Hattingen E, Hau P,Imaging Biomarkers for Adult Medulloblastomas: Genetic Entities May Be Identified by Their MR Imaging Radiophenotype,AJNR Am J Neuroradiol. 2017 Oct;38(10):1892-1898. doi: 10.3174/ajnr.A5313.
4. AlRayahi J, Zapotocky M, Ramaswamy V, Hanagandi P, Branson H, Mubarak W, Raybaud C, Laughlin S Pediatric Brain Tumor Genetics: What Radiologists Need to Know,Radiographics. 2018 Nov-Dec;38(7):2102-2122. doi: 10.1148/rg.2018180109.
5. Colafati GS, Voicu IP, Carducci C, Miele E, Carai A, Di Loreto S, Marrazzo A, Cacchione A, Cecinati V, Tornesello A, Mastronuzzi A, MRI features as a helpful tool to predict the molecular subgroups of medulloblastoma: state of the art,Ther Adv Neurol Disord. 2018 Jun 18;11:1756286418775375. doi: 10.1177/1756286418775375.

Table 1. Epidemiological data.

EPIDEMIOLOGICAL DATA IN OUR STUDY			NUMBER/PERCENT 67 patient (%100)	
Gender	Female		29 (%43)	
	Male		38 (%57)	
Age range	0-4 years	Female	15(%23)	5 (%33)
		Male		10 (%67)
	5-18 years	Female	43(%64)	19 (%21)
		Male		24 (%79)
	19-25 years	Female	9 (%13)	5 (%55)
		Male		4 (%45)
Molecular subgroup	Wnt		8 (%12)	
	Shh	Mutant TP53	32 (%48)	11 (%34)
		Wild TP53		21 (%66)
	Non-Wnt/ non-Shh		27 (%40)	
Histologic subtypes	Classic form		43 (%64)	
	Nodular/ desmoplastic form		8 (%12)	
	Large cell/ anaplastic form		16 (%24)	
	Medulloblastoma with extensive nodularity		0 (%0)	

Table 2. Location data.

TRANSVERS / VERTICAL	CEREBELLAR HEMISPHERIC (C.H.)		MIDLINE (M.)		TOTAL	
ABOVE OBEX 0(A.O)	WNT	0 (%0)	WNT	1 (%4)	WNT	1 (%3)
	SHH-P53 MUTANT	3 (%33)	SHH-P53 MUTANT	3 (%12)	SHH-P53 MUTANT	6 (%17)
	SHH-P53 WILD	5 (%56)	SHH-P53 WILD	11 (%42)	SHH-P53 WILD	16(%46)
	NON-WNT NON-SHH	1 (%11)	NON-WNT NON-SHH	11 (%42)	NON-WNT NON-SHH	12(%34)
PARTIAL SUM	A.O WITH C.H	9(%100)	A.O WITH M.	26(%100)	A.O TOTAL	35(%100)
UNDER OBEX (U.O)	WNT	0 (%0)	WNT	7 (%23)	WNT	7 (%23)
	SHH-P53 MUTANT	0 (%0)	SHH-P53 MUTANT	3 (%10)	SHH-P53 MUTANT	3 (%10)
	SHH-P53 WILD	0 (%0)	SHH-P53 WILD	5 (%17)	SHH-P53 WILD	5 (%17)
	NON-WNT NON-SHH	0 (%0)	NON-WNT NON-SHH	15 (% 50)	NON-WNT NON-SHH	15 (% 50)
PARTIAL SUM	U.O WITH C.H	0 (%0)	U.O WITH M.	30(%100)	U.O. TOTAL	30(%100)
TOTAL	WNT	0 (%0)	WNT	8 (%14)	TOTAL PATİENT-65 (%100)	
	SHH-P53 MUTANT	3 (%33)	SHH-P53 MUTANT	6 (%11)	TRANSVERS PLANE	
	SHH-P53 WILD	5 (%56)	SHH-P53 WILD	16 (%29)	1. ABOVE OBEX-35 (%54)	
	NON-WNT NON-SHH	1 (%11)	NON-WNT NON-SHH	26 (%46)	2. UNDER OBEX-30 (%46)	
					VERTICAL PLANE	
					1. SEREBELLAR HEMISPHERIC-9 (%14)	
PARTIAL SUM	C.H. TOTAL	9(%100)	M. TOTAL	56(%100)	2. MIDLINE -56 (%86)	

Table 3. Percentages located in left upper quadrant of each cell (with red colour) correspond to percentage of lesions belonging to particular molecular subgroup at that row with involvement stated in that intersecting column. Percentages located in right lower quadrant of each cell (with black colour) corresponds to distribution of lesions with that particular involvement, based on molecular subgroups. Numbers located in the middle of each cell (with bolds) represent number of lesions that belong to corresponding molecular subgroup and show indicated involvement.

INVOLVEMENT	LOCAL					SEEDING		TOTAL # OF PATIENTS
	NONE	LUCSHKA	MAGENDI	CPS	VENTRICULE	BRAIN	SPINAL	
WNT	(%0) **0** (%0)	(%38) **3** (%13)	(%13) **1** (%8)	(%13) **1** (%17)	(%100) **8** (%18)	(%25) **2** (%17)	(%13) **1** (%7)	**8**
SHH-P53 MUTANT	(%36) **4** (%19)	(%18) **2** (%9)	(%9) **1** (%8)	(%0) **0** (%0)	(%55) **6** (%13)	(%9) **1** (%8)	(%18) **2** (%13)	**11**
SHH-P53 WILD	(%52) **11** (%52)	(%19) **4** (%17)	(%10) **2** (%17)	(%5) **1** (%17)	(%48) **10** (%22)	(%14) **3** (%25)	(%29) **6** (%40)	**21**
NON-WNT NON-SHH	(%22) **6** (%29)	(%52) **14** (%61)	(%30) **8** (%67)	(%15) **4** (%66)	(%78) **21** (%47)	(%22) **6** (%50)	(%22) **6** (%40)	**27**
TOTAL	(%31) **21** (%100)	(%34) **23** (%100)	(%18) **12** (%100)	(%9) **6** (%100)	(%67) **45** (%100)	(%18) **12** (%100)	(%22) **15** (%100)	**67**

Table 4. Percentages located in left upper quadrant of each cell (with red colour) correspond to percentage of lesions belonging to particular molecular subgroup at that row with radiologic feature stated in that intersecting column. Percentages located in right lower quadrant of each cell (with black colour) correspond to distribution of radiological features, based on molecular subgroups. Numbers located in the middle of each cell represent number of lesions that belong to corresponding molecular subgroup and show that particular radiologic feature.

RADIOLOGIC FEATURES	MARGIN		VASCULAR STRUCTURE		CYSTIC COMPONENT		HYDROCEPHALUS		ENHANCEMENT PATTERN		
	WELL-DEFİNED	ILL-DEFINED	(+)	(-)	>%50	<%50	(+)	(-)	HOMO	HETERO	BARELY
WNT 8(%100)	(%88) 7 (%14)	(%12) 1 (%11)	(75%) 6 (%15)	(%25) 2 (%10)	(%25) 2 (%25)	(%75) 6 (%11)	(%75) 6 (%13)	(%25) 2 (%15)	(%50) 4 (%50)	(%50) 4 (%9)	(%0) 0 (%0)
SHH-P53 MUTANT 9(%100)	(%89) 8 (%16)	(%11) 1 (%11)	(%89) 8 (%20)	(%11) 1 (%5)	(%11) 1 (%12)	(%89) 8 (%15)	(%78) 7 (%15)	(%22) 2 (%15)	(%0) 0 (%0)	(%100) 9 (%19)	(%0) 0 (%0)
SHH-P53 WILD 18(%100)	(%72) 13 (%25)	(%28) 5 (%56)	(%50) 9 (%22)	(%50) 9 (%45)	(%11) 2 (%25)	(%89) 16 (%31)	(%72) 13 (%28)	(%28) 5 (%38)	(%11) 2 (%25)	(%89) 16 (%34)	(%0) 0 (%0)
NON-WNT NON-SHH 25(%100)	(%92) 23 (%45)	(%8) 2 (%22)	(%68) 17 (%43)	(%32) 8 (%40)	(%12) 3 (%38)	(%88) 22 (%43)	(%84) 21 (%44)	(%16) 4 (%32)	(%8) 2 (%25)	(%72) 18 (%38)	(%28) 5 (%100)
TOTAL 60(%100)	(%85) 51 (%100)	(%15) 9 (%100)	(%67) 40 (%100)	(%33) 20 (%100)	(%13) 8 (%100)	(%87) 52 (%100)	(%78) 47 (%100)	(%22) 13 (%100)	(%13) 8 (%100)	(%78) 47 (%100)	(%9) 5 (%100)

Table 5. Statistical analysis according to T1 value

Case Processing Summary

	Cases					
	Included		Excluded		Total	
	N	Percent	N	Percent	N	Percent
T1KT1P * 1,2,3,4	51	98.1%	1	1.9%	52	100.0%
T1KT1SH * 1,2,3,4	51	98.1%	1	1.9%	52	100.0%
T2KT2P * 1,2,3,4	52	100.0%	0	0.0%	52	100.0%
T2KT2SH * 1,2,3,4	52	100.0%	0	0.0%	52	100.0%
ADCMinPons * 1,2,3,4	36	69.2%	16	30.8%	52	100.0%
ADCMinSH * 1,2,3,4	36	69.2%	16	30.8%	52	100.0%
ADCMaxPons * 1,2,3,4	36	69.2%	16	30.8%	52	100.0%
ADCMaxSH * 1,2,3,4	36	69.2%	16	30.8%	52	100.0%
ADCNerPons * 1,2,3,4	33	63.5%	19	36.5%	52	100.0%
ADCNerSH * 1,2,3,4	33	63.5%	19	36.5%	52	100.0%

T1 values (p>0,05)

ANOVA

		Sum of Squares	df	Mean Square	F	Sig.
T1KT1P	Between Groups	.135	3	.045	2.269	.093
	Within Groups	.934	47	.020		
	Total	1.069	50			
T1KT1SH	Between Groups	.121	3	.040	1.730	.174
	Within Groups	1.097	47	.023		
	Total	1.218	50			

Table 6. Statistical analysis according to T2 and ADC values

T2 values (p>0,05)

ANOVA

		Sum of Squares	df	Mean Square	F	Sig.
T2KT2P	Between Groups	.014	3	.005	.061	.980
	Within Groups	3.766	48	.078		
	Total	3.780	51			
T2KT2SH	Between Groups	.039	3	.013	.258	.855
	Within Groups	2.407	48	.050		
	Total	2.446	51			

ADC values (p>0,05)

ANOVA

		Sum of Squares	df	Mean Square	F	Sig.
ADCMinPons	Between Groups	.052	3	.017	.381	.767
	Within Groups	1.462	32	.046		
	Total	1.514	35			
ADCMinSH	Between Groups	.031	3	.010	.236	.870
	Within Groups	1.396	32	.044		
	Total	1.427	35			
ADCMaxPons	Between Groups	.157	3	.052	.626	.604
	Within Groups	2.677	32	.084		
	Total	2.835	35			
ADCMaxSH	Between Groups	.005	3	.002	.017	.997
	Within Groups	3.291	32	.103		
	Total	3.297	35			
ADCNerPons	Between Groups	.113	3	.038	.548	.653
	Within Groups	1.996	29	.069		
	Total	2.110	32			
ADCNerSH	Between Groups	.161	3	.054	.840	.483
	Within Groups	1.847	29	.064		
	Total	2.008	32			

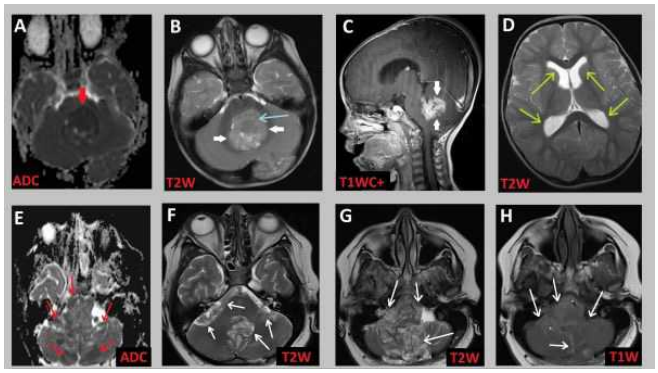

Figure 1. (Wnt subtype): [A-D] 2 y.o.a male patient presenting with posterior cranial fossa mass (white arrows). Diffusion restriction (red arrow, A), wel defined margin, midline location with fourth ventricle contact without prominent hydrocephalus (green arrows, D) and intense enhancement after iv. contrast administration are main characteristic findings belong to Wnt-subtype MB. Also hypointense vascular structures are seen in T2WI (blue arows, B).
[E-H] 22 y.o.a female patient with infiltrative lesion located in ifratentorial compartment with diffuse leptomeningeal involvement. Basal cisterns, cerebellopontine angle, foramen Luschkas and Magendie are obliterated with mass (white arrows) with low ADC values (red) arrows, E). Due to hyperintense appearance in TIWI (H), neurocutaneouse melanosis was considered as primary differential diagnosis. However pathological examination of surgical speciman yields the diagnosis of Wnt-subtype MB. Despite wide-spread leptomeningeal involvement, recurrence and diseage progression haven't seen after long term follow-up as expected in this subtype.

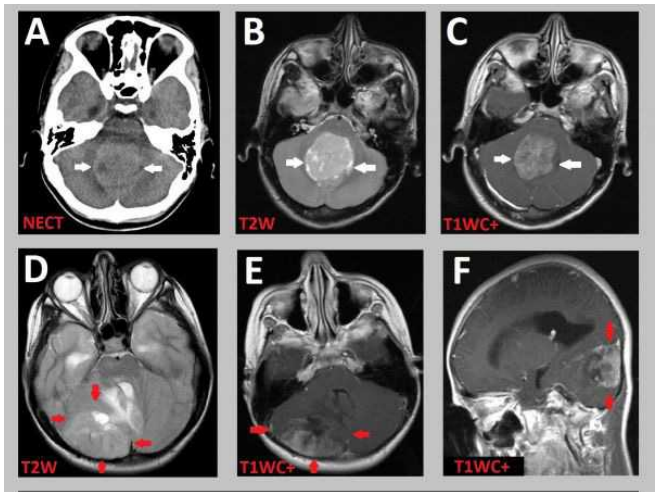

Figure 2. (SHH. p53 mutated subtype): [A-C] 13 y.o.a female patient with hyperdense mass in NECT (A), undergo MRI examination which shows well defined, T2 hyperintense (B), diffuse enhancing (C) midline located mass (white arrows). After surgery, pathology revealed the diagnosis of MB with SHH-p53 mutant subtype. Although this location could be seen in infancy as an expected finding, it was uncommon for this age group.
[D-F] 9 y.o.a female patient presenting with heterogenously enhancing (E, F), T2 hyperintense (D), ill-defined mass (red arrows) located in right cerebellar hemisphere which shows low ADC values (not shown). Location of mass is typical for SHH-subtypes. Presence of peripheral enhancement and ill-defined borders are suggestive for pathologically proven LC/A subtype.

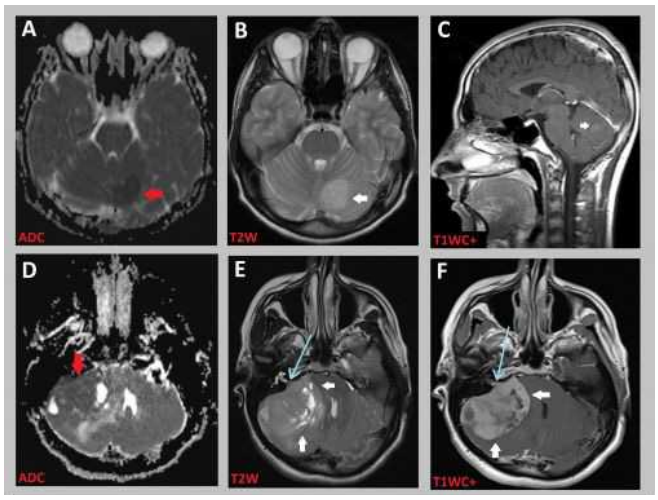

Figure 3. (SHH-p53 wild subtype): [A-C] y.o.a male patient followed for irrelevant pituitary pathology. Routine follow-up MRI revealed incidental left cerebellar hemispheric mass (white arrows) with low ADC values (red arrow, A), T2W hyperintens appearance (B), well-defined margins and diffuse mild enhancement pattern (C). Molecular and histopathologic studies confirmed the diagnosis of MB, with "SHH-p53 wild" genetic and "classic" histologic subtypes.
[D-F] 19 y.o.a female patient with right hemicerebellar mass leading to brain stem compression (white arrows). Diffusion restriction (red arrow, D), T2W iso-hyperintens appearance with cystic areas (E), intense contrast enhancement (F), well-defined borders and right internal acoustic canal involvement (blue arrows, E and F) are main imaging findings of mass. "N/D histologic subtype" which is characterized by T2W isointensity and cerebellar hemispheric location is confirmed with biopsy. Molecular examination reveals SHH-p53 wild genetic subtype.

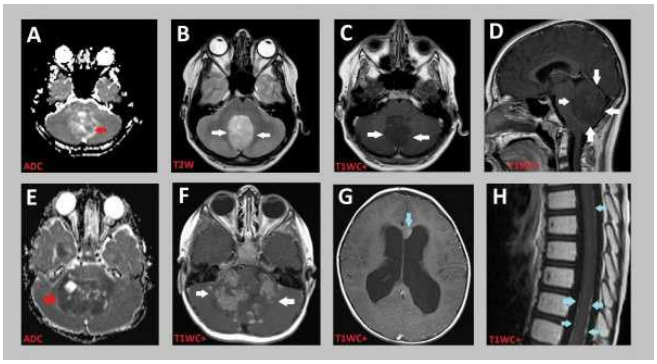

Figure 4. (non SHH, non-Wnt subtype):[A-D] 14 y.o.a male patient presenting with posterior fossa mass (white arrows) with midly reduced ADC values (A, red arrow), diffuse T2 hyperintensity (B), well defined borders and no enhancement after öv. contrast administration (C and D). Leptomeningeal involvement was also present at the time of diagnosis (nat shown). Regarding this age group, midline location, absence of enhancement and early leptomeningeal involvement are suggestive for "non-SHH, non-Wnt" subtype of MB. Pathological and molecular examinations confirm the diagnosis. After surgery, recurrence was seen during follow-up period as expected.
[E-H] 4 y.o.a male patient with multiple intracranial and spinal seeding metastasis (blue arrows, G and H respectively) due to MB located in posterior fossa (white arrows, F). Midline location (E and F), diffusion restriction (red arrow, C) and heterogenous contrast enhancement (F) were seen in MRI. Futher investigations prove the diagnosis of "non-SHH, non-Wnt" subtype. Mass was recurred during follow-up period as expected.

Nöroradyoloji

SS-045

SAĞLIKLI POPÜLASYONDA BEYİN YAŞLANMASINI DEĞERLENDİRMEDE T1 HARİTALAMANIN ROLÜ

Mehmet Koçak

Erzincan Binali Yıldırım Üniversitesi Tıp Fakültesi Radyoloji Bölümü

Giriş ve Amaç: Manyetik Rezonans Görüntüleme (MRG) yaşlanma sürecini anlamada kritik bir rol oynamaktadır[1]. Konvansiyonel MRG yöntemleri ile yaşlanma sırasında kortikal incelme, bölgesel atrofi ve beyin yüzey morfolojisi değerlendirilebilir[2-4].Bununla birlikte,altta yatan mikroyapı doku süreçlerini netleştirmek için sınırlı bir potansiyele sahiptir [5]. Kantitatif MRI(qMRI), T1, T2 relaksasyon sürelerinin hesaplanmasını sağlar ve qMRI, gri-beyaz cevherdeki yaşlanmanın biyofizyolojik süreçlerine duyarlıdır [6,7]. Yaşam boyunca, beyin gri-beyaz cevher önemli biyofiziksel değişikliklere uğrar,bu nedenle normal beyin yaşlanmasının bilinmesi nörodejeneratif hastalığın anlaşılmasına ve önlenmesine katkıda bulunabilir [8].Biz bu çalışmada sağlıklı bireylerdeki beyin yaşlanması ve T1-haritalama ile elde edilen T1 relaksasyon süresi arasındaki ilişkiyi araştırmayı amaçladık.

Gereç ve Yöntem: Temmuz 2018 ve Ocak 2019 tarihleri arasında 172 gönüllüye, kliniğimizde T1 haritalama incelemesi yapıldı. Nörolojik veya psikiyatrik hastalığı,multipl skleroz, alkol veya madde kötüye kullanımı,hipertansiyon,diabetes mellitus,benign veya malign beyin tümörü,travmatik beyin hasarı,geçirilmiş beyin ameliyatı ve MRG kontrendikasyonu olan hastalar çalışmaya alınmadı.167(69erkek,98kadın;yaş aralığı:20–89 yıl;ortalama yaş:53 yıl) kişi çalışmaya dahil edildi. Talamus,putamen,globus pallidus,kaudat nükleus başı,nükleus akkumbens,korpus kallozumun genusu,frontal lob beyaz cevher (BC) ve frontal lob gri cevher (GC) gibi anatomik bölgeleri içeren bölgelere ROI yerleştirildi(Resim 1-2).Sonrasında lineer ve kuadratik regresyon analizleri yapıldı.

Bulgular: Talamus,putamen,globus pallidus,kaudat nükleus başı,nükleus akkumbens,frontal lob BC ve GC, korpus kallozum genusundaki T1 relaksasyon süreleri ile yaş arasında yapılan lineer ve kuadratik regresyon analizlerinin sonuçları Tablo 1'de gösterilmiştir. Talamus, putamen ve frontal lob GC lokalizasyonlarında T1 relaksasyon süreleri ile yaş arasında anlamlı kuadratik ve pozitif korelasyon saptandı ($p<0.001$). Nükleus akkumbens lokalizasyonundaki T1 relaksasyon süresi ile yaş arasında, lineer regresyon ile yapılan analizde anlamlı bir ilişki göstermemiş olmasına rağmen ($p=0.299$), kuadratik regresyon ile istatistiksel olarak anlamlı bir ilişki elde edildi ($p<0.001$). Globus pallidus, kaudat nükleus başı, korpus kallosum genu ve frontal lob BC için, kuadratik regresyon analizi, lineer korelasyon analizinden daha iyi bir ilişki göstermiştir.

Tartışma ve Sonuç: Çalışmamızda talamus,putamen,globus pallidus,kaudat nükleus başı,nükleus akkumbens,korpus kallozum genusu,frontal lob BC ve GC'deki T1 relaksasyon sürelerinin yaşlanma ile ilişkili olduğu bulundu. Bu bölgeler arasında, frontal lob GC'in T1 relaksasyon süreleri, lineer ve kuadratik regresyonlarda R2 değerleri 0.56 ve 0.62 ile yaşla en büyük korelasyona sahipti.Ayrıca kuadratik regresyon analizi,lineer korelasyon analizinden daha iyi R2 değerlerine sahipti.

Çalışmamızın limitasyonları,gözlemciler arası değişkenliği değerlendirmememiz,20 yaşından küçük katılımcıların çalışmaya dahil edilmemesi,T1 relaksasyon sürelerinin uzun süreli takip sonuçlarının olamaması idi.Bu çalışmada,T1 relaksasyon sürelerinde 30 yaşına kadar azalma, 60 yaşından sonra artış gözlenmiştir.

Anahtar kelimeler: Yaşlanma, T1 Haritalama, Manyetik Rezonans Görüntüleme

Kaynaklar

[1] Fjell AM, Westlye LT, Amlien I, Espeseth T, Reinvang I, Raz N, et al. High consistency of regional cortical thinning in aging across multiple samples. Cereb Cortex 2009;19:2001-12.
[2] Thambisetty M, Wan J, Carass A, An Y, Prince JL, Resnick SM. Longitudinal changes in cortical thickness associated with normal aging. NeuroImage 2010;52:1215–23.
[3] Long X, LiaoW, Jiang C, Liang D, Qiu B, Zhang L. Healthy aging: an automatic analysis of global and regional morphological alterations of human brain. Acad Radiol 2012;19:785–93.
[4] Walhovd KB, Fjell AM, Reinvang I, Lundervold A, Dale AM, Eilertsen DE, et al. Effects of age on volumes of cortex, white matter and subcortical structures. Neurobiol Aging 2005;26:1261-70.
[5] Sengupta S, Fritz FJ, Harms RL, Hildebrand S, Tse DHY, Poser BA, et al. High resolution anatomical and quantitative MRI of the entire human occipital lobe ex vivo at 9.4T. Neuroimage 2018;168:162-71.
[6] Deoni SC. Quantitative relaxometry of the brain. Top Magn Reson Imaging 2010;21:101-13.
[7] Callaghan MF, Freund P, Draganski B, Anderson E, Cappelletti M, Chowdhury R,et al. Widespread age-related differences in the human brain microstructure revealed by quantitative magnetic resonance imaging. Neurobiol Aging 2014;35:1862-72.
[8] Pannese E. Morphological changes in nerve cells during normal aging. Brain Struct Funct 2011;216:85-9.

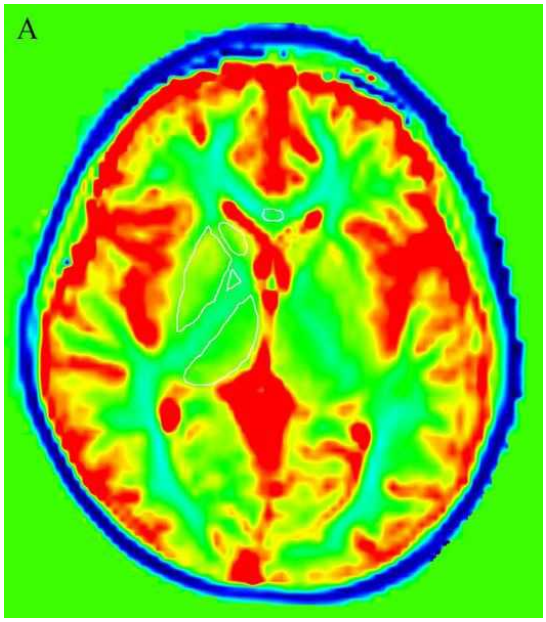

Resim 1. Talamus, putamen, globus pallidus, kaudat nükleus başı, korpus kallosum genusu lokalizasyonlarındaki temsili ROI alanları

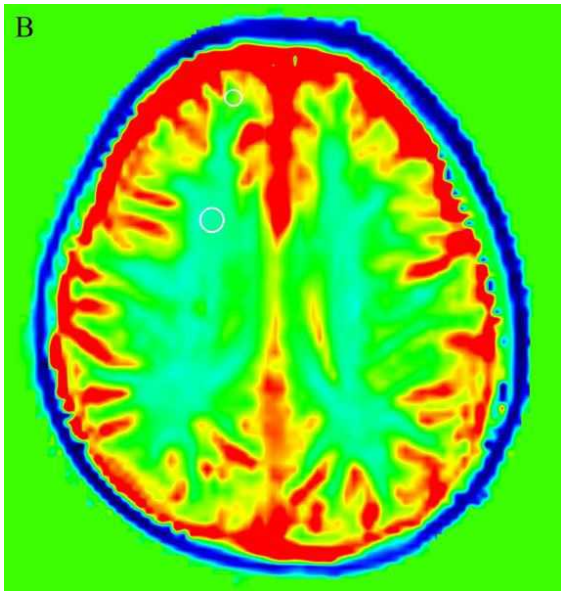

Resim 2. Frontal lob gri ve beyaz cevher lokalizasyonlarındaki temsili ROI alanları

Tablo 1. Farklı anatomik bölgelerin ortalama T1 relaksasyon süreleri

	Toplam	Erkek	Kadın	p değeri
Talamus (ms)	1108.7 ± 63.1 (976-1284)	1114,5± 68,8 (986-1284)	1104,6 ± 58,8 (976-1235)	0.323
Putamen	1161.7 ± 62.7 (1010-1307)	1164,5± 66,1 (1010-1307)	1159,7± 60,5 (1034-1291)	0.627
Globus pallidus	939.2 ± 57.6 (784-1119)	939,1± 64,2 (784-1119)	939,4± 52,7 (830-1069)	0.961
kaudat nükleus başı	1174.4 ± 62.4 (908-1342)	1178,8± 59,7 (1038-1342)	1171,4± 64,3 (908-1324)	0.452
Nükleus akkumbens	1164.1 ± 71.3 (897-1302	1178,4± 73,2 (897-1302)	1169,0± 68,7 (950-1289)	0.367
Korpus kallosum genusu	735.2 ± 53.1 (626-876)	731,6± 44,2 (639-818)	737,6± 58,7 (626-876)	0.452
Frontal lob BC	787.4 ± 45.9 (687-945)	787,8± 53,1 (709-945)	787,2± 40,4 (687-898)	0.932
Frontal lob GC	1089.9 ± 90.6 (935-1321)	1087,7± 87,8 (936-1291)	1091,4± 92,9 (935-1321)	0.791

Tablo 2. Regresyon analizi sonuçları

	R (lineer)	R2 (lineer)	P değeri(lineer)	R2 (Kuadratik)	P değeri (Kuadratik)
Talamus	0.27	0.07	<0.001	0.26	<0.001
Putamen	0.34	0.11	<0.001	0.21	<0.001
Globus pallidus	0.16	0.02	0.039	0.11	<0.001
Kaudat nükleus başı	0.16	0.02	0.036	0.10	<0.001
Nükleus akkumbens	0.08	0.006	0.299	0.15	<0.001
Korpus kallosum genusu	0.18	0.03	0.022	0.06	0.005
Frontal lob BC	0.18	0.03	0.019	0.13	<0.001
Frontal lob GC	-0.75	0.56	<0.001	0.62	<0.001

Abdominal Radyoloji

SS-046

KOLEDOKOLİTİAZİS TANISINDA MANYETİK REZONANS KOLANJİOPANKREATOGRAFİ VE MANYETİK REZONANS TRUE-FISP SEKANSININ KARŞILAŞTIRILMASI

Umut Erdem[1], **Şükrü Mehmet Ertürk**[2]

[1]*İstanbul Gaziosmanpaşa Taksim Eah Radyoloji Kliniği*
[2]*Şişli Hamidiye Etfal Eah Radyoloji Kliniği*

Giriş ve Amaç: Ortak safra kanalında safra taşı varlığı koledokolitiazis olarak tanımlanır. Koledokolitiazis tanısında çok çeşitli görüntüleme yöntemleri kullanılmaktadır. Bunlardan en önemlisi manyetik rezonans kolanjiopankreatikografidir (MRKP). Günlük pratiğimizde biz koledokolitiazis tanısında MRKP inceleme ile birlikte koronal True-FISP (true fast imaging with steady state precession) sekansından da yararlanmaktayız. Bu çalışmada bu iki testin sensitivite, spesifite ve doğruluk değerlerini tespit edip her iki yöntemin birbiri ile olan avantajları ve dezavantajlarını tartışmayı amaçladık.

Gereç ve Yöntem: Koledokolitiazis ön tanısı ile tarafımıza yönlendirilmiş 150 olgu retrospektif olarak taranarak yukarıda bahsettiğimiz her iki sekans ayrı ayrı değerlendirildi. Safra yollarında taşların varlığı, kolelitiazis ve intrahepatik safra yolları dilatasyonu her bir olgu için ayrı ayrı belirtildi. IHSY dilatasyonu var ise hafif-orta-ileri şeklinde sınıflandı. Karaciğer ve safra yolları görüntülemesi konusunda yaklaşık 16 yıl deneyimi olan radyoloji uzmanı olguların tüm radyolojik tetkiklerini ve yapılan ameliyat-ERKP sonuçlarını inceleyerek altın standardı oluşturdu. Daha sonra her iki sekans için istatistiksel analizlerle altın standart ile korelasyon yüzdeleri belirlendi. Ayrıca her iki test arasındaki uyum kappa istatistiği kullanılarak belirlendi.

Bulgular: Yapılan istatistiki analiz sonuçlarına göre koledokolitiazis açısından bakıldığında iki sekansın verileri sırası ile True-FISP ve MRKP için; sensitivite %92,6 ve %95,4, spesifite %92,8 ve 96,4, PKD %98,8 ve %99,4, NKD %66,6 ve %77,4, Doğruluk %92,6 ve %95,6 olarak hesaplanmış olup her iki sekansın altın standart ile korelasyonu yüksektir. Ayrıca her iki sekans kolelitiazis ve İHSY dilatasyonu açısından önemli derecede uyumlu olarak bulunmuştur (Cohen'in kappa katsayısı sırası ile 0,752 ve 0,798 hesaplanmıştır.).

Tartışma ve Sonuç: Bu sonuçlara göre koledokolitiazis tanısında, her iki test ayrı ayrı incelendiğinde duyarlılık ve özgüllük açısından altın standart ile yüksek korelasyon göstermektedir. Sonuçlarımıza göre MRKP incelemeyi tolere edemeyen olgularda çok kısa çekim süreleri ile koronal True-FISP sekansı koledokolitiazis tanısı için kullanılabilir. Ayrıca non-invaziv altın standart tanı testi sayılan MRKP'nin True-FISP sekansı ile birlikte değerlendirilmesinin özellikle tanı etkinliğini arttıracağını düşünüyoruz.

Anahtar kelimeler: koledokolitiazis, manyetik rezonans kolanjiyopantreatografi, True - FISP sekansı, kolelitiazis, kalkül, intra hepatik safra yolu dilatasyonu

Kaynaklar

1) Shanmugam V, Beattie GC, Yule SR, et al: Is magnetic resonance cholangiopancreatography the new gold standard in biliary imaging Br J Radiol 78:888-893, 2005
2) Griffin N, Wastle ML, Dunn WK: Magnetic resonance cholangiopan- creatography versus endoscopic retrograde cholangiopancreatography in the diagnosis of choledocholithiasis. Eur J Gastroenterol Hepatol15:809-813, 2003
3) Becker CD, Grossholz M, Becker M, Mentha G, de Peyer R, Terrier F. Choledocholithiasis and bile duct stenosis: diagnostic accuracy of MR cholangiopancreatography. Radiology. 1997 Nov;205(2):523-30.
4) Zidi SH, Prat F, Le Guen O, Rondeau Y, Rocher L, Fritsch J, et al. Use of magnetic resonance cholangiography in the diagnosis of choledocholithiasis: prospective comparison with a reference imaging method. Gut. 1999 Jan;44(1):118-22.
5) Urban M, Holzer B, Sebesta C, Schmid L, Schiessel R, Hruby W, et al. Efficacy of diagnosis of mechanical cholestasis by magnetic resonance cholangiography. World journal of surgery. 2002 Mar;26(3):353-8.
6) Kim MJ, Mitchell DG, Ito K, Outwater EK. Biliary dilatation: differentiation of benign from malignant causes--value of adding conventional MR imaging to MR cholangiopancreatography. Radiology. 2000 Jan;214(1):173-81.

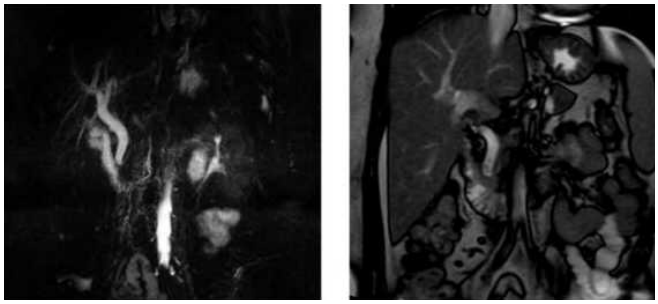

Resim 1. True-FISP sekansta izlenen kalküller - MRKP'de net seçilemiyor.

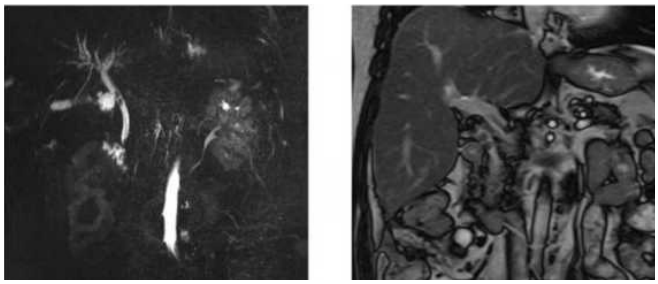

Resim 2. Her iki sekansta izlenen multiple kalküller

Görüntüleme Bilişimi

SS-047

ANALYSING OF PREDATORY OPEN-ACCESS PUBLISHING IN RADIOLOGY

Serkan Arıbal, Okan İnce, Eyüp Kaya, Hakan Önder

H.s.u Okmeydanı Training and Research Hospital

Purpose: Our aim in this study was to evaluate the features and publishing practice of predatory journals in radiology.

Material and Methods: We checked a freely accessible online and constantly updated version of the Beall lists of potential predatory publishers and journals in the field of radiology (1). We searched the following keywords ; Radiology, X-ray, Rontgen, Ultrasound, Computed tomography, Magnetic Resonance Imaging, Imaging, Interventional Radiology within the name of the journals. We noted the following topics and features of the journals: 1)Location and adress, 2)Article Processing Charge (APC), 3) Indexing database/ registries 4)Presence of editor-in-chief and editorial board list 5) Submission and peer-review processes.

Results: We identified sixtysix radiology journals from twenty-seven publishers. Twentyone of the journals (%31.8) were found to have no contact address. The adress of two of the rest journals which have contact adres could not be found on the map. Two journals were indexed in PubMed. Several journals reported false indexing in the Committee on publication ethics (COPE), International Committee of Medical Journal Editors (ICMJE), Directory of Open Access Journals (DOAJ) and Google Scholar. There are fiftynine (%89.4) journals having APC. Mean value of APC 641.43 USD (range 100-2588 USD).There are only twentytwo (%33.3) journals which reported the editor-in-chif and fourtyseven (%71.2) journals reported an editorial board list. Eleven (%16.7) journal mentioned lapse submission acceptance for published articles. Mean article processing duration was 63.5 days (range 1-237 days)

Conclusion: We found a significant number of probable predatory radiology journals. Authors should carefully check journal's characteristics to avoid selecting predatory journals as editorial target.

Anahtar kelimeler: Open access, Predatory, Radiology, Publishing

Kaynaklar

1 https://beallslist.weebly.com/ n.d.

Kas-İskelet Radyolojisi

SS-049

STERNUM PERFÜZYON MRG BULGULARI - PERFUSION MRI FINDINGS OF THE STERNUM

Zeycan Kübra Cevval, Irmak Durur Subaşı, Baki Hekimoğlu

Sağlık Bilimleri Üniversitesi, Dışkapı Yıldırım Beyazıt Eğitim ve Araştırma Hastanesi

Giriş ve Amaç: Bu çalışmanın amacı sternum medullasının perfüzyon manyetik rezonans görüntüleme (MRG) bulgularını tanımlamaktır. Kemik perfüzyonu kemik dokusunun fonksiyonunu, iyileşme sürecini ve remodeling mekanizmasını etkileyen önemli bir parametredir. Kemiğe ait perfüzyon değişikliklerinin tespit edilmesi erken tanı ve tedavi imkanı sağlamaktadır. Sternumda özellikle kardiyovasküler cerrahi sonrası perfüzyon değişiklikleri ve derin sternum enfeksiyonları görülmektedir. Sternuma ait normal perfüzyon parametrelerinin elde olunması, sternum patolojilerinde bozulmuş kemik perfüzyonunu tespit etmede faydalı olabilir.

Gereç ve Yöntem: Hastane otomasyon ve PACS verisine göre meme perfüzyon MRG ile görüntülenen, sonuç kategorileri BI-RADS 1-3 olarak tanımlanan, internal mamarian arterlerde akım artışına neden olabilecek anormal bir meme kontrastlanmasına sahip olmayan ve kayıtlarda ultrasonografi ve/veya mamografide kuşkulu bulgu tanımlanmayan hastalar arasında, sternumda patolojik MRG sinyali bulunmayan olgular çalışmaya dahil edildi. 1,5 Tesla MRG sisteminde pre ve post-kontrast T1 time-resolved angiography with interlocked stochastic trajectories (TWIST) sekansı (Tablo 1) ile, antekubital venden 0,1 ml/kg kontrast madde 3 ml/s hızda otomatik bir enjektör vasıtasıyla enjekte edilerek, art arda yirmi dinamik görüntü elde edilmişti. Hastaların perfüzyon MRG'leri iş istasyonuna aktarılarak sternum medullasının en fazla kontrast tuttuğu üç alandan farmakokinetik parametreler olan transfer katsayısı (Ktrans), ters transfer katsayısı (Kep), ekstraselüler matriks hacim yüzdesi (Ve) ve eğri altında kalan alan (AUC) değerleri retrospektif olarak ölçüldü, kontrastlanma paterni (progresif, plato, yıkanma) ve ROI boyutu kaydedildi. Tanımlayıcı istatistikler ve karşılaştırmalar için en fazla AUC değerinin elde edildiği ölçüm tercih edildi (Resim 1). Gözlemciler arası güvenilirlik Pearson/Spearman ve Cronbach's Alpha testleri ile değerlendirildi.

Bulgular: 27-71 yaşları arasında (ortalama 47±10) 35 kadın hastada, sternum medullasının ortalama Ktrans değeri 0,08±0,03; Kep 0,93±0,37; Ve 0,20±0,27, AUC 3,88±1,43 olarak ölçüldü (Tablo 2). Ortalama ROI boyutu 1,94±0,87 cm2 idi. Gözlemciler arası güvenilirlik analizinde Ktrans, AUC, ROI ve patern ölçümleri arasında kuvvetli ve istatistiksel olarak anlamlı bir ilişki vardı (Tablo 3). Kep değeri için gözlemciler arası güvenilirlik orta düzeyde ve istatistiksel olarak anlamlı idi. Ve ölçümleri arasında zayıf ve istatistiksel olarak anlamlı olmayan bir ilişki tespit edildi.

Tartışma ve Sonuç: Bu çalışmada, MRG kriterleri ile normal görünümlü sternum medullasının perfüzyon MRG ile elde edilen farmakokinetik parametrelerinin ortalama değerleri tespit edilerek Ktrans, AUC ve patern parametrelerinin tekrarlanabilir olduğu bulunmuştur. İngilizce literatürde normal kemik iliği MRG perfüzyonunun değerlendirildiği sınırlı sayıda çalışma bulunmaktadır. Sternum kemik iliği MRG perfüzyonunun değerlendirildiği çalışma ise bulunmamaktadır. Sternum patolojileri, mediastene yakın yerleşim nedeniyle önemlidir. Bu çalışma ile sternum perfüzyonu ölçümünde minimal invaziv ve radyasyonsuz bir görüntüleme yöntemine dikkat çekilmek istenmiştir. Bu yöntemin kullanılabilir olup olmadığı daha geniş çalışma gruplarında kontrollü randomize çalışmalar ile değerlendirilmelidir. Çalışmanın limitasyonları sınırlı hasta sayısı, retrospektif dizayn, kontrol grubunun bulunmamasıdır.

Anahtar kelimeler: sternum, sternum perfüzyonu, MRG perfüzyon, perfüzyon parametreleri

Kaynaklar

1. Jonathan P. Dyke, Ph.D., Michael Synan, B.S., Paula Ezell, D.V.M., Douglas Ballon, Ph.D. et al (2015) Characterization of Bone Perfusion by Dynamic Contrast-Enhanced Magnetic Resonance Imaging and Positron Emission Tomography in the Dunkin-Hartley Guinea Pig Model of Advanced Osteoarthritis J Orthop Res. 2015

March ; 33(3): 366–372.
2. Müller GM, Månsson S, Müller MF, Ekberg O, Björkman A (2013) Assessment of perfusion in normal carpal bones with dynamic gadolinium-enhanced MRI at 3 Tesla. J Magn Reson Imaging JMRI 38:168–172
3. Breault SR, Heye T, Bashir MR, Dale BM, Merkle EM, Reiner CS et al (2013) Quantitative dynamic contrast-enhanced MRI of pelvic and lumbar bone marrow: effect of age and marrow fat content on pharmacokinetic parameter values. AJR Am J Roentgenol 200: W297–W303
4. Budzik JF, Lefebvre G, Forzy G, El Rafei M, Chechin D, Cotten A (2014) Study of proximal femoral bone perfusion with 3D T1 dynamic contrast-enhanced MRI: a feasibility study. Eur Radiol. Dec;24(12):3217-23
5. Dyke, J. P., & Aaron, R. K. (2010). Noninvasive methods of measuring bone blood perfusion. Annals of the New York Academy of Sciences, 1192(1), 95-102.
6. Spindler, N., Kaatz, F., Feja, C., Etz, C., Mohr, F. W., Bechmann, I., ... & Loeffler, S. (2017). Anatomic study of the vascular perfusion of the sternum and its clinical relevance in deep sternal wound infection. GMS Interdisciplinary plastic and reconstructive surgery DGPW, 6.

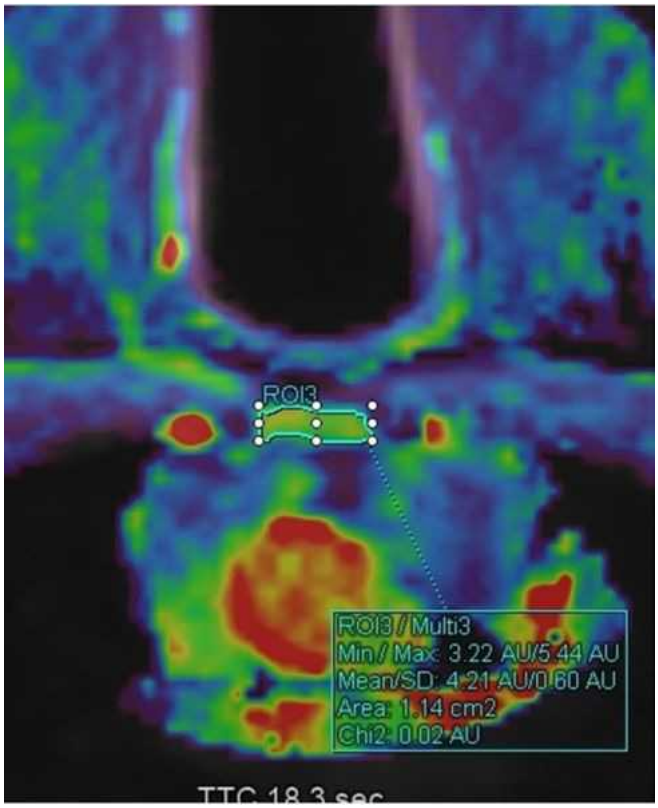

Resim 1. Sternum medulla perfüzyonu: AUC haritası.

Tablo 1. Görüntüleme parametreleri.

TR/TE	10,42/4,85 ms
FA (Philips açısı)	12 derece
Bant genişliği	350 Hz
FOV	301x301
Kesit kalınlığı	3,5 mm
Zamansal çözünürlük	8,8 s
Faz kodlama yönü	sağ-sol
Voksel boyutu	1,9 x 1,9 x 1,9 mm

Tablo 2. Farmakokinetik parametreler.

Parametre	Ortalama	Standart Sapma	Aralık
Ktrans	0,08	0,03	0,03-0,14
Kep	0,93	0,37	0,30-1,83
Ve	0,20	0,27	0,07-1,19
AUC	3,88	1,43	1,25-6,52
ROI	1,94	0,87	0,81-4,16

Tablo 3. Gözlemciler arası güvenilirlik analizi sonuçları.

	Pearson/Spearman korelasyon katsayısı	P değeri	Cronbach's Alpha katsayısı	P değeri
Ktrans	0,848*	0,000	0,882*	0,000
Kep	0,647	0,000	0,607	0,008
Ve	0,231	0,203	0,271	0,204
AUC	0,834*	0,000	0,878*	0,000
ROI	0,769*	0,000	0,883*	0,000
Patern	0,801*	0,000	0,881*	0,000

*Güçlü korelasyonlar

Toraks Radyolojisi

SS-050

ROMATOİD ARTRİT HASTALARINDA AKCİĞER TUTULUM PATERNLERİ İLE LABORATUVAR BULGULARI ARASINDAKİ İLİŞKİNİN DEGERLENDİRİLMESİ EVALUATION OF THE RELATIONSHIP BETWEEN PULMONARY MANIFESTATIONS AND LABORATORY FINDINGS IN RHEUMATOID ARTHRITIS PATIENTS

Hakkı Çelik[1], Naciye Sinem Gezer[1], Gökçen Ömeroğlu Şimşek[2], Aylin Alpaydın[2], Şengül Tarhan[2], Erkan Yılmaz[1], Pınar Balcı[1]

[1]Dokuz Eylül Üniversitesi Radyoloji AD
[2]Dokuz Eylül Üniversitesi Göğüs Hastalıkları AD

Giriş ve Amaç: Akciğerler, içerdiği yoğun bağ dokusu nedeniyle diğer sistemik bağ dokusu hastalıklarında olduğu gibi romatoid artritte (RA) de sık olarak etkilenir. Hastaların yaklaşık %50'sinde hastalığın herhangi bir evresinde pulmoner tutulum görülmekte ve %18'inde ölüm nedeni olmaktadır (1,2). Romatoid artrit, kadınlarda daha sık görülmesine karşın akciğer tutulumu erkeklerde daha sıktır (3). Bu çalışmada RA'li hastaların yüksek çözünürlüklü bilgisayarlı tomografi (YÇBT) incelemelerinde saptanan akciğer tutulumu bulgularıyla, hastalığın tanısı ve takibinde kullanılan laboratuvar testleri arasındaki ilişkiyi göstermek amaçlanmıştır.

Gereç ve Yöntem: 263 RA tanılı hastaya ait toraks BT incelemeleri, toraks radyolojisi konusunda deneyimli radyolog tarafından romatoid nodül (sayısı, yeri, boyutu, kavitasyon varlığı), serozit, bronşektazi, konstriktif bronşiolit folliküler bronşiolit varlığı ve varsa interstisyel fibrozis paterni (NSİP, OİP, OP, diğer) açısından değerlendirildi (Resim 1-5). Hastaların değerlendirilen BT incelemelerine en yakın zamanda elde olunan anti-nükleer antikor (ANA), romatoid faktör (RF), C-reaktif protein (CRP) ve eritrosit sedimentasyon hızı (ESH) değerleri kaydedildi. Tanımlanan radyolojik bulgular ile laboratuvar verileri arasındaki ilişki istatistiksel olarak analiz edildi.

Bulgular: Hastaların 185' i kadın (%70), 78'i (%30) erkekti (Tablo 1). BT incelemelerde hastaların 66' sında (% 25) romatoid nodül saptandı ve bu hastaların 14' ünde (%21) en az bir romatoid nodülde kavitasyon izlendi (Tablo 2 ve 3). İnterstisyel fibrozis ile uyumlu BT bulguları tanımlanan hastalar içerisinde en sık nonspesifik interstisyel pnömoni (NSİP) paterni (n:53, %65) izlendi (Tablo 4). Hastaların 47' sinde (%18) serözit ile uyumlu BT bulguları izlendi (Tablo 5). Hastaların 57' sinde (%22) ise konstriktif bronşiolit ile uyumlu BT bulguları mevcuttu (Tablo 6).

ANA değerleri ile herhangi bir radyolojik bulgu arasında istatistiksel açıdan anlamlı ilişki saptanmadı. Konstrüktif bronşiolit ile ESH değerleri arasında istatistiksel açıdan anlamlı ilişki bulundu (Tablo 7, p= 0.001). Serozit ile ESH ve CRP değerleri arasında istatistiksel açıdan anlamlı ilişki bulundu (Tablo 8, sırasıyla p=0.003 ve p<0001). Bronşektazi ile CRP değerleri arasında istatistiksel açıdan anlamlı ilişki saptandı (Tablo 9, p=0.005). Serozit görülme sıklığı, romatoid nodülü olan hastalarda olmayanlara göre istatistiksel olarak anlamlı derecede daha fazla bulundu (p=0.001).

Tartışma ve Sonuç: Literatürde RA hastalarında görülen YÇBT bulguları ile RF, ANA, ESH ve CRP değerlerini karşılaştıran benzer bir çalışmaya rastlanmamıştır. Bizim çalışmamızda konstrüktif bronşiolit ile ESH; serozit ile ESH ve CRP; bronşektazi ile CRP değerleri arasında anlamlı ilişki olduğu görülmüştür. Ayrıca, romatoid nodülü bulunan hastalarda serözitin istatistiksel olarak anlamlı derecede daha sık olduğu görülmüştür. Çalışmamızın sonuçları, RA tanısı ve takibinde kullanılan laboratuvar testlerinin hastalığın akciğer tutulum şeklini öngörebileceğini düşündürmektedir. Böylece romatoid artrite bağlı gelişebilecek akciğer tutulum paternlerinin erken aşamada tanımlanması ve bu sayede hastalığa bağlı morbidite ve mortalitenin azalması sağlanabilir.

Anahtar kelimeler: C-reaktif protein, eritrosit sedimentasyon hızı, romatoid artrit, romatoid faktör, yüksek çözünürlüklü bilgisayarlı tomografi

Kaynaklar

1) Perez T, Wallaert B, Tonnel AB. Pleuro-pulmonary manifestations of rheumatoid polyarthritis. Rev Mal Resp 1991;8:169-89.
2) Kellgreen JH, Lawrence CS. Radiologic assesment of rheumatoid arthritis. Ann Rheum Dis 1957;16:485-493.
3) Scadding JG: The lung in rheumatoid arthritis. Proc R Soc Med,1969; 62:227-238

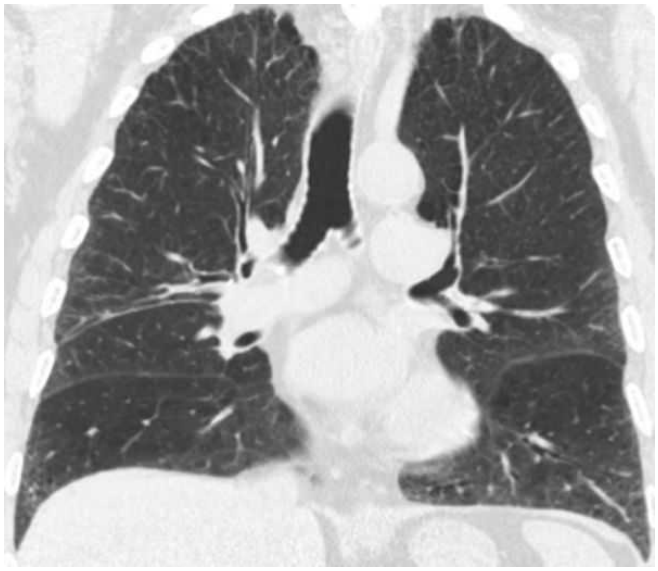

Resim 1. NSİP paterni izlenen olgu örneği: RA tanılı 70 yaşında erkek hastanın toraks BT incelemesinde her iki akciğerde subplevral alanda retiküler dansite artımları ve buzlu cam dansiteleri izlenmektedir. Bal peteği bulgusu saptanmamıştır.

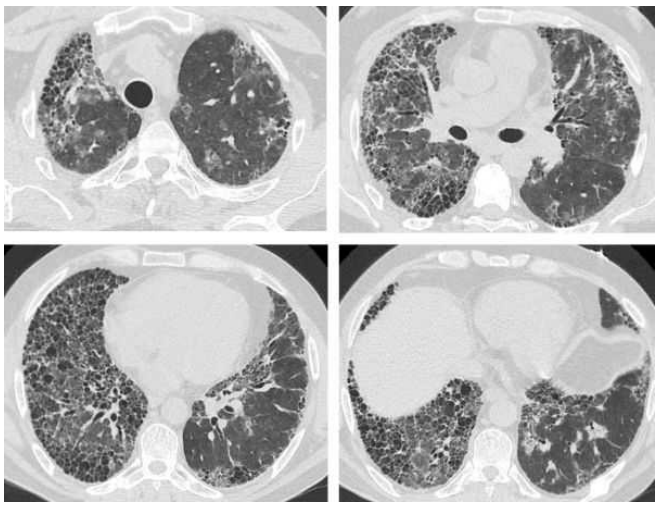

Resim 2. OİP paterni izlenen olgu örneği: 48 yaşında RA tanılı erkek hastanın çekilen toraks BT sinde her iki akciğerde sağda ve bazal kesimlerde daha belirgin, bal peteği alanlarının da eşlik ettiği interstisyel fibrozis bulguları değerlendirilmiştir.

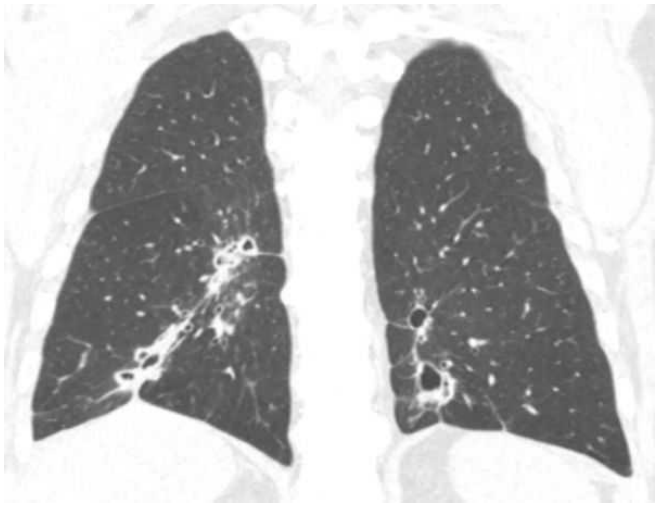

Resim 3. Bronşektazi izlenen olgu örneği: 51 yaşında erkek hastanın çekilen toraks BT incelemesinde Her iki akciğer alt loblarda bronşektazi ve peribronşial kalınlaşmalar izlenmektedir.

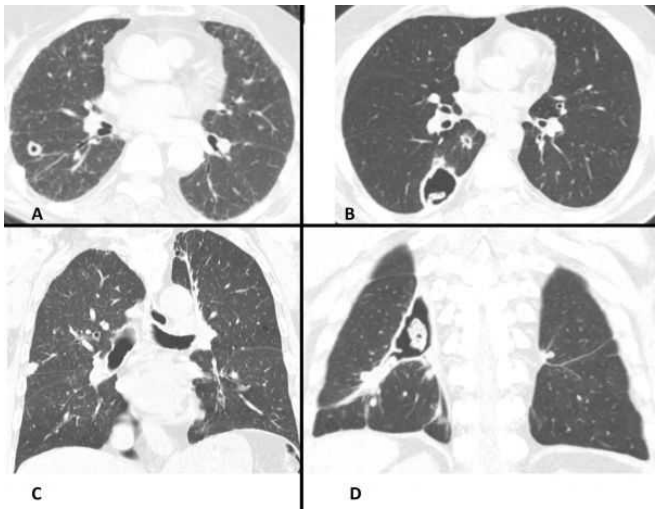

Resim 4. Romatoid nodül örnekleri: 4A' da sağ akciğer alt lobda nekrobiyotik romatoid nodül; 4B ve 4D' de sağ akciğer alt lobda içerisinde fungus topu izlenen nekrobiyotik nodül; 4C' de sağ akciğer üst lobda plevra tabanlı romatoid nodül izlenmektedir.

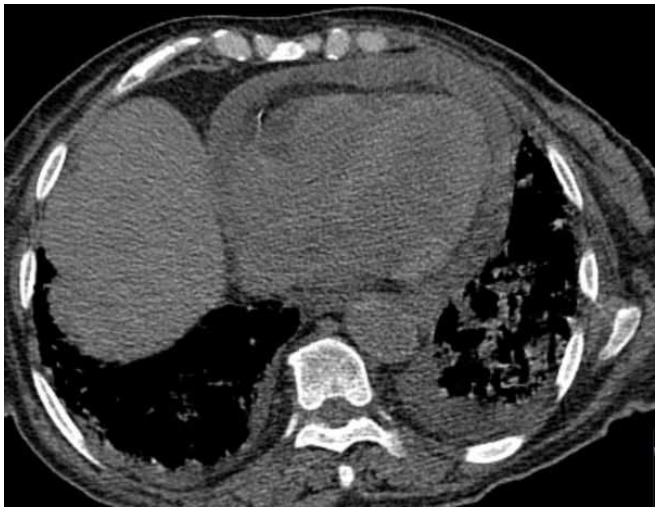

Resim 5. Serözit bulgusu izlenen olgu örneği: RA tanılı 72 yaşında kadın hastanın solunum sıkıntısı nedeniyle çekilen toraks BT incelemesinde bilateral plevral kalınlaşmanın da eşlik ettiği plevral ve perikardial efüzyon izlenmektedir.

Tablo 1: Hastaların cinsiyete göre dağılımı

	Sayı (n)	Yüzde (%)
Kadın	185	70
Erkek	78	30
Toplam	263	100

Tablo 2: Hastaların romatoid nodül varlığına göre dağılımı

	Sayı (n)	Yüzde (%)
Var	66	25
Yok	197	75
Toplam	263	100

Tablo 3: Romatoid nodüllerde kavitasyon gelişimine göre hasta dağılımı

	Sayı (n)	Yüzde (%)
Var	14	21
Yok	52	79
Toplam	66	100

Tablo 4: İnterstisyel fibrozis paternine göre hasta dağılımı

	Sayı (n)	Yüzde (%)
NSİP	53	65
OİP	13	16,5
Diğer	15	18,5
Toplam	81	100

Tablo 5: Serözit varlığına göre hasta dağılımı

	Sayı (n)	Yüzde (%)
Var	47	18
Yok	216	82
Toplam	263	100

Tablo 6: Konstriktif bronşiolit varlığına göre hasta dağılımı

	Sayı (n)	Yüzde (%)
Var	57	22
Yok	206	78
Toplam	263	100

Tablo 7: Konstriktif bronşiolit ile laboratuvar testleri arasındaki ilişki

Konstriktif Bronşiolit	RF (median)	ESH (median)	CRP (median)
Var	72,5	39	12
Yok	81,7	26	7,5
p değeri	0,886	0,001	0,186

Tablo 8: Serözit ile laboratuvar testleri arasındaki ilişki

Serözit	RF (median)	ESH (median)	CRP (median)
Var	129,7	42	17,4
Yok	72,5	26	6,8
p değeri	0,217	0,003	0,001

Tablo 9: Bronşektazi ile laboratuvar testleri arasındaki ilişki

Bronşektazi	RF (median)	ESH (median)	CRP (median)
Var	91,3	27	11,25
Yok	68,5	27	6,1
p değeri	0,318	0,527	0,005

Genitoüriner Sistem Radyolojisi

SS-051

BÖBREK HÜCRELİ KANSERDE GÖRÜNÜR DİFÜZYON KATSAYISI İLE HİSTOLOJİK DERECELENDİRME ARASINDAKİ İLİŞKİ (RELATIONSHIP BETWEEN APPERENT DIFFUSION COEFFICIENT AND HISTOLOGICAL GRADATION IN RENAL CELL CARCINOMA)

Gülhan Kılıçarslan[1], Ahmet Kılıçarslan[2], Yeliz Gül[1]

[1]Fethi Sekin Şehir Hastanesi Radyoloji Bölümü, Elazığ
[2]Fethi Sekin Şehir Hastanesi Tıbbi Patoloji Bölümü, Elazığ

Giriş ve Amaç: Böbrek hücreli kanser (BHK), böbrekte görülen en sık malign lezyondur. Böbreğin malign tümörleri, bütün malign tümörlerin ve tümör nedeniyle ölümlerin yaklaşık %2-3'ünü oluşturur. Ürogenital kanserler içerisinde görülme sıklığı prostat ve mesane kanserinden sonra 3. sırada yer almaktadır. Erkek/kadın oranı yaklaşık 3/2'dir. Fuhrman nükleer derecelendirme sistemi prognozda bağımsız bir belirleyici rol üstlenerek BHK için en yaygın kullanılan sistem haline gelmiştir. Sağ kalım açısından hastaları iyi prognozlu grup (Derece 1), kötü prognozlu grup (Derece 4) ve bu iki grup arasında bir prognoza sahip grup (Derece 2 ve 3) olarak ayırmıştır. Manyetik rezonans görüntüleme invivo moleküler difüzyon sürecini değerlendirmek için bugün kullanılan tek yöntemdir. Bu çalışmanın amacı görünür difüzyon katsayısı (ADC) değerleri ile Fuhrman nükleer derecelendirme arasındaki ilişkiyi değerlendirmek ve ADC değerlerinin operasyon öncesi prognozu belirlemede katkısı olup olmayacağını araştırmaktır.

Gereç ve Yöntem: Çalışmamızda Haziran 2011 ile Temmuz 2013 tarihleri arasında hastanemizde çeşitli ön tanılarla radyolojik görüntülemesi yapılan ve bunlardan radyolojik olarak böbrek kitlesi tespit edilip operasyon veya biyopsi ile histopatolojik olarak BHK tanısı alan olgular retrospektif olarak tarandı. 75 olgu tespit edildi ve bunların 44 tanesine preoperatif MR görüntülemesi yapılmıştı. Görüntü kalitesi bozuk ya da artefaktlı olan olgular ile MRG yapılmadan hemen önce biyopsi yapılan olgular çalışmaya dahil edilmedi. Yüksek b değerlerinde ADC değerleri daha anlamlı olduğundan b 1000 değerleri çalışılan olgular çalışmaya dahil edildi. Uygunluk kriterlerini taşıyan 30 olgu üzerinde ölçümler yapıldı. Çalışma Fırat Üniversitesi Tıp Fakültesi Etik Kurulu tarafından onaylandı. Ancak retrospektif bir çalışma olduğundan onam formu düzenlenmedi. Manyetik rezonans görüntüleme için 1.5 T (Signa Hi-speed, GE Medical Systems,Milwaukee, Wis) süperkondüktif cihaz kullanıldı. Ölçümler iş istasyonunda DICOM açık görüntü analiz programı (Osirix, v. 3.9) ile yapıldı. Difüzyon ağırlıklı görüntüler üzerinden renkli ADC haritaları cihaz tarafından oluşturuldu. Ölçüm yapılırken olguların T2 ağırlıklı ve kontrastlı görüntüleri referans alınarak ADC haritaları üzerinden ölçümler yapıldı (Resim 1,2,4). Mümkün olduğunca solid alanlardan ölçümler yapıldı. 3 cm'nin altındaki kitlelerde tek ölçüm yapılmış olup 3 cm'nin üstündeki kitlelerde farklı kesitlerden 3 ayrı ölçüm yapılıp ortalama ADC değeri hesaplamalarda kullanıldı. İstatistiksel değerlendirme için sosyal bilimler istatistiksel paket programı (Statistical Package for the Social Sciences = SPSS 15,0 for Windows) kullanıldı. İki grubun karşılaştırılmasında İndependent Samples T testi, ikiden fazla grubun karşılaştırılmasında tek yönlü varyans analizi kullanıldı. Tüm analizlerde $p < 0,05$ sonucu istatistiksel olarak anlamlı kabul edildi.

Bu olguların patoloji preparatları bir patolog tarafından tekrar değerlendirilerek FND sistemine göre derecelendirilmeleri yapıldı. Olguların 9 tanesi Derece 1 (D1), 11 tanesi Derece 2 (D2), 10 tanesi Derece 3 (D3) olarak sınıflandırıldı.

Bulgular: Çalışmaya alınan olguların 18'i erkek,12'si bayandı. Erkeklerin yaş ortalaması 55,05±16,54 (27–82 yıl), bayanların yaş ortalaması 58,83±15,32 (30–75 yıl) olarak hesaplandı. Lezyonların 19'u sağ böbreğe, 11'i sol böbreğe lokalizeydi. Olguların 23 tanesine total nefrektomi, 2 tanesine parsiyel nefrektomi uygulanmış olup 5 olguya da tru-cut iğne biyopsisi yapılmıştı. Parsiyel nefrektomi uygulanan olguların ortalama tümör çapı 2,5 cm iken total nefrektomi uygulanan olguların ortalama tümör çapı 5,8 cm olarak hesaplandı.

Çalışma kapsamındaki tümör çapı ortalaması 6,06±3,07 cm (2–14 cm) olup D1, D2 ve D3 için ortalama tümör çapları sırası ile 4,44 cm, 6,63 cm ve 6,9 cm olarak hesaplandı. Olguların %80'i (n = 24) Berrak hücreli BHK (BHBHK), % 13,4'ü (n = 4) Kromofob BHK (KrBHK) ve % 6,6'sı (n= 2) Papiller BHK (PBHK) olarak tespit edildi. Histopatolojik alt tiplere göre grupların dağılımı incelendiğinde; BHBHK olguların % 33'ü D1, %33'ü D2, %33'ü D3, KrBHK olguların % 25'i D1, % 50'si D2, % 25'i D3, PBHK olguların % 50'si D2 ve % 50'si D3 olarak tespit edildi. Histopatolojik alt tiplerin ortalama ADC değerleri hesaplandı (Tablo 1) ve BHBHK'nin ortalama ADC değeri diğer alt tiplerin ortalama ADC değerinden anlamlı derecede yüksek bulundu. Ayrıca alt tiplerin her biri için yapılan karşılaştırmada ortalama ADC değerleri arasında istatistiksel olarak anlamlı farklılık izlendi (p = 0,032). Berrak hücreli ve berrak hücreli olmayan BHK'lerin ortalama ADC değerleri karşılaştırıldığında, BHBHK'nin ortalama ADC değeri daha yüksek olup aradaki fark istatistiksel olarak anlamlı bulundu (p = 0,01) (Tablo 2). Karşı böbrek normal parankim ortalama ADC değerleri incelendiğinde; D1 için 2,22±0,24x10-3 sn/mm2, D2 için 2,01±0,28x10-3 sn/mm2, D3 için 2,09±0,18x10-3 sn/mm2 olarak hesaplandı. Normal böbrek parankim ADC değerleri (2,10±0,25x10-3 sn/mm2) ile karşılaştırıldığında BHK olgularının ortalama ADC değerleri (1,38±0,48x10-3 sn/mm2) istatistiksel olarak anlamlı derecede düşük izlendi (p = 0,002). Her bir grup için patolojik ve normal böbrek parankim ADC değerleri karşılaştırıldığında; D1 ve D3 için istatistiksel olarak anlamlı bir düşüş izlenmiş olup (p = 0,003, p = 0,006) D2 için anlamlı farklılık izlenmedi (p = 0,485). Nükleer derecelerine göre ortalama ADC değerleri, Derece 1-3 için sırasıyla, 1,68±0,64x10-3 sn/mm2, 1,16±0,20x10-3 sn/mm2, 1,35±0,45x10-3 sn/mm2 olarak ölçüldü (Tablo 3). Nükleer derecelerine göre ortalama ADC değerleri karşılaştırıldığında Derece 1 ile 2 arasında istatistiksel olarak anlamlı farklılık izlendi (p < 0,05). Diğer gruplar arasında anlamlı farklılık izlenmedi (p > 0,05) (Tablo 4).

Tartışma: Bu çalışmada BHK ADC değerleri normal böbrek ADC değerlerinden daha düşük bulunmuş olup literatür (1,2) ile uyumludur (Resim 3). Maruyama ve ark. (3) yaptığı çalışmada yüksek ve düşük dereceli tümörler arasında tümör çapı ile ADC değeri arasında istatistiksel olarak anlamlı fark bulunmuştur (p < 0,05). Ayrıca tümör boyutu ve ADC değeri arasında zayıf bir korelasyon bulunmuştur (p < 0,01). Bizim çalışmada Aslan ve ark. (4) çalışması ile uyumlu olarak tümör çapının artmasıyla ADC değerinde düşüş olduğu görüldü (Resim 5) ancak istatistiksel olarak anlamlı bulunmadı. Yine tümör çapının artışıyla nükleer derecede artış olduğu (Resim 6) tespit edildi, bu da istatistiksel olarak anlamlı bulunmadı. Paudyal ve ark. (5) ile Goyal ve ark. (6) yaptığı çalışmalar ile uyumlu olarak Berrak hücreli ve Berrak hücreli olmayan BHK'lerin ortalama ADC değerleri karşılaştırıldığında, BHBHK'nin ortalama ADC değeri daha yüksek olup aradaki fark istatistiksel olarak anlamlı bulundu (p = 0,01). Bizim çalışmamızda BHBHK alt tipinin ortalama ADC değeri Wang ve ark. (7) çalışması ile uyumlu olarak diğer alt tiplerin ortalama ADC değerinden yüksek bulundu. Çalışmamızda alt tiplerin ortalama ADC değerleri, tek tek birbirleri ile karşılaştırıldığında istatistiksel olarak anlamlı farklılık izlendi (p= 0,032). Grupların her biri için BHK ortalama ADC değerleri ile o grubun karşı normal böbrek parankim ortalama ADC değerlerini karşılaştırdık. D1 ve D3 içerisinde BHK için ortalama ADC değerlerinde istatistiksel olarak anlamlı bir düşüş olduğunu (p = 0,003, p = 0,006) gördük. BHK ile normal böbrek parankim ADC değerleri arasında istatistiksel olarak anlamlı (p = 0,002) bir düşüş olmasına rağmen bu D2 için anlamlı bulunmamıştır (p = 0,485).

Sonuç: Grupların vaka sayılarının eşit olamaması, histolojik alt tiplerin grup içi dağılımlarının homojen olmaması, D4 grubumuzun olmayışı çalışmamızın eksiklikleriydi. Ayrıca DAG nefes tutmadan elde edildiğinden oluşan hareket artefaktları görüntü kalitesini etkilemiştir. Sonuç olarak; nükleer derecenin prognostik önemi düşünülünce preoperatif olarak DAG, BHK'lerin histolojik alt tiplerini tespit edebilmesi, çok hızlı ve kolay elde edilebilmesi, kontrast maddeye ihtiyaç duymaması, nükleer derecelerine göre olguları kısmen de olsa ayırabilmesi nedeniyle batın MRG verilerine ve prognostik değerlendirmelere katkı sağlayabilir.

Anahtar kelimeler: Böbrek Hücreli Kanser, Difüzyon Ağırlıklı Manyetik Rezonans Görüntüleme, Fuhrman Derecelendirme, Görünür Difüzyon Katsayısı

Kaynaklar

1. Lassel E, Rao R, Schwenke C, Schoenberg SO, Michaely HJ. Diffusion-weighted imaging of focal renal lesions: a meta-analysis. Eur Radiol 2014; 24: 241-249.
2. Yu X, Lin M, Ouyang H, Zhou C, Zhang H. Application of ADC measurement in characterization of renal cell carcinomas with different pathological types and grades by 3.0T diffusion-weighted MRI. Eur J Radiol 2012; 81: 3061-3066.
3. Maruyama M, Yoshizako T, Uchida K, Araki H, Tamaki Y, Ishikawa N, et al. Comparison of utility of tumor size and apparent diffusion coefficient for differentiation of low- and high-grade clear-cell renal cell carcinoma. Acta Radiol 2014; pii: 0284185114523268.
4. Aslan A, İnan İ, Aktan A, Ayaz E, Aslan M, Özkanlı SŞ et al. The utility of ADC measurement techniques for differentiation of low- and high-grade clear cell RCC. Pol J Radiol. 2018; 83: 446–451.
5. Paudyal B, Paudyal P, Tsushima Y, Oriuchi N, Amanuma M, Miyazaki M, et al. The role of the ADC value in the characterisation of renal carcinoma by diffusionweighted MRI. Br J Radiol 2010; 83: 336-343.
6. Goyal A, Sharma R, Bhalla AS, Gamanagatti S, Seth A, Iyer VK, Das P. Diffusion-weighted MRI in renal cell carcinoma: a surrogate marker for predicting nuclear grade and histological subtype. Acta Radiol 2012; 53: 349- 358.
7. Wang H, Cheng L, Zhang X, Wang D, Guo A, Gao Y, Ye H. Renal cell carcinoma: diffusion-weighted MR imaging for subtype differentiation at 3.0T. Radiology 2010; 257: 135-143..

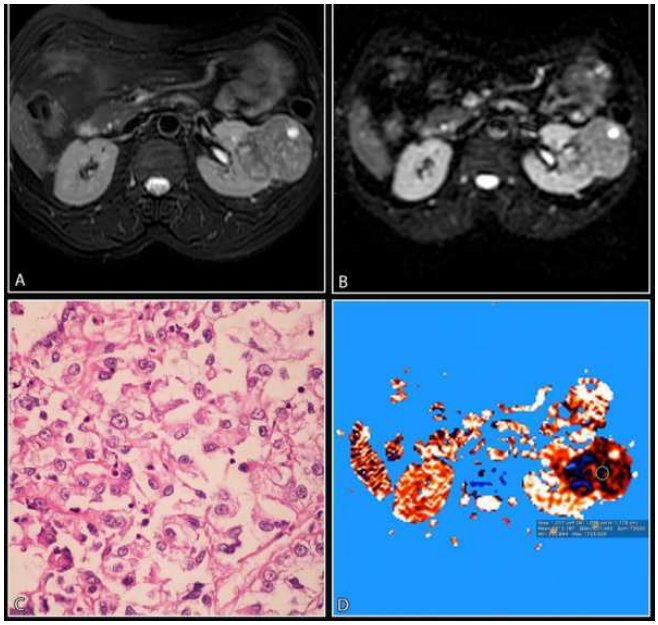

Resim 1. Derece 3 PBHK. Aynı olguya ait (A) aksiyel T2 MRG, (B) difüzyon MRG, (C) histopatolojik görüntü (H&E, X400) ve (D) ADC haritası

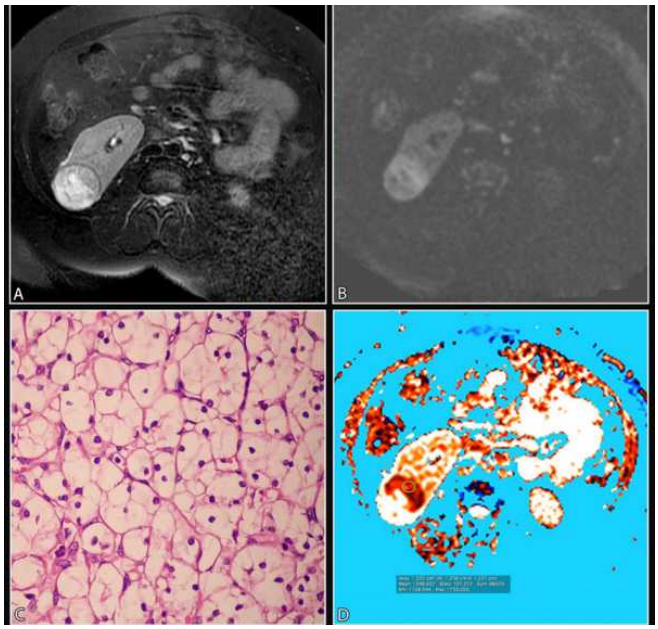

Resim 2. Derece 1 BHBHK. Aynı olguya ait (A) aksiyel T2 MRG, (B) difüzyon MRG, (C) histopatolojik görüntü (H&E, X400) ve (D) ADC haritası.

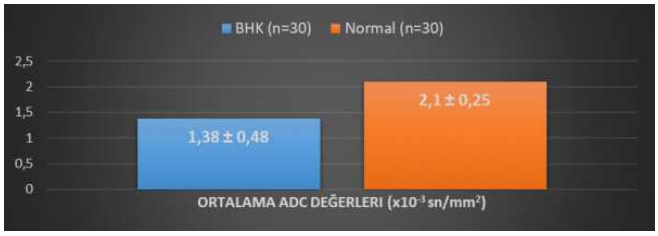

Resim 3. BHK ve normal parankim arasındaki ADC değerlerinin kıyaslanması (p=0,002).

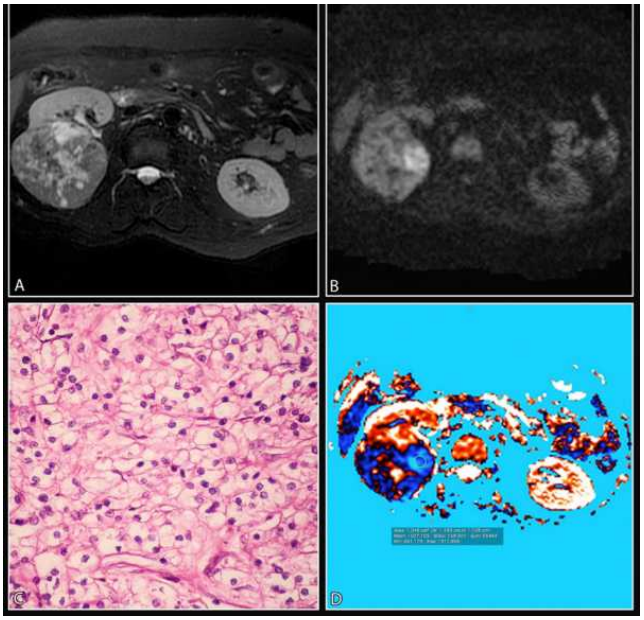

Resim 4. Derece 2 BHBHK. Aynı olguya ait (A) aksiyel T2 MRG, (B) difüzyon MRG, (C) histopatolojik görüntü (H&E, X400) ve (D) ADC haritası.

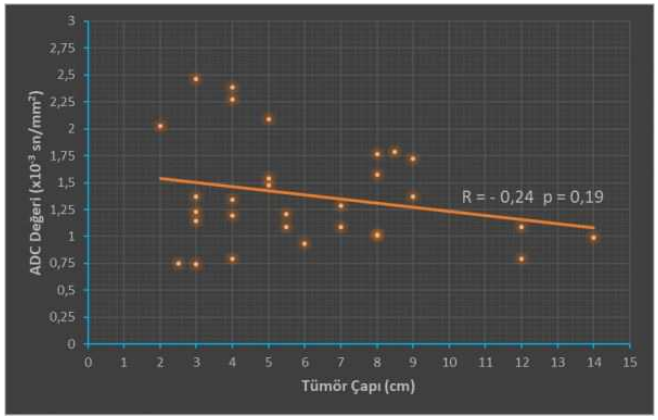

Resim 5. BHK'de tümör çapı ile ADC değeri arasındaki ilişki

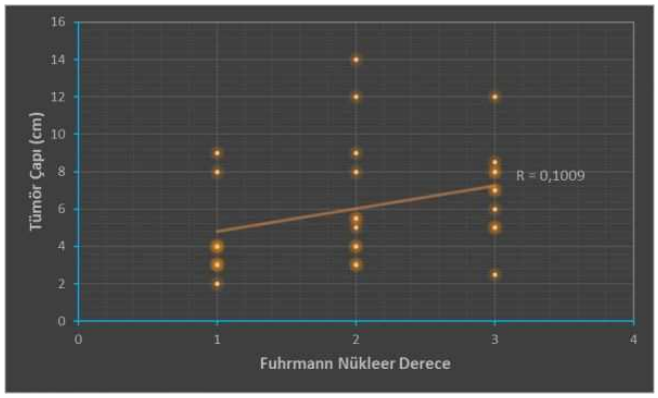

Resim 6. BHK'de tümör çapı ile Fuhrmann nükleer derece arasındaki ilişki

Tablo 1. BHK histolojik alt tiplerinin ADC değerleri.

	n	Minimum ADC Değeri(x10-3 sn/mm2)	Maximum ADC Değeri (x10-3 sn/mm2)	Ortalama ADC Değeri (x10-3 sn/mm2)	Standart Sapma (x10-3 sn/mm2) Sapma
BHBHK	24	0,74	2,46	1,49	0,47
KrBHK	4	0,79	1,20	1,02	0,17
PBHK	2	0,74	0,78	0,76	0,03

Tablo 2. Berrak hücreli ve Berrak hücreli olmayan BHK'lerin ADC değerlerinin karşılaştırılması

	n	Ortalama ADC Değeri (x10-3 sn/mm2)	Standart Sapma (x10-3 sn/mm2)	p Değeri
Berrak hücreli	24	1,49	0,47	0,01
Berrak hücreli olmayanlar	6	0,94	0,18	0,01

Tablo 3. BHK'de derecelere göre olguların ADC değerleri

	n	Minimum ADC Değeri (x10-3 sn/mm²)	Maximum ADC Değeri (x10-3 sn/mm²)	Ortalama ADC Değeri (x10-3 sn/mm²)	tandart Sapma (x10-3 sn/mm²)
D1	9	0,74	2,46	1,68	0,64
D2	11	0,78	1,53	1,16	0,20
D3	10	0,74	2,08	1,35	0,45

Tablo 4: BHK'nin derecelerine göre ortalama ADC değerlerinin kıyaslanması

Dereceler	ADC ortalamaları arasındaki fark (x10-3 sn/mm²)	Standart Hata (x10-3 sn/mm²)	p Değeri
D1-D2	0,51	0,20	0,049
D1-D3	0,32	0,20	0,280
D3-D2	0,18	0,19	0,633

Görüntüleme Bilişimi

SS-052

BEALL LİSTESİ ÜZERİNE BİR ARAŞTIRMA; TIPTAKİ YAĞMACI DERGİLER

Uğur Kesimal

Burdur Devlet Hastanesi

Giriş ve Amaç: Yağmacı (predatory) dergi tanımını literatüre Colorado Üniversitesinde kütüphaneci olan Jeffrey Beall kazandırmıştır (1). "Predatory" kelime olarak yırtıcı, yağmacı anlamlarına gelmektedir ve bu tanım kasıtlı bir kandırmaca söz konusu olduğu için kullanılmıştır.

Bu dergilerin ortak özellikleri şöyle sıralanabilir:

Editör değerlendirmesinin ve hakemlik süreçlerinin olduğunu iddia etmek

- Saygın bilimsel kuruluşların isimlerini kullanmak,
- Prestijli akademisyenlerin izinleri ve bilgileri olmadan editör kurullarında belirtmek,
- Etki faktörü yüksek bir dergi olarak göstermek,
- Başlangıçta ücret konusunda bilgi vermemek,
- Derginin önemli indekslerde listelendiği konusunda yalan söylemek. (2).

Yağmacı dergilerle ilgili ulusal ya da uluslararası net bir uzlaşma sağlanmamış olması ve bu dergileri ayırt etmede yaşanan zorluklar nedeniyle yazarlar yayınlarını bu tür dergilere kaptırabilmektedirler. Bazı yazarlar kolay ve hızlı yoldan yükselmek için bilerek yayınlarını bu dergilere göndermektedir. Ancak özellikle yayın yapmaya yeni başlamış olan ve deneyimsiz diyebileceğimiz yazarlar bilgi eksikliğinden dolayı yayınlarını bu dergilere kaptırabilmektedir (3, 4).

Bu çalışmamızdaki amaç Beall listesinde listenen ve tıp literatürünü ilgilendiren yağmacı dergileri belirlemek ve predatör dergiler ile ilgili özellikle akademik hayatının başlangıcında olan yazarlarda farkındalık oluşturmak amaçlanmıştır.

Gereç ve Yöntem: Beall'in 31 Aralık 2016'da yayınladığı bireysel yağmacı dergi listesindeki dergi ve yayıncı isimlerinde tıp ile ilgili olabilecek kelimeler taranmıştır. İnternet sitesinde erişilerek liste kopyalanmış ve tüm dergi isimleri tıp literatürünü ilgilendirebilecek kelimeler açısından tek tek değerlendirilmiştir. Tıp literatürünü ilgilendirebilecek kelimeleri içeren dergi sayısı her kelime için ayrı olarak belirlenmiştir. Sadece listedeki isimler taranmış olup her derginin kendi internet sayfasına erişilmemiştir bu nedenle tüm dergilerin yayın politikaları ve bazı dergilerin isimleri çok genel tanımlardan oluştuğundan bütün dergilerin ilgi alanları değerlendirilememiştir.

Bulgular: Beall'in listesinde toplamda 1310 bireysel yağmacı dergi listelenmektedir. Bunların içerisinde dergi isminde tıp literatünü ilgilendirebilecek kelime barından dergi sayısı 317 (% 24,20) olarak hesaplanmıştır. Yağmacı dergi isimlerinde bulunan tıp literatürü ile ilgili olabilecek en sık kelimeler ve kaç tane dergi isminde geçtiği Tablo 1'de özetlenmiştir. Üçer dergi "clinics, microbiology, pharmaceuticals", ikişer dergi "cancer, cardiovascular, diseases, gynaecology, nursing, obstetrics, oncology, psychiatry, psychological" ve birer dergi de "cardiology, clinique, dermatology, dermatopathology, diagnostic, e-medical, embryology, ethnopharmacology, healthcare, histopathology, infertility, laparoscopy, medicinal, neonatology, neurology, neuromedicine, orthopaedics, paediatrics, pediatrics, pharmacie, pharmacologia, pharmacological, pharmacotherapy, pharmazie, radiodiagnosis, surgeons, surgical, teleradiology" kelimelerini isimlerinde barındırmaktaydılar.

Tartışma ve Sonuç: Her ne kadar Beall'in listesinde yer alan dergilere kesin olarak yağmacı dergi diyemesek de listedeki her dört dergiden biri tıp literatürünü ilgilendirmekte olup bu önemli bir orandır. Bu nedenle sayıları giderek artan yağmacı dergileri önlemek amacıyla bilim politikası üreticilerinin yağmacı dergi kriterleri belirlenmesi önerilmektedir. Ayrıca özellikle akademik hayatının başlangıcında olan bilim insanlarında bu dergiler hakkında farkındalık oluşturulması, bu dergilerin sayılarında artış ve devamlılığının sağlanmaması adına çok önemli bir husustur.

Anahtar kelimeler: Predatör, dergi, Beall

Kaynaklar

1. Deprez EE, Chen C. Medical journals have a fake news problem. Bloomberg BusineSS-week [Web blog yazısı]. www.bloomberg.com/news/features/ 2017-08-29/medical-journals-have-a-fake-news-problem/ adresinden erişildi.
2. Anderson, R. Cabell's new predatory journal blacklist: A review [Web blog yazısı]. https://scholarlykitchen.sspnet.org/2017/07/25/ cabells-new-predatory-journalblacklist-review/ adresinden erişildi.
3. Akça S, Akbulut M. Türkiye'deki yağmacı dergiler: Beall listesi üzerine bir araştırma. Bilgi Dünyası, 2018;19(2), 255-274.
4. Beall J. Potential predatory scholarly open-access journals. https://beallslist.weebly.com/standalone-journals.html/ adresinden 07 Mayıs 2019 tarihinde erişildi.

Tablo 1. Tıp literatürü ile ilgili olabilecek yağmacı dergi isimlerinde geçen en sık kelimeler

Kelime	Sayı	Yüze
Pharmaceutical	70	% 5,34
Medical	60	% 4,58
Health	30	% 2,29
Pharmacy	28	% 2,14
Medicine(s)	25	% 1,91
Clinical	11	% 0,84
Pharma	10	% 0,76
Pharmacology	7	% 0,53
Drug(s)	6	% 0,46
Dental	5	% 0,38
Psychology	5	% 0,38
Surgery	5	% 0,38

Nöroradyoloji

SS-053

YETİŞKİNLERDE BEYİN VENTRİKÜLLERİNİN NORMAL BOYUT VE HACİMLERİ

Mete Özdikici

İstanbul Beylikdüzü Devlet Hastanesi Radyoloji Bölümü

Giriş ve Amaç: Beyin ventrikülleri sağ ve sol lateral ventriküller ile 3. ve 4. ventriküllerden oluşur. Ventrikül hacimlerindeki belirgin artış erkeklerde 5., kadınlarda 6. dekadda başlamaktadır. Hidrosefali ve serebral atrofide ventrikül büyüklükleri artmış görülür. Ventriküllerin boyut ve hacimlerinin normal sınırlarının bilinmesi patolojiden ayrım için şarttır.

Çalışmamızın amacı, sağlıklı yetişkin bireylerde beyin ventriküllerinin boyut ve hacimlerinin normal sınırlarını tespit etmektir.

Gereç ve Yöntem: Çalışmaya yaşları 20 ile 50 arasında değişen 37 olgu dahil edildi. Olguların 18'i erkek, 19'u kadındır. Bu retrospektif çalışma, çeşitli nedenlerle BBT (Bilgisayarlı Beyin Tomografisi) ve kranial MRG (Manyetik Rezonans Görüntüleme) çekilen ve normal değerlendirilen olgularla yapılmıştır.

Farklı 10 anatomik landmarker (işaretleyici) kullanılarak 15 parametre oluşturuldu (apendiks 1). Aksiyel kesitlerden ventriküllerin lineer ve volümetrik ölçümleri elde edilmiştir. İncelemede sağ ve sol lateral ventriküller ile 3. ve 4. ventriküllerin boyutları ölçüldü. Ventriküllerin hacimleri Cavalieri metodu kullanılarak tespit edildi. Ayrıca, 4. ventrikül indeksi saptandı.

İstatistiki değerlendirme için SPSS 15.0 programı kullanıldı. Tüm analizler %95 güven aralığında yapıldı. İstatistiksel olarak $p<0,05$ düzeyi anlamlı olarak kabul edildi.

Bulgular: Erkek ve kadın erişkinlerde beyin ventriküllerinin lineer ve volümetrik ölçümlerinin ortalama ve standart sapma değerleri ve iki taraflı oluşumlar arasındaki ilişkiler tablolar halinde gösterilmiştir (tablo 1-3).

Hiçbir parametrede erkek ve kadınlar arasında istatistiki olarak anlamlı bir fark bulunmadı. Çift olan ventrikül oluşumlarından lateral ventrikül korpus genişliği sağda, frontal ve oksipital horn genişlikleri ise sol tarafta daha büyük olup, fark istatistiksel olarak anlamlıdır (p değerleri sırasıyla: 0,005; 0,006 ve 0,002).

Tartışma ve Sonuç: Ventrikül hacimlerindeki belirgin artış erkeklerde 5., kadınlarda 6. dekadda başlamaktadır.

Çalışmamızda, bütün parametrelerde 20-50 yaş erişkin erkek ve kadınlar arasında istatistiki olarak anlamlı bir fark bulunmamıştır. Her iki beyin yarım küresinde de bulunan ventrikül oluşumlarından lateral ventrikül korpus genişliği sağ tarafta, frontal ve oksipital horn genişlikleri ise sol tarafta daha büyük olup, fark istatistiksel olarak anlamlıdır.

Tespit ettiğimiz bu beyin ventriküllerinin lineer ve volümetrik ölçüm değerlerinin erişkindeki normal sınırları, patolojik değişikliklerin saptanmasında referans olarak kullanılabilir.

Anahtar kelimeler: Beyin ventrikülleri, hacim, Cavalieri yöntemi, bilgisayarlı tomografi, manyetik rezonans görüntüleme

THE NORMAL SIZE AND VOLUME OF BRAIN VENTRICLES IN ADULTS

Introduction and Purpose: The brain ventricles consist of right and left lateral ventricles, and 3rd and 4th ventricles. Significant increases in ventricular volumes begin in the 5th decade for males and in the 6th decade for females. The size of the ventricles increases in hydrocephalus and cerebral atrophy. Knowing the normal limits of the size and volume of the ventricles is essential for pathological differentiation.

The aim of our study was to determine the normal limits of the size and volume of brain ventricles in healthy adults.

Material and Method: Thirty-seven patients with ages between 20 and 50 years were included in this study.

Eighteen of the cases were male and 19 were female. This retrospective study was performed with CT (Computerized Brain Tomography) and cranial MRI (Magnetic Resonance Imaging) for various reasons and with normal evaluated cases.

Fifteen parameters were created using 10 different anatomical landmarkers (appendix 1). Linear and volumetric measurements of the ventricles were obtained from the axial plane sections. The dimensions of the right and left lateral ventricles, and the 3rd and 4th ventricles were measured. The volumes of the ventricles were determined using the Cavalieri method.

In addition, the 4th ventricle index was determined.

SPSS 15.0 program was used for statistical evaluation. All analyzes were performed at 95% confidence interval. P<0.05 was considered statistically significant.

Results: The mean and standard deviation values of linear and volumetric measurements of brain ventricles in male and female adults and the relationships between bilateral structures are shown in Tables 1-3.

There was no statistically significant difference between men and women in any of the parameters. The lateral ventricular corpus width on the right side, frontal and occipital horn widths on the left side were larger and the difference was statistically significant (p values: 0.005; 0.006 and 0.002, respectively).

Dıscussıon and Conclusıon: Significant increases in ventricular volumes begin in the 5th decade for males and in the 6th decade for females.

In our study, there was no statistically significant difference between 20-50 years old men and women in all parameters. It is statistically significant that the width of the lateral ventricular corpus, which is one of the ventricular structures in both hemispheres, is larger on the right side, and the width of the frontal and occipital horns on the left side is larger.

The normal limits of the linear and volumetric measurements of the brain ventricles we present in adults can be used as a reference for the detection of pathological changes.

Keywords: Brain ventricles, volume, Cavalieri method, computed tomography, magnetic resonance imaging

Giriş ve Amaç: Beyin ventrikülleri sağ ve sol lateral ventriküller ile 3. ve 4. ventriküllerden oluşur. Ventrikül hacimlerindeki belirgin artış erkeklerde 5., kadınlarda 6. dekadda başlamaktadır (1). Hidrosefali ve serebral atrofide ventrikül büyüklükleri artmış görülür. Ventriküllerin boyut ve hacimlerinin normal sınırlarının bilinmesi patolojiden ayrım için şarttır (2-4).

Çalışmamızın amacı, sağlıklı yetişkin bireylerde beyin ventriküllerinin boyut ve hacimlerinin normal sınırlarını tespit etmektir.

Gereç ve Yöntemler: Çalışmaya yaşları 20 ile 50 arasında değişen 37 olgu dahil edildi. Olguların 18'i erkek, 19'u kadındır. Bu retrospektif çalışma, çeşitli nedenlerle BBT (Bilgisayarlı Beyin Tomografisi) ve kranial MRG (Manyetik Rezonans Görüntüleme) çekilen ve normal değerlendirilen olgularla yapılmıştır.

Farklı 10 anatomik landmarker (işaretleyici) kullanılarak 15 parametre oluşturuldu (apendiks 1). Aksiyel kesitlerden ventriküllerin lineer ve volümetrik ölçümleri elde edilmiştir. İncelemede sağ ve sol lateral ventriküller ile 3. ve 4. ventriküllerin boyutları ölçüldü. Ventriküllerin hacimleri Cavalieri metodu kullanılarak tespit edildi. Ayrıca, 4. ventrikül indeksi saptandı.

Cavalieri metodu ile hacim hesaplamaları yapmak mümkündür. Bu metotta, sistematik dizilimli test noktalarını bulunduran alan ölçüm cetvelinin kesit yüzeyine rastgele yerleştirilmesiyle hesaplama yapılır. Cavalieri metodunun formülü şu şekildedir (5-8):

V = ∑P x T x S

V: Volüm

∑P: Tüm kesitlerin aynı yüzeylerine isabet eden nokta sayısı toplamı

T: Kesitler arası aralık (inkrement)

S: Bir noktanın temsil ettiği alan S = [(SU / SL) x d]2

SU: Skala ünitesi

SL: Skala ünitesinin uzunluğu

d: Alan ölçüm cetvelindeki iki nokta arası mesafe

İstatistiki değerlendirme için SPSS 15.0 programı kullanıldı. Tüm analizler %95 güven aralığında yapıldı. İstatistiksel olarak p<0,05 düzeyi anlamlı olarak kabul edildi.

Elde edilen lineer (mm) ve volümetrik (ml) ölçümler ortalama ± standart sapma olarak belirlendi. Erkek ve kadınlar arasında fark olup olmadığı t testi (Independent Samples Test) ile araştırıldı. Sağ lateral ventrikül ile sol lateral ventriküle ait ölçümler arasındaki farklılıkları araştırmak için de "Paired Samples Test" yapıldı. Normal sınırlara ait belirlediğimiz bulgular literatür verileriyle karşılaştırıldı.

Bulgular: Erkek ve kadın erişkinlerde beyin ventriküllerinin lineer ölçümleri tablo 1'de, volümetrik ölçümleri tablo 2'de ve iki taraflı oluşumlar arasındaki ilişki ise tablo 3'de gösterilmiştir.

Hiçbir parametrede erkek ve kadınlar arasında istatistiki olarak anlamlı bir fark bulunmadı. Çift olan ventrikül oluşumlarından lateral ventrikül korpus genişliği sağda, frontal ve oksipital horn genişlikleri ise sol tarafta daha büyük olup, fark istatistiksel olarak anlamlıdır (p değerleri sırasıyla: 0,005; 0,006 ve 0,002).

Tartışma: Kranial kavite ve beyin volümü erkeklerde kadınlara göre daha fazladır. Bu volüm farkı özellikle serebellum için daha belirgindir. Her iki cinste de sol hemikranium ve sol ventrikül sağdan daha büyüktür (9). Lateral ventriküller ve 3. ventrikül erkeklerde daha büyüktür (1,10). Yaşla birlikte ventrikül hacimlerinde artış olur (4). Beyin ventriküllerinin hacimlerindeki artış kortikal gri cevherdeki azalmayla yakın ilişkilidir (11). İleri yaşlarda beyin atrofisi gri cevherde azalma ve beraberinde 3. ve lateral ventriküllerin büyüklüğünde artışla kendini gösterir (12).

Ventrikül hacimlerindeki belirgin artış erkeklerde 5., kadınlarda 6. dekadda başlamaktadır (1). Lateral ventriküller ve temporal hornların hacminde 60 yaşından önce belirgin değişiklik görülmez; cinsiyet ve taraf farkı da olmaz (3).

Alzheimer hastalığı tipik olarak 60 yaşından sonra başlar, demansın önde gelen nedenidir. Atrofiye bağlı beyin omurilik sıvısı (BOS) aralıklarında genişlemeler görülür (2,4).

Lateral ventriküllerdeki genişleme ve kortikal atrofi şizofreninin genel özelliğidir (13,14). Kronik şizofreniklerin %50'sinde, akut şizofreniklerin ise %20 kadarında ventriküllerde genişleme görülür. Kortikal sulkuslarda genişleme, serebellar atrofi ve 3. ventrikülde de genişleme olabilir (15). Şizofrenide gri cevher hacminde azalma ile birlikte 3. ve lateral ventriküllerin genişliğinde artma görülür (16). Şizofrenik hastalarda daha küçük superior temporal girusu yansıtan genişlemiş bilateral Sylvian fissürler izlenir (2).

Parkinson hastalığındaki beyin atrofisinde frontal interhemisferik ve Sylvian fissürler ile lateral ve 3. ventriküllerin büyüklüğünde artış görülür (17).

BOS aralıkları; yüzeyel serebral sulkuslar, Sylvian fissürler, temporal lob sulkusları, temporal hornlar, sağ ve sol lateral ventrikül ile 3. ve 4. ventriküllerdir (2).

Lineer ölçümler (Maksimum frontal subaraknoid aralık, interhemisferik fissürün maksimum genişliği, Sylvian fissürün maksimum genişliği, 3. ventrikülün maksimum genişliği, 4. ventrikülün maksimum genişliği) normal yaşlanma yanı sıra beyin atrofisinin eşlik ettiği hastalıklarda beyin volümündeki azalmayı değerlendiren basit ölçüm imkanları sunar (2). Ventrikül genişlemelerinde lineer ölçümler kolay ve tekrarlanabilir yöntemdirler (18).

Subaraknoid mesafe 2 yaşından önce geniş ve değişkendir. Yeni doğanda yan ventrikül korpus genişliği en fazla 12 mm'dir (19). Erişkinlerde 3. ventrikül genişliği 2-8 mm arasında olup, ortalama 3,5 mm'dir. 4. ventrikül genişliği ise 14-19 mm arasındadır. 4. ventrikül indeksi %13 kadardır; %18'den fazla olması patolojiktir (4,12,20).

Aziz ve ark. yaptıkları çalışma ile MRG'de bilgisayarlı ölçümlerle şu verileri elde etmişlerdir (21):

- Sağ Lateral Ventrikül Korpus Boyutu: 17 mm
- Sol Lateral Ventrikül Korpus Boyutu: 15 mm
- Sağ Frontal Horn Boyutu: 19 mm
- Sol Frontal Horn Boyutu: 17 mm
- Sağ Oksipital Horn Boyutu: 37 mm
- Sol Oksipital Horn Boyutu: 37 mm
- Sağ Temporal Horn Boyutu: 37 mm
- Sol Temporal Horn Boyutu: 37 mm

- Sağ Lateral Ventrikül Hacmi: 10,08 ml
- Sol Lateral Ventrikül Hacmi: 9,85 ml
- 3. Ventrikül Genişliği: 7 mm
- 3. Ventrikül Hacmi: 1,04 ml
- 4. Ventrikül Genişliği: 12 mm
- 4. Ventrikül Hacmi: 1,68 ml

Bizim çalışmamızda, tablo 1,2 ve 3'te görüleceği üzere, özellikle hornlarda dikkati çeken farklılıklar, bizim genişliği, Aziz ve ark.'nın ise uzunluğu ölçmesi nedeniyledir.

Çalışmamızda, bütün parametrelerde erkek ve kadınlar arasında istatistiki olarak anlamlı bir fark bulunmamıştır. İki beyin yarım küresinde de bulunan ventrikül oluşumlarından lateral ventrikül korpus genişliği sağ tarafta, frontal ve oksipital horn genişlikleri ise sol tarafta daha büyük olup, fark istatistiksel olarak anlamlıdır (p değerleri sırasıyla: 0,005; 0,006 ve 0,002).

Sonuç: Tespit ettiğimiz bu beyin ventriküllerinin lineer ve volümetrik ölçüm değerlerinin erişkindeki normal sınırları, patolojik değişikliklerin saptanmasında referans olarak kullanılabilir.

Anahtar kelimeler: Beyin ventrikülleri, hacim, Cavalieri yöntemi, bilgisayarlı tomografi, manyetik rezonans görüntüleme

Kaynaklar

1. Kaye JA, DeCarli C, Luxenberg JS, Rapoport SI. The significance of age-related enlargement of the cerebral ventricles in healthy men and women measured by quantitative computed X-ray tomography. J Am Geriatr Soc 1992 Mar; 40(3):225-31.
2. Schwartz JM, Aylward E, Barta PE, Tune LE, Pearlson GD. Sylvian fissure size in schizophrenia measured with the magnetic resonance imaging rating protocol of the consortium to establish a registry for Alzheimer's disease. Am J Psychiatry 1992; 149(9):1195-8.
3. Mu Q, Xie J, Wen Z, Weng Y, Shuyun Z. A quantitative MR study of the hippocampal formation, the amygdala, and the temporal horn of the lateral ventricle in healthy subjects 40 to 90 years of age. AJNR Am J Neuroradiol 1999 Feb; 20(2):207-11.
4. Gomori JM, Steiner I, Melamed E, Cooper G. The assessment of changes in brain volume using combined linear measurements. A CT-scan study. Neuroradiology 1984; 26(1):21-24.
5. Clatterbuck RE, Sipos EP. The efficient calculation of neurosurgically relevant volumes from computed tomographic scans using Cavalieri's direct estimator. Neurosurgery 1997; 40(2): 339-42.
6. Stocchetti N, Croci M, Spagnoli D, Gilardoni F, Resta F, Colombo A. Mass volume measurement in severe head injury: accuracy and feasibility of two pragmatic methods. J Neurol Neurosurg Psychiatry 2000; 68(1):14-7.

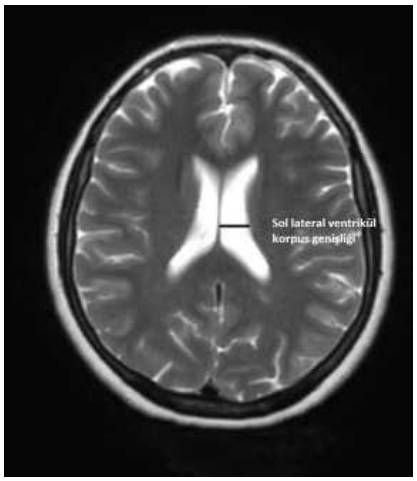

Resim 1. Sol Lateral Ventrikül Korpus Genişliği

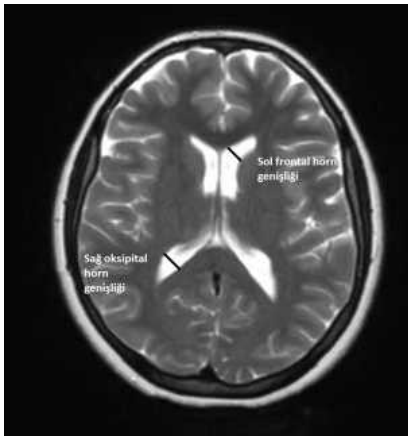

Resim 2. Frontal ve Oksipital Horn Genişlikleri

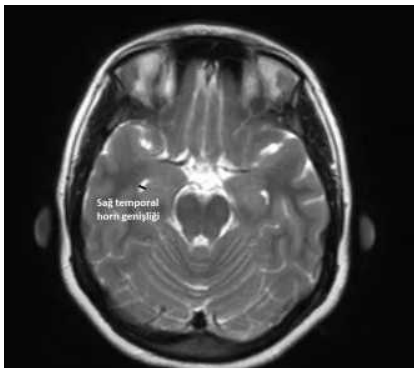

Resim 3. Sağ Temporal Horn Genişliği

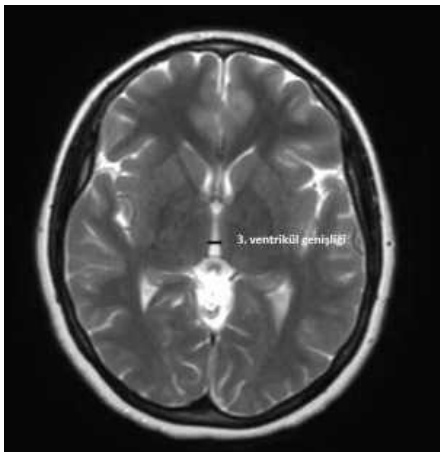

Resim 4. Üçüncü Ventrikül Genişliği



Resim 5. Dördüncü Ventrikül Genişliği

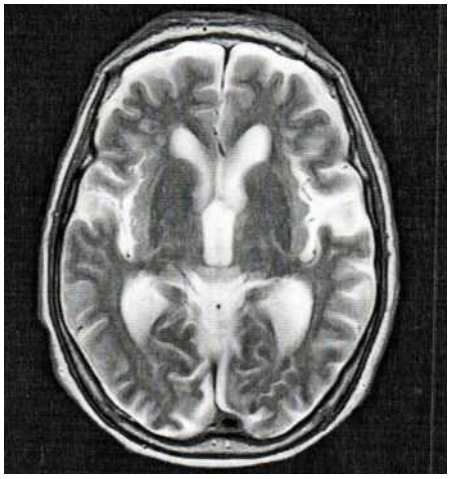

Resim 6. Üçüncü Ventrikül Seviyesinde T2A Aksiyel Kesit

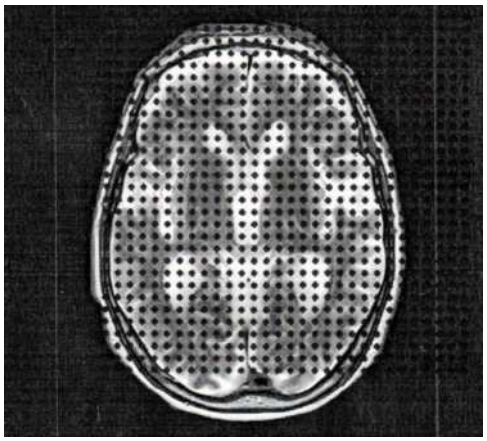

Resim 7. Test Cetvelli Üçüncü Ventrikül Seviyesinde T2A Aksiyel Kesit

Tablo 1. Erkek ve kadın erişkinlerde beyin ventriküllerinin lineer ölçümleri.

Parametre	ERKEK (mm)	KADIN (mm)	t-value	p-value
Sağ Lateral Ventrikül Korpus Genişliği	7,87 ± 3,00	6,43 ± 1,92	1,759	,087
Sol Lateral Ventrikül Korpus Genişliği	6,58 ± 3,20	6,28 ± 1,58	,360	,721
Sağ Frontal Horn Genişliği	2,22 ± 0,84	2,17 ± 0,57	,237	,814
Sol Frontal Horn Genişliği	2,53 ± 1,58	2,80 ± 0,99	-,641	,526
Sağ Oksipital Horn Genişliği	5,33 ± 1,97	6,24 ± 1,68	-1,523	,137
Sol Oksipital Horn Genişliği	5,97 ± 2,43	7,08 ± 2,16	-1,471	,150
Sağ Temporal Horn Genişliği	2,11 ± 1,53	2,51 ± 1,42	-,829	,413
Sol Temporal Horn Genişliği	2,06 ± 0,94	1,92 ± 1,73	,308	,760
3. Ventrikül Genişliği	2,74 ± 1,83	3,21 ± 1,29	-,907	,371
4. Ventrikül Genişliği	10,39 ± 2,28	9,68 ± 2,39	,995	,327
4. Ventrikül İndeksi (%)	%12,4 ± 1,6	%12,4 ± 1,7	,101	,920

Tablo 2. Erkek ve kadın erişkinlerde beyin ventriküllerinin volümetrik ölçümleri.

Parametre	ERKEK (ml)	KADIN (ml)	t-value	p-value
Sağ Lateral Ventrikül Hacmi	8,82 ± 6,16	7,97 ± 3,94	,855	,398
Sol Lateral Ventrikül Hacmi	8,25 ± 5,55	8,00 ± 3,72	,160	,874
3. Ventrikül Hacmi	1,99 ± 0,86	1,79 ± 0,99	,674	,504
4. Ventrikül Hacmi	1,56 ± 0,50	1,57 ± 0,52	-,013	,989

Tablo 3. İki taraflı oluşumlar arasındaki ilişki.

Parametre	SAĞ	SOL	t-value	p-value
Lateral Ventrikül Korpus Genişliği (mm)	7,13 ± 2,57	6,43 ± 2,47	2,984	,005
Frontal Horn Genişliği (mm)	2,20 ± 0,71	2,67 ± 1,30	-2,936	,006
Oksipital Horn Genişliği (mm)	5,80 ± 1,86	6,54 ± 2,33	-3,350	,002
Temporal Horn Genişliği (mm)	2,31 ± 1,47	1,99 ± 1,39	1,311	,198
Lateral Ventrikül Hacmi (ml)	8,07 ± 5,12	8,12 ± 4,64	-,213	,832

Acil Radyoloji

SS-054

ACİL SERVİSE BAŞVURAN VE PULMONER TROMBOEMBOLİ ÖN TANISIYLA PULMONER BT ANJİYOGRAFİ ÇEKİLEN HASTALARDA SONUÇLARIN REVİZE GENEVA KRİTERLERİ VE D-DİMER SONUÇLARI İLE KORELASYONU

Hale Turnaoğlu[1], Sefa Keskin[2], Berkay Becer[2], Ayşe Özçetin[2], Leyla Eybatova[2], Elif Durukan[3]

[1]Başkent Üniversitesi Tıp Fakültesi, Radyoloji AD, Ankara
[2]Başkent Üniversitesi Tıp Fakültesi, Dönem 3, Ankara
[3]Başkent Üniversitesi Tıp Fakültesi, Halk Sağlığı AD, Ankara

Giriş ve Amaç: Pulmoner tromboemboli (PTE) kuşkusu olan hastaların semptom, bulgu ve taşıdıkları risk faktörlerine göre skorlanarak klinik olarak sınıflanmaları amacıyla yaygın olarak kullanılan skorlamalardan biri revize Geneva kriterleridir (1). D-dimer testi, diğer testlerin eşlik etmesiyle PTE için düşük riskli ya da risksiz hastaların dışlanmasında kullanılan bir laboratuvar testidir (2). Pulmoner bilgisayarlı tomografi anjiyografi (PBTA), PTE şüphesi taşıyan hastalarda ana tanı yöntemi haline gelmiştir. Ancak PTE şüphesiyle PBTA yapılan hastalarda PTE prevelansı sadece %9-%35'tir (3). Bu çalışmada, acil servise başvuran ve PTE ön tanısıyla PBTA çekilen hastalarda, d-dimer testi ve modifiye Geneva kriterlerini PBTA sonuçları ile karşılaştırarak, PBTA tetkikinin fazla kullanımını ve hastaların kontrast madde ve radyasyon maruziyetinin azaltılmasında bu testlerin uygulanabilirliği araştırmak amaçlandı.

Gereç ve Yöntem: Bu çalışma retrospektif olarak Başkent Üniversitesi Radyoloji ABD'nda gerçekleştirildi. Etik kurul onayı alındıktan sonra, hastane veri tabanı taranarak, 06.2018-11.2018 tarihleri arasında acil servise başvuran ve PTE ön tanısıyla PBTA çekilen 400 hastanın klinik bilgileri araştırılarak, modifiye Geneva kriterlerine göre sınıflandırıldı ve d-dimer değerleri kaydedildi. PBTA görüntüleri PACS üzerinden yeniden değerlendirildi. Modifiye Geneva kriterlerine göre elde edilen klinik olasılık ve d-dimer değerleri ile PBTA sonuçları karşılaştırıldı.

Bulgular: 400 hastanın 33'ünde (%8.25) pulmoner BT anjiyografide PTE saptanırken, 367'sinde (%91.75) PTE izlenmedi. Modifiye Geneva kriterlerine göre, 400 hastanın %1.3'ü (n=5) yüksek, %71.3'ü (n=285) orta ve %27.5'i (n=110) düşük klinik olasılığa sahipti. Klinik olasılık düzeylerine göre pulmoner BT anjiyografide pulmoner tromboemboli saptanma oranları Tablo 1'de gösterilmiştir. Modifiye Geneva klinik skorlamasının sensitivitesi %78.8, spesifitesi %28.1, pozitif prediktif değeri %9, negatif prediktif değeri %93.6 olarak hesaplandı. 400 hastanın 197'sinde (%49.25) d-dimer sonucu mevcuttu. D-dimer sonucu bulunan hastalarda, modifiye Geneva kriterlerine göre elde edilen klinik olasılık düzeyleri ve pulmoner BT anjiyografide pulmoner tromboemboli saptanma oranları Tablo 2'de gösterilmiştir (Resim 1). D-dimer'in pulmoner tromboemboli tanısında sensitivitesi %94.7, spesifitesi %18.5, pozitif prediktif değeri %11, negatif prediktif değeri %97.1 olarak hesaplandı.

Tartışma ve Sonuç: Çalışmamızda, acil servisten PBTA istemi yapılan hastalarda literatürdeki benzer diğer çalışmalardan daha düşük oranlarda, PTE saptanma oranları bulduk (4,5). Ayrıca literatürdekilere benzer şekilde, D-dimer testi ve modifiye Geneva kriterlerinin yüksek negatif öngörü değerlerine sahip olduklarını saptadık (6,7). PBTA'nın özellikle düşük klinik olasılığı olan hastalarda fazla kullanıldığı görülmektedir. BT, genel popülasyon için en önemli radyasyon kaynağıdır. Ayrıca intravenöz kontrast madde enjeksiyonu allerjik reaksiyon gelişmesi ya da kontrast nefropatisine yol açma riskinden dolayı probleme neden olmaktadır (7). Modifiye Geneva kriterlerine göre klinik olasılığı ve d-dimer değerleri düşük olan hastalarda öncelikli olarak diğer klinik tanılar göz önünde bulundurularak, BT tetkikinin fazla kullanımı ile radyasyon ve kontrast madde maruziyetinin azaltılmasına katkı sağlanabilir.

Anahtar kelimeler: pulmoner BT anjiyografi, tromboemboli, d-dimer, revize Geneva kriterleri

Kaynaklar
1. Konstantinides SV, Torbicki A, Agnelli G, et al; Task Force for the Diagnosis and Management of Acute Pulmonary Embolism of the European Society of Cardiology (ESC). 2014 ESC guidelines on the diagnosis and management of acute pulmonary embolism. Eur Heart J 2014;35:3033-69.
2. Torbicki A, Perrier A, Konstantinides S, et al.; ESC Committee for Practice Guidelines (CPG). Guidelines on the diagnosis and management of acute pulmonary embolism: the Task Force for the Diagnosis and Management of Acute Pulmonary Embolism of the European Society of Cardiology. Eur Heart J 2008;29:2276-315.
3. O'Neill JM, Wright L, Murchison JT. Helical CTPA in the investigation of pulmonary embolism:a 6-year review. Clin Radiol 2004;59:819-25.
4. Raji H, Moosavi SAJ, Dastoorpoor M, et al. Overuse and underuse of pulmonary CT angiography in patients with suspected pulmonary embolism. Med J Islam Repub Iran 2018;32:1-5.
5. Vongchaiudomchoke T, Boonyasirinant T. Positive Pulmonary Computed Tomography angiography in patients with suspected acute pulmonary embolism: clinical prediction rules, thromboembolic risk factors, and implications for appropriate use. J Med Assoc Thai 2016;99:25-33.
6. Oktay V, Küçükoğlu MS. Wells ve Revize Cenevre Skorlamaları. Turkiye Klinikleri J Cardiol-Special Topics 2015;8:47-9.
7. Yan Z, Ip IK, Raja AS, et al. Yield of CT Pulmonary Angiography in the Emergency Department When Providers Override Evidence-based Clinical Decision Support. Radiology 2017;282:717-25.

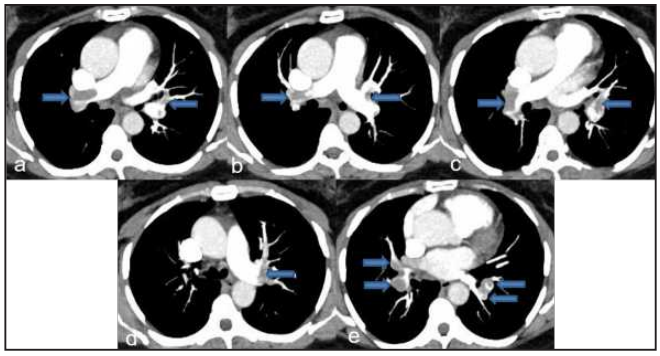

Resim 1. Derin ven trombozu hikayesi bulunan, nefes darlığı şikayeti ile acil servise başvuran 55 yaşında kadın hastanın pulmoner BT anjiyografi imajları. Modifiye Geneva skoru: 2 (orta klinik olasılık). D-dimer: 6.33 yüksek olarak saptandı. Pulmoner BT anjiyogra

Tablo 1. Modifiye Geneva kriterlerine göre elde edilen klinik olasılık düzeylerine göre pulmoner BT anjiyografide pulmoner tromboemboli saptanma oranları

KLİNİK OLASILIK DÜZEYLERİ	PTE SAPTANMA ORANLARI n (%)	NORMAL BT ANJİYOGRAFİ BULGULARI n (%)	TOPLAM (n)
DÜŞÜK	7 (%6.36)	103 (%93.64)	110
ORTA	25 (%8.77)	260 (%91.23)	285
YÜKSEK	1 (%20)	4 (%80)	5
Toplam	33 (%8.25)	367 (%91.75)	400

Tablo 2. D-dimer sonucu bulunan hastalarda, modifiye Geneva kriterlerine göre elde edilen klinik olasılık düzeyleri ve pulmoner BT anjiyografide pulmoner tromboemboli saptanma oranları

KLİNİK OLASILIK DÜZEYLERİ	D-DİMER (n)	PTE SAPTANMA ORANLARI % (n)
DÜŞÜK	Negatif (n=11)	%0
	Pozitif (n=53)	%7.54 (4)
ORTA	Negatif (n=22)	%4.54 (1)
	Pozitif (n=109)	%11.92 (13)
YÜKSEK	Negatif (n=1)	%0
	Pozitif (n=1)	%100 (1)
TOPLAM	Negatif (n=34)	% 2.94 (1)
	Pozitif (n=163)	% 11.04 (18)

Abdominal Radyoloji

SS-055

AKUT MEKANİK İNTESTİNAL TIKANMA SEBEBİ: FİTOBEZOAR

Ümit İpeksoy[1], Metin Şenol[2]

[1]*Özel Adatıp Hastanesi Radyoloji*
[2]*Özel Adatıp Hastanesi Genel Cerrahi*

Giriş ve Amaç: Hastanelerin acil servislerinde ve genel cerrahi poliklinklerinde zaman zaman karşılaşılan akut karın nedenlerinden birisi de akut mekanik intestinal obstrüksiyondur (AMİO).Tüm AMİO olgularının yaklaşık %0.4-%4'ü bezoarlara bağlıdır(1).

Bezoar, sindirilemeyen maddelerin gastrointestinal lümenli organların içerisinde yığın oluşturmaları ile ortaya çıkan yapılara verilen genel addır(2). Bezoarlar, köken aldıkları sindirilemeden biriken maddelere göre isimlendirilirler. İlaçlara bağlı gelişen farmakobezoar, lifli gıdaların ve meyvelerin sindirilemeyen komponentleri nedeniyle oluşan fitobezoar, süt proteinleri ile oluşan laktobezoar ve yutulan saç, kıl ve tüylere bağlı gelişenlere ise trikobezoar adı verilir. Bezoarlar, özofagustan rektuma kadar gastrointestinal yolun herhangi bir yerinde –hatta ortak safra yollarında bile– lokalize olabilmektedir (2,3). Ancak bezoarların en sık yerleşim yerleri midedir (4,5). Endoskopik inceleme esnasında gastrik bezoar saptanma oranı %0,07 ile %0,4 arasında değişmektedir. Bezoarlar çoğunlukla asemptomatik seyrederler ya da müphem klinik şikayetlere neden olurlar. Ancak kronik karın ağrısı, akut abdomen, bulantı, kusma, kilo kaybı, üst gastrointestinal sistem kanaması hatta mide perforasyonu gibi birçok klinik tabloya neden olabilmektedirler. Çalışmamızda, son sekiz yıl içerisinde, özel hastanemizin acil servisine ve genel cerrahi-dahiliye polkliniğine başvuran, bezoara bağlı mekanik intestinal obstrüksiyon ve/veya gastrik bezoar tanısı alan hastaların verilerini değelendirmek ve çıkan sonuçları literatür eşliğinde yorumlamak istedik.

Gereç ve Yöntem: Mayıs 2011 – Mayıs 2018 tarihleri arasında hastanemiz acil servisine ve dahiliye, genel cerrahi polikliniklerine mekanik ileusa bağlı akut karın sendromu ile başvuran ve Bezoar tanısı alan 21 hastanın verileri retrospektif olarak değerlendirildi. Ameliyat öncesi bezoar tanısı alan ya da ameliyat esnasında mekanik obstrüksiyon yapan bezoar saptanan 21 hastanın demografik bilgileri, ek hastalıkları, laboratuar ve radyolojik bulguları ve klinik prognozları incelendi. Elektif cerrahi/endoskopik tedavi uygulanan 3 bezoar olgusu çalışma kapsamı dışında bırakıldı. 18 hastanın tamamına direk grafi ve tomografi, 14'üne ultrasonografi çekimi yapıldı.

Bulgular: Çekilen direk grafilerde 14 hastada hava-sıvı seviyesi izlendi. Ultrasonografi de bezoarlar gösterilemekle birlikte barsak segmentlerinde genişlemeler, lüminal sıvı içeriğinde artma ve peristaltik aktivite artışı saptanmıştır. On altı hastada cerrahi öncesi tomografi ile obstrüksiyona sebep olan bezoar saptanabildi. Dolayısıyla serimizde bilgisayarlı tomografi ile akut obstrüksiyon nedeni olan bezoarın %88.8 oranında saptanabildiği tespit edildi. Vakaların tamamı fitobezoar olup diğer bezoar tiplerine rastlanmadı. Bezoarların 4'ü ileum ve midede (%22.2), 3'ü jejunum ve midede (%16.6), 4' ü yalnız jejenumda (%22.2), 5'i yalnız ileumda (27.7) ve 2'si yalnız midede (11.1) saptanmıştır. Vakaların, ileum düzeyinde ve yumuşak vasıflı olan iki tanesi sıvazlama yöntemi ile çıkarıldı. Diğer vakalarda ileotomi, jejunotomi ve gastrotomi ile bezoarlar çıkarılmıştır. Bir vakada segmenter ince barsak rezeksiyonu yapılmıştır. Çalışmamızda elde edilen veriler değerlendirildiğinde, bezoara bağlı AMİO saptanan hastaların 5'inde (%23,8) eşlik eden bir patoloji bulunmaktaydı. Eşlik eden en sık patoloji Tip 2 diyabet idi

Tartışma ve Sonuç: Bezoarlar, tüm AMİO nedenleri arasında üst sıralarda yer almaktadır. Cerrahi öncesinde ileal obstrüksiyonun nedeninin bezoar olup olmadığını belirlemek her zaman mümkün olmasa da, iyi bir anamnez ve fizik muayene önemli bilgiler verir. Tanıda direkt grafi ilk radyolojik yöntemdir. Ultrasonografi de tanıda direkt grafiye göre daha başarılı olsa da, tanısal gücü en yüksek olan modalite tomografidir ve ameliyat öncesi değerlendirmede önemli bir yere sahiptir(6). Tomografi ayrıca AMİO vakalarında komplikas-

yonların değerlendirilmesinde de oldukça kritik bilgiler verir. Ripolles ve ark. 17 bezoar hastasına çekilen bilgisayarlı tomografi sonucunu değerlendirdiklerinde, tüm tomografilerde gastrointestinal lümen içerisindeki kitlenin saptanabildiğini rapor etmişlerdir (7)

Özellikle mide boşalma zamanını etkileyen cerrahi girişimler sonrasında –vagatomi, parsiyel gastrektomi, kronik gastrit, peptik ülser vb.– gastrik bezoarların oluşum sıklığı artmaktadır (8).

2007 yılında yayınlanan ve bu konuda yapılmış olan en geniş serili metaanalizlerden birinde bezoarların %0,8'lik bir oran ile en sık AMİO yapan beşinci sebep olduğu belirtilmektedir. Bu oran çeşitli yayınlarda değişiklik göstermektedir, çünkü bezoar oluşumu, besinsel ve kültürel farklılıklardan etkilenmektedir (9). Çalışmanın yapıldığı dönemde hastanemizde AMİO tanısı alan hastalar içerisinde bezoar tanısı alanların oranı %5,12'dir. Hastanemizin hizmet verdiği bölgede persimmon meyvesinin endemik olarak bulunması, halk tarafından çokça tüketiliyor olması vakaların tamamının fitobezoar kaynaklı ve görülme sıklığının literatüre göre yüksek olmasını açıklamaktadır. Bezoarlar, tüm AMİO nedenleri arasında üst sıralarda yer almaktadır (1). Iwamuro ve ark., "Trabzon hurması" olarak da bilinen "persimmon" meyvesinin tüketiminin sık olduğu ülkelerde (buna ülkemiz de dahildir) fitobezoar prevalansının hayli yüksek olduğunu tesbit etmişlerdi. Bizim çalışmamızda ortaya çıkan %100 fitobezoar ve persimmon meyvasının tüm hastalar tarafından sıklıkla tüketildiğinin belirtilmesi ve hiçbir hastamızın tesbit öncesi gastrointestinal cerrahi müdahale geçirmemiş olması oldukça dramatiktir. Bu meyvanın endemik olduğu bölgelerde AMİO vakalarında ilk akla gelmesi gereken sebeplerden birisi olduğu sonucuna varılmıştır.

Anahtar kelimeler: Bezoar, Persimmon, Akut İntestinal Obstrüksiyon

Kaynaklar

1. Iwamuro M, Okada H, Matsueda K, et al. Review of the diagnosis and management of gastrointestinal bezoars. World J Gastrointest Endosc 2015;7(4):336–45. Review.
2. Tiwari A, Gupta V, Hazrah P, et al. Phytobezoar: a rare cause of acute small bowel obstruction in an innocent abdomen. Arq Bras Cir Dig 2013;26(4):342–3.
3. Law GW, Lin D, Thomas R. Colonic phytobezoar as a rare cause of large bowel obstruction. BMJ Case Rep 2015 Apr 9;2015. pii: bcr2014208493.
4. Gorter RR, Kneepkens CM, Mattens EC, et al. Management of trichobezoar: case report and literature review. Pediatr Surg Int 2010;26(5):457–63.
5. Sharma D, Srivastava M, Babu R, et al. Laparoscopic treatment of gastric bezoar. JSLS 2010;14(2):263–7.
6.Azagury D, Liu RC, Morgan A, et al. Small bowel obstruction: A practical step-by-step evidence-based approach to evaluation, decision making, and management. J Trauma Acute Care Surg 2015;79(4):661–8. Review.
7. Ripolles T, Garcia-Aguayo J, Martinez MJ, et al. Gastrointestinal bezoars: sonographic and CT characteristics. AJR Am J Roentgenol 2001;177:65–69.
8. Sharma D, Srivastava M, Babu R, et al. Laparoscopic treatment of gastric bezoar. JSLS 2010;14(2):263–7.
9. Mihai C, Mihai B, Drug V, et al. Gastric bezoars--diagnostic and therapeutic challenges. J Gastrointestin Liver Dis 2013;22:111.



Resim 1. Aksiyal BT kesitinde mide içerisinde yüzer halde Bezoara ait görünüm.



Resim 2. Aksiyal BT kesitinde ileum lümenini dolduran Bezoara ait görünüm ve genişlemiş ileal segmentler.

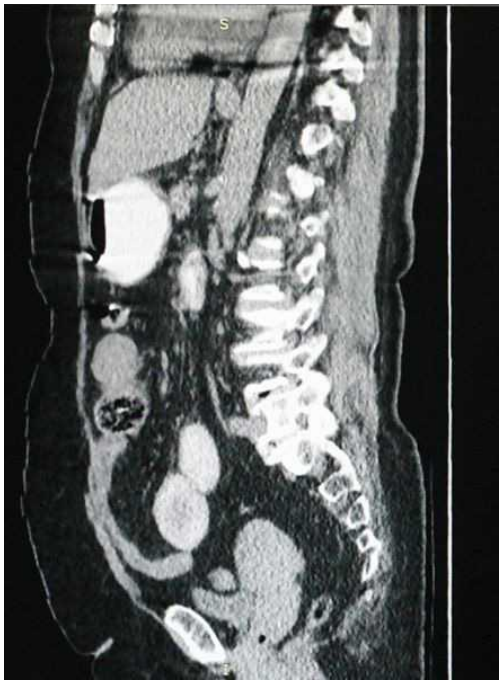

Resim 3. Sagittal reformat BT görüntüsünde jejenum içerisinde, lümeni tam olarak dolduran, proksimalde genişlemiş, distalinde kollabe görünümde barsak segmenti izlenen Bezoara ait görünüm.

Meme Radyolojisi

SS-056

GRANÜLOMATÖZ MASTİT VE PERİDUKTAL MASTİT AYRIMINDA DTI İLE KANTİTATİF ANALİZ

Nazmi Kurt[1], Savaş Hereklioğlu[1], Busem Binboğa[2], Uğur Gülsaran[1], Ahmet Onur Çelik[1], Ebru Taştekin[2], Atakan Sezer[3], Nermin Tunçbilek[1]

[1]Trakya Üniversitesi Tıp Fakültesi Radyoloji AD
[2]Trakya Üniversitesi Tıp Fakültesi Patoloji AD
[3]Trakya Üniversitesi Tıp Fakültesi Genel Cerrahi AD

Giriş: Difüzyon Tensör Görüntüleme (DTI), en az 6 yönde olmak üzere birden fazla doğrultuda, difüzyon derecesini göstermek için ek gradientler kullanılan yeni bir görüntüleme tekniğidir (1). Dokudaki

anizotropik su difüzyonunun derecesini tanımlayan parametreler ortalama difüzivite (MD), fraksiyonel anizotropi (FA) ve volüm anizotropi (VA) değerleridir (1). Yakın zamanda yapılan çalışmalarda, malign meme tümörlerinde MD değerlerinin, benign lezyonlara kıyasla anlamlı derecede düşük olduğu ancak FA değerlerinin hala tartışmalı olduğu bildirilmiştir (2,3). Granülomatöz mastit kronik benign inflamatuar patolojilerden olup ayırıcı tanıda difüzyon MR görüntüleme ile yapılmış çalışma sayısı kısıtlıdır.

Amaç: Çalışmamızın amacı granülomatöz mastit ve periduktal mastit tanılı olgularda, DTI ınceleme ile FA ve VA değerlerini analiz etmek ve kontralateral normal meme ile karşılaştırmaktır.

Gereç ve Yöntem: Çalışmamıza 27 kadın hasta dahil edildi. 20 hasta granülomatoz mastit ve 7 hasta periduktal mastit tanısını histopatolojik olarak aldı. DTI inceleme 1.5 Tesla MR'da difüzyon ağırlıklı eko planar görüntüleme sekansları kullanılarak yapıldı. Görüntülemeler retrospektif olarak değerlendirildi.Difüzyon altı yönde uygulandı ve anizotropik difüzyon elde edildi. Meme lezyonlarında ve kontralateral normal meme parankiminde fraksiyonel anizotropi (FA) ve hacim anizotropisi (VA) parametreleri, b-500 mm2/sn değerinde DTI inceleme ile 25 piksel voksel (49 mm2) kullanılarak ve 3 defa ölçülerek ortalama değerleri hesaplanarak alındı.DTG b faktör-500 mm2/sn için; TR/TE 6500/94,3 msn; matriks 160x192; görüntüleme alanı (FOV) =360 mm; kesit kalınlığı =5 mm; kesit aralığı =1 mm; her bir basamakta veri toplama sayısı (NEX) =3 olarak alındı. Ölçümler kaydedilerek deskriptif analizler, Ki kare test ve Student T testleri yapıldı. P<0.05 anlamlı kabul edildi.

Bulgular: Granülomatöz mastit tanılı 20 olguda patoloji saptanan memede FA değeri ortalama 0.126 iken kontrlateral normal memede ise ortalama FA değeri 0,227 ölçülmüştür. VA değeri ise granülomatöz hastalık bulunan memede ortalama 0,041, kontrlateral normal meme dokusunda ise 0,0121 olarak ölçülmüştür (Tablo 1).

Periduktal mastit hastalarında patoloji saptanan memede FA değeri ortalama 0.191, kontrlateral normal memede ise ortalama FA değeri 0,245 ölçülmüştür. VA değeri ise periduktal mastit bulunan memede ortalama 0,062, kontrlateral normal meme dokusunda ise 0,0114 olarak ölçülmüştür (Tablo 2).

Granülomatöz mastit-periduktal mastit ayrımında tek başına FA değeri %74,1 (p; 0,014), tek başına VA değeri %63 (p; 0,419), her ikisi kombine değerlendirildiğinde %81,5 oranında ayırt edici bulunmuştur (p= 0,05).

Tartışma: Granülomatoz mastit, çoğunlukla 30'lu yaşların başında genç kadın hastalarda görülen, klinik bulguları çoğu zaman endişe verici olabilen nadir bir meme lezyonudur (4). Etyolojisi bilinmemekle birlikte tanı granülomatoz lezyonların diğer olası nedenlerinin dışlanması ile birlikte karekteristik histolojik paternin gösterilmesi ile konulmaktadır (5).

Periduktal mastit ise histopatolojik olarak duktal dilatasyon, plazma hücre infiltrasyonu ve abse formasyonlarının oluşumu ile memenin kronik inflamasyonu olarak tanımlanabilir (6). Periduktal mastitin etyolojisi hala bilinmemekte olup sigara, diabet ve obezite gibi durumların periduktal mastit riskini artırdığını bildiren çalışmalar mevcuttur (7,8).

Literatürde periduktal mastit ve granülomatöz mastitli olgularda standart difüzyon görüntüleme ile yapılmış çalışmalar bulunmakla birlikte difüzyon tensör görüntüleme ile ilgili yapılmış çalışma bulunmamaktadır.

Aslan H. ve ark. (9) tarafından yapılan 39 olguluk idiopatik granülomatöz mastit tanısı almış çalışmada, difüzyon ağırlıklı incelemede (DAG) granülomatöz mastit alanında apparent diffusion coefficient (ADC) değeri, normal parankime göre istatiksel olarak anlamlı derecede düşük saptanmıştır.

Sonuç: Bu çalışmadaki sonuçlarımız, DTI MRG kullanarak granülomatöz mastit ve periduktal mastit ayrımında FA ve VA değerlerinin kombine değerlendirmesi istatiksel olarak anlamlı bulunmuş olup yeni bir yöntem olarak ümit vadetmektedir. Her bir mastit alt tipi için DTI den türetilen FA ve VA değerleri, granülomatöz mastit ve periduktal mastit lezyonlarını ayırt etmek için özellikle yararlı olmuştur. Gelecekteki çalışmalarda DTI MRG parametrelerinin daha fazla incelenmesiyle, bu görüntüleme yöntemleri kesin tanı ve tedavi arasındaki süreyi azaltabilir.

Anahtar kelimeler: Granulomatous Mastitis, Diffusion Tensor Imaging, Periductal mastitis

Kaynaklar

1- Roberts, Timothy PL, and Erin Simon Schwartz. "Principles and implementation of diffusion-weighted and diffusion tensor imaging." Pediatric radiology 37.8 (2007): 739-748.
2- Partridge, Savannah C., et al. "Diffusion tensor magnetic resonance imaging of the normal breast." Magnetic resonance imaging 28.3 (2010): 320-328.
3- Partridge, Savannah C., et al. "Diffusion tensor MRI: preliminary anisotropy measures and mapping of breast tumors." Journal of Magnetic Resonance Imaging: An Official Journal of the International Society for Magnetic Resonance in Medicine 31.2 (2010): 339-347.
4-Jorgensen, Michael B., and Donald M. Nielsen. "Diagnosis and treatment of granulomatous mastitis." The American journal of medicine 93.1 (1992): 97-101.
5-Donn, Wayne, et al. "Idiopathic granulomatous mastitis. A report of three cases and review of the literature." Archives of pathology & laboratory medicine 118.8 (1994): 822-825.
6-Ramalingam, Kirithiga, et al. "Duct Ectasia and periductal mastitis in Indian women." Indian Journal of Surgery 77.3 (2015): 957-962.
7-Gollapalli, Vinod, et al. "Risk factors for development and recurrence of primary breast abscesses." Journal of the American College of Surgeons 211.1 (2010): 41-48.
8-Risager, R., and N. Bentzon. "Smoking and increased risk of mastitis." Ugeskrift for laeger 172.33 (2010): 2218-2221.
9-Aslan, Hulya, Aysin Pourbagher, and Tamer Colakoglu. "Idiopathic granulomatous mastitis: magnetic resonance imaging findings with diffusion MRI." Acta Radiologica 57.7 (2016): 796-801.

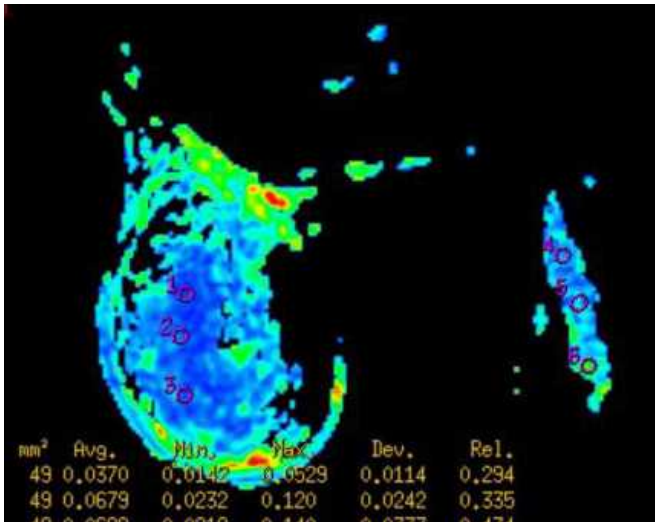

Resim 1. Olgu 1: Granülomatöz tanısı almış olguda FA değerlendirmesi

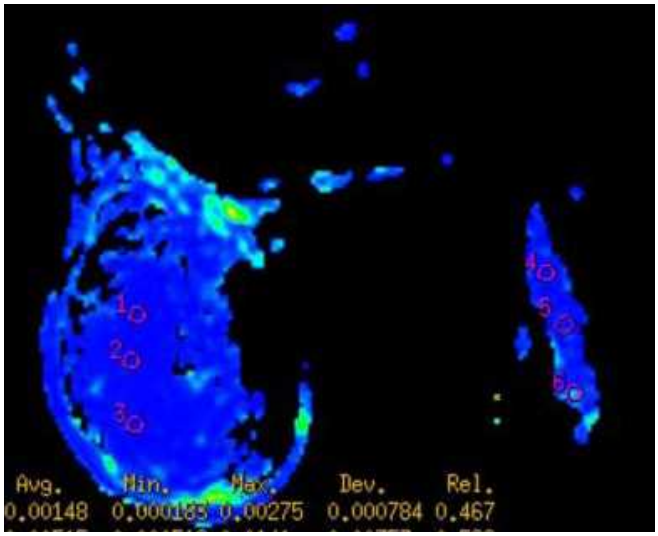

Resim 2. Olgu 1: Granülomatöz tanısı almış olguda VA değerlendirmesi

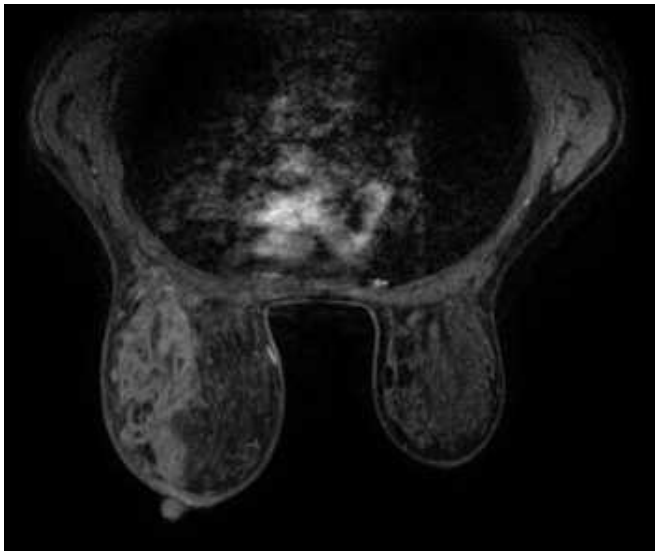

Resim 3. Olgu 1:Granülomatöz tanısı almış olguda dinamik MR incelemesi

Tablo 1. Granülomatöz mastit

	Hasta sayısı	Minimum	Maksimum	Ortalama
DTI b-500 FA lezyon meme	20	0,045	0,286	0,126
DTI b-500 VA lezyon meme	20	0,004	0,212	0,041
DTI b-500 FA kontralateral normal meme	20	0,106	0,400	0,227
DTI b-500 VA kontralateral normal meme	20	0,010	0,442	0,121

Tablo 2. Periduktal mastit

	Hasta sayısı	Minimum	Maksimum	Ortalama
DTI b-500 FA lezyon meme	7	0,118	0,325	0,191
DTI b-500 VA lezyon meme	7	0,011	0,213	0,062
DTI b-500 FA kontralateral normal meme	7	0,180	0,418	0,245
DTI b-500 VA kontralateral normal meme	7	0,033	0,318	0,114

Meme Radyolojisi

SS-057

BREAST INCIDENTALOMAS DETECTED ON 18F-FDG PET/CT SCANS OF NON-BREAST CANCER PATIENTS: INCIDENCE AND SIGNIFICANCE

Şebnem Örgüç[1], Meliha Akın[2], Feray Aras[3]

[1]Departments of Radiology, Celal Bayar University Medical School, Manisa, Turkey
[2]Departments of Radiology Cizre Dr. Selahattin Cizrelioglu State Hospital, Sirnak, Turkey
[3]Departments of Nuclear Medicine Celal Bayar University Medical School, Manisa, Turkey

Objective: Increased use of FDG PET/CT scans in oncology patients has raised the detection rate of breast incidentalomas. The purpose of this study was to determine the frequency, diagnostic outcome and clinical significance of the incidental finding of hypermetabolic foci in the breast on 18F-FDG PET/CT scans in patients with known malignant diseases other than breast cancer or during a screening examination.

Materials and Methods: The studies of 10917 consecutive FDG PET/CT scans from March 2012 to December 2016 were retrospectively reviewed. 3074 FDG PET/CT examinations made for staging and follow-up of breast cancer were excluded. The medical records of the remaining 7843 FDG PET/CT scans were reviewed for additional radiologic breast examinations within one month of the study. 142 patients had subsequent breast work-up and BIRADS staging. 120 patients who had no 18F-FDG uptake with BIRADS 1-2 radiology scores were also excluded from the study. Abnormal 18F-FDG uptake and/or BIRADS 3-5 scores in 22 patients were included in the statistical analysis. All of the cases were female. The mean age was 53.61±14.60 years (range: 32-79 years).

Final diagnosis of incidental breast uptake was established either with tissue confirmation or clinical follow-up of at least two years. The following variables were evaluated: maximum standard uptake value (SUVmax) of breast uptake at FDG PET scan and BIRADS score established by breast imaging findings. Breast imaging was performed using one or more of the three modalities, namely ultrasound, mammography and magnetic resonance imaging. Cancer yields in pathological SUVmax uptake of the breast were calculated. Statistical analysis was carried out using student's t-test and Mann Whitney U test. A p-value of 0.05 was considered to be significant.

Results: Focal increased FDG uptake of the breast is a rarely reported finding (22/7843: 0.28%). Malignancy was diagnosed in 4 (18%) patients, and a benign condition was found in 18 (82%) patients. Cancer yield of incidental breast lesions detected by high SUVmax values on PET-CT scan was calculated as 18%. Statistically significant differences (p value: 0.041) in malignancy rate were found between the groups with SUVmax less than 2.35 and the group with SUVmax of 2.35 or greater (sensitivity: 75% and specificity: 50%), (Fig 1, Fig 2).

Discussion and conclusion: In our series, the frequency of malignancy in breast incidentalomas detected on 18F-FDG PET/CT scans was 18%. This incidence was reported to be between 37.5% and 83.0% in the literature (1,2,3). It is a well-known fact that SUVmax is a quantitative discriminator for benign and malignant lesions (4). Statistically significant differences in SUVmax values were previously demonstrated by Dunne et al. (1.064 vs 6.495) and Litmanovich et al. (3.13 vs 2.25) (1,3). In our sample, the optimal cut-off value of SUVmax was 2.35 for predicting malignancy as determined by the ROC curve (area under curve [AUC], sensitivity: 75%, specificity: 50%) (Fig 3). Kang et al. reported a malignancy rate of 66.7% in lesions with SUVmax >2, and 24.2% in those with SUVmax <2 (5).

The authors declared no conflicts of interest.

Abnormal incidental FDG uptake in the breast detected during PET-CT scans performed for indications other than a breast disease is rare. Although high SUV**max** values warrant additional evaluation with dedicated breast imaging in order to evaluate the patient for a possible underlying malignancy.

Introduction: PET-CT studies visualize the glucose metabolism using 18F-fluorodeoxyglucose (18F-FDG). The level of glycolysis is higher in malignancies in comparison to normal tissue and several benign processes. 18F-FDG PET/CT is increasingly being used for primary malignancy staging, monitoring response to therapy and follow-up in oncology patients. Incidental findings which may represent a second primary malignancy are frequently encountered on 18F-FDG PET/CT scans. Additional primary cancer is reported in 1.7-31% among patients with a known malignancy (1-4). In this study, we aimed to detect the frequency and clinical significance of incidental breast lesions detected in oncology patients with other primary malignancies.

Materials and Methods: The studies of 10917 consecutive patients who underwent FDG PET/CT from March 2012 to December 2016 at our institution were retrospectively reviewed. The study was performed in accordance with the regulations of the institutional review board and ethics. Informed patient consent was not required due to the retrospective nature of the study. 3074 examinations made for staging and follow-up of breast cancer were excluded. The hospital information system was searched for the electronic medical data of subsequent breast imaging processes including ultrasound, mammography and magnetic resonance imaging (MRI) in the remaining 7843 PET/CT scans. The medical records of all cases were reviewed for additional radiologic breast examinations within one month of the study. 142 patients had subsequent breast work-up and Breast Imaging Reporting and Data System (BIRADS) 2013 staging.

The scans were reevaluated, and measurements of incidental breast uptake were performed by an experienced nuclear medicine physician. PET/CT imaging: All of the patients received whole body and spot 18F-FDG PET/CT (Philips, Medical Systems, Cleveland, Ohio. ABD) scans. The patients were instructed to fast for at least 6 hours before the examination. After confirmation of a normal peripheral blood glucose level (<180 mg/dl), the patient received an intravenous injection of 145 μCi/kg (maximum 200μCi) of FDG and rested for 60 minutes before the scan. Images were obtained from the base of the skull to the mid-thigh level. The maximum standardized uptake value (SUVmax) of the incidental breast lesions were determined automatically by the software after delineation of the region of interest (ROI) on the attenuation-corrected PET/CT images. All FDG PET/CT scans were reevaluated. SUVmax of breast uptake was calculated by the automated program. FDG PET/CT scans were searched for the presence of abnormal focal accumulation of 18F-FDG in the breast tissue that is clearly greater than the background breast tissue. If so, SUVmax was measured using a ROI. The uptake values were assessed semi-quantitatively by dividing the maximum concentration detected in the lesion by injected activity corrected according to the body weight. A total of 120 patients who had no 18F-FDG uptake or bilateral, symmetrical, non-focal, low-grade breast 18F-FDG uptake and were likely to represent physiological states were excluded from the study. A total of 22 abnormal 18F-FDG uptake values were identified in 22 patients. All of the cases were female. Breast imaging was performed using one or more of the three modalities, and all 22 patients had breast US examinations, while 19 of them also had mammograms, and 2 were evaluated by additional breast MRI. Age of the patients, BIRADS scores of the radiologic studies, SUVmax values, primary malignancies and any corresponding pathology results on which biopsies were conducted were also documented. The final diagnosis of a benign lesion was made with stable radiological imaging findings for at least 2 years or disappearance of increased SUVmax uptake in the follow-up studies.

Results: The mean age was 53.61±14.60 years (range: 32-79 years). Final diagnosis of malignant breast lesions was established in 4 patients by histopathological analysis. The remaining 18 cases had no evidence of malignancy in either tissue diagnosis or 2-year follow-up. The clinicopathological characteristics (age, primary malignancy, SUVmax value, BIRADS score, final diagnosis of breast lesion) of 22 patients with increased SUVmax uptake in the breast are listed in Table 1.

The final diagnosis was established with tissue confirmation in 6 patients (4 malignant / 2 benign) and imaging and clinical follow-up in 16 cases. Histopathologic diagnoses were lung cancer metastases in 2 patients, diffuse large B-cell lymphoma metastases in 1 patient, invasive ductal carcinoma in 1 patient, adenosis and moderate ductal hyperplasia in 1 patient and fibrocystic disease in 1 patient.

13 patients were classified as BIRADS 1 or BIRADS 2 according to their BIRADS scores by dedicated breast imaging. Five BIRADS 3 lesions which were stable based on previous breast imaging follow-up were also considered in the benign group. Benign diagnosis was established with follow-up studies in the remaining 3 cases. All BIRADS 4 (2 cases) and BIRADS 5 (2 cases) lesions had final histopathologic results.

PET-CT was true positive in 4 incidentalomas and false negative in 18 cases. The mean SUVmax value of 18 benign lesions was 2.79±1.74. The mean score decreased to 2.30±1.02 when a single case of mastitis was excluded. The mean SUVmax value was 9.1 ± 10.21 for the malignant lesions. There was no significant difference between the SUVmax values of the benign and malignant lesions based on the results of Mann Whitney U test (p value: 0.074) for all cases. However, when the case of mastitis was excluded, the p-value decreased to 0.041, and a statistically significant difference was found between the malignant and benign groups (Table 2).

The optimal cut-off value of SUVmax 2.35 for predicting malignancy was determined by the ROC curve (area under curve [AUC], sensitivity: 75%, specificity: 50%) (Fig 1).

Discussion: 18F-FDG PET/CT has a high accuracy in detecting previously unknown cancers, with its capacities of whole-body coverage and combination of functional and anatomical imaging (1,3). It is most commonly used to detect unknown metastatic lesions. However, incidentally detected primary malignancies most commonly located in the thyroid, lung, gastrointestinal tract, larynx and ovaries have a reported prevalence of 1.1-1.7% (1,2,5,6).

In our series, the incidence of breast incidentalomas was 0.28%. This ratio is lower in comparison to the previous literature, reporting increased uptake in the breast in 0.36-1.1% of cases (8-10).

In our series, the frequency of malignancy in breast incidentalomas detected on 18F-FDG PET/CT scans was 18%. This incidence was reported to be between 37.5% and 83.0% in the literature (7,8,10).

No statistically significant difference between the SUV_{max} values of benign and malign lesions (2.79±1.74 vs 9.1 ± 10.21) was found in our sample using Mann Whitney U test. However, infectious processes are the main pathology in differential diagnoses which also have high SUV_{max} values. When a single case of mastitis was excluded from the benign group, the mean SUV_{max} value decreased to 2.30±1.02, and based on a p-value of 0.041, a statistically significant difference was found between the malignant and benign groups. It is a well-known fact that SUV_{max} is a quantitative discriminator for benign and malignant lesions (11). Statistically significant differences in SUV_{max} values were previously demonstrated by Dunne et al. (1.064 vs 6.495) and Litmanovich et al. (3.13 vs 2.25) (7,10). In our sample, the optimal cut-off value of SUV_{max} was 2.35 for predicting malignancy as determined by the ROC curve (area under curve [AUC], sensitivity: 75%, specificity: 50%) (Fig 1). Kang et al. reported a malignancy rate of 66.7% in lesions with $SUV_{max} \geq 2$, and 24.2% in those with $SUV_{max} < 2$ (9). Our study and previous studies indicate that incidental focal breast lesions with an increased SUV_{max} warrant further radiologic evaluation, BIRADS categorization and selection of lesions for tissue sampling.

The most important limitations of the study were its retrospective design, small number of patients and lack of histopathologic confirmation on most of the benign lesions with a BIRADS score of 1-3 as demonstrated with radiologic imaging findings.

The authors declared no conflicts of interest.

Conclusion: Abnormal incidental FDG uptake in the breast detected during PET-CT scans performed for indication other than breast diseases is rare and has an incidence of 0.28%. Unexpected hypermetabolic foci in the breast may represent malignancy in 18% of cases. Therefore high SUVmax values warrant additional evaluation with dedicated breast imaging to evaluate the patient for a possible underlying malignancy. Foci with a higher FDG uptake than the surrounding tissue in the breast tissue is rarely associated with a breast malignancy. However, incidentalomas with SUVmax values of above 2.35 indicate a malignant breast lesion and warrant further assessment and histopathological evaluation. BIRADS score established by radiologic evaluation aids in differential diagnosis, selection of lesions for tissue sampling and clinical management.

Anahtar kelimeler: Breast cancer, 18F-FDG PET/CT, BIRADS.

References

1. Bohuslavizki KH, Klutmann S, Kröger S, Sonnemann U, Buchert R, Werner JA, et al. FDG PET detection of unknown primary tumors. J Nucl Med 2000;41:816–22.
2. Agress H, Cooper BZ. Detection of clinically unexpected malignant and premalignant tumors with whole-body FDG PET: histopathologic comparison. Radiology 2004;230:417–22.
3. Israel O, Mor M, Guralnik L, Hermoni N, Gaitini D, Bar-Shalom R, et al. Is 18F-FDG PET/CT useful for imaging and management of patients with suspected occult recurrence of cancer? J Nucl Med 2004;45:2045–51.
4. Kluetz PG, Meltzer CC, Villemagne VL, Kinahan PE, Chander S, Martinelli MA, et al. Combined PET/CT imaging in oncology: impact on patient management. Clin Positron Imaging 2000;3:223–230.
5. Yasuda S, Ide M. PET and cancer screening. Ann Nucl Med 2005;19:167–177.
6. Kim TY, Kim WB, Ryu JS, Gong G, Hong SJ, Shong YK. 18F-fluorodeoxyglucose uptake in thyroid from positron emission tomogram (PET) for evaluation in cancer patients: high prevalence of malignancy in thyroid PET incidentaloma. Laryngoscope 2005; 115:1074–1078.
7. Dunne RM, O'Mahony D, Wilson G, McDermott R, O'Keeffe SA. The role of the breast radiologist in evaluation of breast incidentalomas detected on

18-fludeoxyglucose (18 F-FDG) positron emission tomography/computed tomography (PET/CT). Br J Radiol 2013; 86:20130034.
8. Korn RL, Yost AM, May CC, Kovalsky ER, Orth KM, Layton TA, et al. Unexpected focal hypermetabolic activity in the breast: significance in patients undergoing 18F-FDG PET/CT. AJR Am J Roentgenol 2006;187:81–85.
9. Kang BJ, Lee JH, Yoo IR, Kim SH, Choi JJ, Jeong SH, et al. Clinical significance of incidental finding of focal activity in the breast at 18F-FDG PET/CT. AJR Am J Roentgenol 2011;197:341–347.
10. Litmanovich D, Gourevich K, Israel O, Gallimidi Z. Unexpected foci of (18) F-FDG uptake in the breast detected by PET/CT: incidence and clinical significance. Eur J Nucl Med Mol Imaging 2009;36(10):1558–1564.
11. Avril N, Bense S, Ziegler SI, Dose J, Weber W, Laubenbacker C, et al. Breast imaging with fluorine-18-FDG PET: quantitive image analysis. J Nucl Med 1997; 38:1186–1191.



Figure 1. 79 y/o female patient diagnosed with diffuse large B cell lymphoma, biopsy proven breast metastasis (arrows). A: F-18 FDG PET/CT scan hypermetabolic mass lesion of the right breast with a SUVmax value of 2.21. B: Breast US demonstrates a hypoechoic solid mass with irregular borders was classified as BIRADS 4. C: T1w axial breast MRI, D: Post-contrast 3D MIP image of right breast in saggittal plane showing heterogeneous contrast enhancement of the lesion.

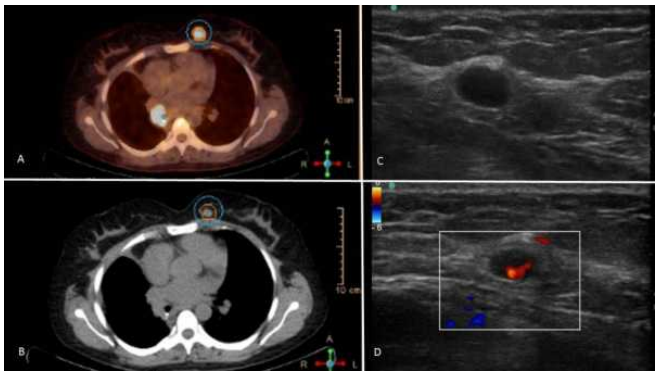

Figure 2. 44 y/o female patient with proven lung cancer metastases to the breast. A: F-18 FDG PET/CT scan; a breast mass with a SUVmax of 24.8 and hypermetabolic central right lung mass B: CT image of the examination; demonstrating the soft tissue mass 16mm in diameter. C: Breast Ultrasound and D: Color Doppler examination showing a well defined hypervascular hypoechoic mass (BIRADS 4).

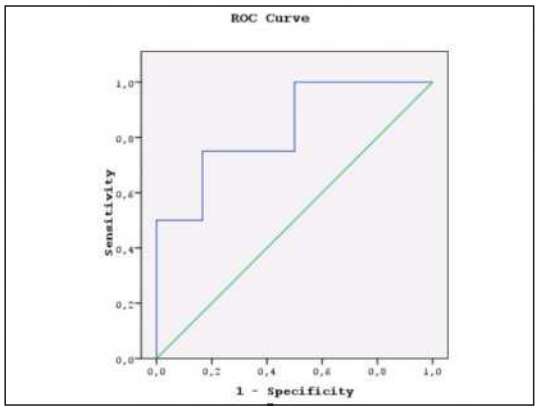

Figure 3. The optimal cut-off value of SUVmax 2.35 for predicting malignancy was determined by the ROC curve (area under curve [AUC], sensitivity 75%; specificity 50%).

Table 1. List of patients with incidentalomas of the breast, age, primary malignancy, radiological imaging modalities (US: Ultrasound, MM: Mammography, MRI: Magnetic Resonance Imaging), SUVmax values, established BIRADS score and final diagnosis (B: Benign, M: Malignant)

Patient	Age	Underlying malignancy	Modality	SUV	BIRADS	Final diagnosis
RA	38	Nasopharynx cancer	US	0,570	1	B
AA	58	Endometrial cancer	US-MM	1,245	2	B
SB	32	Unknown primary	US-MM	1,500	2	B
IB	79	Unknown primary	US-MM	1,665	1	B
HC	73	Endometrial cancer	US-MM	1,690	1	B
EK	67	Ovarian cancer	US-MM	1,840	1	B
NG	50	Ovarian cancer	US-MM	2,040	1	B
MK	43	Tongue cancer	US-MM	2,150	3	B F/U
SK	43	Lung cancer	US	2,205	4	M-Metastasis
YK	41	Unknown primary	US-MM	2,355	3	B-F/U
NK	46	Renal cell cancer	US-MM	2,580	2	B
NuK	44	Small cell lung cancer	US-MM	2,680	4	M-Metastasis
HK	77	Non-Hodgkin Lymphoma	US-MM-MRI	2,750	5	M-Metastasis
ZK	76	Diffuse large B-cell	US-MM	2,850	5	M-IDC
MS	52	Colon cancer	US-MM	2,930	2	B
ST	39	Ovarian cancer	US-MM	2,980	3	B-Adenosis
AU	67	Ovarian cancer	US-MM	3,015	1	B
SY	62	Rectal cancer	US-MM	3,165	3	B-F/U
EY	50	Gastric cancer	US-MM	1,045	1	B
HO	63	Renal cell cancer	US-MM	5,960	2	B
DC	32	Malignant Melanoma	US-MRI	15,605	2	B-Mastitis
FO	58	Small cell lung cancer	US-MRI	25,080	3	B-Fibrocystic changes

Table 2. Summary of the SUVmax values and BIRADS scores in the benign and malignant cases.

	Benign group	Malignant Group	P value
No of patients	18	4	
Age (mean)	52,78±13,96	60,00±19,06	0,418
BIRADS score			
1-2	13	0	
3	5	0	
4	0	2	
5	0	2	
SUVmax			
Mean (all 18 cases)	2,79±1,74	9,1 ± 10,21	0,074
Mean (17 cases excluding a case of mastitis)	2,30±1,02	9,1 ± 10,21	0,041

Meme Radyolojisi

SS-058

MEME KİTLELERİNİN TANISINDA ADC HİSTOGRAM ANALİZİ VE Kİ-67 PROLİFERASYON İNDEKSİ İLE İLİŞKİSİ THE RELATIONSHIP BETWEEN ADC HISTOGRAM ANALYSIS AND Kİ-67 PROLIFERATION INDEX IN THE DIAGNOSIS OF BREAST MALIGNANCIES

Ebru Düşünceli Atman, Elif Peker, Mesut Can Karalar, İlhan Memet Erden

Ankara Üniversitesi Tıp Fakültesi Radyoloji AD

Amaç: Bu çalışmanın amacı malign meme tümörlerinde diffüzyon MR parametreleri ile ki67 proliferasyon indeksi arasındaki ilişkiyi araştırmak ve tümörün proliferasyon potansiyelinin MR görüntüleme ile tahmin edilebilirliğini değerlendirmektir.

Gereç ve Yöntem: Patolojik olarak kanıtlanmış 22 malign meme lezyonuna (invaziv duktal CA:15, invaziv lobüler CA: 4, apokrin diferansiyasyon gösteren invaziv CA: 1, bazal tip invaziv CA: 1, müsinöz tümör: 1) ait diffüzyon MR görüntüleri retrospektif olarak değerlendirildi. ADC ölçümleri için ROIler, diffüzyon görüntüsü, kontrastlı seriler ve T2 AG ile korele edilerek lezyonun en büyük görüldüğü

kesitten çizildi. ADC ortalama (ADC ort), ADC minimum (ADC min), ADC maksimum (ADC max) ve standart sapma (SD) değerleri not edildi. JPEG görüntüler "Image J software" programına yüklenerek histogram analizi yapıldı (Resim 1). Kurtosis, skewness, onluk ve 25, 75 persentiller hesaplandı. Lezyonlara ait ki-67 proliferasyon indeksleri ile verilerin (tüm hasta grubu ve sadece invaziv duktal CA'lar) korelasyonlarına Spearman's Rho testi ile bakıldı. Ki-67 proliferasyon indekslerine göre hastalar 14 altı ve üstü şeklinde iki gruba ve 20 altı, 20-50 ve 50 üstü şeklinde 3 gruba ayrıldı. Gruplar arası farklar Mann-Whitney U testi ve Kruskal Wallis varyans analizi ile değerlendirildi.

Bulgular: Ki67 proliferasyon indeksi ile ADC değerleri ve histogram parametreleri arasında istatistiksel olarak anlamlı korelasyon saptanmadı ($p<0.05$) (Tablo 1).

Ki67 proliferasyon indeksi ≥14 olan 18, <14 olan 4 hasta mevcuttu. Bu 2 grup karşılaştırıldığında ADC değerlerinde ve histogram analizinde gruplar arasında anlamlı fark izlenmedi (Tablo 2). Ki67 proliferasyon indeksi <20 olan 7, 20-50 olan 10, ≥50 olan 5 hasta mevcuttu. Bu 3 grup karşılaştırıldığında ADC değerlerinde ve histogram analizinde gruplar arasında anlamlı fark izlenmedi ($p<0.05$) (Tablo 2).

Sonuç ve Tartışma: Literatürde MR histogram analizi ile ki67 proliferasyon indeksi arasındaki ilişkiyi araştıran çalışmalar bulunmaktadır (1-5). Bu çalışmaların bir kısmında ADC parametrelerinin prognostik faktörler ile ilişkisi gösterilmiş olsa da (1-4), 870 hastanın dahil edildiği çok merkezli bir çalışmada ki67 proliferasyon indeksi ile ortalama ADC değerleri arasında anlamlı düzeyde, negatif yönde, zayıf korelasyon bulunmuştur ($p=-0.202$, $p<0.001$) (5). Çalışmacılar ortalama ADC değerlerinin meme kanserinde proliferasyon aktivitesini gösterecek bir belirteç olmadığını bildirmişlerdir. Bizim bulgularımız da ADC verilerinin proliferasyon tahmininde kullanılamayacağını göstermektedir.

Anahtar kelimeler: Meme, MR, histogram, Ki-67, diffüzyon MR, ADC

Kaynaklar

1)Kim EJ, Kim SH, Park GE, Kang BJ, Song BJ, Kim YJ, Lee D, Ahn H, Kim I, Son YH, Grimm R. Histogram analysis of apparent diffusion coefficient at 3.0t: Correlation with prognostic factors and subtypes of invasive ductal carcinoma. J Magn Reson Imaging. 2015; 42:1666-78.

2)Mori N, Ota H, Mugikura S, Takasawa C, Ishida T, Watanabe G, Tada H, Watanabe M, Takase K, Takahashi S. Luminal-type breast cancer: correlation of apparent diffusion coefficients with the Ki-67 labeling index. Radiology. 2015; 274:66-73.

3)Shin HJ, Kim SH, Lee HJ, Gong G, Baek S, Chae EY, Choi WJ, Cha JH, Kim HH.
Tumor apparent diffusion coefficient as an imaging biomarker to predict tumor aggressiveness in patients with estrogen-receptor-positive breast cancer.
NMR Biomed. 2016; 29:1070-8.

4)Choi Y, Kim SH, Youn IK, Kang BJ, Park WC, Lee A. Rim sign and histogram analysis of apparent diffusion coefficient values on diffusion-weighted MRI in triple-negative breast cancer: Comparison with ER-positive subtype.
PLoS One. 2017; 12:e0177903.

5) Surov A, Clauser P, Chang YW, Li L, Martincich L, Partridge SC, Kim JY, Meyer HJ, Wienke A. Can diffusion-weighted imaging predict tumor grade and expression of Ki-67 in breast cancer? A multicenter analysis. Breast Cancer Res. 2018; 20:58.

Tablo 1. Tüm hastalar için Ki67 indeksi ile ADC değerleri ve ADC histogram analizi verileri arasındaki korelasyonu gösterir tablo.

ADC ort	r	0,07
	p	0,74
ADC SD	r	0,02
	p	0,91
ADC min	r	-0,09
	p	0,69
ADC max	r	0,29
	p	0,19
Skewness	r	0,05
	p	0,84
Kurtosis	r	0,39
	p	0,08
10 persentil	r	0,27
	p	0,23
20 persentil	r	0,28
	p	0,20
25 persentil	r	0,30
	p	0,18
30 persentil	r	0,27
	p	0,22
40 persentil	r	0,22
	p	0,31
50 persentil	r	0,22
	p	0,32
60 persentil	r	0,18
	p	0,43
70 persentil	r	0,19
	p	0,40
75 persentil	r	0,18
	p	0,43
80 persentil	r	0,17
	p	0,45
90 persentil	r	0,18
	p	0,43

Tablo 2. Ki 67 proliferasyon indeksi için kullanılan eşik değerlere göre ADC değerlerinin ve histogram verilerinin ortalamaları ve gruplar arası karşılaştırmaya ait p değerlerini gösterir tablo.

	ki67<14	ki67≥14			ki67<20	20<ki67<50	ki67≥50		Total
	Ortalama±SD	Ortalama±SD	P=		Ortalama±SD			p	Ortalama±SD
ADC ort	1030,9±20	1110,1±309	0,712		1063,1±171	1171±404	991,1±45	0,579	1095,76±290
ADC SD	230,4±53	327,7±475	0,774		219±54	424,6±635	208,3±16	0,74	310,03±430
ADC min	457,5±311	582,5±163	0,538		571,7±268	546,0±160	570,6±180	0,689	559,77±194
ADC max	1552±365	1717,5±517	0,434		1545±281	1838,6±671	1584,6±149	0,465	1687,45±489
Skewness	0,35±0,40	0,13±0,51	0,386		0,2±0,39	0,1±0,5	0,34±0,7	0,77	0,17±0,49
Kurtosis	-0,05±0,5	0,23±0,90	0,712		-0,1±0,6	-0,02±0,8	0,9±0,9	0,135	0,18±0,8
10 persentil	791,8±20,6	961,6±22	0,195		910±26	931±27	959,6±6,7	0,717	930±22,7
20 persentil	845±19	1020,6±23	0,141		961±25	997±28	1010±7	0,718	988±23
25 persentil	860±18	1044±23	0,118		980±26	1024±29	1026±7,4	0,68	1010±23
30 persentil	880±19	1063,9±24	0,118		999±26	1048±29	1040±7,6	0,716	1030,5±24
40 persentil	920±19	1098,3±25	0,166		1036±26	1086±30	1068±8,7	0,826	1065±24
50 persentil	952,5±19	1136,1±25	0,166		1064±26	1133±31	1096±9,6	0,805	1102±25
60 persentil	985±21	1172,8±26	0,262		1094±26	1176±33	1126±10	0,839	1138±26
70 persentil	1017,5±21	1208,9±27	0,262		1124±26	1217±34	1158±10	0,805	1174±27
75 persentil	1040±21	1230,6±28	0,3		1144±26	1242±35	1176±10	0,822	1195±27
80 persentil	1062,5±21	1253,3±28	0,342		1164±26	1267±36	1198±10	0,839	1218±28
90 persentil	1130±21	1317,8±31	0,342		1220±25	1338±39	1264±12	0,846	1283±30



Resim 1. ADC histogram için ROI çizimi ve histogram görüntüsü

Meme Radyolojisi

SS-059

YENİ TANI MEME KANSERLİ HASTALARDA 1,5 T MRG İLE ELDE OLUNAN KISALTILMIŞ MEME MANYETİK REZONANS GÖRÜNTÜLEME PROTOKOLLERİNİN PREOPERATİF EVRELEMEDEKİ ETKİNLİĞİ

Maksude Esra Kadıoğlu[1], Yavuz Metin[1], Filiz Taşçı[1], Nurgül Orhan Metin[1], Oğuzhan Özdemir[2]

[1]Recep Tayyip Erdoğan Üniversitesi Tıp Fakültesi Radyoloji AD
[2]Lıv Hospıtal Ankara

Amaç: Yeni tanı meme kanserli hastalarda 1,5 T MRG ile elde edilen kısaltılmış meme MRG protokollerinin preoperatif evrelemedeki etkinliğini belirlemek.

Gereç ve Yöntem: Hastanemizde Ağustos 2014-Ocak 2018 tarihleri arasında meme kanseri tanısı almış ve 1,5 T MRG ile preoperatif evreleme amaçlı meme MRG tetkiki yapılan 94 hasta retrospektif olarak değerlendirilmiştir. Hasta görüntülerinden üç ayrı kısaltılmış protokol oluşturuldu. Birinci protokolde (AP1) aksiyel yağ baskılı T2 ağırlırlıklı görüntüler ile difüzyon ağırlıklı görüntüler, ikincide (AP2) aksiyel yağ baskılı 2.dk substrakte T1 ağırlıklı görüntüler ve üçüncüde (AP3) aksiyel yağ baskılı 2.dk substrakte T1 ağırlıklı görüntüler ile difüzyon ağırlıklı görüntüler iki farklı okuyucu tarafından değerlendirildi. Her protokolde lezyon yeri, sayısı, boyutu, aksiller lenfadenopati varlığı değerlendirildi. Bulgular her iki okuyucu tarafından oluşturulan tam protokol ile karşılaştırılarak okuyucular arasındaki uyum değerlendirildi.

Bulgular: Lezyon yerini, lezyon sayısını, aksiller lenfadenopati varlığını tespit etmede her iki okuyucu için de tam protokol ile kısaltılmış protokoller arasında en iyi uyum AP3 ile sağlanmıştır (Kappa değerleri okuyucular için sırası ile; lezyon yeri için 0.979, 0.976,lezyon sayısı için 0.980, 0.855, aksiller LAP için 0.978, 0.890 idi). Tüm parametrelerin değerlendirilmesinde okuyucular arasındaki en iyi uyumun AP3 ile elde olunduğu anlaşıldı. Lezyon boyutunu değerlendirmede okuyucular arası en iyi uyum AP3 ile sağlanmıştır (ICC=0.985). Tüm kısaltılmış protokollerde değerlendirme tam protokole göre daha kısa sürede yapılmaktaydı ($p<0.05$). Tüm kısaltılmış protokoller tam protokole göre daha kısa sürede elde olunmaktaydı.

Sonuç: Kısaltılmış meme MRG protokolleri ile daha kısa görüntüleme ve değerlendirme süresinde meme kanserinin preoperatif evrelemesinde yeterli tanısal doğruluk sağlanabilmektedir.

Anahtar kelimeler: kısaltılmış meme mrg, meme kanseri, preoperatif evreleme

Kaynaklar

1. Kuhl, C. K. et al. Abbreviated breast Magnetic Resonance Imaging (MRI): First postcontrast subtracted images and maximum-intensity projection - A novel approach to breast cancer screening with MRI. J. Clin. Oncol.32, 2304–2310 (2014). 2. Mango, V. L. et al. Abbreviated protocol for breast MRI: Are multiple sequences needed for cancer detection? Eur. J. Radiol.84, 65–70 (2015). 3. Heacock, L. et al. Evaluation of a known breast cancer using an abbreviated breast MRI protocol: Correlation of imaging characteristics and pathology with lesion detection and conspicuity. Eur. J. Radiol.85, 815–823 (2016). 4. Girometti, R. et al. Comparison between an abbreviated and full MRI protocol for detecting additional disease when doing breast cancer staging. J. Magn. Reson. Imaging 1–9 (2018). doi:10.1002/jmri.26339

Meme Radyolojisi

SS-060

BIRADS 4 MEME LEZYONLARINA YAKLAŞIMDA MRG'NİN KATKISI

Işıl Yıldız[1], Cem Burak Kalaycı[1], Yasemin Polat[2], Aykut Soyer[3], İbrahim Halil Erdoğdu[4], Kemal Behzatoğlu[5], Cihan Uras[6], Füsun Taşkın[6]

[1]Acıbadem Üniversitesi Atakent Hastanesi Radyoloji Bölümü
[2]Adnan Menders Universitesi Tıp Fakültesi Radyoloji AD
[3]Adnan Menderes Universitesi Tıp Fakültesi Genel Cerrahi AD
[4]Adnan Menderes Universitesi Tıp Fakültesi Patoloji AD
[5]Acıbadem Universitesi Atakent Hastanesi Patoloji Bölümü
[6]Acıbadem Maa Üniv Senoloji Araştırma Enstitüsü

Amaç: Mamografi ve ultrasonografiyle saptanan BIRADS 4 lezyonların değerlendirilmesinde MRG'nin katkısını araştırmak.

Gereç ve Yöntem: İki merkezli çalışmada kurum etik kurul onayları alındı. Ocak 2015- Mart 2019 arasında konvansiyonel meme görüntüleme ile saptanan ve biyopsi ile tanı alan, eş zamanlı yapılmış MRG incelemesi olan 306 kadının 317 BIRADS 4 meme lezyonu geri dönük olarak değerlendirildi. Mamografi, ultrasonografi, MRG bulguları ve histopatoloji sonuçları kaydedildi. Meme MRG'nin pozitif öngörü ve negatif öngörü değerleri hesaplandı.

Bulgular: Toplam 306 kadının ortalama yaşı 51 (24-85) idi. Konvansiyonel incelemelerin %54'ü tarama, %46'sı tanısal amaçlıydı. Toplam 317 lezyonun 114'ü (%36) mamografi ve ultrasonografi ile, 81'i (%25.5) sadece mamografi ile, 122'si (%38.5) sadece ultrasonografi ile saptandı. Lezyonların 209'u MRG ile BIRADS 1-2-3; 108'i BIRADS 4-5 olarak sınıflandı.MRG ile benign olarak değerlendirilen 209 lezyonun 205'i benign tanı aldı. MRG'nin negatif öngörü değeri (NÖD) %98.1 olarak hesaplandı. Malign tanı alan toplam 70 lezyonun 66'sı MRG ile malign tanı aldı. Konvansiyonel görüntülemenin %22.1 olan pozitif öngörü değeri (PÖD) MRG ile %61'e yükseldi. MRG ile benign olarak değerlendirilen ve malign tanı alan 4 olguda bulgu kümeli mikrokalsifikasyondu ve duktal karsinoma insitu tanısı aldı. Mikrokalsifikasyon dışı lezyonlarda ve invazif kanserde MRG yalancı negatifliği saptanmadı.

Tartışma: Mamografi ve ultrasonografi ile saptanan, biyopsi gerektiren BIRADS 4 lezyonlarda, biyopsiden önce yapılacak meme MRG ile PÖD ve NÖD arttırılabilir ve gereksiz biyopsi sayıları azaltılabilir (1,2).

Anahtar kelimeler: BIRADS kategori 4 lezyonlar, meme MRG, mamografi, meme ultrasonografisi.

Kaynaklar

1. Eun NL1, Son EJ1, Gweon HM2, Youk JH1, Kim JA1. The value of breast MRI for BI-RADS category 4B mammographic microcalcification: based on the 5th edition of BI-RADS. Clin Radiol. 2018 Aug;73(8):750-755.
2. Siegmann KC, Moron HU, Baur A et al: Diagnostic value of a breast MRI score for the prediction of malignancy of breast lesion detected solely with MRI. Rofo, 2009; 181: 556–63.

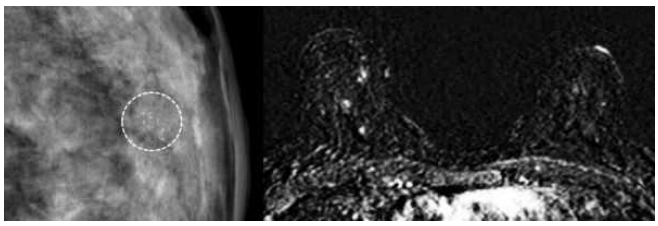

Resim 1. Yakınması olmayan, 46 yaşında kadının tarama amaçlı büyütülmüş kraniokaudal mamogramında sağ memede retroareoler bölgede BIRADS 4 mikrokalsifikasyon kümesi izleniyor.

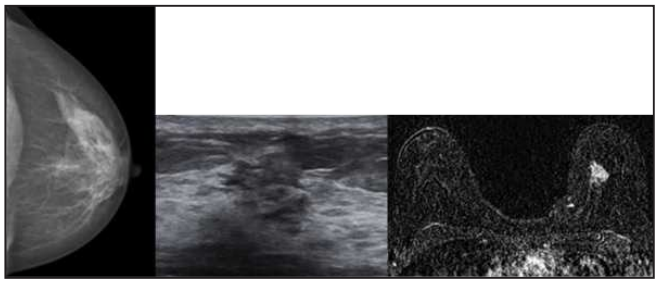

Resim 2. Yakınması olmayan, 59 yaşında kadının tarama amaçlı kraniokaudal mamogramında sol memede retroareoler bölgede BIRADS 4 asimetrik opasite izleniyor. Transvers ultrasonografide kitle dışı bulgu (fokal heterojenite) mevcut.

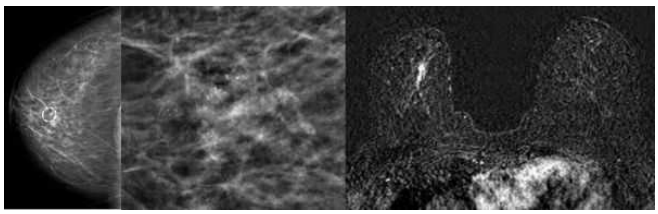

Resim 3. Yakınması olmayan, 54 yaşında kadının tarama amaçlı kraniokaudal ve büyütme mamogramlarında sağ memede retroareoler bölgede kümeli BIRADS 4 mikrokalsifikasyonlar izleniyor.

Tablo 1. Demografik özellikler

Ortalama yaş	**51 (24-85)**	
Menapoz durumu	Premenapoz: 189/306 (%62)	Postmenapoz:117/306 (%38)
Pozitif aile öyküsü	Var: 22/306 (%7)	Yok: 284/306 (%93)
Kişisel meme kanseri öyküsü	Var: 39/306 (%13)	Yok: 267/306 (%87)
Tetkik amacı	Tarama: 176/306 (%57.5)	Tanısal: 130/306 (%46)
Mamografik meme dansitesi	BIRADS 1: 14/195 (%7) 2: 51/195 (%26) 3: 68/195 (%35) 4: 62/195 (%32)	

Meme Radyolojisi

SS-061

T3 MEME KANSERİ EVRELEMESİNDE MANYETİK REZONANS GÖRÜNTÜLEMENİN DOĞRULUĞU VE CERRAHİ BULGULARLA KARŞILAŞTIRILMASI

Türkan İkizceli[1], Gökçe Gülşen[1], Fazilet Erözgen[2]

[1]SBÜ, Haseki Eğitim ve Araştırma Hastanesi, Radyoloji
[2]SBÜ, Haseki Eğitim ve Araştırma Hastanesi, Genel Cerrahi

Amaç: T3 meme kanserinin (tümör boyutu 5 cm'den büyük) karakterizasyonu sıklıkla ultrason, mamografi ve Manyetik Rezonans Görüntüleme (MRG) ile yapılmaktadır. Bu çalışmanın amacı T3 meme kanseri evrelemesinde MRG kullanılarak tümör boyutunun doğruluğunu değerlendirmek ve bulguları cerrahi ile karşılaştırmaktır.

Gereç ve Yöntem: Meme kanseri tanısı alan T3 tümörü olan 54 olgu çalışmaya dahil edildi. 54 hastanın 22'si multidisipliner konsey kararına göre neoadjuvan kemoterapi ile tedavi edildi. Tümör boyutu tedavi yanıtı nedeniyle değiştiğinden bu vakalar çalışma dışı bırakıldı. Çalışmaya 32 kadın (yaş ortalaması: 48,97 ± 10,38 yıl, dağılım: 27-81 yıl) alındı. Fizik muayene, mamografi (MG), USG ve MRG ile lenf nodu positifliği ve tümör ölçümleri yapıldı. MR görüntüleri: tümör büyüklüğü, invazyon kriterleri, cilt değişiklikleri, meme ucu değişiklikleri, distorsiyon, kontrastlanma paterni ve aksiller lenf bezinin varlığı açısından değerlendirildi. Tüm hastalara preoperatif iğne biyopsisi yapıldı, son patolojik tanı ve postoperatif sonuçlar ile korele edildi.

Bulgular: Hastaların demografik verileri Tablo 1'de verilmiştir. 32 hastaya operasyon yapıldı. Ortalama tümör boyutu 65,84 ± 20,22 mm, 50-140 mm idi (Resim 1). 32 hastanın 24'ünde (%75) MRG'de pozitif lenf bezleri vardı. Aksiller adenopati açısından MRG duyarlılık %92, %75 özgüllüğe sahipti. Aksiller lenf bezinin NPV'si %75. İnvazyon açısından, MRG (cilt, meme başı, pektoral kas) duyarlılık %100, özgüllük %94, NPV %100, PPV %96.77 gösterdi. Cerrahi sonuçlara göre ortalama tümör boyutu 57,62±13,02 mm idi. Ameliyat sonrası başlangıçta tanı konan 2 DCIS olgusunun evrelemesi değişti. Lokal evrelemede MRG'nin hassasiyeti %90,62 (29/32) olarak bulundu.

Sonuç: Meme kanserinin evrelemesinde MRG ile değerlendirilen tümör boyutunun doğruluğu, tedavi planlaması için multidisipliner konseyin karar verme sürecine yardımcı olacak yeterli bilgiyi sağlar.

Anahtar kelimeler: T3 meme kanseri, manyetik rezonans görüntüleme, meme kanseri, kanser evrelemesi

Kaynaklar

1. Taourel P, Pages E, Millet I, Bourgier C, Rouanet P, Jacot W, Crochet P et al. Magnetic resonance imaging in breast cancer management in the context of neoadjuvant chemotherapy.Crit Rev Oncol Hematol. 2018 Dec;132:51-65.
2. Kang JH, Youk JH, Kim JA, Gweon HM, Eun NL, Ko KH et al. Identification of Preoperative Magnetic Resonance Imaging Features Associated with Positive Resection Margins in Breast Cancer: A Retrospective Study. Korean J Radiol. 2018 Sep-Oct;19(5):897-904.
3. Selvi V, Nori J, Meattini I, Francolini G, Morelli N, De Benedetto D, Bicchierai G et al.Role of Magnetic Resonance Imaging in the Preoperative Staging and Work-Up of Patients Affected by Invasive Lobular Carcinoma or Invasive Ductolobular Carcinoma. Biomed Res Int. 2018 Jun 26;2018:1569060.
4. Rauch GM, Adrada BE. Comparison of Breast MR Imaging with Molecular Breast Imaging in Breast Cancer Screening, Diagnosis, Staging, and Treatment Response Evaluation. Magn Reson Imaging Clin N Am. 2018 May;26(2):273-280.

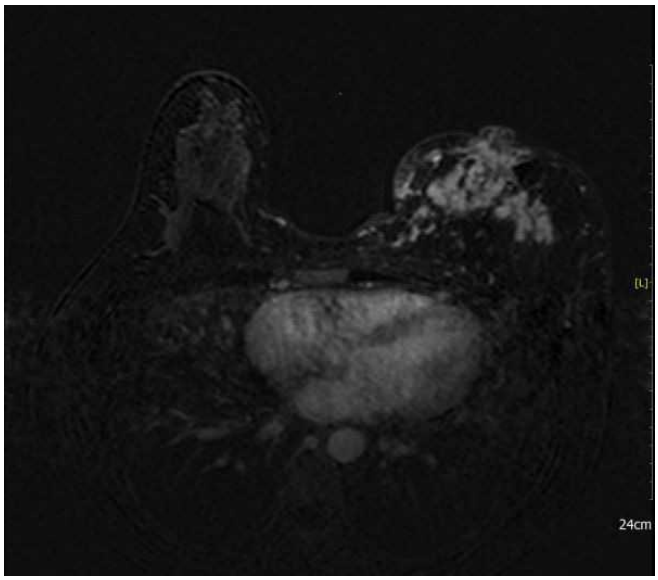

Resim 1. 27 yaş, IDC tanısı alan olgu

Table 1.

	MRG	**Patoloji**
Yaş (48,97±10,38)		
Boyut	65,84±20,22	57,62±13,02
Lenf Nodu	24	26
İnvazyon		
Pektoral kas	21	20
Cilt	17	17
Nipple	24	23

Meme Radyolojisi

SS-062

KONTRASTLI SPEKTRAL MAMOGRAFİNİN TANISAL VE PREOPERATİF EVRELEMEDEKİ ETKİNLİĞİ: DİJİTAL MAMOGRAFİ VE DİNAMİK KONTRASTLI MEME MRG İLE KARŞILAŞTIRILMASI

Sibel Kul, İlker Eyüboğlu, Selçuk Akkaya, Ömer Öztekin

Karadeniz Teknik Üniversitesi

Amaç: Kontrastlı spektral mamografi (CESM) ile dinamik kontrastlı meme manyetik rezonans görüntüleme (MRG)'nin tanısal etkinliklerini kıyaslamak ve standart mamografiye katkılarını ortaya koymak.

Gereç ve Yöntem: Etik kurul onayı sonrası, şüpheli klinik ya da radyolojik bulguları nedeniyle intravenöz kontrast madde enjeksiyonu sonrası spektral mamografi ve meme MRG yapılmış ve sonrasında kesin tanı almış 95 olgu (yaş aralığı; 25-80) retrospektif olarak değerlendirildi. Hastaların kliniği ve tanısı bilinmeksizin 3 hafta arayla üç ayrı oturumda sırasıyla normal mamografi görüntülerinin analoğu olan düşük enerjili görüntüler (DM), CESM görüntüleri ve MRG'ler olgu bazında değerlendirildi. Değerlendirme her olgu için en şüpheli bulunan lezyon üzerinden yapıldı ve malignite riskini gösteren BI-RADS skoru (skor 1-5) belirlendi. Olgulardaki şüpheli odak sayısı ve yerleşimleri not edildi. Her iki yöntem için skor 1-3 benign, skor 4-5 malign kabul edilerek tanısal etkinlik değerleri hesaplandı ve ROC analizi ve Mc Nemar testi uygulandı.

Bulgular: Çalışma kapsamında 22 benign, 73 malign olgu değerlendirildi. Mamografide ölçülen ortalama tümör boyutu benign lezyonlarda 32±25 mm, malignlerde 37±24 mm idi. En sık mamografik bulgu %55 kitle, %21 kitle+kalsifikasyon, %14 asimetri idi. Malign olgularda tümör %65 unifokal, %30 multifokal, %4 bilateraldi. Duyarlılık, özgüllük ve AUC değeri DM için sırasıyla %89, %46 ve 0,875, CESM için %99, %41 ve 0,936, MRG için %99, %50 ve 0,925 idi. AUC değerleri karşılaştırıldığında, CESM'in tanısal doğruluğu DM'den anlamlı yüksek bulundu (P=0,018). DM ile MRG'nin, MRG ile CESM'in doğrulukları arasında fark saptanmadı (P>0,297). Malign olgular için cerrahi sonuçları ile kıyaslandığında multifokalite ve bilateralitenin belirlenmesinde doğruluk DM için %74, CESM için %94, MRG için %87 bulundu. CESM'in tümör yayılımını belirlemedeki doğruluğu DM'den yüksek (P<0,001), MR ile benzerdi (P=0,063). DM, CESM ve MRG'nin sırasıyla patolojik olarak doğrulanan 43 ek malign odak için yanlış negatiflik oranı %67, %7 ve %7 iken, 19 benign odak için yanlış pozitiflik oranı %11, %58 ve %84 idi.

Tartışma ve Sonuç: Kontrastlı spektral mamografi şüpheli bulguları olan olguların benign-malign karakterizasyonunda ve malign olgularda tümör yayılımının belirlenmesinde MRG ile benzer, DM'den ise daha yüksek tanısal etkinlik değerine sahiptir. Kontrastlı spektral mamografinin preoperatif evrelemede en önemli avantajı ek odaklar için yanlış pozitifliğinin MRG'dekinden az olmasıdır. Yöntem çekim süresinin kısalığı, kolay uygulanabilirliği, ucuz olması, değerlendirmesinin kolay olması gibi avantajları da göz önüne alındığında şüpheli klinik bulguları olan hastaların gerek ilk tanısal değerlendirmesinde gerekse malign olgularda preoperatif evreleme amaçlı kullanıma uygundur.

Anahtar kelimeler: Spektral mamografi, meme, manyetik rezonans görüntüleme, dijital mamografi

Kaynaklar

1. Li L, Roth R, Germaine P, Ren S, Lee M, Hunter K, Tinney E, Liao L. Contrast-enhanced spectral mammography (CESM) versus breast magnetic resonance imaging (MRI): A retrospective comparison in 66 breast lesions. Diagn Interv Imaging. 2017 Feb;98(2):113-123.
2. Łuczyńska E, Heinze-Paluchowska S, Hendrick E, Dyczek S, Ryś J, Herman K, Blecharz P, Jakubowicz J. Comparison between breast MRI and contrast-enhanced spectral mammography. Med Sci Monit. 2015 May 12;21:1358-67.
3. Fallenberg EM, Dromain C, Diekmann F, Engelken F, Krohn M, Singh JM, Ingold-Heppner B, Winzer KJ, Bick U, Renz DM. Contrast-enhanced spectral mammography versus MRI: Initial results in the detection of breast cancer and assessment of tumour size. Eur Radiol. 2014 Jan;24(1):256-64.
4. Fallenberg EM, Schmitzberger FF, Amer H, Ingold-Heppner B, Balleyguier C, Diekmann F, Engelken F, Mann RM, Renz DM, Bick U, Hamm B, Dromain C. Contrast-enhanced spectral mammography vs. mammography and MRI - clinical performance in a multi-reader evaluation. Eur Radiol. 2017 Jul;27(7):2752-2764.

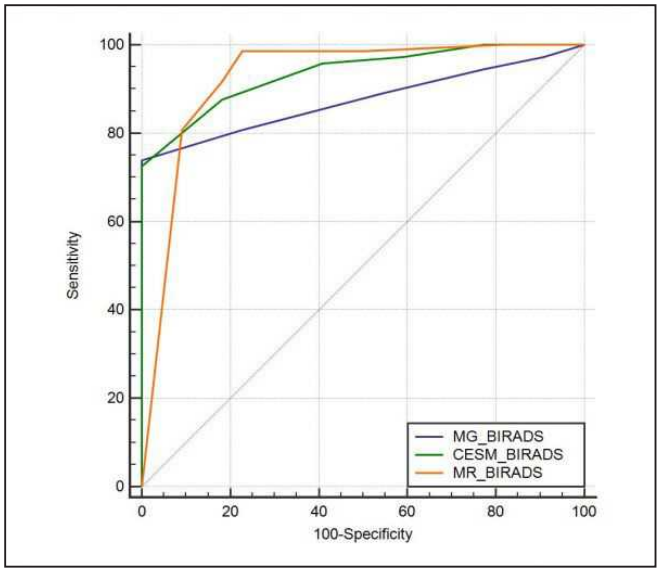

Resim 1. DM, CESM ve MRG'nin tanısal etkinliklerinin ROC analizi ile karşılaştırılması

Tablo 1. Dijital mamografi, kontrastlı mamografi ve meme MRG'nin tanısal etkinlikleri

	Dijital mamografi	Kontrastlı mamografi	Meme MRG
Duyarlılık	%89	%99	%99
Özgüllük	%46	%41	%50
Doğruluk	%79	%85	%87
AUC değeri	0,875	0,936	0,925

Meme Radyolojisi

SS-063

MEMENİN KOMPLEKS KİSTİK KİTLELERİNDE SONOGRAFİK SINIFLANDIRMA VE SONOGRAFİK-PATOLOJİK KORELASYON

Fatma Kulalı[1], Gülbanu Güner[1], Aslıhan Semiz Oysu[1], Fikret Ezberci[2], Yaşar Bükte[1]

[1]Sağlık Bilimleri Üniversitesi Ümraniye Eğitim ve Araştırma Hastanesi, Radyoloji AD
[2]Sağlık Bilimleri Üniversitesi Ümraniye Eğitim ve Araştırma Hastanesi, Genel Cerrahi AD

Amaç: Memenin kompleks kistik lezyonları, malignite riski taşıdığı için BIRADS IV kategorisinde yer almakta olup erken tanı ve tedavisi önemlidir. Bazı çalışmalarda yaklaşık %23-31 malignite riski bildirilirken bazı çalışmalarda bu oran %0,3 olarak saptanmıştır. Memenin kompleks kistik lezyonları, sonografik özelliklerine (kalın duvar/septa ve solid/kistik içerik oranları) göre dört kategoride sınıflandırılmaktadır. Biz de çalışmamızda kompleks kistik lezyonların sonografik kategorileri ile patoloji sonuçları arasındaki ilişkiyi değerlendirmeyi ve malignite oranını saptamayı amaçladık.

Gereç ve Yöntem: Bu retrospektif çalışma için etik kurul onayı alınmıştır. Meme ultrasonografi (US) tetkikinde kompleks kistik lezyon tariflenmiş ortalama yaşı 43 olan ardışık 58 kadın hastanın gö-

rüntüleme tetkikleri retrospektif olarak tekrar gözden geçirildi. Takibi veya histopatolojik sonucu olmayan ve 18 yaş altı hastalar çalışma dışı bırakıldı. Sonografik özelliklerine göre kompleks kistik lezyonlar dört kategoride sınıflandırıldı. Takip ve patoloji sonuçlarına göre benign ve malign olarak gruplandırıldı. Sonografik kategorilere göre benign-malign kitle dağılımı araştırıldı. Malignite oranı hesaplandı.

Bulgular: Çalışmamızda memede kompleks kistik lezyonu olan toplam 58 hasta yer aldı. Kitlelerin, beşi malign ve 53'ü benignidi. Malign grupta (ortalama yaş: 62) benign grup (ortalama yaş: 41) ile karşılaştırıldığında yaş ortalaması daha yüksekti ($p<0,05$). Kalın duvarlı kistler tip 1 (n=19), kalın septalı kistler tip 2 (n=5), %50'den az solid komponent içeren kistler tip 3 (n=25) ve %50'den fazla solid komponent içeren kistler tip 4 (n= 9) olarak sınıflandırıldı. Malign lezyonlardan (n=5), biri tip 1 ve dördü tip 3 kategoriydi. Tip 2 (n=5) ve Tip 4 (n=9) kistlerin hepsi benignidi. Malign lezyonların üçünü intraduktal papiller karsinom ve ikisini invazif duktal karsinom oluşturmaktaydı. Benign lezyonların çoğu (%56, 30/53), fibroadenomatoid değişiklikler ve fibrokistik komplekslerdi. Çalışmamızda yer alan tüm kompleks kistik lezyonlarda malignite oranı %8,6 olarak hesaplandı.

Sonuç: Bizim çalışmamızda, meme kompleks kistik lezyonlarında malignite oranı %8,6 olarak saptandı. Malign lezyonlar, %50'den az solid komponent içeren ve kalın duvarlı kompleks kistlerden oluşurken benign lezyonların büyük bir kısmı fibroadenomatoid değişiklikler ve fibrokistik komplekslerdi. Bununla birlikte, lezyon değerlendirmesinde kolaylık sağladığı için kompleks kistik lezyonların sonografik kategorizasyonu önemlidir.

Anahtar kelimeler: fibrokistik meme hastalığı, malignite, meme kompleks kistik lezyonu, ultrasonografi

Kaynaklar

1. Berg WA, Campassi CI, Ioffe OB. Cystic lesions of the breast: sonographic-pathologic correlation. Radiology;227(1):183-91.
2. Chen M, Zhan WW, Wang WP. Cystic breast lesions by conventional ultrasonography: sonographic subtype-pathologic correlation and BI-RADS Assessment. Arch Med Sci. 2014;10(1):76-83. doi: 10.5114/aoms.2014.40734.
3. Pongrattanaman S, Prueksadee J. Sonographic-pathologic correlation of complex cystic breast lesions. Asian Pac J Trop Dis. 2013; 3(1): 51–55.
4. Yao JP, Hao YZ, Chang Q, Geng CY, Chen Y, Zhao WP, Song Y, Zhou X. Value of ultrasonographic features for assessing malignant potential of complex cystic breast lesions. J Ultrasound Med. 2017;36(4):699-704.
5. Yao JP, Niu LJ, Wang Y, Geng CY, Chang Q, Chen Y, Zhu L. The value of ultrasound classification in BI-RADS category 4 of breast complex cystic masses. Zhonghua Zhong Liu Za Zhi. 2018;40(9):672-675.

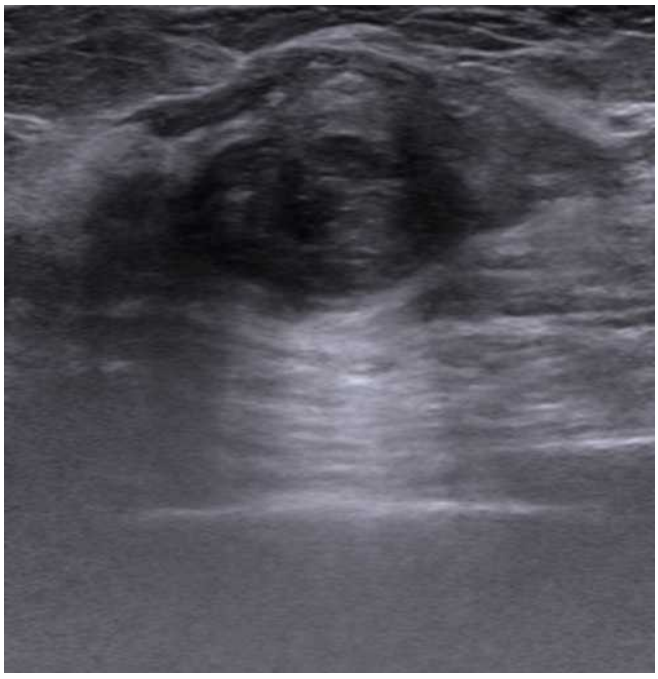

Resim 1. %50'den fazla solid komponent içeren tip 4 kompleks kistik lezyon

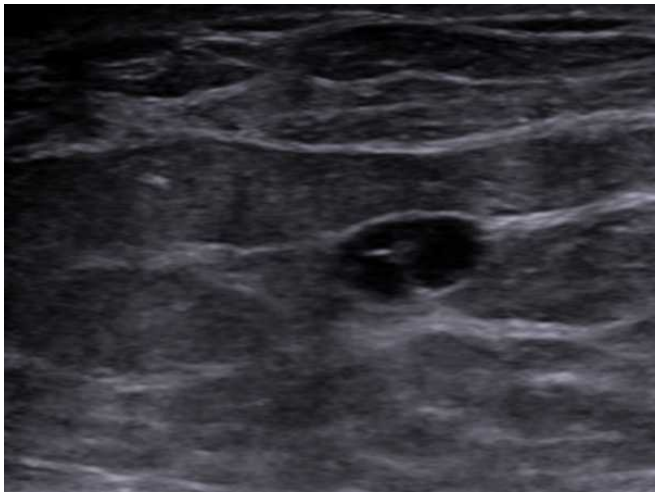

Resim 2. Kalın septalı tip 2 kompleks kistik lezyon

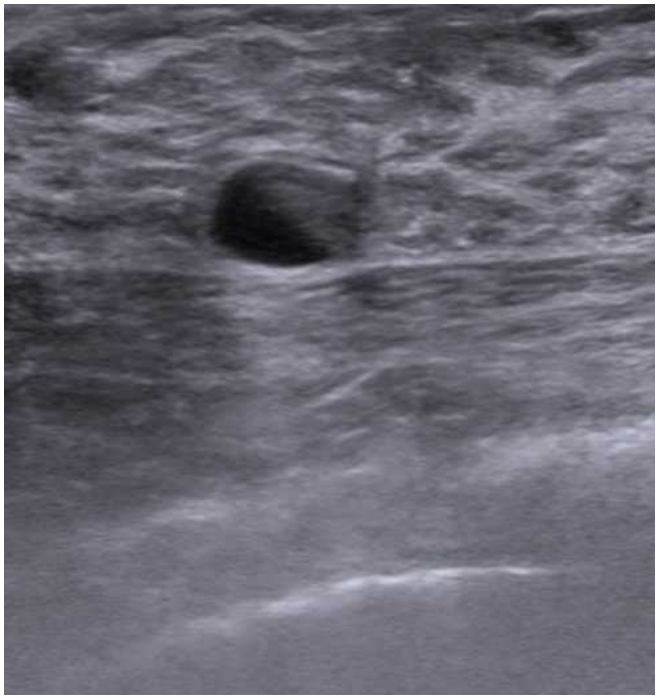

Resim 3. %50'den az solid komponent içeren tip 3 kompleks kistik lezyon

Meme Radyolojisi

SS-064

KONTRASTLI SPEKTRAL MAMOGRAFİ VE MEME MRG'NİN KARŞILAŞTIRILMASI

Muhammed Tekinhatun, Nuran Sabir, Ergün Erdem, Sevda Yılmaz
Pamukkale Üniversitesi

Giriş ve Amaç: Kadınlarda, akciğer kanserinden sonra en sık ölüm nedeni meme kanseridir (1,2). Mamografi meme kanserinde erken tanı için tarama yöntemi olarak kullanılmakta olup mamografinin duyarlılığı % 69 ile %90 arasında değişmektedir (3,4). Dens memelerde (özellikle premenopozal dönemde ve hormon replasman tedavisi alanlarda) duyarlılık daha da düşmektedir. Ayrıca mamografinin özgüllüğü yeterince yüksek olmayıp yanlış pozitiflik oranları yüksektir (4). Dijital mamografi teknolojisi geliştikçe mamografideki sınırlılıkları giderecek yeni yöntemler de hızla gelişmeye başlamıştır. Bu tekniklerin en önemlisi kontrastlı spektral mamografidir (KSM)

(5). Literatürde KSM'nin MRG'ye benzer tanısal performasnta olduğuna dair çalışmalar mevcuttur (5). Bu çalışmanın temel amacı meme lezyonlarının tanısında KSM ve meme MRG yöntemlerinin histopatolojik sonuçlar referans alınarak tanısal performansını karşılaştırmaktır.

Gereç ve Yöntem: Yerel etik kurul onayı alındıktan sonra, Haziran 2017 - Temmuz 2018 tarihleri arasında, klinik olarak meme kanseri açısından yüksek kuşkulu hastalara KSM ve meme MRG yapıldı. Bu hastalardan KSM veya MRG için kontrendikasyonu olan (Metal implant, bilinen kontrast madde duyarlılığı, böbrek yetmezliği, klostrofobi öyküsü gibi) ve çalışmaya katılmayı kabul etmeyen hastalar çalışma dışı bırakıldı. KSM'de her iki meme iki standart poziyonda, toplam 4 görüntü olarak, tek bir iyotlu kontrast madde uygulamasıyla görüntülendi (Resim-1). Dinamik meme MRG tetkikleri 1.5 Tesla cihaz ile Türk Radyoloji Derneği MRG inceleme standartları rehberindeki gibi elde olundu (6). Düşük enerjili imajlar mamografi için BI-RADS, KSM'de çıkartma görüntüler ve MRG görüntüleri MRG için BI-RADS sınıflamasına göre iki gözlemci tarafından ayrı ayrı değerlendirildi (7). Değerlendirmede önce KSM ve en az bir ay sonra ise MRG görüntüleri incelendi. Bulgular histopatolojik sonuçlarla karşılaştırıldı. Verilerin analizi SPSS (v.18,0, IBM corp, US) programıyla analiz edildi. Çalışmamızda kategorik değişkenler için Ki-kare analizi ve BI-RADS skoruna yönelik kesim değeri BIRADS-3 alınarak ROC (Receiver Operating Characteristic) analizi kullanıldı. Gözlemciler arası uyum Kappa analizi ile değerlendirildi.

Bulgular: Çalışmaya 80 hasta dahil edildi. Hastaların 51'i malign ve 29'u benign histopatolojiye sahipti. Malign lezyonların 49'u (%96.1) invaziv (Olgu 1: Resim 4-10), ikisi (%3.9) in situ kanser olarak bulundu (Tablo-1). Duyarlılık, özgüllük, pozitif ve negatif öngörü değerleri (PÖD, NÖD) sırasıyla KSM için %96, %45, %75 ve %86, MRG için %96, %55, %76 ve %89 bulundu. Gözlemciler arasında BI-RADS kriterleri için KSM ve MRG'de önemli derecede uyum saptandı (κ değeri sırasıyla 0,642 ve 0,622) (Tablo-2-3). Tüm lezyonların KSM özellikleri Tablo 4, 5, 6 ve 7'de gösterilmektedir. Ayrıca lezyonların MRG özellikleri Tablo 8 ve 9'da gösterilmektedir. Yapılan ROC analizinde kesim değeri BI-RADS-3 alındığında eğri altındaki alan (EAA), duyarlılık ve özgüllük değerleri, güven aralığı ve p değeri Tablo-10, Resim 2 ve 3'te gösterilmektedir.

Tartışma ve Sonuç: Luczyñska ve ark. (8) yaptıkları çalışmada 118 lezyonu değerlendirmiş ve MRG için duyarlılık, özgüllük, PÖD ve NÖD değerlerini sırasıyla %93, %30 %74 ve %65 olarak bulmuşlar KSM için ise duyarlılık, özgüllük, PÖD ve NÖD değerlerini sırasıyla %100, %35, %77 ve %100 olarak bulmuşlardır. Bizim çalışmada da tetkiklerin tanısal performansı benzer olup özgüllük değeri ve PÖD bu çalışmadan yüksektir. Wang ve ark. (9) ise KSM için duyarlılık, özgüllük, PÖD ve NÖD değerlerini sırasıyla %95,8, %65,5, %82,1 ve %90,5; MRG için sırasıyla %93,8, %82,8, %88,2 ve %92,3 bulmuşlardır. Ancak bu çalışmaya 48 malign, 29 benign lezyon dahil edilmiş olup BI-RADS 1 ve 2 olarak değerlendirilen (benign kabul edilen) lezyonlar için histopatolojik doğrulama yapılmamıştır. Çalışmamız ile karşılaştırıldığında duyarlılık ve NÖD değerleri benzer olmakla birlikte çalışmamızın özgüllük ve PÖD değerleri daha düşük bulunmuştur. Bu durumun Wang ve ark. (9) çalışmasındaki benign kabul edilen lezyonlara histopatolojik doğrulama yapılmamasına bağlı olduğunu düşünmekteyiz. Sonuç olarak çalışmamız, gözlemciler arası önemli derecede uyum olması ve KSM ile MRG'nin tanısal performans değerlerinin benzer olması nedeniyle KSM'de kontrast tutan lezyonlarda MRG için BI-RADS kriterlerinin kullanılabileceğini ve gerekli hallerde KSM'nin MRG'ye alternatif olabileceğini göstermektedir.

Anahtar kelimeler: Meme, Meme Kanseri, Manyetik Rezonans Görüntüleme, Kontrastlı Mamografi, Kontrastlı Spektral Mamografi

Kaynaklar

1. Tuncbilek N, Karakas HM, Okten OO. Dynamic magnetic resonance imaging in determining histopathological prognostic factors of invasive breast cancers. Eur J Radiol [Internet]. 2005 Feb 1 [cited 2018 Dec 17];53(2):199–205. Available from: https://www.sciencedirect.com/science/article/pii/S0720048X03003395
2. Heywang-Köbrunner S, Schreer I, Dershaw D, Bassler. Diagnostic breast imaging. New York; 1997. 221-64 p.
3. Aberle DR, Chiles C, Gatsonis C, Hillman BJ, Johnson CD, McClennan BL, et al. Imaging and cancer: research strategy of the American College of Radiology Imaging Network. Radiology. 2005 Jun;235(3):741–51.
4. Mahesh M. AAPM / RSNA Physics Tutorial for Residents Digital Mammography : An Overview 1. 2004;1747–60.
5. Bhimani C, Matta D, Roth RG. Contrast-enhanced spectral mammography: technique, indications, and clinical applications. Acad Radiol. 2017;24:84.
6. https://www.turkrad.org.tr/assets/pdfDocs/TRD-standartlar2012-son-01-06-2016.pdf
7. Kamal RM, Helal MH, Mansour SM. Can we apply the MRI BI-RADS lexicon morphology descriptors on contrast-enhanced spectral mammography? Br J Radiol. 2016;89:20160157.
8. Luczynska E, Dyczek S, Rys J. Contrast Enhanced Spectral Mammography and Classical Mammography in breast cancer detection. 2015;
9. Wang Q, Li K, Wang L, Zhang J, Zhou Z, Feng Y. Preclinical study of diagnostic performances of contrast-enhanced spectral mammography versus MRI for breast diseases in China. Springerplus. 2016;5(1).

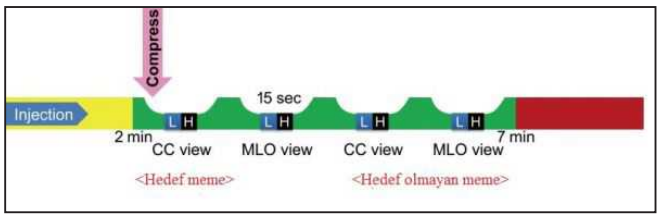

Resim 1. KSM çekim protokolü

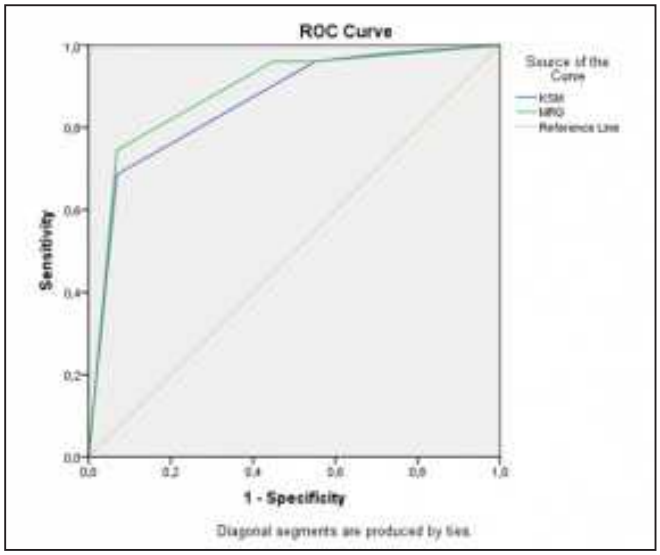

Resim 2. Gözlemci 1 KSM ve MRG Bİ-RADS skoru - Patoloji ROC eğrisi

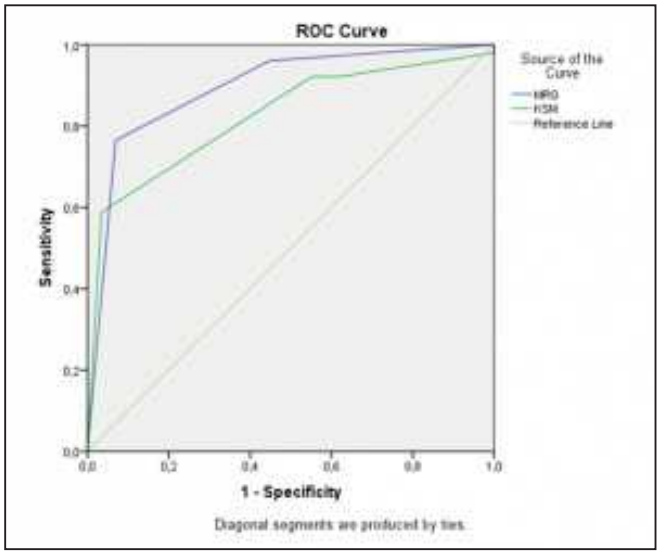

Resim 3. Gözlemci 2 KSM ve MRG Bİ-RADS skoru - Patoloji ROC eğrisi

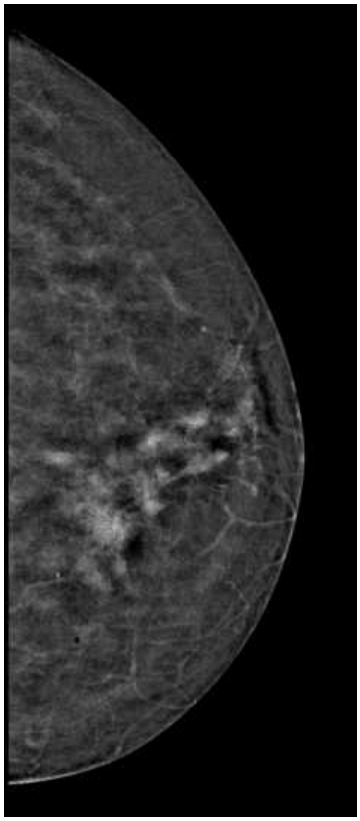

Resim 4. Sol meme alt iç kadranda segmental tarzda kitlesel olmayan kontrastlanma (Tanı: İnvaziv duktal karsinom)



Resim 5. Sol meme alt iç kadranda segmental tarzda kitlesel olmayan kontrastlanma

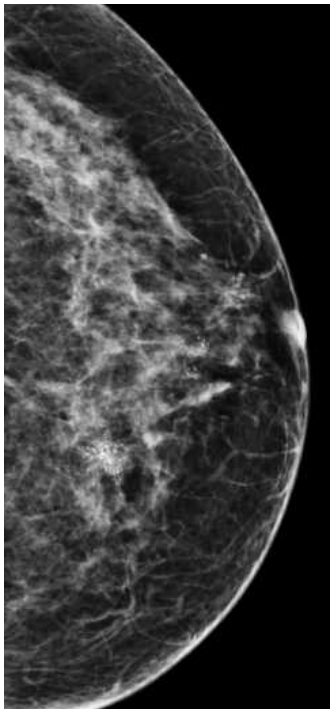

Resim 6. Sol meme alt iç kadranda ince lineer ve ince lineer dallanan mikrokalsifikasyonlar



Resim 7. Sol meme alt iç kadranda segmental tarzda kitlesel olmayan kontrastlanma

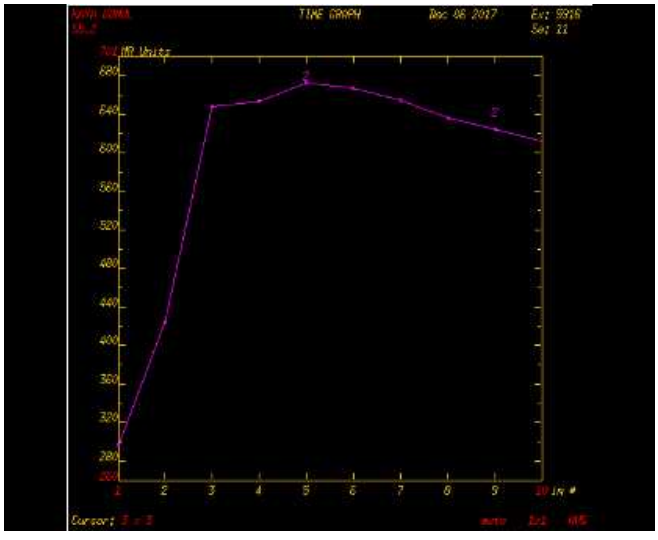

Resim 8. Tip 3 kontrast tutulum paterni

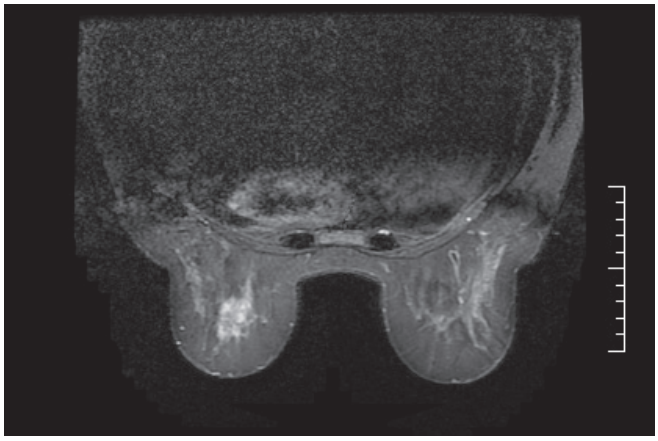

Resim 9. Sol meme alt iç kadranda segmental tarzda kitlesel olmayan kontrastlanma

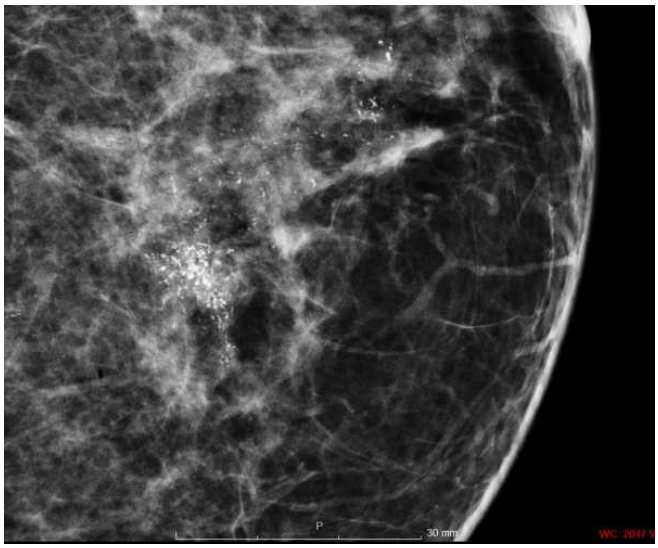

Resim 10. Sol meme alt iç kadranda ince lineer ve ince lineer dallanan mikrokalsifikasyonlar

Tablo 1. Benign ve malign lezyonların histopatolojik tanılarına göre sayı ve yüzde dağılımı

Benign		
Histopatolojik tanı	Sayı	Yüzde
Apse	2	6,9
Atipik duktal hiperplazi	1	3,4
Fibroadenom	6	20,7
Fibrokistik hastalık	12	41,4
Granülomatöz mastit	2	6,9
İntraduktal papillom	3	10,3
Mastit	2	6,9
Sklerozan adenozis	1	3,4
Toplam	29	100
Malign		
Histopatolojik tanı	Sayı	Yüzde
Duktal Karsinoma İn Situ	2	3,9
İnvaziv Duktal Karsinom	45	88,2
İnvaziv Lobuler Karsinom	2	3,9
Meduller Karsinom	1	2
Tubuler Karsinom	1	2
Toplam	51	100

Tablo 2. KSM'de BI-RADS skorlaması için kullanılan kriterlerin gözlemciler arasındaki uyumu

	Cohen's Kappa değeri (κ)	p değeri (kappa)
Meme dansitesi	0,652	0,0001
Lezyonun şekli	0,747	0,0001
Lezyonun Konturu	0,695	0,0001
Lezyonun Dansitesi	0,651	0,0001
Mikrokalsifikasyon tipi	0,800	0,0001
Mikrokalsifikasyon dağılımı	0,727	0,0001
Asimetri	0,680	0,0001
Lezyonun Yeri	0,784	0,0001
Arka plan kontrastlanması	0,104	0,13
Lezyonun kontrastlanma derecesi	0,595	0,0001
Kitlesel olmayan kontrastlanma dağılımı	0,616	0,0001
Kitlesel olmayan kontrastlanma paterni	0,728	0,0001
Aksilla tutulumu	0,563	0,0001
Ortalama	0,642	

Tablo 3. MRG'de BI-RADS skorlaması için kullanılan kriterlerin gözlemciler arasındaki uyumu

	Cohen's Kappa değeri (κ)	p değeri (kappa)
Meme fibroglanduler doku yoğunluğu	0,500	0,0001
Lezyonun şekli	0,766	0,0001
Lezyonun Konturu	0,672	0,0001
Lezyonun Yeri	0,786	0,0001
Arka plan kontrastlanması	0,367	0,0001
Lezyonun kontrastlanma paterni	0,475	0,0001
Kitlesel olmayan kontrastlanma dağılımı	0,675	0,0001
Kitlesel olmayan kontrastlanma paterni	0,580	0,0001
Aksilla tutulumu	0,818	0,0001
Kinetik eğri	0,587	0,0001
Ortalama	0,622	

Tablo 4. KSM'de kitlesel kontrastlanma gösteren malign ve benign lezyonların kenar yapısı ve lezyon şekilleri

	Malign n (%)	Benign n(%)	Toplam n(%)
Lezyon kenar yapısı			
Düzgün	1 (2,6)	10 (58,8)	11 (20)
Düzensiz	11 (28,9)	3 (17,6)	14 (25,5)
Spiküle	26 (68,4)	4 (23,5)	30 (54,5)
Toplam	38 (100)	17 (100)	55 (100)
Lezyon şekli			
Oval	5 (13,2)	6 (35,3)	11 (20)
Yuvarlak	4 (10,5)	4 (23,5)	8 (14,5)
Düzensiz	29 (76,3)	7 (41,2)	36 (65,5)
Toplam	38 (100)	17 (100)	55 (100)

Tablo 5. KSM'de kitlesel olmayan kontrastlanmanın malign ve benign lezyonlarda dağılımı ve kontrast tutulum paterni

	Malign n (%)	Benign n(%)	Toplam n(%)
Kitlesel olmayan kontrastlanma			
Fokal	3 (25)	6 (75)	9 (45)
Lineer	0 (0)	1 (12,5)	1 (5)
Segmental	7 (58,3)	0 (0)	7 (35)
Bölgesel	1 (8,3)	1 (12,5)	2 (10)
Multipl bölgesel	1 (8,3)	0 (0)	1 (5)
Toplam	12 (100)	8 (100)	20 (100)
Kitlesel olmayan kontrastlanma paterni			
Homojen	1 (8,3)	0 (0)	1 (5)
Heterojen	11 (91,7)	7 (87,5)	18 (90)
Kümeleşen	0 (0)	1 (12,5)	1 (5)
Toplam	12 (100)	8 (100)	20 (100)

Tablo 6. KSM'de kontrast tutulumu izlenen mikrokalsifikasyon tiplerinin malign ve benign lezyonlarda dağılım ve kontrast tutulum paterni

	Malign n (%)	Benign n(%)	Toplam n(%)
Kontrast tutulumu gösteren mikrokalsifikasyonlar			
Tipik Benign Mikrokalsifikasyor	0 (0)	2 (50)	2 (18,2)
Şüpheli Mikrokalsifikasyonlar	7 (100)	2 (50)	9 (81,8)
Toplam	7 (100)	4 (100)	11 (100)
Kitlesel olmayan kontrast tutulumu gösteren şüpheli mikrokalsifikasyonlar			
Fokal	0 (0)	1 (100)	1 (14,3)
Segmental	5 (83,3)	0 (0)	5 (71,4)
Bölgesel	1 (16,7)	0 (0)	1 (14,3)
Toplam	6 (100)	1 (100)	7 (100)
Kontrast tutulumu gösteren ve kitlesel lezyonun eşlik ettiği mikrokalsifikasyonlar			
Tipik Benign Mikrokalsifikasyor	0 (0)	2 (66,7)	2 (50)
Şüpheli Mikrokalsifikasyonlar	1 (100)	1 (33,3)	2 (50)
Toplam	1 (100)	3 (100)	4 (100)

Tablo 7. KSM ile saptanan malign lezyon paternleri

Lezyon tipi	Malign n (%)
Sadece kitlesel kontrastlanma	36 (73)
Sadece kitlesel olamayan kontrastlanma	5 (7)
Sadece mikrokalsifikasyon içeren kontrast tutulumu gösteren lezyonlar	0 (0)
Kitlesel kontrastlanma+Kitlesel olmayan kontrastlanma	1 (1,4)
Kitlesel olmayan kontrastlanma + Mikrokalsifikasyon	6 (11,4)
Kitlesel kontrastlanma + Mikrokalsifikasyon	1 (1,4)
Kontrast tutulumu göstermeyen kitle	0 (0)
Kontrast tutulumu göstermeyen mikrokalsifikasyon	1 (1,4)
Sadece fokal asimetri	1 (1,4)
Toplam	51 (100)

Tablo 8. MRG'de malign ve benign lezyonların kenar yapısı, lezyon şekilleri, kontrastlanma paterni

	Malign n (%)	Benign n(%)	Toplam n(%)
Lezyon kenar yapısı			
Düzgün	1 (2,3)	15 (68)	16 (24)
Düzensiz	16 (36,4)	7 (32)	23 (35)
Spiküle	27 (61,4)	0 (0)	27 (41)
Toplam	44 (100)	22 (100)	66 (100)
Lezyon şekli			
Oval	4 (9,1)	12 (55)	16 (24,3)
Yuvarlak	2 (4,5)	4 (19)	6 (9)
Düzensiz	38 (86,4)	6 (26)	44 (66,7)
Toplam	44 (100)	22 (100)	66 (100)
Kontrastlanma paterni			
Kontast tutulumu yok	0 (0)	5(23)	5 (7,5)
Homojen	20 (45,5)	8 (36)	28 (42,5)
Heterojen	23 (52,3)	5 (23)	28 (42,5)
Halkasal	1 (2,3)	4 (18)	5 (7,5)
Toplam	44 (100)	22 (100)	66 (100)

Tablo 9. MRG'de kitlesel olmayan kontrastlanma izlenen malign ve benign lezyonların dağılımı ve kontrastlanma paternleri

	Malign n (%)	Benign n(%)	Toplam n(%)
Kitlesel olmayan kontrastlanma			
Fokal	0 (0)	2 (28,6)	2 (16,7)
Lineer	0 (0)	1 (14,3)	1 (5,6)
Segmental	6 (85,7)	2 (28,6)	8 (50)
Bölgesel	1 (14,3)	2 (28,6)	3 (16,7)
Toplam	7 (100)	7 (100)	14 (100)
Kitlesel olmayan kontrastlanma paterni			
Homojen	1 (14,3)	2 (28,6)	3 (21,4)
Heterojen	6 (85,7)	2 (28,6)	7 (50)
Kümeleşen	0 (0)	3 (42,9)	3 (21,4)
Halkasal	0 (0)	1 (14,3)	1 (5,6)
Toplam	7 (100)	7 (100)	14 (100)

Tablo 10. Bİ-RADS skoru >3 alındığında gözlemcilere ait ROC analizi verileri

		Duyarlılık (%)	Özgüllük (%)	Eğri Altında Kalan Alan	Güven aralığı (%95)	p değeri
KSM	Gözlemci 1	96,8	44,83	0,907	84-95	0,0001
	Gözlemci 2	94,3	52	0,870	80-92,5	0,0001
	Ortalama	95,7	48,5	0,888		
MRG	Gözlemci 1	96,8	55,17	0,888	86,5-95,5	0,0001
	Gözlemci 2	96,8	55,17	0,895	86,5-95,5	0,0001
	Ortalama	96,8	55,17	0,891		

Nöroradyoloji

SS-065

İNME ŞÜPHESİ OLAN HASTALARDA EASPECT SKORUNUN KULLANILABİLİRLİĞİ (THE AVAILABILITY OF E-ASPECTS IN PATIENTS WITH SUSPECTED STROKE)

Ekim Gümeler[1], Duygu İmre Yetkin[4], Ruhi Onur[1], İlkay İdilman[1], Bülent Erbil[2], Ethem Murat Arsava[3], Mehmet Akif Topçuoğlu[3], Erhan Akpınar[1]

[1]Hacettepe Üniversitesi Radyoloji AD
[2]Hacettepe Üniversitesi Acil Tip AD
[3]Hacettepe Üniversitesi Nöroloji AD
[4]Midyat Devlet Hastanesi

Giriş ve Amaç: Serebrovasküler hastalık sık görülen, önemli morbidite ve mortalite sebebi klinik bir tablodur. Tanısı ve erken tedavisi oldukça önemli olup, tedaviyi belirleyen etmenlerden biri de erken dönemdeki BT görüntüleme özellikleridir. ASPECTS (Alberta Stroke Program Early CT Score) orta serebral arter sulama alanında oluşan enfarktların görüntüleme bulgularını değerlendirmek için geliştirilmiş bir skorlama yöntemidir (1). Buna göre orta serebral arter sulama alanı on anatomik bölgeye ayrılır (kaudat, lentiform, internal kapsül, insuler ribbon, M1-6 olarak isimlendirilen 6 kortikal bölge). Orta serebral arter sulama alanının erken dönemde üçte birinden azında tutulum olması erken endovasküler tedavi için endikasyon, daha fazla tutulum ise hemoraji riski taşıdığından kontrendikasyon oluşturur (2,3, 4). ASPECTS tedavi planının çizilmesinde önemli bir yere sahip olmakla birlikte, literatürde interobserver güvenilirliğin orta-düşük olabildiğine dair yayınlar da mevcuttur (5,6). Otomatik geliştirilmiş ASPECTS programı bu farklılıkları ortadan kaldırabilir ve daha güvenilir ASPECTS skorları oluşturabilir. Amacımız manuel ASPECTS (m-ASPECTS) değerinin, ASPECTS prototip aplikasyonu ile elde edilen otomatik skorlarla (e-ASPECTS) ve yakın zamanlı elde olunan difüzyon MRG skoru d-ASPECTS ile karşılaştırmaktır.

Gereç ve Yöntem: Çalışmaya Ocak 2017-Temmuz 2019 tarihleri arasında acil servise inme şüphesi ile başvurmuş, ilk olarak kontrastsız BT ve BT sonrası ilk 24 saat içerisinde difüzyon MRG tetkikleri elde olunan 18 yaşından büyük hastalar retrospektif değerlendirildi. MRG tetkikinde bilateral akut enfarktları; geniş kronik enfarktı bulunan, giriş BT'de kanaması olan hastalar dışlandı. İlk BT tetkiki ve sonrasında elde olunmuş difüzyon MRG görüntüleri üzerinden manuel ASPECTS skorlaması yapıldı. Ayrıca ilk BT tetkikinin Siemens Healthcare'e ait Syngo. Via Basic VB30A içerisindeki ASPECTS prototip aplikasyonu otomatik ASPECTS skoru hesaplandı.

Bulgular: Retrospektif olarak kriterleri karşılayan 112 hastaya ulaşıldı. 51 hastanın difüzyon MRG'de MCA sahasında akut iskemisi vardı, 61 hastanın difüzyon MR görüntülemesi normaldi. M-ASPECTs değerlerinin difüzyon MRG'ye göre sensitivitesi %31.4, spesifisitesi ise %100 bulundu. E-ASPECTS'in ise sensitivitesi %94.11, spesifisitesi %47.5'ti. Akut iskemisi olan grupta bakılan sınıf içi korelasyon katsayıları m-ASPECTS/e-ASPECTS 0.466, m-ASPECTS/d-ASPECTS 0.438, e-ASPECTS/d-ASPECTS 0.692'du. Akut iskemisi olmayan hastaların %48.3'ünde (n=29) e-ASPECTS skoru ile 10'un altında değerler saptandı. Yanlış skorlama ASPECTS'in her bölgesinde mevcuttu.

Tartışma ve Sonuç: e-ASPECTS skorunun sensitivitesi m-ASPECTS'e göre çok daha yüksek iken spesifisitesi çok daha düşüktü. Aynı zamanda, akut iskemisi var olan hastalarda e-ASPECTS skoru difüzyon görüntüleme ile m-ASPECTS'e göre daha yüksek oranlarda uyuşma gösterdi. Bununla birlikte iskemik olayı olmayan ancak şüphelenilen hastalarda e-ASPECTS'in yanılma payı çok yüksekti. Çalışmanın hasta sayısı sınırlı olmakla birlikte e-ASPECTS skorunun günlük kullanımında, hastanın klinik değerlendirmesi, kronik değişikliklerin varlığının radyolog tarafından değerlendirilmesi son derece önemli olacaktır.

Anahtar kelimeler: ASPECTS, BT, inme

Kaynaklar

1. Prakkamakul S1, Yoo AJ. ASPECTS CT in Acute Ischemia: Review of Current Data. Top Magn Reson Imaging. 2017 Jun;26(3):103-112.
2.Tissue plasminogen activator for acute ischemic stroke. The National Institute of Neurological Disorders and Stroke rt-PA Stroke Study Group. N Engl J Med 1995;333:1581–87
3. Furlan A, Higashida R, Wechsler L,et al.The PROACT II study: a randomized controlled trial. Prolyse in Acute Cerebral Thromboembolism. JAMA1999;282:2003–11
4. von Kummer R, Allen KL, Holle R, et al. Acute stroke: usefulness of early CT findings before thrombolytic therapy. Radiology 1997;205:327–33
5.A.C. Gupta, P.W. Schaefer, Z.A. Chaudhry, T.M. Leslie-Mazwi, R.V. Chandra, R.G. González, J.A. Hirsch and A.J. Yoo. Interobserver Reliability of Baseline Noncontrast CT Alberta Stroke Program Early CT Score for Intra-Arterial Stroke Treatment Selection. American Journal of Neuroradiology June 2012, 33 (6) 1046-1049
6.Kobkitsuksakul C, Tritanon O, Suraratdecha V.Interobserver agreement between senior radiology resident, neuroradiology fellow, and experienced neuroradiologist in the rating of Alberta Stroke Program Early Computed Tomography Score (ASPECTS). Diagn Interv Radiol. 2018 Feb 21.

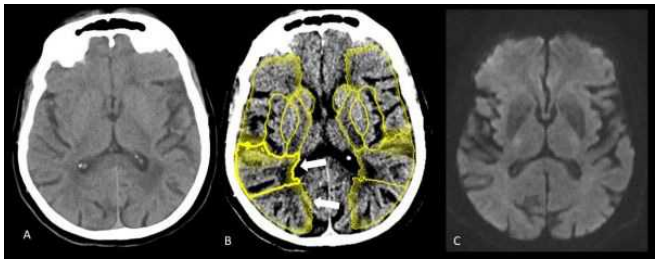

Resim 1. A. Kontrastsız BT'de her iki hemisfer arasında görülebilir farklılık yok. B.eASPECTS ile M2 ve M3'te belirgin farklılık hesaplanmış (oklar). C. Difüzyon MRG'de bu düzeyde belirgin farklılık yok.

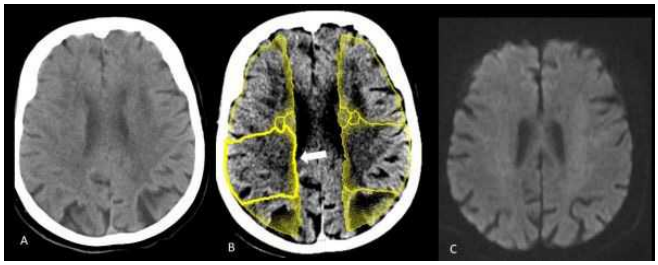

Resim 2. A. Kontrastsız BT'de her iki hemisfer arasında görülebilir farklılık yok. B.eASPECTS ile M5'te belirgin farklılık hesaplanmış (ok). C. Difüzyon MRG'de bu düzeyde belirgin farklılık yok.

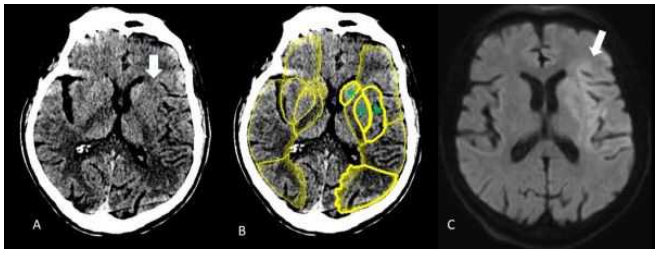

Resim 3. A. Kontrastsız BT'de insula, kaudat ve lentiform çekirdeklerde belirgin dansite azalması görülmüyor (ok). B. eASPECT skorunda insula, kaudat ve lentiform çekirdeklerde belirgin dansite azalması saptanıyor (*). C.Difüzyon MRG'de aynı düzeyde akut infarkta

Nöroradyoloji

SS-066

ROLE OF MDCT IN DIAGNOSIS AND TREATMENT OF CEREBRAL ANEURYSM (SEREBRAL ANEVRIZMA TANI VE TEDAVISINDE MDBT'NIN YERI)

Özden Demir[2], Melda Apaydın[1], Kenan Çetinoğlu[1], Volkan Çakır[1], Fazıl Gelal[1]

[1]Katip Çelebi Üniversitesi İzmir Atatürk Eğitim ve Araştırma Hastanesi, Radyoloji
[2]Buca Seyfi Demirsoy Hastanesi, Radyoloji

Introduction and Purpose: Aneurysmal SAH is a catastrophic condition with 50% mortality and requiring lifelong care in more than 25% of the survivors (1). Recurrence, de novo aneurysm and aneurysm enlargement in untreated cases are among the causes of future hemorrhage. In the literature, it has been shown that intracranial aneurysms can re-open and enlarge after treatment. Early and late angiography are routinely used in the residual, recurrent and de novo aneurysm scanning and complication follow-up of intracranial aneurysms after treatment. However, there are no guidelines indicating the ideal imaging modalities, follow-up frequencies and ideal follow-up periods after endovascular treatment. Most neuroendovascular centers benefit from angiographic examinations in follow-up. It is stated that among the imaging modalities, 3D rotational angiography (RA) has the best resolution (2). However, DSA is an invasive, expensive and time-consuming method compared to the other imaging methods (3,4). Due to the disadvantages of DSA, non-invasive imaging methods are used as an alternative in follow-up (5). In our study, we aimed to compare the CTA and DSA data of patients with intracranial aneurysms followed up after endovascular treatment in terms of evaluation of complications, residue, aneurysm remnant, recurrence and de novo aneurysm formation.

Materials and Methods: CTA findings at the 12th-72nd postoperative hours and 3rd and 6th months and DSA findings in the preoperative period and at the 12th month of 40 patients who underwent endovascular treatment for intracranial aneurysm were compared in terms of residue, complete occlusion and determination of complications. All procedures performed in studies involving human participants were in accordance with the ethical standards of the institutional research committee and with the 1964 Helsinki declaration and its later amendments or comparable ethical standards. This study was approved by the Institutional review board (11.8.2016/ Number 237). There is no conflict of interest.

DSA: Rotational data acquisition and conventional DSA images were performed with a Siemens Axiom Artis DSA monoplane angiography system with a flat panel detector..All patients underwent four venous cerebral arterial DSA by main femoral artery access. All patients underwent four venous cerebral arterial DSA by main femoral artery access. Main femoral artery was punctured in supine position and a 6F/7F (French) long vascular sheath was inserted. Right and left main carotid arteries and both vertebral arteries (VA) were selectively catheterized with a guide wire and catheter manipulation. The contrast agent was dilated during vertebrobasilar angiography and injection pressure was increased for the imaging of posterior inferior cerebellar artery (PICA) and VA via reverse flow on the opposite side. The opposite VA was selectively catheterized where this imaging was impossible. Thus, the opposite PICA was antegrade imaged. Standard projections were obtained PA, lateral and oblique in carotid artery injections and only PA and lateral in vertebral injections. When an abnormality was suspected in standard angiographies, the other projections were also included.Isotropic resolution was adjusted to 0.1 mm. ACT data for diagnostic evaluation were viewed as multiplane MIP sections as good as the 3D MIP and 3D VRT images. DSA data only included two-dimensional series.

Cerebral computed tomographic angiography (CTA):CTA was performed with a 64-section multidetector CT (Toshiba Aquilo) device. Double scanogram was taken prior to angiography. After contrast agent injection with automatic injector, 0.5 mm volumetric

axial sections were taken with the Surstart program between C2 and vertex. Pitch was determined as 0.641 and kVp 120. FOV was 260 m and total scan time was 9.7 sec. 100cc nonionic contrast agent was used. Sagittal and coronal reformatted and MIP images were obtained from axial source images taken with CTA. 3D Volume rendering images were obtained on the Aquaris workstation.

Statistical Method: All analyzes were performed by using the SPSS 17.0 statistical package program. Categorical variables were described by using frequency and percentage, and numerical variables by mean and standard deviation or median and minimum-maximum values. Relationships between two categorical variables were tested with the Chi-squared Test. Two independent sample averages were compared with the Student's t-test, and two independent sample median values were compared with the Mann-Whitney U Test. Independent factors affecting the DSA results were investigated by the multivariate logistic regression method. The conformity of CTA and DSA results was tested with the Kappa analysis. The study was performed at a 95% confidence level ($p<0.05$ was considered statistically significant).

Findings: The mean age of the patients included in the study was calculated as 53.1±13.6. 15 (37.5%) patients were male and 25 (62.5%) were female.When the CTA results were examined, 38 (95.0%) patients had no residues while 2 (5.0%) had residues. When the DSA results of the patients were examined, 36 (90.0%) patients had no residues while 4 (10.0%) had residues. In all 36 patients (100%) with no residue determined in DSA, no residue was determined with CTA either. While 2 (50.0%) patients with residues in DSA were found to have residues with CTA, the other 2 (50.0%) were not found to have residues with CTA (Fig 1). It was found in the analysis performed that the two methods were well compatible with each other in terms of residue determination (Kappa=0.643, p=0.008). The sensitivity of CTA was 50%, specificity was 100% and accuracy rate was 95% in the determination of presence of residue.

In all 36 patients (100%) with no complications determined during or after intervention in the first DSA, no complications were determined with the first CTA either. Complications were found in the first CTA of all 4 (100%) patients with complications in the first DSA. Conformity was found between the determination rates of the first DSA and first CTA evaluations of the developed complications ($p<0.001$). In 35 (97.2%) of the 36 patients with no complications in the 1st year DSA examination, no complication was observed at the 3rd month CTA examination. In 2 (50%) of the 4 patients with complications in the 1st year DSA examination, said complications were present at the 3rd month CTA examination. In the analysis, conformity was found between the 1st year DSA and 3rd month CTA examinations in terms of complication determination (p=0.022). In 33 (91.7%) of the 36 patients with no complications in the 1st year DSA examination, no complication was observed at the 6th month CTA examination. In 3 (75%) of the 4 patients with complications in the 1st year DSA examination, said complications were present at the 6th month CTA examination. In the analysis, conformity was found between the 1st year DSA and 6th month CTA examinations in terms of complication determination (p=0.008). There were no de novo aneurysm formation or recurrent aneurysm in any of our patients in their follow-up.

Discussion: In a large cohort study, post-treatment hemorrhage rate in patients was reported as 3.2% (6). Therefore, postoperative follow-up in cases with intracranial aneurysms should be done with caution in terms of prevention of potential complications. Early and late angiography are routinely used in the residual, recurrent and de novo aneurysm scanning and complication follow-up of intracranial aneurysms after treatment. However, there is no guideline indicating the ideal imaging modalities, follow-up frequencies and ideal follow-up periods after endovascular treatment (2). Most neuroendovascular centers benefit from angiographic examinations in follow-up. It is stated that among the imaging modalities, 3D rotational angiography (RA) has the best resolution (2). It has been reported in several studies that CTA has detected aneurysmal fillings up to 3 mm at the best spatial resolution (7). In DSA, however, this figure can be reduced to 1.5 mm with the use of 3D RA (8). Mordasini et al. found DSA to be very successful in detecting coil between overlapping vascular structures after coil embolization (5). However, DSA is an invasive, expensive and time-consuming method compared to the other imaging methods (3,4). Due to the disadvantages of DSA, non-invasive imaging methods are used as an alternative in follow-up (5). In cases with no morphological changes after a one-year follow-up, non-invasive imaging modalities are recommended (2). Besides, metallic artifacts related to coils have a significant effect on the quality of non-invasive examinations (5). There are also studies reporting that CTA is not suitable to be used particularly in cases undergoing coil embolization (9, 10). However, with the development of more radiolucent polymeric coil technologies instead of standard platinum coils, the effectiveness of non-invasive methods (CT-CTA, MR-MRA) also increase particularly in the follow-up cases where coil embolization is preferred (5). With the development of multidetector technology, CTA has begun to replace conventional angiography in most cases (10)

Aneurysm Remnants/Residual Aneurysm/ Occlusion rate: Aneurysm residue is expected at 3.8% to 21% even after surgical operation (14). Changes in the degree of closure after endovascular treatment usually occur in the first six months. In 10-year follow-up in some series, the change rate compared to the first year was found to be less than 2%. Recanalization after large aneurysms and incomplete occlusion is commonly observed (2). In our study, aneurysm sizes were found to be more than 10 mm in 3 of the 4 patients with detected residues, and a statistically significant difference was found between aneurysm size and residue.

Recurrent aneurysm Recurrent aneurysm is the formation of aneurysm from the origin region of the completely obliterated aneurysm in the post-operative period. David and Spetzler determined aneurysm recurrence as 0.5% per year (14).In our study, no recurrent aneurysms were detected, which can be explained by the short follow-up period.

De novo aneurysm formation The risk of de novo aneurysm development in patients with previous aneurysms was reported at 0.1-1.8% (14). Multiple aneurysms and female gender are considered among the risk factors (14). Low rates (0.75-1.54%) of de novo aneurysm are observed even in the late follow-up period. Therefore, angiographic follow-up is not recommended by some authors both in terms of cost-effectiveness and angiography-related complications that may develop (2). In our study, no de novo aneurysm was detected in both CTA and DSA. This result can be due to the short duration of the follow-up period as was in the detection of recurrent aneurysm.

Complication: Similar to DSA, CTA also requires iodinated contrast agent and contains ionizing radiation. However, there are complications in DSA that may occur due to the use of arterial catheter. Complications related to catheterization are divided into two groups as general and local. General complications are mild, moderate, severe contrast agent (CA) reactions, embolism, septicemia and vagal inhibition.

Results: In our study, we compared the CTA and DSA data of cases with intracranial aneurysms followed-up after endovascular treatment in terms of the evaluation of complications, residue, recurrence and the determination of de novo aneurysm formation. It was statistically confirmed that the two methods were well compatible with each other in the determination of residues. The sensitivity of CTA was 50%, specificity was 100% and accuracy rate was 95% in the determination of presence of residue. CTA and DSA data were also found to be compatible in the diagnosis and follow-up of complications. However, the short follow-up period resulted in the inability to compare the two methods in terms of the determination of de novo aneurysm formation and recurrent aneurysm.

DSA is a time consuming and costly method with possible complications that may develop due to arterial catheterization. CTA has become a good alternative to DSA with the technological advances in CT devices and new techniques in image processing, as well as

the increasing CT compliance of endovascular treatment materials. While our study contains data indicating that CTA may be a good alternative to DSA, further long-term studies on larger patient groups will provide more detailed data on this subject. In addition, creating a sufficiently technically homogenous environment in the radiological examinations of patients and the competence of the Interventional Radiology team, who performs the invasive intervention and follows-up the patient, in evaluating the findings arising in the croSS-sectional examination are some of the most important elements in accurate diagnosis and treatment.

Anahtar kelimeler: aneurysm, cta, dsa, endovascular treatment, mdct, sah

Kaynaklar

1. Schievink WI, Schaid DJ, Michels VV, et al. Familial aneurysmal subarachnoid hemorrhage: A community-based study. J Neurosurg 1995; 83:426-429
2. Delgado F., Saiz A., Hilario A., et al. Neuroimaging follow-up of cerebral aneurysms treated with endovascular techniques. Radiologia. 2014; 56:118-128
3. Willinsky RA, Taylor SM, TerBrugge K, et al. Neurologic complications of cerebral angiography: prospective analysis of 2,899 procedures and review of the literature. Radiology 2003; 227:522-528
4. Kaufmann TJ, Huston J III, Mandrekar JN, et al. Complications of diagnostic cerebral angiography: evaluation of 19,826 consecutive patients. Radiology 2007; 243:812-819
5.P. Mordasini, A.K. Kraehenbuehl, J.V. Byrne, et al., In Vitro and In Vivo Imaging Characteristics Assessment of Polymeric Coils Compared with Standard Platinum Coils for the Treatment of Intracranial Aneurysms.AJNR Am J Neuroradiol 2013;10.3174/ajnr.A3589
6. Wermer MJ, Greebe P, Algra A,et al. Incidence of recurrentsubarachnoid haemorrhage after clipping for ruptured intracranial aneurysms. Stroke 2005; 36:2394–2399
7.Uysal E, Yanbuloglu B, Erturk M, et al., Spiral CT angiography in diagnosis of cerebral aneurysms of cases with acute subarachnoid hemorrhage. Diagn Interv Radiol 2005; 11:77–82
8. Kallmes DF, Layton K, Marx WF, et al., Death by nondiagnosis: why emergent CT angiography should not be done for patients with subarachnoid hemorrhage. AJNR 2007; 28:1837–1838
9. Buhk JH, Kallenberg K, Mohr A, Dechent P, Knauth M. Evaluation of angiographic computed tomography in the follow-up after endovascular treatment of cerebral aneurysms- a comparative study with DSA and TOF-MRA. Eur Radiol. 2009;19:430-436
10. Sherif C, Bavinzsk G, Dorfer C,et al., Computerized assessment of angiographic occlusion rate and coil density in embolized human cerebral aneurysms. AJNR Am J Neuroradiol. 2009;30:1046-1053

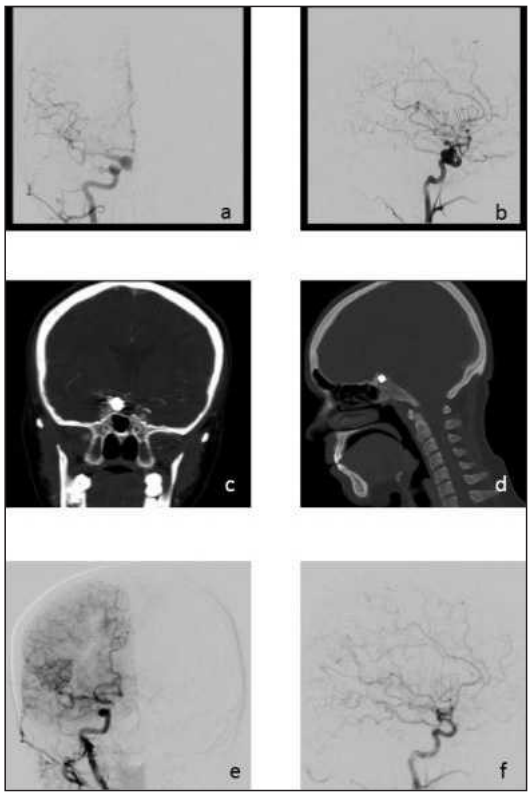

Figure 1. a,b) Saccular aneurysm in the right ICA ophthalmic segment. AP and lateral DSA images. c,d) The patient's stent was inserted into the aneurysm neck and then the coil embolization was performed, so no residual filling was observed in the control

Görüntüleme Bilişimi

SS-067

TRAINING OF DEEP-MEDIC FOR LIVER VASCULATURE ANALYSIS AND COMPARISON OF ITS PERFORMANCE WITH RECENT WELL-ESTABLISHED VESSEL SEGMENTATION METHODS

Naciye Sinem Gezer[1], Parvın Huseynova[2], Mustafa Alper Selver[2]

[1]Dokuz Eylül University, Faculty of Medicine, Department af Radiology
[2]Dokuz Eylül University, Department of Electrical and Electronics Engineering

Introduction and Purpose: Liver transplantation is an important surgical procedure in which some part of the donor's liver is transplanted to a patient [1]. Accurate knowledge of the vasculature of the transplanted liver is important in order to reduce the probabilities of complications. Liver vasculature analysis is performed by radiologists either by manually segmentation or using vendor specific solutions.

This study aims to provide a liver-vessel dataset that can be used as a reference for automatic segmentation methods. Also, a new model is developed using recently proposed deepMedic framework, which utilize deep learning strategy. The performances of several well-established vessel segmentation methods are presented and compared to proposed technique.

Materials and Methods: Hepatic and portal vessels were manually annotated on 20 randomly selected CTA images. An open source software 3D Slicer [2] was used for the manual segmentation (Fig. 1).

Among recent popular vessel segmentation methods and deep learning based algorithms, Deep-Medic [3] which was developed for the brain lesion segmentation was trained with its default architecture using axial, coronal and sagittal images of CTA datasets as input and manual annotations for axial, coronal and sagittal planes as the desired output.

Also four commonly known vessel segmentation method were applied on CTA datasets: Frangi Vesselness Filter [4], Jerman Vesselness Filter [5], Otsu Multilevel Segmentation [6] and K-Means Clustering.

Performances of the methods were evaluated using the Dice coefficient, which a similarity measure that varies between 0 and 1. Deep-Medic results were obtained for axial, coronal and sagittal planes. Also the intersection (A & C & S) and union (A || C || S) images of these three results were constructed.

Results: Mean dice results and standard deviations are given in Table and boxplot is given in Fig. 2. Albeit being close to each other, it can be said that the network performance improves when coronal and sagittal planes are combined with the axial planes. Each training was able to segment different vessels. Combining all three segmentations leads to improved segmentation results.

Performances of other methods are given in Fig. 3. Mean dice for Frangi method was computed as 0.28 (SD±0.07), 0.5 (SD±0.04) for Jerman method, 0.25 (SD±0.15) for Otsu Method and 0.31 (SD±0.19) for K-Means method.

Discussion and Conclusion: In our study it was observed that training with different planes and combining the results lead to more accurate segmentation results. Also, having an accurate knowledge of the vasculature of the transplanted liver is important in order to reduce the probabilities of complications that may occur due to living donated liver transplantation during and after surgery.

Since ground truth images were obtained via manual segmentation, algorithm results and ground truth images can have different vessel borders. This causes a performance drop for the automated method. Images given in Fig. 4. were obtained by subtracting the Deep-medic results from the ground truth images. Thin borders show where the performance drop may simply be caused by the annotation thickness. A different performance measure other than dice constant needs to be developed in order to prevent this performance drop.

In conclusion, deep learning based methods show promising results compared to the older commonly known methods, however further improvements in performance are needed.

Anahtar kelimeler: computed tomography angiography, deep learning, liver, segmentation, vessel

Kaynaklar

[1] Selver MA, Kocaoğlu A, Demir GK, Doğan H, Dicle O, Güzeliş C. Patient oriented and robust automatic liver segmentation for pre-evaluation of liver transplantation. Comput Biol Med. 2008 Jul;38(7):765-84.
[2] Fedorov A, Beichel R, Kalpathy-Cramer J, et al. 3D Slicer as an image computing platform for the Quantitative Imaging Network. Magn Reson Imaging. 2012 Nov;30(9):1323-41.
[3] Kamnitsas K, Ledig C, Newcombe VFJ, et al. Efficient multi-scale 3D CNN with fully connected CRF for accurate brain lesion segmentation. Med Image Anal. 2017 Feb;36:61-78.
[4] Frangi A.F., Niessen W.J., Vincken K.L., Viergever M.A. (1998) Multiscale vessel enhancement filtering. In: Wells W.M., Colchester A., Delp S. (eds) Medical Image Computing and Computer-Assisted Intervention — MICCAI'98. MICCAI 1998. Lecture Notes in Computer Science, vol 1496. Springer, Berlin, Heidelberg.
[5] Jerman T, Pernus F, Likar B, Spiclin Z. Enhancement of Vascular Structures in 3D and 2D Angiographic Images. IEEE Trans Med Imaging. 2016 Sep;35(9):2107-2118.
[6] Ford J, Dogan N, Young L, Yang F. Quantitative Radiomics: Impact of Pulse Sequence Parameter Selection on MRI-Based Textural Features of the Brain. Contrast Media Mol Imaging. 2018 Jul 30;2018:1729071.

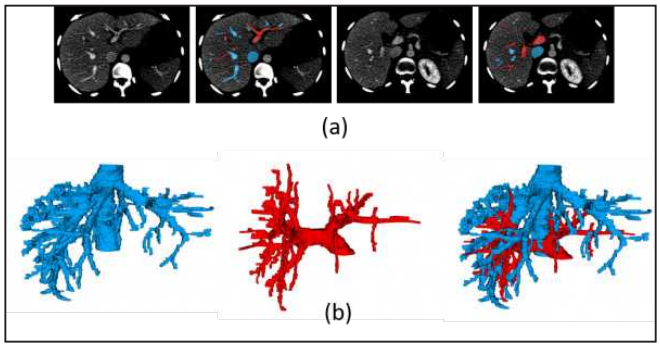

Figure 1. (a) 2D Manual segmantation of liver vessels on abdominal CTA images, (b) 3D visualization of the results

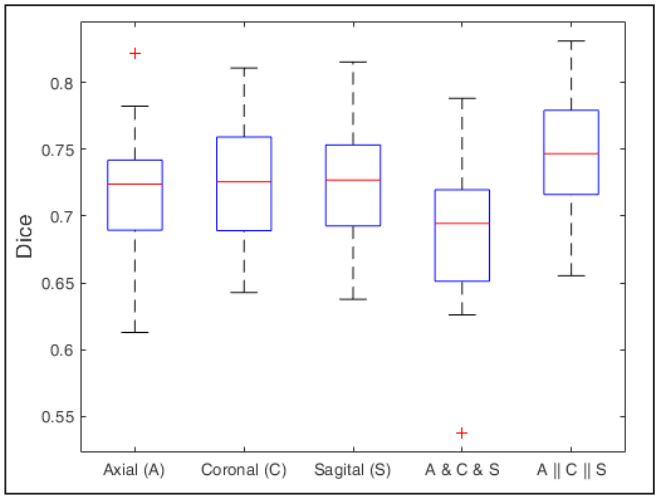

Figure 2. Boxplot of the Deep-Medic Results. From left to right: Resuls of the networks trained with axial slices, coronal slices and sagital slices, intersection of three results, union of three results

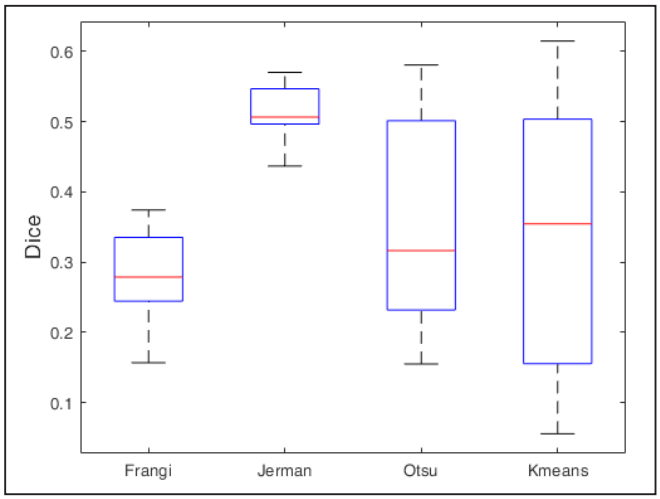

Figure 3. Boxplot of the performances of the commonly known vessel segmentation methods



Figure 4. Difference between the ground truth and segmentation results.

Table 1. Mean Dice results and standard deviation for Deep-Medic

Planes	Axial	Coronal	Sagittal	A & C & S	A || C || S
Mean Dice	0.724	0.730	0.732	0.694	0.827
Standard Deviation	0.05	0.05	0.04	0.06	0.04

Pediatrik Radyoloji

SS-069

NORMAL OPTIC NERVE THICKNESS VALUES IN CHILDREN

Sonay Aydin[1], Erdem Fatihoğlu[2]

[1]Dr. Sami Ulus Training and Research Hospital, Department af Pediatric Radiology
[2]Erzincan University, Faculity af Medicine, Department af Radiology

Introduction: Fifteen percent of the blindness cases is due to congenital optic nerve defects. Also optic nerve hypoplasia counts for 12% of blindness cases. Visual impairments can be associated with with brain, endocrine, and other systemic defects and syndromes. Hence, measurements of optic nerve can be a good diagnostic tool for many neuro and endocrine pathologies.

Purpose: We want to find the normal range for pediatric optic nerve thickness in three different localizations according to diverse age subgroups via axial MRI images.

Materials and Methods: Optic nerves of healthy children were retrospectively evaluated by both radiologists in 514 children (257 males, 257 females). MRI examinatios were performed by 1.5 T MRI systems. Axial T2 images were used to detect optic nerve thickness. Optc nerve thickness were measured at orbital part (OP), prechiasmatic part (PP), and optic tracts (OT). There were five different age subgroups: a)infants: up to 1 year of age, b)toddler: 1-3 years, c) preschooler: 3-5 years, d)school age: 6-12 years, e)adolescent: 12-18 years

Results: Mean age of the population is 6.8 ± 1.1 years. Mean diameter of OP in whole population is 3.50±0.43, PP 4.64±0.45, OT 3.47±0.39. Age and optic nerve thickness were positively correlated in all three localizatioons. Mean diameters of OP, PP and OP is significantly different between all age groups. We cannot define any significant correlation between sex and optic nerve thickness, mean optic nerve thickness values were similar between boys and girls (3.47±0.40 vs. 3.52±0.42, accordingly). Interobserver reliability of the measurements was good for all three localizations (OP kappa value 0.61, PP kappa value 0.60, OT kappa value 0.69).

Conclusion: Pediatric normal values for optic nerve thickness were not evaluated in detail in the literature. Defining the normal ranges for different age groups can help radiologists to ascertain diagnosis more confidently. Normal diameters of the optic nevre can be measured by MRI at above mentioned sections with a good interobserver reliability. These normal values can be used to detect obscure thickness changes/abnormalities in optic nerves of the children.

Anahtar kelimeler: Optic nerve thickness, Children, MRI

Kaynaklar

1. Shofty B, Ben-Sira L, Constantini S, Freedman S, Kesler A. Optic nerve sheath diameter on MR imaging establishment of norms and comparison of pediatric patients with idiopathic intracranial hypertension with healthy controls. AJNR Am J Neuroradiol 2012;33:366–9.
2. Wagner Andrew L, Murtagh Reed F, Hazlett Ken S, Arrington John A. Measurements of the normal optic chiasm on coronal MR images. AJNR Am J Neuroradiol 1997;18:723–6.
3. Ramakrishnaiah Raghu H, Shelton Julie B, Glasier Charles M, Philipis Paul H. Reliability of magnetic resonance imaging for the detection of hypopituitarism in children with optic nerve hypoplasia. Ophthalmology 2014;121:387–91.
4. Lenhart Phoebe D, Desai Nilesh K, Bruce Beau B, Hutchinson Amy K, Lambert Scott R. The role of magnetic resonance imaging in diagnosing optic nerve hypoplasia. Am J Ophthalmol 2014;158:1164–71.
5. American College of Radiology (ACR) Appropriateness Criteria. Guideline Summary NGC-9226; Revised 2012 (Guidelines).
6. Ahmad Tariq, Garcia-Filio Pamela, Borchet Mark, Kaufman Francine, Burkett Linda, Geffner Mitchell. Endocrinological and auxological abnormalities in young children with optic nerve hypoplasia: a prospective study. J Pediatrics 2006;148:78–84.

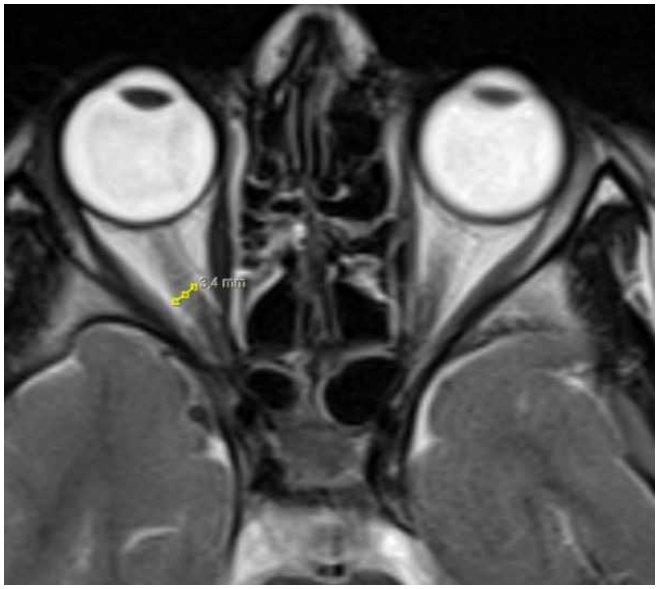

Figure 1. 5 year old male, axial T2WI image showing measurement of optic nerve at intraorbital portion (OP).

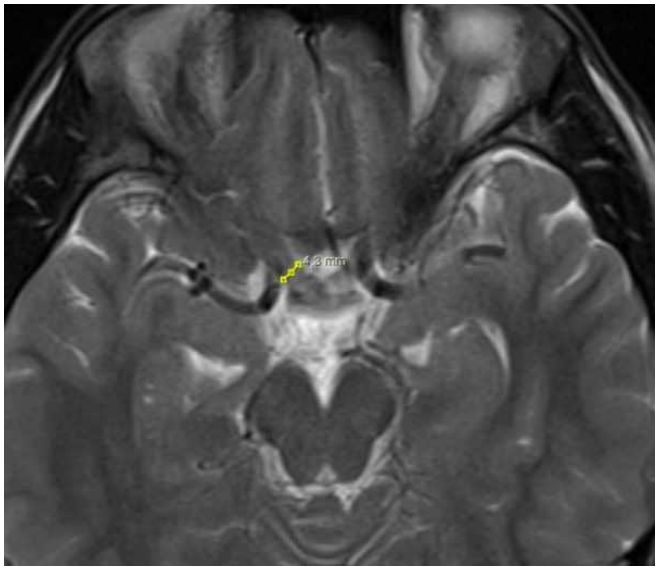

Figure 2. 3 year old female, axial T2WI image showing measurement of optic nerve at prechiasmatic portion (PP).

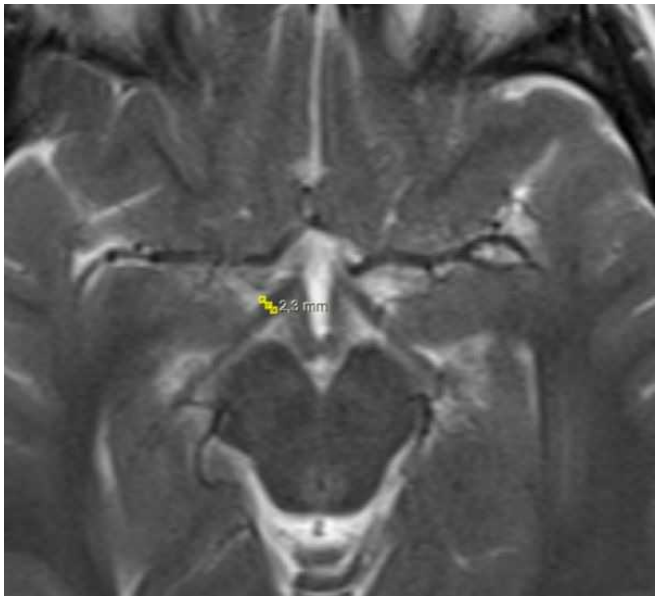

Figure 3.10 months old, male, axial T2WI image showing measurement of optic nerve at optic tract (OT).

Girişimsel Radyoloji

SS-070

CERRAHİ YAPILAMAYAN PEDİATRİK LENFANJİOMALI OLGULARDA SKLEROTERAPİNİN ETKİNLİĞİ EFFECTIVENESS OF SCLEROTHERAPY IN PATIENTS WITH PEDIATRIC LYMPHANGIOMA

Murat Aşık[1]

[1]İstanbul Medeniyet Üniversitesi/göztepe Eğitim ve Araştırma Hastanesi

Giriş ve Amaç: Lymphanjioma daha sık çocuklarda görülen lenfatik sistemin konjenital bir malformasyonudur. En sık baş-boyun bölgesinde olmakla birlikte aksilla, mediasten, ekstremiteler ve abdomende de görülebilir (1). Tedavi edilmediğinde en sık görülen komplikasyon kanamadır ve kritik lokalizasyonda olanlarda hayati önem taşıyabilir (2).

Cerrahi tedavinin mümkün olmadığı durumlarda; derin yerleşim, büyük damar-sinir ve vital organ komşuluğu olanlarda ise komplikasyon oranı daha az olan görüntüleme eşliğinde skleroterapi tercih nedenidir. Biz de bu çalışmamızda cerrahi yapılamayan olgularda bleomisin ile skleroterapi sonuçlarımızı sunmayı amaçladık.

Yöntem ve Gereçle: Tüm olgular US ve BT/MRG sonuçlarına göre cerrahi tedavi yapılamayan derin yerleşimli, nörovasküler yapılara komşu lenfanjiom tanılı olgulardı. Skleroterapi öncesi tüm olgulara US eşliğinde, perkütan girişimle aspirasyon yapıldıktan sonra kontrast madde verilerek kitlenin sistemik dolaşımla bağlantısı ve ekstravazasyon olup olmadığı değerlendirildi (Resim-1).Olguların çoğunda hafif-orta derecede sedasyon altında ve servikal yerleşimli olgularda ise entübe edilerek 0.25-0.5 mg/kg, maximum 15 mg bleomisin kullanıldı. Multiseptalı olanlara toplam doz bölünerek her kaviteye verildi.Olgulara bir ay aralıkla bir ila üç seans skleroterapi uygulandı.

Bulgular: Çalışmaya 14 olgu (8 erkek, 6 kadın, 7 ay-14 yaş aralığında, ortalama yaş 6,2) dahil edildi. Olguların bir kısmında kitle yerleşimi nadir görülen; derin servikal (n=2), servikomediastinal uzanımlı (n=2) intraabdominal (n=1) ve femoral arter komşuluklu inguinal (n=1) bölge lokalizasyonlarındaydı (Resim-2). İki seans(n=6), üç seans(n=1) bir seans (n=7) tedavi uygulanan olgular oldu. Boyut olarak olguların sekizinde total, altısında % 50 oranında regresyon sağlandı. İşlem sırasında ve takiplerinde ciddi komplikasyon gelişmedi.

Tartışma: Lenfanjiom sıklıkla çocukluk çağında görülen tedavisinde daha az invaziv ve daha düşük komplikasyon oranı olan skleroterapinin cerrahiye tercih edildiği bir konjenital malformasyondur. Görüntüleme ve muayene sonrası yüzeyel yerleşimli olanlarda cerrahi eksizyon uygulanabilmektedir. Ancak derin yerleşimli, büyük damar ve sinirlere komşu lezyonlarda komplikasyon ve rekürrens riski yüksek olduğundan cerrahi yerine görüntüleme eşliğinde skleroterapi ön plana çıkmaktadır(3,4). Lenfanjiomların çoğu asemptomatiktir. Ancak büyük boyutta ve önemli yapılara komşu olanlar bası ve infiltrasyonla disfaji, dispneye neden olabilmektedir. Bu gibi durumlarda görüntüleme eşliğinde çeşitli sklerozan ajanlarla tedavi mümkün olmaktadır. (5-7).

Skleroterapi uygulanırken derin servikal yerleşimli olgularda enflamasyona sekonder boyut artışı nedeni ile solunum yoluna bası meydana gelebilir. Önlem için hava yolunun açıklığı sağlanması amacıyla entübasyon yapılır.

Kliniğimizde sklerozan ajan olarak kullandığımız bleomisin endotelde irritasyon ve inflamasyonla fibrozise neden olarak etki göstermektedir(2).

Sonuçlar: Çocuklarda daha sık rastlanan ve cerrahi şansı olmayan lenfanjiomların görüntüleme eşliğinde bleomisinle skleroterapi etkili, kolay ve hastanede kalış süresi kısa olan bir tedavi yöntemidir. Derin servikal yerleşimli olanlarda komplikasyonları önlemek için hava yolu açıklığı sağlanmış olmalı ve gereğinde steroid verilmelidir.

Anahtar kelimeler: Lymphangioma, skleroterapi, bleomisin

Kaynaklar

1. Okada A, Kubota A, Fukuzawa M, Imura K, Kamata S. Injection of bleomycin as a primary therapy of cystic
lymphangioma. J Pediatr Surg. 1992 Apr;27(4):440-3.
2. Porwal PK, Dubey KP, Morey A, Singh H, Pooja S, Bose A. Bleomycin sclerotherapy in lymphangiomas of
head and neck: Prospective study of 8 cases. Indian J Otolaryngol Head Neck Surg. 2018 Mar;70(1):145-148.
3. Emery PJ, Bailey CM, Evans JN. Cystic hygroma of the head and neck. A review of 37 cases. J Laryngol
Otol. 1984 Jun;98(6):613-9.
4. Kennedy TL, Whitaker M, Pellitteri P, Wood WE. Cystic hygroma/lymphangioma: a rational approach to
management. Laryngoscope. 2001 Nov;111(11 Pt 1):1929-37.
5. Orford J, Barker A, Thonell S, King P, Murphy J. Bleomycin therapy for cystic hygroma. J Pediatr Surg.
1995 Sep;30(9):1282-7.
6. Tanigawa N, Shimomatsuya T, Takahashi K, Inomata Y, Tanaka K, Satomura K, Hikasa Y, Hashida M,
Muranishi S, Sezaki H. Treatment of cystic hygroma and lymphangioma with the use of bleomycin fat emulsion.
Cancer. 1987 Aug 15;60(4):741-9.
7. Claesson G, Kuylenstierna R. OK-432 therapy for lymphatic malformation in 32 patients (28 children). Int J
Pediatr Otorhinolaryngol. 2002 Aug 1;65(1):1-6.



Resim 1. Floroskopide sol inguinal bölgede lokule kontrast madde

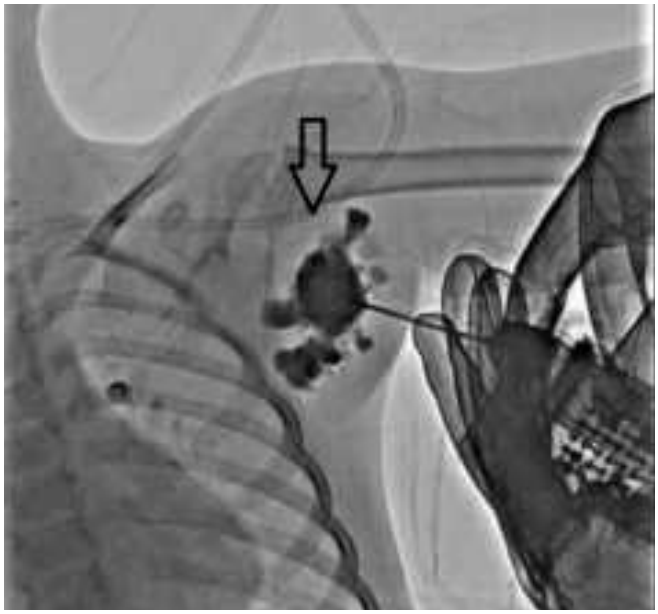

Resim 2. Floroskopide sol aksillada lokule kontrast madde

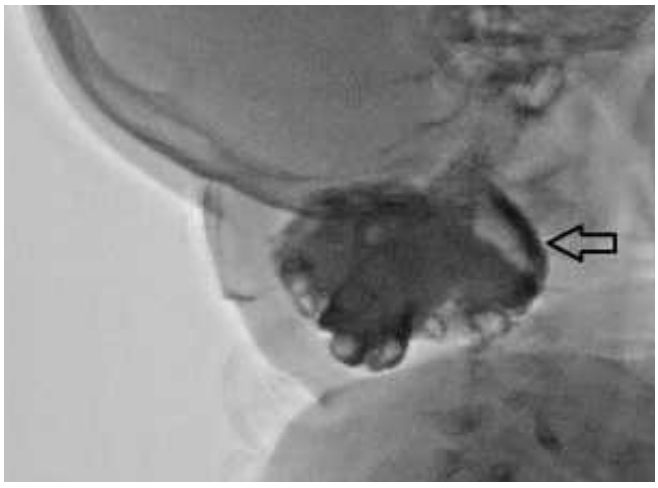

Resim 3. Floroskopide posterior servikal bölgede lokule kontrast madde

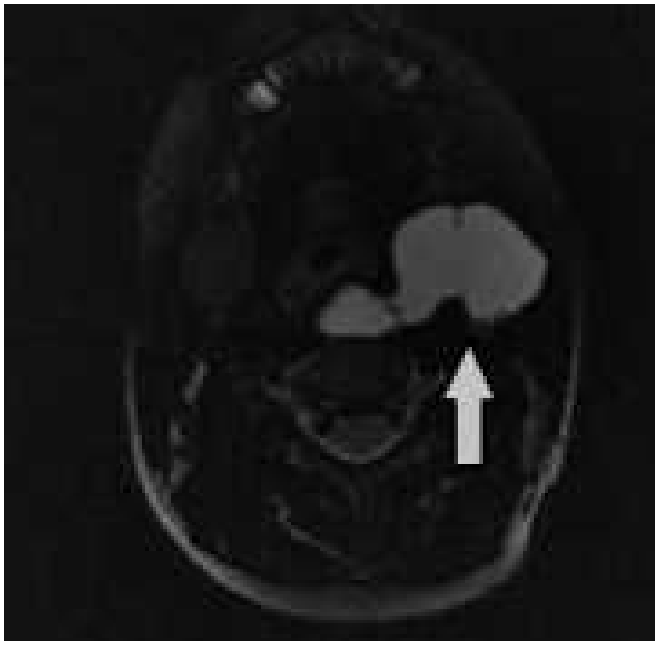

Resim 4. Aksiyel T2 A MRG'de derin servikal alanda trakea posteriorunda kistik lenfanjioma

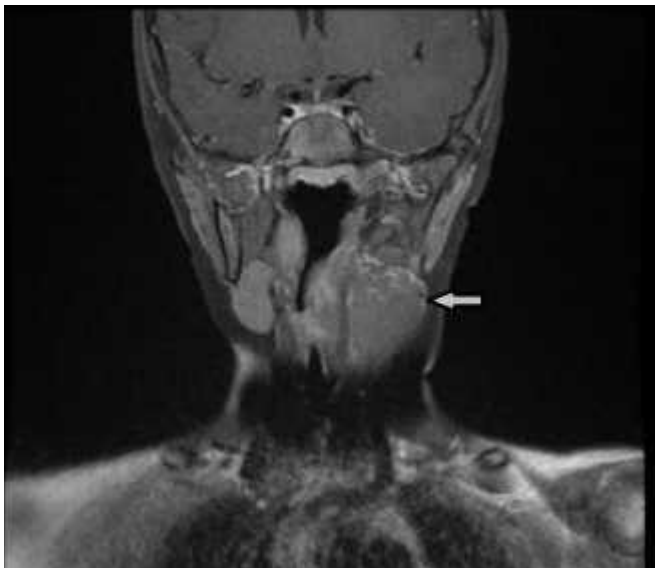

Resim 5. Koronal kontrastlı T1A MRG'de trakeaya lateralden bası yapan kistik lenfanjioma

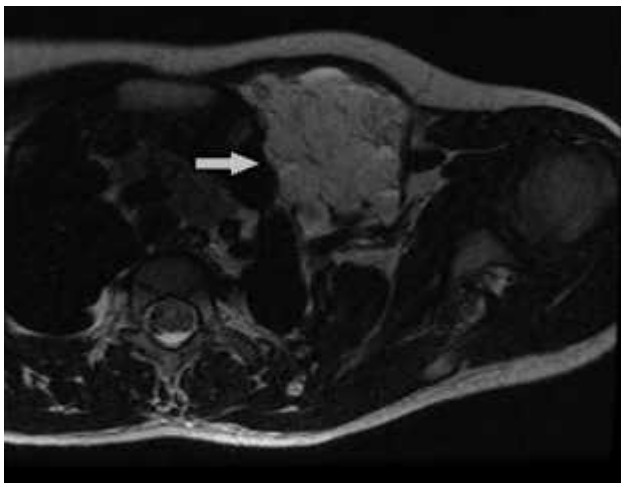

Resim 6. Aksiyel T2 A MRG'de servikal bölgeden mediastinal alana uzanan kistik lenfanjioma

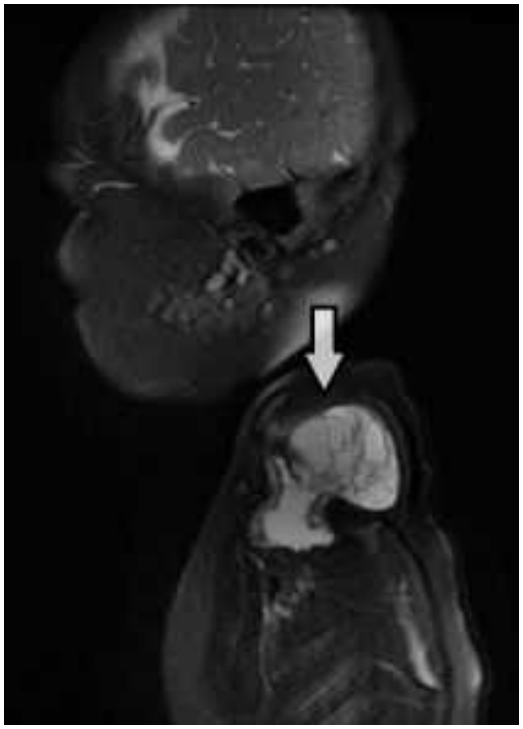

Resim 7. Sagital T2A MRG'de servikal bölgeden mediastinal alana uzanan kistik lenfanjioma



esim 8. Sagital T2A MRG'de intrapelvik alanda mesane posteriorunda kistik kitle



Resim 9. Koronal kontrastlı T1A MRG'de sol inguinal bölgede kistik kitle

Kas-İskelet Radyolojisi

SS-071

SUPRASPİNATUS TENDONUNUN T2/T2* HARİTALAMA TEKNİKLERİ İLE KANTİTATİF OLARAK DEĞERLENDİRİLMESİ

Bünyamin Ece[1], Pınar Nercis Koşar[1], Enver Necip Köseoğlu[1], Hasan Yiğit[1], Elif Ergün[1]

[1]SBÜ Ankara Eğitim ve Araştırma Hastanesi

Amaç: Bu prospektif çalışmada, supraspinatus tendon patolojilerinde biyokimyasal değişikliklere duyarlı bir yöntem olan T2/T2* haritalama teknikleri ile kantitatif değerlendirme yapmak amaçlanmıştır.

Gereç ve Yöntem: Sağlık Bilimleri Üniversitesi, Ankara Sağlık Uygulama ve Araştırma Merkezi'ne omuz patolojisi ön tanısıyla başvuran 41 hastaya ve asemptomatik 20 olguya 1.5 Tesla MR cihazı ile konvansiyonel omuz manyetik rezonans görüntüleme (MRG) tetkiki ile koronal ve sagital planda T2 ve T2* haritalama teknikleri kullanılarak görüntüleme yapıldı. Çalışma popülasyonu supraspinatus tendon patolojilerine göre 3 grup olacak şekilde tasarlandı. Birinci grup; asemptomatik sağlıklı bireyleri, ikinci grup; supraspinatus tendinozisli hastaları, üçüncü grup; supraspinatus parsiyel veya tam kat tendon rüptürü olan hastaları içermekteydi. Supraspinatus tendonu humerus başına göre manuel olarak medial, orta ve lateral anatomik alt bölgelere ayrıldı (Resim 1). Koronal kesitlerde bu üç alt bölgeden yaklaşık 15-20 mm2 alanında yuvarlak ROI konularak ölçüm yapıldı (Resim 2-4). ROI ile ölçüm yapılan lokalizasyonların sagital kesit görüntülerine karşılık gelen lokalizasyonları tespit edilerek, bu lokalizasyonlardan da yuvarlak ROI ile ölçüm yapıldı (Resim 2-4). Her alt bölgeden koronal ve sagital planda T2 ve T2* değerleri ölçülerek (Resim 2-4) gruplar arası karşılaştırmalar yapıldı. Tetkik tekrarlanabilirliğini ve ölçümlerin güvenilirliğini değerlendirmek için değerlendirici içi ve değerlendiriciler arası güvenilirlik katsayıları hesaplandı. Her bir grupta cut-off değeri elde edebilmek için ROC analizi yapıldı.

Bulgular: Asemptomatik gruba 20 birey, tendinozis grubuna 20 hasta ve rüptür grubuna 21 hasta olmak üzere toplam 61 olgu (27 erkek, 34 kadın) çalışmaya alındı. Değerlendirici içi ve değerlendiriciler arası güvenilirlik katsayıları (ICC) çoğunlukla mükemmel (ICC>0,75) olarak saptandı. Rüptür grubunda, T2* ve T2 haritalama ile lateral kesimde koronal ve sagital planda yapılan ölçümler, diğer iki gruba göre anlamlı yüksek saptandı ($p<0,001$) (Tablo 1); orta ve medial bölge değerlerinde ise daha düşük anlamlı farklılıklar saptandı ($p<0,05$) (Tablo 1). Tendinozis grubunda ise lateral bölgede T2* görüntüleme ile her iki planda ($p<0,001$), T2 görüntüleme ile ise koronal planda anlamlı fark bulundu ($p<0,05$) (Tablo 1). Lateral kesimde T2* ölçümlerinde her iki planda, %90 ve üzerinde; T2 ölçümlerinde ise %85-90 oranlarında sensitivite ve spesifiteye sahip cut-off değerleri saptandı.

Tartışma: Çalışmamız supraspinatus tendonunda, tendinozis veya rüptür olan hastalar ile asemptomatik sağlıklı bireylerde, supraspinatus tendonunun farklı anatomik alt bölgelerinin T2 ve T2* zamanlarını milisaniye cinsinden kantitatif olarak ölçen ve gruplar arasındaki farklılıkları değerlendiren bir çalışmadır.

Rotator kılıf tendonlarındaki dejeneratif süreç, tendonların kollajen yapısında ve biyokimyasal kompozisyonundaki değişiklikler sonucu oluşmaktadır. Kantitatif MRG'nin, kıkırdak dokusundaki dejenerasyona bağlı olarak gelişen biyokimyasal değişiklikleri saptamak için kullanılabileceği (1-2) belirtilmekle birlikte son zamanlarda tendon patolojilerinde de haritalama tekniklerinin kullanılabileceği belirtilmektedir (3-7).

Çalışmamızda ölçümlerin güvenilirliğini ve tekrarlanabilirliğini değerlendirmek amacıyla değerlendirici içi ve değerlendiriciler arası korelasyon katsayıları (ICC) hesaplandı. Değerlendiriciler arası, orta kesim koronal T2 değerleri ile değerlendirici içinde medial kesim koronal T2 ölçümleri dışında kalan diğer tüm ölçümlerde mükemmel (ICC>0,75) güvenilirlik oranı saptandı. Bu iki ölçümde ise ICC kabul edilebilir düzeyde iyi kategoride bulundu (fair to good; 0,4<ICC<0.75). Bu sonuçlar yapılan ölçümlerin güvenilir olduğunu ve tetkikin tekrarlanabilirliğini göstermektedir. Supraspinatus tendonunda T2/T2* haritalamayı değerlendiren önceki çalışmalarda çalışmamız sonuçlarına benzer şekilde değerlendirici içi ve değerlendiriciler arası korelasyon katsayıları hesaplanmış ve birkaç ölçümdeki iyi (0,4<ICC<0,75) güvenilirlik dışında ölçümlerin çoğunda mükemmel (ICC>0,75) güvenilirlik oranları bildirmişlerdir (3-5). Çalışmamızda ve önceki çalışmaların hiçbirinde kötü (ICC<0,4) güvenilirlik oranı saptanmamıştır (3-5).

Literatür taramamızda saptadığımız, supraspinatus tendonunda haritalama tekniklerini değerlendiren üç adet çalışmanın hepsinde 3 Tesla MR cihazları kullanılmıştır (3-5). Bizim çalışmamız ise bildiğimiz kadarıyla supraspinatus tendonunda T2 ve T2* haritalama tekniklerini 1.5 Tesla MR cihazı ile değerlendiren ilk çalışmadır. Ganal ve ark. (4) ile Krepkin ve ark. (5)' nın çalışmalarına göre çalışmamız tendinozis ve rüptür gruplarında hasta sayısı açısından daha geniş bir popülasyona sahip olup çalışmamızda hem T2 hem de T2* haritalama teknikleri birlikte değerlendirilmiştir.

Çalışmamızda elde edilen MR ölçüm değerlerine göre tendon rüptürünü değerlendirmede diğer iki gruba (asemptomatik ve tendinozis grupları) göre; T2 ve T2* görüntülemenin her ikisi ile hem koronal hem de sagital planlarda tendon rüptürünü en iyi lateral kesim göstermektedir (Tablo 1). Ganal ve ark. (4) da, çalışmamız ile benzer şekilde, T2 haritalama ile rüptürü en iyi koronal planda lateral kesimin gösterdiğini belirtmişlerdir. Ancak, Ganal ve ark. sagital planda lateral kesimden elde edilen ölçümlerin tendon rüptürünü göstermede anlamlı olmadığını bildirmişler, koronal planın daha uygun olacağını belirtmişlerdir. Bu farklılığın nedeni Ganal ve ark.'ın (4) sinyal ölçüm metodu olarak bizim kullandığımız yuvarlak ROI yöntemi yerine, manuel çizim tekniği kullanmış olmasına bağlı olabilir. Bu nedenle koronal planda tendonun anatomisine göre daha çok uzunlamasına bir hacimsel alanı, sagital planda ise daha çok tendonun sagital kesitindeki bir hacimsel alanı ölçmüş ve aynı lokalizasyondan ölçümün sağlanamamış olması da bir neden olabilir.

Çalışmamızın MR haritalama ölçüm değerlerine göre tendon rüptürünü değerlendirmede; tendinozis grubuna göre lateral bölge dışında orta ve medial bölgelerde -sagital T2* medial bölge ölçümü hariç- koronal T2* ve her iki planda T2 ölçümlerinde anlamlı istatistiksel farklı sonuçlar elde ettik (Tablo 1). Bu sonuçlar tendon rüptürünün sadece lateral kesimde sinyal değişikliği ile karakterize olmayıp, ten-

don rüptüründe orta ve medial kesimlerin verilerinin de etkilendiğini düşündürmektedir. Buna sebep olabilecek birkaç gerekçe söylenebilir. En olası neden rüptür saptanan hastalarda tendondaki dejenerasyona sekonder biyokimyasal değişikliklerin tendinozis ve asemptomatik gruba göre daha fazla olmasıdır. Haritalama yöntemi ile rüptürlü hastalarda orta ve medial kesimlerde de anlamlı değişiklikler saptamamamız, konvansiyonel MRG'nin göstermede yetersiz kaldığı orta ve medial bölge değişikliklerini göstermede haritalama yönteminin başarılı olduğunu düşündürmektedir. Ayrıca tendon rüptürü saptanan hastalarda tendonun sağlam kalan liflerinin daha fazla biyomekanik kuvvete maruz kalacağı ve tendinopatiye daha yatkın olacağı da literatürde belirtilmiştir. Bundan yola çıkarak çalışmamızda rüptür grubundaki hastaların tendon orta kesiminde de anlamlı sinyal değişiklikleri saptanmış olması, hem tendon yaralanmasının buraya uzanabilme ihtimali, hem de tendon dejenerasyonu ve ödemin eşlik ediyor olmasına bağlı olabilir. Ayrıca rüptür ile ilişkili sıvı intensiteleri tendon kılıfı boyunca orta ve medial kesimlere doğru uzanmış olup bu kesimlerde de T2 ve T2* ölçümlerini etkilemiş olabilir. İlaveten kronik tendon rüptürü saptanan hastalarda supraspinatus kasında sinyal artırıcı etkisi olan yağlı atrofik değişiklikler bulunabileceği literatürde bildirilmiştir.

Çalışmamızın bir kısıtlılığı çalışma populasyonunu tendon durumuna göre üç gruba ayırma esnasında referans yöntem olarak konvansiyonel MRG kullanılması idi. Literatürde konvansiyonel MRG'nin rotator kılıf patolojilerini saptamada değişken sensitivite ve spesifiteye sahip olduğunu gösteren birçok çalışma mevcuttur (8-10). Çoğu çalışmada artroskopinin rotator manşetinin değerlendirilmesi için altın standart olduğu belirtilmektedir (11,12). Ancak artroskopi invazif bir yöntem olması nedeniyle günlük klinik pratikte rutin uygulanabilir bir yöntem değildir. Ayrıca cerrahi tedavi uygulanmayacak normal tendon, tendinozis ve minimal parsiyel yırtık hastalarında artroskopinin gereksiz olduğu da belirtilmektedir (13,14). Tüm hastalarda artroskopi uygulanması etik olarak da olanaksızdır. Çalışmamızın diğer bir kısıtlılığı ise hastaları gruplandırırken tendinozis ve asemptomatik gruplar arasında ayrım yapmanın zor olmasıydı. Asemptomatik olarak kabul edilen olguların içerisinde bir kısım tendinozisli hasta olması ihtimali az da olsa mevcuttur. Ayrıca tendinozisin konvansiyonel MRG ile tanınmasında sihirli açı artefaktı (tendon liflerinin uzanımına göre ana manyetik alanın 55 derecelik açıyla uzanması durumunda tendonda yalancı sinyal artışı olması) gibi çeşitli yanıltıcılar mevcuttur.

Sonuç: Supraspinatus tendonunda T2 ve T2* haritalama teknikleri, 1.5 Tesla MR cihazları ile tendon rüptürü ve tendinozis patolojilerini değerlendirmek için kullanılabilir. Bu patolojileri değerlendirmek için hem koronal hem de sagital planda lateral bölgeden yapılan ölçümler daha belirleyicidir.

Anahtar kelimeler: Manyetik rezonans görüntüleme, rotator cuff, supraspinatus, T2 ve T2* haritalama, tendinozis, tendon rüptürü

Kaynaklar

1. Apprich S, Mamisch TC, Welsch GH, et al. Quantitative T2 mapping of the patella at 3.0 T is sensitive to early cartilage degeneration, but also to loading of the knee. Eur J Radiol. 2012;81(4):e438-e443.
2. Maizlin Z V., Clement JJ, Patola WB, et al. T2 mapping of articular cartilage of glenohumeral joint with routine MRI correlation-initial experience. HSS J. 2009;5(1):61-66.
3. Anz AW, Lucas EP, Fitzcharles EK et al. MRI T2 mapping of the asymptomatic supraspinatus tendon by age and imaging plane using clinically relevant subregions. Eur J Radiol. 2014;83(5):801-805.
4. Ganal E, Ho CP, Wilson KJ, et al. Quantitative MRI characterization of arthroscopically verified supraspinatus pathology: comparison of tendon tears, tendinosis and asymptomatic supraspinatus tendons with T2 mapping. Knee Surgery, Sport Traumatol Arthrosc. 2016;24(7):2216-2224.
5. Krepkin K, Bruno M, Raya JG, et al. Quantitative assessment of the supraspinatus tendon on MRI using T2/T2* mapping and shear-wave ultrasound elastography: a pilot study. Skeletal Radiol. 2017;46(2):191-199.
6. Juras V, Zbyn S, Pressl C, et al. Regional variations of T2* in healthy and pathologic achilles tendon in vivo at 7 Tesla: Preliminary results. Magn Reson Med. 2012;68(5):1607-1613.
7. Wilson KJ, Surowiec RK ,et al. T2* Mapping of Peroneal Tendons Using Clinically Relevant Subregions in an Asymptomatic Population. Foot Ankle Int. 2017;38(6):677-683.
8. De Jesus JO, Parker L, Frangos AJ, Nazarian LN. Accuracy of MRI, MR arthrography, and ultrasound in the diagnosis of rotator cuff tears: A meta-analysis. Am J Roentgenol. 2009;192(6):1701-1707. doi:10.2214/AJR.08.1241
9. Balich SM, Sheley RC, Brown TR, Sauser DD, Quinn SF. MR imaging of the rotator cuff tendon: interobserver agreement and analysis of interpretive errors. Radiology. 1997;204(1):191-194. doi:10.1148/radiology.204.1.9205245
10. Östör AJK, Richards CA, Tytherleigh-Strong G, et al. Validation of clinical examination versus magnetic resonance imaging and arthroscopy for the detection of rotator cuff lesions. Clin Rheumatol. 2013;32(9):1283-1291. doi:10.1007/s10067-013-2260-0
11. Momenzadeh O, Gerami M, Sefidbakht S, Dehghani S. Assessment of correlation between MRI and arthroscopic pathologic findings in the shoulder joint. Arch Bone Jt Surg. 2015;3(4):286-290.
12. Hegedus EJ, Goode AP, Cook CE, et al. Which physical examination tests provide clinicians with the most value when examining the shoulder? Update of a systematic review with meta-analysis of individual tests. Br J Sports Med. 2012;46(14):964-978. doi:10.1136/bjsports-2012-091066
13. Lambert A, Loffroy R, Guiu B, Mejean N. Rotator cuff tears: value of 3.0T MRI. 2018:583-588.
14. Magee T. 3-T MRI of the shoulder: Is MR arthrography necessary? Am J Roentgenol. 2009;192(1):86-92. doi:10.2214/AJR.08.1097

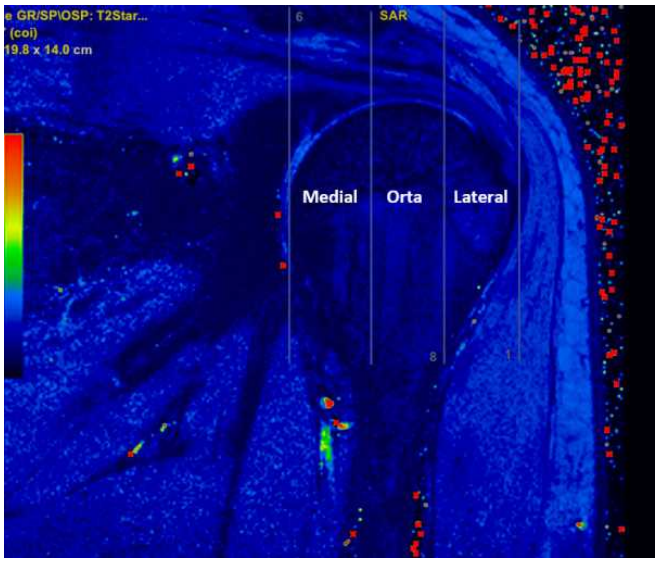

Resim 1. Koronal T2* görüntüde supraspinatus tendonun humerus başına göre medial, orta ve lateral olarak 3 farklı anatomik alt bölgeye ayrılması

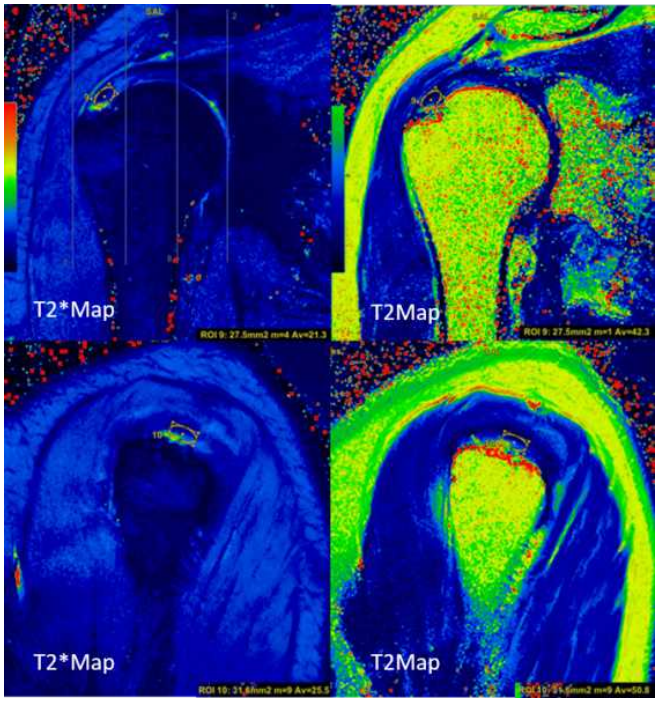

Resim 2. Supraspinatus tendon distal kesimi anteriorda subartiküler yüzeyde retraksiyon göstermeyen tam kat rüptür ve tendon lateral kesiminden sagital ve koronal planlarda T2* ve T2 ölçümleri

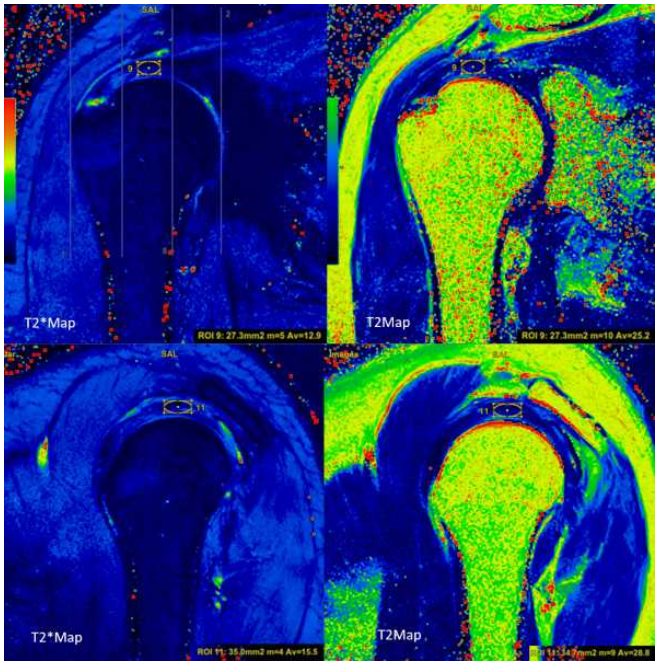

Resim 3. Supraspinatus tendon distal kesimi anteriorda subartiküler yüzeyde retraksiyon göstermeyen tam kat rüptür ve tendon orta kesimdeki sagital ve koronal planlarda T2* ve T2 ölçümleri

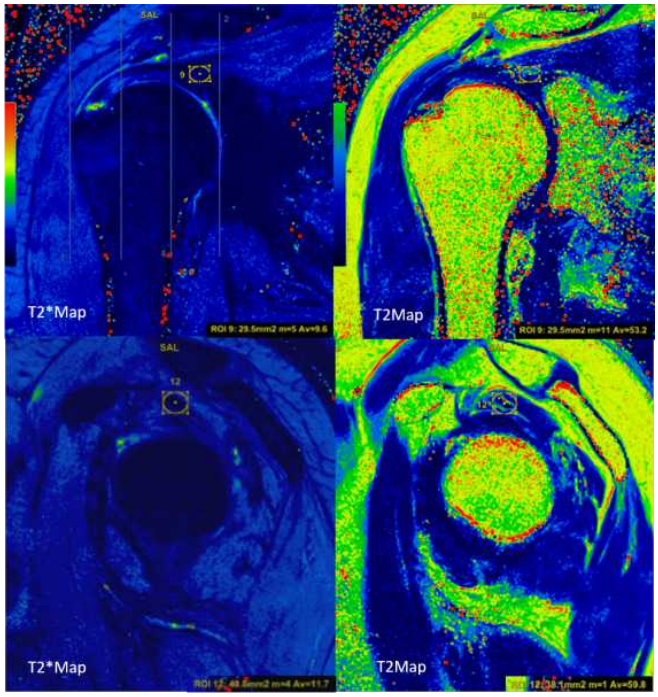

Resim 4. Supraspinatus tendon distal kesimi anteriorda subartiküler yüzeyde retraksiyon göstermeyen tam kat rüptür ve tendon medial kesimdeki sagital ve koronal planlarda T2* ve T2 ölçümleri

Tablo 1. Asemptomatik, tendinozis ve tendon rüptürü grupları arasında MR sinyal değerleri karşılaştırmaları

		Asemptomatik Grup 1 (n=20)	Tendinozis Grubu 2 (n=20)	Tendon Rüptür Grubu 3 (n=21)	1-2 P*	1-3 P*	2-3 P*
Koronal T2*	Lateral	14,1 ± 3,3	18,1 ± 3,6	33,4 ± 8,3	<0,001	<0,001	<0,001
Koronal T2*	Orta	12,2 ± 2,1	13,0 ± 3,0	16,4 ± 5,2	0,957	0,007	0,028
Koronal T2*	Medial	13,1 ± 1,9	12,3 ± 2,4	11,2 ± 1,6	0,256	0,006	0,188
Sagital T2*	Lateral	15,3 ± 2,6	19,1 ± 2,8	31,4 ± 7,3	<0,001	<0,001	0,001
Sagital T2*	Orta	12,6 ± 2,3	13,2 ± 3,2	16,2 ± 4,6	0,850	0,011	0,027
Sagital T2*	Medial	13,2 ± 1,4	13,2 ± 2,3	12,2 ± 1,9	0,534	0,078	0,268
Koronal T2	Lateral	21,7 ± 3,1	24,6 ± 3,8	45,5 ± 12,3	0,021	<0,001	<0,001
Koronal T2	Orta	23,1 ± 3,4	23,9 ± 4,5	26,5 ± 5,0	0,957	0,014	0,038
Koronal T2	Medial	33,5 ± 7,3	39,9 ± 7,6	43,4 ± 9,5	0,005	0,001	0,085
Sagital T2	Lateral	25,2 ± 3,3	28,2 ± 5,0	46,9 ± 12,8	0,064	<0,001	<0,001
Sagital T2	Orta	24,0 ± 4,1	25,5 ± 4,5	27,9 ± 5,4	0,137	0,012	0,215
Sagital T2	Medial	33,8 ± 5,9	38,9 ± 6,7	42,6 ± 9,8	0,023	0,002	0,155

Pediatrik Radyoloji

SS-073

ZELLWEGER SENDROMUNDA GÖRÜNTÜLEME BULGULARI - IMAGING FINDINGS IN ZELLWEGER SYNDROME

Çiğdem Öztunalı[1], Merve Yazol[1], Özlem Bozkurt[2], Eylem Kıral[3]

[1]Şanlıurfa Eğitim ve Araştırma Hastanesi Radyoloji Kliniği
[2]Şanlıurfa Eğitim ve Araştırma Hastanesi Yenidoğan Yoğun Bakım Ünitesi
[3]Şanlıurfa Eğitim ve Araştırma Hastanesi Pediatrik Yoğun Bakım Ünitesi

Giriş ve Amaç: Zellweger Sendromu (ZS) nadir bir peroksizomal fonksiyon hastalığıdır. Multipl organ sistem tutulumu ile giden bu hastalık, başlıca serebrum, böbrekler ve iskelet sisteminde görüntüleme bulgularına sahiptir(1-4). Bu çalışmada ZS'nin farklı görüntüleme modalitelerindeki bulgularını saptayarak tariflemeyi amaçladık.

Gereç ve Yöntem: Temmuz 2017-Nisan 2019 tarihleri arasında merkezimizde ZS tanısı almış olan 5 hastanın görüntüleri retrospektif olarak değerlendirildi. Tüm hastalarda abdominal ve kranial US; 4 hastada toraks ve 3 hastada abdomen radyografileri;1 hastada kranial MR,1 hastada kranial MR ve BT, bir hastada kranial MR ve fetal MR mevcuttu.

Sonuçlar: Tüm hastalarda renal parankim ekojenitesi artmıştı ve parankimde çapları 1,5-5 mm arasında değişen, çoğu hiperekoik ince duvarlı subkapsüler kistler izlendi(fig1). 2 hastada karaciğer boyutu artmıştı ve periportal ekojenite artımı mevcuttu(fig2).Tüm hastalarda US'de ventriküler genişleme ve kontur anormallikleri izlendi. 4 hastada korpus kallosum(KK) inceydi; 1 hastada genu ve splenium izlenmedi(fig3). 3 hastada uç parasagittal görüntülerde Sylvian fissür (Sf) düz iken komşu alanlarda girasyon anormallikleri mevcuttu. 3 hastada beyaz cevher(Bc) ekojenitesi artmış ve korteks-Bc ayrımı belirginleşmişti(fig4). Tüm hastalarda subependimal germinolitik kistler(SEGK) ve 4 hastada lentikülostriat vaskülopati(LSV) mevcuttu (fig5).1 hastada intraventriküler hemoraji izlendi. MR incelemesi bulunan 3 hastada perisylvian ve anterior frontal polimikrogri ile parietooksipitalde geniş- düz giruslar ve sığ sulkuslar mevcuttu. 3 hastada da derin Bc sinyal intensite(Sİ) anormallikleri mevcuttu ve internal kapsülün normal T2A hipointensitesi izlenmedi.2 hastanın kranial MR'sinde SEGK'ler düzeyinde hemorajiye ait Sİ değişiklikleri izlendi(fig6). Derin beyaz cevher Sİ anormallikleri düzeyinde ADC değerleri artmıştı. 2 hastada globus pallidusta T1A'da artmış Sİ mevcuttu(fig 7). Fetal MR incelemesi bulunan 1 hastada Sf'ler yaşa uygun gelişmemişti ve girasyon anormallikleri mevcuttu. 5 hastanın 3'ünde patellalar radyografilere dahildi ve bilateral kaba patellar ossifikasyon odakları mevcuttu. 2 hastada triradiat kartilaj düzeyinde

ossifikasyon odakları izlendi(fig9). 3 hastada çan şeklinde, dar toraks görünümü mevcuttu. 2 hastada US'de patellalar düzeyinde kalsifikasyon izlendi(fig10).

Tartışma ve Sonuç: Bu çalışmada ZS'li olgularda saptanan kortikal anormallikler ile Bc'de Sİ ve ADC değişiklikleri daha önce literatürde tanımlanan değişiklikler ile benzerdi (1,4,5).SEGK'ler ve LSV literatür ile benzer olarak US'de daha belirgin izlendi6).Term doğan 2 hastanın kranial MR'sinde SEGK'ler düzeyinde hemoraji saptanmış olup US'de bu hemorajiler SEGK'lerin hiperekojenitesinden ayırt edilemedi. SEGK'ler literatürde patolojik olarak non-hemorajik natürde bildirilmelerine rağmen daha önce term bir ZS olgusunda SEGK'ler düzeyinde MR'de hemoraji bulgusu rapor edilmiştir(7). Hiperekoik renal parankimde ağırlıklı olarak subkapsüler kortekste yerleşen ve hiperekoik duvarları seçilebilen kistler bu çalışmadaki tüm hastalarda benzer özellikte izlenmiş olup bu karakteristik bulgular kranial US bulguları ile desteklendiğinde ZS şüphesi uyandırmalıdır.

Anahtar kelimeler: kranial ultrasonografi, manyetik rezonans görüntüleme, serebro-hepato-renal sendrom, subependimal kist, Zellweger sendromu.

Kaynaklar

1. Barkovich AJ., Peck WW. MR of Zellweger syndrome. AJNR Am J Neuroradiol 1997;18:1163-70.
2. Sarnat HB., Trevenen CL., Darwish HZ. Ependymal abnormalities in cerebro-hepato-renal disease of Zellweger. Brain Dev.1993;15(4):270-7.
3. Luisiri A., Sotelo-Avila C., Silberstein MJ., Graviss ER. Sonography of the Zellweger syndrome. J Ultrasound Med. 1988;7(3):169-73.
4. Mochel F., Grebille AG., Benachi A., Martinovich J., Razavi F., Rabier D., et al. Contribution of fetal MR imaging in the prenatal diagnosis of Zellweger syndrome. AJNR Am J Neuroradiol. 2006; 27(2):333-6.
5. Quintas-Neves M., Carvalho R., Soares-Fernandes JP. Brain MRI in a newborn with Zellweger syndrome: ADC quantitation in white matter disease. Childs Nerv Syst. 2018;34(6):1103-4.
6. Leijser LM., de Vries LS., Rutherford MA., Manzur AY., Groenendaal F., de Koning TJ., et al. Cranial ultrasound in metabolic disorders presenting in the neonatal period: characteristic features and comparison with MR imaging. AJNR Am J Neuroradiol. 2007;28(7):1223-31.
7. Takenouchi T., Raju GP. Germinal matrix hemorrhage in Zellweger syndrome. J Child Neurol. 2010;25(11):1398-400.

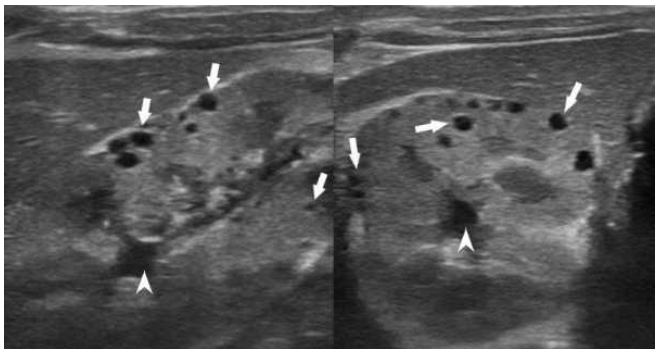

Resim 1. Böbreğin longitudinal (a) ve transvers (b) US görüntülerinde ağırlıklı olarak subkapsüler kortekste yerleşen, ince hiperekoik duvarları seçilebilen çok sayıda milimetrik, anekoik kist (beyaz oklar). Hafif pelvikaliksiel genişleme (ok başları).



Resim 2. Karaciğerin transvers görüntüsünde santral karaciğer alanlarında daha belirgin olmak üzere periportal artmış hiperekojenite (siyah oklar).

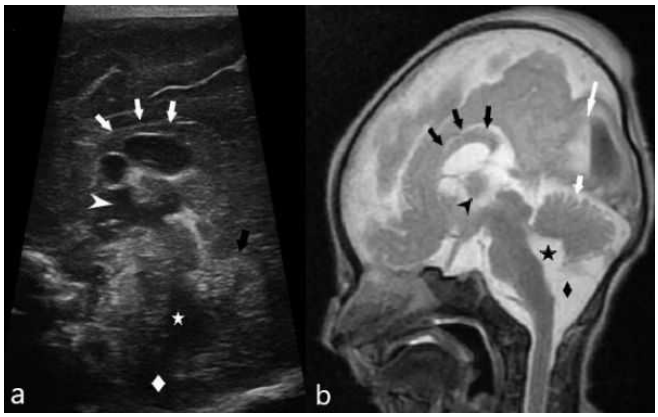

Resim 3. Mid-sagital US (a) ve T2A MR (b) korpus kallosum gövdesi parsiyel forme (beyaz oklar,a; siyah oklar,b). 3. ventrikül (ok başı), 4. ventrikül (yıldız) ve inferior vermian sistern (karo) hafif derecede geniş. Beyaz ok,(b) serebellum.

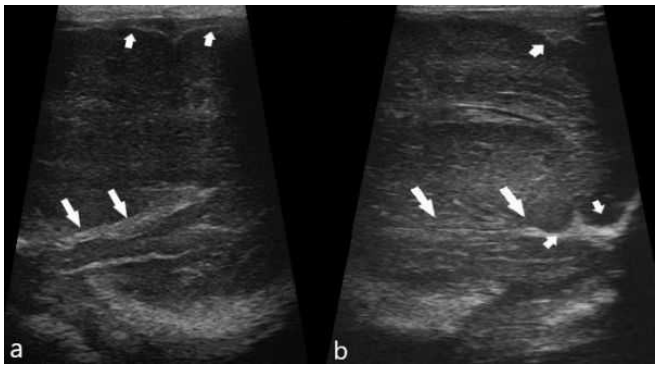

Resim 4. İki farklı hastada uç parasagittal US'de (a ve b) Sylvian fissüre fissüre komşu korteks düz (uzun oklar). Parietal korteks düzeyinde sığ sulkuslar ve immatür görünümde geniş- düz giruslar (kısa oklar) izleniyor.



Resim 5. Koronal US'de (a)SEGK'ler (kısa oklar) ve LSV (uzun oklar). Parasagittal US'de (b) SEGK (uzun oklar) ve LSV (kısa ok). Koronal US'de (c) SEGKler (oklar), ince KK (ok başı) ve geniş- dismorfik ventriküller (yıldız).

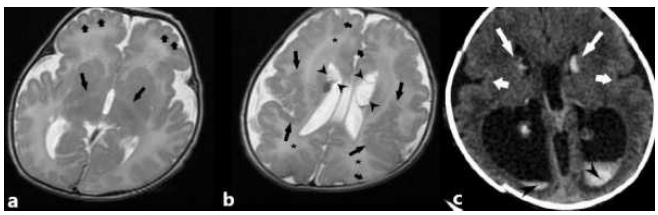

Resim 6. (a)Hiperintens PLIC (uzun ok), frontal mikrogri (kısa ok). (b) Polimikrogri (uzun ok), giral anomaliler (kısa ok), SEGK'lerde hemoraji (ok başları). (c) BT'de SEGK'lerde hemoraji (uzun ok), IVH (ok başları) ve polimikrogri (kısa ok).

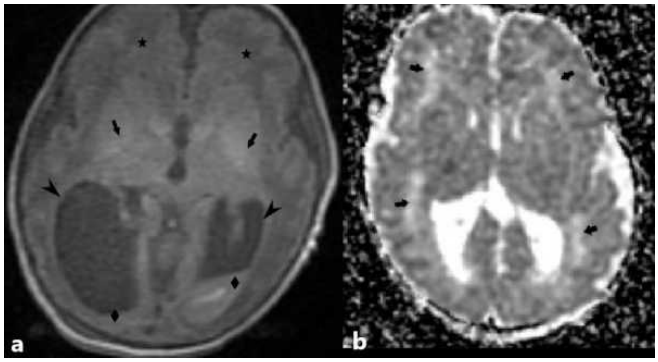

Resim 7. Aksiyel T1AG'de (a) hiperintens globus pallidus (oklar), kolposefali (ok başları), intraventriküler hemoraji (karo), beyaz cevherde artmış hipointensite (yıldızlar). ADC görüntüde (b) derin beyaz cevherde artmış diffüzyon (oklar).

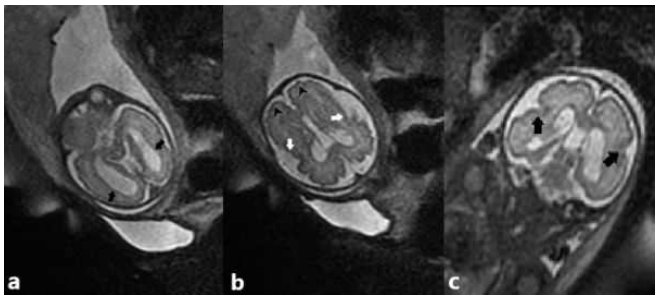

Resim 8. Fetal aksiyel (a,b) ve koronal (c) T2AG'de ventriküler genişleme (siyah oklar,a), anormal Sylvian fissürler (beyaz oklar, b; siyah oklar, c) ile frontalde düzensiz giruslar, sığ sulkuslar (ok başları,b).

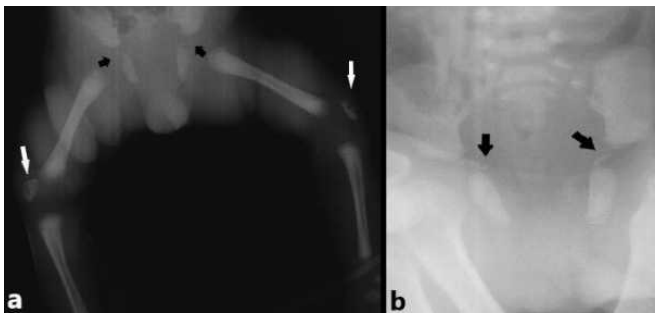

Resim 9. Ekstremite (a) ve pelvis (b) grafilerinde bilateral patella düzeyinde geniş boyutlu, heterojen ossifikasyon odakları (beyaz oklar) ve triradiat kartilaj düzeyinde lineer düzensiz ossifikasyon odakları (siyah oklar).

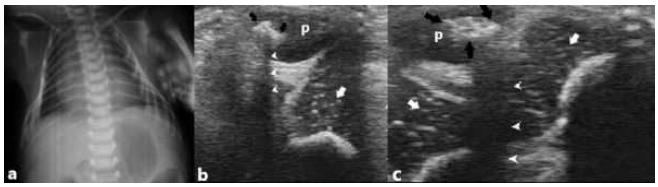

Resim 10. Akciğer grafisinde (a) çan şeklinde toraks. Transvers (b) ve sagittal (c) patellar US görüntülerinde bilateral patellar kartilaj düzeyinde (p) posterior akustik gölgeleri (ok başları) bulunan ossifikasyon alanları (siyak oklar).

Abdominal Radyoloji

SS-074

PRİMER ABDOMİNAL MALİGNİTELERDE PET/MRG: KONTRASTLI BT İLE KARŞILAŞTIRILDIĞINDA EK BULGU SAĞLIYOR MU? (DOES WHOLE-BODY PET / MR İMAGİNG OF ABDOMİNAL CANCERS OFFER ADDİTİONAL FİNDİNGS COMPARED TO CONTRAST-ENHANCED CT?)

Bahattin Özkul[1], İbrahim Halil Sever[1]

[1]Demiroğlu Bilim Üniversitesi, Radyoloji AD

Giriş ve Amaç: Bilindiği gibi hibrid Pozitron Emisyon Tomografi/Manyetik Rezonans Görüntülemede (PET/MRG) hastanın aldığı radyasyon dozu Bilgisayarlı Tomografiye (BT) veya PET/BT'ye göre daha azdır. Bu durum sadece BT yerine MRG kullanılması ile ilişkili olmayıp, aynı zamanda solid-state PET detektörlerinin kullanıma girmesi ile daha düşük Floro Deoksi Glikoz (FDG) aktivitesiyle yeterli görüntü oluşturulabilmesiyle de ilişkilidir (1,2). Bu da sonuç olarak hem BT kaynaklı hemde FDG kaynaklı radyasyon dozunun azalması anlamına gelmektedir. Bu nedenle PET/MRG kullanımı özellikle onkoloji hastalarında giderek artmaktadır. Bu çalışmamızda, abdominal bölge malignitesi olan hastalarda kontrastlı BT ile PET/MRG'nin tanısal değerini karşılaştırarak sonuçlarını ortaya koymayı amaçladık.

Gereç ve Yöntem: 1 Ocak 2016 ile 1 Mayıs 2019 tarihleri arasında merkezimize başvuran, hem PET/MR hem de kontrastlı BT görüntülemesi olan, 77 batın içi primer tümörlü hasta retrospektif olarak tarandı. Hastaların PET/MRG ve kontrastlı BT görüntüleri birbirinden bağımsız iki radyolog tarafından değerlendirilip ortak konsensüs sağlandı. Histopatolojik bulgular referans alınarak iki farklı modalitenin primer tümör, metastatik odak ve lenf adenopati tespitindeki tanısal değeri karşılaştırıldı. Histopatolojik bulgular referans alınarak iki farklı modalitenin primer tümör, metastatik odak ve lenf adenopati tespitindeki tanısal değeri student t testi ile karşılaştırıldı.

Bulgular: Primer batın tümörünün histolojisinden bağımsız olarak PET/MRG ve BT sırasıyla primer tümörlerin %100'ünü (77 hasta) ve %98,7'sini (76 hasta), lenf nodu tutulumunun %100'ünü (24 hasta) ve %91,6'sını (22 hasta) ve uzak metastazların %100'ünü (36 hasta) ve %97,2'sini (35 hasta) tespit etmiştir. İki tetkik arasında istatistiksel olarak primer tümör (p=0,32), lenf nodu metastazı (p=0,15) ve uzak metastaz (p=0,32) saptanması açısından anlamlı farklılık saptanmamıştır. Ancak inceleme amacımızdan bağımsız olarak hepatosellüler karsinomlarda (HCC) multipl odak saptaması hususunda hastaların %6,6'sında (1/15 hasta) ek bilgi elde edilmiştir. PET/MRG'de BT'ye ek olarak, hastaların %19,4'ünde (7/36 hasta) tespit edilemeyen beyin ve ekstremite metastazlarını saptadık.

Tartışma ve Sonuç: PET/MRG'nin en büyük avantajı iyonizan radyasyonun düşük olmasıdır. PET/MRG lenf nodu ve uzak metastaz tespitinde BT'ye göre üstünlük göstermektedir.

Anahtar kelimeler: BT, Onkoloji, PET/MRG

Kaynaklar

1- Gatidis S, Bender B,ReimondM, et al. PET/MRI in children. Eur J Radiol. 2017;94:A64-A70.

2- Gatidis S, Schmidt H, Gucke B, et al. Comprehensive oncologic imaging in infants and preschool children with substantially reduced radiation exposure using combined simultaneous (1)(8) F-Fluorodeoxyglucose Positron Emission Tomography/Magnetic Resonance Imaging: a direct comprasion to (1)(8) f-fluorodeoxyglucose positron emission tomography/Computed tomography. Invest Radiol. 2016;51:7-14.

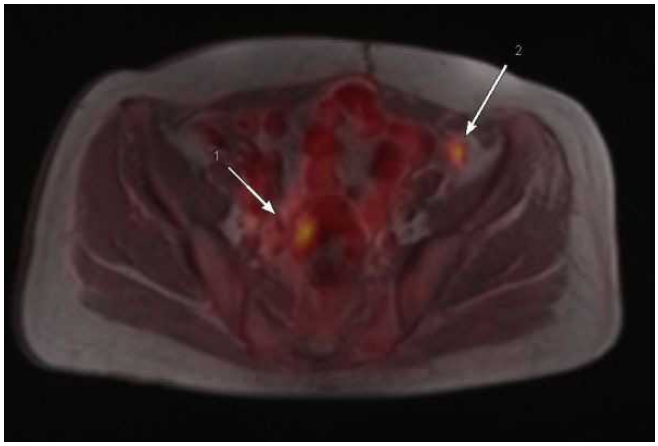

Resim 1a. Aksiyal kesitlerde PET/MRG'de primer tümör (ok 1) ve metastazı (ok 2).



Resim 1b. Aynı kesit düzeyinde kontrastlı BT'de primer tümör (ok 1) ve metastazın görünümü (ok 2). Metastaz barsak duvarından güçlükle ayırtedilebilmektedir.

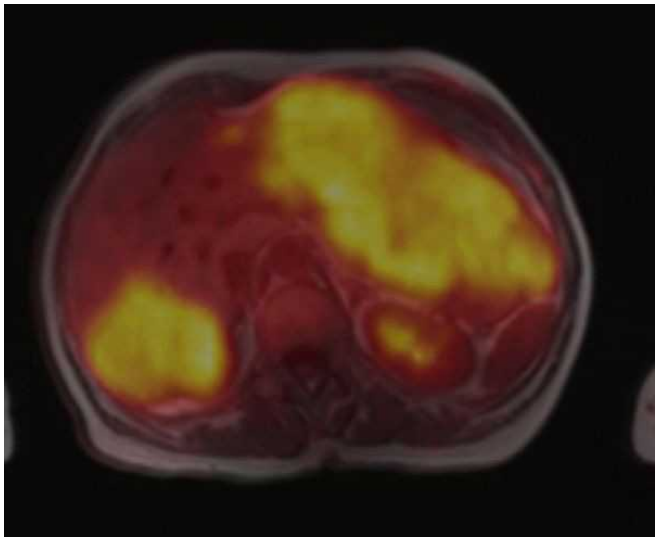

Resim 2a. PET/MRG'de karaciğerde multipl metastaz



Resim 2b. Kontrastlı BT'de metastazlar benzer görünümde izlenmektedir.

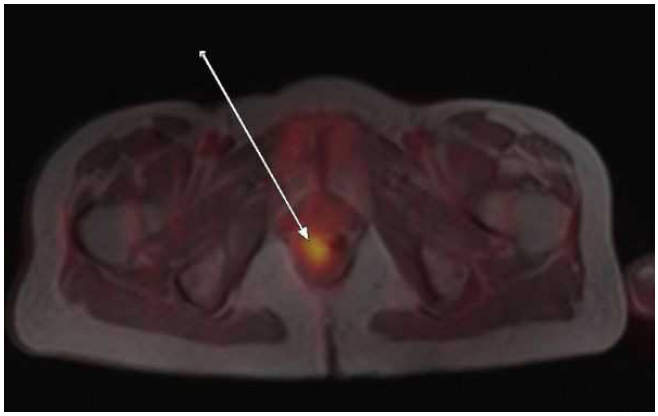

Resim 2. c) Aynı hastanın PET/MRG'de anal kanalda primer tümörü rahatlıkla gürülebilmektedir.



Resim 2d. Kontrastlı BT'de anal kanal tümörü seçilememektedir.

Toraks Radyolojisi

SS-075

ADC VALUES TO PREDICT PATHOLOGIC GRADE IN NON SMALL CELL LUNG CANCER

Erdem Fatihoğlu[1], Sonay Aydin[2]

[1]Erzincan University, Facultiy af Medicine, Department af Radiology
[2]Dr. Sami Ulus Trainig and Research Hospital, Department af Pediatric Radiology

Introduction: Lung cancer is the most common malignant tumor and causes mortality. It is crucial to predict tumor pathological characteristics to select the proper treatment strategy. It is stated in the literature that ADC values can be used to demonstrate the celluarity of lung cancer as well as to assess response to chemotheraphy and to predict histological characteristics of lung cancers.

Purpose: In the current study, we aim to define the diagnostic efficacy of ADC values for discriminating the tumor grade in non-small cell lung cancer (NSCLC).

Materials and Methods: 51 surgically diagnosed NSCLC cases were included into the study. MRI examinations are performed with 1.5 Tesla MRI systems. Diffusion-weighted imaging (DWI) was performed in the axial plane with a single-shot, echo-planar imaging sequence. The ADC maps were generated, and a region-of-interest (ROI) was placed on the tumor to obtain ADC values. Values were measured three times from different places of the lesion, and mean value of these measurements were recorded.

Results: There were 13 grades 1, 27 grade 2, and 11 grade 3 NSCLC cases. 15 cases were squamous cell cancer, 34 cases were adenocancer, and 2 cases were large cell carcinoma. Mean ADC value was 2040.1±140.3 in grade 1 tumors, 1851.8±100 in grade 2, and 1571.5±185.3 in grade 3 tumors. We found a significant negative correlation between grade and ADC values. The cut-off value to discriminate grade 2 from 1 was 1881±198 (85% sensitivity, 75% specificity). The cut-off value to discriminate grade 3 from 2 was 1603±210 (87% sensitivity, 69% specificity).

Conclusions: In previous studies ADC values were showed to be effectively used to asses tumor vascularity and the response to theraphy in NSCLC. Also it is indicated that ADC values were correlated with KI-67 index, too. According to our results, ADC values can be used to predict NSCLC grade, effectively.

Anahtar kelimeler: Non small cell lung cancer, ADC, MRI, Grade

Kaynaklar

1. Guo JF, Higashi K, Ueda Y, Ishigaki Y, Sakuma T, Oguchi M, et al. VEGF-A and its isoform VEGF121 mRNA expression measured by quantitative real-time RT-PCR: correlation with F-18 FDG uptake and aggressiveness of lung adenocarcinoma: preliminary study. Ann Nucl Med 2011; 25(1):29–36. doi: 10. 1007/s12149-010-0427-1 PMID: 20941554
2. Razek AAKA. Diffusion magnetic resonance imaging of chest tumors. Cancer Imaging 2012; 12 (3):452–463. 5. Bonekamp S, Corona-Villalobos CP, Kamel IR. Oncologic applications of diffusion-weighted MRI in the body. J Magn Reson Imaging 2012; 35(2):257–279. doi: 10.1002/jmri.22786 PMID: 22271274
3. Bernardin L, Douglas NHM, Collins DJ, Giles SL, O'Flynn EAM, Orton M, et al. Diffusion-weighted magnetic resonance imaging for assessment of lung lesions: repeatability of the apparent diffusion coefficient measurement. Eur Radiol 2014; 24(2):502–511. doi: 10.1007/s00330-013-3048-y PMID: 24275802
4. Coolen J, Vansteenkiste J, Keyzer FD, Decaluwe H, Wever WD, Deroose C, et al. Characterization of solitary pulmonary lesions combining visual perfusion and quantitative diffusion MR imaging. Eur Radiol 2014; 24(2):531–541. doi: 10.1007/s00330-013-3053-1 PMID: 24173597

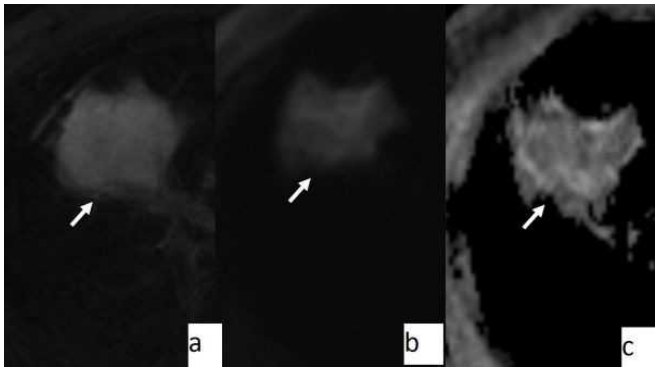

Figure 1. 53 year old woman, nonsmoker, grade 1, adenocancer. Axial fat saturated T2WI (a), DWI (b), and ADC images (c); showing the mass (arrows). The ADC value of the mass was measured as 2109×10−6 mm2/sec.

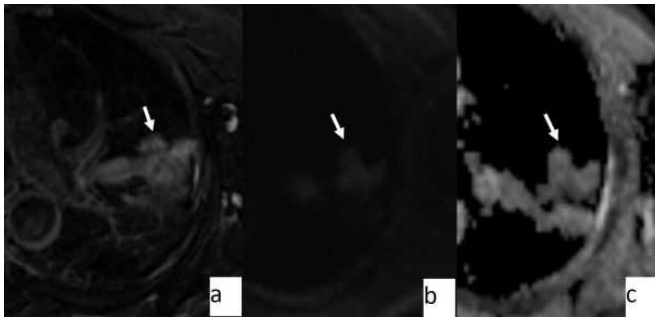

Figure 2. 57 year old man, smoker, grade 2, squamous cell cancer. Axial fat saturated T2WI (a), DWI (b), and ADC images (c); showing the mass (arrows). The ADC value of the mass was measured as 1891×10−6 mm2/sec.

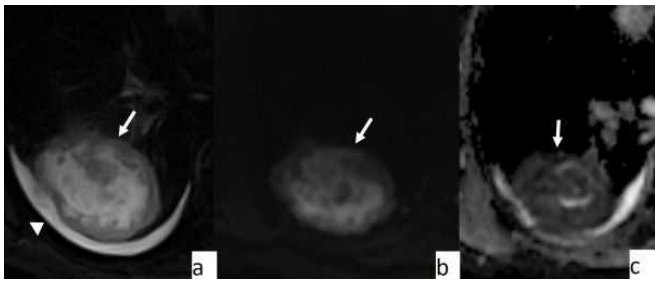

Figure 3. 68 year old man, smoker, grade 3, squamous cell cancer. Axial fat saturated T2WI (a), DWI (b), and ADC images (c); showing the mass (arrows). The ADC value of the mass was measured as 1540×10−6 mm2/sec.

Baş-Boyun Radyolojisi

SS-076

ACR TIRADS'DA KULLANILAN ULTRASON ÖZELLİKLERİ AÇISINDAN, RADYOLOJİ ASİSTANLARI İLE RADYOLOJİ UZMANLARI ARASINDAKİ UYUMUNUN DEĞERLENDİRİLMESİ: BİR EĞİTİM VE ARAŞTIRMA HASTANESİ OLARAK DENEYİMİMİZ

Alper Özel, Deniz Türkyılmaz Mut, Burçin Ağrıdağ Üçpınar, Ayşe Özdal Sayer, Uğur Yanç, Bade Von Bodelschwingh, Ali Gemalmaz[1]

Şişli Hamidiye Etfal Eğitim ve Araştırma Hastanesi

Giriş ve Amaç: Tiroid nodül insidansı yüksektir. Palpasyonla % 5 ila %10 civarında saptanabilmesine karşın, ultrasonografi (US) ile bu oran %60'a kadar çıkmaktadır1. US diğer yöntemlere göre nodülleri daha iyi karakterize etmektedir. Ancak US bulgularının sıklıkla özgün olmaması, ince iğne aspirasyon biyopsi (İİAB) ve bazen cerrahi uygulaması ile kesin tanıya ulaşılmayı gerekli kılmaktadır. Meme görüntülemedeki BI-RADS'ın yaygın kullanımı göz önüne alınarak,

tiroid nodülleri için risk sınıflamasını kapsayan TIRADS oluşturma çabası, son bir dekadda çeşitli araştırıcıların önerileri ile önemli bir yer kazanmıştır2-4. Amerikan Radyoloji Koleji (ACR); TIRADS sınıflamasını ortaya koymadan önce, nodülün US özelliklerini tüm uygulayıcıların ortak bir biçimde tanımlayabilmeleri için, "US Raporlama Sözlüğü" yayınlamıştır5,6.

Çalışmamızın amacı; ACR-TIRADS sözlüğünde tanımlanan US özellikleri ile ilgili olarak, kliniğimizdeki asistan ve uzmanlardan oluşan değerlendirmeciler arasındaki değişkenliği değerlendirmektir. Hipotezimize göre, daha az süreli meslek tecrübesi olanlarda daha yüksek bir uygulayıcılar arası değişkenlik olacaktır.

Gereç ve Yöntem: 2017 Aralık ile 2019 Nisan tarihleri arasında, malign-benign ayrımı için kesin İİAB sonuçları (Bethesda kategori II ve VI) olan ve cerrahi sonrasında kesin tanı almış, 102 hastanın 108 tiroid nodülü çalışma kohortunu oluşturmuştur. Kliniğimizdeki 4 asistan ve 3 uzmandan oluşan değerlendiriciler, ACR-TIRADS'ı oluşturan beş kategorideki US özelliklerine göre nodülleri, statik imajlar ve transvers ile longitudinal plandaki hareketli video görüntülerinden değerlendirmişlerdir. Çalışma kohortunun oluşturan tüm nodüller ile 1 cm'nin altındaki nodüller için, "nodül sonografik özelliğinin seçilmesi" ve "ACR-TIRADS kategorisi" açısından değerlendiriciler arasındaki değişkenlik, Fleiss kappa istatistik ile araştırılmıştır. Çalışmamız; etik kurul onayı bekleme aşamasındadır.

Bulgular: Hastaların (19 erkek, 83 kadın) ortalama yaşı 45 (aralık 17-75, SD:13,4 yaş) idi. Nodüllerin ortalama boyutu 21 mm (aralık 6,5- 57,0 mm, SD: 10,3) idi. Malign sonucu olan 40 nodülün, ortalama boyutu 14,8 mm (aralık 6,5-45,0 mm, SD: 8,1) idi. Malign nodüllerden 5'i papiller tiroid karsinom (PTK) folliküler varyant, 1'i PTK onkositik folliküler varyant, 1'i PTK morular-kribriform varyant ve 1' ise medüller karsinomdu. Benign nodüllerin ortalama boyutu ise 24,6 mm (aralık 9,0-57,0 mm, SD: 9,9 mm) idi.

7 değerlendirici arasında; tüm nodüllerde "kompozisyon, ekojenisite, şekil, kenar" özelliklerinin seçilmesi açısından uyum "iyi düzeyde uyum, K:0.61-0.80" ile "çok iyi düzeyde uyum, K:0.81-1.00" olarak saptandı. "Ekojen odak olmaması" açısından uyum, "zayıf düzeyde uyum, K:0.21-0.40" olarak bulundu. ACR-TIRADS seviyeleri arasında, "orta düzeyde uyum, K:0.41-0.60" mevcutdu (Tablo 1).

Uzman ve asistanların ayrı ele alındığında; uzmanlar arasında "ekojen odağın olmaması" kriteri açısından uyum "zayıf düzeyde uyum, K:0.21-0.40" olarak saptandı. ACR-TIRADS seviyeleri açısından aistan ve uzmanlarda uyum, sırasıyla "orta düzeyde uyum" ile "iyi düzeyde uyum" olarak bulundu (Tablo 2 ve 3).

1 cm'nin altındaki nodüllerde, uzmanlar ve asistanlarda "ekojenisite" özelliği açısından uyum, "zayıf düzeyde uyum, K:0.21-0.40) olarak saptandı (Tablo 4-6).

Tartışma ve Sonuç: ACR-TIRADS, içerdiği beş kategori ile tiroid nodüllerinin US özelliklerine ve boyutuna göre İİAB'ye karar vermektedir6. İİAB kararının verilmesinde, tüm uygulayıcıların da US özelliklerini değerlendirirken gösterdikleri uyum ya da değişkenlik de, klinik pratikte önem taşımaktadır. Çalışmamızda çalışma kohortunu oluşturan tüm nodüller için; 7 değerlendirici arasında ACR TIRADS'ın ilk 4 kategorisini oluşturan özellikler (kompozisyon, ekojenisite, şekil ve kenar) açısından saptanan uyum, "iyi" ile "çok iyi düzey uyum" olarak saptandı. Son kategori içerisinde "ekojen odak olmaması" kriteri açısından uyum "zayıf düzeyde uyum" ile uyumluydu. Diğer kalsifikasyon tipleri ile punktat ekojen odaklar açısından uyum, diğer kategorilerde değerlendirilen US özellikleri ile aynı idi.

Moon ve arkadaşları, 849 nodülü içeren retrospektif çalışmalarında; nodül iç yapısı, spongiform görünüm, şekil, kenar, ekojenisite ve punktat ekojenik odaklar açısından, uygulayıcılar arasında "orta" ila "iyi düzeyde uyum" saptamışlardır. Hoang ve arkadaşları ise, iki akademik radyolog ve altı akademik olmayan uygulayıcıları içeren çalışmalarında; US özelliklerinden şekil ve makrokalsifikasyon için "iyi düzey uyum" saptarken, diğer kalsifikasyon tipleri ile kenar özelliğinde "önemsiz düzeyde uyum" saptamışlardır**7**. Çalışmamızdaki değerlendiriciler arasındaki "iyi ve çok iyi düzeydeki" uyum; ACR-TIRADS uygulamasının yerleşik hale gelmesine ve öncesinde yayınlanan "US raporlama sözlüğü" içerisinde yer alan US özelliklerinin uygulayıcılar tarafından benimsenmesine bağlıyoruz. Ayrıca çalışmamızda değerlendirilen nodüllerin hareketli klip görüntüler içermesi; nodüllerin daha detaylı değerlendirilerek, US özellikleri açısından kişiler arasındaki uyumu arttırmış olabilir.

ACR TIRADS seviyeleri açısından, tüm değerlendiriciler arasındaki uyum "orta düzey uyum" şeklinde idi. Asistanlar ile uzmanların ACR-TIRADS seviyeleri açısından uyumları ise, sırasıyla "orta" ve "iyi düzey" uyum şeklinde idi. Aradaki bu değişim, "punktat ekojen odak" açısından uzmanlarda daha yüksek bir uyumun görülmesi ile açıklanabilir.

Tüm nodüller ile 1 cm'den küçük nodüller ayrı değerlendirildiğinde,"ekojenisite" ve "punktat ekojen odak" özelliklerinde uyum, 1 cm altındaki nodüllerde "orta derece uyum" olarak saptandı.

Sonuç olarak; ACR-TIRADS sisteminde; yaptığımız tek merkezli yaptığımız çalışma ile, nodülün US özelliklerinin değerlendirilmesinde ve ACR-TIRADS seviyesinin saptanmasında önemli bir uyum saptanmıştır. Bu da, günlük tiroid kliniği nodüllerin belli bir standart içinde tutarlı biçimde değerlendirilmesine imkan verebilir.

Kaynaklar

1. Ezzat S, Sarti DA, Cain DR, Braunstein GD. Thyroid incidentalomas. Prevalence by palpation and ultrasonography. Arch Intern Med 1994;154: 1838-40.
2. Horvath E, Majlis S, Rossi R, et al. An ultrasonogram reporting system for thyroid nodules stratifying cancer risk for clinical management. J Clin Endocrinol Metab 2009;94: 1748-51.
3. Kwak JY, Han KH, Yoon JH, et al. Thyroid Imaging Reporting and Data System for US features of nodules: a step in establishing better stratification of cancer risk. Radiology 2011;260: 892-9.
4. Park JY, Lee HJ, Jang HW, et al. A proposal for a thyroid imaging reporting end data system for ultrasound features of thyroid carcinoma. Thyroid 2009; 19: 1257-74.
5. Grant EG, Tessler FN, Hoang JK, et al. Thyroid ultrasound reporting lexicon: white paper of the ACR Thyroid Imaging, Reporting and Data System (TIRADS) committee. J Am Coll Radiol 2015;12: 1272-79.
6. Tessler FN, Middleton WD, Grant EG, et al. ACR Thyroid Imaging, Reporting and Data System (TI-RADS): white paper of ACR-TIRADS committee. J Am Coll Radiol 2017;14: 587-95.
7. Hoang JK, Middleton WD, Farjat AE, Teefey SA, et al. Interobserver Variabity of Sonographic Features Used in the American College of Radiology Thyroid Imaging Reporting and Data System. AJR 2018;211: 162-67.

Tablo 1. Tüm Gözlemciler Arasında Uyum (K:0.00-0.20 Önemsiz düzeyde uyum; K:0.21-0.40 Zayıf düzeyde uyum; K:0.41-0.60 Orta düzeyde uyum; K:0.61-0.80 İyi düzeyde uyum; K:0.81-1.00 Çok iyi düzeyde uyum)

Özellik	Gözlemciler Arası Uyum (%)	K	95%CI	p
Kompozisyon	90,52	0,86	0,80-0,91	p<0,05
Ekojenite	75,88	0,68	0,62-0,74	p<0,05
Şekil	80,69	0,71	0,64-0,78	p<0,05
Kenar	79,41	0,73	0,66-0,79	p<0,05
Ekojen odak yok	69,66	0,39	0,31-0,47	p<0,05
Büyük comet tail	81,92	0,64	0,56-0,72	p<0,05
Makrokalsifikasyon	94,36	0,89	0,83-0,94	p<0,05
Periferik Kalsifikasyon	96,03	0,92	0,87-0,97	p<0,05
Punktat ekojen odak	82,45	0,65	0,57-0,73	p<0,05
ACR TIRADS seviyesi	66,58	0,58	0,52-0,65	p<0,05

Tablo 2. Asistanlar Arasında Uyum (K:0.00-0.20 Önemsiz düzeyde uyum; K:0.21-0.40 Zayıf düzeyde uyum; K:0.41-0.60 Orta düzeyde uyum; K:0.61-0.80 İyi düzeyde uyum; K:0.81-1.00 Çok iyi düzeyde uyum)

Özellik	Gözlemciler Arası Uyum (%)	K	%95CI	p
Kompozisyon	91,4	0,87	0,81-0,93	p<0,05
Ekojenisite	71,5	0,62	0,55-0,69	p<0,05
Şekil	84,0	0,76	0,69-0,83	p<0,05
Kenar	78,6	0,71	0,64-0,78	p<0,05
Ekojen odak yok	76,5	0,53	0,42-0,64	p<0,05
Büyük comet tail	79,6	0,59	0,49-0,69	p<0,05
Makrokalsifikasyon	93,8	0,88	0,81-0,94	p<0,05
Periferik kalsifikasyon	96,0	0,92	0,87-0,97	p<0,05
Punktat ekojen odak	79,6	0,59	0,49-0,70	p<0,05
ACR TIRADS seviyesi	66,8	0,59	0,51-0,66	p<0,05

Tablo 3. Uzmanlar Arasında Uyum (K:0.00-0.20 Önemsiz düzeyde uyum; K:0.21-0.40 Zayıf düzeyde uyum; K:0.41-0.60 Orta düzeyde uyum; K:0.61-0.80 İyi düzeyde uyum; K:0.81-1.00 Çok iyi düzeyde uyum)

Özellik	Gözlemcler arası uyum (%)	K	95%CI	p
Kompozisyon	90,4	0,86	0,80-0,93	p<0,05
Ekojenisite	80,3	0,74	0,66-0,82	p<0,05
Şekil	87,0	0,81	0,73-0,88	p<0,05
Kenar	81,2	0,75	0,67-0,83	p<0,05
Ekojen odak yok	58,6	0,17	0,05-0,30	p<0,05
Büyük comet tail	85,1	0,70	0,60-0,81	p<0,05
Makrokalsifikasyon	94,4	0,89	0,82-0,96	p<0,05
Periferik Kalsifikasyon	96,3	0,93	0,87-0,98	p<0,05
Punktat ekojen odak	85,1	0,70	0,60-0,81	p<0,05
ACR TIRADS seviyesi	69,4	0,62	0,53-0,70	p<0,05

Tablo 4. <1 cm nodüllerde Tüm Gözlemciler Arasında Uyum (K:0.00-0.20 Önemsiz düzeyde uyum; K:0.21-0.40 Zayıf düzeyde uyum; K:0.41-0.60 Orta düzeyde uyum; K:0.61-0.80 İyi düzeyde uyum; K:0.81-1.00 Çok iyi düzeyde uyum)

Özellik	Gözlemciler arası uyum (%)	K	95%CI	p
Kompozisyon	96,4	0,95	0,87-1,00	p<0,05
Ekojenisite	61,9	0,49	0,34-0,64	p<0,05
Şekil	85,7	0,79	0,64-0,93	p<0,05
Kenar	78,0	0,71	0,52-0,89	p<0,05
Ekojen odak yok	69,0	0,38	0,14-0,62	p<0,05
Büyük comet tail	83,9	0,76	0,61-0,91	p<0,05
Makrokalsifikasyon	95,2	0,90	0,77-1,00	p<0,05
Periferik kalsifikasyon	92,9	0,86	0,70-1,00	p<0,05
Punktat ekojen odak	70,8	0,42	0,22-0,61	p<0,05
ACR TIRADS seviyesi	83,0	0,79	0,64-0,94	p<0,05

Tablo 5. <1 cm nodüllerde Asistanlar Arasında Uyum (K:0.00-0.20 Önemsiz düzeyde uyum; K:0.21-0.40 Zayıf düzeyde uyum; K:0.41-0.60 Orta düzeyde uyum; K:0.61-0.80 İyi düzeyde uyum; K:0.81-1.00 Çok iyi düzeyde uyum)

Özellik	Gözlemciler arası uyum (%)	K	95%CI	p
Kompozisyon	96,9	0,95	0,87-1,00	p<0,05
Ekojenisite	52,1	0,49	0,34-0,64	p<0,05
Şekil	85,4	0,79	0,64-0,93	p<0,05
Kenar	78,1	0,71	0,52-0,89	p<0,05
Ekojen odak yok	72,9	0,38	0,14-0,62	p<0,05
Büyük comet tail	79,6	0,76	0,61-0,91	p<0,05
Makrokalsifikasyon	92,7	0,90	0,77-1,00	p<0,05
Periferik kalsifikasyon	90,6	0,86	0,70-1,00	p<0,05
Punktat ekojen odak	64,6	0,42	0,22-0,61	p<0,05
ACR TIRADS seviyesi	83,0	0,79	0,64-0,94	p<0,05

Tablo 6. <1 cm nodüllerde Uzmanlar Arasında Uyum (K:0.00-0.20 Önemsiz düzeyde uyum; K:0.21-0.40 Zayıf düzeyde uyum; K:0.41-0.60 Orta düzeyde uyum; K:0.61-0.80 İyi düzeyde uyum; K:0.81-1.00 Çok iyi düzeyde uyum)

Özellik	Gözlemcler arası uyum (%)	K	95%CI	p
Kompozisyon	95,8	0,92	0,75-1,00	p<0,05
Ekojenisite	70,8	0,42	0,22-0,61	p<0,05
Şekil	91,7	0,87	0,71-1,00	p<0,05
Kenar	77,1	0,69	0,46-0,93	p<0,05
Ekojen odak yok	58,3	0,17	0,16-0,49	p<0,05
Büyük comet tail	83,3	0,67	0,37-0,96	p<0,05
Makrokalsifikasyon	100	1,00	1,00-1,00	p<0,05
Periferik kalsifikasyon	95,8	0,92	0,75-1,00	p<0,05
Punktat ekojen odak	83,3	0,67	0,37-0,96	p<0,05
ACR TIRADS seviyesi	85,4	0,82	0,62-1,00	p<0,05

Genitoüriner Sistem Radyolojisi

SS-077

Bİ-PARAMETRİK PROSTAT MRG, MULTİ-PARAMETRİK MRG İLE KARŞILAŞTIRILDIĞINDA PROSTAT KANSERİ TESPİTİ İÇİN BENZER TANISAL DOĞRULUK ORANLARI SUNAR

Ayşegül Görmez[1], Osman Melih Topçuoğlu[1]

[1]*Yeditepe Üniversitesi Hastanesi Radyoloji AD*

Giriş ve Amaç: Prostat kanseri tanısında yeni bir teknik olarak bi-parametrik prostat manyetik rezonans görüntüleme (bp-MRG) basit, kısa süren bir inceleme olup intravenöz kontrast madde uygulaması olmadan yalnızca iki sekans içerir (T2 ağırlıklı görüntüleme ve DWI) ve yaklaşık 15 dakika sürer. Biyopsi öncesi triyaj testi olarak avantajlı özellikleri olan bp-MRG'nin prostat kanserinin kesin tanısı için yeterli olabileceği bildirilmiştir (1, 2-7). Bu çalışmanın amacı prostat kanseri tanısında bi-parametrik prostat manyetik rezonans görüntülemenin (bp-MRG) tanısal doğruluğunu standart multiparametrik prostat MRG (mp-MRG) ile karşılaştırmaktır.

Gereç ve Yöntem: Prostat kanseri şüphesi olan, daha önce biyopsi yapılmamış veya daha önce yapılmış biyopsi sonucu negatif olan hastaların 3 Tesla MRG'de elde olunan önce bp-MRG'leri, ardından mp-MRG'leri retrospektif olarak değerlendirildi. İki değerlendirme arasındaki zaman aralığı 1 aydı. Daha sonra Trans-rektal ultrason (TRUS) rehberliğinde genişletilmiş 12 kor biyopsi yapıldı. Patoloji sonuçları bp-MRG ve mp-MRG bulguları ile karşılaştırıldı.

Bulgular: Toplam 202 hasta dahil edilme kriterlerini karşılamış ve 158 hedef lezyon için TRUS kılavuzluğunda 90 genişletilmiş kor biyopsi uygulandı. Bp-MRG ve mp-MRG sırasıyla 78 ve 85 hastada pozitifti (Resim 1). 44 hastada prostat kanseri saptandı (42/78, bp-MRG için% 53.8 ve mp-MRG için% 43.6, 43/85). 3 bp-MRG negatif hastada dinamik kontrastlı görüntülerde kontrastlanma izlendi ve sadece 1 hastada (1/44,% 2.2) kontrastlı görüntüler tanı açısından şüphe ekledi. Bu hastanın patoloji sonucu prostat kanseri için pozitifti. Prostat kanserli 1 hastanın ise negatif bp-MRG ve mp-MRG bulguları vardı.

Sonuç: Bu çalışmada, daha kısa inceleme süresi ve maliyeti olması, intravenöz kontrast maruziyeti olmaması gibi avantajları bulunan bp-MRG, mp-MRG ile karşılaştırıldığında prostat kanseri tespit oranları benzer bulunmuştur.

Anahtar kelimeler: Biparametrik prostat MRG, Multiparametrik prostat MRG, Prostat MRG, PI-RADS.

Kaynaklar

1. Thestrup KC, Logager V, Baslev I, et al. Biparametric versus multiparametric MRI in the diagnosis of prostate cancer. Acta Radiol Open. 2016;5:2058460116663046.
2. Di Campli E, Delli Pizzi A, Seccia B, et al. Diagnostic accuracy of biparametric vs multiparametric MRI in clinically significant prostate cancer: Comparison between

readers with different experience. Eur J Radiol. 2018;101:17-23.
3. Niu XK, Chen XH, Chen ZF, et al. Diagnostic Performance of Biparametric MRI for Detection of Prostate Cancer: A Systematic Review and Meta-Analysis.AJR Am J Roentgenol. 2018:1-10.
4. Kuhl CK, Bruhn R, Kramer N, et al. Abbreviated Biparametric Prostate MR Imaging in Men with Elevated Prostate-specific Antigen. Radiology. 2017;285:493-505.
5. Scialpi M, D'Andrea A, Martorana E, et al. Biparametric MRI of the prostate. Turk J Urol. 2017;43:401-409.
6. Scialpi M, Prosperi E, D'Andrea A, et al. Biparametric versus Multiparametric MRI with Non-endorectal Coil at 3T in the Detection and Localization of Prostate Cancer. Anticancer Res. 2017;37:1263-1271.
7. Rais-Bahrami S, Siddiqui MM, Vourganti S, et al. Diagnostic value of biparametric magnetic resonance imaging (MRI) as an adjunct to prostate-specific antigen (PSA)-based detection of prostate cancer in men without prior biopsies. BJU Int. 2015;115:381-388.

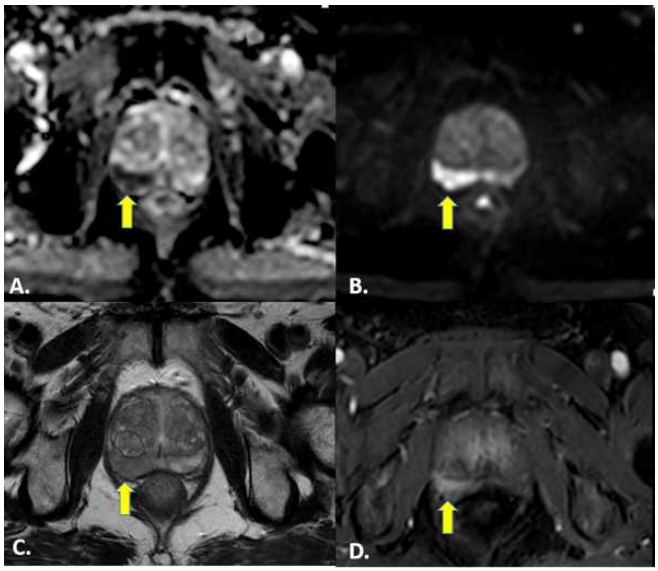

Resim 1. PSA'sı 9.8 ng / dL olan 73 yaşında bir erkeğin multiparametrik prostat MRG'si. ADC haritası (A), b = 1500 (B) ile DWI sağ arka periferik zonda difüzyon kısıtlaması göstermektedir (Ok). T2 ağırlıklı görüntü (C) karşılık gelen hipointens lezyon mevcuttur (

Genitoüriner Sistem Radyolojisi

SS-078

BÖLGEMİZDEKİ HASTA POPÜLASYONUNDA PROSTAT KANSERİ TANISINDA PI-RADS V2 REHBERİNİN ETKİNLİĞİNİN ARAŞTIRILMASI

Hasan Genç[1], Mustafa Koç[1]

[1]Fırat Üniversitesi Tıp Fakültesi Radyoloji AD.

Giriş ve Amaç: Prostat kanseri erkeklerde görülen en sık kanser türüdür. Ölüm nedeni olarak akciğer kanserinden sonra ikinci sıradadır. 50 yaşından büyük erkeklerin %10 unda hayatlarının bir döneminde kanser gelişeceği varsayılır. Yetmiş beş yaşını geçen erkeklerin yaklaşık olarak yarısında biyopside ya da otopside prostat kanseri saptanır.

Prostat kanserinin tanısı dijital rektal muayene, laboratuar bulguları, ultrasonografi ve ultrasonografi eşliğinde biyopsiye dayanmakta olup biyopsi materyallerinin histopatolojik incelemesi tanıda altın standart olarak kabul edilmektedir. İnvaziv bir yöntem olan biyopsinin yerini alabilecek noninvaziv yöntemler her zaman araştırma potansiyeli taşımaktadır.

Günümüzde Manyetik Rezonans Görüntüleme (MRG) tekniklerindeki ilerlemeler prostat kanserini saptamada tanısal doğruluğu geliştirme için ciddi bir potansiyel olarak görülmektedir. Bizler de bu çalışmada tanısı halen dijital rektal muayene, laboratuar bulguları, ultrasonografi ve ultrasonografi eşliğinde biyopsiye dayanan prostat kanserinin hızlı ve noninvaziv bir yöntem olan MRG ile tanılanmasının etkinliğini ve yanısıra dinamik kontrastlı görüntülemeye diffüzyon ağırlıklı görüntülerin de eklenmesi ile elde edilecek multiparametrik MR görüntülemenin de etkinliğini; hastalarımızın MR sonuçları ile biyopsi sonuçlarını karşılaştırarak saptamayı amaçladık.

Gereç ve Yöntem: Bu çalışma için girişimsel olmayan araştırmalar etik kurulundan onay alındı. Çalışmaya dahil olan tüm hastalara ve kontrol grubuna hem sözlü hem de yazılı bilgi verilerek yazılı onam alındı.

Ocak 2016-Mart 2019 tarihinde polikliniklere başvuran ve prostat kanseri lehine pozitif muayene ve laboratuar bulgularına sahip olmaları sebebi ile prostat biyopsisi endikasyonu konulan, daha önce prostat kanseri tanısı almamış olan, prostat biyopsisi geçirmemiş olan, çalışma hakkında bilgilendirilen ve aydınlatılmış onamları alınan, MR Ünitemizde incelemeye dahil olduktan sonra 12/14-kor prostat biyopsisine tabii tutulan ve biyopsi materyalleri histopatolojik incelemeye alınıp sonuçlanan hastalar (n:52) prostat biyopsilerinden önce MR görüntülemeye alınmıştır,

Çalışma dahilinde incelenen tüm prostat çekimleri 3T alan gücüne sahip Philips Ingenia (Best, Hollanda) MRG ünitesinde pelvik koil ile aksiyel-koronal-sagittal T2A, aksiyel (b=1500) DAG, aksiyel dinamik kontrastlı inceleme sekansları alınmış ve seminal veziküllerin süperiorundan prostatik apekse kadar olan alan için çekimler gerçekleştirildi. T2 ağırlıklı aksial, koronal ve sagittal görüntüleme, 3 fazlı (30., 60. ve 90. saniye) aksial T1 ağırlıklı dinamik kontrastlı görüntüleme ile difüzyon ağırlıklı görüntülemeler ve otomatik oluşturulan ADC haritaları alındı. MR incelemeye dahil olan 52 hasta, 12/14-kor prostat biyopsisine tabii tutuldu ve tümünün biyopsi materyalleri histopatolojik incelemeye alındı. Son aşamada retrospektif olarak MR bulguları ile biyopsi sonuçları karşılaştırıldı. Çekim işlemi bitirildikten sonra tüm görüntüler Picture Archiving and Communication System (PACS) ve iş istasyonlarına gönderildi.

Manyetik rezonans incelemeleri tamamlanan hastalara lidokain enjeksiyonu sonrası transrektal ultrasonografi eşliğinde (Siemens Sonoline G20; EC 9-4 transduser) 18 G iğneler ile 12/14-kor prostat biyopsisi yapıldı ve biyopsi materyalleri patolojik incelemeye alındı.

Manyetik rezonans yorumları histopatoloji sonuçlarından önce yapıldı. MRG incelemesinde öncelikle lezyon varlığı araştırıldı. Lezyon var ise lokalizasyonu tariflendi.

T2A incelemede lezyonun sinyal intensitesinin yüksekliği ve düşüklüğü ile homojen veya nonhomojenliği, sınırları ve şekline; dinamik kontrastlı serilerde lezyonun kontrastlanma ve washout paternine, diffüzyon ağırlıklı görüntülemede lezyonun diffüzyon kısıtlılığı oluşturup oluşturmamasına ve ADC haritalamada lezyon alanının sinyal özelliği ve sinyal değerlerine bakıldı.

T2 ağırlıklı görüntülerde homojen düşük intensite, kötü sınırlı düzensiz kenarlar veya lentiküler şekil ile üretraya veya fibromuskuler stromaya invazyon bulguları tüm zonlarda kanser için pozitif bulgular olarak kabul edildi. Hastanın öyküsü ve klinik bulguları da gözönünde bulundurulduğu halde benign/malign ayrımı net yapılamayan olgular şüpheli pozitif olarak kaydedildi. Post biyopsi hemorajileri de tümör dokusunu taklit edebileceğinden MR görüntülemeler biyopsi tarihinden önce elde edildi.

Dinamik kontrastlı serilerde kontrastlanmada hızlı artış, kısa pik zamanı ve hızlı washout malignite için pozitif bulgular lehine değerlendirildi. Periferal zondaki prostatit alanı da kontrast tutulumu göstermektedir. Ancak prostatitin öncelikle klinik bir tanı olması sebebi ile ayrım kolaydır. Transizyonel zonda ise normalde ya da yüksek vaskülariteli BPH nodülü varlığında da kontrast tutulumu olduğundan bu bölge kontrastlı serilerde kanser açısından kör kalabilir. Bu tür durumlardada benign/malign ayrımı yapılamadığında lezyonlar şüpheli pozitif olarak kabul edildi.

Diffüzyon kısıtlılığı gösteren alanlar ile ADC haritalarında çevre dokuya oranla daha düşük ADC gösteren alanlar prostat kanseri için pozitif olarak kabul edilmiş olup, ölçülen ADC değerleri ve kontrol grubu hastalarının ADC değerleri ölçülüp kaydedilmiştir.Transizyonel zonda benign değişimler çok değişken diffüzyon kısıtlılığı gösterdiğinden benign değişimler varlığında bu bölgedeki kanser belirginliği azalmaktadır. Benign/malign ayrımı yapılamayan olgular bu parametre için de şüpheli pozitif olarak kabul edildi.

İstatistiksel analiz için şüpheli pozitif şeklinde değerlendirilen olgular da negatif olarak sınıflandırıldı.

Patolojik inceleme ekibi MR yorumlarından habersiz olarak patolojik incelemelerini tamamladı. Son aşamada geriye dönük olarak MRG sonuçları ile histopatolojik inceleme sonuçları karşılaştırıldı.

Bulgular: Çalışmamızda ölçülen Sensitivite, spesifite ile negatif ve pozitif prediktif değerleri sırasıyla %67.8, %66.6, %64ve %70 olarak hesaplan

dı. Prostate Reporting and Data System versiyon 4 ve 5 olan hastalarda ve benign histopatolojik sonuçları olan hastaların ADC ölçümleri hesaplanmış ve her bir hasta için (n:28) patoloji sonucuna göre malignite saptanan kadranların ortalama ADC değeri 0.53 x10-3 mm2, olarak ölçülmüş olup, toplanan kontrol grubunda (n:28) ise patoloji sonucuna göre benignite saptanan kadranların ortalama ADC değeri 1.26x10-3mm2 olup, bağımsız örneklem T Tesinde çalışılmış ve ADC değerleri malign kadranlarda benign kadranlara göre anlamlı olarak daha düşük bulunmuştur ($p<0.001$).

Çalışmamızda adenokanser olarak raporlanan 15 hastada bölgesel Lenf Nodu (LN) tutulumu varken,13 hastada bölgesel LN tutulumu mevcut değildi.Prostatizm bulgularına sahip; yaş ortalaması 65,1, prostat spesifik antijen (PSA) değerleri ortalaması 12.31 ng/ml (3.35-100) hastaların (n:52) prostat volümleri hesaplanıp bu volümler ile patolojik sonuçlar arasındaki korelasyon incelenmiştir . şüpheli olarak görülen hastalarda, PIRADS dışında destek amaçlı PSA yoğunluklarına başvurulmuş olup, literatürde yapılmış olan çalışmalar ile uyumlu sonuçlar elde edilmiştir. PSAD, PSA'nın US ile saptanan prostat hacmine bölünmesi ile bulunur PSA değerleri ortalaması 12.31 ng/ml (3.35-100) ve PSA yoğunluğu ortalaması benign olgularda 0,17(0,05-0,31) benign olgularda 0,96 (0,12-4,5) ölçülmüştür.52 hastadan 1 tanesi PIRADS 1,9 tanesi PIRADS 2,15 tanesi PIRADS 3,13 tanesi PIRADS 4 ve 14 tanesi PIRADS 5 olarak skorlanmıştır.Patolojik incelemede ise 24 hasta adeno kanser, 3 ASAP, 9 adet benign prostat dokusu, 8 hasta kronik prostatit ve 4 hasta BPH ve 4 adet diğer (kronik aktif prostatit-iltihabi reaksiyon ve diğerleri) olarak raporlanmıştır.Malign lezyonların 3'ü tranzisyonel zon (%12), 21'i periferal zon (%88) kaynaklıdır. Patoloji Gleason 5(%4.1), Gleason 6(%16,6), Gleason 7(%54,1), Gleason8 (%16.6), Gleason 9(%12.5)'dir.

Tartışma ve Sonuç: Prostat kanserinin yaşla birlikte insidansı artmaktadır. Yeni prostat kanseri tanısı almış hastaların yaklaşık %75'i, 65 yaş ve üzeridir. Prostat kanserinin erken evrede yakalanmasını sağlayan tanı yöntemleri sayesinde 1970'lerden bugüne 50-59 yaş arası erkeklerde prostat kanseri insidansının belirgin bir şekilde arttığı saptanmıştır. Bu sayede daha erken yaşlarda prostat kanserine tanı konulabilmiştir. Bu sayede prostat kanseri giderek orta yaş hastalığı olmaya başlamıştır.

Prostat kanserinin MRG tanısında değeri günden güne artan bir diğer sekans ise duyarlılık artefaktlarının baskılanması ile ilgili gelişmelerle diffüzyon ağırlıklı görüntülemedir. Diffüzyon ağırlıklı görüntülerde sağlıklı periferal zonda diffüzyon kısıtlılığı mevcut değildir, ADC değerleri yüksektir. ADC değeri, difüzyon ağırlıklı MR görüntülerinden hesaplanan kantitatif bir parametredir ve ekstraselüler ekstravasküler boşluktaki su difüzyonu ile kapiller perfüzyonun kombine etkisinin göstergesidir.

Prostat kanserinin birçok tipi yavaş büyüyüp minör tedavilere ihtiyaç duyabilse de, bazı tipleri agresiftir ve çabuk yayılabilir. Erken tanı alan prostat kanserinde başarılı tedavi şansı daha yüksektir. Bu yüzden prostat kanserini erken evrede yakalamak önemlidir ancak halen güçtür. Mevcut tanı yöntemleri dijital rektal muayene, nonspesifik bir kan testi olan serum prostat spesisik antijen (PSA) değerleri ve standardize ancak hedefe yönelik olmayan bir metod olan transrektal ultrasonografi eşliğinde biyopsidir. Mevcut tanı metodlarının limitasyonları sebebi ile prostat kanseri saptamada doğruluğu geliştirecek yöntemler bulunması yönünde oldukça fazla çaba gösterilmektedir.

Anatomik T2 ağırlıklı görüntülemeye fonksiyonel MR tekniklerinin eklenmesi metabolik bilgileri, değişen hücresellik hakkında bilgi sağlayıp dokunun ve tümör vaskülaritesinin noninvaziv karakterizasyonuna yardımcı olabilir. Avrupa Ürogenital Radyoloji Birliği'nin (ESUR) bildirdiği en son konsensus anatomik T2 ağırlıklı imajların; DAG ve dinamik kontrastlı MRG olmak üzere en az iki adet fonksiyonel teknik ile kombine edilmesini önermektedir. Opsiyonel olarak MR spektroskopinin de kombinasyona dahil edilmesi önerilmektedir.

Diğer birçok organdaki tümörler gibi prostat kanseri de dinamik kontrastlı MRG'de normal çevre prostat dokusuna oranla erken ve belirgin kontrastlanma göstermektedir. Bu kontrastlanma paterninin tümör angiogenezi ile ilişkili olduğu düşünülmektedir.

Daha agresif tümörlerin; vasküler permeabilite faktörü ya da endotelial büyüme faktörü gibi anjiogenik faktörlerin üretimi ve salınımına sebep olan moleküler yolakları up regüle eden anjiogenik değişimi başlatma kabiliyetleri mevcuttur. Çalışmalar prostat kanserindeki anormal damarların sayısı arttıkça prognozun kötüleştiğini göstermektedir. Bu histolojik gözlemler prostat kanserinin noninvaziv değerlendirmesinde dinamik kontrastlı MRG'nin ilgi uyandırmasına sebep olmuştur.

Dinamik kontrastlı MRG'nin kalitatif veya görsel analizi ve prostat görüntülemesindeki kullanımı tümör damarlarının sızdıran ve daha kolayca kontrastlanan bir yapıya sahip olduğu kanısı üzerine temellenmiştir. Böylece, malign tümörler için dinamik kontrastlı MRG paterninde; erken, hızlı ve yüksek kontrastlanmayı takiben; zaman ilerledikçe normal dokunun sinyal intensitesinin yavaş ve sürekli artışının aksine, malign alanda kontrastlanmada hızlı bir düşüş beklenmektedir. Erken (arteriel) kontrastlanmanın ve morfolojik kriterlerin kullanımının; T2 ağırlıklı MRG'den daha yüksek doğruluğa ve yorumlayıcılar arasında daha az değişken yoruma sahip olduğu bildirilmiştir.

Prostat MRG'nin yorumlanması konusunda uluslararası konsensus kılavuzları halen geliştirilmektedir. Ancak majör multiparametrik MRG komponentleri üzerinde genel bir anlaşma mevcuttur. Periferal zon santral zondan ayrı değerlendirilmektedir T2 ağırlıklı görüntüleme en çok çalışılan ve en eski MR sekansıdır. Prostat kanseri doğal olarak yüksek sinyale sahip periferal zonda normal dokunun yerini alan düşük T2 sinyal intensitesi ile karakterizedir. Fakat T2 sinyal intensitesindeki fokal azalmalar benign proçeslerden de kaynaklanabileceği gibi bazı kanserler T2 ağırlıklı görüntülerde oldukça hafif bir azalma gösterdiklerinden T2 ağırlıklı görüntülerde neredeyse izointens olabilirler. Bu sebeple tek başına T2 ağırlıklı görüntüler prostat kanseri tanısı için yeterli değildir.

Radyolog, ürolog, patolog ve diğer doktorların MRG raporunda tariflenen bulguları iyi lokalize edebilmeleri ve hastayla biyopsi-tedavi opsiyonlarını tartışabilmek için PI-RADS v2 segmentasyon modeli oluşturularak prostat 36, seminal veziküller iki ve eksternal üretral sfinkter bir bölüm olmak üzere toplam 39 bölüme ayrım yapılmıştır.

Prostate Imaging Reporting and Data System versiyon 2 ile MpMR raporlarını standardize etmek ve klinik-araştırma uygulamalarında patolojik korelasyonu sağlamak için ''klinik olarak anlamlı kanser (KOAK)'' tanımı yapılmıştır.

Patoloji sonucu Gleason skoru 7 ve üstü olan (3+4 ve belirgin ancak baskın olmayan Gleason 4 komponentli), ve/veya 0.5 cc ve üstü hacim, ve/veya ekstraprostatik uzanımı olan kanserler KOAK olarak tanımlanır.

Sonuç olarak, prostat kanseri tanısında, PSA yüksekliği saptanan olgularda TRUS eşliğinde biyopsi dünya genelinde halen en çok kullanılan yöntemdir. Ancak TRUS eşliğinde biyopsi yanlış negatiflik oranı yüksek bir yöntemdir. PSA ise non-spesifik bir belirteç olup, artan sıklıkta kullanılması ile gereksiz biyopsi sayısını arttırmıştır. Bu da artan komplikasyon oranı demektir. Klinik anlamsız kanserlerin tespiti ise beraberinde getirdiği çok daha önemli bir sonuçtur. Günümüzde MpMRG noninvaziv şekilde prostat kanserini ortaya koyan en değerli yöntemdir. PI-RADS v2, MpMRG için asgari parametreler oluşturmak, terminolojide, yorumlamada ve raporlamada standardizasyonu sağlamak için geliştirilmiştir. Ayrıca prostat kanseri şüphesi olan hastalarda lezyonu saptama, lokalize etme, karakterize etme ve risk değerlendirmesinin daha iyi yapılabilmesi içinde olanaklar sağlamaktadır. Bu yöntemin tedavi edilmesi gereken asıl lezyonları (klinik anlamlı kanseri) belirleyerek, biyopsiye daha doğru rehberlik etmesi giderek önem kazanmaktadır. Bunun yanısıra belirsiz PSA yüksekliği saptanan veya kanserin ön planda düşünülmediği olgularda biyopsi ihtiyacını ortadan kaldırabilir. PI-RADS skorlamasında kullanılan

T2A, DAG ve Dinamik MRG'ye ek olarak ADC değerlerinin kantitatif ölçümününde değrelendirilmeye dahil edilerek daha doğru sonuçlar alınabileceği düşünülmüştür. Ayrıca radikal prostatektomi planlanan hastalarda işlem öncesinde yapılacak MpMRG; prostat dışına uzanımın tespitiyle hem daha doğru lokal evreleme yapılmasına, hemde cerrahiye yol göstermesine olanak tanıyacaktır. Tüm bu nedenlerden dolayı; artan çalışmalar e şliğinde multiparametrik prostat MRG'nin modifiye edilerek kanser şüphesi bulunan olgularda hem biyopsi öncesi hemde cerrahi öncesi değerlendirme testi olarak kullanılabileceği düşünülmektedir.

Anahtar kelimeler: Prostat kanseri, multiparametrik, manyetik rezonans görüntüleme, PIRADS v2

Kaynaklar

1.Puech P, Sufana Iancu A, Renard B, Villers A, Lemaitre L. Detecting prostate cancer with MRI: why and how. Diagn Interv Imaging 2012; 93: 268–278.
2. Engelbrecht MR, Puech P, Colin P, Akin O, Lemaitre L, Villers A. Multimodality magnetic resonance imaging of prostate cancer. J Endourol 2010; 24: 677–684
3. Hoeks CM, Barentsz JO, Hambrock T. Prostate cancer: multiparametric MR imaging for detection, localization, and staging. Radiology 2011; 261: 46–66
4. Kim CK, Park BK, Kim B. High-b-value diffusion-weighted imaging at 3 T to detect prostate cancer: comparisons between b values of 1, 000 and 2, 000 s/mm2. AJR Am J Roentgenol 2010; 194: 33–37.
5. Yağci AB, Ozari N, Aybek Z, Düzcan E. The value of diffusion-weighted MRI for prostate cancer detection and localization. Diagn Interv Radiol 2011; 17: 130-4.
6. Verma S, Rajesh A, Morales H. Assessment of aggressiveness of prostate cancer: correlation of apparent diffusion coefficient with histologic grade after radical prostatectomy. AJR 2011; 196: 374–381.
7. Turkbey B, Shah VP, Pang Y. Is apparent diffusion coefficient associated with clinical risk scores for prostate cancers that are visible on 3-T MR images? Radiology 2011; 258:488–495.
8. Huisman HJ, Engelbrecht MR, Barentsz JO. Accurate estimation of pharmacokinetic contrast-enhanced dynamic MRI parameters of the prostate. J Magn Reson Imaging 2001; 13: 607-614.
9. Ocak I, Bernardo M, Metzger G, Barrett T, Pinto P, Albert PS, Choyke PL. Dynamic Contrast-enhanced mrı of prostate cancer at 3t: a study of pharmacokinetic parameters. AJR Am J Roentgenol 2007; 189: 849.
10. Verma S, Rajesh A, Morales H. Assessment of aggressiveness of prostate cancer: correlation of apparent diffusion coefficient with histologic grade after radical prostatectomy. AJR 2011; 196: 374–381.
11. Turkbey B, Shah VP, Pang Y. Is apparent diffusion coefficient associated with clinical risk scores for prostate cancers that are visible on 3-T MR images? Radiology 2011; 258:488–495.
12. Hambrock T, Samford DM, Huisman HJ. Relationship between apparent diffusion coefficients at 3.0-T MR imaging and Gleason 13. Barentsz JO, Richenberg J, Clements R, Choyke P, Verma S, Villiers G, et al. ESUR prostate MR guidelines 2012. Eur Radiol 2012; 22: 746-757.
14. Hamoen EH, de Rooij M, Witjes JA, Barentsz JO, Rovers MM. Use of the Prostate Imaging Reporting and Data System (PI-RADS) for Prostate Cancer Detection with Multiparametric Magnetic Resonance Imaging: A Diagnostic Meta-analysis. Eur Urol 2015; 67: 1112-1121.
15. Prostate Imaging and Reporting and Data System: Version 2, PI-RADS Steering Committee, 2014..

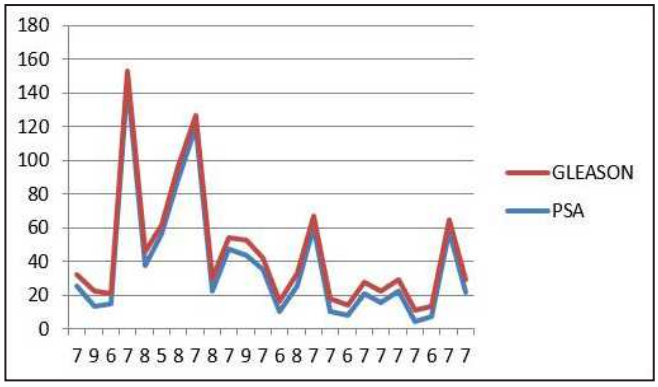

Şekil 1. PSA ile Gleason korelasyonu

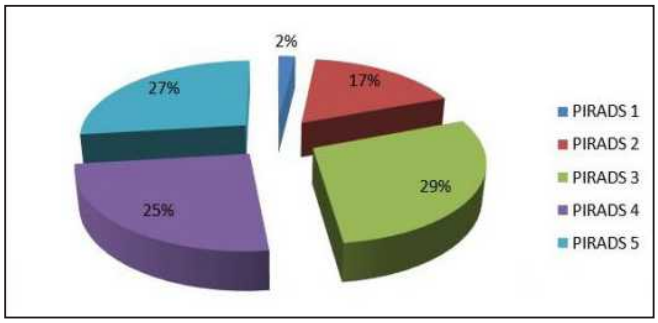

Şekil 2. Çalışmamızdaki olguların PIRADS skor oranları

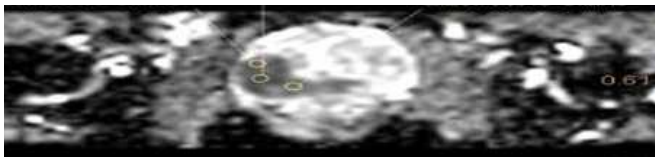

Resim 1. ADC



Resim 2.

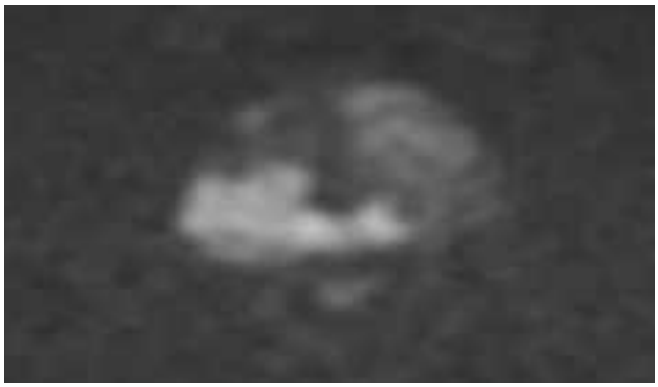

Resim 3. DAG

Görüntüleme Bilişimi

SS-079

TEKRARLAYAN GADODİAMİD UYGULAMASI NORMAL BÖBREK FONKSİYONU OLAN SIÇAN BÖBREĞİNDE YAPISAL DEĞİŞİKLİKLERLE İLİŞKİLİ OLABİLİR

Türker Acar[1], Canberk Tomruk[3], Ahmet Bozer[2], Yiğit Uyanıkgil[3]

[1]Ottawa Üniversitesi Tıp Fakültesi ve Ottawa Hastanesi Araştırma Enstitüsü, Radyoloji AD, Kanada; Sağlık Bilimleri Üniversitesi Bozyaka Eğitim ve Araştırma Hastanesi, Radyoloji Bölümü, İzmir
[2]Sağlık Bilimleri Üniversitesi Bozyaka Eğitim ve Araştırma Hastanesi, Radyoloji Bölümü, İzmir
[3]Ege Üniversitesi Tıp Fakültesi, Histoloji AD, İzmir

Amaç: Bu preklinik çalışmada, tekrarlayan Gadolinyum Bazlı Kontrast Maddeye (GBKM) maruz kalan normal böbrek fonksiyonlarına sahip sıçan böbreklerinde histolojik değişikliklerin olup olmadığını araştırmayı amaçladık.

Yöntem: Normal böbrek fonksiyonuna sahip iki grup (n = 6) Wistar cinsi albino erkek sıçan çalışmaya dahil edildi. Gruplar, Grup 1: kontrol (GBKM uygulanmayan grup); Grup 2: intravenöz GBKM uygulanmış grup olarak düzenlendi. GBKM Grup 2'ye haftada iki kez lateral kuyruk veninden (2.5 mmol/kg, Gadodiamid) olmak üzere toplam kümülatif doz olarak 15 mmol IV GBKM verildi. Enjeksiyonlar bittikten sonra bir hafta beklenildi ve tüm ratlar yüksek doz anestezi altında sakrifiye edilerek böbrek dokuları çıkartıldı. Sakrifikasyon hemen öncesinde ve diseksiyon sonrası tüm ratların tüm vücut ağırlıkları ve sağ/sol böbrek ağırlıkları hassas terazide tartılıp not edildi. Ağırlıkların karşılaştırılmasında Kruskal-Wallis testi kullanıldı. Histolojik inceleme için dokular hematoksilen-eozin ile boyandı ve ardından iki uzman histolog tarafından gözlemsel histopatolojik inceleme yapıldı.

Bulgular: Tablo 1'de ağırlık ortalamaları, median, standart sapma ve minimum maksimum değerleri özetlenmiştir. Buna göre gruplar total ağırlıklar ve böbrek ağırlıkları açısından istatistiksel olarak fark gözlenmedi (total ağırlık p=0,218; sağ böbrek p=0,262; sol böbrek p=0,212). Kontrol grubunda histopatolojik bulgu izlenmedi. Ancak, Gadodiamid uygulanan Grup 2'de Bowman kavitesinde volümsel artış, mesangial dokuda orta dereceli vakuolizasyon izlendi. Kapiller damarlarda vazodilatasyon, mesangial hücre vakuolizasyonu ve hücresel düzeyde ödem GBKM'ya maruz kalan ratlarda gözlemlenen diğer bulgulardandı. Ayrıca, Grup 2'de distal tübül epitelinde hafif ile orta derecede silikleşme görüldü. Resim 1'de histopatolojik bulgular özetlenmiştir.

Sonuç: Tekrarlayan Gadodiamid uygulaması normal böbrek fonksiyonuna sahip ratlarda uzun dönemde histolojik değişikliklere sebep olabilmektedir. Günümüzde, lineer yapıdaki GBKM'ler kontrastlı MR istenen hastalarda beyin birikimi nedeniyle tercih edilmemektedir. Bizim bu preklinik çalışmamızda normal böbrek fonksiyonları altında bile böbreklerde histolojik değişiklikler olabileceği gösterilmiştir. Bu nedenle, lineer GBKM uygulanması özellikle sık kontrastlı MR için refere edilen onkoloji hastalarında sadece Gadolinyum'un doku birikimi için değil ayrıca böbrek üzerine olası histopatolojik etkileri nedeniyle tekrar gözden geçirilmelidir.

Anahtar kelimeler: MR, kontrast madde, Gadodiamid, böbrek histopatolojisi

Kaynaklar

1. Ersoy H, Rybicki FJ. Biochemical safety profiles of gadolinium-based extracellular contrast agents and nephrogenic systemic fibrosis. J Magn Reson Imaging [Internet]. 2007 Nov
2. Cowper SE, Robin HS, Steinberg SM, Su LD, Gupta S, LeBoit PE. Scleromyxoedema-like cutaneous diseases in renal-dialysis patients. Lancet (London, England) [Internet]. 2000 Sep 16
3. Grobner T. Gadolinium--a specific trigger for the development of nephrogenic fibrosing dermopathy and nephrogenic systemic fibrosis? Nephrol Dial Transplant [Internet]. 2006 Apr 1
4. Cite https://www.accessdata.fda.gov/drugsatfda_docs/label/2014/022066s007,020123s043lbl.pdf with a Browser Plugin - Mendeley Web Importer

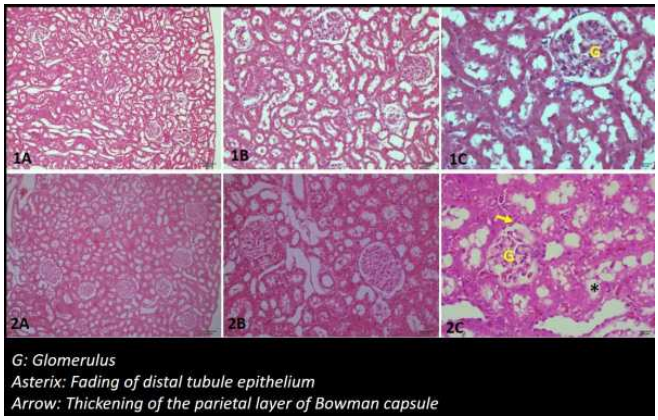

G: Glomerulus
Asterix: Fading of distal tubule epithelium
Arrow: Thickening of the parietal layer of Bowman capsule

Resim 1

Tablo 1. Ratların toplam ağırlıkları ve sağ/sol böbrek ağırlıkları

Grup 1	Total Ağırlık	Sağ Böbrek	Sol Böbrek
Ortalama	337,54	2,03	2,05
Median	335,00	1,96	1,99
Std. D	31,16	0,23	0,21
Minimum	299,00	1,87	1,82
Maximum	386,09	2,49	2,33
Grup 2	Total Ağırlık	Sağ Böbrek	Sol Böbrek
Ortalama	352,10	2,11	2,01
Median	351,40	2,10	1,95
Std. D	4,026	0,30	0,24
Minimum	347,60	1,70	1,80
Maximum	359,10	2,50	2,40

Abdominal Radyoloji

SS-080

BOSNİAK TİP 3 KİSTLERİN ALT GRUPLARININ (3S - 3N) MALİGNİTE ÖNGÖRÜ DEĞERİ

Gülşen Yücel Oğuzdoğan[1], Zehra Hilal Adıbelli[1], Ertuğrul Şefik[1], İbrahim Halil Bozkurt[1]

[1]SBÜ İzmir Bozyaka Eğitim ve Araştırma Hastanesi

Giriş ve Amaç: Tüm RCClerin %7'si kistik kitleler olup kistik lezyonlar Bosniak(B) sınıflamasında,malignite riskinine göre 5 grupta değerlendirilmektedir(1,2).B1-2 kistler benign kabul edilmektedir. B4 lezyonlar ise çoğunlukla malignder ve tedavisi cerrahidir.B2F-B3 grubunda ise maliginite riski%5-%51dir.(15)Bu sebeple B2F kistler takip edilirken;B3 kistler sıklıkla opere edilir.Ancak bu durumda B3 lezyonlarda yaklaşık %49 oranında gereksiz cerrahi yapıldığı anlaşılmaktadır.(4)Yakın zamanda yapılan bir çalışmada B3 kistlerin takip edilmesi ya da eksizyon kararı için uygun hastaları belirlemek amacıyla bu kistler 3s septal kontrastlanma,3n septa ve/veya duvarda nodüler solid komponenti olan kistler olarak subgruplara ayrılmıştır(6). Biz bu çalışmada malignite riski düşük olan hastaları belirlemek ve aktif gözlem için potansiyel adayları tanımlamak için B3 kistlerin(3s ve 3n) subgruplarının malignite öngörüsünü değerlendirdik.

Gereç ve Yöntem: Ocak 2010-Aralık 2018 arasında 3 merkezde böbrek kitlesi nedeniyle opere olan 633 hasta geriye dönük olarak değerlendirildi.Solid lezyonlar,önceki böbrek cerrahisi/böbrek kisti tedavisi olan hastalar,B1-2 kistler,histolojik-radyolojik verileri olmayan ve çoklu kompleks kistleri olan hastalar çalışma dışında bırakıldı. Son olarak,106 hasta(≥B3) çalışmaya dahil edildi.

Preop. BT/ MRG'ler,histopatolojik tanılarından habersiz 2 radyolog tarafından incelendi.Kistik lezyonlar,radyologlar tarafından Bosniak'a göre gruplandırıldı.B3 kistler,Pruthi ve ark tarafından daha önce tarif edildiği gibi 3n ve 3s olarak sınıflandırıldı(6)(Şekil 1).Hasta

özellikleri, radyolojik ve histopatolojik bulgular kaydedildi.Daha sonra çalışma grubu 3'e ayrıldı.Grup1 B3s,Grup2 B3n ve Grup3 B4 kistlerden oluşuyordu.3 grup radyolojik bulgular,histopatolojik sonuçlar ve sağkalım sonuçlarına göre karşılaştırıldı.

Bulgular: B3s grubunda 37,B3n grubunda 15,B4 grubunda 54 hasta vardı.Histopatolojik incelemede hastaların 81'inde malign sonuç alınmıştı.Malignite,B3n grubunda 13(%86.7),B3s grubunda 20(%54.1),B4 grubunda 38(%70.37) olup B3n grubunda,B3s'ten istatistiksel olarak anlamlı derecede yüksekti.Tümörlerin çoğu B3 lezyonlarda böbrekle sınırlıyken,sadece 3s'teki 1 hastada ekstrakapsüler yayılım vardı.Genel B3 grubunda 1i hariç tüm tümörler Fuhrman1-2 olarak derecelendirildi;3s'te sadece 1 lezyon Fuhrman3 olarak derecelendirildi.B3 grubunda ortalama 35.3 ay takipte nüks ve mortalite görülmedi.B4 lezyonlarda malignite oranı %88,9 ve %41,6'sı yüksek dereceli tümörlerdi(Fuhrman 3-4).B4 grubunda 4 hastada lokal nüks gelişti.Bosniak sınıflamasına göre kistlerin malignite oranları Şekil 2'de verilmiştir.

Tartışma ve Sonuç: Kistik RCCler,solid olanlara göre daha iyi prognoza sahiptir(9,10).Ayrıca B3 tümörlerin Fuhrman derecesinin düşük olduğu bildirilmiştir.(14)Bizim çalışmamızda B3 lezyonu olan 52 hastanın 33'ünde malignite saptanmış olup izlem sırasında nüks/metastaz saptanmamıştır.

B3 lezyonlarda,malignite riski operasyon kararı için önemlidir. Çalışmamızda, 3n ve 4 için malignite oranları %86.7-%88.9idi.3s için %54.1idi.Bu bulgu 3nlerin daha agresif olduklarını ve B4 gibi davrandıklarını göstermektedir;bununla birlikte 3s'lerin daha benign karakterde olduğu görüldü.

Aktif gözlem,B3s lezyonları için çok daha uygun olabilir.B3n kistlerin ise cerrahi için aday olduğunu düşünüyoruz.

Anahtar kelimeler: Renal cysts; Bosniak classification; nodularity ; histopathology

Kaynaklar

1. Ascenti g, Mazziotti S, Zimbaro G et al (2007) Complex cystic renal masses: characterization with contrast-enhanced US. Radiology 243: 158-165
2. Warren KS, McFarlane J (2005) The Bosniak classification of renal cystic masses. BJU Int 95:939-42.
4. Schoots IG, Zaccai K, Hunink MG, Verhagen PCMS. Bosniak classification for cmplex renal cyts reevaluated: a systematic review. J Urol 2017;198:12-21.
5. Israel GM and Bosniak MA: An update of the Bosniak renal cyst classification system. Urology 2005; 66: 484.
6. Pruthi DK, Liu Q, Kirkpatrick IDC, Gelfond J, Drachenberg DE. Long term surveillance of complex cystic masses and heterogeneity of Bosniak 3 lesions. J Urol 2018;200:1192-9.
9. Donin N.M., Mohan S., Pham H., et al: Clinicopathologic outcomes of cystic renal cell carcinoma. Clin Genitourin Cancer 2015; 13: pp. 67-70
10. Weibl P, Hora M, Kollarik B et al. Management, pathology and outcomes of Bosniak category 2F and 3 cystic renal lesions. World J Urol. 2015;33:295.
14. Reese AC, Johnson PT, Gorin MA, Pierorazio PM, Allaf ME, Fishman EK, et al. Pathological characteristics and radiographic correlates of complex renal cysts. Urol Oncol. 2014 Oct;32(7):1010-6. doi: 10.1016/j.urolonc.2014.02.022.
15.Smith AD, Remer EM, Cox KL et-al. Bosniak category IIF and III cystic renal lesions: outcomes and associations. Radiology. 2012;262 (1): 152-60. doi:10.1148/radiol.11110888 - Pubmed citation

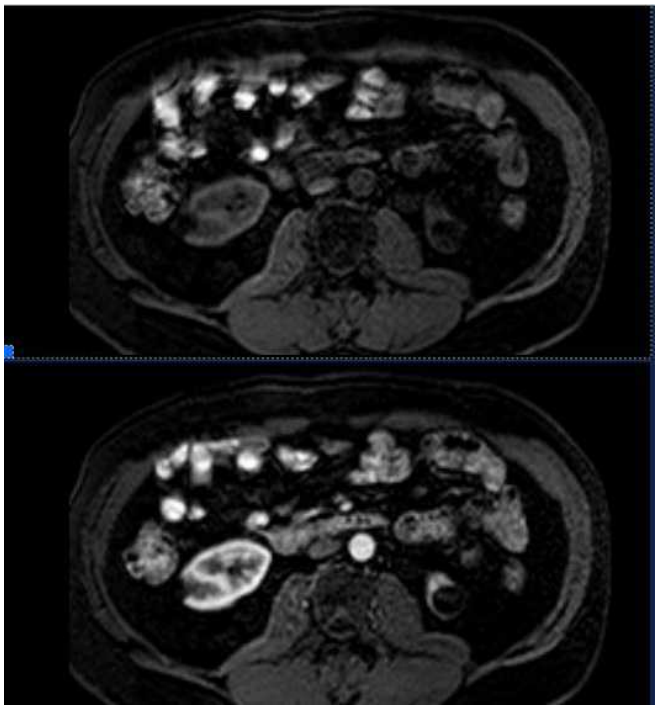

Resim 1. Septal kontrastlanma 1

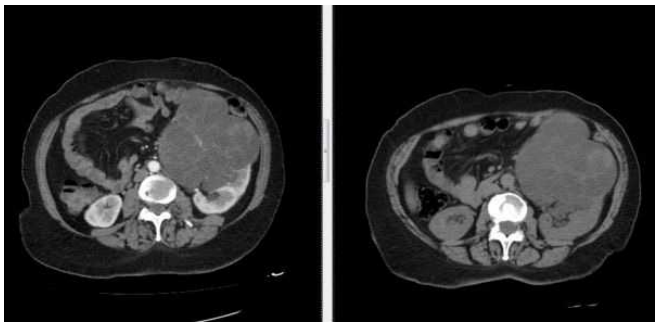

Resim 1. Septal kontrastlanma 2

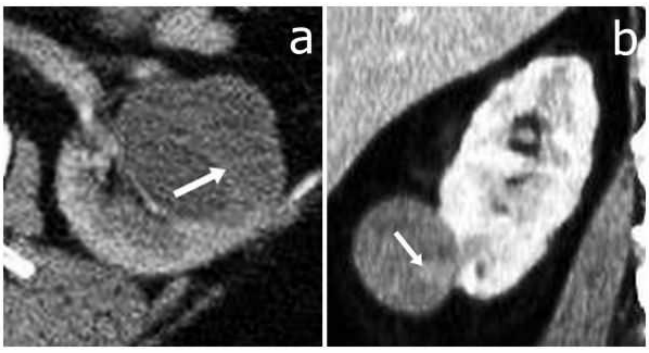

Resim 3. Septal ve nodüler kontrastlanma

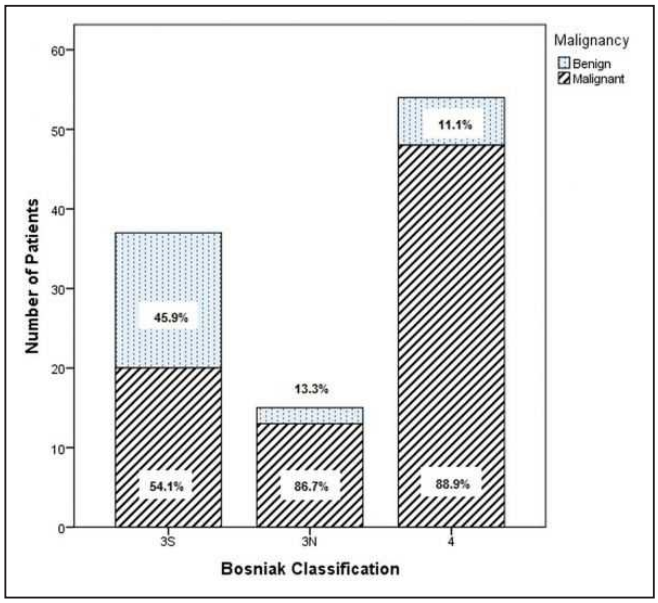

Şekil 1.



Resim 4. Nodüler kontrastlanma 1



Resim 4. Nodüler kontrastlanma 2

Data			Values (n=106)
Age (year), mean±SD (range)			56.9±13.5 (27-84)
Follow-up (months), mean±SD (range)			35.3±25.1 (1-101)
Gender, n (%)	Male		72 (67.9)
	Female		34 (32.1)
Hypertension, n (%)	Yes		28 (26.4)
Imaging method, n (%)	CT		43 (40.6)
	MRI		32 (30.2)
	CT+MRI		31 (29.2)
Tumor side, n (%)	Right		53 (50)
	Left		53 (50)
Tumor diameter (mm), mean±SD (range)			63±41.6 (16-230)
Operation type, n (%)	OPN		35 (33)
	ORN		59 (55.7)
	LPN		5 (4.7)
	LRN		7 (6.6)
Tumor location, n (%)	Endophytic		24 (22.6)
	Exophytic		82 (77.4)
Bosniak cyst classification, n (%)	Type 3 (n=52)	3s	37 (34.9)
		3n	15 (14.2)
	Type 4		54 (50.9)
Histopathologic type, n (%)	Benign		25 (23.6)
	Malign (n=81)	cRCC	59 (72.8)
		pRCC	14 (17.2)
		chRCC	4 (4.5)
		mcRCC	4 (4.5)
Pathologic T stage, n=81 (%)	T1a		34 (42)
	T1b		23 (28.4)
	T2a		8 (9.9)
	T2b		4 (4.9)
	T3a		11 (13.6)
	T3b		1 (1.2)
Fuhrmann grade, n (%)	Grade 1-2		60 (74.1)
	Grade 3-4		21 (25.9)
Surgical margin positivity, n (%)			2 (2.5)
Local recurrence, n (%)			4 (4.9)
Mortality, n (%)			10 (9.4)
Tumor specific mortality, n (%)			4 (3.8)

Tablo 1. Patients' characteristics

Tablo 2. Comparison of the groups according to the Bosniak classification

Data		Bosniak 3 (n=52) 3s (n=37)	3n (n=15)	p*	Bosniak 4 (n=54)	p*
Age (year), mean±SD (range)		52.1±13.6 (27-78)	59.5±10.5 (32-71)	**0.047**	59.5±13.6 (31-84)	**0.031**
Follow-up (months), mean±SD (range)		38.8±26.8 (1-97)	42.5±21.1 (1-94)	0.686	30.9±24.5 (2-101)	0.192
Gender, n (%)	Male	22 (59.5)	12 (80)	0.158	38 (70.4)	0.306
	Female	15 (40.5)	3 (20)		16 (29.6)	
Hypertension, n (%)	Yes	7 (18.9)	5 (33.3)	0.264	16 (29.6)	0.422
Tumor side, n (%)	Right	18 (48.6)	9 (60)	0.573	26 (48.1)	0.616
	Left	19 (51.4)	6 (40)		28 (51.9)	
Tumor diameter (mm), mean±SD (range)		60.7±48.7 (16-230)	48.9±25.5 (20-109)	0.769	68.5±39.5 (28-204)	**0.041**
Tumor location, n (%)	Endophytic	8 (21.6)	3 (20)	0.897	13 (24.1)	0.930
	Exophytic	29 (78.4)	12 (80)		41 (75.9)	
Malignancy, n (%)	Benign (n=25)	17 (45.9)	2 (13.3)	**0.026**	6 (11.1)	**<0.001**
	Malignant (n=81)	20 (54.1)	13 (86.7)		48 (88.9)	
Histopathologic type (n=81), n (%)	cRCC	13 (65)	9 (69.2)	0.162	37 (77.1)	**0.037**
	pRCC	2 (10)	4 (30.8)		8 (16.7)	
	chRCC	2 (10)	0 (0)		2 (4.2)	
	mcRCC	3 (15)	0 (0)		1 (2.1)	
Pathologic T stage (n=81), n (%)	T1a	13 (65)	7 (53.8)	0.606	14 (29.2)	**0.002**
	T1b	4 (20)	5 (38.5)		14 (29.2)	
	T2a	2 (10)	1 (7.7)		5 (10.4)	
	T2b	0 (0)	0 (0)		4 (8.3)	
	T3a	1 (5)	0 (0)		10 (20.8)	
	T3b	0 (0)	0 (0)		1 (2.1)	
Fuhrmann grade (n=81), n (%)	Grade 1-2	19 (95)	13 (100)	0.606	28 (58.3)	**<0.001**
	Grade 3-4	1 (5)	0 (0)		20 (41.6)	
Surgical margin positivity, n (%)		1 (2.7)	0 (0)	0.520	1 (1.9)	0.810
Local recurrence, n (%)		0 (0)	0 (0)	-	4 (7.4)	0.062
Overall mortality, n (%)		0 (0)	0 (0)	-	10 (18.5)	**0.001**
Tumor specific mortality, n (%)		0 (0)	0 (0)	-	4 (7.4)	**0.004**

*Mann-Whitney U test and Chi-square test were used between Type 3s and Type 3n groups of Bosniak type 3 cysts groups.
* Kruskal Wallis test and Chi-square test were used between Bosniak 3s, Bosniak 3n and Bosniak 4 cysts groups.

cRCC: Clear cell-renal cell carcinoma

pRCC: Papillary renal cell carcinoma

chRCC: chromophobe renal cell carcinoma

mcRCC: multi cystic renal cell carcinoma

Toraks Radyolojisi

SS-081

PULMONER SARKOİDOZUN TİPİK VE ATİPİK BT BULGULARINDA FİBROZİS GÖRÜLME ORANLARININ KARŞILAŞTIRILMASI

Seher Susam[1], Fatma Demirci Üçsular[2], Enver Yalnız[2], Akın Çinkooğlu[1], Gülru Erbay[2], Berna Eren Kömürcüoğlu[2], Ceyda Anar[2], Gülistan Karadeniz[2], Filiz Güldaval[2], Ali Kadri Çırak[2], Nimet Aksel[2], Emel Tellioğlu[2], Mine Gayaf[2], Özgür Batum[2], Dursun Alizoroğlu[2]

[1]SBÜ Dr. Suat Seren Göğüs Hastalıkları ve Cerrahisi Eğitim ve Araştırma Hastanesi, Radyoloji Bölümü

[2]SBÜ Dr. Suat Seren Göğüs Hastalıkları ve Cerrahisi Eğitim ve Araştırma Hastanesi, Göğüs Hastalıkları Bölümü

Comparison of fibrosis rate in typical and atypical CT findings of pulmonary sarcoidosis

Giriş ve Amaç: Pulmoner sarkoidozda genellikle spontan iyileşme görülmekle beraber,%10-20 olguda inflamatuar reaksiyon fibrozis ile sonuçlanmaktadır(1).Fibrosis oluşturan etkenler kesin olarak bilinmemektedir.Ancak bilinen gerçek morbidite ve mortaliteyi belirgin şekilde artırdığıdır(2).Bu nedenle pulmoner lezyonlarda reversibilite ve fibrozis olasılığını bilmek,tedavi ve takip açısından önemlidir. Yüksek çözünürlüklü Bilgisayarlı Tomografi (YÇBT) pulmoner sarkoidozda primer görüntüleme yöntemidir(3).Bu çalışmada,YÇBT'de lezyonları tipik ve atipik olarak 2 ana gruba ayırıp,bu gruplar arasında fibrozis gelişme oranlarını karşılaştırmayı amaçladık.

Gereç ve Yöntem: 2009-2017 tarihleri arasında hastanemizde klinik,radyolojik ve histopatolojik bulgular ile sarkoidoz tanısı alan 353 olgu retrospektif olarak incelenmiştir.Tip 1 sarkoidoz olguları, sadece akciğer grafisi ile takip edilenler, ilk tanı anında fibrozisi olanlar ve takibi bırakan hastalar çalışmadan çıkarılmıştır.Siltzbach sınıflamasına göre tip 2 ve 3 sarkoidoz tanılı toplam 158 olguda; tipik perilenfatik nodüller, bunlara eşlik eden mozaik atenüasyon ve interlobüler septal kalınlaşmalar, peribronkovasküler demette kalınlaşma tipik bulgular,1 cm'den büyük nodüller, galaksi bulgusu, konsolidasyon, buzlucam opasiteleri, izole mozaik atenüasyon, izole interlobüler septal kalınlaşmalar, milier nodüller ve plevral sıvı ise atipik bulgu olarak kabul edilmiştir(Resim 1a,b). Fibrozis tanı kriterlerimiz ise ince ve kaba retiküler opasiteler, traksiyon bronşiolektazileri, volüm kaybı, kistik değişikliklerdir (Resim 2a,b).Değişkenlerin analizinde SPSS 25.0 programı ve bağımsız iki grubun nicel verilere göre birbiri ile karşılaştırılmasında Independent-Samples T testi Bootstrap sonuçlarıyla birlikte kullanılmıştır.

Bulgular: Hastalarımızın yaş ortalamaları 46.08±13.35 (19 / 84) dir. %56.3'ü kadın ve %43.7'si erkektir (Tablo1).168 olguda (%43) atipik parankimal lezyon saptanmıştır (Tablo 2). Atipik lezyonların olduğu bu grupta, 18 olguda (%26,5) fibrozis gelişmiştir. Tipik bulguların görüldüğü 90 olguda ise, % 14.4 oranında fibrozis saptanmıştır (p value 0.070).

Tartışma: YÇBT'de atipik pulmoner lezyon oranımız %43 olup literatür ile uyumludur (yaklaşık % 20)(3,4). Lezyonların tipik ve atipik olarak ayrılmasında okuyucular arası farklılıklar en önemli etkenlerden birisidir. Kesin kriterler bulunmamaktadır. Bu nedenle bu araştırmada tüm BT görüntüleri,toraks radyolojisi konusunda deneyimli 2 ayrı radyolog tarafından ayrı ayrı değerlendirilmiş, daha sonra birlikte ortak karar verilmiştir. Literatürde Stage 2 sarkoidozda spontan remisyon oranı %40-70, stage 3 de ise %10-20 olarak bilinmektedir (3,4). Bu 2 grubu kapsayan olgularımızın tamamında, fibrozis gelişme oranı, tedavi alıp almadıklarına bakılmaksızın %19.6 olup literatür ile uyumludur. Tipik pulmoner lezyonlarda fibrozis gelişme oranımız %14.4 ve atipik grupta %26.5 olmakla beraber istatistiksel olarak anlamlı bulunmaması fibrozis görülen hasta sayısının az (n=31) olmasına bağlı olarak düşünülmektedir. Bu çalışmanın kısıtlılığı retrospektif olması, fibrozis için histopatolojik tanının olmaması ve hasta sayısının azlığıdır.

Sonuç: Pulmoner sarkoidozda atipik YÇBT bulguları azımsanmayacak bir orandadır. Bu hasta grubunda fibrozis gelişme oranı ise daha yüksektir. Bu oranın bilinmesi, tedaviye daha erken başlanması ile prognoza olumlu katkı sağlayacaktır.

Anahtar kelimeler: Sarkoidoz, Tipik, Atipik, Fibrozis, Bilgisayarlı Tomografi

Kaynaklar

1: Criado E, Sánchez M, Ramírez J, Arguis P, de Caralt TM, Perea RJ, et al. Pulmonary sarcoidosis: Typical and atypical manifestations at high-resolution CT with pathologic correlation. Radiographics. 2010;30:1567–86

2: Abehsera M, Valeyre D, Grenier P, Jaillet H, Battesti JP, Brauner MW. Sarcoidosis with pulmonary fibrosis: CT patterns and correlation with pulmonary function. AJR Am J Roentgenol 2000;174:1751–1757.

3: Murdoch J, Müller NL. Pulmonary sarcoidosis: changes on follow-up CT examination. AJR Am J Roentgenol 1992;159:473–7

4: Park HJ, Jung JI, Chung MH, Song SW, Kim HL, Baik JH, et al. Typical and atypical manifestations of intrathoracic sarcoidosis. Korean J Radiol. 2009;10:623–31



Resim 1. Her iki akciğerde diffüz dağılım gösteren milier nodüller izlenmektedir.



Resim 2. Takipte milier nodüllerin tamamen regrese olduğu görülmektedir.

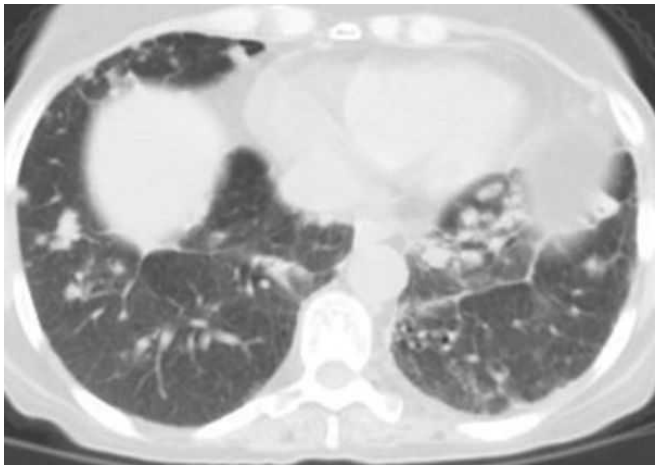

Resim 3. Her iki akciğerde alt loblarda solid nodüller izlenmektedir.

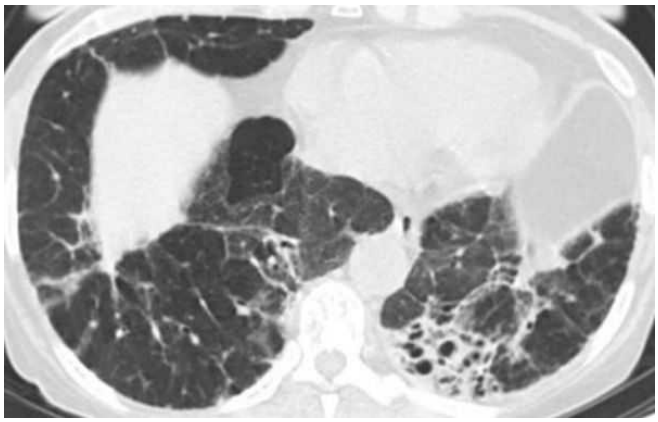

Resim 4. Takipte sol akciğer alt lobta fokal asimetrik fibrozis gelişmiştir.

Tablo 1. Hastaların ve yaş ve cinsiyet dağılımları, Tipik ve Atipik BT grubunda fibrozis görülme oranları

	Total (n=158)	Atipik (n=68)	Tipik(n=90)	p
Yaş, ort+/-SD, (min/maks)	46.08±13.35 (19 / 84)	48.60±12.91 (22 / 84)	44.17±13.42 (19 / 81)	0.044
Kadın, n (%)	89 (56.3)	39 (57.4)	50 (55.6)	0.872
Erkek, n (%)	69 (43.7)	29 (42.6)	40 (44.4)	
Fibrozis gelişmeyen	127 (80.4)	50 (73.5)	77 (85.6)	0.070
Fibrozis gelişen	31 (19.6)	18 (26.5)	13 (14.4)	

Toraks Radyolojisi

SS-082

SARKOİDOZUN TİPİK VE ATİPİK PARANKİMAL BULGULARININ BİLGİSAYARLI TOMOGRAFİ İLE DEĞERLENDİRİLMESİ (EVALUATİON OF TYPİCAL AND ATYPİCAL PARENCHYMAL FİNDİNGS OF SARCODOSİS BY COMPUTED TOMOGRAPHY)

Zeliha Coşgun[1], Emine Dağıstan[1], Ahmet İmrek[1]

[1]Bolu Abant İzzet Baysal Üniversitesi

Giriş ve Amaç: Sarkoidoz, nedeni bilinmeyen sıklıkla 25-40 yaş arası genç erişkinlerde görülen, genellikle hiler lenfadenopati, akciğer infiltrasyonu, göz ve deri lezyonlarıyla seyreden bir hastalıktır. Tanı genellikle klinik ve radyolojik bulgularla, bir ya da daha fazla sistemde histopatolojik olarak non kazeifiye granülomların gösterilmesiyle konulur.(1) Sarkoidozun tipik radyolojik bulguları, düzenli ya da nodüler peribronkovasküler kalınlaşma, interlobüler septalar, peribronkovasküler, perilenfatik ve subplevral yüzeylerde küçük iyi sınırlı nodüller, yamalı buzlu cam opasiteleri, simetrik hiler,mediastinal ve sağ paratrakeal lenfadenopatiler, orta üst zon tutulumu ile bilateral hastalık şeklindedir. Ancak hastaların %20-25'inde atipik radyolojik bulgular izlenmekte olup bunlar plevral efüzyon, plevral kalınlaşma, spontan pnömotoraks, kavitasyon, büyüklüğü 1-10 cm arasında değişen sınırları belirsiz, hava bronkogramları içeren alveoler opasiteler (alveoler sarkoidoz), miliyer opasiteler, atelektazi, soliter pulmoner nodüller, kitle lezyonları, büllöz amfizem, diffüz buzlu cam görünümleri, periferal psödo-plak opasiteler ve unilateral hastalıktır.(2) Çalışmadaki amacımız literatürde 'büyük taklitçi' olarak adlandırılan sarkoidozu tipik ve atipik parankimal bulguları ile değerlendirmektir.

Gereç ve Yöntem: Bölümümüzde uygulanan son 4 yıllık (01.01.2015-29.03.2019) toraks BT tetkikleri retrospektif olarak değerlendirilmiş olup sarkoidoz tanısı bulunan 37 hasta tipik ve atipik parankimal bulgular yönünden tekrar incelendi.

Bulgular: Yeni tanı alan 15 hasta ve sarkoidoz tanısı ile takip edilen 22 hasta olmak üzere toplam 37 hasta(22/K, 15/E) çalışmaya dahil edildi. Hastalarımızın yaş aralığı 28-72 arasında değişmekte olup ortalama yaş 52 idi. Beş hasta hariç hastaların hepsinde mediastinal, bilateral hilar LAP izlenmekteydi. Parankimal bulgular yönünden değerlendirildiğinde 3 hastada parankimal tutulum saptanmazken, 22 hastada tipik parankimal bulgular (peribronkovasküler, perilenfatik dağılım gösteren milimetrik nodüller ve üst lob ağırlıklı fibroatelektatik değişikler), 12 hastada (%32) atipik parankimal bulgular saptandı. Atipik parankimal bulgular bal peteği akciğer, plevral efüzyon ve tek taraflı fibroatelektatik değişikler, mozik perfüzyon, rastgele dağılım gösteren milimetrik nodüller ve alveolar sarkoidozdu. 2 hastada bal peteği akciğer görünümü mevcut olup tipik sarkoidozda olduğu gibi akciğerin üst ve orta loblarında değil alt loblarında izlenmekteydi. 1 hastamızda alt lob bazal ağırlıklı düzensiz retikülasyonlar izlenmekteydi. 1 hastada sağda plevral efüzyon ve eşlik eden tek taraflı ve alt lob ağırlıklı fibroatelektatik değişikler, 3 hastada ise mozaik perfüzyon paterni mevcuttu. 3 hastada milimetrik rastgele dağılım gösteren birkaç adet nodül saptandı, 2 hastada bilateral akciğer parankiminde alveolar sarkoidoz ile uyumlu bulgu izlendi. Atipik parankimal bulguları bulunan hastaların 10 tanesi yeni tanı olup, rastgele dağılım gösteren nodülleri ve alt lob ağırlıklı bal peteği görünümü izlenen iki hasta tanısı var olan ve tedavi sürecinde olan hastalar idi.

Tartışma ve Sonuç: Büyük taklitçi olarak adlandırılan sarkoidoz radyolojik görüntülemede geniş bir ayırıcı tanı listesine sahip birçok farklı paternle kendini gösterir. Sarkoidoz hastalarının çoğunda, hastalığın bir aşamasında görüntüleme sırasında pulmoner patoloji izlenmektedir. Hastaların% 60-70'inde temel özellik paratrakeal ve bilateral hiler lenfadenopatidir. Bununla birlikte, görüntüleme bulguları hastaların% 25- % 30'unda atipiktir ve diğer% 5 -% 10'unda ise görüntülemede herhangi bir patoloji saptanmaz. Bu yüzden tipik bulguların yanında atipik bulguların da akılda tutulmasının, erken tanı ve tedaviye yardımcı olabileceğini düşünmekteyiz.

Anahtar kelimeler: atipik sarkoidoz, bilgisayarlı tomografi

Kaynaklar

1. Fanburg BL, Villa O. Sarcoidosis. In: Murray JF, Nadel JA, eds. Textbook of Respiratory Medicine. 3rd ed. Vol I. Philadelphia: WB Saunders Company; 2000:1717-32
2. Paslawski M, Krzyzanowski K, Zlomaniec J, Gwizdak J. High resolution computed tomography in sarcoidosis: typical findings. Ann Univ Mariae Curie Sklodowska 2004;59:14-19
3. Criado, Eva, et al. "Pulmonary sarcoidosis: typical and atypical manifestations at high-resolution CT with pathologic correlation." Radiographics 30.6 (2010): 1567-1586.

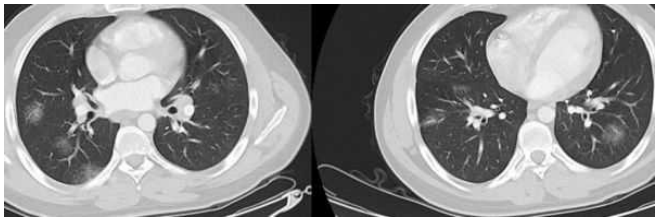

Resim 1. Atipik parankimal bulgular; bilateral akciğer parankiminde alveolar sarkoidoz ile uyumlu parankimal Bulgular:

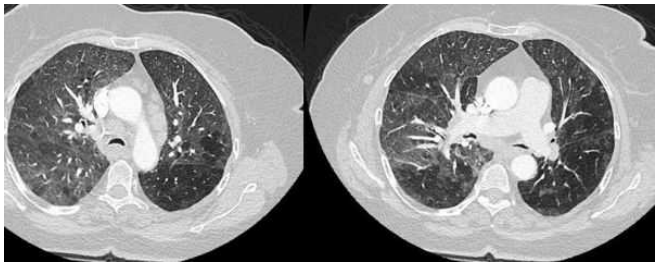

Resim 2. Atipik parankimal bulgular; bilateral akciğer parankiminde mozaik perfüzyon paterni

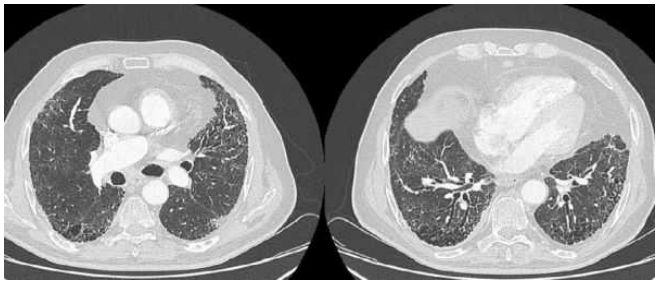

Resim 3. Atipik parankimal bulgular; sol akciğer linguler segmentte ve bilateral akciğer alt lobda traksiyon bronşiektazileri ve bal peteği görünümü

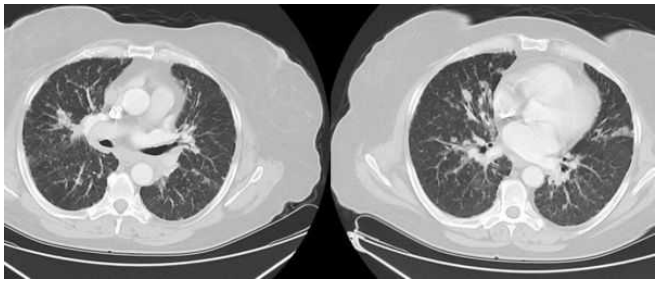

Resim 4 Tipik parankimal bulgular; peribronkovasküler ve subplevral yerleşimli milimetrik nodüller

Meme Radyolojisi

SS-083

DİFFÜZYON AĞIRLIKLI GÖRÜNTÜLEMENİN KİTLESEL OLMAYAN KONTRAST TUTULUMUNUN AYIRICI TANISINDA KATKISI: İNSİTU DUKTAL KARSİNOM, İNVAZİV DUKTAL KARSİNOM VE GRANÜLOMATÖZ MASTİT

Özge Hatice Çiftçi[2], Ravza S. Yılmaz[1], Memduh Dursun[1]

[1]İstanbul Üniversitesi Tıp Fakültesi
[2]Sancaktepe Şehit Prof. Dr. İlhan Varank Eah

Amaç: Ölçülebilen diffüzyon katsayısı (ADC) değerinin manyetik rezonans görüntüleme (MRG)'de kitlesel olmayan kontrast tutulumu gösteren malign ve benign lezyonlarının ayrımındaki yeri ve önemi-nin araştırılmasıdır.

Gereç ve Yöntem: Kliniğimizde Ekim 2013-2017 tarihleri arasında MRG'de kitlesel olmayan şüpheli kontrast tutulumu bulunan; patoloji sonucu pür DKİS (21 olgu), İDK (26 olgu) ve İGM (20 olgu) olan kadınlar çalışmaya dahil edildi.Kitlesel olmayan kontrast tutulumu gösterebilen diğer yüksek riskli benign olguların sayıları yeterli olmadığından çalışmaya dahil edilmedi.İstatiksel açıdan anlamlı sonuç elde edilebilmesi amacıyla grupların olgu sayılarını birbirine yakın tutmayı amaçladık.İş istasyonunda ADC haritalama yapılarak ADC değerleri hesaplandı.Malign ve benign grupların ADC değerleri karşılaştırılarak sonuçlar 'receiver operating characteristic' (ROC) eğrisi analiziyle değerlendirildi.

Sonuç: Ortalama ADC değeri malign grupta $0.90x10^{-3}\pm0.13x10$ mm^2/sn; benign grupta ise $1.08x10^{-3}\pm0.11x10$ mm^2/sn idi.Malign olguların ortalama ADC değeri, benign olgulardan istatiksel olarak anlamlı düşüktü ($p<0.001$).Malign ve benign lezyonların normal parankim ortalama ADC değeri ise istatiksel olarak anlamlı farklılık göstermedi.İDK olgularının ortalama ADC değeri, pür DKİS olgularından düşük saptanmış olup istatiksel olarak anlamlı farklılık göstermedi.Grad III DKİS olgularının ortalama ADC değerleri grad I-II olgulardan düşük saptanmış olup istatiksel olarak anlamlı farklılık göstermedi.ROC eğrisi analizinde benign ve malign kitlesel olmayan olguların ayrımında ADC cut-off değeri $1.03x10^{-3}mm^2/sn$ kabul edildiğinde duyarlılık %91.5, pozitif kestirim değeri %89.6, özgüllük %75 olarak bulundu.

Tartışma: Meme MRG'de kitlesel olmayan kontrast tutan lezyonların ayırımında ADC değeri tanıya yardımcı olmakta fakat İDK-Pür DKİS ayrımında tanıya anlamlı katkısı bulunmamaktadır.Ayrıca kitlesel olmayan kontrast tutulumu şeklinde izlenen pür DKİS patolojik gradlamasında da ayırıcı tanıya katkısı izlenmemiştir.

Keywords: Apparent diffusion coefficient value, breast cancer, diffusion-weighted imaging, non-mass enhancement

Giriş: Meme lezyonlarının dinamik kontrastlı MRG bulguları çok çeşitlilik gösterdiğinden malign-benign lezyon ayrımı her zaman net olarak yapılmamaktadır.Bu da araştırmacıları difüzyon ağırlıklı görüntüleme (DAG) gibi yeni teknikler geliştirmeye sevk etmektedir. DAG, doku selülaritesi ve histolojik yapısı hakkında bilgi sağlar [1-3]. Kısıtlanmış difüzyonun sebebi dokuda yüksek selülarite, intra-ekstraselüler ödem varlığı, yüksek viskosite ve yüksek fibrozis sonucu su moleküllerinin hareketinin kısıtlanmasıdır.ADC haritalarından her kesitteki her bir vokselin ADC değeri hesaplanır.ADC değeri dokudaki su molekülünün difüzyonunun ölçüm değeridir [4-5]. Malign tümörlerde doku selüleritesinin yüksekliği sonucu DAG'da kısıtlanmış difüzyon ve düşük ADC değeri izlenir. Literatürde kitlesel olmayan kontrast tutan lezyonların malign benign ayrımında BIRADS tanımlamalarının ve dinamik kontrastlı MRG'nin yeterli olmadığını; DAG'nin malign-benign lezyonların ayrımında yararlı olduğunu belirten çalışmalar bulunmakta olup dinamik kontrastlı MRG ile DAG'ın birlikte kullanılmasının özgüllüğü arttırdığı gösterilmiştir [3,6-7].Çalışmamızda bu bilgilerden yola çıkarak memenin kitlesel olmayan kontrast tutan malign ve benign lezyonlarının ayırıcı tanısında; MRG'de DAG'ın yeri ve ADC değerlerinin katkısını araştırmayı amaçladık.

Gereç ve Yöntem: Çalışmamıza retrospektif taramayla Ekim 2013-2017 tarihleri arasında kliniğimizdeki meme MRG'de kitlesel olmayan kontrast tutan şüpheli lezyonu bulunan; patoloji sonucu pür DKİS (21 olgu), İDK (26 olgu) ve İGM (20 olgu) olan 67 kadın dahil edildi.18 yaş altı ve neoadjuvan tedavi almış olgular ile 5 mm'den küçük, ADC haritasında lokalize edilemeyen lezyonlar çalışma dışı bırakıldı.Kontrol grubu olarak hastaların MRG'de patolojik kontrast tutulumu göstermeyen sağlıklı diğer memesi değerlendirildi.

Görüntüleme Tekniği: Çekim pron pozisyonda SENSE-BREAST-4 6 kanallı yüzeyel çift meme sargısıyla 1,5 Tesla MR cihazında (PHILIPS Achieva, Philips Medical Systems Nederland B.V.) yapıldı.Kontrastlı incelemede 0,1 mmol/kg gadolinyumlu kontrast madde antekubital yolla 3 ml/sn hızla enjekte edildi.Protokol; aksiyal yağ baskısız TSE SENSE T1AG [TR:497 msn, TE:10 msn, matriks:272x267, kesit kalınlığı:3 mm ve NEX:2] ve aksial SPAIR SENSE T2AG [TR:4135 msn, TE:120 msn, matriks:272x224, kesit kalınlı-

ğı:3 mm ve NEX:2], aksiyal yağ baskılı (YB) prekontrast ve dinamik postkontrast T1AG, geç postkontrast sagittal YB T1AG [TR:7.3 msn, TE:3.6 msn, flip angle:10o, matriks:248x250, voxel kalınlığı:1 mm; sagittal planda geç dönem TR:5,2 msn; TE:2,5 msn; flip angle:10o; matriks:256x256; voxel kalınlığı:0.8 mm,], b:0-1000 sn/mm^2 değerlerinde prekontrast DAG'den [TR:3754 msn, TE:61 msn, matriks:120x98, flip angle:80o, kesit kalınlığı:5 mm ve NEX:16 spin echo single shot ekoplanar, 3 düzlemde (x,y,z)].Piksel bazında standart subtraksiyon programı kullanıldı.ADC haritaları MRG iş istasyonuyla (Extended MR Workspace 2.6.3.5, 2013, Philips Medical Systems Nederland B.V.) oluşturuldu.

Değerlendirme patolojik tanılara kör 2 ve 5 yıllık tecrübeli iki radyolog tarafından BIRADS 5. Edisyon MRG sınıflaması kullanılarak yapıldı.Lezyon boyutları indeks kitleden aksiyal post-kontrast yağ baskılı T1AG üzerinden en kısa ve uzun aksından ölçüldü.Lezyonun konvansiyonel sekanslardaki yeri belirlenip kistik-nekrotik komponentleri dışlanarak en fazla kontrastlanan alandan ardışık kesitlerde en büyük manuel ROİ yerleştirilip piksel değerinden doğrudan hesaplamayla 3 farklı ölçüm sonucu ortalama değer alındı.Normal parankim için karşı memede T1AG'de homojen fibroglandüler doku bulunan alandan ölçülebilen en büyük ROİ ile piksel değerinden doğrudan hesaplamayla ölçüm yapıldı.Pür DKİS olguları The Van Nuys sistemine göre gradlarına ayrıldı.

İstatiksel Analiz: Verilerin tanımlayıcı istatistiklerinde ortalama, standart sapma, medyan en düşük, en yüksek, frekans ve oran değerleri kullanılmıştır.Değişkenlerin dağılımı kolmogorov simirnov testiyle ölçüldü. Nicel bağımsız verilerin analizinde bağımsız örneklem t test, mann-whitney u test kullanıldı.Nitel bağımsız verilerin analizinde ki-kare test, ki-kare test koşulları sağlanmadığında fischer test kullanıldı.Etki düzey ve cut-off değeri ROC eğrisiyle araştırıldı.Analizlerde SPSS 22.0 programı kullanıldı.

Sonuçlar: Yaş ortalaması 44.3±11.9 (yaş aralığı 20-70 yıl) idi. Lezyonların boyutu kısa aksta 5-90 mm (ortalama 23.9 mm); uzun aksta 9-120 mm (ortalama 48.6 mm) arasındaydı.Malign olguların boyutları benign gruptan anlamlı (p<0.05) olarak düşüktü.

En düşük ADC değeri benign grupta 0.84x10^{-3}mm^2/sn, malign grupta 0.43x10^{-3}mm^2/sn idi.En yüksek ADC değeri benign grupta 1.50x10^{-3}mm^2/sn, malign grupta 1.40x10^{-3}mm^2/sn idi.Ortalama ADC değeri ise benign grupta 1.08±0.11x10^{-3}mm^2/sn, malign grupta 0.90±0.13x10^{-3}mm^2/sn idi.Malign olguların ortalama ADC değeri benign gruptan istatiksel olarak anlamlı (p<0.05) düşüktü. Parankim ADC değerleri ise benign grupta 1.02x10^{-3}mm^2/sn ile 1.79x10^{-3}mm^2/sn arasında olup ortalama 1.35±0.21x10^{-3}mm^2/sn; malign grupta 0.76x10^{-3}mm^2/sn ile 2.0x10^{-3} mm^2/sn arasında olup ortalama 1.46±0.34x10^{-3}mm^2/sn idi.Malign ve benign grupta parankim ADC değeri anlamlı farklılık göstermedi. Bu sonuç kontrol grubu olan karşı meme ve lezyon bulunan meme parankim dokusunun eş gruplar olduğunu desteklemekte ve bilgilerin doğruluk değerini artırmaktadır.

Çalışmamızda benign ve malign kitlesel olmayan lezyonların ayrımında ADC 1.03x10^{-3}mm^2/sn cut off değerinin anlamlı [Eğri altı alan 0.832] etkinliği gözlenmiştir.Lezyon ADC değeri 1.03x10^{-3}mm^2/sn ve altında olan olgularda malignite yakalama duyarlılığı %91.5, özgüllüğü %75, pozitif kestirim değeri %89.6 hesaplandı.Buna göre 5 İGM olgusu yalancı pozitiflik ve malign 2 olgu yalancı negatiflik gösterdi.Yalancı pozitiflik gösteren olguların ortalama parankim ADC değeri de gruptaki diğer olguların parankim ADC değerine göre düşük saptandı.

Pür DKİS olgularında en düşük-yüksek ADC değeri 0.52x10^{-3}mm^2/sn-1.40x10^{-3} mm^2/s, İDK grubunda 0.43x10^{-3}mm^2/sn-1.17x10^{-3} mm^2/sn idi.Ortalama ADC değeri pür DKİS grubunda 0.87±0.12x10^{-3}mm^2/sn, İDK grubunda 0.94±0.14x10^{-3}mm^2/sn idi.Grupların parankim ADC değeri ve lezyon ortalama ADC değeri istatiksel anlamlı farklılık göstermedi.

Pür DKİS grubunda 2 adet grad I,7 adet grad II ve 12 adet grad III olgu vardı.Grad I-II alt grubu ile grad III alt gruplarında; en düşük-yüksek ADC değeri grad I-II'de 0.66x10^{-3}mm^2/sn-1.40x10^{-3}mm^2/sn ve grad III'de 0.52x10^{-3}mm^2/sn-1.14x10^{-3}mm^2/sn idi.Ortalama ADC değerleri ise grad I-II'de 0.96±0.15x10^{-3}mm^2/sn ve grad III'de 0.92±0.13x10^{-3}mm^2/sn idi.Pür DKİS olgularının grad ayrımında parankim ADC değeri ve lezyon ortalama ADC değeri istatiksel anlamlı farklılık göstermedi.

Tartışma: Meme MRG'nin malign lezyonları saptamada sensitivitesi en yüksek görüntüleme yöntemi olmasına rağmen spesifisitesinin düşüklüğü DAG gibi yeni sekansların keşfedilmesine neden olmuştur [1-6].DAG, T2AG'ye 'b değeri' olarak adlandırılan difüzyon ağırlık gradyentinin eklenmesiyle elde edilir. ADC değeri dokudaki su molekülünün difüzyonunun ölçülebilen sayısal karşılığı olup olguların malign benign ayrımında yararlı olabileceği bildirilmiştir.Farklı 'b' değerinin malign olguların ortalama ADC değerinde farklılığa neden olduğu saptanmıştır.Ayrıca malign ve benign olguların ADC değerlerindeki örtüşmeler nedeniyle DAG'ın dinamik kontrastlı MRG ile birlikte kullanılması önerilmiştir[1-3,8].

Hücresel dansite ve doku bileşenleri gibi fizyolojik faktörlerle manyetik duyarlılık, uzaysal rezolüsyon ve sinyal gürültü oranı gibi görüntüleme ölçütleri ADC değeri üzerine etkilidir.Ayrıca dokudaki mikroskobik hareketler moleküler difüzyon ile kapiller dolaşımdaki mikrosirkülasyonu içermekte olup difüzyon değeri üzerine etkilidir. Malign olgulardaki mikrovasküler yapıların uzanımı nedeniyle 'b' değeri düşük incelemelerde ADC değeri perfüzyondan gözardı edilemeyecek şekilde etkilenir.Çok yüksek 'b' değerindeyse malign-benign lezyonlar arası ADC farkı artmakta fakat görüntü distorsiyonu oluşabilmektedir[9-11].Çalışmada b:1000 mm2/sn değeri kullanarak bu etkileri azaltmayı amaçladık.

Literatürde kitlesel olmayan kontrast tutan olguların malign benign ayrımında ADC değerleri arasında anlamlı farklılık saptanmıştır. Partridge ve ark. kitlesel ve kitlesel olmayan kontrast tutan lezyonlarda DAG performansının benzer olduğunu ve küçük lezyonları saptamada pozitif öngörü değerinin daha yüksek olabileceğini bildirmiştir [12].Çalışmamızda malign lezyonların ortalama ADC değeri benign gruptan ve normal fibroglandüler dokudan istatiksel olarak anlamlı düşük saptanmış olup literatürü desteklemektedir.Ayrıca literatürde ADC değerinin kullanılan 'b' değerine bağlı olarak farklı hesaplandığını gördük.Bu değişkenliği ortadan kaldırmak için fibroglandüler dokuyla karşılaştırmalı inceleme yapılması önerilmiştir[13].Bizim değerlerimiz Park ve ark. ile Pereira ve ark.'nın değerleriyle benzerdi [13-14].Bunda 'b' değerinin ve cihazın manyetik alan gücünün aynı olmasının yanında çalışmadaki hasta seçimi ve lezyon özelliklerinin birbirine yakın olmasının da etkili olduğunu düşünmekteyiz.Park ve ark.'nın [13] çalışmasında İDK ortalama ADC değeri 0.89×10-3 mm2 /sn iken çalışmamızda 0.94×10-3 mm^2 /sn idi.Aradaki farkın sebebi çalışma grubumuzun kitlesel olmayan kontrast tutulumu gibi spesifik bir grup olması olabilir.DKİS için ise ortalama ADC değerini 1.17×10-3 mm^2 /sn bildirmişlerdir.Biz bu değeri 0.87×10-3 mm**2** / sn olarak hesapladık.Parankim ortalama ADC değerinde birbine çok yakın sonuçlar elde edilmiş olmasına rağmen bu farkın olgu sayısı arasındaki belirgin farka, çalışmamıza kitlesel lezyonların dahil edilmemesine ve ROİ kullanım kriterlerinin farklılığına bağlı olabileceğini düşündük.

Cheng ve ark. kitlesel olmayan kontrast tutulumu gösteren benign-malign lezyonların cut-off ADC değeri 1.35×10-3 mm2 / sn; Yabuuchi ve ark. 1.3x10^{-3}mm^2/sn, Partridge ve ark. ise 1.60x10^{-3}mm^2/sn ile ayırt edilebileceğini bildirmiştir[14-16].Aslan ve ark. ile Yılmaz ve ark. ise IGM'nin, ADC değerleriyle malign lezyonlardan ayırt edilemediğini bildirmiştir [17-18].Çalışmamız ise kitlesel olmayan lezyonlarda 1.03x10^{-3}mm^2/sn ADC cut-off değeriyle malign-benign lezyonları ayırt edebileceğimizi göstermektedir.Bu sonuç farkı çalışmaya dahil edilen lezyonların kitlesel lezyonları içeriyor olup-olmamasına, patolojik tanı çeşitliliğine, 'b' değerine ve tasarım farklılığına bağlı olabilir.Diğer çalışmalarda patolojik tanı çeşitliliği çok fazla iken biz yalnızca 3 farklı tanı grubuyla ve kitlesel olmayan kontrast tutan lezyonlarla çalıştık.Diğer çalışmalarla olgu sayılarımız farklılık göstermekte olup patolojik tanısı daha homojen bir grupla çalışmış olmamız da etkili olmuş olabilir.Çalışma gruplarındaki lezyon ve kullanılan ROİ farklılıkları nedeniyle nekrotik komponentlerin etkisi ve normal parankim parsiyel volüm etkisi sonucu farklı değerler elde edilmiş olabilir.

Çalışmamızda parankim ortalama ADC değerinde malign ve benign grupta istatiksel olarak anlamlı farklılık izlenmedi.Parankim ortalama ADC değerleri benign grupta $1.35\pm0.21x10^{-3}mm^2/sn$; malign grupta $1.46\pm0.34x10^{-3}$ mm^2/sn idi. Englander ve ark. normal fibroglandüler dokunun ortalama ADC değerini $1,64\pm0,19x10^{-3}$ mm^2/sn; Orguc ve ark. $1.76\pm0.28x10^{-3}$ mm^2/sn, Park ve ark. ise $1.51\pm0.29x10^{-3}mm^2/sn$ bildirmiştir [13,19-20].Bu çalışmalar içerisinde bizimle aynı b değeri ve tesla gücüne sahip cihazla çalışan; olgu grubu özellikleri benzer olan Park ve ark.'nın değerleri değerlerimizle benzerdi.Diğer çalışmalarla olan farklılıkların görüntülemede kullanılan teknik parametreler, ADC değerinin hesaplamasında farklı soft-ware programı kullanılması, farklı b değeri ve cihazın manyetik alan gücünden kaynaklı olabileceğini düşündük.Fibroglandüler doku ADC değerinin menstrüel siklus boyunca ve fibroglandüler doku yoğunluğuna bağlı değişiklik gösterdiği çalışmalarla ortaya konulmuştur [24].Retrospektif çalışmamız nedeniyle çekimde hastanın siklus fazına bağlı olarak ADC değeri etkilenmiş olabilir.Ayrıca lipomatöz-fibrokistik meme yapısı ADC değerinde sapmalara neden olabilir.Ding ve ark. [30] çevre ve genetik özelliklerin parankim ADC değeri üzerine etkisi olabileceğinden bahsetmiştir.Retrospektif çalışmamız nedeniyle için bu konuda herhangi bir değerlendirme yapamamız çalışmamızın kısıtlılıklarındandır.

Literatürde lezyon boyutu-ADC değeri arasında istatiksel olarak anlamlı ilişki olmadığını veya düşük ADC değerleriyle büyük tümör boyutları arasında anlamlı ilişki olduğunu bildiren çalışmalar bulunmaktadır [21-22].Biz de lezyon boyutuyla ADC değeri arasında istatiksel olarak anlamlı bir ilişki saptamadık.Bununla birlikte malign lezyonların kısa-uzun çap boyutu benign lezyonlardan istatiksel olarak anlamlı düşüktü.Tarama programları sayesinde olguların erken evredeyken yakalanması bu sonucta etkili olabilir.

Çalışmamızda cut-off ADC değeri $1.03x10^{-3}mm^2/sn$ ile 5 İGM olgusu yalancı pozitif sonuç vermektedir.Literatürde belirtildiği gibi İGM olgularında abse ve inflamasyona sekonder gelişen hipersellülarite ile fibrozisin diğer olgulara oranla belirgin izlenmesinin yanlış pozitifliğe neden olabileceğini düşünmekteyiz [2,10,20].İDK ve pür DKİS olgularından birer olmak üzere iki lezyonda ise yalancı negatif sonuç elde edilmiştir.Lezyonların T2AG'deki sinyal yoğunluklarının yüksekliği dikkati çekmiş olup ADC değerini etkilemiş olabilir.DKİS'da hücre yoğunluğunun düşük olması ve komedo tipde nekroz-kanama-kalsifikasyona bağlı olarak manyetik duyarlılık etkisi beklenenden yüksek ADC değerine neden olabilir.Kitlesel olmayan lezyonlarda her ölçümdeki ROİ alanının lezyonu temsil edememe riski ve normal parankimin parsiyel volüm etkisi de gözardı edilemez.

Literatürde DKİS olgularında ADC değerinin İDK'dan anlamlı derecede yüksek olduğu; İDK ve DKİS'ı ayırt etmede ADC değerinin güvenilir bir bulgu olabileceği bildirilmiştir [13,23].Partridge ve ark. [24] ise ADC ölçümlerinin kitlesel olmayanlardan daha çok kitlesel lezyonları ayırmada kullanılabileceğini bildirmiştir.Bu bilgilerden yola çıkarak lezyonları incelediğimizde ortalama ADC değeri pür DKİS grubunda $0.87\pm0.12x10^{-3}mm^2/sn$, İDK grubunda $0.94\pm0.14x10^{-3}mm^2/sn$ saptandı.Gruplarda ADC değerleri; karşı parankim dokusundan anlamlı düşük izlense de kitlesel olmayan lezyonlarda pür DKİS ve İDK lezyonları ayırt edilememektedir.Pür DKİS grubunda yüksek grad olguların fazla olması ve nonhomojen dağılımı etkili olmuş olabilir.Literatürde lezyon postkontrast incelemede saptanıp ADC haritasında karşılık gelen lokalizasyondan ölçüm yapılmıştır.Özellikle çok küçük lezyonlarda önem kazanan EPI sekansının distorsiyonuna sekonder lezyonun aynı uzaysal lokalizasyona tam karşılık gelmemesi veya hasta hareketine bağlı yanlış lokalizasyonun önemi belirtilmeden ölçüm yapılmıştır [25].Cheng ve ark. kitlesel ve kitlesel olmayan lezyonları değerlendirerek kitlesel olmayan lezyonların ortalama ADC değerini kitlesel lezyonlardan daha yüksek hesaplamış olup tanıda ADC değerini kullanırken morfolojik özelliklerin gözönüne alınmasının önemini belirtmiştir [15]. Çalışmamızın anlamlı sonuç vermemesinin nedeni sadece kitlesel olmayan lezyonlarla çalışmamız olabilir.Kitlesel olmayan lezyonlarda ADC değerinin kitlesel olanlara oranla yüksek bulunmasının nedeni normal parankimin parsiyel volüm etkisi ve kitlesel İDK olgularının daha sellüler olmasıyla açıklanabilir.

Çalışmada ortalama ADC değerleri düşük grad (I-II) pür DKİS grubunda $0.96\pm0.15x10^{-3}mm^2/sn$ ve yüksek grad (III) pür DKİS grubunda $0.92\pm0.13x10^{-3}m^2/sn$ idi.Constantini ve ark. [26] ADC değeriyle DKİS gradı arasında ters bir ilişki saptadıklarını belirtmiştir. Ayrıca kitlesel ve kitlesel olmayan pür DKİS olgularının ADC değerleri birbirine benzer bildirilmiştir.Çalışmada da yüksek grad olguların ortalama ADC değeri düşük grad olgulardan düşük saptanmış olup gruplar arasında istatiksel olarak anlamlı farklılık saptanmadı.Grupta yüksek grad olguların fazla olması nedeniyle homojenite sağlanamaması sonucu etkilemiş olabilir.Çalışmamız ADC değerleriyle DKİS gradını ayırt edemediğini öne süren çalışmaları desteklemektedir[27].

Çalışmanın sınırlamalarından ilki; toplam ve grupların hasta sayısı değerlendirildiğinde küçük bir çalışma grubu olması ve bazı grupların nonhomojen dağılım göstermesidir.İkincisi retrospektif olması nedeniyle hasta seçimi ve görüntüleme parametrelerini optimize edememizdir.Sonuçlarımızın doğruluğununun desteklenmesi ve daha kesin sonuçlar elde edilebilmesi için prospektif tasarımla daha fazla sayıda ve homojen dağılmış olgularla yeni çalışmalar yapılması gerektiğini düşünmekteyiz.

Çalışma sonucu İGM olgularının ADC değeri İDK ve pür DKİS olgularından anlamlı yüksek saptanmış olup kitlesel olmayan kontrastlanma paterni gösteren bu olguların ayrımında ADC cut-off değerinin yüksek duyarlılık ve pozitif kestirim değeri; orta-yüksek özgüllük oranlarıyla kullanılabileceğini göstermiştir. Kontrastlı Meme MRG ile DAG'ın birlikte değerlendirilmesiyle morfoloji ve kontrastlanma paterni benzer olup net olarak ayrım yapılamayan olguların tanısında daha doğru sonuçlara ulaşılmasını sağlayacaktır.

Anahtar kelimeler: ölçülebilen diffüzyon katsayı değeri, meme kanseri, diffüzyon ağırlıklı görüntüleme, kitlesel olmayan kontrast tutulumu, manyetik rezonans görüntüleme

Kaynaklar

1. Thomassin-Naggara,C. De Bazelaire, J. Chopier. (2013) Diffusion-weighted MRI of the breast: Advantages and pitfalls. Eur J of Rad 82:435– 443
2. Brandão AC, Lehman CD, Partridge SC. (2013) Breast Magnetic Resonance Imaging: Diffusion-Weighted Imaging. Magn Reson Imaging Clin N Am 21:321–336
3. Pereira FPA, Martins G, Oliveira RVC. (2011) Diffusion Magnetic Resonance Imaging of the Breast. Magn Reson Imaging Clin N Am 19:95–110
4. Sener RN. (2001) Diffusion MRI: apparent diffusion coefficient (ADC) values in the normal brain and a classification of brain disorders based on ADC values. Comput Med Imaging Graph. 25 (4): 299-326
5. El Kady RM, Choudhary AK, Tappouni R. (2011) Accuracy of apparent diffusion coefficient value measurement on PACS workstation: A comparative analysis. AJR Am J Roentgenol. 196 (3): 280-4.
6. Kul S, Cansu A, Alhan E.et al. (2011) Contribution of Diffusion-Weighted Imaging to Dynamic Contrast Enhanced MRI in the Characterization of Breast Tumors. AJR 196:210–217
7. Choi SY, Chang YW, Part HJ et al. (2012) Correlation of the apparent diffusion coefficiency values on diffusion-weighted imaging with prognostic factors for breast cancer. The British Journal of Radiology, 85:474–479
8. Marini C, Iacconi C, Giannelli M, Cilotti A, Moretti M, Bartolozzi C. (2007) Quantitative diffusion-weighted MR imaging in the differential diagnosis of breast lesion. Eur Radiol 17:2646–2655.
9. Kinoshita, T. et al (2002) Diffusion-weighted half-Fourier single-shot turbo spin echo imaging in breast tumors: differentiation of invasive ductal carcinoma from fibroadenoma. J Comput Assist Tomogr, 26(6):1042-6
10. Woodhams R, Matsunaga K, Iwabuchi K, Hata H, Kuranami M, Watanabe M, Hayakawa K. (2005) Diffusion-weighted imaging of malignant breast tumors: the usefulness of apparent diffusion coefficient (ADC) value and ADC map for the detection of malignant breast tumors and evaluation of cancer extension. J Comput Assist Tomogr, 29(5): 644-9
11. Bammer, R. (2003) Basic principles of diffusion-weighted imaging. Eur J Radiol, 45(3):169-84
12. Partridge SC, DeMartini WB, Kurland BF. (2009) Quantitative Diffusion-Weighted Imaging as an Adjunct to Conventional Breast MRI for Improved Positive Predictive Value. AJR 193: 1716–22.
13. Park MJ, Cha ES, Kang BJ, Ihn YK, Baik JH. (2007) The role of diffusion-weighted imaging and the apparent diffusion coefficient (ADC) values for breast tumors. Korean J Radiol. 8(5):390–396
14. Pereira FP, Martins G, Figueiredo E, Domingues MN, Domingues RC, da Fonseca LM, Gasparetto EL. (2009) Assessment of breast lesions with diffusion-weighted MRI: comparing the use of different b values. AJR Am J Roentgenol, 193(4): 1030-5
15. Cheng L, Bai Y, Zhang J, Liu M, Li X, Zhang A, Zhang X, Ma L. (2013) Optimization of apparent diffusion coefficient measured by diffusion-weighted MRI for diagnosis of breast lesions presenting as mass and non-maSS-like enhancement.

Tumor Biology, June;34(3):1537–1545
16. Yabuuchi H, Matsuo Y, Kamitani T, Setoguchi T, Okafuji T, Soeda H, Sakai S, Hatakenaka M, Kubo M, Tokunaga E, Yamamoto H, Honda H. Non-maSS-like enhancement on contrast-enhanced breast MR imaging: Lesion characterization using combination of dynamic contrast-enhanced and diffusion-weighted MR images. Eur J of Rad 75(1):126-132
17. Aslan H, Pourbagher A, Colakoglu T (2016) Idiopathic granulomatous mastitis: magnetic resonance imaging findings with diffusion MRI. Acta Radiol. Jul;57(7):796-801
18. Yılmaz R, Demir AA, Kaplan A, Şahin D, Özkurt E, Dursun M, Acunaş G. (2016) Magnetic resonance imaging features of idiopathic granulomatous mastitis:is there any contribution of diffusion-weighted imaging in the differential diagnosis? Radiol med 121:857–866
19. Englander S. (1997) Diffusion imaging of human breast. NMR in BioMedicine, 10:348–52.
20. Orguc S, Basara I, Coskun T. (2012) Diffusion-weighted MR imaging of the breast: comparison of apparent diffusion coefficient values of normal breast tissue with benign and malignant breast lesions. Singapore Med J, 53(11):737-43
21. Partridge SC, Mullins CD, Kurland BF. (2010) Apparent Diffusion Coefficient Values for Discriminating Benign and Malignant Breast MRI Lesions: Effects of Lesion Type and Size. AJR ; 194: 1664–73.
22. Martincich L., Deantoni V, Bertotto I. (2012) Correlation between diffusionweighted imaging and breast cancer biomarkers. Eur Radiol.; 22:1519-1528
23. Ding JR, Wang DN, Pan JL. (2016) Apparent diffusion coefficient value of diffusion-weighted imaging for differential diagnosis of ductal carcinoma in situ and infiltrating ductal carcinoma, J Cancer Res Ther. Apr-Jun:12(2):744-50
24. Ding JR, Wang DN, Pan JL. (2016) Apparent diffusion coefficient value of diffusion-weighted imaging for differential diagnosis of ductal carcinoma in situ and infiltrating ductal carcinoma, J Cancer Res Ther. Apr-Jun:12(2):744-50
25. Kim SH, Cha ES, Kin HS, Kang BJ, Choi JJ, Jung JH, et al. (2009) Diffusion-weighted imaging of breast cancer: correlation of the apparent diffusion coefficient value with prognostic factors. J Magn Reson Imaging. 30:615–20.
26. Costantini M, Belli P, Rinaldi P, et al. (2010) Diffusion weighted imaging in breast cancer: relationship between apparent diffusion coefficient and tumour aggressiveness. Clin Radiol , 65:1005–12.
27. Rahbar H, Partridge SC, DeMartini WB, Gutierrez RL, Allison KH, Peacock S, Lehman CD. (2012) In Vivo Assessment of Ductal Carcinoma in Situ Grade: A Model Incorporating Dynamic Contrast-enhanced and Diffusion-weighted Breast MR Imaging Parameters. Radiology. May; 263(2): 374–382.

Tablo 1. ADC değerlerinin ROC eğri analizi

	Eğri Altı Alan	% 95 Güven Aralığı	p
ADC	0.861	0.765 - 0.956	***0.000***
Cut-Off Değeri 1.03	0.832	0.710 - 0.955	***0.000***
		Duyarlılık	91.5%
		Pozitif Kestirim	89.6%
		Özgüllük	75.0%
		Negatif Kestirim	78.9%

ROC Eğrisi

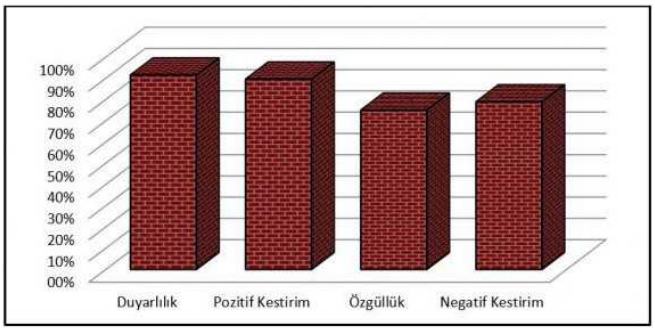

Şekil 1. ADC değerlerinin ROC eğri analizi değerlendirilmesi

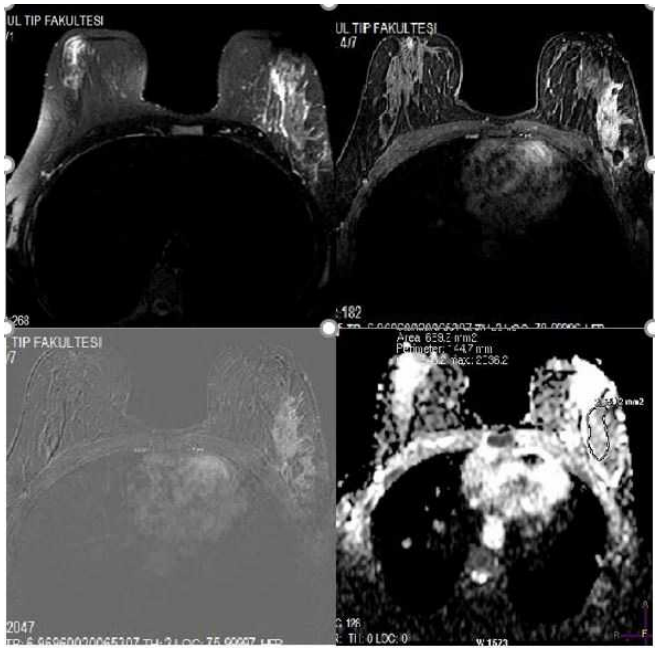

Resim 1. 44 yaşında sol memede kızarıklık-sertlik şikayetiyle başvuran kadın hasta. İdiopatik granülomatöz mastit olgusunda sol meme alt dış kadran yerleşimli kitlesel olmayan kontrast tutulumu. T2A aksiyal incelemede (sağ üst) hipointens sinyal özelliğinde;

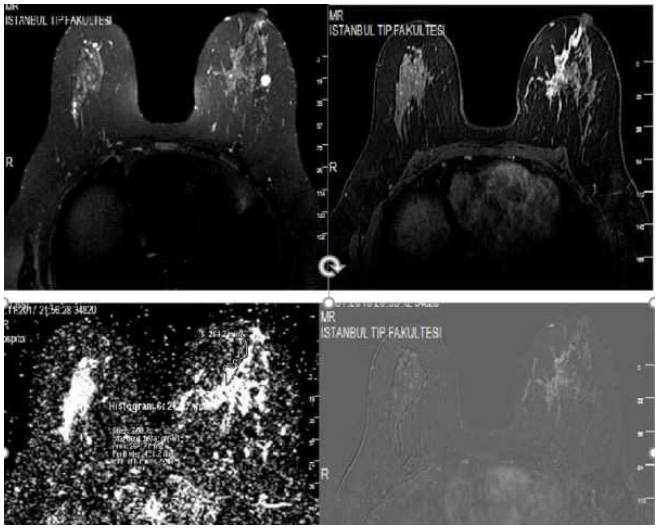

Resim 2. 49 yaşında rutin MG taraması için başvuran hasta. MG'de kalsifikasyon izlenmedi. MRG'de sol meme üst iç kadrandan meme başına doğru uzanan segmenter paternde kontrast tutan kitlesel olmayan lezyon izlenmiş olup gadolinyumlu postkontrast T1AG (sağ üst) ve

Tablo 2. Benign ve Malign grup parankim ve lezyon ADC değerlerinin dağılımı

	Benign		Malign		p
	Ort.±s.s.	Medyan	Ort.±s.s.	Medyan	
Parankimi ADC	1.35 ± 0.21	1.31	1.46 ± 0.34	1.48	0.158 †
1.Ölçüm ADC	1.02 ± 0.11	1.05	0.83 ± 0.14	0.85	***0.000*** †
1.Ölçüm ADC	1.08 ± 0.10	1.08	0.91 ± 0.13	0.93	***0.000*** †
1.Ölçüm ADC	1.15 ± 0.12	1.14	0.97 ± 0.14	0.98	***0.000*** †
Ortlama ADC	1.08 ± 0.11	1.08	0.90 ± 0.13	0.92	***0.000*** †

† t test

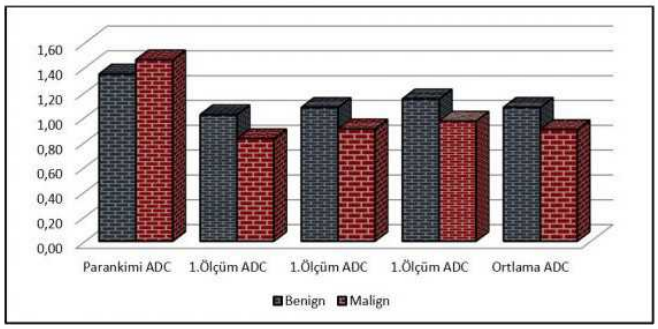

Şekil 2. Benign ve Malign grup parankim ve lezyon ADC değerlerinin dağılımı

Tablo 3. Pür DKİS grubu grade I-II ve grade III alt gruplarının parankim ve lezyon ADC değeri dağılımı

	Grade I-II		Grade III		p
	Ort.±s.s.	Medyan	Ort.±s.s.	Medyan	
Parankimi ADC	1.52 ± 0.44	1.72	1.35 ± 0.42	1.18	0.477 [m]
1.Ölçüm ADC	0.88 ± 0.13	0.93	0.84 ± 0.15	0.89	0.522 [m]
1.Ölçüm ADC	0.96 ± 0.15	1.00	0.93 ± 0.14	0.96	0.434 [m]
1.Ölçüm ADC	1.04 ± 0.19	1.05	0.99 ± 0.13	1.02	0.722 [m]
Ortlama ADC	0.96 ± 0.15	1.00	0.92 ± 0.13	0.95	0.477 [m]

[m] Mann-whitney u test

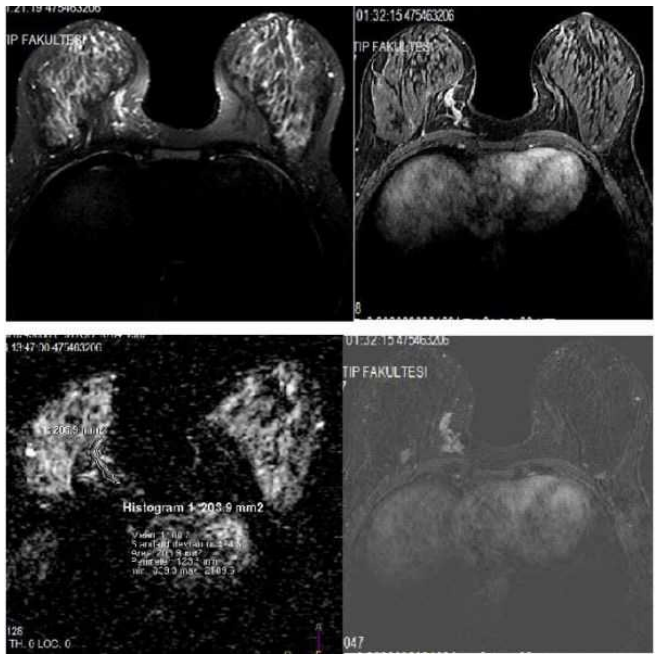

Resim 3. 33 yaşında memede ele gelen kitle nedeniyle başvuran kadın hasta. Sağ meme alt iç kadranda kitlesel olmayan invaziv duktal karsinom olgusu. T2A aksiyal incelemede (sağ üst) hiperintens sinyal özelliğinde; gadolinyumlu postkontrast T1A görüntüde (sol üst)

Meme Radyolojisi

SS-084

DIFFUSION KURTOSIS IMAGING FEATURES OF BIRADS CATHEGORY 2 SOLID LESIONS OF THE BREAST: A PRELIMINARY STUDY WITH 22 LESIONS AND REVIEW OF THE LITERATURE

Nurcan Çetin, Irmak Durur Subaşı, Baki Hekimoğlu

Diskapi Yildirim Beyazit Training and Research Hospital

Purpose: Diffusion-weighted imaging (DWI) is a modality used in the detection and differentiation of the lesions based on the diffusion properties of the water molecules in them (1). Whereas, DWI assumts that the microenvironment of the water molecules in a tissue/lesion is homogenious and diffusion follows a Gausian distribution. Peakedness of this distribution varies according to the intracellular and extracellular characteristics of a lesion and deviations from the normal distribution reflects especially microstructural heterogenicity of the intracelular compartment (2-7). However, these changes may not be exactly detected by DWI alone (2-7). Diffusion kurtosis imaging (DKI) is a method based on th e analysis of this distribution using ultrahigh b values and developed in order to improve the efficiency of DWI in benign—malignant differentiation (2-7). The aim of this study was to present the DKI features of BIRADS cathegory 2 solid lesions.

Materials and Methods: MRI and DWI examinations (performed between April 2018 and October 2018) of 12 female patients between 23-59 year-old (mean age=44±10) with totally 22 BIRADS cathegory 2 solid lesions were analysed retrospectively. 3-dimensional ROIs were formed drawing the margins of the lesions on diffusion-weighted images using a special software programme. Apparent kurtosis (Kapp) and apparent diffusivity (Dapp) values of all lesions were obtained. Normal distributions of the values were confirmed by Kolmogorov-Smirnov test.

Results: Four of the lesions were histopathologically benign as the result of core-needle biopsy (2 fibroadenoma, 2 sclerosing adenosis), while 18 were stable for minimum 2 years follow-up. Diameters of the lesions were between 7-25 mm and mean diameter was 13±5 mm. Volumes of the ROIs were between 68-727 mm3 and mean volume was 289±209 mm3. Kapp values of all lesions were between 0,659 – 1,654 (10-3 mm2/s) and the mean Kapp was 0,914±0,207 (10-3 mm2/s). Dapp values of all lesions were between 0,818 – 2,142 (10-3 mm2/s) and the mean Dapp was 1,482±0,319 (10-3 mm2/s). The Kapp and Dapp values of this patient population were compared with the cut-off values for prediction of benign lesions given in the literature. While Kapp values were lower than the cut-off value (0.974 10-3 mm2/s) in 15 of the lesions (68%), Dapp values were higher than the cut-off value (0.973 10-3 mm2/s) in 21 of 22 lesions (95%).

Conclusion: Kapp and Dapp values of the lesions included to this study were consistent with the cut-off values reported in the literature.

Anahtar kelimeler: diffusion weighted imaging, diffusion kurtosis imaging, magnetic resonance imaging, breast, BIRADS cathegory 2

Kaynaklar

1. Marini C, Iacconi C, Giannelli M, Cilotti A, Moretti M, Bartolozzi C. Quantitative diffusion-weighted MR imaging in the differential diagnosis of breast lesion. Eur Radiol 2007; 17: 2646–55.
2. Jensen JH, Helpern JA, Ramani A, Lu H, Kaczynski K. Diffusional kurtosis imaging: the quantification of non-Gaussian water diffusion by means of magnetic resonance imaging. Magn Reson Med 2005; 53: 1432–40.
3. Christou A, Ghiatas A, Priovolos D, Veliou K, Bougias H. Accuracy of diffusion kurtosis imaging in characterization of breast lesions. Br J Radiol 2017; 90: 20160873.
4. Li T, Yu T, Li L, Lu L, Zhuo Y, Lian J, et al. Use of diffusion kurtosis imaging and quantitative dynamic contrast-enhanced MRI for the differentiation of breast tumors. J Magn Reson Imaging 2018; 48: 1358–66.
5. Nogueira L, Brandão S, Matos E, Nunes EG, Loureiro J, Ramos I, et al. Application of the diffusion kurtosis model for the study of breast lesions. Eur Radiol 2014; 24: 1197–1203.
6. Sun, K, Chen X, Chai W, Fei X, Fu C, Yan X, et al. Breast Cancer: Diffusion Kurtosis MR Imaging-diagnostic accuracy and correlation with clinical-pathologic factors. Radiology 2015; 277: 46–55.
7. Wu D, Li G, Zhang J, Chang S, Hu J, Dai Y. Characterization of Breast Tumors Using Diffusion Kurtosis Imaging (DKI). PLoS One 2014; 9: e113240.

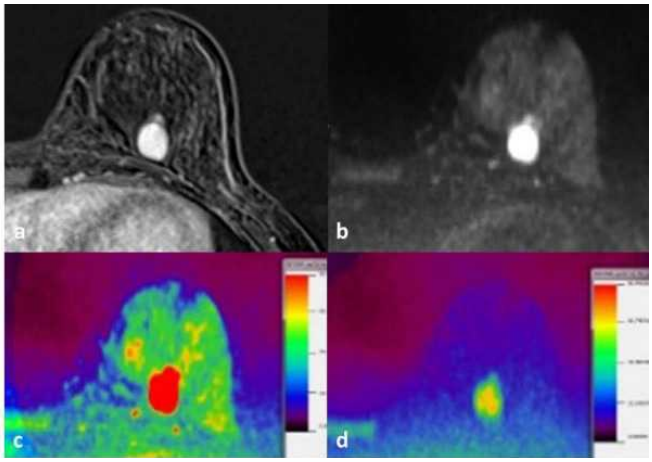

Figure 1. Fibroadenoma in the left breast of a 32-year-old female: (a) the axial T1 weighted fat-saturated postcontrast image of the lesion. (b) b0 (c) K apparent (Kapp) map and (d) D apparent (Dapp) map.

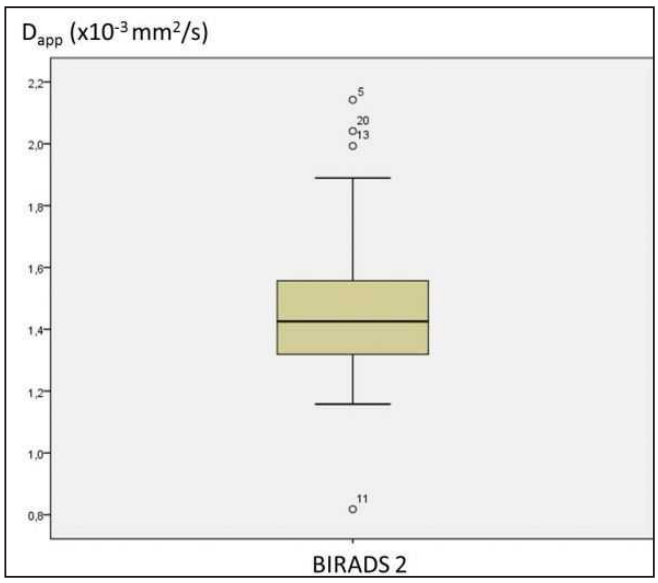

Figure 2. Box plot shows Kapp values of the lesions. Boxes symbolize interquartile range divided at the median; whiskers show range of all values. Circle represents outlier. 15 of the 22 lesions (68%) were lower than the cut-off point 0,974 10-3 mm2/s.

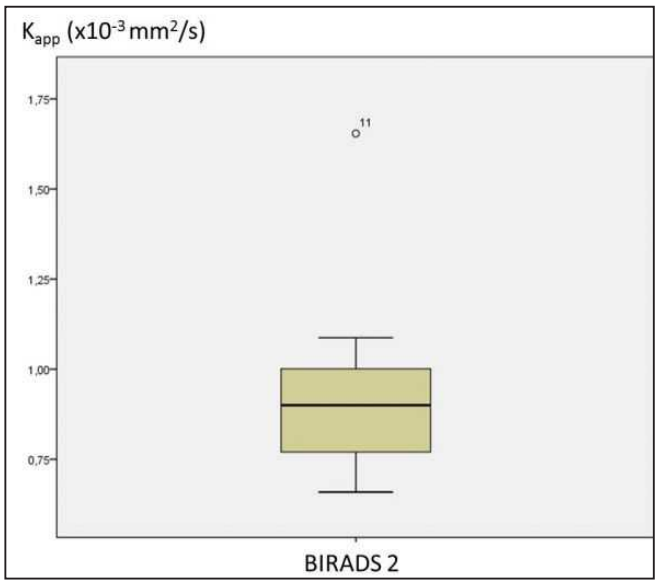

Figure 3. Box plot shows Dapp values of the lesions. Boxes symbolize interquartile range divided at the median; whiskers show range of all values. Circles represent outliers. 21 of the 22 lesions (95%) were higher than the cut-off point 0,973 10-3 mm2/s.

Table 1. Summary of the studies dealing with diffusion kurtosis imaging in malignant and benign breast lesions.

	Strenght of the magnetic field (Tesla)	Number of the benign lesions	TR/TE (ms/ms)	b values (s/mm2)	Software programme for DKI	Mean Kapp values of the benign lesions	Mean Kapp values of the benign lesions	Cut-off value for Kapp	Cut-off value for Dapp
Nogueira, 2014	3	13	4900/106	0, 50, 200, 400, 600, 800, 1000, 2000, 3000	MATLAB	0.37	2.17	-	-
Wu, 2014	3	42	4000/100	0, 250, 500, 750, 1000, 1500, 2000	MATLAB	0.47	1.97	0.69	1.58
Sun, 2015	1,5	41	5900/80	0, 700, 1400, 2100, 2800	MATLAB	0.65	1.97	0.974	0.973
Christou, 2017	1,5	19	5800/80	0, 400, 800, 1100, 1300	FireVoxel	0.60	1.87	0.71	1.57
Li, 2018	3	59	5088/102	0, 500, 100, 1500, 2000, 2500, 3000	MATLAB	0.605	1.677	0.727	-
Cetin, 2019	1,5	22	5900/80	0, 700, 1400, 2100, 2800	FireVoxel	0.94	1.482	-	-

Genitoüriner Sistem Radyolojisi

SS-085

VARİKOSELİ BULUNAN VE BULUNMAYAN İNFERTİLİTE OLGULARININ AYIRIMINDA T1 MAPPING'İN KULLANILABİLİRLİĞİ

Ruhullah Eşim[1], **Mehmet Göktepeli**[1], **Erdal Karavaş**[1], **Mecit Kantarcı**[2]

[1]*Erzincan Binali Yıldırım Üniversitesi Tıp Fakültesi Mengücek Gazi Eğitim Araştırma Hastanesi, Radyoloji AD, Erzincan, Türkiye.*
[2]*Atatürk Üniversitesi Tıp Fakültesi Radyoloji AD, Erzurum, Türkiye*

Amaç: Bu çalışmanın amacı varikoseli bulunan olgularda manyetik rezonans görüntüleme (MRG) ile testiste T1 relaksasyon değerinin haritalama yöntemi kullanarak kantitatif olarak ölçmek ve sonuçlarını sağlıklı bireylerle karşılaştırmak.

Gereç ve Yöntem: Çalışmaya Aralık 2018 - Şubat 2019 tarihleri arasında infertilite nedeniyle üroloji kliniğine başvuran 33 kişi dahil edildi. Yapılan skrotal Doppler ultrason ve spermiogram sonuçları ile olgular, normal ve varikoseli bulunanlar olarak iki gruba ayrıldı. Olguların tamamına T1 haritalama sekansı da içeren testis MRG tetkiki (Siemens Aera, Siemens Healthcare, Germany) yapıldı. Görüntüler iş istasyonu (Syngo Client VB30A_HF03) ile değerlendirildi. Sol testiküler dokudan üst alt pol ve orta kesimden en az 1 cm2'lik ROI kullanılarak üç ölçüm yapıldı. Üç ölçümün ortalaması alınarak iki grubun T1 relaksasyon zamanları istatistiksel olarak karşılaştırıldı. Sonuçlar, sürekli değişkenler için ortalama ± standard sapma; kategorik değişkenler için ise "n" ve yüzde olarak ifade edildi. Gruplar arasında sürekli değişkenler açısından istatistiksel anlamlı farklılık test edilirken, değişkenlerin normallik varsayımına uyumu test edildi. Bağımsız iki grubun karşılaştırılmasında Student's t-test kullanıldı. Farklılıklar için $p<0,05$ olduğu durumlar istatistiksel olarak anlamlı kabul edildi. Etik kurul onayı 06.11.2018 tarih ve 33/01 sa-

yılı karar ile Erzincan Binali Yıldırım Üniversitesi Klinik Araştırmalar Etik Kurul Başkanlığından alınmıştır.

Bulgular: 33 olgunun yaş ortalaması 25,9 ± 7,2 idi. Olguların %69,7'si (n=23) varikoseli bulunurken %30,3'ünde (n=10) patoloji saptanmadı. Gruplar arasında yaş bakımında anlamlı fark yoktu (p>0,05). Her iki grup testislerinden yapılan ölçümde varikoseli olan olgularda ortalama T1 relaksasyon değeri 2198,9 ± 366,2 ms, normal olgularda 1850,4 ± 223,6 ms olarak bulundu (resim 1,2). İki grup arasında yapılan karşılaştırmada istatistiksel olarak anlamlı fark saptandı (p=0,002)(resim 3).

Tartışma ve Sonuç: Diffüzyon ağırlıklı MRG ile varikoseli bulunan olgularda testis ADC değerlerinde azalma olduğu sonucuna varan sınırlı sayıda yayın mevcuttur (1,2). Çalışmamızda bir ilk olarak varikoseli bulunan olgularda T1 relaksasyon değeri kullanarak kantitatif olarak ölçüm yapılmıştır. T1 relaksasyon zamanları varikosel bulunan olgularda normal gruba göre yüksek bulunmuştur. Bu durumun nedeni varikosel şiddetinin artmasıyla testis dokusunda venöz dönüşün yavaşlaması, oluşan göllenme ile uzun süreli olgularda gelişebilecek fibrotik doku olarak düşünülmüştür. Daha geniş seriler kullanılarak yapılan çalışmalar ile T1 haritalama yönteminin gelecekte testis dokusundaki değişikliklerin gösterilmesi ve varikosel şiddetinin kantitatif olarak evrelenmesinde kullanılan non invaziv tetkik olabileceğini düşüncesindeyiz.

Anahtar kelimeler: Testis, Varikosel, Manyetik rezonans görüntüleme, T1 haritalama

Kaynaklar

1) Çekiç B, Kiliç KK, Toslak IE et al. "Correlation Between Semen Analysis Parameters and Diffusion-Weighted Magnetic Resonance Imaging of the Testicles in Patients With Varicocele: A Pilot Study." Journal of computer assisted tomography 2018; 42(3): 423-28. http://insights.ovid.com/crossref?an=00004728-201805000-00013.

2) Karakas E, Karakas O, Cullu N, et al. Diffusion-weighted MRI of the testes in patients with varicocele: a preliminary study. AJR Am J Roentgenol. 2014;202:324–328.

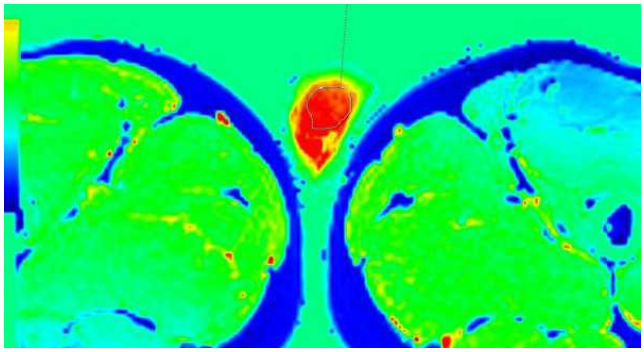

Resim 1. 24 yaşında varikoselli olgunun T1 haritalama görüntüsü ve T1 relaksasyon süresi ölçümü (2284,7 ms).

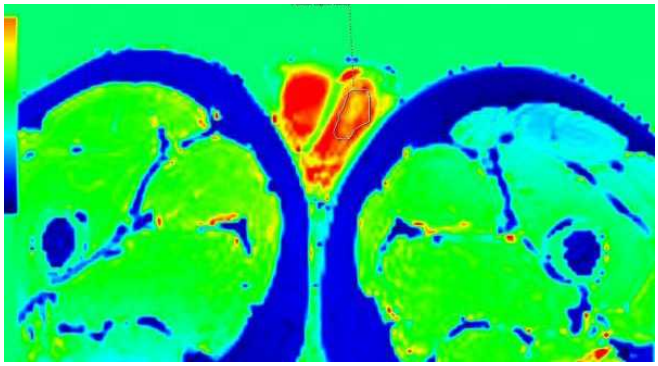

Resim 2. 22 yaşında normal olgunun T1 haritalama görüntüsü ve T1 relaksasyon süresi ölçümü (1925,8 ms).

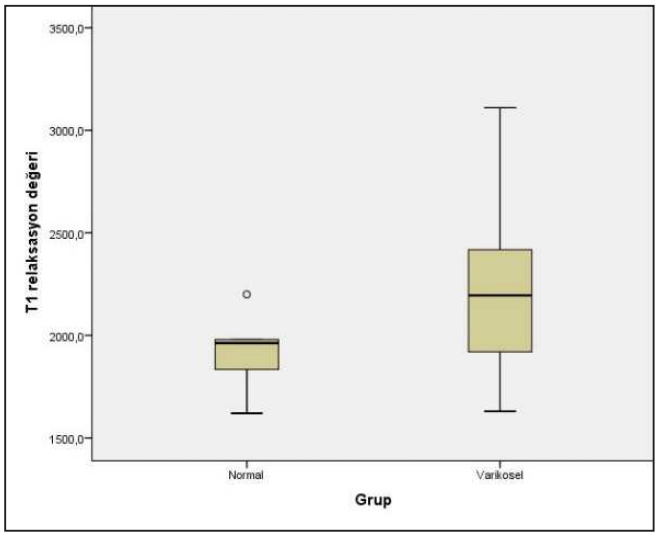

Resim 3. Normal olgular ile varikoseli bulunan olguların T1 relaksasyon değerleri

Genitoüriner Sistem Radyolojisi

SS-086

RENAL HÜCRELİ KARSİNOM OLGULARINDA EVRE VE HİSTOLOJİK SUBTİPTE RADİOMİCS

Servan Yaşar[1], Nuray Voyvoda[1], Tülay Özer[1], Bekir Voyvoda[2]

[1]SBÜ Kocaeli Derince Suam Radyoloji Kliniği
[2]SBÜ Kocaeli Derince Suam Üroloji Kliniği

Giriş: Renal hücreli karsinom (RHK), primer renal kitlelerin %90'ını ve erişkin kanserlerinin %3'ünü oluşturmaktadır (1). RHK'nin histolojik olarak en sık görülen subtipi (%75-87) clear cell karsinomdur (2,3). Radiomics, dijital ortamdaki görüntünün, doku ('texture'') analizi yöntemi veya diğer analizler ile piksel bazında değerlendirilip işlenmesiyle elde edilen kantitatif verilerden oluşan bilgisayar tabanlı bir tanı sistemidir (4). Bu çalışmada RHK hastalarında doku analizi yönteminin hastalığın evresi ve histolojik alt tipleri arasındaki ilişkisini değerlendirmek amaçlanmıştır.

Gereç ve Yöntem: Bu çalışma için yerel etik kurul onayı alınmıştır (25/01/2019, sayı:46418926, karar:19/07).Retrospektif olarak yapılan bu çalışmada Ocak 2012- Aralık 2018 tarihleri arasında renal kitle nedeniyle merkezimizde bilgisayarlı tomografi çekilen ve patoloji sonucu ile RHK tanısı alan olgular değerlendirilmiştir. Demografik verileri, BT bulguları ve doku analizi parametreleri kaydedildi. Histolojik subtip, Fuhrman grade ve hastalık evresinin doku analizi parametreleriyle ilişkileri araştırıldı.

Bulgular: Toplam 71 hastanın kitlesi değerlendirildi. Yaş ortalaması 58.5 (±11, 35-85) olan 42 erkek, 29 kadın toplam 71 hasta çalışmaya dahil edildi. Ortalama kitle boyutu 6,07 (min:2, max 15) idi. Kitlelerin BT özellikleri Tablo 1 de, patolojik subtipleri, Fuhrman gradeleme ve TNM evrelemesinin tanımlayıcı istatistikleri ise tablo 2, 3 ve 4'te gösterildi.

Clear ve non-clear grupları arasında "Interquartile Range", "robust mean abs. deviation" "Sum Entropy" "clear" grubunda ilgili değer daha yüksek iken "uniformity" "Joint Energy" non-clear grubunun ilgili değeri daha yüksek bulundu. Furhman grupları arasında "Gray Level NonUniformity" ve "Run Length Non Uniformity" değerleri grade-1'de, grade 3'ten ve grade 4'ten istatistiksel olarak anlamlı derecede düşük bulunmuştur. Evre 1-2 ve Evre 3-4 grupları arasında "minimum", "Long Run Low Gray Level Emphasis" değerleri Evre 1-2 grubunda yüksek, "energy", "total energy", "range", "Joint Average", "Sum Average", "Gray Level NonUniformity", "Short Run High Gray Level Emphasis", "Run Length Non Uniformity",

"High Gray Level Run Emphasis" değerleri Evre 3-4 grubunda yüksek bulundu.

Tartışma ve Sonuç: RHK en sık görülen histolojik subtipleri konvansiyonel tip (clear cell), papiller hücreli ve kromofob hücreli tiptir. Subtiplendirme özellikle ileri hastalıkta hedefe yönelik medikal tedavi açısından son derece önemlidir(5). Çalışmamızda clear cell grubunda "Interquartile Range", "robust mean abs. deviation" ve "Sum Entropy" de pozitif, "uniformity" ve "Joint Energy" de negatif korelasyon bulundu. Bu parametreler daha büyük pikselli heterojen tümörleri göstermektedir. Clear cell karsinomların içyapılarının daha heterojen olması da bu parametrelerin clear-non clear karsinom ayrımında kullanılabileceğini düşündürmektedir.Ancak bu parametreler çalışmamızda Fuhrman grade ve evre ile ilişkisiz bulunmuştur. Bu nedenle subtip ile ilişkili olsa dahi prognoz açısından fikir vermemektedir. Entropy için bulunan AUC değeri 0.695 olup literatürden düşük bulunmuştur.(6) Diğer anlamlı parametrelerin AUC değerleri ise İnterquartile range de 0.684, Uniformity de 0.677, Robust Mean Abs. Dev. de 0,673, Joint energy de 0.685 bulunmuş olup literatürde bu parametrelerle ilgili değerler belirtilmemiştir.

Gray Level Non Uniformity (GLN) ve Run Length Non Uniformity (RLN) tümörlerin homojenliği ile ilişkili parametrelerdir. Çalışmamızda GLN ve RLN değerleri grade-1'de, grade 3'ten ve grade 4'ten anlamlı derecede düşük bulunmuştur. Bu da tümörün homojen yapısının düşük gradeli olmasını ve prognozunun iyi olmasını desteklemektedir (7).

Evrelemede yaygın kullanılan TNM sistemi olup burada en önemli parametreler tümörün çapı ve anatomik yaygınlığıdır. TNM evresine göre erken ve lokal ileri hastalıkta cerrahi ilk seçenek olmaktayken, metastatik hastalıkta medikal tedavi ön plana çıkmaktadır(5). Çalışmamızda GLN ve RLN değerleri hem Fuhrman gradelemesi hem de TNM evrelemesiyle ilişkili parametreler olup homojen tümörlerin daha düşük evre ve gradeli olduğunu göstermektedir. Literatürde bununla ilişkili çalışmaya rastlanmamıştır.

Sonuç olarak doku analizi yöntemi görece yeni kullanılmaya başlanmakla birlikte RHK olgularında subtip tayininde ve prognoz tahmininde faydalı bilgiler sunabilmektedir.

Anahtar kelimeler: Renal Hücreli Karsinom, Bilgisayarlı tomografi, Bilgisayar tabanlı Klinik Karar Destek Sistemleri, Radiomics

Kaynaklar

1. Göğüs C, Baltacı S, Filiz E, Elhan A, Beduk Y. Significance of thrombocytosis for determining prognosis in patients with lokalized renal cell carsinoma. Urology 2004; 63: 447-450
2. Jung SC, Cho JY, Kim SH. Subtype differentiation of small renal cell carcinomas on three-phase MDCT: usefulness of t. he measurement of degree and heterogeneity of enhancement. Acta Radiol. 2012; 53:112–118.
3. Y.Q. Huang, C.H. Liang, L. He, J. Tian, C.S. Liang, X. Chen, Z.L. Ma, Z.Y. Liu, Development and validation of a radiomics nomogram for preoperative prediction of lymph node metastasis in colorectal cancer, J. Clin. Oncol. 34 (18) (2016) 2157–2164.
4. Kumar, V., Gu, Y., Basu, S., Berglund, A., Eschrich, S. A., Schabath, M. B., R. J. (2012). Radiomics: the process and the challenges. Magnetic Resonance Imaging, 30(9), 1234–1248.
5. B Escudier C Porta M Schmidinger N Rioux-Leclercq A Bex V Khoo V GrünwaldS Gillessen A Horwich ESMO Guidelines Committee. Annals of Oncology, Volume 30, Issue 5, May 2019
6.Lubner MG, et al. (2016) CT textural analysis of large primary renal cell carcinomas: pretreatment tumor heterogeneity correlates with histologic findings and clinical outcomes. AJR Am J Roentgenol 207(1):96–105
7. Andrew T. Scrima, Meghan G. Lubner, E. Jason Abel,2 Thomas C. Havighurst,Daniel D. Shapiro,Wei Huang, and Perry J. Pickhardt : Texture analysis of small renal cell carcinomas at MDCT for predicting relevant histologic and protein biomarker. Abdominal Radiology (2018).

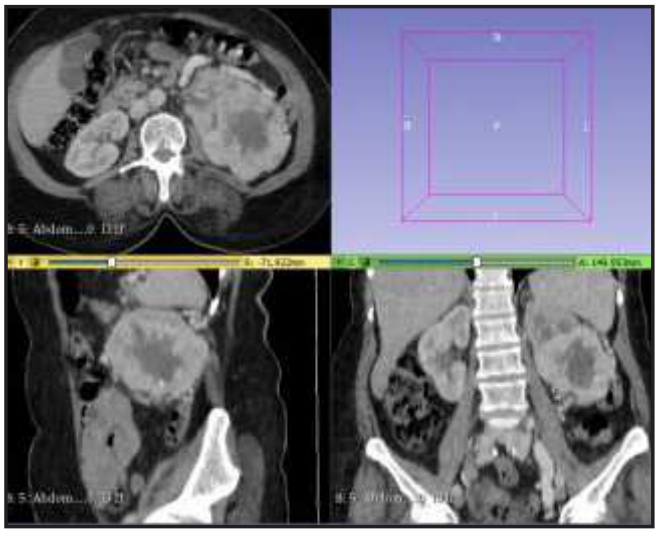

Resim 1. Tümörün software programda üç planda önizlemesi

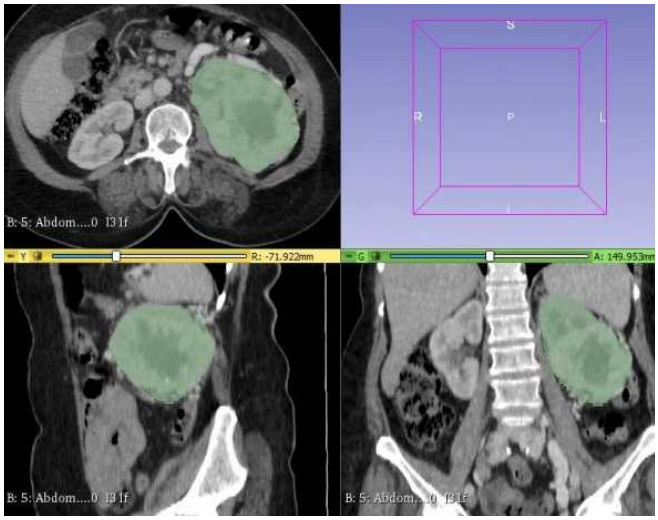

Resim 2. Tümörün segmentasyonla işlemiyle işaretlenmesi

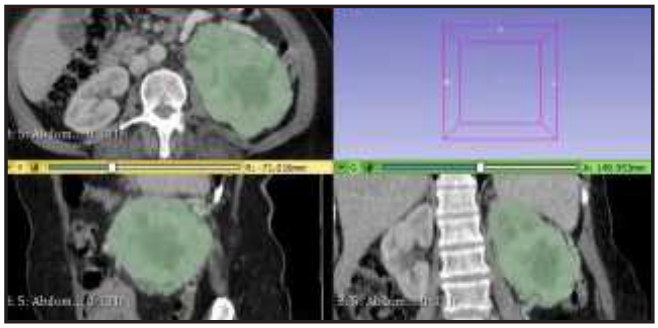

Resim 3. Radiomics parametrelerinin elde edilişi

Tablo 1. Kitlelerin BT özellikleri

	n (%)
Kitle boyutu (cm)	6.07 (±3.27, 2-15)
Kalsifikasyon	5 (7.04)
Hemoraji	19 (26.76)
Nekroz	33 (46.47)
Homojen	21 (29.57)
Heterojen	50 (70.43)
Sürrenal invazyon	2 (2.81)
Pararenal invazyon	14 (19.71)
Renal arter/ven trombüsü	5 (7.04)
Lenf nodu pozitifliği	6 (8.45)
Uzak organ metastazı	10 (14.08)

Tablo 2. Patoloji Subtip

	n	%
Clear	57	80,3
Papiller	6	8,5
Kromofob	7	9,9
Multikistik	1	1,4

Tablo 3. Fuhrman Grade

	n	%
Grade-1	20	28,2
Grade-2	28	39,4
Grade-3	12	16,9
Grade-4	11	15,5

Tablo 4. TNM evrelemesi

	n	%
Evre 1	48	67,6
Evre 2	9	12,7
Evre 3	3	4,2
Evre 4	11	15,5

Pediatrik Radyoloji

SS-087

PEDİATRİK YAŞ GRUBUNDA MANYETİK REZONANS GÖRÜNTÜLEME İLE NORMAL PANKREAS PARANKİM KALINLIĞI

Ercan Ayaz, Özlem Özkale Yavuz, Nursun Özcan, Berna Oğuz, Mithat Haliloğlu

Hacettepe Üniversitesi Tıp Fakültesi, Radyoloji AD

Giriş ve Amaç: Pediatrik olgularda, erişkinlerde olduğu gibi pankreas parankiminin kalınlığı, akut pankreatitte ekspansiyonu belirlemede, kronik pankreatitte ise parankimal atrofiyi belirlemede önemlidir [1]. Bunun yanında çocukluk yaş grubunda pankreası etkileyen depo hastalıklarında, pankreas parankim kalınlığı önem arz eder. Pediatrik yaş grubunda diğer tüm abdominal organlarda olduğu gibi pankreas kalınlığı da hastanın yaşına göre değişkenlik gösterir [2].

Literatürde manyetik rezonans görüntüleme (MRG) üzerinden sağlıklı pediatrik yaş gruplarında pankreas parankim kalınlığını belirleyen çalışma yoktur [1]. Pankreas boyutları ile ilgili ilk çalışmalarda ultrasonografi (USG) kullanılmış olup erişkinde 1977'den [3], çocuklarda ise 1987'den [4] itibaren yapılmış olan çalışmalar vardır. BT'de ise erişkin yaş grubunda ilk çalışma 1986 yılında Schulz ve ark. [5] tarafından, çocuklarda ise 2018 yılında Trout ve ark.[1] tarafından yapılmıştır. Bizim bu çalışmadaki amacımız, çocuklarda farklı yaş gruplarında normal pankreas kalınlığını MRG ile belirleyerek diğer görüntüleme yöntemleri ile uyumluluğunu karşılaştırmaktır.

Gereç ve Yöntem: Çalışma için Hacettepe Üniversitesi Girişimsel Olmayan Klinik Araştırmalar Etik Kurulu'ndan etik kurul onayı (kayıt no GO 18/837) alındı. Pediatrik radyoloji görüntüleme arşivi taranarak 1 Ocak 2014 ile 31 Aralık 2018 tarihleri arası 0-18 yaş arası 985 abdomen MRG tetkiki elde edildi. Herhangi bir pankreas hastalığı için çekilmiş olan, devam eden abdominal onkolojik hastalığı olan, depo hastalığı olan veya pankreası sararak, deplase ederek ve/veya infiltre ederek normal morfolojik yapısını bozan pankreas komşuluğunda lezyonu bulunan vakalar çalışma dışı bırakıldı. Amilaz, lipaz veya kolestaz enzimleri yaşa göre normal sınırın üstünde bulunan 65 olgu çalışma dışı bırakıldı. 32 hastanın MRG tetkiki, yetersiz kalitede olmasından dolayı çalışmaya dahil edilmedi. Geri kalan 314 MRG tetkikinden her yaş grubu için 10 erkek, 10 kız olgu rasgele seçildi. On yaş grubu 0-0.99, 1-1.99, 2-3.99, 4 – 5.99, 6 – 7.99, 8 – 9.99, 10 – 11.99, 12 – 13.99, 14 – 15.99, 16 – 17.99 yaş aralığı şeklinde belirlendi. 2 – 3.99 yaş grubunda 10 erkek, 9 kız, 1 – 1.99 yaş grubunda 6 erkek, 10 kız, 0 – 0.99 yaş grubunda ise 9 erkek 6 kız bulunabildi. 190 farklı olgunun görüntülerinden ölçümler, iki ayrı radyolog tarafından çift kör olarak yapıldı. Ölçümler pankreas sınırlarının en net ayırt edildiği sekans olduğu için T1 gradiyent ağırlıklı faz dışı sekanstan yapıldı. Belirlenen 4 bölgeden (baş; vena kava inferiorun önünden, boyun; superior mezenterik venin önünden, gövde; aortanın önünden, kuyruk; distal ucun 1 cm proksimalinden) ön-arka uzunluk ölçümü yapıldı (Resim 1). Gözlemciler arası uyum 0-5.99, 6-11.99 ve 12-17.99 ve tüm yaş grupları için değerlendirildi. İstatiksel inceleme için IBM SPSS Statistics for Windows, Version 22.0 (IBM Corporation, Armonk, NY, USA) kullanıldı. Tanımlayıcı istatistikler; ortalama, standart sapma, %95 güven aralığı ile üst ve alt sınırlar hesaplandı. İkili kıyaslamalarda bağımsız değişkenler student t-test, çoklu kıyaslamalarda ANOVA varyans analizi kullanıldı. Gözlemcilar arası uyumun değerlendirilmesinde ise iki yönlü karma etki modelli sınıf içi korelasyon katsayısı (ICC) kullanıldı. Uyum sonuçları: 0–0.39=zayıf; 0.40–0.59=orta, 0.60–0.74=iyi ve 0.75–1.0=mükemmel olarak değerlendirildi [6].

Bulgular: Elde edilen değerler Tablo 1'de, yaşa göre pankreas kalınlığı Resim 2'de gösterildi. Pankreas kalınlığının en ince ölçüldüğü (<1 yaş altı) ve en kalın ölçüldüğü yaş grupları arasındaki kalınlık farkı baş kesimi için 11,57 mm, boyun için 6,72 mm, gövde için 8,77 mm, kuyruk için 11,68 mm olarak ölçüldü. Gözlemciler arası uyumu değerlendirmek için sınıf içi korelasyon katsayıları hesaplanmış olup en yüksek uyum pankreas baş kesiminde, 0-6 yaş grubunda elde edildi (Tablo 2). Aynı yaş gruplarında her iki cinsiyet arasında ölçümlerin %90'ında (36/40) istatistiksel anlamlı fark saptanmadı. Her iki cinsiyetin kendi yaş gruplarında boy (Resim 3) ve kilo (Resim 4) ortalamaları hesaplandı. Boy ve kilo değişiminin istatistiksel anlamlı olduğu yaş gruplarında pankreas parankim kalınlığında anlamlı değişiklik gözlenmedi.

Tartışma ve Sonuç: Sonuçlara göre yaş artışı ile birlikte pankreasın baş ve kuyruk kesimindeki boyut artışı, boyun ve gövde kesimine göre daha fazladır. Gözlemciler arası uyum baş ve kuyruk kesiminde daha yüksek olarak bulundu. Gözlemciler arası uyum özellikle pankreas başında diğer bölgelere göre daha yüksekti. Pankreasın baş ve kuyruk kesiminde yaş grupları arasındaki değişim, boyun ve gövde kesimine oranla çok daha fazla olarak gözlendi. Literatürdeki diğer çalışmalar ile karşılaştırıldığında da kuyruk kesiminde baş kesimine oranla çok daha fazla uyumsuzluk olduğu gözlendi [1,7,8]. Özellikle ultrasonografi ile yapılan çalışmalarda boyun, gövde ayrımının net yapılamadığı anlaşılmaktadır ve bu nedenle gövde ölçümlerinin kesitsel incelemelere göre daha düşük çıktığı gözlenmektedir [7,8].

Sonuç olarak yapılan ölçümlerde, pankreas baş kesiminin yaşa göre değişimi daha belirgin ve gözlemciler arası uyumu daha yüksektir. Bu nedenle pankreas kalınlığının değerlendirilmesinde pankreas başı en fazla dikkate alınması gereken yer olmalıdır. Pankreas boyun kesimi de daha homojen olması ve yaş gruplarındaki değişkliğin minimal olması nedeniyle tüm yaş gruplarında ekspansiyonu veya atrofiyi değerlendirmek için kullanılabilir.

Anahtar kelimeler: Pankreas, Manyetik Rezonans, Pediatri, Pankreatit

Kaynaklar
1. Trout AT, Preet-Singh K, Anton CG, Koberlein GC, DiPaolo C, Dillman JR, Abu-El-Haija M. Normal pancreatic parenchymal thickness by CT in healthy children. Pediatric radiology 2018;48:1600-1605
2. Poddar U, Yachha SK, Borkar V, Srivastava A, Kumar S. A report of 320 cases of childhood pancreatitis: increasing incidence, etiologic categorization, dynamics, severity assessment, and outcome. Pancreas 2017; 46: 110-115.
3. Weill F, Schraub A, Eisenscher A, Bourgoin A.Ultrasonography of the normal pancreas. Success rate and criteria for normality. Radiology. 1977;123:417-23.
4. Siegel MJ, Martin KW, Worthington JL. Normal and abnormal pancreas in children: US studies. Radiology 1987; 165: 15–18
5. Schulz HG, Christou A, Gursky S, Rother P.[Computerized tomography studies of normal morphology and volumetry of parenchymatous epigastric organs in humans]. Anat Anz. 1986;162(1):1-12. German
6. Hallgren KA. Computing inter-rater reliability for observational data: an overview and tutorial. Tutor QuantMethods Psychol 2012:8:23–34
7. Siegel MJ, Martin KW, Worthington JL. Normal and abnormal pancreas in children: US studies. Radiology 1987; 165: 15–18
8. Ueda D Sonographic measurement of the pancreas in children. J Clin Ultrasound 1989; 17: 417–423.

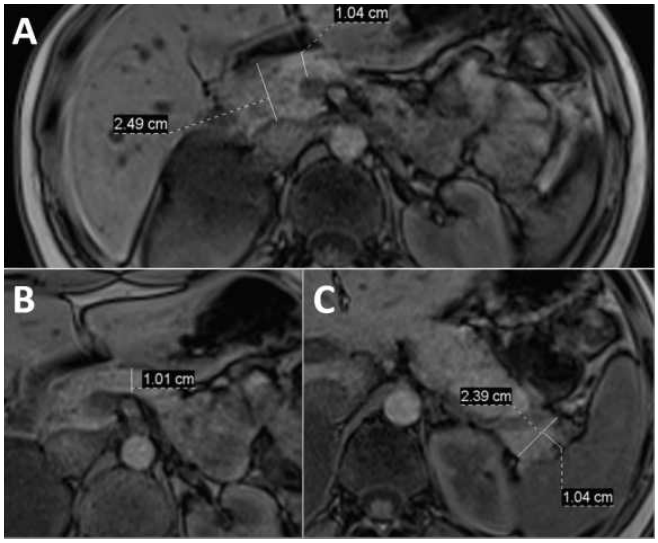

Resim 1. Faz dışı T1 ağırlıklı görüntülerde örnek ölçümler. (A) Pankreas başının kalınlığı vena kava inferiorun önünden, boyun kesiminin kalınlığı superior mezenterik venin önünden ölçüldü. (B) Pankreas gövde kesiminin kalınlığı SMA çıkışı düzeyinde aorta

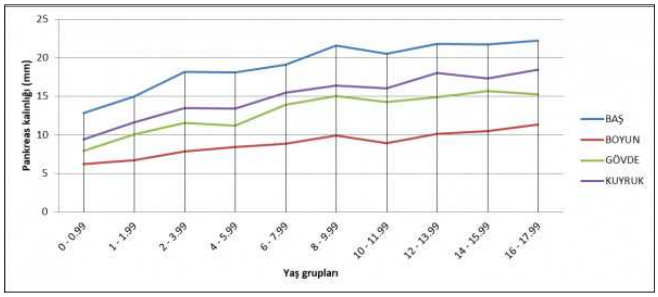

Resim 2. Yaş gruplarına göre pankreas parankim kalınlığının farklı anatomik bölgelerdeki dağılım grafiği

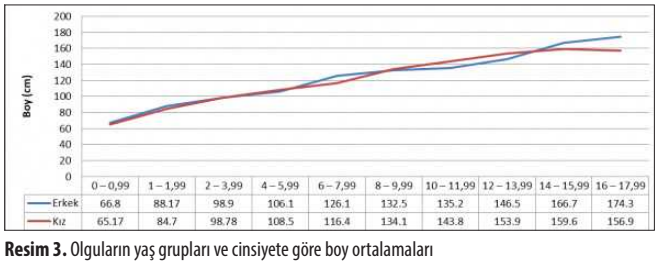

Resim 3. Olguların yaş grupları ve cinsiyete göre boy ortalamaları

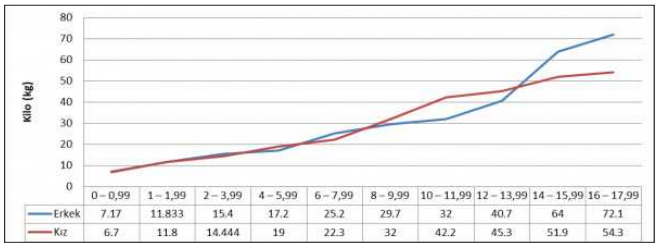

Resim 4. Olguların yaş grupları ve cinsiyete göre kilo ortalamaları

Tablo 1. Farklı yaş ve cinsiyet gruplarında pankreas parankim kalınlık ortalamaları standart sapma değerleri ve %95 güven aralığı değerleri. (Ort: ortalama, St. Sap.: standart sapma, GA: güven aralığı, K:kız, E: erkek)

	Baş	Boyun	Gövde	Kuyruk
	ort (mm) / St. Sap. / %95 GA	ort (mm) / St. Sap. / %95 GA	ort (mm) / St. Sap. / %95 GA	ort (mm) / St. Sap. / %95 GA
0 - 0.99 K	12.33 / 3.312 / 10.23 – 14.41	5.83 / 2.290 / 4.38 – 7.29	8.00 / 2.954 / 6.12 – 9.88	9.17 / 2.209 / 7.76 – 10.57
0 - 0.99 E	13.22 / 2.439 / 12.01 – 14.41	6.50 / 2.093 / 5.46 – 7.54	7.83 / 2.854 / 6.41 – 9.25	9.56 / 1.854 / 8.63 – 10.48
1 - 1.99 K	14.60 / 2.583 / 13.39 – 15.81	6.55 / 1.317 / 5.93 – 7.17	10.10 / 3.726 / 8.36 – 11.84	11.80 / 2.093 / 10.82 – 12.78
1 - 1.99 E	15.67 / 1.497 / 14.72 – 16.62	7.00 / 1.206 / 6.23 – 7.77	10.08 / 2.937 / 8.22 – 11.95	11.25 / 2.701 / 9.53 – 12.97
2 - 3.99 K	18.00 / 3.010 / 16.50 – 19.50	7.39 / 1.975 / 6.41 – 8.37	11.56 / 2.662 / 10.23 – 12.88	13.44 / 3.312 / 11.80 – 15.09
2 - 3.99 E	18.30 / 2.993 / 16.90 – 19.70	8.25 / 2.049 / 7.29 – 9.21	11.60 / 3.016 / 10.19 – 13.01	13.50 / 2.439 / 12.36 – 14.64
4 - 5.99 K	16.95 / 2.911 / 15.59 – 18.31	8.30 / 2.408 / 7.17 – 9.43	11.70 / 3.435 / 10.09 – 13.31	13.10 / 2.553 / 11.91 – 14.29
4 - 5.99 E	19.20 / 2.687 / 17.94 – 20.46	8.55 / 1.877 / 7.67 – 9.43	11.05 / 3.332 / 9.49 – 12.61	13.75 / 3.242 / 12.23 – 15.27
6 - 7.99 K	18.25 / 2.751 / 16.96 – 19.54	8.55 / 1.959 / 7.63 – 9.47	11.30 / 3.011 / 9.89 – 12.71	15.00 / 3.418 / 13.40 – 16.60
6 - 7.99 E	20.00 / 4.690 / 17.80 – 22.20	9.20 / 1.989 / 8.27 – 10.13	12.75 / 3.338 / 11.19 – 14.31	16.00 / 4.039 / 14.11 – 17.89
8 - 9.99 K	20.70 / 3.230 / 19.19 – 22.21	9.80 / 1.508 / 9.09 – 10.51	15.05 / 2.523 / 13.87 – 16.23	15.90 / 3.370 / 14.32 – 17.48
8 - 9.99 E	22.45 / 2.874 / 21.10 – 23.80	10.00 / 2.026 / 9.05 – 10.95	15.00 / 3.924 / 13.16 – 16.84	16.90 / 3.259 / 15.37 – 18.43
10 - 11.99 K	20.90 / 3.851 / 19.10 – 22.70	9.05 / 3.000 / 7.65 – 10.45	14.10 / 3.754 / 12.34 – 15.86	15.35 / 3.100 / 13.90 – 16.80
10 - 11.99 E	20.15 / 3.602 / 18.46 – 21.84	8.75 / 1.773 / 7.92 – 9.58	14.35 / 3.760 / 12.59 – 16.11	16.70 / 3.922 / 14.86 – 18.54
12 - 13.99 K	21.80 / 2.707 / 20.53 – 23.07	10.85 / 3.483 / 9.22 – 12.48	14.35 / 3.815 / 12.56 – 16.14	18.80 / 5.297 / 16.32 – 21.28
12 - 13.99 E	21.80 / 3.189 / 20.31 – 23.29	9.35 / 1.785 / 8.51 – 10.19	15.50 / 3.846 / 13.70 – 17.30	17.30 / 3.868 / 15.49 – 19.11
14 - 15.99 K	19.50 / 2.503 / 18.33 – 20.67	10.20 / 2.745 / 8.92 – 11.48	14.75 / 3.291 / 13.21 – 16.29	16.65 / 3.048 / 15.22 – 18.08
14 - 15.99 E	23.90 / 3.417 / 22.30 – 25.50	10.75 / 2.149 / 9.74 – 11.76	16.60 / 4.272 / 14.60 – 18.60	17.95 / 4.211 / 15.98 – 19.92
16 - 17.99 K	21.35 / 3.249 / 19.83 – 22.87	10.20 / 2.308 / 9.12 – 11.28	14.05 / 4.796 / 11.81 – 16.29	16.00 / 3.212 / 14.50 – 17.50
16 - 17.99 E	23.10 / 4.025 / 21.22 – 24.98	12.55 / 2.704 / 11.28 – 13.32	16.40 / 3.267 / 14.87 – 17.93	20.85 / 5.092 / 18.47 – 23.23

Tablo 2. Pankreasın ölçüm yapılan bölgelerinden farklı yaş gruplarında iki gözlemci arasında tek ölçümlü sınıf içi korelasyon katsayı değerleri ve parantezi içerisinde %95 güven aralığı değerleri. (Korelasyon katsayılarının yorumu: 0– 0.39= zayıf; 0.40–0.59= kayda değer, 0.60–0.79 = güçlü ve 0.80–1.0= çok güçlü)

	Baş	Boyun	Gövde	Kuyruk
0 – 5.99 yaş	0.843 (0.759 – 0.900)	0.469 (0.264 – 0.633)	0.460 (0.254 – 0.626)	0.768 (0.652 – 0.849)
6 – 11.99 yaş	0.738 (0.597 – 0.835)	0.555 (0.352 – 0.708)	0.499 (0.283 – 0.667)	0.450 (0.223 – 0.630)
12 – 17.99 yaş	0.652 (0.478 – 0.776)	0.563 (0.362 – 0.714)	0.471 (0.249 – 0.647)	0.506 (0.290 – 0.672)
Tüm yaş grupları	0.837 (0.788 – 0.875)	0.646 (0.554 – 0.721)	0.632 (0.538 – 0.710)	0.678 (0.593 – 0.748)

Pediatrik Radyoloji

SS-088

ÇOCUKLARDA WİLMS DIŞI PRİMER BÖBREK TÜMÖRLERİNİN RADYOLOJİK BULGULARI

Ercan Ayaz, Hatice Nursun Özcan, Berna Oğuz, Mithat Haliloğlu
Hacettepe Üniversitesi Tıp Fakültesi, Radyoloji AD

Giriş ve Amaç: Wilms tümörü (WT), tüm pediatrik malignitelerin %6-7'sini ve çocukluk çağı pediatrik böbrek kitlelerinin %87'sini oluşturmaktadır [1,2]. Çocukluk çağı kanserlerinin %1'den azını oluşturan diğer primer böbrek tümörleri ise WT'ye göre yüksek mortalite oluşturmasına rağmen literatürde çok daha az yer bulmaktadır [3]. WT dışı primer böbrek tümörlerinin sıklığı farklı belirtilmekle birlikte en sık görülenler renal hücreli karsinom (RHK), berrak hücreli sarkom (BHS) ve mezoblastik nefromadır (MN) [3,4,5]. Oldukça nadir görülen bu tümörler yaş gruplarına göre radyolojik olarak öncelikle WT, RHK veya multipl olduğunda lösemi/lenfoma şeklinde tanı almakta ve tedavide gecikmeler olmaktadır. Amacımız, bu tümörlerin sık görülen görüntüleme bulgularını tanımlayarak ayırıcı tanı için destek oluşturmaktır.

Gereç ve Yöntem: Çalışma için etik kurul onayı Hacettepe Üniversitesi Girişimsel Olmayan Klinik Araştırmalar Etik Kurulu'ndan

(kayıt no: GO 19/547) alınmıştır.Merkezimizde 1 Ocak 2007- 31 Aralık 2018 yılları arasında US, BT veya MR uygulanmış olan ve böbreğinde solid kitle saptanmış olan 0-18 yaş arası hastalar taranmıştır. Bu hastalar içinden kitlesi cerrahi olarak çıkarılan olgular çalışmaya dahil edildi. Bunlar içinden patolojik tanısı WT, lösemi, lenfoma ve metastaz çıkan hastalar çalışma dışında bırakıldı. Geriye kalan 36 hastanın tanı anındaki yaşı, hastalığın prognozu, rezidü ve nüks oranları kaydedildi. Hastaların görüntüleme bulguları değerlendirilerek tanı anında kitlenin boyutları, tek veya multipl olduğu, kapsül varlığı, görüntüleme özellikleri, kalsifikasyon varlığı, diffüzyon kısıtlama derecesi, kontrastlanma paterni, vasküler yapıların infiltrasyonu, diffüzyon kısıtlaması, eşlik eden lenfadenopatilerin ve uzak organ metastazlarının varlığı değerlendirildi.

Bulgular: Merkezimizde 12 yıl içerisinde cerrahi olarak çıkarılan hastaların %84'ü WT, %10'u diğer primer malign böbrek tümörleri ve %6'sı benign-borderline primer böbrek tümörleriydi (Resim 1). WT dışındaki 36 olgunun (%16) 19'u erkek, 17'si kız olguydu. Bu grup içerisinde en sık görülen tanılar sırasıyla; 8 olguda RHK (Resim 2), 7 olguda BHS (Resim 3) ve 6 olguda MN`ydi. Hastaların demografik bilgileri, tanı anındaki yaşı, kitlenin boyutu ve yapılan görüntüleme yöntemleri Tablo 1'de sunulmuştur. Tanı yaşı prenatal 32. hafta ile 16 yıl arasında değişmekteydi. Hastalar içinde 4 malign rabdoid tümör (MRT)'ün tamamı exitus ile sonuçlanırken diğer vakalardan sadece 1 Ewing sarkom / primitif nöroektodermal tümör (ES/PNET) vakasında uzak metastaz görüldü. Üç hastada (2 MRT, 1 MN) multipl lezyon izlenirken geri kalan 33 olgunun lezyonu soliterdi. Hastaların radyolojik görüntüleme bulguları Tablo 2'dedir.

Tartışma ve Sonuç: Pediatrik yaş gruplarında ayırıcı tanıda en önemli kriter hasta yaşı olup bizim serimizde MN'lerin tamamı infant döneminde veya prenatal tanı almışken RHK 8 yaşından sonra görülmektedir [1,2]. Agresif seyreden ve tamamı metastaz ile giden MRT vakaları 5 yaş altında görülmüş olup BHS olgularının tamamı 10 yaş altındadır. Literatürde nadir görülse de bizim 3 ES/PNET vakamızdan ikisinde diğer tümör tiplerinde görmediğimiz amorf yaygın kalsifikasyonlar vardı (Resim 4)[6,7]. Literatürde selüller tip MN'nin daha geç yaşta (genellikle >3 ay) tanı aldığı belirtilmiş olsa da bizim 4 olgumuzdan 2 tanesi antenatal, diğerleri de 2 ve 7. ayda tanı almışlardı. Literatürde selüller MN için tanımlanan hemorajik seviyelenmeler içeren kistik alanlar, klasik tip de dahil olmak üzere olgularımızın çoğunda görülmekte olup tanı koydurucu olarak düşünüldü (Resim 5)[8]. Primer malign tümörlerin tamamı kontrastlı serilerde parankime göre düşük kontrastlanma gösterirken metanefrik stromal tümör ve 2 anjiyomiyolipomda yoğun kontrastlanma izlendi (Resim 6). Sonuç olarak, nadir görülen böbrek tümörleri için doku tanısı gerekli olsa da ayırıcı tanıda bazı tipik radyolojik bulguların desteği olmaktadır.

Anahtar kelimeler: Renal hücreli karsinom, bazal hücreli sarkom, mezoblastik nefroma, Wilms tümörü, böbrek tümörleri

Kaynaklar

1. Magnani C, Gatta G, Corazziari I, et al. Childhood malignancies in the EUROCARE study: the database and the methods of survival analysis. Eur J Cancer 2001; 37: 678–86.
2. Lowe LH, Isuani BH, Heller RM, Stein SM, Johnson JE, Navarro OM, Marta Hernanz-Schulman M. Pediatric Renal Masses: Wilms Tumor and Beyond. RadioGraphics 2000; 20:1585–1603
3. Broecker B. Non-Wilms' renal tumors in children. Urologic Clinics of North America. 2000;27:463-469
4. Miniatia D, Gaya AN, Parksa KV, Naik-Mathuriaa BJ, Hicks J, Nuchterna JG, Cassa DL, Olutoye OO. Imaging accuracy and incidence of Wilms' and non-Wilms' renal tumors in children. Journal of Pediatric Surgery 2008;43, 1301–1307
5. Zhuge Y, Cheung MC, Yang R, Perez EA, Koniaris LG, Sola JE. Pediatric Non-Wilms Renal Tumors: Subtypes, Survival, and Prognostic Indicators. Journal of Surgical Research 2010;163, 257–263
6. Kim MS, Kim B, Park CS, Song SY, Lee EJ, Park NH, et al. Radiologic findings of peripheral primitive neuroectodermal tumor arising in the retroperitoneum. AJR Am J Roentgenol. 2006;186:1125–32. doi: 10.2214/AJR.04.1688
7. Sharifi Doloui D, Fakharian T, Yahyavi V, et al. Primitive neuroectodermal tumor with kidney involvement: A case report. Iran J Radiol. 2014;11:4661.
8. Chung EM, Graeber AR, Conran RM. Renal Tumors of Childhood: Radiologic-Pathologic Correlation Part 1. The 1st Decade: From the Radiologic Pathology Archives. Radiographics. 2016;36: 499-522

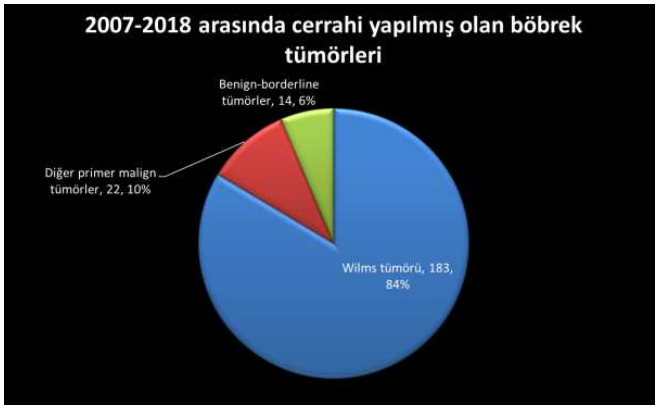

Resim 1. Merkezimiz arşivinde cerrahi sonrası patolojik tanısı bulunan primer böbrek tümörlü hastaların dağılımı

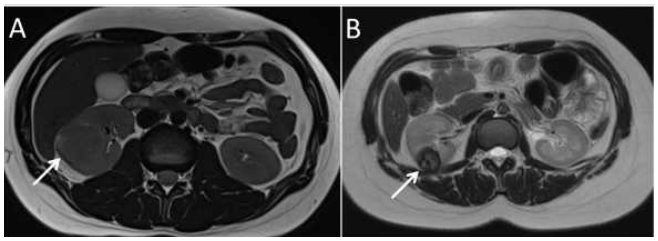

Resim 2. Translokasyon tip RHK (tRHK) tanılı 16 yaşında erkek (A) ve 14 yaşında kız (B) hasta. Erişkinde nadir görülen tRHK çocukluk çağında daha sık görülmekte olup diğer tiplere göre T2 ağırlıklı sekansta hipo- veya izointens görünümdedir (ok).

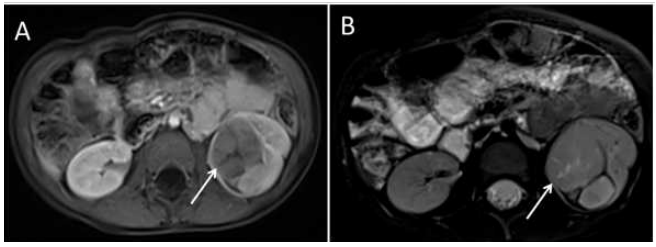

Resim 3. Berrak hücreli sarkom tanılı 3 yaşındaki kız hastanın kontrastlı T1 (A) ve yağ baskılı T2 (B) ağırlıklı MRG'sinde onkositom ve RHK için tanımlanmış olan "araba tekerleği" benzeri görünüm (oklar) vardır.

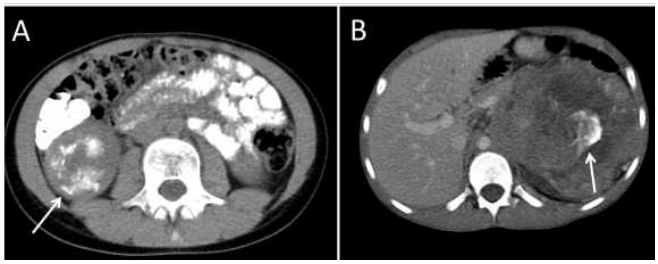

Resim 4. Renal primitif nöroektodermal tümör tanılı 10 yaşında kız (A) ve 12 yaşında (B) erkek hastanın BT görüntülerinde kitle içerisinde yaygın amorf kalsifikasyonlar (oklar) izlenmektedir.

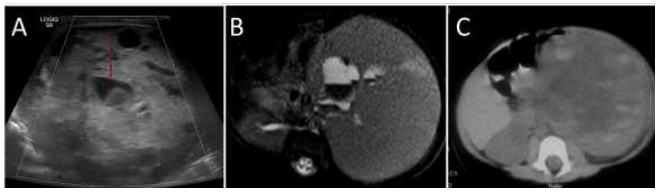

Resim 5. Mezoblastik nefroma tanılı 2 günlük erkek bebeğin US (A), 8 günlük erkek bebeğin MRG(B) ve 7 aylık hastanın BT (C) görüntülerindeki ortak özellik dev solid böbrek kitleleri içerisinde hemoraji ile uyumlu çok sayıda sıvı sıvı seviyelenmeleri izlenmektedir.

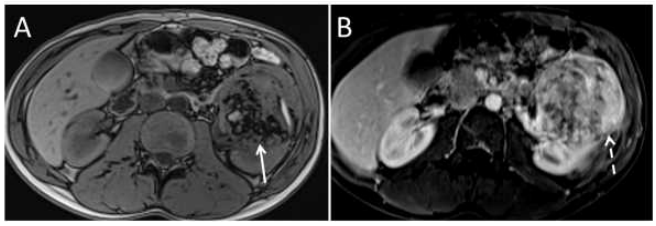

Resim 6. Anjiyomiyolipom tanılı 17 yaşındaki erkek hastanın sol böbreğinde faz dışı T1 ağırlıklı (A) görüntülerde yağ içeren kesimlerde tipik Hint mürekkebi artefaktı (ok) görülmektedir. IVKM sonrası sekanslarda (B) lezyonda yoğun kontrast tutulumu vardır (kesikli ok).

Tablo 1. Wilms dışı primer böbrek tümörlerinin demografik bulguları, uygulanan görüntüleme yöntemleri ve prognozu

	Sayı	Cinsiyet (E/K)	Tanı yaşı (ay) (ort. (%95 GA))	Tanıda boyut (mm) (ort / %95 GA)	yapılan görüntüleme US/ BT/ MR	Sağ/ sol/ bilateral	Soliter/ multipl	Takipte exitus
Renal hücreli karsinom	8	3 / 5	138 (110 – 165)	50.4 (34.0 – 66.8)	3 / 6 / 5	3/ 5/ 0	8 / 0	0
Berrak hücreli sarkom	7	3 / 4	50 (15 – 84)	108.6 (75.0 – 142.1)	7 / 5 / 2	3/ 4/ 0	7 / 0	0
Malign rabdoid tümör	4	2 / 2	28 (2 - 58)	64 (13.0 – 115.0)	4 / 2 / 1	1/ 2/ 1	2 / 2	4
Primitif nöroektodermal tümör	3	2 / 1	144 (65 – 222)	85.7 (22 - 180)	2 / 3 / 2	2/ 1/ 0	3 / 0	0
Konjenital mezoblastik nefroma	6	4 / 2	3 (0 – 6)	82.3 (51.6 – 113.1)	4 / 2 / 2	1/ 5/ 0	5 / 1	0
Anjiyomiyolipom	4	3 / 1	159 (111 – 206)	67.8 (16 - 135)	3 / 2 / 2	3/ 1/ 0	4 / 0	0
Multikistik nefroma	2	1 / 1	6 – 180	20 – 61	1 / 2 / 0	1/ 1/ 0	2 / 0	0
Metanefrik stromal tümör	1	1 / 0	39	120	1 / 1 / 0	0/ 1/ 0	1 / 0	0
Hiperplastik nefrojenik rest	1	0 / 1	84	15	1 / 0 / 1	0/ 1/ 0	1 / 0	0

Tablo 2.

	Sayı	Konturlar (düzgün / lobüle / düzensiz)	Lenfadenopati	Metastaz	Ven trombusu	Kalsifikasyon	Ayırıcı radyolojik bulgular
Renal hücreli karsinom (RHK)	8	2 / 3 / 2	0	0	0	2	translokasyon tip RHK diğer RHK tiplerine göre T2 sekansta izo-hipointens izlenmektedir.
Berrak hücreli sarkom	7	2 / 4 / 1	1	0	0	1	Ultrasonda diğer kitlelere gore hipoekoik, 2 olguda araba tekerleği görünümü
Malign rabdoid tümör	4	0 / 1 / 3	4	4	1	1	Hızlı büyüyen, düzensiz kitler, LAP, metastaz
Primitif nöroektodermal tümör	3	1 / 1 / 1	2	1	1	2	Yaygın amorf kaba kalsifikasyonlar
Mezoblastik nefroma	6	0 / 4 / 1	0	0	0	0	Hemorajik seviyelenme oluşturan kistler
Anjiyomiyolipom	4	1 / 0 / 3	1	0	0	0	Hint mürekkebi artefaktı, yag iceriği, büyük kitlelerde hemoraji
Multikistik nefroma	2	0 / 2 / 0	0	0	0	0	Kompleks kistler, septalarda kontrastlanma
Metanefrik stromal tümör	1	0 / 1 / 0	0	0	0	0	Yogun kontrast tulumu ve nekrotik alanlar içeren lezyon
Hiperplastik nefrojenik rest	1	1 / 0 / 0	0	0	0	0	

Abdominal Radyoloji

SS-089

PANKREAS DİVİZYUM ALT TİPLERİNDE İNTRAHEPATİK SAFRA KANAL VE PORTAL VEN DALLANMA VARYASYON DAĞILIMININ BELİRLENMESİ

Canan Altay, Muhammet Kürşat Şimşek, Abdullah Hakan Özgül, Işıl Başara Akın, Mustafa Seçil

Dokuz Eylül Üniversitesi Tıp Fakültesi, Radyoloji AD

Giriş ve Amaç: Pankreas divizyum (PD) en sık görülen pankreas varyasyonudur (1). PD'nin 3 alt tipi vardır; tip1 (Ventral -dorsal kana arası bağlantı yok), tip 2 (Ventral kanal yok) ve tip 3 (Ventral ve dorsal kanal arası ince bağlantı var). Bu çalışmada PD tanısı almış hastalarda, manyetik rezonans kolanjiopankreatikografi (MRKP) ile safra kanalı varyasyon ve kontrastlı abdomen BT ile portal ven varyasyon dağılımlarının değerlendirilmesi amaçlanmıştır.

Gereç ve Yöntem: PD tanısı MRKP ve /veya endoskopik retrograd kolanjiopankreatikografi (ERKP) ile doğrulanmış, 18 yaş üzerinde toplam 143 hastaya ait 140 MRKP inceleme ve 86 kontrastlı abdomen bilgisayarlı tomografi (BT) inceleme varyasyon dağılımı için retrospektif olarak yeniden değerlendirilmiştir. İstatistiksel değerlendirme için, IBM SPSS 24.0 paket programı (SPSS Inc, Chicago, IL, USA) ile Ki-Kare testi kullanılmıştır.

Bulgular: Toplam 143 PD hastasının (ortalama yaş, 57,6; kadın/erkek, 81/62) %31'i tip 1, %19'u tip 2 ve %50'si tip 3 bulunmuştur. Hastaların %61,4'ünde safra kanalı varyasyonu, %51,1'inde ise portal ven varyasyonu saptanmıştır. PD alt tip dağılımı ile safra kanal varyasyon dağılımı arsında anlamlı istatistiksel farklılık vardır ($p<0,05$). Portal ven varyasyon sıklığı toplumda izlenen sıklığın üzerindedir ancak dağılım oranlarında anlamlı istatistiksel farklılık saptanmamıştır.

Tartışma: PD pankreasın ventral ve dorsal kanallarının konjenital füzyon yetmezliğidir ve toplumda sıklığı %3-14 olarak bildirilmiştir. Akut pankreatit nedenlerinden birisi olması nedeniyle klinik önemi bulunmaktadır. Bulow ve arkadaşlarının 155 hasta sayısı ile yaptığı çalışmadan sonra, literatürde yapılmış izole PD alt tip sayısı belirleyen en geniş seriye sahip çalışmamızın sonuçları bildirilmiş dağılım oranlarından farklılık göstermektedir, bunun MRKP tekniğindeki gelişmelere bağlı çalışmamızda daha iyi uzaysal çözünürlük ile değerlendirme yapıldığına bağlı olduğu düşünülmüştür (Tablo 1) (2).

Safra kanalı varyasyonu ile PD birlikteliği literatürde daha önce bildirilmiştir. Tip 2 PD tanılı hastalarda tip 1 ve tip 3 PD tanılı hasatlara kıyasla safra kanalı varyasyonu saptanma oranı daha düşük bulunmuştur ($p<0,05$). Pankreatik ventral kanalın hiç gelişmemesinin, embriyolojik dönemde, normal safra ağacı gelişimi ile benzer süreç içinde oluştuğu düşünülmektedir. Safra kanal varyasyon dağılımı sonuçlarımız ise bildirilmiş en yeni çalışma olan Çoruh ve arkadaşlarının yaptığı çalışmada bildirilen dağılımdan oransal farklılık göstermektedir (Tablo 2).

Portal ven dallanma varyasyonu (PVDV) toplumda diğer vasküler varyasyonlara kıyasla daha sık saptanır, toplumda ortalama sıklığı %21,5 olarak bildirilmiştir (3). PD varyasyonu olan hastalarda PVDV sıklığı çalışmamızda %51,2 bulunmuştur ve toplumda izlenenden daha sıktır. Tip 2 PD hastalarında safra kanal varyasyonuna benzer şeklide daha az sıklıkla PVDV saptanmıştır ancak anlamlı istatistiksel farklılık saptanmamıştır. Bunun, retrospektif olarak yapılan çalışmamamızda kontrastlı abdomen BT'si bulunan hasta sayısının az olmasına bağlı olduğu düşünülmüştür.

Sonuç: PD sık saptanan bir varyasyondur ve PD'ye toplum geneline kıyasla artmış sıklıkta safra kanal varyasyonları ve PVDV eşlik etmektedir. PD'nin alt tipleri arasında safra kanal varyasyonu açısından istatistiksel anlamlı farklılık vardır. Özellikle cerrahi öncesi planlama grubu hastalarda bu birlikteliğin bilinmesi, olası cerrahi komplikasyonların önüne geçilmesinde önemlidir.

Anahtar kelimeler: Pankreas divizyum, safra kanal varyasyonu, portal ven varyasyonu, MRCP

Kaynaklar
1. Çoruh GA, Gülpınar B, Baş H, Erden A. Frequency of bile duct confluence variations in subjects with pancreas divisium: an analysis of MRCP findings. Diagn Interv Radiol 2018; 24:74-76.
2. Dimitriou I, Katsourakis A, Nikolaidou E, Noussios G. The main anatomical variations of the pancreatic duct system: Review of the literature and it's importance in surgical practice. J Clin Med Res 2018; 10:370-375.
3. Koç Z, Oğuzkurt L, Ulusan Ş. Portal vein variations: clinical implications and frequencies in routine abdominal multidedector CT. Diagn Interv Radiol 2007; 13:75-80.



Resim 1a,b. MRKP incelemede tip 1 pankreas divizyum (a) ve tip 2 safra yolu varyasyonu (b)

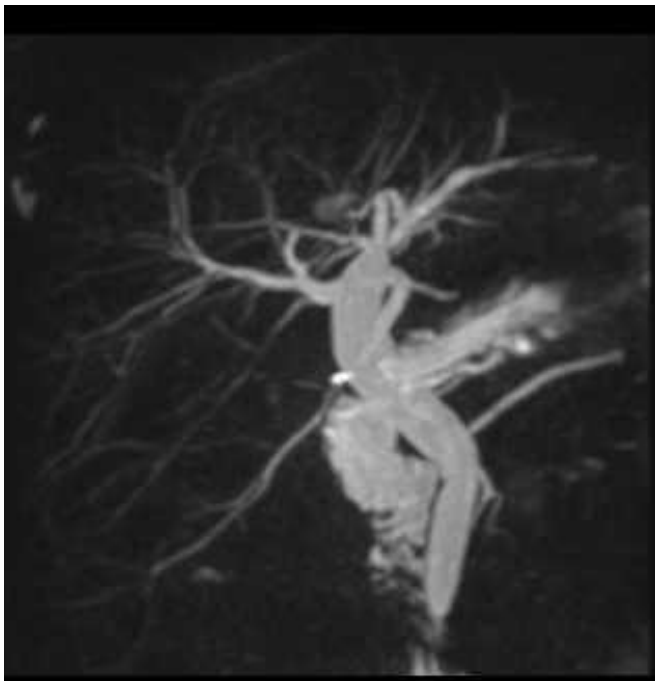

Resim 1a,b. MRKP incelemede tip 1 pankreas divizyum (a) ve tip 2 safra yolu varyasyonu (b)

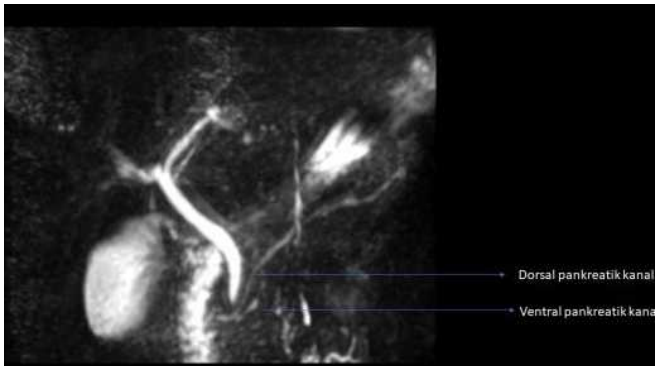

Resim 2a,b. MRKP incelemede tip 1 pankreas divizyum ve tip 2 safra yolu varyasyonu (a), aynı hastada abdomen BT incelemede tip 2 portal ven dallanma varyasyonu (b)

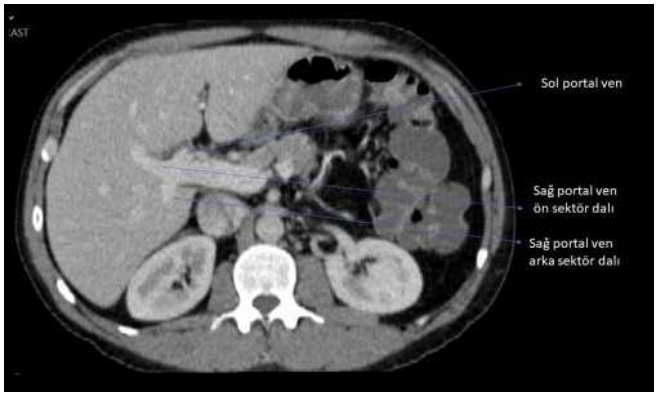

Resim 2a,b. MRKP incelemede tip 1 pankreas divizyum ve tip 2 safra yolu varyasyonu (a), aynı hastada abdomen BT incelemede tip 2 portal ven dallanma varyasyonu (b)

Tablo 1. Pankreas divizyum alt tip oranları (Çalışmamız ve literatür verileri)

	Tip 1 (Hasta sayısı)	Tip 2 (Hasta sayısı)	Tip 3 (Hasta sayısı)
Altay ve ark	43	27	70
Bulow ve ark	67	-	89
Adıbelli ve ark	24	20	10
Bang ve ark	12	-	7
Kamasiwa ve ark	16	10	15

Tablo 2. Safra kanal varyasyon dağılımı sonuçlarımız ile literatür verilerinin karşılaştırması

	Tip 1(%)	Tip 2(%)	Tip 3a(%)	Tip 3b(%)	Tip 3c(%)	Tip 4(%)	Tip 5(%)	Tip 6(%)	Tip 7(%)
Altay ve ark	38,7	29,4	12,8	10	1,4	0,7	2,8	1,4	2,8
Çoruh ve ark	57,7	13,9	16,8	2,2	0,7	0,7	2,2	2,2	3,6

Abdominal Radyoloji

SS-090

PANKREAS ADENOKANSERLERİNDE KEMOTERAPİ YANITINI DEĞERLENDİRMEDE İYOT TUTULUM MİKTARI KULLANILABİLİR Mİ? PROSPEKTİF DUAL ENERJİ BİLGİSAYARLI TOMOGRAFİ ÇALIŞMASI

Serdar Aslan[1], Mehmet Selim Nural[2], Güzin Gönüllü Demirağ[3]

[1]Turhal Devlet Hastanesi, Radyoloji Kliniği
[2]Ondokuz Mayıs Üniversitesi, Tıp Fakültesi, Radyoloji AD
[3]Ondokuz Mayıs Üniversitesi, Tıp Fakültesi, Onkoloji Bilim Dalı

Giriş ve Amaç: Pankreas adenokanseri kötü prognozlu ve yüksek mortalite oranına sahip bir kanserdir ve tanı anında hastaların sadece % 20' sinden daha azında rezektabl hastalık vardır. Sistemik kemoterapi sıklıkla sınırda rezektabl, lokal ileri derecede rezeke edilemeyen hastalık ve metastatik hastalığı olan hastalarda kullanılır (1). Tümörün tedaviye yanıtı, bilgisayarlı tomografide (BT) tümör boyutundaki değişiklikler ölçülerek RECİST kriterleri yardımıyla belirlenmeye çalışılır. Bunun dışında CA 19-9'da tedavi yanıtını belirlemeye yardımcı bir araç olarak kullanılmaktadır. Ancak hem RECİST kriterlerinin hem de CA 19-9 düzeyinin tedavi yanıtını belirlemede yetersiz kaldığı bilinmektedir. Dual Enerji BT (DEBT), konvansiyonel BT'ye ek olarak dokuların iyot tutulumunu gibi kantitatif bilgiler verme özelliğine sahiptir (2). Bu çalışmada amacımız, pankreas adenokanserlerinde kemoterapi yanıtını tespit etmede iyot tutulumunun kullanılabilirliğini belirlemek ve sonuçları RECİST kriterleri ile karşılaştırmaktır.

Gereç ve Yöntem: Çalışmamız Haziran 2017-Nisan 2019 tarihleri arasında 97 hasta dahil edilerek gerçekleştirilmiştir. Sonuç olarak patolojik tanısı pankreas adenokanseri olan ve takip görüntülemelere sahip olan lokal ileri evre pankreas adenokanserli 17 hasta çalışmaya alınmıştır. Hastaların ilk tanı anında ve ilk kemoterapi sonrasında görüntüleri değerlendirilerek, tümör boyutu, tümör hacmi, tümör dansitesi (HU), tümör iyot tutulum miktarı, normalize edilmiş iyot konsantrasyonu (NİK), kemoterapi protokolü ve süresi, görüntülemeler arasındaki süre kaydedilmiş ve birbiriyle karşılaştırılmıştır. Daha sonra RECİST kriterleri kullanılarak tedavi yanıtı belirlenmiştir.

Bulgular: Çalışmaya dahil edilen 17 hastanın (9 erkek-8 kadın, ortalama yaş 64 ± 10 yıl) sadece 1 hastada (%5.8) RECİST kriterlerine göre kısmi regresyon, 16 hastada (%94.2) stabil hastalık yanıtı saptandı (Tablo 1). Tedavi öncesi ve sonrası tümör boyutunda, hacminde ve CA 19-9 değeri arasında anlamlı farklık saptanmadı (sırasıyla p = 0.062, p = 0.074, p = 0.4) (Tablo 2). Dansite değerleri, iyot tutulum miktarı ve NİK değerleri ise azalmış olup tedavi öncesi ve sonrası ölçümler arasında anlamlı farklılık mevcuttu (p < 0.05) (Tablo 2). Hastalara uygulanan kemoterapi rejimi ve süresi aynıydı (FOLFIRINOX, 2-4 döngü). DEBT arasındaki süre 11 haftaydı.

Tartışma ve Sonuç: DEBT, tümörlerde kantitatif iyot tutulumunu göstererek altta yatan doku mikrovasküler ortamı hakkında dolaylı bilgi sağlar. Bu durum somut bir zaman noktasında doku perfüzyon seviyesine karşılık gelir ve bu nedenle vaskülarizasyon derecesini yansıtır (3). Çalışmamız pankreatik adenokarsinomlu hastalarda RECİST kriterlerinin yetersiz kaldığı durumlarda, DEBT yardımı ile hesaplanan kantitatif iyot tutulumunun tedavi etkilerini izlemek için güvenilirlikle kullanılabileceğini göstermiştir.

Anahtar kelimeler: Pankreas, Adenokanser, Dual Enerji Bilgisayarlı Tomografi, İyot Tutulumu, RECİST

Kaynaklar

1.Kawamoto S, Fuld MK, Laheru D, Huang P, Fishman EK. Assessment of iodine uptake by pancreatic cancer following chemotherapy using dual-energy CT. Abdom Radiol (NY). 2018 Feb;43(2):445-456.
2. Aslan S, Camlidag I, Nural MS. Lower energy levels and iodine-based material decomposition images increase pancreatic ductal adenocarcinoma conspicuity on rapid kV-switching dual-energy CT. Abdom Radiol (NY). 2019 Feb;44(2):568-575
3. Cassinotto C, Cortade J, Belleannée G, Lapuyade B, Terrebonne E, Vendrely V, Laurent C, Sa-Cunha A. An evaluation of the accuracy of CT when determining resectability of pancreatic head adenocarcinoma after neoadjuvant treatment. Eur J Radiol. 2013 Apr;82(4):589-93.

Tablo 1: Tedavi öncesi ve sonrası tümör boyutları ile RECİST kriterlerine göre tedavi yanıtı değerlendirilmesi

Tedavi öncesi tümör boyutu (mm)	Tedavi sonrası tümör boyutu (mm)	Değişiklik	RECİST
34	27	%21.6 azalma	Stabil Hastalık
41	35	%14.7 azalma	Stabil Hastalık
35	25	%28.6 azalma	Stabil Hastalık
32	26	%18.8 azalma	Stabil Hastalık
35	32	%8.6 azalma	Stabil Hastalık
26	26	%0	Stabil Hastalık
39	45	%15 artış	Stabil Hastalık
70	36	%48.6 azalma	Kısmi Regresyon
34	31	%8.6 azalma	Stabil Hastalık
30	35	%16.6 artış	Stabil Hastalık
94	94	%0	Stabil Hastalık
74	70	%5.5 azalma	Stabil Hastalık
80	80	%0	Stabil Hastalık
28	28	%0	Stabil Hastalık
59	50	%15.3 azalma	Stabil Hastalık
27	25	%7.5 azalma	Stabil Hastalık
59	50	%15.3 azalma	Stabil Hastalık

Tablo 2. Tedavi öncesi ve sonrasında ölçülen parametrelerin ortalama değerleri ve birbiriyle karşılaştırılması

	Tedavi Öncesi	Tedavi Sonrası	p
Tümör Boyutu (mm)	46.8 ± 21.3	42.0 ± 20.8	0.064
Tümör Hacmi (mm3)	84.7 ± 117.4	75.6 ± 103.8	0.074
Tümör dansitesi (HU)	50.7 ± 13.5	47.0 ± 10.8	0.024
Tümör İyot Tutulum Miktarı (mg/ml)	1.32 ± 0.3	1.08 ± 0.35	0.047
Tümör NİK	11.32 ± 3.14	9.4 ± 3.29	0.032
Tümör CA 19-9 değeri (U/ml)	574.52 ± 1049.12	491 ± 887.97	0.4

Abdominal Radyoloji

SS-091

PERİFERAL ZONDA YÜKSELTİLMİŞ PIRADS SKORU 4 OLAN LEZYONLARDA PROSTAT KANSERİ SAPTANMA ORANLARINI ARAŞTIRMAK VE PIRADSV2 İLE PIRADSV2.1 KANSER SAPTANMA ORANLARINI KARŞILAŞTIRMAK

Sena Azamat, Esin Düvek, Merve Gülbiz Kartal, Barış Bakır, Atadan Tunacı[1]

Istanbul Universitesi Istanbul Tip Fakültesi Radyodiagnostik AD

Giriş ve Amaç: Günümüzde dinamik kontrastlı sekansların prostat kanserinde kullanımı tartışmalıdır. PIRADS skorlama sistemine göre periferal zonda dominant sekans difüzyondur; periferal zonda difüzyon ağırlıklı serilerde 3 skoru alan lezyonlar kontrast tutulumu ile skoru 4' e yükseltilir.Bu çalışmanın amacı, PIRADS skorlama sistemine göre skoru yükseltilmiş 4 olan lezyonların tümör saptama oranları ile skoru 3 ve 4 olan lezyonların tümör saptama oranlarını ve PIRADSv2 ile v2.1 tümör saptama oranlarını karşılaştırmaktır.

Yöntem ve Gereçler: Aralık 2015 ile Aralık 2018 arasında üroloji polikliniğine başvuran prostat kanseri şüphesi ve Multiparametrik Prostat MR Görüntülemesi olan 104 hasta retrospektif olarak değerlendirildi. PIRADSv2 skorlama sistemine göre multiparametrik prostat MR görüntüleri incelendi. Radyolog eşliğinde MRG ile kognitif füzyon biyopsi ve 12 kor random biyopsi ile kuşkulu lezyonlara biyopsi yapıldı. Biyopsi sonuçları 2014 ISUP Gleason skorlama sistemine göre değerlendirildi. Gleason skoru 3+4 ve üzerinde olan lezyonlar klinik olarak anlamlı prostat kanseri kabul edildi. Mart 2019 tarihinden sonra PIRADSv2.1 skorlama sisteminin validasyonu amaçlı lezyonlar batın MRG konusunda 10 yıl deneyime sahip patoloji sonuçlarını bilmeyen radyolog tarafından tekrar değerlendirildi.

Bulgular: 104 hastanın yaş ortalaması 64(aralık=53-74), ortalama PSA değeri 11ng/ml(aralık=0.2-200), ortalama PSA dansitesi 0.2 ng/ml/cc (aralık=0.005-2), prostat hacmi 47 cc(aralık=13-196) saptandı. 104 hastada PIRADSv2 ve v2.1 skorlama sistemine göre 3,

yükseltilmiş 4, 4 ve 5 olan 142 lezyon mevcuttur. 142 lezyonun boyut ortalaması 10 mm(aralık=2-52)' dir. Çalışmamızda PIRADSv2 skoru 3 olan 28, skoru yükseltilmiş 4 olan 30, skoru 4 olan 68, skoru 5 olan 16 lezyon vardır (tablo 1). PIRADSv2 skor 3, yükseltilmiş 4, 4 ve 5'in prostat kanser saptama oranı 14 % (4/28), 40 % (12/30), 60 % (41/68), 75 % (12/16);klinik olarak anlamlı prostat kanseri saptama oranları ise 10 % (3/28), 16.6 % (5/30), 42.6 % (29/68), 68.7 % (11/16). PIRADSv2.1'e göre ise skoru 3 olan 33, skoru yükseltilmiş 4 olan 34, skoru 4 olan 59, skoru 5 olan 16 lezyon mevcuttur (tablo 2). PIRADSv2.1 skor 3, yükseltilmiş 4, 4 ve 5'in prostat kanser saptama oranı 3 % (1/33), 35 % (12/34), 74.5 % (44/59), 75 % (12/16);klinik olarak anlamlı prostat kanseri saptama oranları ise 0 % (0/33), 14.7 % (5/34), 54.2 % (32/59), 68.7 % (11/16).

Tartışma: Günümüzde birçok çalışma kontrastlı sekansların periferal zonda klinik olarak anlamlı prostat kanser saptanmasına minimal katkısı olduğunu ispat etmektedir(1-5). Çalışmamızda PIRADSv2 skorlama sistemine göre skoru 3 olan lezyonlar ile skoru yükseltilmiş 4 olan lezyonların klinik olarak anlamlı prostat kanseri saptama oranları daha yakın iken periferal zonda dominant sekansa göre skoru 4 olan lezyonların klinik olarak anlamlı prostat kanseri saptama oranları belirgin olarak daha yüksektir sırasıyla 10 %, 16.6 %, 42.6% 'dır. PIRADSv2.1 skorlama sistemine göre ise; klinik olarak anlamlı prostat kanserlerini saptama oranları da sırasıyla 0 %, 14.7 %, 54.2 % 'dir.

Anahtar kelimeler: prostat kanseri, PIRADSv2, PIRADSv2.1, Gleason skorlama, kognitif füzyon biyopsi

Kaynaklar

1. Junker D, Steinkohl F, Fritz V, Bektic J, Tokas T, Aigner F, et al. Comparison of multiparametric and biparametric MRI of the prostate: are gadolinium-based contrast agents needed for routine examinations? World J Urol. 2019;37(4):691-9.
2. Stanzione A, Imbriaco M, Cocozza S, Fusco F, Rusconi G, Nappi C, et al. Biparametric 3T Magnetic Resonance Imaging for prostatic cancer detection in a biopsy-naive patient population: a further improvement of PI-RADS v2? Eur J Radiol. 2016;85(12):2269-74.
3. Scialpi M, Prosperi E, D'Andrea A, Martorana E, Malaspina C, Palumbo B, et al. Biparametric versus Multiparametric MRI with Non-endorectal Coil at 3T in the Detection and Localization of Prostate Cancer. Anticancer Res. 2017;37(3):1263-71.
4. Mussi TC, Martins T, Garcia RG, Filippi RZ, Lemos GC, Baroni RH. Are Dynamic Contrast-Enhanced Images Necessary for Prostate Cancer Detection on Multiparametric Magnetic Resonance Imaging? Clin Genitourin Cancer. 2017;15(3):e447-e54.
5. De Visschere P, Lumen N, Ost P, Decaestecker K, Pattyn E, Villeirs G. Dynamic contrast-enhanced imaging has limited added value over T2-weighted imaging and diffusion-weighted imaging when using PI-RADSv2 for diagnosis of clinically significant prostate cancer in patients with elevated PSA. Clin Radiol. 2017;72(1):23-32.

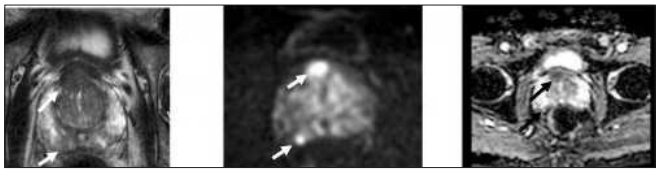

Resim 1. 64 yaşında erkek hasta PSA:14.28ng/ml, sağ posteromedial periferal zon PIRADSv2.1 skoru:4, sağ anterior transizyon zon PIRADSv2.1 skoru 4. Periferal zondaki lezyondan kognitif füzyon biyopsii sonucu 3+4'dür.

Tablo 1. PIRADSv2 skorlama sistemine göre tümör saptanma oranları

	PIRADS 3 (n=28)	PIRADS 3+1 (n=30)	PIRADS 4 (n=68)	PIRADS 5 (n=16)
Benign	24	18	27	4
Gleason 3+3	1	7	12	1
Gleason > veya = 3+4	3	5	29	11

Tablo 2. PIRADSv2.1 skorlama sistemine göre tümör saptanma oranları

	PIRADS 3 (n=33)	PIRADS 3+1 (n=34)	PIRADS 4 (n=59)	PIRADS 5 (n=16)
Benign	32	22	15	4
Gleason 3+3	1	7	12	1
Gleason > veya = 3+4	0	5	32	11

Abdominal Radyoloji

SS-092

NÖROENDOKRİN TÜMÖR KARACİĞER METASTAZLARI: TEK FAZLI RUTİN ABDOMEN BT-BT HİSTOGRAM BULGULARI İLE HİSTOLOJİK ALT TİPLER TAHMİN EDİLEBİLİR Mİ? GA-68 DOTATATE PET/BT KORELASYONU

Başak Gülpınar[1], Elif Peker[1], Çiğdem Soydal[2], Mine Araz[2], Atilla Halil Elhan[3]

[1]Ankara Üniversitesi Radyoloji AD
[2]Ankara Üniversitesi Nükleer Tıp AD
[3]Ankara Üniversitesi Biyoistatistik AD

Giriş ve Amaç: Nöroendokrin tümörler (NET) en sık gastroenteropankreatik sistem ve akciğerde görülen nöroektodermal hücrelerden köken alan tümörlerdir.Tanı anında metastatik olabilirler.En sık metastaz karaciğere olmaktadır ve karaciğer metastazının varlığı prognozu belirleyen en önemli faktördür.Biz bu çalışmamızda NET karaciğer metastazlarının alt tiplerinin belirlenebilmesinde tek fazlı rutin abdomen bilgisayarlı tomografi (BT),BT Hİstogram ve Ga-68 DOTATATE PET/BT bulgularını ortaya koymayı ve bu bulgulara göre histolojik alt tipler arasındaki farklılıkları saptamayı amaçladık. Yöntem-Gereçler:Çalışmamıza Ocak 2016-Mart 2019 tarihleri arasında bölümümüzde 64 -dedektör sıralı BT ile rutin abdomen BT incelemesi yapılmış olan,NET tanısı ve histopatolojik olarak ispatlanmış en az bir karaciğer metastazı bulunan 49 hasta dahil edildi.İlk BT veya PET/BT öncesi tedavi almış hastalar çalışmaya alınmadı.49 hastaya ait toplam 137 lezyon iki radyolog tarafından retrospektif olarak değerlendirildi.BT'de karaciğer lezyonlarının sayısı,boyutu ve boyanma deseni değerlendirildi.Tümör-aorta (T-A) ve tümör-karaciğer(T-K) dansite oranları,BT Histogram değerleri hesaplandı. Ga-68 DOTATATE PET/BT bulguları nükleer tıp uzmanı tarafından değerlendirildi.SUV max,SUV mean ve metabolik tümör volüm (MTV) değerleri hesaplandı.Bulgular:NET KC-metastazlarının 49'unda (35.7%) primer tümör pankreas; 60'ında (44.5%) gastroenterik; 26'sında (18.9%) akciğer kökenli idi.Tablo 1'de hasta ve tümör özellikleri gösterilmektedir.NET KC-metastazlarının çoğunluğu (n=83, 61.9%) hipodensti.Histolojik alt tiplere göre bakıldığında ise gastroenterik kökenli NET KC metastazlarının büyük bir çoğunluğu (n=59; %96,72) hipodens iken bu oran pankreas grubunda oldukça düşüktü (n=10; %20.40).Pankreas kökenli metastazların çoğunluğu (n=31 %63.26) hiperdensti.Histolojik alt tipler arasındaki boyanma desenlerinin farklılığı istatistiksel olarak anlamlıydı (p< 0.05)(Resim 1, 2 ve 3).Kümelenmiş veri gruplarının ROC analizine göre, tümör dansite,T-A ve T-K dansite oranları alt tiplere göre anlamlı farklılık göstermekteydi (p<0.001).Tablo 2 ve 3'de alt tiplere göre kalitatif ve kantitatif analizde eğri altında kalan alanların p değerleri ile Şekil 1 ve 2' de alt tiplerin ayırımındaki ROC eğrileri gösterilmektedir.BT histogram analizinde HU mean,HU median,HU min, HU mode ve persentil değerleri histolojik alt tipler arası anlamlı farklılık göstermekteydi (P < 0.001).Tablo 4 ve 5'te alt grupların ayırımında BT histogram verilerinin tanısal performansı gösterilmektedir.PET/BT de ortalama SUV max,SUV mean ve MTV değerlerinde alt tipler arasında anlamlı farklılık saptanmadı (p>0.05).BT ile Ga-68 DOTATATE PET/BT arasındaki korelasyon Spearman korelasyon katsayısı ile değerlendirildi ve SUV mean ile T-K oranları arasında pozitif yönde zayıf korelasyon saptandı.Tartışma:NETKC metastazlarının histolojik alt tiplerini ayırt edebilmeye yönelik yapılan çalışma sayısı oldukça azdır.Bizim çalışmamız tek fazlı rutin abdomen BT incelemesinde BT histogram verileri de kullanılarak histolojik alt tiplerin belirlenmesine yönelik cut-off değerleri sunan literatürdeki ilk çalışmadır.Sonuç: Rutin abdomen BT incelemesinde NETKCmetastazlarının boyanma desenleri,tümör-aort ve tümör-karaciğer oranı ile BT Histogram bulguları alt tiplere göre anlamlı farklılık göstermektedir.BT'deki bu özelliklerin bilinmesi özellikle primeri bilinmeyen NET KC metastazlarında doğru tanı ve tedavinin sağlanmasında katkı sağlayabilir.

Anahtar kelimeler: Anahtar kelimeler: NET, Karaciğer metastazı, BT, BT

histogram, Ga-68 DOTATATE PET/BT

Kaynaklar

1. Yao JC, Hassan M, Phan A, Dagohoy C, Leary C, Mares JE, Abdalla EK, Fleming JB, Vauthey JN, Rashid A, Evans DB. One hundred years after carcinoid: epidemiology of and prognostic factors for neuroendocrine tumors in 35,825 cases in the United States. J Clin Oncol. 2008;26:3063–72
2. Pavel M, Baudin E, Couvelard A, et al. ENETS Consensus Guidelines for the management of patients with liver and other distant metastases from neuroendocrine neoplasms of foregut, midgut, hindgut, and unknown primary. Neuroendocrinology. 2012;95:157–176
3. E.K. Paulson, V.G. McDermott, M.T. Keogan, D.M. DeLong, M.G. Frederick, R.C. Nelson, Carcinoid metastases to the liver: role of triple-phase helical CT, Radiology 1998; 206: 143–150.
4. Obuchowski NA. Nonparametric analysis of clustered ROC curve data. Biometrics. 1997: 567-578
5. Kennedy A, Bester L, Salem R, Sharma RA, Parks RW, Ruszniewski P; NET-Liver-Metastases Consensus Conference. Role of hepatic intra-arterial therapies in metastatic neuroendocrine tumours (NET): guidelines from the NET-Liver-Metastases Consensus Conference. HPB (Oxford) 2015;17:29-37.
6. A.G. Rockall, R.H. Reznek, Imaging of neuroendocrine tumours (CT/MR/US). Best practice & research, Clin. Endocrinol. Metab. 2007; 21:43–68.
7. P. Kunz, D. Lagunes, L. Anthony et al, Consensus Guidelines for the Management and Treatment of Neuroendocrine Tumors, Pancreas 2013; 42: 557-577



Resim 1. Pankreas kaynaklı nöroendokrin tümörü bulunan 56 yaşında kadın hastada lezyonlar karaciğer parankimine göre hiperdens olarak izlenmektedir.

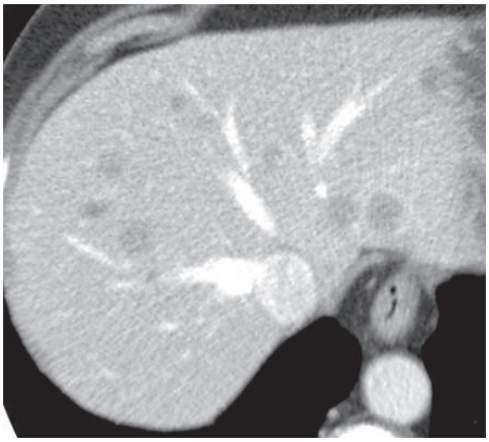

Resim 2. Akciğer NET metastazı: Her iki lobda hipodens özellikte multipl kitleler görülmektedir.

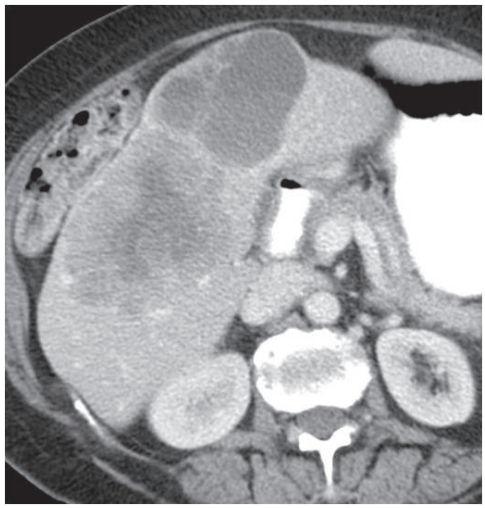

Resim 3. Gastroenterik kökenli NET karaciğer metastazı. Geniş boyutlu kistik nekrotik alanlar içeren hipodens kitle lezyonu

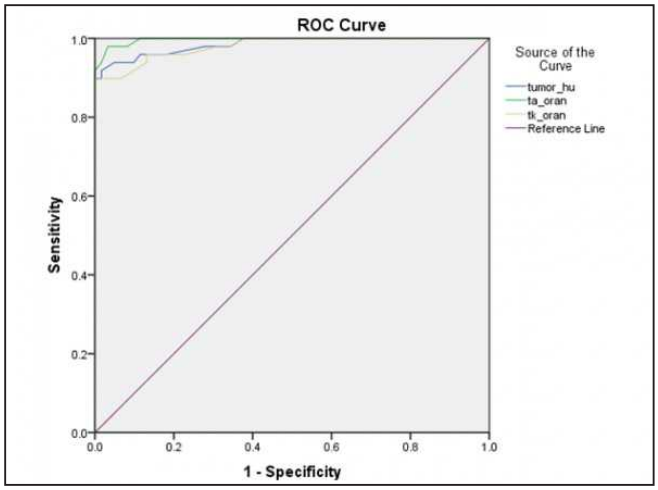

Şekil 1. Pankreas ve Gastroenterik NET karaciğer metastazlarını kantitatif değerler için ayırımında ROC eğrisi gösterilmektedir.

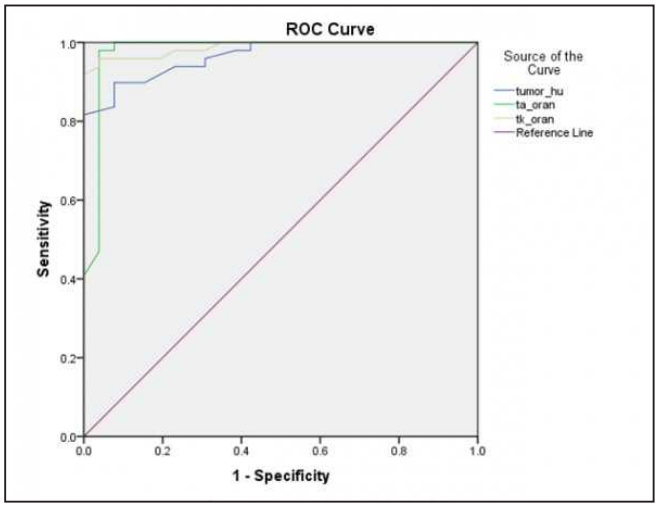

Şekil 2. Pankreas ve akciğer kökenli NET karaciğer metastazlarının kantitatif değerler için ayırımında ROC eğrisi gösterilmektedir.

Tablo 1. Hasta ve tümör özellikleri

	Toplam	Pankreas-NET	GIS-NET	Akciğer-NET
Cinsiyet (kadın)	28 (57%)	14(77,7%)	13 (56,5%)	3(37,5%)
Lezyon (sayı)	137	49	60	26
Boyut (mm)		26.9±17.7	42.5±27.6	25.3±14.5

Tablo 2. Histolojik alt tiplere göre kantitatif analizde eğri altında kalan alanların p değerleri gösterilmektedir.

	Pankreas ve GIS AUC (p)	Pankreas vs. Akciğer AUC (p)	GIS vs. Akciğer AUC (p)
Dansite	0.9848 (0.0147)	0.9647 (0.0285)	0.4464 (0.1282)
TA oranı	0.9968 (0.0034)	0.9776 (0.0192)	0.5441 (0.1218)
TK oranı	0.9804 (0.0153)	0.9878 (0.0129)	0.6037 (0.1224)

Tablo 3. Histolojik alt tiplere göre kalitatif analizde eğri altında kalan alanların p değerleri gösterilmektedir.

	Pankreas ve GIS AUC (p)	Pankreas vs. Akciğer AUC (p)	GIS vs. Akciğer AUC (p)
Boyut	0.697 (0.000)	0.505 (0.947)	0.704 (0.003)
Kalitatif değerlendirme	0.994 (0.000)	0.986 (0.000)	0.522 (0.746)
Kontrastlanma	0.828 (0.000)	0.591 (0.195)	0.737 (0.000)

Tablo 4. Pankreas kökenli NET KC metastazlarının ayırımında BT histogram verilerinin tanısal performansı gösterilmektedir

				Asymptotic 95% ConfidenceInterval	
TestResultVariable(s)	Area	Std. Error(a)	AsymptoticSig. (b)	UpperBound	LowerBound
Mean	0,825	0,059	0,000	0,711	0,943
Median	0,816	0,063	0,000	0,693	0,939
Mode	0,797	0,069	0,000	0,661	0,933
Skewness	0,424	0,083	0,362	0,261	0,587
Kurtosis	0,384	0,083	0,164	0,222	0,546
Minimum	0,721	0,072	0,008	0,579	0,863
Maximum	0,588	0,085	0,293	0,421	0,755
P10	0,784	0,066	0,001	0,656	0,913
P20	0,803	0,063	0,000	0,680	0,925
P25	0,817	0,060	0,000	0,699	0,935
P30	0,822	0,059	0,000	0,705	0,938
P40	0,826	0,059	0,000	0,711	0,941
P50	0,816	0,063	0,000	0,693	0,939
P60	0,811	0,064	0,000	0,685	0,937
P70	0,800	0,066	0,000	0,670	0,930
P75	0,799	0,066	0,000	0,669	0,930
P80	0,796	0,067	0,000	0,665	0,927
P90	0,790	0,068	0,001	0,657	0,923

Tablo 5. Gastroenterik kökenli NET KC metastazlarının ayırımında BT histogram verilerinin tanısal performansı gösterilmektedir

				Asymptotic 95% ConfidenceInterval	
TestResultVariable(s)	Area	Std. Error(a)	AsymptoticSig. (b)	UpperBound	LowerBound
Mean	0,825	0,059	0,000	0,711	0,943
Median	0,816	0,063	0,000	0,693	0,939
Mode	0,797	0,069	0,000	0,661	0,933
Skewness	0,424	0,083	0,362	0,261	0,587
Kurtosis	0,384	0,083	0,164	0,222	0,546
Minimum	0,721	0,072	0,008	0,579	0,863
Maximum	0,588	0,085	0,293	0,421	0,755
P10	0,784	0,066	0,001	0,656	0,913
P20	0,803	0,063	0,000	0,680	0,925
P25	0,817	0,060	0,000	0,699	0,935
P30	0,822	0,059	0,000	0,705	0,938
P40	0,826	0,059	0,000	0,711	0,941
P50	0,816	0,063	0,000	0,693	0,939
P60	0,811	0,064	0,000	0,685	0,937
P70	0,800	0,066	0,000	0,670	0,930
P75	0,799	0,066	0,000	0,669	0,930
P80	0,796	0,067	0,000	0,665	0,927
P90	0,790	0,068	0,001	0,657	0,923

Acil Radyoloji

SS-093

APPLICABILITY OF RIB UNFOLDING SOFTWARES ON TRAUMA PATIENTS AND ITS FACILITATOR EFFECT ON EVALUATION TIME

Ahmet Gürkan Erdemir, İlkay İdilman, Mehmet Ruhi Onur, Erhan Akpınar

Hacettepe University, Department af Radiology

Aim: Rib fracture may cause fatal complications such as pneumothrorax, hemothorax, extrapleural hematoma, pulmonary laceration, pulmonary contusion, acute vascular injury and abdominal solid-organ infury while on the other hand it may be underestimated as just a reason for back pain to be sedated with analgesics (1,2). Rib fractures can easily be missed out on daily routine. As a reason of it, evaluating of each 24 ribs on CT slices might turn out to be a leeway (3). Computer-assisted diagnosis (CAD) is preliminary stage toward to the artificial intelligence applicability and "Rib Unfolding" is one of the benefactor of CAD softwares. Aim of this study is to show the applicability of this software in practice (4,5).

Material and Method: Twenty-one patients with history of acute trauma underwent thorax CT were randomly selected from trauma patients and included in this study. Thorax CT examinations were performed after intravenous administration of contrast material with a colimation slice thickness of 0,6 mm and reconstruction of 1 - 5 mm. Axial CT images and rib unfolding images (Fig-1) generated on workstation using a commercially available post-processing software (Syngo.Via CT Bone Reading, Siemens Healthcare, Forcheim, Germany) were retrospectively evaluated in different time points by the same radiologist with 4 years of experience. The time spent for evaluation of both axial CT images and rib unfolding images were recorded. Mann-Whitney U test was performed for comparison of evaluation time. "p" value < 0.05 was considered as statistically significant.

Results: A total of 504 ribs in 21 patients (M/F: 9/12) were evaluated in this study. Acute fracture was detected in 67 ribs and chronic fracture in 10 ribs. The evaluation of images in patients with rib fractures with axial CT images and rib unfolding images was 72.6±15.3 seconds and 25.4±7.5 seconds respectively (p<0.005). Twelve fractures were missed by evaluation with only one of the techniques. Ten fractures (13%) (5 displaced and 5 minimally displaced) were missed by rib unfolidng while identified at axial CT images and 2 fractures (2,5% - displaced) were detected at rib unfolding but missed with evaluation of axial images (Table -1).

Discussion: Rib fractures are the most common skeletal thoracic injury sustained by restrained occupants in frontal crashes. Detecting the rib fractures, especially for non-displaced ones, may take much more time on conventional CT images, compared to mediastienal and lung injuries. Rib fractures are allso more frequently missed on CT images compared to lung injuries. Even rib fractures may be thought as clinically insignificant for several occasions, sometimes they might be the major reason of death due to potential harmful effects of displaced and angulated rib portions on pleura, lung parenchyma and major vascular structures (1,2). Best imaging choice for fast assesment of a multitrauma patient is CT evaluation. Rib unfolding technique may be a good alternative or complementary technique that shortens the time needed for evaluation of rib fractures. However, in this study, it was shown that some rib fractures may be missed if only rib unfolding is preferred for evaluation (3,4,5).

Conclusion: Rid unfolding technique is a novel and promising method which may be used to detect rib fractures. Although generating rib unfolding images takes several minutes resultant unfolded appearance of all ribs shortens overall evaluation time for rib fractures. On the other hand, rib unfolding technique may miss rib fractures which can be detected on conventional axial CT images. It is better to evaluate rib fractures with both axial and rib unfolding CT images.

Anahtar kelimeler: Thorax, Emergency Radiology, Trauma, Rib Fracture, Rib Unfolding, CAD, Computer-Assisted Diagnosis

Referrences
1. Kent R, Woods W, Bostrom O. Fatality Risk and the Presence of Rib Fractures. Ann Adv Automot Med Annu Sci Conf. 2008;52:73–84.
2. Huber-Wagner S, Lefering R, Qvick L-M, Körner M, Kay MV, Pfeifer K-J, et al. Effect of wholebody CT during trauma resuscitation on survival: a retrospective, multicentre study. The Lancet. 373(9673):1455–61.
3. Bier G, Schabel C, Othman A, Bongers MN, Schmehl J, Ditt H, et al. Enhanced reading time efficiency by use of automatically unfolded CT rib reformations in acute trauma. Eur J Radiol. 84(11):2173–80.
4. Hilbert P, zur Nieden K, Hofmann GO, Hoeller I, Koch R, Stuttmann R. New aspects in the emergency room management of critically injured patients: A multislice CT-oriented care algorithm. Injury. 38(5):552–8.
5. Ringl H, Lazar M, Töpker M, Woitek R, Prosch H, Asenbaum U, et al. The ribs unfolded - a CT visualization algorithm for fast detection of rib fractures: effect on sensitivity and specificity in trauma patients. Eur Radiol. 2015 Jul 1;25(7):1865–74.



Figure 1. "Rib Unfolding" reconstruction image. Fractured ribs easily can be detected on CAD software image. 5 fracture (Yellow arrowhead) have been detected on right hemithorax with rib unfolding.

Tablo 1. Results

	Evaluation with Axial Slices	Evaluation with Rib Unfolding
Mean Time for Assesment	72.6±15.3 seconds	25.4±7.5 seconds
Missed Fractures	2 Displaced Fractures	5 Displaced and 5 minimally Displaced Fractures

Genitoüriner Sistem Radyolojisi

SS-094

FETAL KARDİAK İNTERATRİEL BASINÇ GRADİENTLERİNİN NONİNVAZİF BELİRLENMESİ; İLK SONUÇLAR

Cemil Gürses[1], Onur Erol[2], Burak Karadağ[2], Mete Çağlar[3]

[1]Sağlık Bilimleri Üniversitesi Antalya Eğitim ve Araştırma Hastanesi Radyoloji Kliniği
[2]Sağlık Bilimleri Üniversitesi Antalya Eğitim ve Araştırma Hastanesi Kadın Hastalıkları ve Doğum Kliniği
[3]Akdeniz Üniversitesi Tıp Fakültesi Kadın Hastalıkları ve Doğum AD

Giriş ve Amaç: Sağdan sola ve tek yönlü interatrial akımın kardiak siklus süresince devamını sağlayan gradienti ortaya koyan insanlarda yapılmış noninvazif bir yöntem henüz tanımlanmamıştır. 2000 yılında Johnson ve ark, termine edilecek 19 fetusta invazif yöntemle atrium basınçlarını direk ölçmüşlerdir [1]. Çalışmamızda interatriel basınç gradientlerinin noninvazif belirlenmesi amaçlanmıştır.

Duktus venosus ve pulmoner ven akım hızları her iki atrium basıncına göre belirlenir (Resim 1). Atriumlarda basınç ventriküler sistolde minimumdur ve her iki vende akım hızı maksimumdur. Atrial kontraksiyonda ise intraatrial basınç maksimumdur ve venlerdeki hız minimumdur.

Bernoulli eşitliği: Boru sistemlerinde sıvıların hızı ve basıncı birbirine bağımlıdır ve sabit bir akış gücüne yol açarlar. Bernoulli eşitliğine göre boru içerisindeki sıvının hızı arttıkça basıncı düşer, hızı azaldıkça da basıncı artar.

Çalışmamızda, prekordial venlerdeki Doppler US ile ölçülen kan akım hızları ve hareketli akışkanların Bernoulli fizik prensiplerini kullanarak fetal kardiak interatriel basınç gradientlerinin belirlenebileceği hipotezinin doğrulanması amaçlanmıştır.

Gereç ve Yöntem: Kromozomal ve yapısal anomalisi olmayan 19 ile 40. gebelik haftaları arasındaki % 5 ile % 95 persentil arasındaki 246 fetus çalışmaya (Etik kurul onay no: 2017-208) dâhil edildi. Gebelik yaşı son adet tarihine göre belirlendi ya da uyumsuzluk durumunda önceki US ölçümleri kullanılarak düzeltilmiş yaş kullanıldı.

Geniş bant renkli Doppler ile görüntülenen umbilikal vende maksimum hız, duktus venosus ve pulmoner vende ise "S", "v", "D", "a" ve Vm_peak hızları belirlendi (Resim 2, 3, 4). Tüm ölçümler tek hekim tarafından yapılmıştır. Ölçümlerde "örnekleme aralığı 1 mm, spektral tarama hızı 2-3 cm/s, Doppler filtresi 90 ile 140 arasında ve Doppler açısı mümkün olduğunca 0 (sıfır)'a yakın olarak ayarlandı.

Tüm ölçümler Toshiba Applio 500 ultrasonografi sistemi ve 2–6 MHz broadband konveks transdüser kullanılarak yapılmıştır. Mekanik ve termal indeks, ALARA prensibine uygun olarak 1,1 olarak sabitlendi.

Tüm ölçümler PACS sistemine (Sectra AB, Teknikringen 20, SE-583 30 Linköping, Sweden) kaydedildi ve Doppler incelemeleri için geçen süreler hesaplandı.

Transforaminal interatrial basınç gradientleri, "S (ventriküler sistolde-ΔPS IA)", "a (atrial konstraksiyonda- ΔPa)" ve "Vm_peak (zaman ortalamalı maksimum- ΔPmean_peak)" hızları ve Bernoulli denklemi [2] kullanılarak hesaplandı. İnteratrial gradiente ek olarak umbilikal ven ile duktus venosus arasındaki (dukto-umbilikal) basınç gradienti (DUS ΔP) "mm Hg" cinsinden belirlendi.

Hesaplanan interatrial basınç gradientleri, Johnson ve ark.'nın sonuçlarıyla karşılaştırıldı.

İstatistik Analiz: Devamlı değişkenlerin uygunluğu için Shapiro–Wilk test kullanıldı. Normal dağılımlı devamlı değişkenlerde ortalama±standart sapma, normal dışı dağılım gösteren devamlı değişkenler için medyan ve kategorik değişkenlerin yüzdesi hesaplandı. Ölçümlerin korelasyonu için "Pearson's rank correlation coefficient" test kullanıldı ve p değeri 0.05'ten küçük sonuçlar istatistiksel olarak anlamlı kabul edildi.

Bulgular: Çalışmadaki hastaların yaşı 17 ile 45 arasında, ortalama 28 idi.

Doppler inceleme süresi 2 ile 22 dakika arasında ve ortalama 6-7 dakika idi.

"mmHg" cinsinden interatrial basınç gradiyentleri (ΔPG), kardiak ventriküler sistolde ve atrial kontraksiyonda farklı bulundu. En yüksek ΔPG 28 haftalık gebede ventriküler sistolde (ΔPS_IA) elde edilirken (1,42 mmHg), en düşük ΔPG, 19 haftalık gebede atrial kontraksiyonda (ΔPa) elde edildi (0,05 mmHg). Bir kardiak siklusun tüm fazlarında elde edilen maksimum ΔPG, 28 ya da 29. haftalarda elde edildi ve bu gradiyentlerde 32. haftaya kadar bir miktar azalma gözlendi.

Basınç gradiyentlerinde ikinci ve üçüncü trimesterlerde, 2 yükselme ve 2 düşme şeklinde 4 dönem gözlendi. 19 ve 29 haftalar arası yükselme, 30 ile 32 haftalar arasında düşme, 32 ile 37 haftalar arası tekrar yükselme ve takibinde miada kadar belirgin düşme dönemi (Grafik 1).

DUS_ΔP ile ΔPmean_peak interatrial basınç gradiyentleri arasında pozitif korelasyon ($r = 0.910$, $p < 0.001$) mevcuttu. DUS_ΔP ile ΔPa interatrial ve DUS_ΔP and ΔPS_IA gradiyentler arasında belirgin korelasyon mevcuttu ($r = 0.655$, $p < 0.001$ and $r = 0.946$, $p < 0.001$, sırasıyla).

Fetal persentil değerleri ile bir kardiyak siklusta "mmHg" cinsinden interatrial ΔPG, ayrıca ducto-umbilikal basınç gradiyenti (DUS_ΔP) arasındaki ilişki tablo 1 ve grafik 2'de sunulmuştur. Ancak istatistiksel olarak fetal persentil ile basınç gradiyentleri arasında istatistiksel olarak anlamlı fark saptanmamıştır.

Tartışma: Fetal interatrial basınç gradientlerinin noninvazif olarak belirlenebilmesi normal fetal dolaşım fizyolojisinin anlaşılması, konjenital kalp hastalıklarının dolaşım hemodinamisine, dolayısıyla fetal gelişime etkisinin tespit edilmesine ve belki de pek çok klinik problemde fetal kayıpların önlenmesine olanak sağlayacaktır. Johnson ve ark'nın toplam 19 fetusun 13'de sağ atrium, 6'ında ise sol atrium basınçları ölçülmüş ve sırasıyla 3,660 mm Hg ve 3,357 mm Hg'lık

basınç değerleri ve 0,30 mm Hg'lık bir basınç gradienti elde edilmiştir [1]. Johnson ve ark'nın çalışmasında basınçların kalbin hangi fazında elde edildiği belirtilmediği gibi atrium basınç ölçümleri ya sağdan ya da soldan yapılmıştır ve aynı fetusta her iki atriumu da içeren ölçüm yapılmamıştır. Çalışmamızda atrial kontraksiyondaki basınç gradienti (ΔPa interatrial) 0,40 mm Hg ile Johnson ve ark.'nın çalışmasına yakın bir değer elde edilmiştir. Johnson ve ark.'nın terminasyon endikasyonu olan anomalili fetusları çalışmaya aldıkları göz önünde bulundurulmalıdır. Ayrıca çalışmamızda fetal gelişim persentili azaldıkça basınç gradientinin de azaldığı (% 5 persentilde ΔPa interatrial değeri 0.31±0.16) bulunmuştur (Tablo 1, Grafik 1). Bununla birlikte fetuslara gelişim persentiline göre gruplama yapıldığında istatistiksel olarak anlamlı sonuç elde edilememiştir. Bunun da fetal gelişimin hemodinamiyi adaptasyon mekanizmaları nedeniyle tek başına bozmamasına bağlanmıştır.

Sonuç: Fetal interatrial basınç gradientlerinin noninvazif olarak tespiti Doppler US yardımıyla yapılabilmektedir, ancak fetal hemodinamiyi bozan hipoplastik sol kalp, mitral stenoz/atrezi gibi konjenital kalp hastalıklarını kapsayan çalışmalara ihtiyaç vardır.

Anahtar kelimeler: Fetus; Atrial Pressure; Doppler Ultrasonography; Fetal-Placental Circulation

Kaynaklar

1. Johnson P, Maxwell DJ, Tynan MJ, Allan LD. Intracardiac pressures in the human fetus. Heart. 2000 Jul;84(1):59-63.
2. Baumgartner H, Hung J, Bermejo J, Chambers JB, Evangelista A, Griffin BP et al. Echocardiographic assessment of valve stenosis: EAE/ASE recommendations for clinical practice. J Am Soc Echocardiogr. 2009 Jan;22(1):1-23.

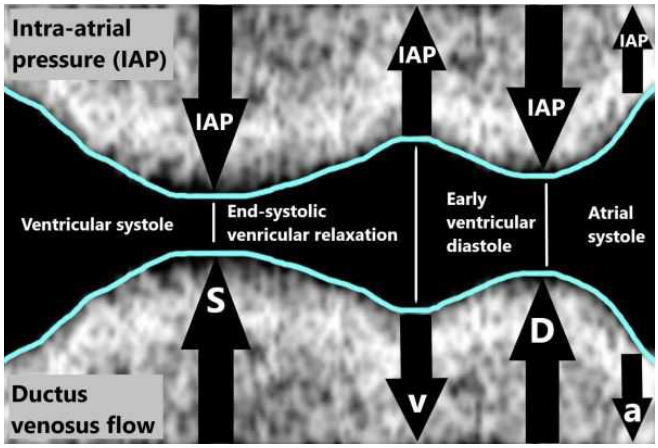

Resim 1. Atrial basınç ile duktus venosus akımı arasındaki ilişki.

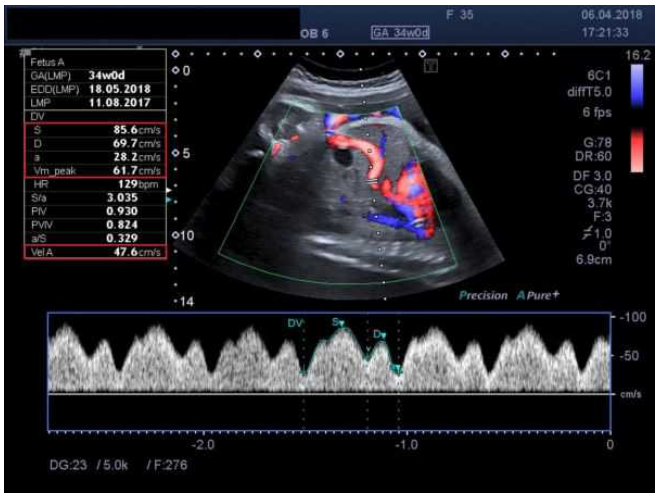

Resim 2. Sagittal yaklaşımla duktus venosus akım örneği elde edilmesi

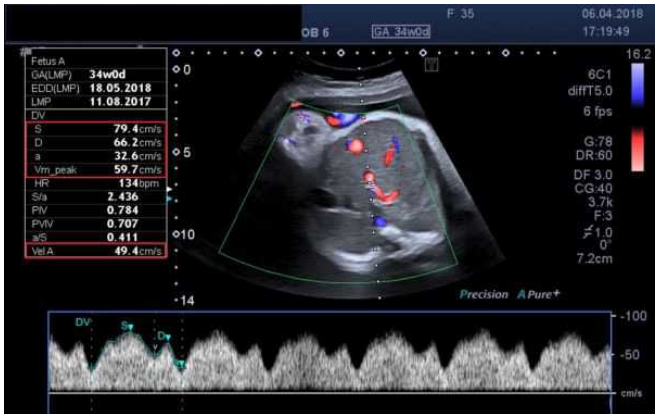

Resim 3. Aynı hastada oblik aksiyel yaklaşımla duktus venosus akım örneği elde edilmesi.

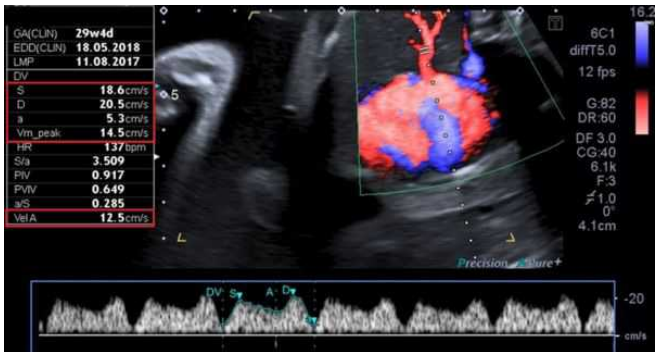

Resim 4. Pulmoner vende akım örneği elde edilmesi.

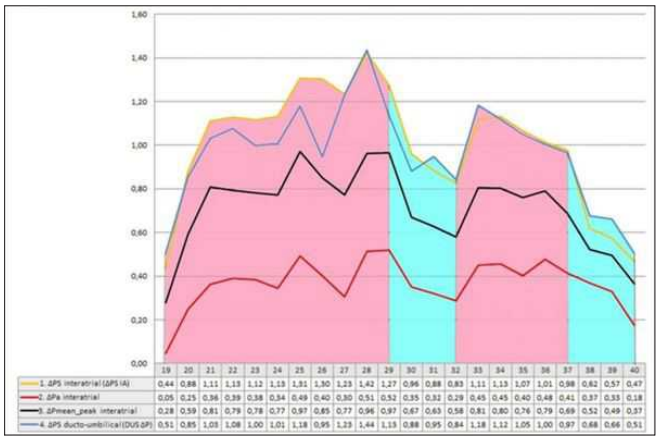

Şekil 1. İkinci ve üçüncü trimester boyunca mmHg cinsinden basınç gradiyentlerinin değişimi.

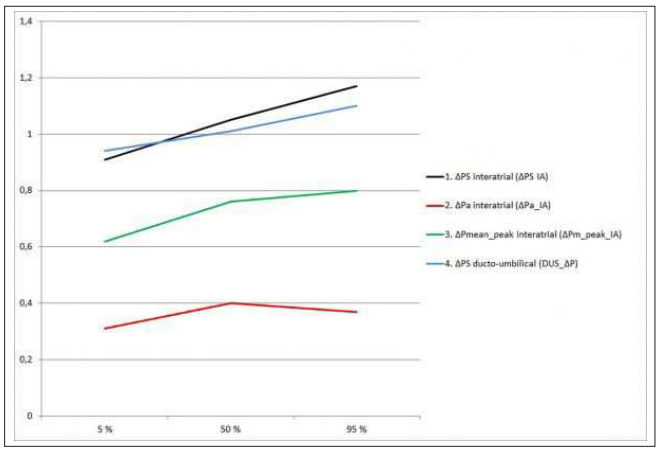

Şekil 2. Fetal gelişim persentili ile basınç gradientleri arasındaki ilişki.

Tablo1. % 50 persentil olgularda interatrial basınç gradientlerinin bir kardiak siklustaki değişimleri.

	Gradient (mm Hg)	±
ΔPS interatrial (ΔPS IA)	1.05	0.61
ΔPa interatrial	0.40	0.27
ΔPmean_peak interatrial	0.76	0.43
ΔPS ducto-umbilical (DUS ΔP)	1.01	0.59

Toraks Radyolojisi

SS-095

SJÖGREN SENDROMUNA BAĞLI İNTERSTİSYEL AKCİĞER HASTALIĞININ FARKLI KANTİTATİF ANALİZ YÖNTEMLERİYLE DEĞERLENDİRİLMESİ QUANTİTATİVE ANALYSİS OF SJÖGREN SYNDROME RELATED INTERSTİTİAL LUNG DİSEASE WİTH DİFFERENT METHODS

Furkan Ufuk[1], Mahmut Demirci[1], Göksel Altınışık Ergür[2], Uğur Karasu[3]

[1]Pamukkale Üniversitesi Tıp Fakültesi, Radyoloji AD
[2]Pamukkale Üniversitesi Tıp Fakültesi, Göğüs Hastalıkları AD
[3]Pamukkale Üniversitesi Tıp Fakültesi, Romatoloji Bilim Dalı

Giriş ve Amaç: Sjögren sendromunda (SjS), interstisyel akciğer hastalığı (İAH) sıklıkla saptanmaktadır. Yüksek çözünürlüklü bilgisayarlı tomografi (YÇBT), İAH'ın tespiti, karakterizasyonu ve tedavi takibinde en yaygın kullanılan görüntüleme yöntemidir [1-3]. YÇBT bulgularının, solunum fonksiyon testi (SFT) ile iyi korele olduğu gösterilmiştir. Fakat, YÇBT bulgularının doğru yorumlanmasında tecrübeli toraks radyologları arasında bile büyük farklılıklar görülebilmektedir [4,5]. Bu nedenle kantitatif analiz programlarının kullanımı giderek yaygınlaşmaktadır. Sistemik skleroz (SSc) hastalarında İAH yaygınlığını saptamak için çeşitli nicel yöntemler geliştirilmiştir [6-8], ancak bilgimiz dahilinde SjS hastalarında benzer çalışma literatürde mevcut değildir. Bizim bu çalışmadaki amacımız, daha önce SSc hastalarında tanımlanmış üç farklı kantitatif metodu kullanarak [6-8], SjS hastalarında İAH yaygınlığını saptamak ve bu değerleri SFT ve görsel değerlendirmeyle karşılaştırmaktır.

Gereç ve Yöntem: Etik kurul onayı alındıktan sonra Ocak 2016 - Mart 2019 arasında YÇBT yapılan ve bilinen SjS ilişkili İAH bulunan hastaları retrospektif olarak inceledik. YÇBT'de İAH saptanan ve iki hafta içerisinde SFT elde olunmuş hastalar çalışmaya dahil edildi. YÇBT'de pulmoner ödem veya enfeksiyon varlığı, bilinen şiddetli pulmoner hipertansiyon ve yoğun hareket artefaktı olan hastalar çalışmadan çıkartıldı. SFT ile zorlu vital kapasite (FVC), 1 saniyede zorlu ekspiratuar hacim (FEV1), toplam akciğer kapasitesi (TLC) ve karbon monoksit difüzyonu (DLCO) değerlerine bakıldı. Sonuçlar, standartlara göre öngörülen performansın yüzdesi olarak ifade edildi. YÇBT incelemeleri çok detektörlü BT sistemi kullanılarak supin pozisyonda ve maksimum inspirasyonda yapıldı. YÇBT tetkiklerinin görsel değerlendirmesi, Goh ve ark.'ın [9] tanımladığı metoda göre iki gözlemci tarafından konsensus halinde yapıldı. YÇBT tetkiklerinin kantitatif analizi tek bir eğitimli radyolog tarafından Osirix (Pixmeo SARL, Bernex, İsviçre) yazılımı ile hesaplandı. Akciğer hacmi −200 ile −1024 Hounsfield Unit (HU) dansite arasındaki voksellerden hesaplandı ve İAH yaygınlığı 3 farklı şekilde hesaplandı [6-8]: 1) −200 ile −700 HU, 2) −500 ile −800 HU, 3) −260 ile −600 HU arasındaki vokseller İAH olarak değerlendirildi. Kantitatif ve görsel değerlendirme skorları, SFT değerleriyle Spearman rank ve Mann-Whitney testleri kullanılarak karşılaştırıldı. Lineer regresyon analizi (LRA) ile yöntemler arası ilişki araştırıldı.

Bulgular: Çalışmaya toplam 32 hasta (28 kadın) dahil edildi (Tablo 1). Görsel değerlendirmede 20 hastada sınırlı, 12 hastada yaygın İAH saptandı. Görsel değerlendirme ile üç kantitatif analiz yöntemi arasında anlamlı korelasyon saptandı ($p<0.0001$, r değerleri sırasıyla 0.839, 0.734, 0.839). DLCO değerleriyle en iyi korelasyon 3. yöntemde ($p=0.025$, $r=-0.430$), FVC değerleriyle en iyi korelasyon 1. yöntemde ($p=0.04$, $r=-0.364$) saptandı. YÇBT'de saptanan akciğer hacmiyle, TLC arasında ($p=0.04$, $r=0.388$) ve FEV1 değerleri arasında ($p=0.017$, $r=0.419$) anlamlı ilişki saptandı (Resim 1-3). Üç yöntem arasında anlamlı lineer ilişki saptandı.

Tartışma ve Sonuç: SjS ilişkili İAH'da YÇBT tetkiklerinin kantitatif değerlendirilmesi görsel değerlendirme ve SFT ile anlamlı korelasyon göstermektedir. Kantitatif değerlendirme, İAH konusunda az tecrübeli radyologlar ve diğer klinik hekimler tarafından SjS hastalarında İAH yaygınlığını değerlendirmesinde ve hastaların takibinde kolayca uygulanabilir.

Anahtar kelimeler: Akciğer, Bilgisayarlı tomografi, Sjögren sendromu, İnterstisyel akciğer hastalığı

Kaynaklar

1. Egashira R, Kondo T, Hirai T et-al. CT findings of thoracic manifestations of primary Sjögren syndrome: radiologic-pathologic correlation. Radiographics. 2013;33:1933-49.
2. Franquet T, Giménez A, Monill JM et-al. Primary Sjögren's syndrome and associated lung disease: CT findings in 50 patients. AJR Am J Roentgenol. 1997;169: 655-8.
3. Stojan G, Baer AN, Danoff SK. Pulmonary manifestations of Sjögren's syndrome. Current allergy and asthma reports. 2013;13:354-60.
4. Watadani T, Sakai F, Johkoh T, et al. Interobserver variability in the CT assessment of honeycombing in the lungs. Radiology. 2013;266:936-44.
5. Aziz ZA, Wells AU, Hansell DM, et al. HRCT diagnosis of diffuse parenchymal lung disease: inter-observer variation. Thorax. 2004;59:506-11.
6. Salaffi F, Carotti M, Bosello S, et al. Computer-aided quantification of interstitial lung disease. Biomed Res Int. 2015;2015:834262.
7. Yabuuchi H, Matsuo Y, Tsukamoto H, et al. Evaluation of the extent of ground-glass opacity on high-resolution CT in patients with interstitial pneumonia. Clin Radiol. 2014;69:758-64.
8. Ninaber MK, Stolk J, Smit J, et al. Lung structure and function relation in systemic sclerosis: application of lung densitometry. Eur J Radiol. 2015;84:975.
9. Goh NS, Desai SR, Veeraraghavan S, et al. Interstitial lung disease in systemic sclerosis: a simple staging system. Am J Respir Crit Care Med. 2008;177:1248-54.

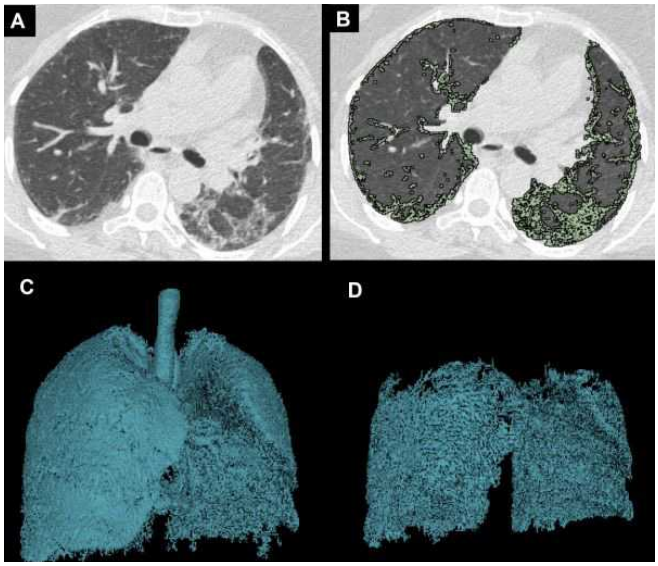

Resim 1. Kırk yaşında Sjögren sendromu tanılı kadın hasta. A, B) Karina inferiorundan geçen kesitlerde sol akciğerde daha belirgin olmak üzere her iki akciğerde periferal kesimlerde interlobüler septal kalınlaşmalar ve buzlu cam opasiteleri izlenmekte olu

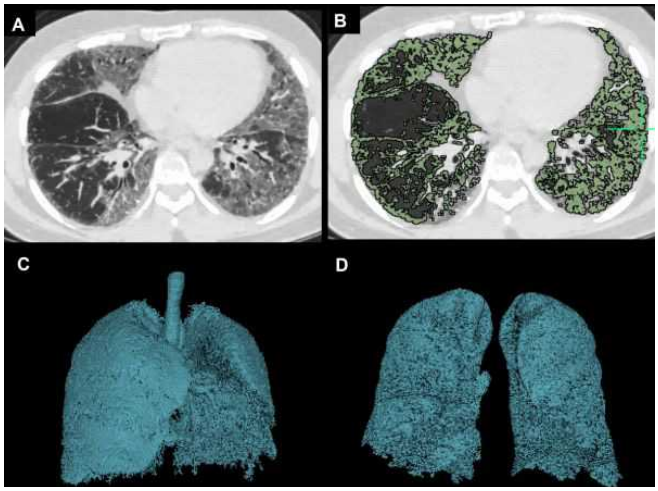

Resim 2. Elli-beş yaşında Sjögren sendromu tanılı kadın hasta. A, B) Karina inferiorundan geçen kesitlerde sol akciğerde daha belirgin olmak üzere her iki akciğerde yaygın interlobüler septal kalınlaşmalar ve buzlu cam opasiteleri izlenmektedir. Görsel de

Tablo 1. Kantitatif ölçüm ve solunum fonksiyon testi sonuçlarının cinsiyete göre dağılımı.

Cinsiyet		Sayı	Ortalama	Standart sapma
1. Yöntemde Tutulum (%)	Erkek	4	23,9	21,7
	Kadın	28	28,6	15,4
2. Yöntemde Tutulum (%)	Erkek	4	29,2	25,5
	Kadın	28	39,1	19,4
3. Yöntemde Tutulum (%)	Erkek	4	11,8	18,4
	Kadın	28	12,1	9,9
YÇBT Hacim (cm3)	Erkek	4	4040,3	1961,8
	Kadın	28	2840,1	890,9
1. Yöntem Patolojik hacim (cm3)	Erkek	4	679,3	200,4
	Kadın	28	705,5	238,6
2. Yöntem Patolojik hacim (cm3)	Erkek	4	842,5	202,9
	Kadın	28	963,6	378,8
3. Yöntem Patolojik hacim (cm3)	Erkek	4	239,0	263,4
	Kadın	28	278,4	196,6
DLCO	Erkek	3	82,3	34,3
	Kadın	24	64,8	20,2
TLC	Erkek	3	94,0	20,0
	Kadın	25	79,6	26,9
FVC	Erkek	4	89,2	34,6
	Kadın	28	85,3	25,3
FEV1	Erkek	4	88,8	27,1
	Kadın	28	81,9	28,0
Görsel Değerlendirme	Erkek	4	1,3	0,5
	Kadın	28	1,4	0,5

Tablo 2. Çalışmaya dahil edilen hastaların tanımlayıcı özellikleri.

Cinsiyet (n)		
	Kadın	28
	Erkek	4
Yaş (yıl)		
	Ortalama	57.2
	Standart sapma	13
	Median	59
	Aralık	31-81
Boy (cm)		
	Ortalama	156.9
	Standart sapma	7.4
	Median	158
	Aralık	145-177
Kilo (kg)		
	Ortalama	60.6
	Standart sapma	10.1
	Median	60
	Aralık	44-90

Girişimsel Radyoloji

SS-096

RADIOFREQUENCY ABLATION IN PATIENTS WITH PARATHYROID ADENOMA-PARATİROİD ADENOMLU HASTALARDA RADYOFREKANS ABLASYON

İsmail Okan Yıldırım[1], Bahri Evren[2], Serkan Sevgi[1], Aslıhan Mete Yıldırım[3], Kaya Saraç[1], İbrahim Şahin[2]

[1]İnönü Üniversitesi Turgut Özal Tıp Merkezi Radyoloji AD
[2]İnönü Üniversitesi Turgut Özal Tıp Merkezi Endokrinoloji AD
[3]Malatya Eğitim ve Araştırma Hastanesi

Giriş ve Amaç: Bu çalışmada komorbitesi yüksek ve cerrahi tedaviyi reddeden primer hiperparatiroidiye neden olan paratiroid adenomların güvenli RF ablasyon işlem teknikleri ve RF sonrası 1 yıllık erken dönem klinik sonuçlarını sunulmuştur. Literatür bilgilerimize göre bu çalışma en çok sayıda vaka içeren ve en uzun takipli çalışma olma niteliğindedir.

Gereç ve Yöntem: 2016-2018 yılları arasında hiperparatiroidi şikayetiyle başvuran 22 (Hastaların 12'si erkek, 10'u kadın idi.) hastaya İnönü Üniversitesi girişimsel radyoloji biriminde radyofrekans ablasyon yapıldı. İşlem sonrası hastaların aynı gün, 3. ay, 6. ay ve 1 yıllık kan parathormon (PTH), kalsiyum (Ca) ve fosfor (P) düzeyleri takip edildi. Hastaların "PTH, Ca ve P" ölçümlerinin "1, 3, 6 ve 12. ay" ölçümleri bakımından ikili değişimlere Wilcoxon Testi ile bakılmıştır. Bu ölçümler arasındaki ilişkiyi belirlemede ise Spearman Korelasyon katsayıları hesaplanmıştır. Hesaplamalarda istatistik anlamlılık düzeyi %5 olarak alınmıştır.

Sonuçlar: Ablasyon öncesi PTH, Ca, ve P değerleri ile 1 yıl değerleri arasında istatistiksel olarak PTH ve kalsiyumda anlamlı düşüş, fosfor değerlerinde ise anlamlı yükselme saptandı. Özellikle ablasyon sonrası parathormon düzeyleri en düşük seviyelerde ölçüldü. 1-3. ay PTH, 1-6. ay PTH, 3-6. ay PTH, 3-12. ay PTH, 6-12. ay PTH sonuçları arasında önemli şekilde yüksek artış izlenmektedir ($p<0,05$). 3-6. ay Ca ve 3-12. ay Ca değerlerinde ikili karşılaştırma sonuçlarına göre ölçümler arasında artış izlenmektedir ($p<0.05$). 1-12. ay Ca değerleri ve 1-12. ay PTH değerleri anlamlı olarak artmıştır ($p<0,05$). 12.ay P ölçümü düzeyi, 1.ay P ölçümüne göre önemli şekilde yüksek (artış) gözlenmiştir ($p<0,05$). Diğer aylar ile yapılan ölçümlerde anlamlı artış yoktur. Ancak parathormon yüksek olmasına ve Ca değerleri artmış olmasına rağmen kalsiyum ve fosfor değerleri 12. ayda halen normal sınırlar içindeydi. Bu hastalar normokalsemik hiperparatiroidi hastaları olarak takip edilmektedir. Ayrıca paratiroid adenom için radyofrekans ablasyon yapılması sonrası 2 hastada hafif düzeyde ses kısıklığı gerçekleşti. Hastaların biri ertesi gün, diğeri ise 1. ayda tamamen eski ses kalitesine ulaştılar. Bir hastada ise ciddi ses kısıklığı oldu. Bu hastada ise 3. aydan itibaren ses düzeyi ve kalitesi artmaya başladı. 6. ayında ise ses kalitesinde ve düzeyinde tama yakın düzelme saptandı.

Tartışma: Hiperparatiroidiye ve hiperkalsemiye neden olan paratiroid adenomların tedavisinde paratiroidektomi, geleneksel tedavi yöntemi olarak kullanılmaktadır. Radyofrekans ablasyon yöntemi cerrahi komorbiditeye sahip hastalarda, cerrahi istemi olmayan hastalarda cerrahiye alternatif bir tedavi yöntemi olarak denenmiştir. Radyofrekans işlemi sonrası yapılan 1, 3, 6 ve 12. ay Ca, PTH ve P değerleri karşılaştırıldığında; PTH ve Ca düzeyleri birbirleriyle ve geçen zamanla korele olarak artış göstermektedir. Ayrıca P düzeyi de 1 yılın sonunda gözle görülür ölçüde artmıştır. Ancak ara periyotlardaki PTH artışı P düzeyini kısa vadede etkilememiştir. Radyofrekans ablasyon ile paratiroid adenom tedavisi PTH, Ca ve P değerlerinde işlem sonrası kısa sürede düşüşe neden olarak etkili olmakla birlikte, uzun dönem sonuçlarına bakıldığında bu değerlerde belirgin yükseklik mevcuttur. Bu nedenle hastaların daha uzun süre laboratuvar değerlerinin takip edilmesi, işlem etkinliğini belirlemek açısından gereklidir.

Etik kurul karar sayısı: 2019/4-26

Anahtar kelimeler: Radiofrequency Ablation, parathyroid adenoma

Kaynaklar
1-Gazelle GS, Goldberg SN, Solbiati L, et al. Tumor ablation with radiofrequency energy. Radiology. 2000;217(3):633–6.
2-Sormaz IC, Poyanlı A, Acar S, İscan AY, Ozgur İ, Tunca F, Senyurek YG. The Result of Ultrasonography-Guided Radiofrequency Ablation in Hyperparatyroid Patients in Whom Surgery Is Not Feasible. Cardiovasc Intervent Radiol. 2017 Apr;40(4):596-602
3- Kim BS, Eom TI, Kang KH, et al. Radiofrequency ablation of parathyroid adenoma in primary hyperparathyroidism. J Med Ultrason. 2014;41(2):239–43.
4- Hansler J, Harsch IA, Strobel D, et al. Treatment of a solitary adenoma of the parathyroid gland with ultrasound-guided percutaneous radio-frequency-tissue-ablation (RFTA). Ultraschall Med. 2002;23(3):202–6.
5-Carrafiello G, Lagana` D, Mangini M, et al. Treatment of secondary hyperparathyroidism with ultrasonographically guided percutaneous radiofrequency thermoablation. Surg Laparosc Endosc Percutaneous Tech. 2006;16(2):112–6.
6-Bergenfelz A, Lindblom P, Tibblin S, Westerdahl J (2002) Unilateral versus bilateral neck exploration for primary hyperparathyroidism: a prospective randomized controlled trial. Ann Surg 236 (5):543–551
7-Udelsman R, Lin Z, Donovan P. The superiority of minimally invasive parathyroidectomy based on 1650 consecutive patients with primary hyperparathyroidism. Ann Surg. 2011;253(3):585–91.

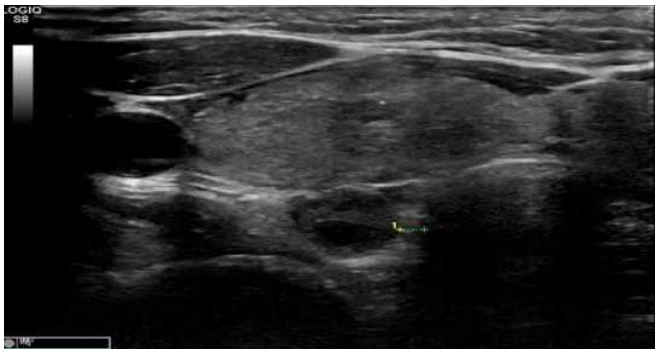

Resim 1. İşlem öncesi adenom ile trakea arası mesafe gösteriliyor

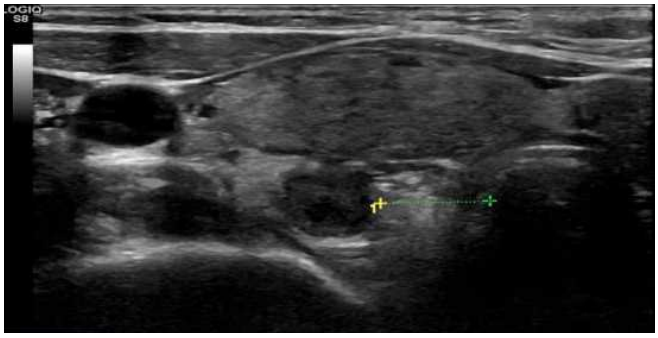

Resim 2. Adenom ile trakea arasına mesafe 10 mm olacak şekilde hidrodiseksiyon işlemi uygulanıyor

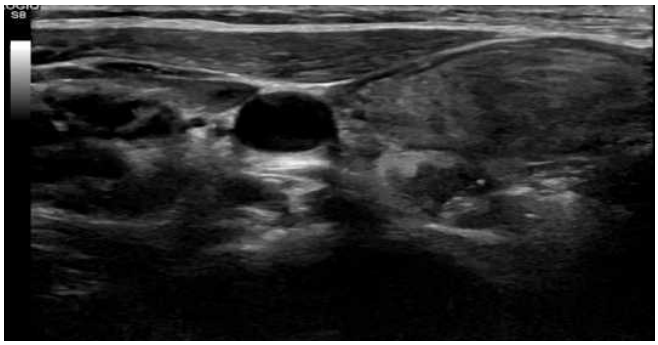

Resim 3. Adenomaktif uçlu prop ile giriş gösteriliyor

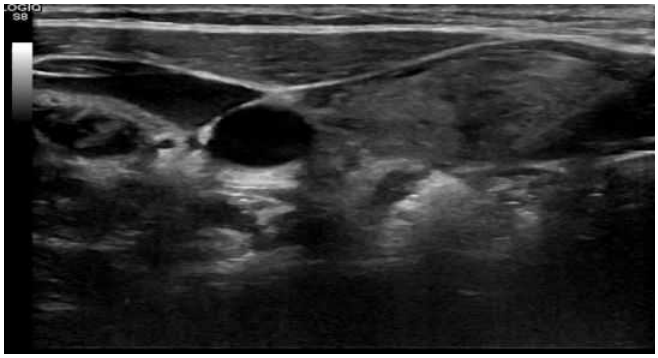

Resim 4. Adenoma uygulanan radyofrekans ablasyon sonrasında adenomda meydana gelen değişim gösteriliyor

Tablo 1.. Hasta bilgileri, lezyon özellikleri ve işlem detaylarını gösteren tablo

CİNSİYET	YAŞ	LOKALİZASYON	BOYUT	HİDRODİSEKSİYON	İŞLEM SÜRESİ	KOMPLİKASYON
ERKEK	45	SAG POST INF	12X8	ICA HIDRO	22 DK	YOK
KADIN	17	SAG POST INF	13X7	ICA HIDRO	19 DK	YOK
KADIN	72	SAG POST INF	10X9	YAPILMADI	19 DK	YOK
ERKEK	70	SOL LOB POST LAT	12X9	YAPILMADI	14 DK	YOK
ERKEK	53	SAĞ POST İNF	10X9	LAR HİDRO	29 DK	YOK
ERKEK	34	SOL LOB İNF	12X9	LAR HİDRO	30 DK	YOK
ERKEK	69	SAG POST INF	13X10	LAR HİDRO	25 DK	GEÇİCİ SES
KADIN	64	SOL LOB İNF	12X10	LAR HİDRO	12 DK	YOK
ERKEK	87	SAĞ LOB İNF	10X12	YAPILMADI	29 DK	YOK
ERKEK	28	SAĞ POST İNF	10X7	LAR HİDRO	20 DK	YOK
KADIN	50	SAG POST INF	10X8	LAR HİDRO	42 DK	GEÇİCİ SES
KADIN	60	SOL LOB İNF	19X10	LAR HİDRO	40 DK	YOK
KADIN	65	SOL LOB İNF	12X10	ICA HIDRO	11 DK	YOK
KADIN	58	SOL LOB INF	15X10	YAPILMADI	14 DK	YOK
ERKEK	69	SAG LOB INF	7X6	YAPILMADI	11 DK	YOK
ERKEK	33	SAG LOB INF	10X5	LAR HIDRO	27 DK	CIDDI SES
ERKEK	63	SOL LOB SUP	20X14	YAPILMADI	14 DK	YOK
KADIN	86	SOL LOB INF	14X9	LAR HIDRO	25 DK	YOK
ERKEK	80	SAG LOB INF	8X7	LAR HIDRO	29 DK	YOK
ERKEK	78	SAG LOB INF	9X6	LAR HIDRO	23 DK	YOK
KADIN	85	SOL LOB INF	10X7	YAPILMADI	27 DK	YOK
KADIN	70	SOL LOB INF	10X8	YAPILMADI	29 DK	YOK

Girişimsel Radyoloji

SS-097

STENTLE YAPILAN İNTRAKRANİAL ANEVRİZMALARIN ENDOVASKÜLER TEDAVİSİNDE KLOPİDEGROL İLE PRASUGRELİN RADYOLOJİK SONUÇLARININ RETROSPEKTİF DEĞERLENDİRİLMESİ- RETROSPECTIVE EVALUATION OF CLOPIDOGREL AND PRASUGREL RADIOLOGICAL RESULTS IN ENDOVASCULAR TREATMENT OF INTRACRANIAL ANEURYSMS

Elif Kır, Ömer Fatih Nas, Bahattin Hakyemez
Bursa Uludağ Üniversitesi Tıp Fakültesi Radyoloji AD, Bursa

Amaç: İntrakranial anevrizmaların endovasküler tedavisinde önemli bir problem olan tromboembolik komplikasyonları önlemek için ikili antitrombositik tedaviler kullanılır. Bizim çalışmamızda ilaç direnci ölçülmeden klopidogrel kullanılan, direnç ölçümü yapılarak klopidogrel kullanılan ve prasugrel kullanılan 3 ayrı grupta tromboembolik ve hemorajik komplikasyon oranlarının karşılaştırılması amaçlandı.

Gereç ve Yöntem: Ocak 2011 – Haziran 2018 tarihleri arasında intrakranial anevrizma nedeni ile endovasküler yolla stent kullanılarak tedavi edilen hastalar retrospektif olarak değerlendirildi. Hastalara ait demografik, biyokimyasal, radyolojik veriler ile lezyon ve tedaviye ait veriler kaydedildi. Direnç ölçümü yapılmayan 1. grupta (Klopidogrel ve Asetil Salisilik Asit (ASA)) 55, Multiplate analizörü ile ilaç direnci saptanan 2. grupta (Prasugrel ve ASA) 32, ilaç testi yapılan ve ilaç direnci olmayan 3. grupta (Klopidogrel ve ASA) 28 olmak üzere toplam 115 hasta çalışmaya dahil edildi. Her bir grup için işlem sırasında, erken dönem (işlem sonrası ilk 48 saat) ve geç dönemde (6 ay) gelişen tromboembolik ve hemorajik komplikasyonlar radyolojik görüntüleme bulguları ile değerlendirildi. Veriler

istatistik paket programında Ki -kare ve Mann Whitney U testi kullanılarak analiz edildi.

Bulgular: Her bir grupta erken ve geç dönemde tromboembolik ve hemorajik komplikasyon oranlarında fark görülmedi (p=0.682, p=0.40), ilaç direnci ölçülmeyen 1. grupta 13/55 olguda stent içi trombüs gelişti, işlem sırasında tromboembolik komplikasyon oranı anlamlı olarak yüksek bulundu (p=0.023). Prasugrel kullanan 2. grupta hemorajik komplikasyon gelişmedi. Prasugrel ve klopidogrel kullanan olgular arasında hemorajik komplikasyon oranlarında anlamlı fark saptanmadı (p=0,40).

Sonuç: Direnç ölçümü yapılarak antitrombositik tedavi düzenlendiğinde işlem sırasında gelişen tromboembolik komplikasyonlar azalmaktadır ve prasugrel kullanımı hemoraji riskini artırmamaktadır. İşlem sırasında gelişebilecek tromboembolik kolmplikasyonların önlenmesi için işlem öncesinde ilaç direnç testi yapılmalıdır.

Giriş: Stentle yapılan intrakraniyal anevrizmaların endovasküler tedavisinde tromboembolik komplikasyonları önlemek için sıklıkla asetilsalisilik asit (ASA) ve klopidogrelden oluşan ikili oral antitrombositik tedavi kullanılmaktadır. Literatürde koroner girişim yapılan olguların bir kısmında klopidogrel ve aspirinin daha düşük antitrombositik etkiye sahip olduğu gösterilmiştir (Klopidogrel direnci prevalansı %4-30). Klopidogrel direnci olan akut koroner sendromlu olgularda prasugrel kullanımı ile tromboembolik komplikasyonların azaldığı, hemorajik komplikasyonların ise arttığı görülmüştür (1, 2). Akbari ve arkadaşlarının (3) çalışmasında prasugrel kullanılan nörogirişimsel olgularda hemoraji riskinin arttığı görülmüştür. Çalışmamızda, endovasküler yolla stent kullanılarak tedavi edilen intrakraniyal anevrizma olgularında klopidogrel direnci ölçülerek ilaçları düzenlenen ve direnç ölçümü yapılmadan klopidogrel kullanılan gruplarda tromboembolik ve hemorajik komplikasyon oranlarını retrospektif değerlendirmeyi amaçladık.

Gereç ve Yöntem: Ocak 2011– Haziran 2018 tarihleri arasında intrakraniyal anevrizma saptanan ve tek merkezde aynı girişimsel radyolog tarafından endovasküler yolla stent kullanılarak tedavi edilen 115 hasta 138 anevrizmaya ait veriler retrospektif olarak değerlendirildi. Çalışma etik kurul tarafından onaylandı. 2011-2014 yılları arasında ilaç direnci ölçümü yapılmadan klopidogrel kullanan olgular ile 2014-2018 yılları arasında ilaç duyarlılığı değerlendirilerek klopidogrel ya da prasugrel kullanımına karar verilen olgulardan 3 ayrı grup oluşturuldu. Hastalara ait demografik, biyokimyasal, radyolojik veriler, lezyon sayısı, lokalizasyonu, anevrizma kese ve boyun ölçümleri, tedavide kullanılan yöntem ve seans sayısı, kullanılan stent tipi, sayısı, uzunluk ve çapları, koil ve balon kullanımı kaydedildi.İşlem sonrası anevrizma oklüzyon evreleme, işlem sırasında, erken ve geç dönem takipte tromboembolik ve hemorajik komplikasyonlar BT, MR ve anjiografik görüntüleme bulguları ile değerlendirildi. Endovasküler tedavi öncesi en az 3 gün süreyle günde 75 mg klopidogrel ya da günde 10 mg Prasugrel ve günde 100-300 mg ASA kullanıldı. Trombotik komplikasyonları önlemek için ACT (activated clotting time)'yi 250-300 sn arasında tutacak şekilde işlem başlangıcında 5000 IU heparin intraarteriyel olarak verildi, devam eden her saatte 1000-1500 IU heparin intravenöz yolla uygulandı. Sistemik heparinizasyon 12 saate tamamlandıktan sonra 3 gün düşük molekül ağırlıklı heparin (DMAH) verildi. İşlem sonrası ömür boyu ASA (100-300 mg/gün), yaklaşık 6 ay süre ile klopidogrel (75 mg/gün) ya da prasugrel (10 mg/gün) kullanımına devam edildi. Klopidogrel ya da prasugrelin kesilmesinden önce her hastanın kontrol DSA'sı yapıldı ve değerlendirildi. İlk kontrol DSA'ları prosedürden 3-7 ay sonra gerçekleştirildi. Kontrol DSA'da anevrizma oklüzyon durumu modifiye Raymond sınıflaması kullanılarak gradelendi.

Endovasküler tedavi işlemleri genel anestezi altında femoral arterden giriş yapılarak 8 French çapında farklı guiding kateterler sağ İKA proksimal segment ya da subklavian artere yerleştirildi. Daha sonra intrakraniyal erişim kateterleri ile distal İKA ya da distal vertebral artere ilerletildi. Mikro klavuz tel ve taşıyıcı kateter aracılığıyla stent ilerletildi. Taşıyıcı kateter anevrizma boynunun en az 10 mm ilerisinde düz bir damar segmentine kadar ilerletilerek stent yerleştirildi. İşlemlerde akım çevirici stent ya da akım çevirici olmayan intrakraniyal stentler kullanıldı.Yetersiz stent açıklığı olan olgularda balon anjioplasti ile damar açıklığı sağlandı.Stent destekli koil yerleştirme işleminde ise stent aralıklarından anevrizma kesesine yönlendirilen mikrokateter içinden koil gönderilerek anevrizma lümeni dolduruldu. İşlem tamamlandıktan sonra stent içi ve distal damarlarda trombüs olmadığından emin olmak için kontrol DSA görüntüler alındı. Trombüs saptanan olgularda trombolitik tedavi (Tirofiban) verildi.

İşlemden bir gün önce empedans değişikliklerini ölçerek trombosit agregasyonunu tespit eden Multiplate analizörü (Dynabyte, Munich, Germany) ile klopidogrel ve ASA için direnç ölçümleri yapıldı. Normal popülasyondan elde edilmiş olan referans değerlere göre olguların ilaç dirençleri belirlendi. Referans değerler: ADP reseptör antagonistleri için >46 U, ASA için >40 ilaç yanıtı yok idi.

İstatistiksel Değerlendirme

Veriler bilgisayara yüklenip SPSS (Statistical Package for the Social Sciences, version 20,0) istatistik paket programında analiz edilerek değerlendirildi. Analizlerde Ki -kare ve Mann Whitney U testi kullanıldı. Ortalamalar standart sapma ile birlikte verildi. P'nin 0,05'ten küçük olduğu değerler istatistiksel olarak anlamlı kabul edildi.

Bulgular: Endovasküler yolla stentle tedavi edilen intrakranial anevrizmalı 115 hasta, 138 anevrizma vakasının işlem sırasında, erken ve geç dönem komplikasyonları değerlendirildi. Hastalara ait demografik, biyokimyasal veriler ve özgeçmiş (tablo 1) ile klopidogrel direnci, tromboembolik ve hemorajik komplikasyon ilişkisi değerlendirildi. Diyabet öyküsü ile klopidogrel direnci arasında anlamlı korelasyon mevcuttu (p=0,003), inme öyküsü olan olgularda tromboembolik komplikasyon gelişimi anlamlı olarak yüksek bulundu (p=0,005). Karaciğer fonksiyon testleri yüksek olan olgularda hemorajik komplikasyon oranlarında anlamlı artış görüldü (p=0.014). Anevrizma özellikleri, endovasküler prosedürle ilgili parametreler ve komplikasyon ilişkileri değerlendirildi (tablo 2). Posterior sistem yerleşimli anevrizmalarda tromboembolik komplikasyonlar anlamlı olarak yüksek iken (p=0.018) lezyon lokalizasyonu ile hemorajik komplikasyon arasında ilişki saptanmadı (p=0.211). Birden fazla anevrizma ve anevrizmaya eşlik eden stenotik lezyon varlığında tromboembolik komplikasyonlarda anlamlı artış görüldü (p=0.012). Stent sayısı 1'den fazla olan olgularda tromboembolik komplikasyonlarda anlamlı artış görüldü (p<0.001). Stent çapının azalması ile hemorajik komplikasyon oranlarında anlamlı artış görüldü (p=0.046). Stent tiplerine göre yapılan değerlendirmede sadece akım çevirici stent kullanılan olgularda sadece akım çevirici olmayan stent kullanılanlara kıyasla tromboembolik komplikasyon oranı anlamlı olarak daha düşük bulundu (p=0.035). Birden fazla lezyon varlığı, birden çok stent kullanılması ve inme öyküsü tromboembolik komplikasyonları anlamlı oranda artırmaktadır. Direnç ölçümü yapılmış olan 2. ve 3. grupta çoklu ilaç kullanımı olan 19 olgunun 9 (%47,4)' unda klopidogrel direnci, 1 (%5,3)' inde ASA direnci görüldü. Çoklu ilaç kullanımı ile ilaç direci arasında anlamlı ilişki saptanmadı (p=0,578).6 ay süre ile yapılan takipte anevrizmaların oklüzyon durumları değerlendirildi. Prasugrel kullanan grupta rezidü anevrizma görülme oranında anlamlı artış mevcuttu (p<0,001) (tablo 3).Erken ve geç dönem takiplerde gruplar arasında komplikasyon oranlarında anlamlı fark saptanmadı (p=0.76, Tablo 4). Direnç ölçümü yapılmayan 1. grupta işlem sırasında komplikasyon gelişme oranı anlamlı olarak yüksek bulundu (p=0.023, Tablo 5).Direnç ölçümü yapılan 2. ve 3. grupta 4/60 (%7.1) olguda ASA direnci, 33/60 (%55) olguda klopidogrel direnci mevcuttu. Klopidogrel direnci olan 5/33 (%15.2) olguda tromboembolik komplikasyon görüldü, hemorajik komplikasyon görülmedi. Uzun dönem takipte ilaç direnci ile tromboembolik komplikasyon arasında anlamlı ilişki saptanmadı (p=0.520).Klopidogrel ya da prasugrel kullanan olgular arasında geç dönem takipte tromboembolik (p=0,450) ve hemorajik (p=0,575) komplikasyon gelişiminde istatistiksel anlamlı fark saptanmadı. İlaç direnci ölçülmeden klopidogrel kullanan 1. grup ile ölçüm yapılıp direnç saptanmadan klopidogrel kullanan 3. grup arasında geç dönem takipte tromboembolik (p=0,790) ve hemorajik (p=0,295) komplikasyon oranlarında anlamlı fark saptanmadı (tablo 6).

Tartışma: Stentle yapılan intrakraniyal anevrizmaların endovasküler tedavisinde tromboembolik komplikasyonlar önemli bir problemdir. ASA ve klopidogrelden oluşan ikili oral antitrombositik tedavi bu komplikasyonları azaltmaktadır, ancak klopidogrel direnci olan olgularda stent tromboz riski yüksektir (4). Çalışmamızda ilaç direnci

ve komplikasyon gelişimi üzerine etkilerini; ayrıca hastaya, anevrizmaya ve prosedüre ait faktörlerin etkilerini değerlendirdik.

Literatürde ileri yaş olgularda trombosit inhibisyon yüzdelerinin anlamlı olarak düşük olduğunu gösteren çalışmalar (5) mevcut iken genç hasta grubuna göre tromboembolik komplikasyonlarda anlamlı fark görülmeyen çalışmalar da mevcuttur (6). Bizim olgularımızda 60 yaş altı ile 60 ve üstü yaş grubu karşılaştırıldığında yaş ile ilaç direnci varlığı, tromboembolik ya da hemorajik komplikasyon gelişimi arasında anlamlı ilişki saptanmadı (tablo 1).

Prabhakaran ve ark. (2) diyabetli olgularda klopidogrel tedavisinde zayıf trombosit inhibisyonu olduğunu tespit etmişlerdir. Ryu ve ark. (7) 53 olgu ile retrospektif olarak yaptığı çalışmada diyabetli olgularda klopidogrel direnci anlamlı olarak yüksek bulunmuştur. Literatüre benzer şekilde çalışmamızda diyabet öyküsü ile klopidogrel direnci arasında anlamlı korelasyon mevcuttu (p=0,003), ancak tromboembolik komplikasyon ile anlamlı ilişki saptanmadı (p>0,05).

Literatürde birçok çalışmada geçirilmiş inme öyküsü olan olgularda komplikasyon gelişmesi istatistiksel olarak anlamsız bulunmuştur (5, 6). Bunun aksine Yi X ve ark. (8) tarafından yapılan klopidogrel dirençli 200, klopidogrel duyarlı 314 olgudan oluşan başka bir çalışmada klopidogrel direnci olan olgularda tekrarlayan iskemik inme ve miyokard infaktı oranları anlamlı olarak yüksek bulunmuştur. Bizim olgularımızda da inme öyküsü olanlarda tromboembolik komplikasyon gelişimi anlamlı olarak yüksek bulundu (p=0,005). Damar lümeninde oklüzyona neden olan benzer etiyolojik faktörler nedeni ile sonuçlarımızın uyumlu olduğunu ve yeni çalışmalarla desteklenmesi gerektiğini düşündük.

Yapılan bazı çalışmalarda posterior sirkülasyonda bulunan anevrizmalarda rüptür riski yüksek, anterior sirkülasyonda orta, karotis arter kavernozal segmentte ise düşük bulunmuştur (9). Lokalizasyon ile komplikasyon gelişimi arasında anlamlı fark saptanmayan çalışmalar da mevcuttur (10, 11). Bizim olgularımızda lokalizasyon ile komplikasyon gelişimi arasında anlamlı fark saptandı (p=0,018). Kavernöz-oftalmik segment ile suprakavernozal segment arasında anlamlı fark yok (p=0,363) iken farkın özellikle posterior sistemde komplikasyon oranlarının fazla olmasından kaynaklandığı görüldü. Bu farklılığın endovasküler yolla anevrizmaya ulaşmanın zorluğu, damar çapı gibi faktörlere bağlı olabileceği düşünüldü.

Stent uzunluğu 28 mm'den fazla olan ve tedavide 1'den fazla stent kullanılan olgularda akut tromboembolik olayların daha fazla saptandığını, stent çapı azaldıkça akut stent içi trombüs riskinin arttığını gösteren çalışmalar bulunmaktadır (10,12). Literatüre benzer şekilde olgularımızda 1'den fazla stent kullanımında tromboembolik komplikasyon oranlarında anlamlı artış görüldü. Literatürden farklı olarak kullanılan stent uzunluğu ile komplikasyon gelişimi arasında anlamlı ilişki izlenmedi, stent çapı azaldıkça hemorajik komplikasyon oranlarında anlamlı artış görüldü (tablo 2).

İşlemde koil ve balon kullanımının endotel hasarı ve trombotik süreci uyarması ya da rüptüre zemin hazırlaması şeklinde komplikasyon oranlarına etkisini değerlendirdik. Bu konuda literatürde fazla çalışmaya rastlamadık. Park SH ve ark. (13) tarafından koille intrakraniyal anevrizma tedavisi yapılan olgularda antitrombotik premedikasyon yöntemlerinin (yükleme ya da devam dozu şeklinde) etkilerinin araştırıldığı çalışmada balon dilatasyonunun komplikasyon oranlarını etkilemediği söylenmiştir. Bizim çalışmamızda da koil ve balon kullanımı ile 6 aylık takipte tromboembolik ya da hemorajik komplikasyon gelişiminde anlamlı artış saptanmadı (tablo 2).

Literatürde intrakraniyal anevrizma tedavisinde akım çevirici stentler ile diğer stentlerin komplikasyon oranlarını değerlendiren çalışmaya rastlamadık. Bizim çalışmamızda tromboembolik komplikasyon oranı sadece akım çevirici stent kullanılanlarda anlamlı olarak daha düşük bulundu, hemorajik komplikasyon oranlarında anlamlı fark saptanmadı (tablo 2). Gruplar arasında istatistiksel anlamlı fark saptanmaması ve sadece akım çevirici stent kullanılanlarda tromboembolik komplikasyonların daha az gelişmesi nedeni ile intrakraniyal anevrizma tedavisinde akım çevirici stent kullanımının daha güvenilir olduğunu düşündük.

Sedat J ve ark. (4) tarafından yapılan klopidogrel ve ASA kullanan 100 olgu ile prasugrel ve ASA kullanan 100 olgunun komplikasyon oranlarının karşılaştırıldığı çalışmada 6 ay süre ile yapılan takipte tromboembolik ve hemorajik komplikasyonlarda gruplar arasında fark saptanmadığı görülmüştür. Başka bir çalışmada stent eşliğinde koil ile endovasküler tedavi edilen intrakraniyal anevrizma olgularında antitrombositik ilaç direnci olanlarda akut ve geç dönemde tromboembolik komplikasyonlarda artış olmadığı söylenmiştir (10). Nordeen ve ark. (14) tarafından yapılan nöroendovasküler tedavi sonrası klopidogrel dirençli (%21) ve klopidogrel duyarlı toplam 160 olguda komplikasyon oranlarını değerlendiren çalışmada işlem sonrası ilk 30 gün ve 90 gün süre ile yapılan takiplerde tromboembolik ve hemorajik komplikasyonlarda anlamlı fark saptanmadı. Bizim çalışmamızda da literatüre benzer şekilde 6 aylık takipte prasugrel ve klopidogrel kullanan gruplar arasında tromboembolik ve hemorajik komplikasyon gelişiminde istatistiksel anlamlı fark saptanmadı. İlaç direnci ölçülmeden klopidogrel kullanan 1. grup ile ölçüm yapılıp direnç saptanmadan klopidogrel kullanan 3. grup arasında geç dönem takipte tromboembolik ve hemorajik komplikasyon oranlarında anlamlı fark saptanmadı (tablo 6).

Her bir grupta işlem sırasında 1. grupta 3 olguda rüptür, 13 olguda stent içi trombüs gelişti. 2. grupta rüptür görülmezken 4 olguda stent içi trombüs gelişti. İlaç direnci saptanmayan 3. grupta işlem sırasında komplikasyon görülmedi. Literatüre ek olarak çalışmamızda direnç ölçümü yapılmayan 1. grupta işlem sırasında tromboembolik komplikasyon gelişme oranı anlamlı olarak yüksek bulundu (p=0,023). Bu nedenle nöroendovasküler tedavilerden önce klopidogrel direnç testi yapılarak tedavi protokolüne karar verilmesinin işlem sırasında gelişen komplikasyonları azaltmak için gerekli olduğunu düşündük.

Akut koroner sendromlu olgularda yapılan çalışmalarda prasugrel kullanılan grupta klopidogrel kullananlara kıyasla koroner arter bypass grefti ile ilişkisiz major kanama riskinin %30 arttığı gösterilmiştir (14,15). Benzer şekilde Armero ve ark. (16) akut koroner sendromlu 396 olguda yaptığı prospektif çalışmada prasugrel ve aspirin ile tedavi edilen hastalarda %13,6 oranında hemorajik komplikasyon gelişmiştir. Nöroendovasküler tedavi yapılan grupta prasugrelin güvenilirliği konusunda kardiyak hasta grubuna göre daha sınırlı sayıda çalışma bulunmaktadır. Akbari ve ark. (3) tarafından nöroendovasküler tedavi edilen 76 olguda yapılan çalışmada prasugrel kullanan grupta (%19,4) klopidogrel kullanan gruba (%3,6) göre anlamlı olarak daha yüksek oranda hemorajik komplikasyon geliştiği görülmüştür. Bunun aksine Choi ve ark. (17) tarafından (207 prasugrel, 90 klopidogrel olmak üzere toplam 297 olgu) yapılan çalışmada rüptüre olmamış intrakranial anevrizmaların endovasküler tedavisinde düşük doz prasugrel kullanımının klopidogrele kıyasla kanama riskini artırmadan tromboembolik komplikasyonları azaltan güvenli bir ilaç olduğu gösterilmiştir. Bizim çalışmamızda direnç ölçümü yapılarak prasugrel (2. grup) ya da klopidogrel kullanan (3. grup) olgularda hemorajik komplikasyon saptanmamıştır, direnç ölçümü yapılmadan klopidogrel kullanan (1. grup) olgularda hemoraji oranları anlamlı olarak yüksek bulundu. Tüm gruplarda prasugrel kullanan olgularda hemorajik komplikasyon görülmezken klopidogrel kullanan olguların %5,9 (6/101)'unda hemorajik komplikasyon gelişti. Her iki grup arasında istatistiksel anlamlı fark saptanmadı (p=0,40). Direnç ölçümü yapılmayan grupta artmış hemorajik komplikasyonun eşlik eden diğer faktörlere bağlı olabileceği düşünüldü.

Çalışmamızın bazı limitasyonları bulunmaktadır. Retrospektif yapılan çalışmada hastane kayıt sisteminde hastaların ilaç kullanımı ve önemli bir aterosklerotik risk faktörü olan sigara öyküsü, işlem sonrası erken dönem ve geç dönem takiplerde klinik bulgular gibi verilere ulaşılamamıştır. İşlem sonrası klinik sessiz seyirli tromboembolik komplikasyonların saptanması için sistematik difüzyon MR taraması yapılmamıştır. Kısa takip süresi ve olgu sayısının az olması diğer önemli limitasyonlardır.

Sonuç olarak; direnç ölçümü yapılarak antitrombositik tedavi düzenlendiğinde işlem sırasında gelişen tromboembolik komplikasyonlar azalmaktadır, prasugrel kullanımı hemoraji riskini artırmamaktadır.

Anahtar kelimeler: endovasküler tedavi, intrakranial anevrizma, klopidogrel direnci, prasugrel, tromboembolik komplikasyon

Kaynaklar

1. Gurbel PA, Bliden KP, Hiatt BL, O'Connor CM. Clopidogrel for coronary stenting: response variability, drug resistance, and the effectof pretreatment platelet reactivity. Circulation 2003;107: 2908-13.
2. Prabhakaran S, Wells KR, Lee VH. Prevalence and Risk Factors for Aspirin and Clopidgrel Resistance in Cerebrovascular Stenting. AJNR Neuroradiol 2008; 29:281-5.
3.Akbari SH, Reynolds MR, Kadkhodayan Y, Cross DT 3rd, Moran CJ. Hemorrhagic complications after prasugrel (Effient) therapy for vascular neurointerventional procedures. J Neurointerv Surg 2013; 5(4):337- 43.
4. Sedat J, Chau Y, Gaudart J, et al. Prasugrel versus clopidogrel in stent-assisted coil embolization of unruptured intracranial aneurysms. Interv Neuroradiol 2017; 23: 52–59.
5. Song J, Shin YS. Antiplatelet drug resistance did not increase the thromboembolic events after stent-assisted coiling of unruptured intracranial aneurysm: a single center experience of 99 cases. Neurologycal sciences 2017; 38: 879-885.
6.Kim B, Kim K, Jeon P. Thromboembolic Complications in Patients with Clopidogrel Resistance after Coil Embolization for Unruptured Intracranial Aneurysms. AJNR Am J Neuroradiol 2014; 35:1786 –92.
7.Ryu DS, Hong CK, Sim YS, Kim CH, Jung JY, Joo JY. Anti-platelet drug resistance in the prediction of thromboembolic complications after neurointervention. J Korean Neurosurg Soc. 2010;48(4):319-24.
8.Yi X, Lin j, Zhou Q. Clopidogrel Resistance Increases Rate of Recurrent Stroke and Other Vascular Events in Chinese Population. J Stroke Cerebrovasc Dis. 2016; 25(5):1222-8.
9.Vernooij MW, Ikram MA, Tanghe HL, et al. Incidental findings on brain MRI in the general population. N Engl J Med 2007; 357:1821-8.
10.Song J, Shin YS. Antiplatelet drug resistance did not increase the thromboembolic events after stent-assisted coiling of unruptured intracranial aneurysm: a single center experience of 99 cases. Neurologycal sciences 2017; 38:879-85.
11.Choi HH, Lee JJ, Cho YD, et al. Antiplatelet Premedication for Stent-Assisted Coil Embolization of Intracranial Aneurysms: Low-Dose Prasugrel vs Clopidogrel. Neurosurgery 2017; 83 (5): 981-8.
12.Rhee K, Han MH, Cha SH. Changes of flow characteristics by stenting in aneurysm models: influence of aneurysm geometry and stent porosity. Ann Biomed Eng. 2002; 30:894–904.
13.Park SH, Kim YB, Huh SK. Effect of premedication method and drug resistance of antiplatelet agent on periprocedural thromboembolic events during coil embolization of an unruptured intracranial aneurysm. J Cerebrovasc Endovasc Neurosurg. 2012;14(3):148-56.
14.Nordeen JD, Patel AV, Darracott RM, et al. Clopidogrel Resistance by P2Y12 Platelet Function Testing in Patients Undergoing Neuroendovascular Procedures: Incidence of Ischemic and Hemorrhagic Complications. J Vasc Interv Neurol 2013; 6(1):26-34.
15.Wiviott SD, Braunwald E, McCabe CH, et al. Intensive oral antiplatelet therapy for reduction of ischaemic events including stent thrombosis in patients with acute coronary syndromes treated with percutaneous coronary intervention and stenting in the TRITON-TIMI 38 trial: a subanalysis of a randomised trial. Lancet 2008; 371:1353-63.
16.Armero S, Bonello L, Berbis J, et al. Rate of nuisance bleedings and impact on compliance to prasugrel in acute coronary syndromes. Am J Cardiol 2011; 108:1710–3.
17. Choi HH, Lee JJ, Cho YD, et all. Embolization of Intracranial Aneurysms: Low-Dose Prasugrel vs Clopidogrel. Neurosurgery 2018;83(5):981-8.

Tablo 1. Hastaların demografik özellikleri ve özgemişi ile klopidogrel direnci, tromboembolik ve hemorajik komplikasyon gelişiminin istatistiksel ilişkisi

		Klopidogrel direnci *P* değeri	Tromboembolik komplikasyon *P* değeri	Hemorajik komplikasyon *P* değeri
Cinsiyet				
Kadın	79/115	0.185	0.820	0.672
Erkek	36/115			
Yaş				
≥60	31/115	1.000	0.816	0.183
<60	84/115			
Vücut Kitle İndeksi				
≥25	25/108	0.345	0.303	1.000
<25	83/108			
Karaciğer Fonksiyon Test				
Yüksek	13/115	0.654	0.300	**0.014**
Normal	102/115			
Dislipidemi				
Var	28/31	0.429	0.278	-
Yok	3/31			
Hipertansiyon				
Var	60/115	0.813	0.059	0.426
Yok	55/115			
Koroner arter hastalığı				
Var	5/115	0.325	1.000	1.000
Yok	110/115			
Periferik arter hastalığı				
Var	2/115	1.000	1.000	1.000
Yok	113/115			
Diabetes mellitus				
Var	12/115	**0.03**	0.492	0.480
Yok	103/115			
İnme öyküsü				
Var	5/115	1.000	**0.05**	1.000
Yok	110/115			

Tablo 2. Anevrizma ve endovasküler prosedürle ilgili parametreler ile komplikasyonlar arasındaki ilişki

		Tromboembolik komplikasyon	*P* değeri	Hemorajik komplikasyon	*P* değeri
Anevrizma tipi					
Fuziform	8/138	1/8 (%12.5)	1.000	-	1.000
Sakküler	130/138	28/130 (%21.5)		6/130 (%4.6)	
Lokalizasyon					
Kavernozal-oftalmik	47/138	6/47 (%12.8)		3/47 (%6.4)	
Suprakavernozal	42/138	5/42 (%11.9)	**0.018**	-	0.211
Distal segment	35/138	11/35 (%31.4)		3/35 (%8.6)	
Posterior sistem	14/138	7/14 (%50)		-	
Sayı					
Tek anevrizma	69/138	12/69 (%17.4)		2/69 (%2.9)	
Multiple anevrizma	61/138	12/61(%19.7)	**0.012**	4/61 (%6.6)	0.490
Vasküler stenozla birlikte	8/138	5/8 (%62.5)		-	
İşlem öncesi					
Unruptüre	110/138	21/110 (%19.1)	0.302	5/110 (%4.5)	1.000
Rüptüre veya rekürren	28/138	8/28 (%28.6)		1/28 (%3.6)	
Anevrizma boynu					
<4mm	42/130	7/42 (%16.7)	0.494	1/42 (%2.4)	0.663
≥4mm	88/130	21/88 (%23.9)		5/88 (%5.7)	
İşlem sayısı					
1	120/138	24/120 (%20)		6/120 (%5)	
2	17/138	5/17 (%29.4)	0.588	0/17 (%0.0)	0.625
3	1/138	0/1 (%0.0)		0/1 (%0.0)	
Stentle birlikte					
Koil	67/138	18/67 (%26.9)	0.143	4/67 (%6)	0.431
Balon	18/138	6/18 (%33.3)	0.213	0/18 (%0.0)	1.000
Stent sayısı					
Tek	96/138	9/96 (%9.4)	**<0.001**	4/96 (%4.2)	1.000
Multiple	42/138	20/42 (%47.6)		2/42 (%4.8)	
Stent uzunluğu	26,55±7,11 (15-75)	29/138 (%21)	0.359	6/138 (%4,3)	0.211
Stent çapı	3,93±0,74 (2,5-6,0)	29/138 (%21)	0.146	6/138	**0.046**
Stent tipi					
Akım çevirici	61/138	7/61 (%11.5)	**0.035**	2/61 (%2)	0.321
Akım çevirici olmayan	40/138	12/40 (%30)		2/40 (%5)	

Tablo 3. Modifiye Raymond sınıflamasına göre 6 ay süre ile takipte kontrol DSA'da anevrizma oklüzyon durumu

		Komplet oklüzyon	Rezidü boyun	Rezidü anevrizma
Prasugrel	37/138	25/37 (%67.6)	1/37 (%2.7)	11/37 (%29.7)
Klopidogrel	101/138	88/101 (%87.1)	8/101 (%7.9)	5/101 (%5)

Tablo 4. Her bir grupta işlem sırasında, erken ve geç dönemde ortaya çıkan komplikasyonlar

	İşlem sırasında	Erken dönem (ilk 48 saat)	Geç dönem (6 ay)	İşlem sırasında ve geç dönemde
Grup 1	13/68 (%19.1)	2/68 (%2.9)	2/68 (%2.9)	2/68 (%2.9)
Grup 2	2/37 (%5.4)	0/37 (%0.0)	2/37 (%5.4)	2/37 (%5.4)
Grup 3	0/33 (%0.0)	1/33 (%3)	3/33 (%9.1)	0/33 (%0.0)

Tablo 5. Her bir grupta işlem sırasında ortaya çıkan komplikasyonlar

	İşlem sırasında rüptür	İşlem sırasında stent içi trombüs
1.grup	3	13
2.grup	-	4
3.grup	-	-

Tablo 6. Klopidogrel ya da prasugrel kullanımına göre komplikasyon oranları

	Toplam	Tromboembolik komplikasyon	Hemorajik komplikasyon
Klopidogrel ve ASA	83/115	20/83 (%24.1)	4/83 (%4.8)
1.grup	55/83	14/55 (%25.5)	4/55 (%7.3)
3.grup*	28/83	6/28 (%21.4)	0/28 (%0.0)
Prasugrel ve ASA	32/115	5/32 (%15.6)	0/32 (%0.0)

*1 olguda klopidogrel direnci olmasına rağmen klopidogrel kullanımına devam edilmiştir

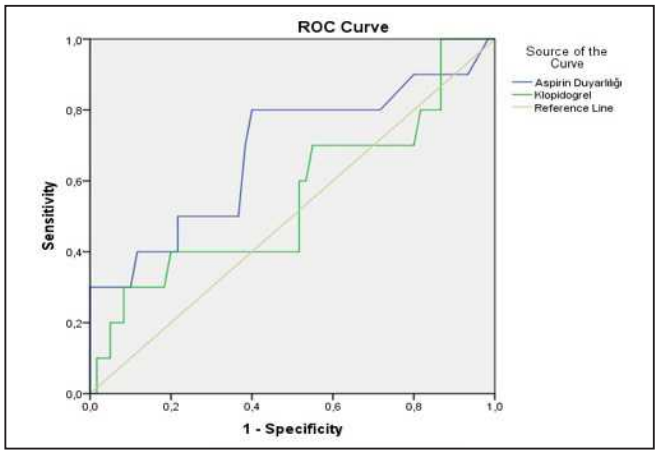

Şekil 1. ASA ve klopidogrel ROC eğrileri

Görüntüleme Bilişimi

SS-098

COMPARATIVE ANALYSIS OF MANUAL DELINEATION, SEMI-AUTOMATIC EXTRACTION AND AUTOMATIC DEEP MODELS FOR SEGMENTATION IN LIVER VOLUMETRY FROM MRI

Naciye Sinem Gezer[1], Mustafa Mahmut Barış[1], Ali Emre Kavur[2], Ulaş Yüksel[2], Oğuz Dicle[1], Mustafa Alper Selver[2]

[1]Dokuz Eylül University, Faculty af Medicine, Department af Radiology
[2]Dokuz Eylül University, Department af Electrical and Electronics Engineering

Introduction and Purpose: The recent studies show that the segmentation of emerging deep models outperforms semi-automatic techniques for liver volumetry in CT. However, for MRI, existing analysis remain dated and does not include recently proposed deep models [1]. Thus, there is still no comparison analyzing how well these emerging automatic models perform liver volumetry in MR images, which have their own modality specific challenges as illustrated in Fig. 1.

This study is performed to compare the accuracy and repeatability of manual, semi-automatic and recently proposed automatic segmentation methods for determining liver volume in healthy patients at MRI.

Materials and Methods: The database contains 20 MR DICOM series (i.e., T1-DUAL sequence: in-phase and out-phase, T2-SPIR Spectral Pre-Saturation Inversion Recovery sequence) acquired by a 1.5T Philips MRI.

For 20 healthy patients (12 men and 8 women; mean age, 39 years; age range, 23–54 years), an experienced radiologist and an imaging scientist performed manual segmentation together using 3D slicer program. The results were also used as the ground truth of the study. Another imaging scientist applied the semi-automatic segmentation method, which is developed specifically for this study, to the same datasets.

Three models (DeepMedic [2], U-Net [3], and NiftyNet [4]) are tested in the automatic category, all of which are based on emerging deep learning based strategy. These deep models are trained with another set of MR series, which also include 20 patients and their manually extracted ground truth.

The results are evaluated by taking the average of five metric(s): Volumetric overlap (VO), Relative volume difference (RVD), Average symmetric surface distance (ASSD), Root mean square symmetric surface distance (RMSD), Maximum symmetric surface distance (MSSD) [5]. Each measurement was timed and the time needed for manual, semi-automatic segmentation and automatic were also compared.

Results: The inter-expert analysis reveal that the performance of manual extraction can achieve 93% performance. Based on this baseline, the semi-automatic segmentation results get percentage of 83.9%±4.1 for VO, 83.6%±11.8 for RVD, 92.6%±1.6 for ASSD, 92.9%±1.5 for RMSD and 86.4%±4.8 for MSSD. In average, semi-automatic method achieve 87.9%±3.9. Among the deep models, the highest performance was achieved by the deep medic, which is equal to 85.4%±20.7 for VO, 72.9%±32.4 for RVD, 88.7%±7.1 for ASSD, 85.8%±8.3 for RMSD and 53.0%±28.8 for MSSD. In average, semiautomatic method achieve 77.2%±16.0.

Mean interaction time was reduced from 25 minutes with manual segmentation to 15 minutes with semi-automatic segmentation and less than 3 minutes with automatic segmentation. The mean total time for the semiautomatic process was 14 minutes 20 seconds while it is 2 minutes 50 seconds with deep models.

Discussion and Conclusion: Although the deep models have achieved better average VO performance compared to semi-automatic method, they fall behind when all metrics are considered. The semi-automatic method has higher repeatability as oberseved from significantly less standard deviation of the results. The biggest difference between the emerging automatic models and deep learning strategies have not reached the performance of semi-automatic techniques for liver volumetry from MRI images. On the other hand, the of the automatic segmentation models substantially reduces the time needed for volumetric measurement of the liver.

Anahtar kelimeler: Deep learning, liver, magnetic resonance imaging, segmentation, semi-automatic

Kaynaklar

1. Hermoye L, Laamari-Azjal I, Cao Z, et al. Liver segmentation in living liver transplant donors: comparison of semiautomatic and manual methods. Radiology 2005 Jan;234(1):171-178.
2. Kamnitsas K, Ledig C, Newcombe VF, et al. Efficient multiscale 3D CNN with fully connected CRF for accurate brain lesion segmentation. Medical Image Analysis 2017;36:61-78.
3. Ronneberger O, Fischer P, Brox T. U-Net: Convolutional networks for biomedical image segmentation. In International Conference on Medical Image Computing and Computer-Assisted Intervention 2015;234-241.
4. Gibson E, Li W, Sudre C, et al. NiftyNet: A deep-learning platform for medical imaging. Computer Comput Methods Programs Biomed 2018;158:113-122.
5. Yeghiazaryan, Varduhi, and Irina Voiculescu. "An overview of current evaluation methods used in medical image segmentation." Dept. Comput. Sci., Univ. Oxford, Oxford, UK, Tech. Rep. CS-RR-15-08 2015.

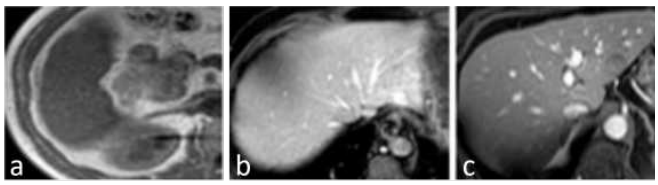

Figure 1. Examples of segmentation challenges (a) sudden changes in axial view and unclear boundary (liver-right kidney). Effect of bias field on liver (b) T1-DUAL, and (c) T2-SPIR.

Kardiyovasküler Görüntüleme

SS-099

AKUT MİYOKARDİT HASTALARINDA KARDİYAK MRG'DE GEÇ KONTRAST TUTULUM VARLIĞININ VE GEÇ KONTRAST TUTULUM ORANININ SOL VENTRİKÜL FONKSİYONLARI İLE İLİŞKİSİ THE RELATİONSHİP BETWEEN THE PRESENCE AND THE EXTENT OF LATE GADOLİNİUM ENHANCEMENT WİTH LEFT VENTRİCULAR FUNCTİONS İN ACUTE MYOCARDİTİS

Deniz Aliş, Ozan Aşmakutlu

İstanbul Mehmet Akif Ersoy Göğüs, Kalp ve Damar Cerrahisi Eğitim ve Araştırma Hastanesi

Giriş ve Amaç: Myokardial inflamasyonu göstermedeki başarısı, kardiyak manyetik rezonans görüntülemenin (MRG) akut myokardit şüphesi olan hastalarda kullanımının giderek artmasına neden olmuştur. Kardiyak MRG incelemede myokardit tanısı "Lake Louise konsensus" kriterleri (ödem, hiperemi ve geç kontrast tutulumunun (GKT) en az iki tanesinin pozitif olmasını) ile konur [1]. Lake Louise kriterlerinden GKT'nin akut dönemde inflamasyona sekonder nekrozu göstermedeki başarı histopatolojik çalışmalar ile ortaya konmuştur [2]. Yapılan klinik çalışmalarda ise GKT'nin kötü prognoz ile ilişkili olduğu gösterilmiştir [3]. Bununla birlikte GKT'nin varlığı veya yokluğunun ve GKT'nin myokardial kütleye oranının (GKT-%) sol ventrikül fonksiyonları ile ilişkisi üzerinde çok durulmamış bir konudur. Biz bu çalışmada akut myokardit şüphesi ile kliniğimize başvuran ve Lake Louise kriterleri ile tanısı doğrulanan hastalarda GKT'nin varlığı ve yokluğunun ve GKT-%'sinin sol ventrikül fonksiyonları ile ilişkisini ortaya koymayı amaçladık.

Gereç ve Yöntem: Retrospektif olarak yürütülen bu çalışmada hastaların akut myokardit tanısı klinik, laboratuvar ve kardiyak MRG incelemede Lake Louise kriterlerinin ile kondu. Bilinen otoimmun hastalığı, koroner arter hastalığı, akut myokardit dışında bilinen diğer kardiyomyopatisi olan hastalar çalışmaya dahil edilmedi. Tüm kardiyak MRG incelemeler kardiyak MRG deneyimi iki yıldan fazla olan iki uzman radyolog tarafından gerçekleştirildi. Sol ventrikül fonksiyonları Simpson's yöntemi ile kısa-aks imajlar üzerinden hesaplandı. Lake Louise kriterleri olan ödem, T2 ağırlıklı ödem duyarlı kısa aks imajlar üzerinden ödem ile uyumlu myokard alanını komşu kas dokuya oranlayarak (>1.9 pozitif kabul edildi), hiperemi, T1 ağırlıklı pre- ve post-kontrast imajlardan daha önce belirtildiği üzere myokard kontrast artım oranını komşu kas ile karşılaştırarak, ve son olarak GKT varlığı kısa aks imajlar üzerinden görsel olarak gerçekleştirildi [1]. GKT-%'si planimetre yöntemi ile hesaplandı. Kardiyak MRG bulguları deskriptif analizler ile sunuldu ve GKT varlığı ile GKT-%2si ve ile sol ventrikül ejeksiyon fraksiyonu, end-sistolik volüm (ESV), ve end-diastolik volüm (EDV) arasındaki ilişki Pearson ve Spearman Korelasyon yöntemi kullanılarak irdelendi.

Bulgular: Çalışmaya toplam 39 hasta, 25 erkek (64.1%) ve 14 kadın (35.9%), dahil edildi. Çalışma kohortunun ortalama yaşı 36.11 ± 8.22 idi. Tablo 1'de çalışma kohortunun detaylı kardiyak MRG bulguları sunulmuştur. Hastaların 33/39 tanesinde GKT (+) idi (84.6%), 23/39 hasta erken kontrast kriteri açısından ve 25/39 hasta (64.1%) ödem kriteri açısından anlamlı bulgulara sahipti. Ortalam GKT-%'si %7.24 ± 4.07 olarak hesaplandı. Yapılan korelasyon analizlerinde GKT varlığı veya yokluğu ile GKT-%'sinin EDV, ESV veya EF ile ilişkisi saptanmadı (P>0.05) (tablo 2)

Tartışma ve Sonuç: Literatürde akut myokarditli hastalarda kardiyak MRG incelemede GKT'nin nekrotik alanlara karşılık geldiği gösterilmiş ve GKT'nin kötü prognozla olan ilişkisi ortaya konmuş olsa da, bizim çalışmamızda GKT varlığının veya GKT-%'sinin sol ventrikül fonksiyonları ile anlamlı bir ilişkisi saptanmamıştır. Bizim sonuçlarımız GKT'nin akut myokarditli hastalarda literatürde gösterildiği üzere prognostik değere sahip olsa da, sol ventrikül fonksiyonlarından bağımsız bir parametre olduğunu vurgulamaktadır.

Anahtar kelimeler: EF; Geç kontrast tutulumu; Kardiyak MRG; Lake Louise Kriterleri; Myokardit

Kaynaklar

1. Friedrich MG, Sechtem U, Schulz-Menger J, Holmvang G, Alakija P, Cooper LT, White JA, Abdel-Aty H, Gutberlet M, Prasad S, Aletras A, Laissy JP, Paterson I, Filipchuk NG, Kumar A, Pauschinger M, Liu P, International Consensus Group on Cardiovascular Magnetic Resonance in Myocarditis (2009) Cardiovascular magnetic resonance in myocarditis: a JACC White Paper. J Am Coll Cardiol 53(17):1475–1487. doi:10.1016/j. jacc.2009.02.007

2. Korkusuz, H., Esters, P., Naguib, N., Eldin, N. E. N., Lindemayr, S., Huebner, F., ... & Vogl, T. J. (2009). Acute myocarditis in a rat model: late gadolinium enhancement with histopathological correlation. European radiology, 19(11), 2672.

3. Aquaro, G. D., Perfetti, M., Camastra, G., Monti, L., Dellegrottaglie, S., Moro, C., ... & Di Roma, M. (2017). Cardiac MR with late gadolinium enhancement in acute myocarditis with preserved systolic function: ITAMY study. Journal of the American College of Cardiology, 70(16), 1977-1987.

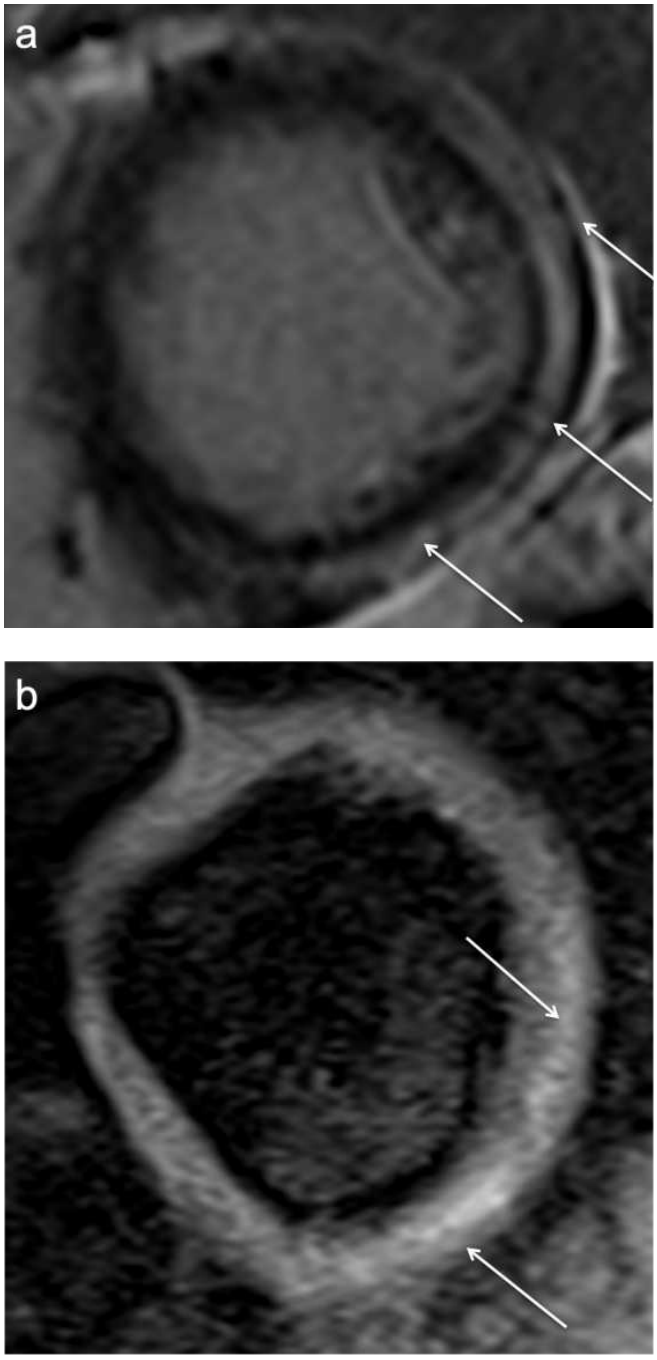

Resim 1. Akut myokardit tanılı hastada sol ventrikül serbest duvarında midmyokardial geç kontrast tutulumu (a) ve T2-ağırlıklı STIR sekansta eşlik eden midmyokardial ödem (b) (oklar)

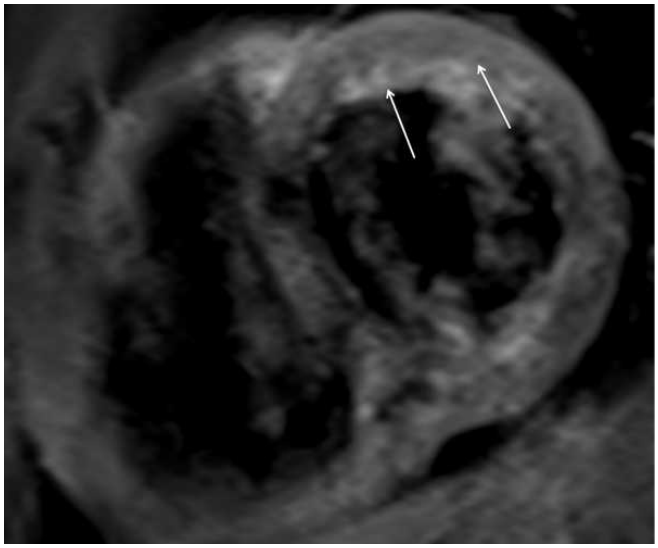

Resim 2. Akut myokardit tanılı bir diğer hastada erken kontrastlı T1 ağırlıklı incelemede son ventrikül anterolateral duvarda transmural artmış kontrast tutulumu (oklar)

Tablo 1. Akut Myokardit hastalarında Kardiyak MRG bulguları ve demografik Bulgular:

Değişkenler	Bulgular
Yaş (yıl)	36.11 ± 8.22
Myokardial kütle (g/m2)	78.43 ± 14.35
Ejeksiyon fraksiyonu (%)	51.77 ± 13.22
End Sistolik volüm (mL/m2)	46.35 ± 35.33
End Diastolük volüm (mL/m2)	100.32 ± 39.99
Kardiak İndeks (L/min/m2)	3.44 ± 0.82
Atım volümü (mL/m2)	47.32 ± 8.26
Kardiak çıkım	6.18 ± 1.75

Tablo 2. EDV, ESV, EF ile GKT (+)'liği ve GKT -% arasındaki iki değişkenli korelasyon analizleri

	GKT (+)	GKT (+)	GKT-%	GKT-%
	r değeri	P değeri	r değeri	P değeri
EDV	0.09	0.61	0.26	0.17
ESV	0.06	0.8	0.22	0.21
EF	0.04	0.77	0.20	0.11

Kas-İskelet Radyolojisi

SS-100

KRİTİK BACAK İSKEMİSİ OLAN HASTALARDA AYAK BT PERFÜZYON GÖRÜNTÜLEMEDE DEKONVOLÜSYON VE MAKSİMUM SLOPE YÖNTEMLERİNİN KARŞILAŞTIRILMASI

Emetullah Cindil, Gonca Erbaş, Mahi Nur Cerit, Halit Nahit Şendur

Gazi Üniversitesi Tıp Fakültesi Hastanesi, Radyoloji AD

Giriş ve Amaç: Dinamik kontrastlı BT perfüzyon (BTP) görüntüleme in vivo olarak doku perfüzyonunu değerlendirmemizi sağlayan ve rutin pratikte tümör karakterizasyonu, doku iskemisi vb. patolojik süreçleri tanımada ve tedaviye yanıtı değerlendirmede kullanımı gittikçe yaygınlaşan bir görüntüleme yöntemidir. Ancak üreticiler tarafından sağlanan ticari BTP yazılım paketlerinde uygulanan farklı kinetik modeller nedeniyle benzer hasta gruplarında farklı ortalama değerler bildirilmektedir. Literatürde metotlar arasında farklılık ve tutarlılığı araştıran çok az sayıda çalışma bulunmaktadır [1, 2, 3]. Periferik arter hastalığı konusunda tedavi yanıtını değerlendiren BTP çalışmaları da sınırlı sayıda olup her biri farklı bir perfüzyon yöntemi kullanmıştır [4, 5, 6]. Biz bu çalışmada, kritik bacak iskemili olgularda tedavi yanıtını değerlendirme amaçlı uyguladığımız dinamik hacim BTP görüntülerinde dekonvolüsyon (DK) ve maksimum slope (MS) yöntemlerine ait sonuçlar arasındaki tutarlılığı değerlendirmeyi amaçladık.

Gereç ve Yöntem: Çalışma üniversite etik kurulu tarafından onaylanmış olup her hastadan onam formu alınmıştır. Kasım 2017-Ekim 2018 tarihleri arasında kardiovasküler cerrahi bölümü tarafından, endovasküler tedavi planlaması için bölümümüze gönderilen 26 kritik bacak iskemisi olan hasta çalışmaya dahil edildi. Renal yetmezlik, iyotlu kontrast madde alerji öyküsü olan hastalar ile demans, parkinson vb. hastalıklar nedeniyle uyum sağlayamayan olgular çalışma dışı bırakıldı. 7 hastaya bu kontrendikasyonlar nedeniyle BTP incelemesi yapılamadı. Sonuç olarak endovasküler tedavi öncesi ve sonrası dinamik hacim BTP görüntüleme yapılmış 19 hasta çalışma grubunu oluşturdu.

BTP incelemesi 192 kanallı BT tarayıcı ile (Somatom Force; Siemens Healthineers; Almanya) her hasta için işlemden 1-2 gün önce ve işlemden sonraki 1 hafta içerisinde gerçekleştirildi. İncelemeler oda sıcaklığında gerçekleştirilmiş olup hareket artefarktlarını önlemek için hastanın ayağı özel sünger bir materyalle sarıldı ve fiske edildi. Ayak bileğini içine alan maksimum z aksı 18 cm olan dinamik görüntülerin elde olunma süresi 45 sn'nin altında tutuldu. Dinamik seriler 40 ml iyotlu noniyonik kontrast maddenin (Ioversol 350 mg iodine/ml; Optiray, Mallincrodt, Bedminster NJ, Canada) ve devamında izotonik serum fizyolojiğin 6 ml/sn hızında venöz yoldan verilmesi ile elde edildi. Görüntüleme parametreleri şu şekilde ayarlandı: detektör kolimasyonu, 192x2 mm; gantry rotasyon süresi, 1,5 sn; tüp voltajı, 70 kVp; referans tüp akımı, 180 mAs; kesit kalınlığı, 0,5 mm. Volüm görüntüler ilk 6 sn her 3 sn'de bir, sonraki 24 sn her 1,5 sn'de bir ve son 15 sn her 3 sn'de bir elde olunacak şekilde ayarlandı. Kullanılan kontrast madde miktarı ve efektif radyasyon dozu kaydedildi.

Görüntüler iş istasyonuna aktarıldıktan sonra (syngo.via VB10, Siemens, Erlangen, Almanya) cihaza ait yazılım programlarıyla sırasıyla DK ve MS yöntemleri kullanılarak perfüzyon haritaları elde olundu. Her iki yöntem için sırasıyla gürültü ve hareket düzeltme algoritmalarından sonra, zaman kontrast eğrisi elde etmek için varsa kalsifik plakları dışlamaya çalışarak ayak bileği düzeyinde posterior veya anterior tibial artere ROI yerleştirildi. Algoritma içerisinde renk kodlu perfüzyon haritaları otomatik olarak oluştu. Alanında deneyimli 2 radyoloğun ortak kararıyla yapılan nicel ölçümler her iki ayak için plantar yüzde dermal bölge ve kas planlarında (abduktör hallusis kası) aynı alandan ROI'ler kullanılarak elde edildi. ROI'ler dermal bölgede 0,18-0,42 cm2, kasta ise 0,55-0,86 cm2 aralığında idi. Perfüzyon parametreleri (kan akımı, kan volümü) yazılım tarafından her iki ayak için otomatik olarak hesaplandı. Ölçümler arasındaki farklılık bağımlı örneklem t testi, korelasyon analizi ise Pearson korelasyon testiyle yapıldı. Güvenilirlik analizi sınıf içi korelasyon katsayısı hesaplanarak değerlendirildi. PBT'nin ek olarak sağladığı anjiografi bilgisi bu çalışmanın kapsamında olmayıp değerlendirme dışı tutuldu.

Bulgular: Toplam 19 hastada (38 ayak) hem işlem öncesi hem de işlem sonrası elde edilen perfüzyon parametreleri çalışma datasını oluşturdu. Ortalama kan akımı değerleri DK yöntemi ile 67,1 ± 99,3 ml/dk/100g, MS yöntemi ile 48 ± 42,2 ml/dk/100 g bulunmuş olup istatistiksel olarak anlamlı farklılık gösterdi ($p = 0,011$) (Resim 1). Ortalama kan hacmi ise sırasıyla 4,8 ± 5,3 ml/100 g ve 7,3 ± 6,7 ml/100g olup yine iki yöntem arasında istatistiksel olarak fark saptandı ($p < 0.001$) (Resim 1). Kan akımı ve kan hacmi değerleri yöntemler arasında orta derecede korelasyon gösterdi (sırasıyla, kan akımı için $r = 0,453$, $p < 0,001$, kan hacmi için $r = 0,432$, $p < 0,001$). Sınıf içi korelasyon katsayıları sırasıyla iki parametre için 0,48 (%95 Güven aralığı, 0,29-0,63) ve 0,56 (%95 Güven aralığı, 0,36-0,69) olup orta derecede bir uyum izlendi (Tablo 1). Ortalama efektif radyasyon dozu 0,26-0,36 mSv (0,0002 mSv. mGy-1. cm-1 x 1576. cm) aralığında olup BT anjiografi incelemelerine göre belirgin düşük dozda idi. Yine inceleme başı kullanılan kontrast madde miktarı (40 ml) bölümüzde BT anjiografi için kullanılan miktara göre (90-100 ml) belirgin azdı.

Sonuç ve Tartışma: Ayak perfüzyon BT görüntülemede yöntemler arasında orta derecede korelasyon olsa da ortalama değerler arası belirgin fark bu yöntemlerin değişmeli olarak birbirinin yerine kullanımının pek mümkün olmadığını ortaya koymaktadır. Perfüzyon parametreleri arasında doğru karşılaştırma yapılabilmesinin, BTP veri analizi için aynı yöntem ve aynı yazılımın aynı versiyonunun uygulanması durumunda mümkün olabileceği düşünülmektedir. Ölçümlerin standardize edilmesi için mevcut yöntemlerin geliştirilmesi veya en azından her bir yöntem için ayrı veri tabanlarının toplanması gerekliliği kaçınılmaz bir ihtiyaç olarak karşımıza çıkmaktadır.

Anahtar kelimeler: BT perfüzyon, Kan akımı, Kan hacmi

Kaynaklar

1.Djuric-Stefanovic A, Saranovic Dj, Masulovic D ve ark. Comparison between the deconvolution and maximum slope 64-MDCT perfusion analysis of the esophageal cancer: Is conversion possible? European Journal of Radiology 82 (2013) 1716–1723

2. Goh V, Halligan S, Bartram CI. Quantitative tumor perfusion assessment with multidetector CT: Are measurements from two commercial software packages interchangeable? Radiology 2007;242(3):777–82.

3. Bisdas S, Konstantinou G, Surlan-Popovic K, et al. Dynamic contrast-enhanced CT of head and neck tumors: comparison of first-pass and permeability perfusion measurements using two different commercially available tracer kinetics models. Acad Radiol 2008;15(12):1580–9.

4. Hur S, Jae HJ, Jang Y et al Quantitative Assessment of Foot Blood Flow by Using Dynamic Volume Perfusion CT Technique: A Feasibility Study Radiology 2016 (1);279:195-206

5. Barfett J, Velauthapillai N, Jaskolka JD. Perfusion in peripheral musculoskeletal structures from dynamic volumetric computed tomography using an en bloc approach. J Comput Assist Tomogr 2010; 34(4):626–632.

6. Iezzi R, Santoro M, Dattesi R, et al. Foot CT perfusion in patients with peripheral arterial occlusive disease (PAOD): a feasibility study. Eur J Radiol 2013; 82(9):e455–e464.

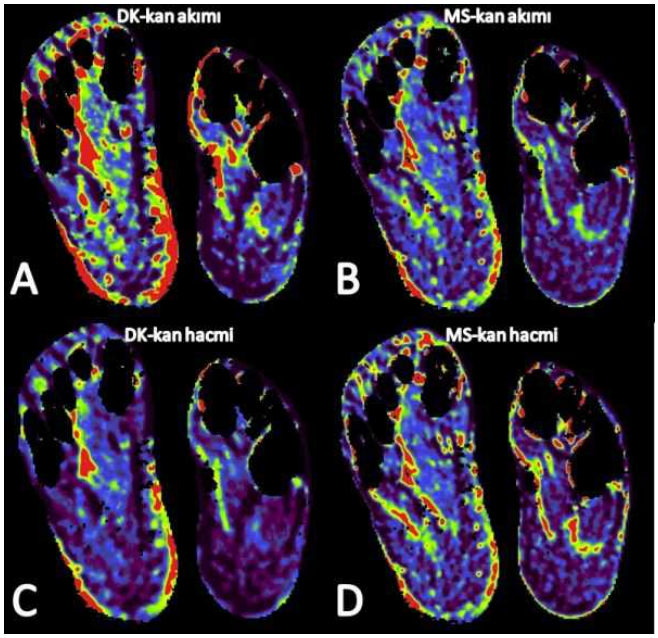

Resim 1. Kan akımı haritaları (A,B) ve kan hacmi haritaları (C, D) arasında hem görsel değerlendirmede hem de kantitatif ölçümlerde anlamlı farklılık mevcuttu.

Tablo 1. Yöntemler arası ortalama değerler, ortalama fark ve sınıf içi korelasyon katsayısı değerleri

	Ortalama ± SS	Ortalama fark ± SS	Sınıf içi korelasyon (%95 Güven aralığı)
Kan akımı			
Dekonvolusyon	67,1 ± 99,3	19 ± 88,6	0,48 (0,29-0,63)
Maksimum Slope	48 ± 42,4		
Kan volümü			
Dekonvolusyon	4,8 ± 5,3	-2,5 ± 6,5	0,56 (0,36-0,69)
Maksimum Slope	7,3 ± 6,7		

SS = standart sapma.

Acil Radyoloji

SS-101

COULD CONDENSATED GLIMPSE ABDOMEN CT FOR NON-TRAUMATIC SELECTED ER PATIENTS RELIEVE THE ANXIETY OF UNNECESSARY RADIATION?

Ahmet Gürkan Erdemir[1], Mehmet Ruhi Onur[1], İlkay İdilman[1], Erhan Akpınar[1]

Hacettepe University, Department af Radiology

Aim: Most of acute abdominal pain reasons are related with appendix, gallbladder or urinary stones putting abdominal trauma and postoperative complications aside. For these kind of reasons, ultrasound imaging is usually the first step as for its radiation-free state. If ultrasound assessment can't explain the reason of pain, computed tomography (CT) imaging is usually the second step for imaging. Considerable number of patients, there is no finding to explain the reason of pain after CT assessment. Both kidneys and gallbladder are located at the level of between lower plate of T12 and body of L3 (1-4). And appendix is located at the level of L5. From this point of view, with croSS-sectional imaging of second and fifth lumbar vertebral body, we expected to demonstrate the potency the exclude for unnecessary whole abdomen CT assessment.

Material and Method: First, a total of 90 patients which were non-traumatic patients with no history of surgery were enrolled in this retrospective study. 40 patients were excluded, as CT assessment didn't reveal any cause explaining abdominal pain. Abdominal CT examinations were performed after administration intravenous contrast material with a colimated slice thickness of 1,5 mm and reconstruction of 2 mm. CT images were retrospectively analyzed by a radiologist with 4 years of experience for segmentation of images according to vertical length of vertebral bodies and determination of exposed radiation dose for each lumbar vertebral segments (Figure 1).

Results: A total of 50 patients (M/F: 24/26) with complaints of abdominal pain were included in this study. Ten patients had complaints of upper quadrant pain, 23 had lower quadrant pain and 17 had abdominal pain with no specific region. Mean dose length product (DLP) value of whole abdominal CT was 454.42 ± 184.27 mGy-cm. When we segmented the CT images according to the corresponding lumbar vertebra level, there was no pathologic finding at 33 patients at L1 level, 26 patients at L2 level, 37 patients at L3 level, 32 patients at L4 level and 20 patients at L5 level. The main pathology was visible at 7 patient at L1 level, 13 patients at L2 level, 4 patients at L3 level, 5 patients at L4 level and 21 patients at L5 level. There were also associated secondary findings such as increased perilesional fat density, fluid collection at remote dependant regions etc., at L1 (n=10), L2 (n=11), L3 (n=9), L4 (n=13) and L5 (n=9) level. When we grouped the patients according to location of the pain, patients with upper quadrant pain had main findings at L2 level (90%) while lower quadrant pain at L5 level (65%) respectively. There was no patient with negative CT findings at both L2 and L5 vertebrae level (Table-1). Mean DLP of segmented CT images with positive major and minor findings was 46,71 ± 18,96 mGy-cm and there was a statistically significant decrease in DLP values between segmented CT image sets and whole abdominal CT examinations ($p<0.05$).

Conclusion: CT examination for non-traumatic acute abdominal pain on patients who had no history of abdominal surgery is necessary for finding the major pathological reason. Emergency abdominal CT examinations are being increasingly used in emergency departments resulting increased radiation burden in patients. Limiting the CT scan area between the levels od second and fifth lumbar vertebral bodies may avoid unnecessary whole abdominal scanning with almost ten times loweing the exposed radiation dose. This perspective may be helpful for emergency physicians in decision making process for ordering abdominal CT examinations.

Anahtar kelimeler: Emergency Radiology, Abdomen, Acute Abdominal Pain, Radiation Dose, Computed Tomography, CT

References
1. Agur AMR, Lee MJ, Grant JCB. Grant's Atlas of Anatomy. 13th Ed. London, UK: Lippincott Williams and Wilkins; 2013.
2. Decker GA, Plessis D Du. Lee Mcgregor's Synopsis of Surgcial Anatomy. CRC Press;
3. Grant JCB, Basmajian JV, Slonecker CE. Grant's Method of Anatomy. Lewis WH. A Clinical Problem-Solving Approach. 11th Ed. London, UK: Williams and Wilkins; 1989.
4. Gray H. Lewis WH. Gray's Anatomy of the Human Body. 20th Ed. New York, NY: Bartleby.com; 2000.

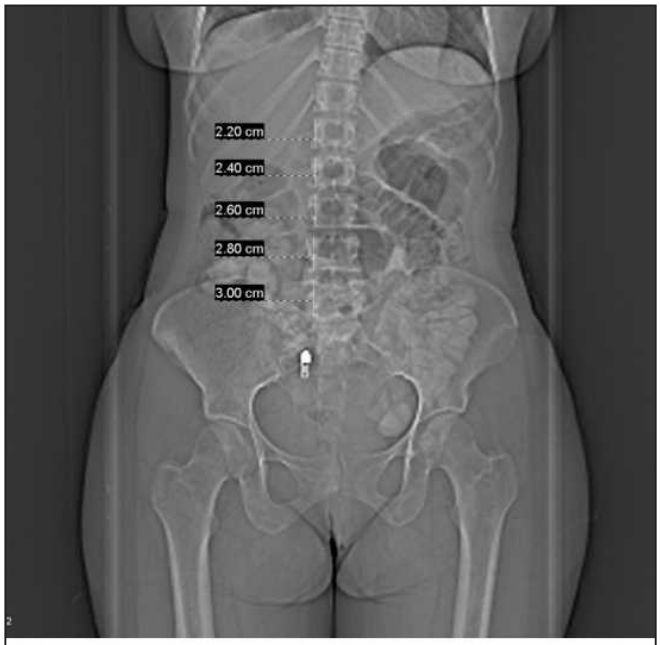

Figure 1. Length of verterbal bodies on topogram image. Each segment measured for calculating "Dose Length Product – DLP" values per vertebral corpus length with topogram guidance.

Table 1. Number of the lumbar croSS-sectional vertebral body CT imaging for each major, minor and no finding and DLP values for each length of vertebral body.

	L1	L2	L3	L4	L5
Major Finding	n=7	n=13	n=4	n=5	n=21
Minor Finding	n=10	n=11	n=9	n=13	n=9
No Finding	n=33	n=26	n=37	n=32	n=20
Mean DLP Values	21,08 ± 8,22 mGy-cm	22,16 ± 8,72 mGy-cm	22,63 ± 8,34 mGy-cm	23,94 ± 9,13 mGy-cm	23,79 ± 8,49 mGy-cm

Baş-Boyun Radyolojisi

SS-102

SHEAR WAVE ELASTOGRAFİ VE DOPPLER; TIRADS'DA DENGELERİ DEĞİŞTİREBİLİR Mİ? (SHEAR WAVE ELASTOGRAPHY AND DOPPLER; MAY THEY CHANGE THE BALANCES IN TIRADS?)

Hakan Baş[1], Evren Üstüner[1], Sezer Kula[1], Can Konca[2], Seher Demirer[2], Atilla Halil Elhan[3]

[1]Ankara Üniversitesi Tıp Fakültesi, Radyoloji AD
[2]Ankara Üniversitesi Tıp Fakültesi, Genel Cerrahi AD
[3]Ankara Üniversitesi Tıp Fakültesi, Biyoistatistik AD

Giriş ve Amaç: Tiroid nodülleri sık karşılaşılan endokrin patolojiler olup yaklaşık %5-15'ini malign nodüller oluşturur. Konvansiyonel tiroid ultrasonografi, tiroid hastalıklarının tanısında ilk tercih edilen yöntem olmakla birlikte benign, malign nodül ayrımında sınırlılıkları vardır.

Tiroid nodüllerinin USG bulgularını tanımlamada ve biyopsi kararının verilmesinde ilgili kriterleri tanımlayan birkaç kılavuz ve sınıflandırma modeli vardır. Hovarth ve arkadaşlarının 2009 yılında ortak bir sınıflandırma sistemi oluşturmak amacıyla TIRADS'ı tanımlanmasından sonra, diğer sınıflandırma sistemleri (Kwak, ACR ve EU-TIRADS ile ATA klavuzu) de yıllar içinde tanımlanmış olup standart bir sınıflandırma sistemi henüz oluşturulamamıştır. [1-6]

Elastografi ve renkli doppler US (RDUS) bulguları TIRADS sınıflamasına dahil edilmemişlerdir. Çalışmamızın amacı TIRADS sınıflamasının nodüllerin patolojik tanısı ile uyumluluğu ile Shear wave elastografi (SWE) ve RDUS bulgularının tiroid nodüllerinin sınıflandırmasına katkısını araştırmaktır.

Gereç ve Yöntem: Çalışmamız prospektif ve gözlemsel bir çalışma olarak planlanmıştır. Etik kurul onayı Aralık 2017'de alınmıştır. (Karar numarası:20-1255-17) US ünitemize Aralık 2017- Nisan 2019 tarihleri arasında rutin tiroid US için başvuran 318 hastada tespit edilen toplam 350 nodülden, takiben 216 tanesi TİİAB ya da cerrahi ile sitopatolojik olarak incelenmiş olup 6 nodül önemi belirsiz atipi saptanması nedeniyle çalışmadan çıkarılmıştır. Sitopatolojik olarak tanısı kesinleşmiş 210 nodül çalışmaya dahil edilmiştir.

TIRADS sınıflamasında kullanılan konvansiyonel US bulgularına ek olarak, doku elastisitesini yansıtan parametreler SWE ile ölçülmüş olup nodül vaskülaritesi ve rezistivite indeksi (RI) ise RDUS ile ölçülmüştür. Nodüller KWAK, ACR, EU-TIRADS, ATA klavuzu ve tarafımızca geliştirilen skorlama bazlı yeni sınıflandırma sistemine göre ayrı ayrı sınıflandırılmıştır.

Bulgular: Malignite tespitindeki önemi açısından diğer çalışmalar ile paralellik gösteren çoğu konvansiyonel US bulgusunun (ekojenite, içerik, sınır ve kalsifikasyon) aksine, çalışmamızda genişliğinden uzun şeklin malignite tespitinde yalnızca 1 cm altındaki nodüllerde faydası gösterilebilmiştir.

SWE ile ölçülen Emean eşik değeri %94 duyarlılık ve %95 özgüllük ile 33 kPa olarak belirlenmiştir. (95% CI: 0,92-1) RI eşik değeri 0,64 olarak belirlenmiştir. (95% CI: 0,67-0,87) Emean ve RI değerleri ile diğer US bulguları ROC eğrisiyle karşılaştırılmıştır. (Bknz. Resim 1).

Tarafımızca skorlama bazlı tasarlanan, SWE ve RDUS bulgularının dahil edildiği yeni sınıflandırma modelinde, TR 1, 2, 3, 4, 5 kategorilerinde malignite oranları sırasıyla: %0, %14,3, %33,3, %77,8 ve %87,2 olarak bulunmuş olup fark istatistiksel olarak anlamlıdır. ($p < 0.001$) Resim 2,3,4 ve 5'te olgu örnekleri sunulmuştur.

Yeni TIRADS sistemi ile diğer sınıflandırma sistemleri ROC eğrisi ile karşılaştırılmıştır. (Resim 6) Yeni sınıflandırma sisteminin sensitivitesi, spesifisitesi, PPD, NPD, EAA, doğruluk ve rölatif risk oranı diğerlerinden yüksek bulunmuştur. Sınıflandırma sistemlerinin tanı performanslarının karşılaştırılması tablo 1'de özetlenmiştir.

Tartışma ve Sonuç: Literatürdeki birçok çalışmada SWE ve RDUS bulguları ile konvansiyonel US bulgularının birbirlerine olan üstünlükleri araştırma konusu olmuştur. Çalışmamız sonucunda tiroid nodüllerinin sınıflandırılmasında; SWE ve RDUS bulgularının konvansiyonel ultrasonografi özellikleri kadar belirleyici olabileceği kanaatine varılmıştır. Yeni TIRADS sınıflandırma modeli ile; SWE ve RDUS bulgularının TIRADS'da dengeleri değiştirebileceği gösterilmiştir. Bu alanda ortak bir fikir birliği ve dil oluşturmak adına daha geniş çaplı ve çok merkezli çalışmaların yapılması gerekmektedir.

Anahtar kelimeler: Tiroid Nodülü, Tiroid Kanseri, Ultrasonografi, Sonoelastografi, ARFI Görüntüleme, Renkli Doppler Ultrasonografi, TIRADS (Thyroid Imaging Reporting and Data System), İnce iğne Aspirasyon Biyopsisi

Kaynaklar
1. Mazzaglia PJ, M.L., Advanced thyroid and parathyroid ultrasound, M.S. Milas M, Langer JE, Editor. 2017, Springer: Cham (Switzerland).
2. Tessler, F.N., et al., ACR Thyroid Imaging, Reporting and Data System (TI-RADS): White Paper of the ACR TI-RADS Committee. J Am Coll Radiol, 2017. 14(5): p. 587-595.
3. Russ, G., et al., European Thyroid Association Guidelines for Ultrasound Malignancy Risk Stratification of Thyroid Nodules in Adults: The EU-TIRADS. European Thyroid Journal, 2017. 6(5): p. 225-237.
4. Kwak, J.Y., et al., Thyroid imaging reporting and data system for US features of nodules: a step in establishing better stratification of cancer risk. Radiology, 2011.

260(3): p. 892-9.
5. Horvath, E., et al., An ultrasonogram reporting system for thyroid nodules stratifying cancer risk for clinical management. J Clin Endocrinol Metab, 2009. 94(5): p. 1748-51.
6. Haugen, B.R., et al., 2015 American Thyroid Association Management Guidelines for Adult Patients with Thyroid Nodules and Differentiated Thyroid Cancer: The American Thyroid Association Guidelines Task Force on Thyroid Nodules and Differentiated Thyroid Cancer. Thyroid, 2016. 26(1): p. 1-133.

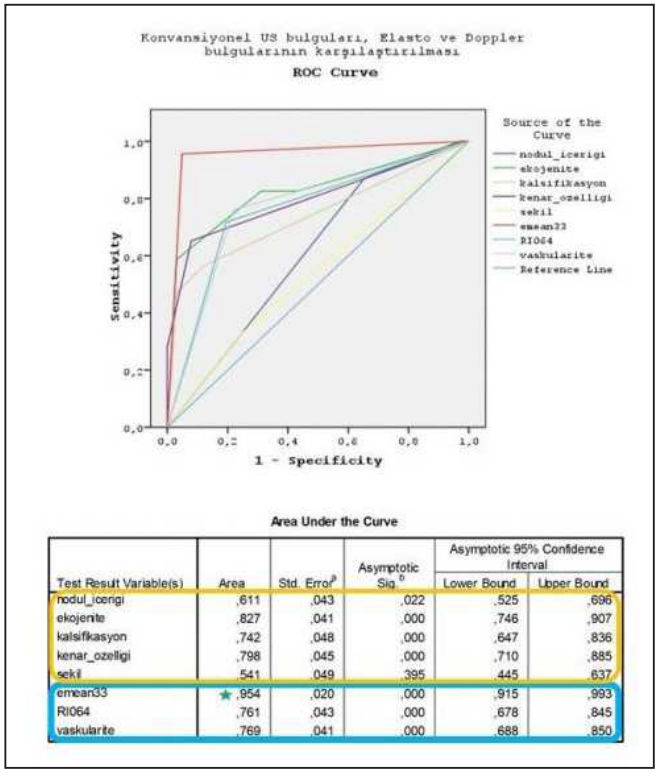

Area Under the Curve

Test Result Variable(s)	Area	Std. Error	Asymptotic Sig.	Asymptotic 95% Confidence Interval	
				Lower Bound	Upper Bound
nodul_icerigi	,611	,043	,022	,525	,696
ekojenite	,827	,041	,000	,746	,907
kalsifikasyon	,742	,048	,000	,647	,836
kenar_ozelligi	,798	,045	,000	,710	,885
sekil	,541	,049	,395	,445	,637
emean33	,954	,020	,000	,915	,993
RI064	,761	,043	,000	,678	,845
vaskularite	,769	,041	,000	,688	,850

Resim 1. ROC eğrilerinde Elastografi, Doppler ve konvansiyonel sonografik bulguların karşılaştırılması. Tabloda yer alan eğri altında kalan alanlarda yeşil yıldızla işaretli olan Emean 33 kategorik değişkenin en yüksek alana sahip olduğu görülmektedir.

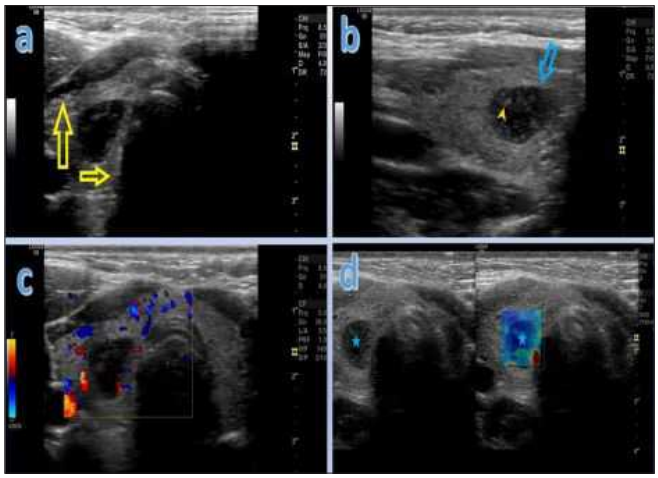

Resim 2. 2 Sağ lobda belirgin hioekoik solid nodül izlenmektedir, a) Nodül genişliğinden uzun şekillidir. (sarı oklar anterior-posterior uzunluğunun transvers uzunluktan fazla olduğunu göstermektedir.) b) Mavi ok sagittal planda nodülü göstermektedir. Yeşil ok başı nodüldeki ekojen odakları (mikrokalsifikasyon) göstermektedir. c) Renkli doppler incelemede, belirgin vaskülarite saptanmamıştır. d) Shear---Wave elastografi tekniği ile, mavi asterisk ile gösterilen nodülde düşük sertliği gösteren mavi kodlayan sonoelastografi haritası mevcuttur. Bu nodül Kwak-TIRADS, ACR-TIRADS, EU-TIRADS ve ATA sınıflaşmasına göre sırası ile; "4C", "TRS", "EUS" and "yüksek şüpheli" olarak kategorize edilmiştir. Geliştirdiğimiz yeni TIRADS modeline göre nodül "TR2" olarak sınıflandırılmıştır. İİAB'sinde sitolojik olarak benign olduğu saptandı. Bu olgu elastografinin yüksek NPD'nin olduğunun farkındalığı açısından güzel bir örnektir.

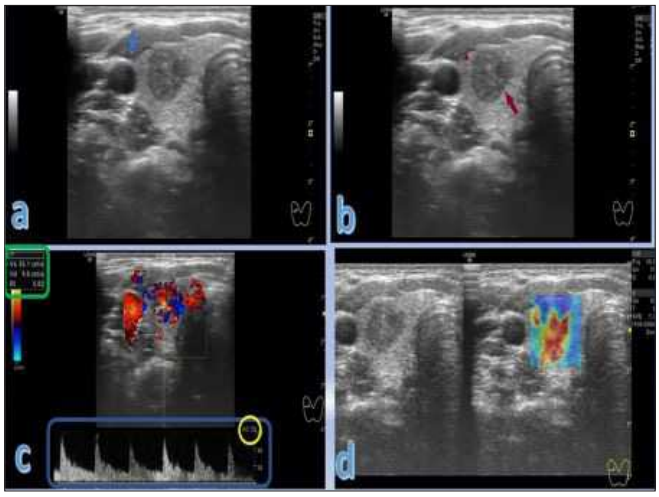

Resim 3. Sağ lobda yerleşik nodül, a) Mavi asterisk, strap kasını göstermektedir. Nodül hipoekoik olup, kas ile benzer ekodadır. b) Kırmızı ok genişliğinden uzun şekli gösterirken, kırmızı ok başı mikrolobüle nodül sınırlarını göstermektedir. c) Renkli doppler incelemede, nodül belirgin intranodüler vaskülarite göstermektedir. Arteryal spektral incelemede yüksek dirençli akım paternleri izlenmektedir. Yeşil diktörtgen içinde belirtilen, RI değeri 0, 82 ölçülmüş olup; 0, 64 olan eşik değerden yüksektir. Mavi diktörtgen akım spektrumunu göstermektedir. Yeşil daire 59 derece seçilen açı düzeltmesini göstermektedir, d) Shear-Wave elastografide, sonoelastografi haritası kırmızı kodlamakta ve yüksek sertlikteki nodülü göstrmektedir. Bu nodül, Kwak TIRADS, ACR TIRADS, EU-TIRADS ve ATA sınıflamasına göre sırasıyla "S", "TRS", "EUS" ve "yüksek şüpheli" olarak sınıflandırılmıştır. Yeni TIRADS bu nodülü "kategori 5" olarak sınıflandırdı. İİAB sonucu papiller tiroid kanseri saptandı.

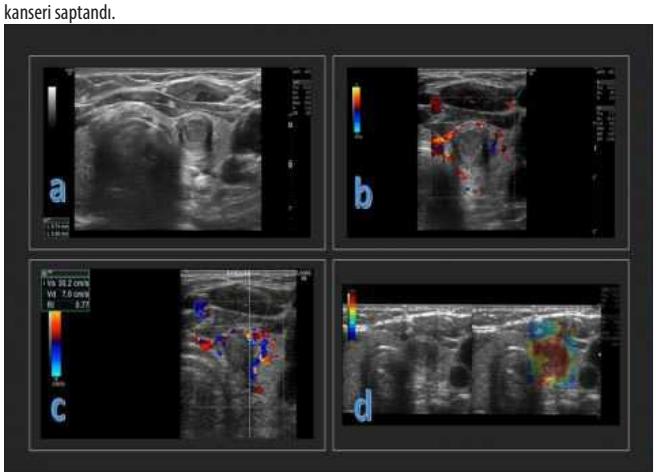

Resim 4. Sol lobda yerleşik nodül, a) Uzunluğundan geniş şekilli ve keskin kenarlı hipoekoik nodül görülmektedir. Nodülün en uzun boyutu 1 cm'nin altındadır (9,5 mm). b) Nodülde perinodüler vaskülarite izlenmektedir. c) Arteryel spektral incelemede yüksek dirençli akım paterni izlenmektedir. RI değeri 0,77 bulunmuştur. d) Shear-Wave elastografi incelemesinde, nodülde yüksek sertliği gösteren, belirgin kırmızı kodlanma izlenmektedir. İİAB sonucu papiller trioid kanseri saptandı.

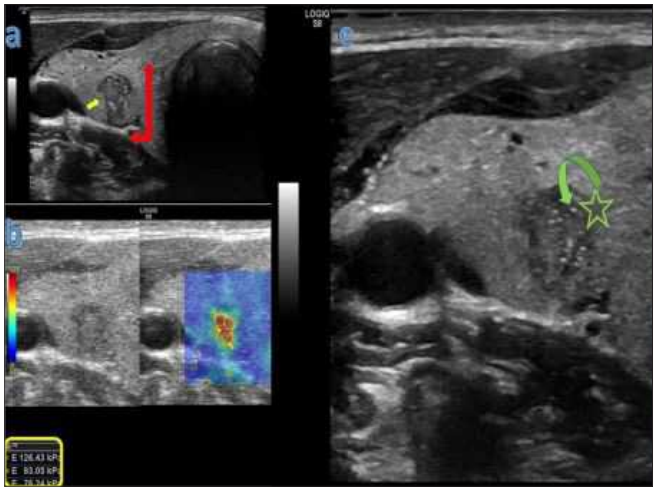

Resim 5. Sağ lobda yerleşik nodül, a) Kırmızı okların gösterdiği gibi genişliğinden uzun orta derecede hipoekoik nodül izlenmektedir. Nodül en uzun boyutu 1 cm'den küçüktür. Sarı ok mikrolobüle nodül sınırını göstermektedir. b) Shear-Wave Elastografi incelemesinde, yüksek sertlikte olan kırmızı ile kodlanan nodülde Emin değeri: 76,24 kPa, Emax değeri: 126,43 kPa ve Emean değeri: 95,24 kPa olarak hesaplanmıştır. Emean, eşik değer olan 33 kPa'dan büyüktür. d) Asterisk ve kavisli ok, nodülde mikrokalsifikasyon olan ekojenik odakları göstermektedir. İİAB sonucu papiller tiroid kanseri saptandı.

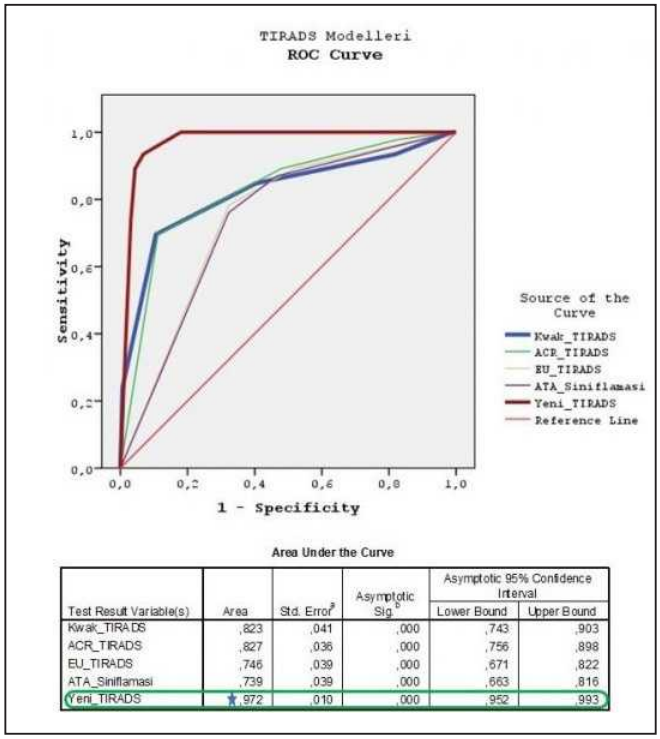

Area Under the Curve

Test Result Variable(s)	Area	Std. Error[a]	Asymptotic Sig.[b]	Asymptotic 95% Confidence Interval	
				Lower Bound	Upper Bound
Kwak_TIRADS	,823	,041	,000	,743	,903
ACR_TIRADS	,827	,036	,000	,756	,898
EU_TIRADS	,746	,039	,000	,671	,822
ATA_Siniflamasi	,739	,039	,000	,663	,816
Yeni_TIRADS	,972	,010	,000	,952	,993

Resim 6. ROC eğrilerinde TIRADS modellerinin karşılaştırılması. Tabloda Yeni TIRADS'ın eğri altında kalan alanın (yıldızla işaretli) diğer modellerden yüksek olduğuna dikkat ediniz.

Tablo 1. Sınıflandırma sistemlerinin tanı performanslarının karışlaştırılması. (PPD: pozitif prediktif değer, NPD: negatif prediktif değer, EAA: eğri altında kalan alan)

Sınıflandırma sistemi	Sensitivite (%)	Spesifisite (%)	PPD (%)	NPD (%)	Doğruluk (%)	EAA	Rölatif risk oranları
Kwak-TIRADS	69,5	89,5	65	91,3	85	0,823	19
ACR-TIRADS	69,5	89	63	91,2	84,6	0,827	18
EU-TIRADS	78,2	67,8	40	91,7	70	0,746	7
ATA Sınıflaması	76	67,8	40	91	70	0,739	6
Yeni TIRADS	93,4	93,2	79,4	98,1	93,2	0,972	193

Pediatrik Radyoloji

SS-103

ÇOCUKLARA ANTERİOR ETMOİD ARTER SEYRİ VE OLFAKTÖR SİNİR BÜYÜKLÜĞÜ İLE ETMOİD ÇATI YÜKSEKLİĞİ ARASINDAKİ İLİŞKİ

Merter Keçeli[1], Nevin Sekmenli[2]

[1]TC Sağlık Bilimleri Ü. Konya Eğitim ve Araştırma Hastanesi, Pediatrik Radyoloji Bölümü
[2]TC Sağlık Bilimleri Ü. Konya Eğitim ve Araştırma Hastanesi, Radyoloji Bölümü

Giriş ve Amaç: Etmoid çatı yerleşimi, komşuluktaki olfaktör sinir ve oftalmik arterin dalı olan anterior etmoidal arter (AEA) varyatiftir. Erişkinlerde, operasyon öncesi varyasyonların yol gösterici olarak tanımlanan çalışmalar mevcuttur (1-4,6). Çalışmamızın amacı, çocukluk yaş grubunda AEA trasesi, etmoidal çatı yüksekliği ile Keros Sınıflaması (KS) ile ilişkisinin araştırılmasıdır. Anderhuber ve ark. Çalışmasında, 24 ay öncesi etmoid çatının belirgin derece düşük olduğu saptanmıştır. Bu nedenle çalışmamız 24 ay üzeri çocuk olgular üzerinde yapılmıştır (7).

Gereç ve Yöntem: Kafa tabanı, orbita ve paranazal sinüs patolojileri dışında yakınma ve bulgular ile kranial manyetik rezonans görüntülemesi (MRG) yapılmış 200 çocuk olgunun, bu incelemeleri retrospektif olarak değerlendirilmiştir. Etik kurul onayı alındı. Olguların 101'i (%50.5) erkek, 99'u (%46) kızdı. Olgular 24-72 ay, 73-120 ay, 121-168 ay, 169-216 ay olarak gruplandırıldı. Kranial MRG incelemelerde T2 ağırlıklı görüntülerde etmoid çatı derinliği ve olfaktör sulkusun net olarak görüldüğü kesitte her iki olfaktör sinir (OS) kesit alanları hesaplandı (Resim 1 ve 2). Her grupta yaklaşık eşit sayı ve cinsiyette olgu bulunmaktaydı. Yaş grubu ile KS ve OS kesit alanı; KS ile AEA ve OS kesit alanı arasındaki bağlantı araştırıldı. Kruskall-Wallis non-parametrik varyans analizi değerlendirmesi, kategorik veri karşılaştırmalarında ise ki-kare testi kullanıldı.

Sonuçlar: KS göre, cinsiyete ve yaş grubuna bakılmaksızın çocuk katılımcıların 92'si (%46) tip I, 97'si (%48,5) tip II, 11'i (%5,5) tip III idi. Tablo 1'de katılımcıların yaşları ve Keros Sınıflaması arasındaki ilişki gösterilmiştir. Katılımcıları yaşları ve cinsiyetleri ile KS arasında anlamlı ilişki bulunmamıştır (p=0,894). Sağ AEA olguların 131'inde (%65.5), arter trasesi kafa tabanı seviyesinin üzerinde; 69'unda (%34.5) arter trasesi kafa tabanı seviyesi altında seyretmekteydi. Sol AEA, olguların 154'ünde (%77) arter trasesi kafa tabanı seviyesi üzerinde, 46'sında (%23) arter trasesi kafa tabanı seviyesi altında idi. Katılımcıların yaşları ile, sağ ve sol OS kesit alanı arasında istatistiksel anlamlılık saptandı (sırasıyla p=0.006 ve p=0.029) (Tablo.2). Katılımcı cinsiyeti ile sinir alanı arasında bağlantı yoktu (p>0,69). Katılımcıların etmoid çatı yükseklikleri ile sağ ve sol OS kesit alanı arasında istatistiksel anlamlı fark bulunmadı (p=0.925 ve 0.930) (Tablo.3). Olguların KS grupları ile sağ ve sol AEA yerleşimleri arasında anlamlı fark görülmedi (p=0,553 ve 0.504) (tablo.4).

Tartışma: Etmoid çatı yüksekliği, yaş grubuna bakılmaksızın en sık KS Tip II özellikteydi. Bu bulgu erişkinlerde yapılan çalışmalar ile benzerlik göstermekteydi (4,8). Daha önce çocuklarda yapılan az sayıda çalışmadan biri olan Anderhuber ve ark. çalışması ile benzer sonuçlar elde edildi (7). KS tiplemesi ile cinsiyet arasında bağlantı bulunmadı. Erişkinlerde ise etmoid çatı yüksekliğinin cinsiyete göre farklılık gösterdiği saptanmıştır (1,8).

Çocuk hastalarda yaş grubuna bakılmaksızın AEA seyrinin etmoid çatı yüksekliği ile ilişkili olmadığı görüldü. Başak ve ark çalışmasında AEA seyrinin erişkinlerde daha varyatif olduğu, bunun nedeninin büyüme sırasında etmoid hücrelerin AEA'i itmesi olabileceği belirtilmiştir (4).

Pottet ve ark erişkinlerde yaptıkları çalışmada, düşük etmoid çatı (Keros Tip III) durumunda AEA'in büyük oranda kafa tabanı altında seyrettiği saptanmıştır. Bu çalışmanın sonucunda düşük etmoid çatının AEA varyant seyri ile birlikte olduğu belirtilmiştir (5). Çocuk olgularda elde ettiğimiz bulgular, bu sonuçları desteklememektedir.

Yenigün ve arkadaşlarının yeni etmoid çatı sınıflaması yaptıkları çalışmada cerrahi açıdan tehlikeli olanın AEA'in etmoid hücreler içinde serbest seyri olduğu bildirilmiştir. Bu oranı erişkinlerde %25 olarak bildirmişlerdir. Bu nedenle AEA seyrinin preoperatif çalışmalarda öneli olduğu belirtilmektedir (3). Benzer oran Başak ve ark çocuk hastalarda yaptığı çalışmada saptanmıştır (4). Serimizde serbest seyirli AEA görülmemiştir. Bunun nedeni MRG'de havalanan etmoid hücreler de AEA seçilememesi olabilir. Bu durum çalışmamızın limitasyonudur.

OS alanı beklendiği şekilde yaş ile arttığı izlendi. Cinsiyet, AEA ve etmoid çatı yüksekliği ile OS alanı arasında bağlantı saptanmadı. Bu bulgular şimdiye kadarki tıbbi literatür ile uyumludur (4,5).

Sonuç olarak çocuklarda etmoid çatı yüksekliği, operasyon sırasında komplikasyondan korunmak için dikkat edilmesi gereken AEA seyri için yol gösterici değildir. Bu bulgu, erişkinlerde bulunan sonuçları ile uyuşmamaktadır.

Anahtar kelimeler: Anterior etmoid arter, Keros sınıflaması, Olfaktör sinir, çocuk, görüntüleme

Kaynaklar
1. Mojas-cavernas I, Garcia-Garrigos E, Arenas Jimenes JJ et al. Radiological anatomy of the ethmoidal arteries: CT cadaver study. Acta Otorrino-laringol Esp. 2011;62:367-374.
2. Li M, Sharbel D, White B, et al. Reliability of the supraorbital ethmoidal cell vs Keros clasification in predicting the course of anterior ethmoidal artery. International Forum of Allergy and Rhinology,Vol.00, 2019
3. Yenigun A., Goktaş SS, Dogan R, Eren SB et al. A study of the anterior ethmoidal artery artery and a new clasification of the ethmoid roof (Yenigun calsification). Eur Arch Otorhinolaryngol.2016.
4. Başak S, Akdilli A, Karaman CZ, Kunt T (2000). Assesment of some important anatomical variations and dangerous areas of the paranasal sinuses by computed tomography in children. Int J Pediatr Otorhinolaringol 55(2):81-89.
5. Poteet PS, Cox MD, Wang RA, et al. Analysis of the relationship between the location of the anterior ethmoid artery and Keros classification. 2017. Otolaryngology-Head and Neck Sugery 1-5.
6. McDonald SE, Robinson PJ, Nunez DA. Radiological anatomyof the anterior ethmoid artery for functional endoscopic sinus surgery. J Laryngol Otol. 2008;122:264-267.
7. Anderhuber W1, Walch C, Fock C. Configuration of ethmoid roof in children 0-14 years of age. Laryngorhinootologie. 2001 Sep;80(9):509-11.
8. Muñoz-Leija, M.A., Yamamoto-Ramos, et al. Anatomical variations of the ethmoidal roof: differences between men and women. Eur Arch Otorhinolaryngol (2018) 275: 1831

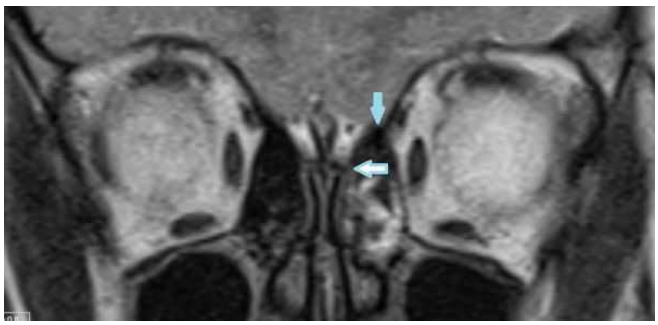

Resim 1. Koronal planda T2A kranial görüntüde, düşük etmoid çatı (Keros Tip III) (açık ok) ve kafa tabanının üstünde yerleşimli AEA (kapalı ok) görülüyor.

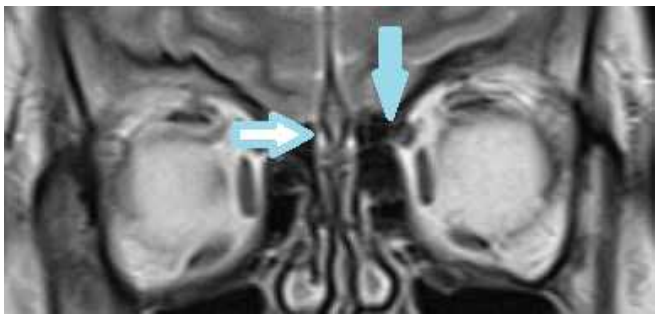

Resim 2. Koronal planda T2A kranial görüntüde, yüksek etmoid çatı (Keros Tip I) (açık ok) ve kafa tabanının seviyesinde yerleşimli AEA (kapalı ok) görülüyor.

Tablo 1. Katılımcıların yaşları ile Etmoid çatı yüksekliği arasındaki ilişki.

Yaş	Keros Tip I n(%)	Keros Tip II n(%)	Keros Tip III n(%)	Toplam	p
24-72 ay	28(%43.8)	34(%53.1)	2(%3.1)	64	0.894
73-120 ay	24(%47.1)	24(%47.1)	3(%5.8)	51	
121-168 ay	16(%42.1)	19(%50.0)	3(%7.9)	38	
169 üzeri	24(%51.1)	20(%42.6)	3(%6.4)	47	

*Ki kare test

Tablo 2. Katılımcıların yaş grupları ile olfaktör sinir kesit alanı arasındaki ilişki.

	24-72 ay n=64	73-120 ay n=51	121-168 ay n=38	169 ay ve üzeri n=47	p
Sağ olfaktor sinir alanı (mm2)	4.56±1.53	4.45±1.64	5.28±1.60	5.15±1.60	0.006
Sol olfaktor sinir alanı (mm2)	4.60±1.58	4.35±1.45	5.20±1.38	4.76±1.38	0.029

*Kruskal-Wallis test

Tablo 3. Katılımcıların olfaktör sinir kesit alanı ile etmoid çatı yükseklikleri arasındaki ilişki.

	Keros Tip I	Keros Tip II	Keros Tip III	p
Sağ olfaktor sinir çapı (mm2)(Ort±SS)	4.82±1.62	4.79±1.60	4.91±1.88	0.925
Sol olfaktor sinir çapı (mm2)(Ort±SS)	4.65±1.45	4.72±4.48	4.67±1.88	0.930

*Kruskal-Wallis test

Tablo 4. AEA'in seyri ve etmoid çatı yüksekliği arasındaki ilişki.

	Keros tip I	Keros Tip II	Keros tip III	Toplam	p
Sağ AEA kafa tabanı seviyesi üzerinde	63(%48.1)	60(%45.8)	8(%6.1)	131(%65.5)	0.553
Sağ AEA kafa tabanı seviyesi altında	29(%42.0)	37(%53.6)	3(%4.3)	69(%34.5)	
Sol AEA kafa tabanı seviyesi üzerinde	71(%46.1)	73(%47.4)	10(%6.5)	154(%77.0)	0.504
Sol AEA kafa tabanı seviyesi altında	21(%45.7)	24(%52.2)	1(%2.2)	46(%23.0)	

*Ki kare test

Pediatrik Radyoloji

SS-104

PEDIATRIK HASTALARDA KÖK HÜCRE NAKLİ SONRASI GELİŞEN KOMPLIKASYONLARIN RADYOLOJİK BULGULARININ DEĞERLENDİRİLMESİ

Gülçin Durukan Günaydın[1], Öznur Boyunağa[1], Rana Beyoğlu[1], İsmail Akdulum[1], Zühre Kaya[2], Ülker Koçak[2]

[1]Gazi Üniversıtesi Radyoloji AD
[2]Gazi Üniversıtesi Çocuk Hastalıkları AD

Giriş: Kök hücre nakli (KHN) özellikle lenfoma, lösemi, myelodisplastik sendrom ve multipl myelom gibi hematolojik malignitelerin tedavisinde yaygın olarak kullanılmaktadır. Bunun yanında hematolojik olmayan malignitelerde, orak hücreli anemi gibi ciddi hematolojik hastalıklarda, immünolojik hastalıklarda ve bazı konjenital hastalıklarda da kullanımı giderek yaygınlaşmaktadır(1-3).

KHN için kullanılan hücreler hastanın kendisinden (otolog), doku grupları (HLA) uygun akraba ya da diğer insanlardan (allojenik) veya tek yumurta ikizinden (sinjenik) alınabilir. 1. derece akrabadan kısmi HLA uyumsuz (haplodentik) nakil de yapılabilir.Otolog ve sinjenik transplantasyon sonrası graft versus host hastalığı (GVHH) gelişme riski daha düşük olmakla birlikte hastalığın relaps riski bu tiplerde daha yüksektir(1).

KHN sonrası hastaların immün yetmezlik derecesi ile çeşitli komplikasyonların sıklığı arasında güçlü bir ilişki vardır. KHN sonrası hastaların immün durumunu tanımlamak için 3 periyod vardır. Bunlar pre-engrafment periyod (<30 gün), erken post-engrafment periyod (30-100 gün) ve geç post-engrafment periyottur (>100 gün). Pre-engrafment periyotta pansitopeni ile immün sistem ciddi şekilde baskılanmıştır.Geniş spektrumlu antimikrobiyal ajanlar, eritrosit ve trombosit transfüzyonları hastayı bu aşamada destekler. Başarılı bir engrafmenttan sonra hematopoezin yeniden başlaması ile 30-100 gün arasında süren erken post-engrafment periyot başlar. Bu fazda her ne kadar nötropeni çözülmüş olsa da lenfosit gelişiminin tam olmaması nedeni ile hücresel ve humoral bağışıklıkta problemler olmaktadır. Transplantasyondan yaklaşık 100 gün sonra ise geç post-engrafment periyodu başlar. Bu dönemde lenfosit değerleri normale döner ancak humoral bağışıklığın normale dönmesi 1 yıla kadar uzayabilir(3).

KHN kullanımının yaygınlığı arttıkça çeşitli komplikasyonların görülme sıklığı da artmıştır. Fırsatçı enfeksiyonlar, kanama, graft-versus-host hastalığı (GVHH), terapiye bağlı hastalıklar ve ikincil maligniteler gibi ölümcül de olabilecek çeşitli komplikasyonlar KHN sonrası karşımıza çıkmaktadır.

Kök hücre naklinin başarısı için komplikasyonların erken tanısı ve etkili tedavisi anahtar rol oynamaktadır. Radyolojik tetkikler bu hastalıkların tanısının konmasında büyük öneme sahiptir. KHN kullanımındaki küresel artış, radyologların da bu komplikasyonları, hastanın bağışıklık durumu ile ilişkilerini ve görüntüleme özelliklerini bilmelerini gerektirir.

Bizim bu çalışmadaki amacımız KHN yapılmış pediatrik hastalarda, nakil sonrası gelişen komplikasyonların radyolojik bulgularının klinik ile korele edilerek değerlendirilmesidir.

Materyal and Method: Gazi Üniversitesi Tıp Fakültesi Hastanesinde 2005-2018 yılları arasında kök hücre nakli yapılmış 149 hastanın radyolojik tetkikleri arşivden retrospektif olarak tarandı. Hastanemiz etik kurul komitesinden onay alındı. Komplikasyon gelişmiş ve arşivde radyolojik görüntüleri olan hastaların görüntüleme özellikleri klinik veriler ile korele edilerek kaydedildi. Klinik özellikler yaş, cinsiyet, komplikasyon tipi, donör kaynağı ve primer hastalığın tipine ilişkin tanımlayıcı istatistikler sayı ve yüzde olarak hesaplandı ve verildi.

Bulgular: KHN yapılmış 104 hematolojik malignite, 15 hematolojik olmayan malignite ve 30 malign olmayan hastalıkları bulunan toplam 149 hastanın radyolojik görüntüleri arşivden taranmıştır. 46 hastada toplam 54 farklı radyolojik bulgunun eşlik ettiği komplikasyonlar tespit edilmiştir. Tüm komplikasyon gelişen hastaların 40'ında allojenik, 4 'ünde otolog ve 2'sinde haplodentik kök hücre nakli yapılmıştır. Bu hastalardan %19 (9) unda kas iskelet sistemi komplikasyonu, %35 (16) inde kraniyal, %48 (22) inde pulmoner, %8 (5) inde abdominal komplikasyon ve %8 (4) inde primer hastalık nüksü izlenmiştir.

Pulmoner komplikasyonların %77 (17) si enfeksiyöz ve %23 (5) ü non-enfeksiyöz komplikasyonlardır. Enfeksiyöz pulmoner komplikasyonların %53 (9) ü sitomegalovirüs (CMV) enfeksiyonu, %12 (2) si kandida enfeksiyonu, %12 (2) sı ise aspergillozis enfeksiyonu olarak tespit edildi. 3 hastada pnömosistis jiroveci pnömonisi ve 2 hastada ise diğer viral ve bakteriyel etkenlere bağlı pnömoni gelişmiştir. Nonenfeksiyöz pulmoner komplikasyonlar içerisinde 2 hasta pulmoner emboli, 1 hasta pulmoner ödem, 1 hasta idiyopatik pnömoni ve1 hasta kronik GVHH tanısı aldı.

Abdominal komplikasyonlar içerisinde 2 hastada karaciğer GVHH, 1 hastada kolit, karaciğer ve dalakta kandidiyazis izlendi. 13 hasta da klinik olarak venooklusiv hastalık tanısı almış olup bu hastalardan 2 tanesi radyolojik olarak değerlendirilmiş; asit, hepatomegali ve safra kesesi duvar kalınlaşması tespit edilmiştir.

Santral sinir sistemi(SSS) komplikasyonları içerisinde 5 hastada posterior reversible ensefalopati sendromu (PRES), 5 hastada intraparankimal ve subdural kanamalar, 1 hastada santral pontin myelinozis, 2 hastada beyin absesi ve 3 hastada ilaç toksisitesi tespit edilmiştir.

Kas iskelet sisteminde 7 hastada osteonekroz ve avasküler nekroz, 1 hastada kas GVHD ve 1 hastada diz ekleminde septik artrit tespit edilmiştir.

Tartışma: KHN'yi takiben, nakil sonrası dönemde immunsüpresyon ve bağışıklık sisteminin geri kazanılması ile ilgili periyotlar göz önünde bulundurularak olası muhtemel komplikasyonlar öngörülebilir.

Pulmoner komplikasyonlar KHN sonrası en sık görülen komplikasyonlardan olup %40-60 oranında görülebilir (4). Bu çalışmada da literatüre benzer şekilde hastaların %48 inde pulmoner komplikasyon tespit edilmiştir. Pulmoner komplikasyonlar transplantasyon sonrası döneme göre sınıflandırıldığında pre-engrafment periyotta nötropeni dolayısıyla en sık fungal enfeksiyonlar görülür (5). Bizim çalışmamızda toplam 4 hastada fungal enfeksiyon tespit edilmiş olup literatürden farklı olarak hastaların 2 tanesinde enfeksiyon pre-engrafment periyotta gelişirken 2 hastada geç post-engrafment periyotta gelişmiştir. Post engrafment periyotta fungal enfeksiyon tanısı alan hastalar primer hastalıklarının relaps olduğu dönemde tanı almıştır. Bu durumun hastaların bu dönemde kemoterapi ve primer hastalığına bağlı immunsüpresyonda olmalarına bağlı olduğu düşünülmüştür. Çalışmamızda pulmoner enfeksiyon tanısı alan hastalarımız arasında CMV pnömonisi en sık etken olarak tespit edildi. 2.sıklıkta ise pnömosistis jiroveci pnömonisi olduğu gösterildi. Literatürde de KHN sonrası CMV enfeksiyon sıklığı %70 oranında olup bu hastalardan 3'te 1'inde CMV pnömonisi geliştiği bildirilmiş (5). Non enfeksiyöz komplikasyonlar içerisinde literatürden farklı olarak bizim çalışmamızda en sık pulmoner emboli görülmüştür. Literatürde KHN sonrası pre engafment periyotta pulmoner sitolitik trombüs tanımlanmış olup, patofizyolojik olarak hücre yıkım elemanlarının orta ve büyük boy damarları tıkayarak BT de periferal akciğer nodülleri olarak görüldüğü bildirilmiştir (6). Bizim çalışmamızdaki hastalarda, çoğu literatürden farklı olarak sitolitik trombüsün aksine masif emboli görülmüş ve periferal akciğer nodülleri izlenmemiştir. Roychowdhuryve arkadaşlarının yaptığı otopsi çalışmasında bizim çalışmamıza benzer şekilde KHN sonrası komplikasyonlar arasında masif pulmoner emboli bildirilmiştir (7).

Abdominal komplikasyonlar içerisinde hepatobiliyer komplikasyonlar önemli bir yere sahiptir. Karaciğer enzim değişiklikleri KHN sonrası yaklaşık %80 hastada görülebilmektedir(1). KHN sonrası sık gelişen ve önemli bir mortalite nedeni olan venooklusiv hastalık çeşitli yayınlarda %5-54 oranında bildirilmiştir (1,8,9). Venooklusiv hastalık etiyolojisinde hepatik venül ve sinuzoidlerinin fibrinojen ve sellüler debris ile oblitere olması, bunun sonucu olarak da hepatosellüler nekroz gelişmesi bulunmaktadır. VOH tanısı sağ üst kadran ağrısı, asit, kilo alımı, hepatomegali ve hiperbilirubinemi gibi klinik bulgular ile konur. Literatürde VOH tanısında doppler ultrasonografide hepatosplenomegali, asit, safra kesesi duvarında kalınlaşma, portal ven akımında azalma ve hepatik arter rezitif indeksinde artış gibi çeşitli bulgular tanımlanmıştır(10). Bununla birlikte ultrasonografinin (US) VOH tanısında ve takibinde faydası tartışmalıdır. McCarville (11) ve arkadaşlarının yaptığı çalışmada hiçbir sonografik kriterin McDonald klinik kriterleri (12) kadar doğru sonuç vermediği bulunmuştur. Bizim kliniğimizde de VOH tanısı klinik kriterlere göre konulmakta olup bu hastalardan radyolojik değerlendirme genellikle istenmemektedir. Bu nedenle çalışmamızda VOH tanısı alan hastalar içerisine sadece 2 hastada B-mode US değerlendirilmesi yapılmış olup bu hastalarda asit, safra kesesi duvar kalınlaşması ve hepatomegali tespit edilmiştir.

GVHH KHN yapılmış hastalar arasında önemli bir mortalite ve morbidite nedenidir. En sık etkilenen organlar cilt, gastrointestinal trakt ve karaciğerdir. Allojenik transplant sonrası orta-şiddetli GVHH %30-50 oranında bildirilmiştir(11,12). Karaciğer GVHH hastalığı bulguları bazen klinik ve radyolojik olarak VOH ile karışabilir. Bu nedenle kesin tanısı biyopsi ile konur. Bizim çalışmamızda da US'de hepatomegali saptanmış 2 hasta karaciğer biyopsisi sonrası patolojik olarak GVHH tanısı almıştır.

Fungal enfeksiyonlar nötropeni ve antimikrobiyal tedavi nedeni ile erken posttransplantasyon döneminde görülebilir (3). Kandida ve aspergillozis enfeksiyonları genellikle gastrointestinal traktta görülmekle birlikte ağır vakalarda karaciğer, dalak ve böbreklerde de

mikroabselere neden olabilir. Bizim çalışmamızda da erken posttransplantasyon döneminde 1 hasta kolit, karaciğer ve dalak kandidiyazisi tanısı almıştır.

Santral sinir sistemi komplikasyonları KHN sonrası gelişen önemli komplikasyonlardandır. PRESS klinik olarak birçok durumda görülebilmekle birlikte en sık allojenik KHN ve solid organ nakli sonrası bildirilmiştir(13). PRESS genellikle transplantasyon sonrası ilk ayda ortaya çıkar. Patofizyolojisi net olarak anlaşılmamakla birlikte hipertansiyon, kortikosteroid, renal disfonksiyon ve kalsinörin inhibitörlerinin etiyolojide rol oynadığı düşünülmektedir(14). MR incelemede genellikle bilateral, simetrik, posterior subkortikal beyaz cevher lezyonları olarak karşımıza çıkar. PRESS tanısında MR yüksek sensitiviteye sahiptir(15). Bizim çalışmamızda 5 hastada MR tetkikinde PRESS ile uuyumlu lezyonlar görülmüş olup klinik ile de tanı doğrulanmıştır.

SSS enfeksiyonları da KHN sonrası farklı dönemlerde ortaya çıkabilmektedir. Özellikle pre-engrafment periyodda sıklıkla fungal enfeksiyonlar görülmektedir(13). Literatürde aspergillozis enfeksiyonu %30-50 oranında bildirilmiştir (16). Bizim çalışmamızda da SSS komplikasyonu gelişen hastaların %12 sinde beyin MR da aspergillozis absesi tespit edilmiştir. KHN sonrası metabolik ensefalopatiler nadir görülen komplikasyonlardandır. Literatürde çeşitli çalışmalarda wernike ensefalopatisi ve santral pontin myelinozis posttransplantasyon döneminde izlenen komplikasyonlar arasında bildirilmiştir (13). Bizim çalışmamızda da 1 hastada santral pontin myelinozis izlenmiştir. Serebrovasküler komplikasyonlar KHN sonrası %3.8-8.8 oranında bildirilmiştir (17). Subdural hematomlar en sık hemorajik komplikasyon olup etiyolojisinde trombostopeni ve altta yatan akut lösemi rol oynamaktadır (16). İntraparankimal kanamalar da allojenik KHN sonrası sık görülen komplikasyonlar arasındadır (13). Bizim çalışmamızda SSS komplikasyonu gelişen hastaların %30 unda subdural ve intraparankimal kanama izlenmiştir.

Osteonekroz ve avasküler nekroz KHN sonrası gelişebilecek potansiyel komplikasyonlardandır. KHN öncesi yapılan tüm vücut radyoterapisi, GVHH ya da GVHH tedavisi için kullanılan kortikosteroid tedavisi ile ilişkili olarak ortaya çıkabilir (2). Bir çalışmada allojenik KHN sonrası %20 hastada femur başı avasküler nekrozu bildirilmiştir(18). Bizim çalışmamızda da kas iskelet sistemi komplikasyonları arasında en sık %78 oranında osteonekroz izlenmiştir. Bunun dışında çalışmamızda kas iskelet sistemi komplikasyonu olarak 1 hastada kas GVHH ve 1 hastada dizde septik artrit gelişmiştir.

Sonuç: KHN sonrası farklı organlarda çeşitli komplikasyonlar gelişebilir. Bu komplikasyonlar sonrası mortalite ve morbidite oranları oldukça yüksektir. Radyologlar KHN sonrası gelişen komplikasyonların tanısında büyük öneme sahip oldukları için enfeksiyöz ve nonenfeksiyöz komplikasyonlara aşina olmaları gerekmektedir. Her ne kadar görüntüleme bulguları her zaman spesifik olmasa da klinik veriler ve nakil zamanı ile birlikte değerlendirildiğinde ayırıcı tanıyı daraltmakta yardımcı olacaktır.

Anahtar kelimeler: kök hücre nakli, komplikasyon, pediatri, bilgisayarlı tomografi,manyetik rezonans görüntüleme

Kaynaklar

1.del Campo L, León NG, Palacios DC, Lagana C, Tagarro D. Abdominal complications following hematopoietic stem cell transplantation. Radiographics. 2014; 34: 396-412.
2.Levine DS, Navarro OM, Chaudry G, Doyle JJ, Blaser SI. Imaging the complications of bone marrow transplantation in children. Radiographics. 2007; 27: 307-324.
3. Coy DL, Ormazabal A, Godwin JD, Lalani T. Imaging evaluation of pulmonary and abdominal complications following hematopoietic stem cell transplantation. Radiographics. 2005; 25: 305-317.
4. Worthy SA, Flint JD, Muller NL. Pulmonary complications after bone marrow transplantation: high-resolution CT and pathologic findings. RadioGraphics 1997; 17:1359–1371.
5. Ettinger NA. Pulmonary considerations of organ transplantation. II. Am Rev Respir Dis 1991; 144:213-223.
6.Woodard JP, Gulbahce E, Shreve M, et al. Pulmonary cytolytic thrombi:a newly recognized complication of stem cell transplantation. Bone Marrow Transplant 2000;25:293–300.
7.Roychowdhury, Monika, et al. "Pulmonary complications after bone marrow transplantation: an autopsy study from a large transplantation center." Archives of pathology & laboratory medicine 129.3 (2005): 366-371.
8. Cesaro S, Pillon M, Talenti E, et al. A pro- spective survey on incidence, risk factors and therapy of hepatic veno-occlusive dis- ease in children after hematopoietic stem cell transplantation. Haematologica 2005; 90:1396 –1404.
9. Reiss U, Cowan M, McMillan A, Horn B. Hepatic venoocclusive disease in blood and bone marrow transplantation in children and young adults: incidence, risk factors, and outcome in a cohort of 241 patients. J Pediatr Hematol Oncol 2002;24:746 –750.
10.Hollingsworth, C. L., Frush, D. P., Kurtzburg, J., & Prasad, V. K. (2008). Pediatric hematopoietic stem cell transplantation and the role of imaging. Radiology, 248(2), 348-365.
11. Donnelly LF, Morris CL. Acute graft-versus-host disease in children: abdominal CT findings. Radiology 1996; 199:265–268.
12. Mentzel HJ, Kentouche K, Kosmehl H, et al. US and MRI of gastrointestinal graft-versus host disease. Pediatr Radiol 2002; 32:195–198.
13.Bonardi, M., Turpini, E., Sanfilippo, G., Mina, T., Tolva, A., & Zappoli Thyrion, F. (2018). Brain Imaging Findings and Neurologic Complications after Allogenic Hematopoietic Stem Cell Transplantation in Children. RadioGraphics, 38(4), 1223-1238.
14. Dandoy CE, Linscott LL, Davies SM, et al. Clinical utility of computed tomography and magnetic resonance imaging for diagnosis of posterior reversible encephalopathy syndrome
after stem cell transplantation in children and adolescents. Biol Blood Marrow Transplant 2015;21(11):2028–2032.
15.Fugate JE, Rabinstein AA. Posterior reversible encephalopathy syndrome: clinical and radiological manifestations, pathophysiology, and outstanding questions. Lancet Neurol 2015;14(9):914–925.
16. Server A, Bargalló N, Fløisand Y, Sponheim J, Graus F, Hald JK. Imaging spectrum of central nervous system complications of hematopoietic stem cell and solid organ transplantation.Neuroradiology 2017;59(2):105–126.
17. Yoshida S, Hayakawa K, Yamamoto A, Kuroda H, Imashuku S. The central nervous system complications of bone marrow transplantation in children. Eur Radiol 2008;18(10):2048–2059.
18. Torii Y, Hasegawa Y, Kubo T, et al. Osteonecrosis of the femoral head after allogeneic bone marrow transplantation. Clin Orthop Relat Res 2001;382:124 –132.

Resim 1. RES tanısı almış hastada FLAIR (a) ve T2A (b) görüntülerde bilateral oksipital loba anormal sinyal artışı

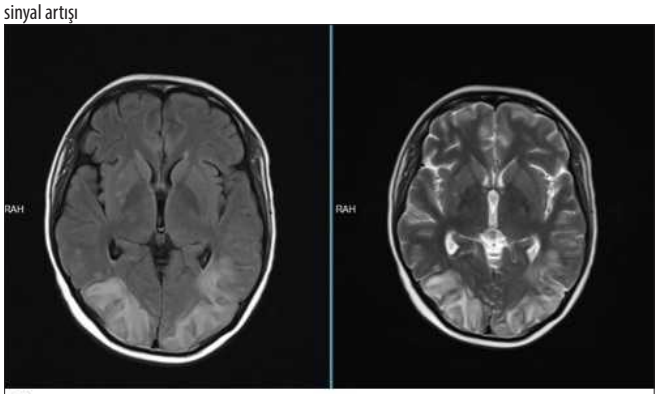

Resim 2. Aynı hastada DWI (a) ve ADC (b) görüntülerinde difüzyon kısıtlaması izlenmedi

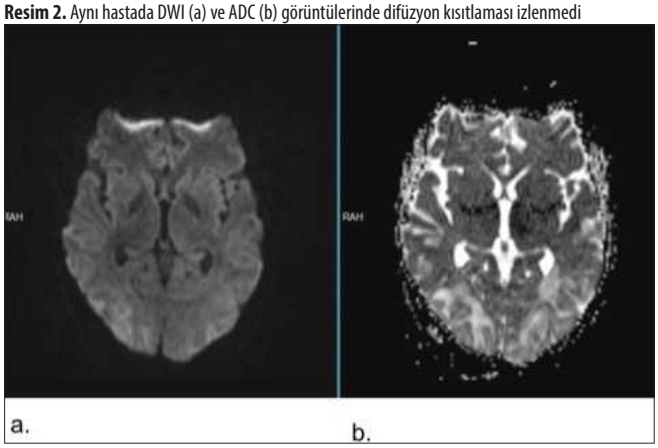

Resim 3. Allojenik kök hücre nakli sonrası CMV pnömonisi aksiyle BT görüntülerde (a) buzlu cam alanları ve (b) başka bir hastada yaygın milimetrik sentrlobuler modüler infiltrasyon

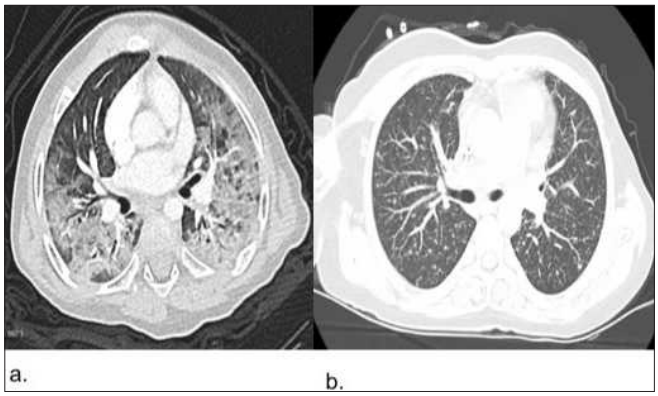

Resim 4. Koronal STIR görüntülerde bilateral tibia distalinde ostenekroz ile uyumlu coğrafik konturlu lezyonlar

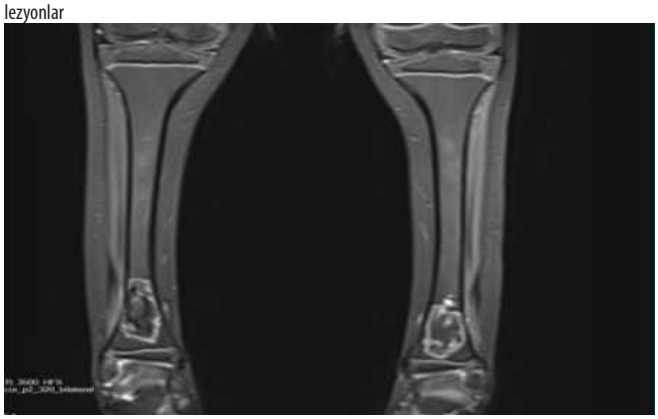

Tablo 1. Hastaların özellikleri

CİNSIYET(E:K)	**29:17**
TANI	46
Hematolojik malignite	35 (76%)
Hematolojik olmayan malignite	4 (9%)
Malign olmayan hastalıklar	7 (15%)
DONÖR	
Allogreft	40 (87%)
Haplogreft	2 (4%)
Otolog	4 (9%)
KOMPLIKASYONLAR	53
Kas iskelet	7 (13%)
Kraniyal	16 (30%)
Pulmoner	22 (41%)
Abdominal	4 (8%)
Primer hastalık nüksü	4 (8%)

Tablo 2. Kök hücre nakli yapılan hastaların santral sinir sistemi bulguları

SANTRAL SİNİR SİSTEMİ BULGULARI	n (%)
Posterior reversible ensefalopati sendromu	5(31%)
İntrakranyal kanama	5(31%)
İlaç toksisitesi	3(19%)
Beyin absesi	2(13%)
Santral pontin myelinozis	1(6%)

Nöroradyoloji

SS-105

INCREASED GRAY AND WHITE MATTER INTEGRITY IN THE PRIMARY AND SECONDARY VISUAL FIELDS OF PROFESSIONAL BIKERS: PRELIMINARY FINDINGS ON AN AUTOMATED ROI-BASED ANALYSIS BY DIFFUSION METRICS.

Gizem Abacı[1], Atakan Küskün[3], İsmail Devecioğlu[2], Yaşar Türk[1]

[1]Namik Kemal University, Medical Faculty, Radiology Department
[2]Namik Kemal University, Engineering Faculty, Biomedical Department
[3]Kırklareli State Hospital, Radiology Department

Background and Purpose: Our aim is to investigate professional bikers' brains, if any experience-dependent structural plasticity related DTI findings can be found, due to long term practice of biking. We compared bikers with a control group to discover acquired structural changes; also compared bikers in the same group to discover time/experience related structural changes.

Materials and Methods: Ten volunteer professional bikers, who have been working as national team athletes, were enrolled in the study. Diffusion tensor images were acquired with a 1.5T MRI device. Average diffusion parameters were calculated using ROIs on a standard brain atlas. We applied an automated ROI-based analysis by diffusion metrics in the bikers and in the age- and sex-matched control subjects. We assessed the gray and white matter texture differences in bikers and the control subjects. Moreover, the correlation between gray/white matter integrity and the time spent as a professional biker was investigated.

Results: There was significantly high FA values in left medial orbitofrontal, fusiform and right pericalcarine cortex and also left transverse temporal and cerebellum wm in professional bikers compared to control groups. In professional bikers group lateral occipital cortex and wm, cerebellar cortex and wm, caudal middle frontal wm on the right; lingual wm, posterior cingulate cortex and wm, pericalcarine wm on the left showed significant volume increase compared to control group. We found that cortical and white matter integrity of primary and secondary visual areas that are involved in specific visual functions such as left pericalcarine wm; left fusiform wm; bilateral caudal middle frontal wm; and anterior, central and middle anterior part of the corpus callosum of the bikers were significantly correlated with the exercise time (i.e. higher fractional anisotropy with higher exercise time). Also, we detected volume increasing with increasing exercise time in the left temporal pole cortex and white matter. Furthermore, a decrease in the right cerebellar cortex integrity of the bikers was strongly correlated with the time spent on biking per week (rho=-0.69459, p=0.025811).

Discussion: The pericalcarine wm is the primary visual cortex (V1). The fusiform gyrus is involved in the processing of color information, face and body recognition, word recognition and within-category identification. Lingual cortex has an important function in visual memory and its wm volume increased in bikers. Corpus callosum facilitates interhemispheric communication (1-6).

Left medial orbital frontal cortex is involved in reward and punishment process (7) which is understandable with a group of professional bikers routinely participating competitions. Left cerebellum wm, right cerebellar cortex and wm integrity and/or volume are involved in movement-related functions which are critical for biking experience (8). Posterior cingulate cortex and wm volume increased in the bikers group are functionally important for supporting internally directed cognition (9).

Conclusıon: The automated ROI-based analysis by diffusion metrics in the professional bikers' brains revealed increased gray and white matter integrity in the visual analysis regions related to the instantaneous analysis of events in the visual territory. The correlation between integrity increase and the time spent as a professional athlete suggests experience-dependent structural plasticity in the bikers' brains.

Anahtar kelimeler: DTI, ROI-based analysis, Diffusion tensor imaging, Physical exercise, Exercise dependent plasticity

Kaynaklar

1. Ramachandran, V.S. (January 17, 2011). The Tell Tale Brain. 500 Fifth Avenue, New York, NY 10110: W. W. Norton & Company, Inc. ISBN 9780393340624.
2. Hubbard EM, Ramachandran VS (November 2005). "Neurocognitive mechanisms of synesthesia" (PDF). Neuron (Review) 48 (3): 509–20. PMID 16269367. doi:10.1016/j.neuron.2005.10.012.
3. Norton, Elizabeth (October 24, 2012). "Facial Recognition: Fusiform Gyrus Brain Region 'Solely Devoted' To Faces, Study Suggests". Huffington Post. Retrieved March 13, 2015.
4. Pujol, J. (2009-04-30). "Study data from J. Pujol and colleagues update understanding of life sciences". Science Letter.
5. Bainbridge, David (January 15, 2008). Beyond the Zonules of Zinn: A Fantastic Journey Through Your Brain. Cambridge, MA: Harvard University Press. ISBN 9780674034587.
6. Trafton, A. "How does our brain know what is a face and what's not?" MIT News
7. O'Doherty J, Kringelbach ML, Rolls ET, Hornak J, Andrews C. Abstract reward and punishment representations in the human orbitofrontal cortex. Nat Neurosci. 2001 Jan;4(1):95-102. PubMed PMID: 11135651.
8. Saab CY, Willis WD. The cerebellum: organization, functions and its role in nociception. Brain Res Brain Res Rev. 2003 Apr;42(1):85-95. Review. PubMed PMID:12668291.
9. Leech R, Sharp DJ. The role of the posterior cingulate cortex in cognition and disease. Brain. 2014 Jan;137(Pt 1):12-32. doi: 10.1093/brain/awt162. Epub 2013 Jul 18. Review. PubMed PMID: 23869106; PubMed Central PMCID: PMC3891440.

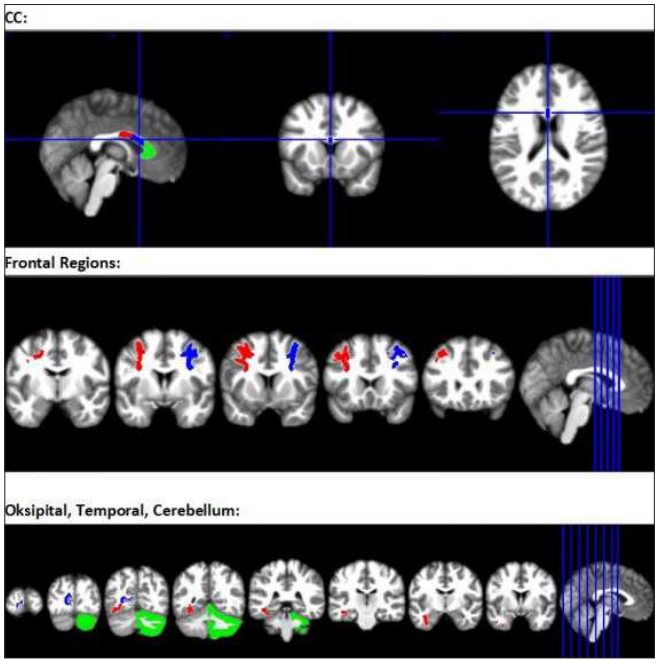

Figure 1. FRACTIONAL ANISOTROPY: All correlations except right cerebellum are positive

Table 1. FRACTIONAL ANISOTROPY: All correlations except right cerebellum are positive

Fit to FS_cvs_avg35	rho correlation	p	location
CC_Anterior	0.80825	0.0046593,	39
wm-lh-pericalcarine	0.80825	0.0046593	129
CC_Central	0.73248	0.015986	37
Right-Cerebellum-Cortex	-0.69459	0.025811	22
CC_Mid_Anterior	0.66933	0.034275	38
wm-lh-fusiform	0.66933	0.034275	115
wm-lh-caudalmiddlefrontal	0.64407	0.044445	112
wm-rh-caudalmiddlefrontal	0.64407	0.044445	146

Nöroradyoloji

SS-106

INCREASED SCLERA-CHOROID-RETINAL THICKNESS AND DECREASED GLOBE VOLUMES IN CHILDREN WITH MPS TYPE VI

Özlem Özkale Yavuz[1], Ercan Ayaz[1], Elif Günay Bulut[2], Ayça Akgöz Karaosmanoğlu[2], Hatice Kader Karlı Oğuz[2]

[1]Hacettepe University School af Medicine, Department af Radiology, Division af Pediatric Radiology
[2]Hacettepe University School af Medicine, Department af Radiology

Introduction and Objective: The mucopolysaccharidoses (MPSs) are defined as a group of lysosomal storage diseases caused by congenital disorder in glycosaminoglycan (GAG) metabolism. Patients could have hearing impairment, skeletal deformities, cardiopulmonary disease, neurological, intellectual and ophthalmological disorders (1-3).

It is important to be familiar with the imaging findings of ophthalmologic abnormalities in MPS VI patients in order to avoid diagnostic confusion. Therefore in this cohort study, we aimed to present the ophthalmologic findings of MPS VI which were not comprehensively studied to date.

Material and Methods: Ten children diagnosed with MPS type VI and 50 otherwise healthy children who underwent brain MRI due to nonspecific complaints such as headache were evaluated retrospectively. The inclusion criteria for children in the control group were; similar ages with the MPS VI patients and no abnormal brain or ophthalmologic findings in brain MRI. One control patient with a technically inadequate MRI due to motion artifacts was excluded. None of the patients in cohorts had ophthalmologic examination.

Finally, brain MRIs of 10 patients with MPS type VI and 49 healthy children were evaluated independently by two pediatric radiologists for the following characteristics: globe volumes, sclera-choroid-retinal thicknesses, and optic nerve sheath diameters for each orbit. All MRI studies were performed at 1.5T scanners and included routine brain protocol. Axial T2 weighted images (TR/TE; 3000/100msec) obtained with 4 mm slice thickness were used for measurements. The measurements were performed using Syngo via (Siemens AG, Erlangen, Germany). The circumferential area of the globe was marked in all axial sections of T2 weighted image and then volume was calculated semi-automatically. The procedure was performed for each eye separately. The thickest diameter of sclera-choroid-retinal complex was also recorded for each eye. The means of the measurement of each group were compared by using independent T test. Agreement and bias between reviewers were assessed by intra-class correlation coefficients (ICC).

Results: Overall 59 children (32 girls, 27 boys; age range, 4-16 years; mean age, 10.37 years, SD=3.7 years) were included in the study. Average values, standard deviation, upper and lower limits within the 95% confidence interval are presented in Table 1.

The mean globe volumes of patients with MPS were significantly smaller and the sclera-choroid-retinal thicknesses of patients with MPS were significantly thicker than the healthy ones ($p<0.001$; Fig. 1 and Fig. 2). However, there was no significant difference in terms of optic nerve sheath diameter between the two groups ($p = 0.648$; Fig. 3).

Discussion and Conclusion: MPS VI is called Maroteaux–Lamy syndrome is inherited in an autosomal recessive pattern. MPS type VI is caused by deficiencies of N-acetylgalactosamine-4-sulfatase leading to an excess of dermatan sulfate. The signs of MPS VI include coarse facial features, umbilical hernia, skeletal deformities (e.g., dysostosis multiplex), restriction of joint movement, cardiac valvular abnormalities, hepatosplenomegaly, and macroglossia. Patients may also present with hydrocephaly and spinal stenosis. Ocular pathology is common in patients with mucopolysaccharidosis (MPS), an hereditary lysosomal storage disorder, where the eye as well as other tissues accumulate excessive amounts of glycosaminoglycans. Typical ocular features include corneal clouding, ocular hypertension/glaucoma, retinal degeneration and optic nerve atrophy (4, 5).

We aimed to document ophthalmologic findings in patients with MPS VI which could be detected during evaluation of brain MRIs. As far as we know, there is no well-documented comparative study regarding to the ophthalmologic MRI findings of MPS VI in literature.

GAG deposition within retinal pigment epithelial cells and in the photoreceptor matrix leads to progressive photo- receptor loss, retinal degeneration and dysfunction of the remaining photoreceptors (6). Thickening of the optic nerve sheath and sclera has been demonstrated ultrasonically in patients with MPS I, II and VI (7). In our study similar to the literature, patients with MPS VI also had smaller globes with increased sclera-choroid-retinal thickness compared to healthy group. The morphologic changes seen in the globes of MPS VI patients could be due to the accumulation of glycosaminoglycans in the sclera-choroid-retinal layers and consequent impairment of normal development.

Literature showed that patients with Maroteaux– Lamy syndrome may have optic atrophy and swelling or papilledema associated with hydrocephalus (4). In our study optic sheath-nerve complex measurements were not significantly different between groups. This could be due to the limitation of slide thickness (4 mm) in brain MRIs.

In conclusion, ocular features in MPS very often lead to visual impairment. Awareness of the typical ophthalmologic imaging findings of MPS allows us to contribute the early diagnosis and to avoid unnecessary investigations for ophthalmologic disorders in these patients. Prospective studies with higher number of patients who also had ophthalmologic examination are needed to validate these findings and reveal the clinical importance

Anahtar kelimeler: Mucopolysaccharidosis Type VI, Sclera, Choroid, Retina, Eye, Orbit, Optic Nerve

Kaynaklar

1. Rasalkar DD, Chu WC W, Hui J, Chu CM, Paunipagar BK, Li CK. Pictorial review of mucopolysaccharidosis with emphasis on MRI features of brain and spine. The British Journal of Radiology 2011; 84: 469-477
2. Reichert R, Campos LG, Vairo F, de Souza CF M, Pérez JA, Duarte JÁ, Vedolin LM. Neuroimaging findings in patients with mucopolysaccharidosis: what you really need to know. Radiographics 2016; 36:1448-1462
3. Nicolas-Jilwan M, AlSayed M. Mucopolysaccharidoses: overview of neuroimaging manifestations. Pediatric radiology2018; 48: 1503-1520
4. Ashworth JL, Biswas S, Wraith E, Lloyd IC. Mucopolysaccharidoses and the eye. Survey of ophthalmology 2006; 51: 1-17
5. Naik VD, Usgaonkar UPS, Albal VH. Retinal changes in mucopolysaccharidosis I- A case report. International Journal of Ocular Oncology and Oculoplasty 2018; 4: 67-72
6. Ashworth JL, Biswas S, Wraith E et al. The ocular features of the mucopolysaccharidoses. Eye 2006; 20: 553-563
7. Schumacher RG, Brzezinska R, Schulze-Frenking G et al. Sonographic ocular findings in patients with mucopoly- saccharidoses I, II and VI. Pediatr Radiol 2008; 38: 543-50.



Figure 1. 12-year-old boy with MPS type VI. (A-B) Axial T2-weighted brain MRI images reveal bilateral dysmorphic and small-sized optic globes. Measured sclera-choroidea-retinal thickness of right optic globe is also shown.

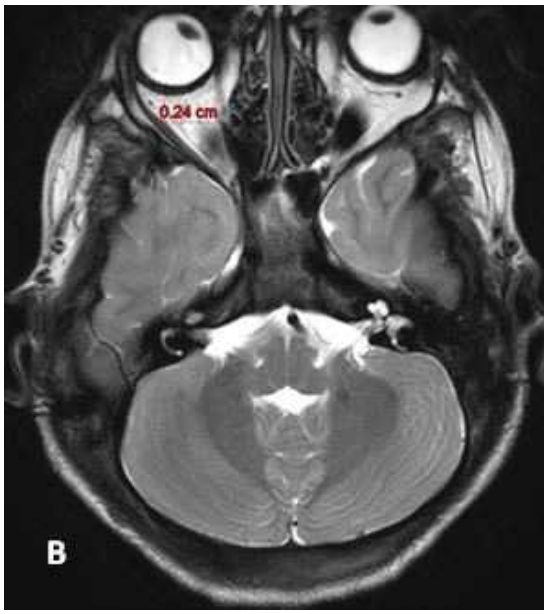

Figure 2. Axial T2WI in a healthy 13-year-old girl for comparison. Please note that bilateral well-shaped, normal-sized optic globes and normal sclera-choroidea-retinal thickness.

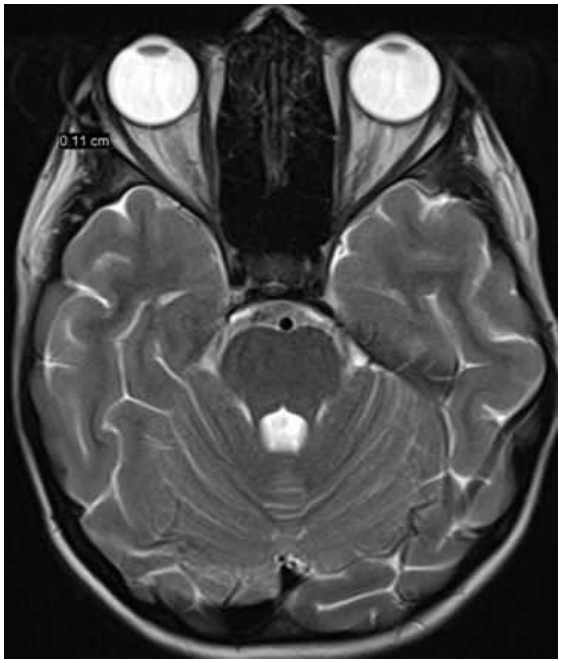

Table 1. Comparison of MPS Type-VI and healthy children in terms of globe volumes, sclera-choroidea-retinal thickness and optic nerve sheath diameter measurements

	Average values	Standard Deviation	%95 confidence interval (lower-upper limits	P value (Independent samples t test)
Globe volume (cm3) (MPS type VI)	11.2605	1.36962	(10.8225 - 11.6985)	<0.001*
Globe volume (cm3) (Healthy group)	13.1872	1.89778	(12.9198 - 13.4545)	<0.001*
Sclera-choroidea-retinal thickness(cm) (MPS type VI)	0.1853	0.07264	(0.1620 - 0.2085)	<0.001*
Sclera-choroidea-retinal thickness(cm)(Healthy group)	0.1461	0.04717	(0.1394 - 0.1527)	<0.001*
Optic nerve sheath diameter(cm) (MPS type VI)	0.5230	0.10950	(0.4880 - 0.5580)	0.648
Optic nerve sheath diameter(cm) (Healthy group)	0.5165	0.07573	(0.5058 - 0.5271)	0.648

Meme Radyolojisi

SS-107

MEME KANSERİ TEŞHİSİNDE KONTRASTLI SPEKTRAL MAMOGRAFİ VE MEME MRG'NİN TANIYA KATKISININ KARŞILAŞTIRILMASI

Kamber Göksu, Fatma Nur Soylu Boy, Ahmet Vural, Burcu Anıl, Hakkı Muammer Karakaş, Ahmet Günkan, Mehmet Burak Yıldız

Fatih Sultan Mehmet Eğitim ve Araştırma Hastanesi

Giriş ve Amaç: Meme kanseri tanısında standart yöntem olan mamografinin yoğun meme parankiminde duyarlılığının düştüğü bilinmektedir (1). Bu nedenle, zaman zaman duyarlılığı en yüksek olarak kendini ispatlamış bir yöntem olan dinamik kontrastlı meme MRG'ye başvurulmaktadır (2). Kontrastlı spektral mamografi (CESM), meme kanserinde tanıya katkı sağlamak amacıyla son yıllarda ortaya çıkan yöntemlerden biridir. MRG'ye göre daha kolay ulaşılabilir, düşük maliyetli ve kolay yorumlanabilir bir yöntem olması nedeniyle kullanımı artmaya başlamıştır (3). Bu çalışmanın amacı mamografide meme kanseri açısından şüpheli (BI-RADS 4 ve 5) olgularda CESM ve dinamik konrastlı meme MRG'nin, tanısal katkısını karşılaştırmalı olarak değerlendirmektir.

Gereç ve Yöntem: Kasım 2014 – Mayıs 2019 tarihleri içinde meme görüntülemede deneyimli iki radyoloğun ortak kanısı ile mamografide BI-RADS 4 ve 5 lezyon bulguları olan 123 olguya CESM ve meme MRG yapıldı, patoloji sonucu elde edilen 98 olgu çalışmaya dahil edildi. Lezyonlar kitle, mikrokalsifikasyon ve asimetrik yoğunluk olarak 3 kategoriye ayrıldı. BI-RADS lezyon sınıflaması baz alınarak tanımlanan lezyonlar benignite-malignite ayrımı açısından 1-6 arasında ordinal olarak skorlandı, 3 ve üzeri skorlar malign kabul edildi. İstatistiksel analizler için IBM SPSS Statistics 22 (IBM SPSS, Türkiye) programı kullanıldı. Parametrelerin normal dağılıma uygunluğu ShapiroWilks testi ile değerlendirilmiştir. Niceliksel verilerin karşılaştırılmasında ROC analizi yapıldı. Duyarlılık, özgüllük hesaplamalarında tanı tarama testlerinden faydalanıldı. Anlamlılık $p<0.05$ düzeyinde değerlendirildi. Bu çalışma için kurumumuzdan etik kurul onayı alındı(27/01/2015 tarih ve 2015/1 toplantısında komisyon üyelerince değerlendirilmiş olup, araştırmanın yürütülmesinde sakınca olmadığına karar verilmiştir).

Bulgular: Histopatolojik sonuçlara göre olguların %56'sı benign (n=56), %42'si malign (n=42) olarak değerlendirildi (Resim 1). Tüm lezyonlar birlikte değerlendirildiğinde CESM ve meme MRG için AUC değerleri sırasıyla 0,93 ve 0,94 olarak bulundu ($p<0.05$), (Resim 2). Lezyon tiplerine göre olguların %56'sı kitle, %18'i asimetrik yoğunluk ve %26'sı mikrokalsifikasyon, şeklindeydi. Lezyon tiplerine göre yapılan değerlendirme sonuçlarında da iki modalite arasında AUC açısından istatistiksel anlamlı farklılık izlenmedi. Skorlama sonuçlarına göre 3 ve üzeri skorlar (BI-RADS 4 ve üzeri) malign kabul edildiğinde sırasıyla CESM ve MRG için duyarlılık %95 ve %95, özgüllük %46 ve %50, pozitif kestirim değeri %57 ve %58, negatif kestirim değeri %92 ve %93, doğruluk %67 ve %69 olarak hesaplandı.

Tartışma ve Sonuç: Bu çalışmada mamografide tespit edilen BI-RADS 4 ve 5 lezyonlarda CESM ile meme MRG arasında tanıya katkı açısından anlamlı farklılığın olmadığı görülmüştür. Lezyonlar kitle, asimetrik yoğunluk ve mikrokalsifikasyon şeklinde ayrıldığında da AUC değerleri açısından her iki modalite arasında istatistiksel olarak anlamlı farklılık izlenmemiştir. Duyarlılık, özgüllük, pozitif ve negative kestirim değerleri ve doğruluk oranları da benzer sonuçlardadır. Bu çalışma bize meme kanseri açısından şüpheli lezyonların değerlendirilmesinde daha kolay ulaşılabilir, düşük maliyetli ve kolay yorumlanabilir bir yöntem olan CESM'nin meme MRG'ye alternatif bir yöntem olabileceğini göstermiştir.

Anahtar kelimeler: Mammografi, Manyetik Rezonans Görüntüleme, Meme Kanseri

Kaynaklar

Majid AS, de Paredes ES, Doherty RD, Sharma NR, Salvador X. Missed breast carcinoma: pitfalls and pearls. Radiographics. 2003 Jul-Aug;23:881-95. Review. PubMed PMID: 12853663.

2. Schell AM, Rosenkranz K, Lewis PJ. Role of breast MRI in the preoperative evaluation of patients with newly diagnosed breast cancer. AJR Am J Roentgenol. 2009 May;192(5):1438-44. doi: 10.2214/AJR.08.1551. PubMed PMID: 19380574.

3. Li L, Roth R, Germaine P, Ren S, Lee M, Hunter K, Tinney E, Liao L. Contrast-enhanced spectral mammography (CESM) versus breast magnetic resonance
imaging (MRI): A retrospective comparison in 66 breast lesions. Diagn Interv Imaging. 2017 Feb;98:113-123. doi: 10.1016/j.diii.2016.08.013. PubMed PMID: 27687829.

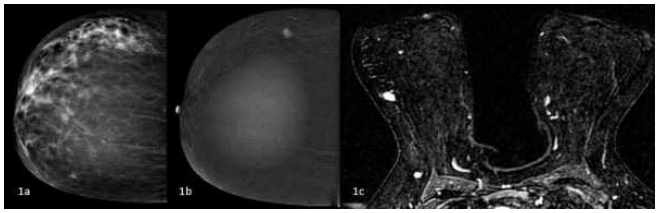

Resim 1. Sağ memede invazif duktal kanser tanılı 57 yaşında hasta. Dijital mamografide sağ meme cc grafide dış bölümde, düzensiz konturlu lezyon parankimden güçlükle ayırt edilebiliyor (1a), CESM'de lezyon belirgin kontrast tutulumu ile çevre parankimden net bir ş

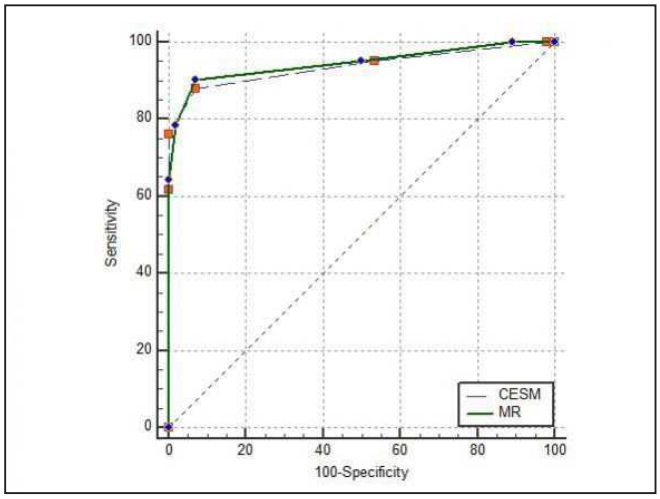

Şekil 1. CESM ve MR skorları için ROC eğrileri

Meme Radyolojisi

SS-108

MEME KORUYUCU CERRAHİDE İNTRAOPERATİF SPESİMEN TOMOZENTEZ CERRAHİ SINIR SAPTAMADA NE KADAR ETKİN?

Işıl Başara Akın[1], Gözde Tokatlı[1], Ece Akyol[1], Ali Balcı[1], Merih Güray Durak[2], Süleyman Özkan Aksoy[3], Pınar Balcı[1]

[1]Dokuz Eylül Üniversitesi Tıp Fakültesi Radyoloji AD
[2]Dokuz Eylül Üniversitesi Tıp Fakültesi Patoloji AD
[3]Dokuz Eylül Üniversitesi Tıp Fakültesi Genel Cerrahi AD

Giriş: Gelişmiş meme görüntüleme yöntemleri ve tarama programları sayesinde erken evre meme kanserinin tanı oranı artmıştır. Buna bağlı meme koruyucu cerrahi (MKC) rutin uygulama haline gelmiştir. Lokal rekürrens riski ve buna bağlı oluşan kötü prognozdan dolayı MKC'de en önemli amaç, malign kitlenin tümörsüz cerrahi sınırla çıkarılmasıdır(1). Ancak hala MKC'de cerrahi sınır negatiflik (CNS) oranların düşük olduğu ve reeksizyonun %20-60 arasında olduğu saptanmıştır(2). Spesimen mamografi (SMG) cerrahi sırasında tümörün cerrahi sınırlarının değerlendirildiği ve bu yolla cer-

rahın bilgilendirildiği standart tekniklerdendir(3). Ancak CSN'liği açısından SMG'nin duyarlılığı histopatolojiyle karşılaştırıldığında düşüktür(4). Güncel yöntemlerden dijital meme tomosentez ve dolayısıyla spesimen tomosentezin (STS), dijital mamografiye eklenmesi tanısal etkinliğin artmasını, yalancı pozitifliklerin azalmasını ve lezyon saptamada duyarlılık ve özgüllüğün artmasını sağlamıştır(5). Çalışmamızda, intraoperatif süreçte SMG'e eklenen STS'in, eksize edilen dokuda cerrahi sınırı değerlendirmede etkinliğinin ve SMG'e göre üstünlüğünün saptanması amaçlandı.

Gereç ve Yöntem: MKC uygulanmak için BIRADS 4-5, MG ve ultrasonografiyle telle işaretlemiş, SMG ve STS'de bulgu veren spesimenlerin görüntüleme bulguları 2 farklı gözlemci (Gözlemci (G)1; 6 yıl meme radyolojisi deneyimi, G2;1 yıl meme radyolojisi deneyimi) tarafından retrospektif olarak değerlendirildi. SMG ve STS'ler cerrahi sınır açısından değerlendirildi, değerlendirme sürecinde gözlemciler hitopatolojik sonuçtan habersizdi. Gözlemcilerin SMG ve STS bulguları, BIRADS sınıflaması ve histopatoloji (cerrahi sınır, tanı, mitoz, nükleer derece ve moleküler alt tip) açısından karşılaştırılmalı olarak değerlendirildi. Lezyonlar, kitle, kalsifikasyon ve asimetrik fibroglandüler doku olarak sınıflandırıldı. Ayrıca her iki gözlemci ve aynı gözlemcinin SMG-STS bulguları arasında uyumluluk analizi yapıldı. İstatistiksel analizde, SPSS V.16 ile Ki-Kare testi, uyumluluk Kappa (K) Analizi yapıldı. Her bir gözlemciye ait duyarlılık, özgüllük pozitif ve negatif öngörü (PÖD-NÖD) hesaplandı.

Bulgular: Mart 2017- Mart 2019 arasında telle işaretleme ve MKC uygulanan 173 hastadan, görüntülemeleri tam 89'u dahil edildi. SMG'de G1 82, G2 77, STS'de G1 89, G2 85 hasta değerlendirdi. G1'de SMG-STS bulguları arasında K 0,80 (mükemmel), G2'de SMG-STS bulguları arasında K 0,77 (iyi), SMG ve STS de gözlemciler arası K sırasıyla 0,48 ve 0,43 (ılımlı)'tü. Cerrahi sınır saptamada, G1'de SMG-STS bulguları, G2'de sadece STS'de istatistiksel anlamlıydı. Lezyon yönünden, kitlelerde her iki gözlemcide SMG-STS bulguları ve kalsifikasyonda G1'de SMG bulguları istatistikler açıdan anlamlıydı. Her iki gözlemciye ait SMG ve STS bulgularında, BIRADS sınıflaması ve histopatoloji açısından istatistiksel anlam yoktu. Gözlemcilerde sırasıyla SMG'de duyarlılık %45 ve %23, özgüllük %90 ve %74, PÖD %88 ve %70, NÖD %50 ve %42'tü. Sırasıyla STS'de duyarlılık %53 ve %43, özgüllük %90 ve %78, PÖD %87 ve %48, NÖD %61 ve %49'du(Tablo 1-4).

Sonuç: Meme TS'in, özellikle yoğun memede lezyon saptanmasında belirgin üstünlüğü vardır. Bu özellik spesimen değerlendirmede de önemli role sahiptir(5). Çalışmamızda STS'in cerrahi sınır değerlendirmede, SMG'ye üstünlük saptadığı gözlendi. MKC'de intraoperatif süreçte STS'in kullanılması, cerrahi sınırın optimal değerlendirmesinde buna bağlı cerrahi sürenin kısalmasını ve reeksizyon oranlarının azalmasını sağlar.

Anahtar kelimeler: Spesimen, spesimen mamografi, spesimen tomosentez

Kaynaklar

1. N. Houssami, P. Macaskill, M.L. Marinovich, J.M. Dixon, L. Irwig, M.E. Brennan, L.J. Solin, Meta-analysis of the impact of surgical margins on local recurrence in women with early-stage invasive breast cancer treated with breast-conserving therapy, Eur. J. Cancer 2010; 46:3219–3232.
2. C. Seretis, Significance of the resection margin and risk factors for close or positive resection margin in patients undergoing breast-conserving surgery (by Drs Gatek and Vrana), J. B.U.ON. 2013; 18:803–804.
3. C. Mazouni, R. Rouzier, C. Balleyguier, L. Sideris, F. Rochard, S. Delaloge, H. Marsiglia, M.C. Mathieu, M. Spielman, J.R. Garbay, Specimen radiography as predictor of resection margin status in non-palpable breast lesions, Clin. Radiol. 2006; 61:789–796.
4. J.M.P. Elizabeth, A. Rafferty, E. Liane Philpotts, P. Steven Poplack, H. Jules Sumkin,
F. Elkan Halpern, T. Loren Niklason, Assessing radiologist performance using combined digital mammography and Breast tomosynthesis compared with digital mammography alone: results of a multicenter, multireader trial, Radiology 2013 266.
5. Urano M, Shiraki N, Kawai T, Goto T, Endo Y, Yoshimoto N, Toyama T, Shibamoto Y. Digital mammography versus digital breast tomosynthesis for detection of breast cancer in the intraoperative specimen during breast-conserving surgery. Breast Cancer. 2016; 23:706-11.

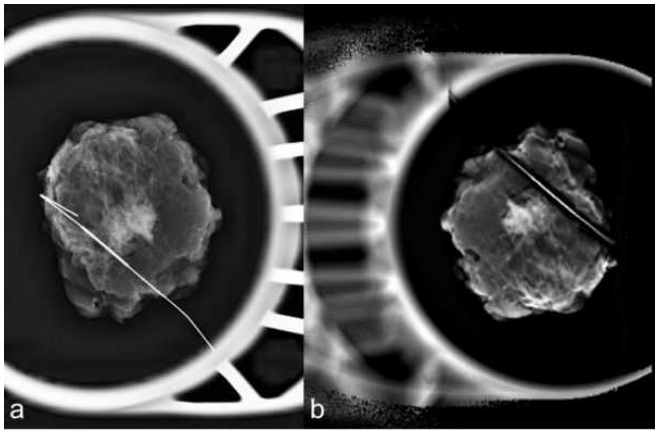

Resim 1. a. SMG b. STS; 78 yaşında, Luminal B müsinöz+invaziv duktal karsinom tanılı. Spesimen değerlendirmede hem SMG hem STS'de cerrahi sınır negatif olarak değerlendirildi. Histopatoloji değerlendirmede, cerrahi sınır pozitif olarak değerlendirildi.

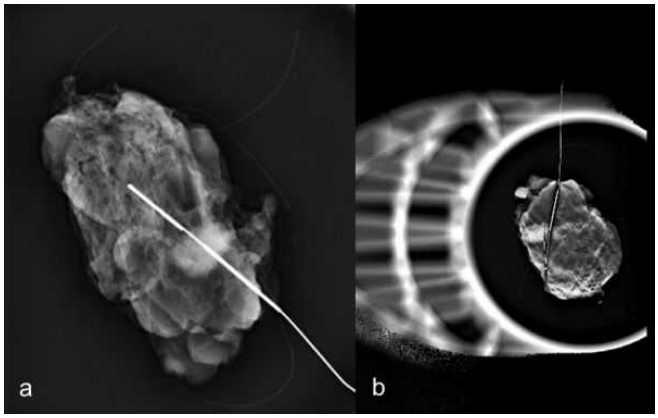

Resim 2. a. SMG b. STS; 69 yaşında, Luminal A invaziv duktal karsinom tanılı. Spesimen değerlendirmede SMG'de cerrahi sınır pozitif, STS'de cerrahi sınır pozitif olarak değerlendirildi. Histopatolojide, cerrahi sınır pozitif olarak değerlendirildi.

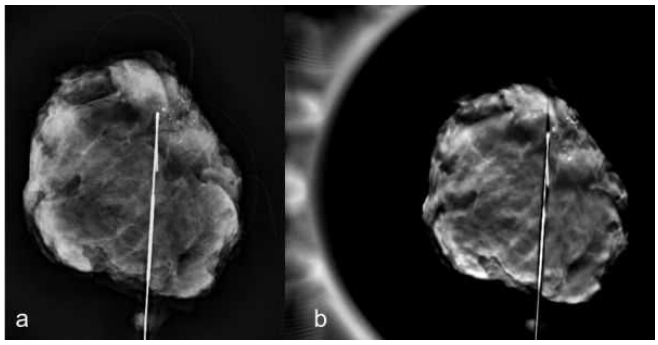

Resim 3. a. SMG b. STS; 54 yaşında, duktal karsinoma in situ tanılı. Spesimen değerlendirmede hem SMG hem STS'de cerrahi sınır pozitif olarak değerlendirildi. Histopatoloji değerlendirmede, cerrahi sınır pozitif olarak değerlendirildi.

Tablo 1. Gözlemci 1'de SMG'de saptanan Bulgular

	Cerrahi sınır negatif	Cerrahi sınır pozitif	Toplam
Patolojik cerrahi sınır negatif	23	3	26
Patolojik cerrahi sınır pozitif	28	28	56

Tablo 2. Gözlemci 1'de STS'de saptanan Bulgular

	Cerrahi sınır negatif	Cerrahi sınır pozitif	Toplam
Patolojik cerrahi sınır negatif	26	4	30
Patolojik cerrahi sınır pozitif	23	36	59

Tablo 3. Gözlemci 2'de SMG'de saptanan Bulgular:

	Cerrahi sınır negatif	Cerrahi sınır pozitif	Toplam
Patolojik cerrahi sınır negatif	19	8	27
Patolojik cerrahi sınır pozitif	29	23	51

Tablo 4. Gözlemci 2'de STS'de saptanan Bulgular:

	Cerrahi sınır negatif	Cerrahi sınır pozitif	Toplam
Patolojik cerrahi sınır negatif	21	8	29
Patolojik cerrahi sınır pozitif	27	29	56

Girişimsel Radyoloji

SS-109

A NOVEL TECHNİQUE İN THE TREATMENT OF LYMPHOCELES AFTER RENAL TRANSPLANTATİON C-ARM CONE BEAM CT-GUİDED PERCUTANEOUS EMBOLİZATİON OF LYMPHATİC LEAKAGE FOLLOWİNG LYMPHANGİOGRAPHY- LENFANJİYOGRAFİ SONRASI LENFATİK KAÇAĞIN BT EŞLİĞİNDE PERKÜTAN EMBOLİZASYONU

İsmail Okan Yıldırım[1], Turgut Pişkin[3], Ela Kaplan[1], Serkan Sevgi[1], Murat Doğan[3], Hülya Taşkapan[2], İdris Şahin[2], Kaya Saraç[1]

[1]İnönü Üniversitesi Turgut Özal Tıp Merkezi Radyoloji AD
[2]İnönü Üniversitesi Turgut Özal Tıp Merkezi Nefroloji AD
[3]İnönü Üniversitesi Turgut Özal Tıp Merkezi Genel Cerrahi AD

Amaç: Böbrek nakli sonrası lenfoseli olan hastalarda lenfatik kaçak bölgesinde C-kollu cone beam bilgisayarlı tomografi (CBBT) kullanılarak yapılan lenfanjiyografi işlemii sonrası perkütan embolizasyonun etkinliğini değerlendirmeyi amaçladık.

Yöntem: Temmuz 2014-Ağustos 2017 tarihleri arasında perkütan etanol skleroterapisine cevap vermeyen 13 hastaya böbrek nakli sonrası tekrarlayan lenfosel şikayeti için konservatif tedavi verildi. Hastaların yaş ortalaması 56.38 ± 9.91 (dağılım: 36-70) yıldı ve 9'u erkek, 4'ü kadındı. Tüm hastalara intranodal lenfanjiyografi yapıldı. C-kollu CBBT kılavuzluğunda perkütan embolizasyon, lenfatik kaçağı doğrulanmış hastalara yapıldı. Lenfatik kaçağı olmayan hastalara fibrin glue enjeksiyonu ve drenaj yapıldı.

Bulgular: Lenfanjiyografi sonrası 9 hastada lenfatik kaçak görüldü ve CBBT kılavuzluğunda perkütan N-bütil-2-siyanoakrilat (NBCA) embolizasyonu yapıldı. 8 hastada lenfatik drenajın hacmi 10 cc'nin altına düştü. Embolizasyona cevap vermeyen bir hasta perkütan drenaj ve fibrin glue enjeksiyonundan sonra cerrahi olarak tedavi edildi. Lenfanjiyografi sonrası 4 hastada lenfatik kaçak görülmedi. Bunlardan 3 hastada lenfanjiyografiyi takiben lenfatik drenaj miktarında azalma olduğu gözlendi. Dört hastaya perkütan drenaj ve fibrin glue enjeksiyonu yapıldı. Bir hasta tedaviye cevap vermedi ve cerrahi olarak tedavi edildi. Lenfanjiyografi ve embolizasyon öncesi ve sonrasında, lenfatik drenaj hacmi sırasıyla 113,07 ± 21,75 ml ve 53,84 ± 30,96 ml idi ve işlem sonrası istatistiksel olarak anlamlı bir azalma tespit edildi (P <0.005).

Sonuç: Lenfanjiyografi ve CBBT kılavuzluğunda perkütan embolizasyon prosedürleri, tedaviye dirençli lenfoseli olan hastalar için etkili bir tedavi yöntemi olabilir.

Etik kurul karar sayısı: 2018/2-3

Anahtar kelimeler: Lymphography, Kidney Transplantation, Lymphocele

Kaynaklar

1-Nghiem DD, Beckman I. Intraperitoneal catheter drainage of lymphocele: an outpatient procedure. Transpl Int. 2005;18(6):721-723.
2-Doehn C, Fornara P, Fricke L, Jocham D. Laparoscopic fenestration of posttransplant lymphoceles. Surg Endosc. 2002;16(4):690-695.
3- Duepree HJ, Fornara P, Lewejohann JC, Hoyer J, Bruch HP, Schiedeck TH. Laparoscopic treatment of lymphoceles in patients after renal transplantation. Clin Transplant. 2001;15(6):375-379.
4-Hsu TH, Gill IS, Grune MT, et al. Laparoscopic lymphocelectomy: a multiinstitutional analysis. J Urol. 2000;163(4):1096-1098;
5-Fuller TF, Kang SM, Hirose R, Feng S, Stock PG, Freise CE. Management of lymphoceles after renal transplantation: laparoscopic versus open drainage. J Urol. 2003;169(6):2022-2025.
6-Kim JK, Jeong YY, Kim YH, Kim YC, Kang HK, Choi HS. Postoperative pelvic lymphocele: treatment with simple catheter drainage. Radiology. 1999;212:390–394
7-Zuckerman DA, Yeager TD. Percutaneous ethanol sclerotherapy of postoperative lymphoceles. AJR Am J Roentgenol. 1997;169(2):433–437
8-Chandrasekaran D, Meyyappan RM, Rajaraman T. Instillation of povidone iodine to treat and prevent lymphocele after renal transplantation. BJU Int. 2003;91(3):296.
9-Langer RM, Kahan BD. Incidence, therapy, and consequences of lymphocele after sirolimus-cyclosporin-prednisone immunosuppression in renal transplant recipients. Transplantation. 2002;74(6):804–808.

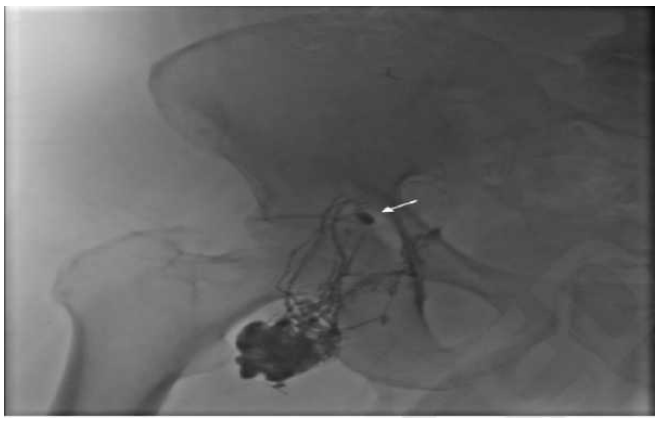

Resim 1. 52 yaşındaki bir postrenal nakil hastasında bir inguinal lenf düğümünden intranodal lenfanografiyi takiben ilk lipiodolün lenfatik damarlardan (düz ok) ekstravazasyon bölgesini gösteren floroskopik bir görüntü.

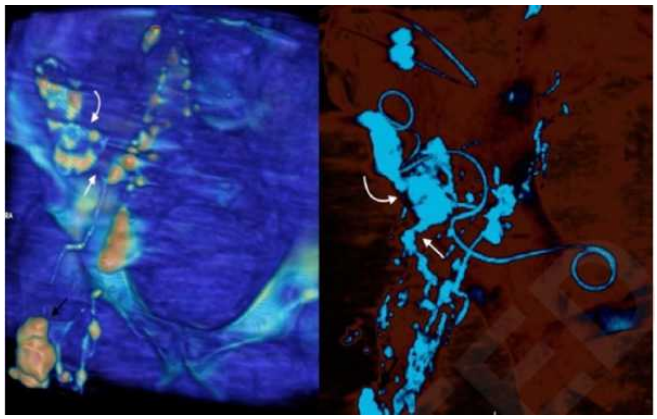

Resim 2. İntranodal lenfanyografiyi takiben renal nakil sonrası 43 ve 56 yaşlarında üç boyutlu renkli rekonstrüksiyon görüntüleri. Düz beyaz oklar lenfatik sızıntının yerini gösterir. Eğri oklar, lenfosel boşluğunu gösterir. Lenf düğümleri siyah oklarla gösterildi

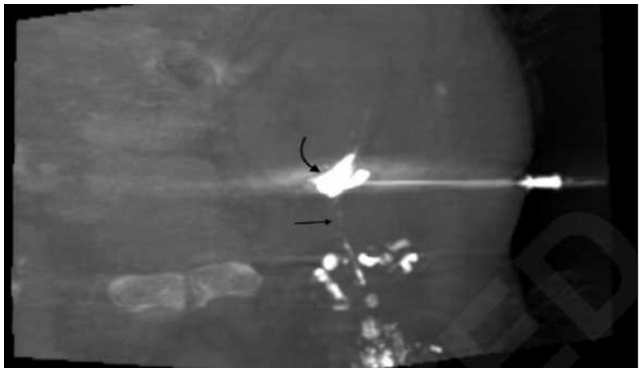

Resim 3. Aynı hastada nakledilen böbreğin alt kutbundaki lenfatik sızıntıya ait hiperdens lipiodol ekstravazasyonunu gösteren görüntü (eğri ok). Lenfatik damarlar açıkça tanımlanmıştır (düz ok). C kolu CBCT rehberliğinde lenfatik sızıntı yerine 18G iğnesi yerleşti

Tablo 1. Hastalar, lezyonlar ve prosedürlerle ilgili özellikler

Hasta	Yaş	Cinsiyet	Etanol skleroterapini öncesi lenfosel miktarı	Etanol Skleroterapini Sonrası Ortalama Günlük Lenfatik Drenaj Miktarı(ml)(5 günlük)	Lenfanjiografide lenfatik sızıntı	Lenfatik drenaj miktarı ve Cone Beam BT ve lenfanjiografi sonrası azalma	Ek Tedaviler	Tedavi Süresi(Gün)
1	64	E	7x6	150	+	50(%66)	-	2
2	52	K	12X5	130	+	30(%77)	-	2
3	43	E	6X9	100	+	30(%70)	-	2
4	70	K	9X8	130	-	70(%38)	Fibrin glu enjeksiyonu	14
5	36	E	8X7	90	-	60(%33)	Fibrin glue enjeksiyonu	11
6	56	K	7X6	80	+	20(%75)	-	2
7	60	K	8X6	100	+	40(%60)	-	3
8	48	E	5X22	120	-	130(%0)	fibrin glue enjeksiyonu	-
9	58	E	8X8	100	+	50(%50)	-	3
10	66	E	9X7	110	+	100(%0)	Lenfanjiografi ve fibrin glue enjeksiyonu	15
11	68	E	8X6	90	-	50(%44)	Fibrin glue enjeksiyonu	12
12	58	E	12X6	130	+	40(%69)	-	2
13	54	E	9X8	140	+	30(%78)	-	2

Girişimsel Radyoloji

SS-110

AKUT NONVARİKÖZ ÜST VE ALT GASTROİNTESTİNAL SİSTEM KANAMALARINDA ENDOVASKÜLER EMBOLİZASYON TEDAVİSİNİN ETKİNLİĞİ

Mehmet Şeker, İrem İşlek, Cengiz Erol

Medipol Üniversitesi Hastanesi Radyoloji AD

Giriş: Akut gastrointestinal sistem (GİS) kanaması hayatı tehdit eden yaygın bir durumdur. Tanı ve tedavi yöntemlerindeki gelişmelere rağmen, akut GİS kanamasının % 4 ile %10 arasında değişen mortalite oranları vardır ve morbidite ve mortaliteyi önlemek için hızlı tanı ve tedavi gerekmektedir (makale 6 [1,2]). GİS kanamaları geleneksel olarak kanama kaynağının anatomik yerine göre sınıflandırılmaktadır. Treitz ligamanının proksimalinden (özofagus, mide ve duodenum) kaynaklanan kanamalar üst GİS kanaması ve Treitz ligamanının distalinden (jejunum, ileyum, kolon ve anal kanal) kaynaklanan kanamalar ise alt GİS kanaması olarak isimlendirilmektedir. Kanama kaynağının lokalizasyonu tanısal ve terapötik yaklaşımı belirlediği için bu ayrım anahtar bir role sahiptir (makale 6 ve makale 7).

Akut GİS kanamalarının % 80-90'nını üst GİS kanamaları oluşturmaktadır (makale 1) Akut üst GİS kanamalarının en sık nedenleri peptik ülserler (% 55) ve özofagus varisleridir (% 14). Diğer sık sebebler ise anjiyodisplaziler, Mallory-Weiss sendromu ve maligniteleridir (makale1 [2]). Alt GİS kanamalarının çoğunluğu (% 80) kolon segmentlerinden, en sık da çıkan kolon ve transvers kolondan kaynaklanır. Alt GİS kanamalarının en sık sebebi kolonik divertikülozistir ve insidansı yaş ile beraber artar. Diğer nedenler ise enflamatuvar barsak hstalıkları, iskemik kolitler, neoplaziler, anjiyodisplaziler ve vasküler malformasyonlardır. (makale 7 ve (13,14,18)).

Akut GİS kanamaların büyük çoğunluğu kendiliğinden düzelir. Geri kalanların birçoğu ise medikal tedavi ve-veya endoskopik yöntemlerle başarı ile tedavi edilebilmektedir (makale7 (1)). Medikal veya endoskopik tedaviye dirençli kanamalarda ise geleneksel olarak cerrahi tedavi gerekmektedir. Ancak cerrahi tedavinin, özellikle eşlik eden morbiditeleri olan bu gibi hastalarda, morbidite ve mortalite oranları yüksektir (makale 8). Radyolojinin rolü işte bu hastalarda özellikle önem kazanmaktadır ve acil ve etkili tanısal ve terapötik faydalar sunmaktadır. Transkateter arteryel embolizasyon (TAE), akut GİS kanamaların tedavisinde alternatif ve umut verici bir yöntem olarak uygulanmaya başlamıştır. TAE, kanamanın durdurulması amacıyla, anjiyografi eşliğinde, kateter aracığıyla kanayan damara çeşitli materyallerin enjeksiyonu ile gerçekleştirilir. Bu şekilde, kanayan damardaki kan akımının azaltılarak perfüzyon basıncının düşürülmesiyle kanama lokalizasyonunda pıhtı oluşumun gerçekleşmesi ile hemostaz sağlanmaya çalışılır (makale6)

TAE, erken dönemlerde vazopressin infüzyonu ile yapılmaktaydı. Ancak yüksek kanama ve komplikasyon oranları vazopressin kullanımını kısıtlamaktaydı (makale8 [6]). Bununla birlikte, kateter teknolojisindeki gelişmeler, geçici veya kalıcı bir etkiye sahip olan sıvı (örnek; N-bütil siyanoakrilat, etilenvinil alkol (oniks) ve mikropartiküller) veya koyil gibi katı embolizan ajanlarının ve embolizasyon tekniklerinin geliştirilmesi, akut GİS kanaması tedavisinde TAE başarısını arttırmıştır (makale8 makale 6). Günümüzde TAE, yüksek başarı ve özellikle cerrahiye göre göreceli düşük morbidite ve mortalite oranları ile özellikle medikal ve endoskopik tedaviye dirençli akut GİS kanaması olan hastalarda tercih edilen bir tedavi yaklaşımı haline gelmiştir (makale8).

Biz bu çalışmamızda, merkezimize akut nonvariköz üst ve alt GİS kanaması nedeniyle başvuran ve TAE uygulanan hastalarda, yöntemin teknik ve klinik başarısı, komplikasyon, morbidite ve mortalite oranlarını ve bu oranları etkileyen muhtemel sebebleri inceleyerek, TAE'nin akut GİS kanaması tedavisindeki önemini belirlemeyi amaçlıyoruz.

Gereç ve Yöntem: Radyolojik bilgi sistemi ve elektronik tıbbi kayıtlar kullanılarak 2013-2019 yılları arasında akut nonvariköz GİS kanaması nedeniyle merkezimizde yapılan TAE işlemleri retrospektif olarak incelenmiştir.

Verilerin Toplanması ve Hastalar: Gastrointestinal kanama', 'nonvariköz', 'anjiyografi' ve 'transkateter arteryel embolizasyon' anahtar kelimeleri kullanılarak akut GİS kanaması nedeniyle TAE yapılan hastalar tespit edildi. Özofagus varislerine bağlı kanaması olan hastalar ile işlem öncesi ve sonrası klinik takipleri eksik olan hastalar dışarıda bırakıldıktan sonra akut nonvariköz üst GİS ve alt GİS kanaması nedeniyle TAE uygulanan 23 hasta çalışmaya dahil edildi.

Hastaların demografik bilgileri, hastaneye başvuru semptomları, kanama nedenleri, kanama lokalizasyonu, kullanılan embolizan ajanlar, tedavinin teknik ve klinik başarısı, işlem sırasında ve sonrasında gelişen komplikasyonlar, erken kanama oranları ve 30 günlük mortalite oranları incelendi.

Terminoloji: Terapötik embolizasyon, kateter anjiyografide aktif kontrast madde ekstravazyonu varlığı ile tespit edilen kanayan arterin embolizasyonunu ifade etmek için kullanıldı. Profilaktik embolizasyon ise, kateter anjiyografide aktif kanamanın izlenmediği hastalarda, anjiyografi öncesi endoskopik veya cerrahi girişimlere göre varsayılan kanama bölgelerinin embolizasyonunu tanımlamak için kullanıldı (makale 10).

Embolizasyon sonrasında, kanayan arter ve dallarında veya kanadığı varsayılan arteriyel bölgelerde (profilaktik embolizasyon durumunda), anjiyografide kontrast madde ekstravazasyonunun olmaması teknik başarı olarak tanımlandı. Klinik başarı ise, teknik olarak başarılı bir embolizasyon sonrasında, akut GİS kanamasına ait belirti ve bulguların olmaması ve embolizasyonun ilk 4 haftasında yeni bir müdahale gerektirmemesi olarak tanımlandı (makale 10).

Anjiyografi: Hasta steril olarak örtüldükten ve işlem alanı temizlendikten sonra, ponksiyon yerine lokal anestezi (%1'lik Xylonest) uygulandı. Ortak femoral arter ponksiyonu yapıldıktan sonra 5-6F introduser kılıf yerleştirildi (Cordis, Teruma). Tüm hastalara, trombozu önlemek için intra-arteriyel heparin (maksimum 1000IU) uygulandı.

Tüm işlemlerde tanısal anjiyografi için Cobra ve SOS2 kateterleri ve süperselektif mikrokateterizasyon için, REBAR-18 (ev3 / Covidien (Irvine, California, ABD) kateterleri kullanılmıştı. Tüm hastalarda kanama bölgesinin tespiti için, çölyak trunkus, süperiyor mezenterik arter ve inferiyor mezenterik arter enjeksiyonları yapılmıştı. İşlemlerde 5-7 ml/sn akış hızında, 30–40 mL noniyonik kontrast madde (iohexol 350 mgI/mL, Omnipaque, Opakim Tıbbi Ürünler, İstanbul, Türkiye) kullanılmıştı. Görüntüler dijital substraksiyon tekniği ile elde edilmişti.

Enjeksiyonlar sonrasında kanama yeri tespit edildikten sonra, çevreleyen sağlıklı dokuyu kollateral hasardan korumak için, mikrokateter, kanama kaynağına mümkün olduğunca yakın şekilde yerleştirildi ve embolizasyon gerçekleştirildi. Anjiyografide aktif kanamaya ait bulgu saptanmadığı durumlarda varsayılan kanama odağına embolizasyon yapıldı.

Embolizasyon tamamlandıktan sonra işlem başarısının değerlendirilmesi için tekrar anjiyografi yapıldı. Kanayan arter ve dallarında

veya kanadığı varsayılan arteriyel bölgelerde kontrast madde ekstravazasyonunun olmadığı durumlarda işleme son verildi. İşlem sonrası hastalar refere edildikleri kliniklerde takip edildi.

Bulgular: Çalışmaya dahil edilen 23 hastanın 4 tanesi kadın ve 19 tanesi erkek hasta idi ve hastaların ortalama yaşı 59.6 idi (SD, 18.88; aralık, 18-89 yaş). Bu hastalarda en sık başvuru şikayetleri, melena ve hematokezya idi (sırasıyla % 44 ve %21.7). 3 hastanın ise herhangi bir yakınması olmadan hastaneye başvurduğu öğrenilmişti.

Hastaların 18 tanesinde üst GİS kanama ve 5 tanesinde alt GİS kanama tespit edilmişti. Akut üst GİS kanaması olan hastalarda en sık altta yatan sebeb maligniteler (% 50) ve alt GİS kanaması olan hastalarda en sık sebeb ise maligniteler ve rektal ülser idi (her ikisi için % 40).

Teknik başarı oranı % 96 idi (üst ve alt GİS kanamasında sırasıyla % 94 ve %100). Sadece bir hastada embolizasyon teknik nedenlerle gerçekleştirilemedi. Bu hastada üst GİS kanaması vardı ve gastroduodenal arterin süperiyor pankreatikoduodenal dalında psödoanevrizma tespit edilmişti. Embolizasyonun başarısız olduğu bu hasta, kanayan damar işaretlendikten sonra, cerrahi kliniğine refere edildi ve başarı ile tedavi edildi.

Embolizasyon yapılan 22 hastanın 16 tanesine terapötik embolizasyon ve 6 tanesine profilaktik embolizasyon uygulanmıştı. Embolizasyon yapılan ve üst GİS kanaması olan 17 hastanın 11 tanesine terapötik embolizasyon, 6 tanesine ise profilaktik embolizasyon yapılmıştı. Alt GİS kanaması olan hastaların hepsi terapötik embolizasyon ile tedavi edilmişti.

Üst GİS kanaması olan hastalarda en sık kanayan damarlar sağ hepatik arter ve gastroduodenal arter (sırasıyla % 22 ve % 17) ve alt GİS kanamasında ise en sık kanayan damar süperiyor mezenterik arterin jejunal dalıydı (% 40).

İşlem sırasında komplikasyon saptanmadı.

Bir aylık klinik takiplerde embolizasyon yapılan 22 hastanın 3 tanesinde erken tekrar kanama izlenmişti ve bütün işlemlerde erken tekrar kanama oranı %13.6 olarak hesaplandı. Bu 3 hastaların 2 tanesinde üst GİS ve 1 tanesinde alt GİS kanaması nedeniyle işlem yapılmıştı (üst ve alt GİS kanaması için erken tekrar kanama oranı sırasıyla; % 11.7 ve % 20). Üst GİS kanaması nedeniyle işlem yapılan ve erken kanama izlenen 2 hastada da maligniteler altta yatan patolojilerdi ve birinde işlem yapılan damardan, diğerinde ise farklı bir bölgeden kaynaklanan kanama saptanmıştı. Bu iki hastada da medikal tedavi ile hemostaz sağlanmıştı. Alt GİS kanaması nedeniyle işlem yapılan ve erken kanama izlenen hastada rektal ülser vardı ve cerrahi ile tedavi sağlanmıştı.

Terapötik ve profilaktik embolizasyon yapılan hastalarda erken kanama oranı ise sırasıyla % 6.25 ve % 33 olarak tespit edildi.

Bütün hastalarda tedavinin klinik başarı oranı % 83 (19/23) idi. 30 günlük mortalite oranı ise %17.4 olarak belirlendi.

Hastaların vasküler anatomisi göz önünde bulundurularak embolizasyon için coil (Axium, Stryker, 2-4 mm), mikropartikül (200-500 μ), mikrosfer (300-500μ), polivinil alkol gibi partiküllü ve glue (Histoacry/Braun), oniks gibi likit embolik ajanlar kullanıldı.

Tartışma: Akut GİS kanamalar doğru ve hızlı tanı ve tedavi gerektiren yaygın bir durumdur ve birçoğu medikal tedavi ve endoskopik prosedürler ile tedavi edilmektedir (Makale 1). Son yıllardaki gelişmeler ile beraber, hastaların % 75-90' ında hemostaz endoskopik prosedürler ile başarı ile sağlanabilmektedir. Ayrıca endoskopik prosedürlerde %15'ten daha düşük tekrar kanama oranları ile bildirilmiştir (makale 1 ve [12]). Yüksek teknik ve klinik başarı oranları ile endoskopik yöntemler, yüksek mortalite oranları olan cerrahinin yerini büyük oranda almıştır (makale 1). Ancak bir grup hastada hala endoskopik prosedürler ile tedavi sağlanamamaktadır. Bu hastalarda geleneksel olarak cerrahi uygulanmaktadır. Bununla beraber tedaviye dirençli bu hastalarda, cerrahi tedavinin % 20 ila % 40 arasında bildirilen yüksek mortalite oranları vardır (makale 1[13]). 1965'te klinik olarak ilk kez tanıtıldığından beri, TAE, tıbbi tedavi ve-veya endoskopik yöntemlere dirençli üst ve alt GİS kanaması olan hastalarda cerrahiye alternatif bir tedavi seçeneği haline gelmiştir (Makale 8).

TAE, barsak canlılığını korurken kanama kaynağına kan akışını keserek kanamanın durdurmanın etkili bir yoludur. Embolizasyon tedavisinde, kanayan bölgedeki arteryel akım selektif olarak azaltılırken barsağın beslenmesini sağlayan geniş kollateral akım kesilmemelidir. Böylece hemostazın sağlanması için arteryel akım yeterince azaltılırken tam devaskülarizasyon önlenmiş olur. Koaksiyel kateter sistemlerinin ve tekniklerinin gelişmesi ve embolizasyon için kullanılan ajanların çeşitliliği, çok seçici ve kesin embolizasyon yapabilme şansını vermiştir. Ayrıca bu gelişmeler her ne kadar barsak iskemisi ve-veya enfarktı riskini tamamen ortadan kaldırmasa da, belirli prensipler gözetildiği takdirde, bu komplikasyonların görülme sıklığını azaltmıştır (makale 13]).

Son zamanlarda yapılan bir çok çalışmada, akut GİS kanamasında TAE'nin, cerrahi tedavi ile karşılaştırıldığında eşit derecede etkili olduğunu kanıtlanmıştır. Ek olarak yine cerrahi ile karşılaştırıldığında işlem sonrası mortalite oranlarının TAE için daha düşük olduğu ortaya konmuştur. Cerrahiyle karşılaştırıldığında daha az invazif bir prosedür olmasının yanı sıra, TAE'nin bir diğer önemli avantajı çoğu durumda genel anestezi gerektirmemesidir. Dahası, TAE'nin başarısız bir ameliyattan sonra veya daha önce başarısız olan bir TAE'den sonra bile etkili olduğunu göstermiştir. Bu nedenle, genel olarak, akut GİS kanamalarındaki cerrahi işlemlerin oranı günümüzde önemli ölçüde azalmıştır ve TAE, endoskpoik ve medikal tedaviye dirençli olan akut GİS kanamalarının tedavisinde tercih edilen yöntem olarak kabul edilmektedir MAKALE 1([17-20-21].

Anjiyografinin ana prosedürel avantajlarından bir tanesi de, terapötik avantajlarının yanında tanısal yarar da sağlamasıdır. Günümüzde akut GİS kanaması tanısında kullanılan sintigrafi ve multi-detektör bilgisayarlı tomografi (MDBT) anjiyografi gibi çok hassas görüntüleme yöntemleri bulunmasına ragmen bu tanı yöntemleri ile saptanmayan kanamalar vardır ve anjiyografi ile bu vakalar da saptanabilir. Bu şekilde tanı alan kanamalar işlem sırasında aynı zamanda embolize edilerek tedavi edilebilir. Bizim retrospektif çalışmamızda bu avantajı desteklemektedir. Çalışmamıza alınan 23 hastanın 16 tanesinde işlem öncesi MDBT anjiyografi yapılmıştı. Bu 16 hastanın 5 tanesinde MDBT anjiyografide kanama saptanmadığı halde kateter anjiyografide kanama odağı saptanmış ve eş zamanlı olarak tedavi edilmişti.

Bizim retrospektif bu çalışmamızda ortaya çıkan, yüksek teknik ve klinik oranları ile düşük komplikasyon ve mortalite oranları, TAE'nin akut üst ve alt GİS kanaması tedavisindeki etkinliğini desteklemektedir. Yapılan farklı çalışmalarda üst ve alt GİS kanama tedavisinde TAE'nin teknik başarı oranları sırasıyla %62 ile %100 ve %73 ile %93 arasında değişmektedir (makale 10, makale 11, makale 12, makale 8). Bizim çalışmamızda üst ve alt GİS kanamasında bu oranlar sırasıyla % 94 ve %100 olarak hesaplanmıştır. Sadece üst GİS kanaması olan bir hastada embolizasyon teknik nedenlerle gerçekleştirilememiştir. Bu hasta, kanayan damar işaretlendikten sonra, cerrahi kliniğine refere edilip başarı ile tedavi edilmiştir.

Akut üst ve alt GİS kanamaları tedavisinde işlem sonrası yeniden kanama TAE'nun klinik başarısını etkileyen en önemli faktördür (makale 11). Yapılan çalışmalarda üst GİS kanamalarında, alt GİS kanamalarına göre daha yüksek oranlar bildirilmekte olup üst GİS kanamalarında erken kanama oranları % 9 ila % 66 arasında ve alt GİS kanamalarında % 9 ila % 52 arasında bildirilmiştir (makale8 ve makale 8 (18 ve 24). Bizim çalışmamızda ki oranlar literatür ile kısmen benzer olup bir aylık klinik takiplerde bütün işlemlerde erken tekrar kanama oranı %13.6 idi (üst ve alt GİS kanaması için sırasıyla, % 11.7 ve % 20). Literatürden farklı olarak bizim çalışmamızda alt GİS kanaması olan hastalarda daha yüksek erken kanama oranları izlenmiştir. Bu farklılığın çalışmaya dahil edilen alt GİS kanaması olan hasta sayısının azlığına bağlı olduğu düşünülmüştür.

Literatürde yayınlanan bir çalışmada terapötik embolizasyon uygulanan hastalara karşı profilaktik embolizasyon uygulanan hastalarda erken tekrar kanama oranlarında (% 23 -% 24) anlamlı fark bulunamamıştır (Makale 8). Diğer bazı yayınlarda da benzer bulgular raporlanmıştır (makale 8 [23, 24]) ve profilaktik embolizasyonun kullanımını önerilmiştir. Çalışmamızda bu oran terapötik embolizasyonda %6.25 ve profilaktik embolizasyonda %33 idi. Literatür ile çalışmamız arasındaki farklılık muhtemelen profilaktik embolizasyon yapılan hasta sayısının azlığına bağlıdır.

Çalışmamızda 30 günlük mortalite oranı %17.4 idi. Bu hastaların hepsinde altta yatan patolojiler malignitelerdi ve bu hastalar mortalite sebeleri teknik başarısızlık veya tekrar kanama değildi. Literatürde de benzer oranlar raporlanmış olup tekrar kanaması, koagülopatisi ve malignitesi olan hastalarda artan mortalite oranları bildirilmiştir (makale 8).

Özet olarak, terapötik ve profilaktik TAE yüksek teknik ve klinik başarı oranları ve düşük komplikasyon oranı ile akut GİS kanaması tedavisinde güvenli ve etkili bir yöntemdir. Özellikle endoskopik lokalizasyon ile yönlendirildiğinde profilaktik embolizasyon da, terapötik embolizasyon ile benzer başarı oranlarına sahiptir.

Anahtar kelimeler: nonvariköz, gastrointestinal kanama, embolizasyon, anjiyografi

Referanslar

Makale 6. Ramaswamy RS, Choi HW, Mouser HC, et al. Role of interventional radiology in the management of acute gastrointestinal bleeding. World J Radiol 2014; 6: 82–92.
Makale 6 (1). Manning-Dimmitt LL, Dimmitt SG, Wilson GR. Diagnosis of gastrointestinal bleeding in adults. Am Fam Physician 2005; 71: 1339-1346
Makale 6 (2). Longstreth GF. Epidemiology and outcome of patients hospitalized with acute lower gastrointestinal hemorrhage: a population-based study. Am J Gastroenterol 1997; 92: 419-424
Makale 6
Makale7. Walker, TG. Acute Gastrointestinal Hemorrhage. Tech Vasc Interv Radiol 2009, Volume 12, Issue 2, 80 – 91. https://doi.org/10.1053/j.tvir.2009.08.002.
Makale 1. Heining-Kruz S, Finkenzeller T, Schreyer A, et al. Transcatheter arterial embolisation in upper gastrointestinal bleeding in a sample of 29 patients in a gastrointestinal referral center in Germany. Z Gastroenterol 2015;53:1071–9. https://doi: 10.1055/s-0034-1399472.
Makale1(2). Ell C, Hagenmueller F, Schmitt W et al. Multicenter prospective study of the current status of treatment for bleeding ulcer in Germany. Dtsch Med Wochenschr 2005;20: 3–9. https://doi: 10.1055/s-2007-1024090
Makale 7.
makale 7(13). Bloomfeld RS, Smith TP, Schneider AM, et al. Provocative angiography in patients with gastrointestinal hemorrhage of obscure origin. Am J Gastroenterol 95:2807-2812, 2000. https://doi: 10.1111/j.1572-0241.2000.03191.x.
makale 7(14). Ryan MJ, Key SM, Dumbleton SA, et al. Nonlocalized lower gastrointestinal bleeding: Provocative bleeding studies with intra-arterial tPA, heparin, and tolazoline. J Vasc Interv Radiol 12:1273-1277, 2001. https://doi: 10.1016/s1051-0443(07)61551-6
makale 7(18). Bandi R, Shetty PC, Sharma RP, et al. Superselective arterial embolization for the treatment of lower gastrointestinal hemorrhage. J Vasc Interv Radiol 2001; 12: 1399–1405. https://doi: 10.1016/s1051-0443(07)61697-2
makale 7(1). Welch CE, Hedberg S. Gastrointestinal hemorrhage. I. General considerations of diagnosis and therapy. Adv Surg 7:95-148, 1973.
Makale 8. Yap F Y, Omene B O, Patel M N et al.Transcatheter embolotherapy for gastrointestinal bleeding: a single center review of safety, efficacy, and clinical outcomes. Dig Dis Sci. 2013;58:1976–1984. https://doi: 10.1007/s10620-012-2547-z.
Makale 6
Makale 8(6). Darcy M. Treatment of lower gastrointestinal bleeding: vasopressin infusion versus embolization. J Vasc Interv Radiol. 2003; 14:535–543. https://doi.org/10.1097/01.RVI.0000064862.65229.8A.
Makale 8
Makale 6
Makale 8
Makale 10. Angle JF, Siddiqi NH, Wallace MJ, Kundu S, Stokes L, Wojak JC, et al. Quality improvement guidelines for percutaneous transcatheter embolization: Society of Interventional Radiology Standards of Practice CommitteE. J Vasc Interv Radiol 2010;21;1479-86. https://doi.org/10.1016/j.jvir.2010.06.014
Makale 1(12) AngD,TeoEK,TanAetal.Acomparisonofsurgeryversustracscatheter angiographic embolization in the treatment of non-variceal upper gastrointenstinal bleeding uncontrolled by endoscopy. Eur J Gastroenterol Hepatol 2012; 24: 929 – 938
Makale 1(13) Defreyne L, Vanlangenhove P, De Vos M et al. Embolization as a first approach with endoscopically unmanageable acute nonvariceal gastrointestinal hemorrhage. Radiology 2001; 218: 739 – 748
Makale 1(17) Eriksson LG, Ljungdahl M, Sundbom M et al. Transcatheter arterial em- bolization versus surgery in the treatment of upper gastrointestinal bleeding after therapeutic endoscopy failure. J Vasc Interv Radiol 2008; 19: 1413 – 1418
Makale 1(20) Zuckermann DA, Bocchini TP, Birnbaum EH. Massive hemorrhage in the lower gastrointestinal tracts in adults: diagnostic imaging and intervention. Am JRoentgenol 1993; 161: 703 – 711
Makale 1(21) Toyoda H, Nakano S, Takeda I et al. Transcatheter arterial embolization for massive bleeding from duodenal ulcers not controlled by endoscopic hemostasis. Endoscopy 1995; 27: 304 – 307
Makale 10
Makale 8(18) Loffroy R, Rao P, Ota S, De Lin M, Kwak BK, Geschwind JF. Embolization of acute nonvariceal upper gastrointestinal hemorrhage resistant to endoscopic treatment: results and predictors of recurrent bleeding. Cardiovasc Intervent Radiol. 2010;33:1088–1100.
Makale 8(24) Padia SA, Geisinger MA, Newman JS, Pierce G, Obuchowski NA, Sands MJ. Effectiveness of coil embolization in angio- graphically detectable versus non-detectable sources of upper gastrointestinal hemorrhage. J Vasc Interv Radiol. 2009;20: 461–466.
Makale 8(23) Arrayeh E, Fidelman N, Gordon RL, et al. Transcatheter arterial embolization for upper gastrointestinal nonvariceal hemorrhage: is empiric embolization warranted? Cardiovasc Intervent Radiol. 2012;35:1346–1354.
Makale 8

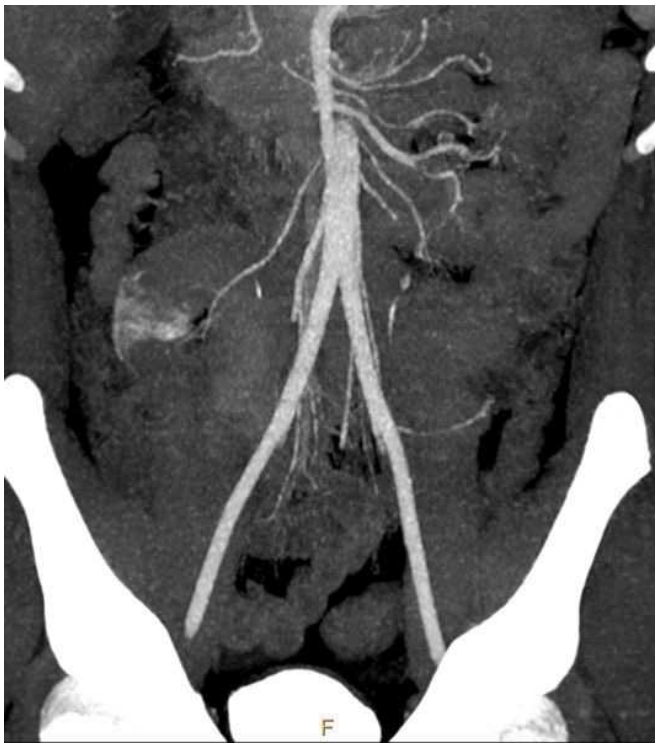

Resim 1. Melana şikayeti ile başvuran 18 yaşındaki erkek hastanın, koronal (a) BT görüntüsü ve embolizasyon öncesi (b) embolizasyon sonrası (c) anjiyografi görüntüleri. (a) Koronal BT görüntüsünde distal ileyal segment duvarında artmış kontrast madde tutu



Resim 1. Melana şikayeti ile başvuran 18 yaşındaki erkek hastanın, koronal (a) BT görüntüsü ve embolizasyon öncesi (b) embolizasyon sonrası (c) anjiyografi görüntüleri. (a) Koronal BT görüntüsünde distal ileyal segment duvarında artmış kontrast madde tutu

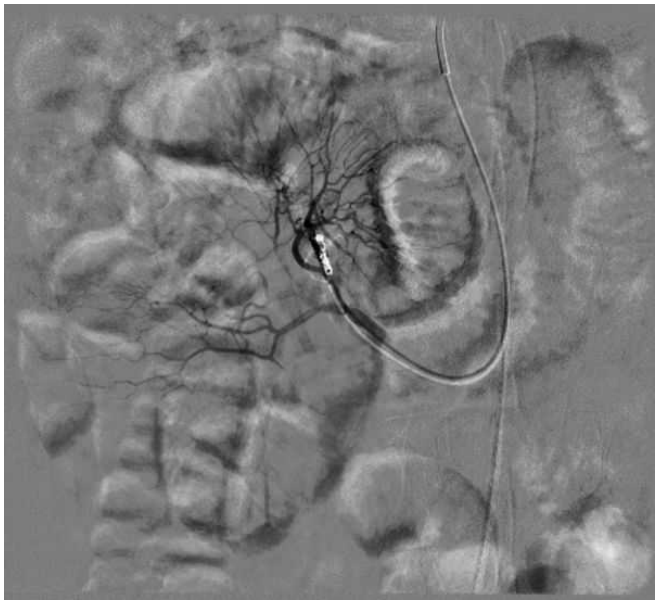

Resim 1. Melana şikayeti ile başvuran 18 yaşındaki erkek hastanın, koronal (a) BT görüntüsü ve embolizasyon öncesi (b) embolizasyon sonrası (c) anjiyografi görüntüleri. (a) Koronal BT görüntüsünde distal ileyal segment duvarında artmış kontrast madde tutu

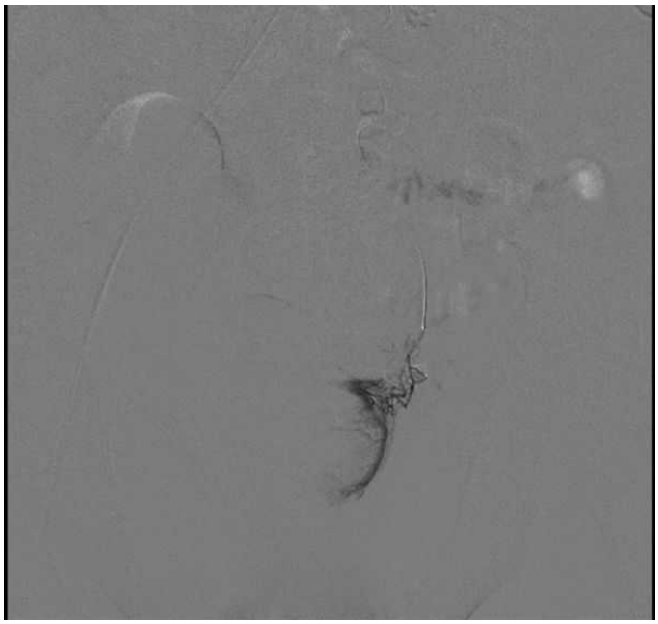

Resim 2. Hematokezya şikayeti ile başvuran 74 yaşındaki erkek hastanın embolizasyon öncesi (a) ve embolizasyon sonrası (b) anjiyografi görüntüleri. (a) Sol süperiyor rektal arterin selektif kateterizasyonu ile yapılan anjiyografide aktif ekstravasyon izle

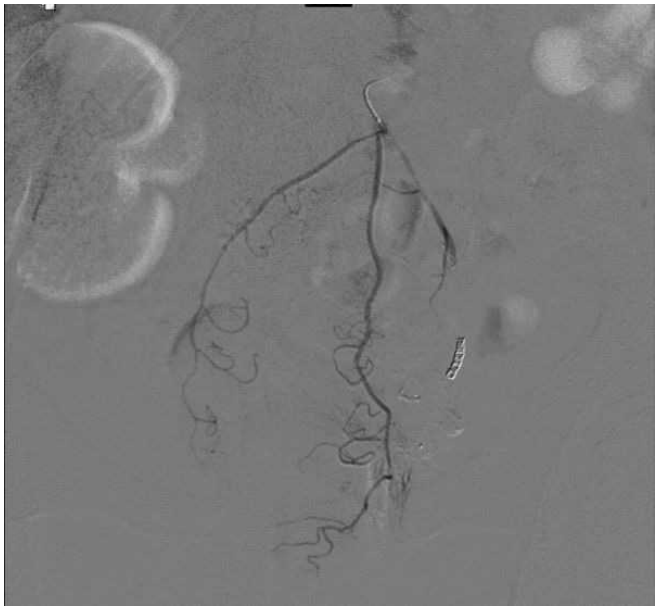

Resim 2. Hematokezya şikayeti ile başvuran 74 yaşındaki erkek hastanın embolizasyon öncesi (a) ve embolizasyon sonrası (b) anjiyografi görüntüleri. (a) Sol süperiyor rektal arterin selektif kateterizasyonu ile yapılan anjiyografide aktif ekstravasyon izle

Girişimsel Radyoloji

SS-111

PROSTATİK ARTER EMBOLİZASYONUNDA PELVİK ARTERİYEL ANATOMİNİN ANJİYOGRAFİK SINIFLANDIRMASI

Fırat Atak[1], Gonca Eldem[1], Osman Öcal[1], Ahmet Güdeloğlu[2], Ali Ergen[2], Haluk Özen[2], Bora Peynircioğlu[1]

[1]Hacettepe Üniversitesi Tıp Fakültesi Radyoloji AD
[2]Hacettepe Üniversitesi Tıp Fakültesi Üroloji AD

Giriş ve Amaç: Prostatik arter embolizasyonu (PAE) benign prostat hiperplazili (BPH) hastalarda invaziv olmayan bir tedavi yöntemidir. Pelvik arteriyel anatomi varyasyona açık olup prostatik arterin tanınması işlem sırasındaki hız kısıtlayıcı basamaklardan biridir. Prostatik arterin doğru tanınması tedavi etkinliğinde ve hedef dışı embolizasyonları engellemekte önemlidir. Bu çalışmadaki amacımız, merkezimizde PAE ile tedavi edilmiş hastaların anjiyografi bulgularını değerlendirerek Türk popülasyonunda en sık görülen anatomik varyasyonları ortaya koymaktır.

Gereç ve Yöntem: Çalışmaya BPH nedeniyle PAE uygulanmış yaş ortalaması 73,5 olan 60 adet hasta dahil edilmiştir. Hastaların anjiyografi görüntüleri retrospektif taranarak 118 adet pelvik taraf değerlendirilmiştir. Prostatik arter, Assis ve ark.'nın yapmış olduğu sınıflandırmaya göre tiplendirilmiştir. İnternal iliyak arter (IIA)'in anteriyor dallanmasından superiyor vezikal arter (SVA) ile birlikte köken alan PA'lar tip 1, IIA'ın anteriyor dallanmasından SVA'ın inferiyorundan ayrı bir dal olarak köken alanlar tip 2 olarak sınıflandırılmaktadır. Tip 3; obturator arter (OA)'den köken alan PA'ları kapsarken, tip 4; internal pudendal arter (IPA)'den köken alan PA'ları kapsamaktadır. Tip 5 ise PA'nın IIA'in diğer dallarından köken alması olarak tanımlanmaktadır.

Bulgular: Elde olunan 118 pelvik tarafa ait AP ve ipsilateral oblik anjiyografi görüntülerinden 7 pelvik taraf IIA'daki darlık, oklüzyondan dolayı, 9 pelvik taraf ise PA orijininden sonra oklüde olduğundan sınıflandırmaya alınmamıştır. Kalan 102 pelvik taraf görüntünün 4'ünde çift prostatik arter; 98'inde ise tek prostatik arter izlenmiştir. Toplamda 106 PA sınıflandırılmış olup en sık rastlanılan tip 1 (n=35, %28,7) olmuştur. Bunu takip edenler sırasıyla tip 4 (n=32,%26,3), tip 3 (n=21, %17,2), tip 2 (n=11, %9) olarak görülmüştür. Tip 5

anatomisi 7 hastada (%5,7) izlenmiş olup bunlardan 3'ünde (%2,5) PA inferior gluteal arterden; kalan 4 hastada (%3,2) ise PA'nın SVA, OA, IPA ile ortak bir trunkustan köken aldığı anlaşılmıştır.

Tartışma ve Sonuç: PAE işlemi sırasında İİA dallarını en iyi vizualize eden projeksiyon ipsilateral oblik pozisyon olup dalların orijinleri daha net vizualize edilse de prostat bezinin parankim boyanması ilyak arter enjeksiyonunda her zaman ilk seferde seçilemeyebilmektedir. Parankim boyanması hedef dışı embolizasyonu engellemek için hemen her zaman AP projeksiyon görüntü ile verifiye edilerek yapılmaktadır. Prostatik arterin en sık köken aldığı orijini bilmek işlem sırasında prostat parankimini besleyen dalın daha hızlı bulunmasına olanak sağlayacaktır. Bizim çalışmamızda, PA orijini en sık tip 1 (%28,7) olup arkasından sırasıyla tip 4 (%26,3), tip 3 (%17,2) ve tip 2(%9) geldiği görülmüştür. Literatürde PA kökeninin tip 1 olduğu çalışmalar izlenmekle birlikte en sık PA kökenini tip 4 olarak saptayan çalışmalar da bulunmaktadır[1,2,3,6]. Literatürde çift prostatik arter görülme sıklığı ise %7,4 ile %43 arasında değişmektedir. Bizim çalışmamızda ise %3,7 olduğu saptanmıştır. Dağılımlardaki farklılıklar ırksal farklılıklara bağlı olarak yorumlanabilir. Ancak çalışma örneklemimizde hasta yaş dağılımının tüm yaşlar için eşit olmadığı ve örneklem grubunun patolojik hastalardan oluştuğu akılda tutularak daha fazla örneklemli ve normal hastalarında dahil edildiği daha kapsamlı çalışmalara ihtiyaç vardır.

Anahtar kelimeler: Prostat Embolizasyonu, PAE, Pelvik Anatomi, Prostat Arter Anatomisi

Kaynaklar

1- Bilhim T, Pisco JM, Rio Tinto H, et al. Prostatic arterial supply: anatomic and imaging
findings relevant for selective arterial embolization. J Vasc Interv Radiol 2012;23(11):1403–1415.
2- Assis AM, Mota A, de Paula VC, Harward S, Azoubel A, Srougi M,Carnevale FC. 2015. Pelvic arterial anatomy relevant to prostatic artery embolisation and proposal for angiographic classification.Cardiovasc Intervent Radiol 38:855–861.
3- Garcia-Monaco R, Garategui L, Kizilevsky N, Peralta O, Rodriguez P,Palacios-Jaraquemada J. 2014. Human cadaveric specimen study of the prostatic arterial anatomy: Implications for arterial embolization. J Vasc Interv Radiol 25:315–322.
4-Zhang G, Wang M, Duan F, et al. 2015. Radiological findings of prostatic arterial anatomy for prostatic arterial embolization: Preliminary study in 55 Chinese patients with benign prostatic hyperplasia. PLoS ONE 10:e0132678. doi:10.1371/journal.pone.0132678.
5-Bilhim T, Tinto HR, Fernandes L, Martins Pisco J. Radiological anatomy of prostatic arteries. Tech Vasc Interv Radiol 2012;15(4):276–285.
6-Wang MQ, Duan F, Yuan K, Zhang GD, Yan J, Wang Y. 2016. Benign Prostatic Hyperplasia:
Cone-Beam CT in Conjunction with DSA for Identifying Prostatic Arterial Anatomy. Radiology. 2017 Jan;282(1):271-280. doi: 10.1148/radiol.2016152415. Epub 2016 Jul 28.

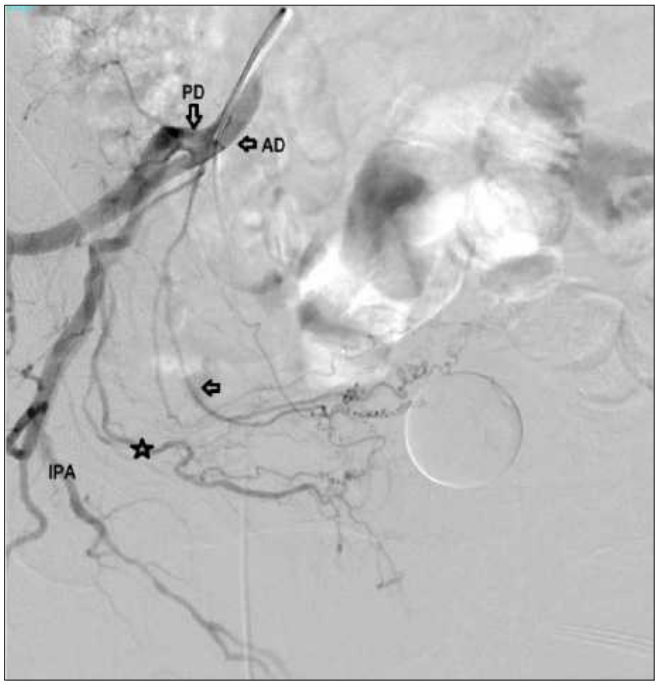

Resim 1. Tip 1 dallanma



Resim 2. Tip 2 dallanma

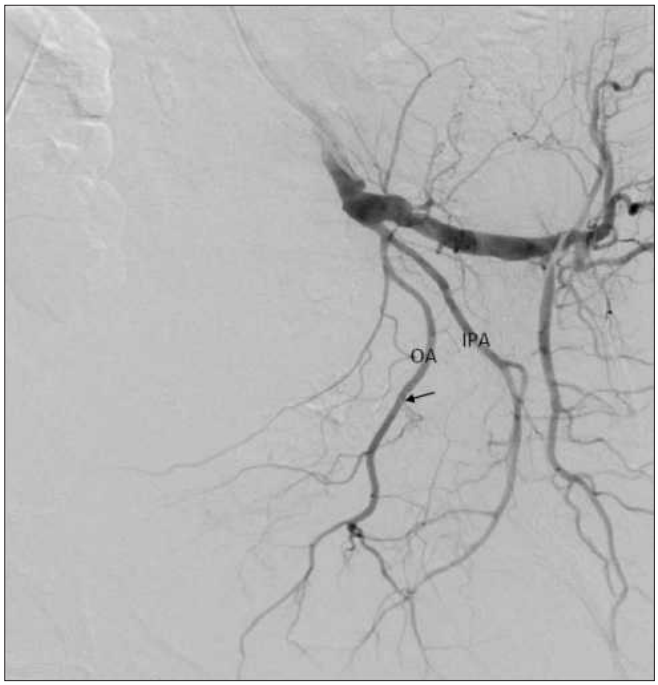

Resim 3. Tip 3 dallanma



Resim 4. Tip 4 dallanma

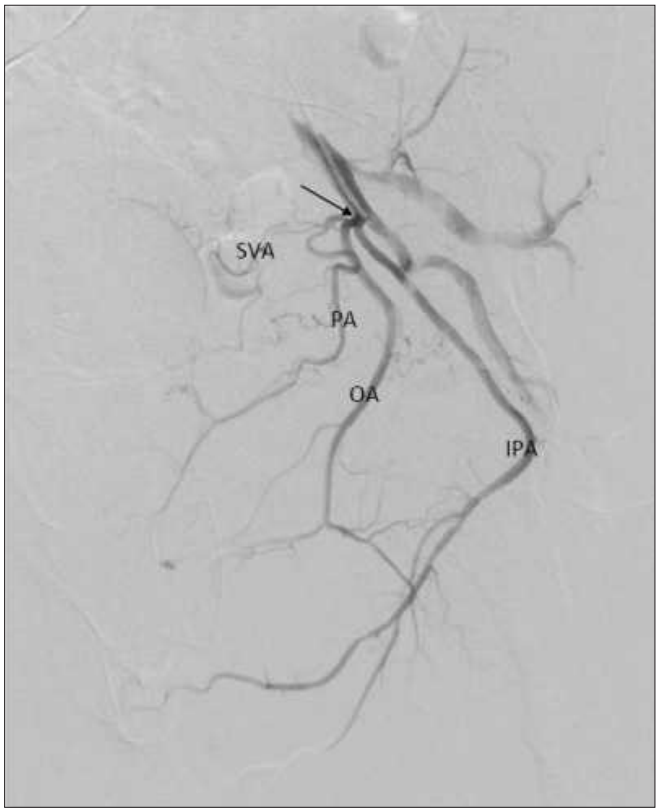

Resim 5. SVA, PA, OA, IPA ortak kök halinde anterior trunkustan çıkmaktadır.

Girişimsel Radyoloji

SS-112

YOUTUBE EŞLİĞİNDE BİYOPSİ: GÜVENİLİRLİK, KAPSAM VE KALİTE AÇISINDAN HASTA BİLGİLENDİRİCİ MEME BİYOPSİ VİDEOLARININ ANALİZİ (YOUTUBE-GUIDED BIOPSY: ANALYSIS OF PATIENT INFORMATIVE BREAST BIOPSY VIDEOS IN TERMS OF RELIABILTY, COMPERHENSIVENESS AND QUALITY)

Mahmut Bilal Doğan, İsmail Caymaz, Adnan Kabaalioğlu

İstanbul Medeniyet Üniversitesi Göztepe Eğitim ve Araştırma Hastanesi, Radyoloji

Giriş ve Amaç: Günümüzde insanların %90'ı sağlık ile ilgili bilgiye ulaşmak için internette arama yapıyor.1 İki milyar kullanıcısı ve internet kullanıcılarının %95'inin ziyaretini almasıyla YouTube® bu alanın öncülerinden. Dünyada yılda 2 milyon yeni meme kanseri tanısı konuluyor ve sadece ABD'de yılda bir milyon meme biyopsisi yapılıyor. Dijital çağda internet hastaların yönelimini etkilediğinden meme kanseri ile ilgili internet verilerinin doğruluğu çok önemlidir.2

Çalışmamızda YouTube®'da yer alan US-eşliğinde kesici iğne (tru-cut) biyopsilerine dair İngilizce videoları analiz ettik.

Gereç ve Yöntem: YouTube®'da 4 anahtar kelime arandı: 'Breast biopsy', 'US-guided breast biopsy', 'Breast biopsy patient education', 'Tru-cut breast biopsy'. İnternet kullanıcılarının %90'ı ilk üç sayfaya tıkladığından her arama için ilk üç sayfadaki (sayfa başına 20) 60 video incelendi.3-4 Literatürdeki YouTube® ile ilgili çalışmalardaki gibi, konu ile alakasız, başka dillerde olan veya ses içermeyen videolar dışlandı (Resim-1).4-5 Çalışma, 240 videonun iki araştırmacı tarafından (MBD ve İC) incelenmesi, ihtilaflı noktaları üçüncü araştırmacının (AK) yeniden değerlendirmesi şeklinde planlandı. Her videonun görüntülenme sayısı, yüklenme tarihi, izleyicilerle etkileşimini gösteren beğeni, yorum sayısı gibi değerleri kaydedildi.

Video güvenilirliği DISCERN soruları kullanılarak puanlandı (Tablo-1)**5**. Videoların genel kalitesi Global Kalite Ölçeği (GQS) denilen, web sitelerinin bilgi verme gücünü belirleyen skala ile değerlendirildi (Tablo-2)**6**. Kapsam için ACR'nin ultrason eşliğinde meme biyopsisi kılavuzu ve yine ACR'nin hasta bilgilendirici metni baz alınarak hazırlanan 6 başlıktan oluşan 15 puanlık skor tablosu kullanıldı (Tablo-3)**7-8**. Puanına göre çok kötü ile çok iyi arasında bir not alacak şekilde sınıflandırıldı.(Tablo-4) Normallik değerlendirmesinde Shapiro-Wilk testi, devamlı değişkenlerde Mann Whitney-U testi kullanıldı. Tüm istatistiksel analizler SPSS v23 (The Statistical Package for the Social Sciences, Chicago, IL, ABD) ile yapıldı.

Bulgular: İncelenen 240 videodan 99'u mükerrer, 69'u ilgisiz içerik, 10'u ses içermemesi, 3'ü de farklı dilde olması nedeni ile dışlandı. Dahil edilen 59 videonun 49'u faydalı bilgilendirme videosu, 10'u ise hasta tecrübesi idi (Tablo-5). Hasta tecrübesi videoları anlamlı şekilde daha uzunken, faydalı bilgilendirme videoları daha uzun süredir YouTube®'da yer almaktaydı. Hasta tecrübesi videoları anlamlı olarak daha çok beğeni ve yorum almıştı.

Faydalı bilgilendirme videoları, hasta tecrübelerine göre güvenilirlik, kalite ve kapsam puanları açısından anlamlı olarak yüksek puana sahipti.

Tartışma ve Sonuç: US eşliğinde meme biyopsisi videoları ilk defa analiz edilmiş oldu. İnternetin sağlık bilgilendirmesi konusunda giderek daha büyük bir veri deposu olduğu göz önüne alındığında bu tip analizlerin değeri anlaşılmaktadır. Hasta tecrübesi videoları uygunluk, kapsam ve kalite yönünden anlamlı olarak daha kötü olmalarına rağmen bu videoların izleyicileri daha fazla etkilediği görülmektedir.

Sonuç olarak, hastaların sağlıkla ilgili karar verirken tam bilgiye sahip olarak tercihini yapması, işleme hazırlanırken ve işlem sonrası uygun davranışlarda bulunması açısından internet ve YouTube®'daki içeriklerin önemi ortadadır. Doğru bilgiyi hastaya, her kanaldan ulaştırmada sorumluluk sağlık kuruluşlarına, üniversitelere ve hekimlere düşmektedir.

Anahtar kelimeler: ultrason eşliğinde meme biyopsisi, YouTube, hasta bilgilendirme

Kaynaklar

1. Kadry B, Chu LF, Kadry B, Gammas D, Macario A. Analysis of 4999 online physician ratings indicates that most patients give physicians a favorable rating. J Med Internet Res 2011;13:e95.
2. Emmert M, Meier F, Pisch F, Sander U. Physician choice making and characteristics associated with using physician-rating websites: crosssectional study. J Med Internet Res 2013;15:e187.
3.iProspect Search Engine User Behaviour Study. http://district4.extension.ifas.ufl.edu/Tech/TechPubs/WhitePaper2006_SearchEngineUserBehavior.pdf. Accessed 26 Jan 2012
4. Tolu, S., Yurdakul, O. V., Basaran, B., & Rezvani, A. (2018). English-language videos on YouTube as a source of information on self-administer subcutaneous anti-tumour necrosis factor agent injections. Rheumatology International, 38(7), 1285–1292.
5. Singh AG, Singh S, Singh PP (2012) YouTube for information on rheumatoid arthritis—a wakeup call? J Rheumatol 39(5):899–903.
6. Bernard A, Langille M, Hughes S, Rose C, Leddin D, Veldhuyzen van Zanten S (2007) A systematic review of patient inflammatory bowel disease information resources on the World Wide Web. Am J Gastroenterol 102(9):2070–2077
7. The American College of Radiology. Acr Practice Parameter For The Performance Of Ultrasound-Guided Percutaneous Breast Interventional Procedures 2018.
8. Jain N, et al., YouTube as a source of patient information for transrectal ultrasound-guided biopsy of the prostate, Clinical Radiology (2018),

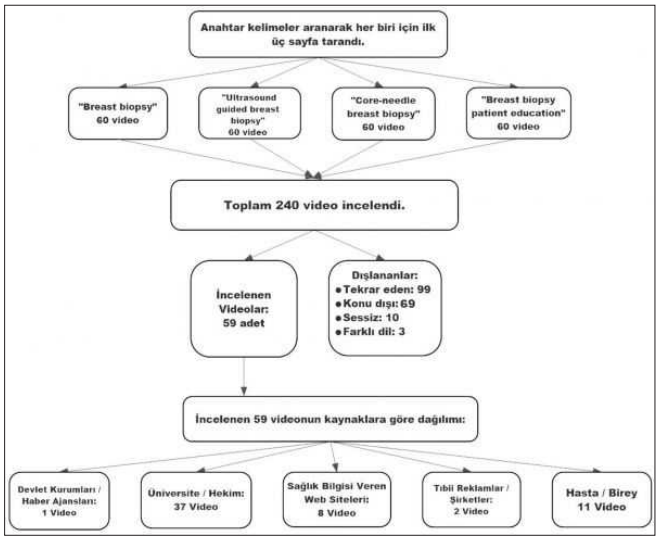

Şekil 1. İncelenen vdeiolar, dışlama nedenleri ve Kaynaklarına göre dahil edilen videolar

Tablo 1. Güvenilirlik (Evet:1 Hayır:0 puan)

1. Video akıcı, kısa ve anlaşılır mı?
2. Videoyu hazırlamak için hangi Kaynakların kullanıldığı belirtiliyor mu?
3. Verilen bilgiler tarafsız mı?
4. Hastaya başvurabileceği ek Kaynaklar sunulmuş mu?
5. Video belirsiz/net olmayan alanlara değiniyor mu?

Tablo 2. Global Kalite Ölçeği (GQS)

1. Çok düşük kalite; zayıf akış, çoğu bilgi eksik, hastalar için yararlı değil
2. Düşük kalite; bazı bilgiler verilmiş ancak hasta kullanımı için sınırlı
3. Orta kalite, bazı önemli bilgiler yeterince tartışılıyor
4. İyi kalite, en önemli bilgilere değinilmiş, hastalar için yararlı
5. Mükemmel kalite; hastalar için çok yararlı

Tablo 3. Kapsam Değerlendirme Soruları

BAŞLIK	PUANLAMA KRİTERLERİ	SKOR ARALIĞI
Ultrason eşliğinde meme biyopsisi nedir?	• Ultrason eşliğinde meme biyopsisinin tanımı • İşlemi kimin yaptığı • Tüm lezyonu çıkarmak için tasarlanmadığı	0-3
Biyopsi işlemi neden uygulanır?	• Şüpheli bir kitle, meme dokusunun yapısında bir bozulma, anormal bir doku değişim alanı	0-1
Nasıl hazırlanmalıyım?	• Rahat ve bol kıyafetler giyin, normal günlük yeme, içmenize devam edin • Bitkisel takviyeler dahil olmak üzere aldığınız tüm ilaçları ve özellikle anesteziye karşı alerjiniz varsa doktorunuza bildirin. • Hastalıklarınız veya diğer tıbbi durumlar hakkında doktorunuzu bilgilendirin	0-3
Ekipmanlar neye benziyor?	• Ultrason, bir şırıngaya bağlı ince iğne, tru-cut iğnesi vb.'nin tanımlanması	0-1
Prosedür nasıl uygulanıyor?	• Muayene masasına düz veya hafif yana eğimli yatarsınız • Uyuşturmak için cildinize ve daha derine meme içine lokal anestezik enjekte edilir • Biyopsi iğnesinin yerleştirileceği bölgede cilde çok küçük bir delik açılır • Bir tru-cut iğne biyopsisinde, otomatik mekanizma etkinleşir, iğne ileri doğru hareket eder ve hazneyi meme dokusu ile doldurur. • Sütür gerekmez	0-5
Avantajları ve riskler nelerdir?	AVANTAJLARI • İşlem cerrahi biyopsiden daha az invazivdir, az iz bırakır veya iz bırakmaz, bir saatten daha kısa sürede yapılabilir. • Ultrason, iyonize radyasyon içermez • Şüpheli alanın iyi veya kötü huylu olup olmadığını gösterebilen doku numunelerini sağlar. • İyileşme süresi kısa ve hastalar hemen normal faaliyetlerine devam edebilirler. RİSKLERİ • Biyopsiniz sırasında uyanık olacaksınız, çok az ağrılı olbilir • Biyopsi bölgesinde kanama ve hematom (kan toplaması) riski vardır. • Nadiren hastalar ciddi bir rahatsızlık hisseder • Cildin geçidliği her prosedür enfeksiyon riski taşır. • Az da olsa bu prosedürün, görüntülemede tespit edilen anormalliğe kesin bir cevap verememe ihtimali vardır.	0-2

Tablo 4. Kapsam Puanına Göre Video Grupları ve Dağılım

GRUP	Sayı	Yüzde
Çok Kötü (0-3 puan)	3	%5
Kötü (4-6 puan)	16	%27
Orta (7-9 puan)	22	%37
İyi (10-12 puan)	12	%21
Çok İyi (13-15 puan)	6	%10

Tablo 5. Video Cinsi, Sayısal Veriler ve Bulgular:

VİDEO CİNSİ	FAYDALI BİLGİLENDİRME	HASTA TECRÜBESİ	P DEĞERİ
Video sayısı (%)	49 (83.1)	10 (16.9)	
Toplam izlenme sayısı(%)	3329005 (92.0)	289374 (8.0)	
Toplam süre, dk (%)	253.48 (64.2)	141.26 (35.8)	
Ortalama video süresi, dk (SD)	5.17 (5.61)	14.12 (5.21)	<0.001
Videonun YouTube'daki süresi, ay (SD)	62.43 (31.57)	40.80 (20.54)	0.037
Ortalama beğeni (SD)	85.12 (150.45)	390.70 (608.53)	0.027
Ortalama beğenmeme (SD)	11.45 (26.80)	11.10 (12.00)	0.532
Ortalama yorum sayısı (SD)	9.76 (23.63)	122.80 (172.53)	0.001
VİDEO KAYNAĞI, sayı			
•Devlet kurumları/Haber ajansları	1		
•Üniversite/Hekim	37		
•Sağlık bilgisi veren web siteleri	8		
•Tıbbi reklamlar/Şirketler	2		
•Hasta/Birey	1	10	
HEDEF İZLEYİCİ, sayı			
•Hastalar	43	10	
•Sağlık çalışanları	2		
•Hastalar ve sağlık çalışanları	3		
•Herkes	1		
Ortalama güvenilirlik skoru (SD)	3.41 (1.01)	1.70 (0.48)	<0.0001
Ortalama kapsam puanı (SD)	8.55 (3.24)	6.50 (0.85)	0.035
Ortalama GQS skoru (SD)	3.00 (1.06)	2.10 (0.31)	0.007

Girişimsel Radyoloji

SS-113

KARACİĞER NAKLİ HASTALARINDA KALICI VE ÇIKARILABİLİR CUSTOM-MADE BİLİYER STENTLEME

Ramazan Kutlu[1], Mehmet Seyfi Buruk[1], Sinan Karatoprak[1], Mehmet Demirbaş[1], Burak Işık[2], Sezai Yılmaz[2]

[1]İnönü Üniversitesi Tıp Fakültesi Radyoloji AD
[2]İnönü Üniversitesi Tıp Fakültesi Genel Cerrahi AD

Amaç: Çalışmamızda drenaj kateterlerinden elde edilen custom-made biliyer stentlerin hazırlama ve yerleştirme tekniğinin gösterilmesi amaçlanmıştır.

Gereç ve Yöntem: Custom-made biliyer stentler 7, 8 ve 10F drenaj kateterlerinin ana safra kanalının uzunluğuna göre kesilmesi suretiyle hazırlanmaktadır. Buna ek olarak çıkarılabilir stentlerin proksimal ucuna sütur materyali yerleştirilmekte ve bu sütur ciltten dışarıya uzatılarak yerleştirilen drenaj kateterine bağlanıp sabitlenmektedir. Bu durum stentin perkütan yöntemle çıkarılabilmesine olanak sağlamaktadır.

Sonuçlar: Median yaşı 52 (1-76) olan 113 karaciğer nakli hastası (75 Erkek, 38 Kadın) çalışmaya dahil edildi. 4 (%3,5)'ü karaciğer vericisi diğerleri karaciğer alıcısı olan hastalara toplam 142 (122 (%86)'si kalıcı, 20 (%14)'si çıkarılabilir) custom-made stentleme işlemi yapıldı. 8 hastaya farklı seanslarda birden fazla stentleme işlemi yapılmışken 19 hastaya tek seansta birden fazla stenleme yapıldı. Stentlemeye ek olarak 50 hastaya balon dilatasyon, 14 hastaya taş-debris çıkarma işlemi yapıldı. 9 hastada işlem sırasında yer değiştiren stent, snare ve balon ile repoze edildi. İşlem sırasında 2 hastada yerleştirilen stentin duodenuma düşmesi sonucu aynı seansta orogastrik yoldan girilerek stent çıkarıldı ve perkütan yolla yeni stent yerleştirildi. İşlem sırasında stent deformasyonu ve safra kaçağı görülmedi. İşlemlerdeki teknik başarı oranı %100'dü. İşlemin etkinliğinin değerlendirilmesinde hastaların işlemden 1 hafta önce ve sonraki total bilirubin (cut-off:1,2) ve direk bilirubin (cut-off: 0,5) değerlerine bakıldı. En az 3 ay boyunca semptom gelişmeyen, bilirubin değerleri normal sınırlarda seyreden hastalarda işlemin başarılı olduğu kabul edildi. 40 hastaya Custom-made stentleme öncesi ERCP yapıldı. Kalıcı custom-made stentler ERCP ile, çıkarılabilir stentler ise perkütan yolla başarılı bir şekilde çıkarıldı ve değiştirildi.

Tartışma: Medikal malzemelerin temininde yaşanan sıkıntılar ve dışa bağımlılık nedeniyle uygun hastaya uygun malzemenin bulunmasında sıkıntılar yaşanmaktadır. Çalışmamızda kullanılan Custom-made biliyer stentlerin biliyer problemlerin giderilmesinde güvenli ve maliyet etkin bir yöntem olduğu gösterilmiştir.

Anahtar kelimeler: Karaciğer nakl, biliyor komplikasyon, perkütan tedavi, stent

Kaynaklar

Girard, E., Risse, O., Abba, J. et al. Langenbecks Arch Surg (2018) 403: 487. https://doi.org/10.1007/s00423-018-1669-y
Lee, E.S., Han, J.K., Baek, JH. et al. Cardiovasc Intervent Radiol (2016) 39: 909. https://doi.org/10.1007/s00270-016-1297-2
Culp, W. C., McCowan, T. C., Lieberman, R. P., Goertzen, T. C., LeVeen, R. F., & Heffron, T. G. (1996). Biliary strictures in liver transplant recipients: treatment with metal stents. Radiology, 199(2), 339–346. doi:10.1148/radiology.199.2.8668775
Kapoor B.S, Maur G, Lorenz J.M, Management of Biliary Strictures: State-of-the-Art
Review Radiology 2018;1–14 • https://doi.org/10.1148/radiol.2018172424
Dick R, Platts A, Gilford J, Reddy K, Irving JD. The Carey-Coons percutaneous biliary endoprosthesis: a three-centre experience in 87 patients. Clin Radiol 1987; 38:175-178.
Beissert M, Wittenberg G, Sandstede J, et al. Metallic stents and plastic endoprostheses in percutaneous treatment of biliary obstruction. Z Gastroenterol 2002; 40:503-510.

Girişimsel Radyoloji

SS-114

SEREBROVASKÜLER STENTLEMEDE ASPİRİN VE KLOPİDOGREL DİRENCİNİN GÖRÜLME SIKLIĞI

Dilara Atasoy[1], Hasan Dinç[1], Şükrü Oğuz[1], Mehmet Sönmez[2]

[1]Karadeniz Teknik Üniversitesi Tıp Fakültesi Radyoloji Anabilimdalı
[2]Karadeniz Teknik Üniversitesi Tıp Fakültesi İç Hastalıkları Anabilimdalı

Giriş ve Amaç: Aspirin ve klopidogrel ile ikili ilaç tedavisi serebrovasküler stentleme işlemi yapılan hastalarda antitrombotik tedavinin temelini oluşturmaktadır. Stentleme işleminden sonra, hastalarda aspirin ve klopidogrel etkin dozlarda kullanılmasına karşın tromboembolik komplikasyonlar görülmektedir. Bu durumda klinik olarak antitrombotik tedavi direncinden bahsedilmektedir.

Antitrombotik tedavi direncinin klinik olarak görülmesinin nedenleri arasında hastanın ilacı düzenli kullanmaması, eşlik eden ve kontrol edilemeyen diğer hastalıklar (diabetes mellitus, hiperlipidemi, hipertansiyon gibi), kullanılan diğer ilaçlarla etkileşim, aspirin ya da klopidogrele in vivo direnci olması vardır.

Antitrombotik tedavi direnci labaratuar testleri ile in vitro olarak gösterilebilir. Bu amaçla Multiplate, VerifyNow, LTA, PFA-100, VASP testleri kullanılmaktadır. Merkezimizde ise bu amaçla Multiplate testi kullanılmaktadır. Eğer bu testler ile hastalarda antitrombotik tedavi direnci stentleme işlemi öncesinde saptanabilir ise antiplatelet dozajı ve seçimi bireysel temelli ayarlanarak işlem sonrası gelişebilecek yeni tromboembolik olayların önlenebileceği düşünülmektedir. Bu nedenle serebrovasküler stentleme yapılacak hastalarda aspirin ve klopidogrel direncinin bilinmesi önemlidir. Bu çalışmada da hastanemiz girişimsel radyoloji bölümünde serebrovasküler stentleme yapı-

lan hastalardaki aspirin ve klopidogrel direncinin sıklığını belirlemek amaçlanmıştır.

Gereç ve Yöntem: Hasta Grubu Ocak 2013- Ocak 2017 tarihleri arasında Karadeniz Teknik Üniversitesi Tıp Fakültesi Radyoloji ABD Girişimsel Radyoloji Ünitesi'nde farklı endikasyonlar ile serebrovasküler stentleme işlemi yapılan ve işlem öncesinde aspirin ve klopidogrel direnci çalışılmış hastalar çalışmaya dâhil edilmiştir.

Herhangi bir sebeple aspirin veya klopidogrel kullanamayan, direnç testi sonucu bulunmayan; anemisi (hg düzeyi <8g/dl), bilinen pıhtılaşma bozukluğu ya da trombositopenisi (<50.000/m3), polisitemisi, lökopenisi (lökosit < 4.000/mm), kemik iliği hastalığı olan, kan transfüzyonu almış olan hastalar değerlendirilmeye alınmamıştır. Ayrıca antiplatelet direnci için alınan kan örneği 30 dakika ile 3 saat arasında işleme alınamayanlar değerlendirmeden çıkartılmıştır.

Çalışmaya dâhil olan hasta dosyaları geriye dönük olarak yaş, cinsiyet, hipertansiyon, diabet, serebrovasküler olay (SVO), koroner arter hastalığı (KAH), hiperlipidemi, kronik böbrek hastalığı (KBH), kronik karaciğer hastalığı açısından taranmıştır. Hastaların işlemden önceki gün ya da işlem günü içerisinde değerlendirilen kan örneklerinden çalışılan glukoz, kreatinin, trombosit sayısı, hemoglobin, lökosit sayısı ölçümleri kaydedilmiştir. Ayrıca işlemden önce hastalara yapılmış olan aspirin ve klopidogrel direnç ölçüm verileri incelenmiştir.

İşlem Öncesi İlaç Kullanımı

Serebrovasküler stent takılması planlanan hastalara işlemden 7 gün önce günlük 100 mg aspirin ve 75 mg klopidogrel ya da işleme 7 günden az varsa yükleme dozu olarak işlemden üç gün önce 300 mg klopidogrel ve aspirin ve sonrasında günlük 100 mg aspirin ve 75 mg klopidogrel verilmiştir. Hiçbir hastamıza işlemden hemen önce yükleme dozu olarak 600 mg klopidogrel verilmemiştir. Eğer hasta klopidogrel kullanamıyor ya da direnç testleri ile direnç varlığı gösterilmiş ise işlemden 7 gün önce günlük 400 mg tiklopidin ve 100 mg aspirin verilmiştir. Buna rağmen antiplatelet direnç varlığı söz konusu ise işlemden 7 gün önce tek başına prasugrel 10 mg günlük olarak verilmiştir.

Labaratuar Verileri

Serebrovasküler stent takılması planlanan hastalarda venöz kan örnekleri işlemden 24 saat önce servis hemşireleri tarafından periferik antekubital ven yolu ile alınmıştır. Kan örnekleri hirudin dolu tüplere doldurulmuştur. Alınan örnekler 30 dk içinde hematoloji laboratuarına gönderilmiştir. Trombosit fonksiyon testleri Multiplate analiz sistemi ile çalışılmıştır (Resim 1). Kan örnekleri 30 dk'lık süreç içinde oda ısısında bekletilmiştir ve değerlendirme süreci sonunda sonuçlar eğri altında kalan alan (AUC) hesaplanarak elde edilmiştir. AUC değerleri için önerilen aralık aspirin için 71-115U arasında, klopidogrel için 57-113U arasındadır. Aspirin için multiplate test sonucu 40U'nun üstünde olanlar aspirin direnci gösteren grup olarak kaydedilmiştir. Klopidogrel için ise Multiplate test sonucu 46U'nun üstünde olanlar klopidogrel direnci gösteren grup olarak kaydedilmiştir.

İstatiksel Yöntem

İstatistiksel analiz için SSPS 23.0 versiyonu kullanılmıştır. Hastalar öncelikle aterosklerotik darlık nedenli stentleme ve anevrizma tedavisi için stent destekli koil embolizasyonu yapılanlar olmak üzere iki gruba ayrılmıştır. Bu iki grup için ayrı ayrı ve tüm hastalarda olmak üzere aspirin ve klopidogrel direnci olan ve olmayanlar belirlenmiştir. Bu iki grup direnç sıklığı açısından karşılaştırılmıştır. Yine bu iki grup arasında ve ayrıca direnç gösteren ve göstermeyen gruplar arasında klinik özellikler karşılaştırılmıştır. Değişkenler arasındaki korelasyonların saptanmasında bağımsız gruplarda t testi, Mann Whitney U testi, Ki kare testleri kullanılmıştır. P değerinin <0,05 olması anlamlı olarak kabul edilmiştir.

Bulgular: Bu çalışma kapsamında Ocak 2013- Ocak 2017 tarihleri arasında Karadeniz Teknik Üniversitesi Tıp Fakültesi Radyoloji ABD Girişimsel Radyoloji Ünitesi'nde serebrovasküler stentleme işlemi yapılan 250 hasta saptanmıştır. Bunlardan 78 tanesi dâhil edilme kriterlerini sağlamadığından çalışma kapsamından çıkarılmıştır. Bunlardan 74 tanesinin direnç testi sonuçlarına ulaşılamadığından, 2 tanesi ciddi anemisi ve 2 tanesi de ciddi trombositopenisi olması nedeniyle çalışma grubu dışında bırakılmıştır. Kalan 172 hastanın 59 (% 34,3) tanesi anevrizma embolizasyonu sırasında intrakranial stent takılan, 113 (% 65,7) tanesi ise aterosklerotik darlık nedeni ile stentleme yapılan hastalardır. Anevrizma tedavisi sırasında stent takılan hastaların 35 (%20,3) tanesinde akım yönlendirici cihaz kullanıldığı saptanmıştır. Hastaların 57'si kadın (%33,1), 115'i ise erkekti (% 66,9). Yaş ortalaması 65,6 (20-92) olarak bulunmuştur. Hastaların genelinde aspirin direnci görülme sıklığı % 9,4 (16/170) idi. Klopidogrel görülme sıklığı ise % 23,8 (41/172) olarak saptandı (Tablo 1). Hem aspirin hem de klopidogrel direnci görülen toplam 9 (% 5) hasta vardı.

Aspirin direnci olan grup direnç olmayan grupla karşılaştırıldığında yaş değerleri arasında anlamlı fark bulundu (p değeri 0,005). Dirençli olan grupta yaş ortalaması daha düşük olup 57,4 (std 12,2) iken dirençsiz grupta 66,6 (std 12,8) idi. Dirençli ve dirençsiz olan gruplar arasında diabet, hipertansiyon, koroner arter hastalığı ve dislipidemi açısından anlamlı fark bulunmadı. Yine işlem sonrasında yapılmış MR ve BT kontrolünde tromboembolik patolojik bulgu saptanması açısından iki grup arasında fark bulunmamıştır.

Klopidogrel direnci olan grup ile olmayan grup karşılaştırıldığında ise diabet varlığı direnç olan grupta %63,4 olmayan grupta ise %26,0'dir. Klopidogrel drienci olan grupta diabet varlığı istatiksel olarak anlamlı şekilde daha fazladır (p<0,001). Diğer parametrelerde iki grup arasında anlamlı fark çıkmamıştır.

Aterosklerotik darlık nedenli stent takılan grupta aspirin direnci %3,6, klopidogrel direnci % 23,0 iken anevrizma tedavisi yapılan grupta direnç sırasıyla % 20,7 ve % 25,4 idi. Aspirin direnci anevrizma nedeniyle stent takılan grupta karotis arter darlığı nedeniyle stent takılan gruba göre anlamlı olarak yüksektir (p<0,001) (Tablo 1). Klopidogrel direnci açısından ise bu iki grup arasında fark yoktur. Akım yönlendirici cihaz takılan grupta direnç sıklığı ayrı olarak hesaplandığında ise aspirin için %17,6, klopidogrel için %25,7 olarak saptandı.

Tartışma: Serebrovasküler stentleme yapılan hastalarda, kullanılan endovasküler cihazlara bağlı trombosit agregasyonu ile tromboembolik komplikasyonların gelişmesi en büyük problemdir (1). Bu komplikasyonların önlenmesi amacıyla hastalara işlem öncesi ve işlem sonrası antiplatelet tedavi uygulanması kabul görmüştür. Ancak trombosit fonksiyon testlerinin nörogirişimsel işlemlerden önce kullanılması hala tartışmalı bir konudur. İkili antiplatelet tedavi alan farklı hasta gruplarında (perkutan koroner girişimsel işlem yapılan, periferik arteriyel hastalığı olan, iskemik stroke geçiren, diabetes mellitus-lu… vs) aspirin ve klopidogrel direncinin sıklığı gösterilmiş ve klinik sonuçlara etkisi tartışılmıştır (2–8).

Kardiyoloji literatüründeki çeşitli çalışmalar aspirin direncinin görülme sıklığının, nasıl tanımlandığına, kullanılan dozaj ve popülasyondaki farklılıklara göre değiştiğini göstermiştir. Dolayısıyla perkutan koroner işlem yapılan hastalarda aspirin direncinin prevalansını % 1-55 gibi geniş bir aralıkta bildiren yayınlar vardır (2). Klopidogrel direnci ise bu hasta grubunda şimdiye kadar %35'e varan sıklıkta bildirimiştir (3). Daha sonraları perkutan koroner girişimsel işlem yapılan hastalarda yapılan çok sayıda çok merkezli ve randomize kontrollü çalışmalarda (GRAVITAS, ARCTIC, TRIGGER-PC) trombosit fonksiyon testlerinin sonuçlarına göre antiplatelet tedavinin yeniden düzenlenmesinin genel klinik yararı gösterilememiştir (4–6).

Periferik arteriyel hastalığa sahip hasta grubunda yapılan çalışmalarda ise aspirin direnci görülme sıklığı % 60' a, klopidogrel direnci ise %65'e varan oranlarda bildirilmiştir (7).İskemik stroke hastaları üzerinde yapılan çeşitli çalışmalarda aspirin direnci oranı %23, klopidogrel direnci ise %27 oranında bulunmuştur ve dirençli hastlarda iskemik stroke ya da geçici iskemik atak tekrarlama riski daha yüksek olarak belirtilmiştir (8).

Serebrovasküler girişimsel işlem uygulanan hastalarda ise trombosit direnç testleri, direnç sıklığı ve klinik sonuçlar ile ilişkisi şimdiye kadar genellikle retrospektif, tek merkezli çalışmalarla araştırılmıştır. Nörogirişimsel işlem yapılmış hastalara yönelik yapılan çalışmalarda direnç sıklığı değişmektedir. Şimdiye kadar yapılan çalışmalarda aspirin direnci sıklığı % 2,1- 17 arasında, klopidogrel direnci sıklığı ise %21 – 62,6 arasında bulunmuştur (1,9–27) (Resim 2). Bizim merkezimizde ise direnç sıklığı Multiplate testi ile aspirin için %9,4, klopi-

dogrel için % 23,8 bulunmuştur ve yukarıda belirtilen çalışmalarda bulunan sıklık oranları ile benzerdir.

Anevrizma tedavisi nedeniyle stent takılan hasta grubunda aspirin direnci (%20,7) görülme sıklığı aterosklerotik darlık nedenli stent takılan hasta grubuna (%3,6) göre anlamlı olarak yüksek çıkmıştır (p<0,001). Ancak bunun hasta sayıları arasındaki fark nedeniyle bu şekilde çıkmış olabileceğini düşünmekteyiz.

Bizim hastanemizde akım yönlendirici cihaz takılan 35 kişilik hasta grubunda direnç sıklığı aspirin için %17,6, klopidogrel için %25,7 olarak saptandı. Delgado Almandoz ve arkadaşları (2013) akım yönlendirici cihaz ile anevrizma tedavisi yapılan 44 hastada VerifyNow testi ile klopidogrel düşük yanıt oranını bizim çalışmamızla benzer olarak %26,2 olarak bulmuştur (12). Heller ve arkadaşları (2013) yine akım yönlendirici cihaz kullanılan 24 kişilik hasta grubunda LTA testi ile aspirin cevapsızlık oranını %16, klopidogrel için ise %4 olarak bulmuş olup aspirin direnci bu çalışmada yüksek bildirilirken klopidogrel direnci daha düşüktür. (21). Oran ve arkadaşları (2015) ise 100 akım yönlendirici cihaz takılan hastada Multiplate testi ile klopidogrel düşük yanıt oranını %25 olarak bulmuştur ve bu oran bizimki ile yakın benzerlik göstermektedir (22). Tan ve arkadaşları (2015) 74 akım yönlendirici cihaz kullanılan hastada VerifyNow testi ile klopidogrel düşük yanıt sıklığını %52,7 olarak bulmuş olup bu hasta grubundaki en yüksek direnç sıklığını bildiren çalışma budur (23).

Merkezimizde direnç testi olarak Multiplate kullanılmaktadır. Flechtenmacher ve arkadaşları (2015) 97 serebrovasküler stentleme yapılan hastada antiplatelet direncini LTA, VerifyNow ve Multiplate testi ile karşılaştırmış ve klopidogrel direncini sırasıyla %47,6, %50,5 ve %35,9 bulmuştur (27). Buna göre en yüksek direnç sıklığı VerifyNow testi ile saptanmış olup en düşük direnç ise Multiplate testi ile bildirilmiştir. Aynı çalışmada LTA testi ile bildirilen direnç sonuçları ile tromboembolik komplikasyon riski arasındaki korelasyon Multiplate ve VerifyNow testine göre daha iyi olarak saptanmıştır. LTA testi antiplatelet direnci açısından altın standart olarak kabul edilen testtir. Ancak LTA mutlaka labaratuar ortamında kullanılması gereken, zaman alıcı bir testtir. Hasta başında kullanılabilen direnç testleri Multiplate ve VerifyNow'dur. VerifyNow testi LTA testi ile aynı çalışma prensibine sahip olması ve tam otomatik bir sistem olması nedeniyle yaygın olarak kullanılmaktadır. Multiplate testi ise yarı otomatik bir sistem olup eğitimli yardımcı personel varlığında VerifyNow gibi hasta başında uygulanabilir (28).

Bu çalışmalardan da anlaşılacağı üzere serebrovasküler işlem yapılan hastalarda en başta hasta popülasyonunda ve stent endikasyonunda olmak üzere, uygulanan antiplatelet tedavi dozu ve süresinde ve antiplatelet direncini saptamak için kullanılan testlerde ve testlerin cut-off değerlerinde değişkenlik vardır. Dolayısıyla direnç sıklığının geniş bir varyasyonda çıkması kaçınılmazdır. Burda genel kabul gören durum ise ikili antiplatelet tedavisine rağmen trombosit inhibisyonunun yeterli olmadığı bir grup hasta varlığıdır. Ancak bu hasta grubunda işlem sonrası prognozu araştıran genellikle tek merkezli, retrospektif çalışmalar mevcuttur.

Çalışmamızda aspirin veya klopidogrel direnci gösteren hastalarda işlem sonrasında radyolojik yöntemler ile tromboemboli bulgusu saptama sıklığı dirençli olan grupta daha düşük olarak karşımıza çıkmıştır ancak iki grup arasında istatistiksel olarak anlamlı fark yoktur. Buna rağmen dirençli grupta daha düşük oranda tromboemboli bulgusu görülmesinin nedenini merkezimizde direnç testi sonuçlarına ilaç direnci gösteren hasta grubunda ilaç değişikliğine gidilmesi olduğunu düşünmekteyiz.

Shim ve ark. (2018) nörogirişimsel işlem yapılan hastalar üzerinde yapılan çalışmaları derledikleri metaanaliz çalışmasında antiplatelet tedavilere karşı dirençli olguların, normal yanıt verenlere göre daha yüksek tromboembolik olay riskine sahip olduğunu vurgulamışlardır. Nörogirişimsel işlem uygulanan hastalarda stent yerleştirilmesi dirençli gruptaki tromboembolik risk ile ilişkili bulunmuştur. Ayrıca antiplatelet direnç testi ile direnç varlığı gösterilen olgularda yeniden düzenlenmiş antiplatelet tedavi rejimlerinin tromboembolik olay riskini azaltmaya yardımcı olabileceğini düşündüren çalışmalardan bahsetmişlerdir. Ancak yine de tek merkezli çalışmalar arasındaki değişken sonuçlar nedeniyle, komplikasyonları öngörmek için nörogirişimsel işlemlerden önce antiplatelet direnç testlerinin rutin kullanımına ve test sonuçlarına göre antiplatelet tedavinin yeniden düzenlenmesine temkinli yaklaşılması gerektiğini vurgulamışlardır (29).

Çalışmamızın bazı kısıtlılıkları bulunmaktadır. Bunlardan en önemlisi tek merkezli olması ve tek bir bölge üzerindeki ilaç direnç sıklığını yansıtıyor olmasıdır. Ayrıca aspirin ve klopidogrele direnç görülmesinin klinik sonuçlara etkisi merkezimizdeki direnç gösteren hastalarda ilaç değişikliği yapılması ve kontrol grubunun olmaması nedeni ile değerlendirilememiştir.

Sonuçlar: Çalışmamızda Karadeniz Teknik Üniversitesinde Tıp Fakültesi Girişimsel Radyoloji bölümünde serebrovasküler stentleme yapılan hastalarda aspirin direnç sıklığı % 9,4, klopidogrel direnç sıklığı %23,8 olarak saptanmıştır.

Serebrovasküler girişimsel işlem yapılan hastalarda en başta hasta popülasyonunda ve stent endikasyonunda olmak üzere, uygulanan antiplatelet tedavi dozu ve süresinde ve antiplatelet direncini saptamak için kullanılan testlerde ve testlerin cut-off değerlerindeki farklılıklar nedeniyle antiplaletet direnci sıklığı çok değişkendir. Ancak burda genel kabul gören bizim çalışmamızda da görüldüğü üzere antiplatelet tedaviye rağmen yeterli trombosit agregasyon inhibisyonunun olmadığı bir grup hasta varlığıdır. Bu nedenle girişimsel işlem öncesinde hastalara direnç testi yaparak tedaviye dirençli hasta grubu saptanabilir. Bu hastalardaki antiplatelet direnci varlığının ve buna göre bireysel temelli antiplatelet tedavi düzenlemesinin klinik sonuçlara etkisinin ise prospektif randomize kontrollü çalışmalarla araştırılmasına ihtiyaç vardır.

Anahtar kelimeler: Aspirin Direnci, Klopidogrel Direnci, Serebrovasküler Stentleme.

Kaynaklar

1. Qureshi AI, Luft AR, Sharma M, et al. Prevention and treatment of thromboembolic and ischemic complications associated with endovascular procedures: Part II--Clinical aspects and recommendations. Neurosurgery. 2000;46(6):1360-75; discussion 1375-6. 37
2. Tantry US, Mahla E, Gurbel PA. Aspirin Resistance. Prog Cardiovasc Dis. 2009;52(2):141–52.
3. Bonello L, Tantry US, Marcucci R, et al. Consensus and Future Directions on the Definition of High On-Treatment Platelet Reactivity to Adenosine Diphosphate. J Am Coll Cardiol. 2010;56(12):919–33.
4. Price MJ. Standard- vs High-Dose Clopidogrel Based on Platelet Function Testing After Percutaneous Coronary Intervention. JAMA. 2011;305(11):1097.
5. Collet J-P, Cuisset T, Rangé G, et al. Bedside Monitoring to Adjust Antiplatelet Therapy for Coronary Stenting. N Engl J Med. 2012;367(22):2100–9.
6. Trenk D, Stone GW, Gawaz M, et al. A Randomized Trial of Prasugrel Versus Clopidogrel in Patients With High Platelet Reactivity on Clopidogrel After Elective Percutaneous Coronary Intervention With Implantation of Drug-Eluting Stents. J Am Coll Cardiol. 2012;59(24):2159–64.
7. Guirgis M, Thompson P, Jansen S. Review of aspirin and clopidogrel resistance in peripheral arterial disease. J Vasc Surg. 2017;66(5):1576–86.
8. Fiolaki A, Katsanos AH, Kyritsis AP, et al. High on treatment platelet reactivity to aspirin and clopidogrel in ischemic stroke: A systematic review and meta-analysis. J Neurol Sci. 2017;376:112–6.
9. Asai T, Miyachi S, Izumi T, et al. Relationship between low response to clopidogrel and periprocedural ischemic events with coil embolization for intracranial aneurysms. J Neurointerv Surg. 2016;8(7):752–5.
10. Drazin D, Choulakian A, Nuno M, et al. Body weight: a risk factor for subtherapeutic antithrombotic therapy in neurovascular stenting. J Neurointerv Surg. 2011;3(2):177–81.
11. Lee DH, Arat A, Morsi H, et al. Dual Antiplatelet Therapy Monitoring for Neurointerventional Procedures Using a Point-of-Care Platelet Function Test: A Single-Center Experience. Am J Neuroradiol. 2008;29(7):1389–94. 38
12. Delgado Almandoz JE, Crandall BM, Scholz JM, et al. Pre-procedure P2Y12 reaction units value predicts perioperative thromboembolic and hemorrhagic complications in patients with cerebral aneurysms treated with the Pipeline Embolization Device. J Neurointerv Surg. 2013;5(Suppl 3):iii3-iii10.
13. Fifi JT, Brockington C, Narang J, et al. Clopidogrel resistance is associated with thromboembolic complications in patients undergoing neurovascular stenting. AJNR Am J Neuroradiol . 2013;34(4):716–20.
14. Kashiwazaki D, Kuwayama N, Akioka N, et al. The roles and issues of P2Y12 percent inhibition assessed by VerifyNow assay for patients undergoing Neurointervention: a prospective study. J Stroke Cerebrovasc Dis. 2014;23(7):1830–6.
15. Koerner H, Derveaux C, Alexandrou M, et al. Do Clopidogrel Nonresponders Have an Increased Risk of Adverse Events during Supra-Aortal Angioplasty and Stenting? Stroke Res Treat. 2012;2012(June 2009):1–4.
16. Müller-Schunk S, Linn J, Peters N, et al. Monitoring of Clopidogrel-Related Platelet Inhibition: Correlation of Nonresponse with Clinical Outcome in Supra-

Aortic Stenting. Am J Neuroradiol. 2008;29(4):786–91.
17. Pandya D, Fitzsimmons B, Wolfe T, et al. Measurement of Antiplatelet Inhibition during Neurointerventional Procedures: The Effect of Antithrombotic Duration and Loading Dose. J Neuroimaging. 2010;20(1):64–9.
18. Wong P, Tesoro E, Aletich V, et al. Accumetrics-based clopidogrel dosing in endovascular neurosurgery. Neurol Res. 2015;37(11):998–1005.
19. Song J, Shin YS. Antiplatelet drug resistance did not increase the thromboembolic events after stent-assisted coiling of unruptured intracranial aneurysm: a single center experience of 99 cases. Neurol Sci. 2017;38(5):879–85.
20. Nordeen JD, Patel A V, Darracott RM, et al. Clopidogrel Resistance by P2Y12 Platelet Function Testing in Patients Undergoing Neuroendovascular Procedures: Incidence of Ischemic and Hemorrhagic Complications. J Vasc Interv Neurol. 2013;6(1):26–34.
21. Heller RS, Dandamudi V, Lanfranchi M, et al. Effect of antiplatelet therapy on thromboembolism after flow diversion with the Pipeline Embolization Device. J Neurosurg. 2013;119(6):1603–10. 39
22. Oran I, Cinar C, Bozkaya H, et al. Tailoring platelet inhibition according to multiple electrode aggregometry decreases the rate of thrombotic complications after intracranial flow-diverting stent implantation. J Neurointerv Surg. 2015;7(5):357–62.
23. Tan LA, Keigher KM, Munich SA, et al. Thromboembolic complications with Pipeline Embolization Device placement: impact of procedure time, number of stents and pre-procedure P2Y12 reaction unit (PRU) value. J Neurointerv Surg. 2015;7(3):217–21.
24. Nishi H, Nakahara I, Matsumoto S, et al. Platelet reactivity and hemorrhage risk in neurointerventional procedures under dual antiplatelet therapy. J Neurointerv Surg. 2016;8(9):949–53.
25. Reavey-Cantwell JF, Fox WC, Reichwage BD, et al. Factors Associated With Aspirin Resistance In Patients Premedicated With Aspirin And Clopidogrel For Endovascular Neurosurgery. Neurosurgery. 2009;64(5):890–6.
26. Ryu D-S, Hong C-K, Sim Y-S, et al. Anti-Platelet Drug Resistance in the Prediction of Thromboembolic Complications after Neurointervention. J Korean Neurosurg Soc. 2010;48(4):319.
27. Flechtenmacher N, Kämmerer F, Dittmer R, et al. Clopidogrel Resistance in Neurovascular Stenting: Correlations between Light Transmission Aggregometry, VerifyNow, and the Multiplate. Am J Neuroradiol. 2015;36(10):1953–8.
28. Oran I, Cinar C. Nöroendovasküler Girişimsel Tedavilerde Anti-trombotik İlaç Kullanımı. Türk Radyoloji Semin. 2018;6(1):11–26.
29. Shim EJ, Ryu C-W, Park S, et al. Relationship between adverse events and antiplatelet drug resistance in neurovascular intervention: a meta-analysis. J Neurointerv Surg. 2018;neurintsurg-2017-013632.



Resim 1. Multiplate Test Cihazı

Tablo 1. Serebrovasküler Girişimsel İşlem Yapılan Hastalarda Aspirin Klopidogrel ile İlgili Çalışmalar

Yazar ve Yılı	Hasta Sayısı	Prosedür	Antiplatelet Tedavi	Direnç Testi	Test Cutoff Değeri	Aspirin Direnç Sıklığı	Klopidogrel Direnç Sıklığı
Lee ve ark. 2008	98	Stent (intrakraniyal anevrizma tedavisi ya da intra-ekstrakraniyal arter darlığı)	Klp 300 mg yükleme dozu ve sonrasında günlük 75 mg Klp+325 mg Asp (işlemden 5-10 gün önce)	VerifyNow	ARU ≥550, P2Y12 % İnhibisyonu ≤40%	%2,1	%42,9
Müller-Schunk ve ark. 2008	50	Stent (intra-ekstrakraniyal arter darlığı)	Asp 100 mg+ işlemden 12 saat önce ise 300 mg Klp yükleme, işleme 48 saatten fazla varsa 75 mg Klp günlük	Multiplate	>52 ARU		%28
Prabhakaran ve ark. 2008	76	Stent (intrakraniyal anevrizma tedavisi ya da intra-ekstrakraniyal arter darlığı)	Yalnızca Asp, Yalnızca Klp ya da Asp + Klp (işlemden 1 hafta önce)	VerifyNow	ARU ≥550, P2Y12 % İnhibisyonu ≤40%	%4,2	%50,9
Reavey-Cantwell ve ark. 2009	81	Stent olsun ya da olmasın anevrizma embolizasyonu ya da intra-ekstrakraniyal arter darlığı	İşlemden 7 gün önce günlük Asp 325 mg+Klp 75 mg	PFA-100	PFA1 >209 Ya da PFA1 189-210 arasında ise PFA2 >126	%21	
Dal-Sung Ryu ve ark. 2010	53	Koil embolizasyonu ile anevrizma tedavisi, intrakraniyal stent ya da her ikisi birden	İşlemden en az 3 gün önce günlük 100 mg asp + 75 mg Klp	VerifyNow	ARU≥550 P2Y12 % inhibisyonu≤%40	%17	%62,3
Pandya ve ark. 2010	216	Embolizasyon ve stent (intrakraniyal anevrizma tedavisi ya da intra-ekstrakraniyal arter darlığı)	İşlemden önce 7 günden fazla Günlük Asp 81 mg, Klp 75 mg Ya da işlemden hemen önce Klp 300-600 mg, Asp 325 mg yükleme dozu	VerifyNow	ARU≥550 P2Y12 % inhibisyonu≤%50	%12	%34
Drazin ve ark. 2011	52	Stent (intrakraniyal anevrizma tedavisi ya da intra-ekstrakraniyal arter darlığı)	İşlemden 12 saat önce 81 mg Aspirin+600 mg Klp devamında günlük 75 mg Klp ve günlük 81 mg Asp (eğer direnç varsa test sonucuna göre 300 mg ya da 600 mg yükleme dozu)	VerifyNow	ARU >550, P2Y12 % İnhibisyonu <20%	%13,5	%36,5
Koerner ve ark. 2012	44	Stent (intra-ekstrakraniyal arter perkutan transluminal anjiyoplasti)	İşlemden önce 3 günden fazla Günlük Asp 100 mg, KLP 75 mg Ya da işlemden hemen önce Klp 300 mg, Asp 500 mg yükleme dozu	Multiplate	> 468 ARU		%25
Delgado Almandoz ve ark. 2013	44	Pipeline stent anevrizma tedavisi	Asp günlük 325 mg+ Klp 75 mg	VerifyNow	PRU >200		%26,2
Fifi ve ark. 2013	96	Stent (intrakraniyal anevrizma tedavisi ya da intra-ekstrakraniyal arter darlığı)	İşlemden 5 gün önce günlük Asp 81 mg +75 mg Klp (acil işleme alınacaksa 600 mg Klp yükleme dozu)	VerifyNow	ARU ≥ 550 P2Y12 % İnhibisyonu ≤20%	%5,2	%36,5
Heller ve ark. 2013	25	Pipeline stent anevrizma tedavisi	İşlemden 7 gün önce Asp (325 ya da 81 mg) ve Klp 75 mg günlük	LTA	ASA maksimum platelet aggregation >20%, CLP MPA >60%	%16	%4
Nordeen ve ark. 2013	81	Stent (intrakraniyal anevrizma tedavisi ya da intra-ekstrakraniyal arter darlığı)	İşlemden 5-7 gün önce günlük Asp 325 mg +75 mg Klp (acil işleme alınacaksa 600 mg Klp ve 650 mg Asp yükleme dozu)	VerifyNow	P2Y12 % İnhibisyonu <20%		%21
Kashiwazaki ve ark. 2014	66	Stent (intrakraniyal anevrizma tedavisi ya da intra-ekstrakraniyal arter darlığı)	İşlemden önce 14 gün önce Günlük Asp 100 mg, Klp 75 mg Ya da işlemden hemen önce Klp 300 mg, Asp 500 mg yükleme doz	VerifyNow	P2Y12 % İnhibisyonu ≤26%		%28,8
Oran ve ark. 2015	68	Akım yönlendirici cihaz ile anevrizma tedavisi	İşlemden 8-12 saat önce Asp 300 mg+ Klp 600 mg yükleme dozu	Multiplate	ASA AUC >500, CLP AUC >468		%25
Hwang ve ark. 2015	228	Koil embolizasyonu ile rüptüre olmamış anevrizma tedavisi	İşlemden 5 gün önce günlük Asp 100 mg (direnç varsa 300 mg) +75 mg Klp (direnç varsa 200 mg silostazol)	VerifyNow	ARU ≥550 PRU ≥213	Genel direnç %55,3	Genel direnç %55,3
Tan ve ark. 2015	74	Pipeline stent anevrizma tedavisi	İşlemden 5 gün önce günlük Asp 325 mg +75 mg Klp ya da işlemden iki saat önce Klp 600 mg, Asp 325 mg yükleme doz	VerifyNow	PRU >208		%52,7
Wong ve ark. 2015	32	Stent (intrakraniyal anevrizma tedavisi ya da intrakraniyal arter darlığı)	İşlemden 7 gün önce günlük Asp 325 mg +75 mg Klp	VerifyNow	PRU 120-180 normal		%53,1
Flechtenmacher ve ark. 2015	97	Stent (intrakraniyal anevrizma tedavisi ya da intra-ekstrakraniyal arter darlığı)	İşlemden 5 gün önce günlük Asp 100 mg +75 mg Klp ya da işlemden bir gün önce Klp 600 mg yükleme doz	LTA VerifyNow Multiplate	>%40 PRU>236 ARU>40 U		%47,6 %50,5 %35,9
Asai ve ark. 2015	189	Stent olsun ya da olmasın koil embolizasyonu ile anevrizma tedavisi	İşlemden önce 5-7 gün önce Günlük Asp ve Klp	VerifyNow	PRU ≥ 230	%5,8	%34,9
Kim ve ark. 2016	338	Koil embolizasyonu ile rüptüre olmamış anevrizma tedavisi (stent olsun ya da olmasın)	İşlemden 7 gün önce günlük Asp 100 mg +75 mg Klp	VerifyNow	ARU ≥550 PRU ≥240	%9,5	%31,1
Song ve ark. 2017	99	Stent destekli Koil embolizasyonu ile rüptüre olmamış anevrizma tedavisi	İşlemden 5-7 gün önce günlük 100 mg asp+75 mg Klp ya da işlem günü 300mg asp+ 600 mg Klp yükleme dozu	VerifyNow	ARU≥550 PRU≥240	%12	%62,6
Adeeb ve ark. 2017	402	Pipeline stent anevrizma tedavisi	İşlemden 3-14 gün önce günlük 325 mg asp+ 75 mg Klp	LTA VerifyNow Whole-blood luminaggregometry	ASA platelet aggregation >20% PRU>208 >6Ω		%28,8

Tablo 2. Stent Endikasyonuna Göre Direnç Sıklığı

Direnç	Tüm Serebrovasküler Stent Takılan Hastalar	Anevrizma Tedavisi Nedeniyle Stent	İntra-Ekstrakraniyal Arter Darlığı Nedeniyle Stent
Aspirin direnci	9,4%	20,7%	3,6%
Klopidogrel direnci	23,8%	25,4%	23,0%

Girişimsel Radyoloji

SS-115

CANLI VERİCİLİ KARACİĞER NAKLİ SONRASI DONÖR BİLİYER KOMPLİKASYONLARINDA PERKÜTAN RADYOLOJİK TEDAVİ

Sinan Karatoprak[1], Ramazan Kutlu[1], Betül Karatoprak[1], Mehmet Seyfi Buruk[1], Mehmet Demirbaş[1], Burak Işık[2], Sezai Yılmaz[2]

[1]İnönü Üniversitesi Tıp Fakültesi Radyoloji AD
[2]İnönü Üniversitesi Tıp Fakültesi Genel Cerrahi AD

Giriş ve Amaç: Canlı vericili karaciğer naklinin (CVKN) giderek artmasıyla birlikte donörlerde görülen morbidite ve mortalite önemli bir problem haline gelmiştir. Son çalışmalarda CVKN'ye bağlı verici morbidite oranları %23.9 ± 13.9 olarak bildirilmektedir. (1) CVKN sonrasında vericilerde en sık görülen komplikasyonlar safra yolları ile ilişkili olup son çalışmalarda %6-9 oranında bildirilmektedir. (2,3) Biz bu çalışmamızda CVKN sonrasında donörlerde görülen biliyer komplikasyonlarda perkütan radyolojik tedavi yöntemlerini ve başarılarını değerlendirmeyi amaçladık.

Gereç ve Yöntem: Bu retrospektif çalışma Malatya İnönü Üniversitesi Bilimsel Araştırma ve Yayın Etiği Kurulu'nun 2019/5-23 karar no'lu izni ile gerçekleştirilmiştir. İnönü Üniversitesi Turgut Özal Tıp Merkezi Karaciğer Nakil Enstitüsü'nde Mayıs 2009-Aralık 2018 tarihleri arasında toplam 1839 CVKN gerçekleştirilmiş olup hepatektomi yapılan vericiler retrospektif olarak değerlendirilmiştir. Vericilerde gelişen biliyer komplikasyonlar Modifiye Clavien-Dindo sınıflamasına göre sınıflandırılmıştır. Biliyer komplikasyonların tedavisinde hastalara USG eşliğinde perkütan drenaj, endoskopik

biliyer drenaj (ERKP), perkütan biliyer drenaj (PTK/PTBD) ve cerrahi tedavi uygulanmış olup perkütan tedavi uygulanan hastalar değerlendirilmiştir.

Bulgular: 1839 vericinin 121'inde (%6.57) girişimsel tedavi gerektirecek (Clavien derece III ve IV) komplikasyon gelişmiştir. Bu hastalardan 51'ine USG eşliğinde perkütan drenaj yapılmış olup 30'unda ek tedavi uygulanmamış ve minör safra kaçağı olarak kabul edilmiştir. 17'si perkütan drenaj tedavisinin yeterli olmadığı hastalar olmak üzere toplam 83 hastaya ERKP yapılmış olup 53'ünde endoskopik tedavi başarılı olmuştur. Toplamda 12'si verici; 1'i intraoperatif kolanjiyografisinde (İOK) anatomik varyasyon (şekil 1) saptanan, diğeri hepatektomi sırasında alıcısının nakil ihtiyacı olmadığına karar verilen hepatektomisi tamamlanmamış 2 verici adayı (aborted donor) olan 14 hasta PTK/PTBD'ye yönlendirilmiş, bu hastaların 8'i balon dilatasyon, stent ve drenaj kateterleri tedavi edilmiştir (şekil 2,3,4,5). 2'sinde eşlik eden otonom safra yolu olup perkütan yerleştirilen kateterler kılavuzluğunda opere edilmiştir (şekil 6,7). 4 hastada oklüde segment geçilememiş olup perkütan yerleştirilen kateterler içerisinden intaoperatif olarak kılavuz tel gönderilerek ameliyata dahil olunmuştur (kombine cerrahi ve girişimsel radyolojiyi içeren Rendezvous prosedürü). 2 hasta ise hepatiko-jejunostomi sonrası perkütan tedavi edilmiştir.

Sonuç: PTK/PTBD'nin USG eşliğinde perkütan drenaj ve endoskopik tedaviyi tamamladığı ve bazı hastalarda cerrahi gereksinimini ortadan kaldırdığı dikkat çekmektedir. Ayrıca daha önce verici hasta grubunda uygulanmamış olan girişimsel radyoloji ve cerrahi tedavi kombinasyonundan oluşan Rendezvous prosedürü ile de cerrahi yapılacak hastalarda tedaviye kılavuzluk ettiği görülmektedir.

Anahtar kelimeler: donör, biliyer komplikasyon, perkütan radyolojik tedavi,

Kaynaklar

(1) Cheah YL, Simpson MA, Pomposelli JJ, Pomfret EA (2013). Incidence of death and potentially life-threatening near-miss events in living donor hepatic lobectomy: a world-wide survey. (19), 499–506

(2) Brown, RS Jr. & Russo, MW. et al.(2003). A survey of liver transplantation from living adult donors in the United States. (348), 818-825

(3) Shiffman, ML. & Brown, RS Jr. et al. (2002). Living do¬nor liver transplantation: summary of a conference at The National Institutes of Health. (8), 174- 188.



Resim 1. İOK'da sistik kanala açılan sağ posterior sektör safra yolu



Resim 2. Anastomoz darlığı

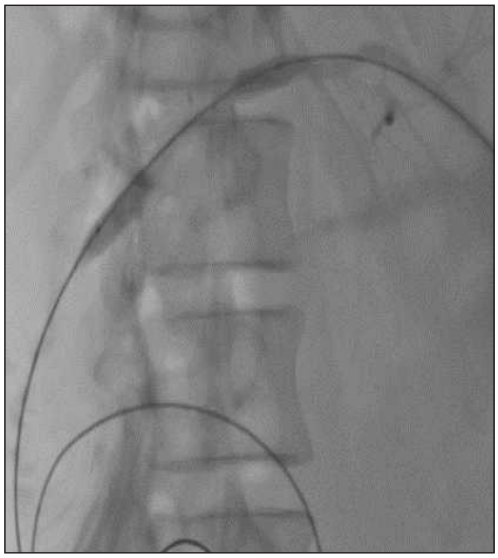

Resim 3. Darlıktan balon geçişi

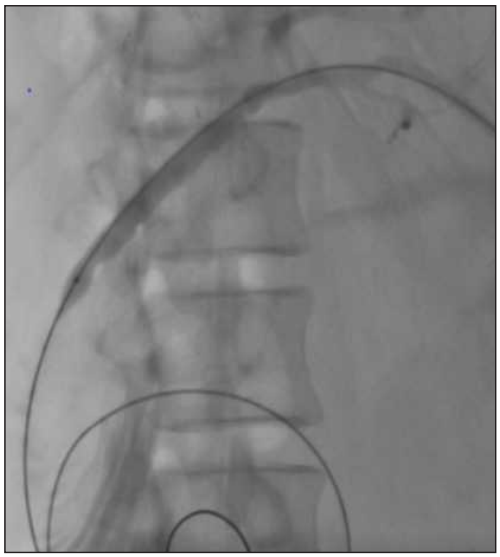

Resim 4. Darlığın balon ile dilatasyonu



Resim 5. Homemade biliyer stent

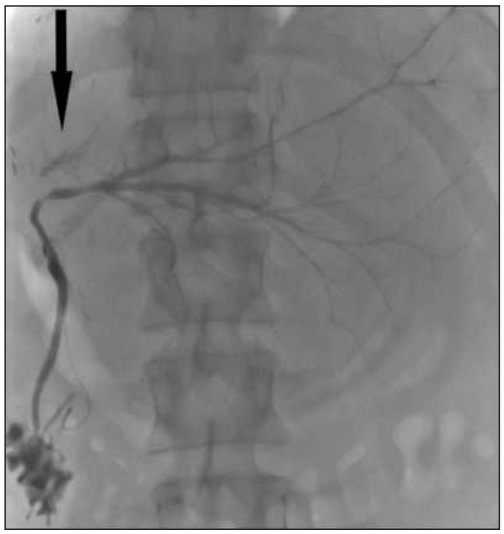

Resim 6. Otonom segment 4 safra yolu (↓)



Resim 7. Segment 4 otonom safra yoluna perktütan giriş

Girişimsel Radyoloji

SS-117

IS ACR TI-RADS 4 NODULES CAUSING OVERDIAGNOSIS AND UNNECESSARY BIOPSIES,DO WE NEED A MODIFICATION

Umut Perçem Orhan Söylemez

İstanbul Medeniyet Unıversıty Göztepe Training and Research Hospital

Introduction: Thyroid nodules are very common and their incidence have been reported to be about 68% in adults after increased usage of high-resolution ultrasound. Most nodules are benign and even malignant nodules, particularly which are smaller than 1 cm frequently behaves in a nonaggressive manner. Fine-needle aspiration (FNA) is the most effective method to differentiate the malignant nodules and the nodules which may require surgery.

Several professional societies and groups of investigators have proposed different criteria to guide ultrasound practitioners in recommending FNA on the basis of ultrasound features. Thyroid imaging-reporting and data system (TI-RADS) is a widely used grading system, On the other hand, the American Thyroid Association (ATA), have defined a slightly different pattern-oriented approach with the same intent. Besides, TI-RADS scoring system have been modified by different societies and American Collage of Radiology TI-RADS (ACR TI-RADS) scoring system which we used in our daily practice is one of them and have been updated in 2017. In this system there are 5 categories in ultrasound and in ACR TI-RADS category 4; FNA is proposed for nodules which are bigger than 1,5 centimeters. In our daily practice ACR TI-RADS category 4 nodules constitute the largest part of FNA requests regardless of size. The aim of this study is to determine the efficacy of the category 4 nodules to predict the malignant rate of these nodules and if not; to propose a modification to this scoring system.

Materials and Methods: Study was conducted in a retrospective manner. FNA was carried out for 573 nodules between October 2018 and April 2019. ACR TI-RADS 4 nodules were included to the study and pathologic bethesta scores of these nodules were investigated retrospectively. Diagnostic ultrasounds prior to the FNA was performed by different radiologists and FNA requests were made by genereal surgeons, endocrinology and internal disease clinicians. Prior to FNA all patients diagnostic ultrasounds were performed by the senior author and all FNA procedures were performed by the same radiologist. 3 samples were taken from all nodules.

Results: 206 of 573 nodules were scored as ACR TI-RADS 4 and were included to the study. Bethesta scores were 2 for 170 nodules(82%), 3 for 24 nodules(11%), 4 for 7 nodules(3,3%), 5 for 2 nodules(0,9%) and 6 for 3 nodules(1,4%). The nodules that were scored TI-RADS 4 for being hypoechoic and solid(4 points) were most likely to be benign. 10 of 12 malignant nodule had at least one more suspicious characteristic such as extrathyoidal extension, taller than wide, punctat echogenic foci.

Discussion: ACR TI-RADS 4 category nodules are forming the largest part of FNA consultations. Hypoechoic and solid nodules are quite often can be seen in ultrasound practice and this features are enough to get 4 points. But these nodules are commonly benign. We propose to modify the category 3 in 3a and 3b. 3a can have the same features with previous category 3. Category 3b can consist of the nodules which have the hypoechoic and solid nodules or nodules which gets 4 points. If a nodule reveales one of the malignant features in addition to features in group 3b it can up-grade to the category 4. For being category 4,at least 5 points should be taken. To prevent overdiagnosis and unnecesaary invasive procedures it's very important to use an objective grading system which can be applied to the clinical practice by ease.

Anahtar kelimeler: Thyroid Nodule, biopsy, fine-needle,

Kaynaklar
1: Yoon SJ, Na DG, Gwon HY, Paik W, Kim WJ, Song JS, Shim MS. Similarities and
Differences Between Thyroid Imaging Reporting and Data Systems. AJR Am J Roentgenol. 2019 Mar 27:1-9. doi: 10.2214/AJR.18.20510. [Epub ahead of print] PubMed PMID: 30917027.

2: Wu XL, Du JR, Wang H, Jin CX, Sui GQ, Yang DY, Lin YQ, Luo Q, Fu P, Li HQ, Teng DK. Comparison and preliminary discussion of the reasons for the differences in diagnostic performance and unnecessary FNA biopsies between the ACR TIRADS and
2015 ATA guidelines. Endocrine. 2019 Mar 4. doi: 10.1007/s12020-019-01886-0. [Epub ahead of print] PubMed PMID: 30830584.

3: Grant EG, Tessler FN, Hoang JK, Langer JE, Beland MD, Berland LL, Cronan JJ,
Desser TS, Frates MC, Hamper UM, Middleton WD, Reading CC, Scoutt LM, Stavros AT,
Teefey SA. Thyroid Ultrasound Reporting Lexicon: White Paper of the ACR Thyroid Imaging, Reporting and Data System (TIRADS) Committee. J Am Coll Radiol. 2015
Dec;12(12 Pt A):1272-9. doi: 10.1016/j.jacr.2015.07.011. Epub 2015 Sep 26. Review. PubMed PMID: 26419308.
4: Tessler FN, Middleton WD, Grant EG, Hoang JK, Berland LL, Teefey SA, Cronan JJ, Beland MD, Desser TS, Frates MC, Hammers LW, Hamper UM, Langer JE, Reading
CC, Scoutt LM, Stavros AT. ACR Thyroid Imaging, Reporting and Data System (TI-RADS): White Paper of the ACR TI-RADS Committee. J Am Coll Radiol. 2017 May;14(5):587-595. doi: 10.1016/j.jacr.2017.01.046. Epub 2017 Apr 2. PubMed PMID:
28372962.

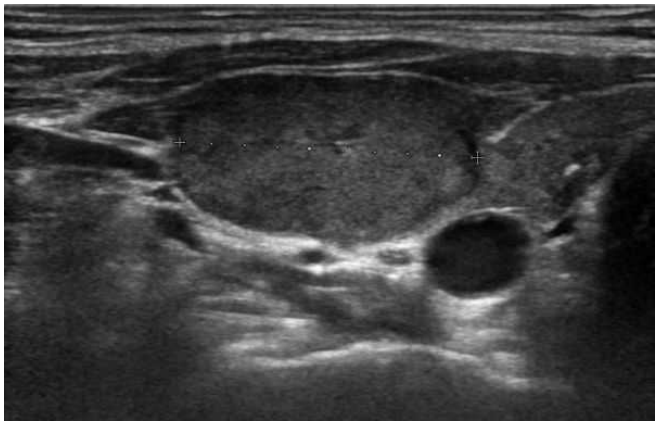

Figure 1. Hypoechoic solid nodule, getting 4 points and being TI-RADS 4 according to ACR TI-RADS categorisation;after FNA;benign folicular nodule;bethesta 2

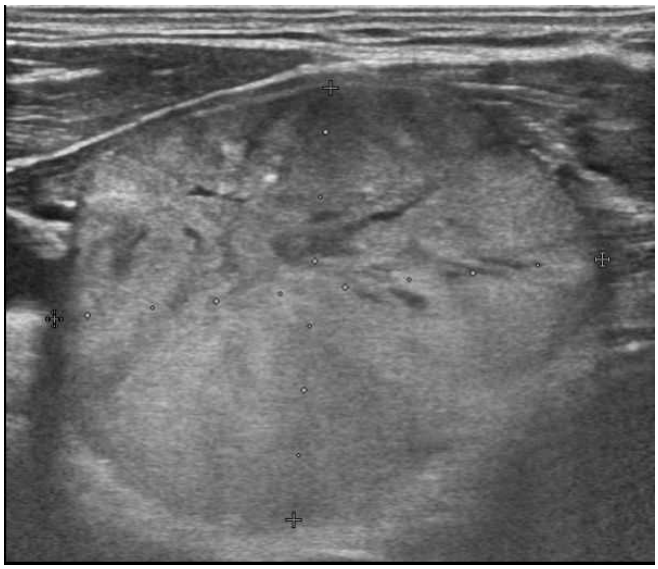

Figure 2. Isoechoic solid nodule with extrathyroidal extension; getting 6 points, category TI-RADS 4, after FNA, papillary carcinoma; bethesta 5

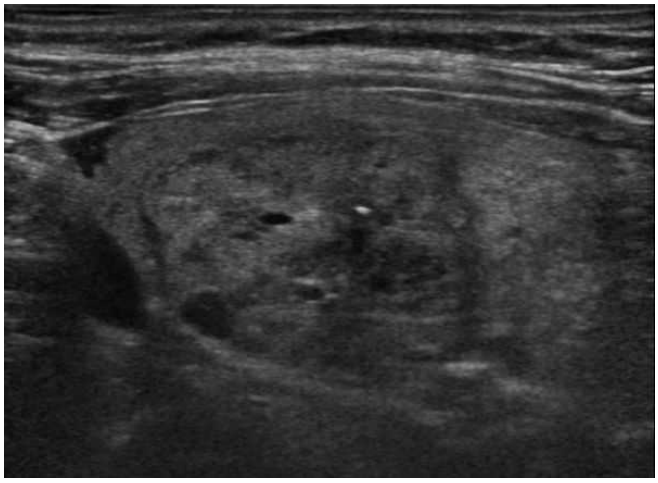

Figure 3. Isoechoic, almost completely solid nodule with a macrocalcification, 4 points;T I-RADS 4; after FNA,benign colloidal nodule; bethesta 2

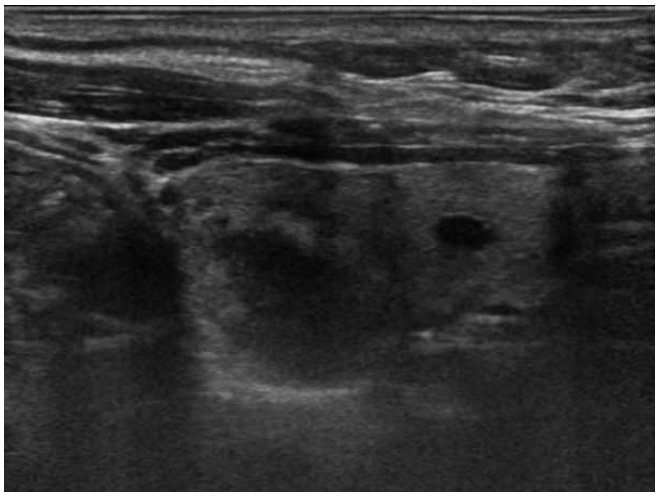

Figure 4. Iso-hypoechoic solid nodule;4 points,TI-RADS 4;after FNA, benign follicular nodule;bethesta 2

Girişimsel Radyoloji

SS-118

NOVEL USE OF AUTOLOGOUS BLOOD PATCH INJECTION IN CT-GUIDED PERCUTANEOUS LUNG BIOPSY: PRELIMINARY RESULTS OF A PROSPECTIVE, SINGLE-CENTER, RANDOMIZED, CONTROLLED CLINICAL TRIAL

Yaşar Türk
Namik Kemal University, Medical Faculty, Radiology Department, Tekirdag

Introduction: Percutaneous image-guided needle biopsy of the lung is a well-established and accurate method used to diagnose pulmonary lesions with high diagnostic accuracy. The most common complication of percutaneous lung biopsy is pneumothorax and sometimes need to chest tube placement.

Purpose: To evaluate the effect of a pre pleural autologous blood injection(PPABI) on the rate of iatrogenic pneumothorax and need to intervention in CT-guided percutaneous lung biopsy.

Material and Methods: The ongoing study was approved by the Ethical Committee of the Ministry of Health. Since October 2018, seventy-six potential study participants referred for percutaneous CT guided lung biopsy assessed for enrollment, but 34 of them were excluded. The study group consisted of 43 patients randomized into PPABI

(n =22) versus not using PPABI (n =21) arms. In the PPABI group, 15 ml of autologous blood of the patient was injected into the pre pleural space as a high-pressure sealant before the entrance of the coaxial device into the lung parenchyma. The primary endpoint was defined as the absence of pneumothorax on chest radiographs at all two required postprocedure assessments (2 and 24-hours). A blinded independent interpretation of the Chest X-rays was performed.

Results: Two groups were statistically the same in all characteristics except target-to-pleura distance that in the PPABI group was significantly longer than the control group. Median(min-max) of target-to-pleura distance in PPAB and control groups were 2,6(0-6) and 1(0-5) respectively(p= 0,028). Pneumothorax developed in one patient (4.5%) in the PPABI group and, an intervention was not required. In the control group, pneumothorax developed in 3 patients (14.3%), aspiration was required in two cases (9.5%) without drainage.

Discussion: Several studies have shown that sealing the pleural puncture site with a variety of materials reduces the risk of pneumothorax and chest tube placement (1–6). In all the previously mentioned studies, any pneumothorax subject before the sample obtaining excluded from the trials and if there is no parenchymal pass to reach the target, the patients were excluded. The focus of this study is exactly on these two vulnerable areas where parenchymal blood injection or other sealing materials have no preventive effect. These are defective part of these protective methods.

Conclusion: Despite limitations in the sample size of this ongoing study, preliminary findings reveal that PPABI reduced the rate of asymptomatic and intervention needed pneumothorax during CT-guided lung biopsy.

Anahtar kelimeler: Lung biopsy, CT, Intervention, Lung nodules, Pneumothorax, Blood patch

Kaynaklar

1. Engeler CE, Hunter DW, Castaneda-Zuniga W, Tashjian JH, Yedlicka JW, Amplatz K. Pneumothorax after lung biopsy: prevention with transpleural placement of compressed collagen foam plugs. Radiology 1992;184(3):787–789.
2. Petsas T, Siamblis D, Giannakenas C, et al. Fibrin glue for sealing the needle track in fne-needle percutaneous lung biopsy using a coaxial system: part II clinical study. Cardiovasc Intervent Radiol 1995;18(6):378–382.
3. Lang EK, Ghavami R, Schreiner VC, Archibald S, Ramirez J. Autologous blood clot seal to prevent pneumothorax at CT-guided lung biopsy. Radiology 2000;216(1):93–96.
4. Billich C, Muche R, Brenner G, et al. CT-guided lung biopsy: incidence of pneumothorax after instillation of NaCl into the biopsy track. Eur Radiol 2008;18(6):1146–1152.
5. Zaetta JM, Licht MO, Fisher JS, Avelar RL; Bio-Seal Study Group. A lung biopsy tract plug for reduction of postbiopsy pneumothorax and other complications: results of a prospective, multicenter, randomized, controlled clinical study. J Vasc Interv Radiol 2010;21(8):1235–1243.e1–e3.
6. Malone LJ, Stanfll RM, Wang H, Fahey KM, Bertino RE. Effect of intraparenchymal blood patch on rates of pneumothorax and pneumothorax requiring chest tube placement after percutaneous lung biopsy. AJR Am J Roentgenol 2013;200(6):1238–1243.

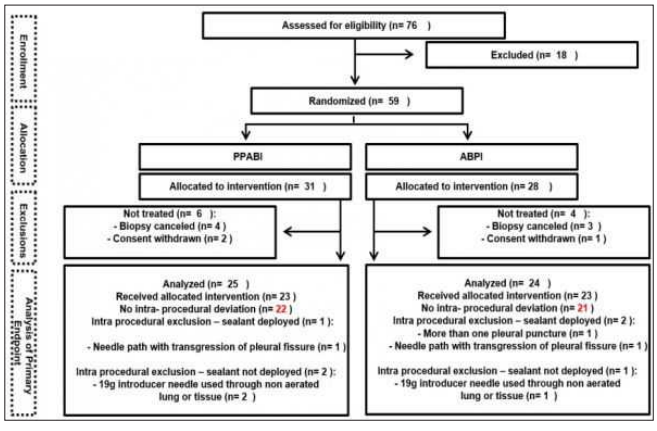

Figure 1. Consort diagram. PPABI = Pre Pleural autologous blood injection.

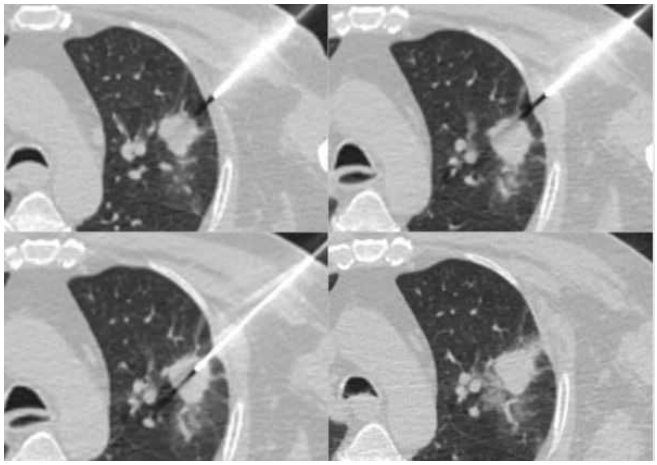

Figure 2. Technique. PPABI = Pre Pleural autologous blood injection.

Girişimsel Radyoloji

SS-119

HASTA BİLGİLENDİRMEDE KAYNAK OLARAK YOUTUBE: TRANSTORASİK PERKÜTAN AKCİĞER BİYOPSİ VİDEOLARININ DEĞERLENDİRİLMESİ

Okan Gürkan[1], Canan Gündüz Gürkan[2]

[1]İstanbul Gaziosmanpaşa Taksim Eğitim ve Araştırma Hastanesi Radyoloji Bölümü
[2]Biruni Üniversite Hastanesi Göğüs Hastalıkları Bölümü

Giriş ve Araç: YouTube, medikal bilgi içeriğiyle, öğrenciler kadar hasta ve hasta yakınları için de önemli bir kaynak haline gelmiş olmakla beraber, doğru içeriği aktarma konusunda yanıltıcı olabilmektedir. Çalışmamızda, akciğer kanseri tanısında önemli bir yere sahip olan perkutan transtorasik akciğer biyopsisi işlemini konu alan İngilizce içerikli YouTube videolarının içeriğinin, güvenilirlik ve doğruluk kriterleri açısından değerlendirilmesi hedeflenmiştir.

Gereç ve Yöntem: Kesitsel tasarıma sahip çalışmada arama terimleri olarak 'Lung Biopsy', 'Ct Guided Lung Biopsy', 'Us Guided Lung Biopsy' ve 'Percutaneous Transthoracic Biopsy' kullanılmış ve her terim için ilk 60 video incelenmiştir. Video içerikleri, bir radyoloji ve bir göğüs hastalıkları uzmanı tarafından; güvenilirlik ve doğruluk kriterleri açısından, birden çok indeks (VPI, GQS, DISCERN ve onam formundan geliştirilmiş indeks)1-3 kullanılarak değerlendirilmiştir.

Bulgular: Dahil edilme kriterlerini karşılayan 32 videonun incelendiği çalışmada, videoların %46'sının (n=15) sağlık çalışanları ve %18'inin (n=6) bireysel kullanıcılar tarafından yüklendiği izlenmiştir. Ortalama video uzunluğu 259 saniye (46-751 aralığında) ve ortalama toplam izleyici sayısı 16079 (57-63128 aralığında) saptanmıştır. Videoların sadece %40,6'sında işlem komplikasyonlarından bahsedildiği gözlemlenmiştir. Video içerik kalitesinin değerlendirildiği indekslerden GQS, DISCERN ve onam formundan geliştirilmiş indekslerin median (min-max) değeleri sırasıyla; 2 (1-5), 2 (0-4), 3 (1-11) olarak saptanmıştır. VPI dışındaki 3 indeks arasında istatistiksel anlamlı korelasyon saptanmıştır (p<0.001). Video popüleritesini yansıtan VPI indeksinin ise; GQS ile korele olmadığı izlenmiştir. Video kalitesinin yükleyen kurum ya da kişiye bağlı anlamlı değişiklik göstermediği izlenmiştir.

Tartışma ve Sonuç: Perkutan transtorasik akciğer biyopsisi hakkında bilgilendirici YouTube videolarının içerik kaliteleri yetersiz olduğu için, hastaların bilgilenmesinde yanıltıcı olabilirler. Doğru ve yeterli içeriğe sahip bilgilendirici videolar üretmek konusunda, sağlık kurumlarına ve çalışanlarına büyük sorumluluk düşmektedir.

Anahtar kelimeler: Görüntüleme Eşliğinde Biyopsi, Youtube, Hasta Eğitimi, Akciğer

Kaynaklar
1. Langille M, Sc B, Hughes S, et al. A Systematic Review of Patient Inflammatory Bowel Disease Information Resources on the World Wide Web. 2007:2070-2077. doi:10.1111/j.1572-0241.2007.01325.x
2. Charnock D, Shepperd S, Needham G, Gann R. DISCERN: An instrument for judging the quality of written consumer health information on treatment choices. J Epidemiol Community Health. 1999;53(2):105-111. doi:10.1136/jech.53.2.105
3. American T. Acr – Sir – Spr Practice Parameter on Informed Consent for Image-Guided Procedures. 2016;1076(Revised 2008):1-8.

Tablo 1. Değerlendirilen Videoların Özellikleri

	Ortalama	±SD	Median	Minimum	Maksimum
Video Uzunluğu (Saniye)	259	161	235	46	751
Beğenilme Sayısı	58	123	17	1	676
Beğenilmeme Sayısı	5	7	1	1	26
Beğenilme/beğenilme/beğenilmeme	14,17	19,53	7	1	74
Toplam Görüntülenme Sayısı	16079	19778	6385	57	63128
Yorum Sayısı	9	29	1	0	162
Yüklendiği Günden İtibaren Geçen Süre (Gün)	1333	961	1165	28	3547
VPI (Video Power Index)	17,66	38,33	5,78	0,04	205,75
DISCERN(0-4)	1,94	1,22	2	0	4
A.O.F.İ (Aydınlatılmış Onam Formu İndeksi)(0-12)	3,44	2,82	3	1	11
GQS(0-5)	2,16	1,14	2	1	5

Tablo 2. Global Quality Score (GQS) Korelasyon Analizi

	Korelasyon Katsayısı	P-Değeri
VPI	0,08	0,673
DISCERN	0,81	<0.001
A.O.F.İ	0,79	<0.001

Tablo 3. Yükleyen Kişi veya Kuruma Göre Videoların Değerlendirilmesi

		VPI	DISCERN	A.O.F.İ.	GQS
Akademik (n=2)	Ortalama(±SD)	38,83 (44,15)	2,5 (2,12)	5,5 (6,36)	3 (2,83)
	Median (Min-Maks)	38,83 (7,61-70,06)	2,5 (1-4)	5,5 (1-10)	3 (1-5)
Sağlık Çalışanı (n=15)	Ortalama(±SD)	7,83 (10,71)	1,73 (1,1)	2,4 (2,1)	1,8 (1,01)
	Median (Min-Maks)	1,64 (0,04-33,89)	1 (0-4)	2 (1-9)	1 (1-4)
Ürün Firması (n=9)	Ortalama(±SD)	29,28 (66,4)	2,22 (1,09)	3,22 (1,99)	2,44 (0,88)
	Median (Min-Maks)	5,97 (0,39-205,75)	2 (1-4)	3 (1-7)	2 (1-4)
Tekil Kullanıcı (n=6)	Ortalama(±SD)	17,77 (25,07)	1,83 (1,6)	5,67 (3,39)	2,33 (1,21)
	Median (Min-Maks)	11,71 (0,21-67,75)	2 (0-4)	5 (2-11)	2,5 (1-4)

Girişimsel Radyoloji

SS-121

CANLI KARACİĞER NAKLİ YAPILAN PEDİATRİK HASTALARDA HEPATİK VEN RADYOLOJİK GİRİŞİMSEL İŞLEMLERDE THROUGH-AND-THROUGH ERİŞİM

Ramazan Kutlu[1], Mehmet Demirbaş[1], Mehmet Seyfi Buruk[1], Sinan Karatoprak[1], Burak Işık[2], Sezai Yılmaz[2]

[1]İnönü Üniversitesi Tıp Fakültesi Radyoloji AD
[2]İnönü Üniversitesi Tıp Fakültesi Genel Cerrahi AD

Giriş ve Amaç: Bu çalışmada merkezimizdeki pediatrik karaciğer transplantasyonu yapılan hasta popülasyonunda hepatik ven-IVC ilişkili komplikasyonların girişimsel tedavisinde kullanılan through-and-through tekniğinin kullanımı ve seçilmiş hasta gruplarında tedavideki önemi amaçlanmıştır.

Gereç ve Yöntem: 8.03.2002-03.04.2019 tarihleri arasında karaciğer transplantasyonu yapılan 452 farklı pediatrik hasta retrospektif olarak incelenmiştir. Bu hastalardan hepatik ven stenoz ve trombozu gelişen hastalar değerlendirilmiştir. Hepatik ven trombozu ya da belirgin stenozu olan hastalarda juguler ven ve femoral venden girilerek oklude yahut stenotik hepatik ven segmentine girişim bazı olgularda mümkün olmamaktadır. Bu durumda femoral veya juguler vene ya da her ikisine birden ve USG eşliğinde transhepatik olarak hepatik vene girilip ya da açık bir hepatik ven segmentinden intrahepatik oklude hepatik ven segmentine geçilip vena kavaya ilerlenmesi ve juguler/femoral erişim yolundan kılavuz telin vücut dışına çıkarılmasıyla bir nevi askıya alma işlemi olan through-and through erişim yöntemi kullanılan 4 hasta değerlendirilmiştir.

Bulgular: Çalışmaya alınan pediatrik karaciğer transplant alıcılarının 244'ü erkek (%54), 208'i kız (%46) hastadır. Yaş ortalaması erkeklerde 6,3 kızlarda ise 5,9 yıldır. On bir erkek ve 7 kız hastaya cerrahi sonrası komplikasyon gelişmesi nedeniyle retransplantasyon yapılmıştır. Olgulardan 327'sinde (%72) canlı vericiden, 125'inde (%28) ise kadavradan nakil yapılmıştır. Yirmi üç kız ve 20 erkek toplam 43 olguya hepatik venografi-kavografi işlemi yapılmıştır. Yapılan 90 hepatik venografi işleminde 42 juguler ven girişi, 33 femoral ven girişi, 10 juguler ven ve perkütan giriş, 3 femoral ven ve perkütan giriş, 2 juguler ven ve femoral ven girişi yapılmış olup 10 hastada işlem sırasında sadece basınç ölçümü gerçekleştirilmiştir. Otuz üç hastaya toplam 65 balon anjioplasti (ortalama 1,97), 14 stent implantasyonu (10 hastada), bir hastaya tromboaspirasyon ve bir hastaya da mekanik trombektomi uygulanmıştır. Girişim yapılan olguların 24'ü (%72,7) halen yaşamakta olup geri kalan 9 olgu (%27,3) çeşitli nedenlerle ex olmuştur.Girişim yapılan 43 hastadan 4 tanesine işlem sırasında through-and-through erişimi gerçekleştirilmiş olup olguların hepsi canlı vericili karaciğer transplant hastalarıdır. Biri erkek, üç tanesi kız hastanın transplant etiyolojileri MSUD, fulminan yetmezlik, koledok kisti ve budd chiari sendromudur. Erkek hasta 4 yaşında olup kız hastaların yaş ortalaması 7 dir. Bu hastalardan 3 üne transhepatik şekilde, birine ise intrahepatik segmentlerden through-and-through erişim sağlanmış ve hepsine öncelikle balon anjiyoplasti uygulanmıştır. Anjiyoplastiye yanıt vermeyen ya da yetersiz yanıt verenlere toplamda 2 si balon açılımlı olmak üzere 3 stent implantasyonu gerçekleştirilmiştir. Bu olgulardan 3 ü halen yaşamakta olup biri postoperatif komplikasyonlar nedeniyle ex olmuştur.

Tartışma ve Sonuç: Karaciğer nakli sonrası pediatrik hastalarda vasküler komplikasyon gelişme riski ve insidansı erişkinlere göre daha yüksektir. Tedaviye yönelik yapılan hepatik venografiler esnasında seçilmiş uygun hastalarda transhepatik/intrahepatik olarak hepatik ven segmentlerinde through-and through erişim sağlanarak belirgin stenoz ve oklüzyonlarda güvenli erişim ve başarılı bir şekilde anjiyoplasti ve stent implantasyonu gibi tedaviler mümkün olmaktadır.

Anahtar kelimeler: Karaciğer transplantasyonu, pediatrik, hepatik venografi, kavografi, balon anjiyoplasti, stent, through-and-through erişim

Kaynaklar
(1) Piardi, T., et al. (2016). "Vascular complications following liver transplantation: A literature review of advances in 2015." World J Hepatol 8(1): 36-57.
(2) Duffy, J. P., et al. (2009). "Vascular complications of orthotopic liver transplantation: experience in more than 4,200 patients." J Am Coll Surg 208(5): 896-903; discussion 903-895.
(3) Saıdı RF. Current status of liver transplantation. Arch Iran Med 2012: 15: 772-776
(4) Kamran Hejazi Kenari, S., et al. (2015). "Current state of the art in management of vascular complications after pediatric liver transplantation." Pediatr Transplant 19(1): 18-26.
(5) Perez Saborido B, Pacheco-Sanchez D, Barrera-Rebollo A, et al. İncidence, management and results of vascular complications after liver transplantation. Transplant Proc 2011: 43: 749-750
(6) Sıeders E, Peeters PM, Ten Vergert EM, et al. Early vascular complications after pediatric liver transplantation. Liver Transpl 2000: 6: 326-332
(7) Orlandını M, Feıer FH, Jaeger B, Kıelıng C, Vıeıra SG, Zanotellı ML. Frequency of and factors associated with vascular complications after pediatric liver transplantation. J Pediatr (Rio J) 2013: 90: 169–175.
(8) Miraglia R, Maruzzelli L, Caruso S, Marrone G, Carollo V, Spada M, et al. Interventional radiology procedures in pediatric patients with complications after liver transplantation. Radiographics. 2009 Mar-Apr;29(2):567-84Girişimsel

Radyoloji

SS-122

MALİGN BİLİYER OBSTRÜKSYONLARDA ENDOBİLİYER MİKRODALGA ABLASYON

Mahmut Demirci[1], Halil Serdar Aslan[1], Muhammed Raşid Aykota[2], Mustafa Çelik[3], Gamze Gököz Doğu[4], Muhammet Arslan[1]

[1]Pamukkale Üniversitesi Tıp Fakültesi Radyoloji AD
[2]Pamukkale Üniversitesi Tıp Fakültesi Genel Cerrahi AD
[3]Pamukkale Üniversitesi Tıp Fakültesi Dahiliye AD Gastaroenteroloji Bölümü
[4]Pamukkale Üniversitesi Tıp Fakültesi Dahiliye AD Onkoloji Bölümü

Giriş ve Amaç: Opere edilemeyen malign biliyer obstrüksyonlarda (MBO), safra yollarını dekomprese etmek için palyatif amaçlı olarak metalik stentler kullanılmaktadır. Ancak metalik stentlerde tıkanma görülebilmektedir(1). Bu nedenlerle son dönemde metalik stent öncesi obtrüksiyon olan bölgeye endobiliyer radyofrekans ablasyon (RFA) işlemi uygulanmaya başlanmıştır(2). Benzer etkiyle ablasyon oluşturan mikrodalga ablasyon (MDA) yönteminin endobiliyer olarak uygulanması ile ilgili literatürde yayın bulamadık. Tümör yükünü azaltarak stent açıklık süresini uzatmak için önce MDA sonra metalik stent uygulanmasının iyi bir seçenek olacağını düşünüyoruz. Çalışmamızdaki amacımız, metalik stent öncesi MDA yönteminin ve hastalarımızın erken dönem sonuçlarını paylaşmaktır.

Gereç ve Yöntem: Eylül 2018- Mart 2019 tarihleri arasında MBO nedeniyle önce biliyer MDA ve aynı seansta metalik stent yerleştirilen 7 hasta çalışmaya dahil edildi. Hasta dahil etme ve dışlama kriterlerimiz Tablo-1'de belirtilmiştir. Uygun hastalarımıza bilinçli sedasyon altında obstrüksiyon bölgesine önce MDA ardından da metalik stent yerleştirilmesi uygulandı. Metalik stent sonrası hematom riskine karşı internal-eksternal drenaj kateteri takılarak hasta 1 hafta sonra kontrole çağrıldı. Mevcut kateterden kontrast madde verilerek alınan kolanjiogram görüntülerde hematom olmayan hastalarımızın internal-eksternal drenaj kateteri çekilerek işlem sonlandırıldı. İşlem aşamaları resim a,b,c,d ve e'de gösterilmiştir.

Bulgular: Hastalarımızın ortalama yaşı 64,5 olup, 4 hastamız kadın, 3 hastamız erkekti. Hastalarımızın yaşı, primer tanıları, bir ay sonra ki toplam bilirubin değerleri, işlem sırasındaki aldıkları radyasyon dozu, skopi süreleri, MDA süresi ve MDA'da verilen enerji miktarı tablo 2'de belirtilmiştir. Sekiz hastamızda MDA için planlama yapılmasına rağmen bir hastada teknik nedenlerle işlem gerçekleştirilemedi. İşlem sırasında mortalite veya majör komplikasyon görülmedi. Minör komplikasyon olarak 5 hastamızda işlemden sonra ağrı 4 hastamızda biliyer sistemde hematom oluştu. Ortalama skopi süremiz 17 dakika ve radyasyon dozu 217 mikrogrey olarak hesaplanmıştır.

Tartışma ve Sonuç: MBO tedavisinde metalik stentleme giderek artan sıklıkta kullanılmaktadır (3). Stent açık kalma süresini artırmak için obstrüksiyona yol açan tümöre ablasyon işlemleri de uygulanabilmektedir. Literatür taramasında endobiliyer RFA için sınırlı sayıda makale bulunurken endobiliyer MDA için literatürde veri bulamadık (2,4,5). RFA ve sonrasında metalik stentin ortalama açık kalma süresi 4,5 ay olarak bildirilmiştir (2). Çalışmamızda henüz uzun dönem sonuçlar bulunmamaktadır ancak 1 aylık takipte biluribin düzeylerinin kabul edilebilir düzeyde olduğunu gördük. İşlemin bazı zorlukları ve kötü yanları mevcuttu. Kullandığımız MDA probunun tel üzerinden çalışmaması nedeniyle 8F kateter veya sheath kullanımı gerekmekteydi. Ayrıca duedonuma ulaştığımız sistemi kaybetmemek için de güvenlik teli kullanmamız gerekti. Radyasyon süresi ve dozunu artırması diğer bir dezavantajıydı. Çalışmamız devam etmekle birlikte stent patensisi ile ilgili yeterli veriye ulaştığımızda çalışmayı sonlandırmayı düşünüyoruz. Şu andaki düşüncemiz malign biliyer darlık tedavisinde metalik stentleme planlanan hastalarda stent patensini artırmak için endobiliyer MDA işlemi teknik olarak uygulanabilir bir yöntemdir. Kısıtlı verilerle güvenli olduğu söylenebilir ancak yöntemin etkinliğini ve güvenilirliği için daha fazla veriye ihtiyaç vardır.

Anahtar kelimeler: Anahtar kelimeler: Endobiliyer mikrodalga ablasyon, Malign biliyer obstrüksiyon, Biliyer stent

Kaynaklar

1. Brown KT, Covey AM. Management of malignant biliary obstruction. Tech Vasc Interv Radiol 2008;11:43-50.
2. Acu B, Kurtulus Ozturk E. Feasibility and safety of percutaneous transhepatic endobiliary radiofrequency ablation as an adjunct to biliary stenting in malignant biliary obstruction. Diagn Interv Imaging 2018;99(4):237-245.
3. Moss AC, Morris E, Mac Mathuna P. Palliative biliary stents forobstructing pancreatic carcinoma. Cochrane Database Syst Rev 2006:Cd004200.
4. Alis H, Sengoz C, Gonenc M, Kalayci MU, Kocatas A. Endobil-iary radiofrequency ablation for malignant biliary obstruction. Hepatobiliary Pancreat Dis Int 2013;12:423-427.
5. Wang J, Zhao L, Zhou C, Gao K, Huang Q, Wei B, et al. Percutaneous intraductal radiofrequency ablation combined withbiliary stent placement for nonresectable malignant biliaryobstruction improves stent patency but not survival. Exp Ther Med 2016;11(6): 2484–2488.

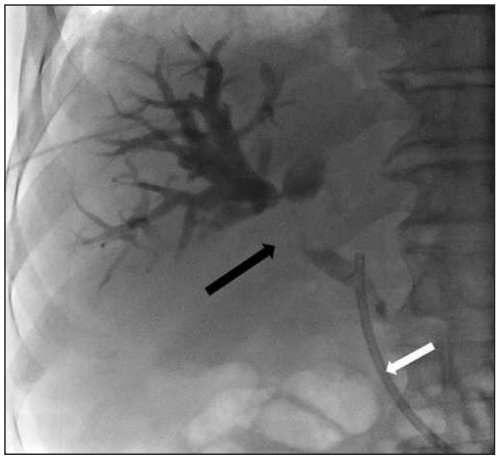

Resim 1. 83 yaşındaki erkek hastanın perkütan transhepatik kolonjiogramlarında ; Koledok proksimalinde uzun segment darlık (siyah ok) ve endokskopik yolla takılmış plastik stent (beyaz ok) görülmektedir.(A)

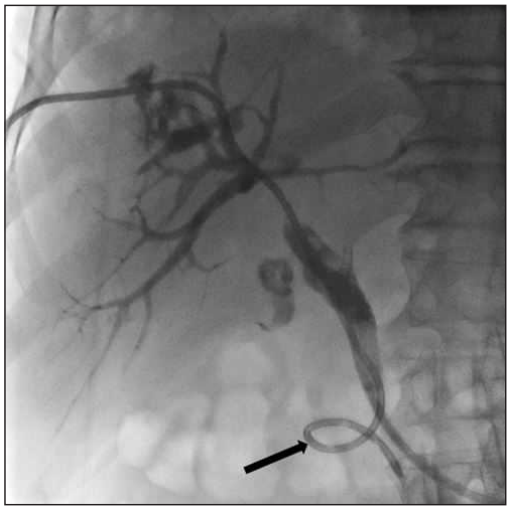

Resim 2. Hastaya ilk seansta yerleştirilen internal-eksternal biliyer drenaj kateterini (ok) görmekteyiz.(B)

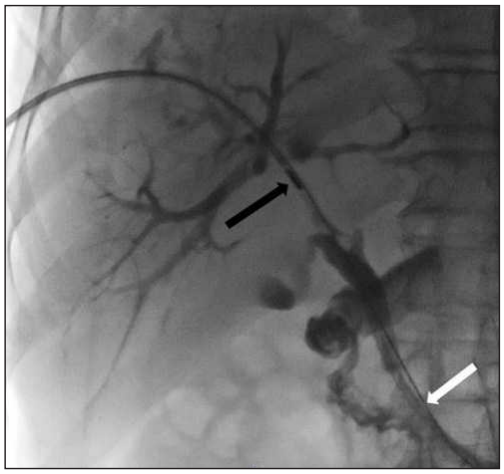

Resim 3. Obstrüksiyon bölgesine mikrodalga ablasyon (siyah ok) işlemi uygulanırken güvenlik telinin (beyaz ok) duodenuma kadar ilerletilmiş olduğunu görüyoruz.(C)

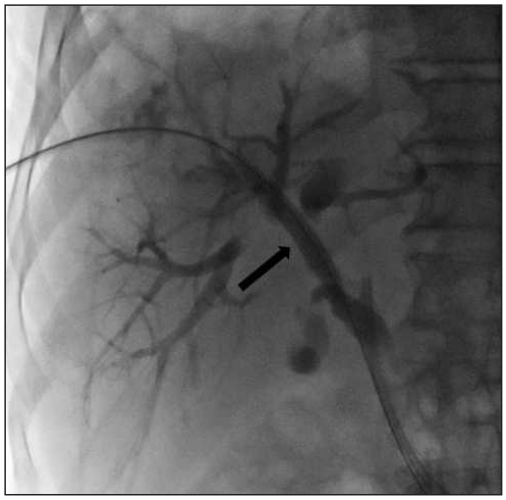

Resim 4. Mikrodalga ablasyon işleminden sonra obstrüksyon bölgesine balon expandeble metalik stent (ok) yerleştirilmesi.(D)



Resim 5. İşlem sonrası kateterden verilen kontrast maddenin duedonuma rahat bir şekilde geçtiğini görüyoruz. (E)

Tablo 1: Hasta seçme kriterlerimiz

Dahil etme	Dışlama
1. Malign karaciğer tümörü	1. Hamilelik
2. Unrezektabl tümör nedeniyle malign biliyer obstrüksiyon	2. Düzeltilemeyen koaügülopati
3. Hiperbiluribinemi olması	
4. 18-85 yaş arası	
5. Yaşam beklentisi 3 aydan uzun olan hastalar	

Tablo 2. Bulgular

Hasta	Yaş	Primer Tanı	Skopi süresi (dk)	Radyasyon Dozu (mikrogrey)	MDA süre (saniye)	MDA enerji (kilojoule)	Bilirubin (1 ay sonra)
CY	70	Pankreas	29,2	414,2	750	9,2	0,82
HÇ1	60	Pankreas	12,1	175	60	1,2	5
MU	83	Duedonum	9,1	137	360	4,2	1,9
RD	44	Pankreas	15,5	208	270	5,7	1,1
HÇ2	71	Pankreas	11,2	85	180	2,7	0,3
HK	67	Kolanjiokarsinom	19,8	228	450	8,9	1,5
MO	57	Pankreas	22,1	274,7	360	7,2	1,3

Toraks Radyolojisi

SS-123

IS IT POSSIBLE TO RECOGNIZE LUNG METASTASIS OF BLADDER CANCER IN THE EARLY PERIOD WITH RADIOGENOMICS?

Hakan Abdullah Özgül[1], Canan Altay[1], Işıl Başara Akın[1], Ozan Bozkurt[2], Ömer Demir[2], Emine Burçin Tuna[3], Kutsal Yörükoğlu[3], Mustafa Seçil[1]

[1]Department af Radiology, Dokuz Eylül University, Faculty af Medicine, Izmir, Turkey
[2]Department af Urology, Dokuz Eylül University, Faculty af Medicine, Izmir, Turkey
[3]Department af Pathology, Dokuz Eylül University, Faculty af Medicine, Izmir, Turkey

Purpose and Introduction: Bladder cancer is the second most common cancer among urogenital cancers (1). The most important factor in prognosis is the stage of cancer. While 5-year survival rates in superficial cancers are over 80%, this rate decreases to 6% in metastatic patients. Follow-up and metastasis screening are performed with contrast-enhanced thoracoabdominal computed tomography (CT) in patients with bladder cancer. Radiogenomics is a relatively recently coined term to denote the relationship between the imaging features of a particular disease and various genetic or molecular features (2). The aim of this study was to compare the thoracic CT findings and histopathological findings in patients with bladder cancer, to investigate the metastatic / non-metastatic nodule characteristics and to determine the findings that could lead to the differentiation of benign and malign pulmonary nodules.

Methods and Materials: Thorax CT images of 149 patients with bladder cancer were evaluated retrospectively. The pulmonary nodules, which are larger than 5 mm were selected in our study. The number of nodules, short axis and long axis diameters, pulmonary nodule volume, and volumetric three-dimensional CT histogram analysis of each dominant nodule were recorded. Histopathologically primary bladder cancer sub-type, pathological tumor stage, tumor grade, and cytokeratin 20, P-53 and Ki-67 positivity were also recorded.

Results: The mean age of 149 patients was 63.4; the female-to-male ratio was 22/127. A pulmonary nodule which is larger than 5 mm was detected in 46 of the 149 patients. Nineteen of these nodules were metastatic, while the remaining 27 were benign nodules. These nodules were divided into 3 different groups according to their size as 5-9mm, 9-14mm, and >15mm. When the cut-off value of the short axis of the dominant nodule was accepted as 5.1mm, the sensitivity of the detection of the malignant nodule was 76.5% and the specificity was 77%. When the cut-off value of the dominant nodule

volume is considered as 19cc, metastatic nodules can be detected with a sensitivity of 82% and specificity of 66%. In the CT volume histogram analysis of metastatic nodules, when the maximum density cut-off value of the dominant nodule was accepted as 50 HU, the sensitivity was 88% and the specificity was 70%.

Conclusion: Our study is the first study to use radiogenomics for the diagnosis of pulmonary metastasis of bladder cancer, and it may be possible to make a distinction between benign and malignant nodules using new values. For the early diagnosis of pulmonary metastatic bladder tumors, the new parameters of nodule morphology can be improved to increase patient survey and treatment ratios.

Anahtar kelimeler: Pulmonary nodule, Radiogenomics, Computured tomography

Kaynaklar

1-Antoni S, Ferlay J, Soerjomataram I, Znaor A, Jemal A, Bray F. Bladder cancer incidence and mortality: a global overview and recent trends. Eur Urol 2017; 71: 96–108.
2-Giacalone NJ, Shipley WU, Clayman RH, et al. Long-term outcomes after bladder-preserving tri-modality therapy for patients with muscle-invasive bladder cancer: an updated analysis of the Massachusetts General Hospital experience. Eur Urol 2017; 71: 952–60.
3-Kuo MD, Jamshidi N. Behind the numbers: Decoding molecular phenotypes with radiogenomics--guiding principles and technical considerations. (2014) Radiology. 270 (2): 320-5. doi:10.1148/radiol.13132195

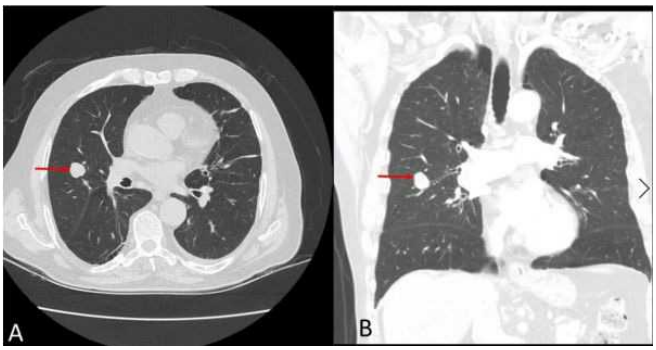

Figure 1. In the axial (A) and coronal (B) sections, non-metastatic solid nodules in the middle lobe of the right lung were observed (red arrows).

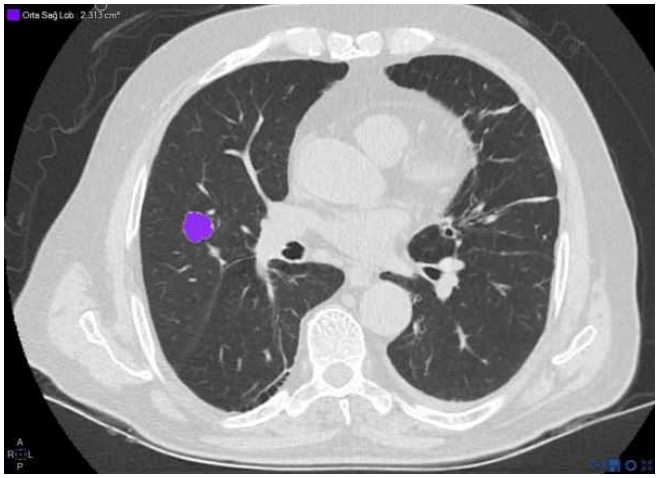

Figure 2. The solid nodule in the middle lobe of the right lung was marked in three dimensions by the semi-automatic program and filled with a purple color.

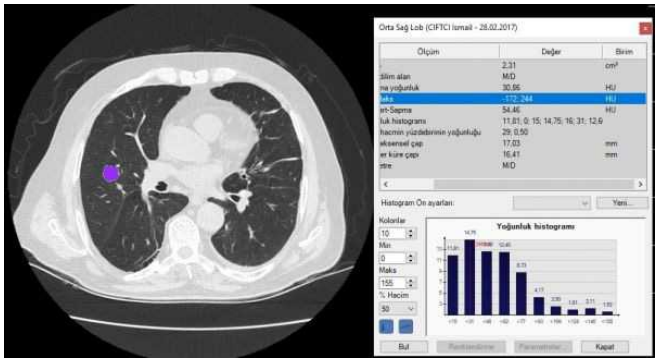

Figure 3. Volume histogram values of non-metastatic nodules were calculated and shown in the table on the left.

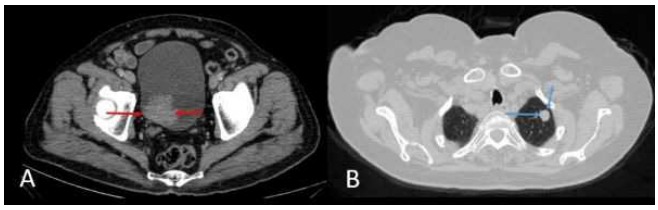

Figure 4. A- Mass lesion protruding from the bladder wall to the lumen (red arrows) B- Metastatic solid nodule (blue arrows) in the left upper lobe

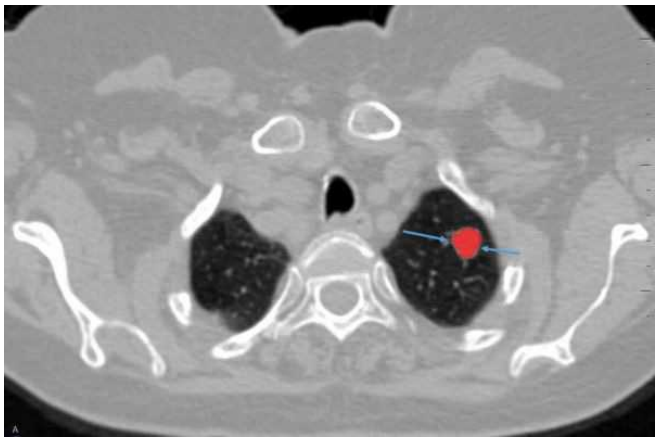

Figure 5. The solid nodule in the upper lobe of the left lung was marked in three dimensions by the semi-automatic program and filled with a red color (blue arrows).

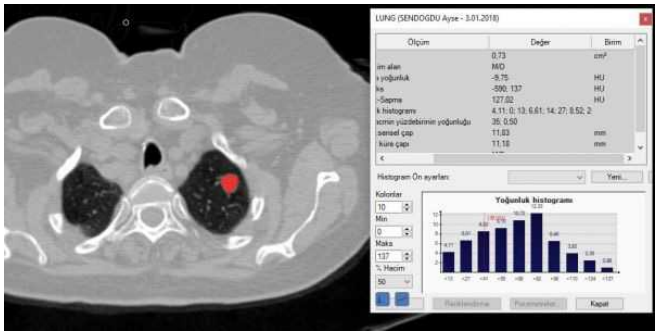

Figure 6. Three dimentional volume histogram values of metastatic nodule were calculated and shown in the table on the left.

Abdominal Radyoloji

SS-124

LOKAL İLERİ MİDE TÜMÖRLERİNDE BİLGİSAYARLI TOMOGRAFİ TEXTURE ANALİZ BULGULARI: NEOADJUVAN KEMOTERAPİ ÖNCESİNDE POTANSİYEL KANTİTATİF GÖRÜNTÜLEME BİOMARKERI CT TEXTURE ANALYSIS IN PATIENTS WITH LOCALLY ADVENCED GASTRIC CARCINOMA: A POTENTIAL QUANTITATIVE IMAGING BIOMARKER

Aytül Hande Yardımcı[1], İpek Sel[1], Ceyda Turan Bektaş[1], Çağrı Erdim[1], Hasan Bulut[1], Özgür Kılıçkesmez[1], Veysi Hakan Yardımcı[2]

[1]SBÜ İstanbul Eğitim ve Araştırma Hastanesi
[2]İstanbul Gelişim Üniversitesi, Acıbadem Bakırköy Hastanesi

Giriş ve Amaç: Lokal ileri mide tümörlerinde preoperatif dönemde neoadjuvan kemoterapi verilecek olguların seçiminde doğru klinik evreleme için (T, N ve grade) Bilgisayarlı Tomografi Texture Analiz (BT-TA)verilerinin rolünü araştırmak amaçlanmıştır.

Gereç ve Yöntem: Ocak 2014-Aralık 2018 tarihleri arasında mide tümörü nedeniyle opere olan hastalar retrospektif olarak taranmıştır. Çalışmamıza uygun kriterlerde 85 erkek,29 kadın toplam 114 hasta dahil edilmiştir. Tüm hastaların görüntüleri iş istasyonlarında 2.5 mm kesit kalınlığında rekonstrükte edilmiş ve DICOM formatında yeniden kodlanarak kaydedilmiştir. BT çekimleri 128 kesitli BT cihazı (Philips, Ingenuity, Eindhoven, the Netherlands) ve 64 kesitli BT cihazı (Toshiba, Aquilion, Toshiba Medical Systems, Tokyo, Japan)'nda yapılmıştır. Çeşitli doku özelliklerinin karşılaştırılabilir olması için eşit uzaysal çözünürlük ve piksel boyutu gerektirmesi nedeniyle, piksel boyutları yeniden ölçeklendirilmiş ve eşitlenmiştir. Yeniden piksel boyutu eşitleme işlemi 3D-Slicer (version 4.8.1) programında yapılmış, piksel boyutları 1x1 mm2 olacak şekilde yeniden oluşturulmuştur. Cihazlar arası farklılıkların etkisini en aza düşürmek için görüntü normalizasyonu ve gri seviye diskretizasyonu yapılmış, bunun için görüntülerde ±3 sigma tekniği uygulanmıştır. Gri seviye diskretizasyonu, 1 ile 2k arasında olacak şekilde ayarlanmıştır. Texture Analiz (Yapısal analiz, TA) özellikleri için MaZda yazılımı (version 4.6, P. M. Szczypiński, Technical University of Lodz) kullanılmıştır. (1) Analiz yapıldıktan sonra ortaya çıkan özellikler Histogram özellikleri, gradient özellikleri, GLCM, GLRLM ve Haar dalgacık (wavelet) özellikleri olup toplam 271 özellik çıkarılmıştır.Yeniden üretilebilirliği için, ikinci radyolog tarafından randomize 20 hastada ölçümler yapılmış sınıf içi korelasyon katsayısı (intra-class correlation coefficient)(ICC) hesaplaması 0.90'a eşit veya daha büyük olan özellikler mükemmel uyum olarak dahil edilmiştir.Tüm veriler T evresi (T1,2-T3,4), N evresi (N0 - N1,2,3) ve Grade için (1,2-3) olarak gruplanmış ve istatiksel sonuçlar gold standart olan patoloji ile karşılaştırılmıştır. Verilerin tanımlayıcı istatistiklerinin değerlendirilmesinde IBM SPSS 21 istatistik paket programı ve klasifikasyonunda discriminant analizi kullanılmıştır.

Bulgular: Lenf Nodu Metaztazı (Negatif/Pozitif) Olgularının ayırımı için yapılan discriminant analizi sonucunda; Variable(s): S(2,-2) SumOfSqs, S(3,3)SumOfSqs ve S(5,-5)InvDfMom model katsayıları (texture parametreleri) anlamlı olup bu 3 değişkenin lenf nodu metaztazı doğru açıklama oranı % 81,6 'dır. Grade (Düşük/Yüksek) Olguların Olgularının ayırımında Variable(s): Horzl_GLevNonU ve S(0,2) SumEntrp model katsayıları (texture parametreleri) anlamlı olup bu 2 değişkenin grade doğru açıklama oranı % 64,5 'dur. PatolojikT (Erken/İleri) Olguların ayırımında Variable(s): S(0,1) Contrast, S(0,1)InvDfMom, S(1,-1)SumAverg, SD(3,0)DifEntrp ve S(5,0)DifVarnc model katsayıları anlamlı olup 5 değişkenin tümör evresi doğru açıklama oranı % 90,4 'dur.

Tartışma ve Sonuç: Mide kanserinde sağ kalıma etki eden en önemli faktör tümörün erken evrede tespitidir.Histolojik grade bir diğer risk faktörü olup kötü prognozla ilişkilidir.BT-TA mide kanserlerinin T, N evrelemesinde ve histolojik grade'i öngörmede preoperatif dönemde neoadjuvan kemoterapi alacak olguların seçiminde yüksek doğrulukla kullanılabilir.(2,3,4)

Anahtar kelimeler: Mide tümörü,Texture Analiz,Bilgisayarlı Tomografi

Kaynaklar

1-Szczypinski PM, Strzelecki M, Materka A (2007) Mazda - a soft- ware for texture analysis. In: 2007 International Symposium on Information Technology Convergence (ISITC 2007). IEEE, pp 245–249
2.Ba-Ssalamah, A., Muin, D., Schernthaner, R., Kulinna-Cosentini, C., Bastati, N., Stift, J., … Mayerhoefer, M. E. (2013). Texture-based classification of different gastric tumors at contrast-enhanced CT. European Journal of Radiology, 82(10), e537-43. https://doi.org/10.1016/j.ejrad.2013.06.024.
3.Schuhmacher C, Gretschel S, Lordick F, et al. Neoadjuvant chemotherapy compared with surgery alone for locally advanced cancer of the stomach and cardia: European Organisation for Research and Treatment of cancer randomized trial 40954. J Clin Oncol 2010;28(35):5210-8.
4. Liu S, Pan X, Liu R, et al. Texture analysis of CT images in predicting malignancy risk of gastrointestinal stromal tumours. Clin Radiol 2017,https://doi.org/10.1016/j.crad.2017.09.003

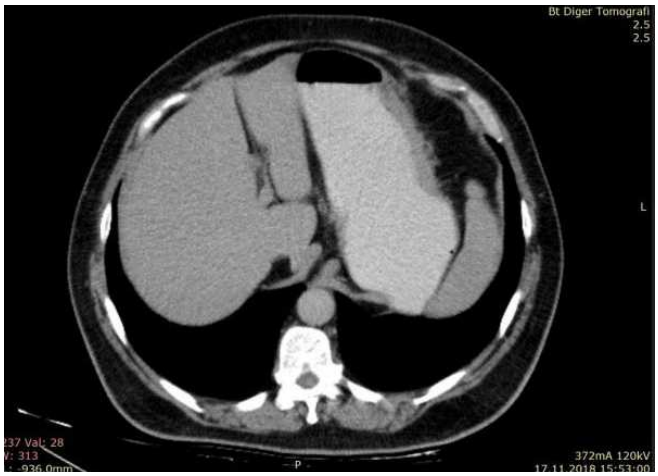

Resim 1. Büyük kurvatur yerleşimli asimetrik duvar kalınlşaması oluşturan kitle

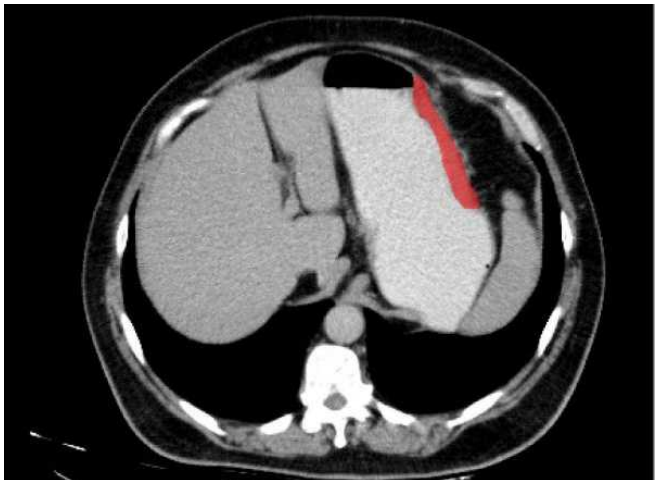

Resim 2. Lezyonun poligonal ROİ ile MaZda programında aksiyel planda segmentasyonu



Resim 3. Mide antrumda prepilorik yerleşimli 4 cmlik kitle



Resim 4. Lezyonun poligonal ROİ ile MaZda programında aksiyel planda segmentasyonu

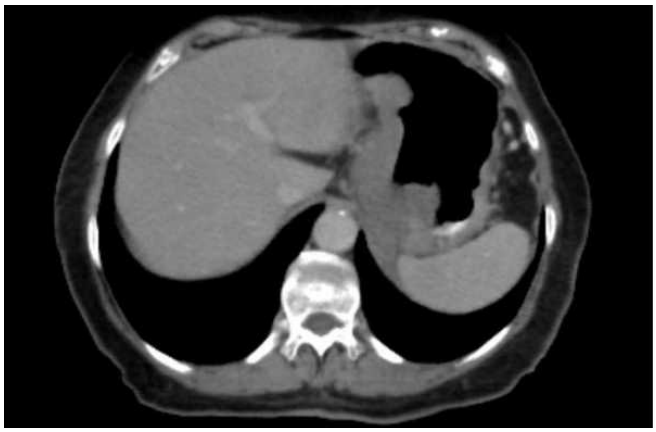

Resim 5. Mide kardia- küçük kurvatur yerleşimli kitle



Resim 6. Lezyonun poligonal ROİ ile MaZda programında aksiyel planda segmentasyonu

Acil Radyoloji

SS-125

2015 ANKARA BOMBALI TERÖR SALDIRISI: RADYOLOJİK BULGULAR 2015 ANKARA BOMBING: RADIOLOGICAL IMAGING FINDINGS

Selçuk Parlak, Muhammed Said Beşler, Velihan Çayhan, Esra Çıvgın
Ankara Numune Eğitim ve Araştırma Hastanesi Radyoloji Kliniği

Giriş ve Amaç: 10.10.2015 tarihinde Ankara Tren Garı yakınlarında gerçekleştirilen bombalı saldırı sonucunda çok sayıda vatandaşımız hayatını kaybetmiş veya yaralanmıştır. Bu çalışmada, beklenmedik toplumsal terör saldırıları sonrası medikal değerlendirmede en önemli yol gösterici olan radyolojik bulguları değerlendirmeyi amaçladık.

Gereç ve Yöntem: Çalışmamız etik kurul tarafından onaylanmıştır (E-17-1318). Verilerin değerlendirilmesinde tanımlayıcı istatistik yöntemi kullanılmıştır. Hastanemiz acil servisine getirilen 126 hastadan, bilgisayarlı tomografi (BT) ve/veya röntgen ile radyolojik görüntüleme yapılan 77 hasta retrospektif olarak klinik tanı ve tedavi süreçleri açısından incelenmiş ve görüntüleri yeniden değerlendirilmiştir. Hastalar patlama yaralanması tiplerine göre primer, sekonder, tersiyer, kuaterner olarak sınıflandırılmıştır ve yaralanmanın olduğu baş-boyun, toraks, abdomen, alt ekstremite, üst ekstremite gibi anatomik lokalizasyonlar baz alınarak değerlendirilmiştir.

Bulgular: Hastaların yaşları 15-75 yaş arasında değişmektedir. Hastaların 57'si erkek ve 20'si kadındır. Patlamadan 30 dk sonra ilk ve 7 saat 30 dk sonrasında son hastanın acil servise kabulü yapılmıştır. 39 hastada BT, 73 hastada röntgen tetkiki uygulanmıştır. 8 hastada patlama etkisi ile primer, 62 hastada metal bilye-şarapnel benzeri dış etmenlere bağlı sekonder yaralanma, 5 hastada düşmeye bağlı tersiyer ve 3 hastada ciltte yanık oluşması sonucu kuaterner yaralanma tespit edilmiştir (Tablo 1). Patlama yaralanmaları baş-boyun (16/77, 20.7%) (Resim 1,2), toraks (11/77, 14.2%) (Resim 3), abdomen (16/77, 20.7%) (Resim 4,5), alt ekstremite (48/77, 62.3%) (Resim 6) ve üst ekstremitelerde (5/77, 6.4%) izlenmiştir. 7 tanesi alt ekstremitede olmak üzere 8 hastada vasküler yaralanma tespit edilmiştir (Tablo 2).

Tartışma ve Sonuç: Patlama yaralanması tipleri arasında en çok metalik yabancı cisimlere bağlı sekonder yaralanma görülmüştür. Anatomik lokalizasyonlara göre değerlendirdiğimizde yaralanmalar daha çok alt ekstremitelerde karşımıza çıkmıştır (1,2). Acil radyolojik görüntüleme, patlama yaralanmalarında hasta yönetiminde merkezi bir rol üstlenmektedir.

Anahtar kelimeler: Patlama yaralanması, bilgisayarlı tomografi, röntgen, Ankara

Kaynaklar
1-Konwinski RR, Singh A, Soto J. Imaging of lower extremity trauma from Boston Marathon bombing. Emerg Radiol 2016; 23(5):433-7.
2-Singh AK, Goralnick E, Velmahos G, Biddinger PD, Gates J, Sodickson A. Radiologic features of injuries from the Boston Marathon bombing at three hospitals. AJR Am J Roentgenol 2014; 203(2):235-9.

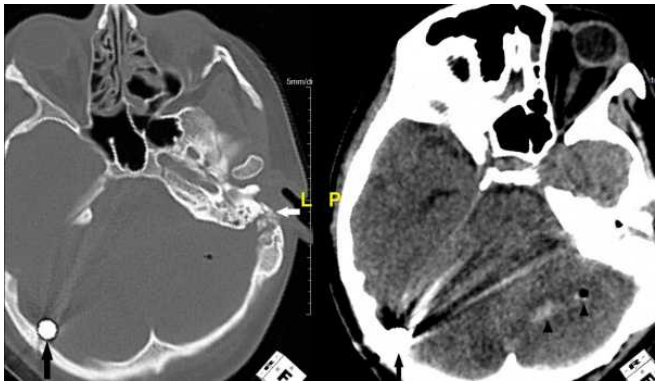

Resim 1. Kemik ve parankim penceresinde kraniyal BT görüntüleri. Oksipital kemiğin iç tabulasına komşu bilye görülmektedir (siyah oklar). Sol serebellar hemisferde kanama ve hava dansitesi izlenmektedir (ok başları). Sol temporal kemik fraktürü izlenmektedir.

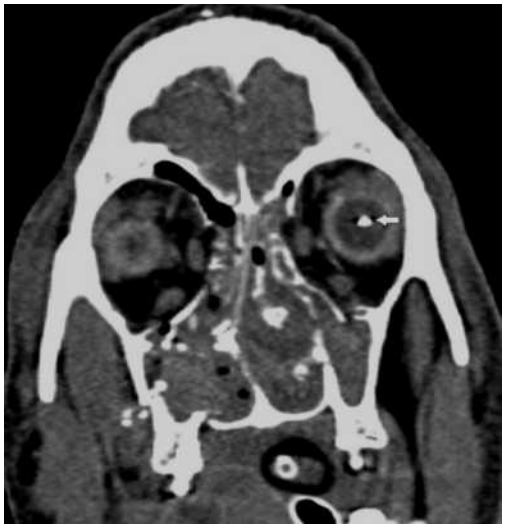

Resim 2. Sol globda şarapnel yaralanması (ok). Çok sayıda makillofasiyal fraktür izlenmektedir. Maksiller sinüsler ve nazal kavite hematomla tıkalı görünümdedir.



Resim 3. Primer akciğer patlama yaralanması örneği. Torasik BT, sol perihiler bölgede buzlu cam opasitelerini göstermektedir (beyaz oklar). Bu hastada metalik yabancı cisim, fraktür veya yumuşak doku hasarı tespit edilmemiştir.

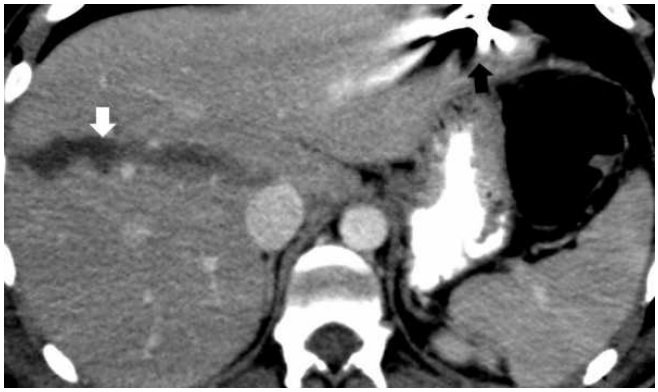

Resim 4. Şarapnel yaralanması (siyah ok) olan hastanın abdominal BT görüntüsü. Karaciğer sağ lobda grade 3 laserasyon ile uyumlu hipodens çizgi (beyaz ok) görülmektedir.



Resim 5. 41 yaş kadın hastada abdominal BT'de, şarapnel parçasından kaynaklanan uterus laserasyonu (ok) izlenmektedir (U:uterus, M:mesane).

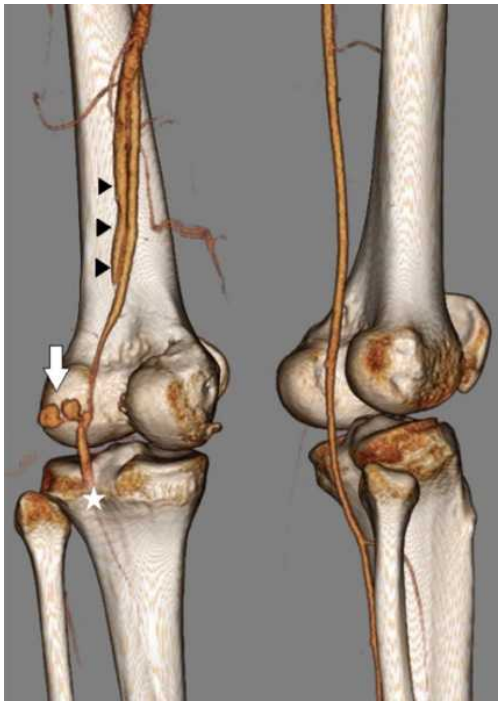

Resim 6. Üç boyutlu BT anjiyografi görüntüsü. Popliteal arterde travmatik psödoanevrizmalar (ok) izlenmektedir ve trifurkasyondan önce oklüde görünümdedir (yıldız). Arteriyovenöz fistülle uyumlu olarak femoral vende (ok başları) opak madde dolumu izlenmektedir.

Tablo 1. Patlama yaralanması tiplerine göre dağılım.

Yaralanma tipleri	Hasta sayısı (yüzde)	Klinik durum
Primer	8 (10.3%)	Timpanik membran rüptürü, pulmoner kontüzyon, pnömotoraks, intestinal perforasyon
Sekonder	62 (80.5%)	Metalik fragmanlarla ilişkili tüm yaralanmalar
Tersiyer	5 (6.5%)	Metalik fragman etkisi olmaksızın gerçekleşen fraktürler ve cilt abrazyonları
Kuaterner	3 (3.9%)	Yanık, toksik gaz inhalasyonu

Tablo 2. Yaralanmaların anatomik lokalizasyonlara göre dağılımı.

Vücut bölgeleri	Lokalizasyon veya yaralanma tipi	Hasta sayısı
Baş&boyun	Beyin parankimi	4
	Maksillofasiyal	4
	Oküler	4
	Kulak	10
	Boyun	4
	Vertebral fraktür	1
Toraks	Pnömotoraks	3
	Hemotoraks	3
	Akciğer parankimi	1
	Pnömomediastinum	1
	Fraktür	2
Abdomen	Karaciğer	2
	Böbrek	2
	Pankreas	1
	Uterus	1
	İntestinal perforasyon	7
	Fraktür	5
	Vasküler	1
Üst ekstremite	Fraktür	5
Alt ekstremite	Fraktür	22
	Vasküler	7

Görüntüleme Bilişimi

SS-126

SOSYAL DESTEK FMRI ANALİZİ İÇİN GRUP AKTİVASYON ALANLARININ BELİRLENMESİ

Cemre Candemir[1], Burcu Özkul[2], Kaya Oğuz[3], M. Alper Selver[4], Ali Saffet Gönül[5]

[1]Ege Üniversitesi Uluslararası Bilgisayar Enstitüsü
[2]Dokuz Eylül Üniversitesi Hemşirelik Fakültesi
[3]İzmir Ekonomi Üniversitesi Bilgisayar Mühendisliği
[4]Dokuz Eylül Üniversitesi Elektrik Elektronik Mühendisliği
[5]Ege Üniversitesi Tıp Fakültesi Psikiyatri AD

Amaç: Sosyal destek, kişilerin çevrelerinde güvenebilecekleri, onlara değer ve önem veren, kendilerini sevdiklerini bildikleri insanların olması durumu olarak tanımlanmaktadır [1]. Sosyal desteği olduğunu hisseden kişiler daha mutlu olmaya yatkındırlar [2]. Sosyal destekle sağlık durumu ve yaşam süresi arasında güçlü bir korelasyon olduğu ortaya konmuştur. Elde edilen bulgulara göre, sosyal gruplarında güçlü ilişkileri olanların olmayanlara göre hayatta kalma şanslarının daha yüksek olduğu ortaya koyulmaktadır [3]. Bunun yanı sıra, sosyal desteği az olan kişilerin, kalp hastalıkları başta olmak üzere daha yüksek ölüm oranına sahip olduğu da çeşitli çalışmalarda gösterilmiştir [4]–[6]. Diğer taraftan kalp hastalıklarından farklı olarak, sosyal desteği az olan kişilerde kanser ve HIV gibi bulaşıcı hastalıklara bağlı ölüm oranlarının da daha yüksek olduğu belirtilmiştir [7]–[9].

Sosyal desteğin fiziksel sağlık üzerine etkilerinin yanı sıra, başta depresyon olmak üzere çeşitli psikiyatrik hastalıklarda da etkileri mevcuttur. Yapılan çeşitli araştırmalarla sosyal desteğin azalmasının depresyon benzeri bir durum yarattığı, depresyon riskini arttırdığı ve depresyon relapsına sebep olduğu çeşitli çalışmalarda gösterilmiştir [10]–[12]. Bu çalışmalarla sosyal destek ve sağlık arasındaki ilişki desteklenmesine rağmen, bu ilişkilerin altında yatan fizyolojik sebepler tam anlamıyla açıklanamamaktadır. Bu ilişkiler arasındaki nörokognitif ağlar ise henüz yeterince aydınlatılamamıştır. Eisenberger'ın sosyal desteğin nöral ağları üzerine yaptıkları fMRI çalışmasında amigdala, insula ve anterior singulat korteks gibi limbik bölgelerdeki aktivite değişimleri ile ilişkili olabileceğini öne sürerek, sosyal desteği daha az olan kişilerin dorsal anterior singulat kortex (dACC) aktivitesinin daha fazla olduğunu göstermişlerdir [13].

Çalışma kapsamında, kişilerin sosyal destek aldığı ve kaybettiği zamanlardaki duygu durumlarının değişimini tetikleyen "Sosyal Destek fMRI deneyi" üzerinde çalışılmıştır. Deney boyunca elde edilen fMRI kesitleri incelenerek birinci ve ikinci seviye analizleri ile literatürde çeşitli çalışmalarla gösterilmiş olan amigdala, insula gibi bölgelere ek olarak sosyal desteğin kaybı ve beyin ödül sistemi ile ilişkili yeni bir ilgi bölgesi (region of interest – ROI) bulunması hedeflenmiştir.

Veri ve Yöntem: Çalışma kapsamındaki fMRI deneyi Ege Üniversitesi Psikiyatri Anabilim Dalı bünyesindeki SoCAT[1] araştırma grubu tarafından geliştirilmiştir. Bu deneyde, katılımcının önce kendi arkadaşlarından sosyal destek aldığı ve sonrasında arkadaşları tarafından sağlanan bu desteğin kesildiği bir oyun kurgulanmıştır. Deneyde katılımcı bir rakibine karşı, MR cihazı içerisinde kendisine bir örneği Şekil 1'de gösterilen resimler üzerinde kaç adet kare bulunduğuna dair bir tahminleme oyunu oynamaktadır. Arkadaşları da (3 kişi) katılımcı ve rakibi arasında bu tahminlere göre bir puan dağılımı simülasyonu gerçekleştirmektedirler. Deney sonunda katılımcılara oyun sonucuna göre belirli bir miktar para alacağı bilgisi verilmiştir. Deneyde her bir sette 25 resim olmak üzere 3 set halinde toplam 75 resim gösterilmekte ve deney süresi 30 dk. 18 sn. sürmektedir. Katılımcının sosyal desteği hissetmesi amacıyla ödevin ilk setinde daha çok kazanması (%80 kazanma - %20 kayıp), deneyin son setinde ise daha çok kaybetmesi (%20 kazanma - %80 kayıp) sağlanmıştır.

fMRI çekimleri Ege Üniversitesi Tıp Fakültesi Radyoloji Anabilim Dalında bulunan 3T Siemens Magnetom MRI cihazı ile MR biriminde 14-7/17 no'lu Etik Kurul onayı dâhilinde gerçekleştirilmiştir. Elde edilen görüntülerin karakteristikleri FOV (mm) 256 x 256, Matris 64x64, TE (ms) 30, TR (sn) 3, Döndürme Açısı (FA) 90**o**, Voksel hacmi (mm) 3 x 3 x 3, Dilim kalınlığı (mm) 3, Dilim sayısı (tüm beyin için) 37 dir. Sosyal destek fMRI deneyi analizleri 14 deney grubu, 13 ise kontrol grubu olmak üzere 2 grup halinde toplam 27 katılımcı üzerinde gerçekleştirilmiştir.

Elde edilen fMRI veri kümesi üzerinde, hizalama (realign), dilim zamanlaması (slice timing), eşkayıtlama (coregistration), normalizasyon (normalization), bölütleme (segmentation) ve düzgünleştirme (smoothing) önişleme adımları gerçekleştirilmiştir. Önişleme, birinci ve ikinci seviye analizlere ait uygulanan akış şeması Şekil 2'de verilmiştir. Tüm analizler Matlab üzerinde çalışan SPM[1] ile Genel Doğrusal Model (General Linear Model-GLM) kullanılarak gerçekleştirilmiştir.

Sonuçlar: fMRI çalışmalarında aktivasyon belirleme oldukça yaygın bir şekilde çalışılan önemli bir alandır. Amacı işlevler ile beyin bölgeleri arasındaki ilişkiyi tespit etmektir. Ancak, beyin sürekli olarak çalışmaya devam ettiği için verilen uyarana bağlı olarak beynin hangi bölgelerinin aktifleştiğini bulmak zor bir problemdir. Bu bakımdan fMRI deneylerinde uyarana göre aktivasyonun tespit edilebilmesi, analiz aşamasında kontrast vektörlerinin istatistiksel olarak karşılaştırması ile yapılmaktadır. Böylelikle aktivasyonun gerçekleştiği beyin bölgeleri tespit edileilmektedir. Deneyin birinci seviye analizinde deneyin farklı adımlarında yer alan 10 farklı uyarana göre (örn. soru ekranı, cevap ekranı, puan dağılımı ekranı vb) kullanılan kontrast vektörleri tablosu Tablo I'de verilmiştir.

Rastgele seçilen bir kişinin 3. ve 4. kontrast vektörlerine göre katılımcının kendisinin ve rakibinin soru ekranları ile birlikte verdikleri cevapları gördüğü andaki aktivasyon gösteren bölgeleri Şekil 3'de verilmiştir.

Sosyal destek fMRI deneyine ait tüm katılımcılarda ortak olarak hangi bölgenin aktif olduğu ise ikinci seviye grup analizi ile bulunmaktadır. Tek katılımcının fMRI analizi veya katılımcıların her birinin ayrı ayrı değerlendirildiği birinci seviye analiz fMRI ödevine özgü beynin verdiği cevaplar ve işleyişi hakkında kişi bazlı bilgi verirken, ikinci seviye analiz ise, sonuçların tüm katılımcılar üzerinde değerlendirildiği daha genellenebilir sonuçlar vermektedir.

Grup analizinde aktivasyon gözlemlenen bu bölgenin, çeşitli çalışmalarda beynin ödül sisteminde (reward system) rol oynayan en önemli iki alandan biri olarak belirtilen Nucleus Accumbens (NACC) olduğunu ortaya koyulmaktadır [15].

Tartışma: Sosyal destek fMRI deneyi ile sağlıklı kişilerde sosyal desteğin var olmasının ve sonrasında sosyal desteğin kaybının beyindeki nörokognitif mekanizmalara etkisi incelenmiştir. Ventral tegmental alan (ventral tegmental area - VTA), nucleus accumbens (Nacc veya Nac) ve medial prefrontal korteksin (medial prefrontal cortex – mPFC) merkezde yer aldığı mezokortikolimbik (mesocorticolimbic) sistem, olumlu motive edici davranışlar ve pekiştirmeli öğrenmedeki (reinforcement learning) rolü bakımından literatürde farklı çalışmalar kapsamında araştırılmıştır. VTAdaki dopamin nöronları ve nucleus accumbensteki hedefleri ile mPFC, beynin ödül devresinin (reward circuit) bağlantıları olarak kabul edilir.

NACC, beynin zevk merkezi olarak bilinen bazal gangliyaların merkezi bir öğesidir. Bu bakımdan, ödül - motivasyon sisteminde motivasyonla ilişkili ödüllerin etkilerine aracılık etmede önemli bir role sahip olduğu bilinmektedir [16]. Ayrıca, bazal gangliyalar ve limbik sistem arasındaki merkezi konumu nedeniyle, çeşitli motor, duygusal ve motivasyon süreçlerinde yer almaktadır[17]. Bunların yanı sıra, nucleus accumbensin major depresyon, obsesif-kompulsif bozukluk, anksiyete gibi çeşitli nöropsikiyatrik hastalıklarda da rol oynadığı farklı çalışmalarla gösterilmiştir [18],[19]. Bu bakımdan elde edilen sonuçlar, sosyal desteğin etkilerinin incelenmesi ile sosyal destek ile ilişkili depresyonun nörokognitif bileşenlerinin anlaşılabilmesi konusunda yol göstericidir.

[1] Statistical Parametric Maps (SPM.v12) (http://www.fil.ion.ucl.ac.uk/spm/)

[2] Standardization of Computational Anatomy Techniques for Cognitive and Behavioral Sciences: http://socatlab.com/

Anahtar kelimeler: fmri, sosyal destek, aktivasyon alanları, grup analizi, nucleus accumbens

Kaynaklar

[1] I.G.Sarason et al."Assessing social support:The Social Support Questionnaire," J.Pers.Soc. Psychol. vol. 44-1, pp.127–139,1983
[2] S.Harter, D.Marold and N. Whitesell,"Model of psychosocial risk factors leading to suicidal ideation in young adolescents" Dev.Psychopathol.,vol.-1, pp.167–188,1992
[3] C.Pickett, W.Gardner,"The Social Monitoring System:Enhanced Sensitivity to Social Cues as an Adaptive Response to Social Exclusion"in The social outcast:Ostracism, social exclusion rejection and bullying, New York, NY, US:Psychology Press, 2005,pp.213–226
[4] B.Brummett et al."Characteristics of socially isolated patients with coronary artery disease who are at elevated risk for mortality"Psychosom.Med.,vol63-2, pp267–272,2001
[5] N.Frasure-Smith et al."Social support,depression and mortality during the first year after myocardial infarction,"Circulation, vol101-16,pp.1919–1924,2000
[6] K.Orth-Gomér et al."Lack of social support and incidence of coronary heart disease in middle-aged Swedish men"Psychosom Med, vol55-1,pp37–43, 1993
[7] K.Ell, R.Nishimoto, et al."Social relations, social support and survival among patients with cancer" J.Psychosom.Res.vol36-6, pp.531–541,1992
[8] L.Welin, B.Larsson, et al"Social network and activities in relation to mortality from cardiovascular diseases,cancer and other causes:a 12 year follow up of the study of men born in1913and1923" J.Epidemiol.Community Health, vol46-2,pp.127–132,1992
[9] T.L.Patterson et al."Relationship of psychosocial factors to HIV disease progression"Ann. Behav.Med.Publ.Soc.Behav.Med.vol18-1,pp.30–39,1996
[10] G.W.Brown, et al."Life stress,chronic subclinical symptoms and vulnerability to clinical depression"J.Affect.Disord,vol11-1,pp. 1–19,1986
[11] E.S.Paykel,"Life events,social support and depression,"Acta Psychiatr.Scand. Suppl.,vol. 377pp. 50–58,1994
[12] A.Compare et al."Social support,depression and heart disease:a ten year literature review" Front.Psychol.,vol.4,2013
[13] N.I.Eisenberger et al."Neural pathways link social support to attenuated neuroendocrine stress responses"NeuroImage,vol.35-4, pp.1601–1612,2007
[14] M. Filippi, Ed."fMRI Techniques and Protocols"Humana Press, 2009
[15] A.Haghparast et al."Functional roles of orexin/hypocretin receptors in reward circuit" in Progress in Brain Research,vol235,pp.139–154,Elsevier,2017
[16] WA.Carlezon and M.J.Thomas"Biological substrates of reward and aversion:a nucleus accumbens activity hypothesis"Neuropharmacology, vol56-1,pp.122–132,2009
[17] L.Lucas-Neto et al."Three dimensional anatomy of the human nucleus accumbens"Acta Neurochir.(Wien),vol155-12,pp. 2389–2398, 2013
[18] I.Boileau et al."Alcohol promotes dopamine release in the human nucleus accumbens" Synap.N.Y.N,vol.49-4, pp.226–231,2003
[19] R.M.Carelli,"Nucleus accumbens cell firing during goal-directed behaviors for cocaine vs. 'natural' reinforcement"Physiol.Behav.vol76-33, pp.79–387,2002



Şekil 1. Katılımcının MRI cihazı içerisinde gördüğü örnek bir soru ekranı

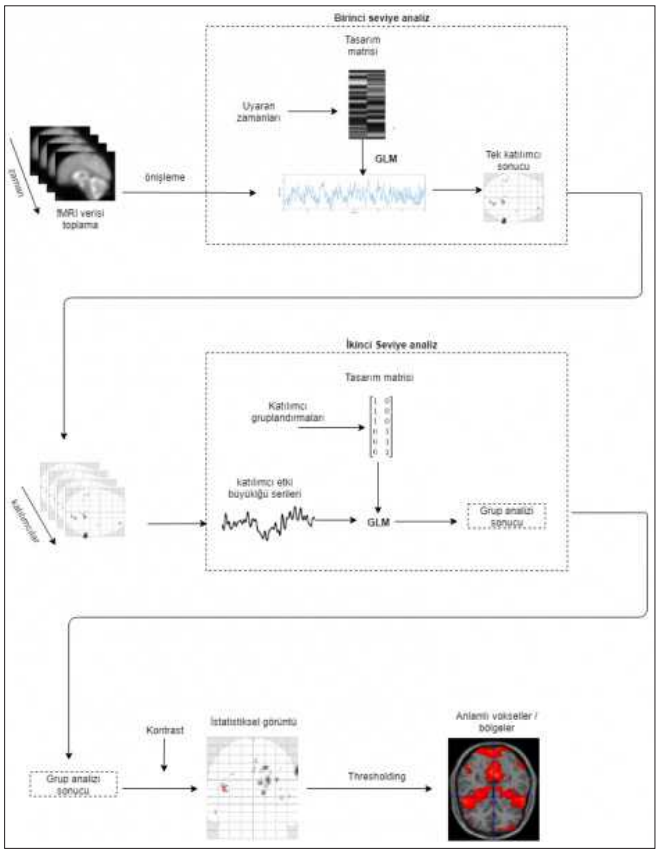

Şekil 2. Önişleme, Birinci ve ikinci seviye fMRI analizinin adımları ([14]'ten yararlanılmıştır.)

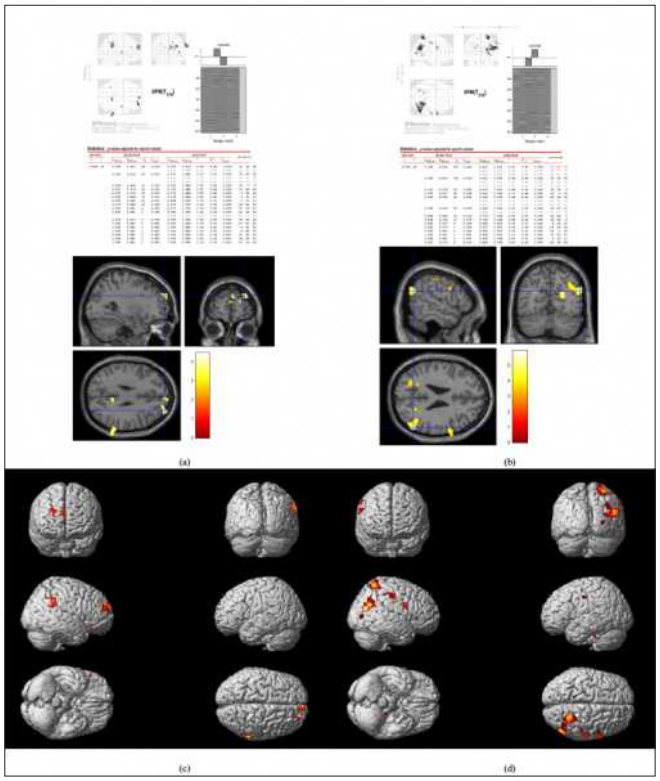

Şekil 3. Rastgele seçilen bir katılımcıya ait aktivasyon gösteren bölgeler (a) Kontrast-3 2-boyutlu canonical gösterim (b) Kontrast-4 2-boyutlu canonical gösterim (c) Kontrast-3 3-boyutlu render gösterim (b) Kontrast-4 3-boyutlu render gösterim

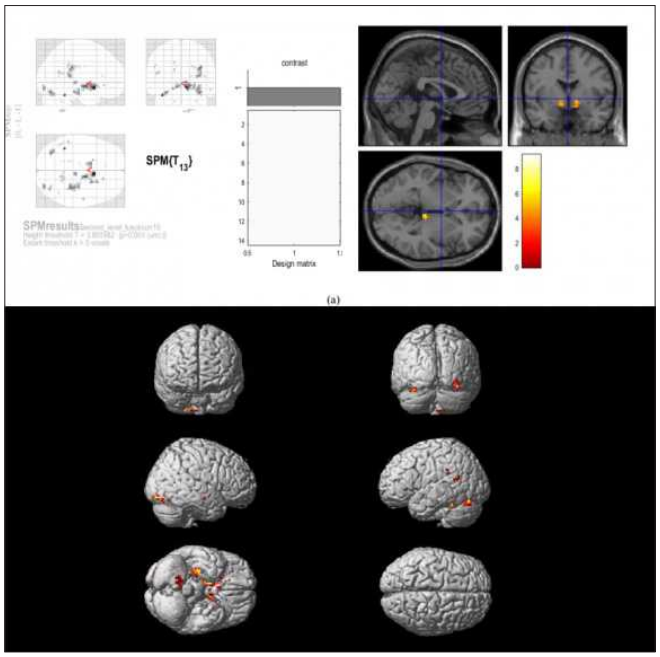

Şekil 4. Grup analizinde aktivasyon gösteren bölgeler (a) 2-boyutlu canonical gösterim (b) 3-boyutlu render gösterim

Tablo 1. Birıncı Sevıye Analızde Kullanılan Kontrast Vektörleri

#	Kontrast Vektörü
001{T}	[1 -1]
002{T}	[-1 1]
003{T}	[0 0 1 -1]
004{T}	[0 0 -1 1]
005{T}	[0 0 0 0 1 -1]
006{T}	[0 0 0 0 -1 1]
007{T}	[0 0 0 0 0 0 1 -1]
008{T}	[0 0 0 0 0 0 -1 1]
009{T}	[0 0 0 0 0 0 0 0 1 -1]
0010{T}	[0 0 0 0 0 0 0 0 -1 1]

Pediatrik Radyoloji

SS-127

PEDİATRİK POPÜLASYONDA FİZYOLOJİK PİNEAL BEZ KALSİFİKASYONUNUN BİLGİSAYARLI TOMOGRAFİ İLE DEĞERLENDİRİLMESİ / EVALUATION OF PHYSIOLOGICAL PINEAL GLAND CALCIFICATION BY COMPUTED TOMOGRAPHY IN THE PEDIATRIC POPULATION

Emine Çalışkan[1], Mehmet Öztürk[2]

[1]Seyhan Devlet Hastanesi, Pediatrik Radyoloji Bölümü, Adana, Türkiye
[2]Selçuk Üniversitesi Tıp Fakültesi, Pediatrik Radyoloji Bd, Konya, Türkiye

Giriş ve Amaç: İntrakraniyal kalsifikasyonlar kan, damar veya kortekslerdeki mineral (örneğin kalsiyum) veya metal (örneğin demir) birikimi nedeniyle olabilir. Fizyolojik beyin kalsifikasyonu yaygındır. Her yaşta ve herhangi bir etnik kökende, erkeklerde ve kadınlarda görülebilir (1). Öte yandan, beyindeki patolojik kalsifikasyonlar tüberküloz, toksoplazmoz, sistiserkoz, primer intrakraniyal tümörler, metastatik lezyonlar, otoimmün durumlar, enfeksiyöz hastalıklar, tiroid veya paratiroid hastalığı gibi endokrin bozukluklar, nöbetler veya felçlerle ilişkili nöropsikiyatrik durumlarda ortaya çıkabilir (2-4). Daghighi ve ark. (5) 15-85 yıl yaş aralığındaki bireylerde bilgisayarlı tomografi (BT) ile yaptıkları bir çalışmada, fizyolojik kalsifikasyon oranlarını şu şekilde belirtmişlerdir: %71 pineal bez, %66,2 koroid pleksus, %20,1 habenuler, %7,3 tentoryum serebelli, sagittal sinüs veya falks serebri, %6,6 damar, %0,8 bazal ganglion ve %0,9 lens ve diğer tanımlanmamış yapılar. Bu kalsifikasyonlar arasında en yaygın görüleni pineal kalsifikasyondur (PK). Yetişkinlerde PK prevalansı, bir çok çalışmada %68,5- %75,1 aralığında bildirilmiştir (6-8).

Bilgisayarlı tomografiden önce, intrakraniyal kalsifikasyonların ve kalsiyum içeren lezyonların saptanmasında röntgenogram kullanılmaktaydı. Ancak küçük boyutlu kalsifikasyonları röntgenogramda saptamak oldukça zordur. Bilgisayarlı tomografi gibi invaziv olmayan ileri görüntüleme tekniklerinin geliştirilmesi, sağlıklı ve hastalıklı birçok anatomik yapının ve boyutlarının eşsiz bir şekilde değerlendirilmesine olanak sağlamıştır (9-12). Bilgisayarlı tomografi kullanımının yaygınlaşmasıyla, rutin pratikte PK ile daha sık karşılaşılmaya başlanmıştır. Ancak normal ve anormal PK ayrımı için pediatrik çağda yeterli morfolojik ve sayısal kriterler mevcut değildir.

Genel bir kılavuz olarak, fizyolojik kalsifikasyonlar milimetrik boyutlu, düzgün sınırlı, orta hatta simetrik görünümlü ve bilateral iken, patolojik kalsifikasyonlar büyük boyutlu, düzensiz kenarlı ve asimetriktir (2,3). Bu bulgular arasında boyut önemli bir role sahiptir (13). Fizyolojik PK morfolojik olarak pür homojen olabildiği gibi, birçok olguda yumuşak doku bileşeni olan, parçalı veya fragmente şekilde heterojen olabilmektedir. Bu boyut tahmininde yanıltıcı sonuçlara neden olabilir. Bazı çalışmalarda, bilgisayar vasıtasıyla matematiksel bir algoritm kullanarak çoklu kesitler üzerinden tahmini hacim hesaplanmıştır (14). Bu ölçüm bazı bilgisayar yazılımlarına ihtiyaç duymaktadır ve zaman alıcı olabilmektedir. Bu nedenle PK boyutunu

toplam alan olarak tek bir BT kesiti üzerinden ölçmenin daha pratik ve objektif olabileceğini düşünüyoruz. Bildiğimiz kadarıyla, literatürde pediatrik olgularda fizyolojik PK alanını BT ile inceleyen bir çalışma bulunmamaktadır.

Bu çalışmanın amacı, pediatrik çağda fizyolojik PK'un alanı, dansitesi ve morfolojisini beyin BT ile inceleyerek, yaş ve cinsiyet ile ilişkisini değerlendirmektir.

Gereç ve Yöntemler: Bu çalışmaya yerel etik komitesi tarafından izin verildi (Karar no: 2018/270). Çalışma Helsinki Deklarasyonu ilkelerine uygun olarak gerçekleştirildi. Çalışma geriye dönük olarak yapıldığı için ebeveynlerden "bilgilendirilmiş onam" alınmamıştır. Olgulara ait her hangi bir kişisel bilgi verilmedi. Radyolojik görüntüler tamamen isimsiz olarak sunuldu.

Tek merkezli, geriye dönük olarak yapılan bu çalışmada, Mart 2018-Mart 2019 tarihleri arasında beyin BT çekilen, yaşları 7-17 yıl arasında değişen 110 erkek 110 kız olmak üzere toplam 220 olgu incelenmiştir. Bilgisayarlı tomografi görüntüleri, hastane otomasyon ve arşiv sistemi (PACS) üzerinden rastgele seçilip, beyin kitlesi, intrakraniyal kanama, ödem, hidrosefali, kraniyal malformasyon, atrofi gibi patolojik bulguları olan beyin BT'ler dahil edilmedi. Pineal bezde asimetri, çok büyük boyut, düzensiz sınır gibi patolojik kalsifikasyon görünümüne sahip BT'ler dışlandı. 7 yaş altı çocuklar çalışmaya dahil edilmemiştir. Beynin herhangi bir bölgesini ilgilendiren hareket veya metal artefaktlarına sahip BT'ler çalışma dışı bırakıldı. Bilinen kronik hastalığı olmayan, normal kan değerlerine sahip (hastane otomasyonundan kan değerleri, konsültasyon notları, ameliyat notları gibi hasta özgeçmişine ulaşılmıştır), yeterli çekim kalitesinde ve normal beyin BT'ye sahip olgular dahil edilmiştir. Olgular yaşa göre 7-12 (n=120, preadölesan) ve 13-17 (n=100, adölesan) olmak üzere iki gruba ayrılmıştır. Tüm olgularda ve yaş gruplarında PK sıklığı değerlendirilmiştir. PK olan bireylerde, kalsifikasyonun morfolojisi (homojen-heterojen), alanı (mm2) ve dansitesi (Hounsfield Units [HU]) incelenmiştir. Yaş gruplarında kalsifikasyon alanı ve dansite değerleri için kantitatif normal veriler belirlenmiştir. Ayrıca yaş gruplarında bu değişkenler bakımından kıyaslamalar yapılmıştır.

BT Protokolü: Beyin BT incelemeleri, supin pozisyonda çok kesitli BT tarayıcı ile kontrast madde kullanılmadan yapıldı (SOMATOM Definition Flash CT 256-slice scanner, Siemens Medical Solutions, Erlangen, Germany). Taramaya foramen magnumdan başlandı. Kaudokranial yönde çekim yapıldı. Görüntüleme parametreleri 100 kVp, 200 mA, kesit kalınlığı 5,0 mm, aralığı 20 mm, görüntüleme alanı 23 (FOV), rekonstrüksiyon intervali 1,25 mm, gantri rotasyon hızı 1 s idi. Görüntüler, 90 HU pencere genişliği ve 45 HU pencere seviyesine sahip beyin pencere ayarları kullanarak, aksiyel kesitler üzerinden değerlendirildi.

BT Görüntü Analizi: İncelemeler, 10 yıldan daha fazla pediatrik beyin BT deneyimi olan bir pediatrik radyolog tarafından yapıldı. İlk olarak, PK'lar görsel değerlendirme ile belirlendi. Daha sonra, kalsifikasyon olan olgularda, kalsifikasyonlar homojen ve heterojen olarak gruplara ayrıldı. Homojen kalsifikasyonlar, oval şekilli, pür kaba kalsifik odak şeklindeydi. Bu kalsifikasyonların görsel olarak en geniş olduğu kesit üzerinde, dış sınırdan manuel olarak serbest ROI (region of interest) çizilerek alan ve dansite değerleri ölçüldü (Şekil 1). Heterojen kalsifikasyonlar birkaç adet punktat veya amorf şekilli kalsifikasyonlardan oluşmaktaydı. Bu kalsifikasyonların dış sınırından itibaren, interkalsifik hiperdens yumuşak doku alanını da içerecek şekilde ROI çizilerek, toplam alan ve HU değerleri ölçüldü (Şekil 2).

İstatiksel Çözümleme: Çalışmanın analizleri SPSS Statistics 25.0 software (IBM Corp., NY, USA) ve MedCalc 14.8.1 paket programları kullanılarak yapıldı. Nicel değişkenlerin normal dağılıma uygunluğu Kolmogorov-Smirnov testi ile incelendi. Bağımsız gruplar Mann Whitney U testi ile karşılaştırıldı. Nitel değişkenler arasında bağımlılık olup olmadığı ise ki kare analizi ile incelendi. Nicel değişkenler arasında ilişki olup olmadığı Spearman korelasyon analizi ile belirlendi. Yaş değerlerinin kalsifikasyon varlığını tahmininindeki kesim noktasını ve eğri altında kalan alanı belirlemek amacı ile Receiver operator characteristic (ROC) curve analizi uygulandı. Nitel değişkenlerin tanımlayıcı istatistikleri frekans (yüzde); nicel değişkenlerin tanımlayıcı istatistikleri ise ortalama±standart sapma ya da ortanca (25.-75. persantil) şeklinde belirtildi. İstatistiksel anlamlılık düzeyi $p<0,05$ olarak belirlendi.

Bulgular: Pineal kalsifikasyon sıklığı tüm olgularda %50, preadölesanlarda ve adölesanlarda sırasıyla %35 ve %67 bulundu. Morfolojisine göre kalsifikasyonların %67'si homojen, %43'ü heterojendi (Tablo 1). Ortalama kalsifikasyon alanı ve dansitesi kız ve erkeklerde sırasıyla 8,50 (6-15) mm2, 7 (4,75-14,25) mm2, 67 (50-109,75) HU ve 67 (53,25-87,75) HU olup, cinsiyetler arası anlamlı fark saptanmadı (sırasıyla, p=0,353 ve 0,463) (Tablo 2). Ortalama kalsifikasyon alanı preadölesan ve adölesan yaş gruplarında sırasıyla 7 (6-12) ve 10 (5-18) mm2 olup, gruplar arası anlamlı fark saptanmadı (Tablo 3). Ortalama dansite değerleri adölesanlarda 70 (56-109) HU olup preadölesanlara göre (59 [47-78] HU) daha yüksek ölçüldü (p=0,005) (Resim 3). ROC analizi sonucu kalsifikasyon sıklığı açısından kesim noktası 11 yaş alındığında, duyarlılık: %70,91 ve özgüllük: %61,82 hesaplandı (Resim 4).

Tartışma ve Sonuç: Bu çalışmada, preadölesan ve adölesanlarda fizyolojik PK'nun sıklığı, morfolojisi, alanı ve dansitesi BT ile değerlendirilmiş olup, önemli sonuçlar ortaya çıkmıştır. Birincisi genel PK insidansı preadölesan ve adölesanlarda yüksektir. İkincisi kalsifikasyon alanı ve dansite değerlerinde cinsiyetler arasında anlamlı farklılık saptanmadı. Ayrıca kalsifikasyon varlığı ve morfolojisi cinsiyete göre farklılık göstermemiştir. Üçüncüsü preadölesan ve adölesan yaş grupları arasında kalsifikasyon alanında farklılık bulunmadı. Dördüncüsü, dansite değerleri adölesanlarda preadölesanlardan daha yüksek ölçüldü.

Pineal bez (pineal organ, epifiz serebri), epitalamusun bir parçası olarak kabul edilen çam kozalağı şeklinde küçük ancak önemli bir yapıdır. Embriyolojik olarak, yedinci haftada üçüncü ventrikülün arka kısmındaki ependimin kalınlaşmasından kaynaklanır (15). Uyanıklık/uyku düzenlerinin ve mevsimsel fonksiyonların modülasyonunu etkileyen melatonin üretir. Üreme fonksiyonu olduğu ve ergenliğin başlaması ile ilişkili olduğu düşünülmektedir. Pineal bölge anatomik olarak karmaşık olduğu için bir çok kitle ve tümöre ev sahipliği yapar. Bunlar arasında kistik neoplastik olmayan lezyonlar (pineal kistler, cavum veli interpositi, araknoid kistler), parankimal tümörler (pineositom, pineoblastom, pineal bölgenin papiller tümörü), germ hücreli tümörler (germinom, embriyonal karsinom, koriokarsinom, teratom), metastaz, vasküler lezyonlar (Galen ven malformasyonu, internal serebral ven trombozu), diğer intrakraniyal kitle uzanımları (astrositom, meningiom) bulunmaktadır (16,17).

Bilgisayarlı tomografi kullanımından önce, intrakraniyal kalsifikasyonların değerlendirilmesinde röntgenogramlar faydalı olmuştur. Ancak, PK konvansiyonel röntgenogramlarının yarısından daha azında görülebilir. Pineal kalsifikasyonu saptamak için en hassas radyolojik yöntemin BT olduğu kabul edilmektedir. Pediyatrik çağda BT kullanımının artmasıyla, bu antiteyle rutin pratikte daha sık karşılaşılmaktadır (18). Pineal bez orta hatta konumlanır. Orta hattan herhangi bir yer değiştirme, kafa içi boşluğunda yer kaplayan bir lezyonun varlığına işaret eder. Kalsifikasyonun boyutu da patolojik süreçler için uyarıcı bir bulgudur. Normal/anormal pineal bez ayrımı sıklıkla görsel olarak yapılmaktadır. Doğru değerlendirme iyi bir tecrübeye ihtiyaç duyar. Bu nedenle, bazı yaş gruplarında PK sıklığı ve kantitatif değerlerinin bilinmesi daha faydalı ve objektif olacaktır. Bu çalışma, bu amaca yol gösterdiği için tıbbi literature önemli bir katkı sağlayabilir.

Bu çalışma, pediatrik periodda PK sıklığının yüksek olduğunu ve insidansının yaşla birlikte arttığını göstermektedir. Pineal kalsifikasyonların patogenezi, pineal bezin, "beyin kumu" veya acervuli corpora arenacea adı verilen kalsifiye yapıları içermesidir (19). Ağırlıklı olarak kalsiyum ve magnezyum tuzlarından oluşan, corpora arenacea yaşlı hastalarda çoktur. Doyle&Anderson (20) bir çalışmada fizyolojik PK'un tüm grubun % 20'sinde, 8-14 yaş grubunun %39'unda, 10 yaşından küçüklerin %8'inde ve 6 yaşından küçüklerin %1'inde mevcut olduğunu bulmuşlardır. 700'den fazla sağlıklı olgunun incelendiği bir çalışmada, BT'de fizyolojik PK'nin 5 yaşından küçüklerde görülmediği, ancak prevalansın yaşla birlikte logaritmik olarak arttığı belirtilmiştir (21). Ergenliğin ardından, normal PK prevalansının 8-14 yaşları arasında sadece %8'den %11'e, 20 yaşına

kadar %40'a ulaştığı bulunmuştur. Benzer olarak bizim çalışmamızda, kalsifikasyon gözlenen bireylerin yaşlarının daha çok 13-17 aralığında, kalsifikasyon gözlenmeyen bireylerin yaşlarının ise daha çok 7-12 aralığında olduğu bulunmuştur.

Bu çalışmada 10 yaş altı çocuklarda da fizyolojik PK görülme insidansının yüksek (35,8%) olduğu bulunmuştur. Chang ve ark. (22) röntgenogram ile yaptıkları çalışmada, 10 yaşın altındaki çocuklarda PK'un nadir olduğunu, germinom veya teratom gibi pineal bezdeki bir tümör ile ilişkili olabileceğini öne sürmüşlerdir. Bu zıtlığın nedeni, bu çalışmanın röntgenogram ile yapılması ve teknolojik olarak düşük sensitiviteye sahip olmasıyla açıklanabilir. Bizim sonuçlarımız temelinde, preadölesan çocuklarda rutin beyin BT'de, patolojik boyut ve bulgular olmama şartıyla, Pineal kalsifikasyon görülmesinin sürpriz olmadığı bilinmelidir. Bu görsel alışkanlık, invaziv ve gereksiz ileri tetkiklerden kaçınmayı sağlayabilir.

Bu çalışmaya göre, kalsifikasyon varlığının ve morfolojisinin çocuklarda cinsiyete bağlı olmadığı bulunmuştur. Benzer olarak, Doyle&Anderson (20) 16 yaşından küçük toplam 242 olgu üzerinde yaptıkları bir çalışmada, Pineal kalsifikasyon oranında cinsiyetler arasında fark (erkek 34/159, kız 14/83) olmadığını belirtmişlerdir. Farklı olarak, ortalama yaşı 46,3 yıl olan ve 11,941 erişkin ağırlıklı olgu üzerinde yapılan bir çalışmada, PK'un erkeklerde daha sık olduğunu belirtmişlerdir (1). Daghighi ve ark. (5) 1569 olgu içeren İran'da yaptıkları bir çalışmada (yaş aralığı: 15-85 yıl) intrakraniyal fizyolojik kalsifikasyon sıklığının erkeklerde kadınlardan daha fazla olduğunu saptamışlardır. Bunun nedeni net değildir. Çocuklar ve erişkinlerde cinsiyetler arasındaki yaşam tarzı, hormonal, beslenme ve sosyal davranış gibi bazı farklılıklar kalsifikasyon gelişimini etkileyebilir.

Bu çalışmada adölesanlardaki dansite değerleri preadölesanlardakinden anlamlı derecede daha yüksek bulunmuştur. Benzer olarak, Turgut ve ark. (8) erişkinler üzerinde yaptıkları bir çalışmada, aksiyel BT kesitleri üzerinde, pineal bezi kalsifiye ve nonkalsifiye komponentler üzerinden görsel olarak ayrı ayrı tanımlamıştır. Sonrasında dansite değerleri ölçerek skorlama yapmışlardır. Bulguları, pineal bezin kalsifiye bölgesinin yoğunluğunun yaşlanma ile birlikte giderek arttığını göstermiştir. Beker-Acay ve ark. (14) erişkinlerde bazı yaş gruplarına göre toplam pineal hacim, kalsifiye pineal hacim ve nonkalsifiye pineal hacimleri ölçmüşlerdir. Çalışmada, ortanca değerler toplam pineal hacim için 88,5 mm3 (12,3 mm3-411 mm3), kalsifiye olmayan pineal hacim için 74,3 mm3 (12,3 mm3-298 mm3) ve kalsifiye pineal hacim için 3,9 mm3 (0 mm3-141 mm3) olarak belirtilmiştir. Farklı olarak, bizim çalışmamızda çocuklarda pineal bez boyutu alan (mm2) cinsinden ölçülerek kalsifiye ve nonkalsifiye bölgelerin normal toplam değerleri verilmiştir. Tek bir BT kesitinde toplam alan ölçmenin rutin pratik için daha kullanışlı olacağını ve zaman tasarrufu sağlayacağını düşünüyoruz. Ek olarak, çalışmamızda kalsifikasyon alanında preadölesan ve adölesan yaş grupları arasında anlamlı farklılık olmadığı bulunmuştur. Kız ve erkekler arasında PK alanı ve dansite değerleri bakımından istatistiksel olarak anlamlı farklılık olmadığı saptanmıştır. Normal değerleri bilmek her iki grup ve cinsiyet için benzer yol gösterici olacaktır.

Çalışmamızda bazı limitasyonlar mevcuttur. Birincisi düşük hasta sayısıdır. Bu konu ile ilgili daha geniş seriler yapılabilir. İkincisi, çalışmada 7 yaşından küçük çocukların incelenmemesidir. Üçüncüsü, çalışmanın geriye dönük olarak yapılmasıdır. Dördüncüsü, deneklerin sağlıklı olduğu gerçeğini desteklemek için kullanılan klinik ve laboratuvar verilerine yalnızca elektronik arşiv sistemi aracılığıyla ulaşılmıştır. Beşincisi, ölçümlerin tek bir radyolog tarafından yapılması ve ölçümler arasındaki güvenilirliğin değerlendirilmemesidir.

Sonuç olarak, çocuklarda PK görülme sıklığı ve dansitesi yaş ile artmaktadır. Pineal kalsifikasyon varlığı, alanı, dansitesi ve morfolojisi cinsiyetten bağımsızdır. Preadölesan ve adölesan yaş grupları arasında kalsifikasyon alanında anlamlı farklılık yoktur. Çalışmamız pediyatrik çağda pineal bezin olası kalsifikasyonla seyreden patolojileri ile fizyolojik kalsifikasyonun ayrımı için referans veriler sunmaktadır.

Anahtar kelimeler: Bilgisayarlı tomografi, çocuk, fizyolojik, kalsifikasyon, pineal bez.

Kaynaklar

1.Yalcin A, Ceylan M, Bayraktutan OF, Sonkaya AR, Yuce I. Age and gender related prevalence of intracranial calcifications in CT imaging; datafrom 12,000 healthy subjects. J Chem Neuroanat 2016; 78: 20-4.
2.Vassilatou E, Pikounis V, Economopoulos T, Hadjidakis D. Extensive bilateral cerebral calcifications in a patient with primary hypoparathyroidism. Arch Neurol 2010; 67: 888-9.
3.Cañas CA, Tobón GJ. Multiple brain calcifications in a patient with systemic lupus erythematosus. Clin Rheumatol 2008; 27: 63-5.
4.Simoni M, Pantoni L, Pracucci G, et al. Prevalence of CT-detected cerebral abnormalities in an elderly Swedish population sample. Acta Neurol Scand 2008; 118: 260-7.
5.Daghighi MH, Rezaei V, Zarrintan S, Pourfathi H. Intracranial physiological calcifications in adults on computed tomography in Tabriz, Iran. Folia Morphol (Warsz) 2007; 66: 115-9.
6.Admassie D, Mekonnen A. Incidence of normal pineal and chroids plexus calcification on brain CT (computerized tomography) at Tikur Anbessa Teaching Hospital Addis Ababa, Ethiopia. Ethiop Med J 2009; 47: 55-60.
7. Daghighi A, Tropp H. Computed tomography lung volume estimation and its relation to lung capacities and spine deformation. J Spine Surg 2019; 5: 132-41.
8.Turgut AT, Sönmez I, Cakıt BD, Koşar P, Koşar U. Pineal gland calcification, lumbar intervertebral disc degeneration and abdominal aorta calcifying atherosclerosis correlate in low back pain subjects: A croSS-sectional observational CT study. Pathophysiology 2008; 15:31-9.
9.You S, Kim EY, Park KJ, Sun JS. Visual assessment of calcification in solitary pulmonary nodules on chest radiography: correlation with volumetric quantification of calcification. Eur Radiol 2019 Jan 7, doi: 10.1007/s00330-018-5883-3.
10.Gavrielides MA, Li Q, Zeng R, et al. Discrimination of Pulmonary Nodule Volume Change for Low- and High-contrast Tasks in a Phantom CT Study with Low-dose Protocols. Acad Radiol 2018 Oct 3, doi: 10.1016/j.acra.2018.09.006.
11.Turgut AT, Karakaş HM, Ozsunar Y, et al. Age-related changes in the incidence of pineal gland calcification in Turkey: a prospective multicenter CT study. Pathophysiology 2008; 15: 41-8.
12.Taner L, Uzuner FD, Demirel O, Gungor K. Volumetric and three-dimensional examination of sella turcica by cone-beam computed tomography: reference data for guidance to pathologic pituitary morphology. Folia Morphol (Warsz) 2018 Nov 16, doi: 10.5603/FM.a2018.0106.
13.Sedghizadeh PP, Nguyen M, Enciso R. Intracranial physiological calcifications evaluated with cone beam CT. Dentomaxillofac Radiol 2012; 41: 675-8.
14.Beker-Acay M, Turamanlar O, Horata E, Unlu E, Fidan N, Oruc S. Assessment of Pineal Gland Volume and Calcification in Healthy Subjects: Is it Related to Aging? J Belg Soc Radiol 2016; 100: 13.
15.Sumida M, Barkovich AJ, Newton TH. Development of the pineal gland: measurement with MR. AJNR Am J Neuroradiol 1996; 17: 233-6.
16.Westphal M, Emami P. Pineal lesions: a multidisciplinary challenge. Adv Tech Stand Neurosurg 2015; 42: 79-102.
17.Smith AB, Rushing EJ, Smirniotopoulos JG. From the archives of the AFIP: lesions of the pineal region: radiologic-pathologic correlation. Radiographics 2010; 30: 2001-20.
18.Bayrak S, Göller Bulut D, Kurşun Çakmak EŞ, Orhan K. Cone Beam Computed Tomographic Evaluation of Intracranial Physiologic Calcifications. J Craniofac Surg 2018 Nov 30, doi: 10.1097/SCS.0000000000004918.
19. Vígh B, Szél A, Debreceni K, Fejér Z, Manzano e Silva MJ, Vígh-Teichmann I. Comparative histiology of pineal calcification. Histol Histopathol 1998; 13: 851-70.
20.Doyle AJ, Anderson GD. Physiologic calcification of the pineal gland in children on computed tomography: prevalence, observer reliability and association with choroid plexus calcification. Acad Radiol 2006; 13: 822-6.
21.Zimmerman RA, Bilaniuk LT. Age-related incidence of pineal calcification detected by computed tomography. Radiology 1982; 142: 659-62.
22.Chang CG, Kageyama N, Kobayashi T, Yoshida J, Negoro M. Pineal tumors: clinical diagnosis, with special emphasis on the significance of pineal calcification. Neurosurgery 1981; 8: 656-68.

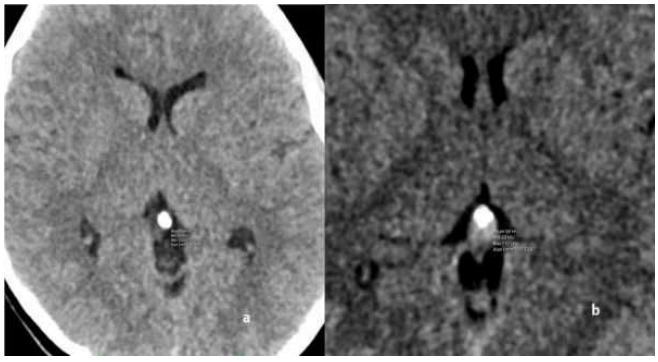

Resim 1. 9 yaşındaki kız (a) ve 11 yaşındaki erkekte (b) homojen pineal kalsifikasyon örnekleri. Kalsifikasyonun sınırları çizilerek, alan ve dansite değerleri belirlenmiş

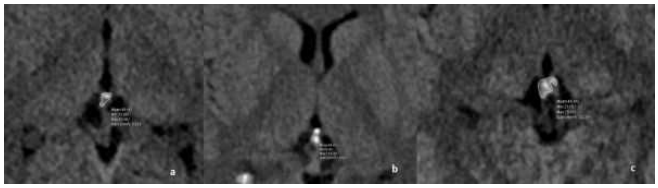

Resim 2. 12 yaşındaki erkek (a), 13 yaşındaki erkek (b) ve 16 yaşındaki kızda (c) heterojen pineal kalsifikasyon örnekleri. Punktat veya amorf bariz kalsifikasyonların dış sınırları ve interkalsifik hiperdens bölgeler total olarak çizilmiş

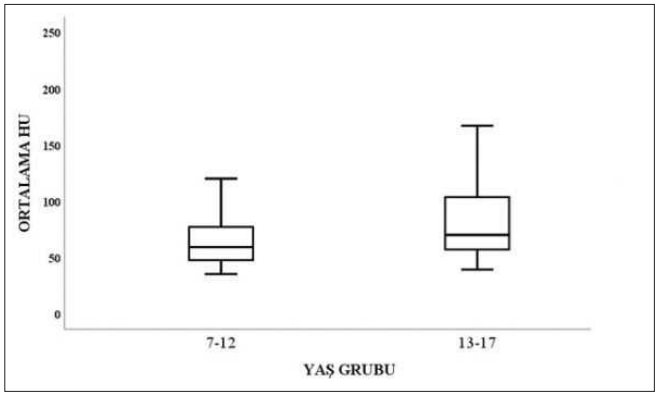

Şekil 1.. Yaş gruplarına göre dansite değişkenine ilişkin kutu grafiği

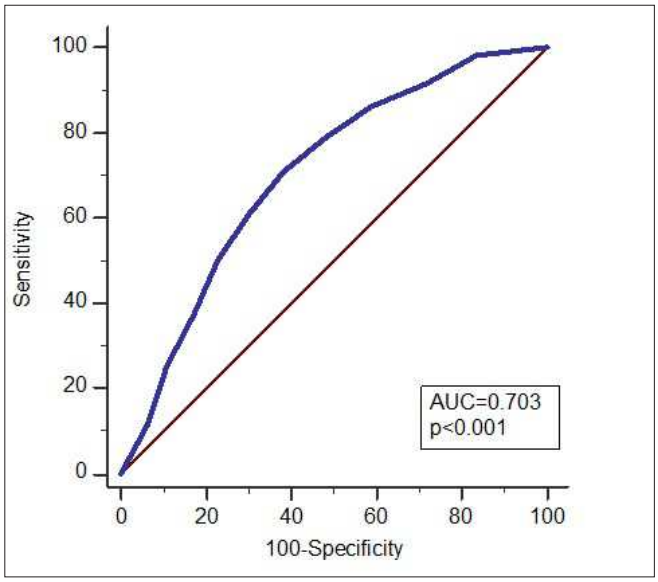

Şekil 2. Kalsifikasyon varlığını tahmin etmede yaş değerlerine ilişkin ROC eğrisi.

Tablo 1. Nitel değişkenlerin tanımlayıcı istatistikleri

	DEĞİŞKEN	n (%)
Cinsiyet	Kız	110 (50)
	Erkek	110 (50)
Yaş Grubu	Preadölesan	120 (54,5)
	Adölesan	100 (45,5)
Kalsifikasyon Varlığı	Yok	110 (50)
	Var	110 (50)
Kalsifikasyon morfolojisi	Homojen	67 (30,5)
	Heterojen	43 (19,5)

Tablo 2. Cinsiyete göre kalsifikasyon varlığı, görünümü, alanı ve ortalama HU değerlerine ilişkin tanımlayıcı istatistikler ve karşılaştırma sonuçları

		CİNSİYET		p değeri
		Erkek	Kız	
Kalsifikasyon Varlığı	Yok	52 (47,2)	58 (52,7)	0,345
	Var	58 (52,8)	52 (47,3)	
Kalsifikasyon Morfolojisi	Homojen	33 (56,9)	34 (65,4)	0,475
	Heterojen	25 (43,1)	18 (34,6)	
Kalsifikasyon alanı (mm2)		7 (4,75-14,25)	8,50 (6-15)	0,353
HU		67 (53,25-87,75)	67 (50-109,75)	0,463

Tablo 3. Yaş gruplarına göre kalsifikasyon varlığı, kalsifikasyon görünümüne ilişkin tanımlayıcı istatistikler ve karşılaştırma sonuçları

			YAŞ GRUBU	p değeri
		Preadölesan	Adölesan	
Kalsifikasyon Varlığı	Yok	77 (64,2)a	33 (33)b	<0,001
	Var	43 (35,8)a	67 (67)b	
Kalsifikasyon Morfolojisi	Homojen	26 (60,5)	41 (61,2)	1,00
	Heterojen	17 (39,5)	26 (38,8)	
Aynı satırda yer alan farklı harfler gruplar arası farklılığı belirtmektedir.				

Nöroradyoloji

SS-128

DEJENERATİF SERVİKAL HASTALIĞI OLANLARDA DİNAMİK SERVİKAL MANYETİK REZONANS GÖRÜNTÜLEME BULGULARININ STANDART STATİK MANYETİK REZONANS GÖRÜNTÜLEME VE KLİNİK BULGULAR İLE KORELASYONU

Mert Bayramoğlu[1], Kemal Murat Haberal[1], Tülin Yıldırım[1], Nuri Çetin[2], Ahmet Muhteşem Ağıldere[1]

[1]Başkent Üniversitesi Tıp Fakültesi Radyoloji AD
[2]Başkent Üniversitesi Tıp Fakültesi Fizik Tedavi ve Rehabilitasyon AD

Giriş ve Amaç: Servikal bölgenin dinamik yapısı nedeni ile standart görüntüleme yöntemleri yetersiz kalmaktadır. Çalışmalar rutin incelemenin hasta semptomları ile korelasyon göstermediğini belirtmektedir 1–4. Çalışmamızın amacı hasta şikayetleri ile dinamik servikal MRG nin uyumunu ve hareket ile değişkenlik gösteren parametreler göz önüne alındığında dinamik MRG nin standart MRG ye üstün olup olmadığını araştırmaktır.

Gereç ve Yöntem: Dejeneratif servikal hastalığı düşündüren semptomları bulunan 40-65 yaş arası 84 hasta çalışmaya dahil edilmiştir. Hastalara Vizüel Analog Skala (VAS) ve Boyun Özürlülük İndeksi (BÖİ) formları doldurtulmuştur.

Rutin incelemeyi takiben, hasta şartları el verdiği düzeyde boyun fleksiyon ve ekstansiyonda iken dinamik inceleme yapılmıştır (Resim 1. a,b,c). Standart inceleme için sagittal TSE T1, TSE T2, aksiyel planda intervertebral disklerden gradient eko ağırlıklı sekanslar elde olunmuştur. Dinamik inceleme için sagittal planda TSE T2 ağırlıklı sekanslar uygulanmıştır.

Bütün pozisyonlarda C3-C7 diskleri seviyelerinde Kang skoru (KS), spinal kanal anterior-posterior çapı (SKAPÇ) ve ligamentum flavum kalınlığı (LFK) ölçümü yapılmıştır. Fleksiyon ve ekstansiyon pozisyonları arasındaki açı Cobb yöntemi ile ölçülmüş ve hareket aralığı (ROM) olarak kabul edilmiştir. Bulgular klinik muayene esnasında doldurulan VAS ve BÖİ puanları ile istatistiksel olarak korele edilmiştir.

Bulgular: Nötr pozisyonda C4-5 ve C6-7, fleksiyon pozisyonunda C4-5 ve C6-7, ekstansiyon pozisyonunda C4-5 ve C6-7 düzeylerinde KS' ları ile VAS puanları arasında pozitif yönlü korelasyon bulunmuştur. Tüm düzeylerde nötr-ekstansiyon ve fleksiyon-ekstan-

siyon pozisyonlarındaki KS' ları arasında fark bulunmuştur. Fleksiyon pozisyonunda C6-7 düzeyinde VAS puanı ile LF kalınlığı arasında negatif yönlü ilişki bulunmuştur. Tüm düzeylerde nötr, fleksiyon ve ekstansiyon pozisyonlarındaki LF kalınlıkları arasında fark bulunmuştur. Fleksiyon pozisyonunda C4-5 düzeyinde SKÇ ile VAS puanı arasında negatif yönlü ilişki bulunmuştur. Tüm düzeylerde nötr, fleksiyon ve ekstansiyon pozisyonlarındaki SKÇ arasında fark bulunmuştur. Fleksiyonda C4-5 ve C6-7 düzeylerinde ölçülen SKÇ ile ROM arasında pozitif yönlü korelasyon bulunmuştur. Ekstansiyonda C6-7 düzeyinde ölçülen SKÇ ile ROM arasında negatif yönlü korelasyon bulunmuştur. Fleksiyonda C6-7 düzeyinde ölçülen KS ile ROM arasında negatif yönlü korelasyon bulunmuştur.

Tartışma ve Sonuç: Servikal bölgenin dinamik görüntülemesinin standart MRG ye üstün olduğunu gösteren çalışmalar vardır 5–6 Bizim çalışmamız da bunu destekler niteliktedir. Dinamik servikal MRG' nin standart incelemeye ek olarak kullanılması operasyon planlaması için kullanışlı olabilir. Bununla birlikte her hasta için bu yöntemin kullanılması hasta konforu ve maliyet açısından uygun değildir. Çalışmamız fizik muayene, boyun ağrı ve özürlülük formlarının ek inceleme ihtiyacını belirlemek amacı ile kullanımının yeterli katkı sağlamadığını göstermektedir. Yalnız aksiyel boyun ağrısı şikâyeti bulunan hastalardan çok myelopati ve radikülopati semptomlarının bulunduğu hasta grubu ile yapılacak çalışmalar ile bu ilişkinin gösterilebileceğini düşünüyoruz.

Anahtar kelimeler: Servikal omurga, Spondilozis, Boyun Ağrısı, Dinamik, Magnetik Rezonans Görüntüleme

Kaynaklar

Etik kurul onay tarih: 10/11/2017 no: 17/87
1. Boden SD, McCowin PR, Davis DO, Dina TS, Mark AS, Wiesel S. Abnormal magnetic-resonance scans of the cervical spine in asymptomatic subjects. A prospective investigation. J Bone Joint Surg Am. 1990;72(8):1178-1184.
2. Okada E, Matsumoto M, Ichihara D, et al. Aging of the cervical spine in healthy volunteers: a 10-year longitudinal magnetic resonance imaging study. Spine (Phila Pa 1976). 2009;34(7):706-712. doi:10.1097/BRS.0b013e31819c2003
3. Siivola SM, Levoska S, Tervonen O, Ilkko E, Vanharanta H, Keinänen-Kiukaanniemi S. MRI changes of cervical spine in asymptomatic and symptomatic young adults. Eur Spine J. 2002;11(4):358-363. doi:10.1007/s00586-001-0370-x
4. Coronado R, Hudson B, Sheets C, et al. Correlation of Magnetic Resonance Imaging Findings and Reported Symptoms in Patients with Chronic Cervical Dysfunction. J Man Manip Ther. 2009;17(3):148-153.
5. Bartlett RJ V, Rigby AS, Joseph J, Raman A, Kunnacherry A, Hill CAR. Extension MRI is clinically useful in cervical myelopathy. Neuroradiology. 2013;55(9):1081-1088. doi:10.1007/s00234-013-1208-z
6. Nigro L, Donnarumma P, Tarantino R, Rullo M, Santoro A, Delfini R. Static and dynamic cervical MRI: two useful exams in cervical myelopathy. J Spine Surg. 2017;3(2):212-216. doi:10.21037/jss.2017.06.01



Resim 1. a. Normal

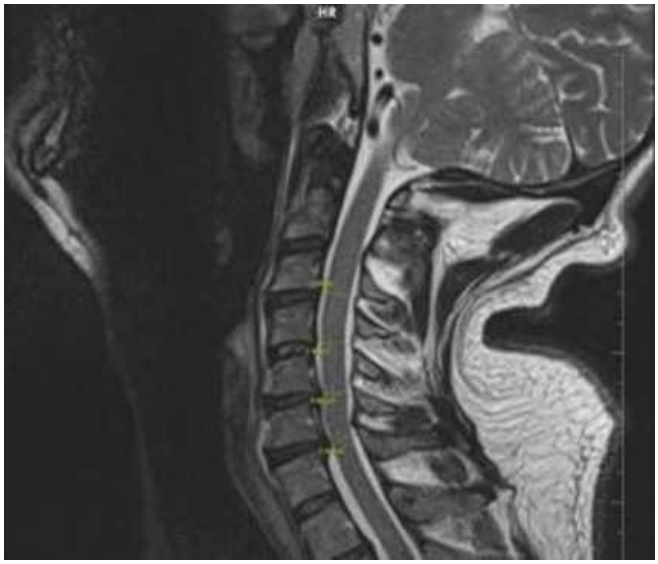

Resim 1. b. Ekstansiyon



Resim 1. c. Fleksiyon

Nöroradyoloji

SS-130

SPİNAL DEKOMPRESYON HASTALIĞINDA TEDAVİ ETKİNLİĞİNİN DİFFÜZYON TENSOR GÖRÜNTÜLEME İLE DEĞERLENDİRİLMESİ

Ali Murat Koç[1], Şeniz Akçay[2], Neşe Gürel Kandemir[2], Zehra Hilal Adıbelli[1]

[1]Sağlık Bilimleri Üniversitesi, İzmir Bozyaka Eğitim ve Araştırma Hastanesi, Radyoloji Kliniği
[2]Sağlık Bilimleri Üniversitesi, İzmir Bozyaka Eğitim ve Araştırma Hastanesi, Fiziksel Tıp ve Rehabilitasyon Kliniği

Giriş ve Amaç: Dekompresyon hastalığı (DKH) sıklıkla dalgıçlar, madenciler, astronotlar ve havacılar gibi yüksek basınçlı ortamlarda çalışan kişilerde görülür. Ani basınç değişikliği sonucunda intravasküler alanda oluşan hava kabarcıkları emboliye neden olarak dokularda perfüzyon bozukluğu, arteriyel ve venöz iskemi, hemoraji ile sonuçlanabilir. Santral sinir sistemi, eklemler, akciğerler, deri en sık etkilenen organlardır. Spinal kord tutulumu Tip 2 DKH olgularının %20-50'sinde görülebilmektedir. Bulgular genellikle 1-2 saat içerisin-

de ortaya çıkar. Spinal kordda en sık torakal bölge ve lateral/dorsal kolonda beyaz cevher tutulmakta olup progresif bir transvers myelit tablosu oluşmaktadır. Hiperbarik oksijen tedavisi (HBOT), ana tedavi seçeneği olup dokularda iskemik hasarı azaltıp doku perfüzyonunu arttırır. Rutin MRG spinal kord hasarında tanıya yardımcı olmakla birlikte akut spinal DKH'da kullanımı sınırlıdır. Diffüzyon Tensor Görüntüleme (DTG) ile ise spinal kordda myelinizasyon bozuklukları ve aksonal hasar gösterilebilmektedir. Bu bildiride, spinal kord tutulumu ile prezente olan dört adet DKH olgusunda HBOT öncesi ve sonrası spinal DTG bulguları birbiri ve klinik bulgular ile karşılaştırıldı. DTG ile bu hastalarda gelişebilecek nörolojik sekelin öngörülmesi ve HBOT etkinliğinin gösterilmesi hedeflendi.

Yöntem: Bu devam eden prospektif çalışmaya, dalış sonrası DKH hastalığı gelişen dört adet tip-2 DKH dahil edildi. Hastaların dalış derinliği, dalış süresi, ek hastalıkları, başvuru anında ve tedavi sonrası nörolojik muayene bulguları, klinik hastalık şiddeti skorları, HBOT seans sayıları kaydedildi. Hastaların başvuru anında ve tedavi sonrasında kontrol beyin, spinal rutin MRG'leri ile birlikte servikal ve torakal spinal DTG incelemeleri (b0 ve b1000, EPI) 1.5T Siemens MR cihazında 20 kanal nörovasküler koil ile elde olundu. DTG inceleme sonucunda Syngo.Via iş istasyonunda FA, ADC, RD ve AD haritaları oluşturuldu. Servikal ve torakal seviyelerde altışar ayrı bölgeye yerleştirilen VOI'ler ile ölçüm yapıldı ve tedavi sonrası değerler ile karşılaştırıldı.

Bulgular: DTG inceleme sonucunda tüm olgularda FA, ADC, RD ve AD haritaları başarı ile oluşturuldu. Dört olguya ait toplam sekiz bölgeden yapılan ölçümlerde; toplamda yedişer bölgede FA ve ADC değerlerinin tedavi sonrasında arttığı, altı bölgede RD ve tüm sekiz bölgelerde AD değerlerinin azaldığı dikkati çekti (Resim-1, Tablo-1). İki olguda konvansiyonel görüntülemede spinal kordda ödem, çap ve T2 sinyal artışı, bölgesel diffüzyon kısıtlama odakları izlendi(Resim-2); tedavi sonrasında ise klinik düzelmeyle birlikte bu bulguların gerilediği dikkati çekti.Hastaların klinik seyirleri Tablo 2 ve 3'te özetlenmiştir.

Sonuç: Diffüzyon tensor görüntüleme, spinal kord hasarının gösterilmesinde duyarlı bir MR görüntüleme yöntemidir. Spinal dekompresyon hastalığı gibi patogenezinde iskeminin ön planda olduğu aksonal hasar gelişen olgularda, konvansiyonel MR görüntülemenin duyarlılığı düşüktür. Bu tip olgularda beyaz cevher yolaklarının bütünlüğü ancak DTG ile gösterilebilmektedir. Literatürde, akut spinal kord iskemisinde longitudinal anizotropi nedeniyle FA ve ADC değerlerinin düştüğü, akson hasarı ve myelin yıkımının aksiyel diffüzivitede meydana getirdiği artış nedeniyle RD ve AD değerlerinin arttığı gösterilmiştir. Bizim çalışmamızda da benzer sonuçlar elde edilmiştir. Olgu sayısının artmasıyla daha güvenilir sonuçlar elde edilecektir.

Anahtar kelimeler: dekompresyon, spiral, hiperbarik, mrg, diffüzyon tensor, görüntüleme

Kaynaklar

1- Rubin MN, Rabinstein AA. Vascular diseases of the spinal cord. Neurol Clin. 2013 Feb;31(1):153-81.
2- Kamtchum Tatuene J, Pignel R, Pollak P, Lovblad KO, Kleinschmidt A, Vargas MI. Neuroimaging of diving-related decompression illness: current knowledge and perspectives. AJNR Am J Neuroradiol. 2014 Nov-Dec;35(11):2039-44.
3- Rosińska J, Łukasik M, Kozubski W. Neurological complications of underwater diving. Neurol Neurochir Pol. 2015;49(1):45-51.
4- Emmanuel Gempp, Jean-Eric Blatteau, Eric Stephant, Jean-Michel Pontier, Pascal Constantin, et al.. MRI findings and clinical outcome in 45 divers with spinal cord decompression sickness.. Aviation, Space, and Environmental Medicine, Aerospace Medical Association, 2008, 79 (12), pp.1112-6. ssa- 00355981
5- Hutchinson EB1, Sobakin AS, Meyerand ME, Eldridge M, Ferrazzano P. Diffusion tensor MRI of spinal decompression sickness. Undersea Hyperb Med. 2013 ; 40(1): 23–31.

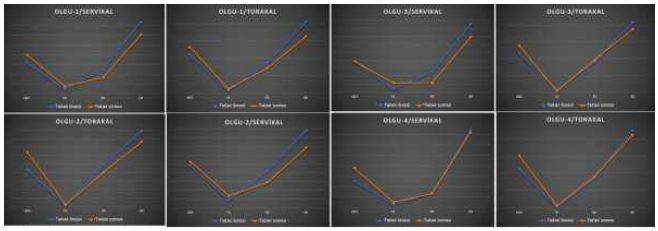

Şekil 1.

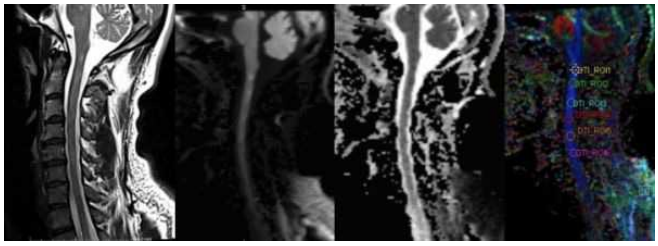

Şekil 2.

Tablo 1.

Tablo 1. Tedavi sonrası bölgelere göre DTG parametre değişikliği gösteren olgu sayıları

	ADC		FA		RD		AD	
	ARTIŞ	AZALMA	ARTIŞ	AZALMA	ARTIŞ	AZALMA	ARTIŞ	AZALMA
SERVİKAL	3	1	4	0	0	4	0	4
TORAKAL	4	0	3	1	2	2	0	4

Tablo 2.

Tablo 2. Spinal Dekompresyon hastalarına ait dalış bilgileri ve medikal tedavileri

	Hasta no 1	Hasta no 2	Hasta no 3	Hasta no 4
Semptom başlangıç zamanı	Yüzeye çıkıştan 1 sa sonra	Yüzeye çıkıştan 3 sa sonra	Yüzeye çıkıştan 10-15 dk sonra	Yüzeye çıkıştan 5 dk sonra
Şuur kaybı	-	+	+	-
Maksimum derinlik	26 m	35 m	35	35 m
Dalış sayısı	1	2	2	1
Toplam dalış süresi	1 sa	Bilmiyor	40 dk	50 dk
Su sıcaklığı	17ºC	16ºC	16ºC	17ºC
HBOT' a kadar geçen süre	3 sa	7 sa	12 sa	24 sa
HBOT seans sayısı	46	23	10	13
Rehabilitasyon seans sayısı	51	26	14	11
Steroid	-	Bilmiyor	-	-
Boussuges skoru	20	26	14	12

Tablo 3.

Tablo 3. Spinal Dekompresyon hastalarının başlangıç ve kontroldeki nörolojik değerlendirmeleri ve seviyeleri

		Hasta no 1	Hasta no 2	Hasta no 3	Hasta no 4
Motor seviye	Yatış	T 5	T 1	T 7	T 10
	Kontrol	T 5	T 6	T 10	T 10
Duyu seviye	Yatış	T 5	C4	T 7	T 10
	Kontrol	T 7	T 6	T 10	T 10
NYS	Yatış	T 5	C 4	T 7	T 10
	Kontrol	T 7	T 6	T 10	T 10
AIS	Yatış	B	A	C	D
	Kontrol	D	C	D	D
Nörojenik mesane	Yatış	+	+	+	+
	Kontrol	+	+	-	+

AIS: Amerikan Spinal Yaralanma Derneği Yetersizlik Ölçeği; NYS: Nörolojik yaralanma seviyesi

Nöroradyoloji

SS-131

TÜRKÇE BAŞLIK: MENİNGİOMLARDA PREOPERATİF ADC HİSTOGRAM ANALİZ BULGULARI İLE WHO EVRESİ VE HİSTOPATOLOJİK ALT TİPİ HAKKINDA YORUM YAPILABİLİR Mİ? İNGİLİZCE BAŞLIK: COULD THE HISTOLOGICAL SUBTYPE AND WHO GRADE OF MENINGIOMA BE PREDICTED USING PREOPERATIVE ADC HISTOGRAM FINDINGS?

Yeşim Karagöz[1], Aysim Yıldız[1], Seray Kurt Güney[1], Abdullah Soydan Mahmutoğlu[1]

[1]SBÜ İstanbul Eğitim ve Araştırma Hastanesi
[2]Radyoloji Kliniği

Giriş ve Amaç: Amacımız meningiomlarda difüzyon ağırlıklı manyetik rezonans görüntüleme(DAG MRG) verileri ni kullanarak apparent diffusion coefficient (ADC) ve histogram parametrelerinin radyolojik bulgulara ve histopatolojik tanıya katkısını araştırmaktı. Gereç ve Yöntem: Kliniğimiz PACS sisteminde ocak 2015-aralık 2018 tarihleri arasında meningiom nedeniyle opere olan ve histolojik sonuçları bulunan 15 i kadın, 25 i erkek 40 olgunun MR incelemeleri geriye dönük olarak incelendi(Tablo 1). Manyetik rezonans görüntülemeler 1.5 T MR cihazında(Signa Hdx, GE Healthcare, Wisconsin, USA) standart head-koil kullanılarak gerçekleştirilmiştir. Konvansiyonel kontrastlı sekanslara ek olarak ekoplanar(EPI) diffüzyon sekansları(B:0 ve B:1000 s/mm2) alınmıştır. Dedike iş istasyonunda entegre yazılımla oluşturulan ADC haritaları ve kontrastlı aksiyel T1A imajlar ile lezyonun kontrastlanan solid komponentinin iç sınırlarında kalmasına dikkat edilerek serbest çizilen ROI(region of interest) ler oluşturulmuştur. Serbest çizimlerde homojen solid komponentten ölçüm yapılmıştır. İstatistiksel analizler SPSS 22.0 programı ile yapılmıştır. İkili gruplar arasındaki anlamlı ilişkiyi değerlendirmek için Student t testi; ikiden fazla parametrelerin karşılaştırılmasında parametrik testlerden Anova testi ve Post-hoc testi kullanılmıştır. Bulgular: Olgularımız toplamda 40 hastada her hastada tek lezyon olmak üzere 29 adet who grade I, 10 adet WHO grade II, 1 adet WHO grade III(anaplastik) meningiomdan oluşmaktaydı. Grade I ve Grade II-III meningiomlar iki grup olarak t testi kullanılarak karşılaştırmalı olarak değerlendirildiğinde ortalama ADC histogram parametreleri(-min, max, mean ve SS) arasında patolojik tanıları destekleyebilecek anlamlı ilişki bulunmamıştır. ADC Histogram minimum, maksimum, mean ve SS parametrelerinin cinsiyet, WHO evresi ve histolojik alt tipler ile ilişkileri tablo 1, 2, 3 ve 4 de ayrıntılı olarak gösterilmiştir. Histolojik alt gruplarda Anova analizi sonuçlarına göre sadece ADC histogram minimum değerler için düşük derecede anlamlı bir fark bulunmuştur(tablo 5). En yüksek minimum değer anjiyomatöz meningiomda; en düşük minimum değer ise psammomatöz(1 adet) ve tranzisyonel alt tiplerde izlenmiştir. İstatistiksel olarak ADC histogram minimum değeri haricinde maksimum, mean ve standart(SS) sapma değerleri histolojik alt gruplar bazında anlamlı farklılık göstermemektedir. Tartışma: Meningiomlar sık rastlanan çoğunlukla benign kitlelerdir. Dünya sağlık örgütü(WHO) lezyonları histolojik olarak üç sınıfa ayırmıştır. Benign düşük evreli lezyonlar Evre I, atipik lezyonlar evre II ve malign lezyonlar ise evre III olarak sınıflanmıştır. Cerrahi rezeksiyon yapılan hastaların klinik prognozları meningiomun histolojik evresi ile yakın ilişkilidir. Histolojik evrenin operasyon öncesinde bilinmesi özellikle de yüksek evreli tümörlerin daha iyi rezeke edilmesini ve daha düşük nüks oranları sağlar(1). Sadece konvansiyonel görüntüleme ile benign ve atipik-malign meningiomu kesin olarak ayırmak olası değildir. Heterojen görünüm, heterojen kontrastlanma, peritümöral ödem ve düzensiz kontur yüksek evreye işaret etse de tanı için yeterli olmamaktadır(1). Yüksek sellüler/ekstrasellüler oranına sahip tümörlerde hücreler arası sıvı miktarının azalması nedeniyle su moleküllerinin diffüzivitesi kısıtlanmakta ve buna bağlı yüksek DAG ve düşük ADC değerleri saptanır(2). ADC değerleri yanında özellikle son yıllarda ADC Histogram analizinin tümör evre belirlenmesine katkısını araştıran çalışmalar yapılmaktadır(3). Literatürde bazı çalışmalar histogram analiz bulgularının meningiom evre saptanmasında başarıyla kullanılabileceğini belirtmişlerdir(2,4-6). Ancak bunun aksine histogram verilerinin WHO evre tahmininde çok da katkısı olmadığını rapor eden çalışmalar da bulunmaktadır(1,7,8). Bizim çalışmamızda düşük evre lezyon grubunda ortalama ADC değeri 1.19 10^{-3}mm²/sn ; yüksek evreli grubunda ise 0.98 10^{-3} mm²/sn bulunmuştur. Minimum histogram ile psammomatöz ve transisyonel meningiomlarda diğerlerine göre anlamlı yüksek ADC değerleri bulunsa da istatistiksel önemi belirgin olamamıştır. Sonuç: Çalışmamızda ADC minimum histogram değerleri anjiomatöz meningiomlarda diğerlerine göre yüksek bulunmuştur. ADC maksimum, ADC ortalama ve ADC standart sapma histogram parametrelerinin ise meningiom WHO evrelemesinde ya da histopatolojik alt tip tayininde anlamlı katkı sağlamadığı sonucuna varılmıştır.

Anahtar kelimeler: Meningiom, ADC, ADC histogram analizi

Kaynaklar

1. Sanverdi SE, et al. Is diffusion-weighted imaging useful in grading and differentiating histopathological subtypes of meningiomas? Eur J Radiol. 2012;81(9):2389–95
2. Nagar VA, et al. Diffusionweighted MR imaging: Diagnosing atypical or malignant meningiomasanddetectingtumordedifferentiation. AJNR Am J Neuroradiol. 2008;29(6):1147–52
3. Just N. Improving tumour heterogeneity MRI assessment with histograms. Br J Cancer. 2014;111(12):2205–13
4. Hakyemez B, Yildirim N, Gokalp G, Erdogan C, Parlak M. The contribution of diffusion-weighted MR imaging to distinguishing typical from atypical meningiomas. Neuroradiology. 2006;48(8):513–20
5. Surov A, et al. Diffusion-weighted imaging in meningioma: Prediction of tumor grade and association with histopathological parameters. Transl Oncol. 2015;8(6):517–23
6. Surov A, et al. Use of diffusion weighted imaging in differentiating between maligant and benign meningiomas. A multicenter analysis. World Neurosurg. 2016;88:598–602
7. Santelli L, et al. Diffusion-weighted imaging does not predict histological grading in meningiomas. Acta Neurochir(Wien).2010;152(8):1315–9
8. Cabada T, Caballero MC, Insausti I, Alvarez de Eulate N, Bacaicoa C, Zazpe I, et al. [The role of diffusion-weighted imaging in the evaluation of meningiomas: Radio-pathologic correlation]. Radiologia. 2009;51(4):411–9

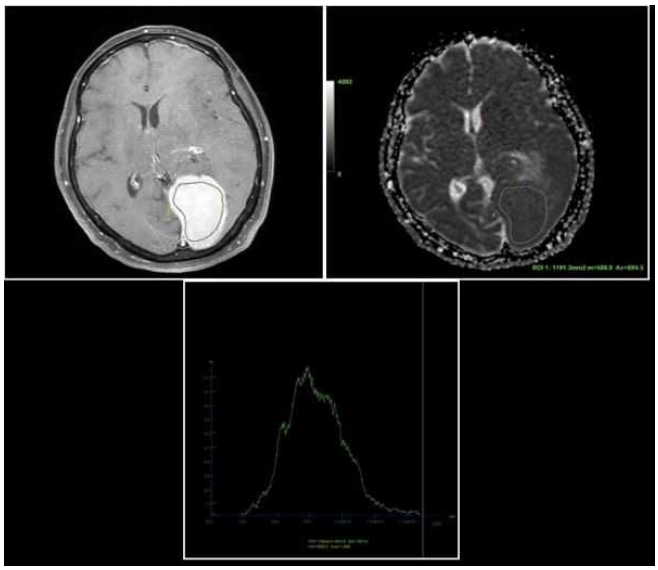

Resim 1. Evre I meningiom tanılı olgunun sırasıyla kontrastrlı T1A, adc harita ve ADC histogram grafikleri

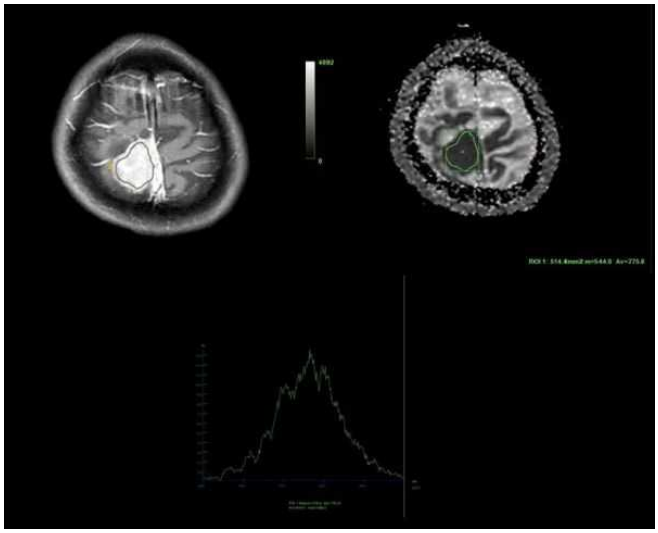

Resim 2. Evre II meningiom tanılı olgunun sırasıyla kontrastrlı T1A, adc harita ve ADC histogram grafikle

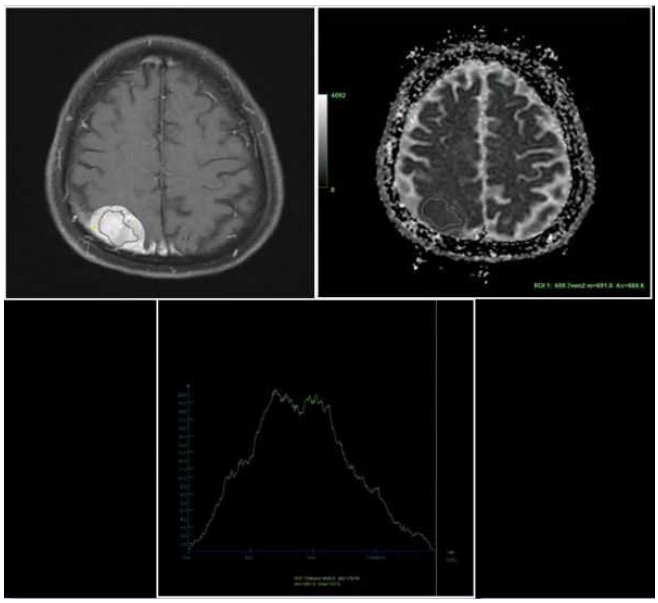

Resim 3. Evre III meningiom tanılı olgunun sırasıyla kontrastrlı T1A, adc harita ve ADC histogram grafikle

Tablo 1.

CİNSİYET, EVRE ve HİSTOLOJİK ALT GRUPLAR İÇİN ADC MİNİMUM DEĞERLERİNİN ANALİZİ

		ADC MINIMUM DEĞERİ			
		ORTALAMA	SS	TEST DEĞERİ	p Değeri
CİNSİYET*	ERKEK	650,20	222,29	0,01	1,00
	KADIN	649,80	155,70		
EVRE*	EVRE I	652,39	181,71	0,13	0,90
	EVRE II&III	644,25	186,24		
HİSTOLOJİK ALT GRUPLAR*	ANAPLASTİK	691,00		1,99	0,08
	ANJİYOMATÖZ	914,00	153,01		
	ATİPİK	664,50	186,52		
	BERRAK HÜCRELİ	395,00			
	FİBROZ	705,50	43,13		
	MENİNGOTELYAL	646,38	149,33		
	MİKROKİSTİK	808,00	120,21		
	PSAMMATÖZ	543,00			
	TRANSİSYONEL	565,33	167,80		

Cinsiyet, evre ve histolojik al grupları için ADC minimum değerleri üzerinden farklılık testleri yapılmıştır. Bu kapsamda t testi ve Anova analizi yapılmıştır. Yapılan analizler sonucunda ADC minimum değerleri cinsiyet, evre ve histolojik alt grupları için farklılık göstermemektedir.

*p<0.05 istatistiksel olarak anlamlıdır.
*t testi, *Anova testi

Tablo 2.

CİNSİYET, EVRE ve HİSTOLOJİK ALT GRUPLAR İÇİN ADC MAKSİMUM DEĞERLERİNİN ANALİZİ

		ADC MAKSİMUM DEĞERİ			
		ORTALAMA	SS	TEST DEĞERİ	p Değeri
CİNSİYET*	ERKEK	1.528,53	684,60	0,11	0,91
	KADIN	1.506,92	512,02		
EVRE*	EVRE I	1.569,14	581,84	0,91	0,37
	EVRE II&III	1.388,75	559,54		
HİSTOLOJİK ALT GRUPLAR*	ANAPLASTİK	897,00		0,50	0,85
	ANJİYOMATÖZ	1.547,00	143,16		
	ATİPİK	1.455,70	589,32		
	BERRAK HÜCRELİ	1.211,00			
	FİBROZ	1.317,00	261,63		
	MENİNGOTELYAL	1.403,13	442,60		
	MİKROKİSTİK	1.543,50	153,44		
	PSAMMATÖZ	2.183,00			
	TRANSİSYONEL	1.680,50	783,94		

Cinsiyet, evre ve histolojik al grupları için ADC maksimum değerleri üzerinden farklılık testleri yapılmıştır. Bu kapsamda t testi ve Anova analizi yapılmıştır. Yapılan analizler sonucunda ADC maksimum değerleri cinsiyet, evre ve histolojik alt grupları için farklılık göstermemektedir.

*p<0.05 istatistiksel olarak anlamlıdır.
*t testi, *Anova testi

Tablo 3.

CİNSİYET, EVRE ve HİSTOLOJİK ALT GRUPLAR İÇİN ADC ORTALAMA DEĞERLERİNİN ANALİZİ

		ADC MEAN DEĞERİ			
		ORTALAMA	SS	TEST DEĞERİ	p Değeri
CİNSİYET*	ERKEK	1.397,93	1.796,93	1,29	0,21
	KADIN	937,28	138,80		
EVRE*	EVRE I	1.196,68	1.311,25	0,75	0,46
	EVRE II&III	907,83	220,12		
HİSTOLOJİK ALT GRUPLAR*	ANAPLASTİK	775,00		0,22	0,98
	ANJİYOMATÖZ	1.144,33	115,00		
	ATİPİK	936,40	231,86		
	BERRAK HÜCRELİ	755,00			
	FİBROZ	907,00	39,60		
	MENİNGOTELYAL	916,75	149,58		
	MİKROKİSTİK	1.028,50	139,30		
	PSAMMATÖZ	1.072,00			
	TRANSİSYONEL	1.483,08	2008,16		

Cinsiyet, evre ve histolojik al grupları için ADC ortalama değerleri üzerinden farklılık testleri yapılmıştır. Bu kapsamda t testi ve Anova analizi yapılmıştır. Yapılan analizler sonucunda ADC ortalama değerleri cinsiyet, evre ve histolojik alt grupları için farklılık göstermemektedir.

*p<0.05 istatistiksel olarak anlamlıdır.
*t testi, *Anova testi

Tablo 4.

CİNSİYET, EVRE ve HİSTOLOJİK ALT GRUPLAR İÇİN ADC STANDART SAPMA DEĞERLERİNİN ANALİZİ

		ADC SS DEĞERİ			
		ORTALAMA	SS	TEST DEĞERİ	p Değeri
CİNSİYET*	ERKEK	124,07	70,88	0,81	0,42
	KADIN	108,56	50,94		
EVRE*	EVRE I	119,50	61,93	0,84	0,40
	EVRE II&III	102,42	49,91		
HİSTOLOJİK ALT GRUPLAR*	ANAPLASTİK	46,00		0,94	0,50
	ANJİYOMATÖZ	113,33	27,43		
	ATİPİK	104,50	50,45		
	BERRAK HÜCRELİ	138,00			
	FİBROZ	78,00	5,66		
	MENİNGOTELYAL	108,25	32,11		
	MİKROKİSTİK	83,50	0,71		
	PSAMMATÖZ	218,00			
	TRANSİSYONEL	133,25	82,93		

Cinsiyet, evre ve histolojik al grupları için ADC standart sapma değerleri üzerinden farklılık testleri yapılmıştır. Bu kapsamda t testi ve Anova analizi yapılmıştır. Yapılan analizler sonucunda ADC standart sapma değerleri cinsiyet, evre ve histolojik alt grupları için farklılık göstermemektedir.

*p<0.05 istatistiksel olarak anlamlıdır.
*t testi, *Anova testi

Tablo 5.

I. EVRE İÇİN HİSTOLOJİK ALT GRUPLARIN ADC DEĞERLERİ ANALİZİ

	ADC MİNİMUM DEĞERİ			
HİSTOLOJİK ALT GRUPLAR*	ORTALAMA	SS	TEST DEĞERİ	p Değeri
TRANSİSYONEL	565,33	167,80	3,02	0,03
ANJİYOMATÖZ	914,00	153,01		
PSAMMATÖZ	543,00			
MENİNGOTELYAL	646,38	149,33		
FİBROZ	705,50	43,13		
MİKROKİSTİK	808,00	120,21		

*p<0.05 istatistiksel olarak anlamlıdır.
*Anova testi

Abdominal Radyoloji

SS-132

GADOKSETİK ASİT KULLANIMININ LI-RADS SINIFLAMASINA ETKİSİ NE KADARDIR?

Şükrü Mehmet Ertürk, Bade Keleş, Gizem Açıkel Dündar, Ömer Naci Tabakçı, Muzaffer Başak

Şişli Hamidiye Etfal Eğitim ve Araştırma Hastanesi

Giriş ve Amaç: LI-RADS sınıflamasının son versiyonunda (v2018), gadoksetik asit enjeksiyonu sonrasında hepatosit spesifik fazda alınan görüntülerde lezyonun hipointens olması malign, izo-intens olması ise benign karaktere işaret eden "yardımcı (ancillary)" bir bulgu olarak kabul edilmektedir (1-6). Biz çalışmamızda hepatosit spsifik fazdan elde edilen bilginin LI-RADS sıralamasını ne yönde ve ne kadar etkilediğini araştırmayı amaçladık.

Gereç ve Yöntem: Çalışmaya 57 adet hepatosellüler karsinomu bulunan (ortalama çap=2,7±2,3 cm; değer aralığı: 0,4 cm – 13,5 cm) bulunan ve gadoksetik asit enjeksiyonu sonrası MR ile incelenmiş 43 kronik viral hepatit hastası (11 kadın, 32 erkek; ortalama yaş: 62,6±10,1 yıl) dahil edildi (Şekil 1). Çalışmaya dahil edilen MR incelemesi sonrası, lezyonların 20 tanesine TACE/TARE uygulanmış, tanesi peruktan biyopsi ile tanı almış, beş tanesi opere edilmiş, üç tanesi transplant geçirmiş, 19 tanesinde ise tanı 6-12 ay içerisinde takiple kesinleşmişti. Son tanı hakkında bilgisi olmayan iki radyolog

hastaları LI-RADS v2018'in yalnızca majör bulgularını kullanarak (LI-RADSm), hem majör hem de yardımcı bulgularını kullanıp, hepatosit spesifik fazı kullanmadan (LI-RADSmy) ve son olarak majör ve hepatosit spesifik faz dahil tüm yardımcı bulguları kullanarak (LI-RADSp) sınıflandırdı. Farklı sınıflandırma yaklaşımlarının birbirleri ile uyumu lineer-ağırlıklı kappa istatistiği kulanılarak araştırıldı. Her bir yaklaşımın sensitivitesi (LI-4 ve LI-5 gerçek pozitif (TP) olarak kabul edilerek) %95 güven aralığı (%95 GA) ile hesaplandı. Farklı yaklaşımların sensitiviteleri McNemar testi kullanılarak birbirleri ile karşılaştırıldı.

Bulgular: LI-RADSm ile 18 lezyon LI-3, 15 lezyon LI-4 ve 24 lezyon LI-5 olarak sınıflandırıldı. LI-RADSmy ile 2 lezyon LI-2, 12 lezyon LI-3, 28 lezyon LI-4 ve 15 lezyon LI-5 olarak sınıflandırıldı. LI-RADSp ile 3 lezyon LI-3, 30 lezyon LI-4 ve 24 lezyon LI-5 olarak sınıflandırıldı (Tablo1, Şekil 2). LI-RADSm ile LI-RADSmy arasında ılımlı ve anlamlı uyum vardı (kappa:0,59; p<0,001). LI-RADSm ile LI-RADSp arasında ılımlı ve anlamlı uyum vardı (kappa:0,59; p<0,001). LI-RADSmy ile LI-RADSp arasında ılımlı ve anlamlı uyum vardı (kappa:0,41; p<0,001). Sensitivite LI-RADSm, LI-RADSmy ve LI-RADSp için sırası ile 68,4% [%95 GA: %55.5-%78,9], 75,4% [%95 GA: %62.9-%84,7], ve 94,7% [%95 GA: %84.5-%98,6] idi. LI-RADSp ile elde edilen sensitivite diğerlerinden anlamlı yüksek idi. LI-RADSm ve LI-RADSmy arasında sensitivite açısından fark yoktu (Tablo 2).

Tartışma ve Sonuç: Gadoksetik asidin kronik viral hepatiti olan hastalarda HCC tetkki için kullanımı her geçen gün artmaktadır (4-5). Gadoksetik asit enjeksiyonu sonrası hepatosit spesifik fazda elde edilen görüntülerin değerlendirilmesi LI-RADS v2018 sınıflama sisteminin performansını istatistiksel anlamlı bir şeklide arttırmaktadır.

Anahtar kelimeler: liver, hepatocellular carcinoma, gadolinium, magnetic resonance imaging

Kaynaklar

1. Nam SJ, Yu JS, Cho ES, Kim JH, Chung JJ. High-flow haemangiomas versus hypervascular hepatocellular carcinoma showing "pseudo-washout" on gadoxetic acid-enhanced hepatic MRI: value of diffusion-weighted imaging in the differential diagnosis of small lesions. Clin Radiol. 2017 Mar;72(3):247-254.
2. Park YS, Lee CH, Kim JW, Shin S, Park CM. Differentiation of hepatocellular carcinoma from its various mimickers in liver magnetic resonance imaging: What are the tips when using hepatocyte-specific agents? World J Gastroenterol. 2016 Jan 7;22(1):284-99.
3. Cho JY, Lee YJ, Han HS, Yoon YS, Kim J, Choi Y, Shin HK, Lee W. Role of gadoxetic acid-enhanced magnetic resonance imaging in the preoperative evaluation of small hepatic lesions in patients with colorectal cancer. World J Surg. 2015 May;39(5):1161-6.
4. Jeong WK, Kim YK, Song KD, Choi D, Lim HK. The MR imaging diagnosis of liver diseases using gadoxetic acid: emphasis on hepatobiliary phase. Clin Mol Hepatol. 2013 Dec;19(4):360-6.
5. Doo KW, Lee CH, Choi JW, Lee J, Kim KA, Park CM. "Pseudo washout" sign in high-flow hepatic hemangioma on gadoxetic acid contrast-enhanced MRI mimicking hypervascular tumor. AJR Am J Roentgenol. 2009 Dec;193(6):W490-6.

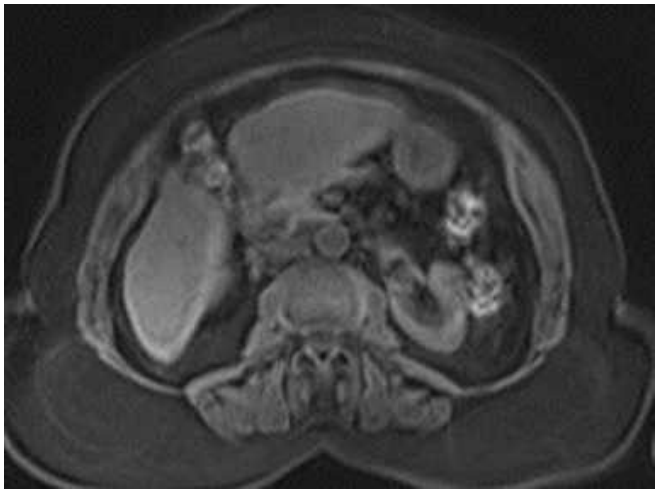

Şekil 1a. Kronik viral hepatiti olan hasta. T1 ağırlıklı sekansta belirgin demarke lezyon izlenmiyor.



Şekil 1b. Arteryel fazda alınan görüntülerde karaciğer sol lobda yaklaşık 9 mm çapında hipervasküler karakterde şüpheli lezyon mevcut (ok)

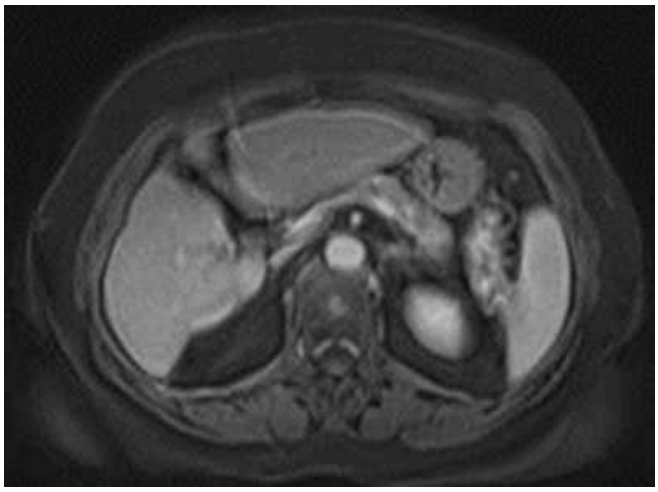

Şekil 1c. Venöz fazda lezyonda wash-out izlenmiyor



Şekil 1d. Hepatosit spesifik fazda alınan görüntülerde lezyon hipointens izleniyor (ok)



Şekil 1e. Aynı hastanın altı ay sonra çekilen kontrol MR incelemesi. Lezyon boyutları belitgin artmış. Arteryel fazda alınan görüntüde lezyonda kontrastlanma izleniyor.



Şekil 1f. Venöz fazda alınan görüntüde lezyonda wash-out ve kapsüler kontrast tutulumu mevcut (altı ay sonraki kontrol inceleme).

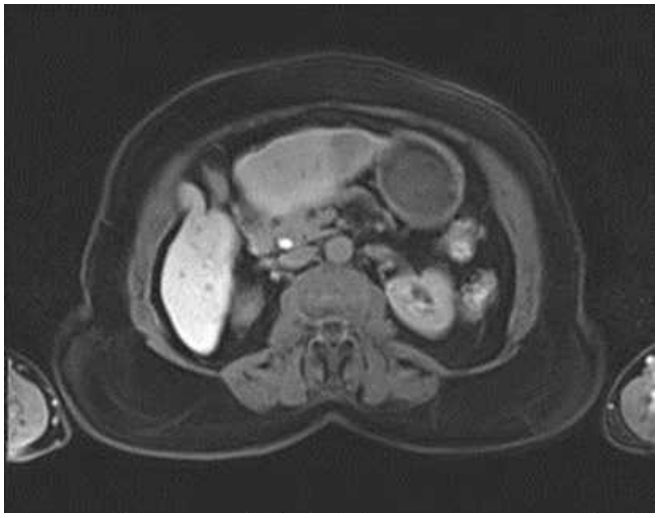

Şekil 1g. Hepatosit spesifik fazda alınan görüntülerde lezyon hipointens izleniyor (altı ay sonraki kontrol inceleme)

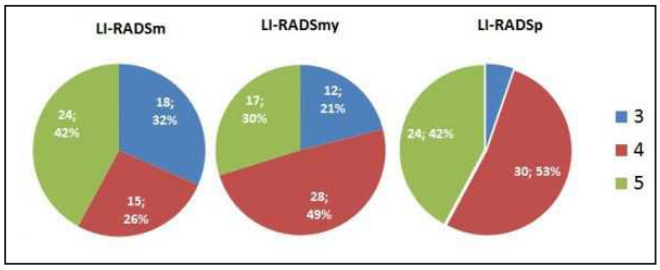

Şekil 2. Farklı sınıflandırma yaklaşımlarının çıktıları

Tablo 1. Farklı sınıflandırma yaklaşımları sonucu elde edilen LI-RADS kategorileri

	LI-RADSm	LI-RADSmy	LI-RADSp
LI-2	0	2	0
LI-3	18	12	3
LI-4	15	28	30
LI-5	24	15	24

Tablo 2. Farklı sınıflandırma yaklaşımlarının sensitiviteleri (* sensitivitesi diğer iki yaklaşımdam anlamlı yüksektir p<0,01)

	Sensitivite [%95 GA]
LI-RADSm	%68,4 [55,5-78,9]
LI-RADmy	%75,4 [62,9-84,7]
LI-RADSP	%94,7 [84,5-98,6] *

Girişimsel Radyoloji

SS-133

ERİŞKİN SOL LOB CANLI VERİCİLİ KARACİĞER NAKLİNE BAĞLI BİLİYER KOMPLİKASYONLARDA PERKÜTAN RADYOLOJİK TEDAVİ

Sinan Karatoprak[1], Ramazan Kutlu[1], Betül Karatoprak[1], Mehmet Seyfi Buruk[1], Mehmet Demirbaş[1], Burak Işık[2], Sezai Yılmaz[2]

[1]İnönü Üniversitesi Tıp Fakültesi Radyoloji AD
[2]İnönü Üniversitesi Tıp Fakültesi Genel Cerrahiad

Amaç: Biliyer komplikasyonlar canlı vericili karaciğer naklinde (CVKN), kadaverik karaciğer nakline göre daha sık görülmektedir (1,2). CVKN'de biliyer komplikasyon oranları %30 oranında bildirilmiştir (3,4). Ancak CVKN sonrası biliyer komplikasyonlarla ilgili çalışmaların hemen hepsi sağ lob CVKN hastalarında yapılmıştır. Biz bu çalışmamızda erişkin sol lob CVKN'de perkütan tedavinin etkinliğini değerlendirmeyi amaçladık.

Gereç ve Yöntem: Çalışmamız kapsamında merkezimizde Mayıs 2009- Aralık 2018 tarihleri arasında sol lob CVKN yapılan 49 erişkin hasta değerlendirilmiştir. Bu hastalarda gelişen biliyer komplikasyonların tedavisinde USG eşliğinde perkütan drenaj, endoskopik biliyer drenaj (ERKP), perkütan biliyer drenaj (PTK/PTBD) ve cerrahi tedavi uygulanmış olup perkütan tedavi uygulanan hastalar değerlendirilmiştir. Hastaların demografik bilgileri, nakil endikasyonları, perkütan tedavi öncesi ERKP prosedürleri, perkütan tedavi endikasyonları ve tedavinin etkinliği değerlendirilmiştir.

Sonuç: Merkezimizde Mayıs 2009- Aralık 2018 tarihleri arasında 49 erişkin hastaya sol lob CVKN yapılmış, bu hastaların 20'sinde endoskopik ve/veya perkütan tedavi gerektiren biliyer komplikasyon gelişmiştir (%40). Batın içerisinde mai koleksiyonu saptanan hastalara ilk tetkik olarak USG eşliğinde örnekleme yapılmış olup safralı mai aspire edilen 6 hastaya perkütan radyolojik tedavi kapsamında drenaj kateteri yerleştirilmiştir. 2 hastada drenaj tedavisi yeterli olup minör safra kaçağı olarak değerlendirilmiştir. 2 hasta ERKP'ye yönlendirilmiş, 1 hasta ise peritonit bulguları gelişmesi nedeniyle direkt opere edilmiştir. 2'si öncesinde USG eşliğinde perkütan drenaj yapı-

lan hastalar olmak üzere toplamda 18 hastaya ERKP yapılmış olup 6'sı ERKP prosedürünün yetersiz/başarısız olması nedeniyle perkütan biliyer drenaj için tarafımıza yönlendirilmiştir. Tanısal perkütan transhepatik kolanjiyografi (PTK) sonrası 2 hastada anostomoz kaçağı, 4 hastada ise anostomoz darlığı ve safra yolu dilatasyonu (şekil 1) saptanmıştır. 4 hastada darlık geçilerek balon dilatasyon yapılmıştır (şekil 2,3). 6 hastanın hepsine de drenaj kateteri yerleştirilmiş (şekil 4), 3 hastaya ise sonrasında plastik stent (şekil 5) takılmıştır. USG eşliğinde perkütan enfekte bilioma drenajı yapılan ve kavitenin safra yolları ile bağlantısı görülen 1 hastaya ise aynı seansta perkütan biliyer drenaj yapılmıştır.

Tartışma: Erişkin sol lob CVKN'de gelişen biliyer komplikasyonlarda ilk tercih edilen tedavi yöntemi USG eşliğinde perkütan drenaj tedavisidir. Drenaj tedavisine yanıtsız safra kaçaklarında ve biliyer darlıklarda ise uygulanan tedavi genellikle ERKP'dir. ERKP'nin başarısız olduğu durumlarda perkütan tedavi başarılı bir alternatif yöntemdir. Ancak kesin sonuçları değerlendirebilmek için daha fazla sayıda hasta içeren çalışmalara ihtiyaç vardır.

Anahtar kelimeler: Karaciğer Nakli, Sol lob, Biliyer komplikasyon, Perkütan Tedavi

Kaynaklar

(1) Yazumi S, Chiba T. Biliary complications after a right-lobe living donor liver transplantation. J Gastroenterol. 2005;40:861–5.
(2) Verdonk RC, Buis CI, Porte RJ, Van der Jagt EJ, Limburg AJ, Van den Berg AP, et al. Anastomotic biliary strictures after liver transplantation: Causes and consequences. Liver Transpl. 2006;12:726–35
(3) Mosca S, Militerno G, Guardascione MA, Amitrano L, Picciotto FP, Cuomo O. Late biliary tract complications after orthotopic liver transplantation: Diagnostic and therapeutic role of endoscopic retrograde cholangiopancreatography. J Gastroenterol Hepatol. 2000;15:654–60
(4) Thethy S, Thomson B, Pleass H, Wigmore SJ, Madhavan K, Akyol M, et al. Management of biliary tract complications after orthotopic liver transplantation. Clin Transplant. 2004;18:647–53

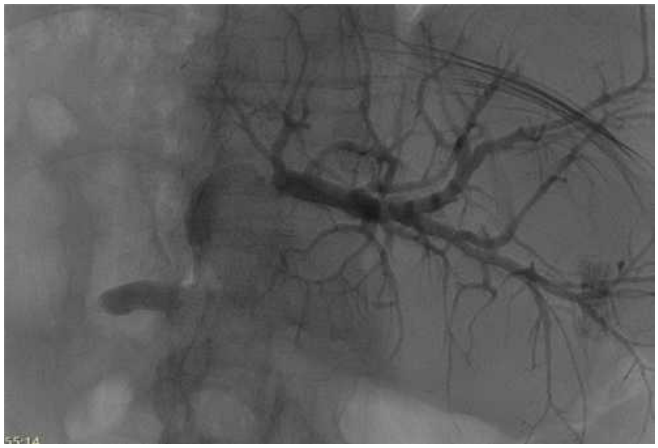

Şekil 1. Koledok anastomozunda ciddi darlık ve intrahepatik safra yollarında dilatasyon

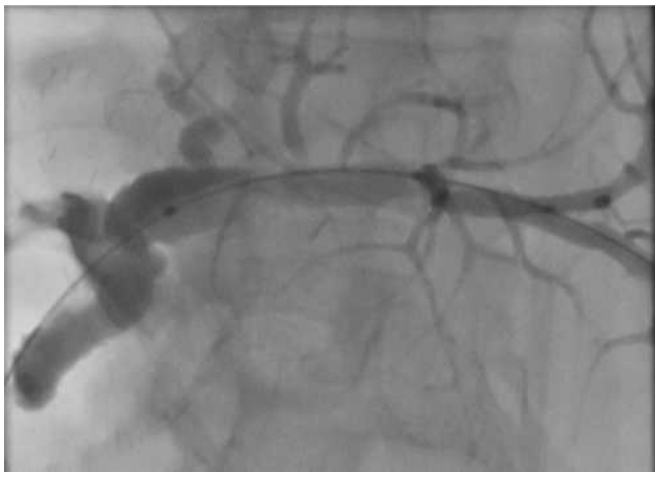

Şekil 2. Anastomoz darlığının balon ile dilatasyonu



Şekil 3. Anastomoz darlığının balon ile dilatasyonu

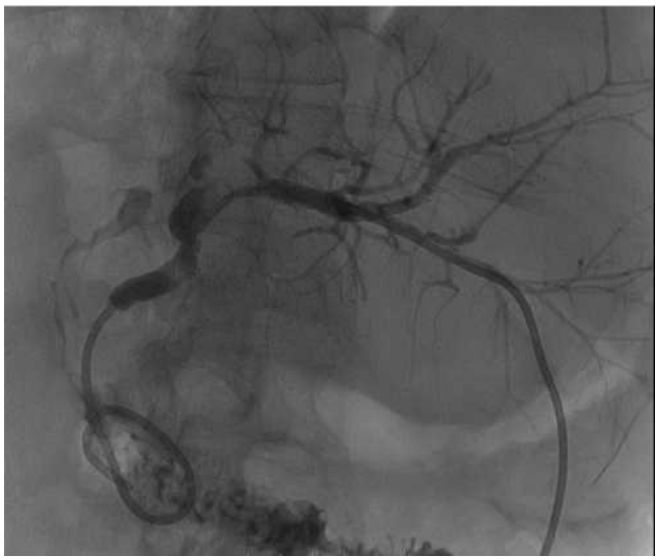

Şekil 4. İntrahepatik safra yollarından koledok ve duodenuma uzanan internal-eksternal biliyer drenaj kateteri

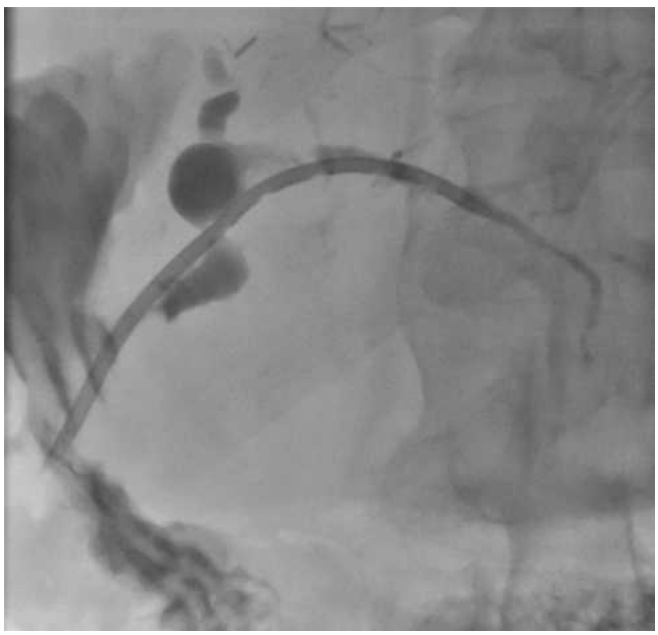

Şekil 5. Homemade biliyer stent

Nöroradyoloji

SS-134

AUTOMATED MEASUREMENT OF BRAIN STRUCTURES AND WHITE MATTER LESION VOLUME IN DIABETES-PREDIABETES WITH DECISION TREE AND ARTIFICIAL NEURAL NETWORK BASED MACHINE LEARNING MODEL.

Emin Demirel, Rabia Yolalan, Furkan Kaya

Afyonkarahisar Sağlık Bilimleri Üniversitesi Tıp Fakültesi Radyoloji AD

Giriş ve Amaç: Diyabetes Mellitus (DM) çağımızın ve gelecek neslin en büyük sağlık sorunlarından biridir; insülinin eksikliği veya insülin direncinin sebep olduğu metabolizma bozukluğu ile seyreden, hızlanmış ateroskleroza neden olan uygun takip ve tedavi edilmediği takdirde katastrofik seyreden bir sendromdur.DSÖ verilerine göre 1980 yılında 102 milyon hasta varken, 2014 yılında bu sayı 422 milyona ulaşmıştır ve her geçen gün de bu sayı artmaktadır(1). Kan glukoz düzeyinin yüksek olduğu, fakat diyabet tanı sınırlarına ulaşmayan,bozulmuş açlık kan şekerli(AKŞ) ve bozulmuş oral glukoz tolerans testli(OGTT) hastalar prediyabet olarak adlandırılmaktadır(2). Son yıllarda diyabet ile bilişsel bozukluklar arasındaki ilişki ilgi çekmeye başlamıştır. Alzheimer hastalığı(AH) ve vasküler demans riskinin, özellikle tip 2 diyabette arttığını gösteren çalışmalar vardır. Ve hatta AH için son günlerde Tip 3 diyabet tanımlaması bile yapılmaktadır(9).AH'de beyinde oluşan insülin eksikliği ve direncine dikkat çekmek için kullanılan bir terimdir. insülin nörotransmitter salımı, sinaptik modülasyonu yapmakta ve bu yolla öğrenme ve uzun süreli bellek etkileri oluşturmaktadır. Alzheimer hastalığı otopsilerinde beyinde azalmış insülin söz konusudur. insülin direnci, metabolik sendrom ve tip 2 diyabet hastalarında AH riski iki kat artmıştır(3,4). Ayrıca yüksek kan glukozu glikasyon ürünlerine ve oksidatif strese neden olmaktadır.Günümüzde en az 50 milyon diabet hastası nörolojik ve bilişsel semptomlarla tedavi edilmektedir ve bu hastalar buzdağının sadece görünen yüzüdür, yapılan çalışmalarda diyabet hastalığı asemptomatik safhada bile değişen derecelerde nörolojik bulgulara sebep olmaktadır(3). Artan inovasyon sayesinde hastaların kantitatif değerlendirilmesi kolaylaşmış olup bu sayede hastalıkların patogenezi irdelenebilmekte ve her hasta kendine özgün değerlendirebilmektedir.Bu sayede kişiye özgün tedavi yönlendirilebilmektedir. Biz çalışmamızda otomatize web tabanlı sistemlerle beyaz cevher hiperintensiteleri ve bölgesel beyin hacimlerinin hastaların glisemik statüsü arasındaki ilişki incelemeyi sonrasında makine modelleri geliştirmeyi amaçladık.

Gereç ve Yöntem: Ocak 2016-Aralık 2018 tarihleri arasında endokrinoloji polikliniğine başvurmuş 1267 hastadan görüntü kalitesi yeterli, primer intrakraniyal patolojisi bulunmayan,bilinen kognitif bozukluğa yer açaçak başka hastalığı bulunmayan; retrospektif olarak seçilen AKŞ ve OGTT de 16'sı pre-diyabet 16'sı diyabet olarak değerlendilen 32 hastanın konvansiyonel T1 ve FLAIR dicom görüntüleri önhazırlık işlemleri sonrasında lesionBrain ve volBrain (IBIME, UPV, İspanya-LaBRI, CNRS,Fransa) isimli web tabanlı otomatik pipeline segmentasyon temelli volumetrik sistem ile değerlendirildi. (Resim1-3).Total intrakranial hacim, beyaz cevher hacmi, gri cevher hacmi,bos hacmi,beyin sapı,talamus,kaudat nukleus,globus pallidus,hipokampus,amigdala,nukleus akumbens hacimleri ölçüldü. Total hiperintensite sayısı,hacmi,ve yükü not edildi.Aynı veriler periventriküler-jukstaventriküler-derin beyaz cevher lokasyonundaki lezyonlar için de not edildi.Elde edilen verilerin istatistiksel analizi SPSS v.25, G*power 3.29 ve WEKA 3.8 ile yapıldı.İstatistiksel anlamlılık için $p < 0.05$ kabul edildi.Verilerin dağılım analizi Kolmogorov-Smirnov testi ile yapıldı.Normal dağılımda olmayan diabet ve prediyabet grubu arasında değerlendirme Mann-Whitney U testi ile yapıldı.Normal dağılımda olamayan HbA1c verileri ile korelasyon analizi Sperman korelasyon analizi ile yapıldı.Makine öğrenme modellerinde karar ağacı,destek vektör makinaları,logistik regresyon,random forest ve derin nöral ağ algoritmaları kullanıldı(Resim 10).

Bulgular: 14'ü erkek,18'i kadın 32 hastanın ortalama yaşı 68.63(46-83,8.07),ortalama HbA1c değeri 7.05(5.07-11.40,.54) bulundu. HbA1c yüzdesi ile yapılan Spearmann korelasyon testinde beyin sapı, serebellum ve hippokampus hacim yüzdelerinde anlamlı korelasyon izlendi(p:0.000,0.001,0.045).En güçlü korelasyon ilişkisi beyin sapı hacim yüzdesi ile bulundu(-0.678)(Resim 6). Pre-diyabet ve diyabet hasta grupları arasında beyin sapı,serebellum,hippokampus hacim yüzdelerinde anlamlı fark izlendi(Resim4,7).G*power ile yapılan post hoc analizlerde çalışmanın gücü 0.86 bulunmuştur(Resim 8).Yapılan makine öğrenmesinde karar ağacı değerlendirmesinde sanal zaka diabetik hastalarda beyin sapı yüzdesinin 1.59 un altında olmasının prediyabeti diyabette geçişi değerlendirme kritik önemde olabileceği bulundu. Yapılan derin nöral ağ yüzde 89 doğrulukla diyabet ve pre diyabet hastalarını ayırabildi.

Tartışma ve Sonuç: Diyabet 21. yüzyılın en önemli sağlık sorunlarından biridir.Her 100 kişiden 16'sı prediyabet ve diyabet hastasıdır.(5)DM'nin demans gelişiminde bir risk faktörü olabileceği ve kognitif fonksiyonlarda azalmaya yol açabileceği düşünülmektedir. Diyabet ve demans arasındaki ilişkiyi destekleyen mekanizmalar tam olarak bilinmemektedir,diyabetin metabolik karmaşıklığını yansıtır bir biçimde multifaktöryeldir.Diyabet hastalarındaki uzun süre yüksek giden kan glukozunun etkileri; pasif ve aktif etkiler olarak guplandırılabilir.

Pasif etkilerden bahsedecek olursak yapılan çalışmalarda deneysel olarak diyabet oluşturulan sıçanlarda ve diyabetik hastalarda serbest oksijen radikallerinin ve lipid peroksidasyonun önemli derecede arttığı ve oksidatif stresin diyabet etiyolojisinde ve ilerlemesinde rolü olduğu bildirilmiştir (8). Bunlara ek olarak, devam eden oksidatif stresin ve antioksidan kapasitede görülen değişikliklerin, diyabetin kronik komplikasyonlarının ortaya çıkışı ile de ilişkili olabileceği araştırmacılar tarafından vurgulanmaktadır (9,10). Diyabet ve diyabet komplikasyonlarının reaktif oksijen türleri ile olan ilişkisini inceleyen çalışmalarda, nonenzimatik glikasyon, enerji metabolizmasındaki değişikliklerden kaynaklanan metabolik stres, sorbitol yol aktivitesi, hipoksi ve iskemireperfüzyon sonucu oluşan doku hasarının serbest radikal üretimini arttırdığı ve antioksidan savunma sistemini değiştirdiği vurgulanmaktadır (10,11). Endotel ve düz kas hücreleri yüksek konsantrasyonda glukoz içeren ortamda inkube edildiğinde de serbest radikal oluşumunun başladığı gözlenmiştir (12,13).'

Aktif etkillerden kısaca bahsedecek olursak kronik glikoz artışları sonucu artan hiperosmolariteye karşı hipotalamik supraoptik ve paraventriküler nükleusta yer alan hücrelerin vazopressin salınımını artırdığı görülmüştür.Sürekli olarak hiperosmolar durumun devam etmesi sodyum kanallarının ''up-regülasyonuna'' ve sodyum kanal sayısının artması ile birlikte aksiyon potansiyelinin oluşumu için eşik değerin düşmesine neden olur(10,11).'up-regülasyon'' nöronal nitrik oksit sentaz enzimi ve N-metil- D-aspartat (NMDA) reseptörlerin artışına, bu artışın kronik olması hücre içi kalsiyum birikimine ve nitrik oksit üretiminin artmasına neden olur [11]. Yüksek konsantrasyondaki nitrik oksit reaktif oksijen türlerine karşı koruyucu olabilmesine karşın, nöronların aşırı aktivasyonu sonucu gelişen glutamat toksisitesine aracı olur [7]. Diyabette hipokampusta inhibitör nöropeptid galanin, sinüklein gama ve eşlenmemiş protein 2 gibi 30 tane gen ve prefrontal kortekste galanin reseptör 2, protein kinaz C gama ve epsilon, ABCA1 (ATP-Bağlayan Kaset A1), gibi 22 tane gen transkripsiyonunda spesifik değişiklikler olduğu gösterilmiştir(13).

Görüldüğü gibi çok sayıda in vitro ve post mortem karmaşık patogenezi anlamaya yönelik çalışmlar yapılsa da bu süreçler hastalığı anlamaya yöneliktir.Oysa ki DSÖnün önerdiği biyopsikosoyal yaklaşım modelinde hastalık değil her bir hasta merkeze alınmalıdır. Bu yüzden noninvazif,inovatif,tekrarlanabilir yeni nesil görüntüleme yöntemleri, makine öğrenme ve sanal zeka metodları çok daha ön plana koyulmalıdır. Ayrıca hastaların tedavi çeşitlerinin ve sıkı glisemik kontrolün süreci nasıl etkilediğine yönelik yeterli çalışma bulunmamaktadır.

HbA1c yüzdesi ile hipokampal volüm arasındaki negatif korelasyon bu hastalardaki alzheimer benzeri durumu anlamada yardımcıdır.HbA1c yüzdesi ile beyin sapı ve serebellum hacim yüzdesi ile arasındaki belirgin negatif korelasyon otonomik disfonksiyonları ve

nöropatik süreçleri anlamada bize yol gösterecektir.Ve bu bulgular patogenez deneylerinde bulunan sonuçlarla da uyumludur.Bu hastalara uygulanacak takip görüntülemelerle sürecin tedaviye yanıtı değerlendilecektir.

Sonuç olarak diyabet atherosklerotik,toksik karmaşık bir süreçtir, S.S.S etkilenmekte ve biz bu sürece beyin sapı,serebellum ve hippokampusun daha duyarlı olduğunu düşünmekteyiz.Geniş populasyonlarla yapılacak çalışmalar çok daha fazla bilgi verecektir.Rutin tedavilerin bu süreci önlemedeki başarısı kantitatif değerlendirebilecek ve yeni tedavilerin geliştirilmesine yön verebilecek hatta kişiye özgün tedavi seçenekleri sunabilecektir.

Anahtar kelimeler: DM,volbraın,data mınıng,machıne learnıng,decısıon tree

Kaynaklar

1.TÜRKDİAB Diyabet Tanı ve Tedavi Rehberi 2018
2.Lu FP, et al. Diabetes and the risk of multi-system aging phenotypes: a systematic review and meta-analysis. Plos One 2009;4:e4144.
3.Biessels GJ, et al. Risk of dementia in diabetes mellitus: a systematic review. Lancet Neurol 2006;5:64-74
4.Pruzin JJ, Nelson PT, Abner EL, Arvanitakis Z. Review: relationship of type 2 diabetes to human brain pathology. Neuropathol Appl Neurobiol 2018;44:347-62.
5.Gaspar JM, Baptista FI, Macedo MP, Ambrósio AF. Inside the diabetic brain: role of different players involved in cognitive decline. ACS Chem Neurosci 2016;7:131-42.
kaynakça devamı karaker yetersizliği nedeniyle eklenememiştir.

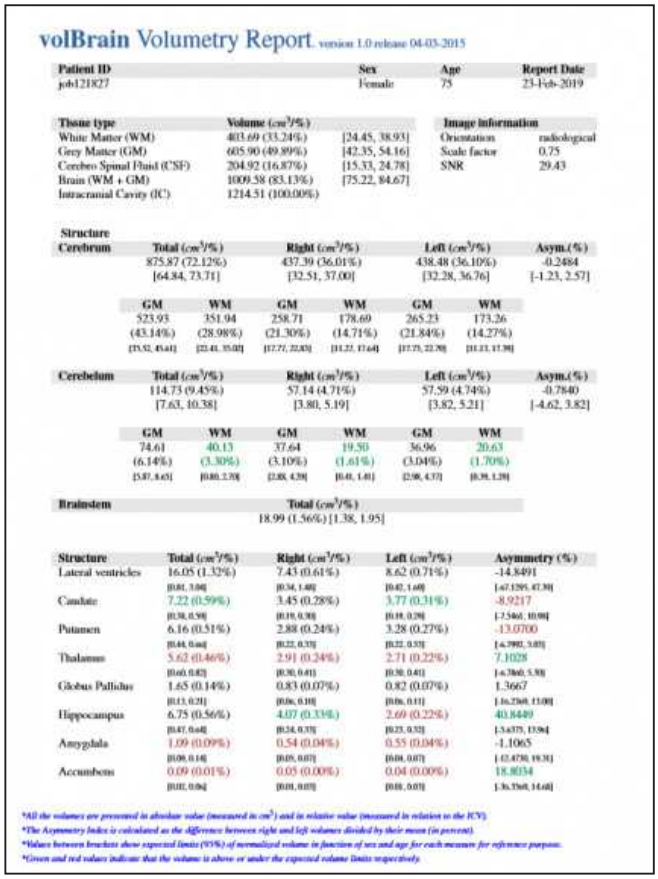

volBrain Volumetry Report version 1.0 release 04-03-2015

Patient ID	Sex	Age	Report Date
job121827	Female	75	23-Feb-2019

Tissue type	Volume (cm^3/%)		Image information	
White Matter (WM)	403.69 (33.24%)	[24.45, 38.93]	Orientation	radiological
Grey Matter (GM)	605.90 (49.89%)	[42.35, 54.16]	Scale factor	0.75
Cerebro Spinal Fluid (CSF)	204.92 (16.87%)	[15.33, 24.78]	SNR	29.43
Brain (WM + GM)	1009.58 (83.13%)	[75.22, 84.67]		
Intracranial Cavity (IC)	1214.51 (100.00%)			

Structure		Total (cm^3/%)		Right (cm^3/%)		Left (cm^3/%)		Asym.(%)
Cerebrum		875.87 (72.12%)		437.39 (36.01%)		438.48 (36.10%)		-0.2484
		[64.84, 73.71]		[32.51, 37.00]		[32.28, 36.76]		[-1.23, 2.57]
	GM	WM	GM	WM	GM	WM		
	523.93 (43.14%)	351.94 (28.98%)	258.71 (21.30%)	178.69 (14.71%)	265.23 (21.84%)	173.26 (14.27%)		
Cerebellum		114.73 (9.45%)		57.14 (4.71%)		57.59 (4.74%)		-0.7840
		[7.63, 10.38]		[3.80, 5.19]		[3.82, 5.21]		[-4.62, 3.82]
	GM	WM	GM	WM	GM	WM		
	74.61 (6.14%)	40.13 (3.30%)	37.64 (3.10%)	19.50 (1.61%)	36.96 (3.04%)	20.63 (1.70%)		
Brainstem		Total (cm^3/%)						
		18.99 (1.56%) [1.38, 1.95]						

Structure	Total (cm^3/%)	Right (cm^3/%)	Left (cm^3/%)	Asymmetry (%)
Lateral ventricles	16.05 (1.32%)	7.43 (0.61%)	8.62 (0.71%)	-14.8491
Caudate	7.22 (0.59%)	3.45 (0.28%)	3.77 (0.31%)	-8.9217
Putamen	6.16 (0.51%)	2.88 (0.24%)	3.28 (0.27%)	-13.0700
Thalamus	5.62 (0.46%)	2.91 (0.24%)	2.71 (0.22%)	7.1028
Globus Pallidus	1.65 (0.14%)	0.83 (0.07%)	0.82 (0.07%)	1.3667
Hippocampus	6.75 (0.56%)	4.07 (0.33%)	2.69 (0.22%)	40.8449
Amygdala	1.09 (0.09%)	0.54 (0.04%)	0.55 (0.04%)	-1.1065
Accumbens	0.09 (0.01%)	0.05 (0.00%)	0.04 (0.00%)	18.8034

*All the volumes are presented in absolute value (measured in cm^3) and in relative value (measured in relation to the ICV).
*The Asymmetry Index is calculated as the difference between right and left volumes divided by their mean (in percent).
*Values between brackets show expected limits (95%) of normalized volume in function of sex and age for each measure for reference purpose.
*Green and red values indicate that the volume is above or under the expected volume limits respectively.

Resim 1. volBrain rapor örneği

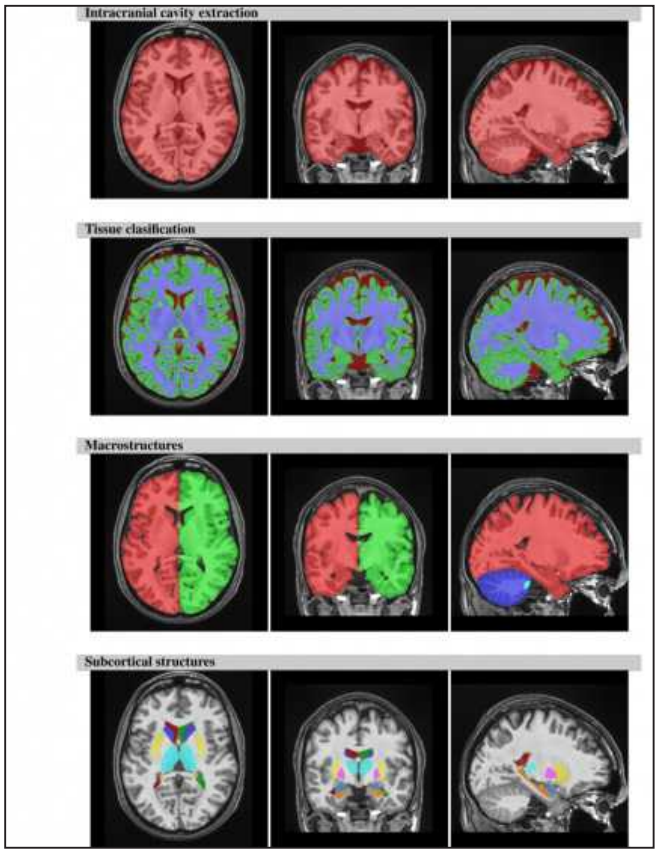

Resim 2. volBrain segmentasyon aşamaları

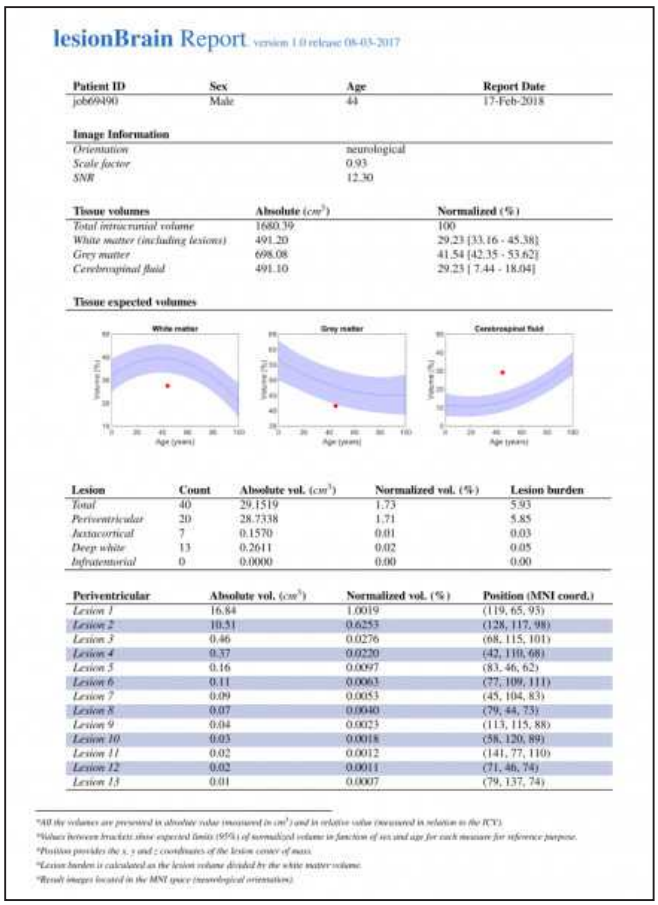

lesionBrain Report version 1.0 release 08-03-2017

Patient ID	Sex	Age	Report Date
job69490	Male	44	17-Feb-2018

Image Information	
Orientation	neurological
Scale factor	0.93
SNR	12.30

Tissue volumes	Absolute (cm^3)	Normalized (%)
Total intracranial volume	1680.39	100
White matter (including lesions)	491.20	29.23 [33.16 - 45.38]
Grey matter	698.08	41.54 [42.35 - 53.62]
Cerebrospinal fluid	491.10	29.23 [7.44 - 18.04]

Tissue expected volumes

Lesion	Count	Absolute vol. (cm^3)	Normalized vol. (%)	Lesion burden
Total	40	29.1519	1.73	5.93
Periventricular	20	28.7338	1.71	5.85
Juxtacortical	7	0.1570	0.01	0.03
Deep white	13	0.2611	0.02	0.05
Infratentorial	0	0.0000	0.00	0.00

Periventricular	Absolute vol. (cm^3)	Normalized vol. (%)	Position (MNI coord.)
Lesion 1	16.84	1.0019	(119, 65, 93)
Lesion 2	10.51	0.6253	(128, 117, 98)
Lesion 3	0.46	0.0276	(68, 115, 101)
Lesion 4	0.37	0.0220	(42, 110, 68)
Lesion 5	0.16	0.0097	(83, 46, 62)
Lesion 6	0.11	0.0063	(77, 109, 111)
Lesion 7	0.09	0.0053	(45, 104, 83)
Lesion 8	0.07	0.0040	(79, 44, 73)
Lesion 9	0.04	0.0023	(113, 115, 88)
Lesion 10	0.03	0.0018	(58, 120, 89)
Lesion 11	0.02	0.0012	(141, 77, 110)
Lesion 12	0.02	0.0011	(71, 46, 74)
Lesion 13	0.01	0.0007	(79, 137, 74)

*All the volumes are presented in absolute value (measured in cm^3) and in relative value (measured in relation to the ICV).
*Values between brackets show expected limits (95%) of normalized volume in function of sex and age for each measure for reference purpose.
*Position provides the x, y and z coordinates of the lesion center of mass.
*Lesion burden is calculated as the lesion volume divided by the white matter volume.
*Result images located in the MNI space (neurological orientation).

Resim 3. lesionBrain rapor örneği

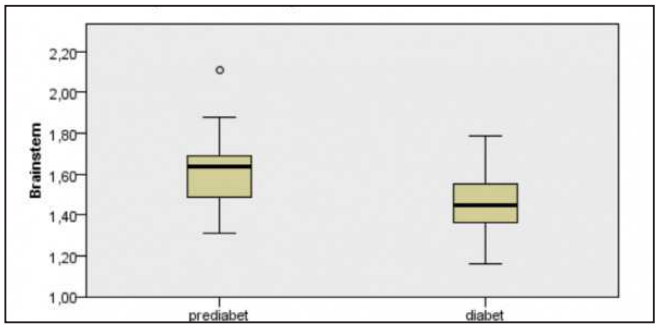

Resim 4. Prediyabet ve diyabet hastaların beyin sapı hacim yüzdesinin box-plot grafiği

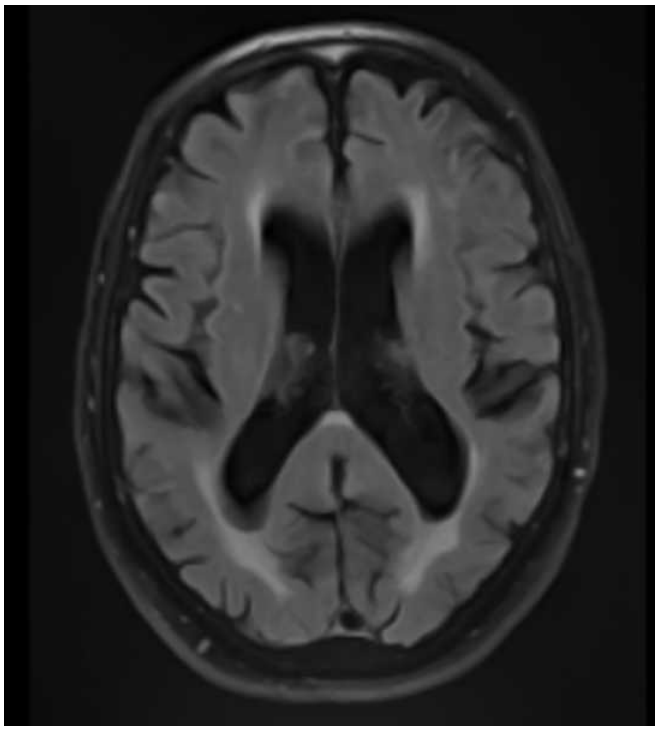

Resim 5. diyabet olarak değerlendirilen örnek hastanın flair görüntüsü

Correlations

			hba1c	Brainstem	Hippocampus	totalserebellumyuzde
Spearman's rho	hba1c	Correlation Coefficient	1,000	-,678**	619,000*	-,612**
		Sig. (1-tailed)	.	,000	,045	,001
		N	32	32	32	32
	Brainstem	Correlation Coefficient	-,678**	1,000	,167	,610**
		Sig. (1-tailed)	,000	.	,185	,000
		N	32	32	32	32
	Hippocampus	Correlation Coefficient	-,619*	,167	1,000	,229
		Sig. (1-tailed)	,045	,185	.	,107
		N	33	32	32	32
	totalserebellumyuzde	Correlation Coefficient	-,612**	,610**	,229	1,000
		Sig. (1-tailed)	,001	,000	,107	.
		N	32	32	32	32

**. Correlation is significant at the 0.01 level (1-tailed).
*. Correlation is significant at the 0.05 level (1-tailed).

Resim 6. HbA1c ye ait spearmann korelasyon tablosu

grup		hba1c	Grey matter	Cerebrospinal fluid	Brainstem	totalserebellumyuzde	caudattotalyuzde	Total lesion burden	Periventricular lesion burden	Deep white lesion burden
prediabet	Mean	5,9106	588,30062	215,52250	1,623750	9,766250	,436875	3,01875	2,55438	,02813
	Std. Deviation	,43574	108,678593	61,214849	,1937997	,7400439	,0792228	2,970573	3,000124	,023726
diabet	Mean	8,2331	615,88812	220,10438	1,452667	8,987333	,404867	4,16438	3,55688	,03125
	Std. Deviation	1,34366	104,604387	76,729424	,1522435	,6038385	,0803445	3,420706	3,739702	,056080
Total	Mean	7,0719	602,09438	217,81344	1,540968	9,389355	,421290	3,59156	3,05563	,02969
	Std. Deviation	1,53540	105,858286	68,316014	,1927408	,7749578	,0801142	3,204748	3,373673	,042387

Resim 7. Her iki grup arasındaki hacim farkları tablo 1

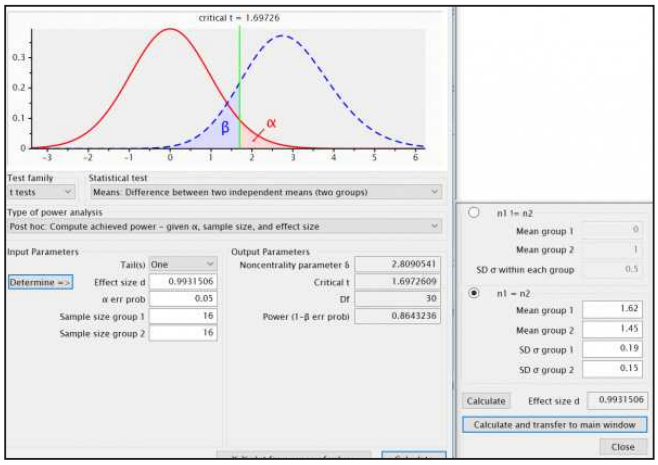

Resim 8. Power analiz sonuçları

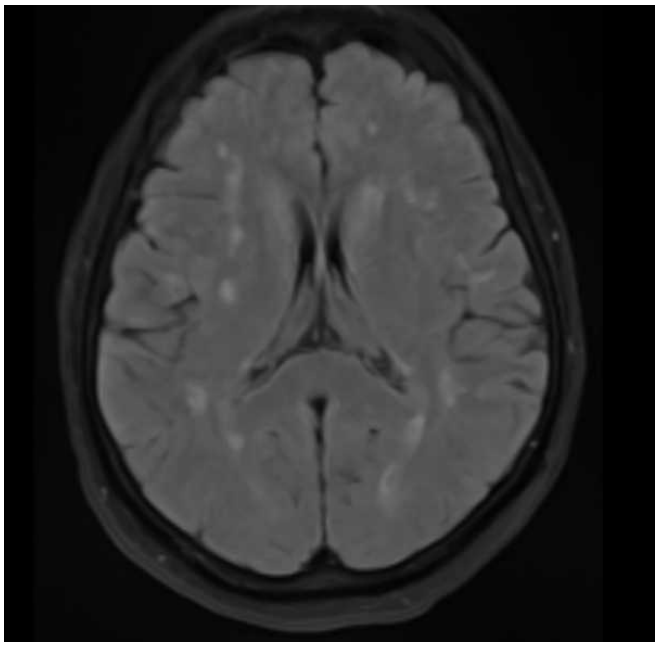

Resim 9. Pre diyabet olarak değerlendirilen örnek hastanın flair görüntüsü

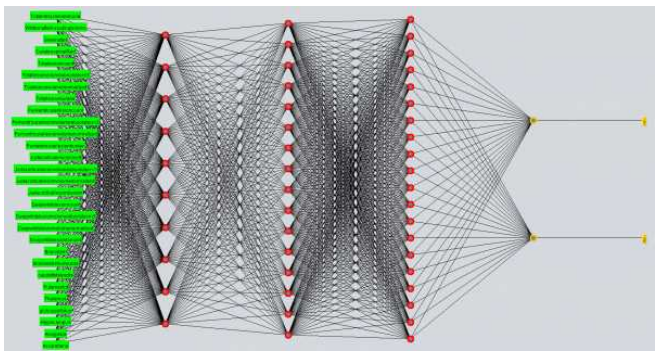

Resim 10. Nöral Ağ Modeli

Nöroradyoloji

SS-135

"SENTETİK KANNABİNOİD'İN (WİN 55, 212-2) SANTRAL SİNİR SİSTEMİNE OLAN ETKİLERİNİN KRANİAL MRG İLE GÖSTERİLMESİ: BİR PREKLİNİK ÇALIŞMA

Türker Acar[1], Ali Murat Koç[1], Mustafa Deniz Yörük[2], İlke Bayzit Koçer[3], Elif Aylin Yüce Yörük[4], Lokman Öztürk[3]

[1]Sağlık Bilimleri Üniversitesi İzmir Bozyaka Eğitim ve Araştırma Hastanesi, Radyoloji Kliniği
[2]Muğla Üniversitesi Tıp Fakültesi, Anatomi AD
[3]Ege Üniversitesi Tıp Fakültesi, Anatomi AD
[4]Ege Üniversitesi Tıp Fakültesi, Halk Sağlığı AD

Amaç: Sentetik kannabinoidlere (SK-WIN 55,212-2) bağlı ortaya çıkabilecek beyin bulguları arasında iskemik inme, bilateral bazal ganglia, hipokampüs, internal kapsülün arka bacağı ve serebellar vermiste embolik inmeye benzer MRG bulgularına sayılabilir. Ayrıca SK kullanımına bağlı intrakranial kanama olguları da bildirilmiştir. Maalesef bu konuda yapılmış çalışmalar vaka sunumlarından ileri gidememiş olup spesifik olarak sadece SK kullanmış madde bağımlısı popülasyonu teknik olarak toplamak mümkün değildir. Ayrıca SK kullandığını bildiren olgular eş zamanlı birden çok bağımlılık yapıcı ilacı aynı anda kullandığı için bu radyolojik bulguların SK'nın kendisine mi bağlı olduğunu söylemek teknik olarak mümkün olmamaktadır. Bu preklinik çalışmada kronik SK kullanımının etkilerini kranial MRG ile değerlendirmek istedik.

Yöntem: 8-10 haftalık 200gr ağırlığında 18 adet Wistarcinsi erkek albino rat 3gruba ayrıldı;Grup1:(Kontrol grubu) intraperitoneal (IP) serum fizyolojik (SF) enjekte edildi. Grup2:(Düşük doz SK grubu) 1mg/kg dozda WIN 55,212-2 içeren serum fizyolojik çözeltisi IP olarak enjekte edildi. Grup3:(Yüksek doz SK grubu) 3mg/kg dozda WIN 55,212-2 içeren serum fizyolojik çözeltisi IP olarak enjekte edildi. Günde 1 kez olmak üzere toplamda 10 kez SK veya SF enjeksiyonu yapıldıktan sonra 3 grup rat genel anestezi altında Siemens 1.5T MRG cihazında 16 kanal el bilek koilinde kraniyal MRG incelemeye alındı. T1, T2, SWI, diffüzyon (b500) sekansları alındıktan sonra tüm ratların konvansiyonel MRG ve kantitatif ortalama ADC değerleri iki uzman radyolog tarafından hesaplandı. İstatistik analiz için SPSS (Version 18.0, SPSS Inc., Chicago, Illinois, USA) paket programı kullanılarak non-parametrik testler üzerinden değerlendirme yapıldı. Üçlü gruplarda sayısal ADC değerlerinin karşılaştırılması için Kruskal-Wallis H testi; ikili gruplarda Mann-Whitney U testi yapıldı. Her iki gözlemcinin ölçümleri Spearman korelasyon testi ile analiz edildi. İstatistik anlamlılık düzeyi $p<0,05$ olarak değerlendirildi.

Bulgular: Konvansiyonel MRG sekanları, diffüzyon ve mikrohemorajiye duyarlı SWI sekansında her 3 grup açısından anlamlı radyolojik bulgu farkı gözlenmedi. Üçlü kıyaslamalarda Gözlemci 1 ve 2 için beyin ADC ortalama değerleri düşük ve yüksek doz SK alan grupta kontrole kıyasla istatistiksel olarak anlamlı düşük bulundu [Gözlemci 1 (kontrol ADC Ort±std: 713.03 ± 24.9; p=0.004); Gözlemci 2 (Kontrol ADC Ort±std: 729.27±33.1; p=0.007)]. İkili karşılaştırmalarda düşük doz ve yüksek doz SK uygulanan ratlarda ADC değerleri açısından anlamlı istatistik fark saptanmadı (Gözlemci 1 ve gözlemci 2 için sırasıyla p değerleri 0,522 ve 0,200). Spearman korelasyon analizine göre Gözlemciler arasında güçlü korelasyon mevcuttu (Correlationcoefficiency: 0.901).

Sonuç: Bu preklinik çalışmada SK'nın aktif formu olan WIN 55,212-2 maddesi ratlar üzerinde denenmiştir. Çalışmamızda kantitatif olarak iskemiyi gösteren ADC değerlerinde dozdan bağımsız olarak kontrollere göre anlamlı düşük değerlerin bulunması SK'ların kullanımı ve iskemik inme arasındaki ilişkiyi desteklemektedir. Çalışmamızda hiçbir ratta ilginç bir şekilde intrakraniyal hemoraji bulgusuna rastlanmamıştır. Bu sonuç çok yüksek dozda SK verilmemesi, sadece tip SK prototipi olan WIN 55,212-2 kullanmamız ile ilişkili olabilir. Ayrıca, insanlarda bildirilmiş intrakraniyal hemorajiye SK'nın içindeki aktif maddeden ziyade eksipiyan madde ve/veya maddelerin sebep olması sayılabilir.

Anahtar kelimeler: sentetik kannabinoid, rat, mrg, iskemi, hemoraji

Kaynaklar

1.Bernson-Leung ME, Leung LY, Kumar S. Synthetic cannabis and acute ischemic stroke. J Stroke Cerebrovasc Dis. 2014 May-Jun;23(5):1239-41. doi: 10.1016/j.jstrokecerebrovasdis.2013.07.030. Epub 2013 Oct 8.
2. Kak M, Mikhail F, Yano ST, Guan R, Lukas RV. BuzzJuice: Neurologicalsequelae of syntheticcannabinoids.J ClinNeurosci. 2017 Mar;37:43. doi: 10.1016/j.jocn.2016.10.046. Epub 2016 Nov 16.
3. Nurmedov S, Metin B, Ekmen S, Noyan O, Yilmaz O, Darcin A, Dilbaz N.ThalamicandCerebellarGrayMatter Volume Reduction in SyntheticCannabinoidsUsers.EurAddictRes. 2015;21(6):315-20. doi: 10.1159/000430437. Epub 2015 May 28
4.Thesyntheticcannabinoid WIN55,212-2 attenuateshyperalgesiaandallodynia in a rat model of neuropathicpain. Bridges D1, Ahmad K, Rice AS.Br J Pharmacol. 2001 Jun;133(4):586-94.

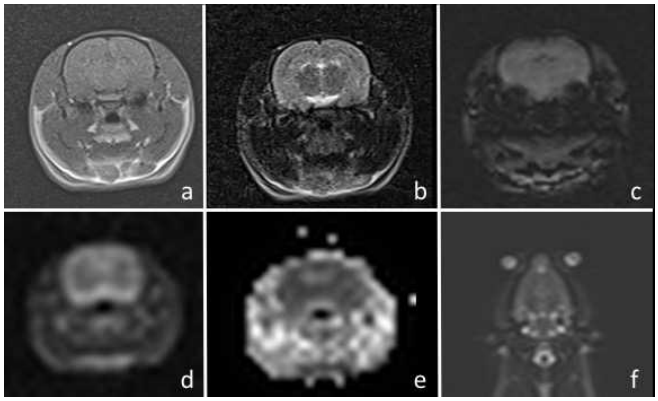

Resim 1. 1.5 T rat beyin MR görüntüleme. Koronal T1 (a), T2 (b), SWI (c), diffüzyon (d), ADC (e); aksiyal T2 (f) görüntüler

Tablo 1. Deneklerin Beyin Bazal Ganglia Düzlemlerinden Ölçülen ADC Değerleri

GRUP/DENEK NO	GÖZLEMCİ-1		GÖZLEMCİ-2	
	SAG	SOL	SAG	SOL
Kontrol-1	689.25	706.75	705.33	720.67
Kontrol-2	771.25	727.8	810	751.5
Kontrol-3	628.75	731.25	641	717.5
Kontrol-4	677.33	726.33	710	760.5
Kontrol-5	737.5	724.75	737	726.33
Kontrol-6	713	722.5	719	752.5
Düşük doz SK-1	660.25	669.25	737	726.33
Düşük doz SK-2	689.75	660	675	698.75
Düşük doz SK-3	709.5	660.25	709	669.33
Düşük doz SK-4	643.75	657	667.67	655.5
Düşük doz SK-5	635	613.5	606.5	593.5
Düşük doz SK-6	652.75	657	660	647
Yüksek doz SK-1	647	688.5	623.67	663.5
Yüksek doz SK-2	614.5	628	629.5	620
Yüksek doz SK-3	624.75	664.75	622	664
Yüksek doz SK-4	635.5	658	616	660.33
Yüksek doz SK-5	646.75	696	648.5	684
Yüksek doz SK-6	650.25	681.6	660	664.5
Düşük doz SK: 1mg/kg sentetik kannabinoid; Yüksek doz SK: 3mg/kg sentetik kannabinoid				

Tablo 2. Deneklerin Beyin SWI Görüntüleme Bulguları

GRUP/DENEK NO	Mikrohemoraji
Kontrol-1	yok
Kontrol-2	yok
Kontrol-3	yok
Kontrol-4	yok
Kontrol-5	yok
Kontrol-6	yok
Düşük doz SK-1	yok
Düşük doz SK-2	yok
Düşük doz SK-3	yok
Düşük doz SK-4	yok
Düşük doz SK-5	yok
Düşük doz SK-6	yok
Yüksek doz SK-1	yok
Yüksek doz SK-2	yok
Yüksek doz SK-3	yok
Yüksek doz SK-4	yok

Düşük doz SK: 1mg/kg sentetik kannabinoid; Yüksek doz SK: 3mg/kg sentetik kannabinoid

Toraks Radyolojisi

SS-136

KRONİK OBSTRÜKTİF AKCİĞER HASTALIĞINDA TORAKS BİLGİSAYARLI TOMOGRAFİSİNDE AZALMIŞ DİYAFRAM KRUS KALINLIĞI REDUCED DIAPHRAGM CRUS THICKNESS IN CHRONIC OBSTRUCTIVE LUNG DISEASE IN THORAX COMPUTED TOMOGRAPHY

Ali Küpeli

Erzincan Binali Yıldırım Üniversitesi Tıp Fakültesi, Radyoloji AD

Giriş ve Amaç: Kronik obstrüktif akciğer hastalığı (KOAH), önde gelen ölüm nedeni ve yaygın sakatlık nedeni olduğu tahmin edilmektedir (1). Eksipiryum sırasındaki hava akımı kısıtlılığı hava hapislerine ve akciğerlerde hiperinflasyona neden olur. Artmış hiperinflasyon sonucunda diyaframda morfolojik değişiklik meydana gelir. Diyaframın düzleşmesi, hava akımının ve gaz değişiminin azalması ile birlikte dispneye neden olabilir (2). Dispne, KOAH'lı hastalarda hayatı kısıtlayıcı en önemli semptomdur ve solunum kaslarında artan mekanik yüke bağlı azalan bir kapasiteden kaynaklanabilir. KOAH'lı hastalar, sağlıklı bireylere göre daha düşük transdiafragmatik basınç üretme kapasitesine sahiptir (3). Bunun hiperinflasyonun neden olduğu diyafram kısalmasına bağlı olduğu düşünülmektedir ve diyafram inspiryumun temel kasıdır. KOAH'da inspiratuar kas fonksiyon bozukluğunun patogenezinin diyaframdaki hücresel ve moleküler değişikliklerle ilişkili olduğu düşünülmektedir (4).

Çalışmamızın amacı, KOAH tanılı hastalarda, rutin olarak elde olunan toraks bilgisayarlı tomografi (BT) tetkikinde diyafram krus kalınlığını (DKK) ölçmek ve sağlıklı yetişkinlerle karşılaştırmaktır.

Gereç ve Yöntem: Temmuz 2018 ile Ocak 2019 tarihleri arasında, SFT ve toraks BT tetkiki çekilen 160 hasta retrospektif olarak değerlendirildi. Hastalar SFT sonuçlarına göre normal ve obstrüktif hava yolu hastalığı olarak 2 gruba ayrıldı. Grupların yaş, boy, kilo ve vücut kütle endeksi kaydedildi. Elde olunan toraks BT tetkiklerinden aksiyal kesitlerde çölyak arter orijini seviyesinde sağ ve sol hemidiyaframdan ayrı 4 bölgeden (proksimal kesim, vertebra korpusunun anterior, orta ve posterior kesimi) DKK ölçüldü ve bu 4 değerin ortalama değeri hesaplandı. Tüm vakaların sağ ve sol DKK karşılaştırıldı. DKK değerleri ile SFT arasındaki ilişki değerlendirildi.

Bulgular: Çalışmaya dahil edilen 160 hastanın (109 erkek, 51 bayan) 101 (%63.1) tanesinde SFT sonuçları normal, 59 (%36.9) tanesinde obstrüktif hava yolu hastalığı mevcuttu ve her iki grubun tanımlayıcı özellikleri tablo 1 ve tablo 2'de verilmiştir. Hasta ve kontrol grubu arasında yaş, boy açısından anlamlı fark saptanmazken ($p>0.234$) kilo ve VKİ hasta grubunda anlamlı yüksek bulundu ($p<0.048$). Ortalama sağ DKK değerleri soldan anlamlı olarak yüksekti ($p<0.007$). Obstrüktif hava yolu hastalığı olan hastalarda sağ ve sol DKK değerleri kontrol grubundan anlamlı derecede daha ince bulundu ($p<0.001$). Sağ ve sol ortalama DKK ile SFT değerleri arasında anlamlı bir pozitif korelasyon mevcutken yaş ile negatif korelasyon saptandı ($p <0.001$) (tablo 3).

Tartışma: En önemli solunum kası olan diyaframın zayıflığı, solunum yetmezliğinin en önemli nedenlerinden biridir (5). BT'de diyafram kalınlığının ölçülmesi kolaydır ancak iyonlaştırıcı radyasyon içermesi dezavantajdır. Rutin toraks BT incelemelerinde özellikle KOAH hastalarında DKK kolayca değerlendirilebilir. Çalışmamızda literatür ile uyumlu olarak sol hemidiyafram kalınlığının sağdan daha az olduğu bulundu (6). DKK ile SFT arasında pozitif korelasyon mevcut olduğundan KOAH olan hastalarda DKK prognostik faktör olarak kullanılabilir. Olgu sayımızın az olması ve çalışmamızın retrospektif olması önemli kısıtlılıklardır.

Sonuçlar: KOAH hastaları sağlıklı bireylere göre daha düşük DKK'ye sahiptir ve toraks BT tetkiklerindeki DKK ölçümünün KOAH hastalarında solunum kaslarının durumu hakkında bilgi verebileceğini düşünüyoruz.

Anahtar kelimeler: Bilgisayarlı tomografi, Diyafram, Kronik obstrüktif akciğer hastalığı

Kaynaklar

1. Lopez AD, Murray CC: The global burden of disease, 1990-2020. Nat Med 1998;4:1241-1243.
2. Begin P, Grassino A: Inspiratory muscle dysfunction and chronic hypercapnia in chronic obstructive pulmonary disease. Am Rev Respir Dis 1991;143:905-912.
3. Newell SZ, McKenzie DK, Gandevia SC: Inspiratory and skeletal muscle strength and endurance and diaphragmatic activation in patients with chronic airflow limitation. Thorax 1989;44:903-912.
4. Ottenheijm CA, Heunks LM, Dekhuijzen RP. Diaphragm adaptations in patients with COPD. Respir Res. 2008;24:9-12.
5. Chang Y, Bae J, Kim N, Park JY, Lee SM, Seo JB. Three-dimensional quadratic modeling and quantitative evaluation of the diaphragm on a volumetric CT scan in patients with chronic obstructive pulmonary disease. Med Phys. 2016;43:4273.
6. Sukkasem W, Moftah SG, Kicska G, Godwin JD, Pipavath S, Stern E. Crus Atrophy: Accuracy of Computed Tomography in Diagnosis of Diaphragmatic Paralysis. J Thorac Imaging. 2017;32:383-390.

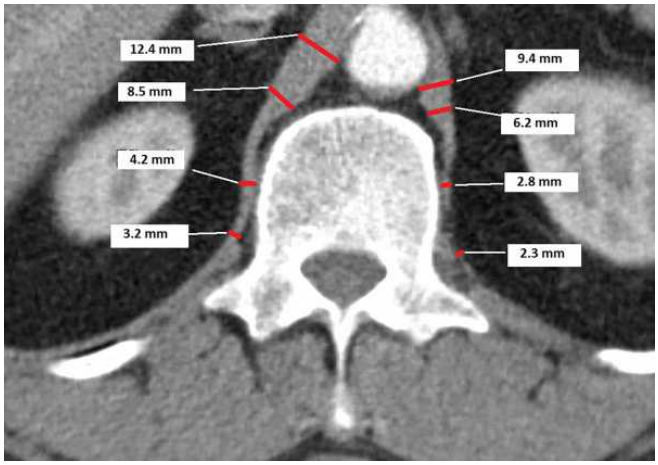

Resim 1. Aksiyal BT görüntülerinde çölyak arter orijini seviyesinde sağ ve sol hemidiyaframdan ayrı ayrı 4 bölgeden (proksimal kesim, vertebra korpusunun anterioru, orta kesimi ve posterioru) DKK ölçülümü



Resim 2. KOAH olan hastada azalmış diyafram kalınlıkları (oklar)

Tablo1. Sağ ve sol hemidiyafram krus kalınlığı

	Sağ			Sol			
	Minimum	Maksimum	Ortalama	Minimum	Maksimum	Ortalama	P değeri
Proksimal (mm)	3.2	14.2	8.6	2.6	12.5	7.0	<0.001
Anterior (mm)	2.1	12.9	5.8	1.9	11.6	5.2	0.007
Orta (mm)	1.5	9.1	3.9	1.5	7.7	3.6	0.001
Posterior (mm)	0.1	8.4	3.3	1.3	7.8	3.1	<0.001
Ortalama (mm)	2.3	10.4	5.4	2.1	9.7	4.7	<0.001

Tablo 2. Hasta özellikleri

	Normal (n=101)			KOAH (n=59)			
	Minimum	Maksimum	Ortalama	Minimum	Maksimum	Ortalama	P değeri
Yaş (yıl)	39	87	62.4	44	82	64.3	0.234
Boy (cm)	137	192	162	145	175	163.9	0.326
Kilo (kg)	51	137	80.1	45	108	74.8	0.048
VKİ (kg/m^2)	18.9	55.8	30.5	19.2	44.3	27.8	0.005
Sağ							
Proksimal (mm)	5.0	14.2	9.6	3.2	13.2	6.9	<0.001
Anterior (mm)	3.2	12.9	6.6	2.1	10.3	4.4	<0.001
Orta (mm)	1.9	9.1	4.4	1.5	6.0	3.2	<0.001
Posterior (mm)	0.1	8.4	3.8	0.6	5.1	2.5	<0.001
Ortalama (mm)	3.0	10.4	6.1	2.3	7.7	4.3	<0.001
Sol							
Proksimal (mm)	2.6	12.5	7.8	2.6	11.3	5.8	<0.001
Anterior (mm)	1.9	11.6	5.8	2.1	8.2	4.2	<0.001
Orta (mm)	2.1	7.7	4.0	1.5	5.9	2.9	<0.001
Posterior (mm)	1.3	7.8	3.3	1.5	4.8	2.5	<0.001
Ortalama (mm)	2.1	9.7	5.5	2.1	7.0	3.9	<0.001

Tablo 3. Regresyon analizi sonuçları

	Sağ ortalama DKK		Sol ortalama DKK	
	r değeri	P değeri	r değeri	P değeri
VCmax	0.45	<0.001	0.47	<0.001
FVC	0.45	<0.001	0.47	<0.001
FEV1	0.55	<0.001	0.54	<0.001
FEV1%	0.46	<0.001	0.38	<0.001
PEF	0.48	<0.001	0.47	<0.001
Yaş	-0.32	<0.001	-0.29	<0.001
VKİ	0.16	0.046	0.15	0.063

Toraks Radyolojisi

SS-137

PULMONARY CAVITARY NODULES ON COMPUTED TOMOGRAPHY: DIFFERENTIATION OF TUBERCULOSIS FROM SQUAMOUS CELL CARCINOMA BILGISAYARLI TOMOGRAFIDE AKCIĞER KAVITER NODÜLLERI: TÜBERKÜLOZUN SKUAMÖZ HÜCRELI KARSINOMDAN AYRIMI

Serkan Güneyli[1], Ergin Sağtaş[2], Recep Savaş[3]

[1]Bülent Ecevit Üniversitesi
[2]Pamukkale Üniversitesi
[3]Ege Üniversitesi

Objective: A cavitary lung lesion is defined as an air density surrounded by a variously thickened wall within a pulmonary nodule or mass (1). Among malignant lung lesions, squamous cell carcinoma typically displays cavitation, while tuberculosis comes first among benign lesions in our country (2, 3). Computed tomography (CT)-based parameters, specially the assessment of inner and outer walls of cavities may thought to be helpful in distinguishment of tuberculosis from squamous cell carcinoma. The aim of this study was to investigate whether there are statistical differences in terms of CT-based parameters of cavitary nodules secondary to tuberculosis versus cavitary nodules secondary to squamous cell carcinoma.

Materials and Methods: CT images of 40 patients with cavitary lung nodules were evaluated in this retrospective study. Twenty patients were diagnosed as tuberculosis, and the remaining ones were diagnosed as squamous cell carcinoma. Patients' demographics and CT-derived parameters were compared between the two different diagnosed groups. CT-derived parameters were as follows; dimension and wall thickness of cavitary nodules, presence of solid component, calcification, regularity of outer and inner walls, accompanying satellite nodules, enlarged mediastinal lymphadenopathies, ground glass opacity (GGO) surrounding the nodule, pleural effusion, and number of cavitary nodules. T-test, Mann-Whitney U, and chi-square test were used in evaluation of statistical significance. A P value less than 0.05 is considered statistically significant.

Results: Mean values of age and wall thickness were determined as 58.05 ± 13.26 and 14.32 ± 13.78, respectively. Dimension ($P = 0.001$) and wall thickness ($P < 0.001$) of cavitary nodules were remarkably higher in carcinoma group than those in tuberculosis group (Figure 1). Numbers of patients in tuberculosis and malignant groups in terms of CT-derived parameters are presented in Table 1. Additionally, higher age ($P < 0.001$), presence of solid component ($P < 0.001$), and lympadenopathies ($P < 0.001$) were strongly correlated with carcinoma group, while male gender ($P = 0.028$), pleural effusion ($P = 0.003$) were relatively less correlated with carcinoma group. Regular outer ($P < 0.001$) and inner ($P < 0.001$) walls, GGO ($P < 0.001$), and satellite nodules ($P = 0.001$) were clearly more demonstrated in tuberculosis group (Figure 2). Presence of calcification ($P = 0.017$) and multiple cavitary nodules ($P = 0.035$) were found to be more frequent in tuberculosis group.

Discussion and Conclusion: Cavitary nodules is commonly demonstrated in lung, and it is not only the feature of malignant tumors but also a feature of benign lesions. Although all types of carcinomas display cavitation, squamous cell carcinoma is the typical one consisting of cavitary nodules. Tuberculosis, a commonly diagnosed disease in our country may be presented with cavitary nodules. In conclusion, it may be difficult to differentiate cavitary malignant lesions from cavitary benign ones based on CT. However, accompanying satellite nodules, GGO surrounding the nodule, and regular outer wall of cavitation may be useful predictors for tuberculosis. We especially think that the regular inner wall of cavitation may be a strong predictor for tuberculosis. The parameters such as, greater dimension and wall thickness of cavitary nodules, presence of solid component, and accompanying lympadenopathies strongly

correlated with carcinoma group. Further studies with big sample sizes are required to better distinguish the malignant cavitary nodules from tuberculosis cavities.

Anahtar kelimeler: cavitary, computed tomography, squamous cell carcinoma, tuberculosis

Kaynaklar

1.Parkar AP, Kandiah P. Differential Diagnosis of Cavitary Lung Lesions. J Belg Soc Radiol. 2016 Nov 19;100(1):100.
2.Honda O, Tsubamoto M, Inoue A, Johkoh T, Tomiyama N, Hamada S, Mihara N, Sumikawa H, Natsag J, Nakamura H. Pulmonary cavitary nodules on computed tomography: differentiation of malignancy and benignancy. J Comput Assist Tomogr. 2007 Nov-Dec;31(6):943-9.
3.Blanco MJ, Rezola F, Dueñas A. Multiple Cavitary Pulmonary Nodules. Tuberculosis or Malignancy? Arch Bronconeumol. 2017 Dec;53(12):691.



Resim 1. Axial contrast-enhanced computed tomography image of a 62-year-old male patient shows a cavitary left lung malignancy with irregular inner wall (arrow).



Resim 2. Axial computed tomography image showing the lesion with irregular outer wall and 15-mm wall thickness (arrow).



Resim 3. Axial contrast-enhanced computed tomography image of a 68-year-old female patient shows a cavitary right lung lesion with regular inner wall (arrow).



Resim 4. Axial computed tomography image showing the tuberculosis lesion with regular outer wall and 6-mm wall thickness (arrow).

Table 1. Numbers of patients in tuberculosis and malignant groups in terms of computed tomography-derived parameters

Parameters	Tuberculosis	Squamous cell carcinoma
Male gender	12	18
Solid component	8	20
Calcification	5	0
Multiple cavities	4	0
Regular inner wall	17	3
Regular outer wall	18	2
Ground glass opacity	15	4
Satellite nodules	14	4
Pleural effusion	1	9
Lymphadenopathy	3	18

Nöroradyoloji

SS-138

OLFAKTÖR DİSFONKSİYONUN RADYOLOJİK TANISI: YENİ BİR BAKIŞ AÇISI

Düzgün Yıldırım[1], Deniz Aliş[3], Süha Türkmen[6], Alev Bakır[2], Ali Eryürek[4], Dastan Temirbekov[5], Aytuğ Altundağ[6], Deniz Esin Tekcan Şanlı[1]

[1]Acibadem Mehmet Ali Aydinlar Universitesi Sağlık Meslek Yüksek Okulu, Medikal Görüntüleme Teknikleri Departmanı
[2]Halic Universitesi Bioistatistik ve Medikal İnformatik Departmanı
[3]İstanbul Mehmet Akif Ersoy Eğitim ve Araştırma Hastanesi
[4]İstanbul Cerrahpaşa Üniversitesi Cerrahpaşa Radyoloji Departmanı
[5]Acıbadem Kozyatağı Radyoloji Departmanı
[6]Acıbadem Üniversitesi, Acil Tıp Bölümü

Amaç: Olfaktör sistem değerlendirilmesi, belki de tüm medikal branşlar içinde en fazla radyolojide ihmal edilegelmiştir. Biz bu çalışma ile; bireysel olarak hastaları değerlendirip, anatomik anormalliği direkt tespit edip, kompleks, mühendislik gerektiren analiz programları kullanmadan da koku disfonksiyonunun radyolojik tanısının mümkün olabileceğini ortaya koymayı amaçladık. Bu amaç için de, literatürde belirtilen, olfaktör sistem değerlendirilesi için gerekli MR sekanslarının rezolüsyonunu çok belirgin arttırarak volüm ölçümüne ilave parametreler de kullanara olfkatör disfonksiyonu (OD) tespit etmeye çalıştık.

Gereç ve Yöntem: Hastanemizin Koku ve Tat merkezine koku bozukluğu nedeniyle başvurarak ayrıntılı muayenesi sonrası MRG için ünitemize yönlendirilen hastalar incelemeye alındı. Sağlıklı gönüllü bireylerden oluşan 17 kişi kontrol grubu olarak çalışmaya dahil edildi. Katılımcılar kontrol grubu ile birlikte toplam 116 olgu çalışmaya dahil edilmiştir (n=116) Hasta grubundaki katılımcılar koku bozukluğunun etiyolojisine göre dört alt gruba ayırılmıştır: Postviral anosmi, Posttravmatik anosmi, İdiopatik anosmi, Obstrüktif anosmi. Her olgu için yüksek rezolüsyonlu paranazal sinüs BT inceleme yapılarak, olfaktör klefti gösteren koronal magnifiye rekonstrüksiyonlar oluşturuldu. Hemen sonrasında olgular 3 Tesla MRG ünitesine alındı. Olfaktör görüntüleme için, 32 kanallı kafa koili kullanıldı. Koronal çok yüksek rezolüsyonlu T2-TSE görüntüler ve saggital yüksek rezolüsyonlu T2-space görüntüler alındı. Olfaktör bulbus ve olfaktör sinir liflerinin morfolojik paternleri değerlendirildi. Bu ölçümlerde değerlendirilen olfaktör bulbus morofolojik alt tipleri ve olfaktör sinir desenleri alt grupları, SPSS 23 ile %95 güven aralığında, $p<0,05$ anlamlı olacak şekilde istatistiksel olarak değerlendirildi.

Bulgular: Olfaktör bulbus hacimleri, postviral, idiopatik ve obstruktif gruptakiler, sağlıklı normallerden anlamlı derecede daha düşük bulunmuştur.Olfaktör sulkus derinlikleri, postviral, idiopatik ve obstruktif, posttravmatik gruptakiler, sağlıklı normallerden anlamlı derecede daha sığ bulunmuştur. postviral grupta olfaktör filia morfolojisi %80.5 oranında C tipinde iken, sağlıklı grupta C tipi veya IS tipi hiç yoktu. İdiopatik grupda ise IS tipi %82.2 oranında idi. Posttravmatik grupta C tip (C tipi: %61.5, IS tipi:%38.5) ve obstrüktif grupta ise IS tipi (IS tipi %64.7, C tipi: %35.3) ağırlıklı olmak üzere IS ve C daha sık rastlanmakta idi. Postviral grupta Olfaktör bulbmorfolojisi %92.7 oranında D tipinde iken, sağlıklı grupta baskın morfoloji J tipi %82.4 oranında idi. İdiopatik grupta daha çok R tipi (%71.4) bulunur iken; posttravmatik grup (D tipi: %53.8, R tipi: %38.5) ve obstruktif grupta (D tipi: %41.2, R tipi: %58.8) D v R yakın oranlarda görülmekte idi.

Sonuç: Bu bulgulara göre; olfaktör bulbusların tipik J şeklinin korunmuş olması ve filia morfolojisinin N tipinde olması, sağlıklı nerve-bulb anatomisini yansıtan en önemli göstergedir. Olfaktör filianın C tipinde, bulbusun da D tipinde olması postviral olgular için daha anlamlı iken; Filianın IS, Bulbun ise R tipinde olması daha çok idiopatik grup içerisinde rastlanmaktadır. Posttravmatik ve obstrüktif tipler için ayrıt edici tip özelliği bulunmasa da ; sırası ile ansefalomalazi ve olfaktör kleft obstrüksiyonu tespit edilmesi ayırt edici olacaktır.

Anahtar kelimeler: Olfaktör disfonksiyon; Olfaktör sistem; MRG

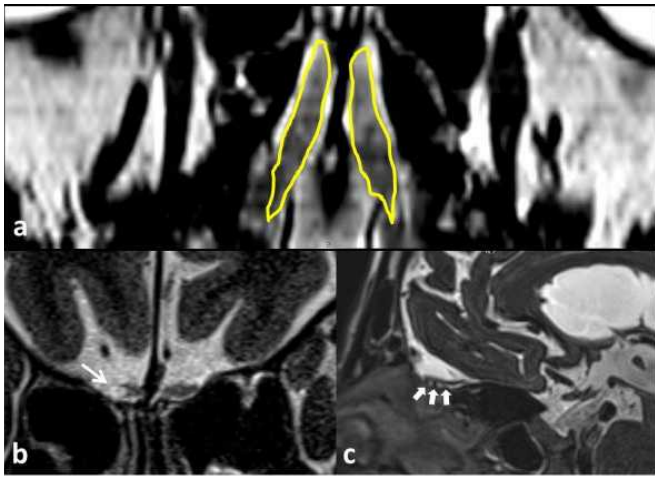

Resim 1a. Olfaktör bulbusların aksial kesitde şekil ve anatomik oryantasyonu (sarı çizgili alan) b) Sağ olfaktör bulbus lateral konturunu ilgilendiren posttravmatik malazi odağı (ince ok) c) Olfaktör sinir filamentlkerinde kalınlaşma ve demet oluşumu (k

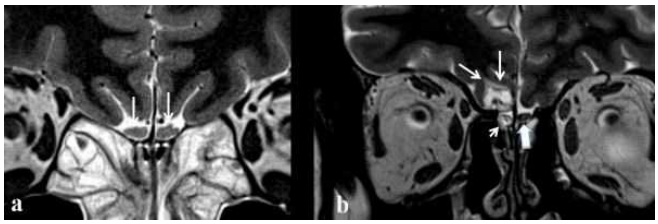

Resim 2a. koronal T2 imajda, olfaktör bulbusların normal şekil ve sinyal özelliğinde görünümü (oklar) b) sağda medial orbitofrontal alanda (oklar), sağ olfaktör bulbda (kısa ok) ansefalomalazi ve sol bulbda (kalın ok) siderozis ile uyumlu değişiklikler

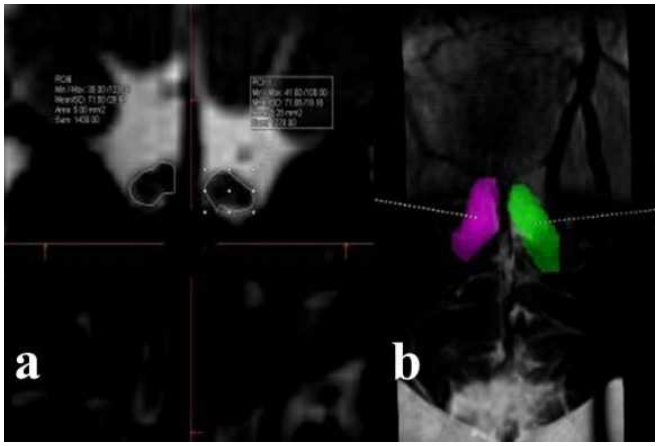

Resim 3a. Koronal T2 kesitde, kontruların muntazam olarak taşırmadan çizilmesi ile dijital magnifiye görüntüden olfaktör alanı hesaplama b) ardışık kesitlerin işaretlenip ölçülmesi sonrasında her iki bulbun ayrı ayrı volümö ölçümü

Baş-Boyun Radyolojisi

SS-139

İNFRAORBİTAL KANAL VARYASYONLARININ MAKSİLLER SİNÜS HACMİ İLE İLİŞKİSİNİN DEĞERLENDİRİLMESİ (EVALUATİON OF THE RELATİONSHİP OF THE İNFRAORBİTAL CANAL VARİATİONS WİTH THE MAXİLLARY SİNUS VOLUME)

Tuğba Tümer[1], Anıl Özgür[1], Kaan Esen[1], Yüksel Balcı[1], Yusuf Vayısoğlu[2]

[1]Mersin Üniversitesi Radyoloji AD
[2]Mersin Üniversitesi Kulak Burun ve Boğaz AD

Giriş ve Amaç: Maksiller sinüs hacmi bireyler arasında belirgin farklılık göstermektedir.1 İnfraorbital kanal (İOK), maksiller sinüs içerisindeki konumuna göre farklı tiplere ayrılmaktadır.2 Literatürde İOK tipleri ile maksiller sinüs hacmi arasındaki ilişkiyi araştıran yayın bulunmamaktadır. Bu çalışmada, İOK varyasyonlarının sıklığı araştırılmış ve bu varyasyonların maksiller sinüs hacmi ile ilişkisi değerlendirilmiştir.

Gereç ve Yöntem: Retrospektif ve kesitsel çalışmamızda, hastanemizin dijital arşivinde yer alan 207 olguya ait (ortalama yaş; 38,5±14,6, E/K: 105/102) maksillofasiyal bilgisayarlı tomografi görüntüleri kullanılarak 414 maksiller sinüs ve İOK değerlendirildi. İnfraorbital kanallar, aksiyel, koronal ve sagital kesitlerde maksiller sinüsteki konumlarına göre; İOK tamamen maksiller sinüsün çatısında yer alıyorsa Tip 1, maksiller sinüs çatısının altına inmiş ancak çatı ile yan yana duruyorsa Tip 2, maksiller sinüs lümenine bir septa ile iniyorsa Tip 3 olmak üzere üç tipe ayrıldı. Maksiller sinüs hacmi, Osirix yazılımı kullanılarak manuel segmentasyon yöntemi ile ölçüldü. Maksiller sinüste kemik septa varlığı ve maksiller sinüs komşuluğunda izlenen Haller hücresi, orta konka bülloza varyasyonu ve nazal septum deviasyonu gibi morfolojik varyasyonlar kaydedildi. Maksiller sinüs hacmi ile diğer varyasyonların İOK tipleri ile korelasyonları araştırıldı.

Bulgular: 414 İOK'ın 241'i Tip 1 (%58,2), 138'i Tip 2 (%33,3) 35'i Tip 3 (%8,5) olarak saptandı. Maksiller sinüs hacminde izlenen farklılığın, hangi tiplerden kaynaklandığı ikili karşılaştırmalar şeklinde sunuldu. Maksiller sinüs hacmi, Tip 1 (ortalama hacim:15,4 cm3) kanal tipine sahip hastalarda, hem Tip 2 (ortalama hacim:20,5 cm3) hem de Tip 3 (ortalama hacim:21,0 cm3) kanal tipine sahip hastalara göre istatistiksel olarak anlamlı düşük bulundu ($p<0,01$). Tip 3 kanal tipine sahip hastalarda ise maksiller sinüs hacmi, Tip 2 kanal tipine sahip hastalara göre yüksek bulundu ancak farklılık istatistiksel olarak anlamlı değildi. Tip 3 kanal tipinde maksiller sinüste kemik septanın, Haller hücresinin ve nazal septum deviasyonunun daha sık izlendiği saptandı.

Tartışma ve Sonuç: Tip 1 İOK varlığında ortalama maksiller sinüs hacmi diğer tiplere göre düşüktür. Tip 3 İOK varlığında ise maksiler sinüs hacmi diğer tiplere göre yüksek bulunmuştur. Bu bulgular embriyolojik gelişimini intrauterin dönemde tamamlayan İOK'ın maksiller sinüsteki konumunun maksiller sinüs pnömatizasyonu ile ilişkili olduğunu düşündürmektedir. Maksiller sinüs hacmi büyük olan olgularda, lümene protrüde infraorbital kanal, kemik septa ve Haller hücre sıklığı artmaktadır. Bu varyasyonların varlığı operasyon sırasında risk oluşturabileceğinden, maksiller sinüs hacmi büyük olan olgularda bu varyasyonlara özellikle dikkat edilmelidir.

Anahtar kelimeler: maxillary sinus, infraorbital canal, volume, multislice computed tomography

Kaynaklar

1. Becker, SS, LarsonIII, TC, İmaging of the Maxillary Sinus and Surrounding Structures, (ed: Duncavage JA, Becker SS) New York: Thieme Medical Publishers, Inc.(s. 1-7).
2. Ference EH, Smith SS, Conley D, Chandra RK. Surgical anatomy and variations of the infraorbital nerve. Laryngoscope.2015;125:1296-1300.

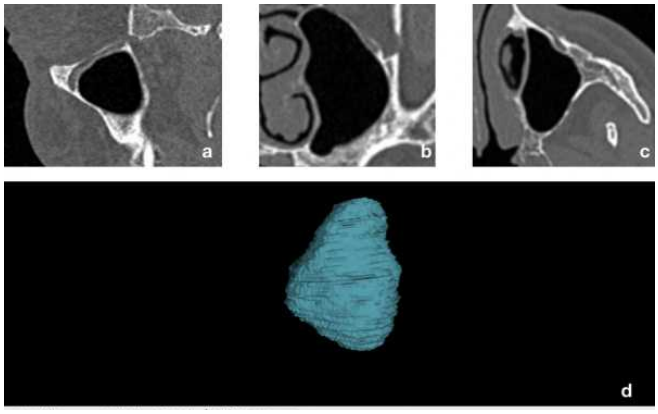

Resim 1. Tip 1 İnfraorbital kanal. Sagital (a), koronal (b) ve aksiyel (c) BT kesitlerinde sol maksiller sinüs çatısında tamamen gömülü infraorbital kanal (kırmızı ok) izleniyor. Sol maksiller sinüs hacmi (d) 10,5168 cm3 olarak hesaplandı.

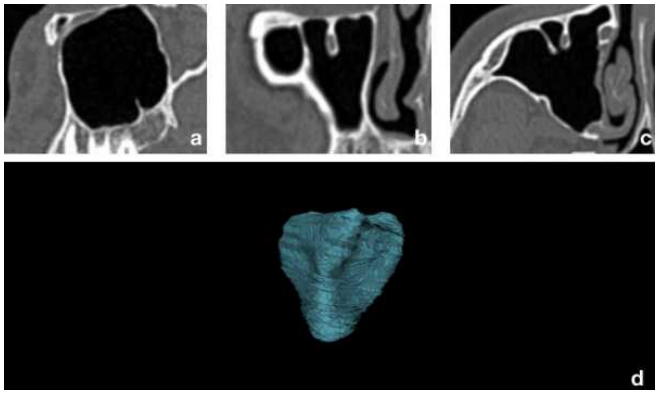

Resim 2. Tip 2 İnfraorbital kanal. Sagital (a), koronal (b) ve aksiyel (c) BT kesitlerinde sol maksiller sinüs çatısının hemen altında duran, çatı ile bitişik izlenen infraorbital kanal (kırmızı ok) izleniyor. Sol maksiller sinüs hacmi (d) 22,8881 cm3 ola

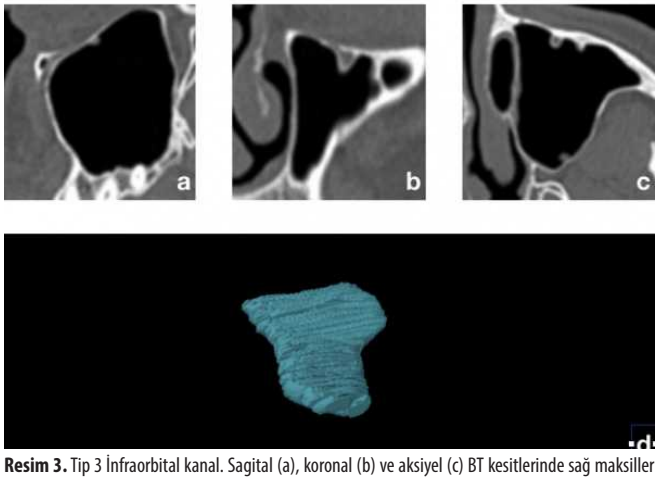

Resim 3. Tip 3 İnfraorbital kanal. Sagital (a), koronal (b) ve aksiyel (c) BT kesitlerinde sağ maksiller sinüs çatısından sinüs lümenine septayla uzanan infraorbital kanal (kırmızı ok) izleniyor. Sağ maksiller sinüs hacmi (d) 24,1470 cm3 olarak hesaplandı

Acil Radyoloji

SS-140

İŞ KAZALARININ ADLİ RADYOLOJİ AÇISINDAN DEĞERLENDİRİLMESİ

Safiye Kafadar[1], Hüseyin Kafadar[2], Şükrü Mehmet Ertürk[3]

[1]Adıyaman Üniversitesi Radyoloji AD
[2]Adıyaman Üniversitesi Adli Tıp AD
[3]Adıyaman Üniversitesi Radyoloji AD;şişli Etfal Eğitim ve Araştırma Hastanesi

İş Kazalarının Adli Radyoloji Açısından Değerlendirilmesi
Evaluation of Work Accidents in terms of Forensic Radiology

Giriş ve Amaç: 6331 sayılı İş Sağlığı ve Güvenliği Kanunu'nun" g" bendinde " İş kazası: İşyerinde veya işin yürütümü nedeniyle meydana gelen, ölüme sebebiyet veren veya vücut bütünlüğünü ruhen ya da bedenen engelli hâle getiren olay" olarak tanımlanmıştır. İş kazaları nedeniyle oluşan travmalar önemli morbidite ve mortalite nedenidir. Ayrıca sağlık alanındaki harcamalarda artış ile ekonomik bir yük oluşturur. İş kazalarının önlenmesi için yapılacak uygulamalar bu gibi durumların önüne geçebilmek adına önemlidir (1,2).

Biz bu çalışmada iş kazalarına bağlı yaralanmaları adli radyoloji açısından incelemeyi amaçladık.

Gereç ve Yöntem: Bu çalışmada 2017 ve 2019 yılları arasında radyoloji kliniğinde iş kazası nedeniyle görüntüleme istemi yapılan olguların görüntüleri PACS sistemi üzerinden geriye dönük olarak incelemeye alındı. Olgular yaş, cinsiyet, olay nedeni yaralanma bölgesi ve yaralanma derecesine göre yaşamsal tehlike geçirip geçirmediği, basit tıbbi mudahale (BTM) ile giderilebilme durumu adli radyoloji açısından değerlendirildi.

Bulgular: Yapılan incelemede olguların 345'sı erkek, 14 kadın ve yaş ortalaması 36,27 olarak bulundu. Bu çalışmada en sık iş kazası nedeniyle yaralanma olgularının inşaat alanında yüksekten düşme sonucu meydana geldiği belirlendi. Olguların 82 sinde yaşamsal tehlike oluşturacak şekilde yaralanma mevcut iken, 79 'unda yaşamsal tehlikeye neden olmayan ancak BTM ile giderelemeyecek derecede yaralanma geliştiği tesbit edildi. Olguların 53 'nün çoklu travmaya maruz kaldığı ve bu olgulardan 8 'inin ölümle sonuçlandığı tespit edildi.

Çalışmada örnek olarak 26 yaşında bir erkek olgunun BT bulguları sunulmuştur. Hasta inşaata alanında çalışma esnasında yüksekten zeminde bulunan demir konstrüksiyon meteryalinin üzerine düşme snucu yaralandığı belirlendi. Hasta alt ekstremiteleri plejik olarak hastaneye getirildiği tespit edildi. 3D BT görüntüsünde metal cismin girişi izlenmektedir (Resim 1). Demir materyal hastanın anal bölgesinden pelvis içene girmiş, omurgalarında fraktür oluşturarak spinal kanala kadar ulaşmıştır. Olgunun postoperatif sagital BT görüntüsü omurgadaki fraktür hatlarını göstermektedir (Resim 2). Resim 3 te ise olgunun Sagital T1A ve STIR görüntülerde spinal kordtaki hasar izlenmektedir.

Tartışma ve Sonuç: İş kazalarının engellenmesi için yeterli ve etkili iş güvenliği önemleri alınarak çalışanların iş güvenliği konusunda eğitilmesi sağlanmalıdır (3). Ayrıca yetkili kurumlarca iş güvenliği tedbirlri konusunda tenetimlerin arttırılması iş kazası oranlarını azaltmada etkikili olacağı kanaatindeyiz.

Anahtar kelimeler: İş Kazası, Bilgisayarlı Tomografi, Travma, Basit Tıbbi Müdahale, Yaşamsal Tehlike.

Kaynaklar

1. Ancita Iral D'souza et. al. A Study on the Awareness on Occupational Health Safety among Health Care Professionals in Radiology Department in a Selected Hospital RGUHS J Med Sciences. Apr 2013 ;Vol 3 / Issue 2
1. 2-Bilir S, Gürcanlı GE .A Method for Determination of Accident Probability in the Construction Industry. Teknik Dergi, 2018; 8537-8561.
2. Tuma MA et.al. Epidemiology of workplace-related fall from height and cost of trauma care in Qatar.İnt J Crit Illn Inj Sci. 2013 Jan-Mar; 3(1): 3–7



Resim 1. 26 yaşında erkek hasta inşaata alanında çalışma esnasında yüksekten zeminde bulunan demir konstrüksiyon meteryalinin üzerine düşmüştür. Demir materyal hastanın anal bölgesinden pelvis içene girmiş, omurgalarında fraktür oluşturarak spinal kanala kadar ula



Resim 2. Olgunun postoperatif sagital BT görüntüsü omurgadaki fraktür hatlarını göstermektedir.



Resim 3. Olgunun Sagital T1A ve STIR görüntülerde spinal kordtaki hasar izlenmektedir

Girişimsel Radyoloji

SS-141

AKUT İSKEMİK UYANMA İNMESİNİN ENDOVASKÜLER TEDAVİSİNDE MEKANİK TROMBEKTOMİNİN RADYOLOJİK VE KLİNİK ETKİNLİĞİ

Cem Bilgin[1], Yavuz Durmuş[2], Ömer Fatih Nas[1], Cemile Haki[3], Bahattin Hakyemez[1]

[1]Bursa Uludağ Üniversitesi Tıp Fakültesi Radyoloji AD, Bursa, Türkiye
[2]Bursa Yüksek İhtisas Eğitim Araştırma Hastanesi Radyoloji Kliniği, Bursa, Türkiye
[3]Bursa Yüksek İhtisas Eğitim Araştırma Hastanesi Nöroloji Kliniği, Bursa, Türkiye

Giriş: Akut büyük damar oklüzyonlarında mekanik trombektomi; intravenöz ve intraarteriyel trombolitik uygulamaları ile karşılaştırıldığında daha yüksek oranda başarılı rekanalizasyon sağlamaktadır[1]. Günümüzde mekanik trombektomi seçili zaman aralığında akut iskemik inme tedavisinde altın standart yaklaşım olarak kabul edilmektedir[2]. Ancak semptomların başlangıcının 6.saati ve sonrasında etkinliği tartışmalıdır[3,4]. Biz bu çalışmamızda akut iskemik uyanma inmelerine yönelik gerçekleştirdiğimiz mekanik trombektomi deneyimimizi paylaşmayı amaçladık.

Yöntem: Ekim 2017-Ocak 2019 tarihleri arasında iki merkezde gerçekleştirilen mekanik trombektomi işlemleri retrospektif olarak tarandı. Uykuya dalmadan önce iyi olduğu bilinen ve inme semptomlarıyla uyanan 22 olgunun radyolojik ve klinik özellikleri kaydedildi.

Hasta Seçimi: Tüm hastalarda büyük damar oklüzyonu kranial bilgisayarlı tomografi (BT) anjiografi ile gösterildi. Diffüzyon ağırlıklı manyetik rezonans (MR) görüntülemede orta serebral arterin sulama alanının 1/3'ünden daha azı etkilenmiş olgular endovasküler tedaviye aday olarak kabul edildi.Semptomların başlangıç zamanı bilinmeyen olgularda; klinik değerlendirme, multifazik BT anjiografi kollateral skoru ve BT-MR perfüzyon görüntüleme bulguları göz önünde bulundurularak mekanik trombektomi uygulandı.

Endovasküler Tedavi: Mekanik trombektomi kararı alınan tüm olgularda genel anestezi veya sedasyon altında, transfemoral giriş ile işleme başlandı. Ön sistem olgularında kılavuz kateter internal karotid arterin servikal segmentinin distal kesimine, arka sistem olgularında vertebral arterin V2 segmentine yerleştirildi. SOFIA 6F kateter aspirasyon kateteri ve gereken durumlarda ara kateter olarak kullanıldı. SOFIA kateter pıhtı seviyesine tek başına veya ihtiyaç duyulması halinde mikrokateter ve mikrotel yardımı ile taşındı.Yeterli rekanalizasyon sağlanamayan olgularda aspirasyon tekrarlandı veya stent retriever kullanımına geçildi.

Bulgular: Uyanma inmesi ile başvuran 22 olgunun 14'ü erkekti. Olguların yaş ortalaması 66,5 idi. Hastaların 18'inde pıhtı anterior sistemdeydi. Pıhtı ön sistem olgularının 11'inde sağ tarafta 7'sinde ise sol taraftaydı. Olguların 4'ünde pıhtı vertebrobaziller sistemdeydi. Hastaların 18'inde en son bilinen iyi olma zamanı 6-12 saat; 4'ünde ise 12-24 saat aralığındaydı. Endovasküler tedavi sonrasında 18 olguda başarılı rekanalizasyon(TICI≥2b) sağlandı. Ortalama başvuru NIHSS skoru 9,5 ve taburculuk NIHSS skoru 3,2 idi. Hedeflenen klinik sonuca (90. gün mRS ≤2) 8 (%36,3) hastada ulaşıldı. Endovasküler tedavi sonrasında 2 olguda semptomatik intrakranial hemoraji, 1 olguda diseksiyon saptandı. Üçüncü ayda mortalite oranı %18.1 idi (n=4/22).

Tartışma: Akut iskemik inmenin endovasküler tedavisinde klinik sonucun en önemli belirleyicisi rekanalizasyon süresidir[5]. Semptomların başlangıç zamanı net olmayan olgularda tedavi sonrasında klinik sonucu ön görebilmek zorlaşmaktadır. Ancak akut iskemik uyanma inmesinin yüksek morbidite ve mortalite oranları dikkate alındığında endovasküler tedavi çoğu zaman hasta için en iyi seçenektir. Günümüzde mekanik trombektomi ilk 6 saatte akut iskemik inme tedavisinde altın standart yaklaşım olarak kabul edilmektedir[6]. DAWN ve Defuse 3 çalışmalarında 6 saatin sonrasında çeşitli koşulların sağlanması halinde mekanik trombektominin konservatif yaklaşıma üstün olduğu ve prognoza katkı sağladığı gösterilmiştir[3,4].

Bücke ve arkadaşları ileri görüntüleme yöntemlerinin; uyanma inmelerinde ve semptomların başlangıcı net olarak bilinmeyen diğer inme olgularında endovasküler tedavi için hasta seçiminde yol gösterici olabileceğini göstermişlerdir[7]. Aynı çalışmada uyanma inmelerinde hedeflenen klinik sonuca %35,9 oranında ulaşılmıştır ve üçüncü aydaki mortalite oranları %22,7'dir. Bu oranlar bizim çalışmamızdaki oranlar ile karşılaştırıldığında benzerdir.

Sonuç: Akut iskemik uyanma inmelerinde, ileri görüntüleme bulguları ve detaylı klinik değerlendirme sonrasında verilen endovasküler tedavi kararı prognozun iyileştirilmesine katkı sağlamaktadır.

Anahtar kelimeler: inme, trombektomi, iskemi

Kaynaklar

1 Angermaier A, Michel P, Khaw A V., et al. Comparison of endovascular treatment approaches for acute ischemic stroke: cost effectiveness, technical success, clinical outcomes. J Neurointerv Surg Published Online First: 2015. doi:10.1136/neurintsurg-2013-010973
2 Samaniego EA, Roa JA, Limaye K, et al. Mechanical Thrombectomy: Emerging Technologies and Techniques. J Stroke Cerebrovasc Dis 2018;27:2555–71. doi:10.1016/j.jstrokecerebrovasdis.2018.05.025
3 Nogueira RG, Jadhav AP, Haussen DC, et al. Thrombectomy 6 to 24 Hours after Stroke with a Mismatch between Deficit and Infarct. N Engl J Med Published Online First: 2017. doi:10.1056/nejmoa1706442
4 Albers GW, Marks MP, Kemp S, et al. Thrombectomy for Stroke at 6 to 16 Hours with Selection by Perfusion Imaging. N Engl J Med Published Online First: 2018. doi:10.1056/NEJMoa1713973
5 Almallouhi E, Al Kasab S, Harvey JB, et al. Impact of Treatment Time on the Long-Term Outcome of Stroke Patients Treated With Mechanical Thrombectomy. J Stroke Cerebrovasc Dis 2019;28:185–90. doi:10.1016/j.jstrokecerebrovasdis.2018.09.033
6 Campbell BCV, Donnan GA, Lees KR, et al. Endovascular stent thrombectomy: The new standard of care for large vessel ischaemic stroke. Lancet Neurol. 2015. doi:10.1016/S1474-4422(15)00140-4
7 Bucke P, Aguilar Pérez M, Hellstern V, et al. Endovascular thrombectomy in wake-up stroke and stroke with unknown symptom onset. Am J Neuroradiol Published Online First: 2018. doi:10.3174/ajnr.A5540

Genitoüriner Sistem Radyolojisi

SS-143

KONTRASTSIZ BT KESİTLERİNDE KOMPLİKE RENAL KİST - RENAL HÜCRELİ KARSİNOM AYRIMINDA HİSTOGRAM ANALİZİNİN YERİ

Murat Baykara, Mustafa Yıldırım, Mustafa Koç

Fırat Üniversitesi Tıp Fakültesi Radyoloji AD

Amaç: Renal hücreli karsinom (RCC), renal tübüler epitelden kaynaklanan primer malign adenokanser olup en yaygın malign renal tümördür. Ayırıcı tanısına komplike ve nadiren de basit kistler girmektedir. Ayırıcı tanıyı yapmak kontrastlı bilgisayarlı tomografi (BT)'de kolaydır ancak kontrastsız BT' de zor olabilmektedir. Bu çalışmanın amacı, kontrastsız BT' lerde, komplike renal kistler ve RCC ayırıcı tanısında histogram analizinin rolünü araştırmaktır.

Gereç ve Yöntem: Bu çalışmada, 27 komplike kist, 22 RCC tanılı olmak üzere toplam 49 hastanın kontrastsız batın BT incelemeleri retrospektif olarak değerlendirildi. BT incelemeleri GE Optima 128 dedektörlü cihaz ile yapılmıştı. Aksiyel batın görüntüleri 27 inçlik bir iMac bilgisayarına yüklendi. İlgili bölgeyi (ROI) kullanarak histogram analizini ölçmek için OsiriX V.4.9 görüntüleme yazılımı kullanıldı. ROI, kesitlerdeki lezyonun tamamını kapsayacak şekilde belirlendi. ROI değerlerinden gri seviye yoğunluğu (gray level intensity), histogramın standart deviasyonu (standart deviation of histogram), entropi (entropy), üniformite (uniformity), çarpıklık (skewness), diklik (kurtosis), size % lower, size % upper, size % mean (%L, %U and %M) değerleri hesaplandı. Tüm görüntü analizi algoritması MATLAB'da (version R2009b; MathWorks, Natick, MA, USA) yazılmış bir in-house program kullanılarak sağlandı.Gruplar arasındaki farklılık SPSS versiyon 22 programı kullanılarak Student T Testi ile değerlendirildi.

Bulgular: Komplike kist ve RCC histogram analizleri arasında anlamlı farklılık bulundu (Tablo 1). Gri seviye yoğunluğu (HU değeri) median değer (ortanca) ve entropy değerleri, RCC'de komplike kiste göre daha yüksekti (Resim 1,2).

Sonuç: BT histogram analizi, kontrastsız BT'lerde, kontrastlı çekim yapılmasına gerek duyulmadan komplike kist-RCC ayırıcı tanısını yapmada yardımcı olabilir.

Anahtar kelimeler: Kontrastsız BT, Komplike kist, Renal Hücreli Karsinom, Histogram Analizi

Tablo 1

	Group	N	Mean	Std. Deviation
Mean	Complicated cyst	27	28,443252	12,5741211
	Renal cell carcinoma	22	47,779950	22,7940495
Standard Deviation	Complicated cyst	27	21,499559	18,2501202
	Renal cell carcinoma	22	26,232832	38,9104343
Minimum	Complicated cyst	27	-18,70	29,404
	Renal cell carcinoma	22	-9,23	47,343
Maximum	Complicated cyst	27	181,04	303,558
	Renal cell carcinoma	22	190,45	324,169
Median	Complicated cyst	27	26,98	13,668
	Renal cell carcinoma	22	43,27	18,211
Variance	Complicated cyst	27	782,962152	1532,048718
	Renal cell carcinoma	22	2133,364291	6360,873332
Entropy	Complicated cyst	27	5,148893	,5223115
	Renal cell carcinoma	22	5,642555	,4128968
Size%L	Complicated cyst	27	12,9428000	6,08038460
	Renal cell carcinoma	22	13,5704073	4,90807033
Size%U	Complicated cyst	27	13,264356	4,8450063
	Renal cell carcinoma	22	14,832700	1,8703800
Size%M	Complicated cyst	27	73,792841	10,3852729
	Renal cell carcinoma	22	71,596895	6,6005781
Kurtosis	Complicated cyst	27	15,683152	32,8689609
	Renal cell carcinoma	22	4,905245	4,9092594
Skewness	Complicated cyst	27	1,240353681	2,787499820
	Renal cell carcinoma	22	,427718595	1,113252782
Uniformity	Complicated cyst	27	,25147273	,145319485
	Renal cell carcinoma	22	,23218359	,092516246

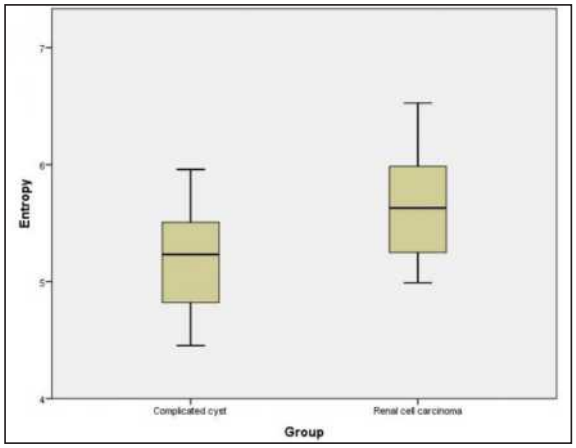

Mean ROC eğrisi

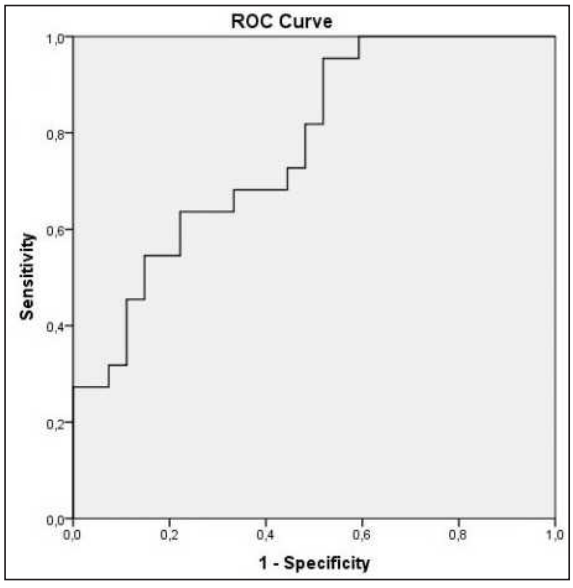

Entropy ROC eğrisi

Kaynaklar

1. Chabat F, Yang GZ, Hansell DM. Obstructive lung diseases: Texture classification for differentiation at CT. Radiology 2003;228:871–7.
2. Castellano G, Bonilha L, Li LM, Cendes F. Texture analysis of medical images. Clin Radiol 2004;59:1061–9.
3. Ganeshan B, Panayiotou E, Burnand K, Dizdarevic S, Miles K. Tumour heterogeneity in non-small cell lung carcinoma assessed by CT texture analysis: A potential marker of survival. Eur Radiol 2012;22:796–802.
4. Molina D, Perez-Beteta J, Luque B, Arregui E, Calvo M, Borras JM, et al. Tumour heterogeneity in glioblastoma assessed by MRI texture analysis: A potential marker of survival. Br J Radiol 2016;1064
5. Molina D, Perez-Beteta J, Martinez-Gonzalez A, Martino J, Velasquez Ganeshan B, Miles KA, Young RC, Chatwin CR. Texture analysis in non-contrast enhanced CT: Impact of malignancy on texture in apparently disease-free areas of the liver. Eur J Radiol 2009;70:101–10.
6. Suo ST, Zhuang ZG, Cao MQ, Qian LJ, Wang X, Gao RL, et al. Differentiation of pyogenic hepatic abscesses from malignant mimickers using multislice-based texture acquired from contrast-enhanced computed tomography. Hepatobiliary Pancreat Dis Int 2016;15:391–8..

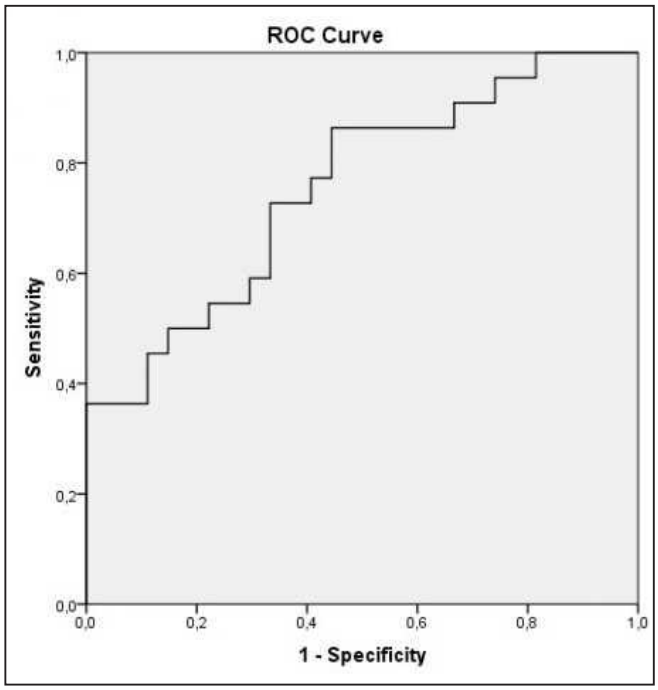

Entropy ROC eğrisi.

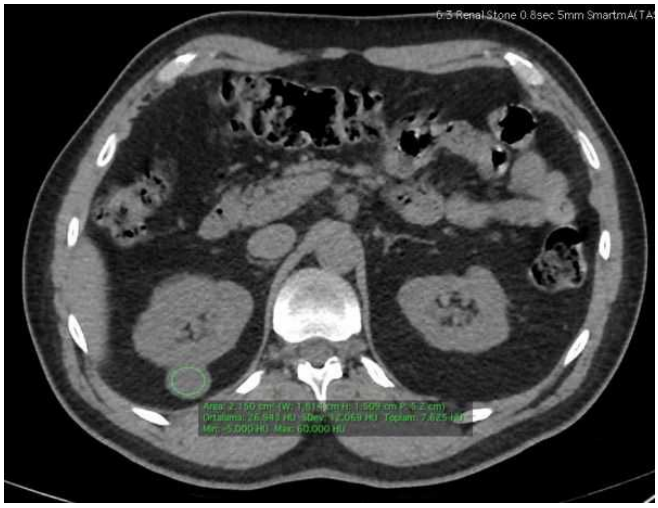

Komplike kist dansite ölçümü

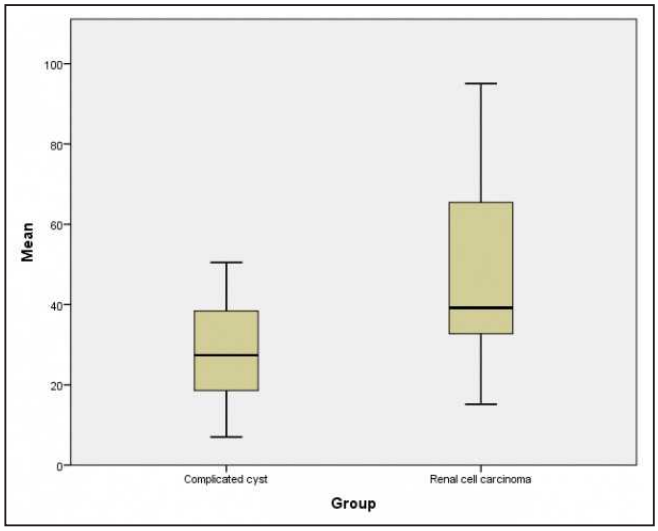

Mean ROC eğrisi.

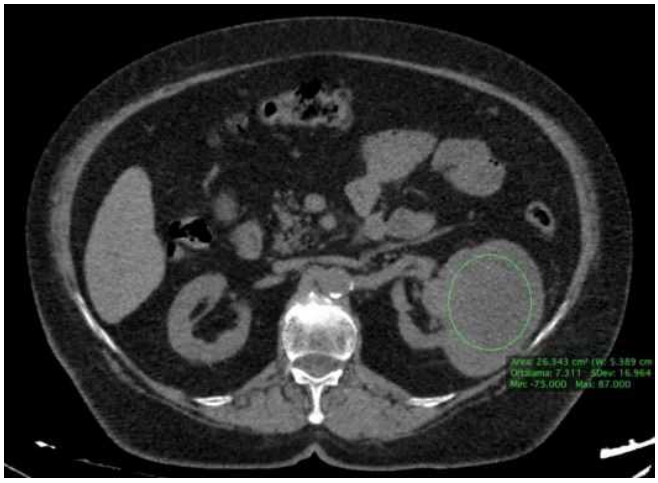

Renal hücreli karsinom dansite ölçümü

Girişimsel Radyoloji

SS-144

436 PEDİATRİK KARACİĞER NAKLİ HASTASINDA BİLİYER KOMPLİKASYONLAR VE PERKÜTAN RADYOLOJİK GİRİŞİMLER: TEK MERKEZ DENEYİMİ

Ramazan Kutlu[1], Mehmet Seyfi Buruk[1], Sinan Karatoprak[1], Burak Işık[2], Sezai Yılmaz[2]

[1]İnönü Üniversitesi Tıp Fakültesi Radyoloji AD
[2]İnönü Üniversitesi Tıp Fakültesi Genel Cerrahi AD

Amaç: Karaciğer nakli kronik ve akut gelişen ciddi karaciğer yetmezliklerinde önemli bir tedavi seçeneğidir. Bu öneminin yanında kompleks bir cerrahi prosedür olması nedeniyle birçok komplikasyonu da beraberinde getirmektedir. Biliyer komplikasyonların tedavisinde ERCP ilk yöntem olsa da perkütan radyolojik işlemler önemli bir tanı ve tedavi seçeneğidir. Çalışmamızda merkezimizde karaciğer nakli yapılan 436 hastada gelişen biliyer komplikasyonları, bu komplikasyonların yönetiminde perkütan radyolojik girişimlerin önemini ve etkinliğini göstermeyi amaçladık.

Gereç ve Yöntem: 2002-2019 yılları arasında merkezimizde karaciğer nakli yapılan 436 çocuk hasta (231 Erkek, 205 Kız) içerisinde biliyer komplikasyon gelişen 130 (%29,8) hasta çalışmaya dahil edildi. Hastaların demografik bilgileri, nakil endikasyonları, uygulanan cerrahi prosedürleri, ERCP ve perkütan radyolojik girişim endikasyonları ve uygulanan işlemlerin etkinliği değerlendirildi.

Sonuçlar: Pediatrik nakil hastalarının 130'unda (%29,8) biliyer komplikasyon gelişti. Bu hastaların 59(%13,5)'una perkütan radyolojik girişim, 34(%7,8)'üne ERCP, 37(%8,5)'sine hem perkütan girişim hem de ERCP uygulandı. Öncelikle biliyer striktür olmak üzere 96 hastaya çeşitli ön tanılarla perkütan girişimler yapıldı. Bu hastalara 111 kere PTK, 201 kere biliyer drenaj (101 Eksternal, 100 internal), 94 kere balon dilatasyon, 28 kere perkütan biliyer stentleme, 142 kere kateter revizyonu ve 14 kere taş ve debris çıkarma işlemi yapıldı. Planlanan işlem 90 hastada başarıyla gerçekleştirildi. Biliyer komplikasyon gelişen 71(%54,6) hastaya ilk olarak ERCP yapılsa da 28 hasta ERCP başarısızlığı nedeniyle perkütan radyolojik işleme alındı.

Tartışma: Karaciğer nakli sonrası gelişen biliyer komplikasyonlarda ERCP ilk ve en çok tercih edilen tedavi yöntemi olsa da perkütan biliyer girişimler yüksek oranda başarılı ve problem çözücü bir tedavi yöntemidir.

Anahtar kelimeler: Karaciğer nakli, pediatrik, biliyor komplikasyon, perkütan tedavi

Kaynaklar
F. Karakayalı, M. Kırnap, A. Akdur, N. Tutar, F. Boyvat, G. Moray, M. Haberal, Biliary Complications After Pediatric Liver Transplantation,Transplantation Proceedings, Volume 45, Issue 10, 2013
Bader A Alfares, Reinoud P Bokkers, Successful percutaneous treatment of biliary stenosis after living donor liver transplantation in a child, Radiology Case Reports, Volume 14, Issue 7, 2019
Nalaka Gunawansa, John L. McCall, Andrew Holden, Lindsay Plank, Stephen R. Munn, Biliary complications following orthotopic liver transplantation: a 10-year audit, HPB, Volume 13, Issue 6, 2011
T. Berrocal, M. Parro, A. Ivarez-Luque, C. Prieto Pediatric liver transplantation: a pictorial essay of early and late complications RadioGraphics, 26 (2006), pp. 1187-1209

Kas-İskelet Radyolojisi

SS-146

AYAK BİLEĞİ EKLEMİNDE OSTEOKONDRAL CİSİMLERİN EKLEM KOMPARTMANI VE İLİŞKİLİ SİNOVYAL RESESLERE GÖRE DAĞILIMININ MANYETİK REZONANS ARTROGRAFİ İLE DEĞERLENDİRİLMESİ

Bahar Yılmaz Çankaya, Hayri Oğul, Mecit Kantarcı
Atatürk Üniversitesi Radyoloji AD

Giriş: Loose body (LB), çeşitli patolojik süreçlerden kaynaklanan eklem içi serbest cisimleri tanımlar. Bu serbest cisimler osseöz, kondral ya da osteokondral yapıda olabilirler. Loose bodyler (LBs) eklem kapsülünde kronik irritasyon sonucu sinoviyal inflamasyona neden olurlar ve bununla ilişkili olarak, geçmeyen ayak bileği ağrısı ve şişliği gibi semptomlarla prezente olabilirler. LBs özellikle genç ve orta yaş bireylerde zamanında teşhis ve tedavi edilmezlerse osteoartritle sonuçlanabilir. LB'lerin zamanında ve eksiksiz tanımlanması tam tedavi ve olası komplikasyonların önlenmesi açısından önemlidir.

Amaç: Retrospektif yapılan bu çalışmada amaç; ayak bileğinde manyetik rezonans artrografi (MRA) ile LBs'in yeri ve dağılımını belirlemek, tedavi sürecinde ulaşımı zor alanlarda girişimsel artroskopiye kılavuzluk etmede tamamlayacı bir tetkik olabileceğini göstermektir. Ayrıca çalışmanın yazarları, radyoloğun ve ortopedistin çoğu zaman göz ardı ettiği, ayak bileği ile ilişkili komşu sinoviyal reseslerdeki LBs'in sıklığını da ortaya koymayı amaçlamaktadır.

Gereç ve Yöntem: Osteokondral lezyon, yumuşak doku sıkışma sendromu ve bağ yaralanması gibi farklı nedenlerle kliniğimize MRA yapılmak üzere gönderilen 190 hastaya ait (14 olguda bilateral) toplam 204 ayak bileği MRA tetkiki (sağ:99, Sol: 105), LB açısından retrospektif olarak değerlendirildi. Değerlendirme iki ayrı radyolog tarafından birbirlerinden bağımsız olarak yapıldı. MRA çekim protokolünde, yağ baskılı aksiyel ve sagital spin eko T1 AG, yağ baskısız aksiyel ve koronal spin eko T1 AG ve sagital 3D VIBE artrografi sekansı bulunmaktaydı. LBs, yerleşim yerlerine göre oniki farklı anatomik alanda [tibiotalar eklem anterior reses, tibiotalar eklem posterior reses, tibiotalar eklem anterolateral reses, tibiotalar eklem anteromedial reses, tibiotalar eklem santral kesimi (talar dom komşuluğu), talokalkaneal eklem, talonavikular eklem, talokalkaneokuboid eklem, distal sindesmoz, tibialis posterior tendon sinoviyumu, peroneal tendon sinoviyumu, fleksor hallusis longus ve digitorum longus tendon sinoviyumu] sınıflandırılarak boyut ve sayıları belirlendi. Çalışmada kullanılacak veriler iki radyoloğun fikir birliği ile sağlandı. İnterobserver uyuma Cohen's kappa testi ile bakıldı.

Bulgular: 204 ayak bileği MRA tetkikinin 47 tanesinde (%23) LB mevcuttu. 47 ayak bileğinde, toplam 133 tane LB tespit edildi. 25 ayak bileğinde farklı anatomik alanlarda ikiden fazla(n:98), 8 ayak bileğinde aynı anatomik alanda birden fazla (n:21) ve 14 ayak bileğinde ise bir tane(n:14) LB mevcuttu. En büyük LB, 16 mm çapta olup anterior reses yerleşimliydi. LBs'in %45'i (n:60), 3 mm ve daha küçük boyuttaydı. LB'lerin anatomik bölgelere göre dağılımları, en büyük boyutları ve yüzdelik oranları Tablo-1'de özetlenmiştir. İnterobserver, kappa değeri 0,958 ile yüksek derecede uyumlu bulundu.

Tartışma: MRA, osteokondral lezyonların tanınmasında ve fragmantasyonların belirlenmesinde faydalı görülmektedir (1). Literatürde bu konu ile ilgili birçok ayak bileği eklemi MRA çalışması bulunmaktadır. Ancak, ayak bileği ekleminde ve ilişkili sinoviyal kompartmanlarda LBs'in dağılımını konu alan geniş seri MRA çalışması bulunmamaktadır. Konvansiyonel MR sekansları ile ayak bileği eklemi ve komşu kompartmanlardaki LB'leri, eksiksiz ortaya koymak zordur. MRA bu konuda daha duyarlı bir tekniktir. Bazen eklem içi serbest cisimleri, serbest havadan ayırt etmek zor olsa da, hava habbesinin supin pozisyon çekimlerinde superior yerleşimli olması, oldukça düzgün sınırlı ve yuvarlak şekilli olması çoğu zaman ayrımda yardımcıdır. Şüphede kalınan olgularda direkt grafi tanıya yardımcı olarak kullanılabilir. MRA çekimlerimizde osteokondral lezyon ve olası diğer patolojileri ortaya koymada etkinliğine inandığımız için VIBE sekansını konvansiyonel MRA sekanslarına ilave olarak rutinde kullanmaktayız.

Sonuç: Ayak bileğinde LBs, tibiotalar ekleme komşu tüm kompartmanlara fizyolojik yada patolojik bağlantılar yoluyla ulaşabilirler. Ayak bileği ekleminde ve komşu sinoviyal kompartmanlarda LB'lerin varlığını, lokalizasyonunu ve sayısını MRA ile optimal değerlendirmek mümkündür.

Anahtar kelimeler: Loose Body, Ayak bileği, MR Artrografi

Giriş: Loose body ya da kayıp cisimler, çeşitli patolojik süreçlerden kaynaklanan eklem içi serbest cisimleri tanımlar. LBs, osteoartrit gibi dejeneratif hastalıklardan kaynaklanabileceği gibi travmaya sekonder osteokondral defektlerin son evresi olarak da karşımıza çıkabilir. LBs osteoartritte hem bir sonuç hem de etken olarak düşünülebilir. Özellikle genç olgularda bu süreci durdurmak ve etkili bir tedavi için cerrahi öncesi LBs'in sayı ve yerlerinin doğru ve eksiksiz belirlenmesi önemlidir.

Ortopedistler klinik olarak LBs'den şüphelendikleri hastaların tanısında ilk tercih olarak röntgeni kullanırlar. Ancak röntgen az miktarda kemik içeren veya hiç kemik içermeyen küçük kayıp cisimlerin teşhisinde yetersiz kaldığı gibi superpozisyonlar da yanıltıcı olabilir. Öte yandan LBs, fizyolojik ya da patolojik bağlantılar yoluyla ekleme komşu tüm sinovyal boşluklara ve hatta tendon sinovyumlarına ulaşabilir. Operasyon öncesi bu alanların değerlendirilmesi için daha ileri görüntüleme yöntemleri gerekebilir. Konvansiyonel MRG bu yöntemlerden biridir. Ancak yeterli effüzyon olmadığı durumlarda küçük LBs gözden kaçabilir. Artrografik manyetik rezonans (MR) görüntüleri, osteokondral kırıkların ve kayıp cisimlerin değerlendirilmesinde faydalı ve oldukça değerlidir (1,2).

Retrospektif yapılan bu çalışmada amaç; ayak bileğinde manyetik rezonans artrografi (MRA) ile LB'lerin yeri ve dağılımını belirlemek, tedavi sürecinde ulaşımı zor alanlarda girişimsel artroskopiye kılavuzluk etmede MRA'nin tamamlayıcı bir tetkik olabileceğini göstermektir. Ayrıca çalışmanın yazarları, radyoloğun ve ortopedistin çoğu zaman göz ardı ettiği, ayak bileği ile ilişkili komşu sinoviyal reseslerdeki LBs'in sıklığını da ortaya koymayı amaçlamaktadır.

Gereç ve Yöntem: Osteokondral lezyon, ayak bileği yumuşak doku sıkışma sendromu ve bağ yaralanması gibi farklı nedenlerle kliniğimize MRA yapılmak üzere gönderilen 190 hastaya ait (14 olguda bilateral) toplam 204 ayak bileği MRA tetkiki (sağ:99, Sol: 105), LB açısından retrospektif olarak değerlendirildi. Bu çalışma için yerel etik komiteden çalışma izni alındı. Her bir hasta işlem öncesi prosedür hakkında bilgilendirildi ve hastaların tamamında çalışma onayı alındı.

MR artrografi görüntüleme incelemeleri ayak bileği eklem enjeksiyonundan 10-15 dakika sonra 3T MR (Magnetom Skyra; Siemens Healthcare, Erlangen, Almanya) kullanılarak yapıldı. Çekimler supin pozisyonunda yüzeyel koil kullanılarak gerçekleştirildi. MR artrografi protokolümüz, turbo spin-eko (SE) T1 ağırlıklı (TR / TE, 650/15 ms; eko kazanım uzunluğu, 8; kesit kalınlığı, 3 mm; aralık, 0,3 mm; FOV, 130–200 mm; matriks, 256 x 256) ve yağ baskılı turbo SE T1 ağırlıklı görüntülerden oluştu. Ayrıca yağ baskılı T1 ağırlıklı 3D volüm taramalı ince kesit MR sekansı (VIBE) (TR / TE, 13.2 / 4.7 ms; çevirme açısı, 11 °; 130 x 150 mm FOV; matriks, 512 x 512; 0.6 mm dilim kalınlığı) ayak bileği MR artrografi görüntüleme protokolüne eklendi.

Tüm MR artrografi görüntüleri, bir resim arşivleme ve iletişim sistemi kullanılarak yüksek çözünürlüklü monitörlerde analiz edildi (SyngoVia konsolu, yazılım ver 2.0; Siemens Medical Solutions, Erlangen, Almanya). Sırasıyla 11 ve 3 yıllık kas iskelet sistemi görüntüleme deneyimi olan iki radyolog, MR artrografi görüntülerini birbirlerinden bağımsız olarak değerlendirdi. İnterobserver uyuma Cohen's kappa testi ile bakıldı. İstatistiksel değerlendirmede kullanılacak verilere iki radyoloğun fikir birliği ile karar verildi.

LB'ler, yerleşim yerlerine (resesler, eklemler ve tendon sinoviyumları) göre on iki farklı anatomik alanda sınıflandırılarak boyut ve sayıları belirlendi.

LB belirlenen anatomik alanlar (resesler, eklemler ve tendon sinoviyumları) aşağıdaki gibiydi;

1- Tibiotalar eklem anterior reses
2- Tibiotalar eklem posterior reses
3- Tibiotalar eklem anterolateral reses
4- Tibiotalar eklem anteromedial reses
5- Tibiotalar eklem aralığı santral kesimi (talar dom komşuluğu)
6- Talokalkaneal eklem aralığı
7- Talonavikular eklem aralığı
8- Talokalkaneokuboid eklem aralığı
9- Distal tibiofibular sindesmoz
10- Tibialis posterior tendon sinoviyumu
11- Peroneal tendon sinoviyumu
12- Fleksor hallusis longus ve fleksor digitorum longus tendon sinoviyumu (FHLS ve FDLS)

Bulgular: Çalışmada 190 hastaya ait (14 hastada bilateral) toplam 204 ayak bileği MRA tetkiki değerlendirildi. 45 hastanın (2'si bilateral) MRA görüntülerinde, toplam 47 ayak bileğinde 133 adet LB tespit edildi. Çalışma grubu, 23'ü bayan (%51,1), 22'si erkek (%48,9), yaş ortalaması 43,4 yıl (aralık: 18-66 yıl) olan 45 hastayı kapsadı. Olgulardan 25 ayak bileğinde farklı anatomik alanlarda ikiden fazla (n:98), 8 ayak bileğinde aynı anatomik alanda birden fazla (n:21) ve 14 ayak bileğinde ise bir tane(n:14) LB mevcuttu. MRA görüntülerinde, anterior reseste 32 adet (Şekil-1), posterior reseste 28 adet, anterolateral reseste 21 adet, tibiotalar eklem aralığında 15 adet, FHLS ve FDLS'da 10 adet, anteromedial reseste 9 adet, talokalkaneal eklem aralığında 5 adet, talonavikular eklem aralığında 4 adet, distal sindesmozda 4 adet (Şekil -2 ve Şekil-3), tibialis posterior tendon sinovyumunda 2 adet (Şekil -4, Şekil-5), talokalkaneokuboidal eklem aralığında 2 adet ve peroneal tendon sinovyumunda da 1 adet (şekil-3) LB tespit edildi. En büyük LB, 16 mm çapta olup anterior reseste yerleşimliydi. LB'lerin %45'i (n:60), 3 mm ve daha küçük boyuttaydı. Anatomik bölgelere göre dağılımları, en büyük boyutları ve yüzdelik oranları Tablo-1'de özetlendi.

İnterobserver, kappa değeri 0,958 ile yüksek derecede uyumlu bulundu.

Tartışma ve Sonuç: Eklem içi kayıp cisim, ilk kez 1558 yılında Ambroise Paré tarafından diz ekleminde tanımlanmıştır(3). Eklem boşluğunda serbestçe hareket eden LBs, aralıklı eklem kilitlenmesi, hareket kısıtlılığı, şişlik, ağrı ve eklem yüzeylerine zarar vererek kronik semptomlara ve erken osteoartritlere neden olabilirler (4).Erken osteoartrit gelişiminin engellenmesi, uygun ve erken tedavi açısından sayı ve lokalizasyonlarının doğru belirlenmesi oldukça önemlidir.

LBs osseöz, kondral ya da osteokondral yapıda olabilirler. Radyolojik tanıda röntgen, bilgisayarlı tomografi (BT) ve MR görüntüleme tetkikleri kullanılabilir. Ancak tüm bu görüntüleme yöntemlerinin LBs'i tanımlamada yetersiz kaldığı durumlar mevcuttur. Örneğin kondral LBs radyografi veya BT görüntüleme ile tanımlanamayabilir (5). BT artrografi osseoz LB tespitinde ve serbest hava habbesi ayrımında oldukça duyarlıdır. Bu aşamada artrografik tetkikler klinisyene yol gösterici olabilir. BT artrografi, osseoz LB tespitinde ve serbest hava habbesi ayrımında oldukça duyarlıdır. Ancak iyonize radyasyon içermesi bir dezevantajdır. MRA özellikle kondral LBs'in ve daha yüksek yumuşak doku duyarlılığı ile komşu tendon sinovyumlarındaki LBs'in tespitinde ve lokalizasyonunun belirlenmesinde daha fazla bilgi sağlayabilir. Kondral LBs, MR görüntülemede, yağ baskılamalı proton dansite (PD) ve T2 ağırlıklı dizilerde yüksek sinyal yoğunluğu ile tanınır(6). Osseos LBs T1 ağırlıklı görüntülerde periferi daha düşük sinyal yoğunluğunda hipointens oval ya da yuvarlak yapılar olarak izlenir. Hava kabarcıkları, MR artrografideki kayıp cisimleri taklit edebilir, ancak hava kabarcıklarının çoğu bağımsız konumlarıyla ve tipik görünümleriyle ayırt edilebilir (7).

Literatürde LBs ile ilgili MRA çalışmaları mevcuttur. Ancak bunların çoğu omuz ve diz eklemi gibi daha büyük eklemleri kapsamaktadır. Ayak bileğinde MRA çalışmaları, daha çok tibiotalar osteokondral lezyonlar ve yumuşak doku sıkışma sendromları ile ilgilidir. Literatürde ayak bileği ve ilişkili reseslerde LB sıklığı ve dağılımını değerlendiren herhangi bir çalışmaya rastlamadık. Ancak yakın zamanda ayak bileğinde osteokondral defekt ve anterolateral sıkışma sendromunu konu alan MRA ile ilgili çalışmada osteokondral lezyonlarla birliktelik gösteren LBs'in büyük oranda anterior reses yerleşimli olduğu bildirilmiştir(8). Bu seçilmiş vaka çalışması tam bir örnek teşkil etmese de biz de bu çalışmaya benzer şekilde ayak bileği ve ilişkili reseslerde LBs'in en sık yerleşim yerini anterior reses olarak tespit ettik. Osteokondral lezyonların LB nedenlerinden biri olduğu düşünülürse sonuç şaşırtıcı olmaz.

LBs'de asemptomatik olgularda konservatif tedavi ilk seçenektir. Ancak semptomatik olgularda LB'lerin artroskopik çıkarılması tercih edilir(9). Özellikle çok sayıda, küçük ve farklı lokalizasyonlarda yerleşimli LBs'in preoperatif görüntüleme olmadan yeterli ve etkili artroskopik tedavisi oldukça zordur. Ayrıca işlem öncesi LBs'in lokalizasyonun radyolojik tespiti artroskopik yaklaşım şeklini (anterior- posterior) belirleyebilir. Çalışmamızda MRA ile tespit edilen LBs'in büyük çoğunluğu girişimsel artroskopi ile tespit edilebilecek alanlarda (anterior reses, posterior reses, anterolateral reses vb) olsa da alışılmadık yerleşimli (tibialis posterior tendon sinovyumu, distal sindesmoz, peroneal tendon sinovyumu vb) LBs'in ön bilgi olmadan artroskopi ile tespiti zor veya imkânsızdır. Bu bağlamda MRA'nin artroskopiye kılavuzluk edebileceğini düşünüyoruz.

Çalışmamızın birkaç limitasyonu vardı. Birincisi çalışmanın retrospektif oluşu nedeniyle sekanslar çalışma mantığına göre optimize edilmemişti. İkincisi, çalışmaya dahil edilen olguların tamamı altın standart olarak kabul edilebilecek artroskopi ile konfirme edilememiştir. Bu nedenle çalışmanın duyarlılık ve özgüllüğü belirlenememiştir. Bu kısıtlılıklara rağmen mevcut çalışma gelecekte bu konu ile ilgili MRA ve artroskopi karşılaştırmalı araştırmalar için öncü olabilir.

Sonuç olarak, LBs erken tedavi edilmezse kronik süreçte eklem yüzeylerine zarar vererek kronik semptomlara ve erken osteoartritlere neden olabilir. Erken osteoartrit gelişiminin engellenmesi, uygun ve erken tedavi açısından LBs'in sayı ve lokalizasyonlarının doğru belirlenmesi oldukça önemlidir. Ayak bileğinde artroskopisi öncesi MRA ile LBs'in yeri, sayısı ve dağılımını belirlemek, tedavi sürecinde ulaşımı zor alanlarda girişimsel artroskopinin tanı ve tedavi başarısını artırabilir. Bu çalışmanın sonuçları tibiotalar eklem mesafesine düşen kayıp cisimlerin önemli bir kısmının komşu sinovyal kompartmanlara fizyolojik ya da patolojik bağlantılar yoluyla ulaştığını ortaya koydu. LB tanılı semptomatik hastalarda belirtilen atipik lokalizasyonlarda kayıp cisimlerin işlem öncesi MR artrografik olarak ortaya konulabileceği bilgisi artroskopistin aklından çıkmamalıdır.

Anahtar kelimeler: Loose Body, Ayak bileği, MR Artrografi

Kaynaklar

1-Kramer J, Stiglbauer A, Engel A, Prayer L, lmhof H. MR contrast arthrography (MRA) in osteochondrosis dissecans. J Comput Ass/st Tomogr 1992:16:254-260
2- Palmer WE, MR arthrography: is it worthwhile?.Top Magn Reson Imaging. 1996 Feb;8(1):24-43
3- From Broberg, M. A., and Morrey, B. F.: Results of treatment of fracture dislocations of the elbow. Clin. Orthop. Relat. Res. 1987; 216:109
4- Bianchi S, Martinoli C, Detection of loose bodies in joints. Radiol Clin North Am. 1999 Jul;37(4):679-90.
5-Elentuck D, Palmer WE (2004) Direct magnetic resonance arthrography. Eur Radiol 14(11):1956–1967
6-Wadhwa V, Cho G, Moore D, et al. T2 black lesions on routine knee MRI: differential considerations. Eur Radiol 2016; 26: 2387-2299.
7-Steinbach LS, Palmer WE, Schweitzer ME. Special focus session: MR arthrography. RadioGraphics 2002; 22:1223-1246
8- Ogul H, Taydas O, Tuncer K, et al. MR arthrographic evaluation of the association between anterolateral soft tissue impingement and osteochondral lesion of the tibiotalar joint. La radiologia medica 2019; 124(7): 653-661
9- Ahn JH, Yoo JC, Lee SH. Arthroscopic loose-body removal in posterior compartment of the knee joint: a technical note. Knee Surg Sports Traumatol Arthrosc 2007;15:100-106.

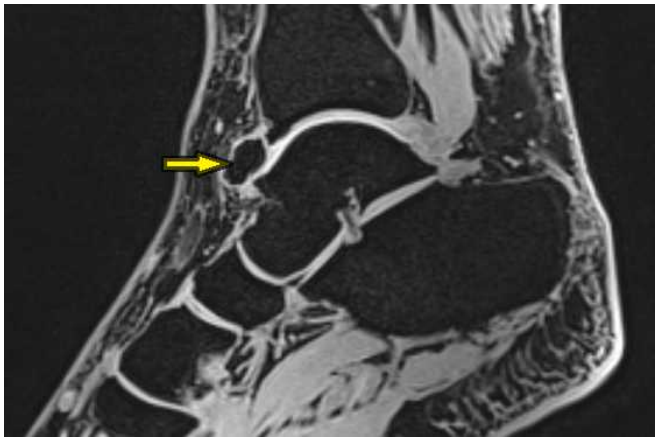

Şekil 1. MRA VIBE sekansı sagital imaj. Tibiotalar eklem anterior reseste hipointens osseos LB (sarı ok)

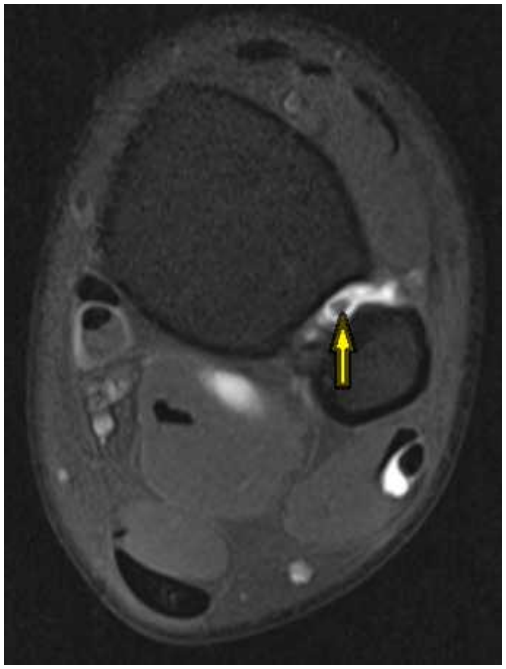

Şekil 2. MRA, axial yağ baskılı T1 AG spin eko. Distal sindesmozda milimetrik kondral LB (sarı ok).



Şekil 3. MRA, VİBE sekansı sagital imaj. Distal sindesmozda(kırmızı ok) ve peroneal tendon sinoviyumunda (sarı ok) milimetrik LBs

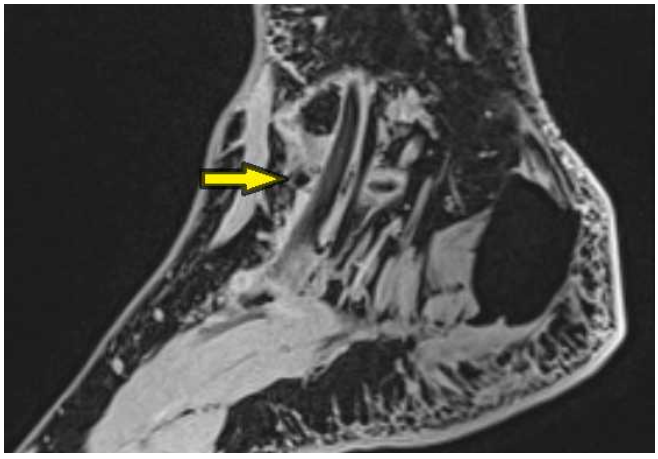

Şekil 4. MRA, VİBE sekansı sagital imaj. Tibialis posterio tendon sinoviyumunda milimetrik LB (sarı ok)

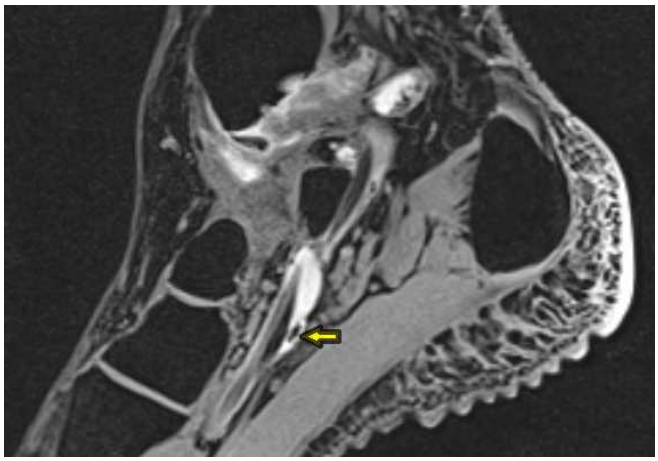

Şekil 5. MRA, VİBE sekansı sagital imaj. Tibialis posterio tendon sinoviyumunda milimetrik LB (sarı ok)

Tablo 1. LBs'in anatomik bölgelere göre dağılımları, en büyük boyutları ve yüzdelik oranları

Yerleşim yeri	LB sayısı	En büyük LB boyutu (mm)	Yüzde oranları
Anterior reses	32	16	0,24
Posterior reses	28	9,3	0,21
Anterolateral reses	21	9,7	0,16
Tibiotalar eklem	15	5,6	15
FHL, FDL tendon sinoviyumu	10	5	0,08
Anteromedial reses	9	9	0,07
Talokalkaneal eklem	5	2	0,04
Talonavikular eklem	4	13	0,03
Distal sindesmoz	4	12	0,03
Tibialis posterior tendon sinoviyumu	2	3,2	0,01
Talokalkenokuboid eklem	2	5	0,01
Peroneal tendon sinoviyumu	1	3	0,01
TOPLAM	133		1

Kas-İskelet Radyolojisi

SS-147

KARTİLAJ SHEAR-WAVE ELASTOGRAFİSİ OSTEOARTRİTİN ERKEN TANISINDA YARDIMCI BİR YÖNTEM OLARAK KULLANILABİLİR Mİ?

Dilek Şen Dokumacı[1], Sunay Sibel Karayol[1], Cem Karayol[2]

[1]Harran Üniversitesi Tıp Fakültesi, Radyoloji AD
[2]Harran Üniversitesi Tıp Fakültesi, Fizik Tedavi ve Rehabilitasyon AD

Giriş ve Amaç: Shear-wave elastografi yöntemi dokuların elastisitesinin in vivo ve kantitatif ölçümünü sağlayan bir yöntemdir. Son yıllarda bu yöntem birçok değişik dokunun non-invazif olarak değerlendirilmesine olanak sağlamaktadır. Biz bu çalışmamızda distal femur kartilajının bu yöntem ile elastisitesini ölçerek osteoartriti olan ve olmayan kişilerde kartilaj elastisitesinin değişiklik gösterip göstermediğini incelemeyi amaçladık.

Gereç ve Yöntem: Aralık 2018 ve Şubat 2019 tarihleri arasında Fizik Tedavi ve Rehabilitasyon kliniğine diz ağrısı şikayeti ile başvuran 32 hastaya Diz MR incelemesi ve aynı gün içerisinde Diz US incelemesi ile birlikte Shear-wave elastografi incelemesi gerçekleştirildi. Diz US incelemesi diz fleksiyonda iken yüzeyel prob ile yapıldı. Femur medial ve lateral kartilaj kalınlıkları ölçüldü. Hasta aynı pozisyonda iken Shear-wave US elastografi yöntemi ile medial ve lateral kartilaj orta kesimlerinden kartilaj elastisiteleri ölçülerek kaydedildi. Her iki kartilajdan üçer ölçüm alınarak bu ölçümlerin ortalaması kullanıldı. Ayrıca aynı dizdeki medial kollateral ligaman, lateral kollateral ligaman, quadriseps tendonu, patellar tendon elastografileri de aynı yöntemle ölçüldü. Tüm hastaların direkt grafileri ve diz MR incelemeleri osteoartrit varlığı açısından incelenerek Kellgren-Lawrence sınıflamasına göre 5 gruptan birine dahil edildi.

Bulgular: Çalışmaya dahil edilen 32 hastanın ortalama yaşları 38,19±11,24 (min-max;18-64) olarak hesaplandı. US ile ölçülen femur medial kondil kartilaj kalınlığı ortalama 2,13±0,43mm, lateral kondil kartilaj kalınlığı ortalama 1,84±0,47mm bulundu. Femur medial kondilinden ölçülen kartilaj elastisitesi ortalama 8,28±1,48 m/s (211,7±71,48 kP), lateral kondilden ölçülen kartilaj elastisitesi 9,18±0,87 m/s (255,38±42,99 kP) olarak ölçüldü. Medial kollateral ligaman elastisitesi ortalama 6,21±2,36 m/s (133,35±95,05 kP), lateral kollateral ligaman elastisitesi ortalama 6,71±1,76 m/s (143,81±73,37), quadriseps tendon elastisitesi ortalama 4,17±0,74m/s (53,73±19,23 kP), patellar tendon elastisitesi ortalama 4,46±1,09 m/s (63,60±35,09 kP) olarak bulundu. Hastalardan 10 tanesi evre 0 osteoartrit, 10 tanesi evre 1 osteoartrit, 6 tanesi evre 2 osteoartrit, 4 tanesi evre 3 osteoartrit, 2 tanesi ise evre 4 osteoartrit olarak tanımlandı. Osteoartriti olmayan (evre 0) ve değişik evrelerde osteoartriti olan (evre 1, 2, 3, 4) hastalar karşılaştırıldığında her iki grup arasında elastografi değerleri açısından anlamlı fark bulunmadı (p>0,05). Her iki grup arasında ligaman ve tendon elastisiteleri açısından da anlamlı farklılık saptanmadı (p>0,05). Kartilaj kalınlıkları ile kartilaj elastografi değerleri arasında bir korelasyon saptanmadı (p>0,05).

Tartışma ve Sonuç: Literatürde kartilaj elastografisi ile ilgili birkaç adet çalışma bulunmaktadır. Kartilaj dokusu osteoartritin erken döneminde mikroskobik ve makroskopik bir takım değişiklere uğrayarak tedavisi olmayan bu hastalığın seyrinde önemli rol oynamaktadır. Shear-wave elastografi yöntemi klinik kullanımda olan şekliyle osteoartrit hastalarının kartilaj yapılarında meydana gelen değişiklikleri erken dönemde tanımlayamamaktadır. Osteoartrit hastalarında diz ekleminin komponentleri olan medial kollateral ligaman, lateral kollateral ligaman, quadriseps tendonu ve patellar tendon elastisitelerinde değişiklik izlenmemektedir.

Anahtar kelimeler: diz eklemi, kartilaj, shear-wave elastografi, osteoartrit

Kaynaklar

1. Akkaya M, Cay N, Gursoy S, Simsek ME, Tahta M, Doğan M, Bozkurt M. Sonoelastography of the knee joint. Clin Anat. 2019 Jan;32(1):99-104.
2. Gungor HR, Agladioglu K, Akkaya N, Akkaya S, Ok N, Ozçakar L. The Effects of Smoking on Ultrasonographic Thickness and Elastosonographic Strain Ratio Measurements of Distal Femoral Cartilage. Int J Environ Res Public Health. 2016 Apr 21;13(4):434.
3. Wang L, Chen S, An KN, Yang HL, Luo ZP. Theoretical prediction of ultrasound elastography for detection of early osteoarthritis. ScientificWorldJournal. 2013 Nov 5;2013:565717.

Acil Radyoloji

SS-148

KARBONMONOKSİT ZEHİRLENMESİNDE BEYİN PERFÜZYON DEĞİŞİKLERİNİ GÖSTERMEDE ASL PERFÜZYON MRG'NİN KATKISI CONTRIBUTION OF ASL PERFUSION MRI IN SHOWING BRAIN PERFUSION CHANGES IN CARBONMONOXIDE POISONING

Mehmet Sedat Durmaz[1], Serdar Arslan[2], Abdullah Arslan[3], Ramazan Köylü[4]

[1]Selçuk Üniversitesi Tıp Fakültesi Hastanesi Radyoloji AD, Konya, Türkiye
[2]Sağlık Bilimleri Üniversitesi, Konya Eğitim ve Araştırma Hastanesi, Radyoloji Bölümü, Konya, Türkiye
[3]Sağlık Bilimleri Üniversitesi, Konya Eğitim ve Araştırma Hastanesi, Sualtı Hekimliği Ve Hiperbarik Tıp Bölümü, Konya, Türkiye
[4]Sağlık Bilimleri Üniversitesi, Konya Eğitim ve Araştırma Hastanesi, Acil Tıp Bölümü, Konya, Türkiye

Giriş ve Amaç: Bu çalışmada CO zehirlenmesi ile acil servise başvuran olgularda arteriyal spin labeling (ASL) perfüzyon manyetik rezonans görüntülemenin (MRG) serebral parankimal vasküler hemodinamik değişiklikleri göstermede katkılarını araştırmayı, rutinde kullanılan difüzyon MRG'ye üstünlüğünü göstermeyi amaçladık.

Gereç ve Yöntem: Bu çalışma Sağlık Bilimleri Üniversitesi, Konya Eğitim ve Araştırma Hastanesinde kasım 2016 - mayıs 2019 tarihleri arasında gerçekleştirilmiş ve yerel araştırma etik kurulu (Selçuk üniversitesi tıp fakültesi etik kurulu) tarafından onaylanmıştır. CO zehirlenmesi ile acil servise başvuran 95 hastaya (44 kadın, 51 erkek) difüzyon MRG ve hemen sonrasında ASL perfüzyon MRG tetkikleri yapıldı. Hareket artefaktı nedeniyle görüntüleri optimal değerlendirilemeyen 6 hasta çalışma dışı bırakıldı. Beyin parankiminde difüzyon ve perfüzyon değişikleri dört alanda (bazal ganglionlar, korteks, beyaz cevher, serebellum) değerlendirildi. Beyin difüzyon MRG ve ASL perfüzyon MRG bulguları ayrı ayrı ve sonrasında birlikte değerlendirildi, elde edilen bulgular karşılaştırıldı.

Bulgular: CO intoksikasyonu ile başvuran hastaların üçünde bazal ganglionlarda, iki hastada beyaz cevherde, üç hastada kortikal, üç hastada serebellumda akut iskemi ile uyumlu diffüzyon kısıtlığı izlendi. ASL perfüzyon MRG incelemesinde ise 24 hastada bazal ganglionlarda, 13 hastada beyaz cevherde, 26 hastada kortikal, yedi hastada ise serebellumda hipoperfüzyon saptandı (Resim 1-3). Difüzyon MRG ile toplamda 11 alanda difüzyon kısıtlılığı izlenmişken, ASL perfüzyon MRG'de 70 alanda hipoperfüzyon saptandı (Tablo 1).

Tartışma: Perfüzyon MRG, doku kanlanmasının gösterilmesine dayanır. MR anjiografiden farklı olarak damar sistemi yerine kılcal düzeydeki doku kanlanması gösterilir. Perfüzyon MRG günümüzde nöroradyolojide başta inme ve neoplazi görüntülemesi olmak üzere birçok hastalıkta sıklıkla rutinde kullanılan önemli bir görüntüleme yöntemidir. Temelde kontrast madde kullanılarak ve kontrastsız gerçekleştirilebilir. Paramanyetik kontrast madde kullanılarak yapılan perfüzyon çalışmaları 1,5 ve üzeri Tesla cihazlarda uygulanmakta

olup yüksek doz ve bolus tarzında uygulanan kontrast maddenin beyin dolaşımından ilk geçişte oluşturduğu sinyal farklılıklarının gösterilmesi esasına dayanır. Bu yöntemin kontrast madde gerektirmesi en önemli dezavantajı olsa da bu görüntüleme yöntemi ile hem kantitatif hem de kalitatif sonuçlar elde edilebilmektedir. ASL, serebral kan akımını değerlendirmek için kullanılabilen MRG perfüzyon tekniğidir. Kandaki protonlar manyetik olarak işaretlenir ve dokuda görüntülenerek serebral kan akımı haritalamaları elde edilir. Hem doku metabolik aktivitesi hem de perfüzyon hakkında fikir verir. ASL yöntemi ise tamamen noninvaziv bir görüntüleme yöntemi olup kontrast madde gerektirmediğinden tekrar edilebilir. Özellikle uzun dönem takip gerektiren kemoterapi ve radyoterapi tedavisi alan hastalarda bu yöntemin kullanılması beyinde kontrast madde birikiminin önüne geçilmesi açısından daha uygun bir yöntemdir. Günümüzde ASL görüntülemenin perfüzyon MRG yöntemine önemli bir alternatif olduğu farklı çalışmalarda vurgulanmaktadır. Özellikle kontrast madde verilmesinin kontraendike olduğu hastalarda ve kemoterapi nedeni ile incelen damarlarda uygun vasküler giriş sağlanamayan hastalarda ASL görüntüleme kullanılmaktadır. Arisawa ve ark. yapmış oldukları bir çalışmada glial tümörleri hem perfüzyon MRG hem de ASL yöntemleri ile birlikte değerlendirmiştir ve bu iki yöntem arasında anlamlı istatiksel farklılık saptamamışlardır. Jarnum ve ark. yapmış oldukları diğer bir çalışmada ise glial tümörlerin değerlendirilmesinde kullandıkları visual score yöntemi ile hem ASL hem de perfüzyon MRG ile benzer sonuçlar elde etmiş istatiksel olarak farklılık saptamamışlardır. Morana ve ark. yapmış oldukları bir diğer çalışmada ise pediatrik astrositik tümörlerin gradelemesinde perfüzyon MRG ve ASL yöntemlerinin güçlü korelasyon gösterdiğini ve pediatrik hastalarda güvenle kullanılabileceğini vurgulamışlardır. Karbonmonoksit (CO) zehirlenmesi dünya çapında en yaygın görülen zehirlenmedir. CO'nın hemoglobine afinitesi oksijenden çok daha fazladır ve karboksihemoglobin formasyonu kanın dokulara oksijen taşıma kapasitesinde azalmaya, dokuda hipoksiye ve etkilenen dokuda erken dönemde perfüzyon değişikliklerine neden olur. Bu literatür bilgileri eşliğinde CO intoksikasyonu ile gelen hastalarda perfüzyon değişikliklerini göstermek için kontrast kullanılmadan perfüzyon değişikliklerinin izlenebildiği ASL perfüzyon MRG tekniğinin de kullanılabileceğini düşünüyoruz. CO intoksikasyonu ile gelen hasta grubunda rutinde en sık kullanılan tetkik diffüzyon MRG'dir. Biz bu çalışmada hem difüzyon MRG hem de ASL pefüzyon MRG ile beyin parankimini değerlendirdik. Difüzyon MRG perfüzyon değişikliklerinden ziyade iskemiyi göstermektedir, beyin parankiminde hipoperfüzyon var ise iskemi olmadığından difüzyon MRG tamamen normal olabilir ki bir çok hastada normal difüzyon MRG bulguları saptadık. ASL perfüzyon ve diffüzyon MRG yöntemlerini karşılaştırdığımız bu çalışmada ASL pefüzyon MRG tekniği CO intoksikasyonu ile gelen hastalarda beyinde oluşabilecek perfüzyon değişikliklerini göstermede kullanıldığında ek bilgiler verebileceğini bulduk. Diffüzyon MRG'de normal bulguların izlendiği birçok hastada perfüzyon değişikliklerinin olabileceğini izledik. Literatürde birçok çalışmada tecnesyum 99m hexamethylprophylene amine oxime (HMPAO) kullanılarak yapılan beyin single foton beyin emisyon bilgisayarlı tomografi (SPECT) incelemesinde CO intoksikasyonununda perfüzyon değişiklikleri gösterilmiştir. Biz bu çalışmada CO intoksikasyonu ile başvuran hasta grubunda kontrast madde kullanımına gerek kalmadan ASL perfüzyon MRG'nin kullanılabileceğini oldukça geniş bir hasta popülasyonuna bakarak saptadık. ASL perfüzyon MRG ile normalde difüzyon MRG'de kısıtlılık saptanmayan alanlarda perfüzyon değişikliklerinin olabileceğini gösterdik. Difüzyon MRG'de 11 alanda difüzyon kısıtlılığı izlenmişken, ASL perfüzyon MRG'de ise 70 alanda hipoperfüzyon saptandı. Bu bulgu ASL perfüzyon MRG'nin bu hasta grubunda rutinde kullanılması gerektiğini desteklemektedir.

Bu çalışmanın bazı kısıtlılıkları mevcuttur. ASL perfüzyon incelemede kontrastlı perfüzyonda olduğu gibi sayısal ölçümler yapılamamaktadır veya bunun için özel yazılımlara ihtiyaç vardır. ASL perfüzyon inceleme görüntü rezolüsyonu düşüktür ve haraket artefaktına oldukça duyarlıdır. İnceleme 1.5 Tesla MR cihazı kullanıldı, 3 Tesla cihaz kullanılarak yapılsaydı görüntü çözünürlüğü daha iyi olurdu. ASL perfüzyon MRG incelemesinin bir diğer dezavantajı tetkik süresinin uzun olmasıdır.

Sonuç: ASL pefüzyon MRG tekniği CO intoksikasyonu ile gelen hastalarda beyinde oluşabilecek perfüzyon değişikliklerini göstermede kullanıldığında ek bilgiler verebilir. Özellikle erken serebral etkilenmeyi değerlendirmede difüzyon MRG'ye göre üstündür. ASL görüntüleme tekniği tamamen noninvaziv bir radyolojik görüntüleme yöntemi olup perfüzyon MRG yöntemine önemli bir alternatiftir ve literatürde kontrastlı perfüzyon MRG'nin yerine kullanılabileceğini belirten birçok çalışma mevcuttur. Sonuç olarak mevcut literatür bilgileri ve çalışmamızın bulguları eşliğinde CO intoksikasyonu ile gelen hastalarda da rutin olarak difüzyon MRG ile birlikte veya difüzyon MRG yerine ASL perfüzyon MRG'nin kullanılabileceğini düşünmekteyiz.

Anahtar kelimeler: ASL perfüzyon, Difüzyon MRG, Karbonmonoksit intoksikasyonu.

Kaynaklar

1-Omaye ST. Metabolic modulation of carbon monoxide toxicity. Toxicology 2002;180:139–150.
2-O'donnell P, Buxton PJ, Pitkin A, Jarvis LJ. The magnetic resonance imaging appearances of the brain in acute carbon monoxide poisoning. Clinical Radiology 2000;55:273–280.
3-Raub JA, Mathieu-Nolf M, Hampson NB, Thom SR. Carbon monoxide poisoning—a public health perspective. Toxicology 2000;145:1–14.
4-Detre JA, Zhang W, Roberts DA, Silva AC, Williams DS, Grandis DJ, et al. Tissue specific perfusion imaging using arterial spin labeling. NMR in Biomedicine 1994;7:75–82.
5-Van Laar PJ, Van der Grond J, Hendrikse J. Brain perfusion territory imaging: methods and clinical applications of selective arterial spin-labeling MR imaging. Radiology 2008;246: 354—64.
6-Raoult H, Gauvrit JY, Petr J, Bannier E, Le Rumeur E, Barillot C, et al. Innovations in functional MR imaging of the brain: arterial spin labeling and diffusion. J Radiol 2011;92:878—88.
7-J.-C. Ferréa, E. Bannier, H. Raoult, G. Mineur, B. Carsin-Nicol, J.-Y. Gauvrit. Arterial spin labeling (ASL) perfusion: Techniques and clinical use. Diagnostic and Interventional Imaging (2013) 94, 1211—1223 8-Pullock JM, Tan H, Kraft RA et al. Arterial Spin Labeled MRI Perfusion Imaging: Clinical Applications.Magn Reson Imaging Clin N Am.2009 May; 17(2):315-338
8- Griffith B, Jain R. Perfusion imaging in neuro-oncology: Basic techniques and clinical applications. Radiol Clin North Am 2015;53:497-511
9- Rossi A, Gandolfo C, Morana G, Severino M, Garre ML, Cama A. New mr sequences (diffusion, perfusion, spectroscopy) in brain tumours. Pediatr Radiol 2010;40:999-1009
10- Morana G, Tortora D, Stagliano S, Nozza P, Mascelli S, Severino M et al. Pediatric astrocytic tumor grading: Comparison between arterial spin labeling and dynamic susceptibility contrast mri perfusion. Neuroradiology 2018;60:437-446
11- Arisawa A, Watanabe Y, Tanaka H, Takahashi H, Matsuo C, Fujiwara T et al. Comparative study of pulsed-continuous arterial spin labeling and dynamic susceptibility contrast imaging by histogram analysis in evaluation of glial tumors. Neuroradiology 2018;60:599-608
12- Jarnum H, Steffensen EG, Knutsson L, Frund ET, Simonsen CW, Lundbye-Christensen S et al. Perfusion mri of brain tumours: A comparative study of pseudo-continuous arterial spin labelling and dynamic susceptibility contrast imaging. Neuroradiology 2010;52:307-317

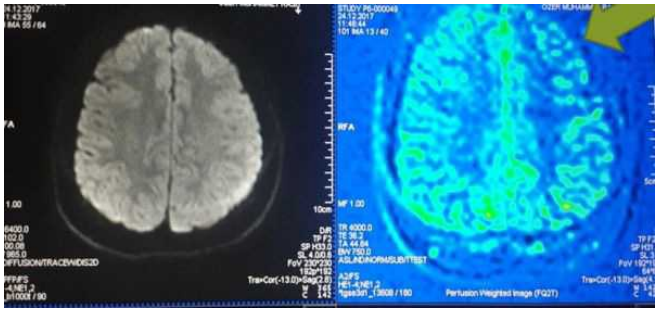

Resim 1. Difüzyon MRG'si normal olan 22 yaşındaki bayan hastanın ASL perfüzyon MRG incelemsinde sol frontal lobta hipoperfüzyon izlenmekte.

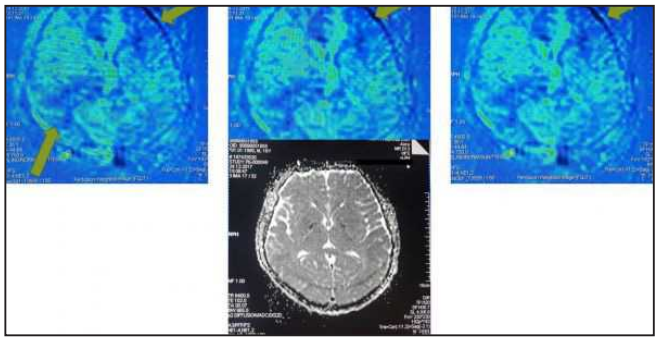

Resim 2. Difüzyon MRG'si normal olan 18 yaşındaki erkek hastanın ASL perfüzyon MRG incelemsindekortikal hipoperfüze alanlar izlenmekte.

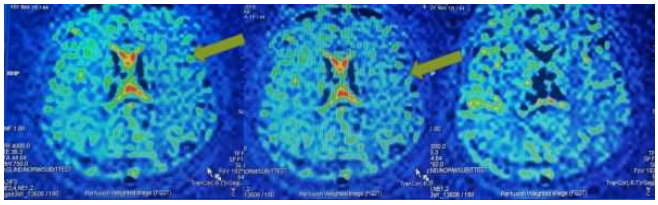

Resim 3. 55 yaşındaki bayan hastanın ASL perfüzyon MRG incelemsinde sol frontal ve parietal lobta hipoperfüzyon izlenmekte.

Tablo 1. Difüzyon MRG ve ASL Perfüzyon MRG Bulguları

	Difüzyon MRG'de kısıtlılık	ASL perfüzyonda hipoperfüzyon
Bazal ganglion	3	24
Beyaz cevher	2	13
Korteks	3	26
Serebellum	3	7

Nöroradyoloji

SS-149

KRONİK BÖBREK HASTALARINDA BEYAZ CEVHER HİPERİNTENSİTELERİNİN VE BEYİN VOLÜM DEĞERLERİNİN OTOMATİZE SİSTEMLE İNCELENMESİ VE HASTALIK EVRESİ İLE İLİŞKİNİN DERİN SİNİR AĞLARI-KARAR AĞAÇLARI TEMELLİ SANAL ZEKA ALGORİTMALARI ARAŞTIRILMASI

Emin Demirel, Rabia Yolalan, Çiğdem Özer Gökaslan, Furkan Kaya

Afyonkarahisar Sağlık Bilimleri Üniversitesi Tıp Fakültesi Radyoloji AD

Giriş ve Amaç: Kronik böbrek hastalığı(KBH) toplumun yaklaşık %15 ini etkileyen 21. yüzyılın global sağlık sorunlarından başta gelenlerinden biridir(1).Böbrek hasarı hafif olsa dahi santral sinir sistemi(S.S.S) etkilenebilmektedir. Neden olarak aterosklerozu tetiklediği öne sürülmektedir.Serebrovasküler olaylar KBH'larda en sık ölüm nedeni olarak bildirilmiştir (2).Artan inovasyon sayesinde hastaların erken dönemde bile kantitatif değerlendirilme kolaylaşmış olup biz çalışmamızda kullandığımız otomatize web tabanlı sistemlerle beyaz cevher değişiklikleri ve bölgesel beyin volümlerinin hastanın KBH evresi ile ilişkisini araştırmayı amaçladık.

Gereç ve Yöntem: Ocak 2015-Kasım 2018 tarihleri arasında nefroloji polikliniğine başvurmuş 612 hastadan görüntü kalitesi yeterli primer intrakraniyal patolojisi bulunmayan 88 kronik böbrek hastasının konvansiyonel T1 ve FLAIR dicom görüntüleri önhazırlık işlemleri sonrasında lesionBrain ve volBrain(İspanya-LaBRI, CNRS,Fransa) isimli web tabanlı otomatik pipeline segmentasyon temelli volumetrik sistem ile değerlendirildi.(Resim1-5).NKF/DOQI rehberine göre 6 evreye ayrıldı.Beyaz cevher,gri cevher,BOS,beyin sapı,talamus,kaudat nukleus,globus pallidus,hipokampus,amigdala,nukleus akumbens hacimleri ölçüldü.Total-periventriküler-derin beyaz cevher hiperintensite sayısı,hacmi,ve yükü not edildi.Verilerin analizi SPSS v.25 ve WEKA 3.8 ile yapıldı.İstatistiksel anlamlılık için $p < 0.05$ kabul edildi.Verilerin normal dağılım analizi Kolmogorov-Smirnov testi ile yapıldı.Normal dağılımda olmayan KBH evrelerine göre değerlendirme Kruskar-Wallis testi ile yapıldı.GFR verilerine göre Sperman korelasyon analizi yapıldı.Makine öğrenmesinde karar ağacı,destek vektör makinaları ve nöral ağlar kullanıldı(Resim8,9).

Bulgular: 46 erkek,42 kadın 88 hastanın ortalama yaşı 70.11(45-88,8.87),ortalama GFR 73,87(15-102,21,44) bulundu. GFR ile yapılan Spearman korelasyon testinde beyin sapı, serebellum hacim yüzdesi ve derin,periventriküler beyaz cevher lezyon yükünde anlamlı korelasyon izlendi(Resim 6).En güçlü korelasyon ilişkisi beyin sapı hacim yüzdesi ile bulundu(-0.548).Amigdala ve hipokampus hacim yüzdelerinde zayıf negatif korelasyon saptandı. KBH evreleri arasında beyin sapı,serebellum,derin ve periventriküler beyaz cevher lezyonları hacim yüzdesi ve yükünde anlamlı fark izlendi(Resim 7).Karar ağacı modellemesinde hastalar evre 3b ve daha ileri evreli hastarı öngörmede derin beyaz cevher lezyonlarının oldukça önemli olduğu bulundu ve derin nöral ağlar yüzde 88 başarı ile ileri evre hastalığı ayırt edebildi.

Tartışma ve Sonuç: KBH olan hastalarda üreminin neden olduğu nörolojik fonksiyon bozukluğuna sık rastlanır,hastalardaki morbidite ve mortalitenin önemli bir sebebidir.Vücuttaki neredeyse her organ veya sistem değişen derecelerde KBH'dan etkilenir.GFR 35 ml/dakikanın altına inmedikçe hastalar semptomsuz olabilir.Vasküler hasara yol açan faktörler KBH gelişimini arttırdığı gibi KBH'da vasküler hasarının oluşumunu kolaylaştırmaktadır. KBH'nin yarattığı sistemik vasküler hasar ve oksidatif stres nöroinflamasyona neden olup S.S.S tutulum riskini arttırmaktadır(2).

Birbiriyle birleşen veya derin beyaz cevhere uzanım gösteren periventriküler hiperintensitelerde ve yaygın derin beyaz cevher lezyonlarında en çok öne sürülen durum vasküler yetmezlik sonucu ortaya çıkan iskemik değişikliklerdir (3). Bu da bulgularımızda olduğu gibi artan evrelerde KBH'da ve GFR değerleri ile beyaz cevher hiperintentensiteleri arasındaki ilişkiyi anlamada bize yardımcıdır.

KBH evre 3B ve daha ileri evrelerde otonomik disfonksiyon ve serebellar bozukluklarla ilişkilidir(4). Serebellum ve beyin sapı hacim yüzdesindeki negatif korelasyon bunu açıklamaya yardımcıdır.Biz de hastalarımızı evre 3B ve daha ileri evre hastalarla düşük evredeki hastaları 2 gruba ayırıdığımızda daha yüksek korelasyon kat sayısı elde ettik.Ayrıca derin beyaz cevher hiperintensiteleri de yapılan karar ağacı modellemesinde ileri evre hastalıkla ilişkili bulundu.

Sonuç olarak tüm bulgularımızı birlikte değerlendirdiğimizde patogenezde etkili olan toksisite ve vaskülopati değişen derecelerde S.S.S etkilemektedir ve bu sürece beyin sapı,serebellum ve derin beyaz cevherin daha duyarlı olduğunu düşünmekteyiz.Çok daha geniş populasyonlarla yapılacak çalışmalar çok daha fazla bilgi verecektir. Böylelikle KBH'da S.S.S. fonksiyonlarını değerlendirmede,takip ve kişiye tedaviyi yönlendirmede daha klinik bulgular tam oluşmadan bile oldukça yararlı bilgiler sunacaktır.

Anahtar kelimeler: KBH,volBrain,beyaz cevher hiperintensiteleri,Sanal Zeka,Nöral Ağ,Makine Öğrenmesi,ANN,AI

Kaynaklar

1.Plantinga LC, et al. Patient awareness of chronic kidney disease. Trends and Predictors Arch Intern Med 2008; 168: 2268-75.
2.Ria Arnold,et al. Neurological complications in chronic kidney disease.JRSM Cardiovasc Dis. 2016 Jan-Dec; 5: 2048004016677687.
3.Takahashi W,et al. Relationship between chronic kidney disease and white matter hyperintensities on magnetic resonance imaging.
4.Chou Y-H, Tsai T-J, Autonomic dysfunction in chronic kidney disease: An old problem in a new era,Journal of the Formosan Medical Association (2016)

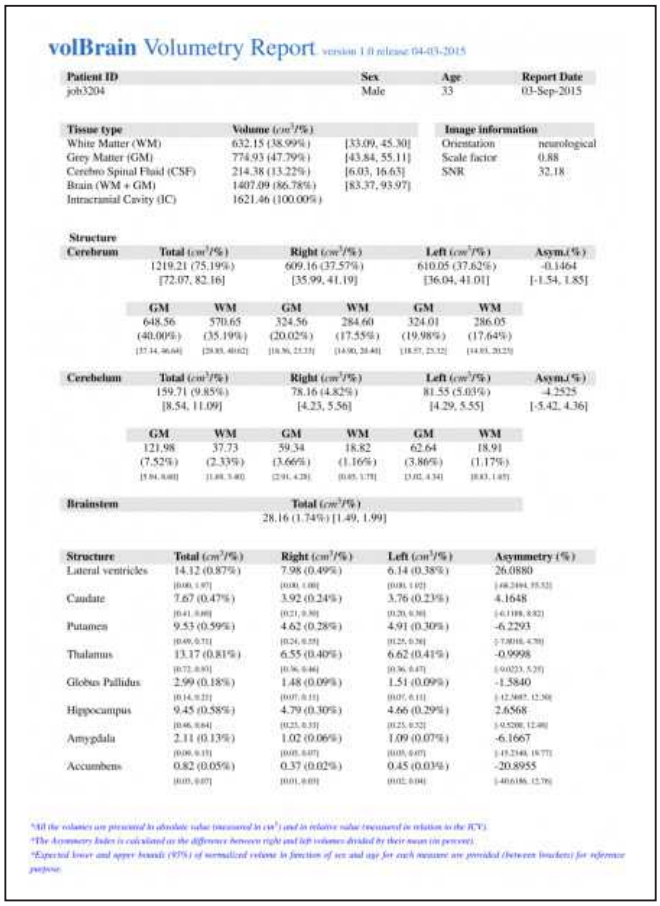

volBrain Volumetry Report version 1.0 release 04-03-2015

Patient ID	Sex	Age	Report Date
job3204	Male	33	03-Sep-2015

Tissue type	Volume (cm^3/%)		Image information	
White Matter (WM)	632.15 (38.99%)	[33.09, 45.30]	Orientation	neurological
Grey Matter (GM)	774.93 (47.79%)	[43.84, 55.11]	Scale factor	0.88
Cerebro Spinal Fluid (CSF)	214.38 (13.22%)	[6.03, 16.63]	SNR	32.18
Brain (WM + GM)	1407.09 (86.78%)	[83.37, 93.97]		
Intracranial Cavity (IC)	1621.46 (100.00%)			

Structure

Cerebrum	Total (cm^3/%)	Right (cm^3/%)	Left (cm^3/%)	Asym.(%)
	1219.21 (75.19%) [72.07, 82.16]	609.16 (37.57%) [35.99, 41.19]	610.05 (37.62%) [36.04, 41.01]	-0.1464 [-1.54, 1.85]

GM	WM	GM	WM	GM	WM
648.56 (40.00%)	570.65 (35.19%)	324.56 (20.02%)	284.60 (17.55%)	324.01 (19.98%)	286.05 (17.64%)

Cerebellum	Total (cm^3/%)	Right (cm^3/%)	Left (cm^3/%)	Asym.(%)
	159.71 (9.85%) [8.54, 11.09]	78.16 (4.82%) [4.23, 5.56]	81.55 (5.03%) [4.29, 5.55]	-4.2525 [-5.42, 4.36]

GM	WM	GM	WM	GM	WM
121.98 (7.52%)	37.73 (2.33%)	59.34 (3.66%)	18.82 (1.16%)	62.64 (3.86%)	18.91 (1.17%)

Brainstem	Total (cm^3/%)
	28.16 (1.74%) [1.49, 1.99]

Structure	Total (cm^3/%)	Right (cm^3/%)	Left (cm^3/%)	Asymmetry (%)
Lateral ventricles	14.12 (0.87%)	7.98 (0.49%)	6.14 (0.38%)	26.0880
Caudate	7.67 (0.47%)	3.92 (0.24%)	3.76 (0.23%)	4.1648
Putamen	9.53 (0.59%)	4.62 (0.28%)	4.91 (0.30%)	-6.2293
Thalamus	13.17 (0.81%)	6.55 (0.40%)	6.62 (0.41%)	-0.9998
Globus Pallidus	2.99 (0.18%)	1.48 (0.09%)	1.51 (0.09%)	-1.5840
Hippocampus	9.45 (0.58%)	4.79 (0.30%)	4.66 (0.29%)	2.6568
Amygdala	2.11 (0.13%)	1.02 (0.06%)	1.09 (0.07%)	-6.1667
Accumbens	0.82 (0.05%)	0.37 (0.02%)	0.45 (0.03%)	-20.8955

*All the volumes are presented in absolute value (measured in cm^3) and in relative value (measured in relation to the ICV).
*The Asymmetry Index is calculated as the difference between right and left volumes divided by their mean (in percent).
*Expected lower and upper bounds (95%) of normalized volume in function of sex and age for each measure are provided (between brackets) for reference purpose.

Resim 1. volBrain rapor örneği

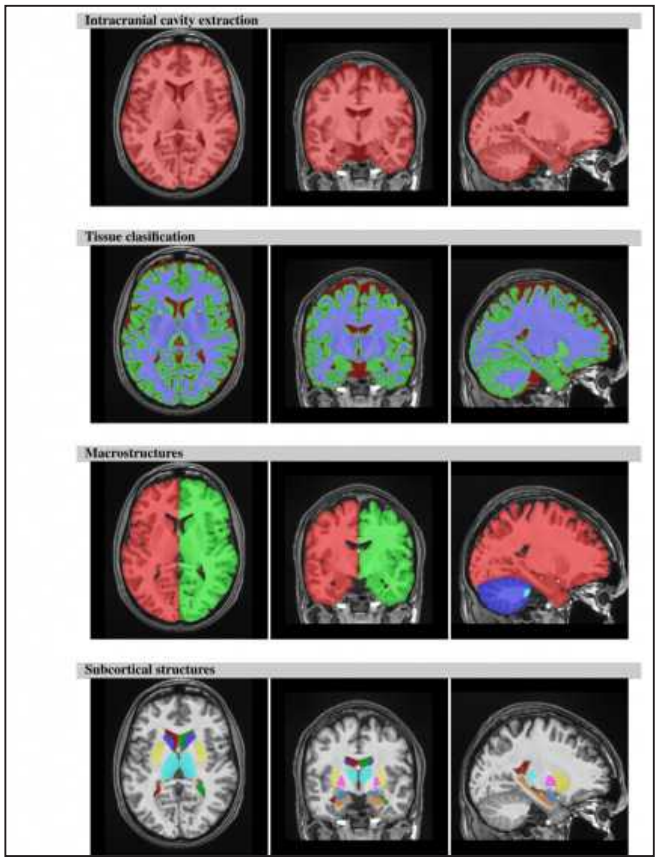

Resim 2. volBrain segmentasyon aşamaları

Resim 3. Kendi hasta örneklerimiz

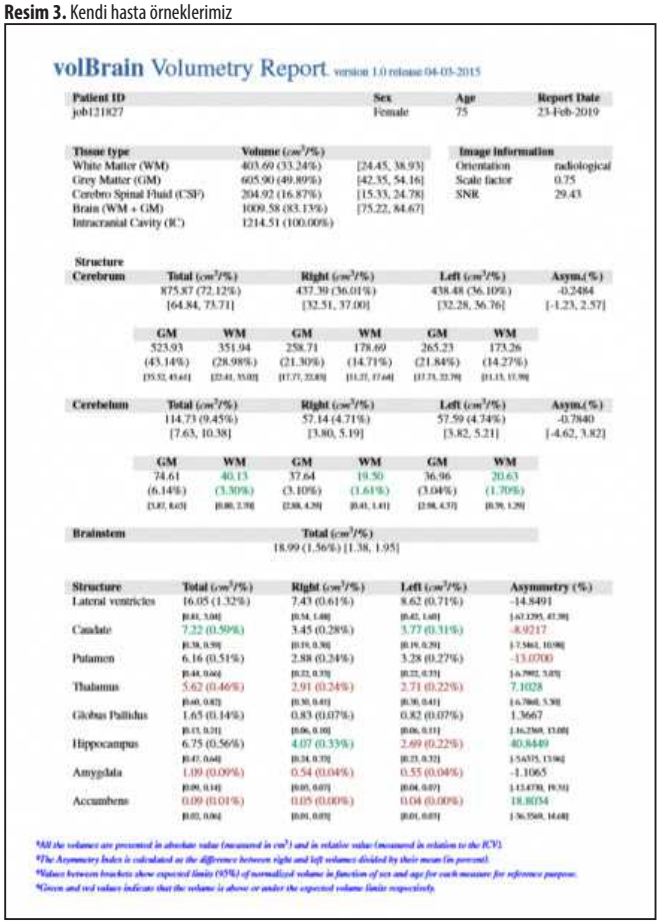

volBrain Volumetry Report version 1.0 release 04-03-2015

Patient ID	Sex	Age	Report Date
job121827	Female	75	23-Feb-2019

Tissue type	Volume (cm^3/%)		Image information	
White Matter (WM)	403.69 (33.24%)	[24.45, 38.93]	Orientation	radiological
Grey Matter (GM)	605.90 (49.89%)	[42.35, 54.16]	Scale factor	0.75
Cerebro Spinal Fluid (CSF)	204.92 (16.87%)	[15.33, 24.78]	SNR	29.43
Brain (WM + GM)	1009.58 (83.13%)	[75.22, 84.67]		
Intracranial Cavity (IC)	1214.51 (100.00%)			

Structure

Cerebrum	Total (cm^3/%)	Right (cm^3/%)	Left (cm^3/%)	Asym.(%)
	875.87 (72.12%) [64.84, 73.71]	437.39 (36.01%) [32.51, 37.00]	438.48 (36.10%) [32.28, 36.76]	-0.2484 [-1.23, 2.57]

GM	WM	GM	WM	GM	WM
523.93 (43.14%)	351.94 (28.98%)	258.71 (21.30%)	178.69 (14.71%)	265.23 (21.84%)	173.26 (14.27%)

Cerebellum	Total (cm^3/%)	Right (cm^3/%)	Left (cm^3/%)	Asym.(%)
	114.73 (9.45%) [7.63, 10.38]	57.14 (4.71%) [3.80, 5.19]	57.59 (4.74%) [3.82, 5.21]	-0.7840 [-4.62, 3.82]

GM	WM	GM	WM	GM	WM
74.61 (6.14%)	40.13 (3.30%)	37.64 (3.10%)	19.50 (1.61%)	36.96 (3.04%)	20.63 (1.70%)

Brainstem	Total (cm^3/%)
	18.99 (1.56%) [1.38, 1.95]

Structure	Total (cm^3/%)	Right (cm^3/%)	Left (cm^3/%)	Asymmetry (%)
Lateral ventricles	16.05 (1.32%)	7.43 (0.61%)	8.62 (0.71%)	-14.8491
Caudate	7.22 (0.59%)	3.45 (0.28%)	3.77 (0.31%)	-8.9217
Putamen	6.16 (0.51%)	2.88 (0.24%)	3.28 (0.27%)	-13.0780
Thalamus	5.62 (0.46%)	2.91 (0.24%)	2.71 (0.22%)	7.1028
Globus Pallidus	1.65 (0.14%)	0.83 (0.07%)	0.82 (0.07%)	1.3667
Hippocampus	6.75 (0.56%)	4.07 (0.33%)	2.69 (0.22%)	40.8449
Amygdala	1.09 (0.09%)	0.54 (0.04%)	0.55 (0.04%)	-1.1065
Accumbens	0.09 (0.01%)	0.05 (0.00%)	0.04 (0.00%)	18.8034

*All the volumes are presented in absolute value (measured in cm^3) and in relative value (measured in relation to the ICV).
*The Asymmetry Index is calculated as the difference between right and left volumes divided by their mean (in percent).
*Values between brackets show expected limits (95%) of normalized volume in function of sex and age for each measure for reference purpose.
*Green and red values indicate that the volume is above or under the expected volume limits respectively.

Resim 4. Kendi hasta örneklerimiz

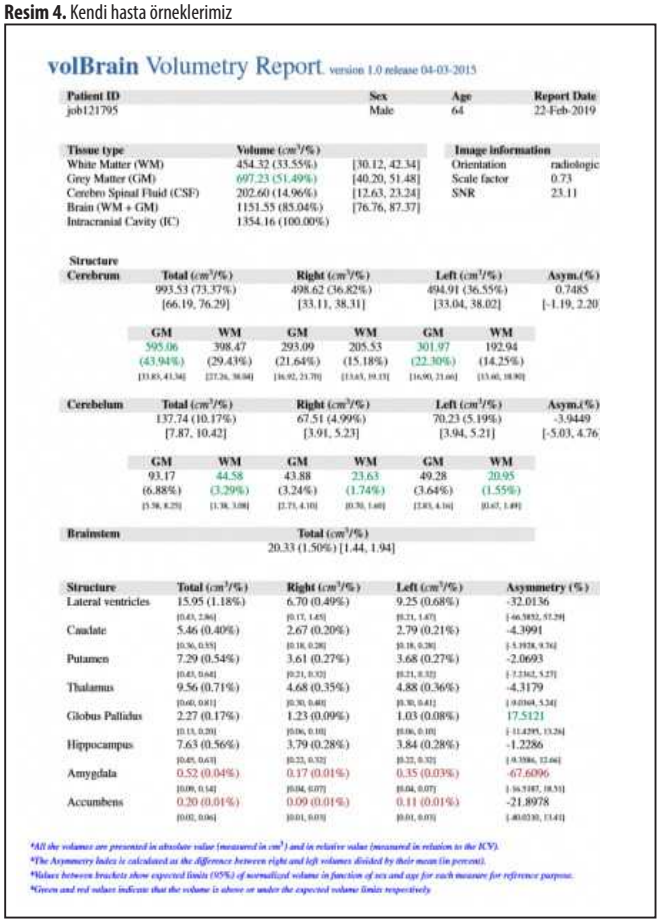

volBrain Volumetry Report version 1.0 release 04-03-2015

Patient ID	Sex	Age	Report Date
job121795	Male	64	22-Feb-2019

Tissue type	Volume (cm^3/%)		Image information	
White Matter (WM)	454.32 (33.55%)	[30.12, 42.34]	Orientation	radiologic
Grey Matter (GM)	697.23 (51.49%)	[40.20, 51.48]	Scale factor	0.73
Cerebro Spinal Fluid (CSF)	202.60 (14.96%)	[12.63, 23.24]	SNR	23.11
Brain (WM + GM)	1151.55 (85.04%)	[76.76, 87.37]		
Intracranial Cavity (IC)	1354.16 (100.00%)			

Structure

Cerebrum	Total (cm^3/%)	Right (cm^3/%)	Left (cm^3/%)	Asym.(%)
	993.53 (73.37%) [66.19, 76.29]	498.62 (36.82%) [33.11, 38.31]	494.91 (36.55%) [33.04, 38.02]	0.7485 [-1.19, 2.20]

GM	WM	GM	WM	GM	WM
595.06 (43.94%)	398.47 (29.43%)	293.09 (21.64%)	205.53 (15.18%)	301.97 (22.30%)	192.94 (14.25%)

Cerebellum	Total (cm^3/%)	Right (cm^3/%)	Left (cm^3/%)	Asym.(%)
	137.74 (10.17%) [7.87, 10.42]	67.51 (4.99%) [3.91, 5.23]	70.23 (5.19%) [3.94, 5.21]	-3.9449 [-5.03, 4.76]

GM	WM	GM	WM	GM	WM
93.17 (6.88%)	44.58 (3.29%)	43.88 (3.24%)	23.63 (1.74%)	49.28 (3.64%)	20.95 (1.55%)

Brainstem	Total (cm^3/%)
	20.33 (1.50%) [1.44, 1.94]

Structure	Total (cm^3/%)	Right (cm^3/%)	Left (cm^3/%)	Asymmetry (%)
Lateral ventricles	15.95 (1.18%)	6.70 (0.49%)	9.25 (0.68%)	-32.0136
Caudate	5.46 (0.40%)	2.67 (0.20%)	2.79 (0.21%)	-4.3991
Putamen	7.29 (0.54%)	3.61 (0.27%)	3.68 (0.27%)	-2.0693
Thalamus	9.56 (0.71%)	4.68 (0.35%)	4.88 (0.36%)	-4.3179
Globus Pallidus	2.27 (0.17%)	1.23 (0.09%)	1.03 (0.08%)	17.5121
Hippocampus	7.63 (0.56%)	3.79 (0.28%)	3.84 (0.28%)	-1.2286
Amygdala	0.52 (0.04%)	0.17 (0.01%)	0.35 (0.03%)	-67.6096
Accumbens	0.20 (0.01%)	0.09 (0.01%)	0.11 (0.01%)	-21.8978

*All the volumes are presented in absolute value (measured in cm^3) and in relative value (measured in relation to the ICV).
*The Asymmetry Index is calculated as the difference between right and left volumes divided by their mean (in percent).
*Values between brackets show expected limits (95%) of normalized volume in function of sex and age for each measure for reference purpose.
*Green and red values indicate that the volume is above or under the expected volume limits respectively.

Resim 5. Kendi hasta örneklerimiz

lesionBrain Report version 1.0 release 08-03-2017

Patient ID	Sex	Age	Report Date
job119510	Male	73	03-Feb-2019

Image Information

Orientation	neurological
Scale factor	0.82
SNR	15.13

Tissue volumes	Absolute (cm^3)	Normalized (%)
Total intracranial volume	1406.95	100
White matter (including lesions)	577.59	41.05 [27.79 - 40.07]
Grey matter	508.19	36.12 [39.70 - 51.03]
Cerebrospinal fluid	321.17	22.83 [15.38 - 26.04]

Tissue expected volumes

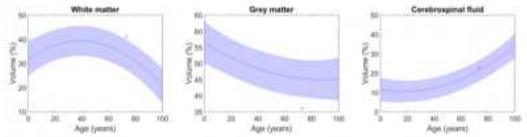

Lesion	Count	Absolute vol. (cm^3)	Normalized vol. (%)	Lesion burden
Total	10	33.2670	2.36	5.76
Periventricular	3	32.9759	2.34	5.71
Juxtacortical	5	0.1946	0.01	0.03
Deep white	2	0.0965	0.01	0.02
Infratentorial	0	0.0000	0.00	0.00

Periventricular	Absolute vol. (cm^3)	Normalized vol. (%)	Position (MNI coord.)
Lesion 1	17.3172	1.2308	(97, 117, 101)
Lesion 2	15.6285	1.1108	(96, 65, 101)
Lesion 3	0.0303	0.0022	(87, 134, 65)

Juxtacortical	Absolute vol. (cm^3)	Normalized vol. (%)	Position (MNI coord.)
Lesion 1	0.0908	0.0065	(136, 58, 101)
Lesion 2	0.0499	0.0035	(138, 125, 101)
Lesion 3	0.0221	0.0016	(114, 52, 117)
Lesion 4	0.0172	0.0012	(62, 59, 70)
Lesion 5	0.0147	0.0010	(53, 71, 72)

Resim 6. GFR'ye göre yapılan spearman korelasyon testi



Resim 7. Evreler arası beyin sapı hacim yüzdesinin box-plot grafiği

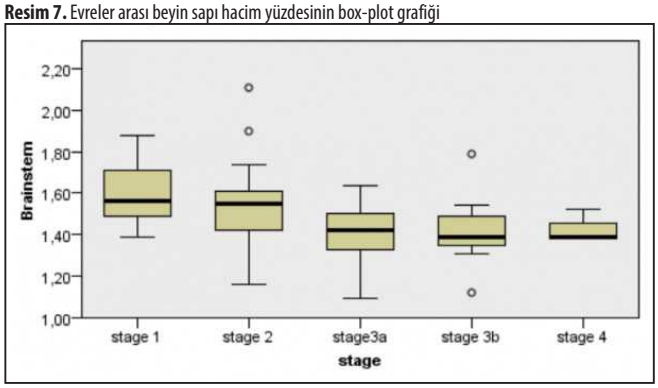

Resim 8. Veri madenciliğiyle oluşturulmuş ileri evre hastaları ilişkili karar ağacı

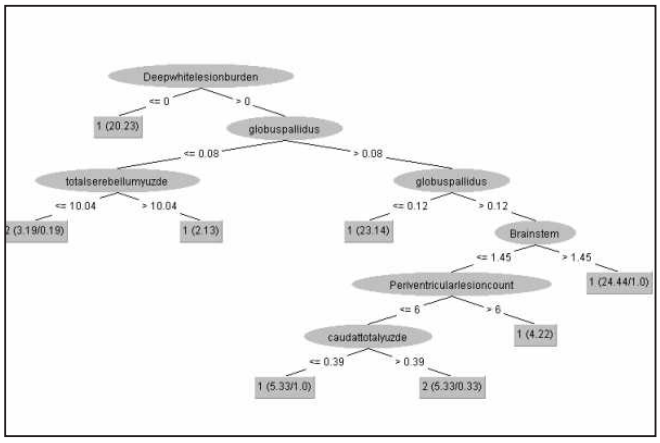

Resim 9. Derin nöral ağ modeli

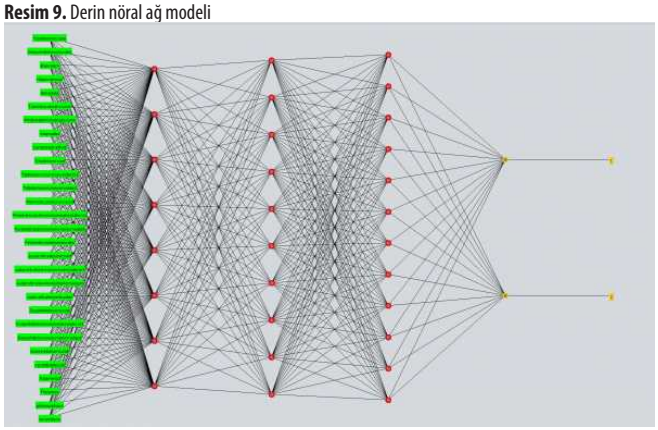

Meme Radyolojisi

SS-150

PURE DUKTAL KARSİNOMA INSİTULU OLGULARDA MAMOGRAFİK BULGULARLA MOLEKÜLER ÖZELLİKLER ARASINDAKİ İLİŞKİ

Muhammet Göktaş[1], Nazmi Kurt[1], Savaş Hereklioğlu[1], Uğur Gülsaran[1], Ezgi Genç Erdoğan [2], Ebru Taştekin[2], Derya Karabulut[1], Nermin Tunçbilek[1]

[1]Trakya Üniversitesi Tıp Fakültesi Radyoloji AD
[2]Trakya Üniversitesi Tıp Fakültesi Patoloji AD

Giriş ve Amaç: Duktal karsinoma in situ (DKİS) memenin non-invaziv bir tümörüdür. %70 postmenapozal kadınlarda ve ortalama 50 yaş civarında görülür. Mamografinin sık kullanılmadığı dönemlerde memede kitle, meme başı akıntısı veya Paget hastalığı şeklinde tespit edilebilirken, hastaların çoğunda benign biyopsi örneklerinde tesadüfen rastlanırdı [1] Tarama mamografisinin yaygın kullanılması ile son yıllarda insidansında belirgin artış görülmüştür. Tanıda mamografik değerlendirme temel yaklaşımdır. Mamografide %85-98 olguda mikrokalsifikasyonlar izlenmektedir ve kesin tanı histopatoloji ile konulur [2]. Histopatolojik olarak yapısal özelliklerine göre DKİS; komedo, kribriform, solid, mikropapiller tipler olarak değerlendirilse de, genellikle komedo tip ve non komedo tip olarak adlandırılırlar [3]. Bu çalışmada, kalsifiye-non kalsifiye pure DKIS tanılı olgularda mamografik bulgularla moleküler özellikleri arasındaki ilişkiyi araştırdık.

Gereç ve Yöntem: Histopatolojik olarak pure DKIS tanısı alan 36 olgunun mamografik görüntüleri retrospektif olarak değerlendirildi. Olguların tanı yaşı, mamografik görünümler, kitle ve kalsifikasyonların bulunup bulunmadığı, DKIS nin histopatolojik alt tipi analiz edildi. Tüm olgular BIRADS sözlüğüne göre değerlendirildi. Mamografik bulgulardan kalsifiye ve nonkalsifiye olguların moleküler

özelliklerden ER, PR, Ki67, tümör alt tipleri ve nekroz varlığı arasındaki ilişki istatistiksel olarak değerlendirildi. Istatistiksel analizde tanımlayıcı analizler ve Chi Square test, Korelasyon testleri yapıldı. $p<0.05$ anlamlı kabul edildi.

Bulgular: Olguların ortalama yaşı 52,67 SD (8.23) idi. Mamografide olguların %80.6 sını Tip B ve C meme oluşturuyordu (29/36). MG de kalsifikasyon içermeyen 10 olgunun %50 si yoğun glanduler doku zemininde vizualize edilemedi. Olguların %72.2 si kalsifiye olup %27.8 inde kalsifikasyon saptanmadı (10/36). %44.4'ünde kitle izlenmedi (20/36) (Resim 1-3). Histopatolojik at gruplar tablo 1 de özetlendi. Kalsifiye DCIS olgularda; yüksek grade, yüksek ER ve PR oranı ve nekroz varlığı saptandı. Ancak kalsifiye-nonkalsifiye ER, PR nekroz, Ki67 değerlerinde istatistiksel olarak anlamlı farklılık ve korelasyon saptanmadı ($p>0.05$).

Tartışma ve Sonuç: DKİS insidansı 1980'lerde %2'lerde iken, tarama mamografilerinin özellikle son 10-20 yılda yaygınlaşması ile bugün için tüm meme tümörlerinin %20'sini, mamografik olarak saptanan tüm meme tümörlerinin ise %30'unu oluşturmaktadır [4]. Literatürde nonkalsifiye DCIS ile moleküler özellikler arasında istatistiksel anlamlılık bildiren çalışmalar bulunmaktadır (5). Bu çalışmada kalsifiye –non kalsifiye DCIS patolojik ozellikleri arasında istatistiksel olarak fark ve uyum saptanmamakla kalsifiye DCIS olgularında yüksek grade, yüksek ER ve PR oranı ve nekroz varlığı saptandı. Geniş serilerle moleküler durumun mamografik bulgularla tahmin edilebileceğini düşünmekteyiz.

Anahtar kelimeler: Pure DCIS, Mamografi, ER, PR

Kaynaklar

1. Su X, Lin Q, Cui C, Xu W, Wei Z, Fei J, Li L. Non-calcified ductal carcinoma in situ of the breast: comparison of diagnostic accuracy of digital breast tomosynthesis, digital mammography, and ultrasonography. Breast Cancer. 2017 Jul;24(4):562-570.
2. Turhan AN. Memenin duktal karsinoma insitu hastalığı ve güncel tedavi yaklaşımları. Bakırköy Tıp Dergisi 2009;5(1):1-5
3. Kim JH, Ko ES, Kim DY, Han H, Sohn JH, Choe DH.Noncalcified ductal carcinoma in situ: imaging and histologic findings in 36 tumors. J Ultrasound Med. 2009;28(7):903-10.
4. Di Saverio S, Catena F, Santini D, Ansaloni L, Fogacci T, Mignani S, et al. 259 Patients with DCIS of the breast applying USC/Van Nuys prognostic index: a retrospective review with long term follow up. Breast Cancer Res Treat 2008;109(3):405-16.
5. Mun HS1, Shin HJ, Kim HH, Cha JH, Kim H. Screening-detected calcified and non-calcified ductal carcinoma in situ: differences in the imaging and histopathological features. Clin Radiol. 2013 Jan;68(1):e27-35.



Resim 1. Sol meme CC görüntüde meme iç kadranda mikrokalsifikasyonlar içeren patolojik Pure DKIS tanısı almış nodüler lezyon (ok) ER:%90, PR:%20, Ki-67:%5 pozitif, nekroz:negatif

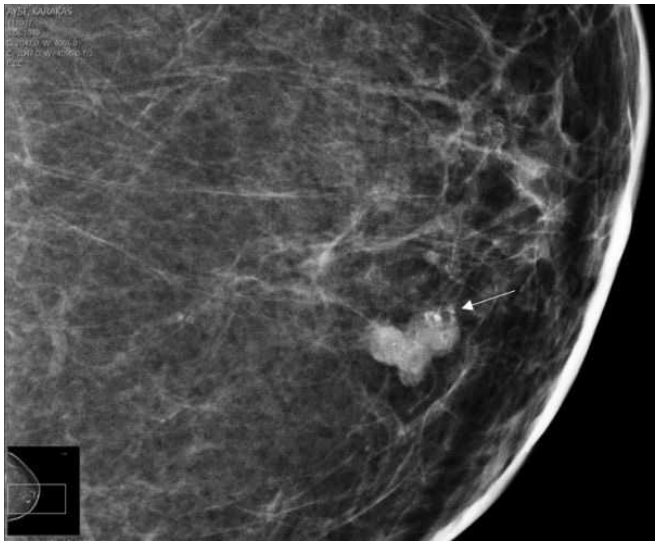

Resim 2. Aynı olgunun magnifiye CC görüntülerinde nodüler lezyon içerisinde mikrokalsifikasyonlar (ok) ER:%90, PR:%20, Ki-67:%5 pozitif, nekroz:negatif

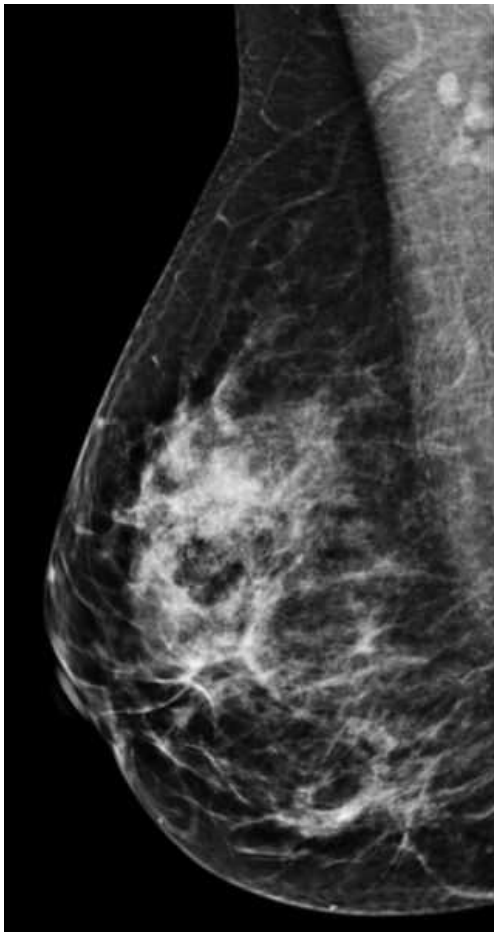

Resim 3. Sağ meme MLO görüntüde sağ meme üst kadranda mikrokalsifikasyon içermeyen patolojik pure DKIS tanısı alan nodüler lezyon ; ER:%80, PR:%20, Ki-67:%5 pozitif, nekroz:pozitif

Tablo 1. Olgularda DKIS alt tipi ve yüzde dağılımı

	SAYI	YÜZDE
Berrak hücre	1	2.8
komedo	9	25.0
komedo ve solid	13	36.1
kribriform	5	13.9
kribriform ve berrak	1	2.8
paget	2	5.6
solid	5	13.9
Total	36	100

Meme Radyolojisi

SS-151

MEME KANSERİ OLGULARINDA AKSİLLER LENF NODU KISA EKSEN-UZUN EKSEN ORANININ KESİM DEĞERİNİN BELİRLENMESİNDE USG VE MRI IN TANISAL DEĞERLERİ

Betül Duran Özel[1], Deniz Özel[2]

[1]Sağlık Bilimleri Üniversitesi Şişli Hamidiye Etfal Suam
[2]Sağlık Bilimleri Üniversitesi Okmeydanı Suam

Giriş ve Amaç: Lenf nodu tutulumu ve tümör büyüklüğü meme kanserinin prognozunda en önemli faktörler olup bireysel tedavi kararları için kritik öneme sahiptir (1,2). Tarihsel olarak, aksiller lenf nodu diseksiyonu, lenf nodu tutulumunun teşhisi için bir referans standart olarak kabul edilmiş, ancak lenfödem, parestezi ve hareket kısıtlaması gibi yan etkiler nedeniyle, birincil evreleme yöntemi olarak sentinel lenf nodu biyopsisi ile yer değiştirmiştir (3,4). Önceki çalışmalarda radyolojik yöntemlerle lenf nodlarında malignite riski ve biyopsi endikasyonunu belirleme kriterleri tanımlanmıştır. Bu kriterler, lenf nodunun uzun ekseninin boyutu, korteks kalınlığı, yağlı hilus varlığı, kısa eksen-uzun eksen oranı ve vaskülaritenin değerlendirilmesini içerir. Ancak, kısa eksen-uzun eksen oranı için kesin olarak belirlenmiş bir kesim değeri yoktur (5,6).

Çalışmamızın amacı, bu parametre için cut-off değerlerini tanımlamak ve lenf nodlarının değerlendirilmesinde sıklıkla kullanılan manyetik rezonans görüntüleme (MRG) ve ultrasonografi (USG) yöntemlerinin tanısal etkinliğini incelemektir.

Gereç ve Yöntem: Çalışma Nisan 2019 da Radyoloji kliniği verileri kullanılarak retrospektif olarak yapıldı. Meme kanseri tanısı alan her olgunun USG ve MRG de aksiller lenf nodu kısa eksen-uzun eksen oranı belirlendi. Biyopsi sonuçları üzerinden kesim değeri hesaplandı.

Kesim değerleri hesaplamasında ROC (Reciever Operator Characteristics Curve) analizi ve Microsoft excel paket program kullanıldı.

Bulgular: Çalışmamıza katılan olgu sayısı 43 kadın 1 erkek olmak üzere 44 idi. Ortalama yaş 51.4; yaş aralığı 27-74 arasında idi. Çalışmaya katılan olguların primer kitle patolojik tanısı ve sentinel lenf nodu biyopsi sonuçları Tablo a da gösterilmiştir.

USG için kesim değeri: 0.59, MRG için kesim değeri: 0.6 olarak belirlendi. Karşılık gelen duyarlılık ve özgüllük değerleri USG için %51.7 ve % 73.3, MRG için % 47 ve % 50 olarak belirlendi. Tanısal doğruluk USG için %59,1 ve MRG için %54,8 olarak hesaplandı (Tablo b)

Tartışma ve Sonuç: Çalışmamızda her iki modalite için birbirine yakın kesim değerleri elde edilmiştir ve bu değer yaklaşık 0.6 dır. Benzer çalışmalarda oval şekilli olmayan ve kısa eksen-uzun eksen oranı 1'e yakın lenfadenopatilerde malignite oranı daha yüksek bulunmuştur. Tanısal etkinlik değerlendirildiğinde bu parametrenin saptanmasında USG nin özgüllük ve duyarlılık, dolayısı ile tanısal doğruluğunun daha yüksek olduğu görülmektedir. USG gerçek zamanlı bir incelemedir ve operatör, transduser manevraları ile en uygun kısa eksen-uzun eksen değerlendirmesi yapma olanağına sahiptir. Ayrıca aksiller lenf nodlarının genellikle yüzeyel yerleşimli olmaları ve bu lokalizasyonda yüksek frekanslı transduserlerle oldukça yüksek kalitede görüntüler elde edilebildiği dikkate alınırsa sonuçlar şaşırtıcı olmamalıdır. Elde ettiğimiz duyarlılık ve özgüllük değerlerinin göreli düşük olması tek radyolojik kriter ile ön tanıya ulaşmanın zorluğunu bir kere daha göstermektedir.

Anahtar kelimeler: Anahtar kelimeler: Meme kanseri, Aksiller lenf nodu, kısa eksen uzun eksen oranı, USG, MRI

Kaynaklar

1. Alvarez, S, Anorbe, E, Alcorte, P, et al. Role of sonography in the diagnosis of axillary lymph node
metastases in breast cancer: a systematic review. Am J Roentgenol. 2006; 186: 1342–8.
2. Antonio, GF, Fraile, M, Gimenez, N, et al. Use of axillary ultrasound, ultrasound-fine needle aspiration biopsy and magnetic resonance imaging in the preoperative triage of breast cancer patients considered for sentinel node biopsy. Ultrasound in Med & Biol. 2011; 37: 16–22
3. Purushotham, AD, Upponi, S, Klevesath, MB,et al. Morbidity after sentinel lymph node biopsy in
primary breast cancer: results from a randomized controlled trial. J Clin Oncol. 2005; 23(19): 4312–21.
4. Gentilini, O and Veronesi, U. Abandoning sentinel lymph node biopsy in early breast cancer? A
new trial in progress at the European Institute of Oncology of Milan (SOUND: Sentinel node vs Observation after axillary UltraSouND). Breast. 2012; 21(5): 678–81.
5. Amitai Y, Menes T, Aviram G, Golan O. Do All Women With Abnormal Sonographic Axillary Lymph Nodes Need a Biopsy? Can Assoc Radiol J. 2016 May;67(2):173-8
6. Özel D, Özel BD. Evaluation of diagnostic value of conventional and color Doppler ultrasound with elastography strain ratios in differentiation between benign and malignant lymph nodes. Pol J Radiol 2018; 83: e32-e36

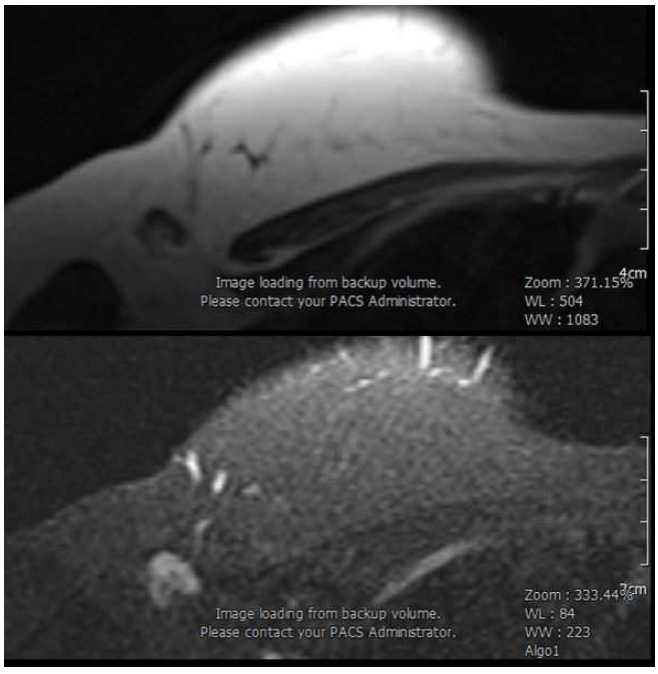

62 y kadın MRI da sferik ama reaktif lenf nodu.

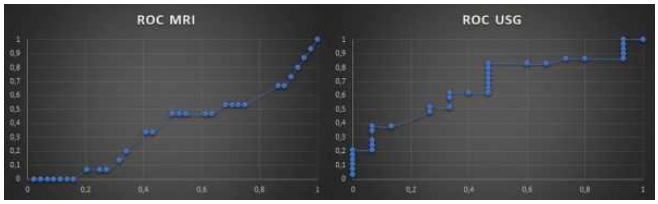

Sırasıyla MR ve USG için ROC eğrileri

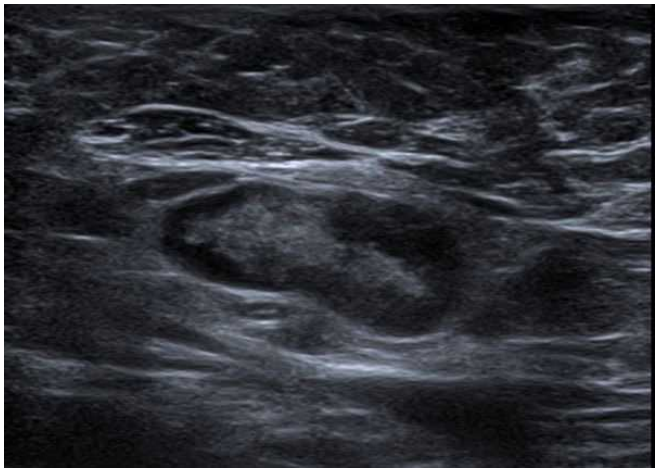

İnvaziv duktal karsinom tanılı 48 y kadın hastada oval formda ancak histopatolojik sonucu metastatik tutulum olan aksiller LAP

Tablo a. Çalışmaya katılan olguların kitle ve lenf nodu biyopsi sonuçları

Primer kitle biyopsi	Sayı	Yüzde
İnvaziv ductal karsinom	29	66
İnvaziv lobuler karsinom	5	11,4
Mixt karsinom	4	9,1
Duktal karsinoma in situ	3	6,8
İnvaziv mikropapiller karsinom	2	4,5
Apokrin karsinom	1	2,2
Lenf nodu biyopsi		
Metastatik tutulum	28	63,6
Reaktif	15	34,1
Granulomatiz lenfadenit	1	2,2

Tablo b. USG ve MRI için uzun-kısa eksen oranı kesme değeri ve tanısal parametreler

Modalite	Kesme değeri	Duyarlılık	Özgüllük	Tanısal değer
USG	0,59	51,7	73.3	59.1
MRI	0,6	47	50	54.8

Yeni Tıbbi Görüntüleme Teknikleri: Laboratuvardan Kliniğe Oturumu Tam Metni

SS-152

TIBBI GÖRÜNTÜLEMEDE YAPAY ZEKÂ: SON GELIŞMELER

Pelin Akşit Çiriş

Akdeniz Üniversitesi, Mühendislik Fakültesi, Biyomedikal Mühendisliği Bölümü

Amaç: Yapay zekâ, özellikle makine öğrenimi ve derin öğrenme, tıbbi görüntüleme alanında büyük ilerleme kaydediyor. Amacımız bu teknolojileri tanıtıp çalışma prensiplerini açıklamak, son gelişmeleri değerlendirmektir.

Gereç ve Yöntem: Tıbbi görüntülemede yapay zekâ uygulamaları ve son gelişmeler, ruhsatlandırılıp piyasaya sunulması onaylanan teknolojilerden araştırma sonuçlarına kadar geniş bir yelpazede sunulmuştur.

Bulgular: Yapay zekâ, zeki makineler, özellikle zeki bilgisayar programları, yapma bilim mühendisliği olarak tanımlanmış olup, bilgisayarların zeki varlıklar seklinde davranabilmeleri için eğitilmesini kapsayan birçok teknolojiyi içeren geniş bir alandır. Makine öğrenimi, yapay zekânın çok sayıda örnek içeren sınıflandırılmış eğitim verilerine bağlı olarak (mesela kanser ya da değil seklinde etiketlendirilmiş görüntüler) veri kalıplarını tanımaya odaklanmış, yeni veriler ile karşılaştığında aynı sınıflandırma kategorileri hakkında bir tahmin yapabilen algoritmaları içerir. Derin öğrenme makine öğrenmesinin özel bir kategorisi olup, önemli bir farkı, örneklerde karar vermek için kullanılması gereken önemli özelliklerin ne olduğu konusunda bir bilgilendirmeye ihtiyaç duyulmayıp, algoritmanın bu bilgiyi verilerden kendisinin öğrenebiliyor olmasıdır. Bu yaklaşımlar, teşhis bilgilerinin ve yüksek miktarda verinin dijital ortama aktarıldığı alanlarda, insanların tanımlayabildiğinden daha karmaşık kalıpları da görmeyi öğrenip, öncelik verme, verim artırımı ve teşhis desteği konusunda uzman doktorlar düzeyinde yüksek güvenilirlik gösterebilmektedirler. 2019 başında Radiology: Artificial Intelligence dergisi, görüntülemede makine öğrenmesi ve yapay zekânın yeni uygulamaları ile yapay zekânın teşhis, bilgi üretimi, radyoloji işleyişini kolaylaştırması, sağlık yönetimi, neticeleri üzerindeki etkisi konularının paylaşımı için başlatılmış; yazım itibari ile, göğüs röntgenlerinin yanı sıra BT, MR, EKG ve mamografi değerlendirilmesi, servikal omurga kırıkları, pulmoner embolizm, akut intrakraniyal kanama, diyabetik retinopati, , pnomotoraks, aritmi, radyasyon onkolojisi için otomatik konturlama, meme kanseri ve anomalileri, bilek kiriği, ritim bozuklukları ve atriyal fibrilasyon, koroner arter kalsifikasyon derecesi, sol ventriküler ejeksiyon fraksiyonu, pnomotoraks, akciğer, kalp ve aort anatomi ve lezyon otomatik olçum ve raporlamayı kapsayan teşhis ve teşhis destek sistemleri ruhsatlandırılmış, meme, akciğer, prostat, santral sinir sistemi tümörlerinin teşhisinde, beyin, kalp ve batın organlarının tasvirinde, fonksiyonel MR görüntülerinin analizinde, kardiyak MR sonuçlarının daha hızlı ve doğru elde edilmesinden, baş ve boyun kanserlerinde yapay zeka ile radyoterapi yan etkileri düzeyinin önceden tahmini, makine öğrenmesi ile oluşturulmuş radyasyon terapi planlaması ile prostat kanseri tedavisi, BT, MR, genom ve proteomik veriler ile hasta dosyaları, hatta el yazısıyla yazılmış dosyalar, bir araya getirilerek teşhisin kalitesini artırılmasında önemli gelişmeler kaydedilmiştir.

Tartışma: Türkiye, tıbbi görüntüleme, özellikle MR tetkiki sayısında OECD ülkeleri arasında üst sıralarda yer almaktadır. Radyolog sayısının azlığı ile tetkik sayısının yüksekliği birlikte değerlendirildiğinde radyolog başına düşen iş yükü yüksek düzeyde olup, tetkik yoğunluğu ile tanı güvenliğine yönelik risklere karşı yapay zekâ uygulamalarının klinik isleyişe entegre edilmesi oldukça önemlidir. Yapay zekâ uygulamaları ile çözülmeye çalışılan problemlerin karmaşıklığı arttıkça, yapay sinir ağları ve derin öğrenme algoritmalarının veriye fazla uyum sağlama ve global optimum yerine lokal minimum çözüme ulaşma riskleri de göz önünde bulundurulup, algoritma seçim, uygulama ve performans ölçümleri özenle yapıldığında, tetkik hatalarının azaltılmasında, hasta neticelerinin iyileştirilmesinde, verim artırılması ve masraf azaltılmasında önemli katkılar beklenmektedir.

Sonuç: Tıbbi görüntülemede yapay zekânın radyologların yerine geçmesi beklenmemekte olup, bu destekleyici teknolojilerin çalışma prensipleri, güçlü yanları ile eksikliklerini anlayıp benimseyen radyologların tıbbi hizmet kalitelerini önemli ölçüde artırabileceği öngörülmektedir.

Anahtar kelimeler: Tıbbi görüntüleme, yapay zekâ, makine öğrenimi, derin öğrenme.

Yeni Tıbbi Görüntüleme Teknikleri: Laboratuvardan Kliniğe Oturumu Tam Metni

SS-153

MANYETIK REZONANS TABANLI ELEKTRIK AKIMI VE İLETKENLIK GÖRÜNTÜLEME

B. Murat Eyüboğlu

Orta Doğu Teknik Üniversitesi, Mühendislik Fakültesi, Elektrik ve Elektronik Mühendisliği Bölümü, Ankara, Türkiye

Vücut içinde dokuların elektriksel özelliklerinin birbirinden farklı olduğu, bu özelliklerin dokuların sağlıklı olması ya da olmaması ve fizyolojik işlevleri ile değiştiği bilinmektedir. Buradan hareketle, 1980'li yıllarda Sheffield Üniversitesi'nde vücut yüzeyine yerleşti-

rilen elektrotlar aracılığıyla dokuların elektriksel empedanslarının ölçülmesiyle, doku iletkenlik dağılımı görüntülerinin oluşturulduğu Elektriksel Empedans Tomografisi (EET) yöntemi geliştirilmiştir [1]. Günümüzde bazı klinik uygulamalara yönelik olarak tasarlanmış ticari EET sistemleri üretilmektedir. EET yönteminin fiziksel kısıtları nedeniyle elde edilen görüntülerin düşük uzamsal çözünürlüğü yöntemin uygulama alanlarını önemli ölçüde kısıtlamaktadır.

Diğer taraftan, manyetik rezonans akım yoğunluğu görüntüleme (MRAYG) yönteminin geliştirilmesiyle, manyetik rezonans elektriksel empedans tomografisi (MREET), yüksek çözünürlüklü iletkenlik görüntüleri elde etme potansiyeline sahip bir görüntüleme yöntemi olarak önerilmiştir [2]. Bir hacim iletkene uygulanan elektrik akımı potansiyel ve manyetik alan dağılımı oluşturur. Uygulanan akım sonucunda oluşan manyetik alanın, manyetik rezonans (MR) sisteminin statik manyetik alanı ile aynı yöndeki bileşeni aynı MR gradyan alanı gibi MR sinyalinin fazını değiştirir. MR görüntüleme teknikleri kullanılarak MRAYG'de bu faz değişiminden manyetik akı yoğunluğu dağılımı hesaplanır. Manyetik akı yoğunluğu dağılımı, akım yoğunluğu ve iletkenliğin görece dağılımı ile ilgilidir [3]. MREET ölçümlerinin iletkenlik dağılımına duyarlılığı konumdan bağımsızdır ve milimetrik uzamsal çözünürlükte iletkenlik görüntüleri elde edilebilmektedir.

Bu konuşmada, Orta Doğu Teknik Üniversitesi, Elektrik ve Elektronik Mühendisliği Bölümü Manyetik Rezonans Görüntüleme Araştırma Laboratuvarı'nda MRAYG ve MREET teknikleri üzerine yapılan çalışmalar ve sonuçları sunulacaktır.

Anahtar Kelimeler: Manyetik rezonans akım yoğunluğu görüntülemesi, manyetik rezonans elektriksel empedans tomografisi, elektriksel empedans görüntüleme

Kaynaklar

1.D. C. Barber and B. H. Brown, "Applied potential tomography," J. Phys. E: Sci. Instrum. vol.17, pp.723-733, 1984.
2.G. C. Scott, M. L. G. Joy, R. L. Armstrong and R. M. Henkelman, "Measurement of nonuniform current density by magnetic resonance," IEEE Transactions on Medical Imaging, vol.10, no.3, pp.362-374, 1991.
3.B. M. Eyüboğlu, "Magnetic resonance—Electrical impedance tomography," in Wiley Encyclopedia of Biomedical Engineering, M. Akay, Ed. New York: Wiley, vol. 4, pp. 2154–2162, 2006.

Teşekkür: Bu konuşmada sunulan çalışmalar Türkiye Bilimsel ve Teknolojik Araştırma Kurumu (TÜBİTAK) tarafından çeşitli araştırma proje destekleri kapsamında desteklenmiştir.

Yeni Tıbbi Görüntüleme Teknikleri: Laboratuvardan Kliniğe Oturumu Tam Metni

SS-154

MANYETIK REZONANS TEKNIKLERI KULLANARAK MAGNETOHIDRODINAMIK AKIŞ GÖRÜNTÜLEME

Hasan Hüseyin Eroğlu[1], Mehdi Sadighi[2], B. Murat Eyüboğlu[2]

[1]Bartın Üniversitesi, Elektrik-Elektronik Mühendisliği Bölümü
[2]Orta Doğu Teknik Üniversitesi, Elektrik ve Elektronik Mühendisliği Bölümü

Giriş-Amaç: Manyetik rezonans (MR) görüntüleme çekimleri sırasında sıvı iletken ortamdaki elektrik akımı ve sıvı akışının MR tarayıcısının statik manyetik alanı (B_o) ile etkileşimi magnetohidrodinamik (MHD) etkilere neden olur [1-5]. Yaygın olarak karşılaşılan MHD etkilerden birisi, elektrokardiyogram (EKG) tetikli MR çekimlerinde EKG işaretinin T-dalgasındaki olağan dışı yükselmeler şeklinde görünen MHD artifaktıdır [1].

Görüntülenen sıvı ortama MR darbe dizinleri ile eş zamanlı biçimde elektrik akımı uygulayarak MR görüntülerinde denetimli bir MHD kontrastı yaratmak ilgi çekici bir konu olarak karşımıza çıkmaktadır [2-5]. Bu kapsamda yapılan çalışmalarda, MR genlik görüntülerinde MHD akışla ilişkili işaret kayıpları, MR faz görüntülerinde ise MHD akışla ilişkili faz birikmesi gözlenmiştir [2-5].

Bu çalışmada vücuttaki elektriksel etkinlik ile ilgili bilgi verme potansiyeli bulunan MHD akış görüntüleme yöntemi, kavramsal çözümlemeden deneysel gerçeklemeye giden bir süreç içerisinde incelenmiştir.

Yöntem-Gereçler: Nümerik model, Resim 1 (a)'da gösterilmekte olup iletkenliği (σ) 0.75 S/m, yoğunluğu (P) ve dinamik vizkositesi (μ) ise saf suya eşit bir sıvı ile dolu 3 boyutlu bir nesne göz önünde bulundurulmuştur.

Skalar elektriksel potansiyel (V), Resim 1 (b)'de gösterildiği gibi elektrik akımının (J) sarmallığı ($\overline{\nabla} \cdot J = 0$), merkezi kesitteki ($z = 0$) elektrik akım yoğunluğu ise Ohm Kanunu ($J = -\sigma \overline{\nabla} V$) aracılığıyla hesaplanmıştır. Resim 1 (c)'de görüldüğü gibi MHD kuvvet ($F = JxB_o$) Lorentz Kanunu ile, yaratılan MHD akış (υ) ise Navier-Stokes denklemleri ile hesaplanmıştır.

Görüntülenen sıvıda MHD akış oluşturarak MR faz görüntülerine kodlamak için Resim 1 (d)'de gösterilen gradyan eko tabanlı geleneksel akış kodlayıcı MR darbe dizini elektrik akımıyla eş zamanlı biçimde uygulanmıştır. MHD akışla ilgili MR fazı ($^{\Phi}MHD$), hidrojenin dönel mıknatıslık oranı (γ), akış kodlayıcı gradyanın genliği (G_k) ve süresi (T_c) ile MHD akış hızı (υ) ve ivmesi (α) ile ilişkilidir ($^{(\Phi_{MHD} = -4\gamma G_k \left[v \frac{T_c^2}{4} + a \frac{T_c^2}{8} \right])}$).

Yöntemin doğruluğu nümerik benzetim ve fiziksel deneylerle sınanmıştır. Fiziksel deneylerde, boyutları Resim 1 (a)'daki modele eşit ve 0.75 S/m iletkenliğe sahip iyonik bir çözeltiyle doldurulmuş Pleksiglas bir nesne kullanılmıştır. Görüntüler, Resim 1 (d)'deki darbe dizininin Ulusal Manyetik Rezonans Araştırma Merkezi'nde (UMRAM, Bilkent Üniversitesi, Ankara, Türkiye) bulunan 3T klinik MR tarayıcısında (Magnetom Trio, Siemens, Erlangen, Almanya) Tablo 1'deki değişkenler için uygulanmasıyla elde edilmiştir.

Sonuçlar: Benzetim ve fiziksel deneyler sonucunda elde edilen $^{\Phi}MHD$ görüntüleri birbiriyle uyumlu olup Resim 2'de gösterilmektedir. $^{\Phi}MHD$ değerleri elektrik akım dağılımına uygun biçimde elektrotlara olan uzaklığa bağlı olarak değişmektedir. 250 μA gibi düşük bir uygulama akımı için yatay ve dikey profillerde yaklaşık olarak sırasıyla 0.75 ve 0.3 radyanlık ölçüm aralığı elde edilmiş olup bu değerler klinik uygulamalar için potansiyel vaat etmektedir.

Tartışma ve Sonuç: Düşük seviyedeki elektrik akımıyla doğrulanan yöntemin kan ve beyin omurilik sıvısı (BOS) gibi iletken vücut sıvılarında sınanabileceğini görülmektedir. Bu kapsamda, yöntemin MR çekimleri ile birlikte uygulanabilecek akım uygulamalı nöromodülasyon teknikleri ile bir arada kullanılabileceği değerlendirilmektedir. Vücuttaki elektriksel aktivite veya kullanılan nöromodülasyon teknikleri nedeniyle BOS akışında MHD akış kaynaklı değişikliklerin saptanmasının potansiyel bir uygulama alanı olabileceği değerlendirilmektedir.

Teşekkür: Fiziksel deneyler Ulusal Manyetik Rezonans Araştırma Merkezi'nde (UMRAM, Bilkent Üniversitesi, Ankara, Türkiye) gerçekleştirilmiştir.

Anahtar Kelimeler: Magnetohidrodinamik, MR akış görüntüleme, MR faz görüntüleme, gradyan eko.

Kaynaklar

1.Chia, J.M., Fischer, S.E., Wickline, S.A. ve Lorenz, C.H., "Performance of QRS detection for cardiac magnetic resonance imaging with a novel vectorcardiographic triggering method," J. Magn. Reson. Imaging 12 (5):677-688, 2000.
2.Wijesinghe R. S. ve Roth B. J., "Lorentz effect imaging of ionic currents in solution using correct values for ion mobility," J. Magn. Reson., 204: 225-227, 2010.
3.Pourtaheri, N., Truong, T-K. ve Henriquez, C. S., "Electromagneto-hydrodynamic modeling of Lorentz effect imaging," J. Magn. Reson., 236:57–65, 2013.
4].Balasubramanian, M., Mulkern, R. V., Wells, W. M., Sundaram, P. ve Orbach, D. B., "Magnetic resonance imaging of ionic currents in solution: the effect of magnetohydrodynamic flow," Magn. Reson. Med.,74:1145–1155, 2015.
5.Eroglu, H. H., Sadighi, M., ve Eyüboğlu, B. M., "Magnetohydrodynamic flow imaging of ionic solutions using electrical current injection and MR phase measurements," J. Magn. Reson., 303:128-137, 2019.

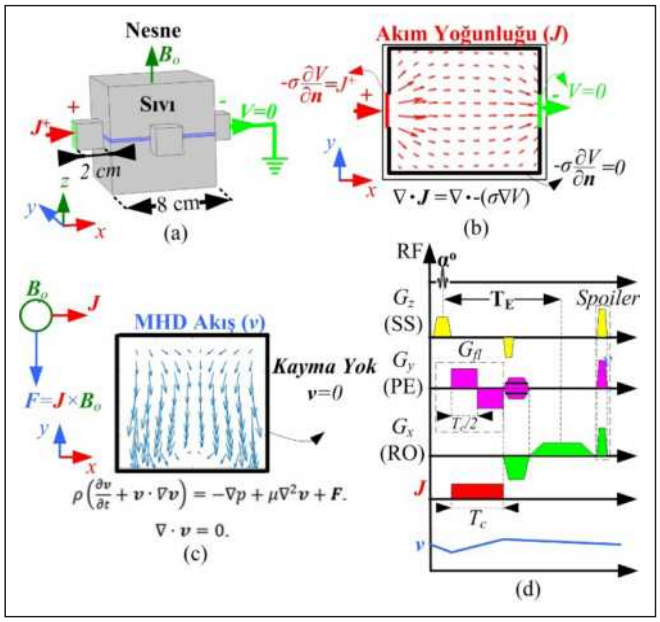

Resim 1. Nümerik model (a), akım yoğunluğu (*J*) dağılımı (b), MHD akış hızı (υ) dağılımı (c), MHD akış kodlayıcı MR darbe dizini.

TABLO I. MR Darbe Dizini Değişkenleri

α (o)	Akım (μA)	T_c (ms)	G_x (mT/m)	Ortalama Sayısı	T_R (s)	Kesit/ Kalınlık (mm)	Görüntüleme Alanı (cm×cm)	Uzamsal Örnekleme
30	250	40	24	4	0.25	Enine (xy) (z=0 cm)/ 5mm	30×30	128×128

* α radio frekans (RF) darbesini, T_R ise dizin tekrarlama süresidir.

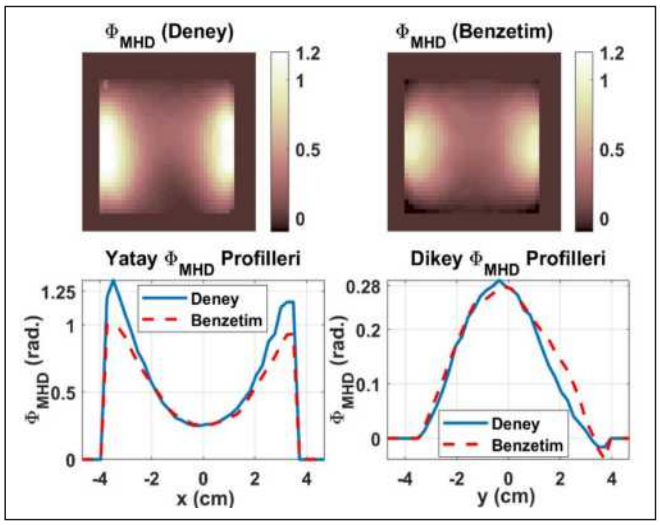

Resim 2. Deneysel ölçümler ve bilgisayar benzetimleri sonucunda elde edilen ΦMHD zgörüntüleri ve görüntülerin merkezinden geçen yatay ve dikey profiller.

Yeni Tıbbi Görüntüleme Teknikleri: Laboratuvardan Kliniğe Oturumu Tam Metni

SS-155

MANYETIK PARÇACIK GÖRÜNTÜLEME IÇIN TARAYICI GELIŞTIRILMESI

A. Bingolbali[1,2,3,*]

[1]*Biyomühendislik Bölümü, Yıldız Teknik Üniversitesi, İstanbul*
[2]*Uygulamalı Medikal Görüntüleme ve Araştırma Laboratuvarı, Gebze*
[3]*Uygulamalı Malzeme Araştırma Laboratuvarı, Gebze*

Manyetik parçacık görüntüleme (MPG = Magnetic Particle Imaging - MPI), SüperParamanyetik Demir Oksit (SPIO = SuperParamagnetic Iron Oxide) olarak bilinen manyetik nanoparçacıkların bölgesel dağılımlarını yüksek çözünürlükte veren yeni bir medikal görüntüleme yöntemidir [1]. Şu an için sadece küçük deney hayvanları için denenmiş olsa da, ön klinik görüntüleme sonuçlarındaki başarısı nedeni ile dünya çapında önemli bir ilgi uyandırmaktadır. Bu sonuçlar; biyomedikal uygulamalar, kronik böbrek hastaları için anjiografi [2, 3], canlılarda kök hücre izleme [4, 5] ve kanserde erken tanı [6] gibi geniş alanlarda uygulama vaat etmektedir.

X-ray görüntüleme, bilgisayarlı tomografi (BT = CT), pozitron emisyon tomografisi (PET), tek foton emisyon tomografisi (SPECT) ve manyetik rezonans görüntüleme (MRG = MRI) gibi temel görüntüleme yöntemlerinde, sırasıyla iyonize radyasyon veya kronik böbrek hastaları için uygun olmayan iyodin ve gadolinyum kontrast maddeleri kullanılmaktadır [7]. MPG'de ise, SPIO nanoparçacık izleyicilerinin manyetizasyonu doğrudan ölçülmektedir. MPG'de 25-100 kHz frekanslı manyetik alanlar kullanılması (MRI'da kullanılan manyetik alanlara göre bu değer oldukça küçüktür), klinik kök hücre izleme uygulamalarında güvenli bir araç olmasını sağlamaktadır [8, 9]. MPG'de biyolojik dokulardan herhangi bir sinyal gelmediğinden ve MPG sinyalleri SPIO'ların ürettiği temel frekanslı (25 kHz) çoklu harmonik manyetizasyon sinyalleri ile etkileşime girmediğinden; MPG sistemi PET ve SPECT'e kıyasla daha yüksek çözünürlük sergiler [10].

MPG sistemleri için sürücü (transmit), alıcı (receive) ve seçme (selection) alan bobinleri ile sabit mıknatıslara ihtiyaç duyulmaktadır. Bu bobinlerin hazır olarak temin edilmesi mümkün değildir. Bu sebeple laboratuvarımızda MPG tarayıcısı geliştirmek için farklı konfigürasyonlarda bobin ve mıknatıs tasarımları yapılmaktadır. Ayrıca COMSOL programı kullanarak farklı konfigürasyonlarda bobin ve mıknatıs tasarımlarının simülasyon çalışmalarıda yapılmaktadır.

Bu çalışmada MPG tarayıcının çalışma prensibi ve geliştirmekte olduğumuz cihaz ayrıntılı biçimde anlatılacaktır.

Bu çalışma, TÜBİTAK tarafından desteklenmiştir (proje numarası: 115E776 & 115E777).

Kaynaklar

1.B. Gleich, J. Weizenecker, Nature, 435, (2005), 1214–1217.
2.J. Weizenecker, B. Gleich, J. Rahmer, H. Dahnke, and J. Borgert, Physics in Medicine & Biology, 54 (5), (2009), 1-10.
3.K. Lu, P. W. Goodwill, E. U. Saritas, B. Zheng, S. M. Conolly, IEEE Transactions on Medical Imaging, 32 (9), (2013), 1565-1575.
4.B. Zheng, M. P. von See, E. Yu, B. Gunel, K. Lu, T. Vazin, D. V. Schaffer, P. W. Goodwill, and S. M. Conolly, Theranostics, 6 (3), (2016), 291–301.
5.K. Them, J. Salamon, P. Szwargulski, S. Sequeira, M. G. Kaul, C. Lange, H. Ittrich, and T. Knopp, Physics in Medicine & Biology, 61 (9), (2016), 3279–3290.
6.E. Yu, M. Bishop, P.W. Goodwill, B. Zheng, M. Ferguson, K. M. Krishnan, and S. M. Conolly, 6th International Workshop on Magnetic Particle Imaging (IWMPI), (2016), 148.
7.T. Buzug, G. Bringout, M. Erbe, K. Gräfe, M. Graeser, M. Ahlborg, A. Halkola, T. F. Sattel, et al. Zeitschrift fur medizinische Physik. 22, (2012), 323-334.
8.P. W. Goodwill, K. Lu, B. Zheng, S. M. Conolly, Review of Scientific Instruments, 83, (2012), 14-16.
9.E. U. Saritas, P. W. Goodwill, G. Z. Zhang, S. M. Conolly, IEEE Transactions on Medical Imaging, 32 (9), (2013), 1600-1610.
10. L. M. Bauer, S. F. Situ, M. A. Griswold, and A. C. S. Samia, Journal of Physical Chemistry Letters, 9, (2015), 2509-2517.

Yeni Tıbbi Görüntüleme Teknikleri:
Laboratuvardan Kliniğe Oturumu Tam Metni

SS-156

EŞ ZAMANLI DIFÜZYON TENSÖRÜ VE MANYETIK REZONANS AKIM YOĞUNLUĞU GÖRÜNTÜLEME

Mehdi Sadighi, Berk Can Açıkgöz, Mert Şişman ve B. Murat Eyüboğlu

Orta Doğu Teknik Üniversitesi, Mühendislik Fakültesi,
Elektrik ve Elektronik Mühendisliği Bölümü, Ankara, Türkiye

Giriş-Amaç: Biyolojik dokular farklı elektriksel özelliklere sahip olup, sağlıklı bir dokunun bu özellikleri fizyolojik aktivite ile değişebildiği gibi, normal ve patolojik doku arasında da farklılık göstermektedir [1] ve [2]. Dokuların bu özellikleri tıbbi görüntüleme amaçlı özgün bir kontrast oluşturmaktadır. Örneğin, beyin iskemisi ve hemorajik inmeyi ayırt etmede iletkenlik dağılımının ölçülmesi etkili bir yöntem olabilir. Çünkü, beyin iskemisi oluştuğunda ilgili bölgenin iletkenlik değeri normal değerinin %60'ına kadar düşebilirken, hemorajik inme durumunda böyle bir etki gözlenmemektedir [3] ve [4].

Elektriksel iletkenlik ile su moleküllerinin (gözenekli bir ortamda) öz difüzyonları arasındaki ilişkiden faydalanılarak düşük frekanstaki (0-1 kHz) elektriksel iletkenlik tensörü görüntülerinin elde edilmesi amacıyla Difüzyon Tensörü Manyetik Rezonans Elektriksel Empedans Tomografisi (DT-MREET) önerilmiştir [5]. Bu yöntemde, difüzyon tensörünün doğrusal bir katsayı ile çarpılmasıyla elektriksel iletkenlik dağılımı görüntüleri elde edilebilmektedir. Hücre dışı iletkenlik ve difüzyon oranı (HDİDO) olarak bilinen bu katsayı, görüntülenen bölgeye en az iki doğrusal bağımsız yönde akım uygulanması (~1mA) ile oluşturulan akım yoğunluğu dağılımları aracılığıyla elde edilmektedir.

Bu çalışmada, toplam görüntüleme süresini azaltmak ve DT-MREET yönteminin klinik uygulamalarda kullanılabilirliğini kolaylaştırmak amacıyla difüzyon tensörü ve akım yoğunluğu dağılım verilerinin eş zamanlı kaydedilmesine olanak tanıyan fırıl yankısı tabanlı bir darbe dizisi geliştirilmiştir.

Yönbağımlı iletkenlik dağılımına sahip bir görüntüleme fantomuyla yapılan deneylerin sonuçları önerilen darbe dizisinin difüzyon tensörü görüntüleme ve MREET taramalarını başarılı bir şekilde birleştirebildiğini göstermektedir.

Yöntem: Toplam tarama süresini azaltmak ve DT-MREET yönteminin uygulanabilirliğini sağlamak için, su moleküllerinin kendiliğinden difüzyonunu ve manyetik akı yoğunluğu dağılımını aynı anda ölçerek, MREET ve DTG taramalarını birleştiren fırıl yankısı tabanlı bir darbe dizisi geliştirilmiştir.

1. Manyetik Akı Yoğunluğu Görüntüleme

Akım darbesi, Şekil 1'deki görüntüleme fantomuna faz kodlama gradyanının bitiminden difüzyon kodlama gradyanının başlangıcına kadar olan sürede uygulanmaktadır. Fırıl yankısı darbe dizisinin akım uygulanarak elde edilen k-uzay sinyali şu şekilde ifade edilebilir:

$$S(k_x,k_y)=\iint \rho(x,y)e^{-t/T_2}e^{i\delta(x,y)}e^{i\gamma B_z(x,y)T_c}e^{i(k_x x+k_y y)}dxdy \quad (1)$$

(δx,y) uygulanan difüzyon kodlama gradyanlarının etkisini de içeren sistematik faz artefaktını temsil etmektedir. $B_z(x,y)$ akım kaynaklı manyetik akı yoğunluğu dağılımıdır. T_c toplam akım uygulama süresidir. Difüzyon tensörünü her vokselde yeniden oluşturmak için en az altı doğrusal bağımsız yönde kodlanmış difüzyon ağırlıklı görüntü ile bir adet T_2-ağırlıklı (*b*-değeri=0) referans görüntü birlikte elde edilmelidir. MREET ve DTG taramalarının tek darbe dizisinde birleştirilmesi durumunda, akım bu yedi görüntülemede aynı zamanlama ve polarite ile uygulanır. Bir yönde akım kaynaklı manyetik akı yoğunluğu dağılımını geriçatabilmek için, difüzyon kodlayıcı gradyanlar ve akım uygulanmadan ek bir veri toplama gereklidir. Eşitlik 1'in iki boyutlu Fourier Transform'u alınarak ve T_2 gevşeme etkisi ihmal edilerek karmaşık MR görüntüsü şu şekilde ifade edilebilir:

$$m(x,y)=\rho(x,y)e^{i\delta(x,y)}e^{\pm i\gamma B_z(x,y)T_c} \quad (2)$$

Sonuç olarak akım kaynaklı B_z şu şekilde elde edilebilir [6]:

$$B_z(x,y)=\frac{1}{\gamma T_c}\arg\left(\frac{m^+(x,y)}{m(x,y)}\right) \quad (3)$$

Eşitlik 3'te $m^+(x,y)$ ve $m(x,y)$ akım uygulanarak ve uygulanmadan elde edilmiş MR karmaşık görüntüleridir. Şekil 1'de gösterilen görüntüleme fantomuna 10 *mA* akım uygulanarak ölçülen B_z Şekil 2'de verilmiştir.

2. Difüzyon Tensör Görüntüleme (DTG)

Eş zamanlı akım uygulanarak elde edilmiş difüzyon ağırlıklı görüntüler kullanılarak difüzyon tensörü (DT) görüntüsü yeniden oluşturulabilmektedir [7]. Normalize edilmiş difüzyon-duyarlılaştırıcı gradyanların ($\mathcal{G}k = [Uk\ \mho k\ Wk]^T$) etkisi altında yankı sinyalinin büyüklüğü şu şekilde hesaplanabilir:

$$S_k = S_0 e^{-b g_k^T \bar{\bar{D}} g_k} \qquad k=1,\dots,N \quad (4)$$

$$b=\gamma^2 G_{dj}{}^2\left[\delta^2\left(\Delta-\frac{\delta}{3}\right)+\frac{\epsilon^3}{30}-\frac{\delta\epsilon^2}{6}\right] \quad (5)$$

$$g_{1\_6}=\left\{\left[\tfrac{1}{\sqrt{2}}\ 0\ \tfrac{1}{\sqrt{2}}\right]^T,\left[-\tfrac{1}{\sqrt{2}}\ 0\ \tfrac{1}{\sqrt{2}}\right]^T,\left[0\ \tfrac{1}{\sqrt{2}}\ \tfrac{1}{\sqrt{2}}\right]^T,\left[0\ \tfrac{1}{\sqrt{2}}\ -\tfrac{1}{\sqrt{2}}\right]^T,\left[\tfrac{1}{\sqrt{2}}\ \tfrac{1}{\sqrt{2}}\ 0\right]^T,\left[-\tfrac{1}{\sqrt{2}}\ \tfrac{1}{\sqrt{2}}\ 0\right]^T\right\} \quad (6)$$

Eşitlik 4'te *b*, gradyan darbelerinin karakteristik özelliklerini veren (zamanlama, genlik, şekil) *b*-değeri; S_0 , T_2 ağırlıklı (b = 0) MR sinyali; *N* difüzyon kodlama yönlerinin sayısı; $\bar{\bar{D}}$ ise 3 boyutlu difüzyon tensörüdür. $\bar{\bar{D}}$ tensörü, $\begin{bmatrix} d_{xx} & d_{xy} & d_{xz} \\ d_{yx} & d_{yy} & d_{yz} \\ d_{zx} & d_{zy} & d_{zz} \end{bmatrix}$ şeklinde ifade edilebilir.

Bu eşitlikte, d_{xx}, d_{yy} ve d_{zz} sırasıyla *x,y* ve *z* yönlerindeki difüzyon değerleridir. $d_{xz}=d_{yz}$, $d_{yz}=d_{zy}$ ve $d_{xz}=d_{zx}$ terimleri de dikey doğrultulardaki moleküler difüzyonlar arasındaki korelasyonu verir. Eşitlik 6'da türdeş uzamsal örneklemeyi koruyacak şekilde her yönde benzer *b*-değerlerine sahip bir gradyan kombinasyonu kümesi verilmiştir.

DTG'nin ters problemi, difüzyon ağırlıklı MR görüntüleri kullanılarak her bir voksel için (2 boyutlu ise piksel) difüzyon tensörünün elde edilmesi şeklinde ifade edilebilir. Difüzyon tensörü simetrik bir matris olduğundan, difüzyon tensörünü oluşturmak için görüş alanındaki (Field of View, FOV) her bir voksel için altı bilinmeyenin elde edilmesi yeterlidir. Sonrasında $\bar{\bar{D}}$, altı elemanlı bir sütun vektörü (*d*) olarak ifade edilebilir. Dolayısıyla, tam olarak altı yön için kesin bir analitik çözüm vardır ve standart yöntemler kullanılarak çözülebilir.

$$\boldsymbol{y}=\boldsymbol{H}\boldsymbol{d}$$

$$\boldsymbol{H}=\begin{bmatrix} u_1^2 & v_1^2 & w_1^2 & 2u_1v_1 & 2u_1w_1 & 2v_1w_1 \\ u_2^2 & v_2^2 & w_2^2 & 2u_2v_2 & 2u_2w_2 & 2v_2w_2 \\ \vdots & \vdots & \vdots & \vdots & \vdots & \vdots \\ u_6^2 & v_6^2 & w_6^2 & 2u_6v_6 & 2u_6w_6 & 2v_6w_6 \end{bmatrix} \quad (7)$$

$$\boldsymbol{y}=\left[\frac{\ln\left[\frac{S_1}{S_0}\right]}{b}\ \frac{\ln\left[\frac{S_2}{S_0}\right]}{b}\ \frac{\ln\left[\frac{S_3}{S_0}\right]}{b}\ \frac{\ln\left[\frac{S_4}{S_0}\right]}{b}\ \frac{\ln\left[\frac{S_5}{S_0}\right]}{b}\ \frac{\ln\left[\frac{S_6}{S_0}\right]}{b}\right]^T$$

Şekil 1'de gösterilen deneysel fantomun difüzyon tensör görüntüleri yukarıda anlatıldığı gibi altı difüzyon kodlama yönünden elde edilmiş ve Şekil 3'te gösterilmiştir.

Sonuç: Önerilen yankı fırıl tabanlı darbe dizisi kullanılarak elde edilen Şekil 2'deki B_z dağılımı ve Şekil 3'teki difüzyon tensörü göz önüne alındığında, bu darbe dizisinin DTG ve MREET'nin eş zamanlı veri toplamasını mümkün kıldığı söylenebilir. Böylece, önerilen darbe dizisi DT-MREET'nin toplam tarama süresini azaltmakla bu yöntemin klinik uygulanabilirliğini arttırmaktadır. Bunun yanı sıra önümüzdeki çalışmalarda toplam tarama süresini daha da düşürmek için eş zamanlı DTG ve MREET veri toplama sürecinin Yankı Düzlemsel Görüntüleme (*Echo Planar Imaging*) tabanlı darbe dizilerinde de uygulanması planlanmaktadır.

Anahtar Kelimeler: Fırıl yankısı darbe dizisi, difüzyon tensörü görüntüleme, manyetik rezonans elektriksel empedans tomografisi, manyetik akı yoğunluğu görüntüleme

Kaynaklar

[1] A. J. Surowiec, S. S. Stuchly, J. R. Barr ve A. A. S. A. Swarup, «Dielectric properties of breast carcinoma and the surrounding tissues,» IEEE Transactions on Biomedical Engineering, cilt 35, no. 4, pp. 257-263, 1988.
[2] W. T. Joines, Y. Zhang, C. Li ve R. L. Jirtle, «The measured electrical properties of normal and malignant human tissues from 50 to 900 MHz,» Medical physics, cilt 21, no. 4, pp. 547-550, 1994.
[3] D. S. Holder, «Detection of cerebral ischaemia in the anaesthetised rat by impedance measurement with scalp electrodes: implications for non-invasive imaging of stroke by electrical impedance tomography,» Clinical Physics and Physiological Measurement, cilt 13, no. 1, pp. 63-75, 1992.
[4] M. A. Fallert, M. S. Mirotznik, S. W. Downing, E. B. Savage, K. R. Foster, M. E. Josephson ve D. K. Bogen, «Myocardial electrical impedance mapping of ischemic sheep hearts and healing aneurysms,» Circulation, cilt 87, no. 1, pp. 199-207, 1993.
[5] O. I. Kwon, S. Z. Jeong, H. J. Sajib, H. J. Kim ve E. J. Woo, «Anisotropic conductivity tensor imaging in MREIT using directional diffusion rate of water molecules,» Phys Med Biol, cilt 59, no. 12, pp. 2955-2974, 2014.
[6] G. C. Scott, M. L. G. Joy, R. L. Armstrong ve R. M. Henkelman, «Sensitivity of Magnetic-Resonance Current-Density Imaging,» J. Magn. Reson. , cilt 97, no. 2, pp. 235-254, 1992.
[7] H. Jiang, P. C. Van Zijl, J. Kim, G. D. Pearlson ve S. Mori, «DtiStudio: resource program for diffusion tensor computation and fiber bundle tracking,» Computer methods and programs in biomedicine, cilt 81, no. 2, pp. 106-116, 2006.

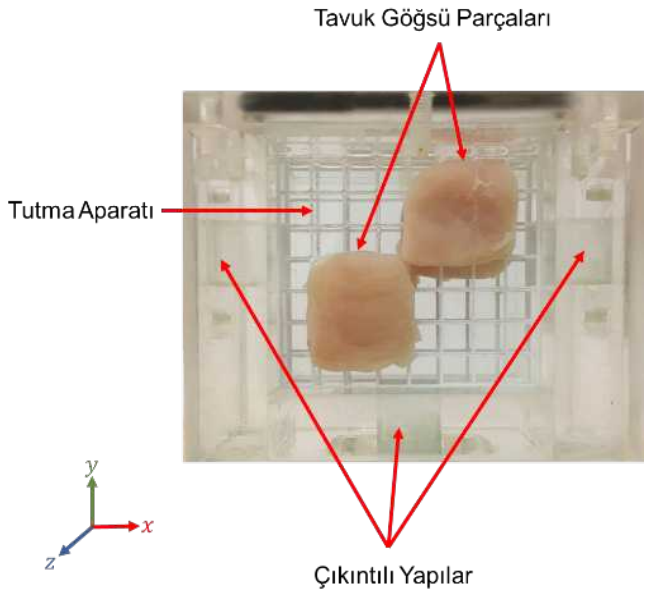

Şekil 1. Yön bağımlı biyolojik doku örneği olarak içine tavuk göğsü parçaları yerleştirilmiş, tuzlu su çözeltisi ile doldurulmuş görüntüleme fantomun enine (*xy*- düzlemi) kesiti.

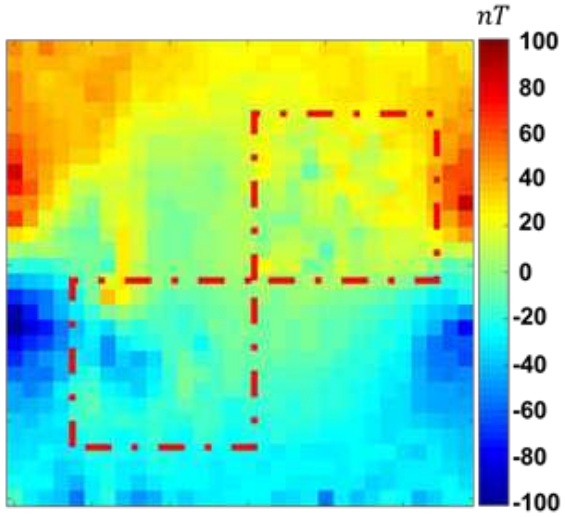

Şekil 2. Önerilen fırıl yankı tabanlı darbe dizisi ile elde edilmiş, akımla indüklenmiş B_z görüntüsü. Görüntüleme fantomuna $I = 10\ mA$ büyüklüğünde akım soldan saga doğru (x-yönünde) uygulanmıştır.



(a)

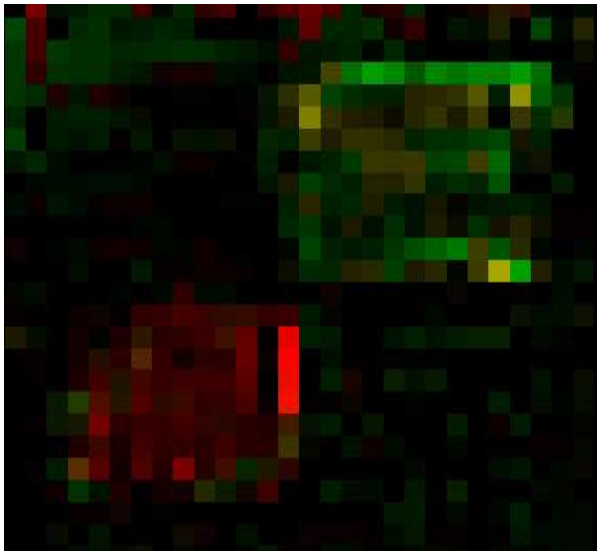

(b)

Şekil 3. (a) Altı difüzyon kodlama yönünde elde edilmiş, bozulmaları düzeltilmiş görüntülerden elde edilen difüzyon tensörü haritası. Difüzyon tensörü simetrik pozitif tanımlı bir matristir. Dolayısıyla, sadece köşegen elemanları ve kalan elemanların üçü gösterilmiştir. (b) Altı farklı difüzyon kodlama yönü için elde edilmiş renklendirilmiş FA haritası.

Teşekkür: Bu çalışma Türkiye Bilimsel ve Teknolojik Araştırma Kurumu (TÜBİTAK) tarafından 116E157 numaralı proje kapsamında desteklenmiştir.

Bu çalışmadaki deneysel veriler UMRAM (Ulusal Manyetik Rezonans Araştırma Merkezi) olanakları kullanılarak elde edilmiştir.

Yeni Tıbbi Görüntüleme Teknikleri: Laboratuvardan Kliniğe Oturumu Tam Metni

SS-157

MANYETIK REZONANS AKIM YOĞUNLUĞU GÖRÜNTÜLEME IÇIN DARBE DIZISI GÜRÜLTÜ ANALIZI

Berk Can Açıkgöz, Mehdi Sadighi, Mert Şişman ve B. Murat Eyüboğlu

Orta Doğu Teknik Üniversitesi, Mühendislik Fakültesi, Elektrik ve Elektronik Mühendisliği Bölümü, Ankara, Türkiye

Giriş-Amaç: Derin beyin uyarımı, transkranial doğru akım stimülasyonu, nöropsikiyatrik transkranial manyetik stimülasyon, aritmik genleşme odaklarının RF ablasyonunda olduğu gibi elektromanyetik uyarım teknikleri hem tanı hem de tedavi amaçlı klinik uygulamalarda sıklıkla kullanılmaktadır [1] ve [2]. Manyetik Rezonans Akım Yoğunluğu Görüntüleme (MRAYG), harici uygulanan akımın yarattığı manyetik akı dağılımının Manyetik Rezonans Görüntüleme (MRG) ile bulunması ve doku içerisindeki akım yoğunluğunun hesaplanması prensibine dayanan bir yöntemdir [3] ve [4]. Hesaplanan akım yoğunluğu ve ohmik iletkenlik dağılımı bilgileri kullanılarak doku içerisindeki elektriksel akım ve manyetik güç dağılımları hesaplanabilmektedir. Dolayısıyla, uyarım enerjisi ile dokunun etkileşimi hesaplanabilmekte olup yukarıda söz edilen klinik uygulamaların başarı ve verimliliklerinin arttırılabilmesi hedeflenmektedir.

MRAYG yönteminde temel prensip, MRG yöntemi ile elde edilen görüntülere harici akım uygulaması altında uygulanan akımın büyüklüğü ve süresi ile orantılı olarak eklenen faz terimlerinin bulunarak akımın indüklediği manyetik akı dağılımının hesaplanmasıdır [3]. MRAYG için önerilen *Induced Current Nonlinear Encoding Spoiled Multi Gradient Echo* (ICNE-SPMGE) MR darbe dizisinde, ICNE yöntemi ile okuma gradyanları boyunca akım uygulanabilir ve söz edilen faz terimlerinin büyüklüğü ve dolayısıyla elde edilen görüntülerdeki sinyal gürültü oranları (SGO) artmaktadır [5]. Ayrıca çoklu gradyan yankısı kullanılarak manyetik akı yoğunluğu görüntüleri farklı SGO seviyelerinde elde edilebilir. Bu görüntüler doğru katsayılarla ağırlıklandırılarak toplandığında ise daha yüksek SGO seviyesine sahip tek bir manyetik akı yoğunluğu görüntüsü elde edilebilir.

Bu çalışmada, farklı gevşeme sürelerine (T_1 ve T_2*) sahip dokuların görüntülenmesinde kullanılabilecek en iyi ICNE-SPMGE darbe dizisi parametrelerinin hesaplanması ve elde edilen görüntülerin gürültü seviyelerinin azaltılması amaçlanmıştır. Böylece, elektromanyetik uyarımın yapılacağı dokuya özel parametreler kullanılarak SGO seviyesi en yüksek iletkenlik ve akım dağılımı görüntülerinin elde edilmesi hedeflenmektedir.

Yöntem: SGO bağlamında dokulara özel en iyilenmiş ICNE-SPMGE darbe dizisi parametrelerinin elde edilmesi için darbe dizisinin gürültü analizi yapılmış olup rastgele gürültünün standart sapması formüle edilmiştir. Rastgele gürültünün standart sapmasını en aza indirgeyen, aynı zamanda da toplam tarama süresini kabul edilebilir seviyelerde tutan ICNE-SPMGE darbe dizisi parametreleri hesaplanmıştır.

1. ICNE-SPMGE Darbe Dizisi ve Gürültü Analizi

ICNE-SPMGE darbe dizisi (Şekil 1), *Spoiled Multi Gradient Echo* darbe dizisi ile *Induced Current Nonlinear Encoding* akım enjeksiyonu tekniğinin birleşiminden oluşan bir darbe dizisidir ve okuma gradyanları ile eşzamanlı olarak akım enjeksiyonuna olanak tanımaktadır [5].

ICNE-SPMGE darbe dizisi parametreleri ve sinyal denklemi göz önünde bulundurulduğunda sinyal rastgele gürültüsünün standart sapması şu şekilde hesaplanabilir:

$$sd_{B_z^j} \propto \frac{1}{\gamma T_c^j \rho_0 \sin\alpha \frac{(1-e^{-\frac{TR}{T_1}})}{(1-e^{-\frac{TR}{T_1}}\cos\alpha)} e^{-\frac{T_E^j}{T_2^{**}}}} \qquad j = 1 \dots NE \quad (1)$$

Eşitlik 1'de ${}^{sd}B_z^j$, J numaralı yankıdan elde edilen B_z görüntüsündeki rastgele gürültünün standart sapması, γ, jiromanyetik katsayı, T_c^j, j numaralı yankı boyunca uygulanan akımın süresi, ρ_0, vokseldeki proton yoğunluğu, α, çevirme açısı, TR, tekrarlama süresi, T_1 ve T_2^{**} gevşeme süreleri, T_E^J ise J numaralı yankının süresidir.

2. Darbe Dizisi Parametrelerinin En İyilenmesi

Farklı dokulara ait gevşeme süreleri, gürültü seviyesinin en aza indirgenmesi probleminin görüntülenen dokuya özel ele alınmasını gerektirmektedir. Bu doğrultuda farklı dokulara ait gevşeme süreleri Tablo 1'de verilmiştir.

Tablo 1. Farklı dokulara ait gevşeme süreleri.

Doku	T_1(ms)	T_1^*(ms)
Beyin Beyaz Maddesi	750	60
Beyin Gri Maddesi	1000	65
İskelet Kası	900	45
Karaciğer	500	35

Eşitlik 1'de verilen rastgele gürültü standart sapması formülünde denetlenebilir parametrelere göre en aza indirgeme için bu parametrelerin pratik bir taramada uygulanabilir oldukları aralıklar göz önüne alınmış, en aza indirgeme bu aralıklarda gerçekleştirilmiştir. Ayrıca, bu çalışmada Eşitlik 1'de, farklı değişkenler belirli aralıklarla değiştirilmiş ve rastgele gürültü standart sapmasının değiştirilen parametrelerle nasıl değiştiği Şekil 2'de grafik olarak verilmiştir. Dönüş açısı, tekrarlama süresi ve akım enjeksiyonu süreleri için uygulanabilir bulunan aralıklar ile bu değişkenlerin değiştirilme basamaklarının genlikleri Tablo 2'de verilmiştir.

Tablo 2. Dönüş açısı, tekrarlama süresi ve akım enjeksiyonu süresi için uygulanabilir aralıklar ve bu değişkenlerin basamak genlikleri.

Parametre	Aralık	Basamak Genliği
Dönüş Açısı α	10° ~ 80°	1°
Tekrarlama Süresi TR	12 ms ~ 2000 ms	*5 ms*
Akım Enjeksiyonu süresi T_c	10 ms ~ 60 ms	*5 ms*

Sonuç: Farklı dönüş açısı, tekrarlama süresi ve akım enjeksiyonu için hesaplanan rastgele gürültü standart sapmaları oranlarına bakıldığında çıkarılabilecek sonuçlar şu şekilde sıralanabilir:

- Sabit dönüş açısı ve akım enjeksiyonu süreleri için tekrarlama süresini arttırmak rastgele gürültünün standart sapmasını üstel olarak düşürmektedir.
- Sabit dönüş açısı ve tekrarlama süreleri için akım enjeksiyonu süresini arttırmak rastgele gürültünün standart sapmasını üstel olarak düşürmektedir.

Bu üstel düşüş göz önüne alındığında, tekrarlama ve akım enjeksiyonu sürelerini belirli bir seviyenin üzerine çıkarmak hem rastgele gürültünün standart sapmasını düşürmek bağlamında etkili olmayacak hem de toplam tarama süresini arttıracaktır.

Şekil 2'de verilen 6 farklı dönüş açısı, akım enjeksiyonu süresi $Tc = ms$ göz önüne alındığında; $TR = 300\ ms$ tekrarlama süresinden TR = 2000 ms arası tekrarlama süresine çıkılması B_z görüntülerindeki rastgele gürültünün standart sapmasını %33 azaltırken toplam tarama süresini 7 katına çıkarmaktadır. Dolayısıyla bu aşamada $Tc = 60\ ms$ akım enjeksiyonu altında ve farklı dönüş açılarında $TR = 300\ ms$ tekrarlama süresinin hem rastgele gürültünün standart sapması hem de toplam tarama süresi göz önünde bulundurulduğunda en uygun tekrarlama süresi olduğu saptanmıştır.

Anahtar Kelimeler: Gradyan yankısı darbe dizisi, gürültü analizi, sinyal gürültü oranı, en iyileme, manyetik rezonans akım yoğunluğu görüntüleme, manyetik akı yoğunluğu görüntüleme

Kaynaklar
[1] Leone, M., Franzini, A., Broggi, G., & Bussone, G. (2003). Hypothalamic deep brain stimulation for intractable chronic cluster headache: a 3-year follow-up. Neurological Sciences, 24(2), 143-145.
[2] Patterson, E. J., Scudamore, C. H., Owen, D. A., Nagy, A. G., & Buczkowski, A. K. (1998). Radiofrequency ablation of porcine liver in vivo: effects of blood flow and treatment time on lesion size. Annals of surgery, 227(4), 559.
[3] Eyüboğlu, B. M., Reddy, R., & Leigh, J. S. (2000). Imaging electrical current density using nuclear magnetic resonance. Turkish Journal of Electrical Engineering & Computer Sciences, 6(3), 201-214.
[4] Joy, M., Scott, G., & Henkelman, M. (1989). In vivo detection of applied electric currents by magnetic resonance imaging. Magnetic resonance imaging, 7(1), 89-94.
[5] Oh, T. I., Jeong, W. C., Kim, J. E., Sajib, S. Z., Kim, H. J., Kwon, O. I., & Woo, E. J. (2014). Noise analysis in fast magnetic resonance electrical impedance tomography (MREIT) based on spoiled multi gradient echo (SPMGE) pulse sequence. Physics in Medicine & Biology, 59(16), 4723.

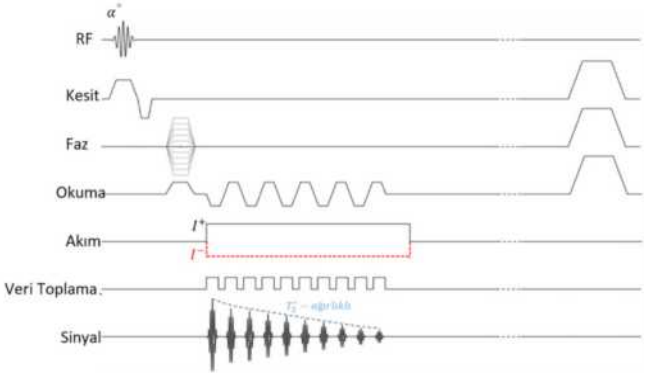

Şekil 1. ICNE-SPMGE darbe dizisi şeması

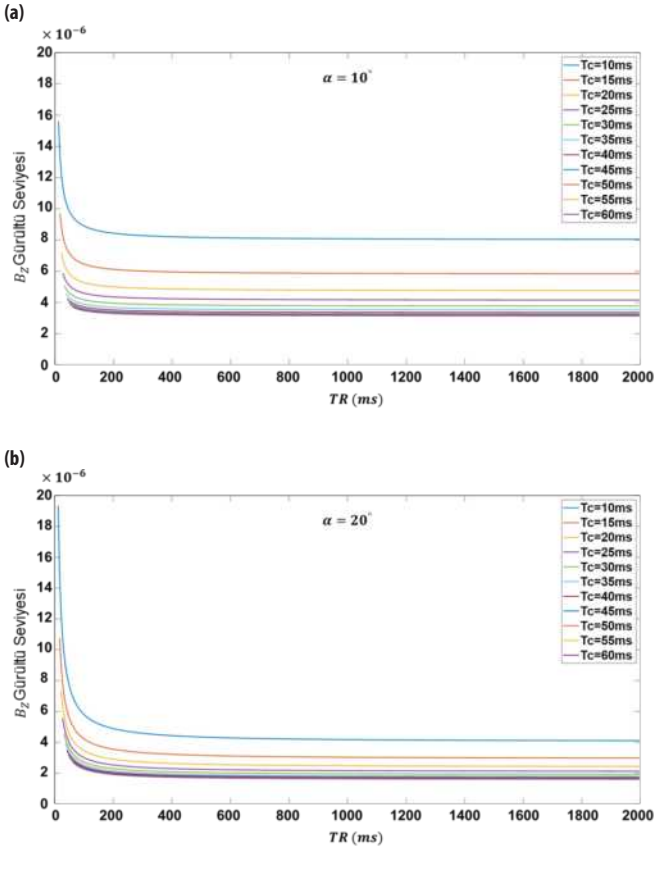

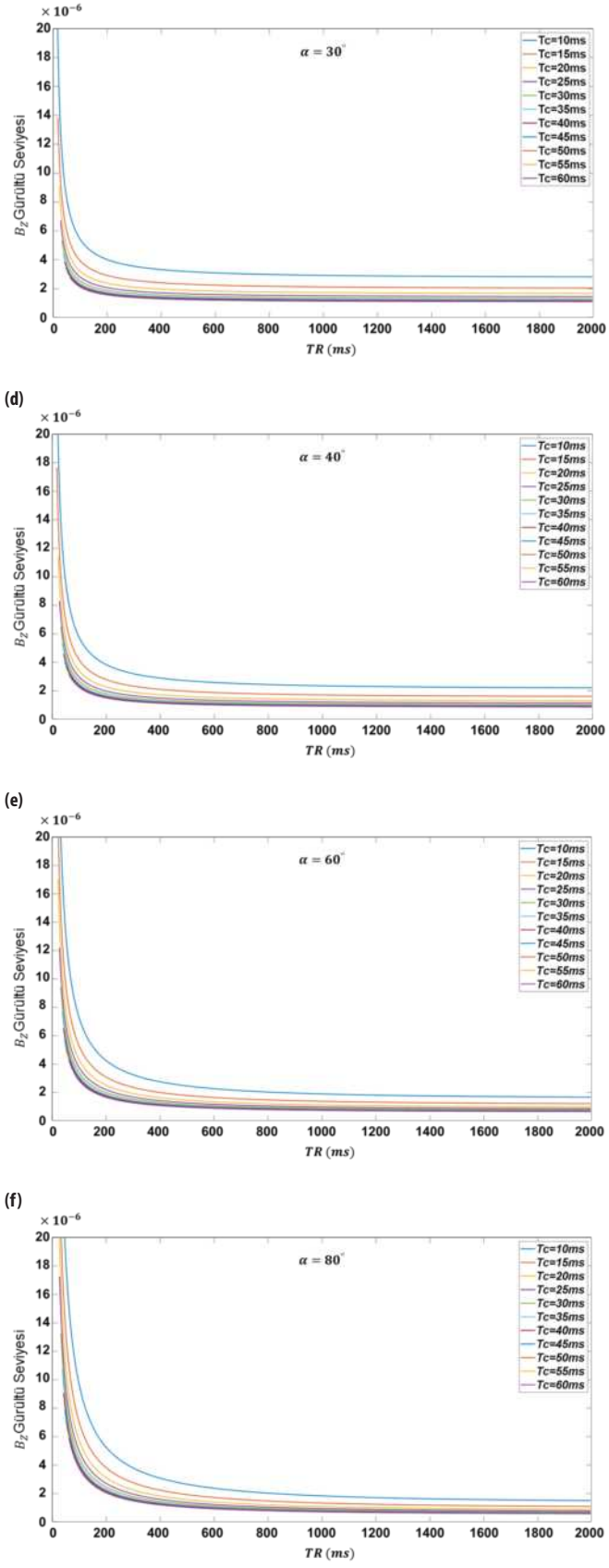

Şekil 2. B_z rastgele gürültü seviyelerinin sabit α ile değişken TR ve T_c ve değerlerine göre değişimi.

Teşekkür: Bu çalışma Türkiye Bilimsel ve Teknolojik Araştırma Kurumu (TÜBİTAK) tarafından 116E157 numaralı proje kapsamında desteklenmiştir.

Bu çalışmadaki deneysel veriler UMRAM (Ulusal Manyetik Rezonans Araştırma Merkezi) olanakları kullanılarak elde edilmiştir.

Poster Bildiriler

Abdominal Radyoloji

PS-001

Lİ-RADS'IN KARACİĞER LEZYONLARINDAKİ DİAGNOSTİK PERFORMANSININ İNCELENMESİ

Deniz Güvenir[1], Mustafa Taşar[1], Uğur Bozlar[1], Kemal Niyazi Arda[1], Hatice Tuba Sanal[1], Cemal Nuri Erçin[2], Armağan Günal[3]

[1]Gülhane Eğitim ve Araştırma Hastanesi Radyoloji Bölümü
[2]Gülhane Eğitim ve Araştırma Hastanesi Gastroenteroloji Bölümü
[3]Gülhane Eğitim ve Araştırma Hastanesi Patoloji Bölümü

Giriş ve Amaç: Hepatosellüler karsinom (HSK) karaciğerin en sık rastlanan primer malign tümörüdür.HSK riski olan hastalarda mortaliteyi azaltmak için tarama metodları geliştirilmiş olup erken evrede saptanması küratif tedavi seçeneklerine olanak sağlamaktadır.Diğer malignitelerden farklı olarak radyolojik bulguların HSK tanısının konulup tedaviye başlanabilmesi için yeterli kabul edildiğinden ve rezeksiyon, transplantasyon gibi küratif tedavilerin zor ve maliyetli olduğundan radyolojik raporlamanın önemi daha belirgin hale gelmektedir.Lİ-RADS (The Liver Imaging Reporting and Data System)'ın amacı raporların standardizasyonunu sağlamak ve lezyon takip-tedavisini daha iyi yönetmek olarak belirlenmiştir. Çalışmamızda HSK riski olan hastalarda karaciğerde saptanan lezyonların Lİ-RADS v2018 kategorizasyonu ile patolojisi arasındaki diagnostik performansını ve iki gözlemci arasındaki uyumu değerlendirmeyi amaçladık.

Gereç ve Yöntem: Çalışmamızda Ekim 2016 ile Ekim 2018 tarihleri arasında Gülhane Eğitim ve Araştırma Hastanesi'ne başvuran ve herhangi bir sebeple karaciğere yönelik dinamik BT ya da MR tetkiki yapılan olgular değerlendirildi.Daha önce HSK tanısı olan tedavi edilmiş/edilmemiş olgular,HSK riski olmayıp benign ön tanılarla dinamik incelemesi yapılmış hastalar,görüntüleri herhangi teknik bir nedenle kategorize edilemeyen (LR-NC) olarak kabul edilen hastalar,primer malignitesi olan ve metastaz taraması yapılan hastalar çalışmamıza dahil edilmemiştir.Kronik hepatit (HBV, HCV) ya da siroz tanıları ile HSK ön tanısı olan 135 olgu çalışmamıza dahil edilmiştir.135 olguya iki gözlemci tarafından Lİ-RADS'ın majör özellikleri ile yardımcı bulguları kullanılarak nihai Lİ-RADS kategorisi verildi.135 olgunun 16 tanesinin retrospektif olarak patoloji sonucuna ulaşıldı. SPSS istatistik programı kullanılarak Lİ-RADS'ın diagnostik performansı ve iki gözlemci arasındaki uyum değerlendirildi.

Bulgular: Lİ-RADS kategorilerinden LR-4 ve 5'i bir grup LR-1, 2 ve 3'ü bir grup kabul edilerek yapılan değerlendirmelerde iki gözlemci arasında çok yüksek uyum tespit edildi.LR-4 ve LR-5 kategorisindeki hastaların ortalama yaşları 60'ın üzerinde olup E/K oranını yaklaşık 5 olarak saptanmıştır.LR-4, LR-5, LR-M (muhtemel veya kesinlikle malign, ancak HSK olması şart değil) ve LR-TİV (ven içerisinde tümör varlığı mevcut) kategorisi verilen ve patoloji sonucu elde olan 16 hastanın sadece 2 tanesinde patoloji sonucu benign olarak tespit edildi.İki gözlemci arasında özellikle LR-1, LR-5 ve LR-TİV kategorileri arasında yüksek uyum tespit edilmiştir.Major bulgulardan özellikle arteryel kontrastlanma ve wash-out parametreleri ile vende tümör varlığının tespiti açısından iki gözlemci arasında yüksek uyum tespit edilmiştir.

Tartışma ve Sonuç: Lİ-RADS'ın etkinliğini değerlendirmek için yapılmış diğer çalışmalara benzer şekilde iki gözlemci arasındaki en fazla uyum LR-1, LR-5 ve LR-TİV kategorileri ile arteryel kontrastlanma varlığının tespitinde bulundu.Daha fazla gözlemci sayısı ile yapılacak çalışmalarda gözlemciler arası uyum düzeylerinin daha doğru tespit edilebileceğini düşünmekteyiz.Taradığımız hasta grubundan patoloji sonucuna ulaşılan hasta sayısının Lİ-RADS'ın diagnostik performansını değerlendirmek için yeterli olmadığı görüşündeyiz.Sonuç olarak LIRADS kriterlerinin net olarak tanımlandığı ve görsel olarak açıklandığı bir atlas mevcut olup standart bir eğitim programı oluşturularak yapılacak raporlamanın doğruluğu ve tutarlılığı arttırılabilir.

Anahtar kelimeler: hepatosellüler kanser, HSK, Lİ-RADS, lirads, displastik nodul, major bulgular, arteryel kontrastlanma

Kaynaklar

1-Hanna, Robert F., et al. "Cirrhosis-associated hepatocellular nodules: correlation of histopathologic and MR imaging features." Radiographics 28.3 (2008): 747-769.
2-Chou, Chen-Te, et al. "Differentiation between dysplastic nodule and early-stage hepatocellular carcinoma: the utility of conventional MR imaging." World Journal of Gastroenterology: WJG 19.42 (2013): 7433.
3-Chernyak, Victoria, et al. "Liver Imaging Reporting and Data System (LI-RADS) version 2018: imaging of hepatocellular carcinoma in at-risk patients." Radiology 289.3 (2018): 816-830.
4-Ren, A-Hong, et al. "Diagnostic performance of MR for hepatocellular carcinoma based on LI-RADS v2018, compared with v2017." Journal of Magnetic Resonance Imaging (2019).
5-Alhasan, Ayman, et al. "LI-RADS for CT diagnosis of hepatocellular carcinoma: performance of major and ancillary features." Abdominal Radiology 44.2 (2019): 517-528.
6-Kierans, Andrea S., et al. "Validation of Liver Imaging Reporting and Data System 2017 (LI-RADS) Criteria for Imaging Diagnosis of Hepatocellular Carcinoma." Journal of Magnetic Resonance Imaging (2018).
7-Cerny, Milena, et al. "LI-RADS for MR imaging diagnosis of hepatocellular carcinoma: performance of major and ancillary features." Radiology 288.1 (2018): 118-128..

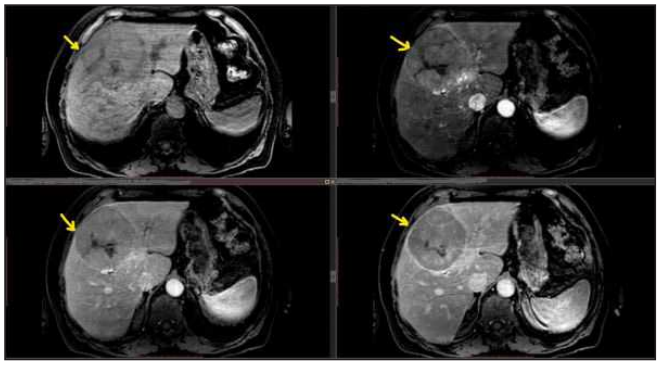

Resim 1. LR-5, arteryel faz kontrastlanma, washout, psödokapsül

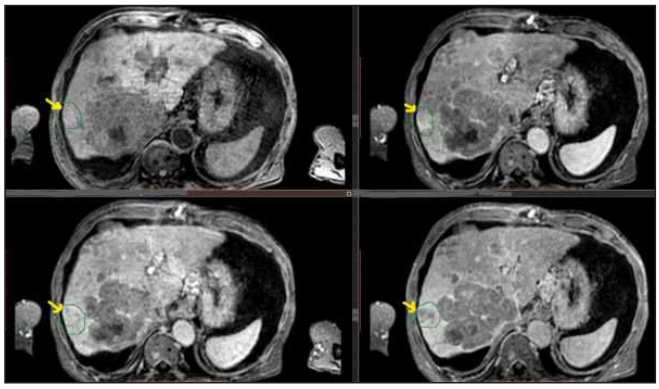

Resim 2. LR-5, arteryel faz kontrastlanma, washout

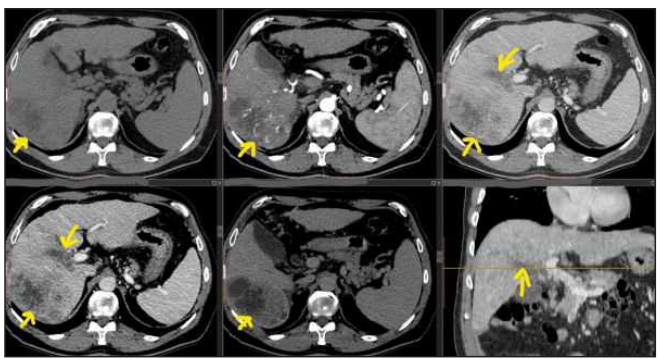

Resim 3. LR-TİV ve HSK, portal vende tümör trombusu, arteryel faz kontrastlanma, washout, psödokapsül

Abdominal Radyoloji

PS-002

KRONİK KARACİĞER PARANKİM HASTALIĞINDA ULTRASONOGRAFİ ELASTOGRAFİ İLE ÖLÇÜLEN KARACİĞER VE DALAK PARANKİM SERTLİĞİ ARASINDAKİ İLİŞKİ

Zeynep Eskalen, Nuray Haliloğlu

Ankara Tıp Fakültesi

Giriş ve Amaç: Ultrasonografi(US) kronik karaciğer parankim hastalıklarının tanı ve takibinde sıklıkla kullanılan, iyonizan radyasyon içermeyen, hızlı ve noninvaziv bir yöntemdir.Ultrasonografi Elastografi(USE) ise, dokuların kalitatif veya kantitatif olarak sertlik derecesini ve elastisite özelliklerini belirlemeye yarayan yeni bir yöntemdir.USE ile saptanan elastisite kaybı doku kompozisyonundaki değişimlerin indirekt bir bulgusu olarak kabul edilmektedir (1,2,3,4). Portal hipertansiyon, kronik karaciğer parankim hastalığında sıklıkla gelişmekte olup varlığını ve ciddiyetini değerlendiren altın standart yöntem hepatik ven basınç gradientinin ölçümüdür.Elastografi teknikleri kullanılarak dalak sertliğinin ölçülmesi ile yapılan invaziv olmayan değerlendirmelerin son zamanlardaki gelişimi bu konuda değerli alternatifler sunmaktadır ancak henüz yeterli çalışma bulunmamaktadır (1,2,3).Bu çalışmada birinci amacımız kronik karaciğer parankim hastalığında Shear Wave USE tekniği ile ölçülen karaciğer ve dalak parankim sertliği arasında ilişki olup olmadığını araştırmak, ikinci amacımız ise kronik karaciğer parankim hastalığında portal hipertansiyon gelişimi ve takibinde USE kullanımı açısından bir ön çalışma yapmaktır.

Gereç ve Yöntem: Bölümümüzde Mart 2018-Mart 2019 tarihleri arasında abdomen US incelemesi yapılan, klinik, laboratuar veya histopatolojik olarak ispatlanmış kronik karaciğer parankim hastalığı ve splenomegalisi olan 27 hasta (19 kadın, 8 erkek, ortalama yaş 58) değerlendirildi.USE incelemeleri aynı radyolog tarafından yapıldı.2B Shear Wave USE yöntemi ile hastaların karaciğer ve dalak parankim sertlikleri ölçüldü.Her hastada karaciğer ve dalak parankiminde uygun kesitlere yerleştirilen "region of interest" (ROI) ile en az 8 ölçüm yapılarak ortalama değer belirlendi.Karaciğer ve dalak parankim sertlik dereceleri kPa olarak belirtildi ve Spearman korelasyon testi kullanılarak karşılaştırıldı.Ayrıca portal hilus düzeyinde ana portal ven çapı ölçüldü ve portal ven çapı ile dalak parankim sertliği arasında ilişki olup olmadığı Spearman korelasyon testi kullanılarak araştırıldı.

Bulgular: Yapılan ölçümlerde karaciğer için en yüksek sertlik değeri 16,29 kPa, en düşük sertlik değeri 4,12 kPa olarak hesaplandı.METAVIR skoruna göre F2 grubunda 2, F3 grubunda 4, F4 grubunda 18 hasta bulunmaktaydı. 3 hastanın karaciğer sertlik derecesi 6,48 kPa'dan küçüktü ve bu hastalar skorlama sisteminin dışında kalmaktaydı.Dalak için en yüksek sertlik değeri 29,19 kPa ve en düşük sertlik değeri 9,20 kPa olarak belirlendi.Karaciğer ve dalak parankim sertlik değerleri karşılaştırıldığında istatistiksel olarak orta düzeyde pozitif korelasyon olduğu saptandı ($p<0,05$).Portal ven çapı 7-16 mm arasında değişmekteydi (ortalama 12 mm) ve hastaların hiçbirinde portal venöz sistemde tromboz yoktu. Portal ven çapı ve dalak sertliği arasında istatistiksel olarak anlamlı bir ilişki olmadığı görüldü ($p>0,05$).

Tartışma ve Sonuç: Kronik karaciğer parankim hastalığı ve portal hipertansiyonu olan hastalarda karaciğer parankimindeki fibrotik sürece bağlı olarak doku elastisitesi ve sertliğinde değişiklikler meydana gelmektedir. USE yöntemi ile biyopsi yapmadan karaciğerdeki fibrozis derecelendirilmeye çalışılmaktadır.Bizim çalışmamızda karaciğerdeki fibrozisin artması ile orantılı olarak dalak parankim sertliğinin de arttığı ortaya konmuştur. Portal hipertansiyonlu hastalarda US incelemesinde karaciğer parankimindeki morfolojik değişikliklerin yanı sıra portal ven çapı ve ekojenisitesi de mutlaka değerlendirilir. Portal ven çapının artması (>13 mm) portal hipertansiyonda sıklıkla karşımıza çıkar ancak tek başına tanısal duyarlılığı düşük olan bir bulgudur. Çalışmamızda portal ven çapı ile dalak parankim sertliği arasında anlamlı bir ilişki olmadığı ortaya konmuştur. Bu da portal ven çapının portal hipertansiyonda güvenilir bir bulgu olmadığını desteklemektedir.Portal hipertansiyon tanı ve takibinde dalak parankimindeki elastisite değişikliklerinin klinik önemi konusunda yeni çalışmalara ihtiyaç vardır.

Anahtar kelimeler: elastografi, karaciğer, dalak, portal hipertansiyon

Kaynaklar

1. Non-invasive evaluation of portal hypertension using shearwave elastography: analysis of two algorithms combining liver and spleen stiffness in 191 patients with cirrhosis. Aliment Pharmacol Ther. 2018 Mar;47(5):621-630
2. Portal Hypertension in Patients with Liver Cirrhosis: Diagnostic Accuracy of Spleen Stiffness. Radiology. 2016 May;279(2):609-19
3. Detection of early portal hypertension with routine data and liver stiffness in patients with asymptomatic liver disease: A prospective study. J Hepatol. 2014 Mar;60(3):561-9
4. Principles and clinical application of ultrasound elastography for diffuse liver disease. Ultrasonography 2014; 33(3): 149-160

Abdominal Radyoloji

PS-003

RADİKAL PROSTATEKTOMİ İLE KOGNİTİF FÜZYON BİOPSİ GLEASON SKORUNUN YÜKSELTİLMESİNİ ÖNGÖREN FAKTÖRLERİ ARAŞTIRMAK.

Sena Azamat, Mehmet Tolgahan Örmeci, Merve Gülbiz Kartal

Istanbul Unıversitesi Istanbul Tıp Fakültesi Radyoloji AD

Giriş ve Amaç: Radikal prostatektomi ile kognitif füzyon biopsi Gleason skorunun yükseltilmesini öngören faktörleri araştırmak.

Yöntem ve Gereçler: Şubat 2016 ile Kasım 2018 arasında kognitif füzyon biyopsi ile prostat kanseri tanısı alan ve sonrasında tedavi amaçlı radikal prostatektomi yapılan 35 erkek hasta retrospektif olarak değerlendirildi. Hastaların patoloji spesimanları Gleason skorlama sistemine göre değerlendirildi. Hastalar, radikal prostatektomi sonrası Gleason skorları yükseltilen ve yükseltilmeyen olarak iki gruba ayrıldı. Hastaların PSA dansitesi(ng/ml/cc), PSA(ng/ml) değeri, prostat hacmi(cc), lezyon boyutu (mm) ve PIRADSv2 skoru iki grup arasında karşılaştırılarak değerlendirildi.

Sonuçlar: 35 hastanın 16'sının Gleason skoru radikal prostatektomi sonrası yükseltilmiş olup 19'unda kognitif füzyon biyopsi ile radikal prostatektomi arasında Gleason skoru açısından fark izlenmemiştir. Kognitif füzyon biyopsi ile radikal prostatektomi arasında geçen süre ortalama 82 gündür. Çalışma grubunun yaş ortalaması 64'tür. Her hastanın indeks lezyonu değerlendirilmiştir. Yükseltilmeyen 19 hastanın ortalama PSA değeri 23 ng/ml, ortalama PSA dansitesi 0.3 (ng/ml/cc), ortalama prostat hacmi 62 cc, ortalama lezyon boyutu 17 mm; Gleason skoru yükseltilen 16 hastanın ortalama PSA değeri 7 ng/ml, ortalama PSA dansitesi 0.1 (ng/ml/cc), ortalama prostat hacmi 52 cc, ortalama lezyon boyutu 11 mm izlendi. Yükseltilmeyen hasta grubunda PIRADSv2 3, 3+1, 4 ve 5 skorları sırasıyla 1, 2, 11 ve 5 hastadır. Gleason skoru yükseltilen hasta grubunda PIRADSv2 2, 3, 3+1, 4 ve 5 skorları sırasıyla 2, 1, 1, 8 ve 4 hastadır. Gleason skoru yükseltilen hasta grubunda kognitif füzyon biyopsi sonucu 7 hastada 3+3, 9 hastada 3+4 (klinik olarak anlamlı prostat kanseri); ardından yapılan radikal prostatektomi sonuçlarında ise hastaların tamamında klinik olarak anlamlı prostat kanseri sonucu gelmiştir. Kognitif füzyon biyopsi sonucu 3+3 olan 7 lezyonun ortalama boyutu 8 mm'dir. Fark izlenmeyen hasta grubunda ise 3 hastada patoloji sonucu 3+3 iken geri kalan hastaların tamamı 3+4 'tür.

Tartışma: Yaptığımız çalışmada 20 % (7/35) hastada kognitif füzyon biyopsi hastanın yetersiz tanı almasına sebep olmakta tedavi protokolünü değiştirme riski yaratmaktadır.(1, 2)Bu 7 hastanın lezyon boyut ortalaması 8 mm izlenmiş olup kognitif füzyon biyopsideki hata oranına yakındır.(3)Her iki hasta grubunda PSA, PSA dansitesi, prostat hacmi ve lezyon boyutları arasında p değerlerinde anlamlı

fark izlemedik. Literatürde de bu konu hakkında çelişkili çalışmalar bulunmaktadır.(1, 4)

Sonuç: Günümüzde prostat kanserlerinde aktif izlemin tedavi seçenekleri arasında olması nedeniyle klinisyenlerin biyopsi sonuçlarına gözü kapalı güvenmemeli ve Gleason skoru yükseltilme riski göz önünde bulundurulmalıdır.

Anahtar kelimeler: prostat kanseri, kognitif füzyon biyopsi, radikal prostatektomi, Gleason skoru

Kaynaklar

1.Pourmand G, Gooran S, Hossieni SR, Guitynavard F, Safavi M, Sharifi A, et al. Correlation of Preoperative and Radical Prostatectomy Gleason Score: Examining the Predictors of Upgrade and Downgrade Results. Acta Med Iran. 2017;55(4):249-53.
2.Wegelin O, van Melick HHE, Hooft L, Bosch J, Reitsma HB, Barentsz JO, et al. Comparing Three Different Techniques for Magnetic Resonance Imaging-targeted Prostate Biopsies: A Systematic Review of In-bore versus Magnetic Resonance Imaging-transrectal Ultrasound fusion versus Cognitive Registration. Is There a Preferred Technique? Eur Urol. 2017;71(4):517-31.
3.Cool DW, Zhang X, Romagnoli C, Izawa JI, Romano WM, Fenster A. Evaluation of MRI-TRUS fusion versus cognitive registration accuracy for MRI-targeted, TRUS-guided prostate biopsy. AJR Am J Roentgenol. 2015;204(1):83-91.
4.Mansouri N, Msakni I, Gargouri F, Khiari R, Bouziani A, Laabidi B. Evaluation of concordance of Gleason score between prostate biopsy and radical prostatectomy. Tunis Med. 2018;96(7):430-6.



Resim 1. T2 ağırlıklı görüntüleme(T2A);66 yaşında erkek hasta, PSA;4.14ng/ml, kognitif füzyon biyopsi sonucu 3+3, radikal prostatektomi sonucu 3+4



Resim 2. T2A,68 yaşında erkek hasta,PSA;138 ng/ml kognitif füzyon biyopsi sonucu 4+5, radikal prostatektomi sonucu 4+5

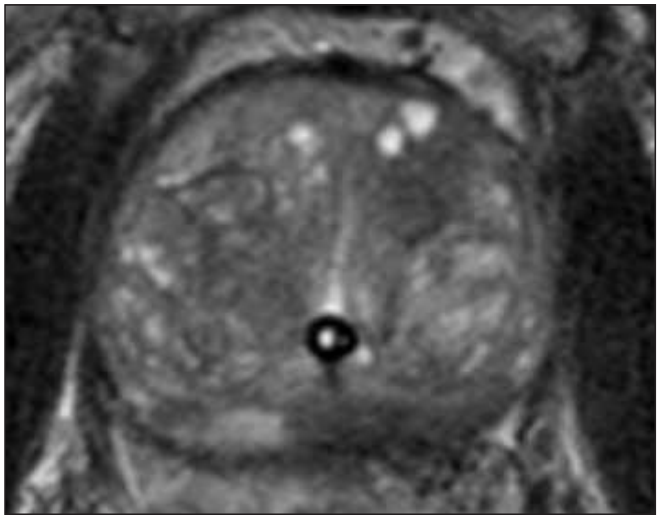

Tablo 1. Çalışma Grubunun Özelikleri

	Yükseltilen(n=16)	Yükseltilmeyen(n=19)
PSA(ng/ml)	7	23
PSA dansitesi(ng/ml/cc)	0.1	0.3
Prostat hacmi (cc)	52	62
Indeks lezyon boyutu (mm)	11	17

Abdominal Radyoloji

PS-004

DIFFERENTIAL DIAGNOSIS IN JEJUNUM PATHOLOGIES WITH RADIOLOGICAL METHODS

Hakan Abdullah Özgül, Canan Altay, Işıl Başara Akın, Mustafa Seçil

Department of Radiology, Dokuz Eylül University, Faculty of Medicine, Izmir, Turkey

Introduction and Aims:

•In this exhibit we will:

1.Present the radiological findings of jejunal pathologies

2.Propose a practical algorithm for the diagnosis of jejunal pathologies

3.Review the ethiologies of jejunal pathologies

•There is a wide variety of the radiologic features of jejunal pathologies.

•The recognition of typical imaging features of jejunal pathologies can facilitate the correct workup, diagnosis, and management of these lesions.

•Jejunal pathologies of our patients were inflammatory bowel disease, vascular dysplasia, panniculitis, infection, venous ischemia, pancreatitis, malignant tumor, and lymphoma.

Cases:

•Clinical and pathological data of 58 patients with jejunal pathologies were collected from computerized patient's records.

•Abdominal computerized tomography (CT) findings of all patients were evaluated from our hospital's Figure Archiving & Communication System (PACS).

•Imaging findings of jejunal lesions are presented below. All these diagnoses confirmed via surgical procedures or by pathology

Conclusion:

•The jejunum is approximately 2.5-3 m long small intestine part that connects duodenum and ileum (1).

•The jejunum helps to further digest food coming from duodenum and absorbs nutrients and water (2).

•It is a retroperitoneal organ except for its proximal 2-3 cm length part.

•The jejunum is hanged on the back wall of the abdomen through the mesentery and can move freely.

•Lesions of jejunum have clinical importance because of its close anatomical relations and functional importance in digesting (3).

Lesions of the duodenum can be classified as(4):

1. Congenital pathologies

Diverticula, jejunal atresia, duplication cyst, malrotation

2. Infectious pathologies

Parasitic disease, opportunistic disease

3. Inflammatory pathologies

Sprue - Celiac disease, Whipple disease, Chron disease, scleroderma

4. Vascular pathologies

Pneumatosis of the intestine, ischemic enteritis, vasculitis

4. Traumatic

Intestinal trauma, gastrointestinal bleeding

5. Benign tumors

Intramural benign intestinal tumors, hamartomatous polyposis, small bowel carcinoma

7. Malignant tumors

Carcinoid tumor, lymphoma, metastasis

8. Miscellaneous

Obstruction, gallstone ileus, malabsorption conditions, intussusception, radiation enteritis Jejunal pathologies often overlooked on the computed tomographic scan (5).

Results: Careful CT technique and attention to the jejunum can result in reliable prospective diagnoses (4). Correct radiological evaluation of the jejunal lesions is essential in reaching the appropriate treatment rapidly.

Anahtar kelimeler: Jejunum, Wall thickness, Computured tomography

Kaynaklar

1-Van Gijn J; Gijselhart JP (2011). Treitz and his ligament. Ned Tijdschr Geneeskd. 155 (8):A2879.

2-Drake, Richard L.; Vogl, Wayne; Tibbitts, Adam W.M. Mitchell; illustrations by Richard; Richardson, Paul (2005). Gray's anatomy for students. Philadelphia: Elsevier/Churchill Livingstone.

3-Wolfgang Dähnert, Radiology Review Manual (Dahnert, Radiology Review Manual) Apr 14,2011.

4-Jayaraman M, Mayo-Smith W; "CT of the Duodenum: An Overlooked Segment Gets Its Due". Radiographics Oct 2001, Vol. 21:S147–S160.

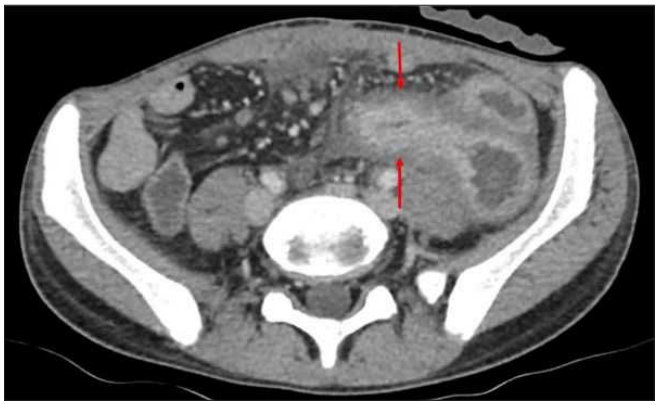

Resim 1. Axial contrast-enhanced abdomen CT image showed Diffuse, consantric, uniform increased jejunal wall thickness (red arrows) in a patient with Chron's disease.

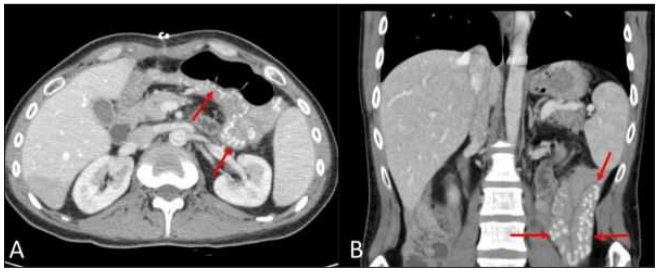

Resim 2. Axial (A) and coronal (B) contrast-enhanced CT images showed In the jejunal segments, dilated and tortuous vascular structures were seen in the intestinal wall. The findings were evaluated in favor of vascular malformation. (red arrows).



Resim 3. Diffuse, consantric, uniform increased jejunal wall thickness (red arrows) was detected in axial contrast-enhanced abdomen CT images and jejunal infection was diagnosed by enteroclysis.

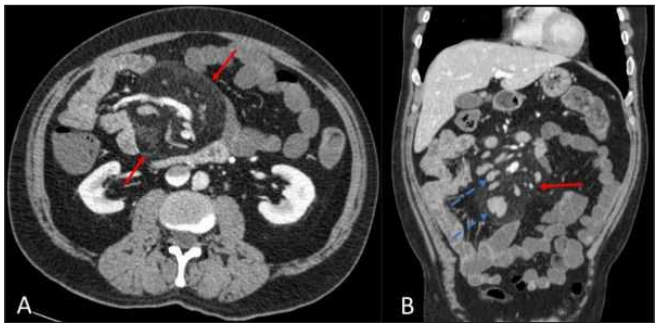

Resim 4. In the midline of the abdomen, the heterogeneity forming the demarcation line in the jejunum mesos (red arrows) and the accompanying multiple lymph nodes (blue dashed arrows) were observed in axial (A) and coronal (B) contrast-enhanced CT sections. At the

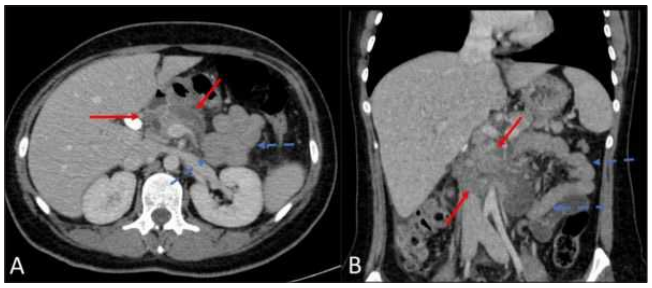

Resim 5. The axial (A) and coronal (B) sections showed signs of pancreatitis (red arrows) and wall thickening of adjacent jejunal loops (blue dashed arrows).

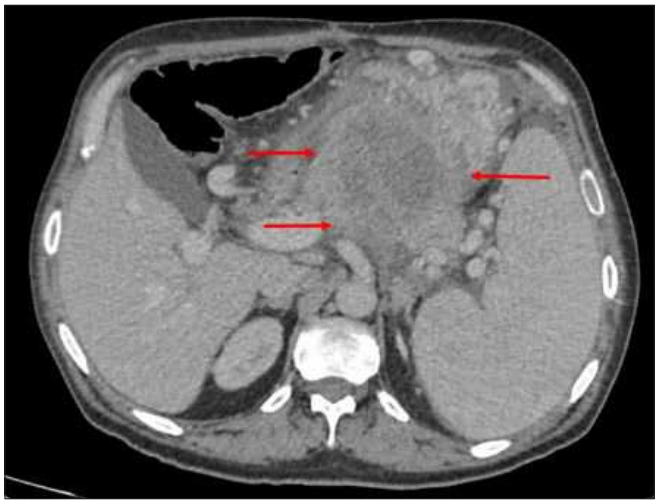

Resim 6. In the proximal jejunum, an uneven wall thickness increase and central cystic-necrotic mass was determined (red arrows).



Resim 7. In contrast axial CT sections, isolated jejunum wall thickness increase due to lymphoma was determined (red arrows).

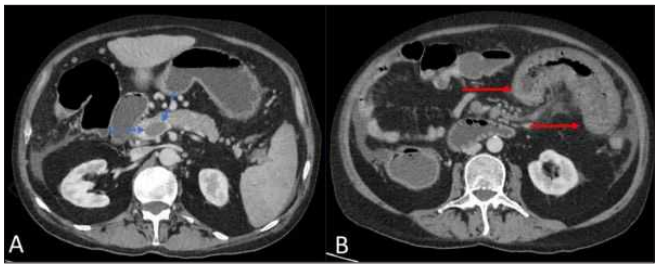

Resim 8. An increase in thickness due to ischemia (red arrows) was detected in jejunum wall (A). Hypodense appearance consistent with thrombus filling the superior mesenteric vein (blue dashed arrows) was observed (B).

Abdominal Radyoloji

PS-006

AKUT PELVİK AĞRI: NADİR JİNEKOLOJİK NEDENLERİN RADYOLOJİK BULGULARI ACUTE PELVİC PAİN: RADİOLOGİC APPEARANCE OF UNUSUAL GYNECOLOGİC CONDİTİONS

Ferdi Çay

Ağrı Devlet Hastanesi Radyoloji Birimi

Giriş ve Amaç: Akut pelvik ağrı (APA) kadınlarda sık bir hastaneye başvurma nedenidir. APA ayırıcı tanısında jinekolojik, ürolojik, gastrointestinal, vasküler ve kas iskelet hastalıkları yer almaktadır. Klinik bulgular ve HCG değerleri APA'ya neden olan jinekolojik nedenlerin saptanmasında belirlicidir. Ancak APA etiyolojisinde klinik belirsizlik mevcut ise radyolojik görüntüleme APA nedeninin belirlenmesinde kritik bir öneme sahiptir. Ultrasonografi (US) APA değerlendirmesinde ilk tercih görüntüleme yöntemi olsa da gereklilik halinde BT ve/veya MRG desteğinden yararlanılmaktadır. MRG problem çözücü görüntüleme yöntemi iken BT pelvik apse, hematom değerlendirmesinde ve bağırsak hastalığı varlığının ekartasyonunda önemli yere sahiptir (1). Bu bildiride nadir APA nedenlerinin BT/MRG bulgularına farkındalık yaratmayı amaçladım.

Olgular: İnguinal Kanala İzole Ovaryan Kist Herniasyonu

İnguinal herniler (İH) genellikle omentum ve ince bağırsak içerseler de, İH kesesinin olağandışı içerikleri iyi tanımlanmış bir antitedir. İH kesesi içerisine overlerin herniasyonu bilenen bir durum olsa de over kistinin izole olarak inguinal kanal içerisine herniasyonu nadir bir durumdur (2).

Olgu 1: 33 yaşında kadın hasta hastanemize kasıkta şişlik-ağrı şikâyeti ile başvuruyor. İH ön tanısı ile US'ye yönlendirilen hastada sağ inguinal kanalda içerisinde Doppler akımı izlenmeyen kistik lezyon saptandı. MRG incelemesinde kistin sağ overden köken aldığı ve izole olarak sağ inguinal kanala herniye olduğu saptandı (Resim 1).

Rahim İçi Aracı Olan Hastada Ektopik Gebelik Rüptürü

Rahim içi araç (RİA) hem istenmeyen hem de ektopik gebelik riskini azaltmada etkin bir yöntemdir. Ancak RİA kullanımı sırasında gebelik gerçekleşir ise bu gebeliğin ektopik gebelik olma riski yüksektir (OR: 21.08) (3).

Olgu 2: 35 yaşında kadın hasta hastanemize pelvik ağrı, vajinal kanama ve bulantı/kusma ile başvurdu. US incelemesinde batın ve pelvisde yaygın serbest sıvı ve olağan pozisyonunda RİA saptandı. Pelvik hematom açısından detaylı değerlendirme için istenen abdomen BT incelemesinde sol adneksiyal alanda etrafında ektopik gebelikte de izlenebilen ateş çemberi bulgusu mevcut kist ve hemoperiton izlendi (Resim 2). Beta HCG pozitif saptanan hastada, ektopik gebelik rüptürü ameliyatta doğrulandı.

Skar Endometriozis

Endometriosis tanım olarak endometriyal gland ve stroma yapısının endometriyal kavite dışında izlenmesidir. Endometriosis vücudun herhangi bir yerinde bulunabilir. En sık izlendiği alanlar overler, uterin ligament, Douglas poşu, pelvik periton ve fallopian tüplerdir.

Nadir olarak; sezeryan doğum ya da herhangi başka bir pelvik cerrahi işlem geçiren hastaların yaklaşık %1 inde endometriosis skar alanında izlenebilir (4).

Olgu 3: 47 yaşında kadın hasta hastanemize özellikle sola lokalize pelvik ağrı ve sezaryan skar hattı sol tarafta ele gelen şişlik şikayeti ile başvurdu. US incelemesinde skar hattı sol tarafta heterojen karakterde nodüler lezyon saptanan olguda MRG incelemesinde sezeryan skarı sol tarafta skar endometriyozisi ile uyumlu; yağ baskılı prekontrast T1A görüntülerde içerisinde hiperintens hemoraji odakları ve postkontrast görüntülerde homojen kontrast tutulumu gösteren düzensiz sınırlı nodüler lezyon saptandı (Resim 3).

Sonuç: APA'ya neden olabilecek nadir nedenlerin radylojik bulgularının farkında olunması, optimum hasta yönetiminin sağlanmasını ve ektopik gebelik rüptürü gibi hayatı tehdit edebilecek durumlarda gecikmelerin önüne geçilmesini sağlayacaktır.

Anahtar kelimeler: pelvik ağrı, over kist, herniasyon, RİA, ektopik gebelik, skar, endometriosis

Kaynaklar

1.Bennett GL, Slywotzky CM, Giovanniello G. Gynecologic causes of acute pelvic pain: spectrum of CT findings. Radiographics. 2002;22(4):785-801.
2.Machado NO, Machado LS, Al Ghafri W. Laparoscopic excision of a large ovarian cyst herniating into the inguinal canal: a rare presentation. Surgical Laparoscopy Endoscopy & Percutaneous Techniques. 2011;21(4):e215-e8.
3.Li C, Zhao W-H, Meng C-X, Ping H, Qin G-J, Cao S-J, et al. Contraceptive use and the risk of ectopic pregnancy: a multi-center case-control study. Plos one. 2014;9(12):e115031.
4.Kuligowska E, Deeds L, 3rd, Lu K, 3rd. Pelvic pain: overlooked and underdiagnosed gynecologic conditions. Radiographics. 2005 Jan-Feb;25(1):3-20. PubMed PMID: 15653583. Epub 2005/01/18. eng.

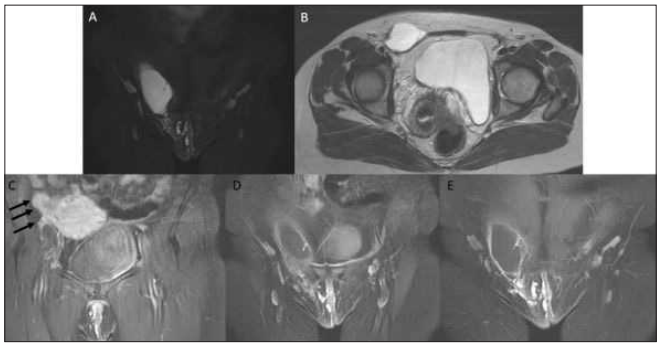

Resim 1. A-B) T2A MRG görüntülerinde inguinal kanal içerisinde kistik lezyon izleniyor. C-E) Postkontrast birbirini takip eden görüntülerde sağ overden (oklar) köken alan ve sağ inguinal kanal içerisine uzanan over kisti izlenmektedir.

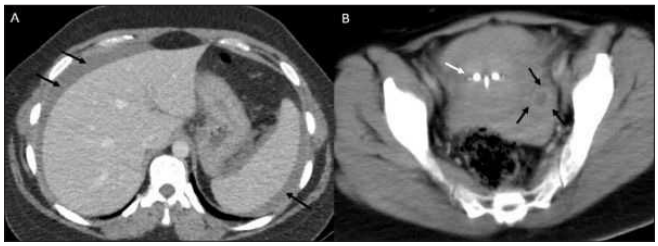

Resim 2. A) İVKM sonrası elde olunmuş BT görüntülerinde hemoperiton (oklar), B) normal lokalizasyonunda RİA (beyaz ok) ve sol adneksiyal ateş çemberi bulgusu (siyah oklar) izleniyor.

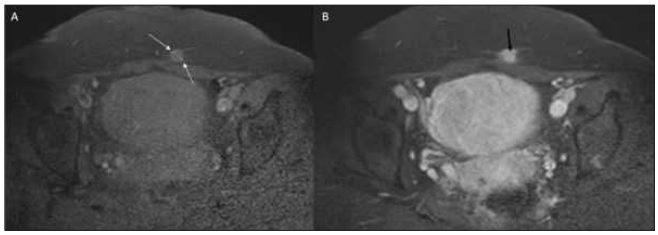

Resim 3. Prekontrast T1A MRG görüntüde (A) skar alanı solda nodüler lezyon içerisindeki milimetrik hemoraji odakarı (beyaz oklar), postkontrast T1A MRG görüntüde (B) lezyondaki homojen kontrast tutulumu izleniyor (siyah ok).

Abdominal Radyoloji

PS-007

KARACİĞERİN NADİR BİR VARYASYONU: BEAVER TAİL LİVER

Ahmet İmrek, Bircan Alan

Bolu Abant İzzet Baysal Üniversitesi Tıp Fakültesi Radyoloji Anabilimdalı

Giriş ve Amaç: Bu olgu serisi sunumunda sık görülmeyen ancak varlığı durumunda diğer patolojilerle karışabilecek beaver tail karaciğer varyasyonunu kliniğimizde saptadığımız olgularla göstermeyi amaçladık.

Olgu Sunumu: Olgu 1: 30 yaş erkek hasta sol hiler dolgunluk şikayeti ile toraks BT çekilmiş.

Olgu 2: 36 yaş erkek hasta ampiyem şikayeti ile toraks BT çekilmiş.

Olgu 3: 30 yaş kadın düşme nedeniyle abdomen BT çekilmiş.

Olgu 4: 53 yaş kadın tiroid ca, akciğer metastaz taraması nedeniyle toraks BT tetkiki çekilmiş.

Bulgular: Olgu 1: 30 yaş erkek hasta sol hiler dolgunluk şikayeti ile toraks BT çekilmiş ve tetkik dahili abdominal kesitlerde karaciğer sol lobunun dalak anterioruna doğru uzanım gösterdiği izlenmiştir(-beaver tail varyasyonu).

Olgu 2: 36 yaş erkek hasta ampiyem şikayeti ile toraks BT çekilmiş ve tetkik dahili abdominal kesitlerde sol lobu dalak anterioruna uzanım göstermektedir(beaver tail varyasyonu).

Olgu 3: 30 yaş kadın düşme nedeniyle abdomen BT çekilmiş ve karaciğer sol lobunun orta hattı geçerek mide büyük kurvatura kadar uzandığı izlenmiştir (beaver tail varyasyonu)

Olgu 4: 53 yaş kadın tiroid ca, akciğer metastaz taraması nedeniyle toraks BT tetkiki çekilmiş ve tetkik dahili abdominal kesitlerde karaciğer sol lobunun dalak anterioruna doğru uzanım gösterdiği izlenmiştir (beaver tail liver varyasyonu).

Tartışma: Beaver tail varyasyonu, karaciğer şeridi olarak da bilinir.

Karaciğerin morfolojik bir varyantı olup, sol lob lateralden dalağı saracak şekilde genişler ve kadınlarda daha sık görülür. Karaciğer parankimi normaldir ve diğer karaciğer bölümü için geçerli olan patolojiler de burda görülebilir.

Ancak uzanımı nedeniyle sol üst kadran veya sol alt göğüs bölümüne alınan travmalarda daha sık yaralanabilir.

Böylece perisplenik hemorajiyi, veya splenik subkapsüler hematomu veya splenik kitleleri taklit edebilir. Bu varyasyon perigastrik ve perisplenik hastalıklar ile karıştırılabilir. Ultrasonda perisplenik hipoekoik kolleksiyonu taklit edebilir, ayrımını yapabilmek için color Doppler kullanılmalı ve karaciğer sol lobu ile devamlılığı gösterilmelidir. Özellikle perisplenik bölge, hepatik ve / veya portal venlerin varlığı veya yokluğu açısından değerlendirilmelidir. Ek olarak, bu varyasyondan habersiz olmak, abdominal invaziv işlemler sırasında ölümcül komplikasyonlara neden olabilir.

Sonuç: Beaver tail karaciğer varyasyonu travma durumunda perisplenik hematom, splenik kapsüler hematom veya nontravmatik durumlarda dalak kitleleri ile karışabilen bir durum olup mutlaka akılda tutulması gereklidir.

Anahtar kelimeler: Beaver tail, karaciğer varyasyonu, abdominal radyoloji,

Kaynaklar

1-Mehmet Haydar Atalar, Kayhan Karakus Abdom Radiol (2017), Abdom Radiol (NY). 2018 Jul;43(7):1851-1852.
2-Hao Xiang et al. 2018 The Royal Australian and New Zealand College of Radiologists
3-Dr Daniel J Bell and Dr Craig Hacking et al.
4-Textbook of gastrointestinal radiology, fourth edition, Richard M. Gore, Marc S. Levine, section X, anomalies and anatomic variants of the liver



Resim 1. 30 yaş erkek hasta tetkik dahili abdominal kesitlerde karaciğer sol lobunun dalak anterioruna doğru uzanım gösterdiği izlenmiştir (sarı oklar karaciğer sol lobunu göstermekte) kırmızı ok ile gösterilen ise dalak.

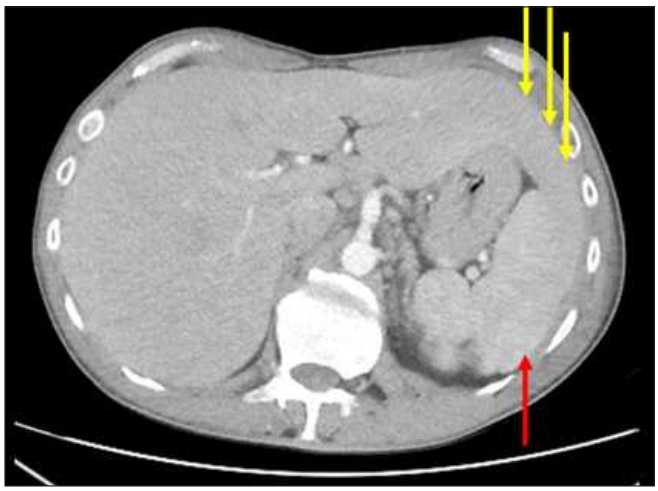

Resim 2. 36 yaş erkek hasta tetkik dahili abdominal kesitlerde karaciğer sol lobu dalak anterioruna uzanım göstermektedir (sarı oklar karaciğer sol lobu göstermekte). Kırmızı ok ile gösterilen ise dalak.

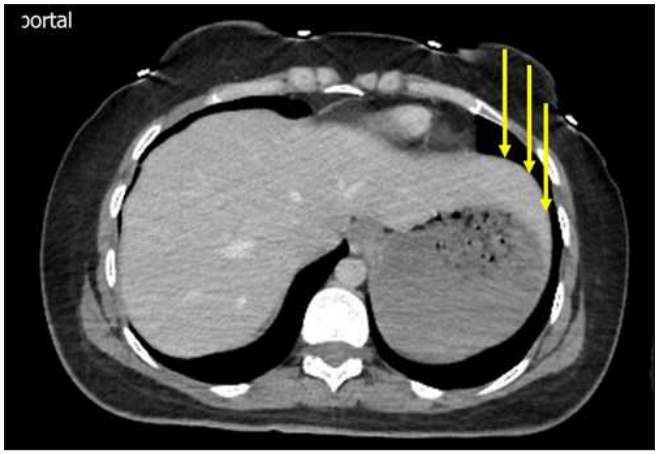

Resim 3. 30 yaş kadın düşme nedeniyle abdomen BT çekilmiş ve splenektomili hastada karaciğer sol lobunun orta hattı geçerek mide büyük kurvatura kadar uzandığı izlenmiştir (sarı oklar karaciğer sol lobunu göstermekte)

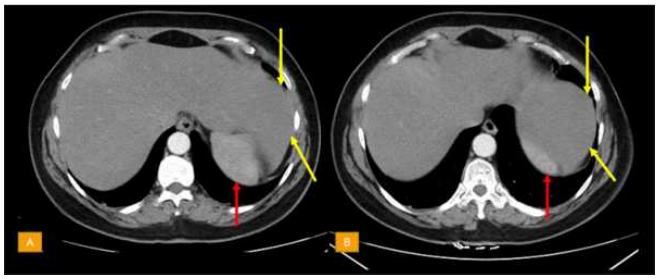

Resim 4. 53 yaş kadın tetkik dahili abdominal kesitlerde karaciğer sol lobunun dalak anterioruna doğru uzanım gösterdiği izlenmiştir (Resim A ve B'de sarı oklar ile gösterilen karaciğer sol lobu) (Resim A ve B'de kırmızı ok ile gösterilen ise dalak)

Abdominal Radyoloji

PS-008

RENAL VEN VE VENA KAVA İNFERİORA TÜMÖR TROMBÜSÜ UZANAN "AGRESİV" RENAL ANJİOMYOLİPOMA

Zafer Ünsal Coşkun, **Alirıza Odabaş**

Sağlık Bilimleri Üniversitesi Sultan Abdülhamit Han Suam

Amaç: Renal anjiomyolipom (AML) böbreğin en sık görülen mezenşimal tümörü olup, spontan görülebileceği gibi tüberoskleroz kompleksi ile bereaber de bulunabilir (1). Nadiren, renal AML'lar renal ven invazyonu gibi agresiv özellikler gösterebilirler.Bu olgu ile bir hastada izlenen, ''agresiv'' görünüm ve biyolojik davranış sergileyen anjiomyolipomun ultrason (US), bilgisayarlı tomografi (BT) ve magnetik rezonans (MR) tetkiklerindeki görünüm özellilklerinin tanımlanması ve doku biopsisi sonucunun değerlendirilerek klasik anjiomyolipomdan farklı olan '' agresiv angiomyolipom'' ların tedavi seçeneklerinin değerlendirilmesi amaçlanmıştır.

Gereç ve Yöntem: 55 yaşında bayan hasta yana ağrısı şikayeti ile başvurmuş. Yapılan Ultrasonda sağ tarafda nerede ise toplayıcı sistemin büyük kısmını replase ederek renal sinüse uzanım gösteren ekojen kitle, renal ven ile vena kavada tümör trombüsünün mevcudiyeti görülmüştür. Bunun üzerine kontrastlı bilgisayarlı tomografi (BT) ve magnetik rezonans (MR) ile doku özellikleri ve tümör trombüs uzanımları daha belirgin olarak ortaya konmuştur(Fig. 1-10). Prevalansı 0.2% - 0.6% olan anjiomyolipomlar böbreğin oldukça sık görülen, kadınlarda daha çok izlenen benign bir tümörüdür (1-2). Anacak anjiomyolipomun bir varyantı olan ''epiteloid anjiomyolipoma '', klinik olarak agresiv, invaziv özellikler gösterdiği için nadir görülen ve '' agresiv anjiomyolipom'' olarak adlandırılan bir türü olup görüntü özellikleri ve tedavi yaklaşımları açısından farklılıklar gösterir (3). Klasik anjiomyolipomda olduğu gibi US eko, BT dansite ve MR intensite özellikleri açısından kitle içinde yağ izlenirken, klasik anjiomyolipomdan farklı olarak renal ven ve vena kavada kitle ile aynı özelliklere sahip, yani içinde yağ izlenen tümör trombüsü mevcuttur. Vakamızda da her üç modalite ile izlenen renal ven ve vena kavada tümör trombüsleri görülmüştür. Klasik anjiomyolipom benign bir antite olmakla beraber epiteloid varyantı olan ''agresiv anjiomyolipom'' nadiren de olsa malign transformasyon gösterebilip lenf nodu ve başta akciğer olmak üzere uzak organ metastazı ilebirlikte görülebilmektedir. Ancak çoğunlukla lokal invaziv olarak kalmakta ve yakın venöz yapılara uzanan tümör trombüsleri ile izlenmektedir. Literatürde nadir de olsa venöz yapılara uzanmış tümör trombüsüne bağlı akciğer embolileri tarif edilmiştir. Var olan agresive davranış ve görünümü nedeni ile tümör trombüsleri ve ana kitleye yönelik radikal cerrahiler (komplet nefrektomi) önerilmiş olmakla beraber son yıllarda insidental olarak bulunmuş asemptomatik hastalardaki ''agresiv anjiomyolipomlar'' için bir takım minimal invaziv ve noninvaziv terapötik girişimler önerilmiştir. Bunlar başlıca selektif renal arter embolizasyonu, nefron-koruyucu cerrahi, cryo-ve radiofrekans ablasyon ve mTOR inhibitorleridir(3-6). Hastamızda yıllık MR kont-

rolleri ve m TOR inhibitörü ile takip, invaziv olmayan bir terapotik yaklaşım olarak tercih edilmiştir.

Sonuç: Radyologların günlük pratiklerinde nadir görülen ''invaziv anjiomyolipom'' hakkında bilgi sahibi olmaları hem tanısal etkinlik hem de hastaya ve hekimine tedavide yardımcı olmak açısından katkı sağlar. Bu aynı zamanda hatalı tanı ve bundan kaynaklanacak abartılı tedavi seçeneklerinin zararlarından kaçınılması açısından önemlidir.

Anahtar kelimeler: Böbrek kitlesi, anjiomyolipom, trombüs, renal ven, vena kava, tedavi.

Kaynaklar

1.Yarmish G, DiPoce J. Case 199: Aggressive Angiomyolipoma with Renal Vein Thrombosis and Pulmonary Fat Embolus. Radiology. 2013;269(2):615-618. doi:10.1148/radiol.13121187
2.Bakshi SS, Vishal K, Kalia V, Gill JS. Aggressive renal angiomyolipoma extending into the renal vein and inferior vena cava — an uncommon entity. The British Journal of Radiology. 2011;84(1004):e166-e168. doi:10.1259/bjr/98449202
3.Harris K, Hatem E, Maroun R, Seminara D, Maniatis T. A renal angiomyolipoma with extension to the renal vein and asymptomatic fat pulmonary embolus. Ther Adv Respir Dis. 2014;8(4):133-135. doi:10.1177/1753465814538690
4.Seyam RM, Alkhudair WK, Kattan SA, Alotaibi MF, Alzahrani HM and Altaweel WM. The Risks of Renal Angiomyolipoma: Reviewing the evidence. J Kidney Cancer VHL. 2017; 4(4): 13–25. DOI: 10.15586/jkcvhl.2017.97 [PMC free article] [PubMed] [CrossRef] [Google Scholar]
5.Prevoo W, van den Bosch MAAJ and Horenblas S. Radiofrequency ablation for treatment of sporadic angiomyolipoma. Urology. 2017; 72(1): 188–191. DOI: 10.1016/j.urology.2008.02.059 [PubMed] [CrossRef] [Google Scholar]
6.Coombs EJ. Role of mTOR inhibition in the treatment of patients with renal angiomyolipomas. J Am Assoc Nurse Pract. 2013; 25(11): 588–596. DOI: 10.1002/2327-6924.12081 [PubMed] [CrossRef] [Google Scholar]



Resim 1. Aksiyel kontrastlı Bt kesitinde sağ böbrek toplayıcı sistemi,ni tama yakın dolduran ve renal arteri anteriora yaylandıran yağ dansiteli solid kitle.



Resim 2. Koranal kontrastlı BT kesitinde böbrek toplayıcı sitemini dolduran yağ dansiteli kitle ile beraber vena kavaya uzanım gösteren aynı dansitedeki tümör trombüsü

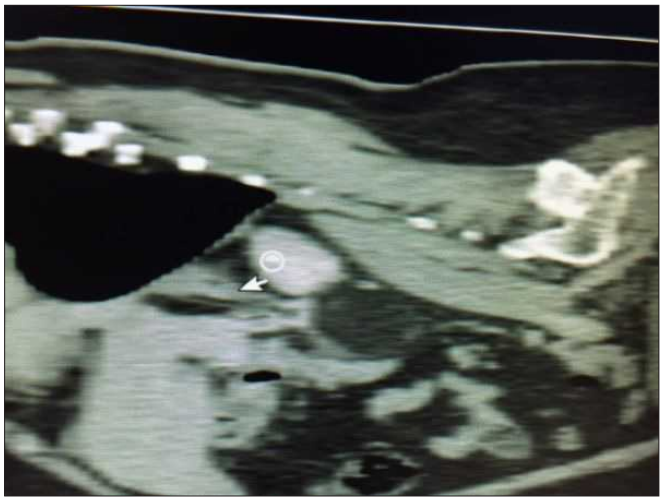

Resim 3. Sagital kontrastlı BT kesitinde vena kavada izlenen yağ dansiteli tümör trombüsü

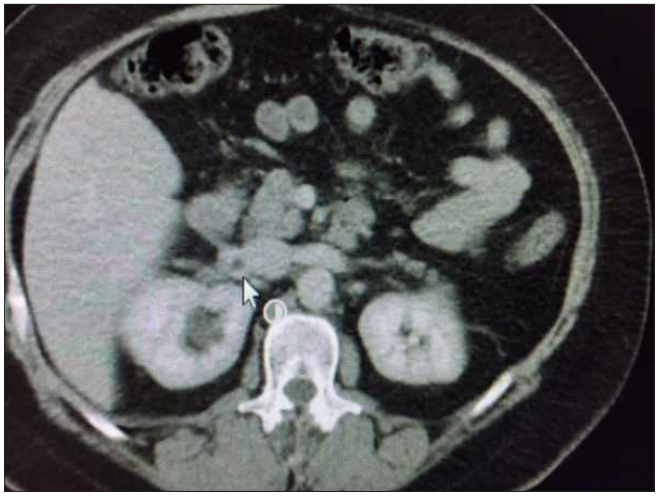

Resim 4. Aksiyel kontrastlı BT de vena kava içindeki tümör trombüsünün görünümü



Resim 5. Aksiyel kontrastlı BT de vena kava içindeki tümör trombüsünün görünümü



Resim 6. Selektif renal anjiografide kitle tarafından yanlara itilmiş segmental artyerlere ait görünüm.



Resim 9. T1 ağırlıklı aksiyel MR kesitinde böbrek içinde ve vena kava da hiperintens olarak izlenen kitle ve tümör trombüsüne ait görünüm

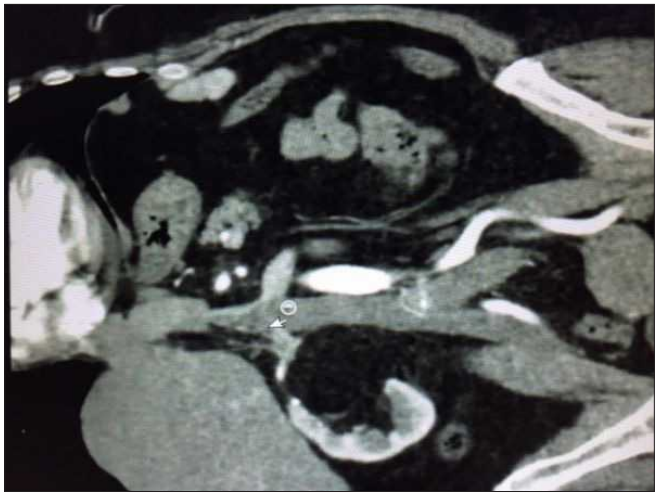

Resim 7. Koranal kontrastlı BT kesitinde böbrek toplayıcı sitemini dolduran inferiorda böbrek dışına taşan yağ dansiteli kitle ile beraber vena kavaya uzanım gösteren aynı dansitedeki tümör trombüsü

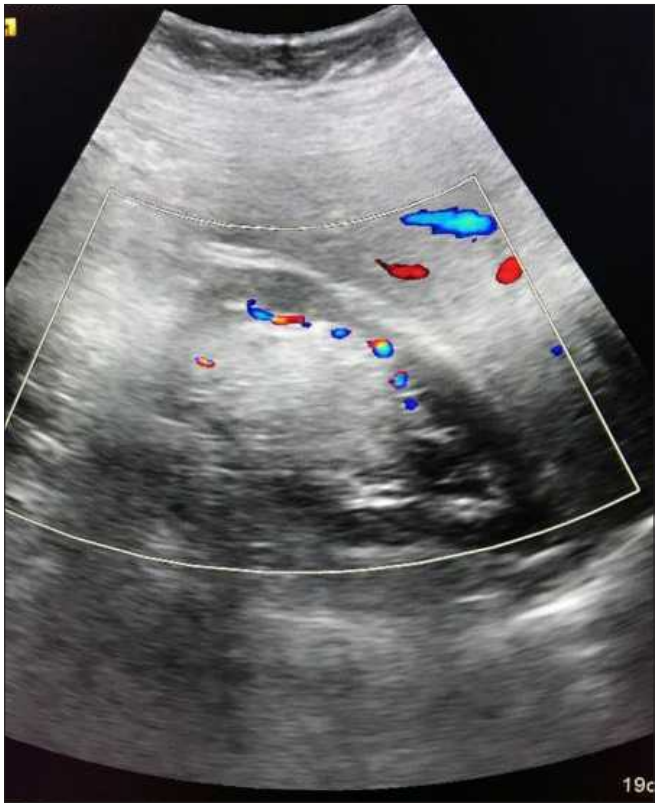

Resim 10. Ulrason görüntülemede yağ ekojenitesindeki toplayıcı sistemi dolduran kitle ve perifere itilmiş vasküler yapılara ait görünüm

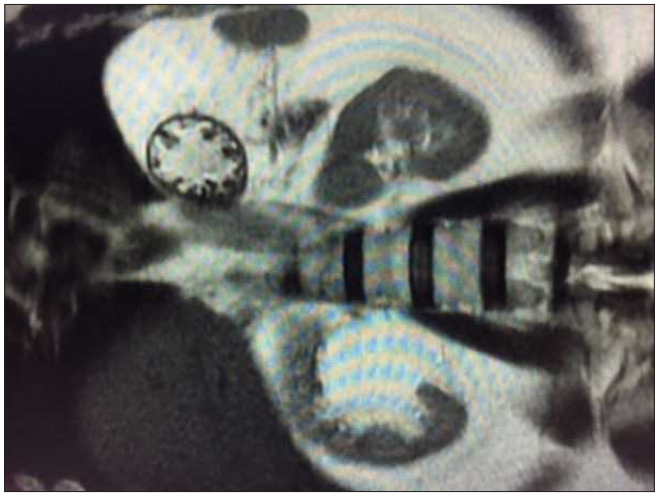

Resim 8. T1 ağırlıklı koronal MR kesitinde böbrek içinde ve vena kava da hiperintens olarak izlenen kitle ve tümör trombüsüne ait görünüm.



Resim 11. Ultrasonda yağ ile aynı ekojenitede vena kava içindeki tümör trombüsüne ait görünüm

PS-009

DALAĞIN İNFLAMATUAR MYOFİBROBLASTİK TÜMÖRÜ: OLGU SUNUMU (INFLAMMATORY MYOFIBROBLASTIC TUMOR OF THE SPLEEN: A CASE REPORT)

Mine Sorkun, Nesrin Gündüz, Hüseyin Yıldız, Mahmut Bilal Doğan, Merve Tarhan, Hasan Ertürk

İstanbul Medeniyet Üniversitesi Göztepe Eğitim Araştırma Hastanesi Radyoloji AD

Giriş ve Amaç: Dalağın inflamatuar myofibroblastik tümörü; klinik presentasyonu, görüntüleme özellikleri ve histolojik olarak diğer tümörleri taklit edebilen, nadir görülen bir lezyondur. Dalağın inflamatuar psodotümörü olarak da isimlendirilir. Asemptomatik hastalar insidental olarak tanı alırken, semptomatik hastalar en sık karın ağrısı ve kilo kaybı ile presente olurlar.[1] Görüntüleme özellikleri itibariyle malign tümörlerden ayrımı güç olduğundan,tanı genellikle splenektomi sonrası histopatolojik inceleme ile konur. [2] Biz bu vakada; dalakta nadir görülen inflamatuar myofibroblastik tümörün görüntüleme özelliklerini sunmayı amaçladık.

Olgu: Polikliniğe sol üst kadranda ağrı şikayetiyle başvuran 58 yaşında kadın hastanın laboratuar bulgularında anormallik izlenmiyor. Gerçekleştirilen ultrason çekiminde, dalak süperior yerleşimli, 48x53 mm boyutlarında, RDUS inceleme ile vaskülarite kodlanan, hipoekoik solid lezyon tarifleniyor ve hastaya dinamik kontrastlı MR planlanıyor. MR'da T2 ağırlıklı serilerde ara sinyal intensitesinde, İVKM sonrası T1 ağırlıklı serilerde geç fazlara doğru giderek artan kontrast tutulumu izlenen, difüzyon ağırlıklı serilerde belirgin difüzyon kısıtlaması göstermeyen kitlesel lezyon izlendi. Genel cerrahi kliniği tarafından total splenektomi operasyonu gerçekleştirilen olguda histopatolojik tanı inflamatuar myofibroblastik tümör olarak sonuçlandı.

Tartışma: Dalağın inflamatuar myofibroblastik tümörü, sonografik olarak düzgün sınırlı, hipoekoik solid lezyon olarak izlenir.BT'de kalsifikasyon içermeyen, düzgün sınırlı, dinamik kontrastlı incelemelerde İVKM sonrası serilerde içerdiği fibrotik komponent nedeniyle geç fazlara doğru gideren artan kontrastlanma paterni gösteren hipodens lezyon olarak izlenir. MR'da da benzer şekilde geç fazlara doğru artan kontrastlanma özellikleri gösteren, T2 ağırlıklı serilerde hiperintens, T1 ağırlıklı serilerde izo-hipointens görünümde lezyon olarak karşımıza çıkar. [3,4] Dalağın inflamatuar myofibroblastik tümörü, patolojik bir tanı olsa da, dinamik kontrastlı görüntülemelerde geç fazlarda kontrastlanan dalak lezyonlarında akıl tutulmalı ve ayırıcı tanıda yer almalıdır.

Anahtar kelimeler: İnflamatuar myofibroblastik tümör, Dalağın inflamatuar psodotümörü, MR

Kaynaklar

1. Rajabi P, Noorollahi H, Hani M Inflammatory pseudotumor of spleen Adv Biomed Res. 2014; 3: 29.
2.Bhatt S, Simon R, Vikrom D Radiologic–Pathologic Conferences of the University of Rochester School of Medicine: Inflammatory Pseudotumor of the Spleen American Journal of Roentgenology. 2008;191: 1477-1479
3. Cantera J, Alfaro MP, Rafart D Inflammatory myofibroblastic tumours: a pictorial review. Insights Imaging 2015 Feb;6(1):85-96
4. Koechlin U, Zettl A, Koeberle D Metastatic Inflammatory Myofibroblastic Tumor of the Spleen: A Case Report and Review of the Literature Case Rep Surg. 2016; 2016: 8593242

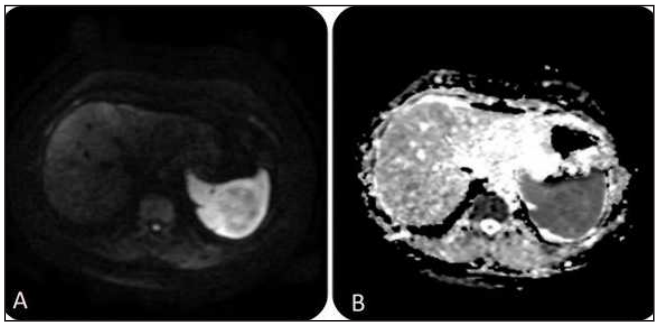

Resim 1. Difüzyon ağırlıklı serilerde belirgin difüzyon kısıtlanması göstermeyen lezyon

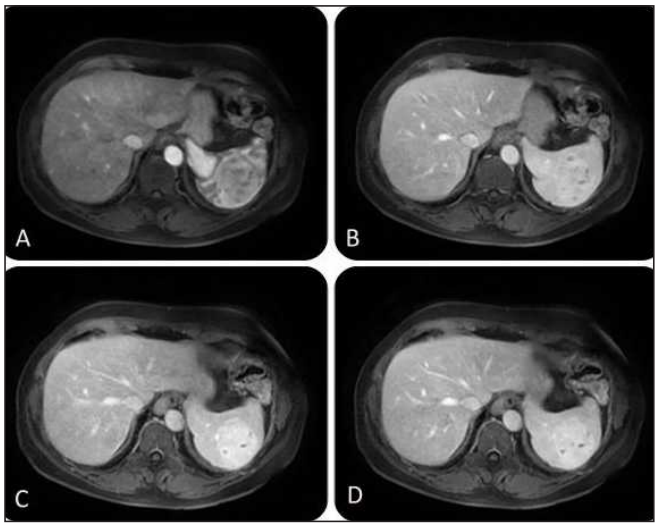

Resim 2. İVKM sonrası dinamik kontrastlı serilerde, geç fazlara doğru artan kontrast tutulumu



Resim 3. Koronel planda kontrastlı seriler

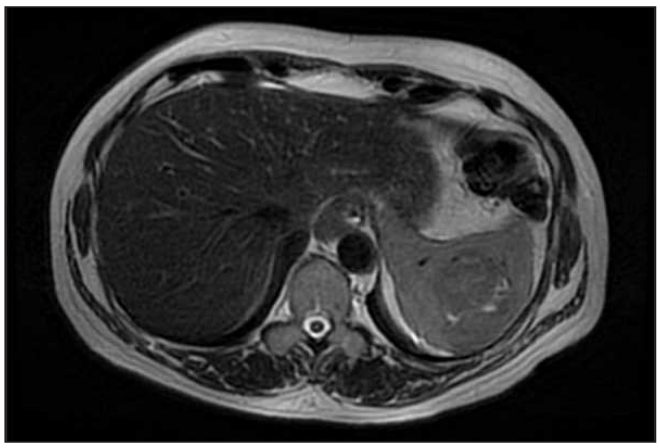

Resim 4. T2 ağırlıklı seriler

Abdominal Radyoloji

PS-010

BENİGN MİDE TÜMÖRÜ OLGUSU: PLEKSİFORM FİBROMİKSOMA

Okan Gürkan[1], Ferhat Çengel[1], Sebahat Nacar Doğan[1], Mustafa Özenç[1], İrem Yanık[2], Aylin Hasanefendioğlu Bayrak[1]

[1]İstanbul Gaziosmanpaşa Taksim Eğitim ve Araştırma Hastanesi Radyoloji Bölümü
[2]İstanbul Gaziosmanpaşa Taksim Eğitim ve Araştırma Hastanesi Patoloji Bölümü

Giriş ve Amaç: Pleksiform fibromiksoma, antrumda yerleşim gösteren ve nadir görülen benign bir mide tümörüdür. Duodenal bulbus veya mide etrafındaki yumuşak doku planlarına da uzanım gösterebilir 1,2 Histopatolojik olarak belirgin pleksiform kapiller patern izlenir.

Olgu Sunumu: Sürekli dispeptik yakınmalar ve karın ağrısı nedeni ile hastanemize başvuran 20 yaşında erkek hastanın çekilen batın MR'sinde gastrik korpus-antrum düzeyine uyan lokalizasyonda, içerisinde septasyonlar barındıran ve kapsül formasyonu gösteren, gastrik lümen içerisine protrüde, düzgün sınırlı, kontrast öncesi T2 ağırlıklı incelemede hiperintens, kontrast madde enjeksiyonu sonrası erken fazdan başlayarak, geç fazda belirginleşen boyanma gösteren, solid lezyon saptandı. Laboratuvar bulgularında anlamlı bulgu izlenmedi. Yapılan endoskopisinin kesitsel incelemeyi desteklemesi üzerine, subtotal gastrektomi operasyonu gerçekleştirildi. Olgunun patolojik değerlendirilmesinde makroskopik olarak konjesyone, multilobule, submukozayı tamamı ile doldurmuş, muskularis propriayı nodüler adalar şeklinde infiltre etmiş ve subserozaya kadar tüm duvarı tutan lezyon, pleksiform fibromiksoma olarak değerlendirildi.

Tartışma ve Sonuç: Pleksiform fibromiksoma terimi ilk olarak 2009 yılında Mietinnen ve arkadaşları3 tarafından kullanılmış, 2010 yılında ise Dünya Sağlık Örgütü tarafından resmi olarak kabul edilmiştir. Daha çok genç popülasyonda görülmekle birlikte, çocukluk çağı ve ileri yaşlarda da izlenebilir. Benign olmasına rağmen tedavide komplet eksizyon ve yakın takip önerilmektedir.Nadir görülen bu benign lezyonun, başta gastrointestinal stromal tümör olmak üzere diğer mide lezyonlarının ayrıcı tanısında radyoloji ve patoloji hekimleri tarafından dikkatle değerlendirilmesi gerekmektedir.

Anahtar kelimeler: plexiform fibromiksoma, gastrointestinal stromal tümör, benign tümör

Kaynaklar

1. Kane JR, Lewis N, Lin R, et al. Plexiform fibromyxoma with cotyledon-like serosal growth: A case report of a rare gastric tumor and review of the literature. Oncol Lett. 2016;11(3):2189-2194. doi:10.3892/ol.2016.4185
2. Li P, Zhang Q, Jia X, Li Q, Li Z, Wang Z. Plexiform Angiomyxoid Myofibroblastic Tumor of the Stomach. Open J Pathol. 2012;02(04):147-149. doi:10.4236/ojpathology.2012.24027
3. Miettinen M, Makhlouf HR, Sobin LH, Lasota J. Plexiform fibromyxoma: a distinctive benign gastric antral neoplasm not to be confused with a myxoid GIST. Am J Surg Pathol. 2009;33(11):1624-1632. doi:10.1097/PAS.0b013e3181ae666a

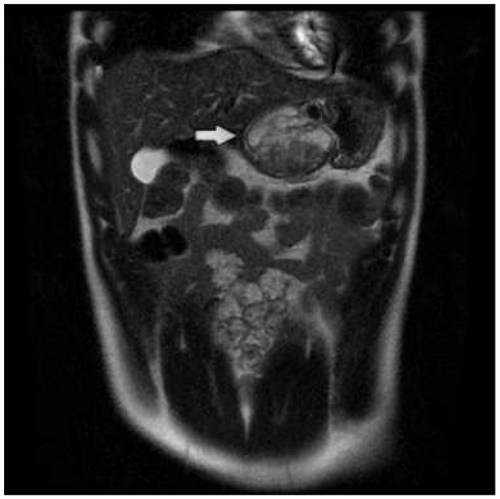

Resim A. Kontrastsız T2 koronal incelemede hiperintens, korpusa uzanım gösteren iyi sınırlı lezyon



Resim B. Yağ baskılı T1 kontrast sonrası koronal inceleme



Resim C. ağ baskılı T1 geç faz incelemede lezyon tamamı ile kontrasttutulumu gösteriyor.

Abdominal Radyoloji

PS-011

ÜRETEROLİTİAZİSE BAĞLI NADİR BİR KOMPLİKASYON OLAN SPONTAN ÜRETEROPELVİK BİLEŞKE RÜPTÜRÜ

Ayşe Özdal Sayer

Şişli Hamidiye Etfal Eğitim ve Araştırma Hastanesi

Giriş ve Amaç: Spontan pelvik rüptür ve üriner ekstravazasyon,-genellikle obstrüktif üreteral kalküle sekonder gelişen oldukça nadir bir komplikasyondur.(1,2) Tanısının konulması ve akut flank ağrıya neden diğer patolojilerden ayırt edilmesi, tedavi planlaması ve komplikasyonların önlenmesi açısından oldukça önemlidir.Bildiride akut sağ flank ağrısı ile acile başvuran ve spontan pelvik rüptür tanısı alan 37 yaşında erkek hastanın radyolojik bulgularını ve tedavisini tanımladık.

Olgu Sunumu: 37 yaşında erkek hasta akut başlangıçlı sağ yan ağrısı ve kusma şikayetleri ile acil servise başvurdu.Fizik muayenede sağ kostovertebral açı hassasiyeti ve batın sağ kadranda palpasyonla hassasiyeti mevcuttu.Laboratuar testlerinde serum kreatin,üre,beyaz küre ve hemoglobin değerleri normal sınırlar içerisindeydi.İdrar testinde hematüri bulgusu mevcuttu, pyüri saptanmadı.Sonografik kontrolünde sağ böbrek etrafında sıvı,böbrek boyutunda karşı tarafa göre artış ve kaliksiyel sistemde 5 mm kalkül izlendi;ancak kaliksiyel ektazi saptanmadı.Hastaya IV kontrastlı tüm batın bilgisayarlı tomografi(BT) çekildi.BT incelemede sağ perirenal alanda ve retroperiton boyunca sıvı koleksiyonu izlendi.Üreterovezikal bileşke(UVJ) lokalizasyonunda 5 mm lik kalkül mevcuttu.Üreterde ve kalikslerde ektazi izlenmedi.Travma öyküsü bulunmayan hastada bulgular UVJ lokalizasyonundaki kalküle bağlı spontan pelvik rüptür ve üriner ekstravazasyon olarak değerlendirildi.Tanının ardından IV seftriakson tedavisi başlandı ve girişimsel radyoloji ünitesinde ultrason rehberliğinde, skopi eşliğinde sağ böbreğe perkütan nefrostomi takıldı.Üroloji tarafından üreteroskopi yapılarak kalkül çıkarıldı ve üreteral Double J kateteri yerleştirildi.Tedavi sonrası 1. hafta kontrolünde ürinomanın tümüyle regrese olduğu izlendi ve Double J kateteri çıkarılarak hasta taburcu edildi.

Tartışma: Renal pelvis rüptürü travmaya bağlı veya spontan olabilir.Spontan pelvik-üreteral rüptürün en sık nedeni üreteral kalkküllerdir.(1,5)Diğer nedenler arasında malignensiler, travma,iyatrojenik manipülasyon, gebelik,üreteropelvik bileşke darlığı bulunmaktadır(4). Küçük boyutlu distal üreter kalkülleri obstrukte segmentin daha uzun olması ve distal üreter çapının daha küçük olması nedeniyle proksimal büyük kalküllere göre daha fazla basınç artışına ve rüptüre neden olurlar.(2).Bulgular renal kolik ile benzer olup yan ağrısı, bulantı, kusma şeklindedir.Fizik muayenede abdominal hassasiyet ve peritoneal irritasyon bulguları olup,ayırıcı tanı listesi appendesit,kolesistit gibi enflamatuar batın patolojilerini içermektedir.Ultrason toplayıcı sistemde dilatasyonu ve UVJ kalküllerini göstermede yardımcıdır. BT ürografi tanı konmasında ve perinefritik alana kontrast ekstravazasyonunu göstermede etkili bir yöntemdir. Tedavi altta yatan neden yönelik olarak planlanmalıdır.Kalküle bağlı obstrüksiyon sonucu oluşan spontan rüptürlerde konservativ tedavinin yanında perkütan nefrostomi, Double J üreteral kateterizasyon uygulanabilir.(6)

Sonuç: Spontan pelvik rüptür üriner obstrüksiyonun nadir bir komplikasyonudur. Akut flank ağrısı ile başvuran hastalarda ayırıcı tanıda akılda bulundurulması gerekir. Tanının konması tedavi planlaması ve komplikasyonların önlenmesi açısından oldukça önemlidir.

Anahtar kelimeler: rupture,spontaneous,ureteral calculus,urinoma

Kaynaklar

1. Ay D, Yencilek E, Celikmen MF, Akkas M, Ekci B. Spontaneous rupture of ureter: An unusual cause of acute abdominal pain. Am J Emerg Med. 2012;30:390.e1–2. [PubMed] [Google Scholar]
2. Gershman B, Kulkarni N, Sahani DV, Eisner BH. Causes of renal forniceal rupture. BJU Int. 2011;108:1909–11. [PubMed] [Google Scholar]
3. Garg PK, Mohanty D, Rathi V, Jain BK. Spontaneous rupture of the renal pelvis presenting as an urinoma in locally advanced rectal cancer. World J Clin Cases. 2014;2:108–10. http://dx.doi.org/10.12998/wjcc.v2.i4.108. [PMC free article] [PubMed] [Google Scholar]
4.Teper E, Horowitz M. A ruptured calix: unusual presentation of ureteropelvic junction obstruction in an adolescent male. J Urol. 2009;181:2301–2. http://dx.doi.org/10.1016/j.juro.2009.01.091. [PubMed] [Google Scholar]
5)Diaz ES, Buenrostro FG. Renal pelvis spontaneous rupture secondary to ureteral lithiasis. Case report and bibliographic review. Arch Esp Urol 2011;64(7):640–2.
6)Chen G-H, et al, Spontaneous ureteral rupture and review of the literature, Am J Emerg Med (2014), http://dx.doi.org/10.1016/j.ajem.2014.03.034



Resim 1. Sağ UVJ lokalizasyonunda kalkül

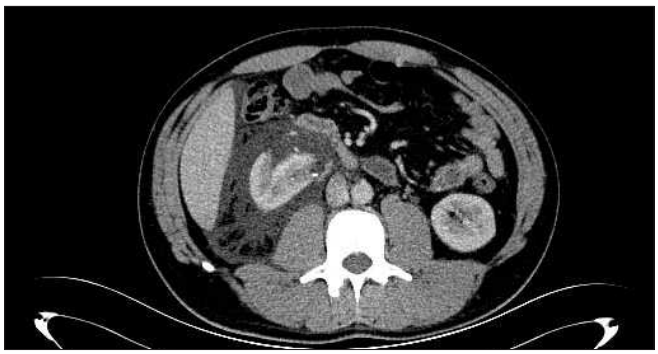

Resim 2. Sağ pararenal alanda sıvı koleksiyonu



Resim 3. Sağ pararenal ve retroperitoneal alan boyunca sıvı koleksiyonu



Resim 4. Perkütan nefrostomi sonrası 1. hafta kontrolünde kontrast ekstravazasyonu izlenmedi

Abdominal Radyoloji

PS-012

OGİLVİE SENDROMU: KLİNİK VE GÖRÜNTÜLEME ÖZELLİKLERİ İLE OLGU SUNUMU (OGILVIE SYNDROME: A CASE REPORT WITH CLINICAL AND IMAGING FEATURES)

Mine Sorkun, Nesrin Gündüz, Mahmut Bilal Doğan, Hüseyin Yıldız, Suna Şahin Ediz

İstanbul Medeniyet Üniversitesi Göztepe Eğitim Araştırma Hastanesi Radyoloji AD

Giriş ve Amaç: Ogilvie sendromu, mekanik obstrüksiyon olmaksızın kolonik anslarda masif dilatasyonla karakterize bir durumdur. Akut kolonik psodo-obstrüksiyon olarak da isimlendirilir.Tipik olarak enfeksiyon, nörolojik hastalık, travma, geçirilmiş cerrahi ve kronik medikal hastalıklar nedeniyle hospitalizasyon öyküsü bulunan yaşlı popülasyonda görülür.[1] Obstrüksiyon olmamasına rağmen, kolonik dilatasyon hızla progrese olarak nekroz ve perforasyona ilerleyebilir.[2] Psodo-obstrüksiyonun hem klinik hem radyolojik olarak mekanik obstrüksiyon veya paralitik ileustan ayrımı güç olabilmektedir.Görüntülemede seçkin yöntem kontrastlı batın BT'dir. [2] Biz bu vakada Ogilvie sendromunun klinik ve görüntüleme özelliklerini sunmayı amaçladık.

Olgu: Acil servise genel durum bozukluğu,kusma, batında distansiyon ve yaygın hassasiyet şikayetleri ile başvuran 80 yaşındaki erkek hasta genel cerrahi servisine interne edildi.Yatış öncesinde yapılan laboratuar değerlendirmede; lökopeni, anemi, hipoalbuminemi, hipokalemi,hipokalsemi saptandı. Son 4 ay içinde 2 kez benzer tablo ile acil başvurusu mevcut olan hastanın, yakın tarihte yapılmış kolonoskopisinde çekuma kadar intraluminal patoloji saptanmadığı öğrenildi.Anamnez ve fizik muayene bulguları doğrultusunda ileus ön tanısı alan hastada; yaşı itibariyle ayırıcı tanıda iskemik kolit de düşünüldü. Hastaya acil serviste aynı gün kontrastlı tüm batın bilgisayarlı tomografi (BT) ve abdominal bilgisayarlı tomografik anjiyografi (BTA) planlandı.Kontrastlı batın BT'de, ince bağırsak ansları kollebe izlenirken, kolonik anslarda çekumdan distal rektuma dek en geniş yerinde 11 cm çapa ulaşan yaygın dilatasyon gözlendi. Transizyonel zonda obstrüksiyona yol açabilecek kitlesel lezyon saptanmayan olguda, abdominal BT-Anjiyo tetkikinde, abdominal aorta ve dalları patent izlenmiş olup dolum defekti-kritik düzeyde stenotik segment saptanmadı. Gross bir kitlesel lezyon izlenmeyen ve iskemit kolit düşünülmeyen olguda ayırıcı tanıya Ogilvie sendromu eklendi. Neostigmin tedavisi altında iken genel durumu hızla kötüleşen hasta genel cerrahi kliniği tarafından acil operasyona alındı.Makroskopik olarak kolonda yaygın nekroz izlenmiş olup total kolektomi gerçekleştirildi.Operasyon sırasında makroskopik ve sonrasında histopatolojik incelemede, obstrüksiyona yol açabilecek kitlesel lezyon saptanmadı.Mekanik ve iskemik nedenler dışlanan olguda bulgular Ogilvie sendromu ile uyumlu olarak değerlendirildi.

Tartışma: Kolonik psodo-obstrüksiyonun erken dönemde farkedilmesi, tedaviye hızla başlanması açısından önem taşımaktadır. Olguların büyük kısmında nazogastrik dekompresyon, neostigmin ve kolonoskopik dekompresyon gibi konservatif tedavi başarılı olmaktadır.[3,4]Ancak bizim olgumuzda da olduğu gibi çekum belirgin dilate ise (çekum çapı >12 cm) perforasyon riski yüksek olup cerrahi gerekebilmektedir.Görüntülemede seçkin yöntem kontrastlı batın BT'dir. [2] BT'de transizyonel zonun görülmesi, paralitik ileustan ayrımında kritik önem taşır. İleus tablosu ile başvuran hastada BT'de, transizyonel zonda mekanik obstrüksiyona yol açabilecek kitlesel lezyon saptanmadan, kolonik anslarda yaygın dilatasyon izlenmesi durumda Ogilvie sendromu ayırıcı tanıda akılda tutulmalıdır.

Anahtar kelimeler: Ogilvie sendromu, Kolonik psodo-obstrüksiyon, BT

Kaynaklar

1. Maloney N, Vargas HD Acute Intestinal Pseudo-Obstruction (Ogilvie's Syndrome) Clin Colon Rectal Surg. 2005 May; 18(2): 96–101
2. Choi s, Lim S, Kim H Colonic Pseudoobstruction: CT Findings American Journal of Roentgenology.
2008;190: 1521-1526
3. Ozkurt H, Yilmaz F, Bas N, Coskun H, Basak M. Acute colonic pseudo-obstruction (Ogilvie's syndrome):radiologic diagnosis and medical treatment with neostigmine. Report of 4 cases. Am J Emerg Med. 2009 Jul;27(6):757.e1-4
4. Magda BS , Mona M, Rockey H, Don C Ogilvie's syndrome: management and outcomes Medicine 2018 July; 97(27)

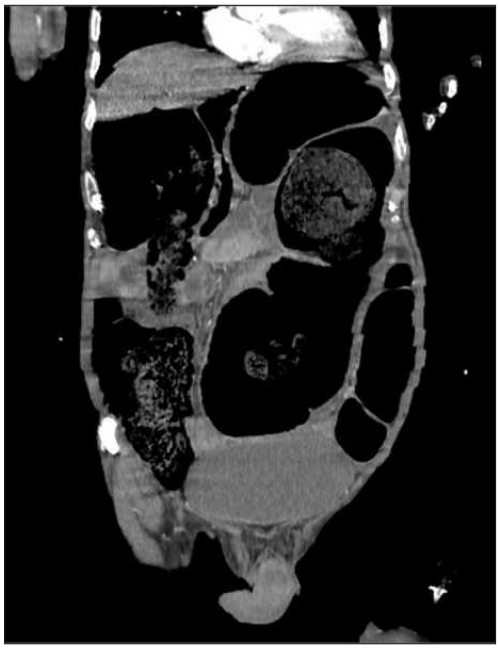

Resim 1. Batın BT- Koronel plan



Resim 2. Batın BT- Koronel plan

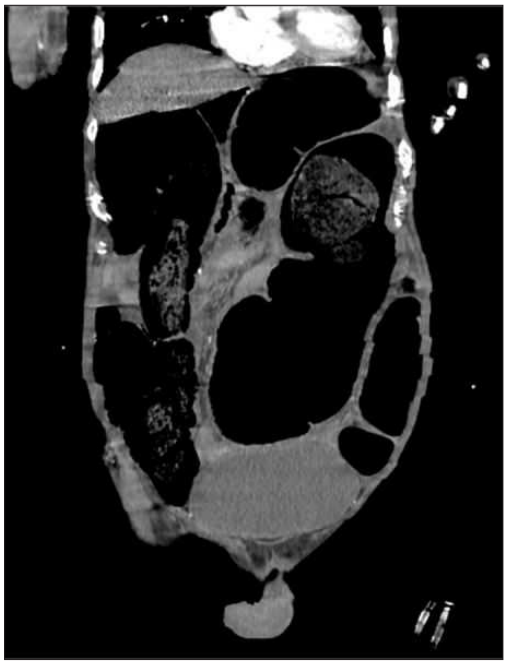

Resim 3. Batın BT- Koronel plan



Resim 4. Batın BT- Sagital plan

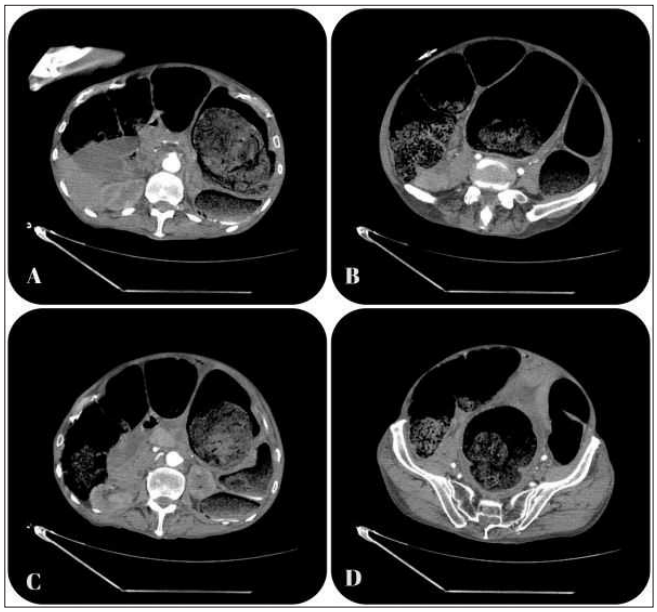

Resim 5. Batın BT-Aksiyel görüntülerde çekumdan rektum distale kadar dilate kolonik anslar



Resim 6. Total kolektomi materyali

Abdominal Radyoloji

PS-013

EKSTRAMEDÜLLER HEMATOPOEZİN NADİR BİR GÖRÜNÜMÜ: PERİRENAL KİTLE BENZERİ EKRAMEDÜLLER HEMATOPOEZ (A RARE PRESENTATİON OF EXTRAMEDULLARY HEMATOPOİESİS: PERİRENAL MASS-LİKE EXRAMEDULLARY HEMATOPOİESİS)

Selahattin Durmaz, Eyüp Çamurcuoğlu, Muzaffer Başak, Şükrü Mehmet Ertürk

Şişli Hamidiye Etfal Eğitim ve Araştırma Hastanesi

Giriş ve Amaç: Ekstramedüller hematopoez, kemik iliğinin baskılanması ya da inefektif hematopoez sonucu gelişen reaktif bir hadisedir. Kan hücrelerinin yetersiz ya da düşük kalitede üretilmesine bağlı gelişir. Etyolojide ilk planda, Myelofibrozis gibi kemik iliğini infiltre eden hastalıklar yer alır(1).Biz bu olgu sunumunda; nadir görülen, perirenal kitlesel lezyonların ayırıcı tanısında akılda tutulması gereken, perirenal ekstrameduller hematopoezi vurgulamayı amaçladık.

Olgu Sunumu: Bilinen 15 yıllık Kronik Böbrek Yetmezliği öyküsü olan, kronik anemi nedeniyle Eritropoetin tedavisi alan ve laboratuvar parametrelerinde bisitopeni tespit edilen(Rbc:3,12, Hgb: 9,2, Plt:108) 57 yaşındaki kadın hastada, intraabdominal enfeksiyon şüphesiyle çekilen kontrastsız abdominal Bilgisayarlı Tomografi(BT)'de; hepatosplenomegali ile birlikte, sağ böbrek perirenal alanda böbrek ile ilişkileri net olarak tespit edilemeyen, boyutları yaklaşık 4,5 cm ve 4 cm ölçülen, 2 adet düzgün sınırlı nodüler lezyon saptandı(Resim A,B). Lezyonların karakterizasyonu açısından abdominal Manyetik Rezonans görüntüleme (MRG) ve Pozitron Emisyon Tomografisi(PET-CT) planlandı. MRG'de; T1 ve T2 ağırlıklı serilerde, bahsedilen nodüler yapılar karaciğer ile izointens karakterdeydi(Resim C,D,E,F). Kimyasal şift görüntülerde ve yağ baskılı serilerde bu lezyonlarda mikroskobik ya da makroskobik yağ içeriği saptanmadı. Hastaya kontrast madde verilemediğinden lezyonların vaskülarizasyon paterni net olarak değerlendirilemedi. PET-CT incelemede bu lezyonlarda, fluoro-2-deoksi-glikoz (FDG) tutulumu(SUVmax:4,68) tespit edilmesi üzerine(Resim G,H), kesin tanı için Ultrasound eşliğinde tru-cut biyopsi planlandı. Alınan biyopsi materyallerinden yapılan histopatolojik incelemede, lezyonlar ekstramedüller hematopoez ile uyumlu bulundu.

Tartışma: EMH, fetal hayatta fizyolojik hematopoezin gerçekleştiği doku ve organlarda görülür(2). Karaciğer, dalak ve torakal paraspinal bölge EMH'in en sık görüldüğü yerlerdir. Bununla birlikte EMH neredeyse tüm doku ve organlarda gelişebilir ve malign neoplazileri taklit edebilir(1). Neoplaziyi taklit eden EMH odaklarının tipik görüntüleme özellikleri yoktur. Bu nedenle klinik öykü ile birlikte değerlendirilme tanıda oldukça önemlidir(2).

Kitle benzeri EMH odakları; BT'de heterojen, hipovasküler, yumuşak doku kitlesi, MRG'de ise değişken T1 ve T2 görüntüleme özelliklerine sahip, heterojen kitle lezyonlar şeklinde görülürler. Bu odakların mikroskobik ya da makroskobik yağ içermesi tanıda önemli bir ipucudur. EMH odakları PET-CT'de hipermetabolik aktivite gösterirler. Technetium-99m(Tc-99m) kolloid sintigrafi EMH odaklarındaki kemik iliği komponentini gösterdiğinden tanıda önemli bir görüntüleme yöntemidir(2).

Perirenal doku fetal hayatta hematopoezin gerçekleştiği bölgelerdendir(2).Renal EMH, oldukça nadir görülen bir durumdur. Parankimal, perirenal ya da intrapelvik olarak gelişbilir.(3).Renal EMH; böbrek etrafını saran, kontur ve fonksiyonunu etkilemeyen yumuşak doku kitlesi şeklinde ya da fokal renal yumuşak doku kitlesi şeklinde görülebilir. Bu lezyonlar genelde malign kitleleri taklit ettiklerinden kesin tanı için biyopsi gereklidir(2,3).

Sonuç: Perirenal bölgede, malignite açısından şüpheli, kitlesel lezyon tespit edilen ve özellikle kronik hematolojik hastalığı bulunan olgularda, ayırıcı tanıda perirenal EMH olasılığı akılda tutulmalıdır. Bu tür hastalarda major cerrahi yaklaşımlardan önce mutlaka EMH açısından da değerlendirme yapılmalıdır.

Anahtar kelimeler: Ekstramedüller Hematopoez, Böbrek Tümörleri, Bilgisayarlı Tomografi,Manyetik Rezonans Görüntüleme, Pozitron Emisyon Tomografisi

Kaynaklar

1. Georgiades CS, Neyman EG, Francis IR, Sneider MB, Fishman EK. Typical andatypical presentations of extramedullary hemopoiesis. AJR Am J Roentgenol. 2002Nov;179(5):1239-43. PubMed PMID: 12388506.
2. Roberts AS, Shetty AS, Mellnick VM, Pickhardt PJ, Bhalla S, Menias CO.Extramedullary haematopoiesis: radiological imaging features. Clin Radiol. 2016 Sep;71(9):807-14. doi: 10.1016/j.crad.2016.05.014. Epub 2016 Jul 1. Review. PubMed PMID: 27377325.
3. Mubeen B, Lone IM, Hameed A, Charak A, Feroz I. Extramedullary hematopoiesis presenting as a solitary renal mass and mimicking a malignant tumor: A rare case report. Arch Med Health Sci 2013;1:159-62

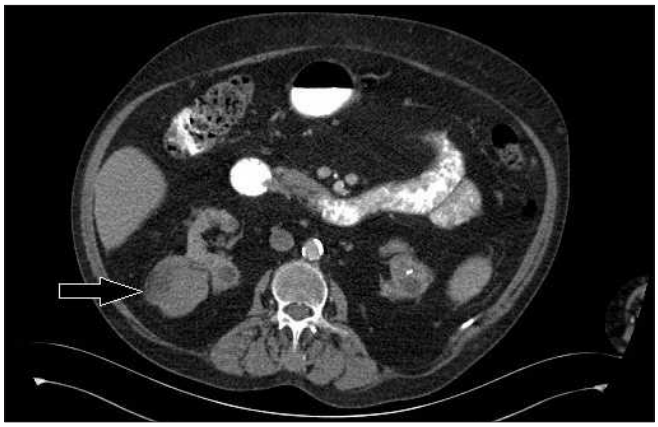

Resim A. Kontrastsız abdominal BT aksiyal kesitlerde, 1. lezyonun(ok işareti) görünümü.

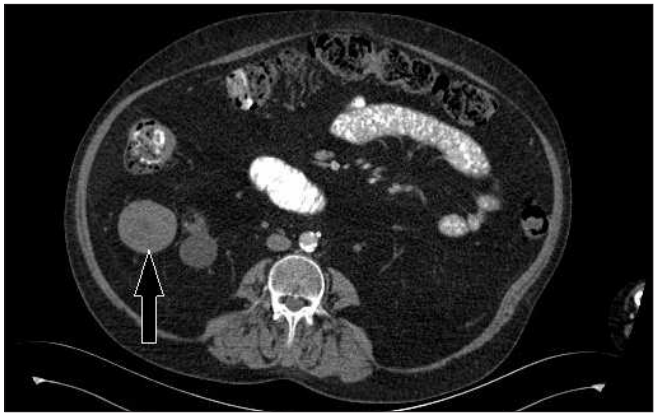

Resim B. Kontrastsız abdominal BT aksiyal kesitlerde, 2. lezyonun(ok işareti) görünümü.

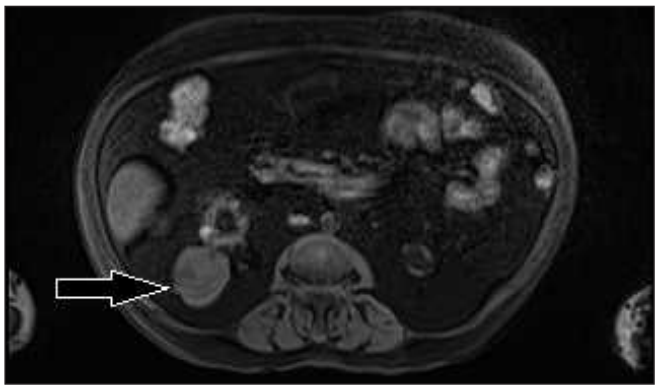

Resim C. Yağ baskılı T1 ağırlıklı görüntülemede, aksiyal kesitlerde 1. lezyonun(ok işareti) görünümü.

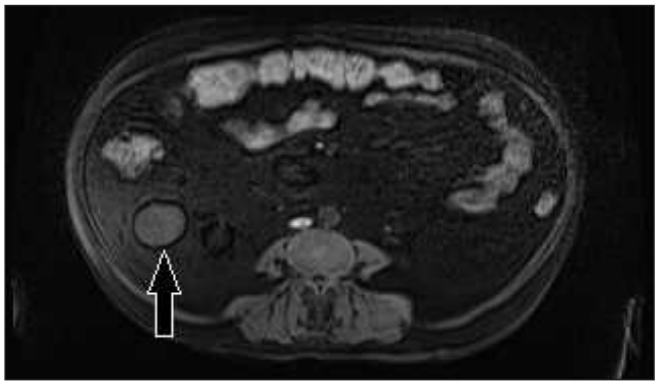

Resim D. Yağ baskılı T1 ağırlıklı görüntülemede, aksiyal kesitlerde 2. lezyonun(ok işareti) görünümü.

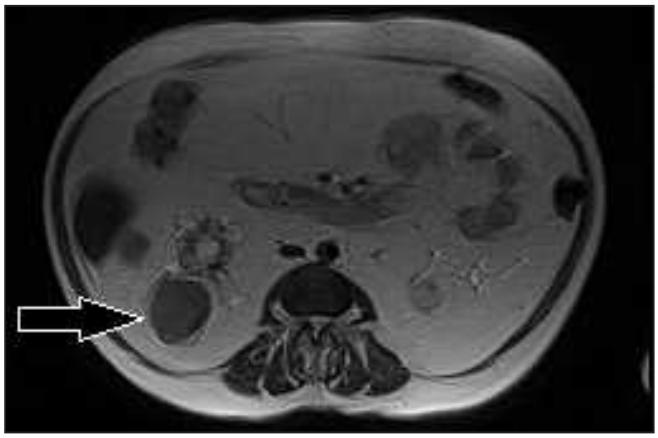

Resim E. Yağ baskısız T2 ağırlıklı görüntülemede, aksiyal kesitlerde 1. lezyonun(ok işareti) görünümü.

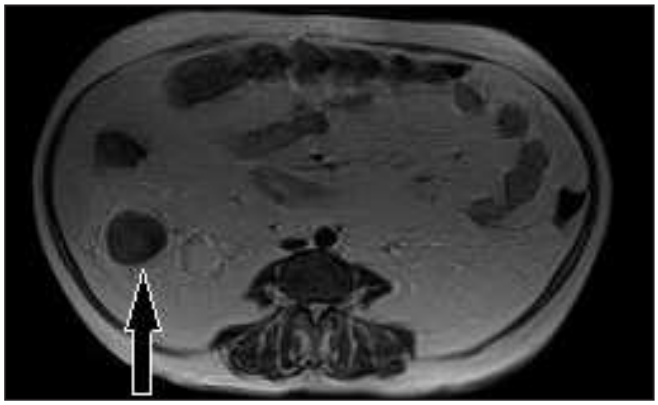

Resim F. Yağ baskısız T2 ağırlıklı görüntülemede, aksiyal kesitlerde 2. lezyonun(ok işareti) görünümü.

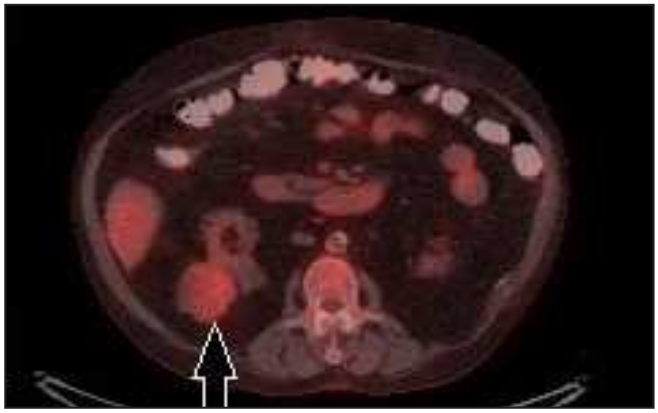

Resim G. PET-CT incelemede, aksiyal kesitlerde 1. lezyonun (ok işareti) görünümü.



Resim H. PET-CT incelemede, aksiyal kesitlerde 2.lezyonun (ok işareti) görünümü.

Abdominal Radyoloji

PS-014

RETROREKTAL EPİDERMOİD KİST: NADİR BİR OLGU

Ahmet Kürşat Karaman, Ömer Bağcılar, Yeşeren Deniz Şenli

İstanbul Üniversitesi-cerrahpaşa, Cerrahpaşa Tıp Fakültesi

Giriş ve Amaç: Retrorektal kistik lezyonlar, erişkinde nadir olup çoğu konjenitaldir. Retrorektal konjenital antiteler arasında ise en sık görülenler gelişimsel kistlerdir1. Epidermoid kistler, ektoderm orijinli gelişimsel kistlerden olup tüm vücutta görülebilmelerine karşın, retrorektal alanda nadiren görülürler1,2,4. Çoğu orta yaş, üreme çağındaki kadınlarda görülür.1,3 Bu posterde genç bir kadında retrorektal yerleşimli, semptomatik bir epidermoid kist olgusunu sunmayı amaçladık.

Bulgular (Olgu Sunumu): Yirmi sekiz yaşında kadın hasta, alt karında ağrı, kronik kabızlık şikayeti ile başvurmuş, bunun dışında anamnez ve fizik muayenesinde özellik saptanmamıştır.

Yapılan BT incelemede presakral yerleşimli, rektum posteriorunda, rektumu sağa deplase etmiş, 8.3 x 6.8 x 6.6 cm boyutlu, iyi sınırlı, septa içermeyen uniloküle homojen kistik lezyon saptanmıştır. Post kontrast görüntüde lezyonda kontrast tutulumu izlenmemiştir. Bu lezyonun sağ posterolateral duvarı ile komşuluk gösteren, benzer iç yapıda 2.3x1.4 cm boyutlu başka bir lezyon izlenmiştir. Ayrıca kistin postero-inferiorunda hiperdens görünümde, hemorajik kist olarak değerlendirilen başka bir lezyon saptanmıştır. Lezyonların over ya da kolon ile bağlantısı izlenmemiştir.

MRG'de, rektumu deplase eden lezyonun ve bu lezyon komşuluğundaki diğer lezyonun benzer sinyal özelliğine sahip olduğu saptanmıştır. Her iki lezyon da, T1A sekanslarda heterojen hipointens, T2A'da ara sinyal intensitesinde izlenmiştir. Yağ baskılı sekanslarda sinyal özelliğinde değişiklik saptanmamıştır. Post-kontrast T1 sekanslarda lezyonlarda belirgin kontrast tutulumu saptanmamıştır. Diffüzyon ağırlıklı sekanslarda her 2 lezyon da diffüzyon kısıtlaması göstermiştir. Lezyonların MRG özellikleri epidermoid kist için tipik bulunmuştur.

Postero-inferior yerleşimli lezyonun, MRG'de T1A'da hiperintens, T2A'da hipointens olduğu saptanmış, lezyonun hemorajik kist ile uyumlu özelliklere sahip olduğu doğrulanmıştır.

Cerrahi ile kistlerin total eksizyonu yapılmıştır. Elde edilen patoloji materyalinde 3 adet kiste ait epidermoid kist tanısı doğrulanmıştır. Radyoloijk olarak hemorajik kistin, patolojide de hemorajik olduğu doğrulanmıştır.

Tartışma: Retrorektal kistik lezyonlar arasında en sık görülenler gelişimsel kistlerdir. Gelişimsel kistik lezyonlar, epidermoid kist, dermoid kist, enterik kistler, sakral meningosel, kistik hamartoma, kordoma ve adrenal rest tümörlerini içeren heterojen bir gruptur. Ayırıcı tanıda BT ve daha üstün olarak MRG kullanılır.1,5

Epidermoid kistler bu bölgedeki gelişimsel kistler arasında MRG'de diffüzyon kısıtlaması gösteren tek lezyondur.[6,7] Bu bölgedeki diğer kistik lezyonlara benzer şekilde T1A'da hipointens, T2A'da genellikle hiperintenstir. Post-kontrast serilerde enfeksiyon ya da malign dejenerasyon haricinde belirgin kontrast tutulumu saptanmaz.[1,5,6] Yerleşimleri ve yavaş büyümeleri nedeniyle asemptomatik olmaya eğilimlidirler.[7]

Bizim olgumuzda tariflenen 2 lezyonun MRG özellikleri epidermoid kistin bu tipik görünümü ile uyumluydu. Bu iki lezyonun posteroinferiounda sinyal özellikleri hemorajik kist özelliğinde, başka bir lezyon daha mevcuttu. Histopatolojik inceleme tanıyı doğrulamıştır.

Sonuçlar: Retrorektal kistik lezyonlar erişkinde nadir ancak pre-operatif değerlendirme için ayırıcı tanıları önemli lezyonlardır. Ayırıcı tanıda MRG'de diffüzyon ağırlıklı sekanslarda diffüzyon kısıtlaması göstermeleri, uniloküle olmaları gibi tipik özellikleri ile tanınırlar.

Anahtar kelimeler: epidermoid kist, manyetik rezonans görüntüleme, diffüzyon ağırlıklı MRG

Kaynaklar

1.Dahan H, Arrivé L, Wendum D, le Pointe HD, Djouhri H, Tubiana J-M. Retrorectal Developmental Cysts in Adults: Clinical and Radiologic-Histopathologic Review, Differential Diagnosis, and Treatment. RadioGraphics. 2013;21(3):575-584. doi:10.1148/radiographics.21.3.g01ma13575

2.Kesici U, Sakman G, Mataraci E. Retrorectal/Presacral Epidermoid Cyst: Report of A Case. Eurasian J Med. 2013;45(3):207-210. doi:10.5152/eajm.2013.40

3.Alver O, Paksoy M, Baca B, Erenler I, Kayabasi B, Ayan F, Dervisoglu S. Retrorectal Epidermal cyst: report of four cases and review of the literatüre. Cerrahpasa J Med 2009; 40: 97-102.

4.Jao SW, Beart RW Jr, Spencer RJ, Reiman HM, Ilstrup DM. Retrorectal tumors. Mayo Clinic experience, 1960-1979. Dis Colon Rectum. 1985;28:644–652.

5.Yang DM, Kim HC, Lee HL, Lee SH, Kim GY. Squamous cell carcinoma arising from a presacral epidermoid cyst: CT and MR findings. Abdom Imaging. 2008;33(4):498-500. doi:10.1007/s00261-007-9287-0

6.Izumi K, Tsutsumi S, Hara T, Ishii H, Ito M, Yasumoto Y. Large presacral epidermoid cyst in an asymptomatic woman. Radiol Case Reports. 2017;12(4):738-740. doi:10.1016/j.radcr.2017.07.017

7.Alvi MI, Mubarak F, Khandwala K, Barakzai MD, Memon A. A Rare Case of Presacral Epidermoid Cyst in an Adult Male: Emphasis on Diffusion Weighted Magnetic Resonance Sequences in Preoperative Imaging. Cureus. 2018;10(1):1-7. doi:10.7759/cureus.2050

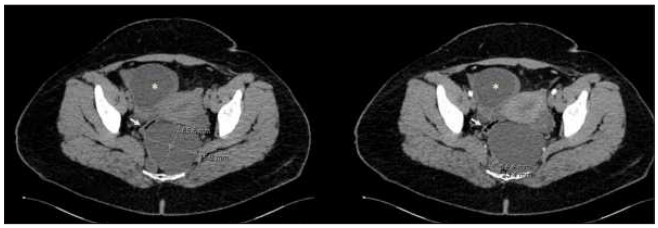

Resim 1. BT incelemede presakral alanda kist dansitesinde izlenen lezyonlardan büyük olanı rektumu sağa anteriora deplase etmiş (kısa ok), ayrıca sağ overde büyük boyutta bir kist de görülmekte (asteriks)

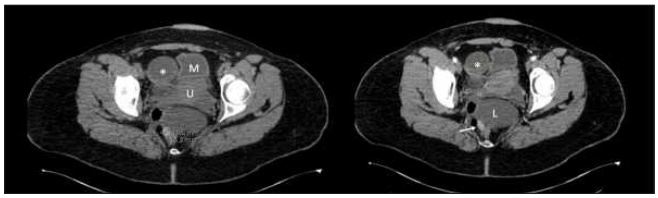

Resim 2. Daha inferiordan geçen kesitte büyük boyutlu presakral kistin (L) inferior ve posterior komşuluğunda hiperdens görünümde başka bir lezyon (ok) izleniyor. Mesane (M), uterus (U) ve sağ overdeki kistin ilişkisi de görülüyor.

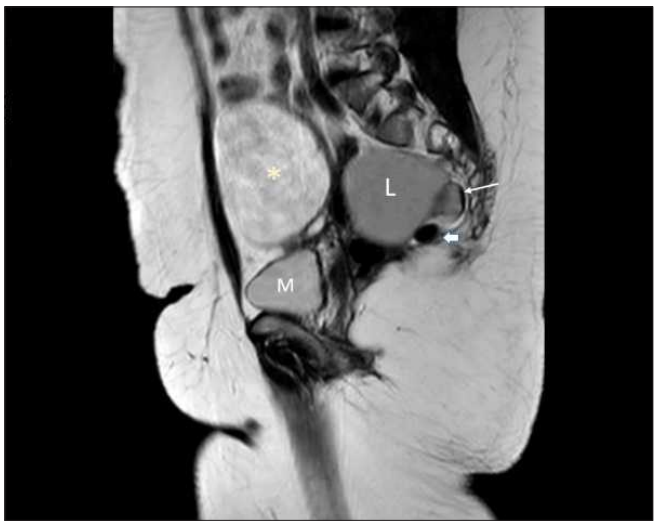

Resim 3. Sagital TSE T2A görüntüde büyük boyutlu kistik lezyon (L), posteriorundaki benzer sinyal özelliğindeki lezyon (ince ok) ve postero-inferiorunda BT incelemede hiperdens olarak saptanan lezyon (açık kalın ok) izleniyor.

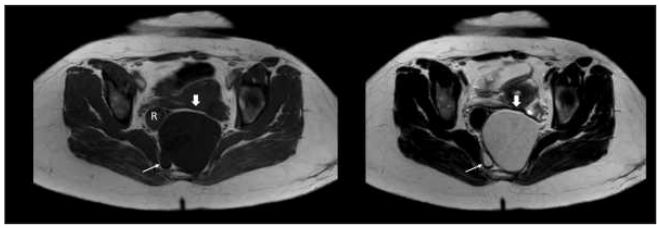

Resim 4. Preksakral alanda rektumu (R) deplase eden lezyon (açık ok), ve bu lezyonun sağ posterolateralinde yerleşmiş diğer lezyon izlenmektedir. Her iki lezyon da T1A sekansta hipointens, T2A'da hiperintenstir.

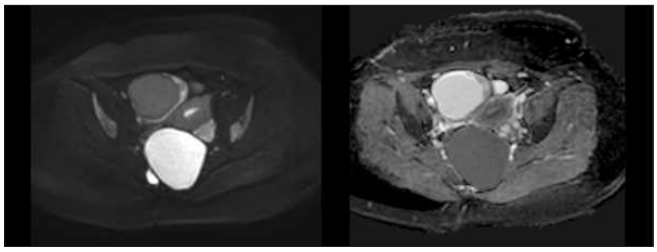

Resim 5. Presakral yerleşimli iki lezyon da diffüzyon ağırlıklı sekansta (B1000) hiperintens, ADC'de hipointens sinyal özelliği ile karakterize diffüzyon kısıtlaması göstermektedir.

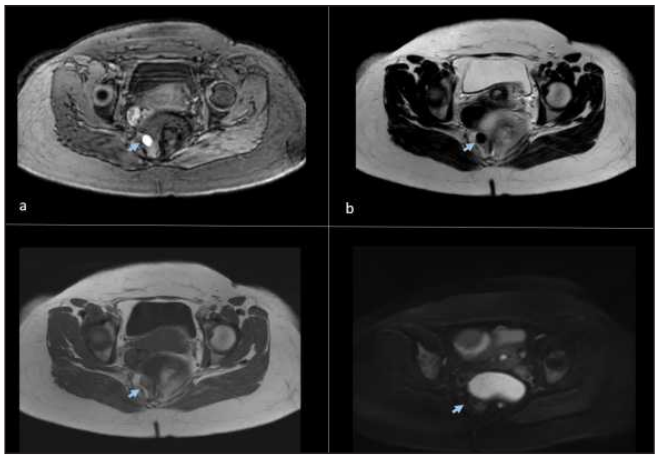

Resim 6. İnferiordan geçen kesitte BT'de hiperdens saptanan lezyon T1A Yb+ prekontrast GE (a) sekansta hiperintens, spin eko T2A'da (b) hipointens, spin eko Yb- T1A'da (c) ara sinyalde, DWI'da (d) hipointens saptanıyor. Bulgular hemorajik kistle uyumludur

Abdominal Radyoloji

PS-015

MEZENTERİK KALSİFİYE FİBRÖZ TÜMÖR: OLGU SUNUMU

Cemre Özenbaş, Canan Altay, Cihan Ağalar, Özgül Sağol, Mustafa Seçil

Dokuz Eylül Üniversitesi

Giriş: Mezenterik kalsifiye fibröz tümör oldukça nadir saptanan, benign mezenkimal bir tümördür. İlk kez 1988 yılında tanımlanmış olup travmatik veya inflamatuar kökeni nedeniyle "psödotümör" olarak adlandırılmıştır. Histolojik olarak lenfosit ve fibroblast infiltrasyonu, yoğun hiyalinize kollajen, psammomatöz ya da distrofik kalsifikasyon içerir. Yerleşim yeri oldukça farklılık göstermekle beraber sıklıkla mide, ince barsak, plevra, periton ve mezenterde görülür. WHO 2002 sınıflamasında bu lezyonu "Yumuşak Doku Tümörleri" kategorisine almıştır. İngilizce literatürde günümüze dek yaklaşık 160 olgu bildirilmiştir. Bu olgulardan yalnızca 8'i mezenterik yerleşimlidir. Bu bildiride hastanemize sağ alt kadran ağrısı şikayeti ile başvurmuş, opere edilmiş ve patoloji sonucu mezenterik kalsifiye fibröz tümör olarak gelmiş bir hastanın sunulması amaçlanmıştır.

Yöntem: Hastanemize ait dijital görüntüleme arşivinde bulunan; sağ alt kadran ağrısı şikayeti ile hastanemiz acil servisine başvurmuş hastaya ait kontrastlı Abdomen BT inceleme bulguları sunulmuştur.

Bulgular: Akut sağ alt kadran ağrısı şikayeti ile hastanemiz acil servisine başvuran 29 yaşında kadın hastanın kontrastlı abdomen BT tetkikinde; pelvik bölgede uterus ve mesane anterior süperior kesiminde omentum majusa bitişik, içerisinde milimetrik kalsifikasyon odakları bulunan ve en geniş yerinde çapı 12 mm olarak ölçülen, çevre mezenterde ve omentumda heterojeniteye neden olmuş yumuşak doku lezyonu izlenmiştir. Sonrasında hasta operasyona alınmış ve tanımlanan lezyon eksize edilmiştir.

Sonuç: Mezenterik kalsifiye fibröz tümörler oldukça nadir olarak görülürler. Bulundukları lokalizasyona göre farklı klinik tablolar ile prezente olurlar. Akut bulgular ile prezente olduklarında acil abdominal patolojilerin ayırıcı tanısında da yer alabilirler. Tedavileri cerrahidir. Eksizyon genellikle küratif olmakla beraber nadiren lokal nüks gözlenmiştir. Bu nedenle düzenli takipler önerilmektedir.

Anahtar kelimeler: Kalsifiye fibröz tümör, Kalsifiye fibröz psödotümör, Mezenterik kalsifiye fibröz tümör

Kaynaklar

1. Chorti A, Papavramidis TS, Michalopoulos A. Calcifying Fibrous Tumor: Review of 157 Patients Reported in International Literature. Medicine (Baltimore). 2016;95(20):e3690.
2.Prucker J, Salaheddin-Nassr Y, Leidl S. Calcifying fibrous tumor of the terminal ileum mesentery: Case report. Medicine (Baltimore). 2018;97(51):e13351.
3. Giardino AA, Ramaiya NH, Shinagare AB, Jagannathan JP, Stachler MD, Raut CP. Case report: Calcifying fibrous tumor presenting as an asymptomatic pelvic mass. Indian J Radiol Imaging. 2011;21(4):306–308.



Resim 1. Kontrastlı Abdomen BT; Koronal kesit

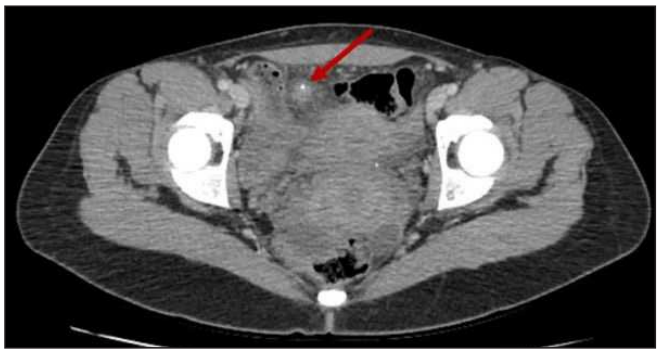

Resim 2. Kontrastlı Abdomen BT; Aksiyal kesit

Abdominal Radyoloji

PS-016

NADİR BİR OLGU: MALİGN DEV GASTROİNTESTİNAL STROMAL TÜMÖR

Erdem Özkan, Bökebatur Ahmet Raşit Mendi

Ankara Numune Eğitim ve Araştırma Hastanesi

Giriş: Gastrointestinal stromal tümör (GİST), tüm gastrointestinal tümörler içerisinde %1-3 sıklıkta izlenmesine rağmen midenin en sık malign mezenkimal tümörlerinden biridir. Hastalığın prognozu, tümör boyutu, mitotik aktivite ve erken tanı ile doğrudan ilişkilidir. GİST'i kesin olarak tanımlayacak radyolojik modalite olmamakla birlikte, tanı her zaman histopatolojik ve immunhistokimyasal doğrulama gerektirir. Küratif cerrahi tedavi, negatif sınırla eksizyonu gerektirir. Malign potansiyel ve rekürrens riski, 5cm'den büyük tümörlerde ve mitotik indeks yüksekliğinde artmaktadır.

Olgu: 64 yaşındaki kadın hastaya dış merkezde yapılan sonografik incelemede intraabdominal kitlenin dikkati çekmesi üzerine hastanemize sevk gerçekleşmiştir. Fizik muayene ve anamnez sonrası çekilen kontrastlı abdomen BT incelemesinde mide, pankreas ve karaciğer sol lobu arasında olup bu yapıları basılayan, pelvise kadar uzanan, intestinal yapıları çevreye iten, periferinde kollateral genişlemiş venöz yapıların izlendiği, kistik natürde fakat periferik düzensiz yumuşak doku komponentlerinin de gözlendiği düzgün konturlu kitle izlenmiştir. Kitlenin yumuşak doku komponenti kontrastsız kesitlerde ortalama 33 HU dansitede olup portal fazda pik kontrastlanma göstermiştir(75 HU). Karaciğer sol lobu ile kitle sınırları net ayırt edilememiştir. Kitle boyutları KK 303 mm, transvers 195mm, PA 108 mm ölçülmüştür. Operasyonda kitlenin mide kaynaklı olduğu saptanmış, perop komplikasyon gelişmeyen hasta taburcu edilmiştir. Histopatolojik inceleme sonucu gastrointestinal stromal tümör, malign, Grup3b (WHO 2010) tanısı raporlanmış; tümörün mideyi subserozadan muskularis propriaya kadar invaze etmekte olduğu bilgisi alınmıştır.

Sonuç: Gastrointestinal stromal tümörler, GİS boyunca tüm lokalizasyonlarda görülebilmelerine rağmen en sık midede görülen, interstisyel Cajal hücrelerinden köken alan mezenkimal tümörlerdir. Genellikle 4. dekat sonrasında görülürler ve ortalama tanı 60 yaşta gerçekleşmektedir.Gastrointestinal kanama, karın ağrısı ve kilo kaybı GİST hastalarında en sık görülen bulgulardır. Cerrahi sınır negatif şekilde eksizyon, bilinen en iyi tedavi yöntemidir. Kemoterapi, radyoterapinin terapötik etkinliği kısıtlıdır. Hedefe yönelik geliştirilen imatinib, yüksek risk grubunda son yıllarda kullanılmaya başlanmıştır. Tümörün yeri, büyüklüğü ve mitoz sayısı en önemli prognostik göstergelerdir. Mide yerleşimli tümörler daha ılımlı seyir göstermekle birlikte, >5cm tümör ve yüksek mitotik indeks klinik gidişatı kötüleştirmektedir.

Anahtar kelimeler: dev, GİST, mide, malign

Kaynaklar

1) Chen TW, Liu HD, Shyu RY, Yu JC, Shih ML, Chang TM, Hsieh CB. Giant malignant gastrointestinal stromal tumors: Recurrence and effects of treatment with STI-571. World J Gastroenterol. 2005;11:260–263.
2) Miettinen M., Lasota J. 2001. Gastrointestinal stromal tumors--definition, clinical, histological, immunohistochemical, and molecular genetic features and differential diagnosis. Virchows Arch. 438: 1–12. doi: 10.1007/s004280000338
3) Abdalla Mohamed, Youssef Botros, Paul Hanna, et al., "Gigantic GIST: A Case of the Largest Gastrointestinal Stromal Tumor Found to Date," Case Reports in Surgery, vol. 2018, Article ID 6170861, 5 pages, 2018.
4) Miyazaki R, Arihiro S, Hayashi E, Kitahara T, Oki S, Kamba S, Ide D, Komoike N, Satoh K, Kato T, Saruta M, Tajiri H, Aoki H, Omura N, Mitsumori N, Mitsuishi T, Yanagisawa H, Takahashi H: A Giant Gastrointestinal Stromal Tumor of the Stomach with Extramural Growth. Case Rep Gastroenterol 2016;10:344-351.

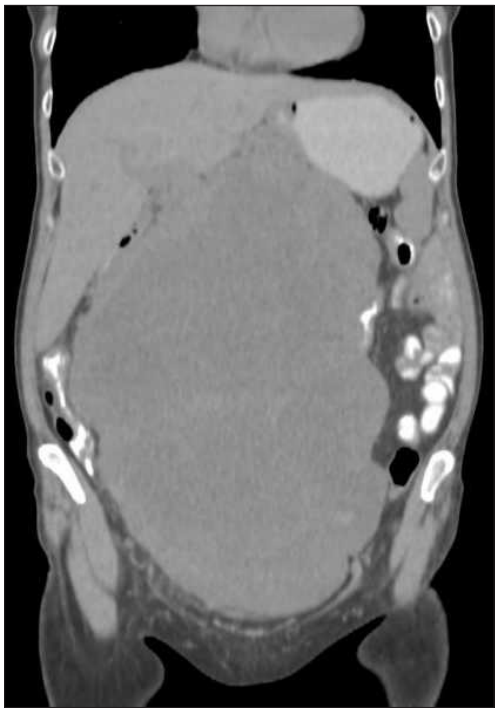

Resim 1. Kontrastsız koronal BT incelemesinde batını subtotal dolduran kitle lezyonu.



Resim 2. Kontrastsız sagittal BT incelemesinde batını subtotal dolduran kitle lezyonu.

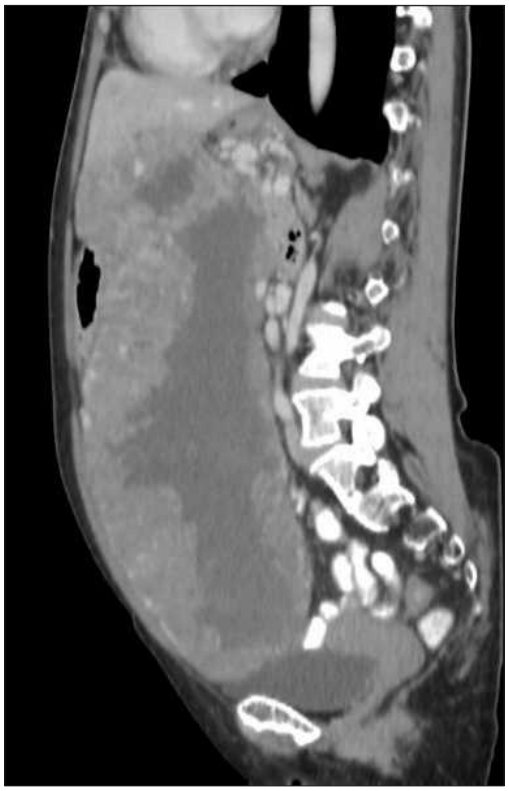

Resim 3. Kontrastlı sagittal BT incelemesinde heterojen kontrastlanan yumuşak doku komponenti ve kistik komponent

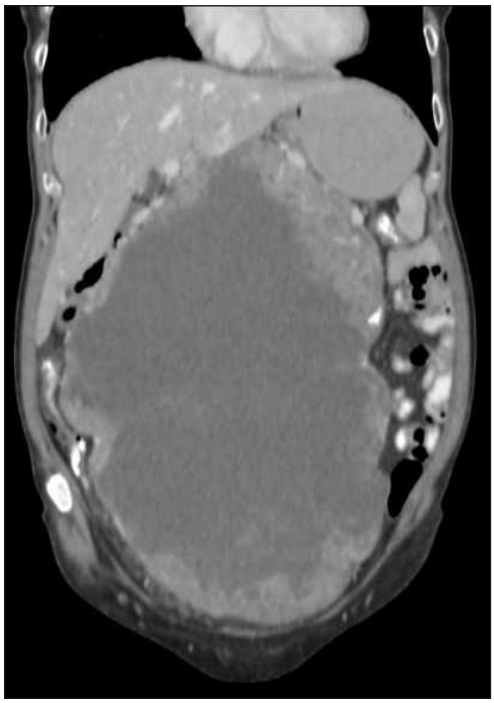

Resim 4. Kontrastlı koronal BT incelemesinde heterojen kontrastlanan yumuşak doku komponenti ve kistik komponent

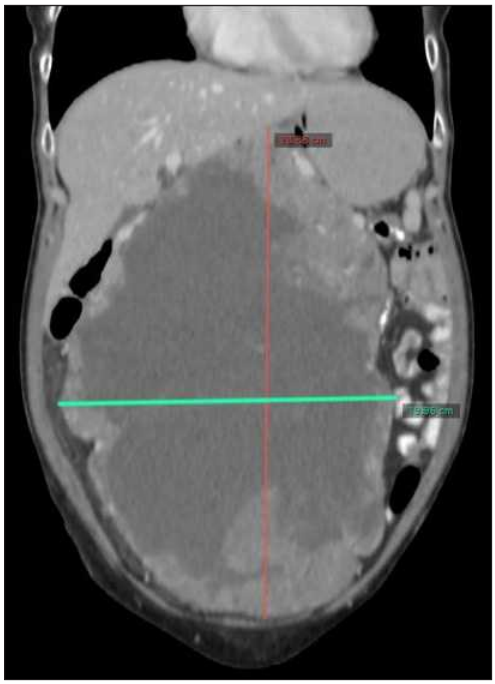

Resim 5. Kontrastlı koronal BT incelemesinde kitle boyutları.

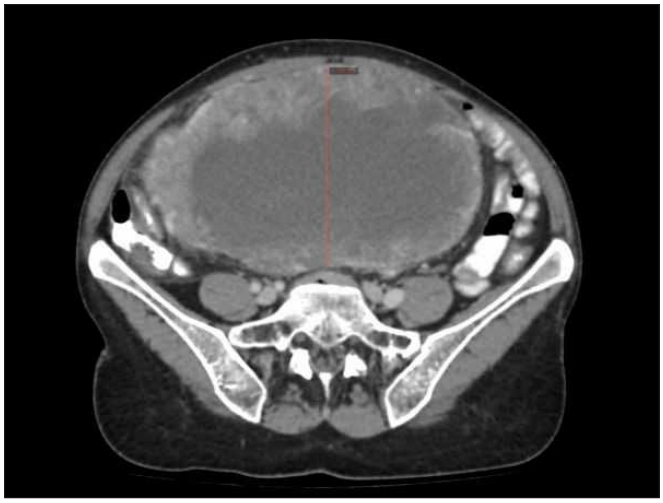

Resim 6. Kontrastlı aksiyel BT incelemesinde kitle boyutları



Resim 7. Kontrastlı aksiyel BT incelemesinde heterojen kontrastlanan yumuşak doku komponenti ve kistik komponent

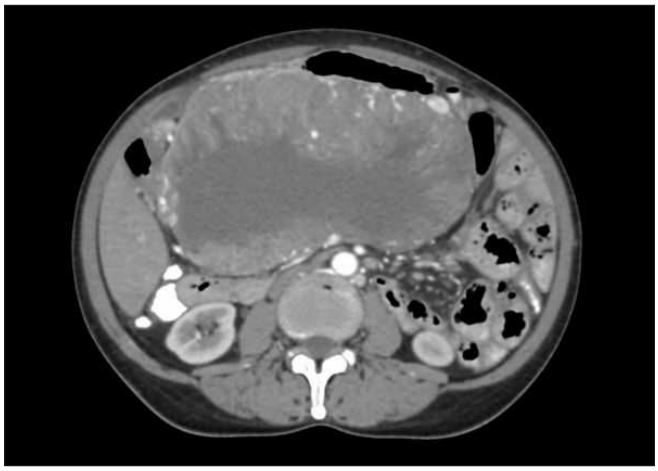

Resim 8. Kontrastlı aksiyel BT incelemesinde heterojen kontrastlanan yumuşak doku komponenti ve kistik komponent

Abdominal Radyoloji

PS-017

NADİR GÖRÜLEN BENİGN BİR SAFRA KESESİ PATOLOJİSİ: KSANTOGRANÜLOMATÖZ KOLESİSTİT / A RARE BENIGN GALLBLADDER PATHOLOGY: XANTHOGRANULOMATOUS CHOLECYSTITIS

Erdem Özkan, Ahmet Mendi, Muhammed Said Beşler

Ankara Numune Eğitim ve Araştırma Hastanesi

Giriş: Ksantogranülomatöz kolesistit, safra kesesinin benign inflamatuar bir patolojisi olup tanı sürecinde karsinom ile karışabilmesi açısından önemli bir yer tutar (1,2,3). Kese duvarında ve çevre dokularda oluşan yaygın inflamasyon sebebiyle önemli bir morbidite sebebidir. Biz de bu konuyla ilgili hastanemizdeki bir olguyu sizlerle paylaşmak istedik.

Olgu: Dış merkezde kolesistektomi planlanan fakat kesenin karaciğer yatağına gömülü olması sebep gösterilerek operasyonu yapılamayan 64 yaşındaki erkek hasta hastanemiz genel cerrahi kliniğine başvurdu. Hasta ikterik olup muayenesinde sağ üst kadranda hassasiyet ve sırta vuran ağrı mevcuttu. Laboratuar bulgularında direkt bilirubin hakimiyeti(D.B.:4.83 Total B:5.09), karaciğer enzimlerinde belirgin artış (GGT:675, ALP:599 ALT:78, AST:93) mevcuttu. Tümör belirteçlerinden CA19-9 değerleri yüksek bulundu (256 U/ml N:0-27). Bu bulgular üzerine olası bir safra kesesi malignitesi açısından hasta abdomen BT ile değerlendirildi. Kesitsel incelemede intrahepatik safra yolları geniş izlendi (Resim c).Safra kesesi duvarı belirgin kalın ve hafif kontrast tutmuş olup özellikle fundus kesiminde kalın inflame kese duvarı, hipodens intramural nodüller ve perikolesistik abse alanlarıyla uyumlu olabilecek belirgin hipodens alanlar dikkati çekti (Resim a,d,e). Ayrıca kese komşuluğundaki parankimde de inflame görünümler izlendi. Hastaya açık kolesistektomi planlandı ve komşuluğundaki karaciğer dokusuyla birlikte kese çıkarıldı. Patolojisinde ksantogranülomatöz kolesisti ve serozal yağ nekrozu ile uyumlu bulgular tesbit edildi. Ayrıca karaciğer parankiminde de yer yer abseleşemeye varan inflamatuar değişiklikler tesbit edildi.

Tartışma ve Sonuç: Ksantogranülomatöz kolesistit hem görünüm hem de laboratuar bulguları açısından malignite ile karışabilen benign bir kese patolojisidir (2,3). BT'de hipodens intramural nodüller ve heterojen ya da zayıf kontrast tutlumu görülür. Ancak görüntüleme bulguları her zaman kesin tanıyı koyduramayabilir. Bu nedenle doku tanısı mutlaka yapılmalıdır (3).

Anahtar kelimeler: Ksantogranülomatöz Kolesistit, Safra Kesesi Karsinomu, Tümör Belirteçleri, Bilgisayarlı Tomografi

Kaynaklar

1) Guzmán-Valdivia G. Xanthogranulomatous cholecystitis in laparoscopic surgery. J Gastrointest Surg. 2005;9:494–497
2) Ros PR, Goodman ZD. Xanthogranulomatous cholecystitis versus gallbladder carcinoma. Radiology. 1997;203:10–12
3)Rammohan A, Cherukuri SD, Sathyanesan J, Palaniappan R, Govindan M. Xanthogranulomatous cholecystitis masquerading as gallbladder cancer: can it be diagnosed preoperatively? Gastroenterol Res Pract. 2014;2014:253645.

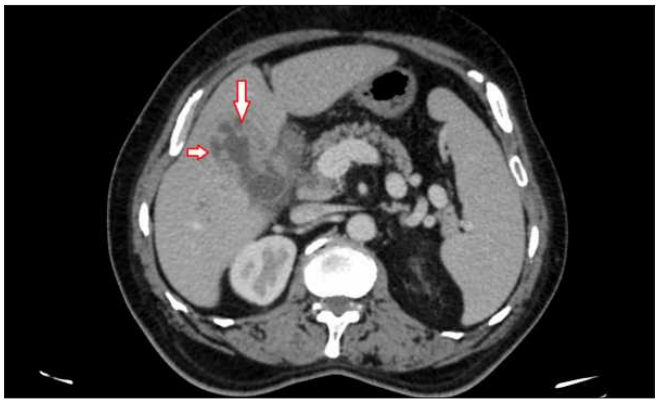

Resim A. Kese duvar kalınlaşması ve duvarda hipodens intramural nodüller

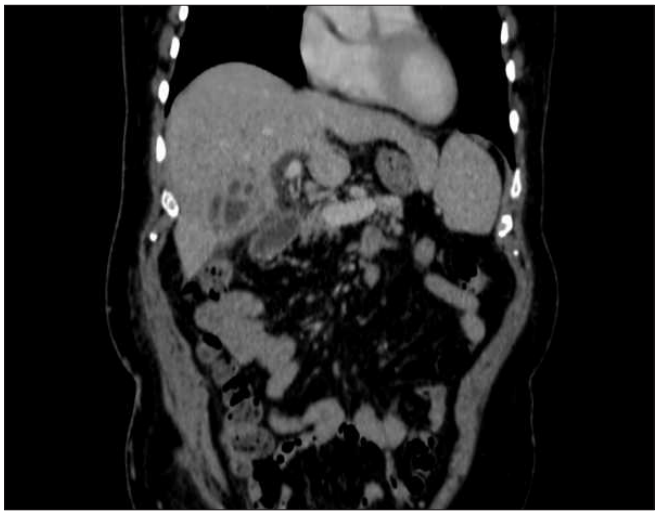

Resim B. Koronal kesit

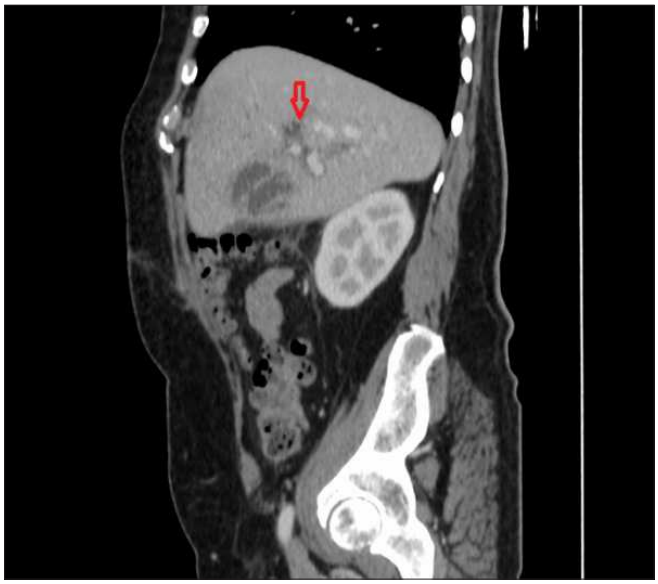

Resim C. Sagittal kesitte intrahepatik safra yolu dilatasyonu



Resim D. Kese duvarında diffüz kalınlaşma

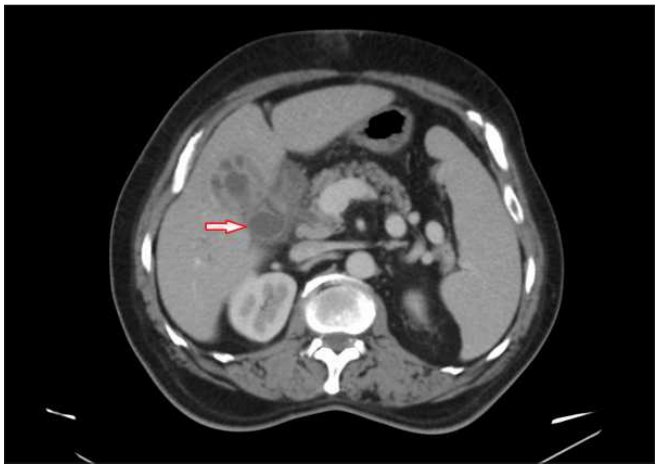

Resim E. Perikolesistik inflamatuar değişiklikler



Resim F. Aksiyal kesitte kese duvarında diffüz kalınlık artışı ve hipodens intramural nodüller

Abdominal Radyoloji

PS-018

ÇOCUK HASTADA VAN-NECK ODELBERG HASTALIĞI

Salih Çırak, Nazan Çiledağ, Onur Şimşek

Ankara Dr Abdurrahman Yutaslan onkoloji Eğitim ve Araştırma Hastanesi

Giriş: İskiopubik sinkondrozis iscium inferioru ile pubic ramus arasındaki bir kıkırdaktır. Kapanması tipik olarak erken çocuklukta başlar ve ergenlikten önce, klinik olmadan tamamlanır. Her ne kadar normal bir fizyolojik fenomen olarak kabul edilsede ve ischiopubik kemikler herhangi bir klinik semptom olmadan birleşse de bazı çocuklar kasık ağrısı ve topallama gibi şikayetlerde bulunabilir. Van Neck-Odelberg hastalığı olarak da bilinen ischiopubik sinkondrozis sendromu (SIS), ischiopubic synchondrosis'in atipik ossifikasyon paterni ile karakterize edilen bir sendromdur.Radyolojik özellikleri stres kırığı, neoplazm, osteomiyelit veya travma sonrası osteolizi taklit edebilir. Bizde bu sunumda Van Neck-Odenberg hastalığı ile ilgili bir olguyu sunmayı amaçladık

Olgu Sunumu: 5 yaşında çocuk hasta sol tafta baskın olmak üzere kasık ağrısı nedeniyle ortopedi kliniğine başvuruyor. Klinik muayenede, şişme ya da yüksek lokal sıcaklık gözlenmedi. Sol kasık bölgesinde derin hassasiyet vardı.Herhangi bir travma öyküsü yoktu. Yapılan radyografik incelemede sol iskiopubik bileşkenin simetriğine göre genişlemiş olduğu gözlendi.

Manyetik rezonans görüntülemede sol iskiopubik sinkondros düzeyinde simetriğine göre genişleme ve çevre kemik iliğinde ödemle uyumlu T1A görüntülerde hipointens T2A görüntülerde hiperintens görünüm dikkati çekmiştir.Bu lokalizasyonda kontrast tutulumları da mevcuttu.4 ay sonra yapılan takip mr incelemeleri sonucu bulgularda gerileme izlenmiş olup hastanın şikeyetleri bununla uyumlu olarak azalmıştır.

Tartışma: IPS'nin asimetrik genişlemesi, her bir hemipelvis üzerindeki aspiratörler, iliopsoas ve gemellusun asimetrik mekanik stresiyle ilgili fizyolojik bir olgudur.Bu, IPS'nin enflamatuar bir reaksiyonla sürekli hareket etmesine ve kıkırdak tabakaları ve ossifikasyon merkezlerinin geciktirilmiş birleşmesine neden olur. İzchiopubic synchondrosis stres kırıkları,travma sonrası osteoliz, osteomiyelit veya kemik tümörlerini taklit edebilir. Ayırıcı tanıda mutlakad üşünülmesi gerekir.

Hastalık iyi huyludur ve herhangi bir özel tedavi olmadan istirahat ederek, bir veya iki hafta içinde semptomlar çabucak azalır. Hastalığın radyolojik seyri birkaç aydan 1 yıla kadar uzayabilir. Ossifikasyon tamamlandığında, kavşakta hiçbir deformasyon görülmez.

Sonuç: Van Neck-Odelberg hastalığı, travma sonrası osteoliz, osteomiyelit ve prepubertal çağdaki stres kırıkları gibi hastalıklarla çok sık karıştırılması nedeniyle mutlaka akılda tutulmalıdır.

Anahtar kelimeler: SYNKONROSİS,İSKİOPUBİK,VAN-NECK ODELBERG

Kaynaklar

1. Wait A, Gaskill T, Sarwar Z, Busch M. Van neck disease: osteochondrosis of the ischiopubic synchondrosis. J Pediatr Orthop 2011;31:520-4.
2. Oliveira F. Differential diagnosis in painful ischiopubic synchondrosis (IPS): a case report. owa Orthop J 2010;30:195-200.
3. Macarini L, Lallo T, Milillo P, Muscarella S, Vinci R, Stoppino LP. Case report: Multimodality imaging of van Neck-Odelberg disease. Indian J Radiol Imaging 2011;21:107-10.
4. Asymmetric closure of ischiopubic synchondrosis in pediatric patients: correlation with foot dominance. MR imaging of the ischiopubic synchondrosis. Magn Reson Imaging 2000;18:519-24.
5. Herneth AM, Philipp MO, Pretterklieber ML, Balassy C, Winkelbauer FW, Beaulieu CF. Asymmetric closure of ischiopubic synchondrosis in pediatric patients: correlation with foot dominance. AJR Am J Roentgenol 2004;182:361-5.

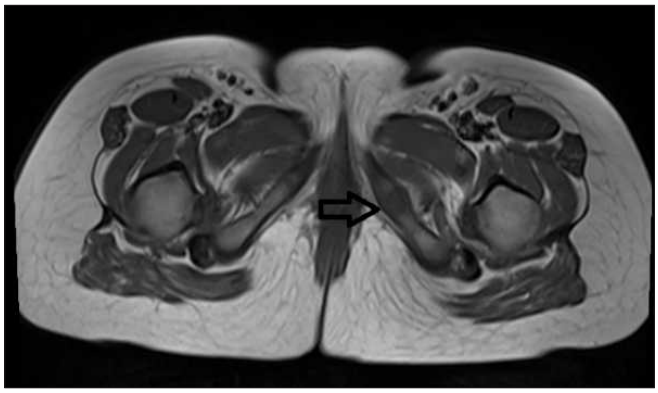

Resim 1. 09.2018 tarihli T1A görüntülerde sinkondral eklemde ödemle uyumlu hipointensite izleniyor.

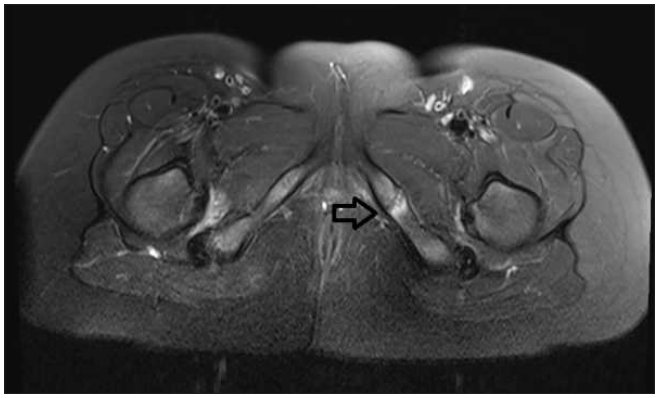

Resim 2. 09.2018 tarihli T2A FS görünülerde sinkondral eklemde ödem izleniyor.

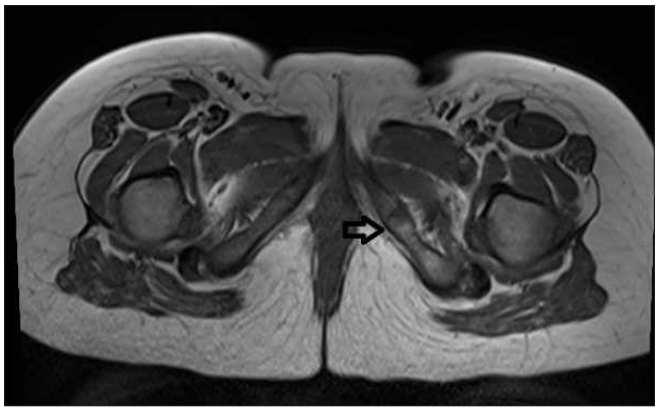

Resim 3. 02.2019 tarihliT1A görüntülerde bulgularda gerileme izleniyor



Resim 4. 02.2019 T2A FS görüntülerde bulgularda gerileme izleniyor

Abdominal Radyoloji

PS-019

MESENTERIC PLEXIFORM NEUROFIBROMA: A CASE REPORT

Yusuf Kerem Limon, Ayşe Keven, Süleyman Metin Çubuk

Akdeniz University Faculty of Medicine Department of Radiology

Introduction: Type 1 neurofibromatosis (NF-1) or von Recklinghausen's disease is an autosomal dominant neuroectodermal disorder characterized by benign hamartomatous tumors of any organ or system (most notably the skin, the eye, and the nervous system) that increase in number and size through life. Gastrointestinal involvement occurs in about 10% to 25% of patients with NF-1 and includes solitary or multiple neurofibromas, leiomyomas, and rarely, plexiform neurofibromas. Plexiform neurofibromas are considered pathognomonic for neurofibromatosis. Patients can be present with wide range of gastrointestinal symptoms or it can be asymptomatic as in our case. Our purpose is presenting the computed tomography (CT) findings of mesenteric plexiform neurofibroma.

Case Presentation: 16-year-old male patient with NF-1 admitted to our hospital after an incidental finding of an abdominal mass in an MRI examination of spinal cord. Abdominopelvic CT scan with contrast medium showed a huge hypodense abdominal mass with vascular encasement around superior mesenteric vessels. There was no sign of any solid/luminal organ or vascular invasion, only obliteration of perivascular fat planes. Surgical biopsy was performed and revealed plexiform neurofibroma.

Discussion: Plexiform neurofibroma occurs in a variety of locations including skin and subcutaneous tissue, craniofacial region, paraspinous structure, mediastinum, viscera, and retroperitoneum. They are usually retroperitoneal or paraspinal in origin when located below the diaphragm. Involvcment of the small bowel and its mesentery is rare. It can occur at any time in life. Plexiform neurofibroma is a slow-growing tumor with an unpredictable growth pattern. Rapid growth may occur during early childhood, puberty, or pregnancy, but spontaneous regression does not occur.

The possible origin of the gastrointestinal plexiform neurofibroma would be serosal (Auerbach plexus) or mesenteric (autonomic nerve fibers accompanying the mesenteric blood vessels) nerves.

Conclusion: Mesenteric plexiform neurofibroma is a rare finding of Type 1 neurofibromatosis (NF-1). Patients can be present with wide range of gastrointestinal symptoms or it can be asymptomatic as in our case. Plexiform neurofibromas have a characteristic appearance on CT scans. When a mesenteric mass seen in a patient with NF-1 disease, plexiform neurofibroma should consider first because plexiform neurofibromas are considered pathognomonic for neurofibromatosis.

Anahtar kelimeler: neurofibromatosis, plexiform neurofibroma, mesenteric mass

Kaynaklar

1) Park J. Mesenteric plexiform neurofibroma in an 11-year-old boy with von Recklinghausen disease. Journal of Pediatric Surgery. 2007;42(6): 15–18.
2) Zaleski C.G, Abdenour G.E. Pediatric case of the day. Mesenteric plexiform neurofibroma in neurofibromatosis type 1 (von Recklinghausen disease). Radiographics 1997; 17:999-1002.



Resim 1. Axial,coronal and sagital contrast-enhanced CT scan of the abdomen reveals diffuse involvement of the mesentery by a low enhancing soft-tissue mass.



Resim 2.



Resim 3.

Abdominal Radyoloji

PS-020

AKUT BATIN İLE GELEN HİPEREOZONOFİLİK SENDROM OLGUSU (HYPEREOSİNOPHİLİC SYNDROME PRESENTİNG ACUTE ABDOMEN)

Mustafa Yasir Özlü, Nusret Seher, Mustafa Koplay

Selçuk Tıp Fakültesi Radyoloji AD

Giriş ve Amaç: Hipereozinofilik sendrom (HES), idiyopatik eozinofiliye bağlı gelişen doku hasarı, organ tutulumu ve disfonksiyonları ile karakterize nadir bir hastalıktır. Kardiyovasküler, pulmoner, hematopoetik ve sinir sistemi tutulumu yaygındır (1-2). Biz bu sunumumuzda akut batın ile gelen karaciğer ve akciğer tutulumu olan HES tanılı olgumuzu sunduk.

Olgu: 38 yaşında erkek hasta hastanemiz aciline karın ağrısı şikayetiyle başvurdu.Acilde yapılan tetkiklerde hastanın sağ kadran karın ağrısına lökositoz, karaciğer fonksiyon testlerinde artış ve hiperbilirubinemi eşlik etmekteydi.Hastaya yapılan ultrasonografik değerlendirmede karaciğerde hepatomegali mevcuttu.Hastanın şikayetlerinin devam etmesi ve klinik sebebin açıklanması açısından kontrastlı batın Bilgisayarlı Tomografisi (BT) çekildi.Çekilen batın BT de karaciğer sağ lob kraniokaudal uzunluğu 178 mm ile normalden büyük izlenmiş olup karaciğer her iki lobunda büyüğü yaklaşık 5 mm çapta olmak üzere karaciğer her iki lobunda ve tüm segmentlerde yerleşim gösteren multıpl milimetrik boyutlu hipodens alanlar izlenmişti.Hastanın primer bir malignite öyküsü yoktu.Hastanın laboratuar değerlerinde hipereozinofilinin var olması nedeniyle karaciğerdeki tutulumun hipereozinofilik sendroma sekonder olabileceği düşünüldü. Hipereozinofilik sendrom karaciğer tutulumu açısından anlamlı olarak bulundu.Hastanın yatışı yapıldıktan sonra sistematik değerlendirildi. Sonrasında yapılan toraks BT de her iki akciğerde üst loblarda daha belirgin olan intralobüler septal kalınlaşmalar mevcuttu. Sağ akciğer alt lobda peribronşial kalınlaşma dikkati çekmektedir. Hipereozinofisi olduğu bilinen hastada tanımlanan intralobüler septal kalınlaşma intersitisyel eozinofilik infiltrasyona bağlı olabileceği düşünüldü.Hasta HES tanısı ile servise yatırıldı.HES e yönelik yapılan tedaviler sonrasında karaciğer ve akciğerde gözlenen patolojilerin tam regrese olduğu izlendi.

Tartışma ve Sonuç: Hipereozinofili, allerjik reaksiyonlar,parazitik enfestasyonlar, mikotik enfeksiyonlar, dermatozlar, konnektif doku hastalıkları, neoplaziler gibi çeşitli hastalıklarla birlikte görülebilen patolojik bir durumdur. Buna karşın nedeni açıklanamayan hipereozinofili, yani idiyopatik eozinofili ise etyopatogenezi tam bir netlik kazanmamakla birlikte, bu hastalarda anormal eozinofil üretimi ve eozinofilik infiltrasyonlara bağlı doku hasarı olduğu bilinmekte, doku hasarının mekanizması eozinofillerin ürettiği çok sayıda sekretuar maddenin sitotoksisitesine bağlanmaktadır (3-4). Bizim olgumuzda hastada karaciğer tutulumu mevcuttu.Literatürde HES'in karaciğer tutulumunun görüntüleme özellikleri ile ilgili bilgiler sınırlıdır (5-6). Ultrason ve BT nin normal olduğu vakalar mevcuttur.Bizim olgumuzda sonografik olarak lezyon saptamamış olup BT incelemede multipl hipodens lezyonlar saptanmıştı.Akciğer parankimindeki değişiklikler ve karaciğer parankimindeki hipodens alanlar HES tanılı hastada kortizol tedavisi sonrasında çekilen batın Manyetik Rezonanslı görüntülemede ve toraks BT de normaldi.Sonuç olarak HES ön tanılı hastalarda sistem tutulumlarının belirlenmesi ve hastalığın seyrinin değerlendirilmesi açısından radyolojik modaliteler önem arzetmedir.

Anahtar kelimeler: hipereozinofilik sendrom, akut batın, karaciğer

Kaynaklar

1. Hardy WA, Anderson RE. The hypeneosinophilic syndrome. Ann Intern Med 1968;68:1220-1229
2. Chusid MJ, Dale DC, West BC, Wolff SM. The hypeneosinophilic syndrome: analysis of fourteen cases with review of the literature. Medicine 1975;54:1-27
3. Fauci AS, Harley JB, Roberts WC, et al. Idiopatic hypereosinophilic syndrome: clinical, pathophysiologic, and therapeutic considerations. Ann Intern Med 1982; 97: 78-92.
4. Schulman H, Hertzog L, Zirkin H, Hertzanu Y. Cerebral sinovenous thrombosis

in the idiopatic hypereosinophilic syndrome in childhood. Pediatr Radiol 1999; 29:595-597.
5. Shiomi S, Kuroki T, Ueda T, et al. Hypereosinophilic syndrome appearing as a focal defect on liver scan. Ann Nucl Med 1991; 5:171-173.
6. White WL, Wahner HW, Brown ML, James EM. Sequential liver imaging inthe hypereosinophilic syndrome: discordant images with scintigraphy, ultrasound, and computed tomography. Clin Nucl Med 1981; 6:75-77



Resim 1. Karın ağrısı ile başvuran hastada karaciğerde multıpl milimetrik hipodens alanlar izlendi. (Ok)



Resim 2. Hipereozinofilik sendrom tanılı hastada pelvik bölgede serbest sıvı izlenmekte

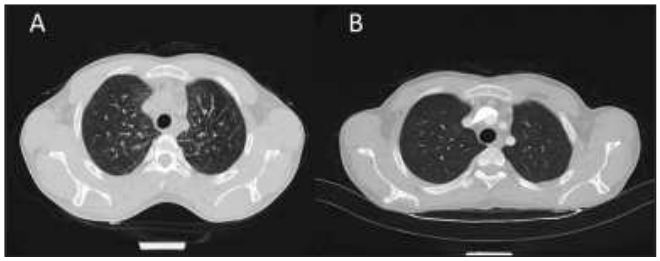

Resim 3. Hipereozinofilik sendrom tanılı hastada tedavi öncesinde (Resima) saptanan interlobuler septal kalınlaşmalar tedavi sonrasında çekilen kontrastlı toraks btde (Resimb) regrese görünümde izlendi

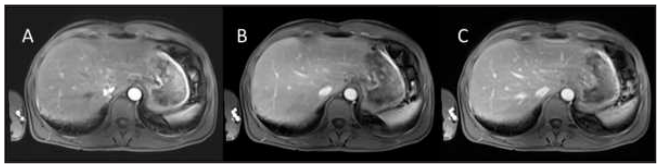

Resim 4. Tedavi sonrasında yapılan dinamik karaciğer mrg'de t1 fatsat aksiyal venöz (sekil a), arterial (Resimb) ve geç fazlarda (Resimc) önceki bt tetkikinde gözlenen hipodens alanların regrese olduğu anlaşılmakta

Abdominal Radyoloji

PS-021

VASKÜLER İNVAZYONLA GİDEN BİR RENAL ANJİYOMİYOLİPOM VAKASI: YAĞDAN ZENGİN AMA AGRESİF A RENAL ANGIOMYOLIPOMA CASE WITH VASCULAR INVASION: FAT-RICH BUT AGGRESSIVE

Mahmut Bilal Doğan, Mine Sorkun, Hüseyin Yıldız, Murat Aşık, Nesrin Gündüz

İstanbul Medeniyet Üniversitesi Göztepe Eğitim ve Araştırma Hastanesi, Radyoloji

Giriş ve Amaç: İlk olarak 1900 yılında Grawitz tarafından tariflenen anjiyomiyolipom (AML), perivasküler epiteleloid hücresel farklılaşma (PEComas) ile gelişen bir dizi tümörden biri olarak kabul edilir ve vasküler, düz kas ve yağ elementlerinden oluşur.1 Rastlantısal olarak saptanan küçük boyutlu bir böbrek kitlesinden hayatı tehdit eden retroperitoneal kanamaya kadar uzanan bir klinik yelpazede prezente olabilir. Özellikle 4 cm'den büyük kitlelerin %68- 80'inde semptom, yaklaşık %50-60'ında hemoraji görülür 2,3. Lokal invazyon yapanların büyük çoğunluğu renal ven ve vena kava inferiora uzanır. Bu tümörler genelde atipik epiteloid hücrelerden oluşur, sıklıkla çok az yağ barındırır veya hiç yağ içermez.

Olgu Sunumu: Hastamız 55 yaşında bir kadın olup hastanemiz üroloji kliniğini birkaç yıldır olan ancak son zamanlarda artan sağ yan ağrısı ile başvurmuştur. Yapılan laboratuvar incelemelerde anormal bir sonuca rastlanmamıştır. Ultrason ile yapılan incelemede sağ renal pelvisi tama yakın dolduran, hiperekojen, dev boyutlu lezyon izlendi. Ayrıca lezyonun renal vene uzanım gösterdiği hatta Doppler incelemede renal vende akım kodlanmadığı tespit edildi.(Resim 1) Bunun üzerine vena cava inferiora doğru inceleme genişletildiğinde lümen içerisinde primer lezyon ile eş ekojenitede, sağ atriuma kadar uzanan kitle imajları saptandı.(Resim 2) Lezyonun net karakteterizasyonu için yapılan dinamik kontrastlı MR'da en geniş yerinde 6x5 cm boyutta, T1 ve T2A sekanslarda hiperintens izlendiği görüldü. Yağ baskılı sekanslarda sönmesi ve IVKM enjeksiyonu sonrası belirgin kontrast tutulumu göstermemesi anjiyomyolipom tanısını destekleyici olarak düşünüldü.(Resim 3)

Hastanın eski tetkikleri incelendiğinde 2016 yılında başka bir nedenle yapılan batın MR ve 2017 batın BT görüntülemesinde de lezyonun bulunduğu, ancak çok daha küçük boyutlarda (yaklaşık 2.5 cm) olduğu görüldü. (Resim 4-5)

Büyük boyutlu olması, semptomatik hale gelmesi ve ven invazyonu nedeni ile operasyon kararı alındı. Ameliyat öncesi anjiyografik olarak görüntüleme ve uygun olması halinde kısmi embolizasyon planlandı. Ancak yapılan işlemde anjiyomiyolipomu besleyen belirgin vaskülarizasyon saptanmadı.(Resim 6)

Tartışma ve Sonuç: Görüntüleme yöntemleri yaygın olarak kullanılmaya başlanmadan önce AML'ler renal hücreli karsinomlardan güçlükle ayırt edilebiliyordu. Özellikle semptomatik olmayan ve komplikasyon geliştirmeyen boyutlarda iken ayırıcı tanısını yapmak tedavi ve takipte önemli rol oynamaktadır4,5 USG'de tipik olarak iyi sınırlı hiperekoik lezyonlar olarak görülürler, ancak görünümleri tümörün içeriğine bağlı değişir. BT ile lezyondaki yağ doku dansitesi ölçülerek (-50 HU'dan az), %95 vakada tanı konabilir 6. MR, yağ içeren lezyonların değerlendirilmesinde mükemmeldir.

Nadiren renal hücreli karsinomların da makroskopik yağ içerebileceği ve yağ varlığının anjiyomiyolipomun göstergesi olsa da patognomonik olmadığı hatırlanmalıdır. Renal hücreli karsinomdaki makroskopik yağ hemen hemen her zaman kalsifikasyon varlığında gerçekleştiğinden, görüntüde kalsifikasyonun olmaması AML lehinedir.

Epitelioid anjiyomiyolipom oldukça nadir görülen bir tiptir. İlk olarak Eble ve diğ. Tarafından 1997'de, tanımlanan tümörler çok az ya da hiç yağ hücresi içermez.[7] Lokal olarak invaziv veya metastatik olarak tanımlanan AML vakalarının çoğu epitelioid tiptedir.[8] Bizim vakamızda ise radyolojik olarak klasik tipe uyan bir AML'nin epiteloid alt tip benzeri davranış gösterebildiği tanımlanmıştır.

Anahtar kelimeler: renal anjiyomiyolipom, renal ven, inferior vena kava, vasküler invazyon

Kaynaklar

1.Fujii Y, Ajima J, Oka K: Benign renal tumors detected among healthy adults by abdominal ultrasonography. Eur Urol 1995;27:124–7
2. Oesterling JE, Fishman EK, Goldman SM: The management of renal angiomyolipoma. J Urol 1986;135:1121–4.
3. Dickinson M, Ruckle H, Beaghler M: Renal angiomyolipoma: optimal treatment based on size and symptoms. Clin Nephrol 1998;49:281–6.
4. Chen SS, Lin AT, Chen KK, et al. Renal angiomyolipomaexperience of 20 years in Taivvan. Eur Urol 1997;32:175-8.
5. Koike H, Muller SC, Hohenfeller R. Management of renal angiomyolipoma: A report of 14 cases and reviewv of the literatüre. Eur Urol 1994;25:183-8.
6. Jinzaki, M., Silverman, S. G., Akita, H., Nagashima, Y., Mikami, S., & Oya, M. (2014). Renal angiomyolipoma: a radiological classification and update on recent developments in diagnosis and management. Abdominal Imaging, 39(3), 588–604.doi:10.1007/s00261-014-0083-3
7. Eble JN, Amin MB, Young RH (1997) Epithelioid angiomyolipoma of the kidney: a report of five cases with a prominent and diagnostically confusing epithelioid smooth muscle component. Am J Surg Pathol 21:1123–1130
8. Fujiwara, M., Kawamura, N., & Okuno, T. (2018). Preoperative inferior vena cava filter implantation to prevent pulmonary fat embolism in a patient showing renal angiomyolipoma extension into the renal vein: A case report and literature review. Journal of Rural Medicine, 13(2), 181–184.doi:10.2185/jrm.2976



Resim 1. Longitudinal aksta sağ böbrek ve kitlesel lezyon; A:Yaklaşık 6cm çapta hiperekojen Renal pelvisi dolduran lezyon, B: Sağ Renal ven lümeni tümör trombüsü ile tümüyle oklude, C: VCI içerisinde tumoral uzanım



Resim 2. Axial (A), coronal (B) ve sagittal (C) bilgisayarlı tomografi görüntülerinde lezyon (ok) ve VCI uzanımı (okbaşı)

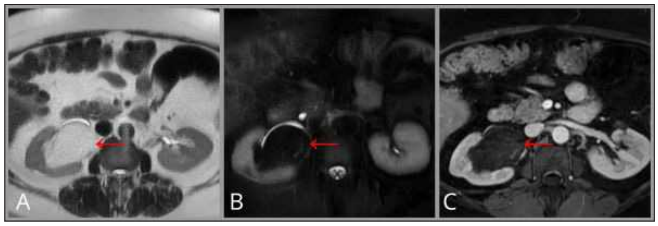

Resim 3. Axial MR görüntüleri; A:T2A serilerde hiperintens lezyon, B:T2-FATSAT görüntülerde lezyonda sinyal kaybı, C:Dinamik serilerde lezyonda belirgin kontrast tutulumu yok



Resim 4. Axial BT kesitlerinde 2017 (A) ve 2019 (B) yıllarına ait görüntülerde tümör boyutundaki artış

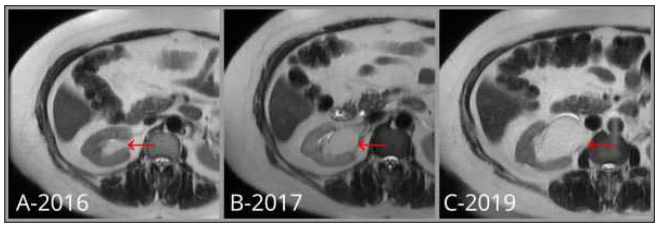

Resim 5. Axial T2A MR görüntülerde 2016 (A), 2017 (B) ve 2019 (C) yıllarında tümör boyutundaki artış

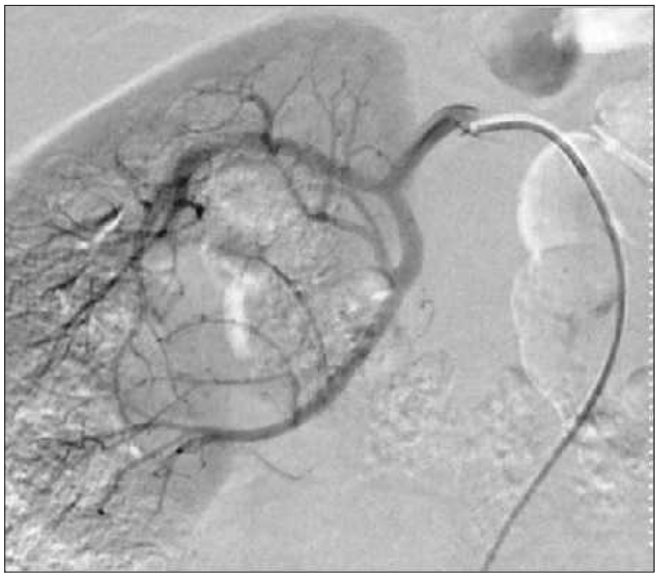

Resim 6. Normal sınırlarda renal anjiyografi

Abdominal Radyoloji

PS-022

HEMATOKEZYA İLE BAŞVURAN LOKAL İNCE BAĞIRSAK İNVAZYONU BULUNAN RENAL HÜCRELİ KARSİNOM OLGUSU

İbrahim İlik, Leyla Turgut Çoban, Nurşen Toprak

Van Yüzüncü Yıl Dursun Odabaş Tıp Merkezi

Giriş ve Amaç: Renal hücreli karsinom (RCC) yetişkinlerde malignitelerin sadece %3'ünü içeren oldukça nadir görülen bir malignitedir. Bu tümörün gastrointestinal tutulumuna bağlı semptomlar nadiren görülür, ancak RCC'li hastaların %4'ünde ince bağırsak metastazı vardır. Bu olgumuzda hematokezya ile başvuran lokal ince bağırsak invazyonu bulunan renal hücreli karsinom olgusunun Ultrasonografi (USG), Bilgisayarlı Tomografi ve Manyetik Rezonans (MR) görüntüleme bulgularını sunmayı amaçladık.

Olgu Sunumu: 32 yaşında erkek hasta polikliniğe rektal kanama şikayeti ile başvuruyor. Yapılan fizik muayenede hematokezya tespit ediliyor. Hasta BT tetkiki için Radyoloji kliniğimize başvuruyor. Çekilen kontrastlı Abdomen BT'sinde insidental olarak sağ böbrek orta kesim anteriorunda yaklaşık 15 mm ebatlı kontrastlanan yumuşak doku dansitesinde lezyon izlendi (Resim-a). Lezyon ile komşu ince bağırsak duvarı arasında plan silinmişti (Resim-b). Eş zamanlı yapılan USG tetkikinde sağ böbrekte dominant komponenti solid olan kalın septalı lezyon izlendi (resim-c). Daha sonra yapılan Dinamik Üst Batın MRG tetkikinde sağ böbrekte T1 ağırlıklı serilerde hipointens, T2 ağırlıklı serilerde hiperintens dinamik serilerde progresif kontrastlanan lezyon olarak izlendi (resim-d,e). Bu olgumuzu RCC ve RCC'ye sekonder ince bağırsak invazyonu olarak raporladık.

Tartışma ve Sonuç: Renal hücreli karsinom (RCC) yetişkinlerde malignitelerin sadece %3'ünü içeren oldukça nadir görülen bir malignitedir [1]. Bu tümörün gastrointestinal tutulumuna bağlı semptomlar nadiren görülür, ancak RCC'li hastaların %4'ünde ince bağırsak metastazı vardır. Böbreklerin ve mezokolonun retroperitoneal yerleşimi nedeniyle RCC'nin direk kolonik invazyonu oldukça nadir görülür. İngiliz tıp literatürünün kapsamlı bir araştırması, kolonun direk invazyona neden olan sadece üç RCC vakasını bildirilmiştir (2,3,4). Bizim olgumuzda RCC ve RCC'ye sekonder ince bağırsak invazyonu mevcuttu.

Sonuç olarak nadir olsa da RCC'ye bağlı lokal bağırsak invazyonu hematokezya etyolojisinde akılda tutulmalıdır.

Anahtar kelimeler: Renal hücreli karsinom, ince bağırsak invazyonu, Bilgisayarlı Tomografi, Manyetik rezonans

Kaynaklar

1- Cohen HT, McGovern FJ. Renal-cell carcinoma. N Engl J Med 2005; 353: 2477-2490
2- Perez VM, Huang GJ, Musselman PW et al. Lower gastrointestinal bleeding as the initial presenting symptom of renal cell carcinoma. Am J Gastroenterol 1998; 93: 2293-2294
3- Ohmura Y, Ohta T, Doihara H et al. Local recurrence of renal cell carcinoma causing massive gastrointestinal bleeding: a report of two patients who underwent surgical resection. Jpn J Clin Oncol 2000; 30: 241-245
4- Pompa D, Carethers JM. Occult gastrointestinal bleeding and colonic mass lesion as initial presentation of renal cell carcinoma. J Clin Gastroenterol 2002; 35: 410-412

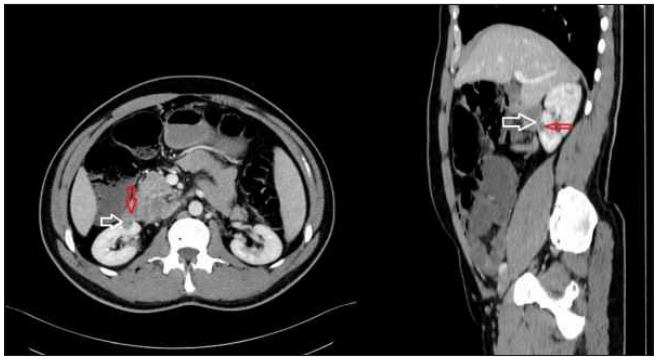

Resim 1. Aksiyel BT görüntüsü(soldaki); RCC (beyaz ok), ince bağırsak (kırmızı ok). Sagital BT görüntüsü(sağdaki); RCC (kırmızı ok), ince bağırsak (beyaz ok).

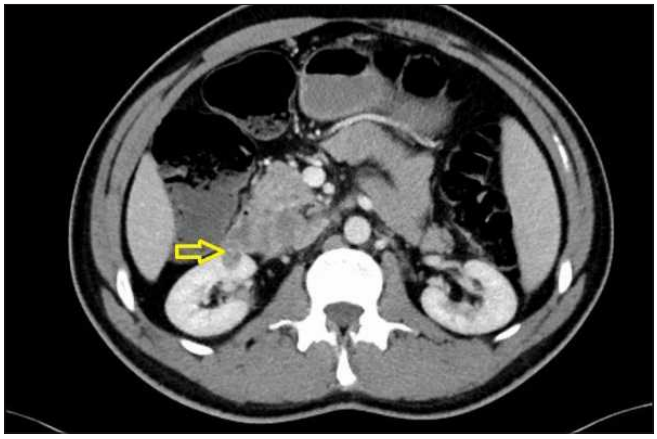

Resim 2. Aksiyel BT görüntüsü; RCC ile ince bağırsak ansı arasında planlar silinmiş (sarı ok).

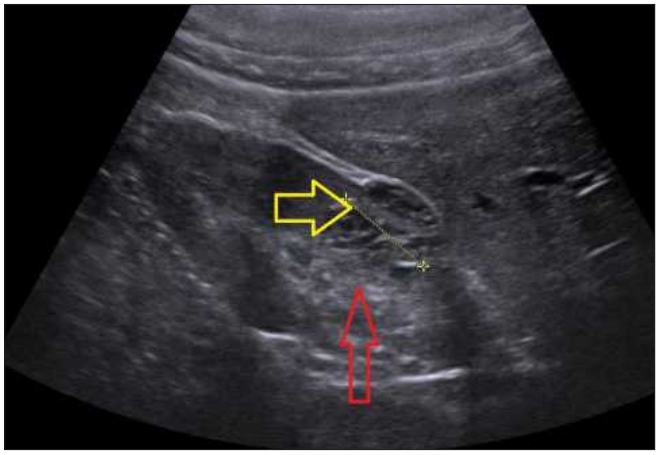

Resim 3. Renal USG de sağ böbrekte dominant komponenti solid olan kalın septalı lezyon(sarı ok), komşu bağırsak ansı(kırmızı ok)

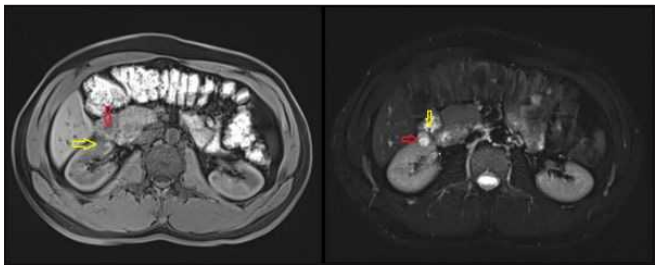

Resim 4. T1 Ağırlıklı MR görüntüleme (soldaki); RCC (sarı ok), ince bağırsak ansı (kırmızı ok). T2 Ağırlıklı MR görüntüleme (sağdaki); RCC (kırmızı ok), ince bağırsak ansı (sarı ok).

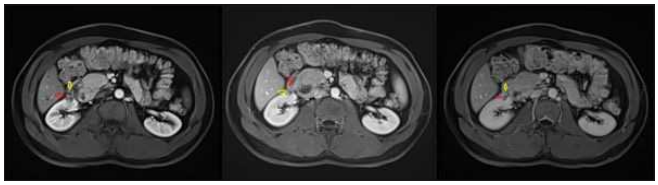

Resim 5. Dinamik MR görüntüleme; Arterial faz (soldaki), portal faz (ortadaki), geç venöz faz (sağdaki)

Abdominal Radyoloji

PS-023

NADİR BİR KOLON OBSTRÜKSİYON NEDENİ; KOLONİK BEZOAR

Ferhat Çengel, Okan Gürkan, Sebahat Nacar Doğan, Dilek Cansu Girgin, Mustafa Özenç

Taksim Eğitim Araştırma Hastanesi, Radyoloji Kliniği

Giriş ve Amaç: Bezoar, sindirilmemiş materyallerin gastrointestinal sistemde birikip kitle oluşturması olarak tanımlanmakta olup nadir bir obstruksiyon nedenidir. Daha çok mental retarde ve mide operasyonu geçirmiş vakalarda görülmekte olup sıklıkla ince barsak sisteminde tıkanıklığa neden olmaktadır. Kolon obstruksiyonları daha çok malign tümör nedenli olup bezoar kaynaklı tıkanıklık nadir görülmektedir. Olgumuzda inen kolonda tıkanıklığa neden olan bezoar vakasını ele aldık.

Olgu Sunumu: 31 yaşında bayan hasta son 3 gündür olan karın ağrısı nedeniyle acil servise başvurdu. Yapılan ön değerlendirmede, renal kolik ön tanısı ile üriner sisteme yönelik batın BT tetkikinde sol kolon lümeninde ileusa neden olan yaklaşık 8x3.5 cm boyutlarında ovoid konfigürasyonda yumuşak doku lezyonu saptandı (resim 1 ve 2). Tipik bezoar görünümü ile yapılan kolonoskopik tetkikinde bezoar verifiye edildi. İki kolonoskopi seansı ile bezoar parçalanarak çıkartıldı.

Tartışma ve Sonuç: Kolon obstruksiyonlarının en sık nedeni tümöral patolojilerdir. Bezoar kaynaklı kolon obstruksiyonları ise literatürde olgu bazında ele alınmıştır(1-7). Kolon tıkanıklıklarını değerlendirirken, duvar kalınlık artışı ve buna bağlı tıkanıklık mı yoksa lümen içerisinde yabancı cisimden kaynaklı mı olduğu dikkatlice ele alınmalıdır. Barsak lümeninde, iyi sınırlı, içerisinde lineer uzanımlı hava dansiteleri ve ince dens cidarı olan ovoid bir lezyon varlığında bezoardan şüphelenilmelidir.

Anahtar kelimeler: kolon obstrüksiyonu, bezoar

Kaynaklar

1. Law GW, Lin D. Colonic phytobezoar as a rare cause of large bowel obstruction. 2015;2015.
2. Habibi M, Demirci E, Demirci R, Bulbuller N. Colonic bezoar caused by cracked-wheat consumption. Saudi medical journal. 2015;36(2):252-3.
3. Boopathy V, Palaniswamy M. A giant complex rectosigmoid bezoar with multiple foreign bodies: a first of its kind. BMJ case reports. 2014;2014.
4. Boybeyi O, Albayrak M, Aslan MK, Soyer T. Colonic lithobezoar: a rare cause of partial intestinal obstruction. The Turkish journal of pediatrics. 2013;55(1):104-6.
5. Agha FP, Nostrant TT, Fiddian-Green RG. "Giant colonic bezoar:" a medication bezoar due to psyllium seed husks. The American journal of gastroenterology.

1984;79(4):319-21.
6. Tsou VM, Bishop PR, Nowicki MJ. Colonic sunflower seed bezoar. Pediatrics. 1997;99(6):896-7.
7. Jao SW, Wang LT, Wu CC, Hsiao CW. Removal of a Giant Rectosigmoid Phytobezoar without Laparotomy. The Indian journal of surgery. 2015;77(Suppl 1):69-71.



Resim 1. Sagital kesit

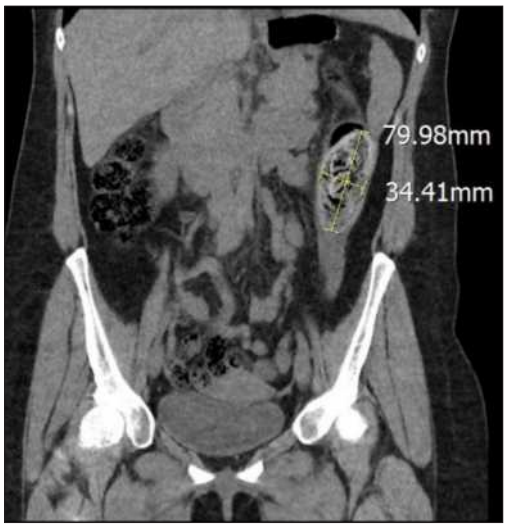

Resim 2. Koronal kesit

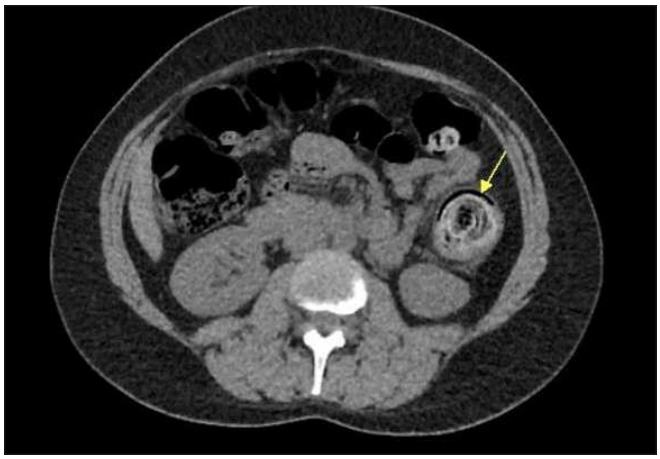

Resim 3. Aksiyel kesit

Abdominal Radyoloji

PS-024

ÇIKAN KOLONDA SCHWANNOM: NADİR BİR OLGU/ SCHWANNOMA IN THE ASCENDING COLON: A RARE CASE

Elif Karadeli, **Gürcan Erbay**

Başkent Üniversitesi Adana Dr.turgut Noyan Uygulama ve Araştırma Merkezi Radyoloji Bölümü

Giriş ve Amaç: Schwannomlar gastrointestinal sistemde nadir görülen periferal sinir kılıfı tümörleridir. Kolonda da nadir görülür. Biz kolondaki schwannom olgusunun BT bulgularını sunarak bu nadir hastalığı hatırlatmak istedik.

Olgu: 1 ay önce rektal kanama öyküsü olan 48 yaşında erkek olguya dış merkezde yapılan kolonoskopi sonrasında polip saptanması üzerine merkezimizde abdominal BT yapıldı. Sağda hepatik fleksura düzeyine yakın çıkan kolon duvarına bitişik yerleşimli nodüler, homojen kontrast tutulumu gösteren 22 mm boyutunda lezyon mevcuttu (Resim1-4). Lezyonda yağ dansitesi saptanmadı. Lezyona bağlı kolonda obstrüksiyon izlenmedi. Yağlı karaciğer dışında ek bulgu yoktu. Laboratuar bulguları normaldi. Daha sonra sağ hemikolektomi, uç uca anastomoz yapıldı. Patoloji tanısı mesenşimal neoplazi, schwannom ile uyumlu olarak geldi.

Tartışma ve Sonuç: Schwannomlar Schwann hücreleri içeren periferal sinirlerden kaynaklanan spindle hücreli, gastrointestinal sistemde nadir tümörlerdir. Mesenşimal tümörlerin %2–6'sını oluşturur (1).

Kolorektal schwannom nadir GIS tümörüdür. GIS schwannomunda en nadir lokalizasyondur, en sık midede olur. Kadınlarda daha sık görülür, genellikle 60 yaşlarında saptanır (2-4). Literatürde yalnız 95 vaka mevcut olup, bunlardan 29 tanesi çekum ve asendan kolon yerleşimlidir (5).

Olguların çoğu asemptomatiktir, kolonoskopide ya da BT'de saptanır. Bazen rektal kanama, konstipasyon, tenesmus olabilir (6). Bizim olgumuz da rektal kanama ile gelmişti.

BT bulgularında lezyonlar yuvarlak, iyi sınırlı, homojen kontrast tutan lezyonlardır.

Ayırıcı tanıda gastrointestinal sistemin en sık submukozal tümörleri olan GIST düşünülmelidir. Ancak GIST hemoraji, nekroz, kistik değişikliklere bağlı daha heterojendir (7). Bizim olgumuzda da lezyon kolon periferinde olup kontrast tutmaktadır.

Mukozal biopsiler genellikle derinde olduğu için yetersizdir, ancak derin submukozal biopsiler veya submukozal rezeksiyonlar GIST, nöroendokrin tümörler veya leiomyomlardan ayrım için yararlı olabilir (5,7).

Çoğu kolonik schwannom vakası benigndir, birkaç vakada bölgesel metastaz rapor edilmiştir (5).

En iyi tedavi cerrahi rezeksiyondur, genellikle radikal rezeksiyon gereksizdir(8).

Abdominal BT'de kolonda yoğun kontrast tutan, homojen, periferal yerleşimli lezyonlar gördüğümüzde ayırıcı tanıda schwannomu da düşünmeliyiz.

Anahtar kelimeler: kolon, schwannoma

Kaynaklar

1.de Mesquita Neto JW et al. Solitary schwannoma of the cecum: case report and review of the literature. Case Rep Oncol 2013;6:62–5
2.Tsunoda C, et al. A case of benign schwannoma of the transverse colon with granulation tissue. Case Rep Gastroenterol 2009;3:116–20.
3.Daimaru Y, et al. Benign schwannoma of the gastrointestinal tract: a clinicopathologic and immunohistochemical study. Hum Pathol 1988;19:257–64.
4.Kanneganti K, Patel H, Niazi M, Kumbum K, Balar B. Cecal schwannoma: a rare cause of gastrointestinal bleeding in a young woman with review of literature. Gastroenterol Res Pract2011;2011:142781
5.Bohlok A, El Khoury M, Bormans A, Galdon MG, Vouche M, El Nakadi I, et al. Schwannoma of the colon and rectum: a systematic literature review. World J Surg Oncol 2018;16:125
6.Nam IC, Lee Y, Kim SH, Yoon JH, Baek HJ, Lee KH, et al. Isolated colonic Schwannoma in the ascending colon: a case report and literature review of schwannomas in the large intestine. J Korean Soc Radiol 2015;72:358–63.

7.Miettinen M, Shekitka KM, Sobin LH. Schwannomas in the colon and rectum: a clinicopathologic and immunohistochemical study of 20 cases. Am J Surg Pathol 2001;25:846–55.
8.Matsumoto T, Yamamoto S, Fujita S, Akasu T, Moriya Y. Cecal schwannoma with laparoscopic wedge resection: report of a case. Asian J Endosc Surg 2011;4:178–80

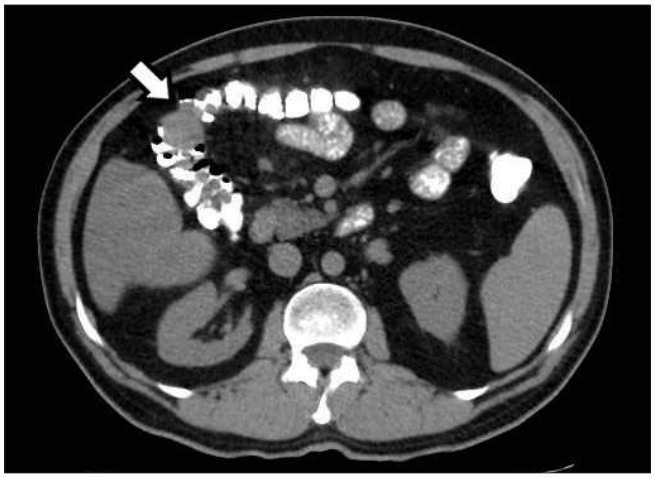

Resim1. Abdominal BT'de prekontrast görüntülerde çıkan kolonda nodüler lezyon.

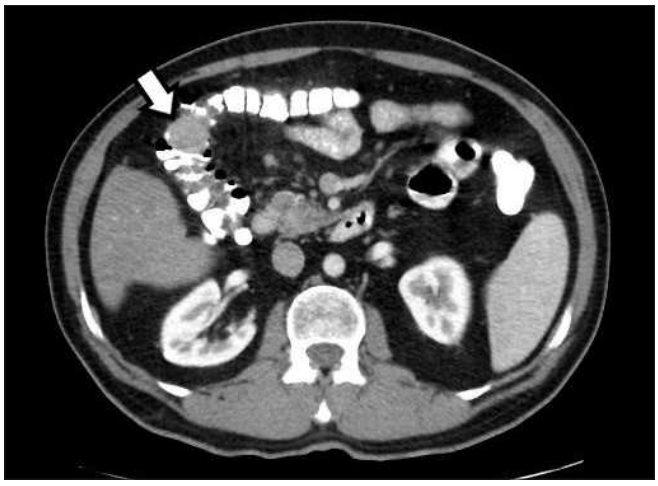

Resim2. İntravenöz ve oral kontrastlı görüntülerde lezyonda kontrast tutulumu mevcut.

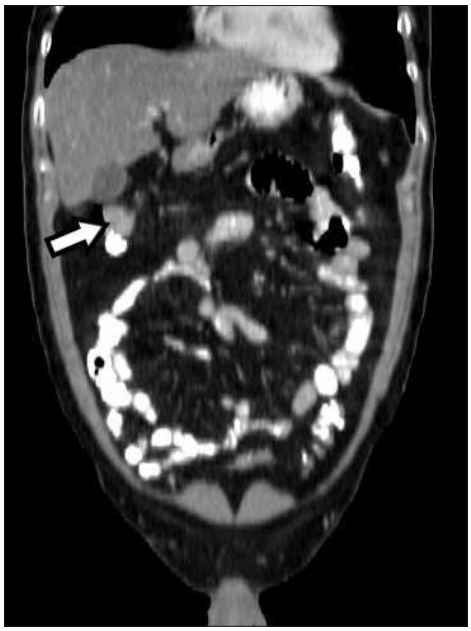

Resim3. Koronal BT'de lezyon periferal yerleşimlidir.



Resim4. Sagital BT'de çıkan kolondaki lezyon.

Abdominal Radyoloji

PS-025

BİLATERAL İNTERNAL İLİAK ARTER ANEVRİZMASINA BAĞLI OLARAK GELİŞEN BİLATERAL HİDROÜRETERONEFROZ: NADİR GÖRÜLEN OLGU SUNUMU

Suat Kamil Süt, Hakan Artaş

Fırat Üniversitesi Tıp Fakültesi Radyoloji AD.

Giriş ve Amaç: İzole internal iliak(hipogastrik arter) arter anevrizması aortoiliak anevrizmaların çok nadir bir formudur(1). Genellikle asemptomatik olup, diğer nedenlerden dolayı yapılan görüntüleme yöntemleri esnasında rastlantısal olarak bulunur(1). Ancak iliak anevrizmalar bası etkisinin yanısıra çevre dokularda inflamasyon ve fibrozise bağlı semptomatik de olabilirler(2). Perianevrizmatik yapıları etkileyerek nörolojik, gastrointestinal ve üriner sistemde çeşitli derecelerde semptomatik patolojilere yol açmaktadır. Bunlar arasında üriner sistemle ilgili olarak üreteral tutulum ve darlık nedeniyle hastalarda obstrüktif üropati görülmesi nadirdir(2-5). Biz bu olguda bilateral internal iliak anevrizmalara bağlı olarak üreteral obstrüksiyon gelişen olguyu sunuyoruz.

Olgu: 64 yaşında erkek olgu, sağda daha fazla olmak üzere yaygın karın ağrısı ile acil servise müracaatı sonucunda ultrasonografi istemi ile tarafımıza başvurdu.

Yapılan sonografik incelemede sağda grade II hidroüreteronefroz, solda grade I hidroüreteronefroz izlenmesi üzerine distal üreter patolojileri açısından pelvik bölge detaylı incelemesi yapıldı. Pelvik ultrasonografide bilateral internal iliak arterde anevrizmatik dilatasyonlar(Resim 1) saptanması üzerine olguya BT anjiografi önerildi.

Batın BT anjiografi değerlendirilmesinde abdominal arter ve dallarında, iliak arterlerde yaygın aterosklerotik kalsifik plaklar, bilateral internal iliak arterde sağda 8 cm çapında, solda 4.5 cm çapında, mural trombüsü bulunan anevrizmatik dilatasyon izlenmekteydi(Resim2).

Bilateral üreter distalinde, anevrizma komşuluklarında, sağda daha belirgin olmak üzere duvar kalınlaşması, lümende daralma, çevresinde minimal ödem ve mayii mevcuttu(Resim 3,4). Buna bağlı olarak sağ böbrekte grade II, sol böbrekte grade I hidroüreteronefroz bulunmaktaydı(Resim 5).

Hastanın bilateral toplayıcı sistem dilatasyon bulgularının internal iliak arterlerdeki anevrizmatik dilatasyonların basısına ve çevre dokularda yaptıkları inflamasyona bağlı olarak geliştiği şeklinde kanaatine varıldı.

Tartışma: Aortoiliak arter anevrizmalarının çoğunda etiyolojide ateroskleroz bulunur. İzole internal iliak arter anevrizması aortoiliak anevrizmaların çok nadir bir formudur. İleri yaş erkeklerde daha fazla görülürler(1). Genellikle asemptomatiktirler. Ancak anevrizmalar bası etkisinin yanısıra çevre dokularda inflamasyon ve fibrozise bağlı semptomatik de olabilirler(2,3,5). Perianevrizmatik yapıları etkileyerek nörolojik, gastrointestinal ve üriner sistemde çeşitli derecelerde semptomatik patolojilere yol açmaktadırlar(1,2,4,6). Bunlar arasında üriner sistemle ilgili nadir olarak üreteral tutulum ve darlık nedeniyle hastalarda obstrüktif üropati; üriner enfeksiyon, hidronefroz ve böbrek yetmezliği görülebilir(2-5). Tanıda anevrizmanın ve sekonder etkilerinin görüntülenmesinde USG, BT, MR, Anjiografi kullanılabilir(1,6,7,8,9).

Sonuç: İleri yaş, aterosklerotik risk faktörü bulunan hastalarda obstrüktif üropati bulunan hastalarda lümen dışı patolojiler arasında abdominal arter, iliak arter ve nadir olarak internal iliak arter anevrizmaları göz önünde bulundurulmalıdır.

Anahtar kelimeler: İnternal iliak arter anevrizması, üreteral obstrüksiyon, hidronefroz

Kaynaklar

1- DJ Parry, D Kessel, DJA Scott Simplifying the internal iliac artery aneurysm Ann R Coll Surg Engl 2001; 83: 302-308.
2- Uluocak N.,Erdemir F.,Parlaktaş B.S., Nasari E.,Elalmış A. Abdominal ve internal iliak anevrizmalara bağlı üreteral obstrüksiyon:olgu sunumu ve yayınların gözden geçirilmesi Türk Üroloji Dergisi.2006; 32: 543-545.
3- Kashyap VS, Fang R, Fitzpatrick CM, Hagino RT. Caval and ureteral obstruction secondary to an inflammatory abdominal aortic aneurysm. J Vasc Surg .2003;38: 1416-1421.
4- Jetty P, Barber GG: Aortitis and bilateral ureteral obstruction after endovascular repair of abdominal aortic aneurysm. J Vasc Surg.2004; 39: 1344-1347.
5- Simons PC, van Overhagen H, Bruijninckx CM, Kropman RF, Kuipers KC. Periaortitis with ureteral obstruction after endovascular repair of an abdominal aortic aneurysm. AJR Am J Roentgenol 2002: 179: 118-120.
6- F.P. Dix, M. Titi and H. Al-Khaffaf The Isolated Internal Iliac Artery Aneurysm—A Review Eur J Vasc Endovasc Surg 30, 119–129 (2005)
7- Marcus R, Edell SL. Sonographic evaluation of iliac artery aneurysms. Am J Surg 1980; 140: 667-70.
8- Vowden P, Wilkinson D, Ausobsky JR, Kester RC. A comparison of three imaging techniques in the assessment of an abdominal aortic aneurysm. J Cardiovasc Surg 1989; 30: 891-6
9- Mori KI, Koga S, Noguchi M, Kanetake H, Suda H, Yamashita S: Spontaneous peripelvic extravasation of urine due to an inflammatory aneurysm of the abdominal aorta. Int J Urol 2004; 11: 419-420

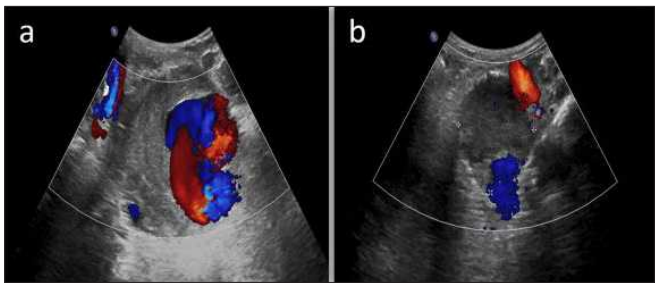

Resim 1. Sağ(a) ve sol(b) internal iliak arter anevrizması doppler ultrasonografi görüntüleri



Resim 2. Batın BT anjiografi koronal oblik görüntü kesitlerinde, bilateral internal iliak arter anevrizması(Kırmızı oklar) ve buna bağlı olarak gelişen hidronefroz (Mavi oklar).

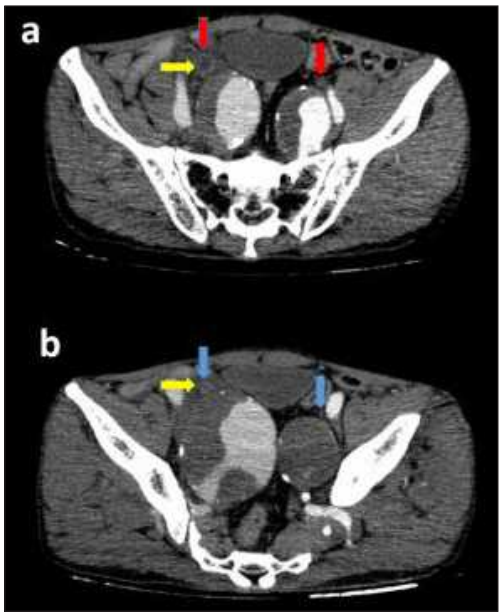

Resim 3. Batın BT anjiografide aksiyel görüntü kesitlerinde internal iliak arter anevrizmaları komşuluğunda sağda daha belirgin olmak üzere üreterlerde dilatasyon(Resim a kırmızı oklar), sağ üreterde duvar kalınlaşması ve ödemli görünüm, çevresinde minimal mayii(Resim a ve b sarı ok) ve distale doğru kalibrasyonda azalma(Resim b mavi oklar)



Resim 4. Batın BT anjiografi koronal oblik görüntü kesitlerinde, iliak arter anevrizması komşuluklarında sağ üreter distalinde proksimalde dilatasyon, distalinde daralma ve duvar kalınlaşması(Resim a, kırmızı ok), sol üreter distalinde proksimalinde dilatasyon, distalinde daralma (Resim b, sarı ok).

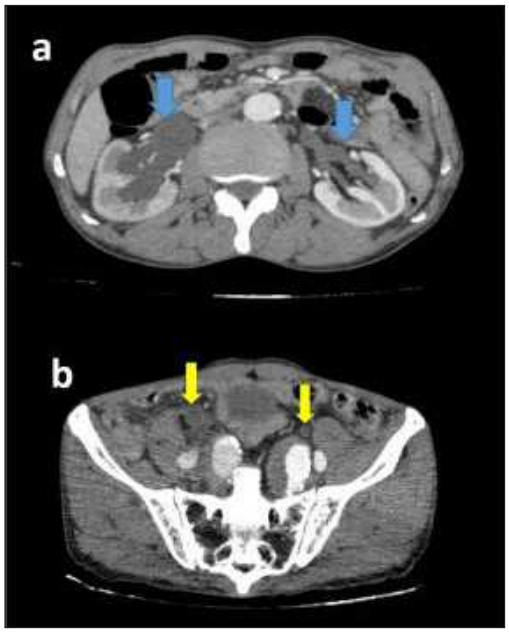

Resim 5. Batın BT anjiografide aksiyel görüntü kesitlerinde sağ böbrekte grade II, sol böbrekte grade I hidronefroz görünümü(Resim a, mavi oklar), sağ ve sol dilate üreter segmentleri(Resim b, sarı oklar)

Abdominal Radyoloji

PS-026

WAN TİP 1 AMFİZEMATÖZ PYELONEFRİT VE BT BULGULARI

Kemal Panç[1], Maksude Esra Kadıoğlu[1], Arzu Turan[1], Ahmet Topak[1], Sümeyye Sekmen[1], Enes Güler[2]

[1]Recep Tayyip Erdoğan Üniversitesi Tıp Fakültesi Radyoloji AD
[2]Recep Tayyip Erdoğan Üniversitesi Tıp Fakültesi Acil Tıp AD

Giriş: Amfizematöz pyelonefrit renal parankimin akut nekrotizan enfeksiyonudur. Renal parankimde,toplayıcı sistemde veya perinefritik alanda gaz görülmesi ile karakterizedir. Kontrolsüz diabetes mellitus altta yatan en onemli risk faktörüdür. Amfizematöz pyelonefrit katastrofik seyredebilmekte ve erken tanı ve tedavi sağlanmazsa nefrektomi yapılmasına ihtiyaç duyulabilmektedir. Biz bu olguda kontrosüz diabeti bulunan hastamızda amfizematöz pyelonefritin radyolojik bulgularını tartışmayı amaçladık.

Olgu: 80 yaşında erkek hasta hematüri, oligüri ve ateş şikayeti ile acil servisimize başvurdu. Hastanın özgeçmişinde DM,HT KBY öyküsü mevcuttu. Laboratuvar bulgularında lökositoz ve CRP yüksekliği bulunmaktaydı. Ürosepsis düşünülen hastanın çekilen kontrastsız abdomen bt tetkikinde; sol böbrek pelvikaliksiyel sistem dilate görünümde olup üroepitelyumunda belirginleşme mevcuttu. Ayrıca pelvikaliksiyel sistem içerisinde yaygın hava değerleri izlenmekteydi. Perinefritik yağlı planlarda kirlenme mevcuttu (Resim A ve B). Üreter distal kesimine dek dilateydi ve içerisinde hava değerleri mevcuttu (Resim C ve D). Mesane duvarında kalınlaşma ve hava değerleri izlenmekteydi (Resim D). Hastada amfizematöz pyelonefrit düşünüldü ve üroloji servisine interne edildi.

Tartışma ve Sonuç: Amfizematöz pyelonefrit nadir görülen ciddi komplikasyonları olan klinik bir antitedir.Yapılan çalışmaların büyük çoğunluğunda en önemli risk faktörü kontrolsüz diabet olarak bildirilmekle birlikte non-diabetik hastalarda taşa bağlı üriner trakt obstrüksiyonu, nörojenik mesane, alkolizm ve anatomik anomaliler diğer risk faktörleri olarak bildirilmiştir. Hastaların büyük çoğunluğunda etken E. Coli'dir. Anaerob organizmalar daha nadir olarak görülmektedir.

Amfizematoz pyelonefritin radyolojik siniflandirmasi ile ilgili 3 ayrı çalışma mevcuttur. Bunlardan en çok kabul göreni Wan ve arkadaslarinin 1996 yılında yaptıkları çalışmadır. BT bulgularına göre 2 gruba ayırmışlardır. Tip 1'de renal parankimal yıkım ile birlikte gaz görülmesi,ve eşlik eden intra- veya ekstrarenal sıvı koleksiyonu bulunmamasi ile karakterizedir. Tip 2'de ise renal veya perirenal alanda sıvı ile birlikte toplayıcı sistemde gaz görülmesi ile tanimlanmistir. Tip 1 AP çok daha agresif seyirli olup %69 a ulaşan mortalite ile seyretmektedir. Genellikle cerrahi drenaj ve nefrektomi gerektirmektedir. Tip 2 AP nispeten daha iyi seyirli olup %18 Mortalite ile seyretmektedir. öncelikle geniş spektrumlu antibiyotikler ile tedavi edilmektedir.

Hastamızda renal parankimde ve üreterde hava dansiteleri bulunması, renal veya perirenal alanda sıvı koleksiyonları izlenmemesi nedeniyle Wan ve arkadaşlarının sınıflandırmasına göre tip 1 amfizematöz pyelonefrit olarak tanısı konulmuştur. Hastaya antibiyoterapi başlanmış ve double J kateter takılmıştır.

Amfizematöz pyelonefrit böbreğin fulminan seyirli bakteriyel enfeksiyonudur. Erken teşhisin yapılması, tedavinin planlanması ve hayati tehdit edici komplikasyonları azaltmakta ve invaziv tibbi girişimleri en aza indirmektedir.

Anahtar kelimeler: amfizematöz pyelonefrit,bt

Kaynaklar

1-Ubee, S. S., McGlynn, L. and Fordham, M. (2011), Emphysematous pyelonephritis. BJU International, 107: 1474-1478. doi:10.1111/j.1464-410X.2010.09660.x
2-Khaira A, Gupta A, Rana DS, Gupta A, Bhalla A, Khullar D. Retrospective analysis of clinical profile, prognostic factors and outcomes of 19 patients of emphysematous pyelonephritis. Int Urol Nephrol 2009; 41: 959–66
3-W.D. Craig, B.J. Wagner, M.D. Travis, Pyelonephritis: Radiologic-Pathologic Review (2008), RadioGraphics 2008; 28:255–276
4-Wan YL, Lo SK, Michael BJ, et al: Predictors of outco-me in emphysematous pyelonephritis. J Urol 159:369-73, 1998.
5- Huang JJ, Tseng CC. Emphysematous pyelonephritis: clinical radiological classification, management, prognosis and pathogenesis. Arch Intern Med 2000; 60: 797–805
6- Somani, B. K., Nabi, G., Thorpe, P., Hussey, J., Cook, J., & N'Dow, J. (2008). Is Percutaneous Drainage the New Gold Standard in the Management of Emphysematous Pyelonephritis? Evidence From a Systematic Review. The Journal of Urology, 179(5), 1844–1849.doi:10.1016/j.juro.2008.01.019



Resim 1. Kontrastsız koronal planda BT tetkikinde sol böbrek üst kesimindeki hava değerleri görülmekte (ok)



Resim 2. Aksiyel planda kontrastsız BT tetkikinde pelvikaliksiyel dilatasyon ve üroepitelyumda belirginleşme (ok), böbrek parankiminde hava değerleri ve perinefritik kirlenme mevcut

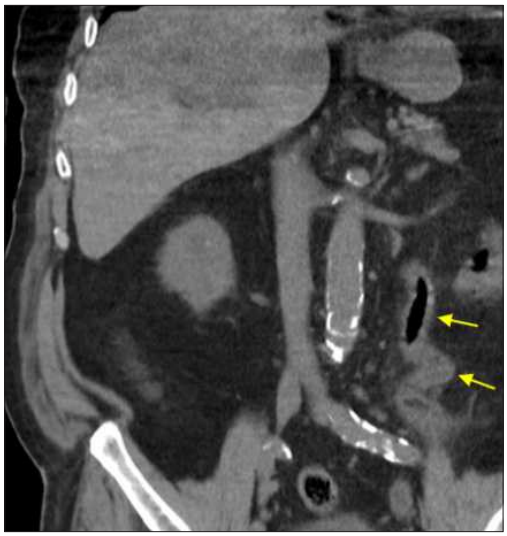

Resim 3. Kontrastsız koronal planda BT tetkikinde üreterde dilatasyon ve tortiyozite ile birlikte lümende hava değerleri mevcut(oklar)

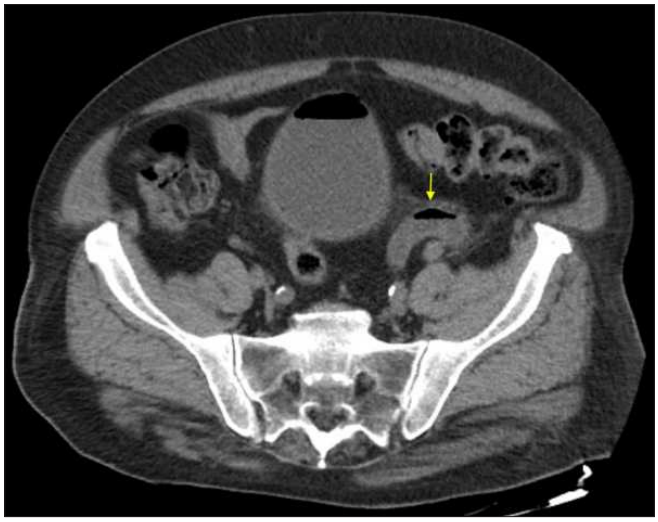

Resim 4. Kontrastsız aksşyel planda BT tetkikinde mesanede hava değerleri mevcut, ayrıca üreterdeki hava değerleri ve periüreterik yağlı planlardaki kirlenme izlenmekte(ok)

PS-027

NADİR BİR OLGU: SAFRA KESESİ DİVERTİKÜLÜ A RARE CASE: GALLBLADDER DİVERTİCULUM

Yeşim Eroğlu, Tülin Öztürk

Elazığ Fethi Sekin Şehir Hastanesi, Radyoloji Kliniği

Giriş ve Amaç: Divertikül, safra kesesinin nadir görülen anomalisidir (1-3). Sıklıkla asemptomatiktir. Olguların çoğu kolesistektomi ameliyatı sonrasında tanı alır. Bu anomalinin ameliyat öncesi saptanmasının çeşitli cerrahi zorlukların öngörülmesini sağlayarak cerraha avantaj sağlayabileceğini düşünmekteyiz. Biz burada, manyetik rezonans kolanjiyopankreatografi (MRKP) ile safra kesesi divertikülü saptanan bir olguyu sunduk.

Olgu Sunumu: Akut sağ üst kadran ağrısı ile başvuran ve daha önceden yapılmış ultrasonografisinde safra kesesinde taşları olduğu bilinen 43 yaşındaki erkek hastaya koledokolitiazis ön tanısı ile MRKP yapıldı. MRKP'de safra kesesinde taşlar (Resim A) ve keseden dar bir boyunla ayrılan yaklaşık 2 cm boyutunda divertiküle ait görünüm izlendi (Resim B,C).

Tartışma ve Sonuç: Sindirim sisteminde divertiküller özefagustan rektuma kadar her yerde oluşabilmektedir. Nadiren safra kesesinde de saptanabilir. Mayo Klinik'teki tüm rezeke safra keselerinde sıklığı %0.0008'dir. Dünya literatüründe tüm konjenital safra kesesi anomalilerinin %0.06'sını oluşturduğu bildirilmiştir (4).

Divertiküller, gerçek (konjenital) ve pseudo (edinsel) divertikül olarak ikiye ayrılır. Gerçek divertiküller safra kesesinin tüm duvar katlarını içerir. Pseudodivertiküller ise mukoza tabakasının dışa çıkıntısıdır (5,6). Sıklıkla asemptomatiktirler. Literatürde safra kesesi divertikülünün kolesistit, kolelitiazis, kolanjit ve safra kesesi karsinomu ile ilişkisi olduğu belirtilmiştir. Doudenum ve mideye bası ve perforasyon nadir görülen komplikasyonlarıdır (7,8).

Sıklıkla kolesistektomi sonrasında tanı alırlar. Safra kesesinin değerlendirilmesinde giderek daha yaygın olarak kullanılan ultrasonografi ve MRKP ile preoperatif tanı alabilirler (5). Bu safra kesesi operasyonu öncesinde cerraha faydalı olabilir.

Sonuç olarak safra kesesi divertikülleri preoperatif dönemde ultrasonografi ve MRKP gibi noninvaziv işlemler yapılarak tipik radyolojik bulguları ile kolay tanı alabilen anomalilerdir.

Anahtar kelimeler: Divertikül, Safra kesesi, Kolanjiopankreatografi, Manyetik rezonans

Kaynaklar

1. Viiachki I. Gallbladder diverticulum. Khirurgiia (Sofiia) 1980;33(5):443-4.
2. Kramer AJ, Bregman A, Zeddies CA, Guynn VL. Gallbladder diverticulum: a case report and review of the literature .Am Surg. 1998;64(4):298-301.
3. Kochhar R, Nagi B, Mehta SK, Gupta NM. ERCP diagnosis of a gallbladder diverticulum.Gastrointest Endosc. 1988;34(2):150-1.
4. Chin NW, Chapman I. Carcinoma in a true diverticulum of the gallbladder. Am J Gastroenterol 1988; 83(1):667–669.
5. Doganay S, Kocakoc E, Esen M, Çiçekçi M, True Diverticulum of the Gallbladder J Ultrasound Med 2010 29:121-3.
6. Eelkema HH, Starr GF, Good Ca. Partial duplication of the gallbladder, diverticulum type; report of a case.Radiology. 1958;70(3):410-2.
7. Arcomano JP, Barnett JC, Diverticulum of the Gallbladder Am J Dig Dis 1959 4:556-62.
8. Lack E E, Pathology of the Pancreas, Gallbladder, Extrahepatic Biliary Tract, and Ampullary Region 2003 New YorkOxford University Press

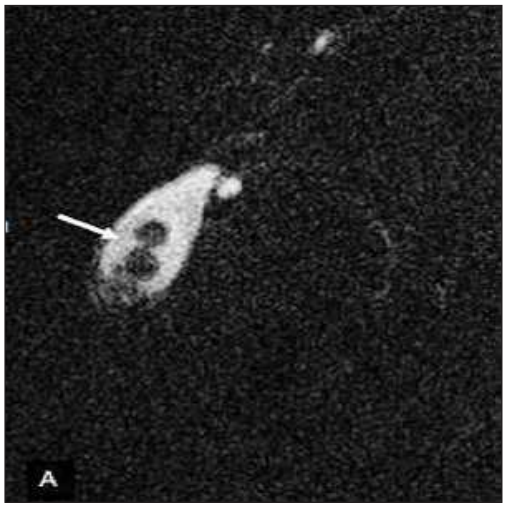

Resim 1. MRKP'de safra kesesinde taşlar mevcuttu (beyaz ok).

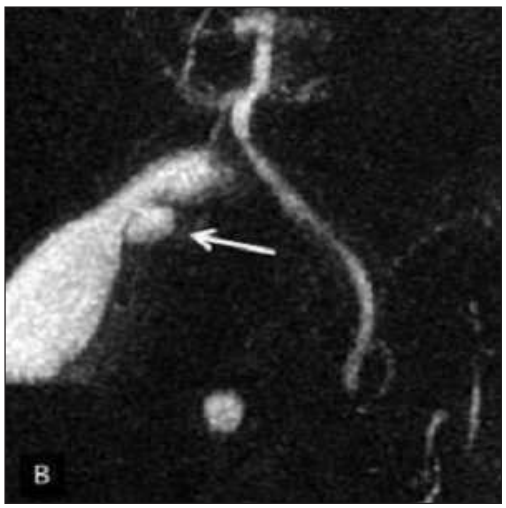

Resim 2. MRKP'de safra kesesi divertikülüne ait görünüm izlendi (beyaz ok).

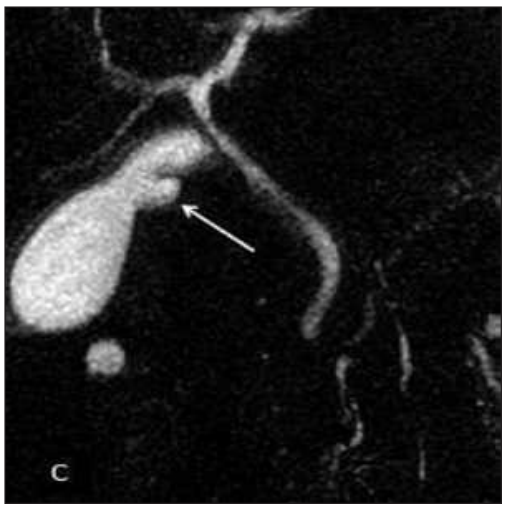

Resim 3. MRKP'de safra kesesi divertikülüne ait görünüm izlendi (beyaz ok).

Abdominal Radyoloji

PS-028

NADİR BİR OLGU: NÜKS HEPATOSELLÜLER KARSİNOM İZLENEN KARACİĞER NAKİLLİ OLGUDA MANDİBULA METASTAZI A RARE CASE: MANDİBULAR METASTASİS OF RECURRENT HEPATOCELLULAR CARCİNOMA IN LİVER TRANSPLANT RECİPİENTS

Sevda Mevlütoğlu, Ezgi Güler, Nevra Zehra Elmas

Ege Üniversitesi Tıp Fakültesi Radyoloji AD

Giriş: Hepatosellüler Karsinom (HSK) tüm dünyada erkek ve kadınlarda sırasıyla 5. ve 9. sıklıkta görülen malignitedir. (1) HSK'li olgularda extrahepatik metastaz varlığını saptamak tedavi planı açısından oldukça önem taşımaktadır. Akciğer metastazı, intraabdominal lenf bezi tutulumu, adrenal bez ve kemik (vertebra, kosta ve uzun kemik tutulumu) metastazları en sık görülen HSK metastazlarıdır. Bu bildiride nüks HSK ve çok nadir görülen mandibula metastazı mevcut karaciğer nakilli olgunun BT, MRG ve PET-BT bulguları eşliğinde sunulması amaçlandı.

Olgu: İki yıl önce HBV taşıyıcılığına sekonder Child Pugh-A evre siroz ve HSK nedenli karaciğer nakli yapılan olguda takip sürecinde mandibula sag yarısında ve sag parotis bezinde şişlik saptanması üzerine yapılan maksillofasyal BT incelemesinde mandibula sağ yarımında ramustan angulus mandibulaya uzanan, kemikte litik destruktif değişikliklere ve çevresinde spiküle tarzda periost reaksiyonuna sebep olan malign natürde kitle lezyonu izlendi. MRG incelemesinde ise tanımlanan bu lezyonun boyutları 4x4,,5x5,3 cm ölçülmüş olup T2 ve T1 ağırlıklı görüntülerde heterojen hipointens görünümü, postkontrast serilerde ılımlı kontrast madde etkileşimi gösterdiği, posteriorda parotis bezi derin lobuna bası uygulayarak bu düzeydeki damar-sinir paketine infiltre olduğu saptandı. (Resim 1,2) Ayrıca diffüzyon ağırlıklı görüntülerde tanımlanan kitle lezyonunda yer yer diffüzyon kısıtlanması gösteren alanlar mevcuttu. (Resim 3) Ön planda metastaz lehine değerlendirilen bulgular sonrasında sağ parotis bezinden açık çerrahi ile histopatolojik örnekleme yapılan olguda patoloji spesmeni "hepatosellüler karsinom metastazı" olarak yorumlandı. Bu süreçte sternumda şişlik şikayeti ortaya çıktı. Bunun üzerine yayılımı değerlendirmek için yapılan PET-BT görüntülemesinde sağda mandibula ramus - angulus düzeyinde ve sternumda metastatik lezyon lehine değerlendirilen heterojen tarzda artmış FDG tutuluşu ile mediastinal ve intraabdominal metastatik lenf bezleri izlendi. (Resim 3,6) Yapılan üst abdomen dinamik MR görüntülemesinde karaciğerde nüks HSK lehine değerlendirilen, postkontrast serilerde periferik kontrastlanma gösteren lezyonlar saptandı. (Resim 5)

Olgunun yaklaşık 2 ay sonra maksillofasyal MR ve tüm vücut BT ile yapılan takip görüntülemeleri ise mevcut lezyonların progresyonu lehine değerlendirildi. (Resim 6,7)

Tartışma ve Sonuç: HSK'li olgularda orofasyal metastaz gelişme sıklığı oldukça düşüktür. Bu hastalarda mandibulaya metastaz yolu açısından 2 teori mevcuttur. Birincisi akciğer metastazlı olgularda buradan hematojen yolla (2) olduğudur ki bizim olgumuzda tipik akciğer metastaz bulgusu yoktu. İkincisi ise vertebral pleksus ile azygos-hemiazygos bağlantısıdır (2). Bizim olgumuzda torakolomber vertebralarda ve sternumda litik metastatik lezyonlar mevcuttu.

Sonuç olarak orofasyal bölge metastazı HSK olgularında nadir olmakla birlikte HSK öyküsü ve metastaz riski yüksek olgularda klinisyenin mutlaka akılda bulundurması gereklidir. Orofasyal metastazlı olgularda prognoz oldukça kötü olup tedavide sadece palyatif tedavi yöntemleri yer almaktadır.(3)

Anahtar kelimeler: mandibular metastasis, liver transplantation, reccurent hepatocellular carcinoma,

Kaynaklar

1.Ferlay J, Soerjomataram I, Ervik M, et al. GLOBOCAN 2012: Estimated Cancer Incidence, Mortality and Prevalence Worldwide in 2012. International Agency for Research on Cancer, Lyon:2013.

2. Junquera L, Rodriguez-Recio C, Torre A, Sanchez-Mayoral J and Fresno MF

: Hepatocellular carcinoma metastatic to the mandible : a case involving severe hemorrhage. Med Oral (2004) 9: 345-349
3. Ashar A, Khateery SM and Kovacs A : Mandibular metastatic hepatocellular carcinoma : a case involving severe postbiopsy hemorrhage. J Oral Maxillofac Surg (1997) 55: 547-552.

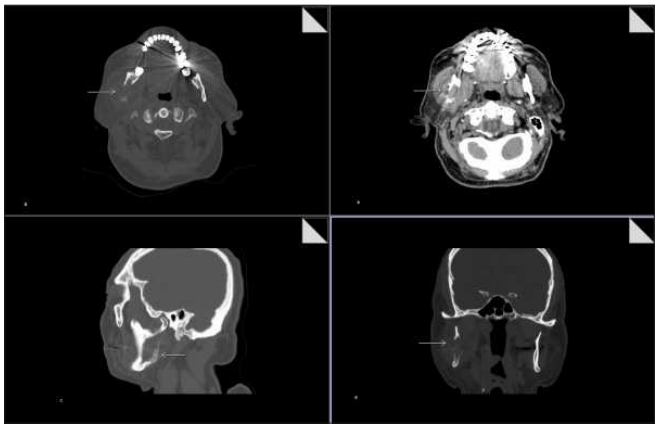

Resim 1. Sağ mandibula ramus-angulus düzeyinde, kemiği destrükte eden, yumuşak doku komponenti belirgin, malign natürde lezyon (oklar) mevcuttur.

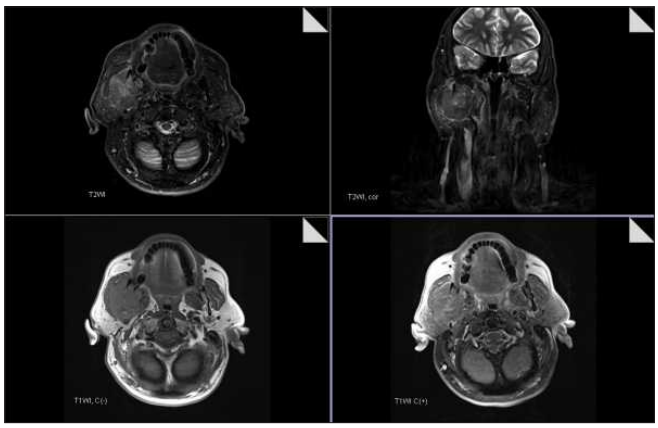

Resim 2. Sağ mandibula ramusundan angulusuna uzanan T2A ve T1A görüntülerde heterojen hipointens, postkontrast serilerde ılımlı kontrast madde etkileşimi izlenen kitle lezyonunun parotis bezi derin lobuna bası uygulayarak bu düzeydeki damar-sinir paketin

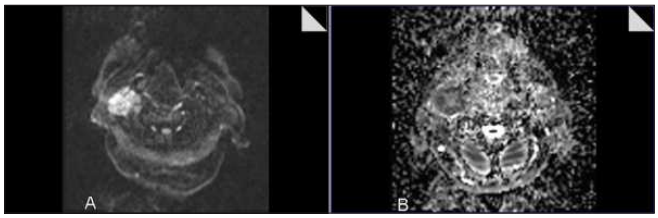

Resim 3,4. Diffüzyon ağırlıklı görüntülerde (A) tanımlanan kitle lezyonunda sinyal artışı ve ADC görüntülerinde (B) yer yer diffüzyon kısıtlılığı gösteren kitlenin PET-BT görüntülerinde ise belirgin FDG tutuluşu saptanmıştır.

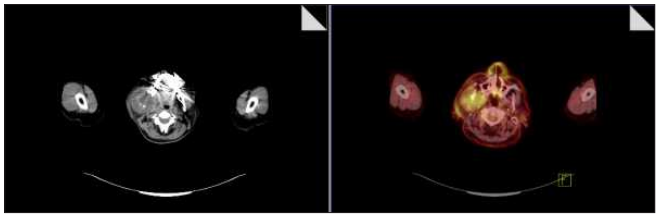

Resim 3,4. Diffüzyon ağırlıklı görüntülerde (A) tanımlanan kitle lezyonunda sinyal artışı ve ADC görüntülerinde (B) yer yer diffüzyon kısıtlılığı gösteren kitlenin PET-BT görüntülerinde ise belirgin FDG tutuluşu saptanmıştır.

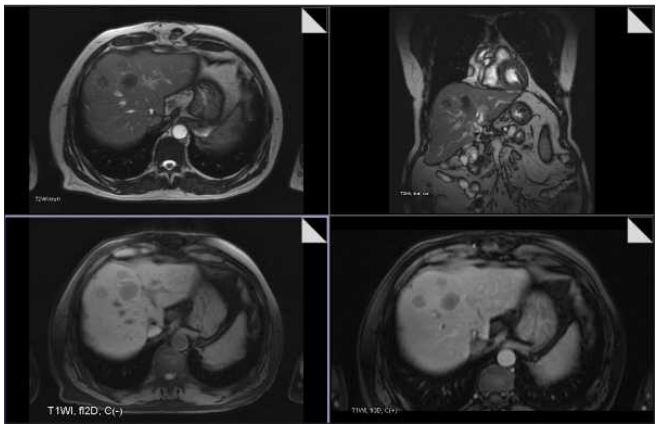

Resim 5. Karaciğer transplantlı olguda karaciğerde postkontrast dinamik T1A görüntülerde periferik kontraslanma paterni gösteren HCC lehine değerlendirilen multipl lezyonlar izlenmiştir.

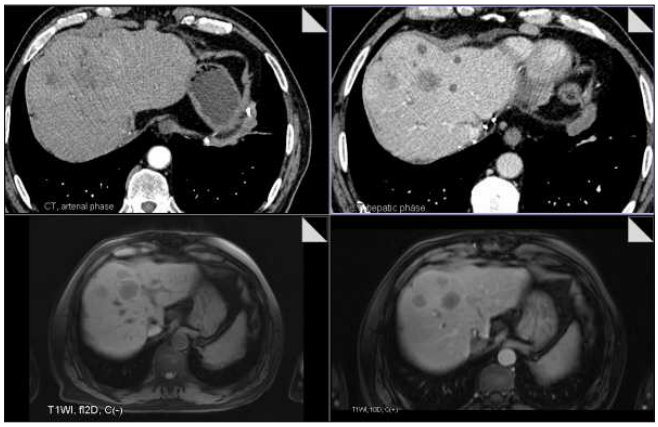

Resim 6. Karaciğer transplantlı olguda karaciğerde HCC lehine değerlendirilen lezyonların takip sürecinde sayısal ve boyutsal olarak progresyonu izlenmiştir. (dinamik MR ve Kontrastlı Abdomen BT görüntüleri)

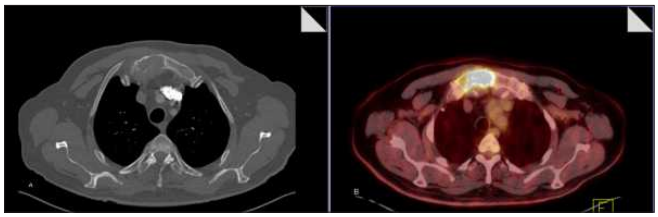

Resim 7. Dual PET-BT görüntülerinde sternumda manubrium düzeyinde litik karakterde, belirgin FDG tutulumu mevcut metastatik lezyon izlenmektedir..

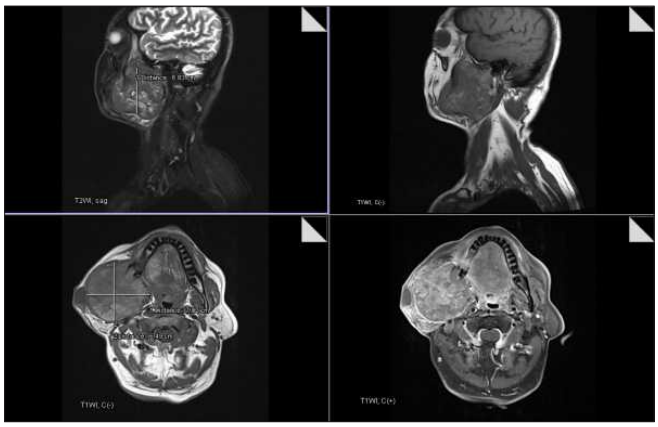

Resim 8. Metastaz lehine değerlendirilen mandıbula ramusundaki lezyonların takip sürecinde boyutsal olarak progresyonu ve ağız tabanına uzanımı izlenmiştir.

Abdominal Radyoloji

PS-029

APENDİKSİN DÜŞÜK DERECELİ MÜSİNÖZ TÜMÖRLERİNDE BİLGİSAYARLI TOMOGRAFİNİN YERİ: OLGU SUNUMU (THE ROLE OF COMPUTED TOMOGRAPHY İN LOW GRADE MUCINOUS TUMORS OF THE APPENDIX: CASE REPORT)

Yeliz Gül[1], Evrim Gül[2], Gülhan Kılıçarslan[1]

[1]SBÜ Fethi Sekin Şehir Hastanesi Radyoloji Bölümü, Elazığ
[2]Fırat Üniversitesi Acil Tıp AD, Elazığ

Giriş ve Amaç: Apendiks mukoseli, apendiksin müsinöz materyal ile dolu kistik dilatasyonudur. Apendektomi spesimenlerinde rastlanma oranı %0.25 dir. Mukosele neden olan patolojinin kesin tanısı histolojik incelemeyle konur ve genellikle apendiks mukozasının neoplastik değişikliklerine sekonder olarak gelişir (1-3). Apendiksin mukoseli veya müsinöz tümörleri mukozal hiperplazi, müsinöz kistadenom ve kistadenokarsinom olarak üç farklı histolojik gruba ayrılır. İyi huylu apendiks mukosel tümörleri yerine ''düşük dereceli apendiks müsinöz tümörü'' terimi de kullanılmaktadır (4).

Olgu Sunumu:

Olgu 1: Karın sağ alt kadranda ağrı şikayetiyle acil servise müracaat eden 35 yaşında hastanın anemnezinde, ağrının son iki aydır olduğu fakat bulantı, kusma ve kilo kaybının olmadığı öğrenildi. Batın ultrasonografi (USG)'de, apendiks duvarı ince ve çapı 1,7cm olup internal ekojeniteler içermekte idi. Periapendiküler sıvı yoktu. Apendiks mukoseli ön tanısı ile batın BT tetkiki yapıldı. Kontrastlı batın BT'de apendiksin 1,2-2,5cm çapında, 5,5cm uzunluğunda, ince cidarlı olduğu ve düşük dansitede kistik dilatasyonuna eşlik eden mural kalsifikasyonlar tespit edildi. Periapendiküler yağ doku dansitesi normaldi ve intraabdominal serbest sıvı izlenmedi. Açık apendektomi yapılan hastanın histopatolojik tanısı apendiksin düşük dereceli müsinöz tümörü olarak geldi (Resim 1a, 1b).

Olgu 2: Bir aydır olan sağ alt kadran ağrısı ve kabızlık şikâyeti ile müracaat eden 60 yaşında bayan hastanın batın USG'de, sağ alt kadranda 1.5cm çapında anekoik tubüler görünümde apendiksin, distal uçta çapının 2.5cm ve duvar kalınlığının 8 mm olduğu görüldü (Resim 2a, 2b). Mukosel veya diğer patolojiler yönünden Batın BT önerildi. On gün sonra yapılan batın BT'de apendiks çapının 2.5-3cm, duvarının ödemli olduğu görüldü. Apendiks çıkış düzeyinde çekum ödemli ve duvarında 1.5cm'ye ulaşan düzensiz kalınlaşması mevcuttu (Resim 2c, 2d). Yapılan kolonoskopi ile çekumdan alınan biyopsilerde malignite izlenmedi. Laparaskopik apendektomi yapılan hastanın histopatolojik tanısı apendiksin düşük dereceli müsinöz tümörü olarak geldi.

Tartışma ve Sonuç: Appendiks mukoseli klinikte nonspesifik bulgular ile ortaya çıkar. Olguların yaklaşık yarısında tanı rastlantısaldır. Çoğu zaman akut apandisit, retroperitoneal veya adneksiyal kitle olarak yanlış tanı alır. Mukosel kendiliğinden veya ameliyat sırasında rüptüre olabilir ve psödomiksoma peritonei olarak bilinen jelatinöz asite yol açar. Bu yüzden mukoselin preoperatif dönemde tanınması önemlidir (1-5).

Özellikle BT görüntüleme bulguları, tanıyı yüksek doğrulukta tespit etmemize yardımcı olur. Bilgisayarlı tomografi sağ alt kadranda, ince duvarlı, kapsüle, düşük dansitede kistik kitleyi gösterebilir. Olguların %50'sinde duvar kalsifikasyonu ve kontrastlanan nodülasyonlar izlenebilir. Lezyonun boyutu, şekli, duvar kalınlığı, septasyon, duvarında distrofik kalsifikasyonlar ve kontrast tutan nodülasyonlar malign ve beningn mukosel ayrımında önemlidir (5-7). İlk olgumuzda BT ile mukoselin bu tipik bulgularını saptadık. İkinci olgumuzda BT ve kolonoskopi ile mukosele eşlik edebilecek maligniteyi dışlayarak cerrahı yönlendirmiş olduk.

Sonuç olarak, sağ alt kadran patolojilerinin ayırıcı tanısında, apendiks mukoseli ve buna neden olabilecek apendiks maligniteleri akılda tutulmalıdır. Bu nedenle preoperatif değerlendirmede batın BT tanıda değerli olup, apendiks mukoselini taklit edebilecek diğer lezyonların ayırt edilmesinde de yardımcıdır.

Anahtar kelimeler: Apendiks, Mukosel, Müsinöz Tümör, Bilgisayarlı Tomografi.

Kaynaklar

1. Madwed D, Mindelzun R, Jeffrey RB. Mucocele of the appendix: imaging findings. Am J Roentgenol 1992; 159: 69-72.
2. Aho AJ, Heinonen R, Lauren P. Benign and malignant mucocele of the appendix. Acta Chir Scand 1973; 139:392-400.
3. Dachman AH, Lichtenstein LE, Friedman AC. Mucocele of the appendix and pseudomyxoma peritonei. Am J Roentgenol 1985; 144:923-929
4. Pantiora E V, Massaras D, Koutalas J, et al. (November 10, 2018) Low-grade Appendiceal Mucinous Neoplasm Presenting as Adnexal Mass: A Case Report. Cureus 10(11): e3568.
5. Horgan JG, Chow PP, Richter JO et al. CT and sonography in the recognition of mucocele of the appendix. Am J Roentgenol 1985; 143:959-962.
6. Malya FU, Hasbahceci M, Serter A, et al. Appendiceal mucocele: Clinical and imaging features of 14 cases. Chirurgia 2014;109:788-93.
7. Wang H, Chen YQ, Wei R, et al. Appendiceal mucocele: A diagnostic dilemma in differentiating malignant from benign lesions with CT. AJR Am J Roentgenol 2013;201:W590-5.



Resim 1a. İntravenöz kontrastlı aksiyell BT kesitinde sağ alt kadranda apendıksin duvarında mural kalsifikasyonların eşlik ettiği düşük dansite içerikli kistik dialtasyonu izlenmektedir.

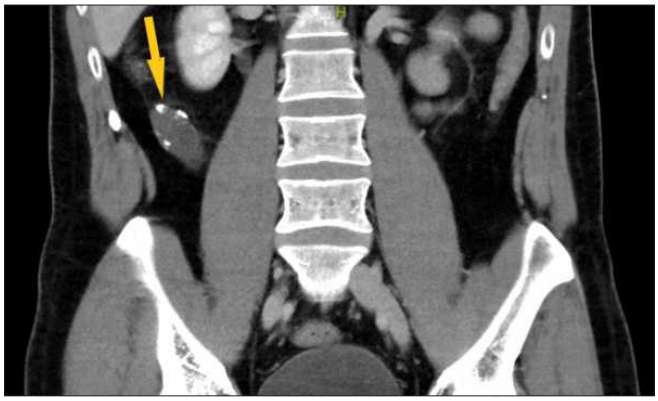

Resim 1b. İntravenöz kontrastlı koronal BT kesitinde sağ alt kadranda apendıksin duvarında mural kalsifikasyonların eşlik ettiği düşük dansite içerikli uzun tubuler kistik dialtasyonu izlenmektedir.



Resim 2a. USG'de aksiyel görüntüşerde apendiksin kistik dlatasyonu izlenmektedir.



Resim 2b. USG'de longitudinal görüntüde kör uç,le sonlanan, cidarı belirgin kistik dilatasyon gösteren apendiks izlenmektedir.

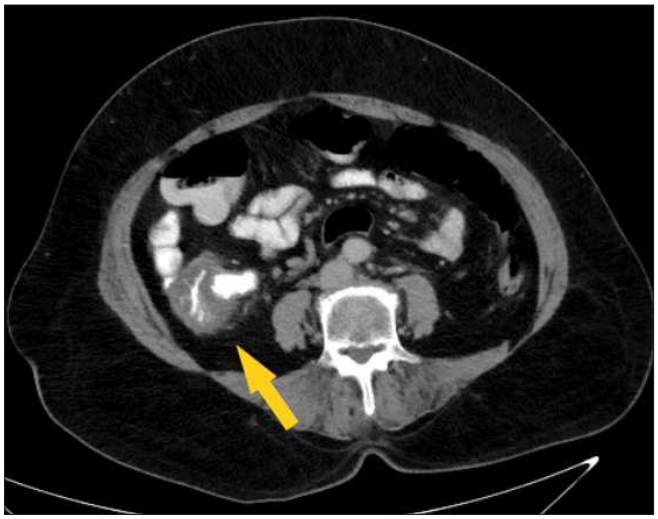

Resim 2c. Aksiyel intravenöz kontrastlı görüntüde eşlik eden çekum ödemi izlenmektedir.



Resim 2d. AKsiyel İntravenöz kontrastlı BT görüntüsünde apendıksin duvarında kontrastlanma ve kistik dilatasyonu izlenmektedir.

Abdominal Radyoloji

PS-030

DEV PERİTON FARESİ: ASEMPTOMATİK İKİ FARKLI OLGUNUN BT BULGULARI GIANT PERITONEAL LOOSE BODY: CT FINDINGS OF ASMPTOMATIC TWO DIFFERENT CASES

Özkan Özen, Ebru Torun, Yavuz Yüksel, Tarkan Ergün

Alanya Alaaddin Keykubat Üniversitesi, Tıp Fakültesi, Radyoloji AD.

Giriş ve Amaç: Peritoneal loose body ya da diğer adı ile periton faresi genellikle abdominal cerrahi veya otopsi sırasında tesadüfi bulunan nadir görülen asemptomatik lezyonlardır. 5 cm den büyük olanları dev peritoneal loose body olarak tanımlanmıştır ve literatürde çok az bildirilmiştir (1). Periton farelerinin etyolojisinde epiploik apendiksin infarktı-torsiyonu ve normal lokalizasyonundan ayrılması olduğu düşünülmektedir (1,2). Biz bu yazımızda üriner sistem taşı ön tanısı ile kontrastsız abdomen bilgisayarlı tomografi de (BT) insidental saptanan 2 olgudaki peritoneal farenin BT bulgularını sunmayı amaçlamaktayız.

Olgu Sunumu: Olgu 1 Üriner sistem taşı ön tanısı ile abdomen BT çekilen 88 yaşındaki erkek hastada pelvik bölgede orta hatta 7,14x 7,41 cm boyutlarında merkezinde kalsifikasyonlar bulunan periferik kısımları yumuşak doku dansitesinde düzgün sınırlı lezyon izlendi. Hastanın sorgusunda sağ yan ağrısı olduğu anlaşıldı (Resim1-2).

Olgu 2: Üriner sistem taşı ön tanısı ile abdomen BT çekilen 55 yaşındaki erkek hastada pelvik bölgede orta hatta 7,32x7,46 cm boyutlarında olgu 1'e benzer özellikte fakat periferik yumuşak doku alanında dairesel hiperdansite ve kuyruk şekline benzer kıvrımlı yapısı olan lezyon vardı. Hastanın sorgusunda böbreklerinde taşlar nedeni ile takipte ve yeni başlayan sol yan ağrısının olduğu öğrenildi (Resim 3).

Tartışma ve Sonuç: Periton farelerinin herhangi bir klinik önemi yoktur. Radyolojik incelemelerde, laparoskopi / laparotomi veya otopside tesadüfen saptanır (3). Radyolojik olarak semptom belirtileri olmadan tespit edildiğinde cerrahi müdahale yapılması gereksizdir (4). Periton fareleri BT'de perifer kısmı yumuşak bir doku ile çevrelenen, merkezinde kalsifikasyon olan yuvarlak şekilli düzgün sınırlı kitleler olarak görülür (3). Periton faresinin ayırıcı tanıları arasında gossipiboma (unutulmuş cerrahi spanç), desmoid tümör, teratom, lenf nodu kalsifikasyonu, over tümörlerinin metastatik lezyonu, leiomyom ve GIST bulunur (5).

Sonuç olarak oldukça nadir bu lezyonların radyolojik olarak doğru tanı alması gereksiz cerrahi operasyonlar için önem arz eder.

Anahtar kelimeler: Bilgisayarlı tomografi, periton, periton faresi, kalsifikasyon

Kaynaklar

1. Joung Teak Jang, Haeng Ji Kang, Ji Young Yoon, Seo Gue Yoon.Giant Peritoneal Loose Body in the Pelvic Cavity.J Korean Soc Coloproctol. 2012 Apr; 28(2): 108–110.
2. Ghosh P , Strong C , Naugler W , Haghighi P , Carethers JM . Peritoneal mice implicated in intestinal obstruction: report of a case and review of the literature. J Clin Gastroenterol 2006;40:427–3.
3. Gayer G., Petrovitch I. CT diagnosis of a large peritoneal loose body: a case report and review of the literature. Br. J. Radiol. 2011;84:83–85.
4. Makineni H., Thejeswi P., Prabhu S., Bhat R.R. Giant peritoneal loose body: a case report and review of literature. J. Clin. Diagn. Res. 2014;8:187–188.
5. Jamila A, Ravi S, Valarmathi K et al.A Rare Case of Peritoneal Mice Presenting as Acute Abdomen. IOSR-JDMS 2013;9:44-47

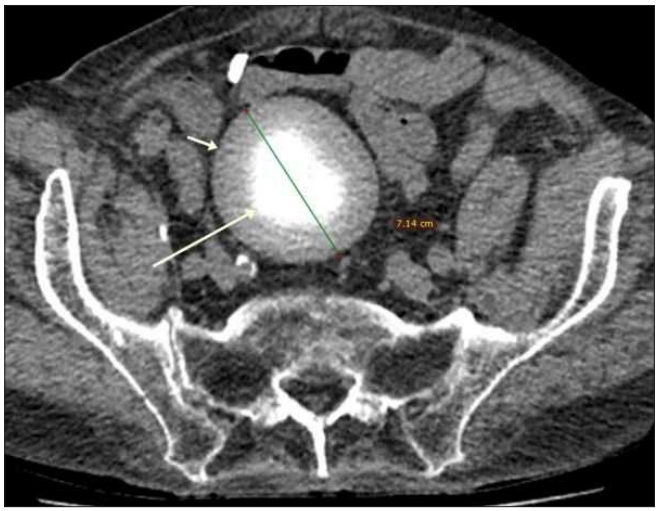

Resim 1. 88 yaşındaki erkek hastanın aksiyel plan BT sinde merkezinde kalsifikasyon olan (uzun ok), periferi yumuşak doku dansitesinde düzgün sınırlı lezyon (kısa ok).

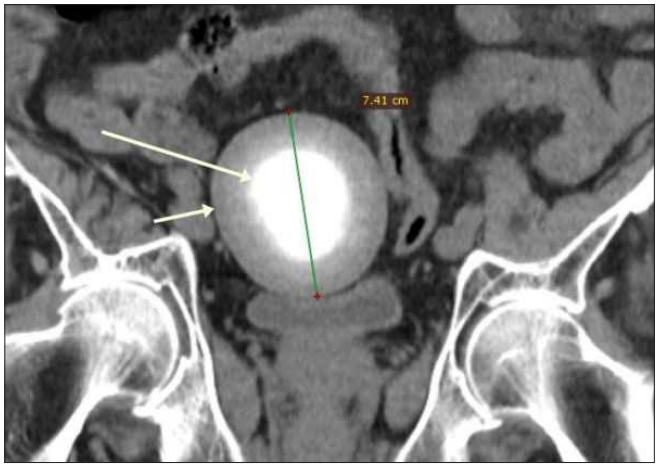

Resim 2. Resim 1 deki olgunun koronal reforme BT sinde merkezinde kalsifikasyon olan (uzun ok), periferi yumuşak doku dansitesinde düzgün sınırlı lezyon (kısa ok).

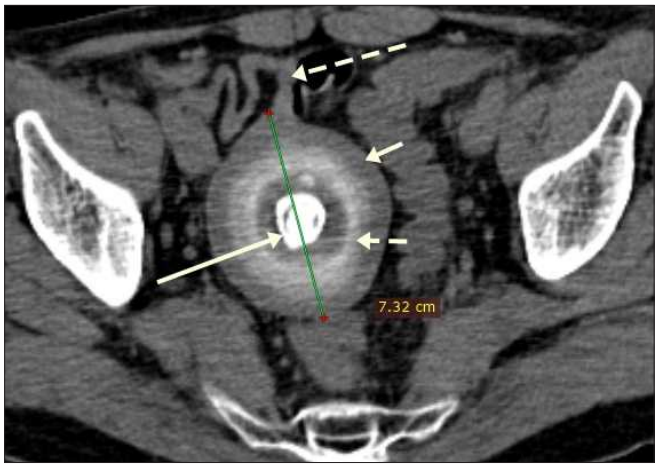

Resim 3. 55 yaşındaki erkek hastanın aksiyel plan BT sinde merkezinde kalsifikasyon olan (uzun ok), periferi yumuşak doku dansitesinde düzgün sınırlı lezyon (kısa ok). Lezyonda kuyruk, yumuşak doku alanında dairesel hiperdansite (kesikli oklar).

Abdominal Radyoloji

PS-031

BİR BÖBREKTE İKİ MALİGNİTE: BERRAK HÜCRELİ RENAL KARSİNOM VE PAPİLLER RENAL HÜCRELİ KARSİNOM

Muhammed Emin Sevimli, Elif Hocaoğlu, Rüştü Türkay, Ercan İnci, Özkan Öner

Sağlık Bilimleri Üniversitesi Bakırköy Dr. Sadi Konuk Eğitim ve Araştırma Hastanesi

Giriş ve Amaç: Renal karsinom dünyadaki erişkin maligniteleri-nin %3 ünü oluşturmaktadır [1]. İnsidansı geçmiş yıllara göre art-maktadır. Sebepleri arasında, görüntüleme tetkiklerinin artmasıyla birlikte insidental yakalanan veya erken evrede tespit edilen kitleler yer almaktadır. En sık iki böbrek malignitesi sırasıyla berrak hücreli renal karsinom(BHRK) ve papiller renal hücreli karsinomdur(PRHK). En sık prezentasyon şekilleri sırasıyla; makroskobik hematüri, böğür ağrısı ve o bölgede ele gelen kitledir.

Bilateral böbrekte senkronize tümör veya aynı böbrekte multi-fokal tümör vakası literatürde az sayıda yer almaktadır [2]. Ender görülen bu vakanın sunumunda amaçlanan olgunun seyrinde an-latılacağı gibi bir böbrekte kitle tespit edildiğinde sadece o kitleye odaklanmayıp senkronize başka bir kitle açısından dikkatli bir tarama sağlanmasıdır.

Olgu: 60 yaşında erkek hasta sırt ağrısı ile başka bir merkezde fizik tedavi kliniğine başvurmuş. Hastada lomber disk hernisi düşü-nülerek Lomber-spinal Manyetik Rezonans Görüntülüme(MRG) is-tenmiş. Bu tetkikte insidental olarak böbrekte kitlesel lezyon saptan-ması üzerine hasta ileri tetkik amacıyla merkezimize yönlendirilmiş. Tri-fazik Batın Bilgisayarlı Tomografi(BT) incelemede böbrek orta kesim posteriorda 21x17 mm boyutlarında egzofitik uzanımlı Renal Hücreli Karsinom(RHK) açısından anlamlı kontrastlanma paternine sahip kitle saptandı (Resim a,b). Böbrek üst polünde 17x15 mm bo-yutlarında hafif kontrastlanma alanı içeren şüpheli başka bir kitlesel lezyon (Resim c,d) izlenmesi üzerine Dinamik Kontrastlı Üst Batın MRG'sine başvuruldu. Üst polde hafif kontrastlanma gösteren 17x15 mm boyutlu kitlesel lezyonun; difuzyon haritasıyla bilikte (Resim e) adc değeri 0,984x10^{-3}mm^2/sn (Resim f) ölçülmüş olup anlamlı difuz-yon kısıtlanması saptandı. Fakat belirgin kontrastlanıp geç faz seri-lerde wash-out yapan orta poldeki RHK açısından şüpheli lezyonda; difuzyon haritasıyla birlikte (Resim g), adc değeri 2,334x10^{-3}mm^2/sn (Resim h) ölçülmüş olup anlamlı difuzyon kısıtlanması saptanmadı.

Hastanın 25 yıldır sigara içtiği öğrenildi. Hemogram, tam idrar testi, rutin biyokimya tahlillerinde bulgu saptanmadı. Nefron koru-yucu cerrahi ile iki kitleninde rezeksiyonuna karar verildi. Operasyon

sonrası patoloji sonucunda immuno histo kimyasal incelemede tablo 1 deki sonuç elde edildi. Histolojik olarak üst poldeki tümör PRHK, orta kesimdeki tümör BHRK ile uyumlu geldi.

Post-op birinci yılındaki hastanın kontrol görüntülemelerinde (Resim i) yeni bir lezyon izlenmedi.

Tartışma ve Sonuç: Non spesifik semptomlarla prezente olan hastalarda özellikle böğür ve çevresinde olan ağrı şikayetinde böbrek patolojileri akılda tutulmalıdır. Böbrekte bir kitle saptandığında bu kitleye bening veya malign bir tümör eşlik edebilmektedir. Literatürde az sayıda vaka bildirilmekle birlikte aynı böbrekte farklı tip malign böbrek kitleleri de izlenebilmektedir [2].

Bir böbrekte multifokal tümör saptandığında çoğunlukla aynı histolojik alt tip olmakla birlikte %30'u farklı histolojik alt tiptedir [3]. Literatürde geniş vaka serilerinde yapılan çalışmalarda aynı böbrekte BHRK ve PRHK subtiplerinin birlikte saptandığı vaka sayısı 12'dir [4,5]. Bu yüzden karşılaştırma için elimizde yeterli veri bulunmamaktadır.

Erken evrede yakalanan tümörlerde yerleşim yerine göre nefron koruyucu cerrahi şansı doğmaktadır. Bu vakada olduğu gibi nefron koruyucu cerrahiyle tedavi edilebilen erken evre BHRK ve PRHK subtiplerinde 5 yıllık sağ kalım oranı %90'nın üzerindedir [6].

Anahtar kelimeler: berrak hücreli renal karsinom, papiller renal hücreli karsinom, nefrektomi

Kaynaklar

[1] Ferlay J, Soerjomataram I, Ervik M, Dikshit R, Eser S, Mathers C, Rebelo M, Parkin DM, Forman D, Bray, F. GLOBOCAN 2012 v1.0, Cancer Incidence and Mortality Worldwide: IARC Cancer Base No. 11Lyon, France: International Agency for Research on Cancer [Internet]. 2013

[2] M. I. Patel, R. Simmons, M. W. Kattan, R. J. Motzer, V. E. Reuter, and P. Russo, "Long-term follow-up of bilateral sporadic renal tumors," Urology, vol. 61, no. 5, pp. 921–925, 2003.

[3] P.L. Crispen, C.M. Lohse, M.L. Blute, Multifocal renal cell carcinoma: clinicopathologic features and outcomes for tumors ≤4 cm, Adv. Urol. (2008)

[4] Shao, T., Yousef, P., Shipilova, I., Saleeb, R., Lee, J. Y., & Krizova, A. (2016). Clear cell papillary renal cell carcinoma as part of histologically discordant multifocal renal cell carcinoma: A case report and review of literature. Pathology - Research and Practice

[5] Ustuner M, Yaprak B, Teke K, Ciftci S, Kart M, Yildiz K, Culha M. Coexisting papillary and clear renal cell carcinoma in the same kidney. Case Rep Urol. 2014

[6] Krejci KG, Blute ML, Cheville JC, Sebo TJ, Lohse CM, Zincke H. Nephron-sparing surgery for renal cell carcinoma: clinicopathologic features predictive of patient outcome. Urology. 2003 Oct



Resim 1. Orta kesim kitle arteryel faz(BHRK)

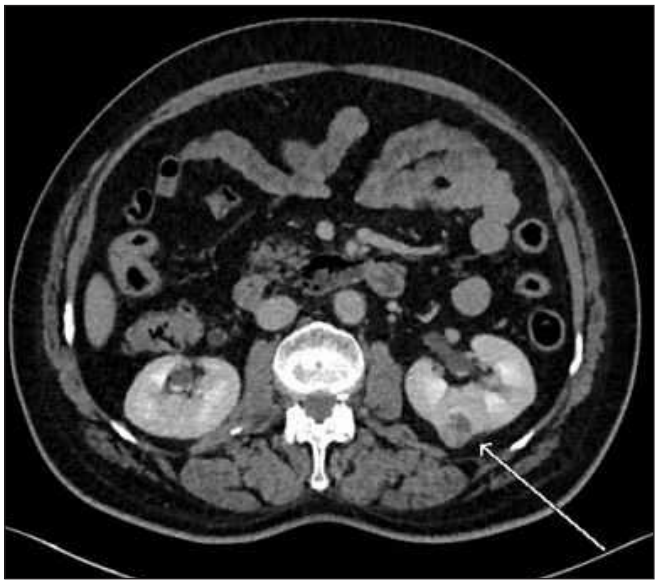

Resim 2. Orta kesim kitle venöz faz(BHRK)



Resim 3. Üst pol kitle venöz faz(PRHK)

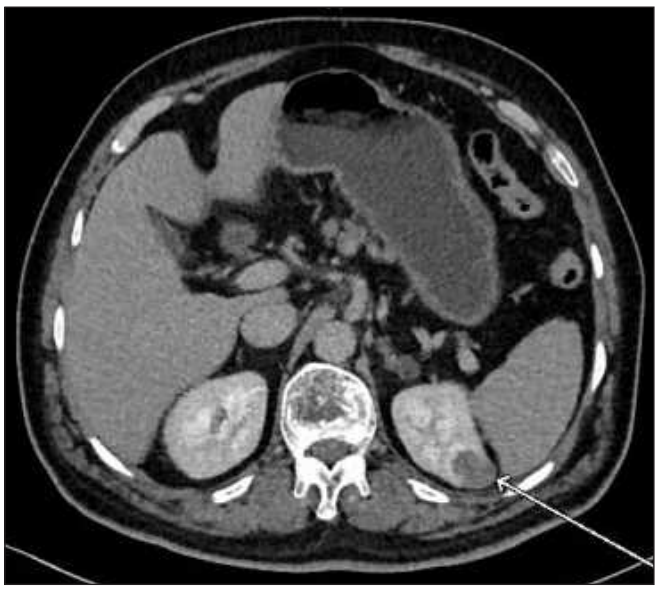

Resim 4. Üst pol kitle geç faz(PRHK)

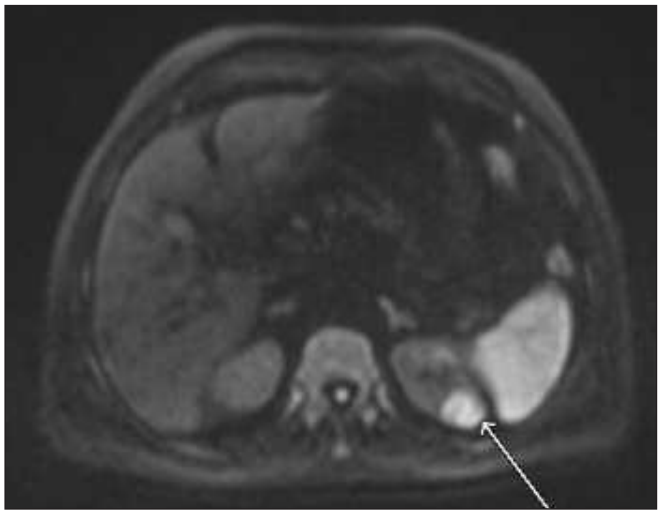

Resim 5. Üst pol kitle difüzyon(PRHK)

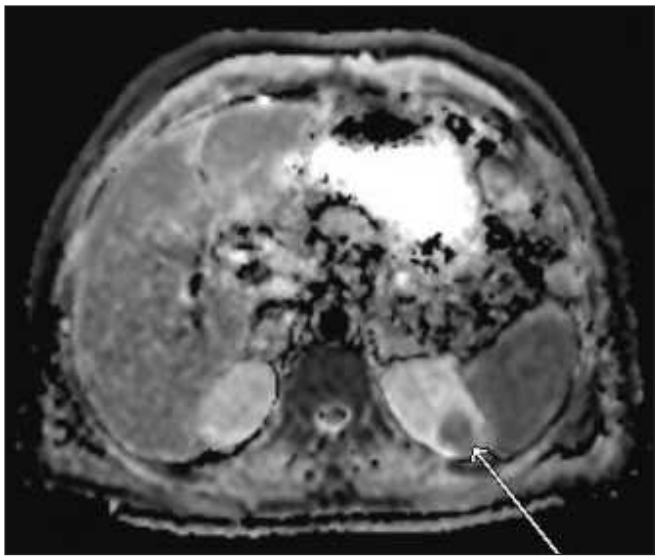

Resim 6. Üst pol kitle adc(PRHK)

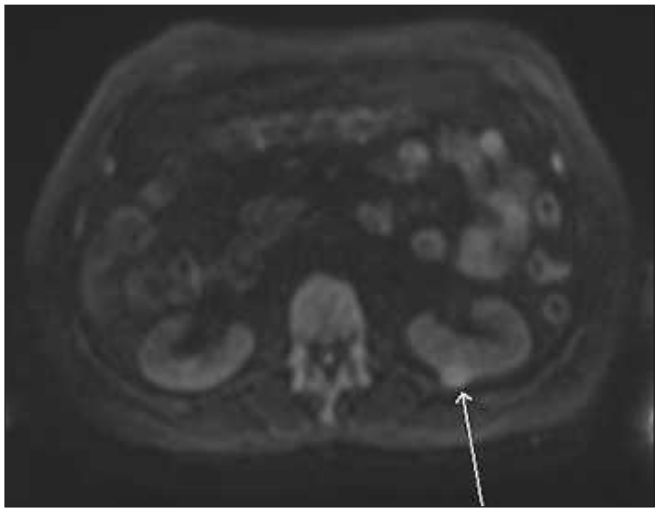

Resim 7. Orta kesim kitle difüzyon(BHRK)

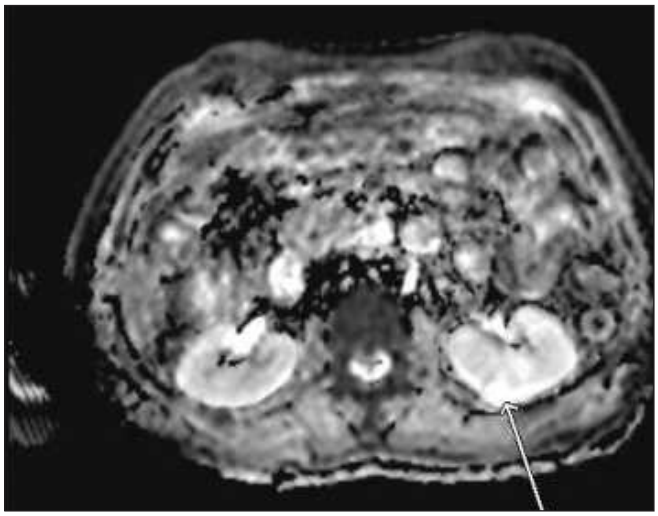

Resim 8. Orta kesim kitle adc(BHRK)



Resim 9. Post-op 1.yıl

Tablo 1. İmmunohistokimyasal İnceleme

	VİMENTİN	AMACR	CK7	CD10	CD117
üst pol tümör:	+	+	+	fokal +	-
alt pol tümör:	+	-	-	-	-

Abdominal Radyoloji

PS-032

PNÖMOTORAKS- PNÖMOMEDİASTİNUM, PNÖMOPERİTONEUM VE CİLT ALTI AMFİZEM: TRANSREKTAL PROSTAT BİYOPSİ KOMPLİKASYONU

Özkan Özen, Yavuz Yüksel, Ebru Torun, Tarkan Ergün

Alanya Alaaddin Keykubat Üniversitesi, Tıp Fakültesi, Radyoloji AD.

Giriş ve Amaç: Transrektal ultrasonografi (TRUS) eşliğinde yapılan prostat iğne biyopsisi işlemi, prostat kanseri tanısında kullanılan gold standart tanı yöntemidir. (1). Komplikasyon olarak pnömomediastinum, pnömoperitonium ve subkutan amfizem birlikteliği daha önce az sayıda vakada kolonoskopik işlem, kolon patolojisi ve ürolojik cerrahi sonrası bildirilmiştir (2, 3). Fakat literatür taramamıza göre TRUS eşliğinde prostat biyopsisi sonrasında bu komplikasyonları bildirilen bir vaka yoktur. Amacımız TRUS eşliğinde prostat biyopsisi sonrasında bu komplikasyonlar gelişen olguyu sunmaktır.

Olgu Sunumu: TRUS eşliğinde prostat biyosisi yapılan 57 yaşındaki erkek hasta biyopsiden 2 gün sonra idardan kan gelmesi ve karın- göğüs ağrısı şikayetleri ile hastanemize başvurdu. Hastaya intravenöz kontrastlı toraks ve abdomen bilgisayarlı tomografi (BT) çekildi. BT de; Mesane sağ duvarı komşuluğundan süperiora uzanan 140x83x60 mm boyutunda içinde hava dansiteleri bulanan lezyon izlendi. Batın içinde yaygın serbest hava, batın – toraks sol duvarlarında cilt altı amfizem izlendi. Batın içinde ve sağda daha fazla miktarda retroperitoneal alanlarda sıvı değerleri, pnömomediastinum ve sol hemitorakta pnomotoraks izlendi. Olgunun BT görüntülerine göre öncelikle mesane perforasyonu ve mesane komşuluğundaki oluşumun hematom olabileceği düşünüldü. Hasta BT çekiminden 12 saat sonraki kontrol hemogramın düşmesi üzerine opere edildi. Operasyonda mesane tabanında perforasyon ve mesane sağ yan komşuluğunda hematom saptandı. Hematom boşaltıldı ve mesane onarımı yapıldı.Post op 6. günde göğüs ağrısının devam etmesi üzerine kontrol amaçlı toraks BT çekildi. Bu BT de sol hemitorakstaki pnomotoraksın kaybolduğu, pnömomediastinum un regrese olduğu, izlendi (Resim 1-3).

Tartışma ve Sonuç: Her tıbbi işlemde olduğu gibi TRUS eşliğindeki Prostat biyopsiside bazı komplikasyonlara sahiptir. Berger ve arkadaşlarının (4) 5957 hasta ile yaptıkları çalışmada, TRUS eşliğinde prostat biyopsisi sonrası en sık gözlenen minor komplikasyonlar sıklık sırası ile; hematospermi iki günden az süren rektal kanama ve 1 günden az süren hematüri dir. Bu çalışmada majör komplikasyonlar ise sıklık sıra ile; Prostatit, yüksek ateş, epididimit, iki günden faza süren rektal kanamadır (4). Mesane perforasyonu ürolojik girişimlerde transüretral prostat rezeksiyonunda yaklaşık %0,7 oranında göürülebilen bir komplikasyondur (2). Daha önce TURP ile ilişkili vakamızdaki komplikasyonlar bildirilmiştir (2,3). Bu vakalardan ilki 2009 yılında Kim SH ve arkadaşları tarafından bildirilmiştir. Bu vakada bu komplikasyonların mesane perforasyonuna bağlı olduğu düşünülmüştür. Diğer olgu ise Bagcıoglu M ve arkadaşları tarafından 2015 yılında bildirilmiş olup komplikasyonların prostatik kapsül hasarından ve girişimsel işlemlere bağlı olabileceği düşünülmüştür (3). Literatürde Kolonokopi, sigmoidoskopi sonrasında ve divertikülit olgusunda vakamızdaki komplikasyonlar bildirilmiştir (5-7).

Olguda operasyon sırasında intestinal perforasyon saptanmadı. Biz vaka da gelişen komplikasyonların mekanizmasını açıklayamadık. Litratür taramamızda TRUS eşliğindeki prostat biyopsisi sonrası gelişen vakamızdaki komplikasyonları bildiren bir bilgi ile karşılaşmadık.

Sonuç olarak prostat girişimleri sonrası gelişen vakamızdaki komplikasyonların prostatın girişimsel işlemlerine sekonder olabileceği unutulmamalıdır.

Anahtar kelimeler: Biyopsi, perforasyon, pnömomediastinum, pnömoretroperitonium, prostat.

Kaynaklar

1. Kam SC, Choi SM, Yoon S, Choi JH, Lee SH, Hwa JS, Chung KH, Hyun JS. Complications of transrectal ultrasound-guided prostate biopsy: impact of prebiopsy enema. Korean J Urol. 2014 Nov;55(11):732-6. doi: 10.4111/kju.2014.55.11.732.
2. Kim SH, Shin WJ, Park JY, Kim YK, Hwang GS, Hwang JH. Pneumomediastinum due to inadvertent bladder perforation during transurethral resection of the prostate : A case report.Korean J Anesthesiol. 2009 May;56(5):597-600.
3. Bagcioglu M, Karadag MA,Kocaaslan R, Sarikas CM, Gok M, Arslan OE. It Suddenly Occurred: Extensive Subcutaneous Emphysema after Bipolar Transurethral Resection of Prostate.Case Rep Urol. 2015; 2015: 134651.
4. Berger AP, Gozzi C, Steiner H, Frauscher F, Varkarakis J, Rogatsch H, Bartsch G, Horninger W. Complication rate of transrectal ultrasound guided prostate biopsy: a comparison among 3 protocols with 6, 10 and 15 cores.J Urol. 2004 Apr;171(4):1478-80; discussion 1480-1.
5. Webb T. Pneumothorax and pneumomediastinum during colonoscopy.Anaesth Intensive Care 1998; 26: 302-4.
6. Ota H, Fujita S, Nakamura T, Tanaka S, Tono T, Murata Y, et al. Pneumoretroperitoneum, pneumomediastinum, pneumopericardium, and subcutaneous emphysema complicating sigmoidoscopy: report of a case. Surg Today 2003; 33: 305-8.
7. Besic N, Zgajnar J, Kocijancic I. Pneumomediastinum, pneumopericardium, and pneumoperitoneum caused by peridiverticulitis of the colon: report of a case. Dis Colon Rectum 2004; 47: 766-8.

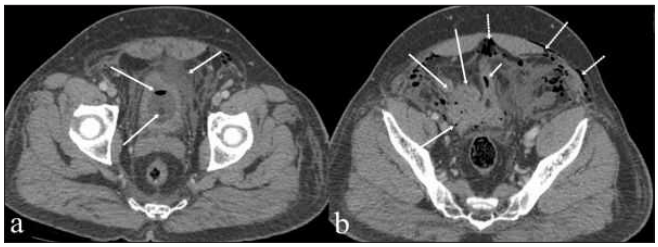

Resim 1. Resim 1a; mesanede sonda-hava, mesane komşuluğundaki sıvı (uzun beyaz oklar), Resim 2a; mesane komşuluğundaki lezyon (hematom, uzun beyaz oklar) ve pnömoperitonium-cilt alt amfizem (Kesikli oklar) izleniyor.

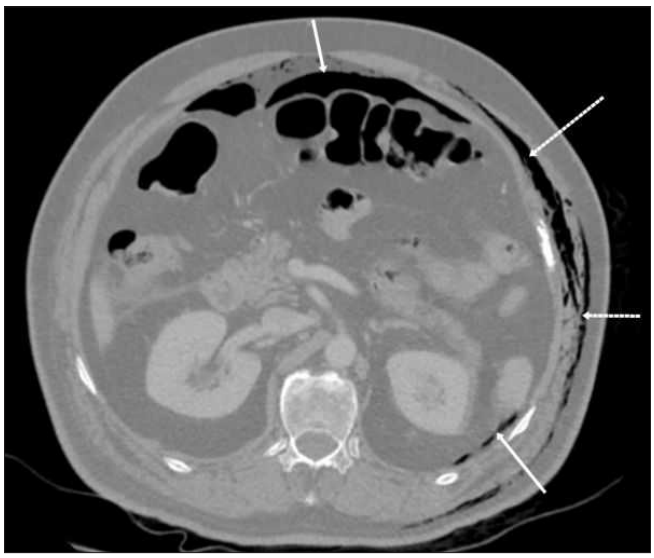

Resim 2. Pnömoperitonium (beyaz oklar) ve cilt alt amfizem (Kesikli oklar) izleniyor.

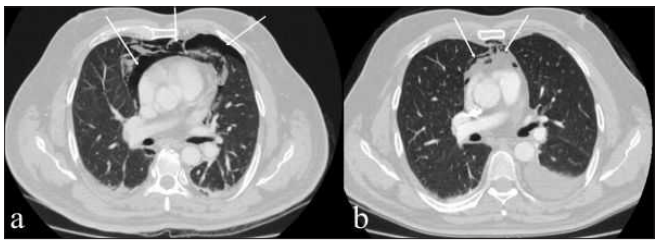

Resim 3. İlk gün çekilen BT de (Resim 3a) pnömomedistinum (beyaz oklar) ve solda pnömotoraks (Kesikli ok), post op 6. Gündeki BT de pnömotoraksın geçtiği ve pnömomedistinumun (beyaz oklar) regrese olduğu izleniyor.

Abdominal Radyoloji

PS-033

ELASTOGRAPHY AND COMPUTERED TOMOGRAPHY FINDINGS OF SOLID PSEUDOPAPILLARY TUMOR

Hakan Abdullah Özgül, Işıl Başara Akın, Canan Altay, Mustafa Seçil, Oğuz Dicle

Department of Radiology, Dokuz Eylül University, Faculty of Medicine, Izmir, Turkey

Introduction: Solid pseudopapillary tumor (SPT) is a rare exocrine pancreatic neoplasm that mainly occurs in women in the second to fourth decades of life (1). Radiologic features of SPT have been reported in the literature many times. However, to our best knowledge ultrasonography (US) elastography findings of SPT have not been reported before. Herein, we present the US elastography and contrast enhanced abdominal computed tomography (CT) findings of SPT.

Case Report: A 20-year-old female patient was admitted to the hospital with abdominal pain and tenderness. Abdominopelvic US showed a 8 cm round shaped lesion with regular borders on the pancreas head (Fig1). The lesion was complex, with cystic and solid components and moderate vascularization (Fig 1). In shearwave elastography, the highest elasticity value in the lesion was 1.23 m/s (Fig 2). A contrast-enhanced abdomen CT revealed the complex lesion with prominent capsule on the pancreas head (Fig 3). Whipple operation was performed and histopathological results were reported as SPT.

Discussion: SPT has been reported as a large well-encapsulated mass with low potential for malignancy and varying solid and cystic components (2). Patients with SPT of the pancreas are often clinically asymptomatic. They may present with a gradually enlarging abdominal mass or complain of vague abdominal pain or discomfort.

US, CT and magnetic resonance imaging (MRI) are usefull in diagnosis. In US, SPT can be seen as a large well-defined mass with heterogeneous apperances, due to its solid and cystic composition. US elastography findings of SPT in the literature have not been defined yet and studies are needed in this area. The classic CT features of solid pseudopapillary tumor are a large well-encapsulated mass with varying solid and cystic components caused by hemorrhagic degeneration. Enhancing solid areas and calcifications may be present at the periphery of the mass (3). MRI can help identify blood products and may help in differentiation of solid pseudopapillary tumor from other pancreatic tumors (4). SPT should be strongly suspected when a pancreatic mass with typical imaging findings is found in a young adult female.

Anahtar kelimeler: Solid pseudopapillary tumour, elastography, CT

Kaynaklar

1- Papavramidis T, Papavramidis S. Solid pseudopapillary tumours of the pancreas: review of 718 patients reported in english literature. J Am Coll Surg 2005;200:965–72.
2- Buetow PC, Buck JL, Pantongrag-Brown L, Beck KG, Ros PR, Adair CF. Solid and papillary epithelial neoplasm of the pancreas: imaging-pathologic correlation on 56 cases. Radiology 1996; 199:707–711.
3- Coleman KM, Doherty MC, Bigler SA. Solidpseudopapillary tumor of the pancreas. RadioGraphics 2003; 23:1644–1648.
4- Cantisani V, Mortele KJ, Levy A, Glickman JN, Ricci P, Passariello R, et al. MR imaging features of solid pseudopapillary tumour of the pancreas in adult and pediatric patients. AJR Am J Roentgenol 2003;181:395–401.

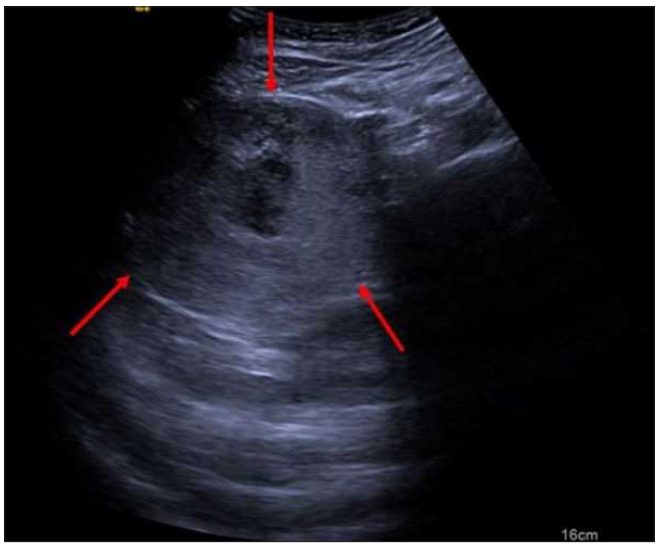

Figure 1. US showed a 8 cm round shaped lesion with regular borders on the pancreas head. The lesion was complex, with cystic and solid components and moderate vascularization.

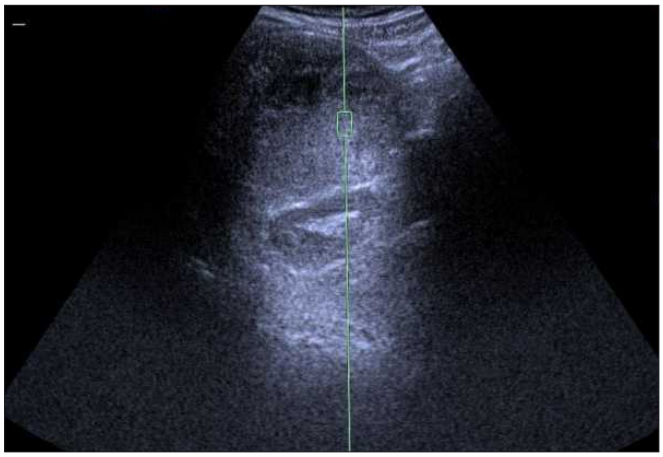

Figure 2. In shearwave elastography, the highest elasticity value in the lesion was 1.23 m/s.

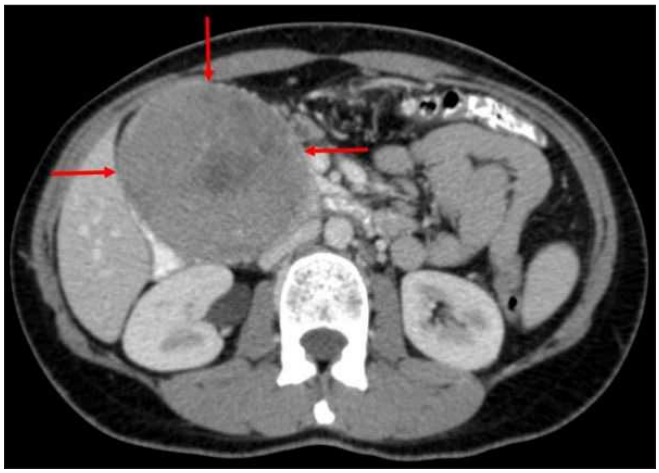

Figure 3. Contrast-enhanced abdomen CT revealed the complex lesion with prominent capsule on the pancreas head.

Abdominal Radyoloji

PS-034

INTRAPANCREATIC ACCESSORY SPLEEN MIMICKING A PANCREATIC TUMOUR: FINDINGS ON COMPUTURED TOMOGRAPHY AND MAGNETIC RESONANCE IMAGING

Hakan Abdullah Özgül[1], Canan Altay[1], Göksel Bengi[2], Özgül Sağol[3], Mustafa Seçil[1]

[1]*Department of Radiology, Dokuz Eylül University, Faculty of Medicine, Izmir, Turkey*
[2]*Department of Gastroenterology, Dokuz Eylül University, Faculty of Medicine, Izmir, Turkey*
[3]*Department of Pathology, Dokuz Eylül University, Faculty of Medicine, Izmir, Turkey*

Introduction: Accessory spleens are structurally identical to the spleen and they arise from the failure of fusion of the splenic anlage located in the dorsal mesogastrium during the fifth week of fetal life (1). Ectopic accessory splenic tissue can be seen in many different localizations. Pancreatic placement of accessory spleen is a rare condition in radiological imaging. Separation of intrapancreatic accessory spleen (IPAS) from tumoral lesions is useful in preventing invasive procedures. In this article, we present the computured tomography (CT) and magnetic resonance imaging (MRI) findings of the IPAS.

Case Report: A 60 year old male patient was admitted to the hospital with abdominal pain. An transabdominal ultrasonography (US) was performed revealing a hypoechoic area located at the pancreatic tail. A non-contrast abdomen CT obtained demonstrated a

9-mm pancreatic mass mimicking pancreatic endocrine tumour (Fig 1). The patient was referred to the abdomen MR for further diagnosis. MRI disclosed a round, well-defined mass, 1 cm in diameter, with hypointensite on T1-weighted images, mild hyperintensity on fat-saturated T2-weighted images (Fig 2). Lesion was isointense to the spleen on all unenhanced sequences, including Diffusion-weighted imaging (DWI) sequences (Fig 3). The lesion was evaluated as IPAS. An endoscopic ultrasonography (EUS) was performed and a hypoechoic space occupying mass of 8 x 11 mm, located at the pancreatic tail was detected. EUS guided fine needle aspiration (EUS-FNA) was performed. Histopathological diagnosis was reported as IPAS.

Discussion: Accessory spleens are common, usually asymptomatic, incidentally discovered congenital foci of splenic tissue, which are located at variable locations separate from the main spleen. They occur most commonly near the splenic hilum, with almost 20% in or near the pancreatic tail (2). It is usually asymptomatic and incidentally diagnosed during imaging studies performed for other purposes (3). As a benign condition, it does not require surgical treatment or follow-up. However, when located within the pancreas, it can mimic a pancreatic solid neoplasm. Thus, it is crucial to accurately differentiate IPAS from pancreatic neoplasms to avoid unnecessary surgery. Different imaging modalities have been used to achieve IPAS diagnosis noninvasively, such as abdominal US, computed tomography, and magnetic resonance imaging. Radiologically, an IPAS tends to be a small, round, and homogeneous lesion with well-defined borders and is usually located within the pancreatic tail. Other imaging modalities that have been proven to help identify IPAS include 99mTc-sulfur colloid scintigraphy and EUS. EUS-FNA has been demonstrated to be a safe and effective tool to obtain a definitive IPAS diagnosis (4). In conclusion, when an asymptomatic pancreatic mass is detected, IPAS diagnosis should be considered, especially if the lesion has the same imaging features as the spleen. Further diagnostic examinations should be performed to ensure the correct diagnosis and management, with avoidance of unnecessary surgery.

Anahtar kelimeler: Intrapancreatic accessory spleen, MRI, CT.

Kaynaklar

1. Movitz D. Accessory spleens and experimental splenosis. Principles of growth. Chic Med Sch Q 1967;26:183-187
2. Kim SH, Lee JM, Han JK, Lee JY, Kim KW, Cho KC, et al. Intrapancreatic accessory spleen: findings on MR Imaging, CT, US and scintigraphy, and the pathologic analysis. Korean J Radiol 2008;9(2):162-174
3.Guo W, Han W, Lin J, et al: Intrapancreatic accessory spleen: a case report and review of literature. World J Gastroenterol 2009;15:1141–1143.
4. Schreinier AM, Mansoor A, Faigel DO, Morgan TK: Intrapancreatic accessory spleen: mimic of pancreatic tumor diagnosed by endoscopic ultrasound guided fine needle aspiration biopsy. Diagn Cytopathol 2008;36:262–265

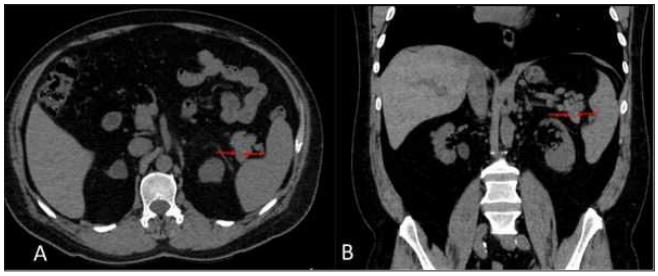

Figure 1. Axial (a), coronal (b) sections of non-contrasted CT; a 9-mm pancreatic mass (red arrows) mimicking pancreatic endocrine tumour was observed.

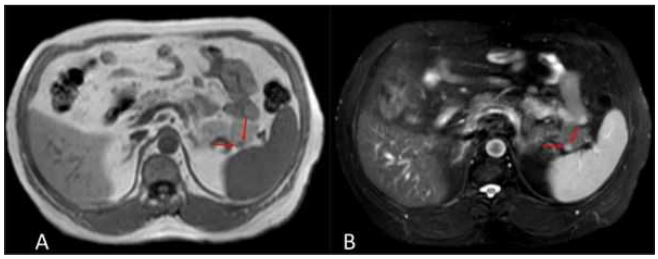

Figure 2. MRI disclosed a round, well-defined mass (red arrows), 1 cm in diameter, with hypointensite on T1-weighted images (A), mild hyperintensity on fat-saturated T2-weighted images (B).

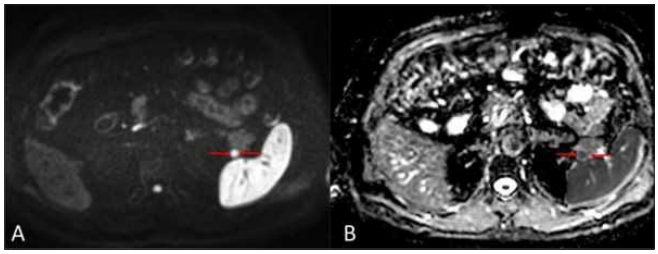

Figure 3. Lesion (red arrows) was isointense to the spleen on all unenhanced sequences, including Diffusion-weighted imaging (DWI) sequences (A and B).

Abdominal Radyoloji

PS-035

PERKÜTAN APSE DRENAJI İÇİN BAŞVURAN GENÇ BİR HASTADA İNSİDENTAL OLARAK SAPTANAN YÜKSEK DİSPLAZİLİ BİLİYER KİSTADENOM

Gülşah Berberoğlu[1], Korcan Aysun Gönen[1], Hadi Sasani[1], Yasin Duran[2], Ender Dulundu[3]

[1]Namık Kemal Üniversitesi Sağlık Uygulama ve Araştırma Hastanesi, Radyoloji AD
[2]Namık Kemal Üniversitesi Sağlık Uygulama ve Araştırma Hastanesi, Genel Cerrahi AD
[3]Marmara Üniversitesi Eğitim Araştırma Hastanesi, Genel Cerrahi AD

Giriş ve Amaç: Biliyer kistadenomlar karaciğerin nadir kistik tümörleri olup kistik hepatik neoplazilerin %5'inden azını oluşturur [1]. Sıklıkla genç ve orta yaş kadınlarda görülüp, semptom vermeksizin çok büyük boyutlara ulaşabilirler veya karın ağrısı, distansiyon gibi nonspesifik bulgulara sebep olabilirler. Nadiren hastalar obstrüktif sarılık, kanama, rüptür, enfeksiyon gibi komplikasyonlarla başvurabilirler [2-4]. Tanıda kontrastlı bilgisayarlı tomografi (BT) preoperatif temel metoddur ve internal septasyonların varlığı bilyer kistadenom için önemli bir göstergedir [5].Bu bildiride, perkütan apse drenajı için kliniğimize yönlendirilen hastada insidental olarak saptanan bilyer kistadenomun görüntüleme bulgularını sunmayı amaçladık.

Olgu Sunumu: Yüksek ateş, karın ağrısı, halsizlik ve titreme şikayetleri ile hastaneye başvuran 37 yaşında kadın hastanın laboratuarında lökosit: 5500UL, CRP:140mg/dl, GGT 243IU/L, ALP 187IU/L, tümör markırları negatifti. Batın ultrasonografi (US) incelemesinde karaciğer segment 4A-8 yerleşimli, 11x12x15 cm boyutlarında, düzensiz kalın cidarlı, internal kalın septasyonlar içeren, birbirleri ile birleşme eğiliminde multi loküle yoğun içerikli, yer yer seviyelenme gösteren; apse ile uyumlu lezyon izlendi. Hastaya US ve BT eşliğinde acil perkütan drenaj kateteri yerleştirildi (Resim 3). Herhangi bir kronik hastalık öyküsü olmayan hastanın klinik ve laboratuar bulguları düzelmesine rağmen drenajının azalmakla birlikte açık sarı renkte sebat etmesi üzerine kontrastlı BT'si çekildi. Lezyon boyutlarında regresyon mevcuttu ancak, internal septasyonlarında belirgin kalınlaşma ve kontrast tutulumu izlenmekteydi (Resim 4). Manyetik rezonans görüntüleme (MRG) de BT ile benzer bulgular saptandı (Resim 5). Asemptomatik dönemdeki dış merkezli eski tarihli ilk BT'lerde de lezyon benzer özellikler gösteriyordu ve kist hidatik olarak rapor edilmişti (Resim1,2). Hastaya opere edileceği merkezde 2 kez perkütan

biyopsi yapıldı ancak tanı koyulamadı. Bilyer kistadenom / biliyer kistadenokarsinom ön tanılarıyla santral hepatektomi+segment rezeksiyonu operasyonu yapıldı(Resim 6). Hastanın histopatolojik tanısı yüksek dereceli displastik biliyer kistadenom olarak geldi.

Tartışma ve Sonuç: Bilyer kistadenomlar klinik, radyolojik ve histolojik olarak karaciğerin basit kistleri, hidatik kist, nadiren tüberküloz ve apse kliniği ile komplike olarak karşımıza çıkabilir; bu nedenle sıklıkla inkomplet eksize edilirler [5,7-10]. Oysaki önerilen tedavi, malign potansiyel ve yüksek rekürrens oranı nedeniyle agresif cerrahi yaklaşımdır [5]. Komplet rezeksiyonu prognoz açısından hayati öneme sahip olduğu için, karaciğer kistik lezyonlarının ayırıcı tanısında bu tümörler mutlaka düşünülmeli ve septaların varlığında özellikleri bakımından kontrastlı BT tetkikleri dikkatlice incelenmelidir.

Anahtar kelimeler: Bilyer Kistadenom, Bilgisayarlı Tomografi, Manyetik rezonans görüntülme, drenaj.

Kaynaklar

1. Ishak KG , Willis WG, Cummins SD ark. Biliyer kistadenom ve kistadenokarsinom: 14 olgu sunumu ve literatür taraması. Cancer 1977
2. Ghole SA, Bakhtary S, Staudenmayer K, ark. Anjiyografik embolizasyon ve parsiyel hepatektomi ile tedavi edilen rüptüre biliyer kistadenom. Dig Dis Sci. 2011
3. Elfadili H, Majbar A, Zouaidia F, vd. Tekrarlayan hepatik kistadenomun spontan rüptürü. Dünya J Hepatol. 2010
4.Filippi dela Palavesa MM, Vasilescu C, Habersetzer F, Roy C. Biliyer kistadenokarsinom: Sonografik ve sitolojik bulgular. J Clin Ultrason. 1999
5. Ahmed Z, Uddin N, Memon W, Abdül-Ghafar J, Ahmed A. Karaciğer hidatik kistini taklit eden intrahepatik biliyer kistadenom: altı olgunun klinikopatolojik incelemesi. J. Med Case Rep. 2017
6.Gadzijev E, Dragan S, Verica FM, vd. Karaciğerin komplike hidatik kistini taklit ederek ortak safra kanalına giren hepatobilyer kistadenomun olgu sunumu. Hepatogastroenterology. 1995
7. De Backer AI, De Schepper AM, Michielsen PP ve diğ. Kist hidatik taklit eden mezenkimal stromalı Hepatobilier kistadenom. Olgu sunumu .Gastroenterol Belçika. 2000
8. Geramizadeh B, Asadian M, Hourang MH. Karaciğer kist hidatik taklit eden hepatobiliyer kistadenom Arch Iran Med. 2010
9. Kumar S, Gupta A, Gupta S, vd. Hepatik hidatik kisti taklit eden dev intrahepatik biliyer kistadenom. Trop Gastroenterol. 2011
10. Sharma R, Dey AK, Mittal K, vd. Biliyer kistadenomu taklit eden hepatik tüberküloz: Radyolojik bir ikilem. Case Rep Surg. 2015

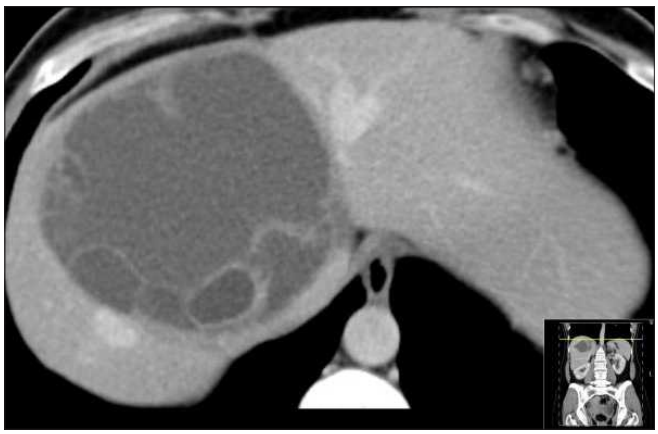

Resim 1. Tedavi öncesi,iv kontrastlı aksiyel batın BT

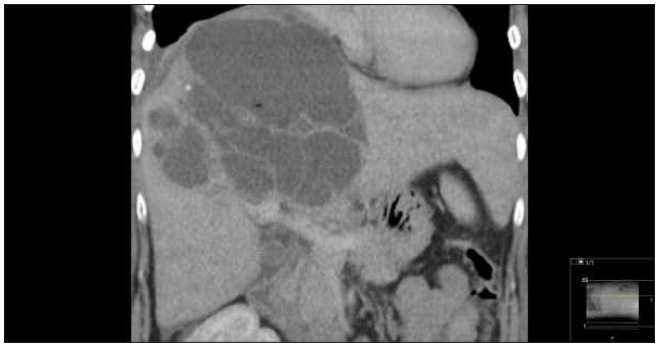

Resim 2. Tedavi öncesi, iv kontrastlı koronal batın BT



Resim 3. Perkütan apse drenajı



Resim 4. Tedavi sonrası, iv kontrastlı aksiyel batın BT

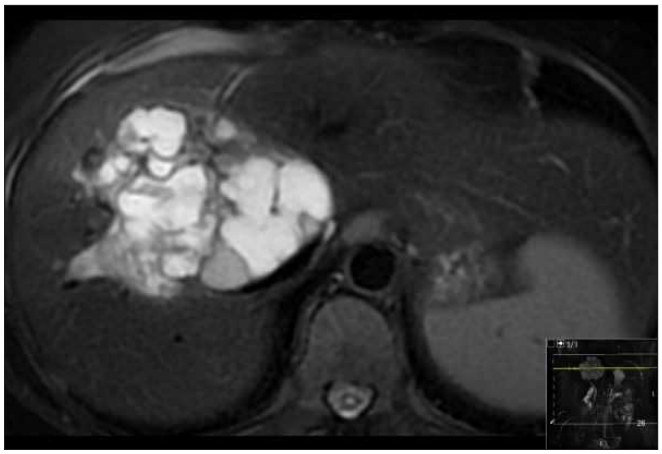

Resim 5. Tedavi sonrası,aksiyel T2 FSAT üst batın MRG

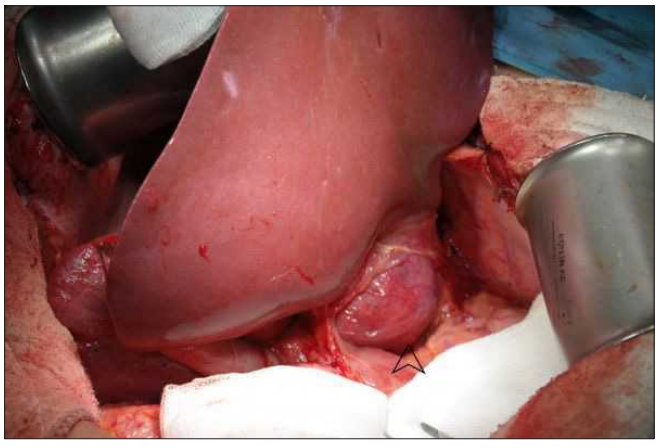

Resim 6. Siyah ok başı; lezyonun makroskopik görüntüsü

Abdominal Radyoloji

PS-036

KLİPPEL-TRENAUNAY SENDROMU / KLIPPEL-TRENAUNAY SYNDROME

Gürcan Erbay, Elif Karadeli

Başkent Üniversitesi Adana Dr.turgut Noyan Uygulama ve Araştırma Merkezi Radyoloji Bölümü

Giriş ve Amaç: Klippel - Trenaunay Sendromu (KTS) nadirdir. Etkilenmiş bacağın yumuşak doku hipertrofisi, kapiller veya venöz malformasyonlarla karakterize konjenital bir malformasyondur (1). Biz de erişkin dönemde kontrol için gelen bir olguda bulguların bu sendromla ilişkili olduğunu düşünerek bu sendromu hatırlatmak istedik.

Olgu: 56 yaşında invaziv meme ca nedeniyle hastanemize başvuran olgunun özgeçmişinde hipertansiyon ve multinodüler guatr öyküsü vardı. US ve MRG'de dalakta multipl lezyonlar saptandı(-Resim 1,2). Yapılan abdominal BT tetkikinde splenomegali, dalak parankim içinde hemanjiomatozis ile uyumlu nodüler kontrast tutan nonspesifik lezyonlar, karaciğerde bir adet 15 mm benzer tarzda fokal tutulum alanı izlendi (Resim 3,4) Tanımlanan lezyonlar PET-BT'de FDG tutmadı. İnferior vena kavanın inferorenal kesiminde, bilateral ana iliak ven,eksternal ve internal iliak ven düzeyinde,sol gluteal ven düzeyinde anevrizmatik venöz dilatasyonlar gözlendi (Resim5-9). Laboratuar bulgularında fibrinojen:1,01 g/L(N:1,8-3,-5g/L),D-Dimer ;15,900 ug/L(N:0,00-500 ug/L) olup kanama diatezi öyküsü mevcut idi.

Tartışma ve Sonuç: KTS 1900 yılında Klippel and Trenaunay tarafından tanınmlanmıştır. Tutulan ekstremitede kutanöz vasküler nevus (kapiller malformasyon), variköz venler, venöz malformasyonlar, ekstremite kemik ve yumuşak doku hipertrofisi görülür(1).

Literatürde, rektal tutulum, özofagus ve mide varisleri, sigmoid varisler, multipl kutanöz hemanjiomlar, dalak hemanjiom, derin venöz anevrizmal dilatasyonlar bildirilmiştir (2). Gastrointestinal sistem tutulumunda rektal veya kolonda diffüz kavernöz hemanjiomlar görülür. Hemanjiomlardan kanama asemptomatik olabileceği gibi masif de olabilir (3,4).

Karaciğer, mesane, dalak, böbrek, kalp ve akciğer tutulumu da diğer bulgulardır(1). Özellikle abdomendeki hemanjiomları göstermek için BT tercih edilir (5).

Flebolitler çok genç hastalarda venöz malformasyonların patognomonik belirtisidir (6). Dalak tutulumu nadirdir, hemanjiom veya lenfanjiom görülür. Bu lezyonlar ultrasonografi, BT veya MRG ile saptanır. Bazen dalak hemanjomunda komplikasyon olarak hipersplenizm, rüptür, malign dejenerasyon olabilir (7).

Bizim olgumuzda da karaciğer ve dalak lezyonları mevcuttu.

KTS tanısı klinik olarak konulmalıdır. Ancak yüksek D-dimer seviyeleri ve AGGF1 gen mutasyonları tanıyı destekleyebilir (8). Bizim olgumuzda da D-dimer yüksekliği vardı.

Ultrasonografi vasküler sistemleri göstermede, MRG yumuşak doku tutulumunu göstermede, BT ise organ tutulumları ve anevrizmatik dilatasyonları göstermede yararlıdır (9,10). Bizim olgumuzda da BT'de karaciğer ve dalaktaki lezyonlar, venöz yapılardaki anevrizmatik dilatasyonlar ortaya kondu.

Sonuç olarak KTS ciltte vasküler malformasyonlar, alt ekstremite değişiklikleri, venöz malformasyonlara bağlı venöz yetersizlikler ile giden bir sendromdur. Tanıda Doppler ultrasonografi, MRG ve BT venöz yapıları ve organları değerlendirmede yararlı olur. Dalak ve karaciğer lezyonları, venöz yapılarda anevrimatik dilatasyonlar ile gelen hastalarda KTS akla gelmelidir.

Anahtar kelimeler: Klippel-Trenaunay Sendromu, vasküler malformasyonlar, BT

Kaynaklar

1. Klippel M, Trenaunay P. Du nævus variqueux ostéo-hypertrophique. Arch Gen Med 1900;185:641-672.
2. Kim JH, Kim CW, Son DK, et al. A case of Klippel-Trenaunay- Weber syndrome presenting with esophageal and gastric varices bleeding. Korean J Gastroenterol 2004;43:137-141.
3. Wilson CL, Song LM, Chua H, et al. Bleeding from cavernous angiomatosis of the rectum in Klippel-Trenaunay syndrome: report of three cases and literature review. Am J Gastroenterol 2001;96:2783-2788.
4. Kocaman O, Alponat A, Aygün C, et al. Lower gastrointestinal bleeding, hematuria and splenic hemangiomas in Klippel-Tre-naunay syndrome: a case report and literature review. Turk JGastroenterol 2009;20:62-66.
5. Yeoman LJ, Shaw D. Computerized tomography appearances of pelvic haemangioma involving the large bowel in childhood. Pediatr Radiol 1989;19:414-416.
6. Azouz EM. Hematuria, rectal bleeding and pelvic phleboliths in children with the Klippel-Trenaunay syndrome. Pediatr Radiol 1983;13:82-88.
7. Jindal R, Sullivan R, Rodda B, Arun D, Hamady M, Cheshire NJ. Splenic malformation in a patient with Klippel-Trenaunay syndrome: a case report. J Vasc Surg 2006;43:848-850
8. Lee BB, Laredo J, Lee TS, Huh S, Neville R. Terminology and classification of congenital vascular malformations. Phlebology. 2007.

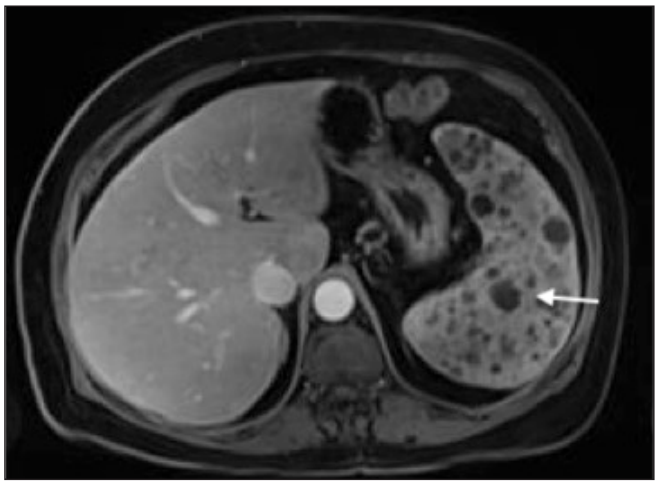

Resim 1. Aksiyel kontrastlı vibe T1A görüntülerde dalakta multiple lezyonlar mevcut.

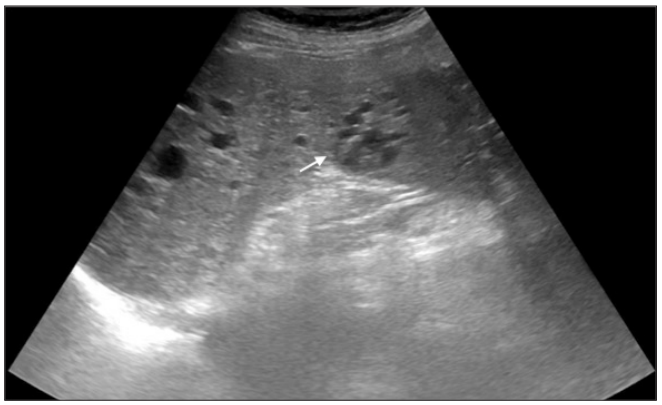

Resim 2. Ultrasonografide dalakta multiple lezyonlar mevcut.

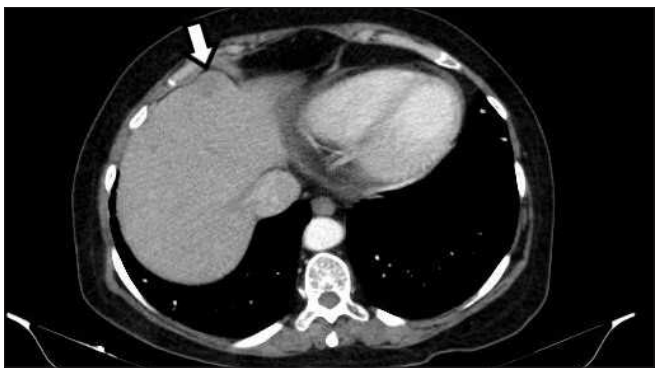

Resim 3. Postkontrast BT görüntülerinde karaciğerde lezyon.

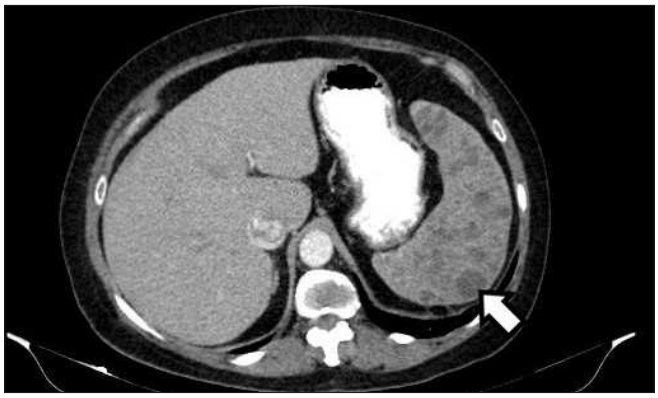

Resim 4. Dalakta multipl, nodüler lezyonlar.

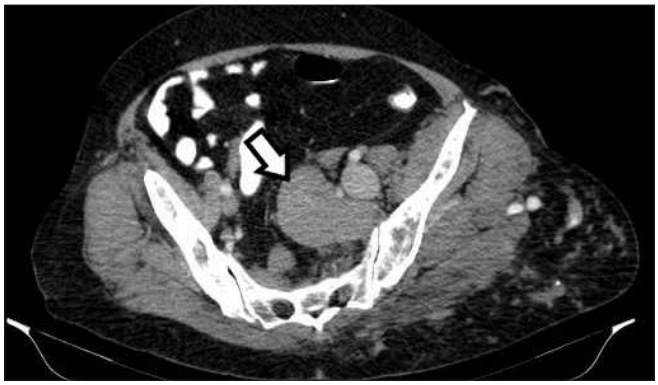

Resim 5. Sol iliak vende anevrizmatik dilatasyon.



Resim 6. Bilateral eksternal iliak vende anevrizmatik dilatasyonlar, presakral yumuşak dokular.



Resim 7. Sol gluteal cilt altında variköz genişlemeler.

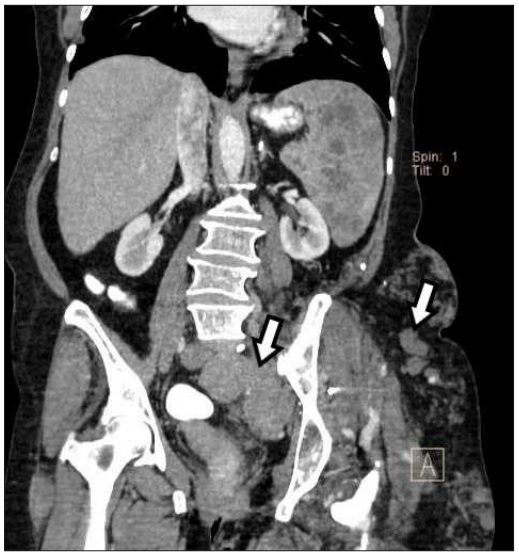

Resim 8. Koronal görüntülerde iliak vendeki anevrizmatik genişlemeler, dalak lezyonları, ciltte variköz genişlemeler.

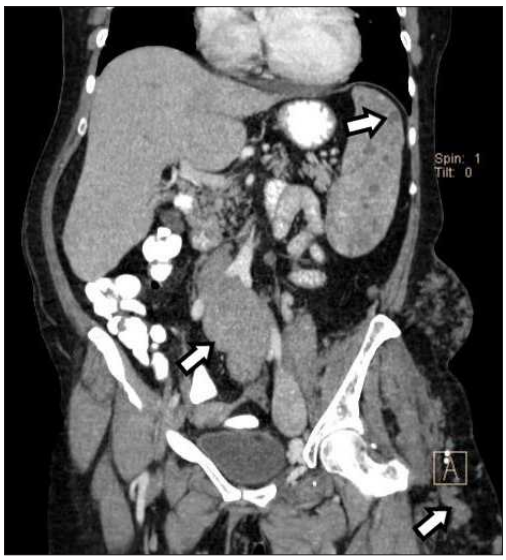

Resim 9. Koronal görüntülerde anevrizmatik genişlemeler, dalak ve cilt lezyonları.

Abdominal Radyoloji

PS-038

POLISTEMIA VERANIN NADİR BİR KOMPLİKASYONU: ADRENAL GLAND ENFARKTI

Kemal Panç, Elif Arzu Özen, Maksude Esra Kadıoğlu, Esat Kaba, Ahmet Topak

Recep Tayyip Erdoğan Üniversitesi Tıp Fakültesi Radyoloji AD

Giriş: Polistemia vera tirozin kinaz JAK2 V617F mutasyonu ile karakterize kronik myeloproliferatif neoplastik hastalıktır. Hastalar kronik yorgunluk, kaşıntı, eritromelalji, uykusuzluk semptomları ile prezente olur. Hastalarda splenomegali, myelofibrozis, tromboz ve sekonder AML gelişme riski yüksektir. Tromboembolik olaylar en yaygın komplikasyonudur. Biz bu olguda polistemia vera tanısı olan hastada gelişen portal ven trombozu ve nadir görülen adrenal enfarkın radyolojik bulgularını tartışmayı hedefledik.

Olgu: 52 yaşında erkek hasta karın ağrısı şikayeti ile acil servise başvurdu. Anamnezinde polistemia vera tanısı ile hidroksiüre ve ASA tedavisi başlanan hastanın ilaçlarını bir yıldır kullanmadığı ve

geçirilmiş SVO öyküsü olduğu öğrenildi. Laboratuvar tetkiklerinde lökositoz,trombositoz ve hemoglobin yüksekliği mevcuttu. Karın ağrısını değerlendirmek için çekilen kontrastlı batın BT incelemesinde; hepatosplenomegalisi olan hastada süperior mezenterik ven proksimal kesiminde, splenik vende ve portal vende inkomplet trombüs mevcuttu (RESİM A ve B). Mezenterik venöz yapılarda belirginleşme ve ödem dikkati çekmekteydi (RESİM C). Sol adrenal gland konturlarında düzensizlik, periglandüler heterojenite ve gland dansitesinde azalma mevcuttu (RESİM D). Sol adrenal glanddaki değişikliklerin sol adrenal ven trombozuna bağlı olduğu düşünüldü. Kontrastlı BT tetkikinde sol adrenal ven lümeninde trombüs mevcuttu (RESİM E ve F). Hastada polistemia veraya bağlı portal venöz sistem trombüsünün yanı sıra adrenal ven trombüsününe bağlı adrenal enfarkt düşünüldü ve gastroenteroloji servisine interne edildi.

Tartışma ve Sonuç: Polistemia vera prevelansı yaklaşık 100 binde 47-52 olduğu tahmin edilen myeloproliferatif bir hastalıktır. Erkeklerde daha sık görülmesine rağmen 40 yaş altı tanı alan hastaların %75'i kadındır.

WHO 2008 tanı kriterlerine göre JAK2 V617F pozitifliği ve eritrositozis bulguları major kriterler, yaşa göre hiperselüler kemik iliği biyopsisi, serum EPO düşüklüğü ve in vitro endojen koloni formasyonu varlığı minör kriterler olarak kabul edilmiştir. 2 major 1 minör veya 1 major 2 minör kriterin varlığı tanı koydurmaktadır.

Polistemia veranın en önemli ve en yaygın komplikasyonu trombozistir ve ciddi morbidite ve mortaliteye yol açar. Serebrovasküler trombozlar daha yaygın görülmekle birlikte akut koroner sendromlar en sık ölüm sebebidir. Venöz trombozlar daha az sıklıkla görülmektedir fakat hastalar hepatik ven trombozu, budd-chiari sendromu, portal veya mezenterik ven trombozları ile prezente olabilirler. Kanıtlanmış risk faktörleri arasında geçirilmiş tromboz öyküsü ve ileri yaş yer almaktadır. Splanknik venöz trombozların ise genç hastalarda özellikle bayanlarda daha yaygın olduğu görülmüştür. Bizim hastamızda da portal sistemde tromboz mevcuttu ayrıca literatürden farklı olarak sol adrenal vende de tromboz izlenmekteydi. Tromboza bağlı olarak adrenal glandda enfarkt mevcuttu. Polisitemia veralı hastalarda hemokonsantrasyona bağlı atipik lokalizasyonlarda tromboz gelişebileceği akılda bulundurulmalı uygun fazda kontrastlı incelemeler ile venöz anatomi değerlendirilmelidir.

Anahtar kelimeler: polistemia vera, venöz tromboz, adrenal gland

Kaynaklar

1- Polycythemia Vera: An Appraisal of the Biology and Management 10 Years After the Discovery of JAK2 V617F
2- De Stefano V, Vannucchi AM, Ruggeri M, et al. Splanchnic vein thrombosis in myeloproliferative neoplasms: risk factors for recurrences in a cohort of 181 patients. Blood Cancer J. 2016;6(11):e493
3- Stein BL, Saraf S, Sobol U, et al: Age-related differences in disease characteristics and clinical outcomes in polycythemia vera. Leuk Lymphoma 54:1989-1995, 2013
4-Di Nisio M, Barbui T, Di Gennaro L, et al: The haematocrit and platelet target in polycythemia vera.Br J Haematol 136:249-259, 2007

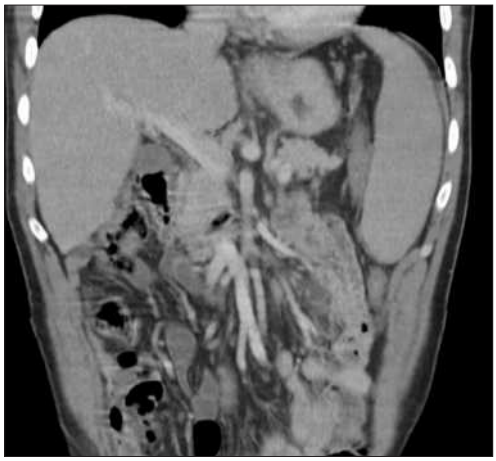

Resim 1. Koronal planda kontrastlı BT tetkkinde portal vendeki inkomplet trombüs görülmekte(ok)



Resim 2. Koronal planda kontrastlı BT tetkkinde splenik vendeki trombüs görülmekte(ok)



Resim 3. Koronal planda kontrastlı BT tetkkinde mezenterik venöz yapılarda belirginleşme

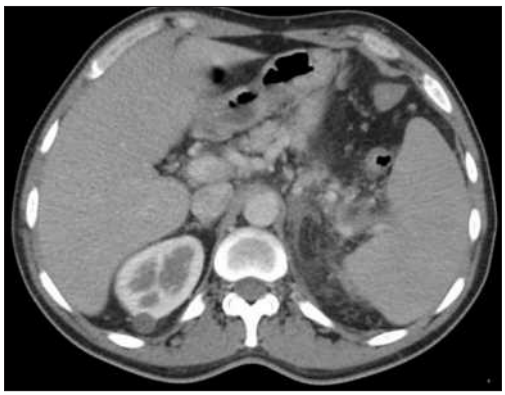

Resim 4. Aksiyel planda kontrastlı BT tetkkinde sol adrenal gland konturlarında düzensizlik, periglandüler heterojenite ve gland dansitesinde azalma(ok)



Resim 5. Aksiyel planda kontrastlı BT tetkkinde sol adrenal ven lümeninde trombüs (ok)



Resim 6. Koronal planda kontrastlı BT tetkikinde sol renal vene dökülen lümeni tromboze sol adrenal ven (ok)

Abdominal Radyoloji

PS-039

CROHN HASTALIĞINDA İLEOİLEAL FİSTÜL MANYETİK REZONANS ENTEROGRAFİ BULGULARI

Ahmet Baytok, Mustafa Koplay

Selçuk Üniversitesi Tıp Fakültesi Radyoloji AD

Giriş ve Amaç: Regional enterit olarak da bilinen Crohn hastalığı (CH), ağızdan anüse kadar tüm gastrointestinal traktı tutabilen kronik idiopatik enflamatuar bir hastalıktır. En sık etkilenen bölge terminal ileum olup transmural tutulum ile karakterizedir. Fistül,apse ve striktür CH'ın sık görülen komplikasyonlarındandır. Burada sizlere CH tanılı hastada izlenen ileoileal fistülün Manyetik Rezonans Enterografi(MRE) bulgularını anlatmayı amaçladık.

VAKA: 37 yaşında erkek hasta sağ alt kadran ağrısı, ishal ve ateş şikayetleriyle başvurdu. CH tanısıyla takipli olguda olası komplikasyonların tespiti amacıyla yapılan MRE incelemesinde; terminal ileum ve distal ileumda diffüz duvar kalınlık artışı ve kontrastlanma izlendi. Komşu mezenterik planlarda da enflamasyon lehine kontraslanma ve vasküler yapıların belirginleşmesiyle karakterize tarak işareti dikkati çekti. Ayrıca terminal ileum ve distal ileum arasında fistül traktı ve komşuluğunda apse odağı mevcut idi. Hastaya cerrahi müdahale planlandı.

Tartışma ve Sonuç: CH, remisyon dönemleri ve nükslerle seyreden dalgalı seyir ile karakterize bir tür kronik enflamatuar barsak hastalığıdır. Etyopatogenez tam olarak bilinmemekle birlikte immünolojik, genetik ve çevresel faktörler suçlanmıştır.İshal, karın ağrısı, kilo kaybı, asteni, anoreksi, bulantı, kusma, ateş ve ekstra intestinal tutulum (artrit, üveit, episklerit, deri döküntüleri, eritema nodozum, piyoderma gangrenosum gibi semptomlar) hastaların yaklaşık dörtte birinde görülür (1).CH'ın barsak tutulumu aktif enflamatuar, fibrostenotik ve fistülizan / perforan gibi alt tiplere ayrılabilir.Komşu bağırsak anslarına,vajen ve mesane gibi organlara olabilen internal fistüller ve deriye olan eksternal fistüller hastaların %17'sinde meydana gelmektedir. Tanıda kullanılan görüntüleme yöntemlerinden biri olan MRE, etkilenen barsak duvarlarındaki kalınlık artışını (>3 mm) ve kontrastlanmayı gösterirken, T2 ağırlıklı görüntülerde barsak duvarındaki sinyal artışı akut enflamasyonun değerlendirilmesinde faydalıdır (2). Ayrıca ekstramural yağ dokusu proliferasyonu, vasküler engorjman,striktür, stenoz ve fistüllerin saptanmasında da faydalı bilgiler vermektedir.Koronal cine sekanslar da (bSSFP), enflame barsak anslarındaki azalmış peristaltizmi gösterir.

Özetle; MRE, CH değerlendirmesinde, iyonize radyasyon kullanmadan hem yapısal hem de fonksiyonel bilgiler sunan ideal bir görüntüleme yöntemidir.

Anahtar kelimeler: chron, ileoileal, fistül

Kaynaklar

1- DiSabatino A, Rovedatti L, Vidali F, Macdonald TT, Corazza GR. Recent advances in understanding Crohn's disease. InternEmergMed. 2013;8:101–113.
2- Tolan DJ, Greenhalgh R, Zealley IA, Halligan S, Taylor SA. MR enterographic manifestations of small bowel Crohn disease. (2010) Radiographics : a review publication of the Radiological Society of North America, Inc. 30 (2): 367-84.

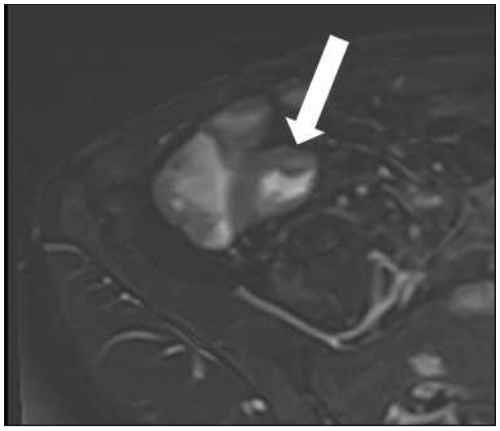

Resim 1. T2A aksiyel imajlarda terminal ileumda diffüz duvar kalınlık artışı izlendi (ok).

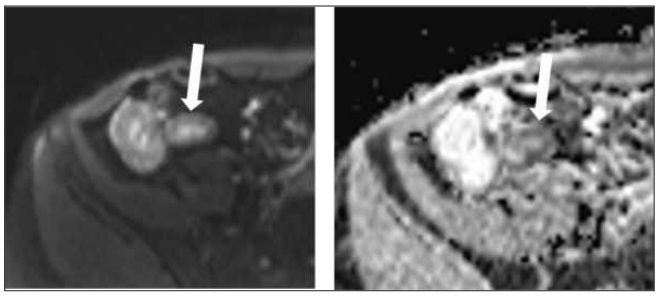

Resim 2. Difüzyon ağırlıklı görüntülerde terminal ileumda submukozal difüzyon kısıtlanması dikkati çekti (ok).

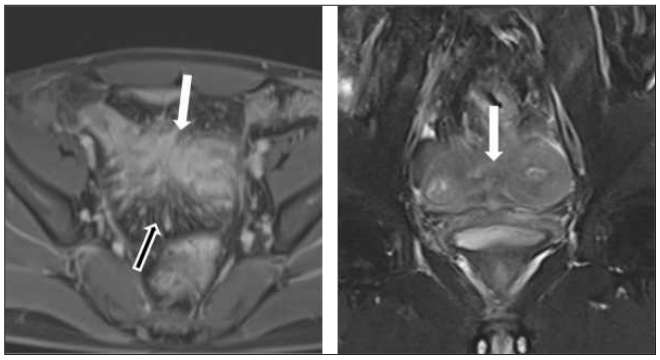

Resim 3. T2A'da terminal ileum ile distal ileum arasındaki fistül traktı (beyaz ok) ve vasküler engorjman (içi siyah ok) izlendi.

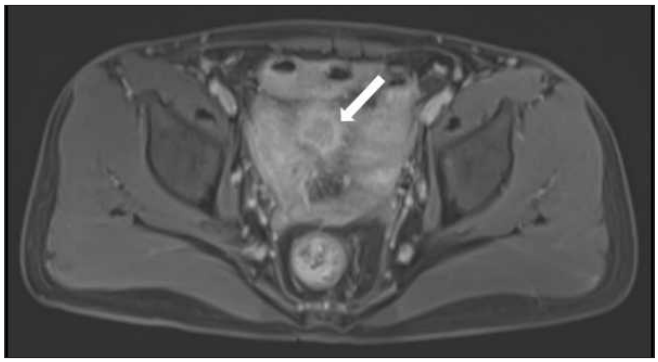

Resim 4. Kontrastlı T1A'da ileoileal fistül komşuluğunda,periferinde kontrast tutulumu izlenen apse odağı izlendi (ok).

Abdominal Radyoloji

PS-040

ÇOK NADİR GÖRÜLEN BİR OVER KANSERİ ALT TİPİ OLAN PULMONER TİP PRİMER KÜÇÜK HÜCRELİ OVER KANSERİ OLGUSU

Hüseyin Yıldız, Nesrin Gündüz, Mehmet Bilgin Eser, Mine Sorkun, Mahmut Bilal Doğan, Merve Tarhan

İstanbul Medeniyet Üniversitesi Göztepe Eğitim ve Araştırma Hastanesi

Giriş: Pulmoner tip primer küçük hücreli over kanseri (SCCOPT) genellikle perimenopozal veya postmenopozal kadınlarda görülen, çok kötü prognozlu ve çok nadir görülen bir over kanseri tümörüdür. [1] SCCOPT teşhis ve optimal tedavi yöntemi için net bir fikir birliği olmayan, sağ kalımı 2 yıldan az olarak izlenen bir malignitedir. [2]

Bu sunumda nadir görülen bu maligniteyi ve görüntüleme bulgularını sunmayı amaçladık.

Olgu Sunumu: Bir aydır sol kasık ve sağ yan ağrısı şikayeti bulunan 38 yaşındaki hastanın radyolojik incelemelerinde; ultrasonda sol adneksiyal lojda RDUS inceleme ile vaskülarizasyon kodlayan kitlesel lezyon (Resim 1) ve sağ böbrek üst zonu dolduran heterojen kitlesel lezyon (Resim 2) izlendi. Hastaya yapılan kontratlı alt ve üst batın MR incelemesinde batın sol alt kadranda uterus anterolaterinde 55x42 mm boyutlu kontrast tutan heterojen kitle lezyonları (Resim 3) ve sağ böbrek üst polde içerisinde kistik alanlar izlenen 63x54x80 mm boyutlarında kontrast tutumu gösteren malign karakterde kitle lezyonu ile uyumlu görünüm (Resim 4) izlendi. Tümör FDG PET çalışmasında ise sağ böbrek üst-orta pol medialinde primer malignitenin metastazını düşündüren ortası hipometabolik çevresi heterojen karakterde hipermetabolizma gösteren kitlesel lezyon izlendi. (Resim 5)

Yapılan görüntüleme çalışmalarının ardından lezyon karakterizasyonu için sağ böbrek üst poldeki lezyondan ultrason eşliğinde tru-cut biyopsi yapıldı. Patoloji "tümör nekrozu ile uyumlu bulgular" raporlayarak net bir bilgi veremedi. Kadın doğum kliniğince sol adneksiyal lojdaki kitleye operasyon planlandı. Sol salpingooferektomi yapılan hastanın örnekleri patolojiye gönderildi. Patolojinin overdeki kitle için "pulmoner tipte küçük hücreli nöroendokrin karsinom" raporu üzerine hastanın kemoterapi tedavisinin planlanması amacıyla onkoloji kliniğine yatışı yapıldı.

Tartışma ve Sonuç: SCCOPT tanısı konan hastalar genellikle 2 yıl içinde hızla ölmekte olan, çok kötü bir sağ kalıma sahip hastalardır.[3] Hastalar 15-76 yaş arasında olup median yaş 47.8, tümör büyüklüğü 4.5-26 cm arasında olup ortalama 13.5 cm'dir. Tümör çoğunlukla kistik bir bileşen barındırmakla birlikte sıklıkla soliddir.[4]

Preoperatif olarak yaygın epitelyal over kanserlerinden kolayca ayırt edilemezler ve ayırıcı tanıda germ hücreli tümörler ve granüloza-stromal hücreli tümörler yer almaktadır.[5]

Bu over karsinomunun çok nadir görülmesi göz önüne alındığında radyolojik bulguları oturtabilmek için daha çok merkezli kayıtlara ihtiyaç duyulmaktadır.[5]

Anahtar kelimeler: Over karsinomu, Küçük hücreli karsinom, Pulmoner tip

Kaynaklar

1. Kalampokas E., Sharma V., Gagliardi T., Payne F., Gurumurthya M. Small cell ovarian cancer of pulmonary type: A case report. Gynecol Oncol Rep. 2018 May; 24: 10-13
2. K. Münstedt, R. Estel, T. Dreyer, A. Kurata, A. Benz Small Cell Ovarian Carcinomas - Characterisation of Two Rare Tumor Entities. Geburtshilfe Frauenheilkd. 2013 Jul; 73(7): 698-704
3. Hashimoto H., Kurata A., Fujita K., Shimada H., Nagai T., Horiuchi H., Kuroda M. Ovarian small cell carcinoma of pulmonary type appearing in ante-mortem ascites: An autopsy case and review of the literature. Human pathology: Case reports Volume 2. Issue 3. 2015 Pages 65-72
4. Yin L., Li J., Wei Y., Ma D., Sun Y., Sun Y. Primary ovarian small cell carcinoma of pulmonary type with coexisting endometrial carcinoma in a breast cancer patient receiving tamoxifen. A case report and literature review Medicine (Baltimore). 2018 Jun: 97(23): e10900
5. Terada S., Suzuki T., Hasegawa A., Nakayama S. Adachi H. The Cytoreductive Effect of Radiotherapy for Small Cell Ovarian Carcinoma of the Pulmonary Type: A Case Report and Review of the Literature Case reports in Obstetrics and Gynecology Volume 2018, Article ID: 4383216 6 pages



Resim 1. Primer over kitlesi

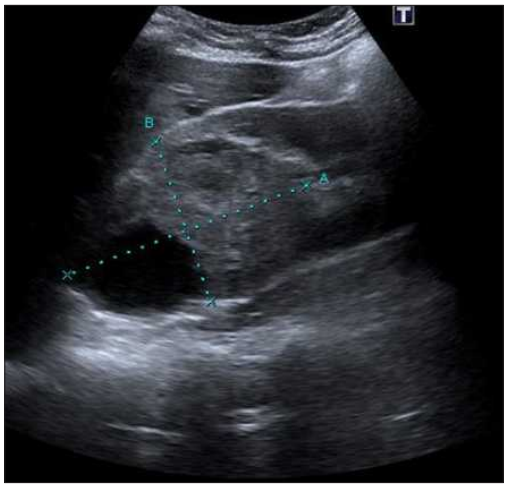

Resim 2. Metastatik böbrek kitlesi

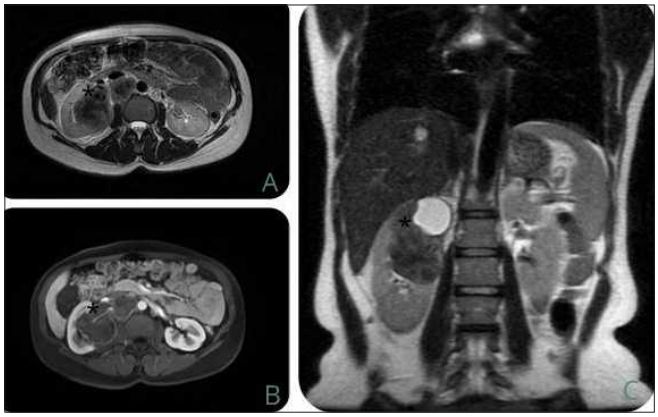

Resim 3. A: Aksiyal T2 B: Kontrastlı MR C: Coronal MR'de metastatik böbrek kitleleri

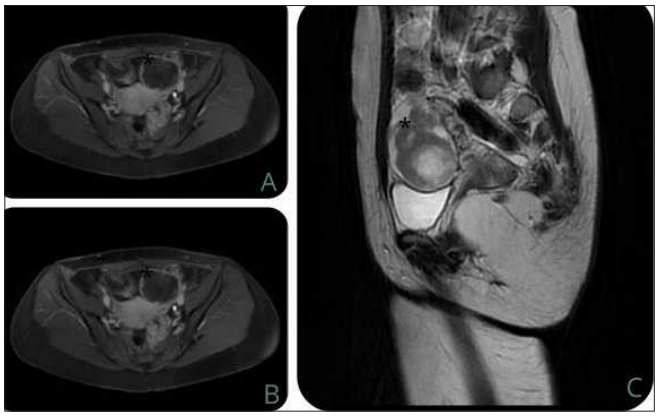

Resim 4. A: Aksiyal T2 B: Kontrastlı MR C: Sagital T2 MR'de primer over kitleleri

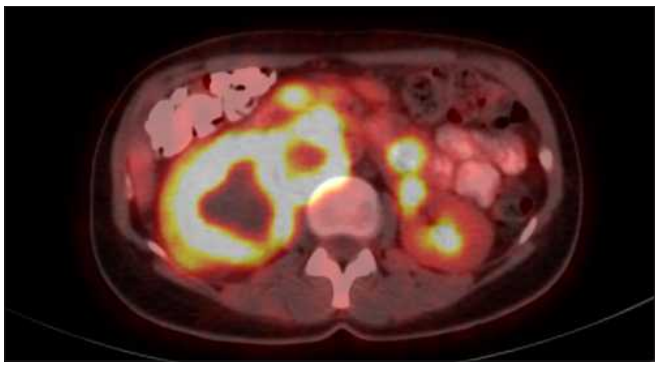

Resim 5. PET'te sağ böbrekte periferik hipermetabolizma gösteren metastatik kitlesel lezyon

Abdominal Radyoloji

PS-041

NADİR BİR OLGU: DUPLİKE SAFRA KESESİNDE AKUT KOLESİSTİT VE BİLİYER PANKREATİT

Mehmet Adıgüzel, Gizem Cural, Çağdaş Gözükara, Arda Hekimoğlu, Utkan Büyükceran, Sezer Kula, Ahmet Cem Demirşah

Ankara Üniversitesi Tıp Fakültesi

Giriş ve Amaç: Safra kesesi duplikasyonu yaklaşık 4000 doğumda 1 görülen nadir bir konjenital anomalidir(1). Safra kesesinin konjenital anomalileri ve anatomik varyasyonları laparoskopik kolesistektomi sonrası artmış komplikasyon riski ile ilişkilidir. Bu anomalilerin preoperatif tanısı olası cerrahi komplikasyonları ve tekrarlayan laparotomileri önlemek için önemlidir (2). Bu olgu sunumunda sağ üst kadran ağrısı ile acil servise başvuran hastada radyolojik incelemelerde saptanan safra kesesi duplikasyonu, akut kolesistit ve pankreatit bulgularını sunmayı amaçladık.

Olgu Sunumu: 39 yaşında kadın hasta sağ üst kadran ağrısı ile acil servisimize baş vurudu. Yapılan USG incelemesinde iki ayrı safra kesesi, her iki kese lümeninde taşlar, kese duvarlarında kalınlaşma ve perikolesistik serbest sıvı saptandı. Sonografik murphy bulgusu da pozitif olan hastada akut kolesistit ve safra kesesi duplikasyonu tanısı koyuldu. Duplikasyon tipinin belirlenmesi amacı ile hastaya BT incelmesi yapılıdı. BT incelemesinde kolesistit bulguları yanında pankreas başında pankreas deseninde bozulma ve çevre yağ dokuda inflamatuar dansite artımları ile karakterize pankreatit bulguları kaydedildi. Ayrıca sistik kanalda taş olduğu görüldü. Duplikasyon tipi ise 'Y-şekilli'olarak değerlendirildi.

Tartışma ve Sonuç: Safra kesesi duplikasyonları Boyden sınıflamasına göre 3 tipe ayrılmaktadır. Y şekilli safra kesesi; iki safra kesesi ve iki ayrı sistik kanal vardır. Sisitik kanallar ortak safra kanalına açılmadan öce birleşip ortak sistik kanalı oluşturur. H şekilli safra kesesi; iki ayrı sistik kanal vardır ve ayrı ayrı ortak safra kanalına açılır. Trabeküler safra kesesi; iki ayrı sistitk kanal vardır. Sistik kanallardan biri sağ hepatik kanala açılır(4). Biliyer hastalık şüphesi bulunan hastalarda USG tercik edilen ilk görüntüleme yöntemidir. USG iki ayrı safra kesesi olduğunu gösterebilse de, sistik kanalı USG ile değerlendirmek zordur. Bu nedenle bilobe safra kesesi ile gerçek safra kesesi duplikasyonu ayrımını USG ile yapmak genellikle mümkün değildir. Safra kesesi anomalilerini değerlendirmek için bilgisayarlı tomografi ve MRCP incelemeleri kullanılabilen noninvaziv yöntemlerdir (5,6).

Safra kesesi anomalilerinin preoperatif tanısı olası cerrahi komplikasyonları ve tekrarlayan laparotomileri önlemek için önemlidir (2).

Anahtar kelimeler: Akut kolesistit, Biliyer pankreatit, Safra kesesi duplikasyonu

Kaynaklar

1. Boyden EA. The accessory gallbladder: an embryological and comparative study of aberrant biliary vesicles occuring in man and the domestic mammals. American Journal of Anatomy. 1926;38:177–231.
2. Singh B, Ramsaroop L, Allopi L et al. Duplicate gallbladder: an unusual case report. Surg Radiol Anat 2006;28:654- 657.
3. Safioleas MC, Papavassiliou VG, Moulakakis KG et al. Congenital duplication of the gallbladder. Am Surg 2006;72:217-220
4. Nouira F, Taieb C, Hela L et al. Duplication of gallbladder. Tunis Med 2011;89:798-799.
5. Mazziotti S, Minutoli F, Blandino A, Vinci S, Salamone I, Gaeta M. Gallbladder duplication: MR cholangiography demonstration. Abdom Imaging 2001;26:287-9
6. Ozgen A, Akata D, Arat A, Demirkazik FB, Ozmen MN, Akhan O. Gallbladder duplication: Imaging findings and differential considerations. Abdom Imaging 1999;24:285-8.



Resim 1. Reformat BT görüntüsünde; pankreatit ile uyumlu pankreas deseninde silinme, peripankreatik sıvı ve inflamatuar değişiklikler izlenmektedir.

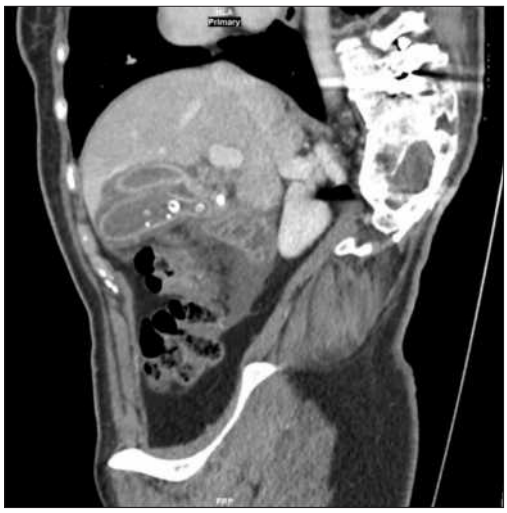

Resim 2. Reformat BT görüntüsünde; iki ayrı safra kesesi ve kese lümenlerinde taş, ortak sistik kanalda taş ve perikolesistik sıvı izlenmektedir.



Resim 3. US görüntüsünde iki ayrı safra kesesi izlendi.



Resim 4. US görüntüsünde her iki safra kesesinde taşa ait ekojeniteler ve keselerin duvarlarında kalınlaşma dikkati çekmektedir.

Abdominal Radyoloji

PS-042

NADİR BİR OLGU: REKÜRREN PİYOJENİK KOLANJİT

Fatma Durmaz[1], Mesut Özgökçe[2], Cemil Göya[2]

[1]Hakkari Devlet Hastanesi, Radyoloji Kliniği
[2]Van Yüzüncü Yıl Üniversitesi Tıp Fakültesi, Radyoloji AD

Giriş: Rekürren piyojenik kolanjit, sosyoekonomik düzeyi düşük toplumlarda daha sık görülen, etyolojisi tam bilinmeyen fakat düşük protein içerikli beslenme, paraziter enfestasyonlar gibi faktörlerin suçlandığı, safra yolu destrüksiyonu, striktürler, tekrarlayan taş oluşumu ve kolanjit atakları ile seyreden ve bazen maligniteler ile karışabilen bir hastalıktır. Rekürren piyojenik kolanjit tanısı alan olgumuzu görüntüleme bulguları ile beraber sunmayı amaçladık.

Olgu: 58 yaşında kadın hasta tekrarlayan karın ağrısı ve ateş şikayetiyle başvurdu. Dört yıl önce kolesistektomi öyküsü mevcuttu. Fizik muayenede sağ üst kadranda hassasiyet ve labaratuvarında bilirubin yüksekliği izlendi. Kolanjit ön tanısı ile kliniğimizde yapılan ultrasonografide intra ve ekstrahepatik safra yollarında dilatasyon, kalkül imajları ve yoğun içerik mevcuttu. Ardından yapılan MRCP'de intrahepatik safra yollarında daralma ve genişlemeler ve çok sayıda kalkül ile uyumlu sinyal void alanları izlendi (imaj 1, 2). Ayrıca koledokta da dilatasyon ve kalküller mevcuttu (imaj 3). Daha önce de benzer şikayetlerle yapılan sistemimizde kayıtlı görüntülerde benzer radyolojik bulgular saptandı. Mevcut bulgularla hastaya rekürren piyojenik kolanjit tanısı konuldu.

Tartışma: Oriental kolanjit olarak da bilinen rekürren piyojenik kolanjit, tekrarlayan kolanjit atakları ile seyreden ve intrahepatik pigment taşlarının eşlik ettiği kompleks bir hastalıktır. Genellikle genç orta yaşlarda daha sık görülür. Kesin nedeni bilinmemekle birlikte, Ascaris lumbricoides ve Clonorchis sinensis gibi parazitler arasında güçlü ilişkiler vardır; bildirilen diğer bir etken Escherichia colidir. Beslenme yetersizliği ve düşük sosyoekonomik durumu da etyolojide yer alır. Biliyer ağacın kronik parazitik organizmalar tarafından enfekte edilmesinin, safra kanalı duvarlarında enflamatuar ve fibrotik değişikliklere neden olduğu, darlık oluşumuna, safra stazına ve intrahepatik taşlara yol açtığı ileri sürülmektedir. Klinikte hastalar tekrarlayan ataklar halinde ateş, sarılık, titreme gibi kolanjit semptomları ile başvururlar. Tanıda Ultrason ve MR önemli rol oynar. Görüntülemede intra ve ekstrahepatik safra yollarında daralma-genişlemeler ve kalküller izlenir. Tedavide antibiyoterapi, cerrahi prosedürler ve girişimsel radyolojik yöntemler uygulanır.

Sonuç: Safra yolu maligniteleri ile karışabilen bu hastalık radyologlarca akılda tutulmalıdır

Anahtar kelimeler: Rekürren piyojenik kolanjit, MRG

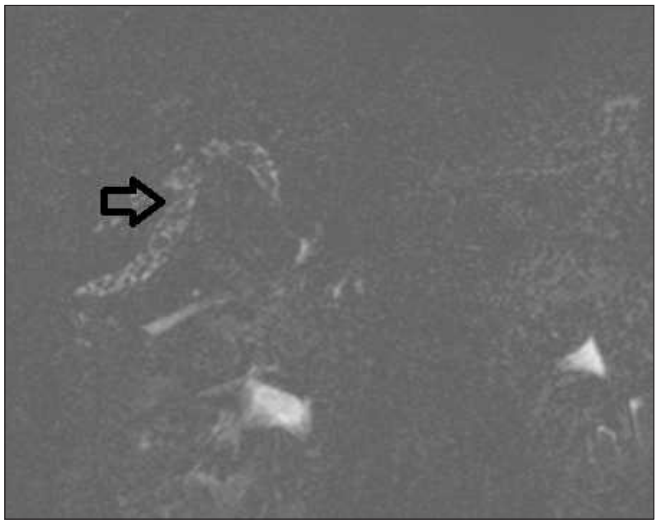

Resim 1. ntrahepatik safra yollarını dolduran kalküller.

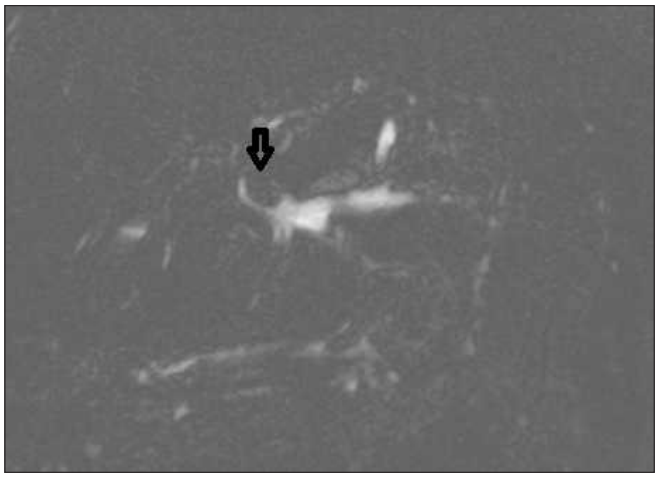

Resim 2. Sol lobda intrahepatik safra yollarında dilatasyon ve kalkül



Resim 3. Koledokta dilatasyon ve kalkül

PS-043

BİLATERAL SÜRRENAL METASTAZLI TRAKEAL SKUAMOZ HÜCRELİ KARSİNOM: NADİR BİR OLGU

Fatma Durmaz[1], Veysel Atilla Ayyıldız[2], Mesut Özgökçe[3], Suat İnce[3]

[1]Hakkari Devlet Hastanesi, Radyoloji Kliniği
[2]Süleyman Demirel Üniversitesi Tıp Fakültesi, Radyoloji AD
[3]Van Yüzüncü Yıl Üniversitesi Tıp Fakültesi, Radyoloji AD

Giriş ve Amaç: Primer trakeal tümörler oldukça nadir olup bu tümörler ile ilgili veriler oldukça sınırlıdır (1,2).Bu tümörler çok nadir olmasına rağmen son derece değişken klinik özellikler sunar (3). Sigara içenlerde en sık görülen primer malign trakeal tümör skuamoz hücreli karsinom iken sigara içmeyenlerde ise adenoid kistik karsinomdur (2). Primer malign trakea tümörlerinin metastazları oldukça nadir olup en sık visseral organlara metastaz yapar (4). Biz bu vakamızda oldukça nadir görülen bilateral adrenal glanda metastaz yapmış primer trakeal skuamoz hücreli karsinom olgusunu sunmayı amaçladık.

Gereç ve Yöntem: KOAH nedeniyle takip edilen 61 yaşındaki erkek hasta nefes darlığı ve öksürük şikayetiyle hastanemize başvurdu. Fizik muayede ronküsleri mevcut olan hastada ayrıcı tanılar açısından toraks BT istendi.

Bulgular: Toraks BT'de trakea üst kesim posterior duvarında hafif heterojen yapıda düzensiz sınırlı asimetrik kalınlaşma ve lümene protrüde olan yumuşak doku dansitesi izlendi (Resim 1). Ayrıca kesitler dahilindeki abdomende her iki sürrenal glandda lezyonlar mevcuttu. Yapılan bronkoskopik incelemede trakeada izlenen lezyondan alınan biyopsi ile hastaya primer trakeal skuamoz hücreli karsinom tanısı konuldu. Yapılan PET-CT değerlendirmede trakea posterior duvarda ve her iki sürrenal glandda izlenen lezyonlarda artmış F-18 FDG tutulumu saptandı (Resim 2). Bir yıl önceki tomografisinde izlenmeyen (Resim 3a) ve her iki sürrenal glandda görülen lezyonlar (Resim 3b) metastaz lehine değerlendirilmiştir.

Tartışma ve Sonuç: Primer trakeal tümörler, her 100.000'de 0.2 oranında görülme sıklığı ile çok nadirdir ve tüm kanser ölümlerinin %1'inden azını oluşturur. Primer trakeal tümörlerin%90'ı maligndir. Metastazları oldukça nadir olup görüldüğünde en sık visseral organlarda saptanır. Bizim olgumuzda da literatürde ilk olup sürrenallerde metastaz izlenmiştir. Trakeal lezyonlar en iyi bronkoskopi veya radyografik görüntüleme ile teşhis edilir. Spiral BT kullanılarak yapılan trakeal değerlendirme şu anda tercih edilen görüntülemedir, çünkü küçük lezyonları kaçırabilen veya tümörün boyuna boyutunu iyi değerlendiremeyen konvansiyonel tomografiden farklı olarak doğru volümetrik ölçüme izin verir. Trakeal tümörlerde semptomlar spesifik olmadığı için hastalar genellikle astım veya KOAH gibi yanlış tanılarla takip edilir ve tanı genellikle gecikir. Bizim olgumuzda KOAH nedeni ile takipte idi. Tedaviye cevap alınamayan kronik ve artan şikayetlerde tanı gözden geçirilmeli ileri inceleme yapılmalı trakeal yumuşak doku lezyonları açısından dikkatli olunmalıdır.

Anahtar kelimeler: Trakeal, Skuamoz, Sürrenal, Metastaz

Kaynaklar

1. Goldstein J. Primarycarcinoma of thetrachea: report of twocases. South Med J. 1977;70:434–436. [PubMed]
2. Webb BD, Walsh GL, Roberts DB, et al. Primarytrachealmalignantneoplasms: theUniversity of Texas MD AndersonCancer Center experience. J AmCollSurg. 2006;202:237–246. [PubMed]
3. Howard DJ, Haribhakti VV. Trakeanınprimer tümörleri: klinik özelliklerin analizi ve tedavi sonuçları. J LaryngolOtol. 1994; 108 : 230-232. [PubMed]
4. Wu CC, Shepard JA. Trachealandairwayneoplasms. Semin Roentgenol. 2013;48(4):354-364.



Resim 1. Trakea posterior duvarda, biyopsi sonucu skuamoz hüzreli karsinom tanısı alan lezyon

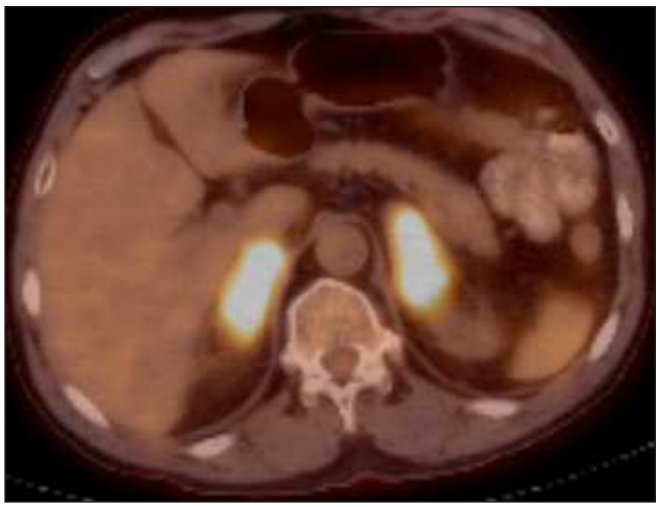

Resim 2. Bilateral sürrenal kitlelerde PET-CT'de tutulum

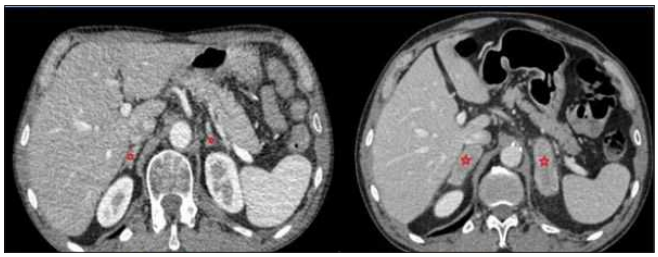

Resim 3a-b. Bir yıl önceki BT'de sürrenal glandlar normal izlenirken (soldaki resim), trakeal kitle ile eş zamanlı çekilen BT'de her iki sürrenal glandda kitle izlenmektedir (sağdaki resim).

Abdominal Radyoloji

PS-044

SPORADİK SENKRONİZE BİLATERAL RENAL BERRAK HÜCRELİ KARSİNOM OLGUSU: GEÇ KONULMUŞ TANI

Rabia Yolalan, Emin Demirel, Emre Kaçar, Çiğdem Özer Gökaslan

Afyonkarahisar Sağlık Bilimleri Üniversitesi Tıp Fakültesi Radyoloji AD

Giriş ve Amaç: Renal hücreli karsinom (RHK), böbreğin en sık görülen kanseri olup erişkin kanserlerin yaklaşık %3'ünü oluşturur (1). Günümüzde radyolojik tanı yöntemlerinin kullanım sıklığının artışı rastlantısal saptanan küçük boyutlu (≤ 4 cm) renal kitlelerin saptanma oranını artırmıştır (2). Renal hücreli karsinomların %1-5'i bilateral olup sporadik bilateral senkronize RHK'ler farklı bir alt grubu oluştururlar. Anefrik kalacak bu hastaların erken dönemde tanılarının koyulması ahstalara nefron koruyucu cerrahi şansı sunacak olup yaşam boyu diyaliz mecburiyetini ortadan kaldıracaktır.Biz olgu sunumumuzda sol RHK tanısı konulup opere edeilen hastada kontrol tetkiklerinde ve retrospektif bakıda ilk tetkikte de izlenen daha küçük boyutlrada senkron sağ RHK'ya ait görüntüleme bulgularını sunmayı amaçladık.

Olgu Sunumu: Sol yan ağrısı nedeni ile dış merkeze başvuran hastada yapılan dinamik bilgisayarlı tomografi(BT) incelemede ;sol böbrek orta kesim anteromedial segmentte yaklaşık 5,5x5 cm boyutlarında egzofitik yerleşimli dinamik incelemelerde belirgin heterojen kontrast madde tutulumu gösteren solid karakterde kitle lezyon izlenmiş ve o dönem dış merkez raporunda sağ böbrek normal olarak raporlanmıştır. Bunun üzerine sol radikal nefrektomi yapılan hastada patoloji sonucu berrak hücreli kanser ile uyumlu gelmiştir. 3 ay sonra sağ yan ağrısı ve ağrılı hematüri sebebiyle merkezimize başvuran hastada yapılan incelemelerde retrospektif bakıldığında dışmerkez tetkiklerde de izlenen renal pelvis yerleşimli böbrek orta kesiminde yaklaşık 12 milimetre çapında solid heterojen kontrastlanan kitle lezyon izlenmiştir. Kontrol manyetik rezonans görüntüleme (MRG) incelemesinde sağ böbrekte izlenen lezyonun boyutlarında progresyon dikkati çekmiş olup yaklaşık 16 mm ölçülmüştür. Lezyona yönelik yapılan tru-cut biyopsi işlemi ile RHK tanısı alan hastaya bunun üzerine sağ nefrektomi yapılmış olup hasta anefrik kalmıştır.

Tartışma ve Sonuç: Renal hücreli karsinom (RHK), böbreğin en sık görülen kanseri olup erişkin kanserlerin yaklaşık %3'ünü oluşturur (1). Günümüzde radyolojik tanı yöntemlerinin kullanım sıklığının artışı rastlantısal saptanan küçük boyutlu (≤ 4 cm) renal kitlelerin saptanma oranını artırmıştır (2). Renal hücreli karsinomların %1-5'i bilateral olup sporadik bilateral senkronize RHK'ler farklı bir alt grubu oluştururlar. RHK, çok sayıda patolojik alt tiplerle (berrak hücreli, papiller tip 1, papiller tip 2, kromofob ve diğer nadir tipler) karakterize heterojen bir hastalıktır. Bilateral senkronize RHK'li hastalarda uygulanacak cerrahi yaklaşım genellikle tümörlerin sayı, lokalizasyon ve büyüklüğüne bağlıdır.Patel ve ark. (7) bilateral sporadik renal tümörlü 46 hastayı değerlendikleri çalışmada bilateral malign hastalık bulunma oranını %95 olarak tespit etmişlerdir.

Bilateral RHK'li hastalarda uygulanan cerrahi yaklaşımlar için uzun dönemde renal fonksiyonların korunması ve onkolojik etkinlik çok önemlidir.Nefron koruyucu cerrahinin aynı evredeki tümörlerde sağkalım oranları, radikal nefrektomiyle benzerdir (5). Hastamızda olduğu gibi NKC şansının kaçırılması hastanın yaşam kalitesini ileri derecede etkilemektedir.

Sonuç olarak biz radyologlara düşen görev böbrekte malign karakterde olduğu düşünülen kitle lezyon tespit ettiğimizde diğer böbrekte de senkron lezyon olabilieceğei akılda bulundurulmalı ve ve incelemeye gerekli özen gösterilmelidir.

Anahtar kelimeler: RHK, berrak hücre,senkron tümör,NKC

Kaynaklar

1- Landis SH, Murray T, Bolden S, Wingo PA. Cancer statistics: 1999. CA Cancer J Clin 1999; 49:8-31.
2- Uzzo RG, Novick AC. Nephron sparing surgery forrenal tumors: indications, techniques and outcomes. J. Urol 2001; 166: 6-18.
3- Herr HW. A history of partial nephrectomy for renal tumors. J Urol 2005; 173:705-708.
4-Patel MI, Simmons R, Kattan MW, Motzer RJ, Reuter VE, Russo P. Long-term follow-up of bilateral sporadic renal tumors. Urology 2003;61(5):921-925.
5-Gökçe A, Çamlıyurt L, Ekmekçioğlu O.Bilateral renal hücreli karsinom: Olgu sunumu.Erciyes Tıp Dergisi 2008; 30(3):201-204.

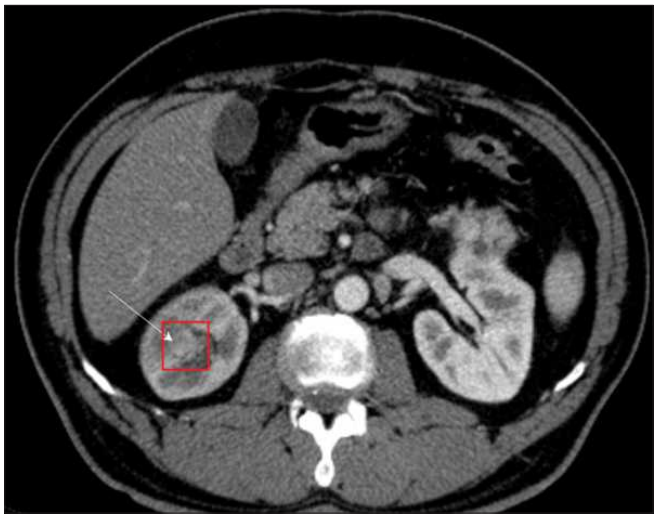

Resim 1. Retrospektif bakıda hastanın ilk dinamik BT incelemesinde portal venöz fazda renal pelvise indentasyon gösteren komşu böbrek parankimine göre heterojen kontrastlanma özelliği gösteren kitle lezyon izlenmiştir.



Resim 2. Sol böbrek orta kesim anteromedial segmentte yaklaşık 5,5x5 cm boyutlarında egzofitik yerleşimli dinamik incelemelerde belirgin heterojen kontrast madde tutulumu gösteren solid karakterde kitle lezyon izlenmiştir.

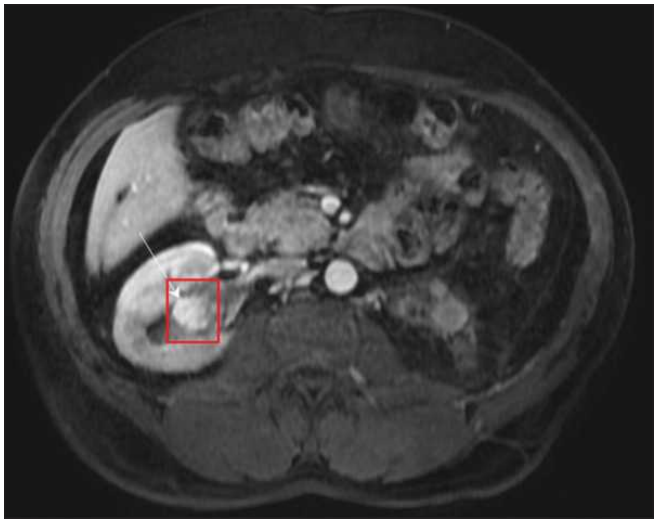

Resim 3. Sağ böbrek t1 yağ baskılı postkontrast görüntülerde sağ böbrek orta keiminde boyutları artmış erken arteryal fazda belirgin kontrastlanma özelliği gösteren geç faz görüntülerde yıkanma izlene malign karakterde lezyonu görmekteyiz.

Abdominal Radyoloji

PS-045

DİABETİK HASTADA OBSTRÜKSİYON VE AMFİZEMATÖZ PYELONEFRİT-PİYONEFROZ İLE KOMPLİKE OLMUŞ İNKOMPLET ÜRİNER DUPLİKASYON

Gökhan Mert Özyurt, Feramuz Demir Apaydın, Kaan Esen, Engin Kara, Altan Yıldız

Mersin Üniversitesi Tıp Fakültesi Radyoloji AD

Giriş ve Amaç: Amfizematöz pyelonefrit/piyonefroz, renal parankim, toplayıcı sistem veya perinefrik dokuda gaz oluşumuyla seyreden nekrotizan bir enfeksiyondur. Etyolojisinde immün sistemde baskılanma, kontrol edilemeyen diabetes mellitus (DM), ürolityazis, neoplazi gibi faktörler bulunmaktadır. Bu çalışmada inkomplet üriner duplikasyonu olan diabetik hastada taş zemininde gelişmiş amfizematöz pyelonefrit/piyonefroz, görüntüleme bulgularıyla sunulmuştur.

Gereç-Yöntem ve Bulgular: 70 yaşında erkek hasta, 2 gündür süren karın ağrısı yakınmasıyla Acil Servis'e başvurdu. Özgeçmiş sorgulandığında kontrolsüz DM olduğu öğrenildi. Fizik muayenede sağ tarafta kostovertebral açı hassasiyeti mevcuttu. Laboratuvar incelemede, enfeksiyon parametreleri yüksek ve idrarda keton pozitifti. Ürolitiyazis ön tanısıyla yapılan ultrasonografik incelemede, böbrek/renal loj bu bölgedeki yoğun gaz artefaktları nedeniyle optimal değerlendirilemedi. Kontrastsız ve kontrastlı bilgisayarlı tomografi (BT) tetkikinde, solda inkomplet üriner duplikasyon izlendi; bunun dışında sol böbrek ve üriner yol normaldi (Resim 1). Sağ böbrekte üriner duplikasyon izlendi. Orta kesim ve alt pol düzeyinde renal parankim normaldi; pyelogram fazında bu kesimi drene eden sistemde normal genişlik ve fonksiyon gözlendi. Üst pol düzeyinde normal özellikte renal doku izlenmedi. Üst pol kaliksinin ve devamlılığındaki üreterin belirgin derecede geniş olduğu, lümen içi seviyelenme gösteren hava ve yoğun içerikli sıvı-debri benzeri alanların olduğu dikkati çekti (Resim 1 ve 2). Üreteral genişlemenin pelvik boşluk düzeyinde sonlandığı ve bu düzeyde üreter taşının olduğu gözlendi (Resim 3). Taş sonrasında üreteral genişleme saptanmadı. Tam anlaşılamamakla birlikte sağdaki sistemlerin mesane giriminin hemen proksimalinde birleştiği düşünüldü. Perirenal alanda belirgin yağ doku kırçıllanması, küçük sıvı koleksiyonu alanları, hava izlendi; peritoneal boşlukta da minimal serbest hava gözlendi. Bu bulgularla; sağda inkomplet üriner duplikasyon, üst polü drene sistemde distal üreter taşına bağlı gelişmiş obstrüksiyon ve amfizematöz pyelonefrit/piyonefroz olduğu düşünüldü. Üst sistem girişimsel radyolojik yöntemlerle drene edildi ve enfeksiyon ve DM açısından medikal tedavi düzenlendi.

Tartışma ve Sonuç: İnkomplet üriner yol duplikasyonu, bifid pelvis veya çift üreter şeklinde izlenebilir. Çift üreter varyasyonunda her iki üreter mesane öncesinde birleşir ve tek bir yapı olarak mesaneye açılır. Komplet duplikasyonun aksine, inkomplet duplikasyon genellikle asemptomatik seyreder. Ancak eşlik eden doğumsal-edinsel patolojiler basit ve klinik olarak önemsiz bir inkomplet duplikasyonun komplike bir klinik tabloya dönüşmesine neden olabilir. Böyle durumlarda, anatomik değişiklikleri detaylı olarak tanımlama ve uygun tedavi seçeneklerini belirlemede kesitsel görüntüleme yöntemleri önemli katkı sağlar.

Anahtar kelimeler: amfizematöz pyelonefrit, pyonefroz, üriner dublikasyon, ürolityazis

Kaynaklar

1, Sarvpreet Singh Ubee Laura McGlynn Mark Fordham , amfizematöz pyelonefrit , BJU Uluslararası Cilt 107, Sayı 9

2. R. Shakthi Kumaran a ve R. Chitra b, Asya kökenli erkek bir kadavrada tek taraflı inkomplet üreter dublikasyonu 2019 Mar; 23: 99–100..



Resim 1. Pyelogram fazına ait üç boyutlu BT görüntüsü. Solda üriner duplikasyon; böbrek ve üriner yol normal. Sağda orta kesim-alt pol düzeyinde toplayıcı sistemler ve bu sistemi drene eden üreter normal; sağ üst pol düzeyinde normal renal doku-üriner yol

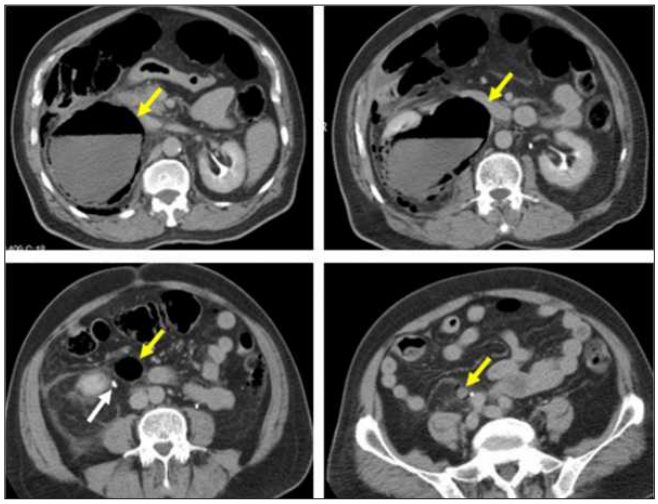

Resim 2. BT inceleme. Pyelogram fazına ait ardışık transvers kesitlerde; sağda üst sistemde genişleme, hava-sıvı seviyeleri, lümen içi debri-yoğun içerikli sıvı (sarı oklar). Alt sistemin fonksiyonu ve alt sistemi drene eden üreterin genişliği normal (bey

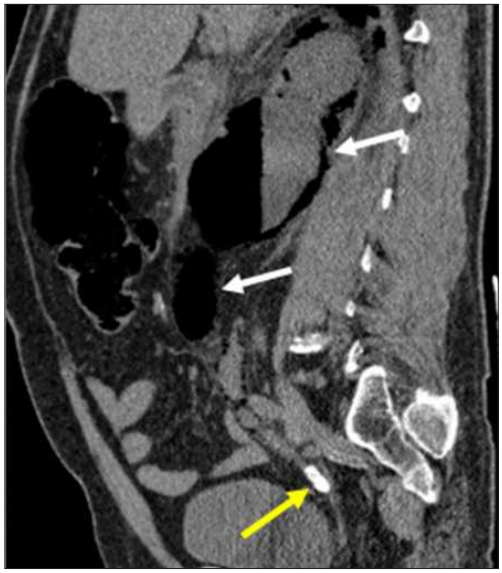

Resim 3. Kontrastsız BT inceleme; sagital reformat görüntü. Üst pol ve üst polü drene eden sistemde amfizematöz pyelonefrit-pyonefroz (beyaz oklar). Üst polü drene eden üreterin distal kesiminde taş izlenmekte (sarı ok).

Abdominal Radyoloji

PS-047

LOKAL İNVAZYON YAPAN RENAL ANJİYOMİYOLİPOM; MRG BULGULARI

Muhammed Samed Cansız, Nusret Seher, Mustafa Koplay

Selçuk Üniversitesi Tıp Fakültesi Radyoloji AD

Giriş ve Amaç: Renal anjiyomiyolipom (AML) tipik olarak distrofik damarlardan, düz kas hücrelerinden ve yağ dokusundan oluşan;böbreğin en sık görülen mezenkimal tümörüdür. Sporadik ya da tuberoskleroz ile ilişkili olabilirler(1). Anjiomiyolipomların çoğunluğu benign karakterli olmasına rağmen küçük bir kısmı çok agresif davranış paternine sahip olup lokal invazyon yapabilir. Lokal invaze AML'ler büyük çoğunlukla renal ven ve vena kava inferiora uzanım gösterir. Lokal lenf nodu tutulumu bildiren yayınlar da mevcuttur (2). Bu bildiride renal ven invazyonu gösteren AML olgusu ve manyetik rezonans görüntüleme(MRG) bulguları sunulmuştur.

Olgu Sunumu:44 yaşında kadın hasta yan ağrısı şikayetiyle hastanemize başvurdu. Yapılan ultrsonografi(USG) incelemesinde sol böbrekte böbrek dışına uzanım gösteren hiperekojen solid kitle lezyonu izlendi. Daha sonra ayırıcı tanı ve çevre yapılarla ilişkinin net olarak değerlendirilmesi amacıyla MRG tetkiği uygulandı. MRG'de sol böbrek normal boyutta izlenmiş olup, sol böbrek orta-alt pol seviyesinden başlayıp renal hilus seviyesinden inferiora doğru uzanım gösteren sol üreteri yaylandıran, yaklaşık 8.5x6.5x9 cm boyutlarında lobüle konturlu olan T1 ve T2 ağırlıklı görüntülerde hiperintens, yağ baskılı sekanslarda belirgin hipointens izlenen içerisinde septasyonlar bulunan ve kontrast madde enjeksiyonu sonrasında septa görünümlerinde kontrast tutulumu gösteren AML ile uyumlu kitle lezyonu izlendi. Kitle lezyonu lobüle görünümde izlenmiş olup, özellikle renal hilus seviyesinden inferiora doğru uzanarak psoas kası komşuluğunda devamlılık göstermektedir. Çevre yağlı planlar normaldir. Sol renal vende 2, 5 cm çapa varan genişleme mevcut olup, AML'nin aort komşuluğuna kadar renal ven içerisine uzandığı görüldü. Sol renal arter 5 mm çapta izlenmiş olup proksimalde basıya ait görünüm, distalde ise yaylanma izlenmiştir. Trombüs lehine spesifik görünüm izlenmedi. Hastaya MRG bulguları ile AML tanısı konuldu.

Tartışma ve Sonuç:4 cm'den küçük çapta AML'lere genellikle insidental olarak tanı konurken, 4 cm'den büyük çapta olanlar yan ağrısı, hematüri ve anemiye neden olabilir. Tümör boyutu arttıkça kanama ve invazyon gelişme riski artar (3). AML komplikasyonları fatal seyredebileceğinden dolayı erken tanı oldukça önemlidir. Özellikle büyük AML'ler masif hemorajilere veya vasküler yapılara uzanım göstererek yağ embolisine sebebiyet vermektedir. AML tanısında ilk başvurulacak görüntüleme yöntemi USG'dir. USG ile çevre yapılarla ilişki de değerlendirilebilir. Gerekli hastalarda ileri inceleme olarak bilgisayarlı tomografi(BT) ve MRG tetkikleri kullanılır. MRG tetkiki hem konvansiyonel görüntüler hem de yağ baskılı sekanslar sayesinde tanı koymada oldukça başarılıdır. Ayrıca MRG tetkikinin yumuşak doku çözünürlüğünün yüksek olması sayesinde çevre yapılara invazyon ve tümör trombüsü net olarak değerlendirilebilir.

Anahtar kelimeler: Angiomyolipoma, MRI, invasive

Kaynaklar

1. Mittal V, Aulakh BS, Daga G. (2011). Benign Renal Angiomyolipoma With Inferior Vena Cava Thrombosis. Urology, 77(6), 1503–1506.
2.Reiff DB, Dow J. Invasive renal angiomyolipoma sonographic and CT features. ClinRadiol1993;48:283–5.
3.Bakshi SS, Vishal K, Kalia V, Gill JS. Aggressive renal angiomyolipoma extending into the renal vein and inferior vena cava - an uncommon entity. Br J Radiol. 2011 Aug;84(1004):e166-8.

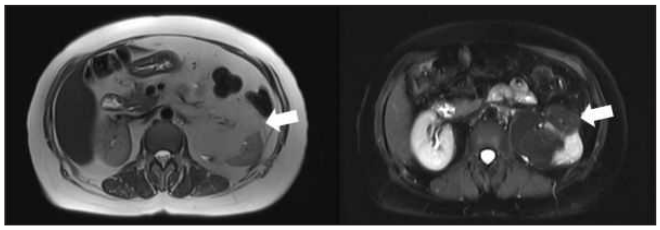

Resim 1. Aksiyel T2 ve aksiyel yağ baskılı T2 görüntülerde AML'nin belirgin şekilde baskılandığı izlendi(oklar)

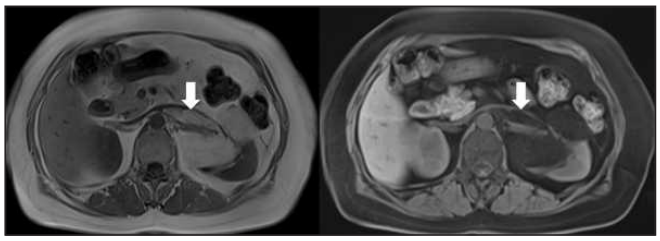

Resim 2. Aksiyel T1 ve yağ baskılı aksiyel T1 ağırlıklı görüntüde renal vene belirgin uzanım gösteren baskılanmış yağ izleniyor(oklar).

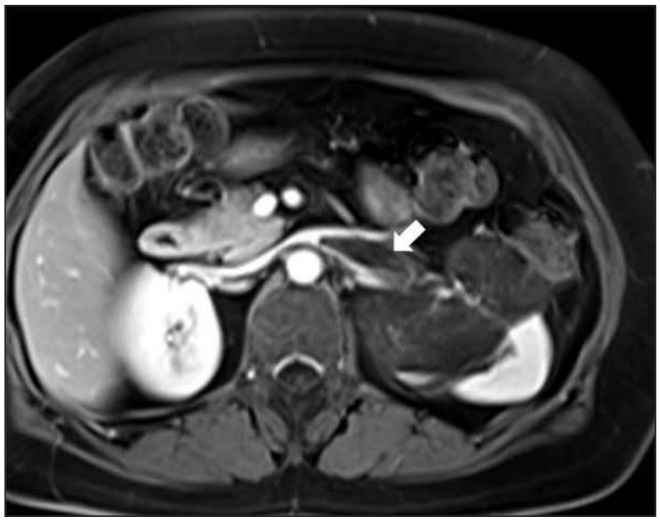

Resim 3. Postkontrast T1 aksiyel görüntüde AML renal vene belirgin şekilde uzanım göstermektedir(ok).

Abdominal Radyoloji

PS-048

FOKAL MİKSOİD DEJENERASYON ALANLAR İÇEREN İNFLAMATUAR TİP İYİ DİFERANSİYE LİPOSARKOM BT BULGULARI

Sercan Mengüç, Alpaslan Yavuz, Mehtap Barç Ergün, Ayşe Eda Parlak, İclal Erdem Toslak

Antalya Eğitim ve Araştırma Hastanesi Radyoloji Kliniği

Giriş: Matür yağ hücrelerinin benign tümörü olan lipomların bilgisayarlı tomografi (BT) ve manyetik rezonans görüntüleme (MRG) özellikleri karakteristiktir ama her zaman spesifik değildir.(1) Lipomlar için mezenterik yerleşim nadirdir ve genellikle semptom vermezler. (2,3) Büyük boyuttaki lipomların malignite özelliği gösteren lezyonlardan ayırıcı tanısının yapılabilmesi için patolojik değerlendirme gerekebilir ve radyolojik görüntüleme yöntemleri biyopsi işlemleri için büyük kolaylık sağlamaktadır. Biz bu yazıda karın ağrısı ve karında şişkinlik şikâyetleri ile başvuran büyük boyutlu abdominal lipom teşhisi konulan olguyu literatür ışığında irdelemeyi amaçladık.

Olgu: 50 yaşındaki bayan hasta karın ağrısı ve karında şişkinlik şikâyetleri ile başvurdu. Fizik muayenesinde batın distandü görünümde idi. BT'de ; batın sağ yarısından başlayarak pelvise uzanan yağ dansitesinde heterojen kitle lezyon dikkati çekmiştir (Resim 1). Kitlede özellikle yağ komponenti içersinde çok sayıda solid alanların ve ince septa formasyonları göze çarpmaktadır (Resim 2). Lezyonun bası etkisine bağlı ince bağırsak ansları batın sol üst kadrana doğru yer değiştirmiştir (Resim 3).İnferiorda ise pelvik alana doğru uzanım göstermekte ve inguinal kanal proksimal kesimlere uzanımı izlenmektedir (Resim 4).

Tartışma: Lipomlar; ekstremiteler, mediasten, pelvis ve retroperitonda görülebilirler. Lipomlar lobüle olmayan, çevre organlara penetrasyon göstermeyen yumuşak mobil kitleler olup, yavaş büyürler ve genellikle asemptomatiktirler (2,3). Lipomlar batın içi lezyonların ayırıcı tanısı sırasında veya insidental olarak bulunabilir ve büyük boyutlara ulaşabilirler (4,5). Lokalizasyonu ve boyutuna bağlı olarak bazen ağrı, distansiyon, konstipasyon veya obstrüksiyon ile hastalar başvurabilir (2,4-6). Lipomlar BT ve MRG'de kontrast madde enjeksiyonu sonrası kontrast tutulumu göstermeyen, ince fibröz kapsül tarafından sınırlanmış, homojen adipoz doku şeklinde görülüp kolaylıkla tanısı konabilir. BT'de lipomlar keskin sınırlı -70 ve -120 HU arasında yağ dansitesinde tümörlerdir. Tanımlanan BT özellikleri karakteristiktir fakat daima spesifik değildir (1). Lipomların ayırıcı tanısında konjenital veya reaktif lipomatozis, iyi diferansiye liposarkom, teratom, anjiolipom ve fibrolipom gibi kompleks lipom histotipleri vardır. İyi diferansiye liposarkomlar kalın irregüler ve nodüler fibröz septalar içerir. Etiyolojisi tam olarak bulunamayan karın ağrılarının ayırıcı tanısında mezenterik lipomların da düşünülmesi gerekir. Lipomların BT ve MRG özellikleri karakteristik olmakla beraber büyük boyuttaki lipomların malignite özelliği gösteren lezyonlardan ayırıcı tanısının yapılabilmesi için patolojik değerlendirme gerekebilir ve radyolojik görüntüleme yöntemleri biyopsi işlemleri için büyük kolaylık sağlamaktadır. Lipomlar bulundukları yere ve komşu yapılarla olan ilişkilerine göre semptomatik olurlar ve tedavinin başarısı lezyonun çıkarılabilirliği ve çevre dokularla olan ilişkisine bağlıdır.

Anahtar kelimeler: Lipom, BT

Kaynaklar

1. Genchellac H, Demir MK, Ozdemir H, Unlu E, Temizoz O. Computed tomographic and magnetic resonance imaging findings of asymptomatic intra-abdominal gastrointestinal system lipomas. J Comput Assist Tomogr 2008;32:841-847.
2. Cha JM, Lee JI, Joo KR, et al. Giant mesenteric lipoma as an unusual cause of abdominal pain: A case Report and a review of the literature. J Korean Med Sci 2009;24:333- 336.
3. Ozel SK, Apak S, Ozercan IH, et al. Giant mesenteric lipoma as a rare cause of ileus in a child report of a case. Surg Today 2004;34:470-472.
4. Sheen AJ, Drake I, George PP. A small bowel volvulus caused by a mesenteric lipoma: report of a case. Surg Today 2003;33:617-619.
5. Cherian A, Singh SJ, Broderick N, et al. Small bowel volvulus due to giant mesenteric lipoma. Pediatr Surg Int 2004;20:869-871.
6. Yıldırım A, Başok E, Gülpınar T, Zemheri E, Tokuç R. A giant retroperitoneal lipoma: a case report. Marmara Med J 2005;18:140-142.

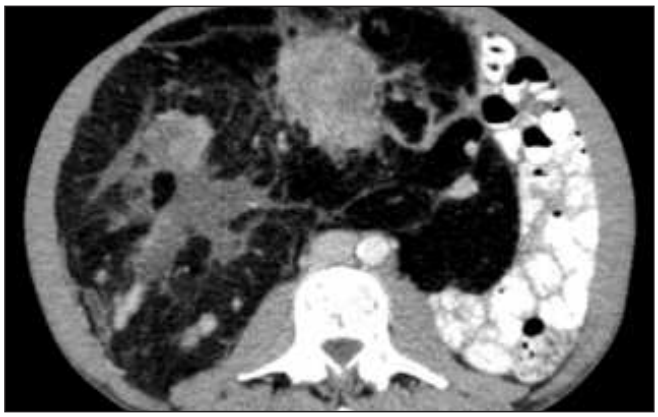

Resim 1. Batın sağ yarısından başlayarak pelvise uzanan yağ dansitesinde heterojen kitle lezyon dikkati çekmiştir



Resim 2. Kitlede özellikle yağ komponenti içersinde çok sayıda solid alanların ve ince septa formasyonları göze çarpmaktadır

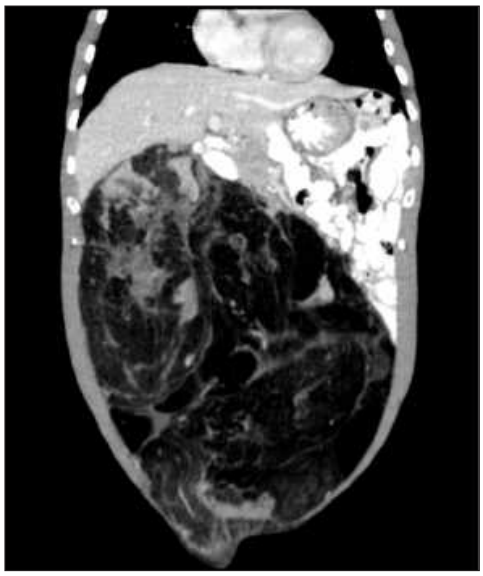

Resim 3. Lezyonun bası etkisine bağlı ince bağırsak ansları batın sol üst kadrana doğru yer değiştirmiştir

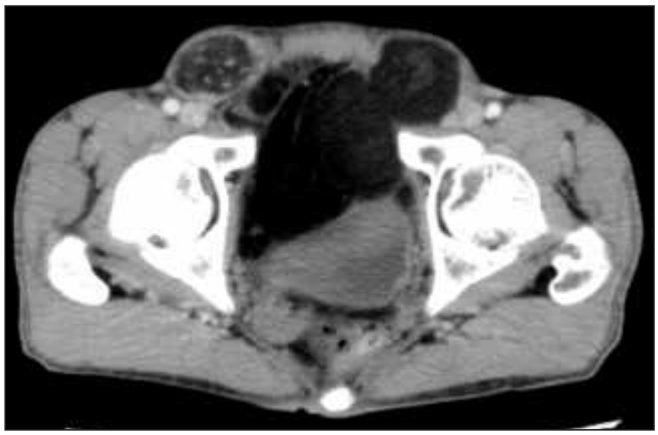

Resim 4. İnferiorda ise pelvik alana doğru uzanım göstermekte ve inguinal kanal proksimal kesimlere uzanımı izlenmektedir

Abdominal Radyoloji

PS-049

HEPATOSELLÜLER ADENOM MALİGN TRANSFORMASYONU/ MALIGNANT TRANSFORMATION OF HEPATOCELLULAR ADENOMA

Nurullah Dağ, Mahi Nur Cerit, Gonca Erbaş, Erhan Turgut Ilgıt

Gazi Üniversitesi Tıp Fakültesi, Radyoloji AD, Ankara

Giriş ve Amaç: Hepatosellüler adenom (HCA) benign, hepatosit kökenli bir neoplazi olup sıklıkla oral kontraseptif (OKS) kullanan kadınlarda görülmektedir. Ayrıca glikojen depo hastalıkları ve anabolik steroid kullanımı gibi diğer nadir nedenlerle de ilişkili olabilmektedir. Genellikle yağ içeren, tek ve büyük boyutlarda bir lezyondur. Kanama potansiyeli sıktır (%25). Bu bildiride oldukça nadir (%4) görülen, HCA zemininde gelişen hepatosellüler karsinom (HCC) olgusunun radyolojik görüntüleme bulguları sunulmaktadır (1-4).

Olgu Sunumu: Uzun yıllar OKS kullanım öyküsü olan 41 yaşındaki kadın hastada non-spesifik şikayetleri nedeniyle yapılan ultrasonografide kitle saptanması üzerine dinamik kontrastlı bilgisayarlı tomografi (BT) çekildi. Karaciğer sağ lobda yaklaşık 11x10 cm boyutlarında, özellikle lezyon postero-inferior kesiminde daha belirgin olmak üzere arteriyel fazda belirgin kontrastlanan, geç venöz fazda kontrastını bırakan (Resim 1A, B ve C), içerisinde yağa ait düşük HU değerleri içeren odaklar bulunan, düzensiz sınırlı kitle lezyonu izlendi. Kitle dışında karaciğer parankimi ve kontur özellikleri normaldi. Tedavi olarak sağ hepatektomi planlandı. Ancak lezyon sınırları ve sol lob hacmi (Resim 2) cerrahi açısından optimal olmadığından hastaya öncelikle preoperatif transarteryel kemo-embolizasyon (Doxorubicin + mikroküre) ve sonrasında sağ portal ven embolizasyonu (mikroküre + lipiodol + siyanoakrilat) (Resim 3A ve B) uygulandı. Tedavi sonrası 5. haftada yapılan radyolojik değerlendirmelerde lezyonda nekroz gelişimi ve boyutlarında yaklaşık %15 küçülme (Resim 4A ve B) izlendi. Ayrıca sol lob volümünde %8 artış ile yeterli hipertrofi (Sol lob hacmi: %35) gelişimi gözlendi. Bunun üzerine hastaya sağ hepatektomi (Resim 5) yapıldı. Histopatolojik tanı HCA zemininde HCC geldi.

Tartışma ve Sonuç: HCA karaciğerin nadir görülen benign bir tümörüdür. OKS kullanımı ve androjen içeren steroid tedavisi etyolojide karşımıza çıkan sık nedenlerdir. Ayrıca glikojen depo hastalığında ve adenomatoziste, multipl lezyonlar şeklinde görülebilmektedir (1,5). Son yıllarda yapılan çalışmalar adenom gelişimde genetik faktörlerin önemini ortaya koyarak farklı moleküler beş alt tip tanımlanmıştır. H-HCA (inaktive HNF1A) ve I-HCA (inflamatuar) en sık görülen iki alt tiptir. HCC riski açısından ise β-catenin mutasyonu suçlanmaktadır (4). Bizim olgumuzda hastanın yaklaşık 10 yıllık OKS kullanımı öyküsü bulunmaktaydı. Ancak hastanın öncesinde karaciğer görüntülemesinin bulunmaması olası bir adenomu kesinleştirememektedir. HCA açısından risk faktörlerine sahip bireylerin klinik ve radyolojik takibi oldukça önemli olup adenom saptanması halinde gelişebilecek malign transformasyon da dahil komplikasyonlar açısından takip ve erken tanı-tedavi oldukça önemlidir. Tedavi planlama için dinamik kontrastlı ve volumetrik kesitsel görüntüleme çalışmaları yol göstericidir.

Anahtar kelimeler: Hepatosellüler adenom, Malign transformasyon, Bilgisayarlı tomografi, Portal ven embolizasyonu

Kaynaklar

1. Grazioli, Luigi, et al. "Liver adenomatosis: clinical, histopathologic, and imaging findings in 15 patients." Radiology216.2 (2000): 395-402.
2. Stoot, Jan HMB, et al. "Malignant transformation of hepatocellular adenomas into hepatocellular carcinomas: a systematic review including more than 1600 adenoma cases." Hpb 12.8 (2010): 509-522.
3. An, Song-Lin, et al. "Hepatocellular adenoma with malignant transformation in male patients with non-cirrhotic livers." Chinese journal of cancer 34.3 (2015): 17.
4. Kwok, Wing Yee, et al. "Malignant transformation of hepatocellular adenoma." Oncology 92.Suppl. 1 (2017): 16-28.
5. Elmas, Nevra, and Mustafa Harman. "Karaciğerin benign tümörleri." Türk Radyoloji Seminerleri 3 (2015): 380-93.

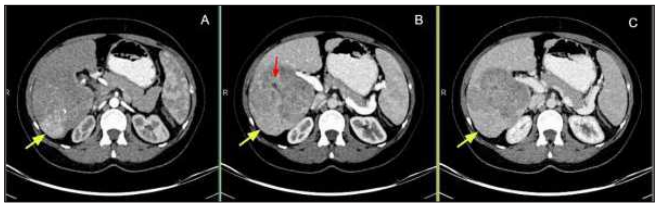

Resim 1A, B, C. BT'de karaciğer sağ lobda heterojen hipodens solid kitle izlendi. Lezyon posteroinferiorunda arteriyel fazda (A) kontrastlanan, portal (B) ve geç venöz (C) fazlarda kontrastını bırakan alan (sarı ok) ve lezyon içerisinde yağa ait düşük HU değerleri içeren odak (kırmızı ok) izlendi.

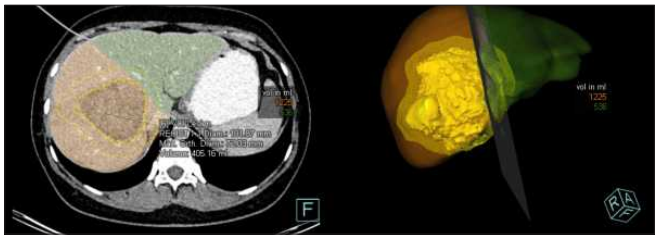

Resim 2. Sağ hepatektomi planlanan hastanın volümetrik incelemesinde lezyon lokalizasyonunun ve sol lob hacminin cerrahi prosedüre uygun olmadığı saptandı.

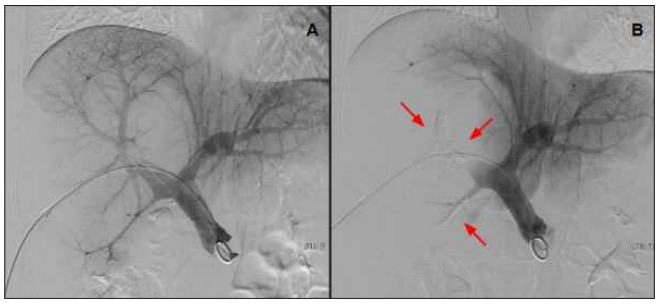

Resim 3A, B. Perkütan transhepatik yaklaşımla yapılan portografide normal portal venöz sistem (A) ve sağ portal ven ön-arka dallarına yönelik yapılan embolizasyon (kırmızı oklar) işlemi sonrası (B) digital subsraction anjiografi görüntüleri

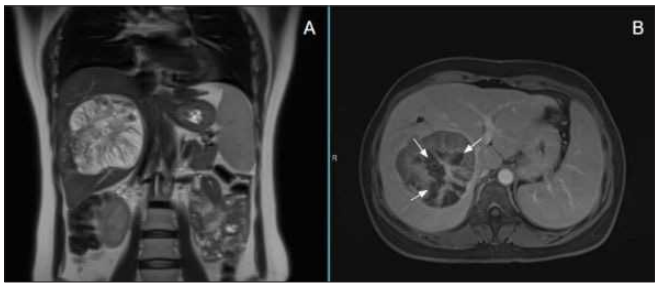

Resim 4A, B. MRG koronal T2A (A) ve post-kontrast aksiyel T1A (B) görüntülerde lezyon boyutlarında %15'lik küçülme ve tedaviye sekonder kontrast tutulumunun olmadığı nekrotik alanlar (beyaz oklar) izlendi.

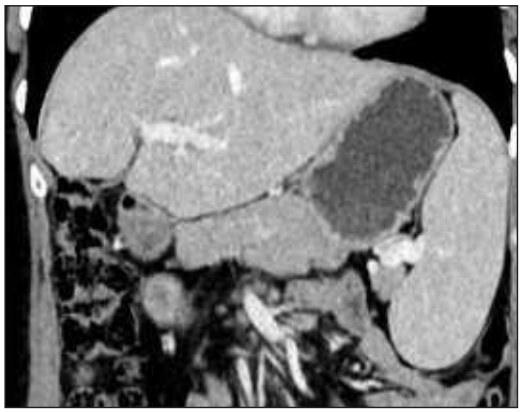

Resim 5. Sağ hepatektomi yapılan hastanın 4 ay sonraki kontrol kontrastlı BT incelemesi

Abdominal Radyoloji

PS-050

GEÇİRİLMİŞ MULTİPL SEZERYAN ÖYKÜSÜ BULUNAN HASTADA, PLASENTA PERKREATA VE BUNA BAĞLI UTERİN RÜPTÜR'ÜN MRG BULGULARI PLACENTA PERCREATA AND RELATED UTERINE RUPTURE MRG FINDINGS IN A PATIENT WITH A HISTORY OF MULTIPLE CAESAREAN SECTION

Ömer Faruk Topaloğlu, Abidin Kılınçer, Mustafa Koplay

Selçuk Üniversitesi Tıp Fakültesi Radyoloji AD

Giriş ve Amaç: Plasenta perkreataya bağlı uterin rüptür, hamilelikte oldukça nadir görülen ancak anne ve fetus için hayatı tehtit edici bir durum olup, insidansı yaklaşık 1/5.000 olarak bildirilmiştir. Geçirilmiş sezeryan öyküsü, plasenta yerleşim anomalileri ve uterusa yönelik diğer girişimsel işlemler başlıca risk faktörleridir (1,2). Tedavi yöntemleri arasında; histerektomi, arteriyel embolizasyon ve metotreksat tedavisi sayılabilir (3). Biz bu yazıda, multipl sezeryan öyküsü bulunan olguda, plasenta perkreataya bağlı uterin rüptürün Manyetik Rezonans Görüntüleme(MRG) bulgularını sunmayı amaçladık.

Olgu Sunumu: 35 yaşında, geçirilmiş iki sezeryan öyküsü olan 12 haftalık gebe kadın hasta, kliniğimize yaygın karın ağrısı ve genel durum bozukluğu ile başvurdu. Yapılan tetkiklerinde hemoglobin değerleri 9mg/dl ölçülen hastanın, ultrason incelemesinde 12 haftalık intrauterin gebelik ve batın içerisinde yaygın serbest sıvı izlendi. Hastaya bu bulgular üzerine abdomen MRG tetkiki yapıldı. MRG tetkikinde, uterus anterior duvarında T2A görüntülerde daha net seçilebilen, isthmus lokalizasyonunda eski sezeryan hattına yakın bölgede yerleşimli plasentası olan gebelik kesesi izlendi ve plesanta anterior duvarda uterus dışına doğru prolabe görünümde olup, bazı alanlarda anteriorda miyometrium dokusu seçilemedi (Resim 1-2). Batın içerisinde yaygın serbest sıvı izlendi (Resim 3). Bulgular plasenta perkreataya bağlı uterin rüptür olarak yorumlandı. Hasta opere edilerek total histerektomi ve bilateral salfenjektomi yapıldı, intraoperatif gözlemde miyometriumda 5cm'lik inkomplet rüptür ve 2 cmlik komplet rüptür bulguları izlenmiş olup plasenta perkreata tanısı doğrulandı. Patoloji sonucu da MRG ve intraoperatif bulgular ile benzer olarak yorumlandı.

Tartışma ve Sonuç: Plasenta perkreata, desidua bazalisin kısmi ya da komplet yokluğu sonucu, koryonik villusların myometriumu geçip serozaya ulaşmasıdır. Plasenta perkreata oldukça nadir görülen ve tüm plasenta akreata vakalarının yalnızca %5-7'sini oluşturan bir durumdur (4,5). Uterin rüptürün tanımlanmış en yaygın risk faktörü sezeryan öyküsüdür. Diğer risk faktörleri arasında plasenta previa, çoklu doğum geçmişi, yüksek anne yaşı ve diğer uterin girişimsel işlemler sayılmaktadır. Plasenta perkreataya bağlı uterin rüptür çoğu vakada, gebeliğin son trimesterinde veya doğum esnasında meydana gelmekte olup, ilk trimestir'de rüptür gelişimi oldukça nadirdir (6). Bizim vakamızda litaratürde daha nadir görülen plasenta perkreataya bağlı ilk trimester uterin rüptürü mevcuttu. Uterusun inferior segment rüptürü olması nedeni ile litaratürde tanımlanan ilk trimester uterin rüptür vakalarına benzer şekildeydi (7). Uterin rüptür tanısı alan hastaların tedavi yönetim şeması, hastanın hemodinamik durumu ve mevcut klinik-öyküsüne göre farklılık göstermekle birlikte, hemodinamisi bozulacak derecede kanaması olan hastalarda total histerektomi önerilen tedavi yaklaşımıdır (8).

Plasenta perkreataya bağlı uterin rüptür nadir görülen ancak hayatı tehtit edebilecek sonuçları olan bir durumdur. Özellikle geçirilmiş sezeryan ve plasenta yerleşim yeri anomali öyküsü olan hastalarda, yeni gelişen gebelik süreçlerinde, plasenta yerleşim yeri ve uterin rüptür açısında daha dikkatli inceleme yapılmalıdır.

Anahtar kelimeler: uterin rüptür, plasenta akreata, plasenta perkreata

Kaynaklar

1. Gardeil F, Daly S, Turner MJ. Uterine rupture in pregnancy reviewed. Eur J Obstet Gynecol Reprod Biol. 1994;56:107-10.
2. Morkon HH, Henriksen H. Placenta percreta: Two cases and review of the

literature. Eur J Obstet Gynecol 2001; 100: 112– 115.
3. Leung TK, Au HK, Lin YH et al. Prophylactic trans-uterine embolization to reduce intraoperative blood loss for placenta percreta invading the urinary bladder. J Obstet Gynaecol Res 2007; 33: 722–725.
4. Hudon L, Belfort MA, Broome DR. Diagnosis and management of placenta percreta: a review. Obstet Gynecol Surv. 1998;53:509-17.
5. Moriya M, Kusaka H, Shimizu K, Toyoda N. Spontaneous rupture of the uterus caused by placenta percreta at 28 weeks of gestation: a case report. J Obstet Gynaecol Res. 1998;24:211-4.
6. Park YJ, Ryu KY, Lee JI, Park MI. Spontaneous uterine rupture in the first trimester: a case report. J Korean Med Sci. 2005;20:1079-81.
7. Schrinsky DC, Benson RC. Rupture of the pregnant uterus: a review. Obstet Gynecol Surv. 1978;33:217-32.
8. Miller DA, Chollet JA, Goodwin TM. Clinical risk factors for placenta previa-placenta accreta. Am J Obstet Gynecol. 1997;177:210-4.

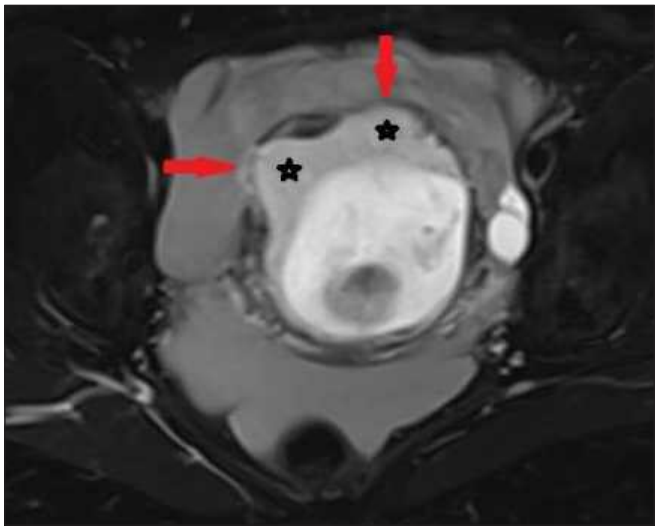

Resim 1. T2A-FS-Axial. Miyometrium dokusunun seçilemeyecek kadar ince olduğu alanlar(Kırmızı oklar). Plasenta(Siyah yıldızlar).

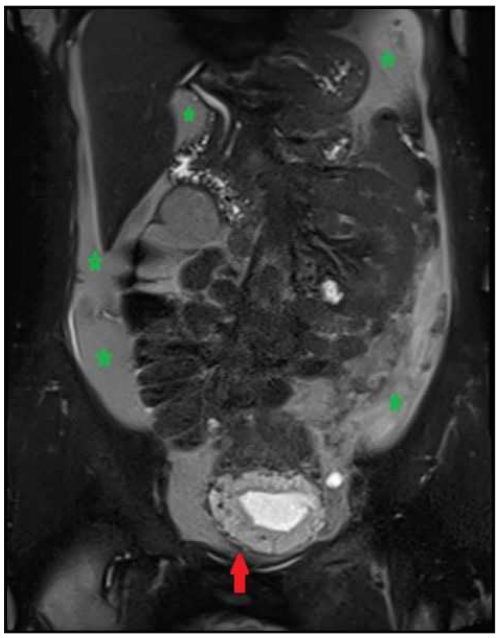

Resim 1. T2A-FS-Koronal. Miyometrium dokusunun seçilemeyecek kadar ince olduğu alan(Kırmızı ok). Batın içerisindeki yaygın serbest sıvı(Yeşil yıldızlar).

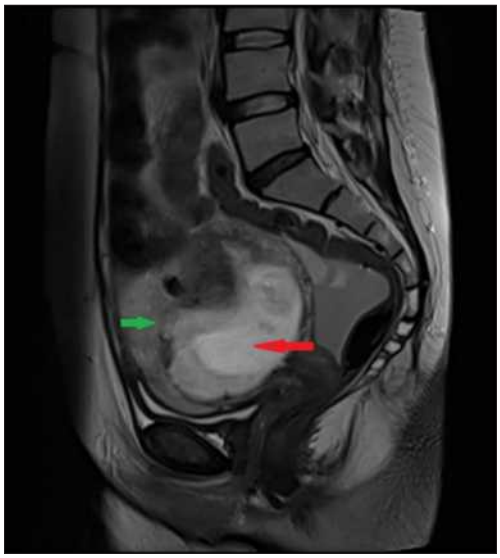

Resim 1. T2A-FS-Sagittal. Uterus inferior-anterior duvarından prolabe olan palasenta ve endometrial içerik (Kırmızı ok). Miyometrium dokusunun seçilemediği alan(Yeşil ok)

Abdominal Radyoloji

PS-051

MİDE KANSERİ CERRAHİSİNE BAĞLI ABDOMİNAL GOSSİPİBOMA OLGUSUNDA BT VE PET-BT BULGULARI CT AND PET-CT FINDINGS IN A CASE OF ABDOMINAL GOSSYPIBOMA DUE TO GASTRIC CANCER SURGERY

Ömer Faruk Topaloğlu, Abidin Kılınçer, Nusret Seher
Selçuk Üniversitesi Tıp Fakültesi Radyoloji AD

Giriş ve Amaç: Gossipiboma, cerrahi sonrası vücutta unutulan sünger-pamuk materyalini tanımlayan, nadir görülen bir komplikasyondur (1). İnsidansı yaklaşık cerrahi başına 1/1000 ile 1/10000 oranında bildirilmekte olup, en sık abdomende görülür (2). Obezitesi olan hastaların operasyonlarında, acil operasyonlarda ve laparoskopik girişimlerde görülme sıklığının arttığını bildiren çalışmalar mevcuttur (3). Biz bu yazıda, mide cerrahisi sonrası batın içi gossipiboma saptanan olguda bilgisayarlı tomografi (BT) ve PET-BT bulgularını sunmayı amaçladık.

Olgu: 70 yaşında erkek hasta genel durumunda bozulma, karın ağrısı şikayetleri ile hastanemize başvurdu. Özgeçmişinde hipertansiyon, diabetes mellitus, koroner arter hastalığı olan hastada kalp pili vardı. Hastanın 8 sene önce dış merkezde mide kanseri nedeni ile distal gastrektomi-gastrojejunostomi operasyonu geçirdiği öğrenildi. Portal venöz faz abdomen BT tetkikinde, batın içinde sol üst kadranda rezidü mide komşuluğunda yaklaşık 11x15x16 cm boyutunda içerisinde katlanmış şekilde radyoopak markerı bulunan yabancı cisim içeren lezyon mevcuttu (Resim 1). Radyoopak marker kılavuz görüntüde de kolayca seçilebilmekteydi (Resim2). Lezyonun komşuluğunda 6x10 cm boyutunda yoğun içerikli koleksiyon vardı (Resim 3). Ön tanıda gossipiboma ve buna bağlı apse düşünüldü. Geriye dönük yapılan incelemede, hastanın beş sene önce çekilen PET-BT tetkikinde de yabancı materyalin batın içerisinde olduğu, apse lehine bulgu olmadığı görüldü. PET-BT tetkikinde içerisinde hava habbecikleri izlenen ve radyoopak markerı bulunan yabancı cismin FDG tutulumu yapmadığı için raporda belirtilmediği ve gözden kaçtığı anlaşıldı (Resim 4-5). Hasta bunun üzerine tekrar opere edildi, batın içerisindeki gossipiboma çıkarılarak apse alanları temizlendi. Postoperatif geniş spektrumlu antibiyotik verilen hastanın kliniğinde düzelme gözlendi.

Tartışma: Gossipiboma, çoğunlukla yıllarca asemptomatik kalabilen, ancak bazı vakalarda hayatı tehdit edebilecek sonuçlara neden olabilen bir cerrahi komplikasyondur. Yirminci yüzyılın ikinci yarısından itibaren bu komplikasyonu azaltmak için radyoopaklı materyallerin kullanımı önerilmektedir (4). Operasyon ile gossipibomanın semptom vermesi arasında geçen süre 1 gün ile 19 yıl arasında değişebilmektedir (5). Gossipibomaya vücudun cevabı hastaya göre değişmekle birlikte genelde iki farklı şekilde olmaktadır. İlkinde granülomatoz formasyon, fibrinoz-kapsüler değişim ile aseptik bir şekilde kendini sınırlar ve yıllar boyu asemptomatik kalır. İkinci senaryoda ise, bakteriyel kontaminasyon sonucu semptomatik hale gelir (6). Mide kanseri nedeni ile opere edilen bizim olgumuz uzun yıllar asemptomatik kalmış ancak eklenen bakteriyel kontaminasyona bağlı apse gelişimi nedeniyle klinik bulgular oluşmuş.

Sonuç: Gossipiboma, uzun süre asemptomatik kalabilen ve bu nedenle tanısı geç ve zor konulabilen bir cerrahi komplikasyondur. Nadir gözükmekle birlikte cerrahi öyküsü olan hastalarda, saptanan lezyonların ayırıcı tanısında akılda tutulması gerekir.

Anahtar kelimeler: Gossipiboma, cerrahi komplikasyon, radyoopak marker, BT, PET-BT

Kaynaklar

1.Apter S, Hertz M, Rubinstein ZJ, et al. Gossypiboma in the early post– operative period: a diagnostic problem. ClinRadiol. 1990;42:128–129.
2. Bani–Hani KE, Gharaibeh KA, Yaghan RJ. Retained surgical sponges (gossypiboma). Asian J Surg. 2015;28(2):109–115. 3. Alis H, Soylu A, Dolay K, et al. Surgical intervention may not always be required in gossypiboma with intraluminal migration. World J Gastroenterol 2007; 13:6605–6607.
4. Hyslop JW, Maull KI (1982) Natural history of the retained surgical sponge. South Med J 75:657–660.
5. Kaiser CW, Freidman S, Spurling KP, Slowick T, Kaiser HA (1996) The retained surgical sponge. AnnSurg224:79–84.
6. Rappaport W, Haynes K (1990) The retained surgical sponge following intra-abdominal surgery. ArchSurg 125:405–407.



Resim 1. Portal faz Abdomen BT axial kesit (Yeşil ok: Gossipiboma. Siyah ok:Radyoopak marker)

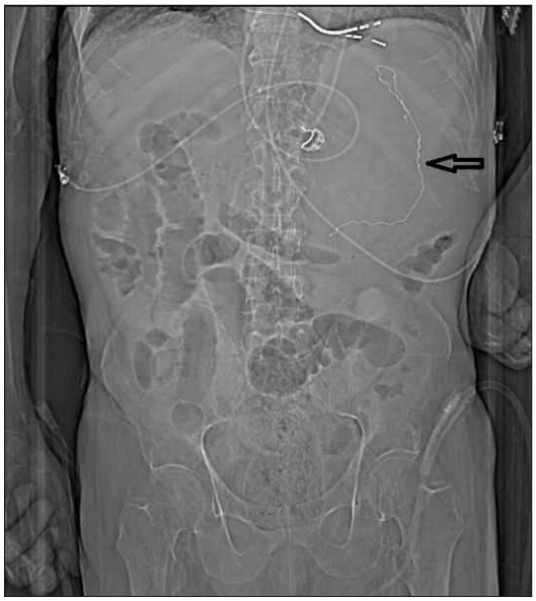

Resim 2. Kılavuz görüntü (Siyah ok: Radyoopak marker)



Resim 3. Portal faz Abdomen BT axial kesit (Siyah yıldız: Apse koleksiyonu. Yeşil ok: Gossipiboma)

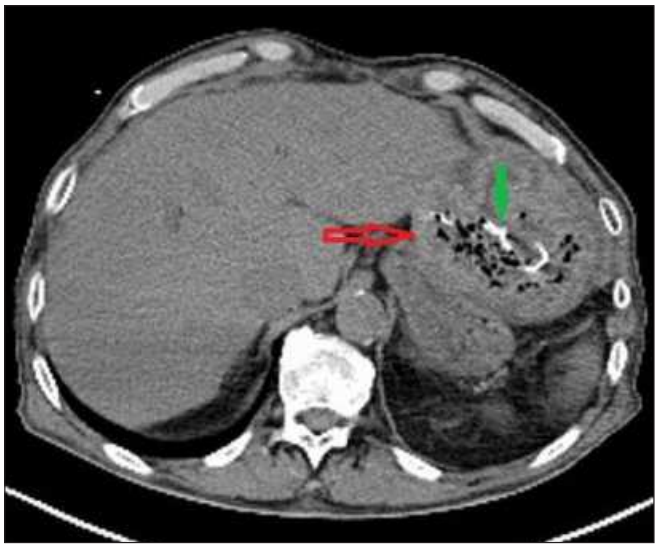

Resim 4. PET-BT Abdomen axial BT kesiti (Kırmızı ok: Hava habbecikleri içeren gossipiboma. Yeşil ok: Radyoopak marker)

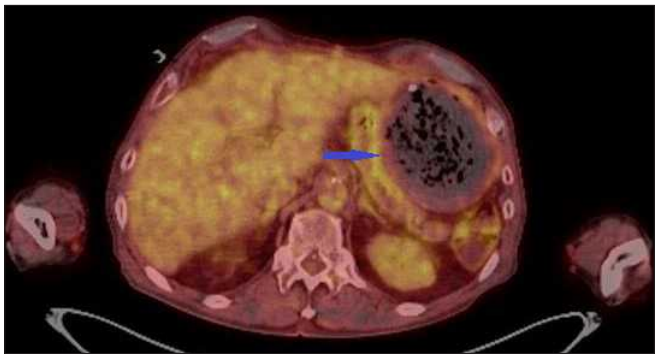

Resim 5. PET-BT axial füzyon görüntüsü (Mavi ok: FDG tutulumu göstermeyen gossipiboma)

Abdominal Radyoloji

PS-052

NADİR TANI: SİYATİK HERNİ

Esra Eyice Korkmaz, Aylin Yücel, Emin Demirel, Emre Kaçar

Afyonkarahisar Sağlık Bilimleri Üniversitesi Tıp Fakültesi Radyoloji AD.

Giriş ve Amaç: Siyatik herni çeşitli klinik belirtileri olan nadir görülen herni tiplerindendir (1). Bu nedenle klinisyenler sıklıkla tanı koymakta zorluk çekerler. Bu hernilerin kökeni sakrospinöz ligament ile sınırlanan siyatik foramendir. Siyatik hernilerin üçte biri >60 yaş kadın hastalarda görülür (2). İntestinal obstrüksiyon, siyalji, pelvik ağrı, sırt ağrısı veya üreterik obstrüksiyona neden olabilir (3). Siyatik hernilerin tedavisi sıklıkla cerrahidir (2). Biz bu olguda nadir görülen siyatik herni BT görüntüsünü sunmayı amaçladık.

Anahtar kelimeler: Siyatik herni, siyatik foramen

Olgu Sunumu: 82 yaşında kadın hasta karın ağrısı ve yaygın ödem nedeni ile acil servise başvurdu.

YÖNTEM VE GEREÇLER: Çekimler Aquillion Prime 160 (TOSHIBA, Otawara, Japonya) cihazı ile geçekleştirildi.

Bulgular: Çekilen IV kontrastlı batın BT'de sağda foramen ischiadicum majustan barsakların herniasyonu mevcuttur (sağ siyatik herni).

Tartışma: Siyatik herniler en nadir görülen herni grularından biri olup klinik tanı almaları zordur. Siyatik herni intraperitoneal yapıların siyatik foramenden herniasyonu olarak tanımlanır. Herni kesesinin içeriği klinik prezentasyonu şekillendirmekte olup akut ya da kronik şikayetler oluşturabilir(1,4).

Sonuç: Siyatik herni; ince bağırsak tıkanıklığının belirtileri, ilgili taraftaki gluteal bölgede şişlik veya pelvik ağrı şeklinde belirti verebilen en nadir internal herni formlarından birisidir (5). Semptomatik siyatik herniler barsak strangülasyon riski nedeniyle en kısa sürede opere edilmelidir (1).

Anahtar kelimeler: Siyatik herni, siyatik foramen

Kaynaklar

1. Chıtranjan, H Kandpal. Sciatic hernia causing sciatica: MRI and MR neurography showing entrapment of sciatic nerve. The British Journal of Radiology, 83 (2010), e65–e66.
2.Losanoff JE, Basson MD, Gruber SA, Weaver DW. Sciatic hernia: a comprehensive review of the world literature (1900–2008). Am J Surg 2010; 199: 52-9.
3. Weintraub JL, Pappas GM, Romano WJ, Kirsch MJ, Spencer W. Percutaneous reduction of ureterosciatic hernia: case report. AJR Am J Roentgenol 2000;175:181–2.
4. C Witney-Smith, S Undre. An unusual case of a ureteric hernia into the sciatic foramen causing urinary sepsis: successfully treated laparoscopically. Ann R Coll Surg Engl 2007; 89.
5. Shiraz Ahmad RTHER, Tanveer Iqbal DAR. Sciatic hernia clinically mimicking obturator hernia, missed by ultrasonography: case report Turkish Journal of Trauma & Emergency Surgery, 2011;17 (3):277-279..

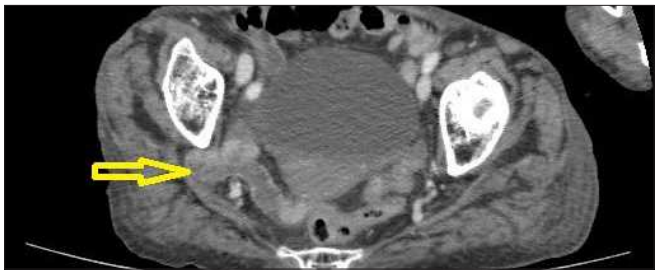

Resim 1. İleal ansın sağ iskiadik foramenden herniasyonu

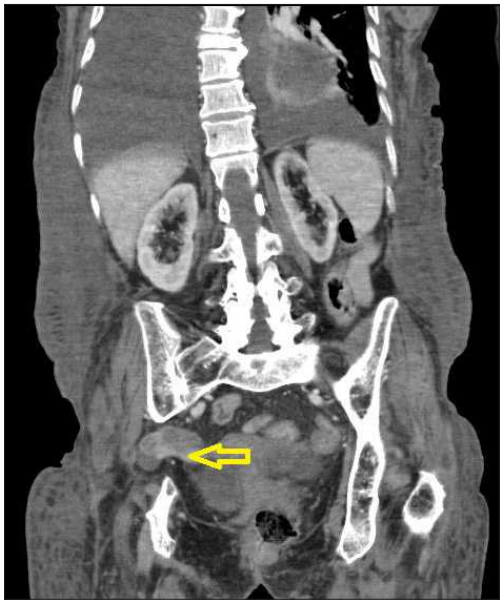

Resim 2. İleal ansın sağ iskiadik foramenden herniasyonu koronal plan

Abdominal Radyoloji

PS-053

CT AND MRI FEATURES İN UTERİNE NECROSİS OF POSTPARTUM ATONİC HEMORRHAGE; A CASE REPORT (POSTPARTUM ATONİK KANAMA SONRASI UTERİN NEKROZİS BT VE MRG GÖRÜNTÜLEME BULGULARI; OLGU SUNUMU)

Sabahattin Yüzkan, Cenk Hepdurgun, Mustafa Harman, Nevra Zehra Elmas, Ezgi Güler

Ege Üniversitesi, Radyoloji AD

Giriş ve Amaç: Uterin nekroz hayatı tehdit eden oldukça nadir görülen bir durumdur. Etyolojide uterin atoni, pelvik uterin süpüratif enfeksiyonlar ve uterin arter embolizasyonu yer almaktadır. Bu sunumunda 30 yaş kadın hastada aşağı transvers sezeryan kesisi ile doğum sonrası atonik kanama nedenli uterin nekroz olgusunun oldukça demonstratif olan BT ve MRG bulgularını sunmayı amaçladık. Hem BT hem de MRG bulguları olan uterin nekroz olguları literatürde oldukça nadir sunulmuştur. Olgumuzda gelişen nekroz sonrası sepsis nedeniyle total histerektomi yapılmıştır ve total histerektomi sonrası histopatolojik tanı uterin nekrozu doğrulamaktadır.

Olgu Sunumu: 30 yaş kadın hasta özel hastaneden hastanemize sezeryan sonrası uterin atoni nedeniyle sevk edilmiştir. Hastada vajinal kanama mevcut olup tam kan sayımında Hb değeri düşük (8.1g/dL) CRP değeri ise yüksek (7.99 mg/dL) saptandı. Hasta acil cerrahi operasyona alındı. Uterus atonik izlendi ve atoniye bağlı yer yer sızıntı şeklinde kanama alanları görüldü. Hastada sezeryan insizyon yerinden başlayarak aşağı doğru vertikal uzanan 4cm'lik laserasyon

izlendi. Laserasyonu primer onarıldı ve kanama kontrolü sağlandıktan sonra operasyon sonlandırıldı. Hastada operasyon sonrası enfeksiyon tablosu ve ateş (38) gelişmesi üzerine kontrastlı batın-pelvik BT tetkiki elde olundu. BT görüntülerinde uterus oldukça heterojen volümatöz görünümde idi. Uterusta kontrastlanma kaybı ve endometrial kavite ile myometriumda gaz dansiteleri gözlendi. Mevcut bulgular ve hastanın kliniği ile enfeksiyon geliştiği düşünüldü ve antibiyoterapi başlandı ve 1 aylık antibiyoterapiye rağmen enfeksiyon kliniği gerilemedi. Uterusta beklenen involusyonun gerçekleşmemesi üzerine tekrar BT ve MRG tetkikleri yapıldı. BT tetkikinde uterustaki kontraslanma kaybı belirginleşmiş olup diffuz hipodens görünüm mevcut idi. Uterusun yalnızca perimetrial bölgesinde kontrastlanma mevcut idi. Yine gaz dansiteleri ve volümlü görünüm mevcut idi. Bulgular uterin nekroz lehine değerlendirildi. Kontrastlı pelvik MRG tetkikinde uterus myometriumu T2A görüntülerde diffuz heterojen hiperekoik görünümde idi. Postkontras T1A görüntülerde kontraslanma kaybı belirgin şekilde izlenmekte idi. DAG'de b800 imajlar ve ADC haritalamasında belirgin myometrial diffuzyonel kısıtlanma mevcut idi. Bulgular uterin nekroz ile uyumlu olup hastaya total histerektomi operasyonu uygulandı. İnspeksiyonda oldukça volümlü, nekrotik ve yer yer kanama alanları barındıran uterus gözlendi. Patoloji departmanına gönderilen spesmenin mikroskopik incelemesinde ise uterus duvarında yaygın iskemik nekroz, non-spesifik myometrit ve gebelikle ilişkili uterin değişiklikler saptandı.

Tartışma ve Sonuç: Uterin nekroz, literatürde çok nadir olarak olgu sunumları şekilde bildirilen önemli bir morbidite ve mortalite nedenidir. [2] Etiyolojisinde postpartum atonik kanama, süpüratif enfeksyonlar, bir komplikasyon olarak uterin kompresyon sütürleri ve uterin arter embolizasyonu yer almaktadır. [1,3,4,5,6,] En önemli nedenlerden birisi de olgumuzda olduğu gibi sezeryan sonrası uterin atoni kaynaklı postpartum hemorajidir. Atonik uterusta ilk tedavi yöntemi uterotonik ilaçlar ve gereklilik halinde cerrahi tekniklerle mudahaledir.[7] Nekroz gelişen olgularda ise sepsis, peritonit gelişimini önlemek için antibiyotik tedavisi ile histerektomi uygulanır. Literatürde uterin nekroz olgularının oldukça az olması nedeniyle önemli tanı yöntemleri olan BT ve MRG bulgularını bilmek oldukça değerlidir. [4]

Anahtar kelimeler: Uterine necrosis, Postpartum hemorrhage, Hysterectomy, Atonic uterus, Computed tomography, Magnetic Resonanse Imaging

Kaynaklar

[1] Indiran, V., Kannan, K., & Maduraimuthu, P. (2016). CT and MR imaging of uterine necrosis following B-Lynch and Hayman suturing for postpartum hemorrhage. Indian Journal of Medical Specialities, 7(3), 125–126.
[2] Melenhorst, M., Hehenkamp, W., de Heer, K., & Herger, F. (2014). CT features in uterine necrosis of unknown cause: a case report. Clinical Imaging, 38(4), 543–546.
[3] Torigian DA, Siegelman ES, Terhune KP, Butts SF, Blasco L, Shlansky-Goldberg RD. MRI of uterine necrosis after uterine artery embolization for treatment of uterine leiomyomata. AJR Am J Roentgenol 2005;184(2):555–9
[4] Pretorius ES, Siegelman ES, Tureck R, Van Deerlin V. Uterine necrosis after cesarean delivery seen on MR imaging. AJR Am J Roentgenol 1997;168:849–50
[5] Rivlin ME, Carroll CS, Morrison JC. Conservative surgery for uterine incisional necrosis complicating cesarean delivery. Obstet Gynecol 2004;103(5 Pt 2):1105–8
[6] Bennett AE, Rathore S, Rhatigan RM. Focal necrotizing endometritis: A clinicopathologic study of 15 cases. Int J Gynecol Pathol 1999;18(3):220–5
[7] Satia MN et al. Int J Reprod Contracept Obstet Gynecol. 2016 Jul;5(7):2466-2469

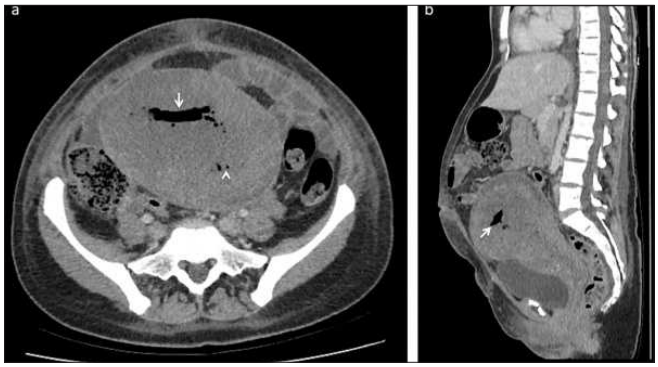

Resim 1. Uterin kavitede (ok işareti) ve myometriumda (ok başı) hava dansiteleri ve endometrial kavitede effuzyon izlenmektedir.

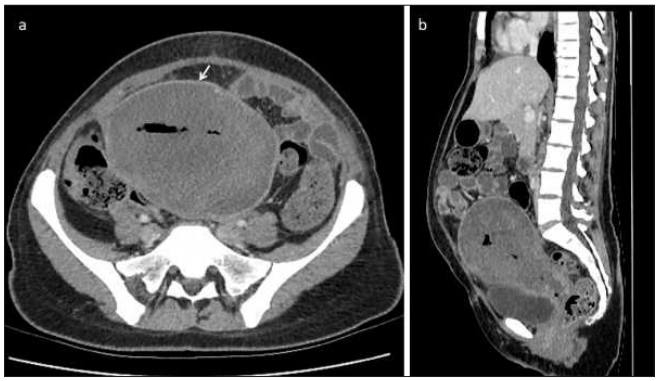

Resim 2. Perimetrial kontrastlanma izlenmekte iken (ok işareti) uterusun diğer kesimlerinde kontrastlanma izlenmemektedir.

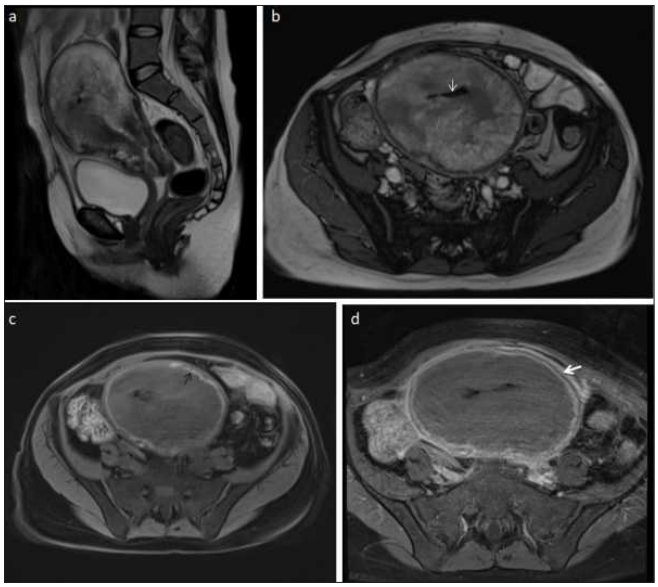

Resim 3. TA görüntülerde myometriumda diffuz heterojen hiperintensite izlenmektedir(a ve b) Hemorajik nekroza bağlı kanama alanları prekontrast T1A görüntülerde seçilmektedir. (c / siyah ok) Postkontrast T1A görüntülerde perimetrial kontrastanma izlenmektedir. (d)

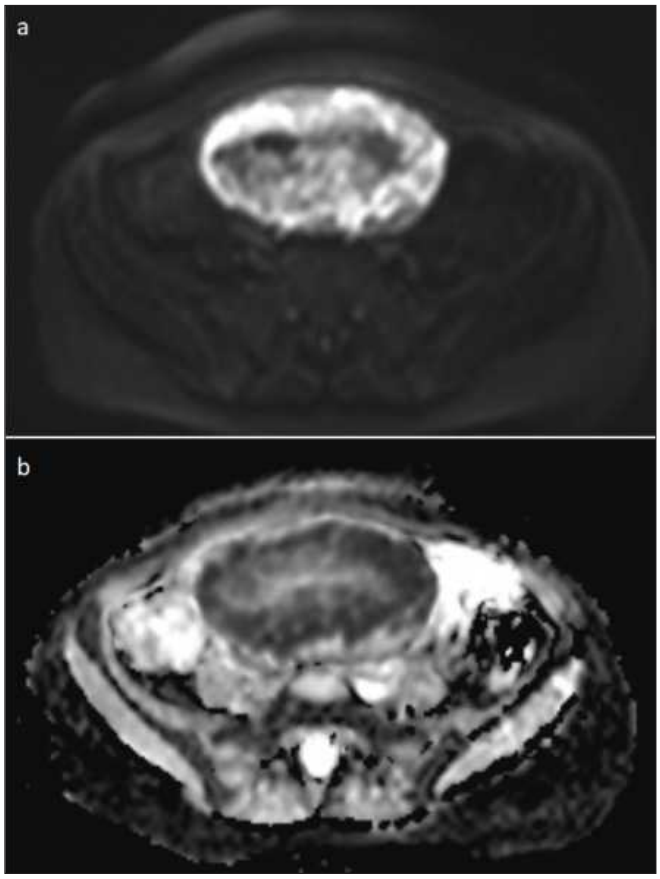

Resim 4. ADC haritalaması ve DAG (b800) görüntüleme bulguları belirgin diffuzyon kısıtlanmasını göstermektedir.

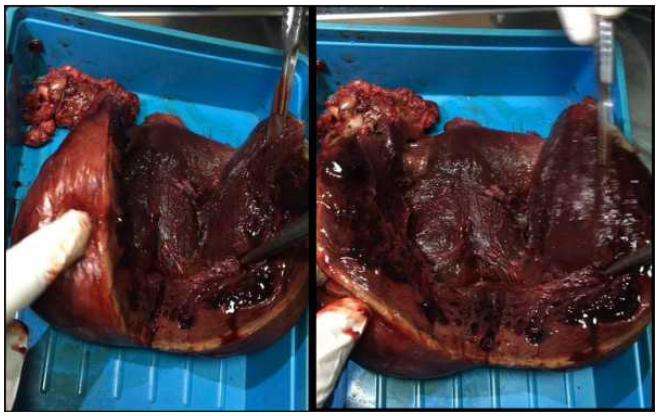

Resim 5. Postoperatif uterus görüntüleri.

Abdominal Radyoloji

PS-054

İNFARKT GELİŞMİŞ GEZİCİ DALAK TORSİYONU: OLGU SUNUMU

Yeşim Eroğlu[1], Tülin Öztürk[1], Ulaş Aday[2]

[1]Elazığ Fethi Sekin Şehir Hastanesi, Radyoloji Kliniği
[2]Elazığ Fethi Sekin Şehir Hastanesi, Genel Cerrahi Kliniği

İnfarkt Gelişmiş Gezici Dalak Torsiyonu: Olgu Sunumu: Giriş ve Amaç: Gezici dalak, dalağı batın sol üst kadranda lokalize eden ligamentlerin yokluğu veya gevşekliği nedeni ile görülen nadir bir durumdur (1, 2). Burada dalak sıklıkla yerçekimi etkisi ile pelvik bölgede yerleşimlidir. Gezici dalak çoğunlukla asemptomatiktir. Ele gelen kitle, aralıklı karın ağrısı ve torsiyon nedeni ile gelişen akut karın esas semptomlarıdır. Torsiyon, infarkt ve daha nadir olarak rüptür ile sonuçlanabilen mortalitesi yüksek bir komplikasyonudur. Bu posterde, pelvik bölgede yerleşimli infarkt gelişmiş gezici dalak torsiyonu tanısı koyduğumuz olgumuzun radyolojik bulgularını sunduk.

Olgu Sunumu: Yirmi iki yaşında kadın hasta karın ağrısı şikayetiyle hastanemize başvurdu. Hastanın herhangi bir cerrahi ve travma öyküsü yoktu. Fizik muayenesinde batında yaygın hassasiyet ve pelvik bölgede palpe edilen kitle mevcuttu. Batın ultrasonografisinde dalak normal lokalizasyonunda izlenmedi. Pelvik bölgede 5x7 cm boyutlarında doppler ultrasonografide vasküler akımın izlenmediği heterojen ekojeniteli düzgün sınırlı görünüm izlendi (Resim 1, 2). Yapılan kontrastlı batın bilgisayarlı tomografisinde (BT), dalak normal lokalizasyonunda izlenmedi (Resim 3). Pankreasın kuyruk kesiminin inferiora doğru açılandığı gözlendi (Resim 4). Pelvik bölgede yerleşimli periferi hafif kontrast tutan, santrali kontrastlanmayan boyutları küçülmüş dalak izlendi (Resim 5, 7). Vasküler pedinkülünün uzun olduğu ve kendi etrafında döndüğü görüldü (Resim 6). Bu seviyenin inferiorunda splenik damarlarda kontrast dolumu izlenmedi ve trombüs olarak değerlendirildi (Resim 7). Bu bulguların değerlendirilmesi neticesinde olguya infarkt gelişmiş pelvik yerleşimli torsiyone dalak tanısı konuldu. Operasyona alınan olguda detorsiyon ile iskemik bulgular düzelmeyince splenektomi yapıldı.

Tartışma ve Sonuç: Gezici dalak tüm splenektomilerin %0,5'inden azını oluşturduğu bildirilmiştir. Sıklıkla 20-40 yaş arası üreme çağındaki kadınlarda ve çocuklarda görülür (3). Gezici dalak, dalağın batın sol üst kadrandaki normal lokalizasyonunda sabit kalmasını sağlayan splenorenal, gastrosplenik ve frenokolik ligamentlerin doğuştan yokluğu veya gevşekliği nedeniyle hareketli olmasıdır. Ligamentlerde sonradan gelişen gevşekliğin nedenleri hamilelik, splenomegali, travma, muskuler atrofidir (4, 5). Sonuçta aşırı hareketli dalak, uzun vasküler pedikülü ile çoğunlukla pelvik bölgede ektopik yerleşimlidir. Torsiyon, gezici dalağın ölümcül olabilen en önemli komplikasyonudur. Torsiyon dalakta iskemi, infarkt ve nadir olarak rüptür ile sonuçlanabilir. Ultrasonografi ve BT ile torsiyone gezici dalak tanısı kolaylıkla konabilir (6). Kontrastlı BT dalağın anormal lokalizasyonu, splenik damarların spiral şeklinde bükülmesi ve iskemi, infarkt bulgularının gösterilmesini sağlar (7, 8).

Sonuç olarak gezici dalak torsiyonu ve buna sekonder gelişen infarkt nadir görülen mortal seyredebilen abdominal acillerdendir. Karakteristik görüntüleme bulguları ile kolaylıkla tanı alırlar. BT, gezici dalak olgularında splenik damarların torsiyonu, trombozu ve infarkt konusunda son derece önemli bilgiler veren görüntüleme yöntemidir.

Anahtar kelimeler: Gezici dalak, Torsiyon, İnfarkt, Bilgisayarlı Tomografi

Kaynaklar

1. Liu HT, Lau KK: Wandering spleen: an unusual association with gastric volvulus. AJR Am J Roentgenol. 2007, 188:328-330.
2. Baykara M , Karahan Ö, Coşkun A. Akut karın ve pelvik kitle bulgularına yol açan torsiyone gezici dalak olgusu. Tanısal ve Girişimsel Radyoloji 2003; 9: 105-107.
3. Lam Y, Yuen KK, Chong LC: Acute torsion of a wandering spleen. Hong Kong Med J. 2012, 18:160-162.
4. Shefl in JR, Lee CM, Kretchmar KA. Torsion of wandering spleen and distal pancreas. AJR Am J R 1984;142:100-101.
5. Nemcek AA Jr, Miller FH, Fitzgerald SW. Acute torsion of a wandering spleen: diagnosis by CT and duplex Doppler and color fl ow sonography. AJR Am J Roentgenol 1991;157:307-309.
6. Bakir B, Poyanli A, Yekeler E, Acunas G. Acute torsion of a wandering spleen: imaging fi ndings. Abdominal Imaging 2004;29:707-709.
7. Wallace S, Herer E, Kiraly J et-al. A wandering spleen: unusual cause of a pelvic mass. Obstet Gynecol. 2008;112 (2, Part 2): 478-480.
8. Raissaki M, Prassopoulos P, Daskalogiannaki M et-al. Acute abdomen due to torsion of wandering spleen: CT diagnosis. Eur Radiol. 1999;8 (8): 1409-1412.



Resim 1. Batın ultrasonografisinde pelvik bölgede 4,5x7,5 cm boyutlarında heterojen ekojeniteli düzgün sınırlı görünüm mevcuttu.



Resim 2. Doppler ultrasonografide vasküler akım izlenmedi



Resim 3. Kontrastlı koronal reformat BT görüntüsünde dalak normal lokalizasyonunda izlenmedi (ok).



Resim 4. Kontrastlı koronal reformat BT görüntüsünde pankreasın kuyruk kesiminin inferiora doğru açılandığı gözlendi (ok).



Resim 5. Kontrastlı aksiyel BT görüntüsünde pelvik bölgede yerleşimli periferi hafif kontrast tutan, santrali kontrastlanmayan boyutları küçülmüş dalak izlendi (ok).



Resim 6. Kontrastlı aksiyel BT görüntüsünde vasküler pedinkülünün kendi etrafında döndüğü görüldü (ok)



Resim 7. Kontrastlı sagittal reformat BT görüntüsünde distalde splenik vasküller tromboze idi (ok).

Abdominal Radyoloji

PS-055

NADİR BİR OLGU; SAĞ PARADUODENAL HERNİ

Ferhat Çengel, Okan Gürkan, Sebahat Nacar Doğan, Mustafa Özenç, Dilek Cansu Girgin

Taksim (gop) Eğitim Araştırma Hastanesi, Radyoloji Kliniği

Giriş ve Amaç: internal herniler intestinal obstruksiyonlarının nadir nedenlerindendir. Bunlar arasında paraduodenal herniler en sık internal herni nedeni olup, solda daha sık izlenmektedir.

Olgu: Tekrarlayan karın ağrıları ve bulantı kusma ile acil servisimize başvuran 29 yaşındaki erkek hastanın çekilen oral kontrastlı ve İV kontrastlı tüm batın BT tetkiklerinde; duodenum 3. segment, fizyolojik olarak superior mezenterik arter(SMA) altında, L1 vertabra seviyesinin soluna geçtikten sonra, hemen inferiorda tekrar sağa geçiş gösterdiği ve batın sağ kadranda bir kese içerisinde toplandığı görüldü (resim 1-4).

Tartışma: Paraduodenal herniler tüm internal hernilerin %53'ünü oluşturmakta olup sol paraduedonela herni sağa göre 3 kat daha sık izlenmektedir. Bu tip herniler erkeklerde 3 kat daha sık izlenmektedir(1). Orta barsağın tamamlanmamış rotasyonu ile karın arka duvarına yetersiz sabitlenme sonucunda ortaya çıkan konjenital defekt (Waldeyer fossası) ve ince barsakların bir kısmının bu defektten herniasyonu ile ortaya çıkar. Waldeyer fossası, duodenum 3. Segment inferiorunda, mezenter kökünün arkasında yer alır(2).

Sonuç: İntestinal obstrüksiyonlarının nadir nedenlerinden olan internal herniler, tanısı radyolojik ve klinik açıdan zor olup buna bağlı daha sıklıkla komplike olgular olarak karşımıza çıkmaktadır. Bu neden batın BT tetkiklerinde lokal bir alana toplanmış dilate barsak segmenetleri görüldüğünde internal herniler akılda bulundurulmalıdır.

Kaynaklar

1. Takeyama N, Gokan T, Ohgiya Y, Satoh S, Hashizume T, Hataya K, et al. CT of internal hernias. Radiographics : a review publication of the Radiological Society of North America, Inc. 2005;25(4):997-1015.
2. Liao YH, Lin CH, Lin WC. Right paraduodenal hernia: characteristic MDCT findings. Abdominal imaging. 2011;36(2):130-3.

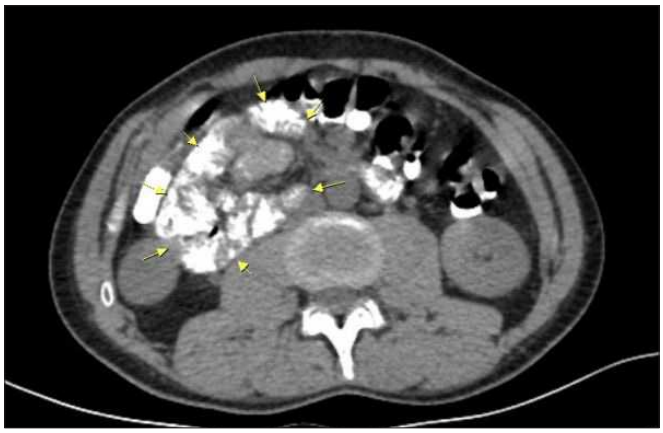

Resim 1. Sağ üst kadranda toplanmış jejunal anslar



Resim 2. Sağ üst kadranda toplanmış jejunal anslar

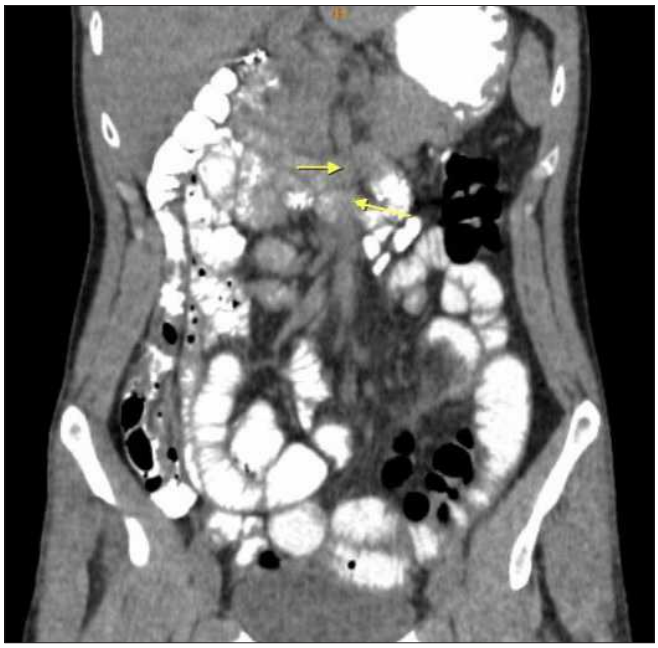

Resim 3. Duodenum 3. segment, L1 vertabra seviyesinin soluna geçtikten sonra, hemen inferiorda tekrar sağa geçiş göstermekte

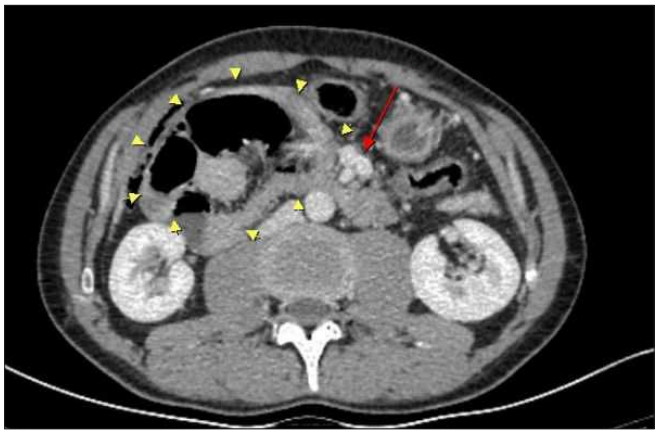

Resim 4. ince barsak ansları, barsak mezenteri (kırmızı ok) posteriorunda sağa geçiş gösterdiği ve sağ kadranda bir kese içerisinde (sarı ok başları) toplandığı görülüyor

Abdominal Radyoloji

PS-056

SOL VENA CAVA İNFERİOR'UN EŞLİK ETTİĞİ SAAT YÖNÜNÜN TERSİNE GİRDAP: NADİR BİR OLGU SUNUMU / ANTICLOCKWISE SWIRL ACCOMPANIED BY LEFT INFERIOR VENA CAVA: A RARE CASE REPORT

Rahmi Eren Özkan[1], Melisa Yalçın[1], Serkan Arıbal[1], Eyüp Kaya[1], Hasan Saygın[2], Hakan Önder[1]

[1]SBÜ Okmeydanı Eğitim ve Araştırma Hastanesi
[2]Girne Askeri Hastanesi

Giriş: Superior mezenterik arter (SMA) ile superior mezenterik ven (SMV) arasındaki alışılmadık görünümleri, bunların midgut malrotasyonu ve volvulusuyla ilişkisini tarifleyen çeşitli görüntüleme bulguları tanımlanmıştır. SMV'nin SMA çevresinde saat yönünün tersine girdap bulgusu ilk defa 2005 yılında Clark ve arkadaşı tarafından tariflenmiştir (1). Bu bildiride karın ağrısı şikayetiyle hastanemize başvuran 21 yaşında erkek hastada sol vena cava inferiorun (VCI) da eşlik ettiği, intestinal malrotasyon bulunmaksızın, SMV'nin SMA etrafında saat yönünün tersine rotasyonunun bilgisayarlı tomografi (BT) bulgularını sunmayı amaçladık.

Olgu Sunumu: 21 yaşında erkek hasta karın orta hatta, ani başlayan ağrı şikayetiyle acil servisimize başvurdu. Hemogram ve biyokimya parametreleri normal sınırlardaydı. Hastanın ayakta direkt batın grafisi normal olarak değerlendirildi. Ultrasonografik (USG) incelemede akut batını açıklayacak sonopatoloji saptanmayan hastanın intravenöz (IV) kontrastlı abdominal BT'sinde, ana iliak venlerin aortun solunda birleşerek VCI'yı, sol VCI'nın ise sol renal ven katılımı sonrasında aortun anteriorundan geçerek, sağ renal venle birleşip normal yerleşimli prerenal VCI'yı oluşturduğu izlendi (Resim 1a,1b,-1c,1d). Ayrıca SMV'nin SMA çevresinde saat yönünün tersine >360 derece rotasyonu görüldü (Resim 2a,2b,2c,2d, 2e). Duodenojunal bileşke normal yerleşimdeydi.

Tartışma: Sol VCI, sol suprakardinal venin dominant özellik göstermesi ve sağ suprakardinal venin çekinik kalması sonucunda oluşur. Prevalansı %0.2 -%0.5'tir. Tipik olarak, sol VCI sol renal venle birleşip aortun anterioruna geçer ve sağ renal venle birleşerek normal yerleşimli prerenal VCI'yi oluşturur (2). Bizim olgumuzda da literatürde tarif edildiği şekliyle sol VCI izlendi.

Midgut malrotasyonunun en ciddi komplikasyonu cerrahi olarak tedavi edilmediği takdirde intestinal iskemi, sepsis ve ölümle sonuçlanan midgut volvulustur. Bu nedenle malrotasyonu tanımak için birçok radyolojik bulgu tanımlanmıştır. USG'de görülen girdap (whirlpool) bulgusu SMV'nin SMA çevresinde saat yönünde dönmesini tarifler (1). Bunasiri ve arkadaşları tarafından tanımlanan barber-pole bulgusu ise mezenterik damarların saat yönünün tersine dönüşünü tarifleyen anjiografik bir bulgudur (3). Ancak bu bulgu nadiren

saat yönünün tersine midgut volvulusu ve malrotasyonu bulunan olguda görülmüştür (1). Shimanuki ve arkadaşları saat yönünde girdap bulgusunun midgut volvulus için sensitivite, spesifite ve pozitif prediktif değerini sırasıyla 92, 100 ve %100 olarak bildirmişlerdir. Yaptıkları çalışmada saat yönünün tersine girdap bulgusu gördükleri 3 vakayı malrotasyon ve volvulus lehine değerlendirmişlerdir, ancak cerrahi müdahalede 3 vaka için de malrotasyon ya da volvulus saptanmaması üzerine SMA ve SMV'nin saat yönünün tersine dönüş paterninin normalin bir varyantı olabileceği sonucuna varmışlardır (4). Literatürde SMV'nin SMA etrafında saat yönünün tersine dönüşünün normalin bir varyantı olabileceğine dair başka çalışmalar da vardır (1,5). Bizim olgumuz da bu çalışmaları desteklemektedir.

Sonuç: Karın ağrısının nadir bir sebebi midgut malrotasyonu olmadan, SMV'nin SMA çevresinde saat yönünün tersine rotasyonu olabilir. Bunun normalin bir varyantı olabileceğini bilmek gereksiz cerrahilerden kaçınmak için, ayrıca VCI anomalilerini önceden saptamak cerrahi ve girişimsel prosedürleri doğru planlamak için önemlidir.

Anahtar kelimeler: Vena Cava, Inferior, mesenteric veins, mesenteric arteries, intestinal volvulus, malrotasyon

Kaynaklar

(1) Pediatr Radiol (2005) 35: 1125–11271
(2) Bass, J. E., Redwine, M. D., Kramer, L. A., Huynh, P. T., & Harris, J. H. (2000). Spectrum of Congenital Anomalies of the Inferior Vena Cava: Cross-sectional Imaging Findings. RadioGraphics, 20(3), 639–652.
(3) Buranasiri SI, Baum S, Nusbaum M, et al (1973) The angio-graphic diagnosis of midgut malrotation with volvulus in adults.Radiology 109:555–556
(4) Shimanuki Y, Aihara T, Takano H, et al (1996) Clockwisewhirlpool sign at color Doppler US: an objective and definitesign of midgut volvulus. Radiology 199:261–26
(5) European Journal of Radiology 83 (2014) 710–714.



Resim 1a. IV kontrastlı batın BT portal fazında, ana iliak arterlerin (mavi ok) solunda VCI'nın (sarı ok) oluşumu.

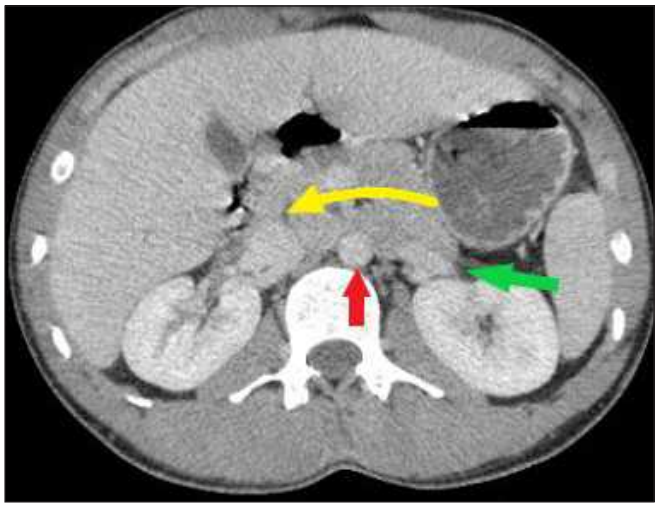

Resim 1b. IV kontrastlı batın BT portal fazında, sol renal ven katılımıyla (yeşil ok) VCI'nın (sarı ok), aortun (kırmızı ok) anteriorundan sağa geçişi.

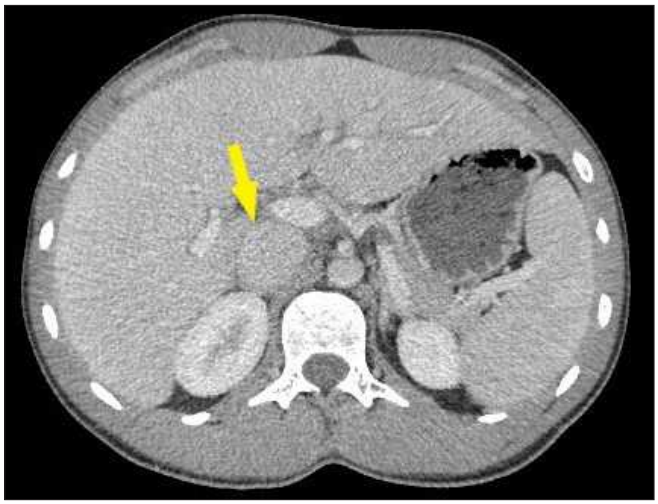

Resim 1c. IV kontrastlı batın BT portal fazında, normal yerleşimine geçmiş prerenal VCI (sarı ok)



Resim 1d. IV kontrastlı batın BT portal fazında, koronal görüntüde aortanın (kırmızı ok) solunda oluşan VCI'nın (sarı ok) sol renal ven katılımı sonrası aortun anteriorundan normal yerleşimine geçişi.

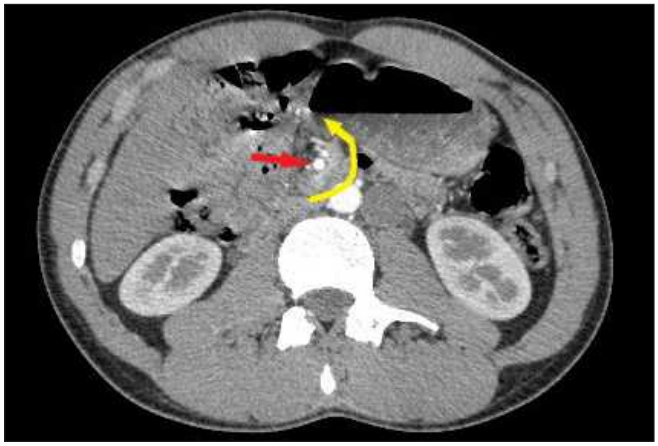

Resim 2a. IV kontrastlı batın BT arteriel fazında, SMV'nin (sarı ok) SMA (kırmızı ok) etrafında saat yönünün tersine rotasyonu.

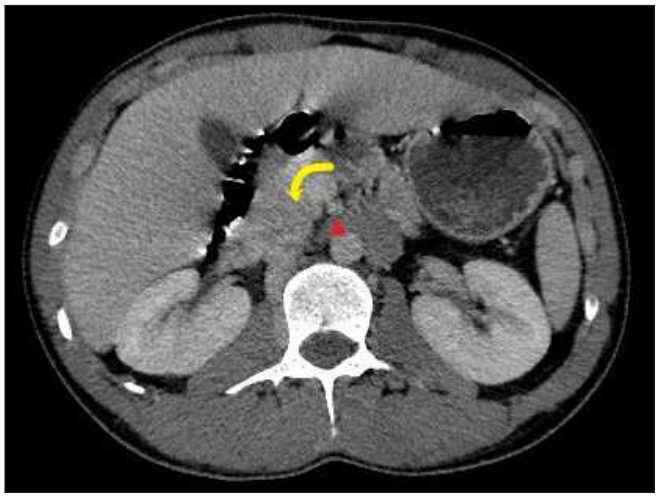

Resim 2b. IV kontrastlı batın BT portal fazında, SMV'nin (sarı ok) SMA (kırmızı ok başı) etrafında saat yönünün tersine rotasyonu.

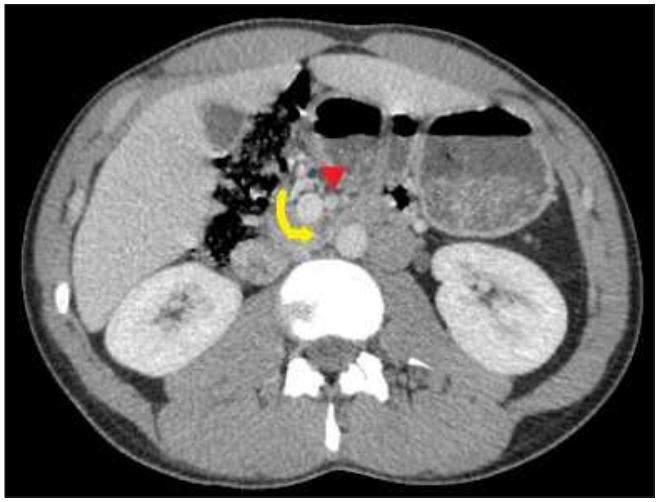

Resim 2c. IV kontrastlı batın BT portal fazında, SMV'nin (sarı ok) SMA (kırmızı ok başı) etrafında saat yönünün tersine rotasyonu.

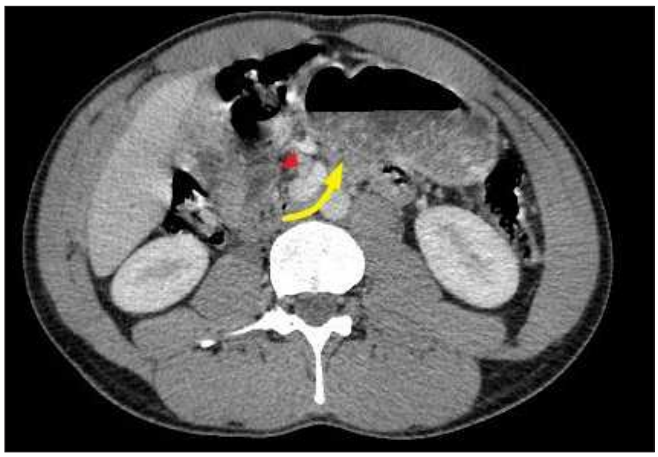

Resim 2d. IV kontrastlı batın BT portal fazında, SMV'nin (sarı ok) SMA (kırmızı ok başı) etrafında saat yönünün tersine rotasyonu.

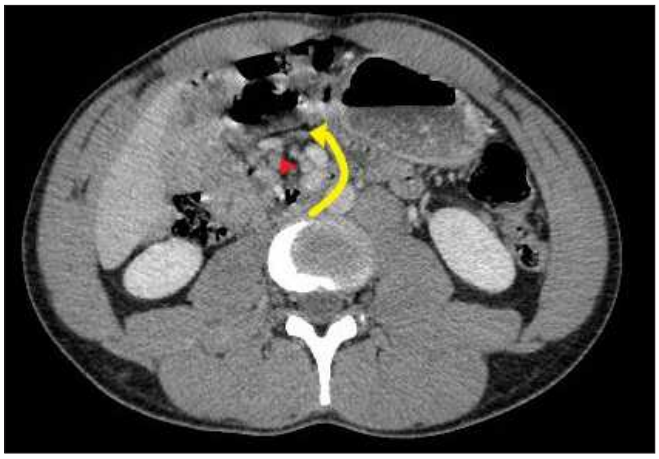

Resim 2e. IV kontrastlı batın BT portal fazında, SMV'nin (sarı ok) SMA (kırmızı ok başı) etrafında saat yönünün tersine rotasyonu.

Abdominal Radyoloji

PS-057

WUNDERLICH'S SYNDROME (SPONTANEOUS RETROPERITONEAL HEMORRAGE), IN A PATIENT WITH TUBEROUS SCLEROSIS AND BILATERAL RENAL ANGIOMYOLIPOMA

Ensar Türko, Fatma Durmaz, Saim Türkoğlu, Harun Arslan

Van Yüzüncü Yıl University School of Medicine

İntraduction and Objective: Renal angiolipomas are rare type of benign renal neoplasm. They are composed of vascular, smooth and fat elements and can be associated to phakomatosis as tuberous sclerosis disease, when the lesion size >4 cm of diameter, the risk of bleeding increasing (1). İn our case we aimed to present bilateral angiomyolipomase with spontaneous hemorrhage.

Case Report: A 30 year old male patient, with a known medical history of tuberous sclerosis, was admitted to emergency with bilateral side abdominal pain. Laboratory investigation showed on hemoglobin level of 9.8 mg/dl and serum creatinine level of 1.45 mg/dl.Abdominal ultrasonography showed bilateral enlarged kidneys, multıpl heterogeneous echogenic and hypoechogenic areas.Abdominal computed tomography imaging showed bilateral enlarged kidneys, each containing a tumor, within which were multıpl areas of fat dansity compatible with a angiomyolipomas(Figure 1).The larger tumor in the rigt kidney, had a 11 cm diameter, associated with hemorrhage and contrast "blush" on CT confirmed bleeding(Figure 2a, 2b).

Discussion: Wunderlich's syndrome, or spontaneous non-traumatic retroperitoneal hemorrhage, can be a life-threatening event. Renal angiomyolipoma usually has a benign course, but can be a source of bleeding, with Wunderlich's syndrome, spontaneous non-traumatic retroperitoneal hemorrhage, being one of the most serious complications, occurring in 10% of patients with angiomyolipoma (2,3). An increase in the size of the renal angiomyolipoma (>4.0 cm in diameter), multifocal tumors, and an association with tuberous sclerosis increases the risk of bleeding (2,4). Wunderlich's sydrome considering in the differantial diagnosis when a patient with tuberous sclerosis presents as an emergency with abdominal pain and hypovolemic shock.

Conclusion: Because of unstable hemodynamic condition an emergency laparotomy was performed. During surgery perirenal hematoma and active bleeding was identified within the tumor. An urgent right nephrectomy was performed for control of hemorrhage. The histological features were consistent with a diagnosis of renal angiomyolipoma.

Anahtar kelimeler: Angiomyolipoma, Tuberous Sclerosis, Hemorrhage

Kaynaklar

1. Vaddi SP, Reddy VP, Devraj R: Wunderlich's syndrome in a tuberous scle- rosis patient. Indian J Surg, 2011; 73(3): 227–29
2. Hao LW, Lin CM, Tsai SH: Spontaneous hemorrhagic angiomyolipoma pres- ent with massive hematuria leading to urgent nephrectomy. Am J Emerg Med, 2008; 26(2): 249.e3–5
3. Faddegon S, So A: Treatment of angiomyolipoma at a tertiary care center: The decision between surgery and angioembolization. Can Urol Assoc J, 2011; 5: E138–41
4. Bach AM: Contemporary radiologic imaging of renal cortical tumors. Urol Clin North Am, 2008; 35(4): 593–604.

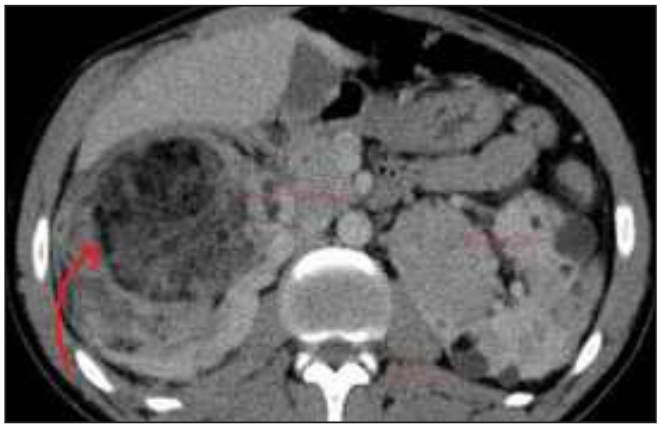

Resim 1. Axial computed tomography. Bilateral enlarged kidneys, each containing a tumor, within which were multıpl areas of fat dansity compatible with a angiomyolipomas.



Resim 2. Axial contrast enhanced computed tomography. Associated with hemorrhage and contrast "blush" on CT confirmed bleeding.



Resim 3. Coronal contrast enhanced computed tomography. The larger tumor in the rigt kidney, had a 11 cm diameter.

Abdominal Radyoloji

PS-058

İNTRADİVERTİKÜLER MESANE TÜMÖRÜ

Yıldız Kılar Sözel, Hasan Sözel

Antalya Gazipaşa Devlet Hastanesi

Giriş ve Amaç: Mesane divertikülü ince bir boyunla mesane lümeni ile devamlılık gösteren transmüsküler mukoza herniasyonudur. Divertiküllerde tümör insidans yüksektir. Peridivertiküler invazyonun daha kolay gelişmesi nedeniyle divertikül içine lokalize tümörlerin prognozu olağan mesane tümörlerine göre daha kötüdür. Bu nedenle intradivertiküler tümörlerin erken tanısı prognoz açısından önemlidir. Sistoskopik ve konvansiyonel radyolojik incelemelerdeki sınırlamalar özellikle ince boyunlu divertiküllerdeki tümörlerin değerlendirilmesinde kesitsel görüntüleme yöntemlerini vazgeçilmez kılmaktadır. Bu çalışmada makroskopik hematüri+prostatizm şikayeti ile başvuran bir olguda saptanan intradivertiküler tümörü manyetik rezonans görüntüleme (MRG) bulgularının sunumu amaçlanmıştır.

Olgu Sunumu: Makroskopik hematüri+prostatizm şikayeti ile başvuran 64 yaşında erkek olguda çekilen abdomen MRG tetkikinde; mesane sağ lateral duvarı ile ilişkili yaklaşık 8x6 cm boyutlarında divertiküler oluşum,divertiküler oluşum içerisinde komşu sağ asetabular çatı anteriorunu, asetabulum, pubik kemiğe invaze görünümde IVKM sonrası yoğun heterojen kontrastlanan yaklaşık 7x8 cm boyutunda solid kitlesel lezyon ve kitle komşuluğunda kas yapılarında kemik yapılarda invazyon yolu ile yayılımla uyumlu olduğu düşünülen heterojen sinyal intensite değişiklikleri ve kontrastlanma artışları izlenmiştir.Bulgular komşu kemiğe ve kasa invaze mesane divertikülü kaynaklı mesane tümörü ile uyumlu bulundu.

Tartışma ve Sonuç: Mesane divertikülleri mukozanın kas tabakasının herniasyonu ile gelişirler ve mesane lümeni ile devamlılık gösterirler. Divertiküllerin çoğu kas tabakasının konjenital olarak zayıf olduğu periüreteral kesimde mesane posterolateral duvarından kaynaklanır. Divertikül içi idrar staz displazi ve metaplaziye zemin hazırlar ve mesane tümörü insidansını %0,8-10'a varan oranlarda artırır. Histopatolojik olarak divertikül içi tümörlerin %78'i değişici epitel hücreli karsinom, %17'si ise yassı epitel hücreli karsinomlardır. Manyetik rezonans görüntüleme multiplanar inceleme yeteneği ve yüksek yumuşak doku rezolüsyonu ile divertikül içi tümörlerin orijinlerinin saptanması ve evrelendirilmesinde önemli role sahiptir.Sonuç olarak,mesane divertikülünde gelişen tümörlerin tümörün lokalizasyonunu ve peridivertiküler yayılımını ortaya koymada MRG yararlı ve etkili yöntemdir.

Anahtar kelimeler: Mesane divertikül,tümör,MRG

Kaynaklar

1. Saez F, Pena M, Lopez A, Marco A, Reyzabal J. Carcinomas in vesical diverticula: the role of ultrasound. J Clin Ultrasound 1985; 13:45-46.
2. Dondalski M, White EM, Ghahremani GG, Patel SK. Carcinoma arising in urinary bladder diverticula: imaging findings in six patients. AJR 1993; 161:817-820.
3. Lowe FC, Goldman SM, Oestering JE. Computerized tomography in evaluation of transitional cell carcinoma in bladder diverticula. Urology 1989; 34:390-395.

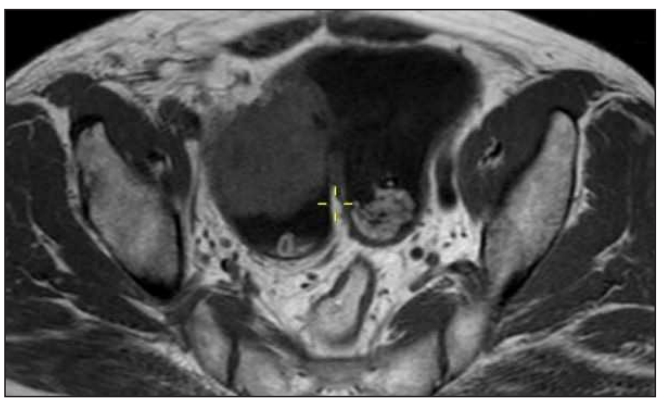

Resim 1. Divertikül içi mesane tümörü

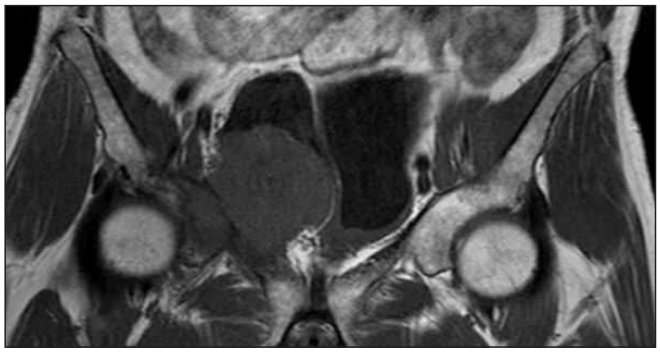

Resim 2. Kemik invazyonu

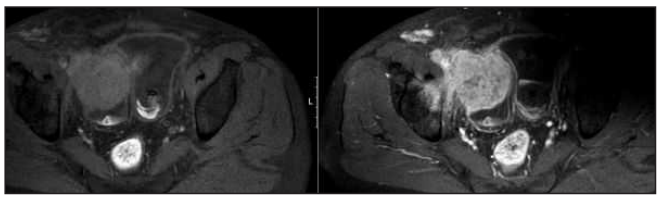

Resim 3. Divertikül içi mesane tümörü

Abdominal Radyoloji

PS-059

A RARE CASE: INFERIOR VENA CAVA WITH CONTINUATION OF AZIGOS VEIN AND POLYSPLENIA (NADİR BİR OLGU: AZIGOS VENI İLE DEVAMLILIĞI OLAN İNFERİOR VENA KAVA VE POLISPLENİ)

Saim Türkoğlu, Cemil Göya

Van Yüzüncü Yıl University Department of Radiology, School of Medicine,dursun Odabaş Medical Center

Introduction and Objective: Inferior vena cava (IVC) is a rare vascular anomaly. Azygos continuation of the IVC has a prevalence ~1.5%(1). In most cases, it is incidentally found in asymptomatic patients. A relationship with congenital heart disease and asplenia or polysplenia syndromes has been reported (2). We aimed to present the case with IVC variation with polysplenia and azygous vein continuity with imaging findings.

Case report: A 49-year-old male patient was admitted to internal medicine outpatient clinic with abdominal pain and long-standing swelling. Physical examination revealed swelling in the feet. Doppler ultrasonography did not show venous thrombosis. Computerized Tomography (CT) images taken for etiology of abdominal pain; The Azigos vein was wider than normal(green arrow) and the intrahepatic segment of IVC was not observed(red star)(Figure 1A-B-C). Calibration of Azigos vein at right diaphragm krus level decreased and continued as IVC(green arrows)(Figure 2). There was polysplenia image in the spleen(red stars)(Figure 3).

Discussion: The continuity of the azygos of the IVC (also known as the lack of azygous continuity of the hepatic segment of the IVC) is a vascular anomaly associated with close to 0.6% of patients with congenital heart defects (3). The IVC consists of four parts in the embryonic period and causes an intermittent IVC as a result of inadequate hepatic section formation. The embryogenesis of IVC is a complex process involving the formation of several anastomoses between three pairs of embryonic veins. This malformation may be related to atrial isomerism and polysplenia syndrome, as in our case (4). Cross-sectional imaging such as CT and Magnetic Resonance Imaging(MRI) has sufficient sensitivity to identify this anomaly. Most of the cases are asymptomatic and diagnosed by routine radiological examinations. In some cases, lower extremity swelling and tendency to thrombosis, as a result, cases that cause recurrent pulmonary embolisms have also been reported (5).

Conclusion: It is important to recognize this variation in the retrocural space of the enlarged azygose vein due to its involvement with the right paratracheal mass or retrocrural lymphadenopathy. It is also important to know the anatomy of interventional procedures, such as IVC filter insertion, in cardiopulmonary bypass planning and to avoid any difficulties in catheterization of the heart. Although it is usually asymptomatic, it should be kept in mind in terms of causing venous insufficiency in the lower extremity.

Anahtar kelimeler: Inferior vena cava, IVC, Computerized Tomography, azygous, Polysplenia

References

1. Bass EJ, Michael D, Kramer AL, Phan TH, Harris HJ. Spectrum of congenital anomalies of the inferior vena cava: Radiographics. 2000; 20: 639-52.
2.Applegate KE, Goske MJ, Pierce G et-al. Situs revisited: imaging of the heterotaxy syndrome. Radiographics. 1999; 19 (4): 837-52.
3. Colak MH, Rahman A, Kocaturk H, Bayram E, Kocakoc E. Interrupted inferior vena cava and partial anomalous pulmonary venous return with a 38-year-old adult: a case report. Cases Journal, 2009; 2 (1): 7346 ;7351.
4. Phoon CK et al. Left atrial Am J Cardiol. 1996; 77: 1083-8.
5. Aylin Okur, Yavuz Selim İntepe, Halil Ibrahim Serin, Ugur Yildirim, Ertugrul Blue, Recurrent pulmonary embolism in an asthmatic patient. 277-280 doi: 10.5543 / tkda.2014.34356

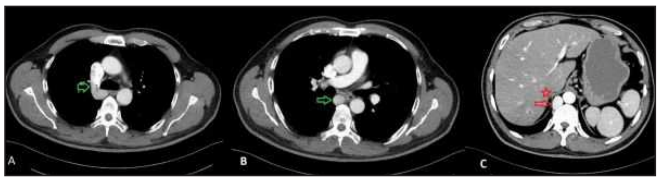

Figure 1A-B-C. The Azigos vein was wider than normal(green arrow) and the intrahepatic segment of VCI was not observed(red star).

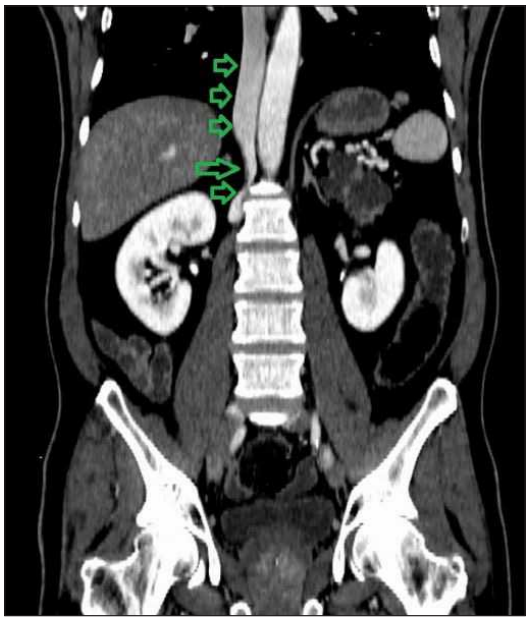

Figure 2. Calibration of Azigos vein at right diaphragm krus level decreased and continued as VCI(green arrows).

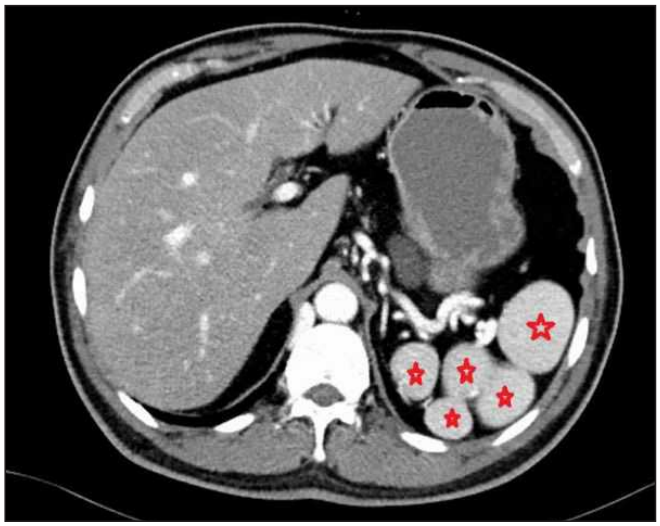

Figure 3. There was polysplenia image in the spleen(red stars).

Abdominal Radyoloji

PS-060

A RARE PARASITIC INFESTASTION OF LIVER: HEPATOBILIARY FASCIOLIASIS

Ensar Türko, Cemil Göya, Saim Türkoğlu, Ali Mahir Gündüz

Van Yüzüncü Yıl University School of Medicine

Intraduction and Objective: Hepatobiliary fascioliasis is a parasitic infestation caused by the trematode Fasciola hepatica. There has been an increase in human fascioliasis worldwide in the last decade (1). Humans are accidental hosts. Ingested infective form metacercaria excyst in the intestine, penetrate the bowel wall, enter the peritoneum and then pass through the liver capsule to enter the biliary tree (2). Radiologic findings are specific and helpful in the diagnosis of fascioliasis. Confirmation of the diagnosis is necessary and should be based on serology and parasitology tests (3, 4). In this report, we aimed to present the radiological features of fasciola hepatica which is a rare liver parasitic infestation.

Case Report: A 31-year-old female patient was admitted to the outpatient clinic with complaints of right upper quadrant pain, nausea and vomiting. Total IgE was 307 IU / ml in the tests and no significant finding was found in the other tests. Abdominal ultrasonography was performed to the patient who was referred to us for the etiology of abdominal pain. In the right lobe of the liver, hypo-isoechoic tract with peribilier elongation were observed. (Figure 1). Then, in the lumen of the gallbladder neck, during the examination, mobile linear parasite was noticed. A contrast-enhanced T1 weigheted MR images shows multıpl, round, clustered hypointense lesions with peripheral contrast enhancement in liver(Figure 3). A T2 weigheted MR images shows hyperintens tracks along to bilier ducts (Figure 4).

Discussion: Human fascioliasis has two phases. The hepatic phase of the disease begins one to three months after ingestion of metacercariae, with penetration and migration through the liver parenchyma toward the biliary ducts. Common signs and symptoms of the hepatic phase are urticaria, right upper quadrant pain, fever, hepatomegaly, and marked eosinophilia. Mild hepatitis, subcapsular hemorrhage, and hepatic necrosis can also be detected. The biliary phase usually presents with intermittent right upper quadrant pain, with or without cholangitis or cholestasis (5–7).

Conclusion: Imaging findings may help in a better understanding of the life cycle characteristics of the disease and describe the findings in which fascioliasis should be suspected, as well as other entities that may mimic F. hepatica infection. In the diagnosis of Fasciola, the location of the ultrasound is limited, but it is unsurpassed in showing live parasites. MRI is superior in demonstrating the characteristic distribution of the parasite and the complications that may occur during the course of the disease.

Anahtar kelimeler: Fasciola, Liver, Magnetic Resonance Imaging, diagnostic imaging

Kaynaklar

1. Haseeb AN, el-Shazly AM, Arafa MA, Morsy AT. A review on fascioliasis in Egypt. J Egypt Soc Parasitol 2002; 32:317–354.
2. Aksoy DY, Kerimoglu U, Oto A, et al. Infection with Fasciola hepatica. Clin Microbiol Infect 2005; 11:859–861.
3. Mas-Coma S, Bargues MD, Valero MA. Fascioliasis and other plant-borne trematode zoonoses. Int J Parasitol 2005; 35:1255–1278.
4. Kabaalioglu A, Ceken K, Alimoglu E, et al. Hepatobiliary fascioliasis: sonographic and CT findings in 87 patients during the initial phase and long-term follow-up. AJR Am J Roentgenol 2007; 189:824–828.
5. Aksoy DY, Kerimoglu U, Oto A, et al. Infection with Fasciola hepatica. Clin Microbiol Infect 2005; 11:859–861.
6. Pulpeiro JR, Armesto V, Varela J, Corredoira J. Fascioliasis: findings in 15 patients. Br J Radiol 1991; 64:798–801.
7. Andresen B, Blum J, von Weymarn A, Burge M, Steinbrich W, Duewell S. Hepatic fascioliasis: report of two cases. Eur Radiol 2000; 10:1713–1715.

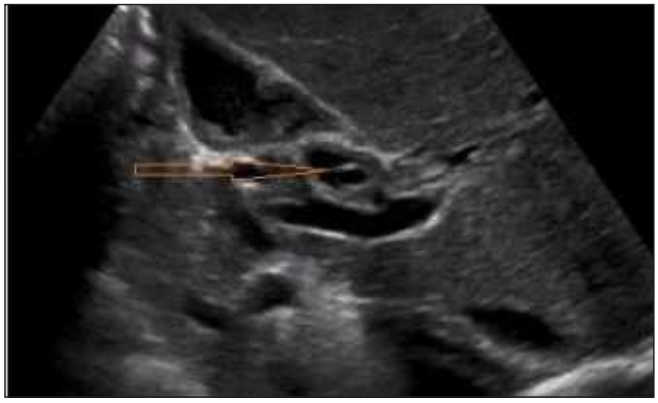

Figure 1. Hepatica worms. US demonstrates a linear echogenic material within the neck of gall bladder.

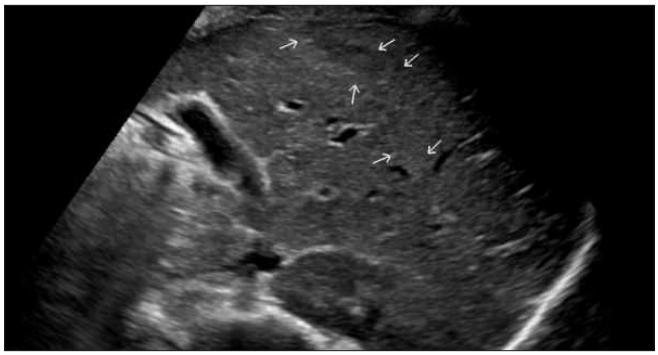

Figure 2. Peribilier tracking. US shows hypo-isoechoic tract with peribilier elongation

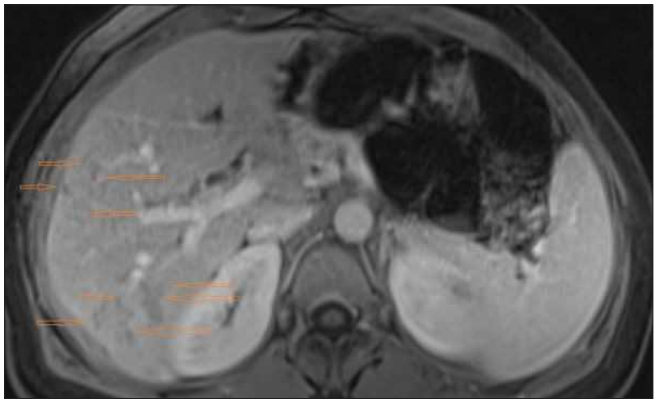

Figure 3. A contrast-enhanced T1W MR images shows multıpl, round, clustered hypointense lesions with peripheral contrast enhancement in liver

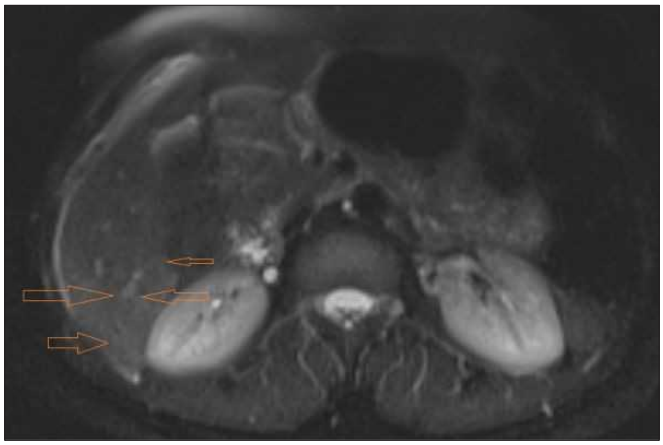

Figure 4. A T2W axial MR images shows hyperintens tracks along the bilier ducts.

Abdominal Radyoloji

PS-061

GEBELİK SONRASI PERSİSTAN B-HCG YÜKSEKLİĞİ:KORYOKARSİNOM

Yıldız Kılar Sözel, Hasan Sözel

Antalya Gazipaşa Devlet Hastanesi

Giriş ve Amaç: Trofoblastik dokunun anormal proliferasyonundan gelişen malign tümör olan koryokarsinom her türlü gebelikten sonra gelişebilir.(1)Çoğu olguda gebeliği takiben ilk bir yıl içerisinde gelişmekle beraber latent peryiyod süresi 25 yıla kadar tanımlanmış olgular vardır.%70 i mol gebeliği sonrası %20 si abortus ve tubal gebelik sonrası %10 u da term gebelik sonrası gelişmektedir.Kistik mol hidatiformlar da koryokarsinoma %5 oranında progresyon gösterebilir.Kistik mol hidatiformdan kaynaklanan koryokarsinom en iyi prognoza sahiptir.Bu çalışmada yapılan US da uterus komşuluğundan heterojen kitle ile başvuran olguda koryokarsinomun manyetik rezonans görüntüleme (MRG) bulgularının sunumu amaçlanmıştır.

Bulgular: Gebelik sonrası persistan b-hcg yüksekliği saptanan 36 yaşındaki bayan hastada alt abdomen MRG tetkikinde; uterus sol lateralinde fundus-korpus kesimi anteriorunda yaklaşık 12 x 13 cm boyutlarında heterojen iç yapıda diffüzyon ağırlıklı görüntülerde IVKM sonrası kontrastlanan kompenentlerinde diffüzyon kısıtlılığı gösteren,IVKM sonrası yoğun heterojen kontrastlanan solid kompenetlere sahip heterojen iç yapıda miks kitle lezyonu izlendi.Bulgular koryokarsinom ile uyumlu bulundu.

Tartışma ve Sonuç: Koryakarsinom pelvik ultasonografik bulguların oldukça değişken olduğu b-hcg düzeyi >700 mIU/ml görüntülemenin negatif olduğu gestasyonel trofoblastik neoplazi sonrası görülen malign trofoblastik bir tümördür.(1)Negatif pelvik US koryakarsinomu dışlamaz ve hastalık ilerleyerek metastatik formda presente olabilir.Mestastaza bağlı hastalarda dispne, öksürük,baş ağrısı ve konvülziyon görülebilir. (2,3)Görüntülemede pelvik US da küçük tümörler, infitratif kitle ve büyümüş kistik oveler görülebilir. MRG tetkikinde T1W1 sekanslarda hemorojiden dolayı yüksek izointens sinyal alanları gözlenir ve kontrastlı serilerde yaygın kontrast tutulumu mevcuttur.T2W2 sekanslarda artmış sayıda damarlarda signal void ve beyin metastaslarında hemorojik kitle ve vazojenik ödem görülebilir.Ayırıcı tanıda konsepsiyon ürünlerinin retansiyonu ve invaziv molde akılda tutulmalıdır.

Anahtar kelimeler: Koryokarsinom,gebelik,MR

Kaynaklar

1.Çorakçı A, Özeren S, Özkan S, et al: Pure nongestational choriocarcinoma of ovary. Arc Gynecol Obstet 271:176-177, 2005

2.Medeiros F, Nucci MR, Crum CO: Germ cell tumors ofthe ovary. In: Crum CP, Lee KR (editors). Diagnostic Gynecologic and obstetric pathology Elsevier Sounders, 1. Thedition, USA p.913-39, 2006

3.Shono SK, Tajiri T, Takamatsu T, et al: Malignant germcell tumors: Clinical characteristics, treatment and outcome. J Ped Surg 37(12):1703-6, 2002

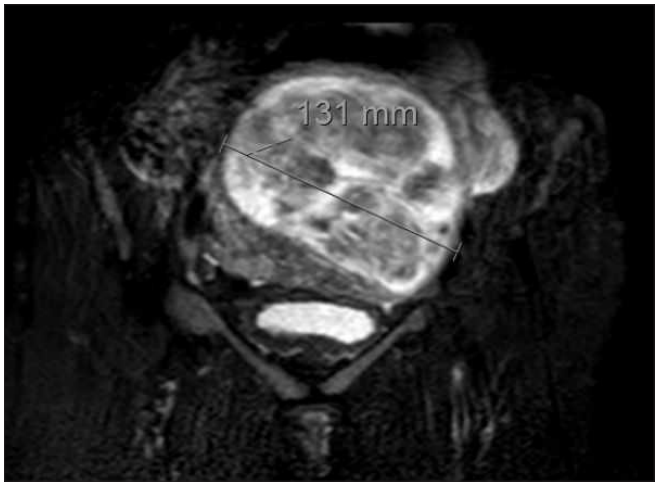

Figure 1. Koryokarsinom T2 aksiyel:uterus sol lateralinde fundus-korpus kesimi anteriorunda yaklaşık 12 x 13 cm boyutlarında heterojen iç yapıda diffüzyon ağırlıklı görüntülerde IVKM sonrası kontrastlanan kompenentlerinde diffüzyon kısıtlılığı gösteren,IVKM sonrası yoğun heterojen kontrastlanan solid kompenetlere sahip heterojen iç yapıda miks kitle lezyonu



Figure 2. Koryokarsinom T2 sagittal:uterus sol lateralinde fundus-korpus kesimi anteriorunda yaklaşık 12 x 13 cm boyutlarında heterojen iç yapıda diffüzyon ağırlıklı görüntülerde IVKM sonrası kontrastlanan kompenentlerinde diffüzyon kısıtlılığı gösteren,IVKM sonrası yoğun heterojen kontrastlanan solid kompenetlere sahip heterojen iç yapıda miks kitle lezyonu

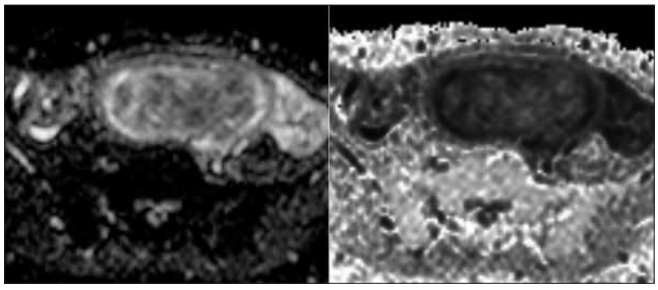

Figure 3. Koryokarsinom DAG/ADC map:uterus sol lateralinde fundus-korpus kesimi anteriorunda yaklaşık 12 x 13 cm boyutlarında heterojen iç yapıda diffüzyon ağırlıklı görüntülerde IVKM sonrası kontrastlanan kompenentlerinde diffüzyon kısıtlılığı gösteren,IVKM sonrası yoğun heterojen kontrastlanan solid kompenetlere sahip heterojen iç yapıda miks kitle lezyonu

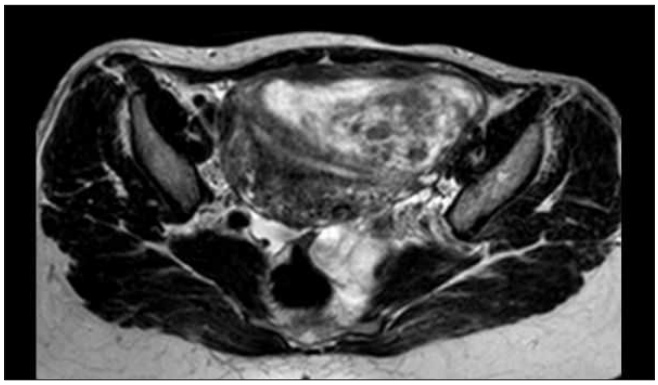

Figure 4. Koryokarsinom:uterus sol lateralinde fundus-korpus kesimi anteriorunda yaklaşık 12 x 13 cm boyutlarında heterojen iç yapıda diffüzyon ağırlıklı görüntülerde IVKM sonrası kontrastlanan kompenentlerinde diffüzyon kısıtlılığı gösteren,IVKM sonrası yoğun heterojen kontrastlanan solid kompenetlere sahip heterojen iç yapıda miks kitle lezyonu

Abdominal Radyoloji

PS-062

Ismayıl Mırzafarlı, Mustafa Harman, Nevra Zehra Elmas

Ege Üniversitesi Radyoloji AD

Giriş ve Amaç: Erişkin hastalarda invajinasyon saptanması durumunda, başta malignite olmak üzere altta yatan patolojiler akla getirilmelidir. İnce barsakta en sık görülen maligniteler karsinom ve lenfomadır. Metastaz ise daha nadir görülür. İnce barsağa en sık metastaz yapan maligniteler lobüler meme karsinomu, akciğer karsinomu, renal karsinom ve melanom sayılabilir. Sarkom metastazı sonucu ortaya çıkan invajinasyonun nadir görülmesi ve kötü prognozlu olması nedeniyle bir vaka eşliğinde bu antitenin görüntüleme bulgularını sunmayı amaçladık.

Olgu Sunumu: 64 yaşında erkek hasta, bir gündür olan bulantı, kahverengi kusma ve kabızlık şikayetleri ile acil servise başvurmuştur. Takılan nazogastrik sondadan safralı geleni olmaktadır. Özgeçmişinde iki yıl önce ön kol pleomorfik sarkom tanısı ve eksizyonu ile kemoradyoterapi öyküsü mevcut olan hastaya çekilen kontrastlı batın BT'de jejunal anslarda mukozal polipoid kitle lezyonları(Resim b,e), kitle etkisi ile invajinasyon(Resim a,c) ve bu düzeyden proksimalde mekanik barsak obstrüksiyon bulguları(Resim a,c) saptanmıştır. Bunun üzerine hasta acil ameliyata alınmış olup, parsiyel ince barsak rezeksiyonu uygulanmıştır. Patolojik incelemede ince barsakta iki adet polipoid kitle lezyonu saptanmış olup, histopatolojik tanısı pleomorfik sarkom metastazı ile uyumlu olarak gelmiştir.

Tartışma ve Sonuç: Yumuşak doku sarkomları ABD'de tanı alan kanserlerin yaklaşık %1'i oluşturmaktadır(1). Pleomorfik sarkom-malign fibroz histiositom ise yumuşak doku sarkomlarının yaklaşık %20'ini oluşturur(2) ve en sık ekstremite, gövde ve retroperitonda görülür(3). Sağkalımda en önemli etkenler tümörün histolojik derecesi ve metastazdır. Metastazın en sık görülen bölgesi akciğerdir, diğer bölgeler kemik, beyin ve karaciğerdir. Tanı anında olguların yaklaşık %20'de akciğer metastazı saptanır(4). Gastrointestinal sisteme metastaz nadiren bildirilmiştir.(5)

Bu vakada da yaklaşık iki hafta önceki toraks BT'de mediastene invaze kitle ve multipl akciğer metastazı saptanmıştır(Resim d). Operasyon sonrası jejunumda saptanan kitlenin patolojik incelemesinde tümörün histolojik derecesi grade 3 olarak gelmiştir. Operasyondan 5 ay sonra tekrar gaz-gaita çıkışı olmaması ve bilinçte kötüleşme nedeni ile acil servise başvuran vaka acil serviste kaybedilmiştir.

Pleomorfik sarkom agresif seyreden bir malignite olup en sık akciğer, kemik, beyin ve karaciğer metastazı bildirilmiştir. Ancak nadir de olsa gastrointestinal sistem metastazı da yaparak komplike olabileceği akılda tutulmalıdır.

Anahtar kelimeler: Pleomorfik sarkom, invajinasyon, ince barsak metastazı

Kaynaklar

1 Goldberg BR. Soft tissue sarcoma: An overview. Orthop Nurs 2007; 26: 4-11; quiz 12-13
2 Mann GB, Lewis JJ, Brennan MF. Adult soft tissue sarcoma. Aust N Z J Surg 1999; 69: 336-343
3 Lawrence W Jr, Donegan WL, Natarajan N, Mettlin C, Beart R, Winchester D. Adult soft tissue sarcomas. A pattern of care survey of the American College of Surgeons. Ann Surg 1987; 205: 349-359
4 Dirix LY, Van Oosterom AT. Soft tissue sarcoma in adults. Curr Opin Oncol 1999; 11: 285-295
5 Akatsu Y, Saikawa Y, Kubota T, Kiyota T, Nakamura R, Akatsu T, Takahashi T, Yoshida M, Otani Y, Kumai K, Kitajima M. Metastatic gastric cancer from malignant fibrous histiocytoma: report of a case. Surg Today 2006; 36: 385-389.



Resim a. İnce barsaklarda invajinasyonun ardışık aksiyel kesitleri(okla işaretli)



Resim b. Siyah okla ince barsakta polipoid kitle, ok başı ile invajinasyona neden olan kitle gösterilmiştir.



Resim c. Sagittal reformat görüntüde beyaz okla invajine segment, ok başı ile mekanik barsak obstrüksiyonu - hava-sıvı seviyeleri gösterilmiştir.



Resim d. Akciğer parankim penceresi koronal reformat görüntüde mediastene invaze ve parankimde metastatik kitleler gösterilmiştir.



Resim e. İnvajinasyona neden olan kitle lezyonu yıldız ile işaretlenmiştir.

Abdominal Radyoloji

PS-063

TETKİK SIRASINDA KARDİYAK ARREST OLAN HASTAYA AİT VENÖZ GÖLLENME BT BULGULARI

Alpaslan Yavuz, Seren Ay, Serkan Yüksel, Bülent Çekiç, İclal Erdem Toslak

SBÜ Antalya Eğitim ve Araştırma Hastanesi Radyoloji Departmanı

Giriş: Kardiyak arrest,kalp pompa fonksiyonunun aniden kesilmesi sonucu okuşan doku hipoperfüzyon durumudur ve ani müdahele gerektirir. BT(Bilgisayarlı Tomografi) taramaları sırasında oluşan kardiyak arrestin gerçek görülme sıklığı bilinmemektedir, ancak oldukça nadirdir(1).Klinik olarak antsabil bir hasta BT çekimi esnasında, kardiyopulmoner monitorizasyon ile yakından takip edilmeli ve tipik görüntüleme bulguları tanınmalıdır. BT çekimi sırasında gantry hareketi başladığı anda kardiyak arrest gelişmiş bir olgunun kontrastlı toraks, üst ve alt abdomen BT bulgularını sunduk.

Olgu Sunumu: Konjestif kalp yetmezliği tanısı mevcut 64 yaş erkek hastaya,mide küçültme cerrahisi sonrası postop dönemde genel durumunun kötüleşmesi üzerine pulmoner emboli öntanısı ve postop komplikasyonlar açısından iv kontrastlı toraks ve abdomen BT tetkikleri planlandı. Toraks ve abdomen BT görüntülerinde; sol subclavian ven trasesinde verilen venöz kontrast maddenin SVC(Süperior vena cava), İVC(İnferior vena cava), vena azigos,-bilateral renal venler, hepatik venler, ana iliak venler,internal iliak venler,lomber venlerde göllendiği ve kan – kontrast seviyelenmesine yol açtığı izlendi(resim1,4, 5). Hastanın kardiyak hareketinin kesildiği ve pulmoner venlerde kontrastlanma görülürken kalp boşluklarında kontrast dolumu olmadığı saptandı (resim 2,3).Arteriyel vasküler yapılarda, solid parankimal organlarda kontrast enhansmanı izlenmedi. Monitarizasyon ikazının da aynı anda başlaması üzerine kardiyak arreste yönelik acil müdahale başlatıldı.

Tartışma ve Sonuç: Kalp pompalamayı bıraktığında, sistemik arteriyel ve venöz basınçlar önemli ölçüde düşer. Bu nedenle, enjekte edilen kontrast maddenin dağılımı kontrastın enjekte edildiği basınca ve kontrast ajanının yoğunluğuna bağlıdır(2).Kandan daha ağır olan kontrast madde, kalp çalışmayı bıraktığı anda venöz sistemin bağımlı kısımlarında birikme eğilimindedir(3) Nadiren rapor edilmesine rağmen, ani kalp durmasının görüntüleme bulguları oldukça karakteristiktir. Sol kalp odalarının, aortun ve ilgili arter yapılarının opaklaşması olmaz, kontrast vücudun ağırlıklı olarak sağ tarafında özellikle venöz sisteme bağımlı kesimlerinde seviyelenerek göllenir. Günümüzde kritik klinik durumdaki hastaların BT ve/veya MRG (Manyetik Rezonans Görüntüleme)odalarına monitörizasyon eşliğinde alınması ile bu durum oldukça nadir karşımıza çıkmakla birlikte karşılaşıldığı durumlarda görüntüleme bulgularının ilgili radyolog tarafından farkındalığı ve böylece görüntüleme işlemine de-

vam etmek yerine bu durumlarda derhal uygun resusitatif önlemlerin alınması son derece önem arz etmektedir.

Anahtar kelimeler: kardiyak arrest, venöz göllenme,kan- kontrast seviyelenmesi

Kaynaklar

1 -Ko SF, Ng SH, Chen MC, Lee TY, Huang CC, Wan YL. Sudden cardiac arrest during computed tomography. J Comput Assist Tomogr. 2003;27:93–7
2 - Tsai PP, Chen JH, Huang JL, Shen WC. Dependent pooling: A contrast-enhanced sign of cardiac arrest during CT. AJR Am J Roentgenol. 2002;178:1095–9.
3 -Roth C, Sneider M, Bogot N, Todd M, Cronin P. Dependent venous contrast pooling and layering: A sign of imminent cardiogenic shock. AJR Am J Roentgenol. 2006;186:1116–9.

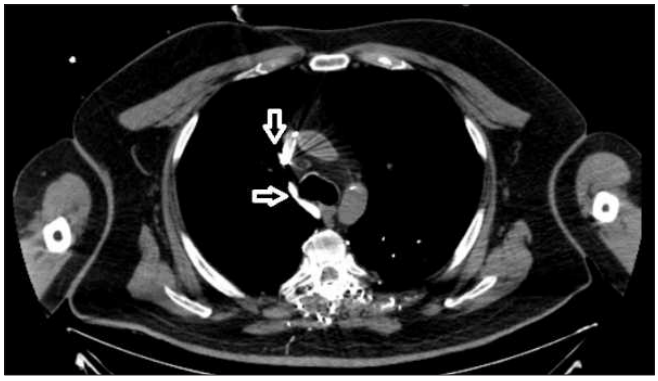

Resim 1. VCS, v.Azigosta kontrastlanma

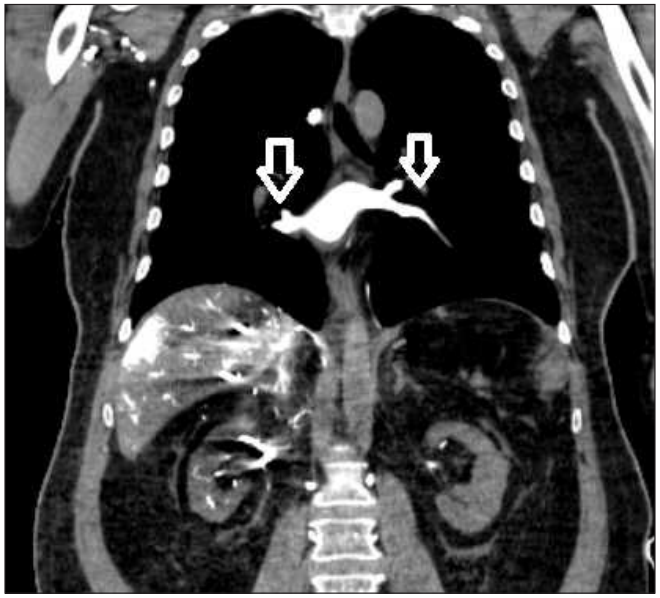

Resim 2. Pulmoner venlerde kontrastlanma

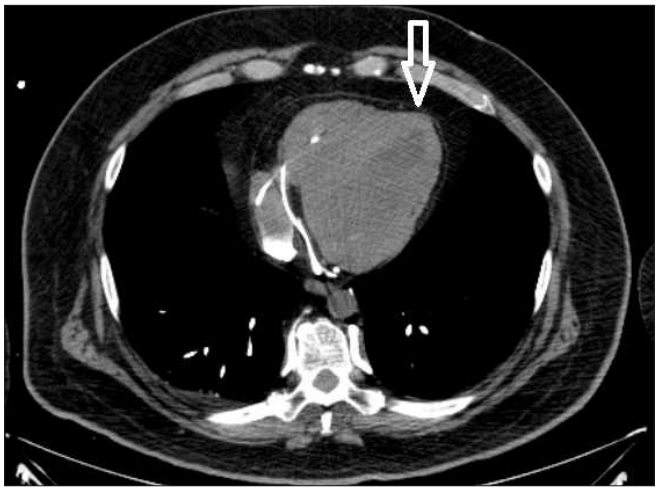

Resim 3. Kalp boşluklarında kontrast madde geçişi görülmüyor

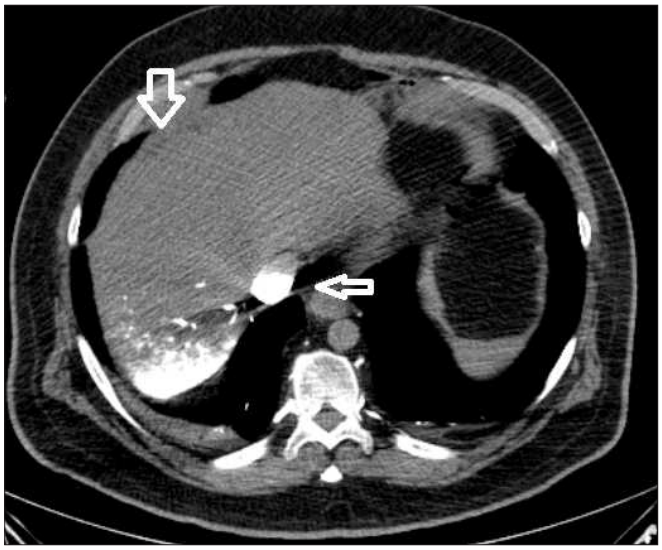

Resim 4. VCİ'da kontrast –kan seviyelenmesi mevcut.hepatik venlerde kontrastlanma mevcut. karaciğer parankiminde kontrastlanma yok

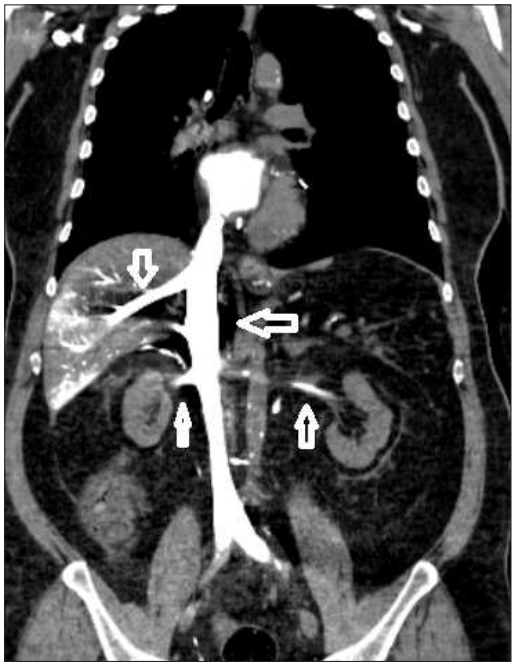

Resim 5. VCI, bilateral renal venlerde, hepatik venlerde venöz göllenmeye bağlı kontraslanma

Abdominal Radyoloji

PS-064

TRANSVERS KOLONU İÇEREN GENİŞ MORGAGNİ HERNİSİ

Erdem Özkan, Muhammet Said Beşler, Ahmet Mendi

Ankara Numune Eğitim ve Araştırma Hastanesi

Giriş ve Amaç: Doğumsal diyafram hernileri, genellikle nonspesifik solunum ve gastrointestinal semptomlarla karşımıza çıktığından erişkin dönemde geç tanı alırlar. Diyaframın doğumsal bozuklukları, diyaframın birleşme defektlerinin sonucudur veya diyaframın kapanma sorunları ile birlikte olan barsak gelişim bozukluklarına bağlıdır. Doğumsal diyafragma hernileri Bochdalek (arka-yan), Morgagni (ön-retrosternal) ve septum transversum defekti şeklinde sınıflandırılır. Posterolateral diyafram hernileri (Bochdalek hernisi) yenidoğan diyafram hernilerinin %85-90 oluştururlar. Retrosternal herniler (Morgagni) ikinci sıklıkta görülür ve sternum arkasında yer alır (%2-6). Morgagni hernisi sternokostal bileşke altından herniye olan dokularla karakterizedir. Diyafragmatik hernilerin sadece %3'ü Morgagni hernisidir. Çoğunluk sağda görülürken %4'ü bilateral tiptedir. Hastanemize malignite şüphesi ile yatırılan bir hastada insidental olarak saptanan Morgagni hernisi vakasını paylaşmak istedik.

Olgu: Sağ memede ele gelen kitle ve arasıra belirginleşen efor dispnesi şikayeti ile gelen 52 yaşında kadın hastanın yapılan fizik muayenesinde sağ akciğerde solunum seslerinin azalmış olduğu tesbit edildi. PA akciğer grafisinde sağ diyafragm yüksek olarak izlendi. Laboratuar bulgularında tümör belirteçlerinde yükseklik, parsiyel oksijen basıncında ve satürasyonda düşüklük tesbit edildi. Memeye yönelik yapılan incelemelerinde sağ memede malignite şüphesi yüksek olan kitle tesbit edildi. Lezyonun patolojik doku tanısı triple (-) invaziv meme karsinomu ile uyumlu bulundu. Hastaya olası metastaz açısında ileri tetkikler planlandı. Yapılan incelemelerde toraks BT'de insidental olarak sağ kardiyofrenik sinüsten sağ hemitoraksa doğru intraabdominal yağ dokusu ve transvers kolon segmenti herniasyonu izlenmiş olup Morgagni hernisi ile uyumlu olduğu görüldü. Buna sekonder sağ akciğer orta ve alt lobda subsegmenter atelektaziler izlendi.

Tartışma ve Sonuç: Morgagni hernili hastalar doğumdan sonra asemptomatiktir ve yetişkin döneme kadar tanı konulamayabilir. Semptomatik hastalarda hafif veya orta derecede, inkarserasyon veya strangülasyon gelişen hastalarda şiddetli substernal ağrı olabilir. Ayrıca literatürde pnömoni ile prezente olup tanı alan vakalar da bildirilmiştir. Doğum öncesinde ultrason ile tesbit edilebilse de sıklıkla erişkin çağda semptomatik hastalarda BT incelemeleriyle tanı rahatlıkla konulabilir.

Anahtar kelimeler: morgagni hernisi, diyafragmatik herni, transvers kolon, dispne

Kaynaklar

1-)Lin ST, Moss DM, Henderson SO. A case of Morgagni hernia presenting as pneumonia. J Emerg Med. 1997;15:297–301.
2-)Eren S, Ciri F. Diaphragmatic hernia: diagnostic approaches with review of the literature. Eur J Radiol. 2005;54:448–59.
3-) Tonks A, Wyldes M, Somerset DA, Dent K, Abhyankar A, Bagchi I, Lander A, Roberts E, Kilby MD. Congenital malformations of the diaphragm: findings of the West Midlands Congenital Anomaly Register 1995 to 2000. Prenat Diagn. 2004;24:596–604.
4-)Colvin J, Bower C, Dickinson JE, Sokol J. Outcomes of congenital diaphragmatic hernia: a population-based study in Western Australia. Pediatrics. 2005;116:e356–e363.



Resim a. Sağ diyaframda yükseklik

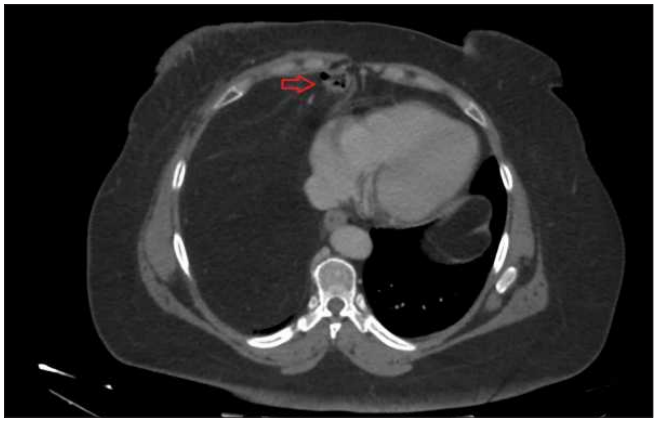

Resim b. Aksiyel kesitte retrosternal alanda herniye transvers kolon

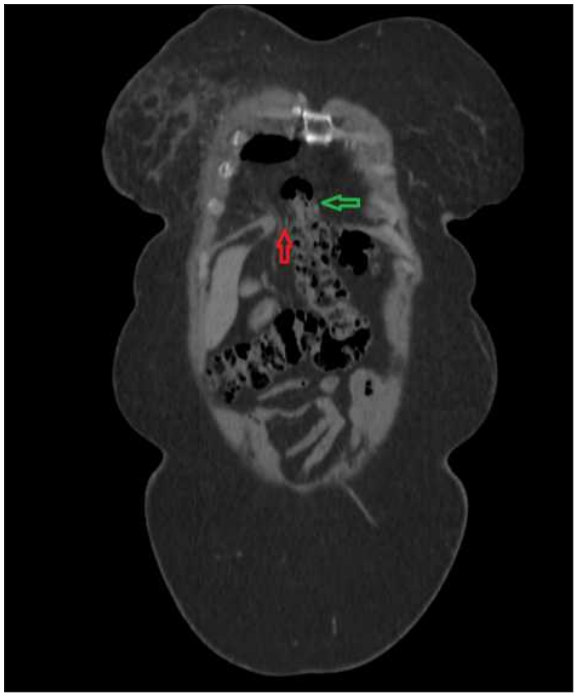

Resim c. Koronal kesitte diyafragmda defekt(Kırmızı ok) ve herniye transvers kolon segmenti(yeşil ok)



Resim d. Sağ akciğer alt lobunu tama yakın dolduran ve lineer atelektazilere sebep olan herniye omental yağ doku

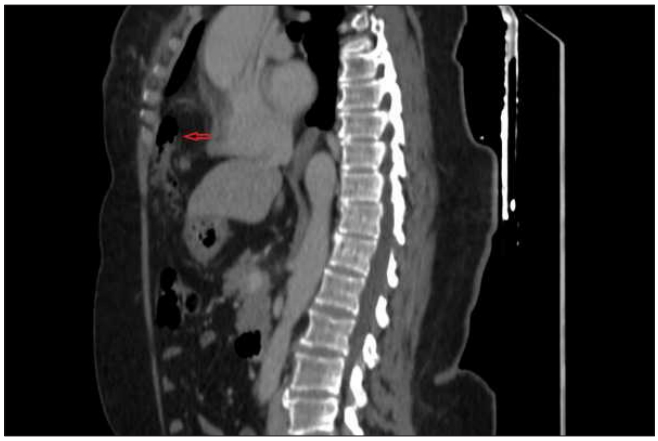

Resim e. Sagital kesit. Diyafragmatik defektten herniye transvers kolon

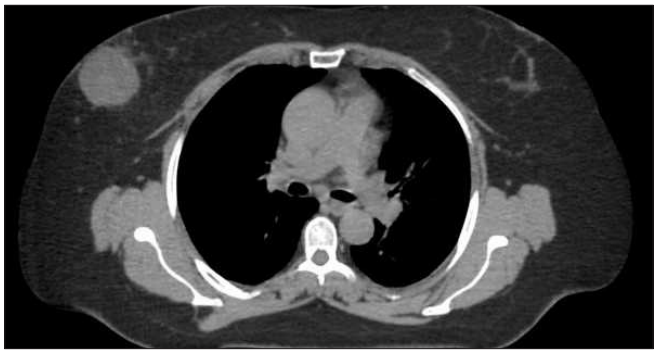

Resim f. Sağ memede kitle(Aksiyel kesit)

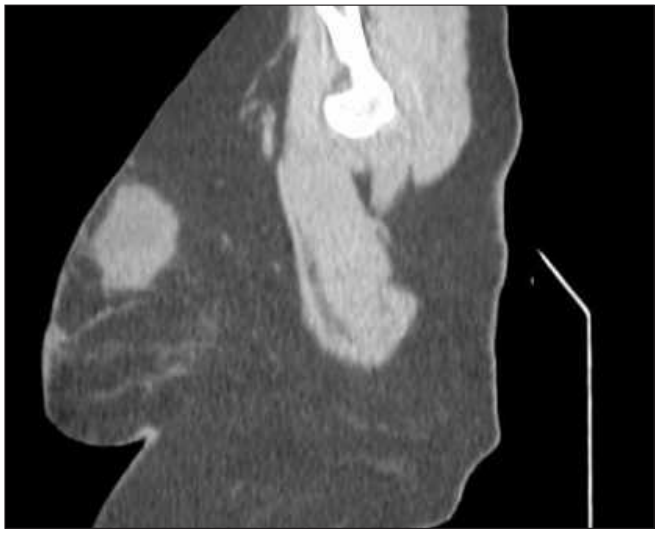

Resim g. Sağ memede kitle(Sagital kesit)

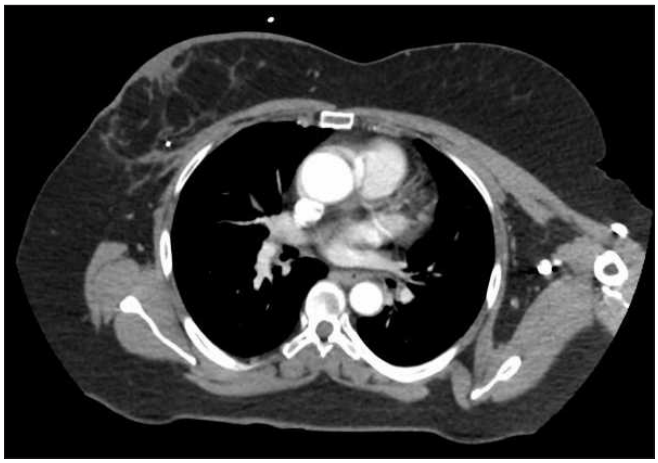

Resim h. Kitle lokalizasyonu-Postoperatif görüntü

Abdominal Radyoloji

PS-065

ASEMPTOMATİK AORTOİLİYAK OKLÜZİV HASTALIK, LERİCHE SENDROMU

Esin Kurtuluş Öztürk[1], Saffet Öztürk[2], Suzan Şaylısoy[3]

[1]Kütahya Sağlık Bilimleri Üniversitesi Tıp Fakültesi Radyoloji AD
[2]Bilecik Devlet Hastanesi Radyoloji Bölümü
[3]Eskişehir Osmangazi Üniversitesi Tıp Fakültesi Radyoloji AD

Giriş: Bu çalışmada semptomları olmayan insidental saptanan kronik dönemde aortoiliyak oklüziv hastalık olgusunu sunmayı amaçladık.

Olgu Sunumu: İdrarda yanma şikayetleri ile Nefroloji polikliniğine başvuran ve tarafımıza yönlendirilen 55 yaşındaki kadın hastaya yapılan ultrasonografi sonrası kontrastlı abdomen BT çekildi. Kontrastlı abdomen BT incelemesinde infrarenal seviyeden başlayarak abdominal aorta, bilateral ana iliyak arterler, eksternal iliyak arterler ve internal iliyak arterler oklüde izlendi. Çölyak trunkus ve süperior mezenterik arter patentti. İnferiyor mezenterik arter orijin seviyesinden itibaren kollateral vasküler yapılar ile tekrar akım mevcut olup lüminal kontrastlanma olağan izlendi. Bilateral ortak femoral arterler orijin seviyelerinden itibaren batın önduvarındaki bilateral inferior epigastrik arterler ile tekrar kolateral akım mevcut olup bilateral ortak femoral arterlerden itibaren distalde lüminal kontrastlanma olağan izlendi. Hasta öyküsünde ilişkili semptom saptanmadı ve radyolojik olarak kronik dönemde aortoiliyak oklüziv hastalık (Leriche sendromu) olarak raporlandı.

Tartışma: Aortoiliyak oklüziv hastalık infrarenal aorta ve iliyak arterlerin trombotik oklüzyonla karakterize bir hastalıktır. Etyolojide en sık aterosklerotik hastalık ve vaskülittir. Semtomlar akut ve kronik dönem olmasına göre değişkenlik göstermektedir. Abdominal aortanın akut oklüzyonu erken dönemde yüksekmortaliteye sahiptir. Klasik semptomları; alt ekstremitede egzersizle ortaya çıkan ağrı (intermittan kladikasyon), femoral nabızların alınamaması veya azalması ve erkek hastalarda impotanstır. Bizim vakamızda kronik süreçte kollaterallerin oluşmasına olanak sağlayacak sürede yavaş gelişen aortoiliyak oklüziv hastalık asemtomatik olabilir. Üç tipi vardır. Tip I'de distal abdominal aorta ve ana iliyak arterlerin proksimali oklüdedir. Tip II'de hem abdominal aorta hemde iliak arterler total oklüdedir. En sık görülen ve mortalitesi yüksek olan tip III'de ise abdominal aorta, iliak arterler ve femoral arterlerde oklüzyon mevcuttur.

Sonuç: Ciddi mortalite ve morbidite ile seyredebilen aortoiliyak oklüziv hastalıkta oklüzyonun seviyelerinin ve kolaterallerin varlığının radyolojik incelemelerle ortaya konması hızlı ve efektif tedavi yaklaşımının saptanmasında önemli rol oynamaktadır.

Anahtar kelimeler: Leriche sendromu, BT, aortoiliyak oklüziv hastalık

Kaynaklar

1-Brewster, David C. "Aortoiliac occlusive disease." Haimovici's Vascular Surgery (2012): 710-735.
2-Morotti, Alessandro, et al. "When collateral vessels matter: asymptomatic Leriche syndrome." Clinical case reports 3.11 (2015): 960-961.
3-Schneider, J. R. "Aortoiliac occlusive disease." Seminars in vascular surgery. Vol. 8. No. 4. 1995.

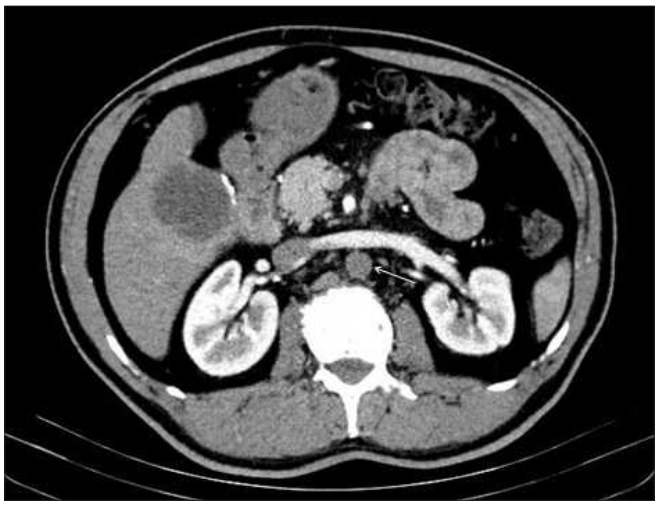

Resim 1. Aksiyel kontrastlı abdomen BT görüntüde infrarenal seviyede abdominal aorta total oklüde (uzun ok) olup her iki renal arter ve süperior mezenterik arter patent izlenmektedir.

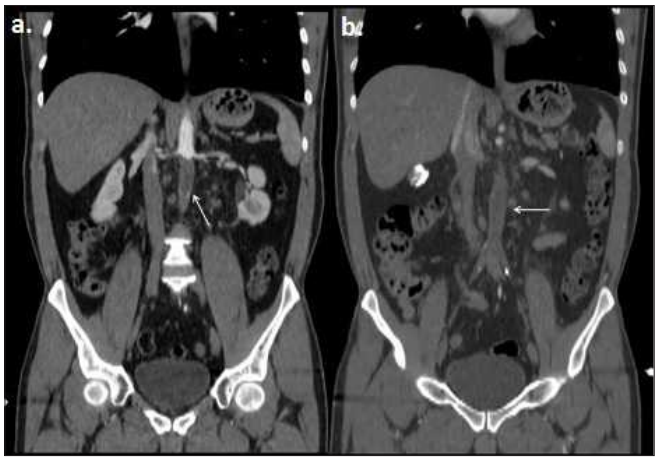

Resim 2. Koronal kontrastlı abdomen BT görüntülerde infrarenal seviyeden başlayarak abdominal aorta ve bilateral ana iliyak arterler arterler oklüde (uzun oklar) izlenmektedir.

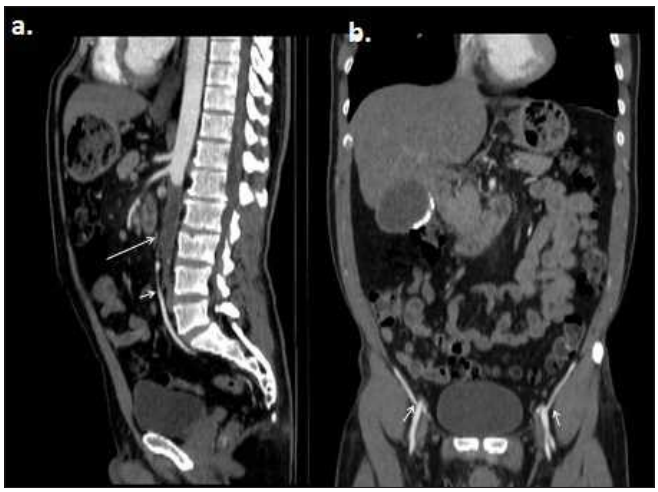

Resim 3. Sagittal (a) ve koronal (b) kontrastlı abdomen BT görüntülerde infrarenal seviyeden başlayarak abdominal aorta oklüde (uzun ok) olup çölyak trunkus ve süperior mezenterik arter patent izlenmektedir. İnferiyor mezenterik arterde ve bilateral ortak femoral

Abdominal Radyoloji

PS-066

A RARE CASE OF PARTIAL ANNULAR PANCREAS WITH "CROCODILE JAWS" ("TİMSAH ÇENESİ" BULGUSU OLAN NADİR BİR PARSİYEL ANÜLER PANKREAS OLGUSU)

Saim Türkoğlu, Ali Mahir Gündüz

Van Yüzüncü Yıl University Department of Radiology, School of Medicine, Dursun Odabaş Medical Center

Introduction and Purpose: The annular pancreas duodenue is a morphological anomaly which may be incomplete or incomplete and may cause obstruction. The annular pancreas was rare and its incidence was estimated to be approximately 0.02% (1). We aimed to present the computed tomography findings of a rare case of partial annular pancreas.

Case Report: A 56-year-old male patient was admitted to the general surgery outpatient clinic with abdominal pain. Physical examination revealed non-specific findings. In the contrast-enhanced computed tomography image; The second segment of the anterior and posterior pancreatic tissue and the proximal dilated dudeneum were observed (Figure 1). The crocodile jaw was detected and was diagnosed as partial annular pancreas.

Discussion: The pancreas develops from a single dorsal and two ventral buds, which appear as the growth of primitive foregut in the 5th week of pregnancy. The annular pancreas occurs when the ventral bud does not rotate with the duodenum. The annular pancreas may be complete or partial (2). Complete annular pancreas: the pancreas parenchyma or the ring channel completely surrounds the second part of the duodenum. Partial, non-public, pancreas is a congenital anomaly that does not completely surround the ring-shaped duodenum and gives the appearance of a 'crocodile jaw'. It can present with different clinical pictures in adults and children (3). Approximately 25% to 33% of cases of annular pancreas in adults are asymptomatic and are randomly detected after imaging as in our case. However, in adults, pancreatitis may cause duodenal clogging and rarely biliary obstruction. Abdominal pain, feeling of early saturation, vomiting and gastrointestinal bleeding in peptic ulcer disease are more common symptoms in adults. In children, a ring-shaped pancreas may be associated with other congenital anomalies or may cause a duodenum clogging.

Conclusion: Since radiologists are often the first to diagnose, it is important that radiologists recognize this condition. Diagnosis can be made by finding "Crocodile jaw" with both anterior and posterior extension of the pancreas tissue. The appearance of a crocodile jaw on computed tomography is an important finding for the detection of partial annular pancreas. If the disease is needed for diagnosis and surgery, it can be useful before surgery.

Anahtar kelimeler: Annular pancreas, computed tomography, crocodile jaws, abdominal pain

References

1. Dowsett JF, Rode J, Russell RC. Annular pancreas: A clinical, endoscopic, and immunohistochemical study. Gut 1989; 30: 130-5.
2.Sandrasegaran K, Patel A, Fogel EL et al. Annular pancreas in adults. AJR Am J Roentgenol. 2009; 193 (2): 455-60.
3. Zyromski NJ, Sandoval JA, Pitt HA et al. Annular pancreas: striking differences between children and adults. J. Am. Parcel. Surg. 2008; 206 (5): 1019-25.

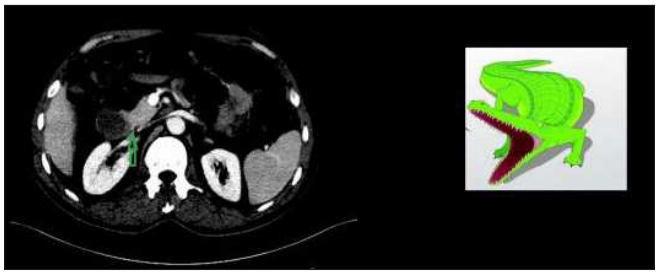

Figure 1 . The sign of the "crocodile jaw" were observed.

Abdominal Radyoloji

PS-067

TÜM ÖZELLİKLERİ İLE TİPİK BİR AMFİZEMATÖZ SİSTİT VAKASI

Sinan Ülgen, Mürüvet Akın, Ayşe Eda Parlak, Alpaslan Yavuz, Bülent Çekiç

Sağlık Bilimleri Üniversitesi Antalya Eğitim ve Araştırma Hastanesi

Giriş ve Amaç: Amfizematöz sistit mesanenin nadir bir bakteriel enfeksyonudur. Mesane lümeninde, duvarında ve çevre yumuşak dokularda gaz gelişimi ile karakterizedir. Hastalık için en önemli risk faktörleri diabetes mellitus ve nörojenik mesanedir.1,2 Kadınlarda daha yaygındır.

Olgu Sunumu: 76 yaşında diabetes mellitus ve kronik böbrek yetmezliği bulunan kadın hasta hastanemiz acil servisine sol alt kadran ağrısı ile başvurdu. Yapılan hemogram, biokimya ve idrar tetkiklerinde ılımlı bir lökositoz(11,600) 2,5 mg/dL kreatinin ve idrarda 3+ bakteri, 33 lökosit, 3+ glikoz mevcuttu. Daha sonra yapılan kontrastsız tüm abdomen BT incelemesinde mesane duvarlarında belirgin hava dansiteleri ve çevre yumuşak dokularda kirli dansite artışları mevcuttu.(resim 1, 2 ve 3) Alınan idrar kültüründe E. Coli üredi. Laboratuar ve görüntüleme bulguları sonucunda hastaya amfizematöz sistit tanısı konuldu ve antibiyotik tedavisi başlandı. Tedavi tamamlandıktan sonra alınan kontrol idrar kültürü incelemesinde üreme olmadı.

Tartışma ve Sonuç: Amfizematöz sistit mesane çeperinde gaz gelişimi ile karakterize nadir bir enfeksyondur. En sık saptanan etken E. Coli bakterisidir. Sıklıkla yaşlı kadınlarda görülmekle birlikte en önemli predispozan faktör diabetes mellitustur. Bunun dışında nörojenik mesane, böbrek yetmezliği ve vezikoüretral reflü bilinen diğer risk faktörleridir.1,2

Görüntüleme modaliteleri tanıda önemli katkı sağlamaktadır. Direk grafi mesane lümeni içerisinde hava sıvı seviyeleri ve mesane çeperindeki gazı gösterebilmekte olup çoğu zaman barsak gazları nedeni ile tanıya katkısı sınırlıdır.[3] BT mesane çeperindeki gazı çok net bir şekilde oratayа koyabilmekte olup ayrıca çok daha ciddi bir klinik tablo olan amfizematöz piyelonefrit gibi renal yayılımların dışlanmasında yararlıdır.[4]

Tedavi mesane drenajı, antibiyoterapi ve kan şekeri kontrolüdür. Çok ileri vakalarda cerrahi girişim ve mesane rezeksiyonu gerekli olabilmektedir.[5]

Bizim sunduğumuz olgu kontrolsüz diabet ve KBY gibi risk faktörlerine sahip yaşlı bir kadındır. Laboratuar bulguları ile kontrolsüz diabet varlığı ve idrar yolu enfeksyonu, BT ile mesane çeperinde gaz bulunduğu görülmüş ve İdrar kültüründe idrarda E. Coli bakterisi saptanmıştır. Demografik özellikleri, laboratuar ve görüntüleme bulguları amfizematöz sistit açısından son derece tipiktir.

Sonuç olarak amfizematöz sistit tanısında görüntüleme bulguları son derece önemli bir yere sahip olup olası komplikasyonların tanınıp uygun şekilde müdahale edilmesine olanak sağlamaktadır.

Anahtar kelimeler: Amfizematöz sistit, İdrar yolu enfeksyonu

Kaynaklar

1 Thomas AA, Lane BR, Thomas AZ, et al. Emphysematous cystitis: a review of 135 cases. BJU Int. 2007;100:17–20 2 Mokabberi R, Ravakhah K. Emphysematous urinary tract infections: diagnosis, treatment and survival (case review series) Am J Med Sci. 2007;333:111–116. 3 Grayson DE, Abbott RM, Levy AD, et al. Emphysematous infections of the abdomen and pelvis: a pictorial review. Radiographics. 2002;22:543–561. 4 Toyota N, Ogawa D, Ishii K, et al. Emphysematous cystitis in a patient with type 2 diabetes mellitus. Acta Med Okayama. 2011;65:129–133. 5 Chimezie C, Amanambu MD. Emphysematous cystitis-a case report. Infect Dis Clin Pract. 2008;16:118–119.

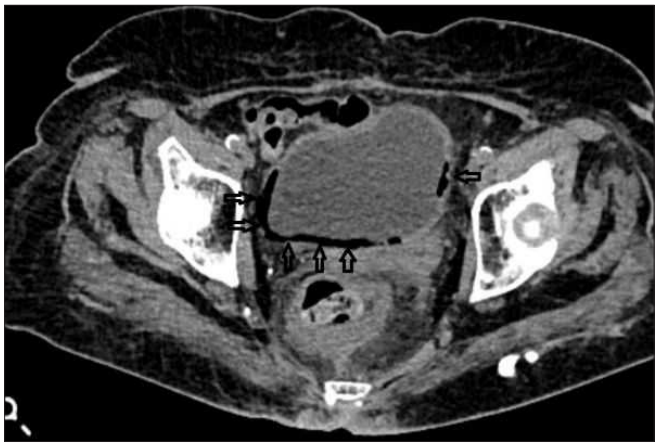

Resim 1. Aksiyel BT görüntüsünde mesane çeperinde hava dansiteleri(oklar)



Resim 2. Koronal BT görüntüsündemesane çeperinde hava dansiteleri(oklar)



Resim 3. Sagital BT görüntüsündemesane çeperinde hava dansiteleri(oklar)

Abdominal Radyoloji

PS-068

VENA CAVA İNFERİOR İNVAZYONU YAPMIŞ WİLMS TÜMÖRÜ: US VE BT BULGULARI

Leyla Turgut Çoban, İbrahim İlik, Nurşen Toprak

Van Yyü Dursun Odabaşı Tıp Merkezi

Giriş ve Amaç: Wilms tümörü; çocukluk çağının en sık görülen ürogenital sistem kaynaklı tümörü olup embriyonik metanefrik blas-

tem hücreleri, stromal ve epitelyal hücrelerden gelişir (1). En sık tanı yaşı 36 ay olmakla beraber, çoğunlukla 1-4 yaşlar arasında görülür. Bilateral eş zamanlı tümör olguların %5 inde görülür (2). Fizik muayenede sıklıkla ele gelen abdominal kitle ve genitoüriner malformasyonlar tesbit edilebilir. En sık akciğer metastaz yapar.

Biz bu olgumuzda vena kava invazyonu yapmış, dev boyutta, Wilms tümörünün US, Doppler US ve BT bulgularını tanımladık.

Olgu Sunumu: 4 yaşında çocuk hasta karında şişlik ve 3-4 gündür devam eden ateş şikayeti ile pediatri polikliniğimize başvurdu. Fizik muayenede batın sağ üst kadrandan orta kadrana doğru uzanım gösteren sert kıvamlı kitle palpe edildi. Yapılan USG tetkikinde batın sağ üst kadrandan alt kadrana doğru uzanım gösteren 10x10x7,5cm ebatlı karaciğer ve sağ böbrek alt polü ile yakın komşulukta izlenen, vasküler özellikte, lobule konturlü yer yer heterojen nekrotik alanlar içeren solid kitle lezyon izlendi (Resim-a). Sağ böbrek grade I dilate izlendi. Doppler USG ile yapılan değerlendirmede; kitle lezyonun santral kesiminde yer yer arterial kan akımları alındı (Resim-b).

Yapılan kontrastlı ve kontrastsız abdomen BT incelemesinde; sağ böbrek alt kesiminden başlayıp pelvik alana kadar uzanım gösteren en geniş aksiyel boyutta 11x9cm ölçülen heterojen dansitede sağ böbrekte rotasyon bozukluğu ve pelvikalisyel sistemde dilatasyona neden olan yer yer toplayıcı sistemi invaze eden İV kontrast madde enjeksiyonu sonrası heterojen kontrast tutulumu gösteren solid kitle lezyon izlendi. Sağda infrarenal seviyede vena kava inferior ile kitle arasında 4cm lik bir segmentte sınırlar net ayırd edilemedi (Resim c-d). Sağ iliak ven komşuluklarında invazyon ile uyumlu olabilecek bilateral vasküler kollateral yapılar izlendi (Resim e).Mevcut bulgular vasküler invazyon yapmış wilms tümörü lehine değerlendirildi.

Tartışma ve Sonuç: Wilms tümörü nadir görülmesine rağmen, çocuklarda üriner sistemde görülen en sık malign tümördür. Bu yüzden çocukluk döneminde batında kitle nedeniyle refere edilen hastalarda ilk planda wilms tümörü düşünülmelidir. Bizim olgumuzda da US, Doppler US ve BT görüntüleme özellikleri klinik verilerle beraber değerlendirildiğinde bulgular vasküler invazyon yapmış Wilms tümörü lehine yorumlanmıştır.

Sonuç olarak radyolojik tanı ve görüntüleme yöntemlerinin Wilms tümörü tanısında ve tedaviyi yönlendirmesinde önemi çok büyüktür. Klinik ve radyolojik bulguların birlikte değerlendirilmesi ve görüntüleme özelliklerinin iyi bilinmesi gerekmektedir. Erken tanı ve tedavi prognozu iyi yönde etkilemektedir (3).

Anahtar kelimeler: Wilms tümörü, Vena Cava İnvazyonu,Bilgisayarlı Tomografi

Kaynaklar

1. Birch JM, Breslow N. Epidemiyologic Features of wilms' tumor.Hematol Oncol Clin North Am 1995; 9:1157-1178
2. Horwitz JR, Ritchey ML, Moksness J, et al. Renal salvage procedures in patients with synchronous bilateral wilms' tumors: A report from the National Wilms' Tumor Study Group. J Pediatr
Surg 1996; 31: 1020-1025.
3.Wiener JS, Coppes MJ, Ritchey ML. Current concepts in the biology and management of Wilms' tumor. J Urol 1998; 159: 1316-1325.



Resim a. US de lobüle konturlü heterojen solid kitle

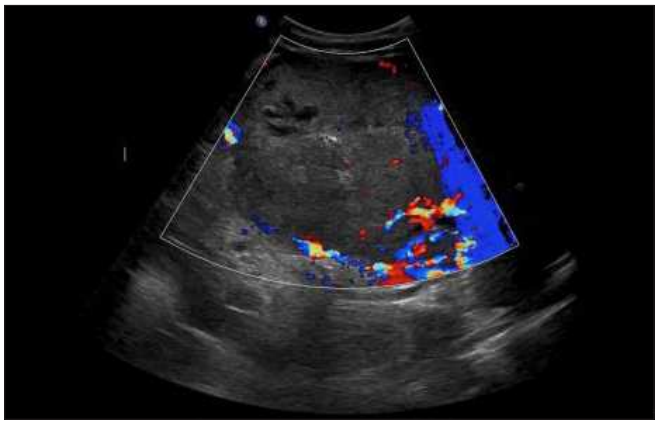

Resim b. Doppler US de yer yer arteryel kan akımları



Resim c. Koronal BT de vena cava inferior invazyonu



Resim d. Aksiyel BT de vena cava inferior invazyonu



Resim e. Vasküler kollateraller

Abdominal Radyoloji

PS-069

NADİR GÖRÜLEN MESANE ARTERİOVENÖZ MALFORMASYONU OLGUSU ARTERİOVENOUS MALFORMATİON OF BLADDER; AN UNUSUAL CASE

Deniz Gizem Oktay, Diğdem Kuru Öz, Ayşe Erden

Ankara Üniversitesi Tıp Fakültesi

Giriş: Arteriovenöz malformasyonlar (AVM), arteriyol ve venüller arasında direkt ilişkilenme ile karakterize konjenital veya edinsel olarak oluşabilen vasküler anomalilerdir. Mesane yerleşimli AVM'lere oldukça nadir rastlanmaktadır. Mesane AVM'leri sıklıkla sinsi seyirli olup ileri dönemde makroskopik hematüri ile bulgu vermektedir. AVM tanısında, tedavi planının oluşturulmasında ve makroskopik hematüriye neden olabilecek diğer nedenlerin (taş, tümör gibi) ekarte edilmesinde görüntüleme yöntemleri önem taşımaktadır. Bizim olgumuzda da makroskopik hematüri semptomları ile kliniğe gelen mesane yerleşimli AVM vakası tartışılmaktadır.

Olgu: Yaklaşık 25 yıl önce myomları nedeni ile TAH + BSO operasyonu yapılan ve cerrahi sonrası stres inkontinansı başlayan, uygulanan augmentasyonlu sistoplasti (ileal) ve üretral dilatasyon gibi cerrahi girişimlere rağmen inkontinans şikayetlerinde gerileme olmayan, bu şikayetler nedeni ile hastanemiz Üroloji polikliniğinde takip edilen 59 yaşındaki kadın hasta 4 ay önce başlayan ve gittikçe artan makroskopik hematüri şikayeti ile tekrar hastanemize başvurmuştur. Bu süreçte bir kez dış merkezde ciddi düzeyde hematüri nedeni ile 2 Ü ES replasmanı yapılma öyküsü mevcuttur.

Bulgular: Pelvik MRG incelemesinde augmente mesane sol yan duvarında "ileal loop" ile birleşme düzeyinden başlayıp kaudale devam eden, arteriovenöz malformasyon ile uyumlu genişlemiş tortüyoze vasküler yapılar (Resim 1. 2. 3.) dikkati çekmiştir. Lezyon anteriorda perivezikal alanda kranialde süperior mezenterik vene drene olan venöz yapı ile (Resim 4.) ilişkilenme göstermekte idi. Solda internal ilyak vasküler yapılarda da simetriğine oranla genişleme mevcuttu. Ürolog tarafından yapılan sistoskopide mesane sol yan duvarda MR'da tanımlanan lezyon görülmüş olup aktif kanama saptanmamış. Yapılan angiografide pelvik bölgede aktif kanama bulgusu saptanmamıştır (Resim 5. 6.). Retrospektif olarak hastanın geçmiş incelemeleri değerlendirildiğinde 8 yıl önceki BT incelemesinde de mesane sol yan duvarda 8aynı lokalizasyonda kontrastlanma gösteren hafif kalınlaşma (Resim 7. 8.) olduğu gözlenmiş ancak MR incelemesi ile karşılaştırıldığında lezyonun belirgin şekilde boyut artışı gösterdiği saptanmıştır.

Tartışma: AVM'ler arteriyel ve venöz damarlar arasında anormal bağlantılar ile karakterize, arteriovenöz şanta neden olan vasküler anomalilerdir. Kanama bu lezyonların en sık prezente olma şeklidir. Mesane yerleşimli AVM'ler oldukça nadir görülmektedir. Sıklıkla hematüri etiyolojisi araştırılan hastalarda görüntüleme yöntemleri ile rastlantısal olarak saptanmaktadır. AVM şüphesi bulunan vakalarda, hastalık yayılımının ve tedavi yaklaşımının değerlendirilebilmesi amacı ile görüntüleme yöntemleri önem teşkil etmektedir. Pelvik BT ve MR, AVM'nin uzanımı ve natürü hakkında bilgi verirken anjiografik yöntemler ile lezyonu oluşturan damarlardaki akım karakteristiği, besleyici ve drene edici arterler daha kolay belirlenebilmektedir. (1-5) Bizim olgumuzda, persistan hematüri nedeninin mesanede saptanan AVM ile ilişkili olduğu düşünülmüş olup ileal loop ile anastomoz düzeyinde yer alması iyatrojenik nedenli olabileceğini de akla getirmektedir.

Sonuç: Oldukça nadir görülen mesane AVM'leri mesane tümörleri ile benzer klinik semptomlara neden olabilen patolojilerdir. Hematüriye neden olan diğer nedenlerin ekartasyonu yanı sıra görüntüleme bulguları ile tanı konulabilen bu durum ayırıcı tanıda akla gelmelidir.

Anahtar kelimeler: mesane arteriovenöz malformasyonu, makroskopik hematüri

Kaynaklar

1- Nuovo G, Nagler H, Fenoglio J. Arteriovenous malformation of the bladder presenting as gross hematuria. Human Pathology. 1986 Jan;17(1):94-97.
2- Park J, Park Y. Arteriovenous malformation of the urinary bladder: Treated by transurethral resection. Int J Urol. 2005 Apr;12(4):409-11.
3- Muraoka N, Sakai. Rare Causes of Hematuria Associated with Various Vascular Diseases Involving the Upper Urinary Tract. Radiographics 2008;28:855-867.
4- Patel CK, Beland MD, Feller E. Acute renal failure from a pelvic arteriovenous malformation. Med Health R I 2011 May;94:144-145.
5- Addo E, Emtage J, Massis K, Hernandez D J. A Congenital High Flow Arteriovenous Malformation of the Bladder Presenting With Polypoid Cystitis and Ureteral Obstruction. Urol Case Rep. 2015 Nov; 3(6): 181–184.

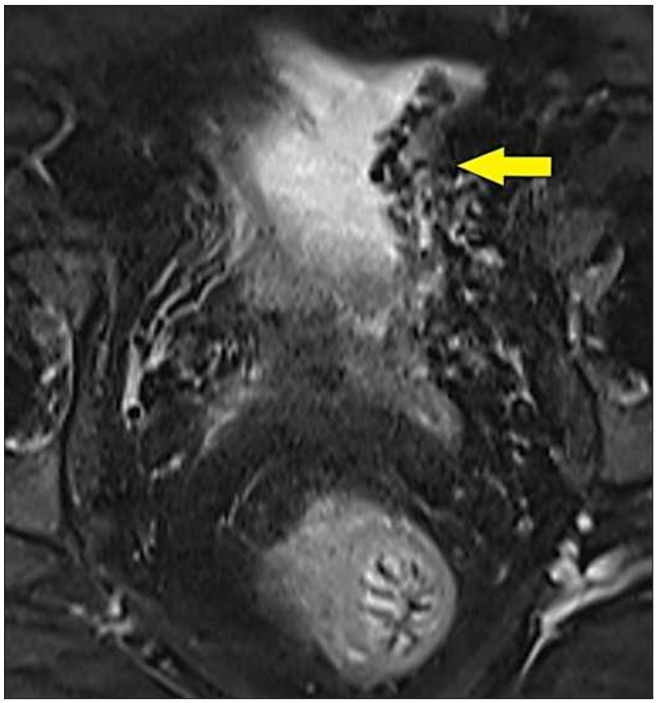

Resim 1. Aksiyel STIR görüntüde mesane sol yan duvarda sinyal void gösteren genişlemiş tortüyoze vasküler yapılar (sarı ok)

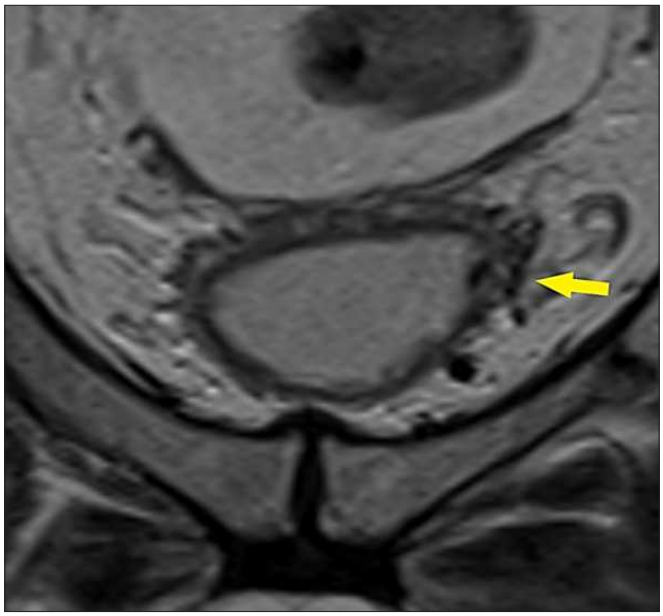

Resim 2. Koronal yağ baskısız T2 ağırlıklı görüntüde mesane sol yan duvar ve perivezikal alandaki genişlemiş vasküler yapılara ait sinyal void (sarı ok)

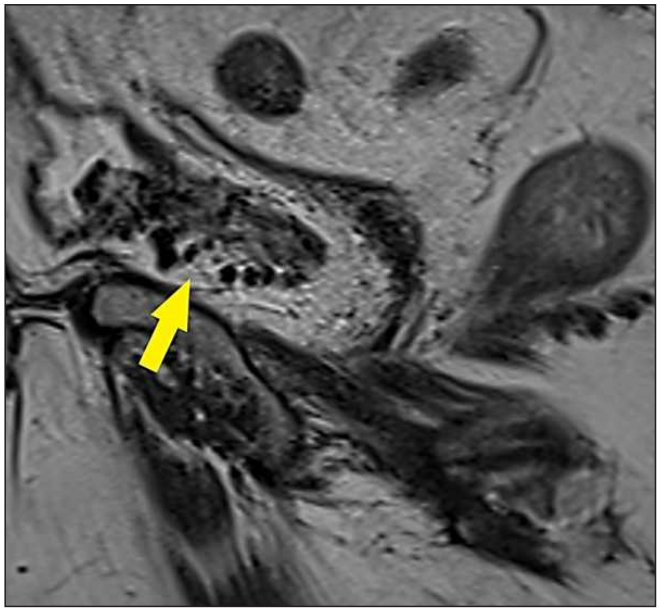

Resim 3. Sagital yağ baskısız T2 ağırlıklı görüntüde mesane duvarında ve perivezikal alandaki genişlemiş vasküler yapılara ait sinyal void alanları

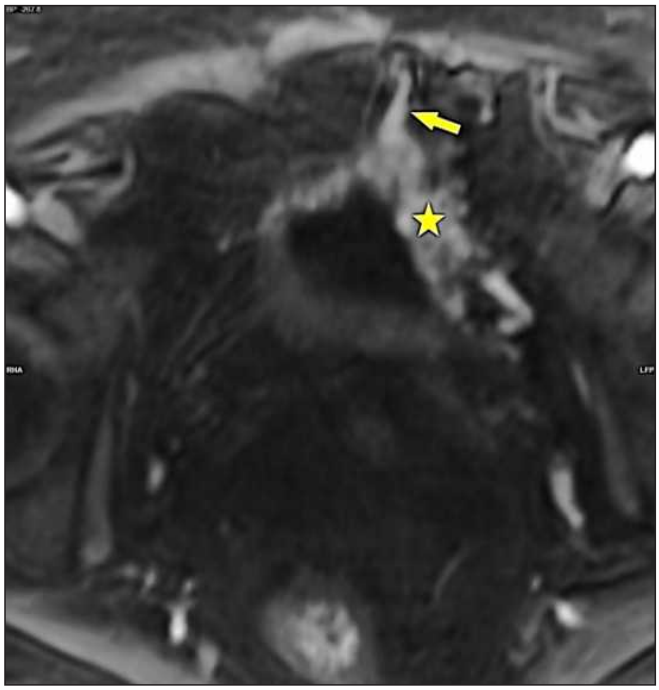

Resim 4. Aksiyel yağ baskılı kontrastlı çıkartma görüntüde lezyonda kontrastlanma (sarı yıldız) ve anteriorda perivezikal alandaki venöz yapı ile ilişkilenme (sarı ok).

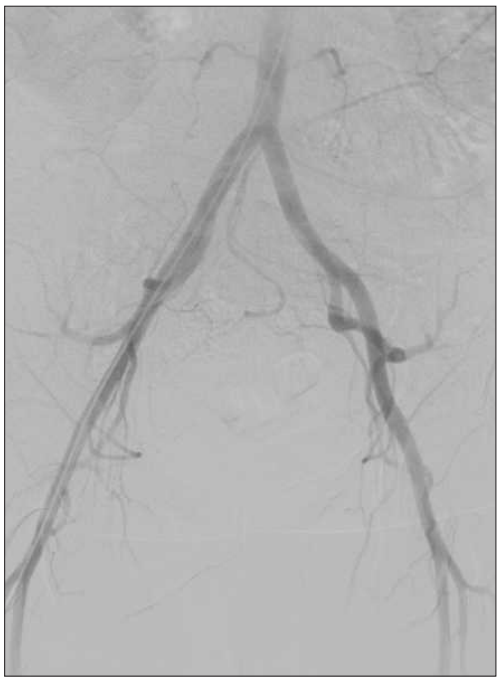

Resim 5. Yapılan selektif süperior mezenterik arteriografide aktif kanama bulgusu izlenmedi



Şekil 6. Yapılan selektif süperior arteriografide aktif kanama bulgusu saptanmadı



Resim 7. Aynı hastanın 8 yıl önceki aksiyel kontrastlı BT incelemesinde mesane sol yan duvarda kontrastlanan duvar kalınlaşması (sarı ok).

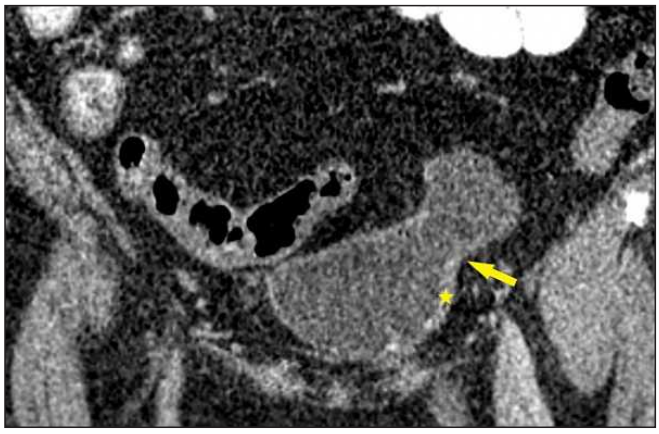

Resim 8. Koronal kontrastlı BT incelemesinde ileal loop ile anastomoz hattı (sarı ok) ve bu düzeyden başlayan kaudale devam eden kontrastlanan duvar kalınlaşması (sarı yıldız)

Abdominal Radyoloji

PS-070

NADİR BİR OLGU: VON MEYENBURG KOMPLEKS (A RARE CASE: VON MEYENBURG COMPLEX)

Kemal Niyazi Arda, Mustafa Koyun, Sinan Akay, Mustafa Taşar, Uğur Bozlar

SBÜ, Gülhane Eğitim ve Araştırma Hastanesi, Radyoloji AD.

Giriş ve Amaç: Von Meyenburg Kompleks (VMK) diğer bilinen adıyla bilier hamartom histolojik olarak fibröz stroma ile çevrili kistik-dilate safra yollarından oluşan, genellikle 1 cm'den küçük benign malformasyonlardır (1). Bu yazıda nadir görülen ve karaciğer metastazları ile karışabilen Von Meyenburg Kompleks'in manyetik rezonans (MR) ve manyetik rezonans kolanjiyopankreatografi (MRKP) görüntüleme bulgularını sunmayı amaçladık.

Olgu Sunumu: 60 yaşında kadın hasta uzun süredir var olan karın ağrısı şikayeti ile hastanemize başvurdu. Hastanın abdominal ultrasonografi (US) incelemesinde insidental olarak karaciğer parankiminde dağınık yerleşimli, 1 cm'den küçük çok sayıda, hiperekoik solid lezyon izlendi. Hastanın MR görüntülerinde karaciğer parankiminde dağınık yerleşim gösteren, 1 cm'den küçük çok sayıda, T1 ağırlıklı serilerde hipointens, T2 ve sıvıya duyarlı serilerde hiperintens, kontrastlı görüntülerde kontrastlanmayan kistik lezyonlar mevcuttu (resim 1,2,3). MRKP'de kistik lezyonların safra yolları ile ilişkisiz oldukları görüldü (resim 4). Mevcut bulgular ışığında hastaya Von Meyenburg Kompleks teşhisi konuldu.

Tartışma ve Sonuç: VMK asemptomatik olduğundan nadiren karşımıza çıkan ve metastaz ile karışabilecek bir hastalıktır. Otopsi serilerinde insidansı literatürde %0.69-5,6 olarak bildirilmiştir (2, 3). US incelemesinde VMK lezyonları histolojik özelliklerine göre hipoekoik, hiperekoik veya heterojen ekoda görülebilirler (1). Lezyonların posteriorunda kuyruklu yıldız artefaktı tanıya yardımcıdır (4). Bilgisayarlı tomografi (BT) incelemesinde literatürde birkaç olgu haricinde konstrastlanmayan hipodens lezyonlar olarak görüldüğü bildirilmiştir (5). MR incelemede lezyonlar T1 ağırlıklı serilerde hipointens, T2 ağırlıklı serilerde hiperintens olarak görülmektedir (1). MRKP görüntülerinde safra yolları ile bağlantısı olmayan kistik lezyonlar olarak izlenir ve bu özelliği ile Karoli hastalığından ayrılır. Sonuç olarak VMK'nın radyolojik bulgularının bilinmesi gereksiz tanısal ve girişimsel işlem sıklığını azaltacaktır.

Anahtar kelimeler: abdomen, karaciğer, hamartom

Kaynaklar

1. Rong-Qin Zheng, Bo Zhang, Masatoshi Kudo, Hirokazu Onda, and Tatsuo Inoue. Imaging findings of biliary hamartomas. World J Gastroenterol. 2005 Oct 28; 11(40): 6354–6359. doi: 10.3748/wjg.v11.i40.6354.
2. E. B. Chung. Multiple bile-duct hamartomas. Cancer. 1970;26:287–296.

3. Redston MS, Wanless IR. The hepatic von Meyenburg complex: prevalence and association with hepatic and renal cysts among 2843 autopsies. Mod Pathol. 1996;9:233–237.
4. Luo TY, Itai Y, Eguchi N, Kurosaki Y, Onaya H, Ahmadi Y, Niitsu M, Tsunoda HS. Von Meyenburg complexes of the liver: imaging findings. J Comput Assist Tomogr. 1998;22:372–378.
5. Lev-Toaff AS, Bach AM, Wechsler RJ, Hilpert PL, Gatalica Z, Rubin R. The radiologic and pathologic spectrum of biliary hamartomas. AJR Am J Roentgenol. 1995;165:309–313.

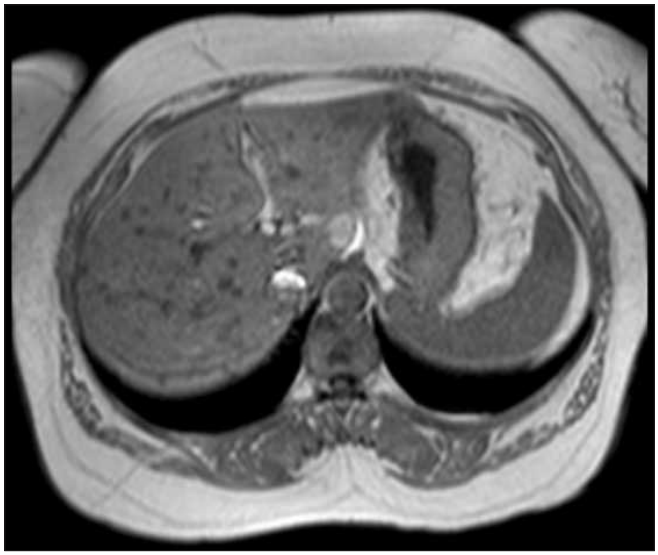

Resim 1. a. Aksial T1 ağırlıklı MR görüntüsünde karaciğer parankiminde dağınık yerleşimli multipl 1 cm'den küçük hipointens lezyonlar görülmekte.



Resim 2. b. Aksial T2 ağırlıklı MR görüntüsünde karaciğer parankiminde dağınık yerleşimli multipl 1 cm'den küçük hiperintens lezyonlar görülmekte.

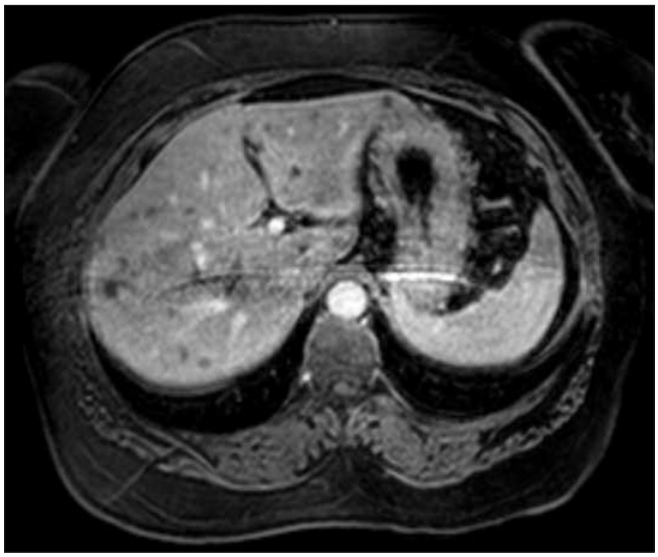

Resim 3. c. Aksial kontrastlı T1 ağırlıklı MR görüntüsünde karaciğer parankiminde dağınık yerleşimli multipl, kontrastlanmayan 1 cm'den küçük hipointens lezyonlar görülmekte.

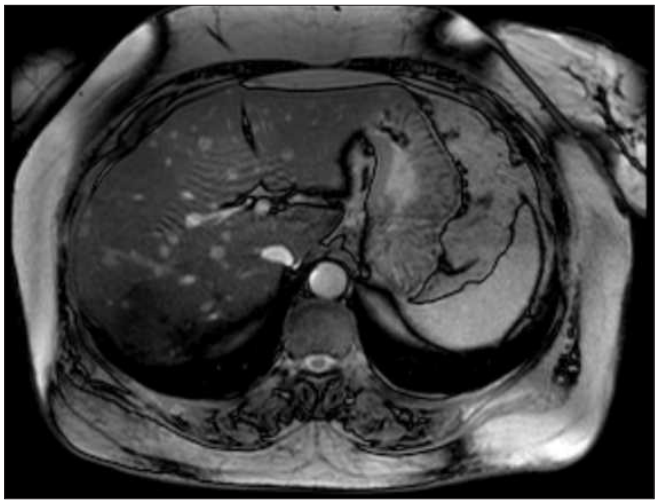

Resim 4. d. Aksial MRKP görüntüsünde karaciğer parankiminde dağınık yerleşimli multipl, safra yolları ile ilişkisiz, 1 cm'den küçük lezyonlar görülmekte.

Abdominal Radyoloji

PS-071

PANCREATIC ANAPLASTIC LARGE-CELL LYMPHOMA MIMICKING GASTRIC ADENOCARCINOMA (GASTRIK ADENOKARSINOMU TAKLIT EDEN PANKREAS ANAPLASTIK BÜYÜK HÜCRELI LENFOMASI)

Saim Türkoğlu[1], Nuh İlaiz[2], Mehmet Çetin Kotan[3], İrfan Bayram[2], Cemil Göya[1]

[1]Van Yüzüncü Yıl University Department of Radiology, School of Medicine,dursun Odabaş Medical Center
[2]Van Yüzüncü Yıl University Department of Patology, School of Medicine,dursun Odabaş Medical Center
[3]Van Yüzüncü Yıl University Department of General Surgery, School of Medicine,dursun Odabaş Medical Center

Introduction and Objective: Primary pancreatic lymphoma is a rare disease with less than 0.5% of all pancreatic malignancies and less than 2% of extranodal lymphomas (1). Primary pancreatic anaplastic large cell lymphomas(ALCL) are very rare. In this case report, we aimed to present a case of pancreatic anaplastic cell carcinoma

diagnosed by recurrent biopsies with radiological and pathological imaging.

Case Report: A 24-year-old male presented to the gastroenterology department at the external center for abdominal pain and heartburn.After physical, radiological and endoscopic examination, he was referred to our center with the diagnosis of gastric adenocarcinoma. Approximately 60 mm segment extending from the level of gastroesophageal junction and extending to the stomach was followed by malignant wall thickening and PET-CT positivity was observed(Figure 1A-B-C). Also multiple conglomerated lymphadenopathies were observed(Figure 2A-B). Hypodense lesion was observed in the trunk of the pancreas. The lesion completely covered the vascular structures and did not cause narrowing(Figure 3A-B). Preliminary diagnosis was considered as stomach adenocarcinoma. Biopsy was reported as adenocarcinoma. Biopsy was repeated due to clinical incompatibility and the second pathology report was reported as neuroendocrine tumor or adenocarcinoma. However, the third biopsy was performed due to clinical-pathological incompatibility and the result was reported as lymphoma(Figure 4).

Discussion: Pancreatic Lymphoma is a rare neoplasm. Pancreatic lymphoma is most commonly confused with pancreatic adenocarcinoma. Symptoms are non-specific, such as abdominal pain, weight loss, nausea, or vomiting, as in our case. B symptoms such as fever, chills and night sweats are rare. Although they may not identify the type of lesion, imaging modalities such as USG, CT, and Endoscopic USG are the most useful tests to evaluate the staging of pancreatic masses. In the latest World Health Organization (WHO) classification of NHLs, ALCL is a unique nature T cell lymphoma subtype (2). ALCL is an aggressive type of lymphoma that can potentially be treated in some patients.

Conclusion: Anaplastic cell lymphoma of the pancreas is aggressive and may be clinically, radiologically and pathologically confused with other malignancies. The definitive diagnosis of the disease is very important in terms of treatment. Because the treatment of lymphomas is chemotherapy, and the treatment of other malignancies is early surgery. Therefore, when there are radiological and pathological findings that are incompatible with the clinic, it should be communicated and there should be a multi-disciplinary approach.

Anahtar kelimeler: Anaplastic Large-Cell Lymphoma, Adenocarsinom, Neoplasm, Abdominal Pain, CT, PET-CT

References

1. Arcari A, Anselmi E, Bernuzzi P, Berte R, Lazzaro A, Moroni CF, Trabacchi E, Valisa D, Vercelli A, Cavanna L. Primary pancreatic lymphoma. Report of five cases. Haematologica 2005; 90: ECR09
2. Delsol G, Ralfkiaer E, Stein H, Wright D, Jaffe ES. Anaplastic large cell lymphoma. In: Jaffe ES, Harris NL, Stein H, Vardiman JW, eds. Pathology & Genetics. Tumors of Haematopoetic and Lymphoid Tissues. Lyon IARC Press 2001: 230-235



Figure 1. Approximately 60 mm segment extending from the level of gastroesophageal junction and extending to the stomach cardia was followed by malignant wall thickening and PET-CT positivity was observed

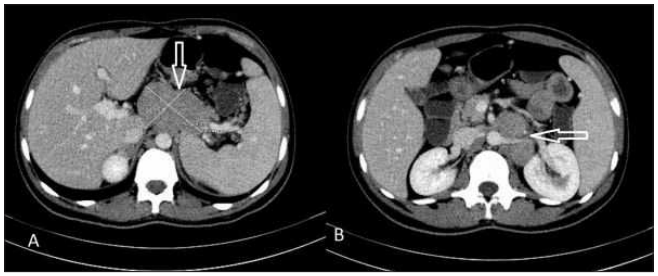

Figure 2. Conglomerated lymphadenopathies were observed.



Figure 3. The hypodense lesion surrounding the vascular structures was observed in the head and trunk section of the pancreas.

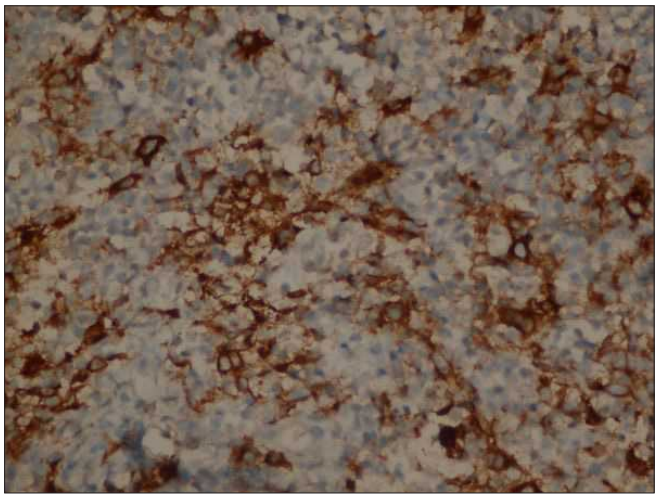

Figure 4 . Anaplastic large cell lymphoma. In the section, neoplastic lymphoid cells stained immunohistochemically with CD30 are observed. (Immunostaining; original magnification x40 objective).

Abdominal Radyoloji

PS-072

SİROTİK KARACİĞERDE NADİR BİR FOKAL LEZYON: KİST HİDATİK

Ferdi Çay

Ağrı Devlet Hastanesi Radyoloji Birimi

Kist Hidatik (KH), ekinokok tenyasının metasestod evresine bağlı olarak gelişen bir enfeksiyondur. KH gelişmekte olan ülkelerde yaygın bir klinik problem olmakta ve özellikle endemik olduğu alanlarda ciddi sağlık problemlerine neden olmaktadır. KH için en sık yerleşim karaciğerdir (vakaların yaklaşık %75'inde karaciğerde etkilenir). Kist hidatiğin endemik olduğu bölgelerdeki sıklığı göze alındığında(1), KH bu alanlarda herhangi bir hastalıkla aynı anda aynı kişide gözlenebilir. Sirotik karaciğerde fokal lezyon varlığının belirlenmesi ve bu fokal lezyonun karakterizasyonu, en iyi hasta yönetimini belirlenmesi açısından kritik bir öneme sahiptir. Sirotik karaciğerde hepatoselüler kanserin saptanmasındaki gecikmeler hasta prognozunu olumsuz yönde etkilediğinden hepatoselüler kanserin erken belirlenmesi hasta prognozu açısından önemlidir. Ancak bunun yanı sıra, sirotik karaciğerde izlenebilen benign lezyonların hepetaselüler kanser olarak yorumlanmasından kaçınmak, hastaya gereksiz uygulamalardan kaçınmak adına aynı derece önemlidir(2). Radyolojik görüntüleme sirotik karaciğerde fokal lezyonun belirlenmesi ve karakterizasyonunda kritik bir role sahiptir. Ben bu olgu sunumunda sirotik karaciğere eşlik eden Gharbi tip 2 KH lezyonunun radyolojik bulgularını sunarak, sirotik karaciğerde izlenebilen lezyonların ayırıcı tanısında kist hidatiğinde düşünülmesi gerektiğini vurgulamayı amaçladım.

Kırk altı yaşında erkek hasta hastanemize müphem sağ üst kadran ağrısı ile başvurdu. Hasta kırsal alanda çiftçi olarak çalışmakta ve

bildiği kronik bir hastalığı bulunmamaktaydı. Yapılan abdomen USG incelmesinde karaciğerde siroza ait bulgular ve segment 4 de kistik lezyon saptandı. Kistik lezyon karakterizasyonu için üst abdomen MRG ve AFP istendi. Üst abdomen MRG incelemesinde karaciğerde siroza ait bulgular (Resim 1) ve segment 4 de kistik lezyon yeniden izlendi. Kistik lezyon içerisinde KH de izlenen ayrılmış membranlara ait nilüfer bulgusu vardı (Resim 2). Ayrıca, kistik lezyon etrafında bazı yayınlar tarafından KH için karakteristik olarak tanımlanan hipointens halka mevcuttu (3) (Resim 3). Kontrastlı MRG incelemesinde lezyonda kontrast tutulumu izlenmedi. Hastanın AFP değeri normaldi.

Anahtar kelimeler: Kist Hidatik, Siroz, Birliktelik

Kaynaklar

1. Grosso G, Gruttadauria S, Biondi A, Marventano S, Mistretta A. Worldwide epidemiology of liver hydatidosis including the Mediterranean area. World journal of gastroenterology: WJG. 2012;18(13):1425.
2. Galia M, Taibbi A, Marin D, Furlan A, Dioguardi Burgio M, Agnello F, et al. Focal lesions in cirrhotic liver: what else beyond hepatocellular carcinoma? Diagnostic and interventional radiology (Ankara, Turkey). 2014 May-Jun;20(3):222-8. PubMed PMID: 24509186. Pubmed Central PMCID: PMC4463346. Epub 2014/02/11. eng.
3. Pedrosa I, Saiz A, Arrazola J, Ferreirós J, Pedrosa CS. Hydatid Disease: Radiologic and Pathologic Features and Complications 1: (CME available in print version and on RSNA Link). Radiographics. 2000;20(3):795-817.



Resim 1. Koronal T2A MRG görüntüsü karaciğerde siroza ait bulgular olan kontur düzensizliği, nodüler görünüm (oklar) ve splenomegaliyi gösteriyor.

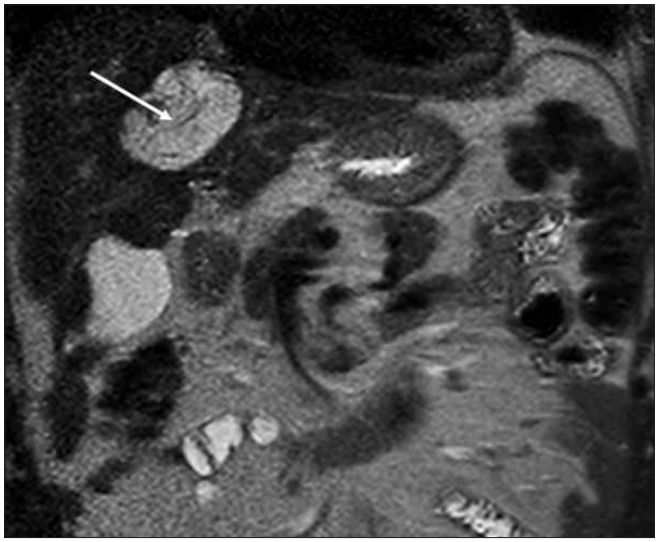

Resim 2. Koronal T2A MRG görüntüsünde karaciğer segment 4 de kistik lezyon izleniyor. Kistik lezyon içerisinde izlenen ayrılmış membranlara ait görünüm kist hidatikte izlenen nilüfer çiçeği bulgusu ile uyumlu (ok).

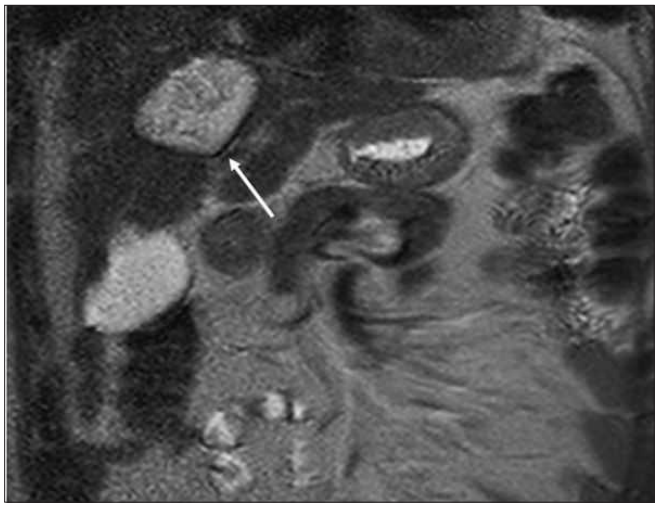

Resim 3. Koronal T2A MRG görüntüsü kistik lezyon etrafındaki hipointens halkayı gösteriyor (ok).

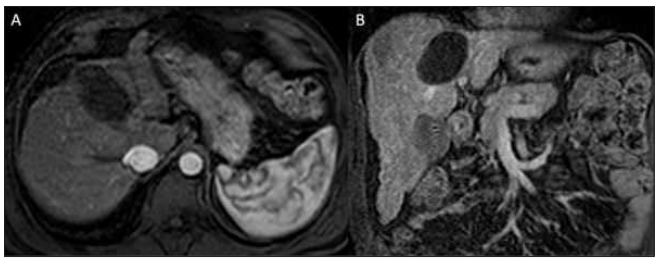

Resim 4. Aksiyel geç arteriyel (A) ve koronal portal (B) fazda elde olunmuş kontrastlı MRG görüntülerinde lezyonda kontrast tutulumu olmadığı izleniyor.

Abdominal Radyoloji

PS-073

ABDOMİNAL LENFADENOPATİYİ TAKLİT EDEN EKTOPİK KARACİĞER: OLGU SUNUMU

Rüveyde Begüm Güneş, Onur Başdemirci, Safiye Gürel
Bolu Abant İzzet Baysal Üniversitesi, Tıp Fakültesi, Radyoloji AD

Giriş: Ektopik/aksesuar karaciğer, embriyogenez sırasında çeşitli organlara karaciğer dokusunun taşınmasından kaynaklanan nadir bir durumdur. Tipik olarak asemptomatiktir ve tesadüfen saptanmaktadır. Ektopik/aksesuar karaciğerin kesin insidansı bilinmemekle birlikte yapılan çeşitli çalışmalarda yaklaşık %0,24-0,56 olarak saptanmıştır [1-3]. Çoğu yazar tarafından iki tip ektopik karaciğer tanımlanmıştır. Birincisi, karaciğere bağlantılı iken, ikincisi ise gerçekten ektopik bir karaciğer dokusudur. Collan ise dört tip olarak sınıflandırmıştır. Birincisi, ana karaciğere bağlı olmayan, ancak tipik olarak safra kesesi veya karın içi ligamentlerine bağlı ektopik karaciğerdir. İkincisi, zaman zaman safra kesesi duvarında bulunan mikroskobik bir ektopik karaciğerdir. Üçüncüsü, ana karaciğere bir pedinkülle bağlı büyük bir aksesuar karaciğer lobudur. Dördüncüsü ana karaciğere bağlı küçük, aksesuar bir karaciğer lobudur [4].

Olgu: Astım tanısıyla göğüs hastalıklarında takipli 67 yaşında kadın hastanın, PA akciğer grafisinde trakeada sağa deviasyon izlenmesi üzerine hastaya toraks bilgisayarlı tomografi (BT) çekildi. Çekilen toraks BT tetkikindeki abdominal kesitlerde gastrohepatik ligamanda büyüğü yaklaşık 25x27 mm boyutlarında olmak üzere iki adet yumuşak doku kitlesi izlenmiştir. Abdominal LAP ön tanısı ile çekilen iv-oral kontrastlı tüm abdomen BT tetkikinde segment 2 ve 3 izlenmemiş olup bu lokalizasyonda ve segment 6'da büyüğü 33x20 mm boyutlarında, 3 tanesi karaciğer parankimi ile bağlantılı, bir tanesi ise egzofitik görünümde olmak üzere, karaciğer parankimi ile izodens 4 adet nodüler lezyon izlenmiştir (Resim 1a-b). Hastanın yapılan so-

nografik incelemesinde de bu yapıların karaciğer parankimi ile eş ekojenite ve eş ekopaterni nedeniyle ektopik karaciğer lehine değerlendirilmiştir (Resim 2a-b).

Tartışma: Karaciğer dokusu embriyogenez sırasında çeşitli organlara göç edebilir. Ektopik karaciğer bölgeleri arasında safra kesesi, dalak, retroperiton, pankreas, adrenal bez, portal ven, diyafram, toraks, mide serozası, testis ve umbilikal ven vardır [5]. Çoğu otorite tarafından ektopik ve aksesuar karaciğer, ana karaciğer ile bağlantısı olup olmadığına göre ayırt edilmektedir. Ancak ektopik karaciğer ile aksesuar karaciğer arasında net bir ayrım yapmak zordur. Ektopik/aksesuar karaciğer tipik olarak asemptomatiktir. Tekrarlayan karın ağrısı ve bozulmuş karaciğer fonksiyonları gibi çeşitli klinik semptomlarla da prezente olabilmektedir. Ektopik/aksesuar karaciğer dokusunda benign veya malign hastalıklar da görülebilmektedir. Ektopik karaciğer dokusunun, normal karaciğer dokusuna göre hepatoselüler kansere (HCC) daha yatkın olduğunu savunan hipotezler bulunmaktadır [6]. Serum alfa-fetoproteinde yükselme ve karaciğer BT görüntüsünde fokus kaybı ektopik bir karaciğerde ilk malign transformasyon belirtileri olabilir. Ektopik karaciğerde görülen neoplazilerden malign olanlar benign olanlara göre daha sık saptanmaktadır. Bu durum asemptomatik olan benign lezyonların teşhis edilmeden kalmasına bağlı olabilir.Bizim olgumuz da asemptomatik idi.

Perihepatik lezyonları değerlendirirken ektopik/aksesuar karaciğeri ayırıcı tanılar arasında düşünmek önemlidir. Ektopik karaciğer dokusunun malign tümör olarak yanlış tanı alması sık görülen hatalardan biridir. US, BT gibi modaliteler tanısal açıdan yetersiz kaldığında karaciğere spesifik kontrastlı MRG veya biyopsi yapılması gerekebilmektedir [7].

Anahtar kelimeler: Aksesuar Karaciğer, Ektopik Karaciğer, Abdominal Lenfadenopati, Bilgisayarlı Tomografi, Ultrasonografi

Kaynaklar

1. Watanabe M, Matsura T, Takatori Y, Ueki K, Kobatake T, Hidaka M, Hirakawa H, Fukukmoto S, Shimada Y. Fivecases of ectopicliverand a case of accessorylobe of theliver. Endoscopy. 1989;21:39–42.
2. Asada J, Onji S, Yamashita Y, Okada S, Morino M, Kanaoka M, Ohta Y. Ectopicliverobservedbyperitoneoscopy: report of a case. GastroenterolEndosc. 1982;24:309–312.3. Eiserth P.,Beitrage veya Kenntnis der Nebenlebern. VirchowsArch A PatholAnatHistopathol. 1940; 307 : 307-133
4. Collan Y, Hakkiluoto A, Hästbacka J. Ectopicliver. AnnChirGynaecol. 1978;67:27–29.
5.Curtis LE, Sheahan DG. Heterotopictissues in thegallbladder. ArchPathol. 1969;88:677–683.
6.Kubota K, Kita J, Rokkaku K, Iwasaki Y, Sawada T, Imura J, Fujimori T. Ectopichepatocellularcarcinomaarisingfrompancreas: a casereportandreview of theliterature. World J Gastroenterol. 2007;13:4270–4273.
7. Stattaus J, Kühl H, Forsting M. [Diagnosis of an accessoryliverlobeestablishedby magneticresonanceimaging-guidedcorebiopsy] Z Gastroenterol. 2008;46:351–354.

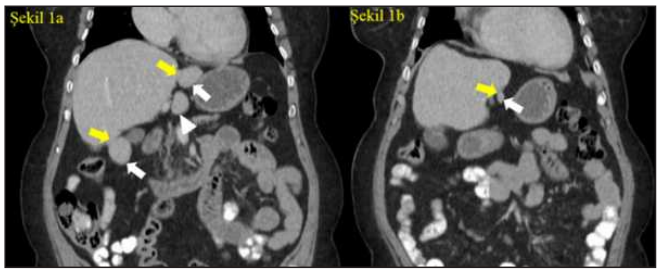

Resim1a, 1b. İV-oral kontrastlı tüm abdomen BT koronal reformat görüntülerde; Resim1a: Bir tanesi bağımsız (ok başı), diğeri 3 tanesi pedinkülü (beyaz oklar) ektopik karaciğer dokusu. Resim1b: Bir adet pedinküllü (beyaz ok) ektopik karaciğere ait karaciğer ile eş dansitede nodüler lezyonlar izlenmektedir. (sarı oklar pedinkülleri göstermektedir.)



Resim2a, 2b. Ultrasonografik görüntülerde, ektopik karaciğer dokusu ile uyumlu karaciğer parankimi ile eş ekojenitede nodüler lezyonlar (beyaz oklar) izlenmektedir. (sarı oklar pedinkülleri göstermektedir.)

Abdominal Radyoloji

PS-074

ATEŞLİ SİLAH YARALANMASI SONRASI GELİŞEN SUPERİOR MEZENTERİK ARTER PSÖDOANEVRİZMASI OLGUSU / A CASE OF SUPERİOR MESENTERİC ARTERY PSEUDOANEURYSM AFTER FİREARM İNJURY

Melis Koşar Tunç, Duygu Karahacıoğlu, Hakan Önder
İstanbul SBÜ Okmeydanı Suam

Giriş ve Amaç: Viseral arter psödoanevrizmasının gerçek insidansı net olarak bilinmemekle beraber nadir görülen bir patolojidir. Psödoanevrizma, çeşitli nedenlerle arter duvarında oluşan yırtıktan sızan kanın trombüs formasyonu oluşturup, etrafının fibröz bir kapsülle sarılması sonucu meydana gelir. Gerçek anevrizmadan farklı olarak tüm arteryel duvar tabakalarını içermemektedir. Kliniğimizde saptadığımız hasta Bilgisayarlı Tomografi (BT) görüntülemeleri ile incelenmiştir.

Olgu Sunumu: 21 yaşında erkek hasta ateşli silah yaralanması nedeniyle acil servise başvurmuştur. Çekilen kontrastlı tüm batın BT tetkikinde L4 vertebra korpusu düzeyinde karın orta hatta yaklaşık 40x28 mm boyutlu içerisinde kontrast dolumuna ait hiperdens alan seçilen nodüler yapı izlenmiştir (resim a,b). Bu yapının superior mezenterik arter (SMA) uç dalı trasesi ile yakın komşulukta olduğu dikkati çekmiş, görünüm psödoanevrizma ile uyumlu bulunmuştur (resim c,d). Ayrıca batın içerisinde mezenterik alanda, sağ ana iliak arter posterior komşuluğunda, sağda psoas kası içerisinde ve pelviste yoğun artefarkta neden olan saçma tanesi lehine değerlendirilen metalik yapılar izlenmiştir (resim a,c). Anjiografi ile tanısı kesinleşen SMA psödoanevrizması girişimsel radyoloji tarafından koil ile embolize edilmiştir (resim d,f).

Tartışma: SMA ve dallarının psödoanevrizması %0,01 gibi düşük bir insidansa sahip olup tüm viseral arter psödoanevrizmalarının %6 ila 8 'i kadarını oluşturmaktadır (2). Nadir görülmelerine rağmen rüptür durumunda yüksek mortalite oranına sahiptir. SMA psödoanevrizmalarının en sık sebebi pankreatit ve travma olup enfeksiyon, otoimmün hastalıklar, enfektif endokardit, kontrolsüz hipertansiyon, vasküler girişimsel işlemler, cerrahi işlemler diğer nedenler arasında sayılabilir. SMA psödoanevrizması bulunan hastalar daha çok karın ağrısı, gastrointestinal sistem veya intraperitoneal kanamalar, kanamalar sonucu oluşacak anemi semptomlarıyla prezente olurken uzun süre asemptomatik te kalabilirler. BT ve anjiografi gibi yöntemlerin kullanım sıklığının artmasıyla saptanma oranları artış göstermiştir. Konvansiyonel BT psödoanevrizma tanısında önemli bir yol gösterici olup solid organ, barsak ve mezenterik yaralanma gibi ek bulguların teşhisi için de fayda sağlamaktadır. Ancak arteriyel psödoanevrizmaların aktif kanama ve akut stabil mezenterik hematom gibi BT 'de heterojen hiperdens görünen diğer patolojilerle ayrımı zor olabilir(1). Bundan dolayı kesin tanıda BT anjiografi yerini korumaktadır.

Sonuç: Tramvatik SMA psödoanevrizması rüptürü durumunda hayatı tehdit edici kanamalara yol açabilecek, tanısı konvansiyonel

BT ve BT anjiografi gibi yöntemlerle konabilen, nadir görülen bir patolojidir.

Anahtar kelimeler: Pseudoaneurysm, Superior mesenteric artery,

Kaynaklar

1)Olsen, A. B., Ralhan, T., Harris, J. H., & Evani, V. (2013). Superior Mesenteric Artery Pseudoaneurysm After Blunt Abdominal Trauma. Annals of Vascular Surgery, 27(5), 674–678. doi:10.1016/j.avsg.2012.09.006
2)Guirgis M, Xu JH, Kaard A, Mwipatayi BP. Spontaneous Superior Mesenteric Artery Branch Pseudoaneurysm: A Rare Case Report. EJVES Short Rep. 2017;37:1–4. Published 2017 Oct 12. doi:10.1016/j.ejvssr.2017.09.001

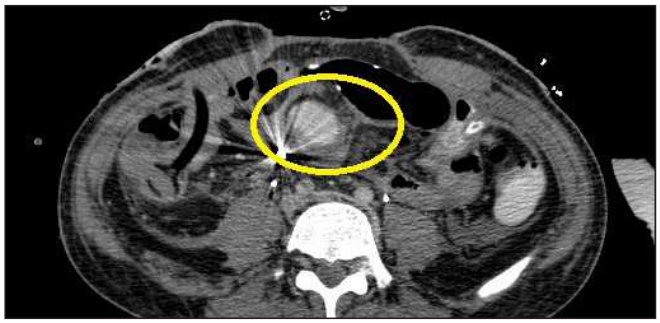

Resim a. Aksiyel kontrastlı BT'de orta hatta psödoanevrizma açısından şüpheli nodüler lezyon ve mezenterik alanda saçma tanesine ait metalik artefakt

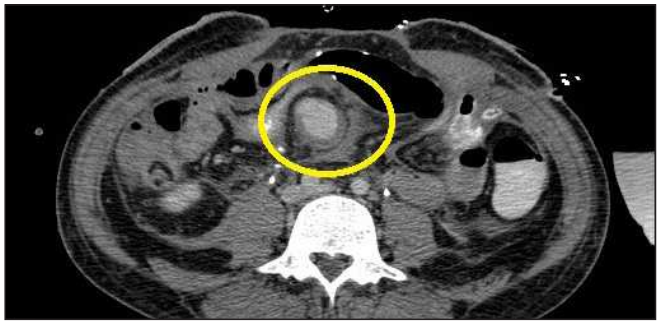

Resim b. Aksiyel kontrastlı BT kesiti

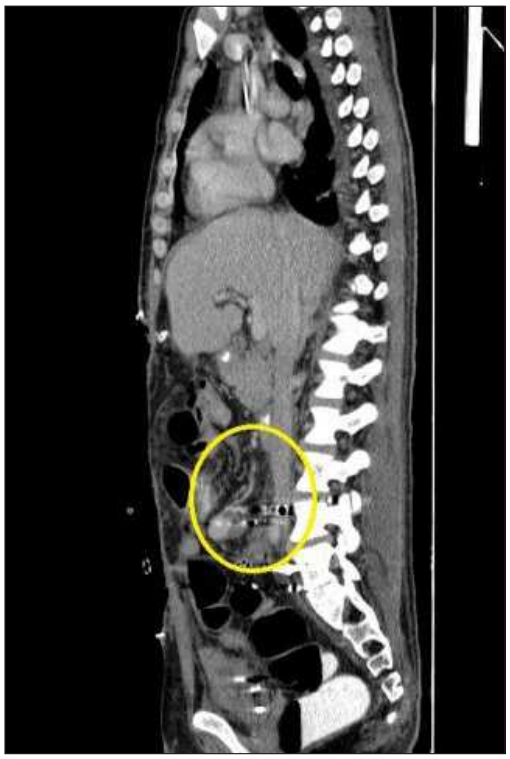

Resim c. Sagittal kontrastlı BT 'de SMA uç dalı ile yakın komşuluk gösteren psödoanevrizmatik lezyon ve pelvik düzeyde saçma tanesine ait metalik artefakt



Resim d. Koronal kontrastlı BT kesiti



Resim e. Koil embolizasyon öncesi tanısal anjiografik imaj



Resim f. Koil embolizasyon sonrası DSA görüntüsü

Abdominal Radyoloji

PS-075

NADİR BİR KOMPLİKASYON: BATIN ÖN DUVARINA GÖMÜLÜ RAHİM İÇİ ARAÇ

Kemal Niyazi Arda, Mustafa Koyun, Sianan Akay, Ferhat Cüce, Mustafa Taşar

SBÜ, Gülhane Eğitim ve Araştırma Hastanesi, Radyoloji AD.

Giriş ve Amaç: Rahim içi araçlar (RİA) kontrasepsiyonda en sık kullanılan yöntemlerden biridir. Nadir olmakla birlikte enfeksiyon, ektopik gebelik, perforasyon ve kanama gibi ciddi komplikasyonları görülebilir (1). Perforasyon sonrası RİA abdominal kavite içerisine, genitoüriner, jinekolojik, gastrointestinal sistem organlarına veya abdominal duvara migrate olabilmektedir. Bu yazı ile batın ön duvarına migrate olan ve batın ön duvarına gömülü bulunan RİA olgusunun direkt grafi ve bilgisayarlı tomografi (BT) görüntüleme bulgularını sunmayı amaçladık.

Olgu Sunumu: 24 yaşında kadın hasta 15 gündür devam eden karın ağrısı ile hastanemize başvurdu. Fizik muayenede sol alt kadranda hassasiyet olduğu görüldü. Hastanın transvajinal ve transabdominal ultrasonografi incelemesinde acil bir patoloji saptanmadı. Endometrial kaviteye 3 ay önce yerleştirilmiş olduğu öğrenilen RİA'nın normal lokalizasyonunda olmadığı dikkati çekti. Hastaya ayakta direkt batın grafisi grafisi çekildi. Direkt grafide pelvis sol yarısına süperpoze RİA (a) görüldükten sonra lokalizasyonun ortaya konulabilmesi amacıyla BT görüntüleri elde edildi. Hastanın elde edilen BT görüntülerinde sol alt kadranda batın ön duvarına gömülü RİA ve RİA'ya eşlik eden 23x8 mm ebatlı kolleksiyon dikkati çekti (b-e).

Tartışma ve Sonuç: RİA komplikasyonları içerisinde perforasyon nadir olarak karşımıza çıkmakta olup her 1000 RİA uygulamasının 1.3-1.6'sında görülmektedir (2). Mosley ve arkadaşları 129 RİA nedenli perforasyon hastasını incelemişler ve sonuçta RİA'ların %32,5'inin pelviste serbest şekilde, %31,7'sinde omentuma gömülü, %10'unun barsaklara yapışık, %6,9'unun uterusa yapışık, %4,6'sının peritonda serbest şekilde, %3,8'inin broad ligamentine yapışık, %3,1'inin barsak kitlelerine yapışık, %2,3'ünün omentum kitlelerine yapışık, %2,3'ünün rektuma yapışık, %1,5'inin tuboovaryan yapılara yapışık, %1,3'ünün ise mesaneye yapışık olarak bulunduğunu ortaya koymuşlardır (3). Bizim olgumuzda ise RİA'nın literatürde nadiren karşımıza çıkan batın ön duvarına migrasyonu söz konusuydu. Direkt grafi migrate RİA'yı görüntülemede ilk tercihimiz olmalıdır. BT görüntüleme ise RİA'nın kesin lokalizasyonunu başarılı bir şekilde gösterebilmekte ve klinisyene tedavide yol gösterici olmaktadır.

Anahtar kelimeler: abdomen, uterus, abdominal wall

Kaynaklar

1. Bang Guy Aristide, Nana Oumarou Blondel, Nong Libend Gilles Thierry, Noah Noah Dominique, Savom Eric Patrick. Laparoscopic Removal of a Migrated Intra Uterine Device Embedded in the Anterior Abdominal Wall in Yaounde (Cameroon), a Third World Country. SOJ Gynecol Obstet Womens Health 3(2): 1-3. Doi: 10.15226/2381-2915/3/2/00121.
2. Arslan A, Kanat-Pektas M, Yesilyurt H, Bilge U. Colon penetration by a copper intrauterine device: a case report with literature review. Arch Gynecol Obstet . 2009;279(3):395-397. Doi: 10.1007/s00404-008-0716-2.
3. Mosley FR, Shahi N, Kurer MA. Elective surgical removal of migrated intrauterine contraceptive devices from within the peritoneal cavity: A comparison between open and laparoscopic removal. JSLS. 2012;16(2):236-241.

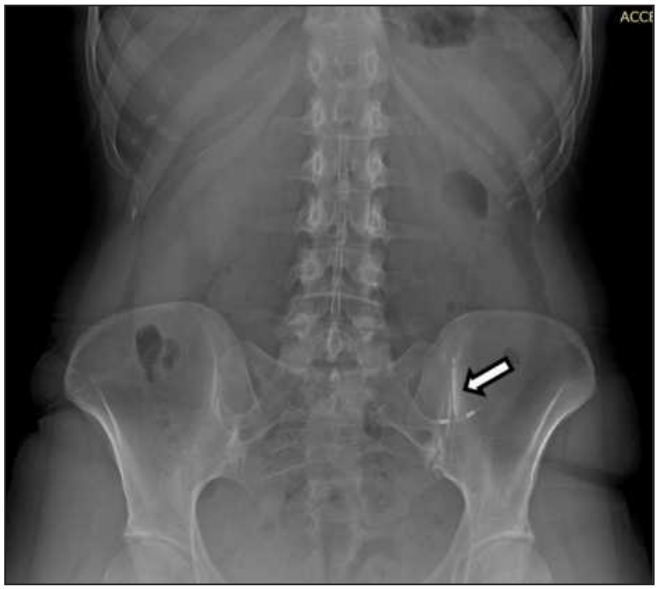

Resim 1. a. Ayakta direkt batın grafisinde pelvis sol yarısına süperpoze RİA izlenmekte (ok).

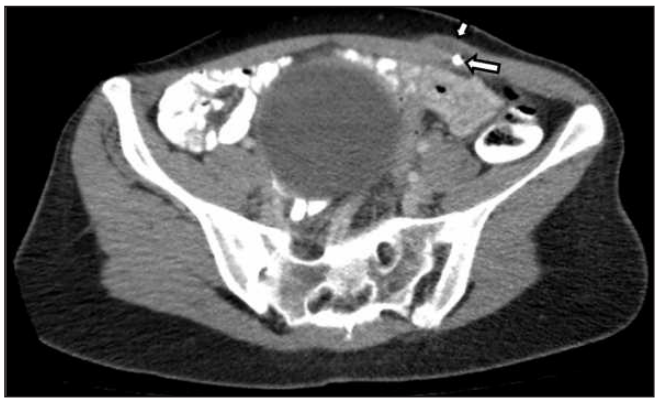

Resim 2. b. IV/oral kontrastlı aksial BT görüntüsünde sol alt kadranda batın ön duvarına gömülü RİA (uzun ok) ve eşlik eden kolleksiyon (kısa ok) görülmekte.



Resim 3. c. Aksial MİP görüntüsünde sol alt kadranda batın ön duvarına gömülü RİA izlenmekte (ok).



Resim 4. d. Koronal MİP görüntüsünde sol alt kadranda batın ön duvarına gömülü RİA izlenmekte (ok).



Resim 5. e. IV/oral kontrastlı sagittal BT görüntüsünde sol alt kadranda batın ön duvarına gömülü RİA (uzun ok) ve eşlik eden kolleksiyon (kısa ok) görülmekte.

Abdominal Radyoloji

PS-076

RETROPERİTONEAL HEMORAJİYE NEDEN OLAN RÜPTÜRE DEV RENAL ANJİOMİYOLİPOM.

Hadi Sasani, Gülcan Gücer Şahin, Korcan Aysun Gönen

Namık Kemal Üniversitesi, Tıp Fakültesi, Radyoloji AD, Tekirdağ, Türkiye

Giriş ve Amaç: Renal anjiomyolipoma (AML) matür yağ dokusu, düz kas ve kalın cidarlı vasküler yapıları içeren, mezenşimal kökenli benign bir tümördür [1]. AML toplumda %0.3 oranında görülür ve solid böbrek kitlelerinin %5'ini oluşturur [2] Sıklıkla böbrekte görülebilmekle birlikte, dalak, karaciğer, uterus ve fallop tüplerinde de görülebilirler [3].

Boyut olarak 8 cm üzerindeki AML daha çok semptomatik olup, hemorajik komplikasyonlar ile sonuçlanabilen spontan veya travmatik rüptür riski mevcuttur [4].

Bu bildiride, rüptüre dev anjiomiyolipomun bilgisayarlı tomografi (BT) bulguları sunulmuştur.

Olgu Sunumu: 60 yaşında kadın hasta karın ve yan ağrısı, idrarda kan ve baygınlık şikayetleri ile hastaneye başvurdu. Laboratuar bulgularında eritrosit (3/ul), hemoglobin (9.06 g/dl) ve hematokrit (%26.8) düşüklüğü saptanması üzerine yapılan kontrastlı BT incelemesinde sol renal pelvisten başlayarak alt pol düzeyine kadar devam eden, içerisinde vasküler yapıların ve yağ dansitelerinin bulunduğu kitle lezyon (158x105x126 mm; Resim 1) ve inferior pol seviyesinden retroperitoneal alana açıldığı gözlenen hemorajik dansiteler saptandı (Resim 2). Tanımlanan lezyon rüptüre anjiomyolipom lehine değerlendirildi. Sol radikal nefrektomi uygulanan hasta, vital ve klinik bulgularının stabil seyretmesi üzerine postoperatif 8. günde taburcu edildi.

Tartışma: Toplumdaki AML prevalansı %0.44 ve kadınlarda daha sık görülmekte olup, 50-60 'lı yaşlarda görülebilmektedir [5].

Tüber skleroz olgularının %45-80'inde adölesan ve genç erişkin döneminde AML görülebilir [6]. Ayrıca lenfanjioleiomiyomatozis ile de ilişkisi bildirilmiştir [7].

Renal AML 'nın retroperitoneal kanaması ve böbrek veya diğer vital organlar arasında sıkışması iki ana morbidite nedenidir. Büyümüş AML 'lerde mikro ve makro-anevrizmatik genişlemeler sonucu rüptür gelişebilir. Rüptürün riski lezyonun boyutu ile ilişkilidir [8]. İntratümöral anevrizmanın varlığı spontan rüptürün saptanmasında önemli bir gösterge olup, tedavinin zamanlanmasında yardımcı olabilir [9].

AML, ultrsonografide ekojenik, BT'de yağ içerikli lezyonlar şeklinde görülür. Manyetik rezonans görüntüleme (MRG) yağ içeriğinin saptanmasında kullanılabilmektedir, ancak hemorajik böbrek tümörleri AML'yi taklit edebilir [4].

Sonuç: Hayati tehlikesi buluan rüptüre AML saptanmasında güvenilir modalite olarak, BT gibi kesitsel yöntemlerin kullanılması oldukça önemlidir.

Anahtar kelimeler: Anjiomiyolipom, Retroperitoneal boşluk, Hemoraji, Tomografi

Kaynaklar

1) Kulkarni B, Desai SB, Dave B, ve ark. Renal anjiyomiyolipomlar-18 olgunun incelenmesi. Indian J. Pathol. Microbiol. 2005;48:459–463.
2) Galanis I, Kabaroudis A, Papaziogas B, ve ark. Nadir Bir Dev Renal Anjiyomiyolipom Olgusu. European Surgery 2003:35:58.
3) Chronopoulos PN, Kaisidis GN, Vaiopoulos CK, ve ark. Dev bir renal anjiyomiyolipomun spontan rüptürü -Wunderlich sendromunun: Bir olgu sunumu. Int J Surg Case Rep. 2015;19:140-143.
4) Bora A, Soni A, Sainani N, Patkar D. Polivinil alkol partikülleri kullanılarak bir kanamayanal anjiyomiyolipomun acil embolizasyonu. Diagn. Interv.Radiol. 2007;13:213–216.
5) A. Fittschen, I. Wendlik, S. Oeztuerk, ve ark. Sporadik renal anjiyomiyolipomun prevalansı: 61,389 hasta ve hastanın retrospektif analizi. Abdom. Imaging 2014;39:1009–1013.
6) P.F. Bolton, M. Clifford, C. Tye, ve ark. Tuberous Skleroz 2000 Çalışma Grubu, J.R.Yates, Tuberous skleroz kompleksinde entelektüel yetenekler: Risk faktörleri ve Tuberous Sclerosis 2000 çalışmasından korelasyon, Psychol Med.2015;1-11.
7) Johnson SR, Cordier JF, Lazor R, ve ark. Lenfanjiyolioiyomiyozit teşhisi ve

yönetimi için Avrupa Solunum Derneğinin rehberi. Eur Respir J 2010;35:14–26
8) De Luca S, Terrone C, Rossetti SR. Renal anjiyomiyolipomun tedavisi: 53 olgu sunumu. BJU Int. 1999;83:215–218.
9) Yamakado K, Tanaka N, Nakagawa T, ve ark. Renal Anjiyomiyolipom: Tümör Büyüklüğü, Anevrizma Oluşumu ve Rüptür Arasındaki İlişki. Radiology 2002;225:78-82.

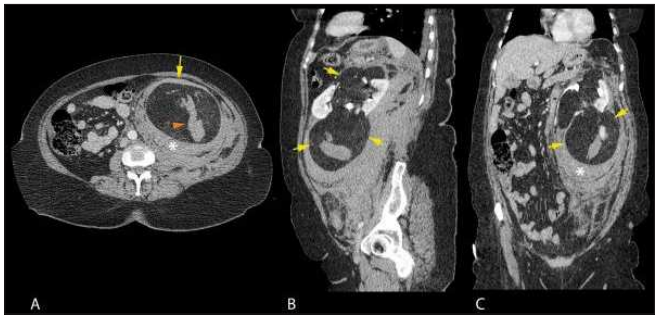

Resim 1. Kontrastlı BT incelemesi: Sol böbrekte malrotasyon ve üreterde deviyasyona neden olan lobüle konturlu yağ dansitelerini ve dilate vasküler yapıları içeren kitle lezyon (sarı oklar). Kitle çevresinde retroperitoneal hematom (yıldız).



Resim 2. Kontrastlı BT incelemesi (aksiyel plan): sol böbrekte kitlenin (sarı oklar) inferiorunda rüptür alanı (turuncu ok) ve retroperitoneal hematom (yıldız).

Abdominal Radyoloji

PS-077

YETİŞKİN BİR HASTADA KONJENİTAL İLİOPSOAS AGENEZİSİ: NADİR BİR OLGU (CONGENITAL ABSENCE OF ILIOPSOAS MUSCLE IN AN ADULT PATİENT: A RARE CASE)

Murat Ceren, Taylan Kara, Osman Üdürgücü, Serhat Başaran, Şehide Çağla Pınar

Mersin Üniversitesi Mersin Tıp Fakültesi Hastanesi

Giriş: Psoas ve iliakus kaslarının çeşitli ve çok nadir varyasyonları vardır. Her iki kasın benzer tutunma yerleri olduğu ve femur kemiğine benzer hareket yaptırdıkları için sıklıkla iliopsoas kası veya iliopsoas kas kompleksi olarak adlandırılırlar. Psoas minör kası genelde bu kas kompleksinin bir komponenti olarak görülür. Biz burada oldukça nadir görülen iliopsoas kas kompleksinin bir varyasyonunu olan iliopsoas agenezisinin görüntüleme bulgularını sunmayı amaçladık.

Olgu: Kolesistektomi hikayesi ve ameliyat yerinde ağrı şikayeti olan 68 yaşında kadın hastada çekilen abdominopelvik bilgisayarlı tomografi (BT) tetkikinde insidental olarak iliopsoas kas yokluğu saptandı (resim 1-2). Pelvik düzeyde, iliopsoas ve femoral sinir trasesini ilgilendirecek ameliyat veya travma hikayesi yoktu. Bu bulgular dikkate alındığında bu görünümün konjenital olduğu düşünüldü.

Tartışma: İliopsoas kas kompleksi psoas major, iliakus ve psoas minör kaslarından oluşur. İliopsoas, arka karın duvarının bir parçasını oluşturur, böylece retroperitonda arkada kalır. İliopsoas kas kompleksinin varyasyonları oldukça nadirdir. Aksesuar psoas kası ve agenezisi bunlardan bazılarıdır. İliopsoas varyasyonlarının sebebi olarak embriyonik adale blastomunun bilinmeyen bozukluğu ve bununla etkileşen femoral sinir gelişimi gösterilmektedir. Bazı yazarlar ise varyasyonların femoral sinirin gelişmekte olan kasın içine doğru agresif büyümesinden kaynaklandığı görüşünü savunmaktadır. Travmatik veya iatrojenik femoral sinir yaralanmaları, tek taraflı kasları daha çok kullanma veya kullanmamaya bağlı olarak denervasyon oluşabilmekte ve tek taraflı atrofi görülebilmektedir. Literatürde kompansatuar hipertrofi özellikle vurgulanan bir antite değildir. Bizim vakamızda da fizik muayene ve görüntüleme bulgusu olarak kompansatuar hipertrofi saptanmamıştır.

Sonuç: İliopsoas kasının konjenital anomalisi oldukça nadir görülen bir antite olup BT 'de kolaylıkla saptanabilmektedir.

Anahtar kelimeler: Konjenital iliopsoas agenezisi, iliopsoas agenezisi

Kaynaklar

1- Jelev L1, Shivarov V, Surchev L. Anat. 2005 Jul;187(3):281-6.
Bilateral variations of the psoas major and the iliacus muscles and presence of an undescribed variant muscle-- accessory iliopsoas muscle. Anat. 2005; 187(3): 281-6.
2- Philippon, M. J., Devitt, B. M., Campbell, et al. Anatomic Variance of the Iliopsoas Tendon. The American Journal of Sports Medicine. 2014; 42(4), 807–811.
3- Cronin CG1, Lohan DG, Meehan CP, et al. Anatomy, pathology, imaging and intervention of the iliopsoas muscle revisited. Emerg Radiol. 2008; 15(5): 295-310.



Resim 1. IV ve oral kontrastlı aksiyel abdominal BT incelemesinde pelvik düzeyden geçen kesitte sağda iliopsoas kas yokluğu (ok)



Resim 2. IV ve oral kontrastlı aksiyel abdominal BT incelemesinde kranyal kesimden geçen kesitte sağda iliopsoas kas yokluğu (ok)

Abdominal Radyoloji

PS-078

LADES KEMİĞİ YUTULMASINA BAĞLI ÖZOFAGUS PERFORASYONU/ ESOPHAGEAL PERFORATION DUE TO WISHBONE INGESTION

Elif Karadeli, Gürcan Erbay

Başkent Üniversitesi Adana Dr.turgut Noyan Uygulama ve Araştırma Merkezi Radyoloji Bölümü

Giriş ve Amaç: Yabancı cisme sekonder özofagus perforasyonu nadirdir, acil tedavi gerektirir.Yetişkinlerde en sık özofagus perforasyonu etle veya diğer gıdalarla olabilir. Balıkla ya da spontan, iatrojenik perforasyonlar olabilir. %10-20 endoskopi ile çıkarılabilir,%1'inde ise cerrahi gerekir (1). Biz lades kemiği yutulmasına bağlı özofagus perforasyonu olgusunu sunmak istedik.

Olgu: 76 yaşında diabet ve Alzheimer hastalığı olan erkek olgu 5 gün önce kemik içeren yemek yemiş, 5 gündür devam eden boğaz ve gırtlak ağrısı ile merkezimize başvurdu. Endoskopide özofagusta yabancı cisim görüldü. Ancak endoskopi ile yabancı cisim çıkarılamadı. Kontrastlı toraks BT yapıldı. Özofagus proksimalinde lades kemiği görüldü (Resim 1). Kemik özofagus duvarına saplanmıştı. Özofagus duvarı kalınlaşmıştı. Özofagus etrafında yağlı dokuda milimetrik hava dansiteleri, yağlı dokuda hafif kirlenme vardı. Operasyonda özofagus duvarı inflameydi, kemik dışarı alındı, beslenme için gastrostomi yapıldı.

Tartışma ve Sonuç: Yabancı cisim alımı sık gelişmekle birlikte genellikle özofagus yoluyla kendiliğinden pasajı gerçekleşir (1-3). Bazen hayatı tehdit eder, mortalite, morbidite oranları artar (4). Vakaların yalnız %1-2'sinde özofagus perforasyonu gelişir. Özellikle keskin yabancı cisimlerin (metalik objeler, tavuk ve balık kemikleri) yutulmasından sonra perforasyon riski ve mediastinit riski yüksektir. Yabancı cisime bağlı perforasyonlar servikal özafagusta, spontan veya iatrojenik yaralanmaya bağlı olanlar ise distalde gelişir. Özofagus yaralanması ve tedavi başlangıcı arasındaki süre mortalite ve mediastinit oluşma riskini artırır(1-6). Bizim olgumuzda beş gün önce tavuk kemiği alımına sekonder özofagus perforasyonu gelişmişti.

Boğaz ağrısı, disfaji, nefes almada güçlük, kusma gibi şikayetlerle gelirler. Bazen lokalize ağrı olur (2). Bizim olgumuzda da boğaz ağrısı vardı, yaşlı bir olguydu.

Direk grafide radyoopak opasiteler, amfizem, plevral effüzyon görülebilir. Ancak radyolusen olan tavuk, balık kemikleri, odun, plastik, ince metal gibi yabancı cisimler direk grafide görülemez. Özofagus yabancı cisimleri perforasyon ve fistül oluşmasını azaltmak için ilk 24 saatte çıkartılmalıdır (1,2,5).

Multidedektör BT ilk tercih edilecek değerlendirme yöntemlerinden biri olmalıdır. Yüksek kontrast ve uzaysal rezolüsyonlar hafif kalsifiye lezyonları gösterir. BT özofagusta kemik değerlendirmesinde %90–100 sensitiviteye sahiptir. Duvarda kalınlaşma, etraf yumuşak doku değişiklikleri, serbest havayı gösterir. Bazen iv kontrast madde gerekir. Uygun tedavi endoskopik ya da cerrahi olabilir (1,2,5). Bizim vakada endoskopik çıkarılamadığından olgu cerrahiye gitti.

Sonuç olarak, özofagusa impakte yabancı cisimler hızlıca tanı alıp tedavi edilmelidir. Multidedektör BT tanıda işimizi kolaylaştırmakta, komplikasyonların en aza indirilmesinde faydalıdır.

Anahtar kelimeler: lades kemiği, özofagus perforasyonu, çok dedektörlü bilgisayarlı tomografi

Kaynaklar

1. Guelfguat M, Kaplinskiy V, Reddy SH, DiPoce J. Clinical guidelines for imaging and reporting ingested foreign bodies. AJR Am J Roentgenol. 2014 Jul;203(1):37-53. doi: 10.2214/AJR.13.12185. Review. Erratum in: AJR Am J Roentgenol. 2014;203(3):694.
2. Aronberg RM, Punekar SR, Adam SI, Judson BL, Mehra S, Yarbrough WG. Esophageal perforation caused by edible foreign bodies: a systematic review of the literature. Laryngoscope 2015;125(2):371-8.
3. Mondin RM, Fandiño M, Carpes LF, Tang J, Ogilvie LN, Kozak FK. Esophageal wishbone extraction: not for the chicken-hearted. Ann Otol Rhinol Laryngol 2015;124(1):79-82.
4.Park IH, Lim HK, Song SW, Lee KH. Perforation of esophagus and subsequent mediastinitis following mussel shell ingestion. J Thorac Dis 2016;8(8):E693-7.
5. Ma J, Kang DK, Bae JI, Park KJ, Sun JS. Value of MDCT in diagnosis and manage-ment of esophageal sharp or pointed foreign bodies according to level of esopha-gus. AJR Am J Roentgenol 2013;201(5):W707-11. doi: 10.2214/AJR.12.8517.
6. Liguori C, Gagliardi N, Saturnino PP, Pinto A, Romano L. Multidetector Computed Tomography of Pharyngo-Esophageal perforations. Semin Ultrasound CT MR 2016;37(1):10-5.

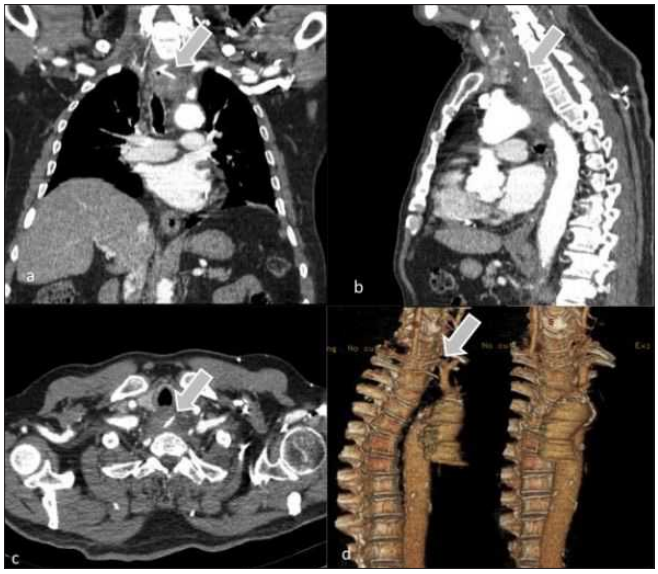

Resim1. a) koronal b) sagital c) aksiyal kontrastlı toraks BT. proksimal özofagusta hiperdens kemik dansitesinde yabancı cisim, özofagusta intramural uzanmakta.d) VRT, lades kemiği görülmekte.

Abdominal Radyoloji

PS-079

TRİKOTİLLOMANİLİ ÇOCUK HASTADA RAPUNZEL SENDROMU RAPUNZEL SYNDROME İN A CHİLD WİTH TRİCHOTİLLOMANİA.

Ahmet Yasir Altunbulak, Ercan Ayaz, Berna Oğuz, Hatice Nursun Özcan, Mithat Haliloğlu

Hacettepe Üniversitesi Radyoloji Ab.d.

Giriş ve Amaç: Trikobezoarlar sıklıkla genç kadınlarda görülen nadir bir patolojidir[1]. Hastaların hastaneye başvuru şikâyetleri sıklıkla erken doyma ve bulantı iken ağrı, perforasyon, ülser, kanama, gastrointestinal sistem obstrüksiyonu ile de başvurabilirler[2]. Trikobezoarlar bu vakada olduğu gibi sıklıkla trikofaji ve trikotillomani ile ilişkilidir[1].

Bu bildiride, mideyi dolduran ve duodenum 3. kısmına kadar da uzanan trikobezoar olgusunu sunmayı amaçladık.

Olgu Sunumu: Trikotillomani öyküsü bulunan, uzun zamandır psikiyatri servisinde bu sebeple takipli 11 yaşındaki kız hastanın bulantı, kusma ve kilo kaybı şikâyetleri ile dış merkezde yapılan endoskopisinde, midede kardiadan pilora kadar uzanan bezoar ile uyumlu görünüm saptanmış. Fizik muayenede epigastrik ele gelen kitle ve dış merkez endoskopik bulguları üzerine hastanemizde kontrastlı abdomen BT çekildi. Abdomen BT'de mide lümenini tamamen doldurarak, duodenum 3. kısmına kadar ilerleyen, jejunal anslarda da fokal olarak izlenen heterojen yapıda yer kaplayan lezyon izlendi (resim 1-3) Klinik,endoskopik ve radyolojik bulgular birlikte değerlendirildiğinde trikobezoar olarak yorumlandı ve hastaya endoskopik tedavi planlandı.

Tartışma: Bezoarlar altı tipe ayrılırlar: laktobezoar, trikobezoar, fitobezoar, litobezoar, farmakobezoar ve plastikobezoar ve en yaygın görüleni trikobezoardır[4]. Bu olguda endoskopi yapılıp midede pilora kadar uzanan bezoar görülen hastada olası Rapunzel send-

romu ve tedaviyi yönlendirme açısından kontrastlı abdomen BT çekilmiş, Rapunzel Sendromu doğrulanmıştır. Rapunzel sendromu trikobezoarın midenin daha distaline uzanması olarak tanımlanmıştır. Trikobezoarlar en yaygın görülen bezoar tipi iken Rapunzel sendromu özelllikle mental retarde, trikotillomani öyküsü olan hastalarda nadiren görülür[3]. Bu hastalar en sık karın ağrısı, bulantı ve kusma ile başvururken bizim olgumuzda daha az sıklıkla görülen kilo kaybı ön plandaydı. Trikobezoar tanısında radyolojik görüntüleme yöntemleri önemli bir yer tutar, uzanımını görmek ve tedaviyi yönlendirmek amacıyla kontrastlı abdomen BT faydalı bilgiler sunar[1].

Sonuç: Öyküsünde trikotillomani, gastrointestinal sistem şikâyetleri bulunan hastalarda trikobezoar ön tanıda akla gelmelidir. Tanıda altın standart endoskopi olmakla birlikte olası Rapunzel sendromu ve tedaviye yön verme açısından radyolojik incelemeler faydalı bilgiler vermektedir.

Anahtar kelimeler: bezoar, trikobezoar, rapunzel sendromu, trikotillomani

Kaynaklar

1)Review Gastrointestinal Bezoars: History and Current Treatment Paradigms Katharine Eng, MD Marsha Kay, MD Department of Pediatric Gastroenterology and Nutrition,Children's Hospital, Cleveland Clinic Foundation,Cleveland, Ohio
2)Letter to the Editor Sabiye Akbulut1, Kamuran Cumhur Değer2 Mustafa Duman2, Sinan Yol2 Department of Gastroenterology, Kartal Koşuyolu High Specialty Education and Research Hospital, Istanbul, Turkey Prz Gastroenterol 2016
3) Trichobezoar, Rapunzel Syndrome, Tricho-PlasterBezoar – A Report of Three Cases DOI: 10.12659/PJR.893478
4) Rapunzel Syndrome:A Comprehensive Review of anUnusual Case of Trichobezoar doi: 10.3121/cmr.2009.822
5) The diagnosis and treatment of Rapunzel syndrome Acta Radiologica Open 5(11) 1–4 The Foundation Acta Radiologica 2016 DOI: 10.1177/2058460115627660.



Resim 1. Oronal kesit, mideyi tamamen dolduran bezoar



Resim 2. Koronal kesit, mide fundus ve duedonum 2. kısımda bezoar



Resim 3. Sagittalkesit, mide ve duedonum 2. kısımda bezoar

Abdominal Radyoloji

PS-080

PERKUTAN TRANSFEMORAL ANJİOGRAFİ SONRASI GELİŞEN RENAL SUBKAPSULER HEMATOM / RENAL SUBCAPSULAR HEMATOMA AFTER PERCUTANEOUS TRANSFEMORAL ANGIOGRAPHY

Gizem Abacı, Tuğba İlkem Kurtoğlu Özçağlayan, Gülcan Gücer Şahin, Ömer Özçağlayan, Hadi Sasani, Korcan Aysun Gönen

Namık Kemal Üniversitesi Araştırma ve Uygulama Hastanesi

Giriş ve Amaç: Perkutan transfemoral anjiografi sonrası gelişen vaskuler komplikasyonlar hayati tehdit edici olması sebebiyle oldukça önemlidir.Hematom, pseudoanevrizma, arteryal laserasyon,

arteriovenöz fistül, tromboembolizm ve enfeksiyon gibi durumlar transfemoral anjiografi sonrası gelişen vaskuler komplikasyonlardır. [1,2,3] Vaskuler komplikasyonlardan hematom, retroperitoneal, intraperitoneal, kasık, uyluk ve abdominal duvarda gelişebilir.[4]

Bu sunumda, sag transfemoral anjiografi sonrası, sağ yan ağrısı şikayeti bulunan, US ve BT ile tanı almış, nadir görülen renal subkapsuler hematom olgusundan bahsedilecektir.

Olgu Sunumu: 73 yaşında erkek hasta hastanemize göğüs ağrısı şikayetiyle başvurdu.Hastanın 20 yıllık diyabet, hipertansiyon öyküsü ve 7 sene önce aynı şikayet nedeniyle transfemoral koroner anjiografi öyküsü vardı.Hasta, 7 senedir 100 mg aspirin kullanmaktaydı. Göğüs ağrısı nedeniyle hastanemize başvuran hastaya ikinci defa transfemoral perkutan koroner anjiografi yapıldı.Yapılan anjiografi sonrasında komplikasyon gelişmedi ancak anjiografiden yaklaşık 1 ay sonra, hastanın sağ yan ağrısı şikayeti olması üzerine, ultrasonografi tetkiki için radyoloji konsultasyonu istendi. Hastanın yapılan ultrasonografisinde, sag böbrekte subkapsuler alanda,subkapsuler renal hematom lehine değerlendirilen efüzyon görünümü izlendi[Resim1,2]. Ultrasonografi tetkiki ardından hastaya; abdominal organ ve vaskuler görüntüleme amacıyla, kontrastlı batın BT görüntülemesi istendi. Kontrastlı batın BT incelemesinde; sağ böbrekte, subkapsüler alanda hematom ile uyumlu dansiteler dikkati çekti. Böbrek korteksinde kortikal bütünlük bozulmuş olup, yer yer kontrastlanmayan enfarkt alanları izlendi[Resim3,4.5].

Tartışma: Transfemoral kardiyak anjiografi sonrası, %1 – 2 oranında major komplikasyon riski vardır. Vaskuler komplikasyonlar, major komplikasyonların %0.3-1'ini oluşturur(3,5).

Renal subkapsuler hematom, spontan veya iatrojenik durumlar sonucunda oluşur. Vaskulit, neoplazm, kanama eğilimi, enfeksiyonlar spontan kanama nedenleriyken, antikoagulanlar,renal biyopsi, ekstrakorporeal litotripsi,travma, hemodiyaliz iatrojenik nedenlerdir. Perkutan transmural anjioplasti sırasındaki iatrojenik renal arter yaralanmalarının sıklığı %6.5-22.8 oranındadır(1,6). Literaturde femoral arter kateterizasyonu sonrası subkapsuler renal hematom gelişen 2 vaka tanımlanmaktadır. Bizim hastamızda, 100 mg aspirin kullanımı öyküsünün bulunması ; renal subkapsuler hematom gelişimi açısından risk oluşturmaktadır.

Subkapsuler hematom tanımlanmasında; BT ve MR görüntüleme, abdominal organ ve vaskuler görüntülemede USG'den üstündür.

Sonuç: Transfemoral kateter anjiografi sonrası subkapsuler renal hematom nadir ve ciddi bir komplikasyondur. Hastaların anjiografi sonrasında yan ağrısı, abdominal ağrı, mikroskobik hematüri ve şok durumunda akla getirilmeli ve hastalar dikkatle değerlendirilmelidir. Subkapsuler renal hematom tanısında USG,MR,BT gibi yöntemler kullanılmaktadır.

Anahtar kelimeler: Vascular complications, coronary angiography, hematoma, perirenal hematoma, cardiac catheterization Vaskuler komplikasyonlar, koroner anjiografi, hematom, perirenal hematom, kardiyak kateterizasyon

Kaynaklar

1.Fang CC,Ng Jao YT,Han SC, Wang SP:Renal subcapsular hematoma after cardiac catheterization.Int J Cardiol 117:e101e103,2007
2.Johnson LW,Esente P,Giambartolomei A,Grant WD,Loin M,Reger MJ,et al.:Peripheral vascular complications of coronary angioplasty by the femoral and brachial techniques.Cathet Cardiovasc Diagn 31:165-172,1994
3.Ricci MA,Trevisani GT,Pilcher DB:Vascular complications of cardiac catheterization.Am J Surg 167:375-378,1994
4.Belville,J.S.,Morgentaler,A.,Loughlin,K.R.,Tumeh,S.S.Spontaneous perinephric and subcapsular renal hemorrhage:evaluation with CT,US,and angiography. Radiology.1989;172:733–738
5.Johnson LW,Lozner EC,Johnson S,Krone R,Pichard AD,Vetrovec GW, et al.:Coronary arteriography 1984-1987: a report of the Registry of the Society for Cardiac Angiography and Interventions.I.Results and complications.Cathet Cardiovasc Diagn 17:5-10,1989
6.Bergqvist D,Jonsson K,Weibull H:Complications after percutaneous transluminal angioplasty of peripheral and renal arteries. Acta Radiol 28:3-12,1987

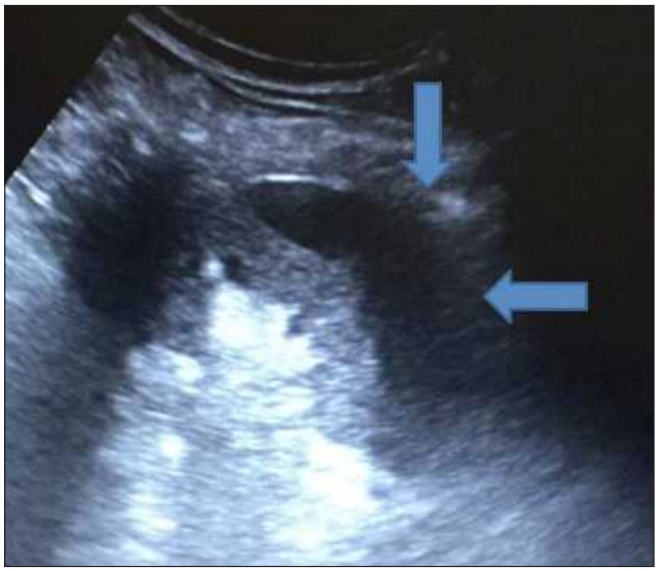

Resim 1. Renal subkapsuler hematom ultrasonografi görüntüsü

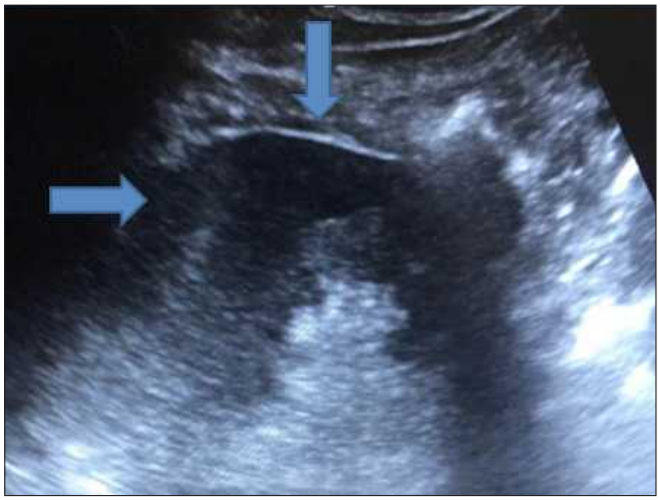

Resim 2. Renal subkapsuler hematom ultrasonografi görüntüsü



Resim 3. Renal subkapsuler hematom BT görüntüsü



Resim 4. Renal subkapsuler hematoma eşlik eden kortikal bütünlük kaybı BT görüntüsü

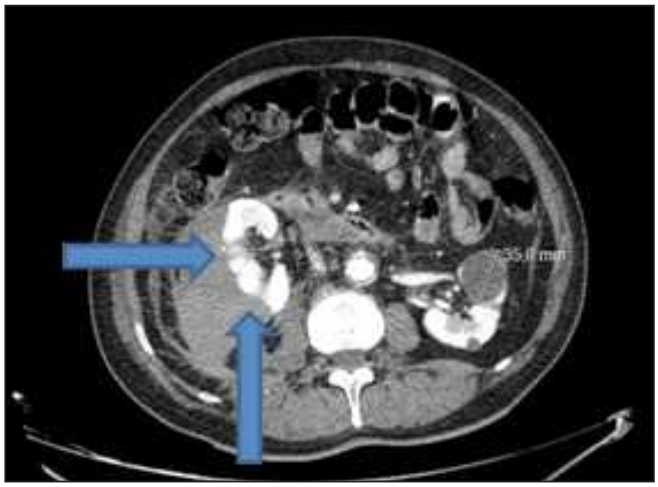

Resim 5. Renal subkapsuler hematoma eşlik eden parankimal kontrastlanmayan alanlar-renal enfarkt alanları BT görüntüsü

Abdominal Radyoloji

PS-081

PRİMER İNTRAABDOMİNAL MEZENTERİK KİST HİDATİK

Mehmet Ali Kaptan[1], Çiğdem Öztunalı[2], Hasan Vural[1]

[1]*Şanlıurfa Akçakale Devlet Hastanesi*
[2]*Şanlıurfa Eğitim ve Araştırma Hastanesi*

Giriş ve Amaç: Kist hidatik hastalığı hayvanlardan insanlara bulaşan bir zoonoz olup, en sık etkeni Echinococcus granulosus'tur. En sık karaciğer ve akciğerde, daha nadir olarak dalak, böbrek, pankreas, overler ve abdomino-pelvik boşlukta izlenir (1). Ekstrahepatik kist hidatik hastalığının (EKH) yerleşimi primer veya sekonder olabilir.

Primer olarak etken parazitin peritoneal yerleşimi %4.5-14 oranındadır. Sekonder olarak EKH hastalığı multipl yerleşimli ve sık olarak karaciğerde kistik lezyon ile birlikte görülür (2-4). Bu olguda izole batın içi mezenterik yerleşimli kist hidatiğin ultrasonografi (US) ve Bilgisayarlı Tomografi (BT) bulgularını sunmayı amaçladık.

Bulgular (olgu sunumu): 21 yaşında erkek hasta karında şişlik şikayeti ile başvurduğu genel cerrahi polikliniğinden bölümümüze öncelikle US inceleme için yönlendirildi. Daha sonra US bulgularının netleştirilmesi- batın içi orjininin optimal değerlendirilebilmesi ve hastalığın yayılımı hakkında detaylı değerlendirme amacıyla BT incelemeleri gerçekleştirildi.

Yapılan US incelemede batın içerisinde 12x10x16 cm boyutlarında düzgün sınırlı, içerisinde kız veziküllerin izlendiği kistik kitlesel lezyon izlendi. Batın US'de karaciğer ve solid organlarda ek patoloji saptanmadı.

BT'de mezenterik alanda yerleşim gösteren santrali düşük dansitede kist hidatiğe ait kitlesel lezyon izlendi. Belirtilen lezyon dışı batında ve toraks bölgesinde kist hidatiğe ait olabilecek lezyon saptanmadı.

Bulgular ekstrahepatik primer kist hidatik olarak değerlendirildi. Cerrahi olarak eksize edilen kitlenin patoloji sonucu kist hidatik olarak raporlandırıldı.

Anahtar kelimeler: Kist Hidatik, Ultrasonografi, Bilgisayarlı Tomografi

Kaynaklar

1. Wani RA, Malik AA, Chowdri NA, Wani KA, Naqash SH. Primary extrahepatic abdominal hydatidosis. Int J Surg. 2005;3(2):125-7.
2. Prousalidis J, Tzardinoglou K, Katsohis C: Uncommon sites of hydatid disease. World J Surg 22(1):17-22, 1998.
3. Gossios KJ, Kontoyiannis DS, Daskalogiannaki M: Uncommon location of hydatid disease CT appearances. Eur Radiol 7(8):1303-8, 1997.
4. Cudazo E, Capelli P, Bianchi M, Spasgiari L, Ruscani A: Peritoneal echinococcosis. Report of a Case Chir 16(6-7):302-6, 1995.

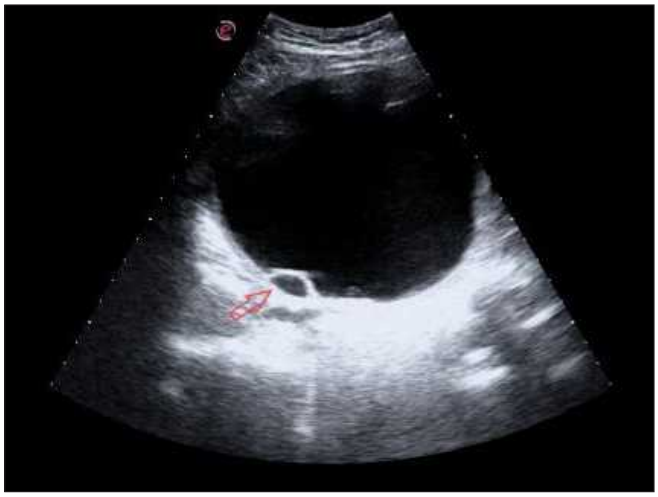

Resim 1. US: Batın içi kistik kitlesel lezyon duvarında kız vezikül (kırmızı ok)

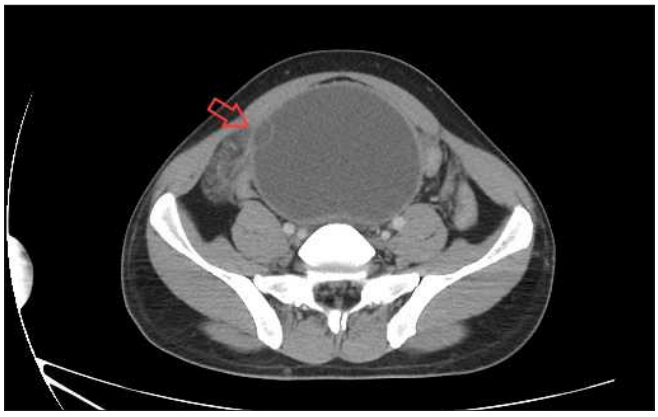

Resim 2. Aksiyel kesit Kontrastlı Abdomen BT: Batın içi düşük dansiteli kitlesel lezyon duvarında kız vezikül (kırmızı ok)

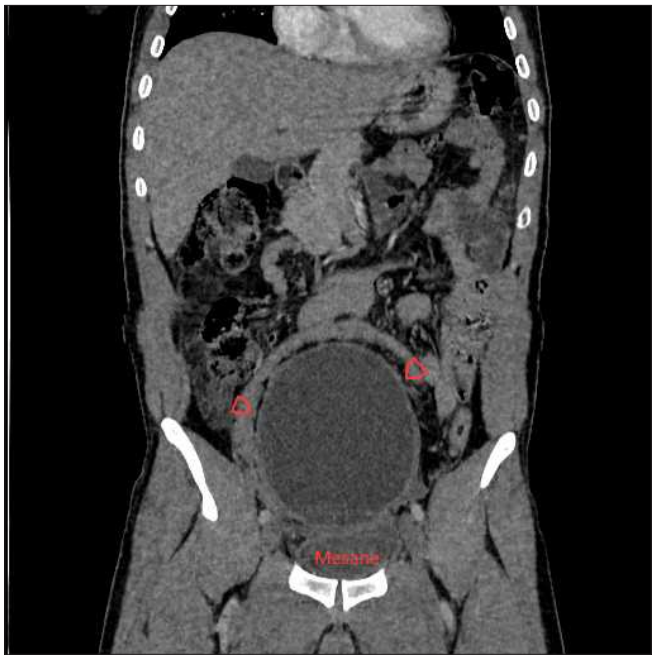

Resim 3. Koronal kesit Kontrastlı Abdomen BT: Batın içi düşük dansiteli kitlesel lezyon (kırmızı ok başları)

Abdominal Radyoloji

PS-082

ERİŞKİN MORGAGNİ HERNİSİ, ABDOMEN BT BULGULARI(MORGAGNI HERNIA İN AN ADULT PATİENT: CT IMAGİNG FINDINGS)

Nusret Seher, Muhammed Samed Cansız, Mustafa Koplay

Selçuk Üniversitesi Tıp Fakültesi Radyoloji AD

Giriş ve Amaç: Morgagni hernisi, subkostosternal herni, diyafragmatik hernilerin nadir bir formudur. Abdominal yapıların diyaframın anteriorundaki bir defektten introtorasik uzanımıdır. Genellikle konjenital görülmekte olup erişkinlerde nadir görülmektedir. Bu bildiride oldukça nadir görülen erişkin morgagni hernisi ve bilgisayarlı tomografi(BT) bulguları sunulmuştur.

Olgu:56 yaşında bayan hasta nefes darlığı, şişkinlik semptomları ile hastanemize başvurdu. Toraks BT'de diyafram anteriorunda defekt izlenmekte olup abdomenden substernal alanın sağına uzanım gösteren aksiyel ölçümlerde 13x10 cm ebatlarında herni kesesi izlendi. Herni kesesinin içerisinde omentum, abdominal yağ dokusu ve kolon mevcuttu. Hastaya BT bulguları ile morgagni hernisi tanısı konuldu.

Tartışma ve Sonuç: Diyafram hernileri genelde konjenital görülmektedir(1). Genellikle yenidoğan, erken çocukluk döneminde tanı konulan bir durumdur. Erişkin popülasyonda literatürde bildirilen vaka sayısı oldukça azdır(2). Herni kesesi içeriği genellikle kolon, ince barsak, omentum ve mideyi içermektedir(2). Herni kesesi %90 sağ hemitoraksta yer alır. Erişkin hastalarda semptomların olmaması, çok nadir görülmesi veya abdominal prezentasyon görülmesi sıklıkla yanlış tanıya yol açar. Obstrüksiyon ile prezente olabileceğinden dolayı hastalar akut batın tablosu ile başvurabilirler. Erişkin hastalarda morgagni hernisinin hem çok nadir görülmesi hem de nonspesifik semptomlar vermesinden dolayı tanısı oldukça zordur. Acil cerrahiye sebep olma ihtimalinden dolayı tanı konulması çok önem arz etmektedir. Tanısında BT oldukça önemli bir rol oyanamaktadır. BT herni kesesinin içeriğinin saptanmasında, herni kesesinin diğer anatomik yapılarla olan ilişkisinin gözlemlenmesinde oldukça yararlıdır. Herniye bağlı obstrüksiyon gibi komplikasyonların değerlendirilmesinde ve cerrahi tedaviye yol göstermesi açısından BT son derece önemli olup şüphe bulunan hastalara BT tetkiği uygulanmalıdır.

Anahtar kelimeler: MORGAGNI HERNIA, CT, ADULT

Kaynaklar

1-)Sahsamanis G, Terzoglou A, Theodoridis C, Kiakou M, Mitsopoulos G, Deverakis T, Dimitrakopoulos G. Laparoscopic repair of an excessive Morgagni hernia in an adult presenting as upside-down stomach. Int J Surg Case Rep. 2017 Nov 11;41:443-445.

2-) Casimiro Pérez JA, Afonso Luis N, Acosta Mérida MA, Fernández Quesada C, Marchena Gómez J. Bowel obstruction secondary to an incarcerated Morgagni hernia in an adult patient: a rare complication. Gastroenterol Hepatol. 2017 Sep 2. pii: S0210-5705(17)30190-5.



Resim 1. Aksiyel BT kesitinde subkostosternal defekt(kalın ok) ve defektten herniye olmuş omental yağlı dokular, kolon ansı görülmekte(ince ok)



Resim 2. Sagittal BT kesitinde subkostosternal defekt ve defektten herniye olmuş omental yağlı dokular, barsak ansları izlenmekte(ok).

Abdominal Radyoloji

PS-083

SPİEGEL HERNİ

Yıldız Kılar Sözel, Hasan Sözel

Antalya Gazipaşa Devlet Hastanesi

Giriş ve Amaç: Spiegel fıtığı, nadir olarak görülüp lateral ventral fıtık olarak da bilinmektedir.Spiegel fıtığı preperitoneal yağ,periton kesesi veya nadiren visser içeren periton kesesinin Spiegel bölgesinden fıtıklanmasıdır.Spiegel bölgesi, lateralde internal obliğin musküler lifleri ve medialde rektus kılıfının anterior laminasının lateral kenarı tarafından sınırlanmıştır. Spigel fıtığı, doğumsal veya edinsel olabilir. Tüm karın duvarı fıtıklarının %1-2'sini oluşturur. Spiegel fıtığının inkarserasyon ve strangülasyon insidansı yüksektir.[1-5]Bu yazıda Spiegel herninin Bilgisayarlı Tomografi (BT) bulguları sunulmuştur.

Olgu Sunumu: Dahiliye poliklinğine karın+bel ağrısı şikayetleri ile başvuran 79 yaşındaki bayan olguya çekilen abdomen BT tetkikinde sağ alt kadranda rektus kas planları hemen lateralinde geniş boyunlu defektif alandan barsak herniasyonu izlenmiş olup obstruksiyon bulguları saptanmamış ve görünüm Spiegel herni lehine değerlendirilmiştir.

Tartışma ve Sonuç: Spiegel hernileri nadir görülen ventral herniler olup, tüm karın duvarı hernilerinin %0.12 -2'sini oluşturur.Erkek ve kadında eşit oranda ve her yaşta görülebilmesine karşın en sık 50-60 yaşlarında görülür[1-5].Preperitoneal yağ dokusu, peritoneal kese, omentum herniye olabilir. Nadiren kese içinde karın içi organlarının da bulunduğu bildirilmiştir. Yaşlılarda, obezlerde, hamilelikte, inatçı öksürük nöbetleri, aniden ağır yük kaldırma, zorlu ıkınma ya da zorlu işeme gibi karın içi basıncını artıran durumlarda veya ameliyat öncesi tetkik sırasında rastlantısal olarak tanı konulabilir[1-6] Ultrasonografi ve BT gibi radyolojik tetkikler, inkarsere Spiegel hernisini teşhis etmemize yardımcı olabilir.BT tüm karın katmanlarını, fasya defektini ve herni kesesi içinde bulunan protrude yağ ve/veya organı gösterebilir. Sonuç olarak, Spiegel hernileri, nadir görülen bir herni tipi olup, sıklıkla diğer ventral hernilerle beraber bulunur. Bu nedenle insizyonel ve ventral hernilerden ayırıcı tanısı önemli olup bu aşmada radyolojik yöntemler kullanılır.

Anahtar kelimeler: Spigel hernisi, fıtık,lateral ventral herni

Kaynaklar

1. Montes IS, Deysine M. Spigelian and other uncommon hernia repair. Surg Clin North Am, 2003; 83:1235-1253.
2. Campanelli G, Pettinari D, Nicolosi F, et al. Spigelian hernia. Hernia, 2005; 1: 3-5.
3. Malazgirt Z, Topgul K, Sökmen S, ve ark. Spigelian hernias: a prospective analysis of baseline parameters and surgical outcome of 34 consecutive patients. Hernia, 2006;10:326-330.
4. Vos DI, Schelting MR. Incidence and outcome of surgical repair of Spigelian hernia. Br J Surg, 2004 ;91: 640-644.
5. Larson DW, Farley DR. Spigelian hernias: repair and outcome for 81 patients. World J Surg, 2002; 26:1277-1281.
6. Moreno-Egea A, Flores B, Girela E, et al. Spigelian hernia: bibliographical study and presentation of a series of 28 patients. Hernia, 2002; 6:167-170.



Resim 1. Spiegel herni;sağ alt kadranda rektus kas planları hemen lateralinde geniş boyunlu defektif alandan barsak herniasyonu



Resim 2. Spiegel herni;sağ alt kadranda rektus kas planları hemen lateralinde geniş boyunlu defektif alandan barsak herniasyonu



Resim 3. Spiegel herni;sağ alt kadranda rektus kas planları hemen lateralinde geniş boyunlu defektif alandan barsak herniasyonu

Abdominal Radyoloji

PS-084

KABIZLIK VE REKTAL KANAMANIN NADİR NEDENİ:REKTAL LİPOM(A RARE CAUSE OF CONSTIPATION AND RECTAL HEMORRHAGE: RECTAL LIPOMA)

Yıldız Kılar Sözel, Hasan Sözel

Antalya Gazipaşa Devlet Hastanesi

Giriş ve Amaç: Kolonda yerleşen lipomlar çok nadir görülmelerine karşın, gastrointestinal sistemin en sık görülen epitelyal dışı benign tümörleridir.Bu yazıda nadir görülen olan rektal lipom olgusunun manyetik rezonans görüntüleme (MRG) bulgularının sunumu amaçlanmıştır.

Bulgular: Dahiliye polikliniğine defekasyonda zorluk ve kanama şikayetleri ile başvuran 72 yaş bayan olguya yapılan abdomen MRG incelemesinde distal rektumda sağ lateral duvarda yaklaşık 25 x 15 mm boyutunda T1-T2 A'da hiperintens solid lezyon rektal yerleşimli submukozal lipom olarak yorumlanmıştır.

Tartışma ve Sonuç: Kolon lipomu, nadir izlenen benign bir tümör olmakla beraber, gastrointestinal sistemin en sık görülen epitelyal dışı neoplazisidir (1,2).İnsidansı %0,15-4,4 olarak bildirilmektedir (3).Bu tümörler çoğunlukla küçük ve asemptomatiktir (3) Tümör kadınlarda daha sık izlenmektedir ve 5. ve 6. dekadlarda pik yapmaktadır (1,4).Kolonda başlıca yerleşim yeri sağ kolondur ve çekumdan sigmoid kolona doğru azalan sıklıkla izlenir (1,5)Sıklıkla soliterdir, nadiren multipl olabilir (1)Olguların %90'ı submukozada, %10'u serozada izlenir.En sık semptomlar ağrı, rektal kanama ve kabızlıktır(6)MRG ve BT incelemede genellikle iyi sınırlı yağ dansitesinde/intensitesinde lezyonlardır.

Anahtar kelimeler: Submukozal lipom,Rektum,Kolon

Kaynaklar

1- Rogy MA, Mirza D, Berlakovich G, Winkelbauer F, Rauhs R: Submucous large-bowel lipomas-presentation and management. An 18-year study. Eur J Surg 1991, 157:51-55
2- Bardaji M, Roset F,Camps R, Sant F, Fernandez-Layos MJ: Symptomatic colonic lipoma: diff erential diagnosis of large bowel tumors. Int J Colorectal Dis 1998, 13:1-2
3- Bombi JA: Polyps of the colon in Barcelona, Spain; an autopsy study. Cancer 1988, 61:1472-1476
4- Chung YF, Ho YN, Nyam DC, Leopng AF, Seow-Choen F: Management of colonic lipomas. Aust N Z J Surg 1998, 68:133- 135
5- Bahadursingh AM, Robbins PL, Longo WE: Giant submucosal sigmoid colon lipoma. Am J Surg 2003, 186:81-82
6- Nakagoe T, Sawai T, Tsuji T, Tanaka K, Nanashima A, Shibasaki S, Yamaguchi H, Yasutake T: Minilaparotomy approach for removal of a large colonic lipoma: report of two cases. Surg Today 2004, 34:72-75 KÜÇÜK Ü: Submukozal Lipom Türk Patoloji Dergisi/Turkish Journal of Pathology Cilt/Vol. 25, No. 2, 2009; Sayfa/Page 47-49 49.

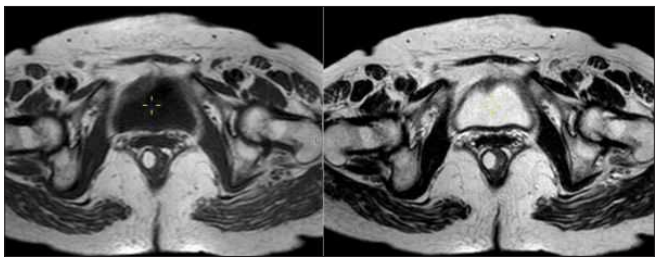

Resim 1. Submukozal rektal lipom ;distal rektumda sağ lateral duvarda yaklaşık 25 x 15 mm boyutunda T1-T2 A'da hiperintens solid lezyon

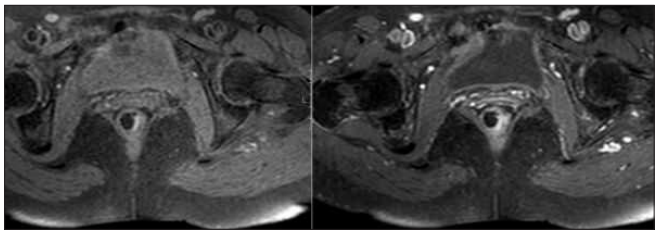

Resim 2. Submukozal rektal lipom ;distal rektumda sağ lateral duvarda yaklaşık 25 x 15 mm boyutunda T1-T2 A'da hiperintens solid lezyon

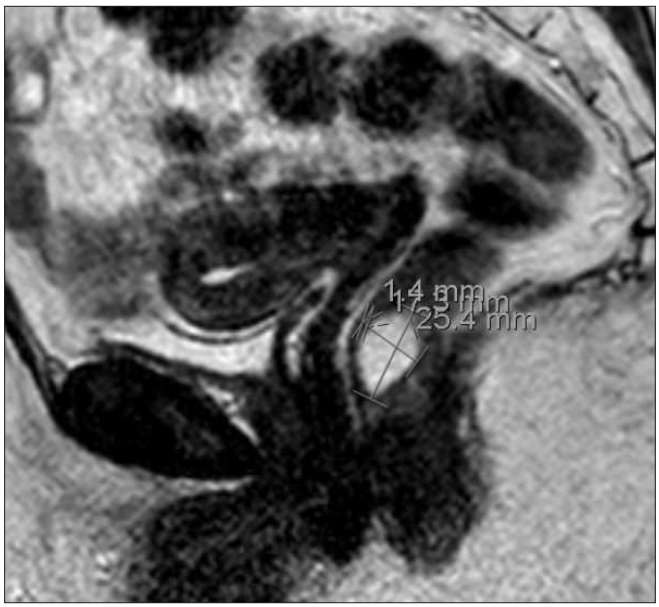

Resim 3. Submukozal rektal lipom ;distal rektumda sağ lateral duvarda yaklaşık 25 x 15 mm boyutunda T1-T2 A'da hiperintens solid lezyon

Abdominal Radyoloji

PS-085

WİLKİE'S SENDROMU OLGU SUNUMU

Mehmet Karagülle[1], Fatma Zeynep Arslan[2], Süleyman Öncü[1], Samet Şimşek[1], Ebru Sarıkaya[1], Mehmet Öncü[1], Ahmet Tan Cimilli[1]

[1]Bağcılar Suam
[2]Konya Suam

Giriş: Wilkie sendromu olarak da bilinen superior mezenterik arter (SMA) sendromu, duodenumun üçüncü bölümünün SMA ile abdominal aorta arasında sıkışmasına sekonder gelişen nadir görülen bir vasküler kompresyon hastalığıdır. Hasta bulantı, kusma, karın ağrısı ve karında şişlik gibi nonspesifik şikayetler ile başvurur (1). Bu sebeple tanı ilk planda akla gelmediğinden gecikebilir. Kesitsel görüntüleme yöntemlerinin kullanımının yaygınlaşmasıyla bu sendromun tanı oranı giderek artmaktadır. Biz burada gastrointestinal obstrüksiyon bulguları ile hastanemize başvuran ve bilgisayarlı tomografi(BT) incelemeleri ile SMA sendromu tanısı alan 17 yaşındaki bayan olguyu değerlendirdik.

Olgu: 17 yaşında bayan hasta uzun süredir devam eden aralıklı karın ağrısı,bulantı,kusma şikayetiyle hastanemize başvurdu. Fizik muayenesinde epigastrik bölgede hassasiyet mevcuttu. Laboratuvar değerlendirmesinde hemogram ve biyokimyasal parametreleri normaldi. Çekilen batın BT'sinde duodenumun üçüncü segmentinin aort ve SMA arasında basıya uğradığı izlendi. Abdominal aort ile SMA arasındaki açı 9 derece ölçüldü (Resim 4). Aortomezenterik mesafe 2,8 mm ölçüldü (Resim5). Bası öncesi segmentlerde dilatasyon mevcuttu (Resim 1,2-3). Radyolojik ve klinik bulguları ile hastaya SMA sendromu tanısı konuldu. Medikal tedavi sonrası hastanın

şikayetlerinde ve radyolojik bulgularında gerileme gözlendi. Hasta uygun beslenme ve aralıklı klinik takip önerileri ile şifayla taburcu edildi.

Tartışma: SMA sendromunun insidansı %0.2 ile %0.78 arasındadır. Kadınlarda erkeklere oranla 2 kat daha sık görüldüğü ve vakaların üçte ikisinin 10 ile 39 yaşları arasında olduğu bildirilmiştir (2). Literatüre göre bu sendroma yol açan faktörler konjenital veya kazanılmış olabilir. Konjenital olarak kısa mezenter varlığı, anormal yerleşimli supreior mezenterik arter veya onun dallarının varlığı, sağ kolonun aşırı derecede mobil olması, intestinal malrotasyon, duodenumun Treitz ligamenti tarafından anormal olarak daha yükseğe fikse edilmiş olması bu sendromun gelişiminde etkili olabilen konjenital nedenlerdir. Anoreksiya nervosa, yanıklar, obezite cerrahisi, pulmoner tüberküloz ve kardiyak kaşeksi gibi durumlar retroperitoneal yağ dokusunu azaltarak SMA sendromuna neden olur. Aorto-mezenterik açı ve aorta ile SMA arasındaki mesafenin saptanmasında BT anjiografi ve MR anjiografi eşdeğer olarak kabul edilir. SMA sendromu önemli BT tanı kriterleri arasında; Aortomezenterik açının azalması <20° (normal: 28–65°), aortomezenterik mesafenin azalması <8 mm (normal: 10–28 mm), gastrik ve proksimal duodenal dilatasyon sayılabilir(3,4).

Sonuç: Sebebi bilinmeyen bulantı, kusma ve kilo kaybı şikayetleri ile gelen ve üst gastrointestinal sistem düzeyinde tıkanıklık düşünülen hastalarda SMA sendromu ayırıcı tanıda dikkate alınmalıdır.

Anahtar kelimeler: Wilkie's sendromu, Süperior mezenterik arter sendromu, Bilgisayarlı Tomografi

Kaynaklar

1. Raissi B, Taylor BM, Taves DH. Recurrent superior mesenteric artery (Wilkie's) syndrome: a case report. Can J Surg 1996; 39:410–416.
2. Hines JR, Gore RM, Ballantyne GH. Superior mesenteric artery syndrome. Diagnostic criteria and therapeutic approaches. Am J Surg 1984; 148:630–632. doi:10.1016/0002-9610(84)90339-8
3. Merrett ND, Wilson RB, Cosman P, et al. Superior mesenteric artery syndrome: diagnosis and treatment strategies. J Gastrointest Surg 2009; 13:287–292. doi:10.1007/s11605-008-0695-4
4. Caspi B, Deutsch H, Grunshpan M, et al. Prenatal manifestation of superior mesenteric artery syndrome. Prenat Diagn 2003; 23:932–934. doi:10.1002/pd.740.



Resim 1.



Resim 2.



Resim 3.

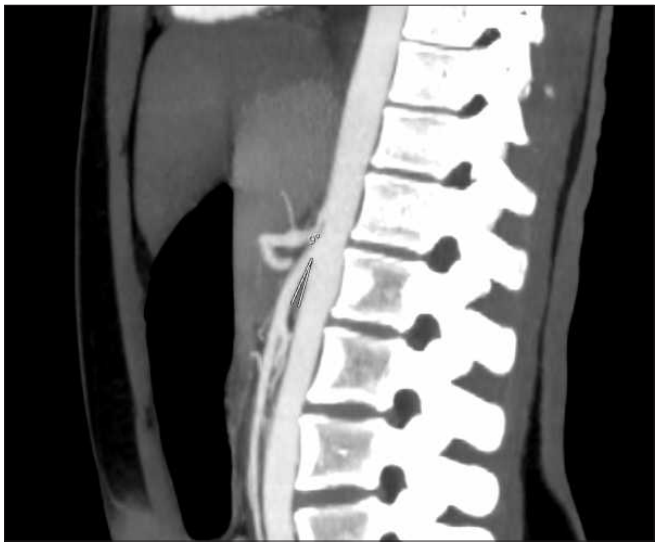

Resim 4.



Resim 5.

Abdominal Radyoloji

PS-086

NADİR BİR İLEUS SEBEBİ OLARAK ABDOMİNAL KOZA SENDROMU (ABDOMİNAL COCOON SYNDROME AS A RARE CAUSE OF İLEUS)

Seren Ay, Mehtap Barç Ergün, Ayşe Eda Parlak, Alpaslan Yavuz, Bülent Çekiç

SBÜ Antalya Eğitim ve Araştırma Hastanesi Radyoloji Departmanı

Giriş: Abdominal koza, primer ya da sekonder olarak bağırsak anslarının bir kısmının veya tamamının fibrokollajenöz bir membranla sarılması sonucu akut veya subakut intestinal obstruksiyon bulguları ile karşımıza çıkan ender bir ileus nedenidir. Sklerozan enkapsüle peritonit, primer sklerozan peritonit ya da idyopatik sklerozan peritonit olarak tanımlanmaktadır.Bu yazıda abdominal koza tanısının radyolojik olarak konulduğu bir olgunun sunumu yapılmaktadır.

Olgu Sunumu: Rektum karsinomu nedeniyle operasyon öyküsü olan 34 yaşında erkek hasta ileus bulguları ile başvurusunun ardından abdomen BT(Bilgisayarlı Tomografi) tetkiki için radyoloji kliniğine yönlendirildi. İntravenöz kontrast madde kullanılarak gerçekleştirilen tüm abdomen BT tetkikinde mide,duodenum ve ince barsak ansları dilate görünümdeydi.Batın orta hatta ince barsak anslarını çepeçevre saran kontrastlanma gösteren membran görünümü izlenmekteydi(resim 1 ve 2).Batında yaygın, barsak ansları arasında ve pelvik bölgede serbest sıvı görünümü mevcuttu. Olgunun radyolojik tanısı abdominal koza olarak konuldu. Hasta operasyona alındı. Operasyon sırasında incebarsağın bazı kısımlarının fibröz bir kapsülle çevrelendiği ve barsaklar arasında yoğun yapışıklıklar olduğu izlendi. İntraoperatif bulgular radyolojik abdominal koza tanısını destekledi.

Tartışma ve Sonuç: Abdominal koza ender görülen ince bağırsak obstrüksiyonu nedenlerinden olup, tanısını preoperatif olarak koymak kolay değildir fakat erken tanı mortalite ve morbiditeyi önlemek için elzemdir. Bu durum, idiopatik-primer formda görülebileceği gibi, abdominal cerrahi, kronik periton diyalizi, karaciğer nakli, ventrikülperitoneal şant gibi girişimlere,sarkoidozSLE ve ilaçlara sekonder olarak da görülebilir(1). Klinik semptomları, tekrarlayan ince barsak tıkanıklığı, kilo kaybı, bulantı, anoreksia ve bazen de ele gelen abdominal kitle şeklinde sıralanabilir(2).Preoperatif tanı koymak çok zordur ve genellikle operasyon sırasında tanı konulur (3) BT ve Manyetik Rezonans Görüntüleme (MRG) preoperatif tanı için gerekli ipuçlarını gösterebilir. BT intestinal obstruksiyona neden olan diğer nedenleri dışlamakta ve ek olarak abdominal diğer organları etkileyebilecek kollajen bandın kendisini göstermekte önemlidir. BT bulguları; membran benzeri kese tarafından çevrelenmiş ince barsak ansları topluluğu, asit ile birlikte ince bağırsağın abdomenin merkezine translokasyonu, obstruksiyon bulguları, mural kalınlaşma, peritoneal kalınlaşma ve kontrastlanma, peritoneal veya mural kalsifikasyonlardır(2) Hastaların kliniğine bağlı olarak tıbbi veya cerrahi tedavi uygulanabilir (4) Olgumuzda mevcut klinik ve radyolojik bulgular, abdominal cerrahi öyküsünün olması abdominal koza tanısını desteklemektedir. Uygun klinik bulgulara sahip hastalarda ayırıcı tanı listesinde abdominal koza da akılda tutulmalıdır. Laparotomi altın standart tanı aracı olmasına rağmen, BT'deki ve MRG 'deki görüntülerle deneyimli bir radyolog tanıyı doğru tahmin edebilir.

Anahtar kelimeler: abdominal koza, ileus

Kaynaklar

1-Chew MH, Sophian Hadi I, Chan G, Ong HS, Wong WK. A problem encapsulated: the rare peritoneal encapsulation syndrome.
2-Jeong YJ, Kim S, Kwak SW, et al. Neoplastic and Nonneoplastic Conditions of Serosal Membrane Origin: CT Findings1. Radiographics 2008; 28 (3):801-18. doi:10.1148/rg.283075082
3- Hur J, Kim KW, Park MS, Yu JS. Abdominal cocoon: preoperative diagnostic clues from radiologic imaging with pathologic correlation. AJR Am J Roentgenol 2004; 182: 639- 641.
4-Harel Z, Bargman J. Noninfectious complications of peritoneal dialysis. In: Himmelfarb J, Sayegh M, editors. Chronic kidney disease, dialysis, and transplantation: A Companion to Brenner & Rector's the Kidney. 3rd ed. Philadelphia: Saunders Elsevier; 2010. p. 468-473.



Resim 1. Oronal BT görüntüde kontrastlanana membran tarafından çepeçevre sarılmış intestinal anslar,proksimal duodenal anslarda ve midede dilatasyon

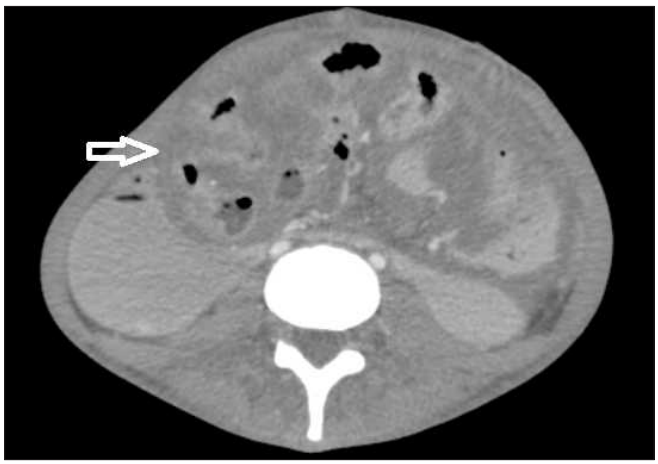

Resim 2. Aksiyel BT görüntüde kontrastlanana membran tarafından çepeçevre sarılmış intestinal anslar

Abdominal Radyoloji

PS-087

NADİR BİR APANDİSİT KOMPLİKASYONU: MESANEYE FİSTÜL VE KARACİĞER APSESİ

Esra Eyice Korkmaz, İbrahim Sülkü, Emre Kaçar, Çiğdem Özer Gökaslan

Afyonkarahisar Sağlık Bilimleri Üniversitesi Tıp Fakültesi Radyoloji AD.

Giriş ve Amaç: Apendiks vermiformisin inflamasyonu olan akut apandisit, sıklıkla çocuk ve genç erişkinleri etkileyen bir abdominal cerrahi nedenidir [1]. Klasik prezentasyonu periumbilikal düzeyde başlayan ağrının daha sonra sağ alt kadrana lokalize olması ve buna eşlik eden hassasiyet, defans, rebaund, ateş, bulantı ve kusmadır [1,2]. Akut apandisit aşamaları; erken evre apandisit, süpüratif apandisit, gangrenöz apandisit, plastrone apandisit veya apse, rekürren apandisit, kronik apandisit ve kendiliğinden gerileyen apandisittir [3]. Apendikovezikal fistül, akut apandisit sonrası gelişen nadir komplikasyonlardandır ve erkek predominansisi göstermektedir [4]. En yaygın klinik prezentasyonu pnömatüri, fekalüri ve tekrarlayan veya kronik idrar yolları enfeksiyonlarıdır [5]. Fistülün sebebi; apendiks distalinin mesane duvarına adezyonu, abse formasyonu ve mesaneye rüptür gelişimidir [6].

Anahtar kelimeler: Apandisit, Fistül, Perforasyon, Apendikovezikal fistül

Olgu: Literatürde akut apandisitin mesane fistülü komplikasyonu nadir görülmekte iken 52 yaşında karın ağrısı nedeni ile başvuran hastada komplikasyon olarak saptanan mesane fistülü ve karaciğer apsesi birlikteliği nadir olan olguyu sunmayı amaçladık.

Yöntem ve Gereçler: Çekimler Aquillion Prime 160 (TOSHIBA, Otawara, Japonya) cihazı ile geçekleştirildi.

Bulgular: USG tetkikinde karaciğerde birkaç adet büyüğü sol lob medial yerleşimli 6x7 cm boyutunda abse olasılı hipoekoik koleksiyon, mesane tavanında fokal duvar kalınlaşması ve çevre yağlı planlarda ekojenite artışı izlenmiştir. Ayrıca mesane lümeni içerisinde reverberasyon artefaktına neden olan havaya ait ekojenite izlenmiştir. BT tetkikinde; apendiks orifisinde yaklaşık 1 cm çapında apendikolit izlenmiştir. Apendiks çapı apikal kesiminde en geniş yerinde 1,5 cm ölçülmüştür. Periapendiksiyel yağlı planlarda belirgin heterojen dansite artımları mevcuttur. Apendiks apikali mesane lümeni ile devamlılık göstermektedir. Yapılan kontrol sistoskopide mesane kubbesinde fistül saptanmış olup mesane lümeni içerisinde yoğun içerikli enfekte koleksiyon izlenmiştir. Karaciğerde büyüğü segment 8 düzeyinde aksiyel kesitlerde geniş yerinde 10x8 cm ölçülen, silik sınırlı, yoğun dansiteli apse izlenmiştir. Ayrıca tariflenen apse komşuluğunda birkaç adet daha küçük boyutlu apseiform odaklar mevcuttur.

Tartışma: Akut apandisit dünya çapında en sık görülen abdominal cerrahi acil durumdur, yaşam boyu risk erkeklerde %8.6, kadınlarda %6.9'dur [7]. Sık komplikasyonları perforasyon, apse formasyonu, yaygın peritonit ve portal sistemde gazdır [8].

Sonuç: Apendikovezikal fistül, akut apandisit sonrası gelişen nadir komplikasyonlardandır ve erkek predominansisi göstermektedir [4]. Apendikovezikal fistül tanısı zor olabilmekte ve kaçınılmaz cerrahi tedavide gecikmeye neden olmaktadır [9].

Anahtar kelimeler: Apandisit, Fistül, Perforasyon, Apendikovezikal fistül

Kaynaklar

1. Weissleder R, Wittenberg J, Harisinghani MG et-al. Primer of diagnostic imaging. Mosby Inc. 2007.
2. Callahan MJ, Rodriguez DP, Taylor GA. CT of appendicitis in children. Radiology 2002; 224: 325-32.
3. Chan L, Shin LK et al. "Pathologic Continuum of acute appendicitis. Sonographic findings and clinical management implications". Ultrasound Quarterly. 2011; 27: 71-79.
4. K.Albrecht, R. Schumann,K.Peitgen, andM. K.Walz, "Laparoscopic therapy of appendicovesical fistula—two case reports," Zentralblatt fur Chirurgie, vol. 129, no. 5, pp. 396–398, 2004.
5. Krogh J, Ringe S and Sparso BH. Diagnosis and treatment of vesical intestinal fistulae. Uqeskr Laege. 1989 151(1):11- 13.
6.Samuel Hyman, M.D.; Nicholas J. Capos, M.D.APPENDICEAL-VESICAL FISTULA UNCOMMON COMPLICATION OF ACUTE PERFORATIVE APPENDICITIS WITH REPORT OF THREE CASES.JAMA. 1959;170(18):2177-2181.
7.Humes DJ, Simpson J. "Acute appendicitis". BMJ#: British Medical Journal. 2006;333(7567):530-534
8. Doherty GM, Way LW. Current surgical diagnosis & treatment. McGraw-Hill Medical. 2006.
9. Mohamed Awny Labib, Victor Mapulanga. Appendicovesical Fistula: A Case Report .UroToday International Journal.UIJ 2009 Jun;2(3).

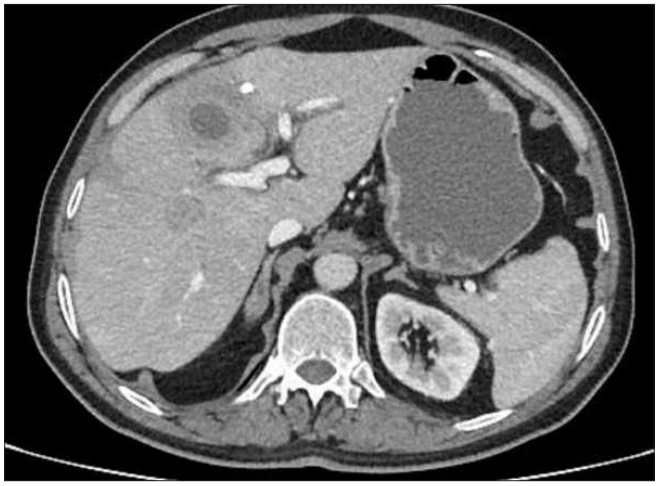

Resim 1. Antibiyotik ve drenaj sonrası küçülen kc apsesi

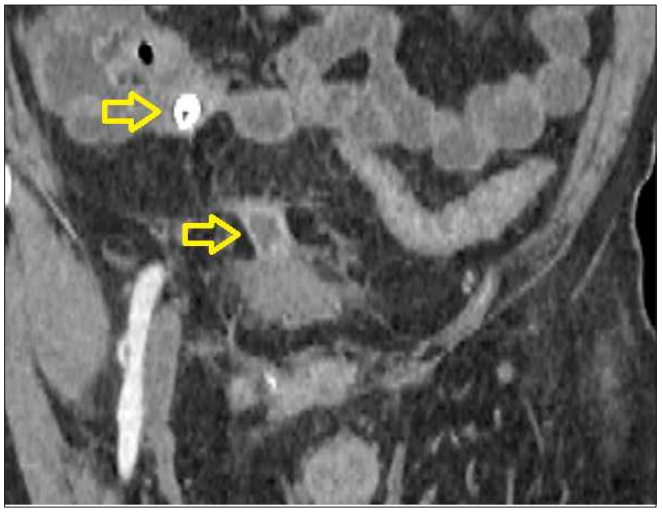

Resim 2. Apendikolit ve apendiks apikal kesimi

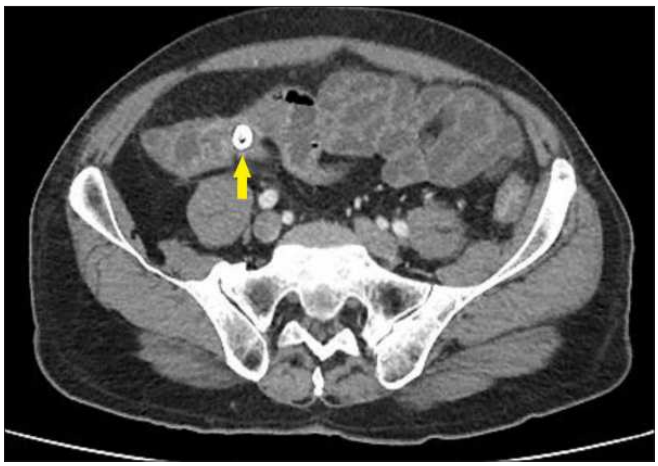

Resim 3. Apendikolit



Resim 4. Apendiks apikal kesim distandü - mesane üst duvarına fistülize. supravezikal alandan mesane anterioruna uzanan apendiks ve perivezikal yağlı planlarda izlenen kirlenme bulguları



Resim 5. Karaciğerde yaygın büyüğü 10 cm apse odakları

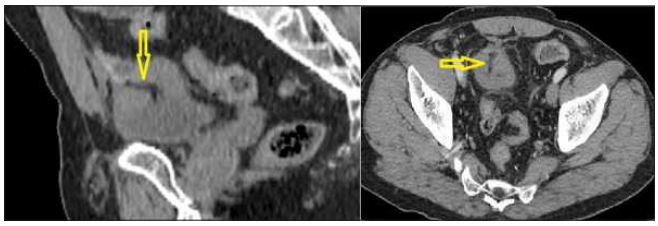

Resim 6. Mesane fistülü

Abdominal Radyoloji

PS-088

NADİR BİR VASKÜLER PATOLOJİ: PORTAL VEN ANEVRİZMASI

Mustafa Yeşilyurt, Serhat Kaya, Gökhan Tonkaz, Recep Sade

Atatürk Üniversitesi Tıp Fakültesi Radyoloji AD

Giriş: Portal ven anevrizması (PVA) portal venöz sistemin fokal genişlemesi olarak tanımlanır Yerleşim yerine göre intrahepatik ve ekstrahepatik olarak iki tipi bulunmaktadır. İntrahepatik yerleşim daha sık görülmektedir.

Portal venöz sistemin anevrizmatik genişlemeleri konjenital ya da akkiz olarak açığa çıkabilirler. Genellikle asemptomatik seyreder, nadirde olsa karın ağrısı ve tromboz, emboli ve rüptür gibi komplikasyonlar ile de ortaya çıkabilir(1) Tanıda ultrasonografi (US) ve Doppler US yeterli olmakla birlikte, bilgisayarlı tomografi (BT) ve manyetik rezonans görüntüleme (MRG) kullanılabilir. Hastalarda herhangi bir komplikasyon gelişmedikçe takip yeterlidir, tedavi gerekmez

Olgu: 52 yaşında erkek hasta genel cerrahi polikliniğine karında şişlik ve ağrı şikayeti ile başvurdu.Olgunun öz geçmişinde herhangi bir özellik yoktu. Yapılan fizik muayenesinde umblikal herni tespit edildi. Rutin laboratuar değerleri ve karaciğer fonksiyon testleri normaldi. Kontrastsız abdomen BT görünütüsünde KC 4.segmentte 40x22 mm ebatlarında hipodens görünüm mevcuttu. IV kontrast madde enjeksiyonu sonucu sol portal venin fuziform anevrizmatik dilatasyonu olduğu anlaşıldı

Tartışma: Venöz sistemin anevrizmalarına sıklıkla popliteal, juguler, safen vende, nadiren de femoral, ön kol ve portal vende rastlandığı bildirilmiştir (2) Portal ven anevrizmasının (PVA) etyolojisi tam olarak bilinmemekle beraber konjenital ve akkiz teoriler ileri sürülmüştür Akkiz PVA gelişim nedenleri karaciğer parankim hastalığı, portal hipertansiyon, pankreatit, travma ve portal venöz sistemi invaze eden karsinomdur. Konjenitalde ise damar duvar zayıflığının ana faktör olduğu bildirilmektedir(3) Bizim olgumuzda da portal hipertansiyon ya da karaciğer parankim hastalığı gibi nedenler bulunmadığı için konjenital faktörlere bağlı geliştiği düşünülmüştür. PVA'nın görüntülenmesinde, US, RDUS, bilgisayarlı tomografi (BT), manyetik rezonans (MR) ve anjiografi kullanılabilir. BT, anevrizmanın boyutlarını, uzanımını, dinamik BT inceleme de venöz fazda portal ven ile eşit kontrast madde içermesi ile vasküler yapısını tanımlayabilir. Takipte ultrasonografi önerilmektedir

Anahtar kelimeler: Nadir vasküler patoloji,portal ven anevrizması,kontrastlı abdomen BT

Kaynaklar

1-Dalal PS, Raman SP, Horton KM, Fishman EK. Portal vein aneurysms: imaging manifestations and clinical significance. Emergency radiology. 2013; 20(5): 453- 7.
2-Gallego C, Velasca M, Marcuello P et al. Congenital and acquired anomalies of the portal venous system. Radiographics 2002; 22: 141-159.
3-Dognini L, Carreri AL, Moscalelli G. Aneurysm of the portal vein: ultrasound and computed tomography identification. J C/in Ultrasound 1991; 19: 178-82.



Resim 1. Portal ven fazında sol portal vende fuziform anevrizmatik dilatasyon

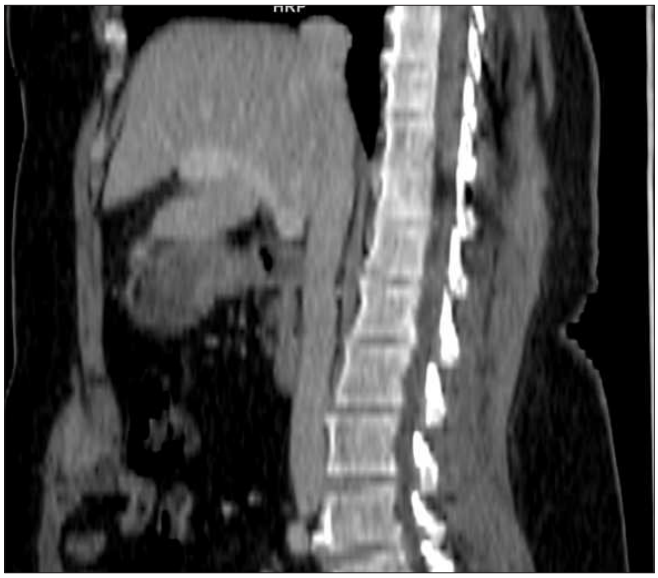

Resim 2. Portal ven fazında sol portal vende fuziform anevrizmatik

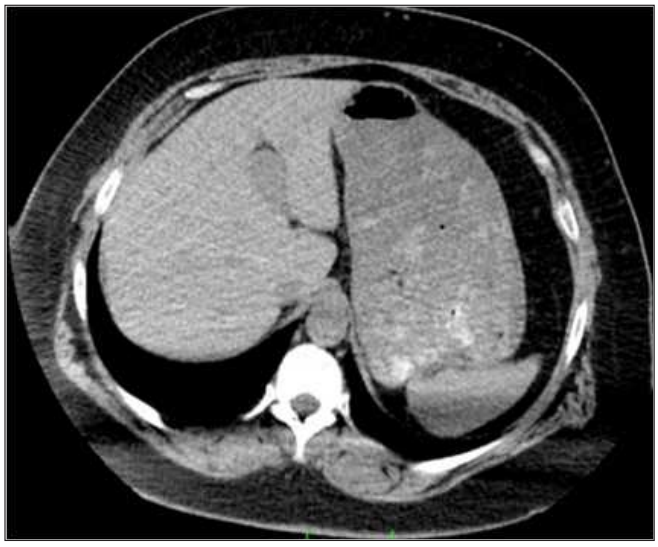

Resim 3. Kontrastsız abdomen BT de KC 4.segment komşuluğunda hipodens alan

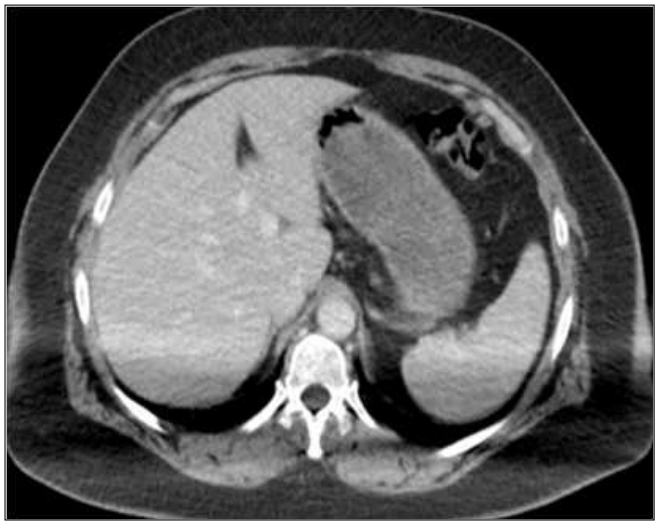

Resim 4. Portal ven fazında sol portal vende farklı seviyelerden gösterilen fuziform anevrizmatik dilatasyon

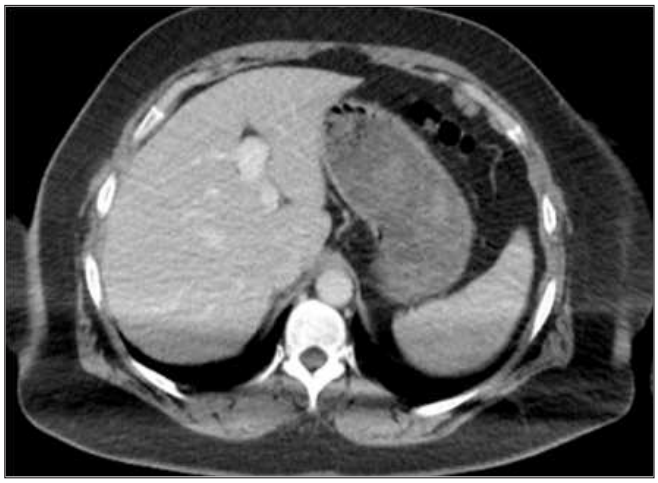

Resim 5. Portal ven fazında sol portal vende farklı seviyelerden gösterilen fuziform anevrizmatik dilatasyon



Resim 6. Portal ven fazında sol portal vende farklı seviyelerden gösterilen fuziform anevrizmatik dilatasyon

Abdominal Radyoloji

PS-089

LOKALİZE RENAL HASTALIK: OLGU SUNUMU (LOCALİZED RENAL CYSTIC DİSEASE: A CASE REPORT)

Sevtap Arslan[1], Yakup Özbay[1], Yasin Sarıkaya[2], Mustafa Nasuh Özmen[1]

[1]Hacettepe Üniversitesi Hastaneleri
[2]SBÜ Ankara Dr. Sami Ulus Kadın Doğum, Çocuk Sağlığı ve Hastalıkları Eğitim ve Araştırma Hastanesi

Giriş ve Amaç: Lokalize renal kistik hastalık bir böbreğin tamamını veya sadece bir bölümünü tutan oldukça nadir görülen non-hereditar, non-progresif benign bir patolojidir. Lokalize renal kistik hastalığın görüntüleme bulgularını tanıyabilmek gereksiz cerrahiden kaçınabilmek için oldukça önemlidir. Bu bildiride erişkin bir hastada lokalize renal kistik hastalık görüntüleme bulgularının sunulması amaçlanmıştır.

Olgu Sunumu: 76 yaşında HBV taşıyıcılığı bulunan erkek hastada hepatoselüler kanser taraması amacıyla çekilen üst abdomen MR incelemesinde sağ böbreği büyük oranda dolduran değişken boyutlarda çok sayıda kist saptandı (Resim a ve b). Postkontrast görüntülerde kistlerin arasında kalan normal renal parankim seçilebilmekteydi (Resim c). Karaciğerde kist izlenmezken sol böbrekte iki adet basit kist görüldü.

Tartışma ve Sonuç: Lokalize renal kistik hastalık bir böbreğin tamamını veya sadece bir bölümünü tutan oldukça nadir görülen non-herediter, non-progresif benign bir patolojidir (1). Unilateral otozomal dominant polikistik böbrek hastalığı, multikistik displastik böbrek ve multikistik nefroma ile karışabilmektedir (2,3). Lokalize renal kistik hastalığın görüntüleme bulgularını tanıyabilmek gereksiz cerrahiden kaçınabilmek için oldukça önemlidir. Kesitsel incelemede değişik boyutlarda kistlerin konglomere kistik kitle görünümü oluşturduğu, kapsül yapısının olmadığı, arada kalan renal parankimin normal kontrastlanmasının olduğu izlenir. Otozomal dominant polikistik böbrek hastalığından farkı, karşı böbrekte ve diğer organlarda kist izlenmemesidir. Ancak erişkin hasta grubunda karşı böbrekte basit kistlerin izlenebileceği unutulmamalıdır. Multikistik nefromada kapsül yapısının izlenmesi ve kistlerin arasında normal renal parankim görülmemesi ayrımda önemlidir. Multikistik displastik böbrek hastalığında pelvikaliksiyel sistem ve üreterin agenezisine bağlı fonksiyon göstermeyen böbrek izlenirken lokalize renal kistik hastalıkta böbrek normal fonksiyonunu sürdürmektedir (1,3). Hastamızda sağ böbrekte çok sayıda kist izlenirken karaciğerde kist görülmemesi ve sol böbrekte sadece iki adet basit kist bulunması nedeniyle otozomal dominant polikistik böbrek hastalığı ayırıcı tanıda ön planda düşünülmedi. Kapsül formasyonunun bulunmaması ve postkontrast görüntülerde kistlerin arasında kalan normal renal parankimin seçilebilmesi nedeniyle multikistik nefroma ekarte edildi. Mevcut bulgularla lokalize renal kistik hastalık tanısı konuldu.

Anahtar kelimeler: Lokalize renal kistik hastalık

Kaynaklar

1. Neyaz, Z., Kumar, S., Lal, H., & Kapoor, R. (2012). Localized cystic disease of the kidney: a rare entity. Journal of radiology case reports, 6(7), 29.
2. Slywotzky, C. M., & Bosniak, M. A. (2001). Localized cystic disease of the kidney. American Journal of Roentgenology, 176(4), 843-849.
3. A Narayanan, R., Shankar, B., & Kulkarni, C. D. (2015). Localized renal cystic disease. Indian journal of urology: IJU: journal of the Urological Society of India, 31(2), 146-147.

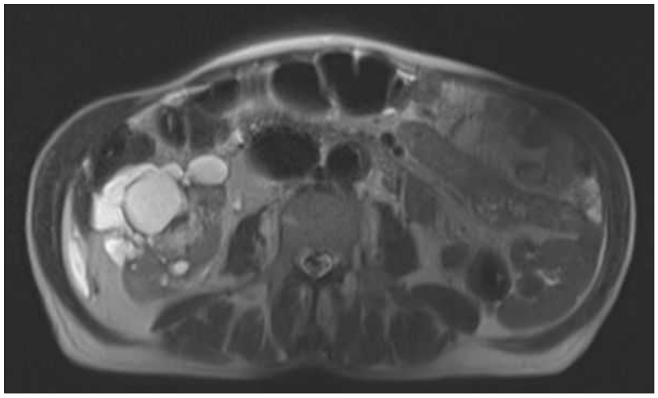

Resim 1. Aksiyel T2 ağırlıklı görüntüde sağ böbrek parankimini büyük oranda dolduran değişiken boyutta çok sayıda kist görülüyor. Kapsül yapısı izlenmiyor.

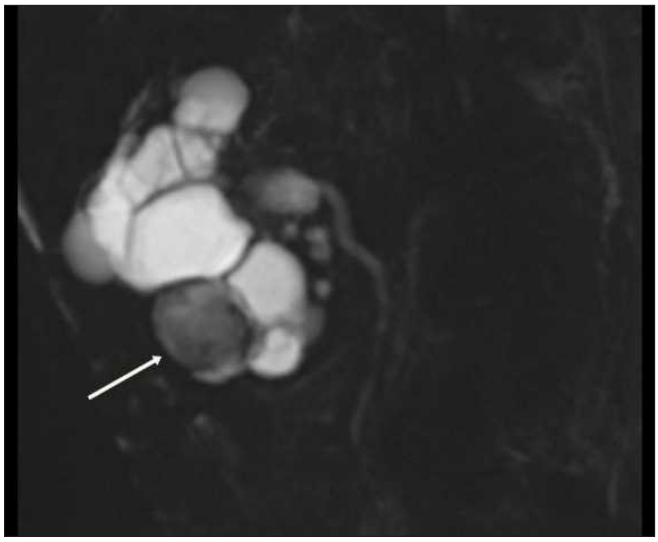

Resim 2. Koronal T2 ağırlıklı görüntüde sağ böbrek parankimini büyük oranda dolduran kistler izleniyor. Alt polde izlenen bir kistte hemorajiye bağlı T2 hipointensitesi görülüyor (ok).

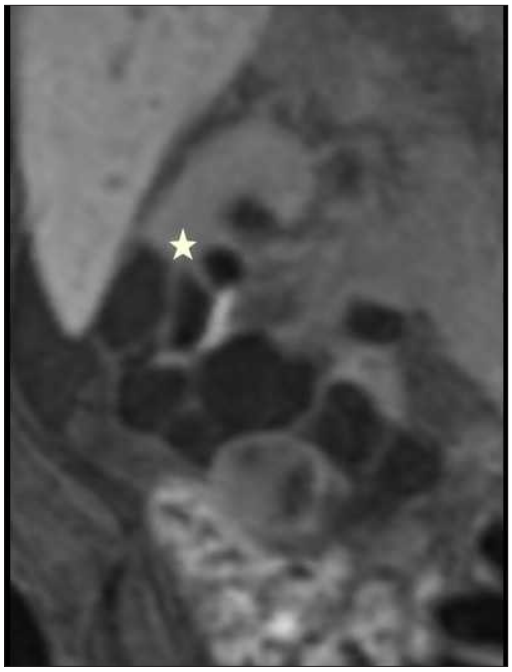

Resim 3. Postkontrast koronal T1 ağırlıklı görüntüde kistlerin arasında normal kontrastlanan renal parankim seçilebiliyor (yıldız).

Abdominal Radyoloji

PS-090

DEV RENAL ANJİOMYOLİPOM; OLGU SUNUMU

Enes Nusret Çelik, Veysel Burulday, İmran Çankaya, Mustafa Demir
Kırıkkale Üniversitesi Tıp Fakültesi

Giriş: Anjiyomiyolipomlar en sık görülen benign solid renal lezyondur. Anjiyomiyolipomların çoğunluğu sporadiktir (%80) ve tipik olarak yetişkinlerde görülür. Anjiyomiyolipomlar, böbrekler başka nedenlerle görüntülendiğinde veya tuberosklerozlu hastalarda taramanın bir parçası olarak, sıklıkla tesadüfen bulunur.

Olgu: Sol böbrekte kitle ön tanısı nedeni ile tarafımıza yönlendirilen 47 yaşında kadın hastanın abdomen USG tetkikinde; sol böbrek üst-orta kesimde parankimden ekzofitik uzanım gösteren yaklaşık 100x80x85 mm boyutlarında heterojen izo-hiperekoik alan izlen-

miş olup kitle lezyonu açısından MRG ile değerlendirilmesi önerildi. Kontrastlı manyetik rezonans görüntüleme (MRG) tetkikinde; sol böbrekte egzofitik uzanım gösteren 91x99.5x65 mm boyutlu T1A ve T2A'da hiperintens, yağ baskılı serilerde baskılanan, makroskopik yağ içerikli IVKM sonrası belirgin boyanması izlenmeyen, içerisinde septasyonlar barındıran kitle lezyonu izlendi. MRG sonuçlarına göre anjiomyolipom olabileceği düşünüldü.

Tartışma ve Sonuç: AML'ler genellikle karakteristik radyografik görünümlere sahiptir. Tüm modalitelerde tanıda temel amaç, makroskopik yağın gösterilmesidir; ancak kanama düzeninde veya lezyonlar az yağ içerdiğinde, bir anjiyomiyolipomun renal hücreli karsinomdan ayırt edilmesi zor olabilir.

Ultrason, yağdan zengin AML'nin neredeyse her zaman hiperekoik olduğunu göstermektedir. Yağ miktarı azaldıkça, lezyon ekojenitesi de azalmaktadır. Yağsız AML, renal parankimi ile karşılaştırıldığında hiperekoik ve izoekoik olan karışık ekojenite gösterir. Bu AML'nin ekojenitesi sıklıkla renal sinüsünkinden daha azdır, bu nedenle lezyonun RCC'den ayırt edilmesi zordur. Bizim olgumuzda parankimden egzofitik uzanım gösteren heterojen izo-hiperekoik görünüm izlenmişti.

MRG, yağ içeren lezyonların değerlendirilmesinde iyi bir tanı yöntemidir. T2 ağırlıklı MR görüntülerinde, yağ açısından zengin AML genellikle renal parankimi ile karşılaştırıldığında hiperintens'tir. Yağ bastırılmış T2 ağırlıklı görüntüleme, yağ bakımından zengin AML'yi belirlemek için kullanışlıdır, sinyal yoğunluğunun baskılandığı görülür. T2 ağırlıklı görüntülerde, yağsız AML, renal parankimi ile karşılaştırıldığında hafif hiperintensiteye sahiptir ve yağ baskılı T2 ağırlıklı görüntüleme, hiperintens olan sinyal yoğunluğunun azaldığını gösterebilir. Bizim vakamızda MR görüntülemede T1A ve T2A'da hiperintens, yağ baskılı serilerde baskılanan lezyon izlenmişti.

Anahtar kelimeler: böbrek, aml, anjiomyolipom, MRG

Kaynaklar

1. Jinzaki, M., Silverman, S. G., Akita, H., Nagashima, Y., Mikami, S., & Oya, M. (2014). Renal angiomyolipoma: a radiological classification and update on recent developments in diagnosis and management. Abdominal imaging, 39(3), 588-604.
2. Park, B. K. (2017). Renal angiomyolipoma: radiologic classification and imaging features according to the amount of fat. American Journal of Roentgenology, 209(4), 826-835.



Resim 1. Dış faz T1A aksiyel görüntüde lezyon hiperintens izlenmiş olup baskılanmadığı görüldü.

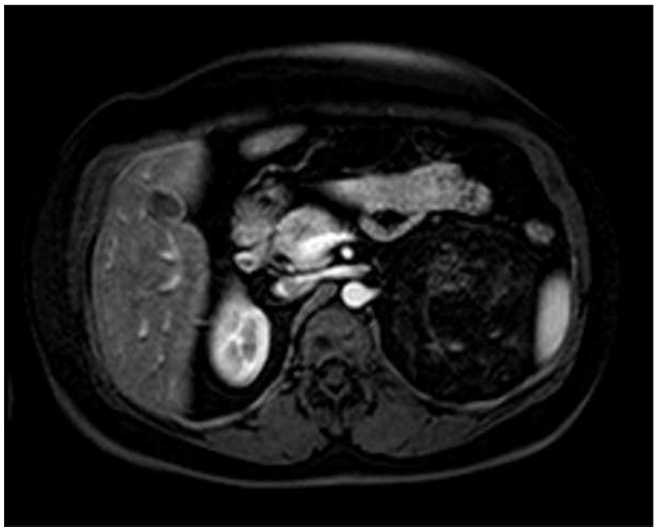

Resim 2. T1A yağ baskılı arteryel faz aksiyel görüntüde lezyonun belirgin boyanmadığı görüldü.



Resim 3. T2A koronal görüntüde sol böbrek üst polde egzofitik uzanan nodüler hiperintens görünüm izlendi.

Abdominal Radyoloji

PS-091

KİSTİK OVARİAN NEOPLAZİYİ TAKLİT EDEN DEV KİSTİK FİBROTEKOMA ; GİANT CYSTİC FİBROTHECOMA MİMİCKİNG OVARİAN NEOPLASİA

İmren Düzen, Alpaslan Yavuz, Bülent Çekiç, İclal Erdem Toslak, Yasemin Karaman

Sağlık Bilimleri Üniversitesi Antalya Eğitim ve Araştırma Hastanesi

Giriş: Over fibrotekomaları gonadal stromal hücre kaynaklı nadir görülen tümörlerdir. Tüm over tümörlerinin %3-4'ünü oluştururlar ve olguların %90'ında tek taraflıdır[1]. Nadir olmasına rağmen, büyük pelvik kitle ve postmenapozal kanama ile başvuran hastalarda düşünülmelidir[2]. Cerrahi rezeksiyon tercih edilen tedavi yöntemidir ve genellikle iyi bir prognoza sahiptir.

Olgu Sunumu: 64 yaşındaki postmenapozal kadın hasta metroraji ve karın ağrısı şikayeti ile başvurdu. Fizik muayenesinde pelvik

alanda kitle palpe edildi. Kan tümör belirteçlerinden CA 125 yüksekliği mevcuttu. Kan hormon değerleri normal sınırlardaydı. Hasta dinamik batın MR ile değerlendirildiğinde sağ overden kaynaklanan yaklaşık 13x10x17cm boyutunda T1 sekanslarda hipointens(Resim 2), T2 sekanslarda izo-hiperintens(Resim 1,4,5) görünümde, postkontrast dinamik serilerde kalın duvarının ve septasyonların kontrast tutulumu izlenen(Resim 3) kistik kitle lezyonu izlendi. Diffüzyon kısıtlılığı izlenmedi. Ek olarak uterusta 4x2,5cm boyutunda T1 ve T2 sekanslarda hipointens görünümde myom (Resim 1) ve pelvik alanda barsak ansları arasında serbest sıvı (Resim 5) izlendi. Cerrahi ile çıkarılan kitle lezyonu patoloji raporunda benign fibrotekoma olarak raporlandı, batın içi serbest sıvı sitolojik incelemede malign hücre izlenmedi.

Tartışma ve Sonuç: Over fibrotekomaları, over tümörlerinin%3-4'ünü oluşturan gonadal stromal hücre kaynaklı nadir görülen tümörlerdir. Genellikle %90'ında tek taraflı olup benign özelliktedirler.

Fibrotekomalar çoğunlukla yaşlı postmenapozal kadınlarda görülür. Hidrotoraks, assit ve yüksek CA 125 seviyeleri mevcudiyeti ile karakterize edilen Meigs sendromuyla ilişkili olabilir[3]. Klinik prezentasyon sıklıkla spesifik değildir, hastalar en sık pelvik kitle, metroraji ve pelvik ağrı ile başvururlar[3]. Hastaların %8'inde over torsiyonu gelişebilir ve nadir değildir[4].

Hormonal olarak aktif tümörlere bağlı endokrin belirtileri nadirdir. Östrojenik aktivite göstermesi durumunda, uterusda büyüme ve endometrial kalınlaşma gibi değişiklikleri görülebilir.

Vakamızda da görüldüğü üzere kistik dejenerasyon özellikle büyük fibrotekomalarda oldukça sık görülürken, kalsifikasyon ve kanama nadiren görülür. Bu nedenle seröz kistadenofibromlar ve diğer malign over kitlelerinden ayırıcı tanısı yapılmalıdır.

MRI görüntülemede geniş kistik dejenerasyonu olan fibrotekomanın karakteristik özelliği, hem T1 hem de T2 ağırlıklı görüntülerde belirgin düşük sinyal yoğunluğu ve postkontrast görüntülerde hafif artmış kontrast tutulumu gösteren solid bir bölümün varlığıdır[1]. Karakteristik olarak arteriyel vaskularitenin yokluğu nedeniyle erken kontrastlanma görülmez. Olguların büyük bir kısmında gecikmiş kontrast madde birikimi görülmüştür[1].

Sunumumuzdan da anlaşılacağı üzere kadın hastalarda pelvik lokalizasyonlu ve büyük boyutlu komplike kistik lezyonların ayırıcı tanısında öncelikle seröz ve müsinöz kistadenokarsinom ön planda düşünülmekle birlikte marker/hormon profil konfirmasyonu ile uyumlu olması durumunda daha nadir olmakla birlikte kistik vasıflı fibrotekoma da ayırıcı tanıda düşünülmelidir.

Erken tanı ve cerrahi rezeksiyon, over fibrotekomalarında tercih edilen tedavi yöntemidir.

Anahtar kelimeler: Fibrotekoma, Pelvik kistik kitle

Kaynaklar

1. Takeshita T, Shima H, Oishi S, Machida N, Yamazaki K, Imamura T, et al. Ovarian fibroma (fibrothecoma) with extensive cystic degeneration: unusual MR imaging findings in two cases. Radiat Med 2005;23(1):70-4.
2. Nikolaos S. Salemis, Nikolaos Panagiotopoulos, Vera Papamichail, Konstantinos Kiriakopoulos, Evangelos Niakas Bilateral ovarian fibrothecoma. An uncommon cause of a large pelvic mass. Int J Surg Case Rep. 2011; 2(3): 29–31.
3. Angeles R.M., Salem F.L., Sirota R.L. A right ovarian mass in a 71-year-old woman with ascites and elevated CA 125 level. Fibrothecoma of the right ovary. Arch Pathol Lab Med. 2005;129:701–702.
4. Bazot M., Ghossain M.A., Buy J.N., Deligne L., Hugol D., Truc J.B. Fibrothecomas of the ovary: CT and US findings. J Comput Assist Tomogr. 1993;17:754–759.



Resim 1. MR T2 sagital görüntüde batın orta hatta uzanım gösteren büyük boyutlu T2 hiperintens kompleks kistik kitle lezyonu ve uterusta myoma ait T2 hipointens noduler lezyon izlenmektedir.



Resim 2. MR T1 aksiyel görüntüde hipointens kompleks kistik kitle lezyonu izlenmektedir.

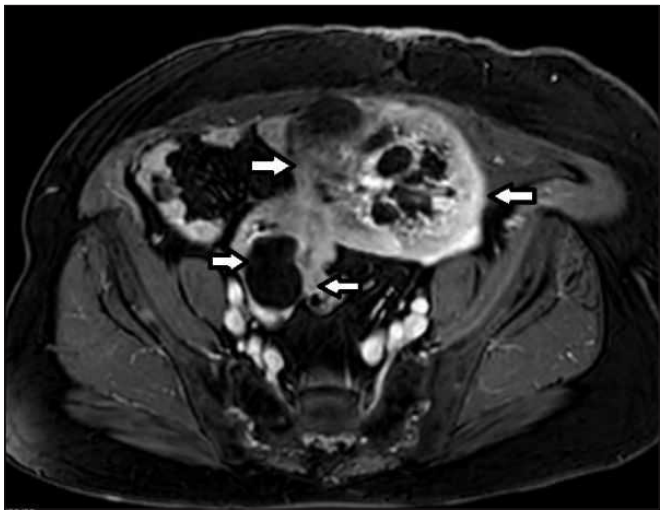

Resim 3. MR T1 kontrastlı aksiyel görüntüde sağ overden kaynaklı kalın duvarı ve septasyonları kontrast tutan kompleks kistik kitle lezyonu izlenmektedir.



Resim 4. MR T2 aksiyel görüntüde izo-hiperintens kompleks kistik kitle lezyonu izlenmektedir.

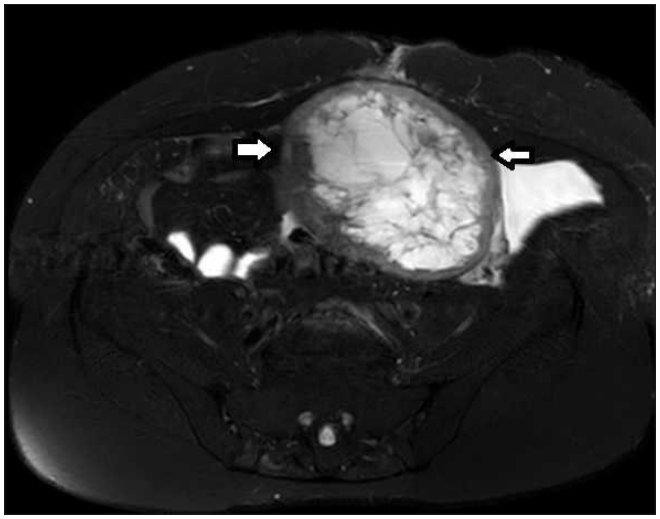

Resim 5. MR T2 SPAIR aksiyel görüntüde yağ baskılanmayan kompleks kistik kitle lezyonu ve sol alt kadranda barsak ansları arasında serbest sıvı izlenmektedir.

PS-092

SİTOMEGALOVİRÜS KOLİTİ: OLGU SUNUMU

Hüseyin Odaman[1], Işıl Başara Akın[1], Canan Altay[1], Göksel Bengi[2], Özgür Sağol[3], Funda Barlık Obuz[1]

[1]Dokuz Eylül Üniversitesi Radyoloji AD.
[2]Dokuz Eylül Üniversitesi Gastroenteroloji AD.
[3]Dokuz Eylül Üniversitesi Patoloji AD.

Giriş ve Amaç: Sitomegalovirüs (CMV), Human Herpes virus ailesinin bir üyesidir [1]. CMV enfeksiyonları sağlıklı insanlarda sıklıkla asemptomatiktir. Yapılan çalışmalarda erişkinler arasında seroprevelansı %40-100 olarak bulunmuştur [2]. CMV enfeksiyonu immün yetmezlikli hastalarda daha komplike bir seyir göstererek retinit, pnömoni, intestinal tutulum (genellikle kolit şeklinde) veya diğer organlara spesifik tutulum yapabilir. Bu bildiride, bilinen immün yetmezliği olmayan CMV koliti olgusunun bilgisayarlı tomografi (BT) bulgularının sunulması amaçlanmıştır.

Olgu Sunumu: Aralık 2018'de ishal şeklinde kanlı dışkılama nedeniyle hastanemiz acil servisinde tetkik edilen 66 yaşında erkek hastada, yapılan IV kontrastlı abdomen BT tetkikinde; rektum ve tüm sigmoid kolonda diffüz duvar kalınlık artışı, mukozal kontrastlanma ve duvar ödemi izlenmiştir. Rektum ve sigmoid kolon komşuluğundaki yağlı dokuda ve mezorektal fasya içerisinde heterojenite ve lokule sıvı formasyonları bulgulara eşlik etmektedir. Görüntüleme ile aynı gün içerisinde hastaya kolonoskopi işlemi uygulanmış, histopatolojik ve immunohistokimyasal olarak CMV koliti tanısı doğrulanmıştır.

Tartışma ve Sonuç: CMV koliti, immün yetmezlik (solid organ veya hematopoetik kök hücre nakli, HIV enfeksiyonu, immünsupresif ilaç kullanımı) [3-4] veya inflamatuar barsak hastalığı olan hastalarda sık görülen bir kolit tipidir. Ayrıca, önceden bilinen veya yeni tanı almış inflamatuar barsak hastalığı olanlarda da sık görülebilmektedir [5]. Ancak literatürde nadir olarak immün kompetan hastalarda da görülebildiğine dair olgu sunumları ve vaka serileri mevcuttur [6]. İshal şeklinde kanlı dışkılama ve tanımlanan BT bulguları ile gelen immün kompetan hastalarda da ayırıcı tanıda mutlaka akılda tutulmalıdır.

Kaynaklar

[1] 1. Britt WJ, Boppana S. Human cytomegalovirus virion proteins. Hum Immunol. 2004;65:395–402.
[2] Goodgame RW. Gastrointestinal cytomegalovirus disease. Ann Intern Med. 1993;119:924–935
[3] Vilibic-Cavlek T, Kolaric B, Ljubin-Sternak S, Kos M, Kaic B, Mlinaric-Galinovic G. Prevalence and dynamics of cytomegalovirus infection among patients undergoing chronic hemodialysis. Indian J Nephrol. 2015;25:95–98.
[4] Heiden D, Tun N, Maningding E, Heiden M, Rose-Nussbaumer J, Chan KN, Khizniak T, Yakubenko A, Lewallen S, Keenan JD, et al. Training clinicians treating HIV to diagnose cytomegalovirus retinitis. Bull World Health Organ. 2014;92:903–908..
[5] Kim YS, Kim YH, Kim JS, et al. The prevalence and efficacy of ganciclovir on steroid-refractory ulcerative colitis with cytomegalovirus infection: a prospective multicenter study. J Clin Gastroenterol.
[6] Einbinder Y, Wolf DG, Pappo O, Migdal A, Tsvang E, Ackerman Z. The clinical spectrum of cytomegalovirus colitis in adults. Aliment Pharmacol Ther. 2008;27(7):578–587.

Anahtar kelimeler: CMV kolit

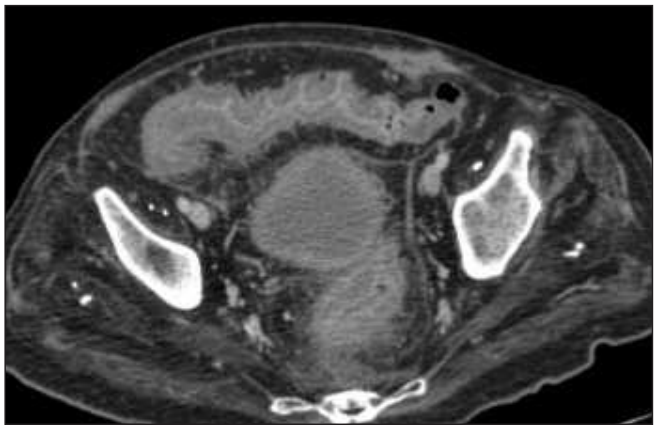

Resim 1. 67 yaşında erkek hastada pelvik düzeyden geçen aksiyel kesitlerde sigmoid kolonda kolit bulguları

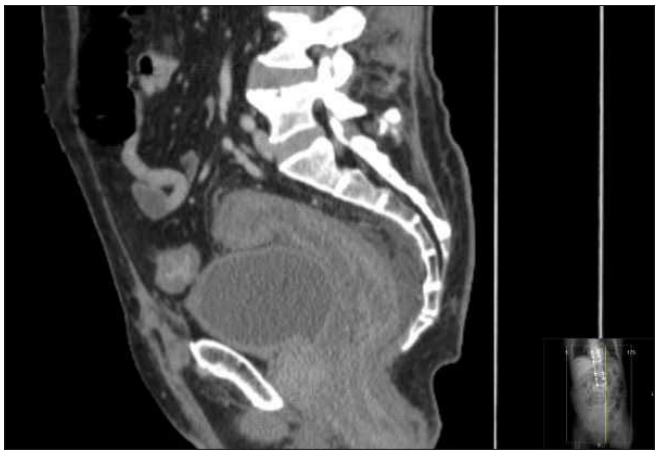

Resim 1. 67 yaşında erkek hastada pelvik düzeyden geçen sagittal kesitlerde rektumda kolit bulguları

Abdominal Radyoloji

PS-093

İNTRAABDOMİNAL DEV LİPOSARKOM

Sinan Ülgen, Nurgül Özarı, Alpaslan Yavuz, İclal Erdem Toslak, Bülent Çekiç

Sağlık Bilimleri Üniversitesi Antalya Eğitim ve Araştırma Hastanesi

Giriş ve Amaç: Liposarcomlar yağ dokunun bulunduğu her yerde görülebilen mezenşimal kaynaklı malign tümörlerdir. En sık 50-60 yaş arası erişkinlerde görülmekle birlikte erkeklerda daha sık görülür.1 WHO sınıflamasına göre iyi diferansiye, pleomorfik, yuvarlak hücreli, miksoid ve dediferansiye tipleri mevcuttur.2 Liposarkomlar retroperitoneal yumuşak doku sarkomlarının %45'ini oluşturur.3Retroperitoneal liposarkomlar klinik olarak asemtomatik olabilir, ele gelen kitle yada karında şişlik şeklinde bulgu verebilir.

Olgu Sunumu: 63 yaşında kadın olgu karında şişlik yakınması ile hastanemiz kadın hastalıkları ve doğum kliniğine başvurdu. Yapılan kontrastlı tüm abdomen BT incelemesinde 27x31x27 cm boyutlarında içerisinde septalar(resim 1) ve yağ nekrozu alanları(resim 2) içeren çevre yapıları belirgin deplase ederek bası oluşturan yağ doku dansitesinde mezenter kaynaklı olguğu düşünülen dev kitle lezyonu izlendi (resim 3 ve 4).

Lezyonun yağ dokudan zengin olması içerisinde ince septasyonlar içermesi nedeni ile ön planda iyi diferansiye liposarkom düşünüldü ve operasyona alındı. Çıkarılan materyalin patolojik incelemesi sonrası kesin tanısı iyi diferansiye liposarkom olarak geldi.

Tartışma ve Sonuç: Liposarkomlar yumuşak doku sarkomlarının en sık görülen tipidir.4 Etyolojisi net olarak bilinmemektedir. Genellikle extremiteler, retroperitoneum, mediasten ve boyunda görülmekle birlikte vücudun her yerinde grülebilir.5Genellikle asemptomatik olmakla birlikte kitle etkisine sekonder bulgular ortaya çıkabilir.1 WHO sınıflamasına göre iyi diferansiye, pleomorfik, yuvarlak hücreli, miksoid ve dediferansiye tipleri mevcuttur.2 Mortalite ve rekürrens son derece değişken olup histolojik tiple yakından ilişkilidir. Altın standart tedavi total eksizyondur.6

Farklı histolojik tiplerin kendilerine özgü BT görüntü özellikleri bulunmakta olup en önemli prognostik faktöör histolojik tip olduğundan bu özelliklerin raporda belirtilmesi son derece önemlidir. İyi diferansiye liposarkomlar yağ dokunun yanında septa(>2 mm), noduler yada globuler yapılar gibi non-adipoz dokular içerebilir. Kalsifikasyonlar görülebilir.dediferansiye liposarkomlar benzer görünüme sahip olabilmekle birlikte lezyon içinde >2 cm non-adipoz doku bulunması dediferansiye liposarkoma işaret eder.[4]

Bizim vakamızda içerisinde ince septalar izlenen yağ doku dasitesinde kitle izlenmekle birlikte öncelikle iyi diferansiye liposarkomla uyumlu olarak değerlendirilmiştir.

Sonuç olarak BT bulgularının iyi değerlendirilmesi ve histolojik tipi ortaya çıkarabilecek işaretlerin farkedilmesi olguların prognozu açısından son derece önemli olup bu konuda biz radyologlara önemli bir görev düşmektedir.

Anahtar kelimeler: Liposarcoma, Retroperitoneal Neoplasms,Sarcoma, Soft Tissue

Kaynaklar

1- K. M. Dalal, C. R. Antonescu, and S. Singer, "Diagnosis and management of lipomatous tumors," Journal of Surgical Oncology, vol. 97, no. 4, pp. 298–313, 2008.
2- M. J. Kransdorf, L. W. Bancroft, J. J. Peterson, M. D. Murphey, W. C. Foster, and H. T. Temple, "Imaging of fatty tumors: distinction of lipoma and well-differentiated liposarcoma," Radiology, vol. 224, no. 1, pp. 99–104, 2002.
3- A. M. S. Crago, "Samuel soft tissue sarcoma," in ACS Surgery: Principles & Practice, WebMD Corp., New York, NY, USA, 2013.
4- M.D. Murphey, L.K. Arcara, J. Fanburg-SmithFrom the archives of the AFIP: imaging of musculoskeletal liposarcoma with radiologic-pathologic correlation Radiographics, 25 (5) (2005), pp. 1371-1395
5- L.A.G. Ries, C. Kevin, J.L. Young Jr.Sarcomas," in SEER Survival Monograph: Cancer Survival among Adults: US SEER Program, 1988–2001, Patient and Tumor Characteristics NIH Pub. No. 07-6215, SEER Program, National Cancer Institute, Bethesda, Md, USA (2007)
6- K.M. Dalal, M.W. Kattan, C.R. Antonescu, M.F. Brennan, S. SingerSubtype specific prognostic nomogram for patients with primary liposarcoma of the retroperitoneum, extremity, or trunk Ann Surg, 244 (2006), pp. 381-391



Resim 1. Aksiel BT görüntüsü liposarkomun içinde septalar görülüyor(oklar)

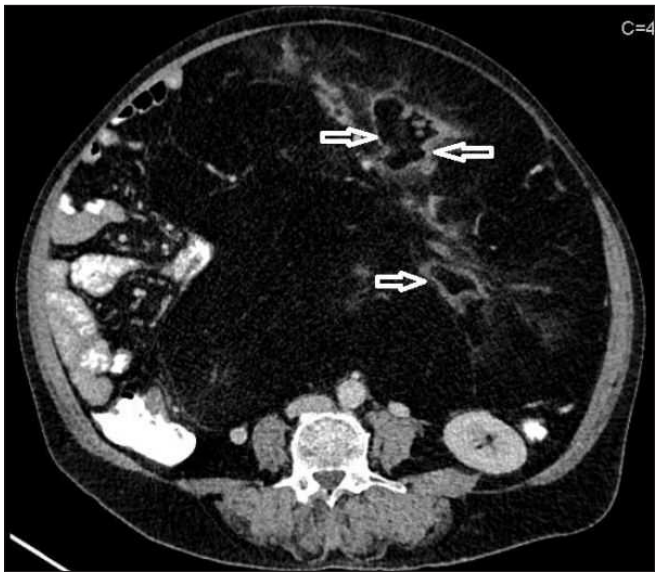

Resim 2. Aksiel BT görüntüsü liposarkomun içinde yağ nekrozu alanları görülüyor(oklar)

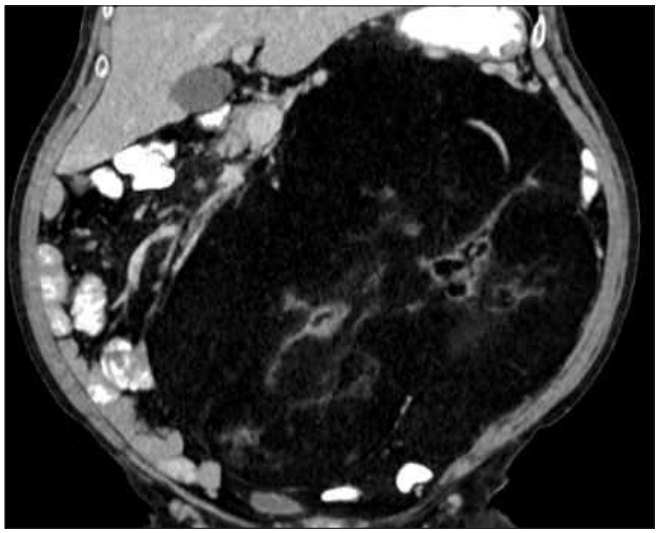

Resim 3. Liposarkomun Koronal BT görüntüsü

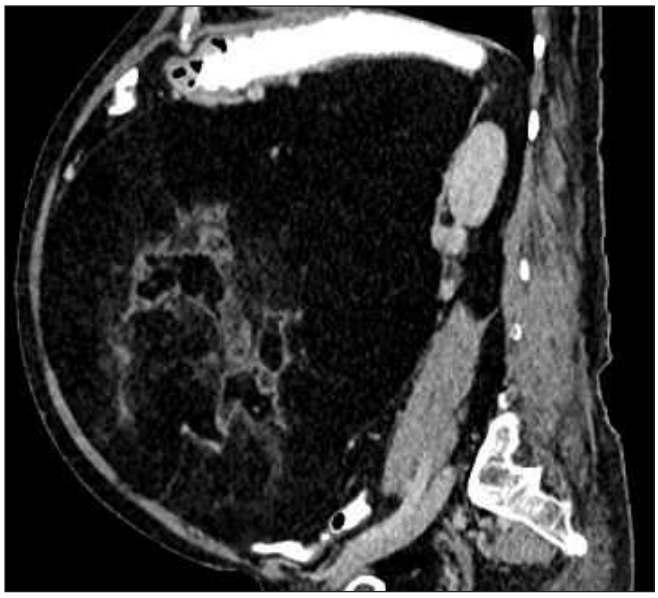

Resim 4. Liposarkomun Sagital BT görüntüsü

Abdominal Radyoloji

PS-094

NADİR BİR OLGU: PLUMMER VİNSON SENDROMU

Nur Betül Ünal Özdemir[1], Kübra Murzoğlu Altıntoprak[2], Gözde Arslan[3], Mehmet Mahir Atasoy[4], Rahmi Çubuk[4]

[1]Şırnak Devlet Hastanesi
[2]Sancaktepe Şehit Prof. İlhan Varank Eğitim ve Araştırma Hastanesi
[3]Özel Birlik Hastanesi
[4]Maltepe Üniversitesi Tıp Fakültesi

Giriş ve Amaç: Plummer Vinson sendromunun (PVS) klasik triadı; disfaji, demir eksikliği anemisi ve özefagial weblerdir. Oldukça nadir görülen bir sendrom olup, etiyolojisi kesin olarak bilinmemektedir(1). Sıklıkla orta yaş kadınlarda görülür. Disfaji genellikle ağrısızdır ve aralıklı ya da progresif olabilir. Anemiden kaynaklanan semptomlar (zayıflık, solukluk, yorgunluk, taşikardi) klinik tabloya hakim olabilir. Ek olarak glossit ve kaşık tırnak görülebilir. Özefagial web düşünülen olgularda; tanı en iyi özefagografi ile konulur(2).

Bu olguyu sunmaktaki amacımız oldukça nadir görülen Plummer Vinson sendromu ve radyolojik bulguları literatür eşliğinde gözden geçirmek.

Olgu Sunumu: 42 yaşında kadın hasta hastanemiz gastroenteroloji polikliniğine, giderek artan yutma güçlüğü ve katı gıdaların boğazda takılma şikayeti ile başvurdu. Fizik muayenesinde konjonktival solukluk ve kaşık tırnak saptandı. Laboratuar bulguları demir eksikliği anemi ile uyumluydu. Yutma güçlüğü şikayeti mevcut olguya baryumlu özefagografi tetkiki yapıldı. Yapılan özefagografi tetkikinde özefagus 1/3 proksimal kesiminde lümende dilatasyon ve ardından ani daralma gözlendi. Bulgular hastanın dış merkez toraks BT tetkiki ile birlikte değerlendirildi. Dış merkez toraks BT'sinde özefagus proksimal 1/3 lük kesiminde özefagial web'e ait olduğu düşünülen fibrotik bant izlendi. Radyolojik bulgular klinik ve laboratuar bulguları ile birlikte değerlendirildiğinde hastaya Plummer Vinson sendromu tanısını konuldu. Oral demir tedavisi başlanan hastanın 1 aylık tedavi sonucunda semptomlarında gerileme olmaması nedeni ile olguya endoskopik tedavi planlandı.

Tartışma ve Sonuç: PVS patogenezi bilinmemekle birlikte, en olası PVS mekanizması demir eksikliğidir. Bu sendromun patogenezinde kesin rol oynadığı kanıtlanmamış diğer nedenler; genetik, çevresel ve immünolojik faktörlerdir. Kaynağı ne olursa olsun, teori demir eksikliğine dayanır(3). Bu eksiklik demir bağımlı enzimlerin hızlı kaybına, bu enzimlerin kaybı da özefagial web oluşumu ve sonunda üst gastrointestinal kanalın kanser gelişimine yol açar. PVS ile ilişkili disfajinin demir tedavisi ile düzeldiği öne sürülmüştür. Bununla birlikte, disfajinin demir tedavisine yanıt vermediği ve nihayetinde endoskopik işlem gereken birkaç vaka da olmuştur(4). Bizim vakamızda da oral demir tedavisine rağmen disfajinin düzelmemesi nedeni ile endoskopik tedavi planlandı. Bu olgularda demir eksikliği tekrarlarsa özofagus weblerinde; tekrarlayabileceği veözefagial weblerinde üst gastrointestinal kanserleri için predispozan olduğu ve bu nedenle, bu hastalar için dikkatli bir takip zorunlu olduğu akılda tutulmalıdır.

Sonuç olarak, PVS, üst gastrointestinal kanserlerinin artmış riski ile ilişkilidir olduğundan tanı konulması önemlidir. Tanıda disfajinin etyolojisini saptamak açısından günümüzde kullanım sıklığı nispeten azalan özefagografi önemini korumakta olup, özefagial weblerin tanısında halen en iyi yöntemdir.

Anahtar kelimeler: Plummer vinson sendromu, disfaji, özefagial web

Kaynaklar

1. Novacek G: Plummer-Vinson syndrome. Orphanet J Rare Dis 2006;1:36.
2. Hoffmann RM, Jaffe PE: Plummer-Vinson syndrome. A case report and literature review. Arch Intern Med 1995, 155:2008-111.
3. Dantas RO: Esophageal motility impairment in Plummer-Vinson syndrome. Correction by iron treatment. Dig Dis Sci 1993, 38:968-971.
4. Beyler AR, Yurdaydin C, Bahar K, Goren A, Soykan I, Uzunalimoglu O: Dilation therapy of upper esophageal webs in two cases of Plummer-Vinson syndrome. Endoscopy 1996;28:266–267.



Resim 1. Baryumlu özefagografi lateral pozisyonda özefagial web görünümü (gri ok)



Resim 2. Baryumlu özefagografide özefagial weblere ait görünüm (gri oklar)

Abdominal Radyoloji

PS-095

İNSİDENTAL OLARAK SAPTANAN TİP 4 HİATAL HERNİ

Sinan Ülgen, Alpaslan Yavuz, Bülent Çekiç, İclal Erdem Toslak, Yasemin Karaman

Sağlık Bilimleri Üniversitesi Antalya Eğitim ve Araştırma Hastanesi

Giriş ve Amaç: Hiatus hernisi midenin diaframdaki özofageal hiatus yolu ile toraksa doğru yer değiştirmesidir.1 Tanımlanmış 4 tipi vardır2; tip 1 sliding hernide gastroözofageal bileşke toraksa doğru yer değiştirir1. Tip 2 hernide gastroözofageal bileşke normal lokalizastonunda iken mide fundusu özofagusun yanından toraksa herniye olur.1 Tip 3 ve 4'de gastrosplenik ve gastrokolik ligamentlerdeki zayıflama ve hiatustaki genişlemeye bağlı olarak gastroözofageal bileşke anormal olarak toraksta izlenirken midenin bazı kısımları da toraksa hernie olmuştur. Tip 4'de ek olarak diğer visseral organlar (kolon, ince barsaklar, dalak) da toraksa herniye olur.2.,3

Tip 4 hiatal herni tüm herni vakalarının %0,3 'lük kesimini oluşturan nadir bir durumdur.[3] En sık görülen klinik semptomlar disfaji ve reflüdür. Yemek sonrasında ağrı anginayı ve hatta kalp krizini taklit edebilir.[4] Geniş herniler respiratuar semptomlara yol açabilir.

Olgu Sunumu: 63 yaşında kadın hasta düşme sonrasında hastanemiz acil servisine başvurdu. Çekilen PA akciğer ve omuz grafilerinde insidental olarak sol akciğerde parakardiak alanda içerisinde hava sıvı seviyelenmesi bulanan bir görünüm izlendi(Resim 1). Bunun üzerine hastaya toraks Bilgisayarlı Tomografi (BT) çekilmesine karar verildi ve çekilen BT'de midenin tamamının 8 cm'lik diafram defektinden (Resim 2) toraks içerisine yer değiştirdiği(Resim 3), fundusunun inferiora corpus ve antrumun süperiora rotasyona uğradığı (Resim 4) ve ek olarak transvers kolon distal kesimi ve inen kolon proksimal kesiminin mide ile birlikte toraksa herniye olduğu görüldü(Resim 5). Bulgular ışığında hastaya tip 4 hiatal herni ve mezenteroaksiyel mide volvulusu tanısı kondu.

Tartışma: Tip 4 hiatus hernisi son derece nadir olup tüm mide hernilerinin %0,3'ünü oluşturur.3 herniye olan mide kesimi ve visseral organın inkarserasyon yada strangulasyonu çok ciddi komplikasyonlardır ve nadiren tansiyon gastrotoraksa sebep olabilir.5 Midede gelişen erozyon ve ülserlerden kanama gelişebilmekle birlikte buna bağlı olarak olgularda demir eksikliği anemisi ortaya çıkabilir.

Hiatal herni vakalarının çoğu insidental olarak saptanmaktadır. Göğüs röntgenoramında sıvı seviyesi görülmesi akla hiatal herniyi getirmelidir.[2] BT görüntüleme herni lokalizasyonu, mideye eşlik eden organlar ve gelişebilecek komplikasyonların saptanması açısından son derece yararlıdır.

Bizim sunduğumuz olguda da hasta hiatal herniden bağımsız olarak hastaneye başvurmuş hernisi PA akciğer grafisinde insidental olarak saptanmış ve BT ile kesin tanısı konulmuştur.

Sonuç olarak hiatal herni pek çok hastada asemptomatik seyretmekte yada hafif dereceli klinik bulgulara yol açmaktadır. Bu nedenle klinik bulgusu olmayan hastalarda bile PA akciğer grafisinde hava sıvı seviyesi izlendiğinde akılda bulundurulması gereken bir tanı olup bu konuda radyologlara önemli bir görev düşmektedir.

Anahtar kelimeler: Paraesophageal Hiatal Hernia, Gastric Volvulus, Diaphragmatic Hernia

Kaynaklar

1- Kahrilas PJ, Kim HC, Pandolfino JE. Approaches to the diagnosis and grad¬ing of hiatial hernia. Best Pract Res Clin Gastroenterol. 2008;22(4):601- 116.

2- Abbara S, Kalan MMH, Lewicki AM. Intrathoracic stomach revisited. Am J Roentgenol. 2003;181:403–414.

3- Naunheim KS, Creswell LL. Paraesophageal hiatal hernia. In: Shields TW, LoCicero J III, Ponn RB, editors. General thoracic surgery. Philadelphia: Lippincott Williams & Wilkins; 2000. pp. 651–659.

4- Allen MS, Trastek VF, Deschamps C, Pairolero PC. Intrathoracic stomach: presentation and results of operation. J Thorac Cardiovasc Surg. 1993;105:253–259

5- Tadler SC, Burton JH. Intrathoracic stomach presenting as acute tension gastrothorax. Am J Emerg Med. 1999;17:370–371. doi: 10.1016/S0735-6757(99)90089-X.

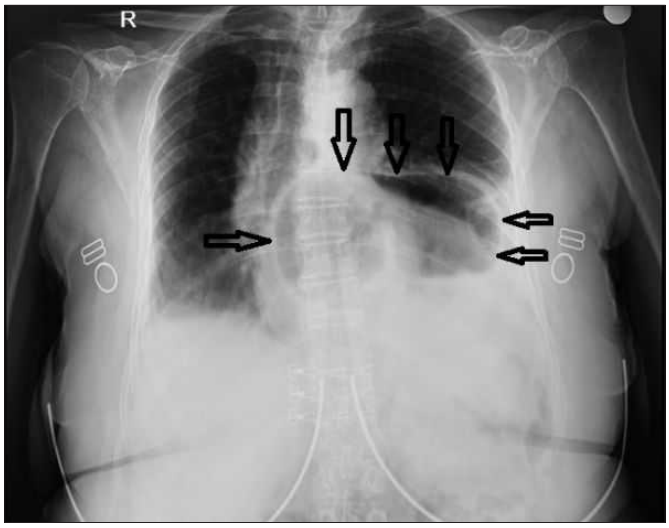

Resim 1. PA akciğer grafisinde sol hemitoraksta hava sıvı seviyelenmesi

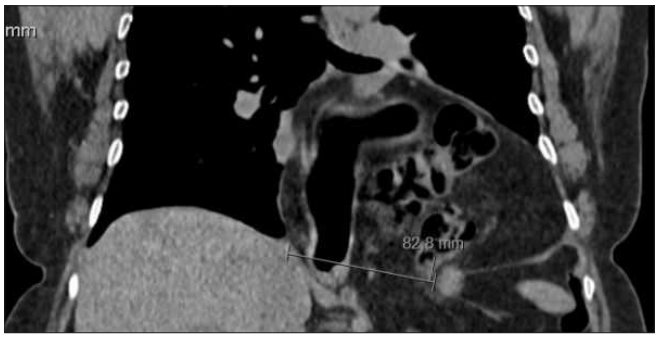

Resim 2. Koronal BT görüntüsünde 8 cm'lik diafram defekti

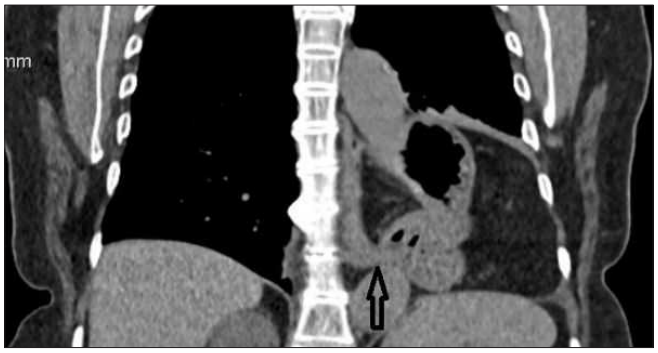

Resim 3. Koronal BT görüntüsünde gastroözofageal bileşkenin toraksa doğru yer değiştirdiği görülüyor(ok)

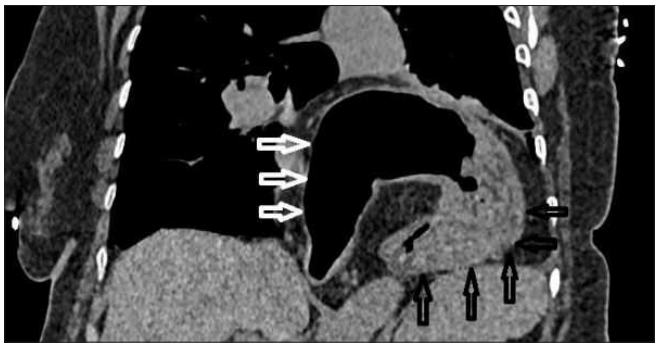

Resim 4. Koronal BT görüntüsünde mide korpus ve antrumunun fundusdan daha süperiorda yerleştiği görülüyor

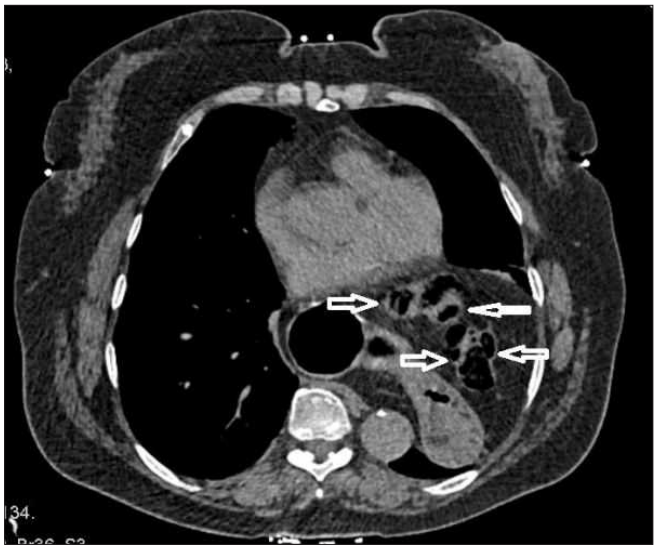

Resim 5. Aksiel BT görüntüsünde toraksa herniye olmuş kolon segmentleri görülüyor(oklar)

Abdominal Radyoloji

PS-096

SAFRA YOLLARINA RUPTURE OLMUS KİST HİDATİK: ULTRASON VE BİLGİSAYARLI TOMOGRAFİ BULGULARI

Hakan Abdullah Özgül, Işıl Başara Akın, Canan Altay, Mustafa Seçil

Dokuz Eylül Üniversitesi Radyoloji AD, İzmir

Giriş ve Amaç: Kist hidatik (KH), çoğunlukla Echinococcus granulosus'un neden olduğu paraziter bir hastalıktır. KH en sık karaciğerde görülmekte olup, hepatik KH hastalığının sık görülen komplikasyonlarından biri kist rüptürdür. Bu yazıda safra yollarına rupture olmuş KH'e ait abdominal bilgisayarlı tomografi (BT) ve ultrasonografi (USG) bulgularının sunulması amaçlanmıştır.

Olgu Sunumu: 34 yaşında erkek hasta; yeni ortaya çıkan sağ üst kadran ağrısı, bulantı-kusma ve sarılık şikayetleri ile acil servise başvurdu. Muayenede hastanın ikterik olduğu, sağ üst kadranda defans pozitif olduğu görüldü. Hastanın alınan kan tetkiklerinde total ve direkt bilirubin değerlerinin normalin iki kat üzerinde olduğu tespit edildi. Hasta bu bulgularla abdominopelvik USG için yönlendirildi. Yapılan USG'de karaciğer sağ lobunda, 11x13x17cm boyutlarında, içerisinde kız veziküllere ait olduğu düşünülen multilokulasyon gösteren, kistik lezyon izlenmiştir (Resim 1). Ayrıca intra ve ekstrahepatik safra yollarında dilatasyon saptanmıştır (Resim 2). Dikkatlice bakıldığında, koledok lümeninde, hiperekoik, heterojen, obstrüksiyona yol açan görünüm tespit edilmiştir (Resim 2). Hasta bu bulgularla öncelikle safra yollarına rupture olmuş kist hidatik lehine değerlendirilmiştir. Bunun üzerine istenen kontrastlı alt ve üst batın BT'de, karaciğer sağ lobu tama yakın dolduran, içerisinde periferik yerleşimli kistik alanlar bulunan, yoğun içerikli kistik lezyon görülmüştür. İntrahepatik safra yollarında ve koledokta dilatasyon tespit edilmiştir (Resim 3). Bu bulgular dışında ek abdominal akut patoloji ayırt edilmemiştir.

Tartışma ve Sonuç: KH, Echinococcus granulosus'un larva safhasından kaynaklanan zoonotik bir hastalıktır (1). Hastalık benign olmasına rağmen; safra yollarına bası, biliyer veya peritoneal ruptur, enfeksiyon gibi durumlar ile komplike olabilmekte ve ağır klinik tablolara yol açabilmektedir. Bizim vakamızda da olduğu gibi, hepatik KH'nin safra yollarına ruptürü, kız veziküller ve membranların safra yollarını tıkamasına neden olabilir (2). Tıkanma sarılığı, akut kolanjit, akut pankreatit ve sepsis bu durumda görülebilen tablolardır. Tanı basamaklarında radyolojik görüntüleme modaliteleri büyük öneme sahiptir (3). USG, BT ve manyetik rezonans görüntüleme (MRG) bulguları ile birlikte serolojik testler tanıda faydalıdır. Radyolojik gö-

rüntülemelerde saptanan bulgular kistlerin alt tipine göre değişiklik göstermektedir. KH lezyonları tip 1'den tip 5'e kadar farklı alt-tiplere ayrılmaktadır. Tip1'de basit kist, tip 2'de kız veziküller, tip 3'te ayrılmış membranlar, tip 4'te heterojen-dejenere kist, tip 5'te ise kalsifiye kistik lezyon ana bulgudur. Hastalığın tedavisinde perkutan girişim, aspirasyon, enjeksiyon, re-aspirasyon (PAIR) radyoloji hekimlerince uygulanan, en önemli seçenektir. Kistlerin safra yolları ile bağlantısının olup olmadığını görmek için işlem öncesi kistografi yapılması faydalıdır. Komplike vakalarda ise hastalar cerrahi tedavi seçeneklerine yönlendirilmektedir.

Anahtar kelimeler: Kist hidatik, Ultrasonografi, Bilgisayarlı tomografi

Kaynaklar

1- Djuricic SM, Grebeldinger S, Kafka DI. Cystic echinococcosis in children-the seventeenyear experience of two large medical centers in Serbia. Parasitol Int 2010; 59(2): 257-61.
2- R Kumar, S N Reddy and S Thulkar: Intrabiliary rupture of hydatid cyst: diagnosis with MRI and hepatobiliary isotope study. The British Journal of Radiology, 75 (2002), 271-274.
3- Marti-Bonmati L, Menor Serrano F. Complications of hepatic hydatid cysts: ultrasound, computed tomography, and magnetic resonance diagnosis. Gastrointest Radiol. 1990;15:119-125.

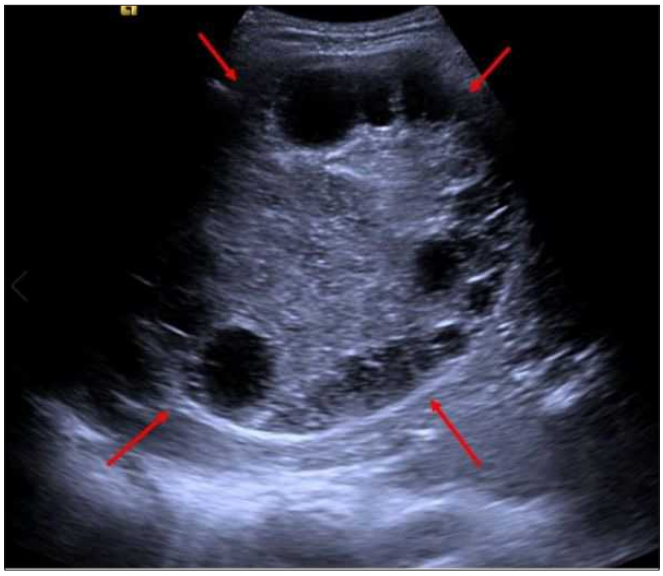

Resim 1. B-Mod USG'de, karaciğer sağ lobda, içerisinde kız veziküllere ait olduğu düşünülen multilokulasyon gösteren, kistik lezyon izlenmiştir (kırmızı oklar).

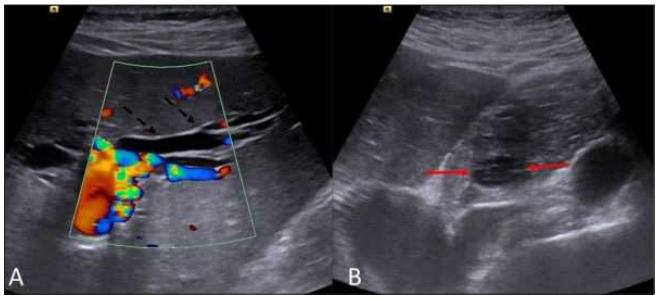

Resim 2. USG'de intra ve ekstrahepatik safra yollarında dilatasyon saptanmıştır (kesikli siyah oklar, Resim A) ve koledok lümeninde, hiperekoik, heterojen, obstrüksiyona yol açan görünüm tespit edilmiştir (kırmızı oklar, Resim B).

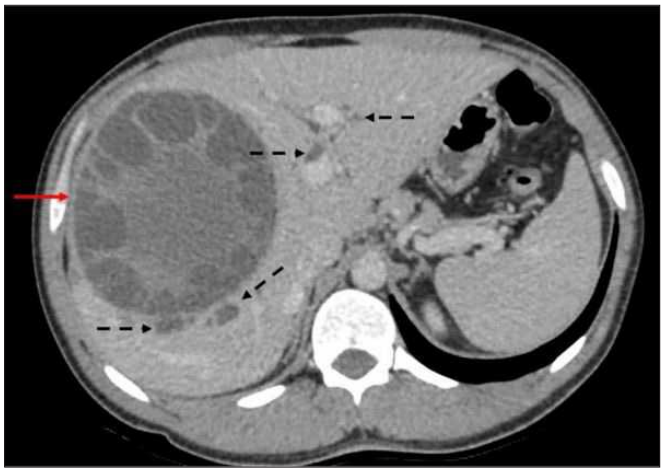

Resim 3. BT'de, karaciğer sağ lobu tama yakın dolduran, içerisinde periferik yerleşimli kistik alanlar bulunan, yoğun içerikli kistik lezyon (kırmızı ok) görülmüştür. İntrahepatik safra yollarında ve koledokta dilatasyon tespit edilmiştir (siyah kesikli oklar).

Abdominal Radyoloji

PS-097

THE ATYPICAL HUGE DUODENAL DIVERTICULUM LIKE FLOWER BUDS

Merve Gürsoy[1], Orhan Oyar[2], Berna Dirim Mete[1]

[1]Izmir Democracy University Faculty of Medicine, Department of Radiology, Izmir/turkey
[2]Katip Celebi University Ataturk Training and Research Hospital, Department of Radiology, Izmir/turkey

Introduction: Duodenal diverticula are seen commonly in clinical practice and usually asymptomatic (1). We report a diverticulum different in shape like flower bud, nearly 4 cm in diameter and at the medial border of the duodenum. There was also another diverticulum neighbour to the huge diverticulum.

Case Report: An 81-year-old female patient admitted to our hospital with complaint of dysphagia. Due to dysphagia, upper gastrointestinal barium examination was performed. On the barium study, about 4 cm in diameter, narrow-necked diverticular pouch which was grown into the medial border (mesenteric or pancreatic side) was found on the middle part of the second segment of the duodenum. Contour of the diverticulum was lobular and between these lobule the new narrow-necked diverticula were seen like budding (Figure 1). We described it as bud diverticulum because of flower bud-shaped appearance which was rarely seen in literature. In this case, also another second diverticulum which was usual nodular shape and about 1 cm in diameter were identified on beginning of the fourth segment of the duodenum. Surgical resection was not carried out because of the patient's decision. She has been no other symptoms or complications at follow up.

Discussion: Duodenum is the second most common site of diverticula in gastrointestinal tract after colon (1). Second part is the most common site of total duodenal diverticula (2). The third and fourth parts of duodenum have 10-20% of diverticula respectively, but up to 30% to 40% of these may arise from the third and fourth part of duodenum (3). These are usually spherical, hemispherical or oval in shape often resembling Erlenmeyer flask showing narrow neck.

Most diverticula are between 0.3 and 3 cm in diameter (5). Caronia, et al, reported a patient with a 6-cm duodenal diverticulum (4). Diverticulum may be single or multiple.

Diagnosis of duodenal diverticulum is mostly incidental on upper gastrointestinal barium examination after ingestion of barium. Contrast media may remain for a longer time in the diverticulum than the duodenum itself. Barium retention for 6 or more hours is

diagnostic. The use of a small amount of barium may help to avoid the overlapping of duodenum by jejunal loops and by the completely filled stomach. Sac is better visualized from 1-2 hours following the opaque meals. In the first part of duodenum, pseudodiverticula occur proximally to stenosing duodenal ulcer. These have either no neck or a very wide neck and are much longer, narrower than true diverticula, these are invariably associated with duodenal deformity distally. In the second part a small diverticulum may resemble the niche of a post bulbar ulcer. The presence of a small neck differentiate ulcer niche. In the third part diverticulum from upper jejunal loops may be confused with diodenal diverticula. This problem can be solved by taking graphs with other positions (4). In most intances plain abdominal radiographs or ultrasounds are used as the first imaging techniques with poor findings and preoperative diagnosis is usually incorrect. CT is the modality of choice when the complications are suspected.

Conclusion: Barium examination of gastrointestinal tracts are very useful for the diagnosis of duodenal diverticula. These are usually nodular in shape resembling a "broccoli" some with lobulated margins and having a narrow neck but the clinician should be careful because of unexpected appearances like flower buds.

Anahtar kelimeler: Diverticulum, duodenum, fluoroscopy

Kaynaklar

1. Knoefel, WT., & Ratttner, DW. (1994). Duodenal diverticula and duodenal tumours. In: Morris PJ, Malt RA (ed). Oxford Text Book of Surgery. Vol.1, 2nd ed. New York: Oxford University Press, 943-946.
2. Lane, JE., Ajjan, M., Sedghi, S. (2001). GI bleeding from duodenal diverticula. Am J Gast, 96(9), 2799-2800.
Psathakis, D., Utschakowski, A., Muller, G., Broll, R., Bruch, HP. (1994). Clinical significance of duodenal diverticula. J Am Coll Surg, 178(3), 257-260.
3. Afridi, SA., Fichenbaum, CJ., Taubin, H. (1991). Review of duodenal diverticula. Am J Gastroenterology, 86(8), 935-938.
4. Caronia, V., Batisioli, M., Arrigoni, M. (1998). Giant diverticulum of the duodenum. Minerva Chir, 53(12), 1039-1042.



Figure 1. The atypical duodenal diverticulum like flower buds could be seen on the second part of the duodenum (black arrow). Also another diverticulum that was usual nodular shaped was observed on the beginning of the fourt part of the duodenum.



Figure 2. The atypical duodenal diverticulum and a small diverticulum is seen on another projection.

Abdominal Radyoloji

PS-098

ERİŞKİN DÖNEMDE, İNTESTİNAL MALROTASYON VE BUNA BAĞLI MİD-GUT VOLVULUS OLGUSU

Ferhat Çengel, Sebahat Nacar Doğan, Okan Gürkan, İsmail Başaran, Dilek Cansu Girgin

Taksim (gop) Eğitim Araştırma Hastanesi, Radyoloji Kliniği

Giriş ve Amaç: İntestinal malrotasyon, orta bağırsak (mid-gut) bölümünün peritoneal kavitede superior mezenterik arter(SMA) etrafında normal rotasyonunu yapamaması ve fiksasyon bozukluğu ile seyreden bir gelişimsel anomalidir. Mid-gut volvulus ise bu rotasyon ve fiksasyonunu tamamlayamayan orta barsak segmentinin, SMA etrafında dönmesi ve buna bağlı klinik semptom ve bulguların gelişmesidir.

Olgu: Tekrarlayan karın ağrıları, bulantı ve kusmalar ile farklı hastane acil servislerine başvuran 31 yaşında erkek hasta, acil servisimize başvurdu. Dış merkezde çekilen intravenöz kontrastlı batın BT tetkikinde; fibrotik ve kalsifiye olmuş SMA etrafında, superior mezenterik ven ve duodenum-jejunal ansların girdap şeklinde döndüğü, proksimalde duodenum 1 ve 2. Segmentleri ile midenin dilate olduğu görüldü. Ayrıca duodenum 3. segmentinin batın sol üst kadrana geçemediği, ince barsak anslarının büyük oranda sağ kadranlarda, kolon anslarının ise büyük oranda batın sol kadranlarda, çekumun batın sol alt kadranda lokalize olduğu görüldü (resim 1-3). Hasta kliniğimize de birkaç başvusu sonrası konservatif tedavi seçenekleri önerilmiş, son başvurusunda operasyon kararı alınmıştır. Olguya Ladd's operasyonu uygunlanmış olup, operasyon bitiminde ince barsak anslarında nedeni açıklanamayan ve venöz kaynaklı olduğu düşünülen iskemi gelişmiştir. Operasyon sırasında iskemi nedeni açıklanamayan ve sonlandırılan operasyon, sonraki günlerde nekroz nedeniyle ince barsak rezeksiyonu uygulanmıştır.

Tartışma: İntestinal malrotasyon, orta barsağın embriyolojik hayatta SMA etrafında saatin tersi yönünde 270°'lik fizyolojik dönüş ve fiksasyonundaki problemlerden kaynaklanır(1, 2). İntestinal malrotasyon, batın BT tetkiklerinde nadiren karşılaştığımız anomali olup erişkin dönemde eşlik eden mid-gut volvulus ise çok daha nadirdir. Eşlik eden mid-gut volvulus, olgularının %90'ı doğumdan sonra ilk 1 yıl içinde bulgu verir(3). Erişkin dönemde hastaların bazıları kronik açıklanamayan abdominal rahatsızlık ya da daha nadiren akut karın ağrısıyla da başvurur. Bu bulgular akut ya da kronik barsak obstrüksiyonlarına neden olan Ladd bağlarına ve volvulusa ikincil oluşur.

Sonuç: İntestinal malrotasyon ve eşlik eden mid-gut volvulus, erişkin dönemde nadir görüldüğü için klinik açıdan tanısı, pediatrik yaş grubu ile karşılaştırıldığında, daha zordur. Bu anomalinin tanısı radyolojik olarak konulmakta, bu nedenle bulguların radyologlar tarafından iyi bilinmesi, doğru tanı ve tedavi açısından önemlidir.

Anahtar kelimeler: İntestinal malrotasyon, mid-gut volvulus, bilgisayarlı tomografi

Kaynaklar

1. Dott NM. Anomalies of intestinal rotation: their embryology and surgical aspects: with report of five cases. British Journal of Surgery. 1923;11(42):251-86.
2. Sözen S, Güzel K. Intestinal malrotation in an adult: case report. Ulus Travma Acil Cerrahi Derg. 2012;18(3):280-2.
3. von Flue M, Herzog U, Ackermann C, Tondelli P, Harder F. Acute and chronic presentation of intestinal nonrotation in adults. Diseases of the colon and rectum. 1994;37(2):192-8.

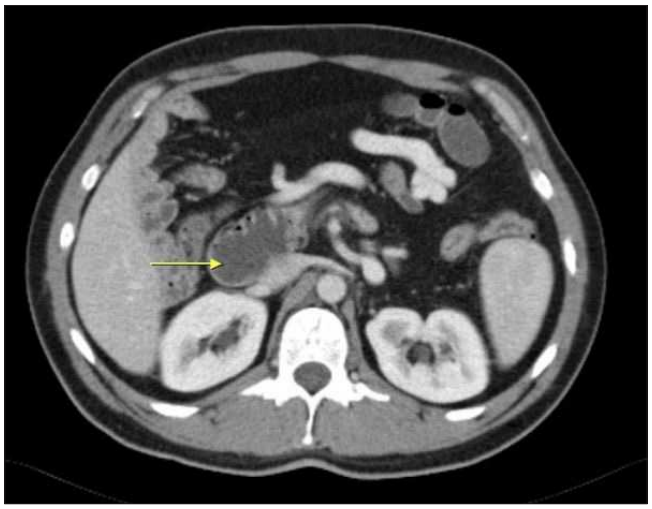

Resim 1. Duodenum 2. segmentte dilatasyon



Resim 2. Fibrotik ve kalsifiye olmuş SMA etrafında, superior mezenterik ven ve duodenum-jejunal ansların girdap şeklinde dönüşü



Resim 3. Fibrotik ve kalsifiye olmuş SMA etrafında, superior mezenterik ven ve duodenum-jejunal ansların girdap şeklinde dönüşü

Abdominal Radyoloji

PS-099

POSTPRANDİYAL KARIN AĞRISININ NADİR BİR NEDENİ; MEDİAN ARKUAT LİGAMAN SENDROMU

Mehmet Karagülle[1], Fatma Zeynep Arslan[2], Süleyman Öncü[1], Samet Şimşek[1], Ebru Yıldırım[1], Esra Bilgi[1], Mehmet Öncü[1]

[1]Bağcılar Suam
[2]Konya Suam

Giriş: Median arkuat ligament sendromu (MAL), median arkuat ligamentin çölyak arterin aortadan ayrıldığı kısımda çölyak arter köküne belirgin olarak bası yapması sonucu gelişen ve postprandial ağrı ile karakterize klinik bir durumdur. Çölyak arter kökünde basıya sekonder gelişen darlık gastrointestinal sistem kan akımında azalmaya neden olur. Yetersiz kan akımına bağlı klinik belirtiler ortaya çıkar. Epigastrik ağrı, bulantı ve zayıflama triadı karakteristik bulgusudur (1). Teşhiste diğer nedenler ekarte edilmeli ve anjiografik olarak bası gösterilmelidir. Tedavide median arkuat ligaman kesilerek bası ortadan kaldırılmaktadır.

Olgu: 55 yaşında erkek hasta uzun zamandır özellikle yemek yedikten sonra olan karın ağrısı ve şişkinlik şikayetiyle hastanemize başvurdu. Fizik muayenede epigastrik bölgede hassasiyet mevcuttu. Laboratuar bulguları normal olan hastanın şikayetlerinin devam etmesi üzerine batın BT anjiografi çekildi. BT anjiografisinde sağda belirgin diyafragma kruslarında kalınlaşma ve bu düzeyde diyafragma kruslarının basısına sekonder çölyak arterde anlamlı darlık izlendi. Bunun üzerine hastaya median arkuat ligaman sendromu tanısı konuldu.

Tartışma: MAL sendromu, median arkuat ligamentin çöliak arter proksimaline basısı sonucu oluşan nadir bir vasküler patolojidir. Abdominal aortanın ilk dalı olan çöliak trunkus, bu ligamentöz arkın hemen altından kaynaklanır. Artere olan kompresyonun derecesi diafragmanın pozisyonuna göre değişir. Kompresyonun derecesi derin ekspiryum da en üst seviyeye çıkar. Bazen damardaki bu bası tam obstrüksiyona yol açar. Kendini genelikle ekspiryumda daha belirgin postprandial ağrı, bulantı, kusma ve kilo kaybı ile belli eder. Çölyak arterdeki darlık ve bazen oklüzyon, süperior mezenterik arterden, özellikle gastroduodenal dalından kaynaklanan kollateral akım ile kompanse edilir(2). Klinik bulguların oluşumunda iki ana teori öne sürülmüştür. İlk teoride çöliak arter kompresyonuna bağlı mezenterik iskemidir. 2. teori ise çöliak ganglion ve pleksus kompresyonuna bağlı nörojenik stimulasyon olarak ileri sürülmüştür(3-4). MALS teşhisinde Renkli Doppler ultrasonografi, konvansiyonel anjiografi, manyetik rezonans ve çok kesitli BT kullanılır (5). Renkli doppler

MALS tanısında yüksek sensitiviteye sahip olup tanı amaçlı kullanılabilir ancak noninvaziv bir tetkik olan çok kesitli BT komşu yumuşak dokuları ve kollateralleri gösterilebilmesi nedeni ile tanıya giden yolda iyi bir alternatiftir.

Sonuç: Median arkuat ligaman sendromu nadir görülen bir klinik durum olarak özellikle genç hastalarda epigastrik ağrı, bulantı ve zayıflamanın olması halinde ayırıcı tanıda düşünülmelidir.Bu hastalarda diafragma krusları dikkatli bir şekilde gözden geçirilmeli ve olası çölyak arter daralması gözden kaçırılmamalıdır.

Anahtar kelimeler: Median arkuat ligaman sendromu, postprandiyal ağrı, BT

Kaynaklar

1. Ayhan BALKAN, Samet ALKAN, Abdullah Emre YILDIRIM , Buğra Tolga KONDUK, Ramazan Erdem ER, Murat Taner GÜLŞEN. Kronik Karın Kağrısının Nadir Bir Nedeni: Median Arkuat Ligament Sendromu. Bozok Tıp Derg 2017;7(3):106-9.
2. Hanifi BAYAROĞULLARI, Ali BALCI, İnan KORKMAZ, Rasim YANMAZ, Ahmet ASLAN, Ramazan DAVRAN. Median arkuat ligament sendromu, multislice BT ile tanısı. www.dergipark.gov.tr
3. Cina CS, Safar H. Successful treatment of recurrent celiac axis compression syndrome. A case report. Panminerva Med 2002; 44: 69–72.
4. Tribble CG, Harman PK, Mentzer RM. Celiac artery compression syndrome
5. Wolfman D, Bluth EI, Sossaman J. Median arcuate ligament syndrome. J Ultrasound Med 2003; 22: 1377–80.



Resim 1. Sagital BT



Resim 2. Aksiyal BT 1

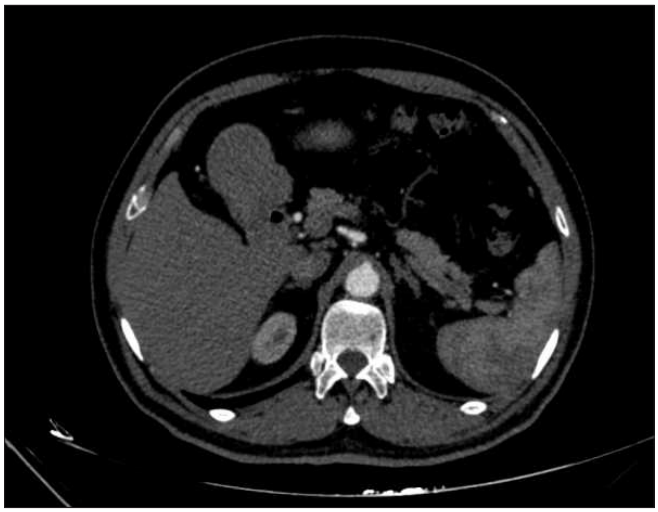

Resim 3. Aksiyal BT 2

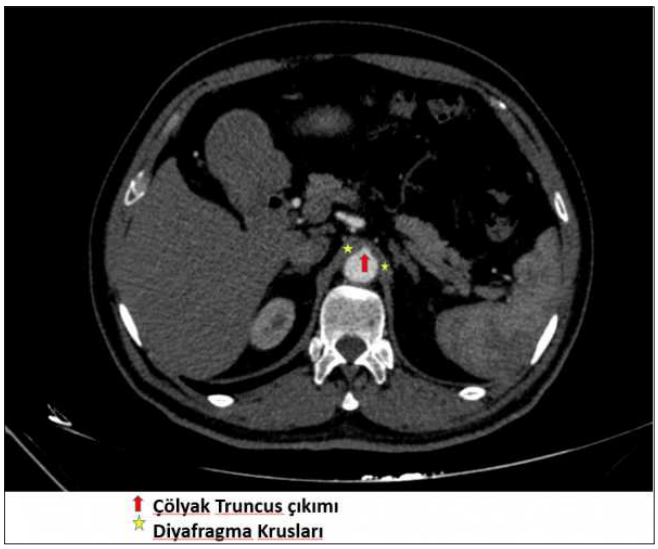

Resim 4. Aksiyal BT 3

Abdominal Radyoloji

PS-100

DEV BOYUTLU CSFOMA (GIANT CSFOMA)

Kemal Niyazi Arda, Mustafa Koyun, Sinan Akay, Hatice Tuba Sanal, Mustafa Taşar

SBÜ, Gülhane Eğitim ve Araştırma Hastanesi, Radyoloji AD.

Giriş ve Amaç: Ventriküloperitoneal (VP) şant nöroşirürjide hidrosefali tedavisinde en sık uygulanan tedavi yöntemlerindendir. VP şant ventrikül içerisindeki beyin-omurilik sıvısının (BOS) peritoneal kaviteye drene edilmesini sağlamaktadır. VP şanta ikincil birçok komplikasyon gelişebilmektedir. Bu komplikasyonlar arasında şant kateterinin tıkanması, kateterde kırılma, kateterin doğru yerleştirilememesi, kateter giriş yerinden BOS sızıntısı, subkutan kanama, herni, peritonit, BOS asiti, CSFoma (abdominal psödokist) bulunmaktadır (1). CSFoma VP şanta ikincil gelişen nadir bir komplikasyon olup epitel döşeli bir duvara sahip olmadığından gerçek bir kist değildir. Bu posterde VP şantın nadir görülen bir komplikasyonu olan CSFoma'nın radyolojik bulgularını sunmayı amaçladık.

Olgu Sunumu: 45 yaşında erkek hasta karın ağrısı ve karın şişliği şikayeti ile hastanemize başvurdu. Fizik muayenede karın bölgesinde kitle palpe edildi. Özgeçmişinde 26 yıl önce hidrosefali nedeni ile VP şant kateteri yerleştirilmiş olduğu öğrenildi. Transabdominal ultraso-

nografi incelemesinde batın içerisinde 25x20 cm boyutlu, düzgün sınırlı, yoğun içerikli kistik kitle tespit edildi. Kontrastsız abdominopelvik BT incelemesinde boyutları 26x22 cm ölçülen ince duvarlı kistik dansitede lezyon izlendi (resim 1,2,3). Lezyonun sağ duvarının iç komşuluğunda VP şant kateterinin ucu sonlanmaktaydı (resim 1,2,3). Mevcut bulgular ışığında hastaya CSFoma teşhisi konuldu ve kist içerisine perkütan eksternal drenaj kateteri yerleştirilerek drenajı sağlandı.

Tartışma ve Sonuç: CSFoma VP şantın nadir bir komplikasyonu olarak karşımıza çıkmakta ve oluşturduğu klinik bulgular nedeni ile önem arz etmektedir. Literatürde insidansı %4,5 olarak ifade edilmektedir (3). Hastalar tipik olarak abdominal (karın ağrısı, karında distansiyon, bulantı, kusma, iştah kaybı) ve nörolojik (şant fonksiyonundaki bozulmaya bağlı baş ağrısı ve letarji) semptomlar ile başvurabilir (2). Ultrasonografi incelemesinde düzgün sınırlı, ince duvarlı anekoik/hipoekoik kistik lezyon olarak izlenir. Komplike olduğunda debris veya septa içerebilir. Bilgisayarlı tomografi incelemesinde VP şant kateterinin ucu komşuluğunda sıvı dansitesinde düzgün sınırlı, ince duvarlı kolleksiyon olarak karşımıza çıkmaktadır. Sonuç olarak VP şantı bulunan hastalarda abdominal ve nörolojik şikayetler varlığında CSFoma ayırıcı tanılarımız içerisinde bulunmalıdır.

Anahtar kelimeler: Abdomen, serebrospinal sıvı, ventrikülöperitoneal şant

Kaynaklar

1. Samir Kashyap, Hammad Ghanchi, Tanya Minasian, Fanglong Dong, and Dan Miulli. Abdominal pseudocyst as a complication of ventriculoperitoneal shunt placement: Review of the literature and a proposed algorithm for treatment using 4 illustrative cases. Surg Neurol Int. 2017; 8: 78. doi: 10. doi: 10.4103/2152-7806.206007.
2. Mohammad Sadegh Masoudi, Marziye Rasafian, Zahra Naghmehsanj, and Fariborz Ghaffarpasand. Intraperitoneal Cerebrospinal Fluid Pseudocyst with Ventriculoperitoneal Shunt. Afr J Paediatr Surg. 2017 Jul-Sep; 14(3): 56–58. doi: 10.4103/ajps.AJPS_94_16.
3. Rainov N, Schobess A, Heidecke V, Burkert W. Abdominal CSF pseudocysts in patients with ventriculo-peritoneal shunts. Report of fourteen cases and review of the literature. Acta Neurochir. 1994;127(1-2):73-8. doi: 10.1007/BF01808551.

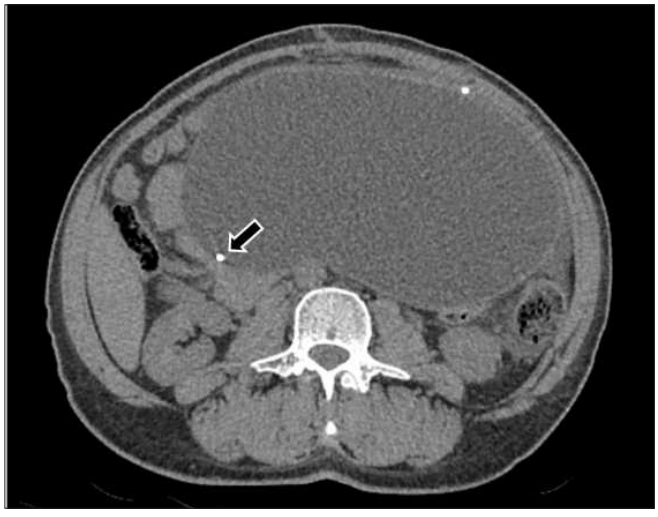

Resim 1. Aksial kontrastsız abdominal BT görüntüsünde ince duvarlı, uniloküler kistik dansitede lezyon ve kistik lezyonun sağ duvarı i komşuluğunda V-P şant kateterine ait dansite izlenmekte (ok).



Resim 2. Koronal kontrastsız abdominal BT görüntüsünde ince duvarlı, uniloküler kistik dansitede lezyon ve kistik lezyonun sağ duvarı iç komşuyuğunda V-P şant kateterine ait dansite izlenmekte (ok).



Resim 3. Sagittal kontrastsız abdominal BT görüntüsünde ince duvarlı, uniloküler kistik dansitede lezyon ve kistik lezyonun sağ duvarı iç komşuluğunda V-P şant kateterine ait dansite izlenmekte (ok).

Abdominal Radyoloji

PS-101

A CASE OF SYSTEMIC SCLEROSIS WITH GASTROINTESTINAL INVOLVEMENT (GASTROINTESTINAL TUTULUM ILE SEYREDEN SISTEMIK SKLEROZ OLGUSU)

Saim Türkoğlu, Cemil Göya, Ensar Türko

Van Yüzüncü Yıl University Department of Radiology, School of Medicine,dursun Odabaş Medical Center

Introduction and Objective: Scleroderma is an autoimmune connective tissue disease characterized by skin, muscle, parenchymal organ and fibrosis of blood vessels. Gastrointestinal involvement is a common clinical presentation in patients with scleroderma. The aim of this case report is to present images of a patient with scleroderma showing signs of esophageal and colonic involvement.

Case Report: A 38-year-old woman was admitted to internal medicine outpatient clinic with complaints of dysphagia. In the CT examination; In the axillary region, there was lymphadenopathy (Figure 1), dilatation of pulmonary artery, and mild effusion at both pleural spaces. Gastroesophageal junction was superior located and there was a significant dilatation in the esophagus(Figure 2). The liver and spleen were larger than normal(Figure 3). There was a symmetrical thickness increase wall of the rectum and sigmoid level (Figure 4).The findings were interpreted as scleroderma involvement.

Discussion: The scleroderma is mainly due to thickening and hardening of the skin, scarring of many body parts, causing problems in the lungs, kidneys, heart, intestinal tract and other areas. Esophageal involvement is common, occurring in approximately 80% of patients (1). It is divided into two subgroups defined as systemic and localized. Systemic sclerosis differs from localized scleroderma and is accompanied by organ involvement. Patients with sclenoderma have not only ulcers or telangiectasia fingers, thickening skin involvement, but also other organs in the body such as the lungs, gastrointestinal tract and kidneys (2). In one study, asymptomatic esophageal dilatation was found to be 80% and mediastinal lymphadenopathy was 60% (3).

It shows that CT is useful in patients with scleroderma in detecting mediastinal adenopathy and asymptomatic esophageal involvement. CT may be used to narrow the differential diagnosis in patients with extensive interstitial lung disease. In addition, early detection of esophageal involvement in these patients indicates the need for treatment to prevent esophageal dysmotility and associated chronic gastroesophageal reflux complications (3).

Conclusion: The multidisciplinary approach is extremely important for patients with scleroderma due to complications of the disease. Interstitial lung diseases associated with scleroderma are known. Scleroderma should be kept in mind in the differential diagnosis of esophageal dilatation, mediastinal adenopathy and colon involvement. There is no definitive treatment of scleroderma. However, its diagnosis aims to reduce the systemic involvement in the treatment. Therefore, radiological findings should be known well by radiologists.

Anahtar kelimeler: Scleroderma, Computed Tomography, Scarring, Skin

References

1. Harrison TR, Fauci AS, Langford CA. Harrison's rheumatology. McGraw-Hill Professional. (2006) ISBN: 0071457437.
2. Tuffanelli DL Systemic scleroderma. Med Clin North Am i989;73:1167-1180
3. Meenakshi Bhalla , Richard M. Silver , Jo-Anne 0. Shepard , Theresa C. McLoudi, Chest CT in Patients with Scieroderma: Prevalence of Asymptomatic Esophageal Dilatation and Mediastinal Lymphadenopathy AJR:161, August 1993:269-272)

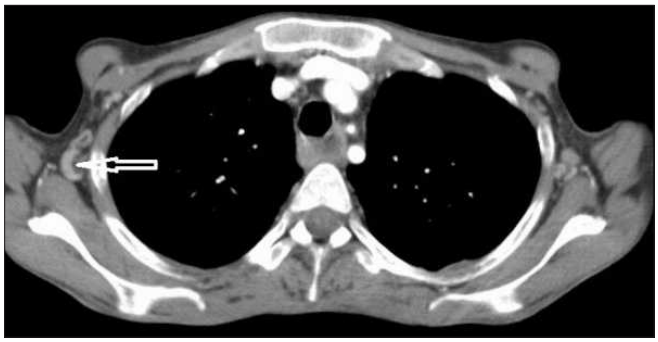

Figure 1. In the axillary region, there was lymphadenopathy.

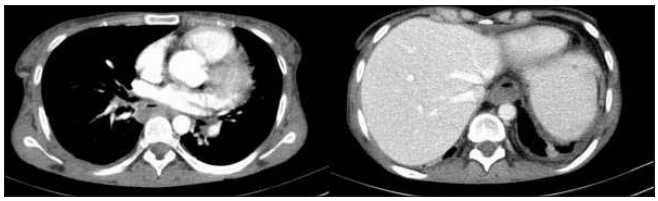

Figure 2. Gastroesophageal junction was superior in the esophageal lumen and there was a significant dilatation in the esophagus.



Figure 3. The liver and spleen were larger than normal(Hepatosplenomegaly)



Figure 4. There was a symmetrical thickness increase on the wall at rectum and sigmoid level.

Abdominal Radyoloji

PS-102

A RARE CASE; INTRAABDOMINAL SCHWANNOMA (NADIR BIR OLGU ; İNTRAABDOMINAL ŞIVANNOM)

Saim Türkoğlu[1], Feyza Demir [2], Ensar Türko[1], Nurşen Toprak[1]

[1]Van Yüzüncü Yıl University Department of Radiology, School of Medicine,dursun Odabaş Medical Center
[2]Van Yüzüncü Yıl University Department of Pathology, School of Medicine,dursun Odabaş Medical Center

Introduction and Objective: Schwannomas are benign lesions in more than 90% of Schwann cells (1). It can be seen as a single lesion or as a multiple schwannoma. Schwannomas are most common in head and neck (25-40%), but rarely in retroperitoneum at a rate of 6% (1-2). In this case, we aimed to present the patient who was diagnosed as intraabdominal schwannoma and neurofibromatosis type (NF-2) with the imaging findings.

Case Report: A 31-year-old female patient was admitted with the complaint of low blood pressure and right upper quadrant pain. Abdominal Computed Tomography(CT) of the patient who had previously undergone cholecystectomy; In the left anterior region of the abdomen at the iliac bifurcation level, a 35x28 mm solid lesion anterior of the psoas muscle observed that a smooth lesion with cystic-necrotic areas (Figure 1A-B-C-D). Paraganglioma or schwanoma was considered in the radiological diagnosis. Postoperative pathology was reported as a schvannoma (Figure 2). The patient was diagnosed with NF-2 and had Café au lait spots on his body. Also uterine bicornuate uterine anomaly was observed (Figure 3).

Discussion: Schwannomas are nerve sheath tumors that occur in almost every anatomical region, especially peripheral, cranial, or visceral nerves (1). Schwannomas can be seen in both adults and children. The majority of schwannos are benign and very few are malignant. Malignant schwannomas usually reach large dimensions and show acceleration. Postoperative recurrence may occur. Schwannoma is mostly seen in limbs, neck, head and tendon sheaths, but the region may change. Intraabdominal schwannoma has been reported rarely (2). CT and magnetic resonance imaging (MRI) are more useful in identifying the characteristics of the mass; It is possible to differentiate between the CT, MRI and US imaging techniques and the difference between benign and malignant schwannomas. Schwannos are generally well-circumscribed, cystic and oily degeneration is widespread, as they grow, they are mass lesions with increased heterogeneity due to degeneration or bleeding (3). Although it has the same difficulty in distinguishing bladder schwannomas from carcinoma, it has been reported that MRI is more sensitive than CT (2). Histologically, schwannomas consist of compact cellular lesions. In combination with positive uniform S-100 staining, the Antoni A and Antoni B areas characterize the histological appearance of typical schwannomas (4). Therefore, S-100 immunostaining is extremely useful in the differential diagnosis of schwannoma. In our case, Figure 2A (hematoxylin eosinX 40); In the lower left corner of the lesion, edema and degenerative changes, in the lower right corner, millimeter cystic openings are seen and histomorphology of the tumor consisting of Antoni A and Antoni B areas can be clearly selected in the upper right corner. Figure 2 B (s100 immunohistochemical staining X40); schwannomas s100 paint with a strong diffuse paint.

Conclusion: As a result, intraabdominal schwannoma is a rare and usually asymptomatic benign tumor. Preoperative diagnosis is often difficult and important. Although schwannoma is benign, definitive treatment of gastrointestinal schwannomas is surgical excision. Because it is often impossible to differentiate these tumors from malignant mesenchymal tumors. Schwannomas are often associated with NF-2. Therefore, it should be kept in mind by radiologists in NF-2 patients.

Anahtar kelimeler: Schwannoma, intraabdominal, Computer Tomography, tumors, S-100

References

1. Machairiotis N, Zarogoulidis P, Stylianaki A, et al. Pelvic schwannoma in the right parametrium. Int J Gen Med. 2013;6:123–126.
2. Samarakoon L, Weerasekera A, Sanjeewa R, Kollure S. Giant presacral schwannoma presenting with constipation: a case report. J Med Case Rep. 2012;6:285.
3. Brant WE, Helms CA. Fundamentals of Diagnostic Radiology. Lippincott Williams & Wilkins. (2007) ISBN:0781761352.
4. Canbay S, Hasturk AE, Markoc F, Caglar S. Schwannoma of the conus medullaris: a rare case. Chin J Cancer. 2011;30:867–870.

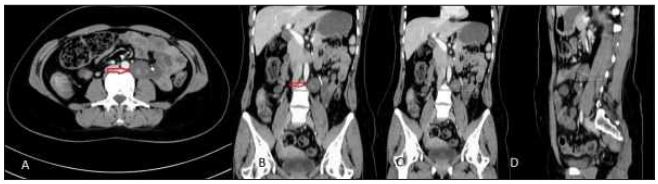

Figure 1. In the left anterior region of the abdomen at the iliac bifurcation level, solid lesion observed.

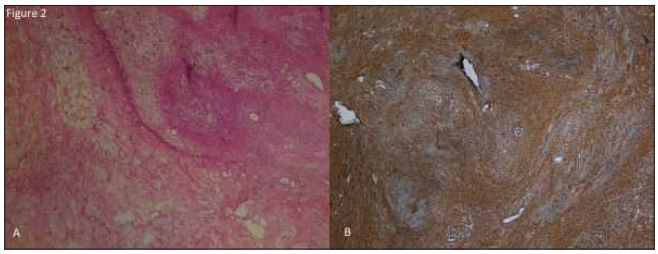

Figure 2 A-B. The histomorphology of the tumor consisting of Antoni A and Antoni B areas can be clearly selected (A). The lesion is strongly diffuse with S-100 immunohistochemical staining (B).

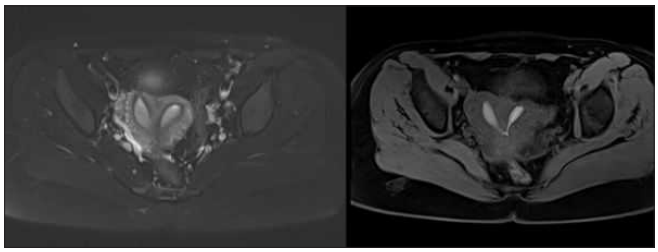

Figure 3. Bicornuate uterine anomaly was observed on MRI

Abdominal Radyoloji

PS-103

MULTİPLE ABDOMİNAL ORGAN TUTULUMLU VON HİPPEL LİNDAU OLGUSU / A CASE REPORT: VON HİPPEL-LİNDAU DİSEASE WİTH MULTİPLE ABDOMİNAL ORGAN INVOLVEMENT

Melis Koşar Tunç, Duygu Karahacıoğlu, Hakan Önder

İstanbul SBÜ Okmeydanı Suam

Giriş ve Amaç: Von Hippel-Lindau sendromu (VHL) çeşitli organlarda benign ve malign tümöral oluşumlarla giden herediter kanser sendromları içerisinde yer alan hastalıktır.Otozomal dominant geçişli olup insidansı yaklaşık 1/36000-50000 olarak tahmin edilmektedir.Kliniğimizde saptadığımız multiple sayıda abdominal organ tutulumlu VHL olgusunu radyolojik bulguları ile sunmayı amaçladık.

Olgu Sunumu: Bilinen VHL tanısı ile takip edilen 47 yaşındaki erkek hasta 1988 yılında sağ ve 2008 yılında sol feokromasitoma nedeniyle opere edilmiştir.Takiplerinde katekolaminlerin ani yükselmesi üzerine batın BT tetkiki ile tarafımızca değerlendirilmiştir.BT incelemede bilateral sürrenalektomi lojunda yaklaşık 1 cm çaplarında nüks-rezidü lehine değerlendirilen yumuşak doku dansiteleri izlenmiştir(Res.c,d).Hastanın her iki böbreğinde büyüğü solda 2 cm çaplı,lobule konturlu,yoğun içerikli hipodens lezyonlar izlenmiştir.

Kontrastlı batın MR tetkikinde sol böbrekte lokalize lezyonun Bosniak tip II kortikal kist olduğu saptanmıştır(Res.a).Ayrıca BT'de insidental olarak pankreas uncinat proses düzeyinde yakın komşuluklu iki adet 10 mm ve 5 mm çaplarında arteryel fazda hiperdens (hipervasküler) PNET lehine değerlendirilen nodüler lezyonlar saptanmıştır(Res.b,e). Hastaya nöroendokrin tümör görüntülemede yüksek duyarlılığa sahip Ga-68 Octreotide türevi olan Ga-68 DOTA-TATE ile PET-BT inceleme yapılmış ve pankreas uncinat proses düzeyinde iki odakta yoğun artmış tutulum saptanmıştır.

Tartışma: VHL sendromu tanı kriterleri 1964 yılında Melmon ve Rosen tarafından tanımlanan, çeşitli visseral tümörlere ve MSS tümörlerine yatkınlık oluşturan bir herediter kanser sendromudur. Hastalığın ortaya çıkışı genellikle ikinci dekadda olmakla birlikte herhangi bir yaş döneminde de görülebilmektedir.

Merkezi sinir sistemi (MSS) hemanjioblastomları, özellikle serebellar hemanjioblastom,sendromun en sık izlenen bileşeni olup sıklığı yaklaşık %60-70 arasındadır.Ayrıca daha az sıklıkla beyin sapı ve spinal kord hemanjioblastomları da görülmekte olup tanıda en değerli yöntem kontrastlı MRG'dir.

VHL sendromunda çeşitli pankreatik lezyonlar tanımlanmakta olup, pankreatik kistler hastaların %40 'ında, nöroendokrin tümörler yaklaşık %12'sinde,seröz kistadenomalar ve adenokarsinomlar ise daha nadir olarak görülmektedir.Lezyonların çoğu asemptomatik olup genellikle insidental olarak tanı almaktadır.Bu nedenle pankreas kesitsel incelemelerde dikkatle değerlendirilmelidir.

Renal kistlerin VHL olgularının %50-70 'inde görülmekte olup bilateral ve multiple olma eğilimindedir. Bu kistler renal hücreli karsinomlar için predispozan kabul edilmektedir.RCC uzun bir periyod asemptomatik kaldığından dolayı tanıda radyolojik yöntemler önem kazanmaktadır.Kontrastlı BT renal lezyonların tanısında altın standart olup MRG'de önemli rol oynamaktadır.

Hastaların %10-20'sinde feokromositoma görülmekte olup tanıda laboratuar bulguları ve görüntüleme yöntemleri kullanılmaktadır. Kontrastlı BT adrenal ve ekstraadrenal feokromositoma tanısında kullanılmakla beraber kontrastlı MRG tanıda yüksek duyarlılığı nedeniyle BT'ye kıyasla daha çok tercih edilmektedir.

Sonuç: Radyolojik yöntemlerin kullanılması (USG,BT,MR) VHL sendromunun daha kolay tanınması imkanını sağlamıştır.Hastalığın genetik özelliklerinin anlaşılmasında elde edilen ilerlemelere rağmen, görüntüleme teknikleri,VHL sendromunun tanısında,eski lezyonların takibinde,yeni gelişecek VHL ilişkili tümörlerin erken tanısında önemli rol oynamaktadır.

Anahtar kelimeler: PNET, von Hippel-Lindau Syndrome, Hereditary Cancer Syndromes

Kaynaklar

1) Tumors in von Hippel–Lindau Syndrome: From Head to Toe—Comprehensive State-of-the-Art Review. RadioGraphics,(2018).38(3), 849–866. doi:10.1148/rg.2018170156
2) Yaghobi Joybari A, Azadeh P. Von Hippel-Lindau Disease With Multi-Organ Involvement: A Case Report and 8-Year Clinical Course With Follow-Up. Am J Case Rep. 2017;18:1220–1224. Published 2017 Nov 17. doi:10.12659/AJCR.907356
3) Varshney N, Kebede AA, Owusu-Dapaah H, Lather J, Kaushik M, Bhullar JS. A Review of Von Hippel-Lindau Syndrome. J Kidney Cancer VHL. 2017;4(3):20–29. Published 2017 Aug 2. doi:10.15586/jkcvhl.2017.88

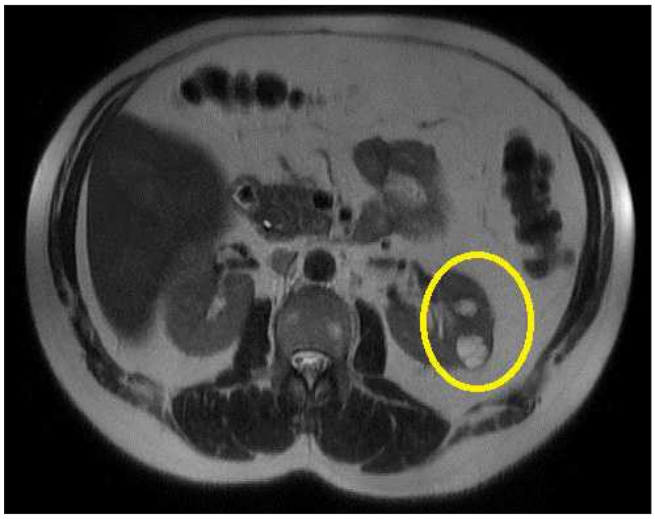

Resim 1. Aksiyal T2 ağırlıklı görüntü,sol böbrekte Bosniak tip II kortikal kist

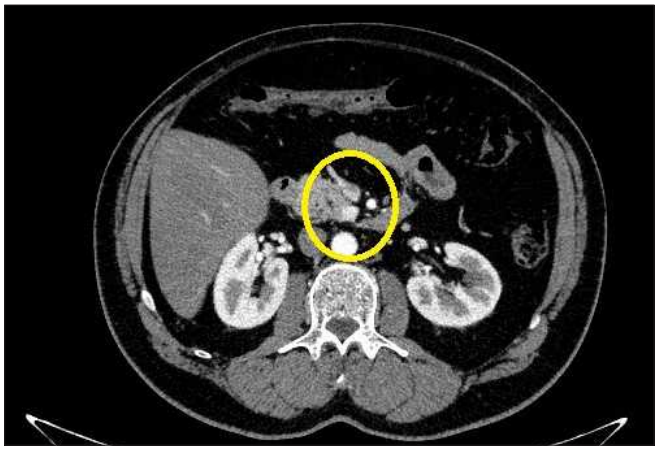

Resim 2. Aksiyal BT görüntü,pankreas uncinat proses düzeyinde hiperdens lezyon

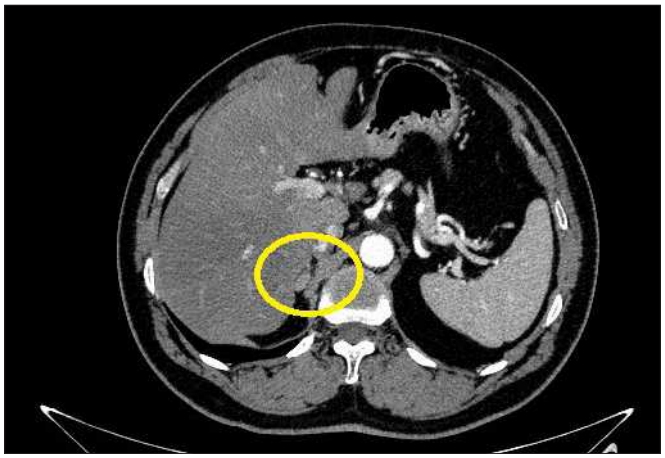

Resim 3. Aksiyal BT görüntü, sağ sürrenal gland lojunda nüks lehine değerlendirilen lezyon

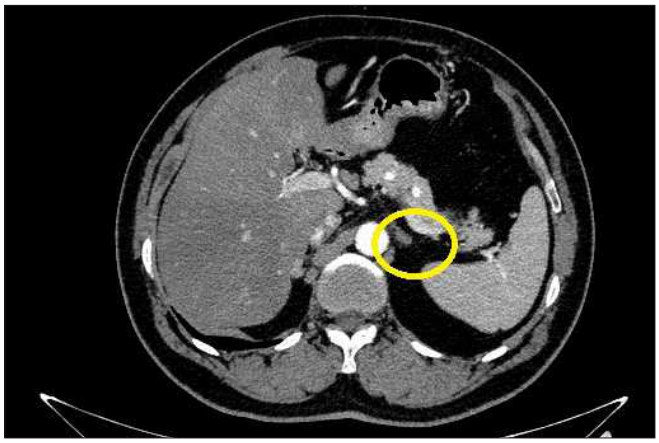

Resim 4. Aksiyal BT görüntü, sol sürrenal gland lojunda nüks lehine değerlendirilen lezyon

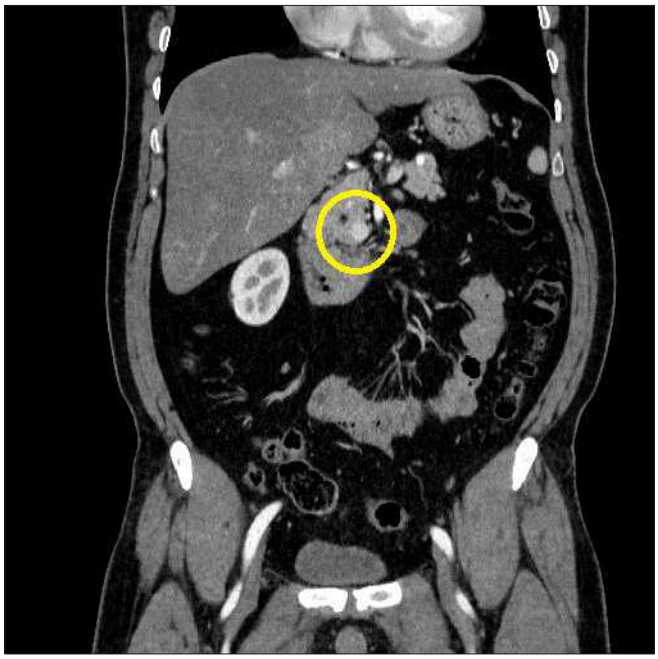

Resim 5. Koronal BT görüntü, pankreas uncinat proseste 2 adet hiperdens nodüler lezyon

Abdominal Radyoloji

PS-105

SOL SÜRRENAL KİTLEYİ TAKLİT EDEN SOL RENAL ARTER ANEVRİZMASI MRG BULGULARI

Seren Ay, Alpaslan Yavuz, İclal Erdem Toslak, Bülent Çekiç, Mehtap Barç Ergün

SBÜ Antalya Eğitim ve Araştırma Hastanesi Radyoloji Departmanı

Giriş: Renal arter anevrizmaları (RAA), viseral anevrizmaların %22'sini oluşturur.Genel popülasyonun %1'inden daha azında görülmektedir (1).Genellikle asemptomatik ve tesadüfen bulunsalar da rüptür, tromboz, emboli veya hipertansiyon gibi durumlar ile komplike olabilirler. Potansiyel komplikasyonları nedeniyle, takip (Bilgisayarlı Tomografi, Manyetik Rezonans Anjiografi ve Anjiyografi) edilmeli ve endike durumlarda tedavi uygulanmaldır. Biz bu vakamızda toraks BT(Bilgisayarlı Tomografi)'de rastlantısal saptanan sol sürrenal kitle nedeniyle ayrıcı tanı için MRG(Manyetik Rezonans Görüntüleme) tetkikine yönlendirilen ve renal arter anevrizma tanısı alan hastamınızın görüntülerini sunduk.

Olgu Sunumu: 59 yaş erkek hasta, hipertansiyon ve kronik böbrek yetmezliği tanıları ile takipli.Renal transplantasyon hazırlığı sürecinde değerlendirilen iv kontrastsız toraks BT tetkikinde sol sürrenal bezi lokalizasyonunda periferal rim kalsifikasyonu olan 37 mm çapında hipodens kitle lezyonu saptanması üzerine adenom ayırıcı tanısı açısından abdomen MRG ile değerlendirildi (resim 1). MRG'de sol sürrenal lojda , 35x35 mm boyutlu, düzgün sınırlı,T2A hiperintens,-T1A hipointens,IVKME sonrası dinamik serilerde arteriyal yapılarla benzer kontrastlanması izlenen lezyon saptandı(resim 2,3,4,5,6,7,). Lezyonun sol renal arter orta- distal segment orjinli olduğu saptanarak renal arter anevrizması lehine değerlendirildi (resim 8). Girişimsel radyoloji birimimiz tarafından sol renal arter bifurkasyon düzeyinde 36x33 mm boyutlarında dissekan anevrizmasına tanısı DSA ile konfirme edilerek tedavi planlandı(resim 9).

Tartışma ve Sonuç: RAA renal arter ve dallarının lokalize dilatasyonunu belirtir. Anevrizma olarak kabul edilmek için dilatasyon en az iki kat olmalıdır (2). RAA genellikle sağ renal arteri etkiler. Sakküler, fuziform, diseksiyon ve arteriovenöz / mikroanevrizma (intrarenal) olmak üzere dört tip RAA vardır. Sakküler tip tüm RAA'ların yaklaşık%70'ini oluşturur. Sıklıkla asemptomatik olmakla birlikte rüptür, tromboz, distal emboli, obstrüktif üropati, renovasküler hipertansiyonu ile komplike olabilir (3).RAA'ların yarısından fazlası halka benzeri bir kalsifikasyona sahiptir.

RAA, kanama veya kontrolsüz hipertansiyona neden olursa,2 - 2,5 cm'den büyük olduğunda veya progresif olarak büyürse tedavi edilmelidir. Tedavi için diğer endikasyonlar,doğurganlık çağındaki kadınlarda arteriyovenöz fistül veya 1 cm'den büyük bir RAA varlığıdır (4).RAA endovasküler olarak stent ile tedavi edilebilir. Ağır vakalarda açık laparotomi ve nefrektomi gerekebilir (3, 4).

BT ve MRA, renal vaskülerleri değerlendirmek için invaziv olmayan en iyi teknikleri oluşturur. MRA anevrizmaya benzeyen vasküler malformasyonları ayırt etmede%78 duyarlılığa,%100 spesifiteye sahiptir. RAA tanısı özellikle insidental rastlandığında zor olabilir ve lokalizasyonu/çekim tekniği itibari ile görünümü sürrenal kitle, renal kist, kaliektazi-nefrolitiazis ve LAP'ı taklit edebilir. Kontrastlı ve dinamik çekimler nihai tanı açısından önemli bilgiler vermektedir. RAA her zaman parapelvik, pararenal rim kalsifikasyonlu kitlelerin ayırıcı tanısında yer almalıdır. Asemptomatik ve tesadüfen bulunabilse de, mortal komplikasyonlarından dolayı her zaman rapor edilmeli,izlenmeli ve belirli endikasyonlar dahilinde tedavi edilmelidir.

Anahtar kelimeler: sürrenal kitle, renal arter anevrizması

Kaynaklar

1 -Shonai T, Koito K, Ichimura T, Hirokawa N, Sakata K, Hareyama M. Renal artery aneurysm: evaluation with color Doppler ultrasonography before and after percutaneous transarterial embolization. J Ultrasound Med. 2000;19:277–280.

2 -S. Chen, H. Meng, M. Cao, and B. Shen, "Renal artery aneurysm mimicking renal calculus with hydronephrosis," American Journal of Kidney Diseases, vol. 61, no. 6, pp. 1036–1040, 2013.

3-I. Anastasiou, I. Katafigiotis, C. Pournaras, E. Fragkiadis, I. Leotsakos, and D. Mitropoulos, "A cough deteriorating gross hematuria: a clinical sign of a forthcoming life-threatening rupture of an intraparenchymal aneurysm of renal artery (Wunderlich's Syndrome)," Case Reports in Vascular Medicine, vol. 2013, Article ID 452317, 3 pages, 2013

4- S. E. Wason and T. Schwaab, "Spontaneous rupture of a renal artery aneurysm presenting as gross hematuria," Reviews in Urology, vol. 12, no. 4, pp. e193–e196, 2011

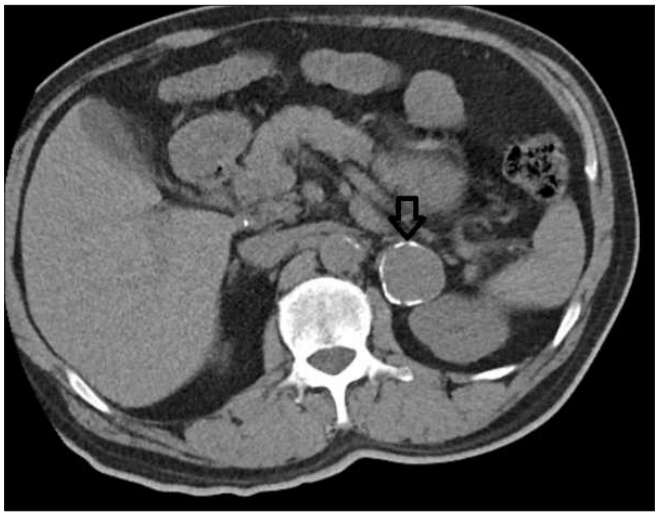

Resim 1. BT görüntüsünde sol sürrenal bez lojunda periferik rim kalsifikasyonu olan kitle



Resim 2. Aksiyel T2 görüntüsü

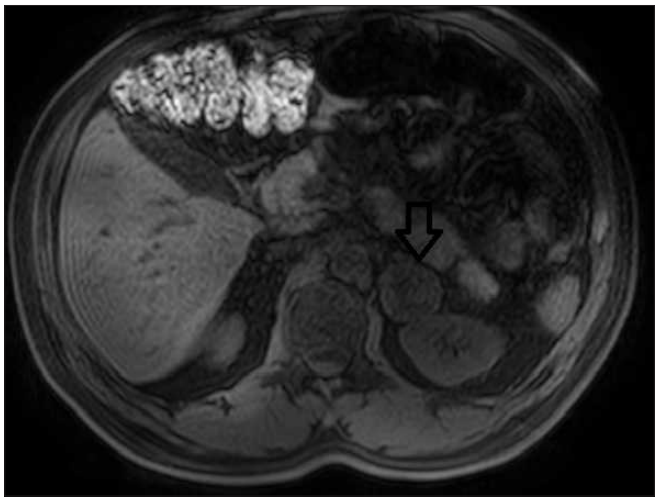

Resim 3. Dinamik(prekontrast,arteryel,portal,venöz,geç faz) sekans görüntüler

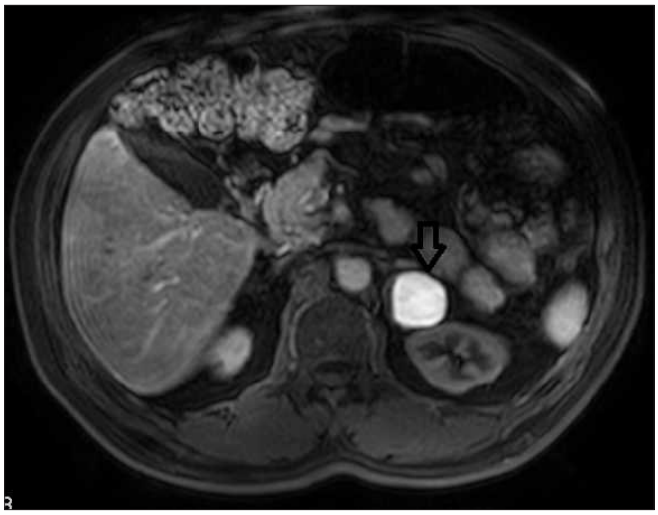

Resim 4. Dinamik(prekontrast,arteryel,portal,venöz,geç faz) sekans görüntüler

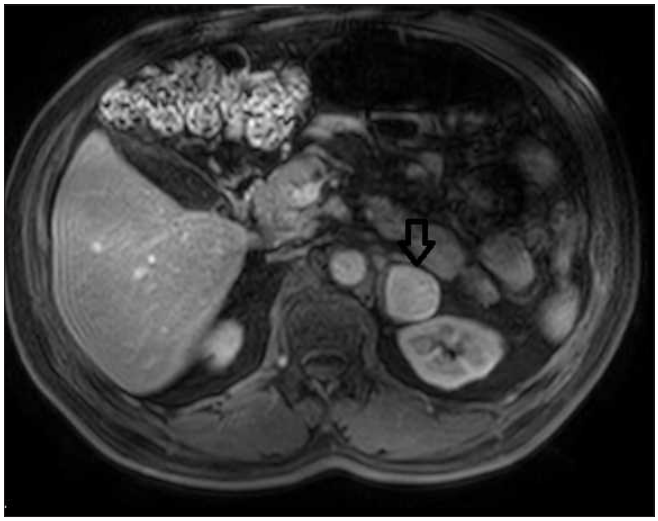

Resim 5. Dinamik(prekontrast,arteryel,portal,venöz,geç faz) sekans görüntüler

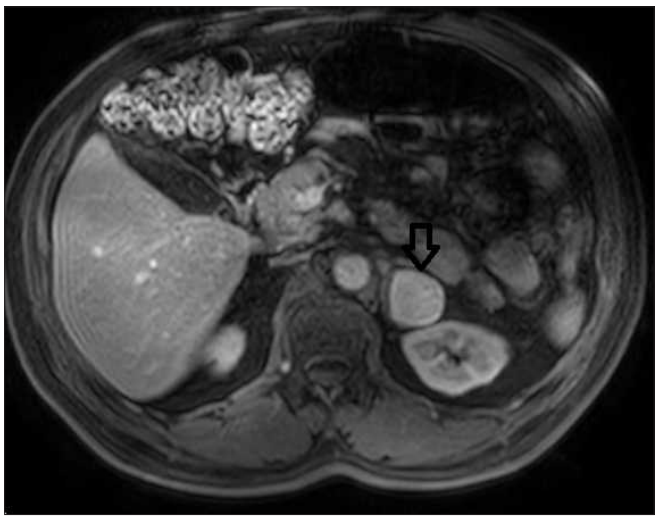

Resim 6. Dinamik(prekontrast,arteryel,portal,venöz,geç faz) sekans görüntüler

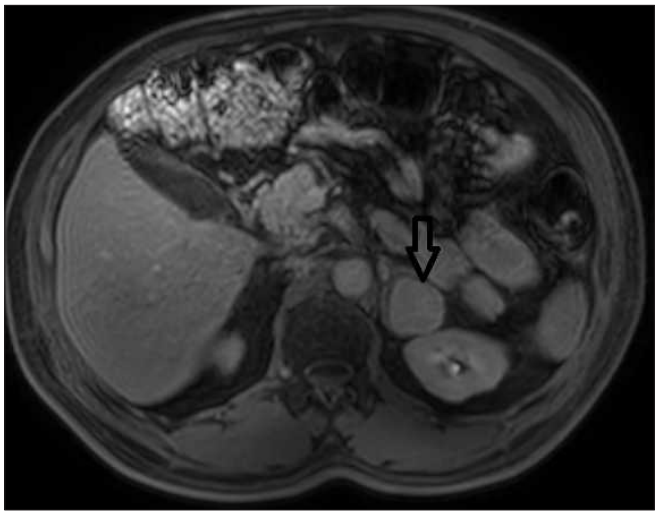

Resim 7. Dinamik(prekontrast,arteryel,portal,venöz,geç faz) sekans görüntüler

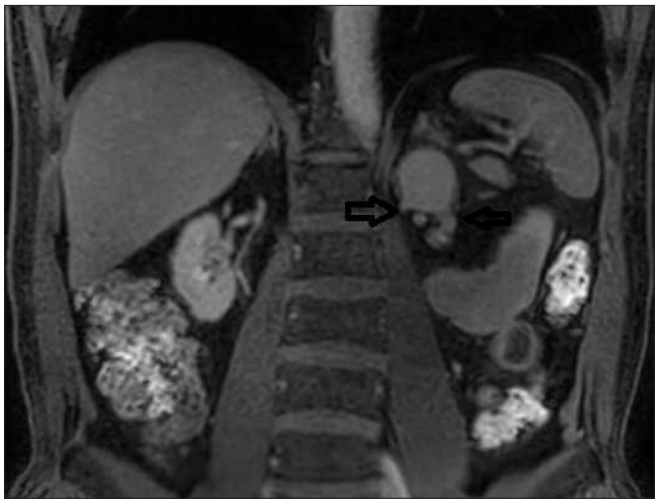

Resim 8. Koronal görüntülerde sol renal arter ile ilişkisi

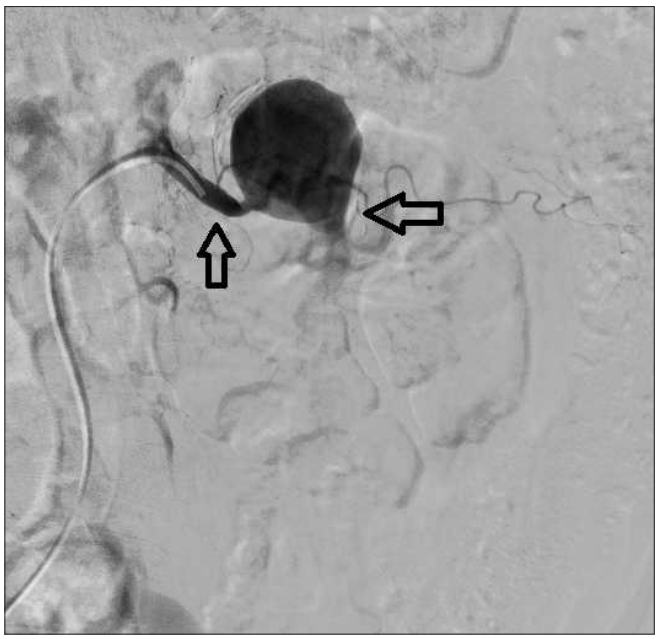

Resim 9. DSA görüntüsü

Abdominal Radyoloji

PS-106

İMPERFORE HİMENE SEKONDER OLUŞMUŞ HEMATOKOLPOS

Mehmet Ali Kaptan[1], Hasan Vural[1], Çiğdem Öztunalı[2]

[1]Şanlıurfa Akçakale Devlet Hastanesi
[2]Şanlıurfa Eğitim ve Araştırma Hastanesi

Giriş ve Amaç: Konjenital uterovajinal obstrüksiyonlar nedeni ile sekresyonların ve menstrüel kanın dışarıya atılamayıp vajinada birikmesi olayı olan hematokolpos; nadir görülen bir patolojidir.(1)

Bu olguda imperfore himene sekonder olarak gelişen hematokolpos durumunun US ve BT bulguları ortaya konulmuştur.

Olgu Sunumu: 15 yaşında kadın hasta; acil servise aralıklarla tekrarlayan, alt kadranlarda belirgin karın ağrısı ve sık idrara çıkma yakınmaları ile başvurdu. Sekonder seks karakterleri mevcuttu. Rutin laboratuvar tetkiklerinde B-HCG de dahil anormal bulgu saptanmadı. Fizik muayenede alt kadranda ele gelen kitle şüphesi nedeniyle abdominal ultrasonografiye (US) yönlendirildi. Hastaya abdominal US ve Kontrastlı Abdomen Bilgisayarlı Tomografi (BT) incelemesi yapıldı. US'de mesane ve rektumu deplase eden yaklaşık 9x9x10 cm boyutlarında vajende anekoik yoğun içerikli kistik alan izlendi. Kontrastlı abdomen BT tetkikinde vajende imperfore himene sekonder olduğu düşünülen hematokolposa ait kistik genişleme saptandı. (Resim 1-2)

Kadın doğum kliniğinde alt genital bölge muayenesinde imperfore himen olduğu doğrulandı.

Tartışma ve Sonuç: Hematokolpos, pelvik bölge kitlelerinin nadir görülen sebeplerindendir. Genellikle vajinal çıkım yerinde obstrüksiyona sekonder, menstrüel kanamanın vajende birikmesi ile oluşur. Özellikle siklik karın ağrısı olan adolesan kadınlarda görülür. Görülme sıklığı adolesan kadınlarda yaklaşık 1/2000'dir. Bu olguların %90' ından imperfore himen sorumludur. [1]

Klinik bulgular; siklik karın ağrısı, idrar retansiyonu, sırt ağrısı, primer amenore ve / veya hızla büyüyen bir pelvik tümör olarak sayılabilir. Ayrıca hematokolpos kitle etkisi nedeni ile komşu yapılara yaptığı basıya sekonder konstipasyon, pollaküri, siyatalji, hidroüreteronefroz oluşturabilir (2).

Hematokolpos tanısında ilk tercih edilecek yöntem US olmalıdır. US 'de hematokolpos sıvı içerisinde diffüz ekojenik materyal içeren kistik kitle olarak izlenir.

Uterusun net olarak saptanabilmesi ve eşlik edebilecek olası anomalileri görebilmek amacıyla yapılan BT ve MR inceleme ile lezyonun çevre komşu organlarla ilişkisi ve yaygınlığı daha net olarak ortaya konulabilir.(3)

Tekrarlayan alt kadran karın ağrısı, amenore, pelvik kitle ve sık idrara çıkma yakınması olan adolesan kadın hastalarda imperfore himen akılda tutulmalıdır.

Anahtar kelimeler: Hematokolpos, Ultrasonografi, Bilgisayarlı Tomografi

Kaynaklar

1. R. Sakalkale and U. Samarakkody, "Familial occurrence of imperforate hymen," Journal of Pediatric and Adolescent Gynecology, vol. 18, no. 6, pp. 427–429, 2005.
2. Mayer WR, McCoy MC Fritz MA. Combined abdominalperineal sonography to assist in diagnosis of transverse vaginal septum. Obstet Gynecol1995 ; 85 : 882-4)
3. Z. Kurdoglu, M. Kurdoglu, and Z. Kucukaydin, "Spontaneous rupture of the imperforate hymen in an adolescent girl with hematocolpometra," ISRN Obstetrics and Gynecology, vol. 2011, Article ID 520304, 2 pages, 2011.

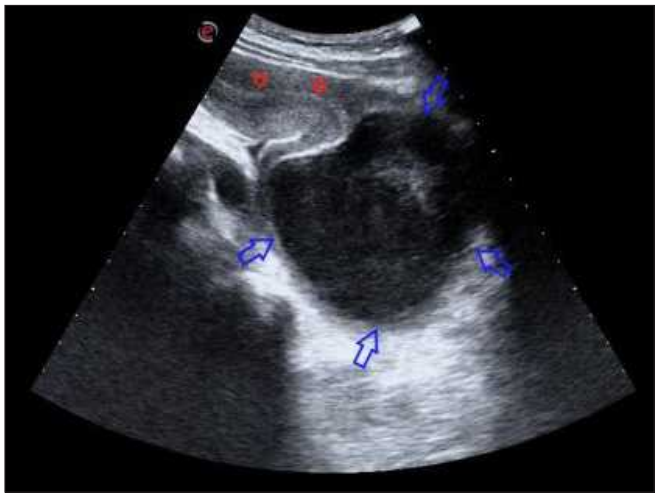

Resim 1. Abdominal US (sagittal) ; kırmızı ok başları endometriyal kavite, serviks ile bağlantılı santrali yoğun içerikli kistik vajen (mavi oklar)



Resim 2. Kontrastlı Abdomen BT (sagittal); Uterus (mavi ok), Endometrial kavite (kırmızı yıldız), hematokolposa ait vajende kistik genişleme (yeşil yıldız)

Abdominal Radyoloji

PS-107

REKTUS ABDOMİNİS KASI YERLEŞİMLİ SKAR ENDOMETRİOZİSTE GÖRÜNTÜLEME BULGULARI

Hasan Erdoğan, Deniz Özkan, Aşır Yıldırım, Cengiz Yılmaz

Aksaray Üniversitesi Eğitim ve Araştırma Hastanesi, Radyoloji Kliniği

Giriş ve Amaç: Endometriozis, fonksiyonel endometrial bezlerin ve stromanın uterus kavitesi dışında yerleşmesi olarak tanımlanır. Skar endometriozisi, sezaryen sonrası skar hattında endometriozis gelişmesiyle karakterize bir durumdur. Sıklığı %0,03-0,6 arasında değişkenlik göstermektedir. Ciltte, cilt altı dokuda, rektus kası içinde ve intraperitoneal alanda görülebilir. Tanı anamnez, fizik muayene ve görüntüleme bulguları ile konulmaktadır. Bu sunumda rektus kası içinde yerleşimli skar endometriozisi olan kadın olgunun ultrasonografi (USG) ve manyetik rezonans görüntüleme (MRG) bulgularını sunmayı amaçlıyoruz.

Olgu: Sezeryan öyküsü olan 30 yaşında kadın hasta, pelvik insizyon hattının sol kesiminde özellikle menstrüasyon dönemlerinde belirginleşen ağrı ve şişlik şikayeti ile başvurdu. Skar endometriozis ön tanısı düşünülen hastaya USG ve MRG yapıldı. Yüzeyel USG'de sol alt kadranda rektus kası içerisinde 23x18 mm boyutlu lobüle konturlu, renkli doppler inceleme içerisinde vaskülarite izlenen hipoekoik solid lezyon saptandı (Resim 1). MRG'de, sol alt kadranda rektus kası içerisinde T1 ağırlıklı görüntülerde içerisinde hemorajik komponentlere bağlı hiperintens alanlar görülen, T2 ağırlıklı görüntülerde ise heterojen hiperintens izlenen, kontrast madde enjeksiyonu sonrası heterojen kontrast tutulumu gösteren lezyon izlendi (Resim 2). Klinik ve görüntüleme bulgularıyla birlikte skar endometriozis tanısı konuldu.

Tartışma ve Sonuç: Skar endometriozis, sezaryen insizyon skarlarında meydana gelen endometriozise verilen isimdir. Cilt, cilt altı doku, rektus kası/kılıfı, periton içine veya uterin miyometriyumda (uterus skarının içinde) bulunabilir. Hastalar palpasyonla hassasiyetten ve hipertrofik bir skardan şikayet edebilirler. Çoğu hasta menstrüasyon ile birlikte olan döngüsel ağrıya sahiptir. Üstteki ciltte hemosiderinin birikmesi nedeniyle hiperpigmentasyon görülebilir. Sonografik özellikler spesifik değildir. Düzensiz sınırları olan heterojen bir subkütan nodül ve içerisinde vaskülerite izlenebilir. Bazen kistik değişiklikler eşlik edebilir. MRG en duyarlı görüntüleme yöntemidir. MRG özellikle kanama alanlarını ayırt etmede diğer görüntüleme yöntemlerinden daha üstündür. Subakut kanama odakları T1 ve T2 ağırlıklı incelemelerde hiperintens izlenir. Kontrastlı incelemede lezyon içerisinde kontrastlanma izlenebilir. Sezaryen öyküsü olan hastalarda, uterustan cilde kadar insizyon hatları boyunca kitle lezyon saptanmışsa ve hastada özellikle menstrüasyon ile birlikte artan lokal ağrı şikayeti varsa skar endometriozis düşünülmelidir.

Anahtar kelimeler: Anahtar kelimeler: Skar endometriozis, USG, MRG, sezaryen

Kaynaklar

1. Schoelefield HJ, Sajjad Y, Morgan PR. Cutaneous endometriosis and its association with caesarean section and gynaecological procedures. J Obstet Gynaecol. 2002;22:553–4.
2. Francica G, Giardiello C, Angelone G, Cristiano S, Finelli R, Tramontano G. Abdominal wall endometriosis near cesarean delivery scars. J Ultrasound Med. 2003;22:1041–7.
3. Dwivedi AJ, Agrawal SN, Silva YJ. Abdominal wall endometriomas. Dig Dis Sci 2002; 47: 456–461.
4. Yackovich FH, Bender GN, Tsuchida AM. Case report: perinatal episiotomy scar endometrioma imaged by CT and sector endoluminal ultrasound. Clin Radiol 1994; 49: 578–579.
5. Wolf C. Sonographic features of abdominal wall endometriosis. AJR Am J Roentgenol 1997; 169: 916–917.

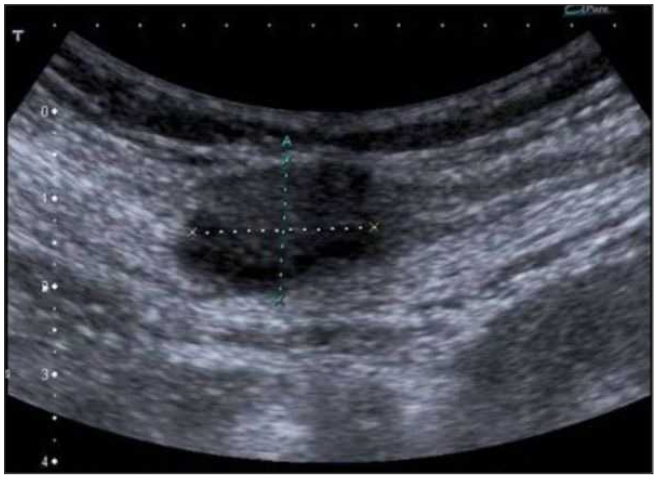

Resim 1. Yüzeyel USG'de sol alt kadranda rektus kası içerisinde 23x18 mm boyutlu lobüle konturlu hipoekoik solid lezyon izleniyor.



Resim 2. MRG'de, rektus abdominis kası içerisinde T1A görüntülerde (a) içerisinde hemorajik komponentlere bağlı hiperintens alanlar görülen, T2A görüntülerde (b) heterojen hiperintens sinyal özelliğinde izlenen, IVKM sonrası (c) heterojen kontrast tutulumu gösteren lezyon izleniyor.

Abdominal Radyoloji

PS-108

NADİR BİR KUSMA NEDENİ: SÜPERİOR MEZENTERİK ARTER SENDROMU

Mustafa Taşar, Hatice Merve Sabuncu, Uğur Bozlar, Ferhat Cüce, Hatice Tuba Sanal

Sağlık Bilimleri Üniversitesi, Gülhane Eğitim ve Araştırma Hastanesi, Radyoloji Kliniği

Giriş: Süperior mezenterik arter sendromu (Wilkie sendromu) duodenal obstruksiyonun nadir görülen bir nedeni olup vasküler kompresyon nedeniyle olur. BT görüntüleme ile dudodenumun üçüncü parçasının aort ve mezenterik arter arasında kompresyonu ve obstruksiyon sonucu duodenumun ikinci kıtasında ve daha proksimalinde gelişen dilatasyon gösterilebilir. Tedavisinde sıklıkla konservatif yaklaşım benimsenmekle birlikte tedaviye yanıtsız olgularda cerrahi de bir seçenek olabilir.

Olgu: 37 yaşında bilinen osteosarkom ve multipl metastazları olan, iki hafta önce RT tedavisi tamamlanan olgu acil servisimize kusma ve karın ağrısı şikayeti ile başvurdu. Alınan öyküde gaz-gaita çıkışının mevcut olduğu öğrenildi. Yapılan US incelemede batın üst yarıda belirgin genişlemiş mide ve duodenal anslar görüldü ve BT inceleme önerildi. Yapılan BT incelemede; mide, duodenum 1., 2., ve 3. kıtasında distandü görünüm mevcuttu. Aksiyal görüntülerde SMA orijinine uygun lokalizasyonda duodenum 3. kıtasının komprese olduğu görüldü. Distaldeki ince bağırsak ansları kollabe idi. Sagital görüntülemede SMA ve aort açısındaki açı 10.5 derece olarak ölçülmüş olup SMA sendromu tanısı ile servise yatışı yapılarak takip edildi.

Tartışma: Duodenum aortamezenterik boşlukta da bulunan mezenterik yağ yastıkçığı ve lenfatik doku ile çevrilidir. SMA sendromlu hastalarda bu yağ yastıkçığı atrofiktir. Aorto-mezenterik açı ve aorto-mezenterik mesafe normal değerleri sırasıyla 25°- 60° ve 10-28 mm olmalıdır. SMA sendromu hastalarında her iki parametre de normalden düşük olup sırasıyla 6°-15° ve 2-8 mm arasındadır.

SMA sendromunun gelişmesi için en büyük risk faktörü kilo kaybıdır. Ek olarak geçirilmiş cerrahi, konjenital malformasyonlar veya skolyoz varlığı sayılabilir. Hastalar genellikle duodenal kompresyonun ciddiyetine göre bizim hastamızda da olduğu gibi tekrarlayan kusma atakları ve kilo kaybıyla başvurur.

Sonuç: Süperior mezenterik arter sendromu zor tanınan ve duodenum kompresyonu nedeniyle yaşamı tehdit eden bir durumdur. Kısa sürede tanınmalı ve tedavi edilmelidir. Konservatif tedavi veya cerrahi yaklaşım tercih edilebilir. Radyologlar bu antitenin görüntüleme bulgularına aşina olmalıdırlar.

Anahtar kelimeler: süperior mezenterik, obstruksiyon, aortomezenterik açı, kusma

Kaynaklar

1. Singal R, Sahu PK, Goel M, Gupta S, Gupta R, Gupta A, Sekhon MS, Goyal SL. Superior mesenteric artery syndrome: A case report. N Am J Med Sci. 2010;2:392–4.
2.Pillay Y. Superior Mesenteric Artery Syndrome: A Case Report of Two Surgical Options, Duodenal Derotation and Duodenojejunostomy. Case Rep Vasc Med. 2016;8301025.
3.Neto P, Paiva R, Filho A, Queiroz F, Noronha T. Superior mesenteric artery compression syndrome - case report. J. Coloproctol. (Rio J.) 2011;31
4.Thota D, Portouw SJ, Bruner DI. A Case of Superior Mesenteric Artery Syndrome in a Healthy Active Duty Marine. USN. MILITARY MEDICINE 2015;180:e1127.



Resim 1. Sagital Kontrastlı Abdomen BT görüntüde Aorto-mezenterik açı 10.5° olarak ölçülmüş olup daralmıştır.



Resim 2. Aksiyal Kontrastlı Abdomen BT görüntüde duodenumun 3. kıtasının kompresyonuna sekonder dudodenum 1., 2. kıtası ve midenin dilatasyonu gösterilmiştir.



Resim 3. Aksiyal Kontrastlı Abdomen BT görüntüde kompresyon distalindeki ince bağırsak ansları kollabe görünümdedir.



Resim 4. Koronal Kontrastlı Abdomen BT görüntüde kompresyona sekonder mide ve duodenumun 1. kıtasının dilatasyonu gösterilmiştir.

Abdominal Radyoloji

PS-109

İNGUİNAL HERNİYİ TAKLİT EDEN PORTO-SİSTEMİK KOLLATERAL VASKÜLER YAPI

Hakan Abdullah Özgül, Işıl Başara Akın, Canan Altay

Dokuz Eylül Üniversitesi Radyoloji AD

Giriş: İnguinal herni, inguinal şişliğin en sık sebebidir. Bu yazıda, inguinal bölgede şişliğe neden olarak inguinal herniyi taklit eden, portal hipertansiyona bağlı paraumbilikal ven ile sol femoral ven arası şanta sahip ait hastanın kontrastlı abdomen BT incelemesinin sunulması amaçlanmıştır.

Olgu Sunumu: Hastanemize son bir aydır oluşan sol inguinal herni ile başvuran ve öncesinde bilinen bir hastalığı olmayan 39 yaşında erkek hastanın özgeçmişinde ve soygeçmişinde bir özellik saptanmamıştır. Yapılan fizik muayenede sol inguinal bölgede yaklaşık 6x10 cm ve umbilikus sol superolateralinde 4x6 cm boyutta iki adet palpasyonla ağrısız, Valsalva manevrası ile boyut değişikliği göstermeyen yumuşak doku şişliği saptanmıştır. Klinik olarak paraumbilikal ve sol inguinal herni ön tanıları ile hasta Radyoloji Anabilim Dalı'na intravenöz (IV) kontrastlı abdomen bilgisayarlı tomografi (BT) çekimi için yönlendirilmiştir.

IV kontrastlı abdomen BT'de kronik karaciğer parankim hastalığı ile uyumlu karaciğer konturlarında ondülasyon, sol lob ve kaudat lobda hipertrofi, portal hipertansiyon, splenomegali ve yaygın kollateral vasküler yapılar vardır (Resim 1). Splenoretroperitoneal ve splenorenal şanta ait kollateral vasküler yapılar, rekanalize ve dilate paraumbilikal ven, umbilikus düzeyinden sol inguinal bölgeye ilerleyen ve sol femoral vene açılan kollateral vasküler yapılara ait yumak saptanmıştır (Resim 1 ve 2). Umbilikus sol superolateralinde cilt altı seviyede ele gelen şişlik ise BT incelemede rekanalize paraumblikal ven ile ağızlaşan ve sol ana femoral vene dökülen dilate ve tortiyöz kollateral damarlara ait yumuşak doku şişliği olarak bulunmuştur (Resim 2). Abdomen BT inceleme bulguları ile hastaya kronik karaciğer parankim hastalığına bağlı portal hipertansiyon, portosistemik şanta bağlı kollateral vasküler yapılara ait karın ön duvarında ve sol inguinal bölgede şişlik tanısı konmuş ve hasta tedavisinin planlanması için Gastroenteroloji Bilim Dalı'na yönlendirilmiştir.

Tartışma: Karaciğer sirozu, uzun dönemde ciddi mortalite ve morbiditeye neden olan, etiyolojisi çeşitlilik gösteren kompleks bir hastalıktır. Siroza bağlı gelişen asit, ensefalopati, trombositopeni gibi komplikasyonlardan birisi olan ve artmış portal ven basıncı ile oluşan porta sistemik şanta bağlı kollateral vasküler yapılar, özofagus alt ucu, mide komşuluğu, dalak çevresi ve sol renal ven ile dalak arasında daha sık olmakla birlikte pek çok farklı lokalizasyonda görülebilmektedir. Tanı ve takipte ultrasonografi (US), renkli Doppler ultrasonografi (RDUS) ve abdomen BT incelemeler başta olmak üzere görüntüleme yöntemleri önem taşımaktadır. Portal hipertansiyona bağlı rekanalize olmuş paraumbilikal ven ve karın ön duvarında yaygın kollateral ağ oluşumu Cruveilhier-Baumgarten Sendromu olarak bilinmektedir ve tüm siroz hastaları içinde sıklığı %6 - %30 arasında değişmektedir (1,2). Paraumbilikal venin karın ön duvarındaki kollateral aracılığı ile iliak ve femoral venlere dökülmesi çok nadir bir komplikasyondur. İnguinal bölgede kollateral damar yumağı nedeniyle yumuşak doku şişliği oluşmakta olup ve vasküler kökenli inguinal şişlik nedenleri arasında ayırıcı tanıda düşünülmelidir. İnguinal şişlik şikayeti ile başvuran hastalarda, alınacak operasyon kararı öncesinde hastanın uygun görüntüleme yöntemleri ile değerlendirilmesi olası komplikasyonların önlenmesi ve tedavinin başarısı açısından yol göstericidir.

Anahtar kelimeler: İnguinal herni, portal hipertansiyon, kollateral vasküler ağ, US, BT.

Kaynaklar

1-Mostbeck GH, Wittich GR, Herold C et al.Hemodynamic Significance of the Paraumblical Vein in Portal Hypertension: Assessment with Duplex US. Radiology 1989; 170:339-342.
2-Sharma M, Rameshbabu CS. Collateral Pathways in Portal Hypertension. Journal of Clinical and Experimental Hepatology 2012; 2:338–352.
3-Burkhardt JH, Arshanskiy Y, Munson JL, Scholz FJ. Diagnosis of Inguinal Region Hernias with Axial CT: The Lateral Crescent Sign and Other Key Findings. RadioGraphics 2011; 31(2):E1–E12.
4-Özkurt H, Karatağ O, Karaarslan E, Başak M. Clinical and CT findings of epiploic appendagitis within an inguinal hernia. Diagn Interv Radiol 2007; 13:23-25.



Resim 1. IV kontrastlı abdomen BT'ye ait sıralı sagittal kesitlerde; yaygın kollateral vasküler yapılar, rekanalize paraumbilikal ven, umbilikus düzeyinden sol inguinal bölgeye ilerleyen ve sol femoral vene açılan vasküler yapılar dikkati çekmektedir.

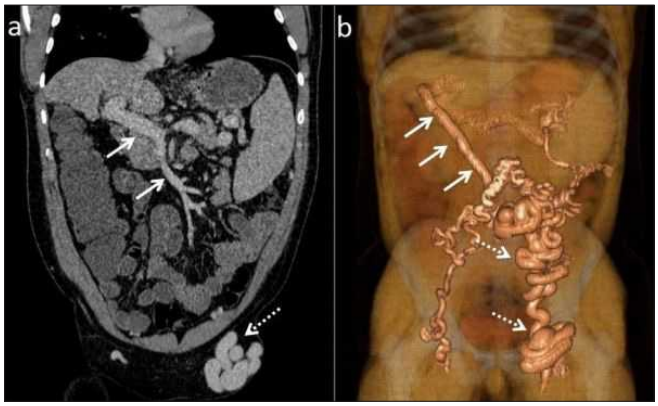

Resim 2. Koronal kesitlerde kronik karaciğer parankim hastalığı ile uyumlu karaciğer konturlarında ondülasyon, sol lob ve kaudat lobda hipertrofi, splenomegali ve yaygın kollateral vasküler yapılar izlenmektedir (Figure 2a). 3D reformat koronal görüntülerde spleno

Abdominal Radyoloji

PS-110

A CASE REPORT: MIGRATING BILIARY STENT WITH FINAL DESTINATION AT THE LEFT LOWER QUADRANT CAUSING INTESTINAL OBSTRUCTION AND ILEUS BİR OLGU SUNUMU: SOL ALT KADRANA MİGRE OLARAK İNTESTİNAL OBSTRÜKSİYON VE İLEUSA SEBEP OLAN BİLİYER STENT VAKASI

Bülent Acunaş[1], Eda Canıpek[1], Rana Günöz Cömert[1], Mehmet Cingöz[2]

[1]Istanbul University Faculty of Medicine, Radiodiagnostic Department
[2]Istanbul Ümraniye Eğitim ve Araştırma Training and Research Hospital, Department of Radiology

Introduction: Plastic biliary stent insertion is a preferred procedure for the management of variety of benign biliary pathologies. The most common complications are stent occlusion and infection of biliary tract.[1,2] Less common complications include duodenal perforation, bleeding, pancreatitis, and stent fracture.[3,4,7] Bowel wall penetration resulting in enteroenteric fistula formation and perforations of the small bowel have been reported. One of the late complications of long-term biliary stenting includes stent dislocation and migration.[5] Distal stent migration occurs in 5 % of the cases.[6] We report a case of a migrating stent which was impacted at the left lower quadrant in small intestinal loops, leading to intestinal obstruction. The complaints of patient was only mild abdominal pain.After the refusal of the surgical treatment by the patient, the condition was followed under supportive treatment and successfully treated in a nonoperative manner.

Case Report: 56-year old woman with a known Caroli disease(-Figure a,b) applied to the emergency department due to abdominal pain.A detailed clinical history revealed that the patient has a history of plastic stent placement after repetitive obstructive jaundice attacks due to choledochal calculi.On current examination including CT scan of abdomen, it is understood that the patient has mechanical ileus.The plastic stent was located at the left lower quadrant(Figure c) in small intestinal loops instead of biliary system.It caused intestinal obstruction with the classical sign of obstructive ileus- the feces sign(Figure d,f).The patient refused any surgical intervention and she was followed by nasogastric decompression.After a few days later, the symptoms of the patient was regressed and the CT scan of the abdomen showed that the ileus is resolved without any change of the stent position at the left lower quadrant(Figure e).

Discussion: Biliary stenting is a well-established procedure for management of biliary system diseases. Migration is a well-known complication associated with stent placements. The migration can occur proximally or distally. Stents migrating distally usually pass through the intestines without any problem.Distal stent migration is a relatively rare complication following insertion of biliary stents. Most such cases can be managed expectantly, because the stents pass through the gastrointestinal tract.[6] In our case, the symptoms of patient relieved under supportive treatment without any surgical intervention.

Anahtar kelimeler: biliary tract, stents, migration

Kaynaklar

1. Blake AM, Monga N, Dunn EM. Biliary stent causing colovaginal fistula: Case report. JSLS. 2004;8:73–5.
2. Lenzo NP, Garas G. Biliary stent migration with colonic diverticular perforation. Gastrointest Endosc. 1998;47:543–4.
3. Deviere J, Baize M, de Toeuf J, Cremer M. Long-term follow up of patients with hilar malignant stricture treated by endoscopic internal biliary drainage. Gastrointest Endosc. 1988;34:95–101.
4. Deviere J, Devaere S, Baize M, Cremer M. Endoscopic biliary drainage in chronic pancreatitis. Gastrointest Endosc. 1990;36:96–100.
5. Johanson JF, Schmalz MJ, Geenen JE. Incidence and risk factors for biliary and pancreatic stent migration. Gastrointest Endosc. 1992;38:341–6.
6. Diller R, Senninger N, Kautz G, Tübergen D. Stent migration necessitating surgical intervention. Surg Endosc. 2003;17:1803–7.
7. Lowe GM, Bernfield JB, Smith CS, Matalon TA. Gastric pneumatosis: Sign of biliary stent-related perforation. Radiology. 1990;174:1037–8.

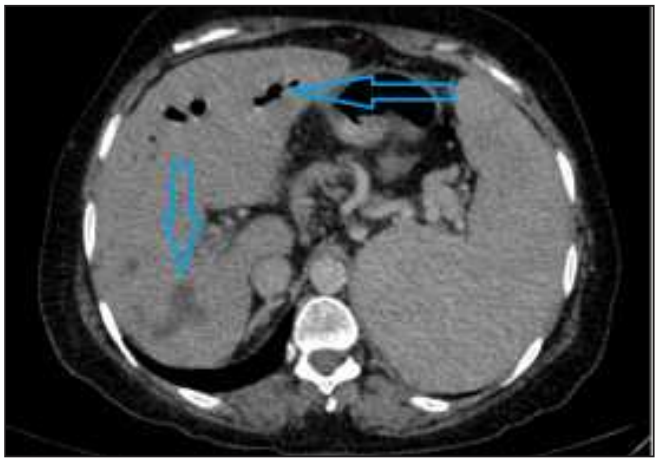

Figure a. Caroli

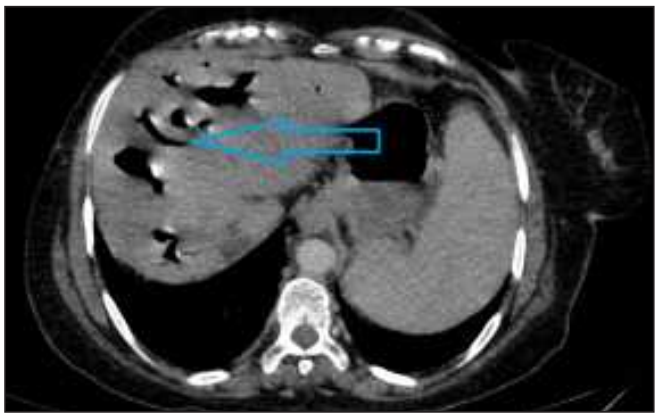

Figure b. Caroli

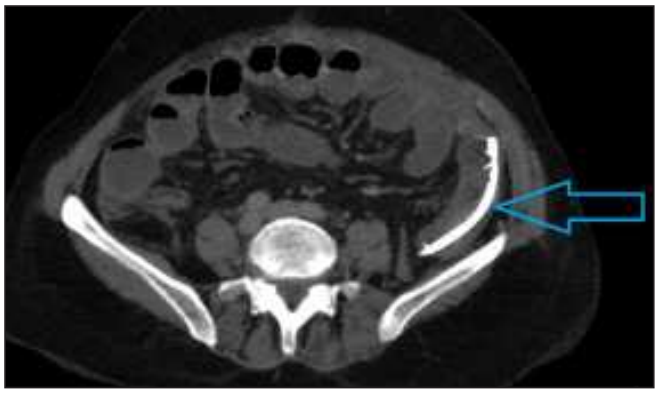

Figure c. Stent ileus

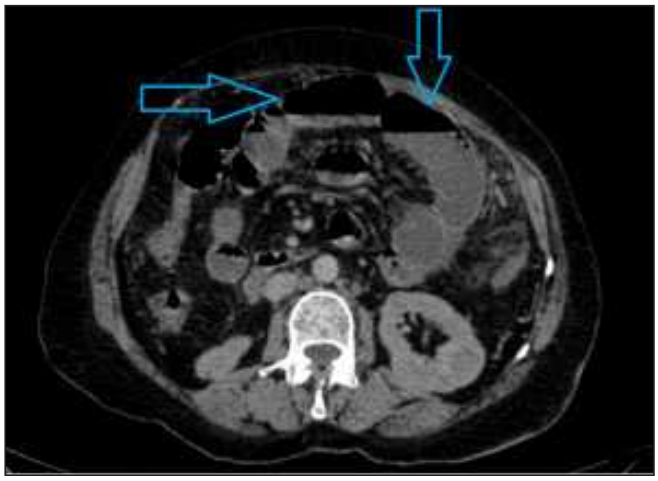

Figure d. ileus

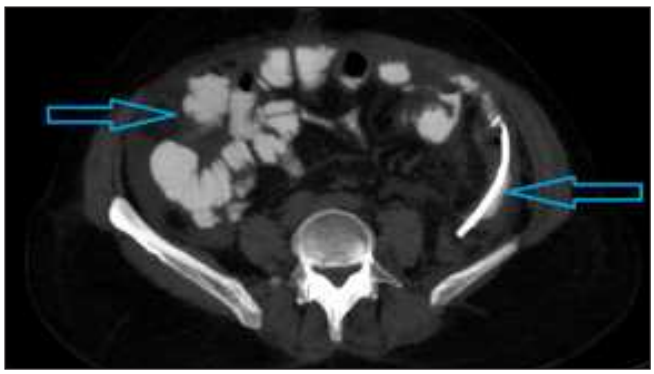

Figure e. Relieved ileus

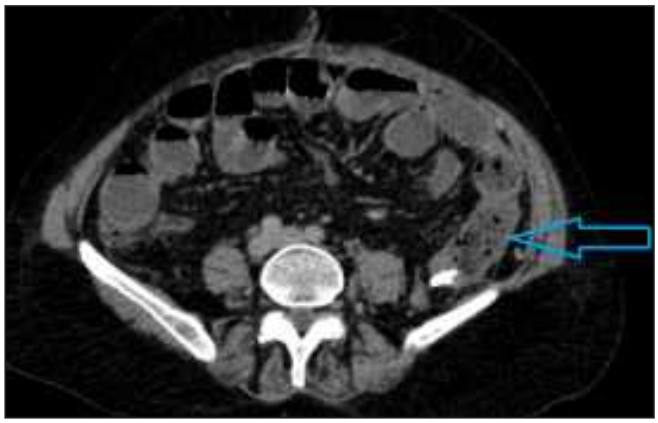

Figure f. Feces sign

Abdominal Radyoloji

PS-111

NADİR BİR OLGU: İZOLE RETROPERİTONEAL KİST HİDATİK

Alper Göncüoğlu, Veysel Burulday, Selmin Perihan Kömürcü Erkmen, Enes Nusret Çelik

Kırıkkale Üniversitesi Tıp Fakültesi Radyoloji AD

Giriş ve Amaç: Kist hidatik, Echinococcus'un neden olduğu bir enfeksiyon olup vücudun herhangi bir yerinde kist oluşumu ile sonuçlanabilir. Kistlerin en çok görüldüğü organ (%50-70) karaciğerdir. Karaciğeri akciğer, dalak ve yumuşak dokular takip etmektedir. Retroperitoneal kist hidatik ise genellikle intraperitoneal (çoğunlukla hepatik) enfeksiyona sekonder görülür. İzole oluşumu nadirdir (1). Bu olgu sunumunda izole retroperitoneal kist hidatiği olan hastanın BT görüntüleme bulgularının paylaşılması amaçlanmaktadır.

Olgu Sunumu: 59 yaşında erkek hasta, sol yan ağrısı şikayetleriyle üroloji polikliniğine başvurup etiyoloji araştırılması amacıyla tarafımıza abdomen USG inceleme için yönlendirilmiştir. USG sonucu sol flank bölgede görülen kistin ayırıcı tanısı açısından yapılan abdomen BT incelemesinde sol psoas kası lateral komşuluğunda retroperitoneal uzanım gösteren, içerisinde ayrışmış membran görünümü izlenen, kist hidatikle uyumlu kistik lezyon görülmüştür(resim a,b,c).

Tartışma: Kist hidatik hastalığı E.granulosus helmintinin etken olduğu enfeksiyonudur. Türkiye kist hidatik olgularının çok sık olarak görüldüğü ülkelerden biridir ve sıklık olarak 1/2000 oranı bildirilmiştir (2). Literatürde karaciğere (%50-70), akciğere (%11-17), yumuşak dokulara (%2,4-5,3), kalbe (%0,5-3), perikarda (%5), kas ve subkutan dokulara (%0,5-4,7) yerleşim bildirilmiştir. Retroperitoneal kist hidatik nadir görülen bir durumdur. Genellikle spontan, travma veya diğer organların hidatik kist cerrahisi sırasında ekilme sonucu oluşabilmektedir (1).

Kist hidatik vakalarının çoğu semptom vermemekle birlikte lokalizasyon ve büyüklüğüne bağlı olarak karın ve yan ağrısı yapabilmektedir. Retroperitoneal yerleşimli kist hidatikte sıklıkla yan ağrısı ve sırt ağrısı görülebilmektedir. Bizim hastamızda uzun süredir sol yan ağrısı şikayeti mevcuttu. Tetkikleri sırasında retroperitoneal kist saptandı.

Retroperitoneal hidatik kistin ayırıcı tanısında yumuşak doku tümörleri, kistik lenfanjiomlar, retroperitoneal abse, psödokist ve embriyonel kistler düşünülmelidir (3).

Bu vakada tespit edilen lezyon radyolojik olarak hidatik kist lehine yorumlanmıştır. Kesin tanı cerrahi ve histopatolojik inceleme ile konulur. İdeal tedavi seçeneği karın içine bulaşmayı önleyerek kistin eksizyonu ve sonrasında albendazol kullanılmasıdır.

Sonuç: Sonuç olarak ülkemizin kist hidatik açısından endemik bir bölge oluşu göz önüne alındığında, bu vakada olduğu gibi atipik yerleşimli kistik lezyonların ayırıcı tanısında kist hidatik akla gelmelidir. Bununla birlikte bu tip lezyonların tanı ve sınıflamasında kesitsel radyolojik görüntülemeler önemli rol oynamaktadır.

Anahtar kelimeler: Anahtar kelimeler: Bilgisayarlı tomografi, kist hidatik, retroperitoneal

Kaynaklar

1. Gündeş E, Küçükkartallar T, Çakır M. Primary Retroperitoneal Hydatid Cyst. Turkiye Parazitol Derg 2014; 38: 68-70.
2. Özlen B, Özdemir L, Yörük Y, Altıay G, Tabakoğlu E, Hatipoğlu O. A Case of Ruptured Hydatid Cyst With Upper Lobe Localization That Imitated Active Lung Tuberculosis. Balkan Med J 2007; 24: 146-9.
3. Engin G, Acunas B, Rozanes I, Acunaş G. Hydatid disease with unusual localization. Eur Radiol 2000; 10: 1904-12.

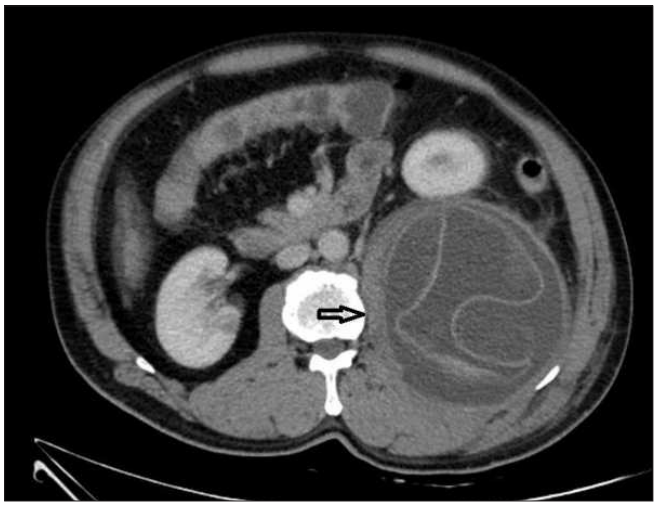

Resim a.



Resim b.



Resim c.

Abdominal Radyoloji

PS-112

ENDER BİR AKUT BATIN OLGUSU: OMENTAL ENFARKT / A RARE ACUTE ABDOMEN CASE:OMENTAL INFARCTION

Burçin Önder, Melis Koşar Tunç, Melisa Yalçın, Hamdullah Erk, Rahmi Eren Özkan, Okan İnce, Naciye Kış, Hakan Önder

SBÜ İstanbul Okmeydanı Eğitim Araştırma Hastanesi

Giriş ve Amaç: Omentum majusun perfüzyon bozukluğu sonucu gelişen hemorajik iskemik enfarkt ve yağ nekrozu ile karakterize, nadir görülen akut batın tablosudur.Omentumda uzun aks boyunca oluşan torsiyon veya vasküler oklüzyon temel sebeptir.En sık 4-5. dekadlarda,obez erkeklerde görülür.Omentum enfarktı tam olarak, inflamatuar sürecin retraksiyon,fibrozis,komplet rezeksiyon ya da kendiliğinden amputasyonuna denir.Hastalığın geç dönem komplikasyonları ise abse,adezyon ve sepsistir.Nekroze olan omentum lokalizasyonuna göre; akut apandisit,peptik ulkus perforasyonu,akut kolesistit,renal kolit veya divertikülit ile karışır.Duruma göre tedavide iskemik omentumun eksizyonu ya da konservatif yaklaşım tercih edilir.Bu çalışmada amacımız ender bir patoloji olan omental enfarkt olgusunu BT ve MRG bulguları eşliğinde sunmaktır.

Olgu: Ateş,sağ alt kadran ağrısı,bulantı şikayetleri ile acil servise başvuran 45 yaşındaki erkek hastanın yapılan muayenesinde oskültasyonda barsak sesleri normoaktif,palpasyonda batın sağ alt kadranda yaygın hassasiyet saptanmıştır.Laboratuvar tetkiklerinde hafif lökositoz ve ılımlı CRP artışı mevcuttu.Akut apandisit ön tanısıyla çekilen batın BT'sinde çekum medialinde 55x86 mm boyutlarında, içerisinde yer yer nodüler formasyon gösteren dansite artımlarının ve sıvı-yumuşak doku dansitesine yakın şüpheli alanların saptandığı ağırlıklı olarak yağ dansitesinde heterojen kitlesel lezyon dikkati çekmiştir.Ayrıca lezyon çevresi yağlı planlarda kirli görünüm ve heterojen dansite alanları ve milimetrik boyutta lenf nodları mevcuttu.Semptomatik tedavi sonrası şikayetleri gerileyen hasta taburcu edilerek,batın MRG çekilmesi önerisiyle genel cerrahi polikliniğine yönlendirildi.4 gün sonra çekilen MRG'de batın BT 'de çekum komşuluğunda saptanan kitlenin,batın orta hatta yer değiştirdiği izlenmiştir.Ayrıca 59x58x87 mm boyutlarındaki kitle,T1 serilerde yoğun yağ sinyalinde alanlar,milimetrik yumuşak doku sinyalinde noduler tarzda alanlar,ayrıca lineer uzanımlı fokal sıvı görünümleri ile uyumlu T1hipointens,T2 hiperintens alanlar içermekte olup,heterojen bir yapıya sahiptir.Lezyon ilk planda omental enfarkt ile uyumlu bulunmuştur.Tetkikler doğrultusunda hastaya kitle eksizyonu yapılmıştır. Histopatolojik incelemede kitle; nekroze omental doku,nonspesifik inflamasyon,lipogranülom alanları ve konjeste damarlar olarak değerlendirildi.

Tartışma: Omental enfarkt, omentum majus perfüzyon eksikliği sonucu gelişen ender bir durumdur.En sık 4-5. dekadlarda gözlenir. Erkeklerde daha sıktır.Genelde ani başlangıçlı sağ alt kadran ağrısı ile başvurulur.Bulantı,kusma,ateş,minimal lökositoz eşlik edebilir. Sağ alt kadranda baskın olmasının sebebi net olmamakla birlikte,omentum vasküler yapısının sağda farklı olması,venöz staz ve omental venlerin tromboza yatkın olması sebepler arasında ileri sürülmüştür. Omental infarkt primer ya da sekonder olabilir.Primer omental infarkt sebepleri bilinmemekle birlikte;obezite,ağır yemekler sonrası gelişen venöz konjesyon,travma ve hiperkoagülabilite risk faktörleri arasında sayılabilir.Sekonder omental infarkt ise omental torsiyon,herni,inflamatuvar fokus,tumor,geçirilmiş cerrahi,vasküler patolojiler sebebiyle gelişebilirTanısında BT incelemesi avantajlıdır.Genelde batın ön duvarı posteriorunda,omentumda yağ dansitesi ağırlıklı olmak üzere içerisinde heterojen dansiteler izlenen,hiperdens periferik halo eşlik edebilen inflamatuvar omental kitle dikkati çeker.

Sonuç: Akut batın tablosunun ayırıcı tanısında akut omental nekroz düşünülmelidir.

Anahtar kelimeler: omental enfarkt,akut apandisit,karın ağrısı,akut batın

Kaynaklar

1.Bush P. A case of haemorrhage into the greater omentum. Lancet. 1896;147:286.
2. Epstein LI, Lempke RE. Primary idiopathic segmental infarction of the greater omentum: case report and collective review of the literature. Ann Surg. 1968;167 (3):437–43.
3.Ghosh Y, Arora R. Omental torsion. J Clin Diagn Res 2014;8(6):1-2.



Resim 1. AX BT: çekum medialinde 55x86 mm boyutlarında, içerisinde sıvı-yumuşak doku ve yağ dansitesinde alanların saptandığı ağırlıklı olarak yağ dansitesinde heterojen kitlesel lezyon ve çevre yağlı planlarda silinme



Resim 2. COR BT: çekum medialinde 55x86 mm boyutlarında, içerisinde sıvı-yumuşak doku ve yağ dansitesinde alanların saptandığı ağırlıklı olarak yağ dansitesinde heterojen kitlesel lezyon ve çevre yağlı planlarda silinme

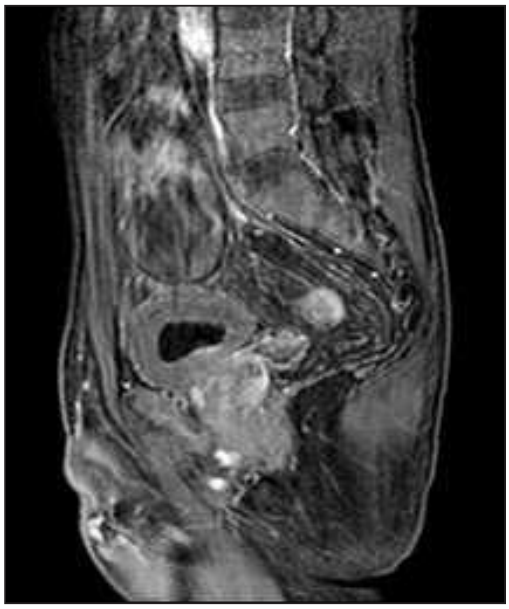

Resim 3. SAG T1: Pelvik girim düzeyinde batın orta hatta 59x58x87 mm boyutlarında,içerisinde yoğun yağ sinyalinde alanların,nodüler yumuşak doku sinyallerinin izlendiği heterojen kitlesel lezyon

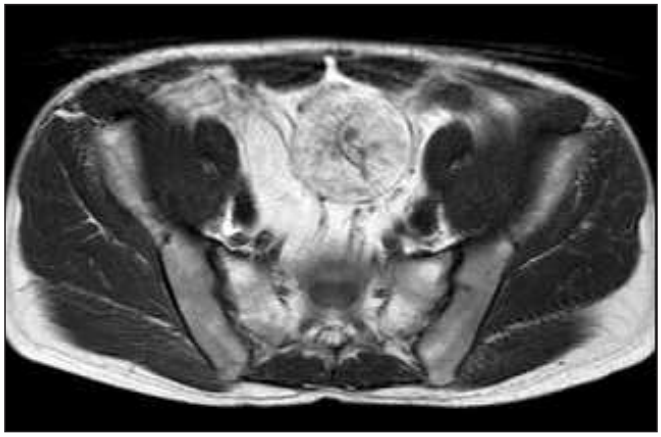

Resim 4. AX T1:Pelvik girim düzeyinde batın orta hatta 59x58x87 mm boyutlarında,içerisinde yoğun yağ sinyalinde alanların,nodüler yumuşak doku sinyallerinin izlendiği heterojen kitlesel lezyon

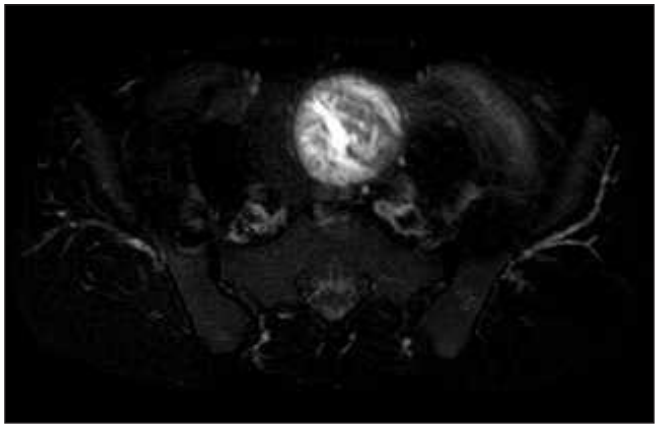

Resim 5. AX T2: Pelvik girim düzeyinde batın orta hatta 59x58x87 mm boyutlarında,içerisinde nodüler tarzda yumuşak doku sinyallerinin ve hiperintens fokal sıvı alanlarının izlendiği heterojen kitlesel lezyon

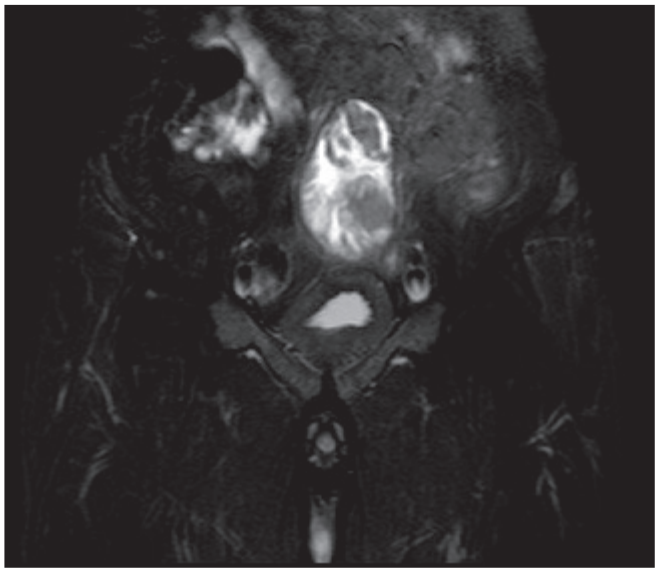

Resim 6. COR T2: Pelvik girim düzeyinde batın orta hatta 59x58x87 mm boyutlarında,içerisinde nodüler tarzda yumuşak doku sinyallerinin ve hiperintens fokal sıvı alanlarının izlendiği heterojen kitlesel lezyon

Abdominal Radyoloji

PS-113

TİP 1 KOLEDOK KİSTİ VE EŞLİK EDEN KOLEDOK TAŞI, PANKREATİKOBİLİYER BİLEŞKE ANOMALİSİ VE MAJÖR PAPİLLA VARYASYONU

Hilal Bolat[1], Feramuz Demir Apaydın[1], Yusuf Usta[2], Yüksel Balcı[1], Murat Ceren[1]

[1]Mersin Üniversitesi Tıp Fakültesi Radyoloji AD
[2]Mersin Üniversitesi Tıp Fakültesi Pediatrik Gastroenteroloji AD

Giriş: 3 yaş 5 aylık kız çocuk; karın ağrısı, bulantı, kusma yakınmaları ile Acil Servis'e başvurdu. İlk laboratuvar incelemede amilaz yüksekliği olması üzerine akut pankreatit ön tanısı ile yapılan ileri değerlendirmede ALT, AST, ALP, GGT yüksekliği saptandı. Bilirübin değerleri, romatolojik faktörler, TORCH paneli, kolesterol değerleri, koagülasyon faktörleri normaldi.

Akut pankreatit etyolojisine yönelik olarak yapılan manyetik rezonans kolanjiyopankreatografi (MRKP) tetkikinde; intrahepatik safra yollarında minimal genişleme, koledokta yaklaşık 15 mm'lik bir segment boyunca kistik genişleme (koledok çapı 12 mm) ve geniş segmentte noktasal taşlar izlendi (Resim 1). Ayrıca pankreatik kanal ve koledokun uzun ortak kanal şeklinde majör papillaya açıldığı ve majör papillanın duodenum 3. kısmı düzeyinde yerleştiği gözlendi (Resim 2). Safra kesesinde kıvrıntılı görünüm, lümen içi çamuru düşündüren T2A hipointens alanlar, pankreasta kalınlaşma ve parankimal heterojenite de dikkati çekti.

Bu bulgularla tip 1 koledok kisti, koledok taşı, pankreatikobiliyer bileşke anomalisi ve majör papilla varyasyonu düşünülen hastaya operasyon planlandı ve ursofalk tedavisi düzenlendi.

Tartışma: Koledok kisti safra yollarının doğumsal genişlemesidir. Sıklıkla, pankreatikobiliyer bileşke anomalisi (koledok ve pankreatik kanalın Oddi sfinkterinden > 15 mm mesafede birleşimi ve uzun ortak kanal olarak majör papillaya açılımı) ile ilişkili olduğu için bileşke anomalisi koledok kistinin etyolojik faktörü olarak kabul edilmektedir(1). Koledok kistlerinin çoğu bebeklerde gözlenirken, erişkinlerde de bulunabilir(2).

Koledok kisti, Todani sınıflamasına göre Tip I, II, III, IVa, IVb, V olarak sınıflandırılır. Tip I, ekstrahepatik safra kanalının kistik dilatasyonu; tip II, ekstrahepatik safra kanalında divertikül; tip III koledokosel; tip IVa, intrahepatik ve ekstrahepatik safra kanalının çoklu kistik dilatasyonu; tip IVb, ekstrahepatik safra kanalının çoklu kistik dilatasyonu ve tip V intrahepatik safra kanallarında kistik dilatasyon (Caroli hastalığı) olarak tanımlanmıştır(3).

Koledok kistleri; safra kesesi ve yolu taşları, pankreatik kanal taşları, kolesistit-kolanjit-pankreatit şeklinde akut inflamasyon ve safra sistemi ve pankreas kanserleri ile ilişkilendirilmiştir. Tip 1 ve Tip 4 kistlerde malinite riski diğerlerine göre daha yüksektir.

Majör papilla, koledok ve pankreas kanalının birleşimi ile oluşan ampulla Vater'in duodenuma açıldığı mukozal şişliktir. Majör papillanın yeri ve büyüklüğü değişkendir. Majör papilla %75 oranında duodenum 2.segmentinde yerleşirken, %25 oranında farklı bir alanda lokalize olur (4). Sayeed ve arkadaşlarının postmortem anatomik çalışmasında ampulla Vater'in %79 oranında duodenum ikinci kısmı medial duvarında, %16 oranında duodenum ikinci kısmı posteromedial duvarında, %4 oranında duodenum 2 ve 3. kısım bileşkesi düzeyinde yerleştiği, %1 oranında ise duodenumda bulunmadığı belirtilmiştir (5).

Sunduğumuz olguda; tip 1 koledok kisti ve eşlik eden koledok taşları, pankreatikobiliyer bileşke anomalisi saptanmış, majör papillanın da duodenum 3. kısmında yerleştiği dikkati çekmiştir.

Sonuç: Koledok kistlerine doğumsal anomali ve varyasyonların ve ayrıca taş, inflamasyon, tümör gibi edinsel patolojilerin de eşlik edebileceği hatırlanmalı, koledok kisti saptanan hastalarda bu açılardan da radyolojik değerlendirme yapılmalıdır.

Anahtar kelimeler: koledok kisti, majör papilla varyasyonu

Kaynaklar

1. Babbitt DP, Starshak RJ, Clemett AR. Choledochal cyst: a concept of etiology. Am J Roentgenol. 1973;119:57–62
2. Chijiwa K, Koga A. Surgical management and long-term follow-up of patients with choledochal cysts. Am J Surg. 1993;165:238–42.
3. Todani T, Watanabe Y, Narusue M, Tabuchi K, Okajima K. Congenital bile duct cysts. Am J Surg. 1977;134:263–9.
4-Atman ED,Erden A,Üstüner E. MRI Findings İntrinsic and Extrinsic Duodenal Abnormilities and Variations ,Korean J Radiol. 2015 Nov-Dec; 16(6): 1240–1252.
5-Sayeed S,Ara S,Hoque M. Location of Major Duodenal Papilla in Human Duedonum , Bangladesh Journal of Anatomy January 2014, Vol. 12, No. 1 pp. 22-24

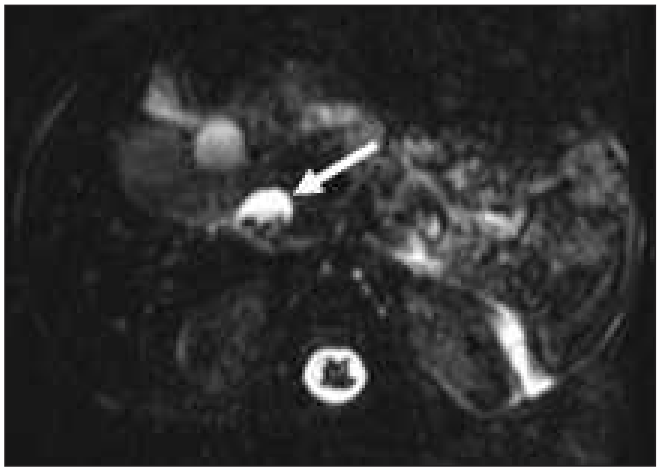

Resim 1. T2 ağırlıklı transvers görüntüde; kistik genişleme gösteren koledok lümen dependan kesiminde multipl milimetrik boyutlu taş izlenmekte (beyaz ok).

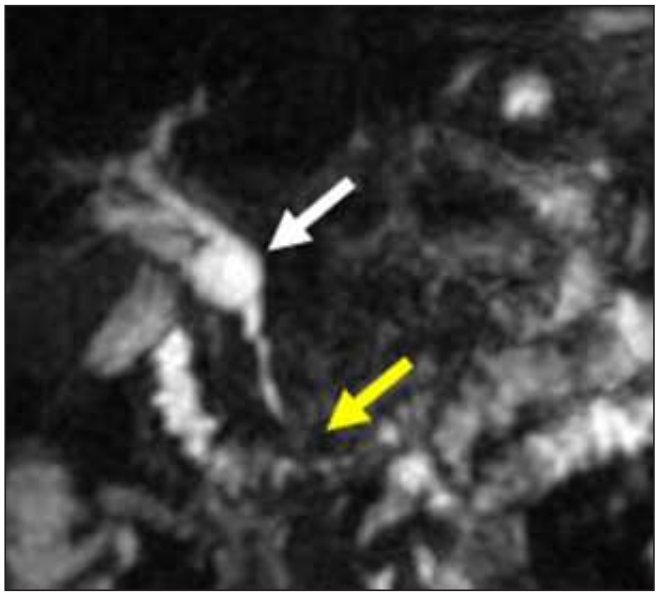

Resim 2. MIP görüntüde; koledok proksimal kesiminde kistik genişleme izlenmekte (beyaz ok); koledokun duodenum 3. kısmına açıldığı görülmekte (sarı ok).

Abdominal Radyoloji

PS-114

A CASE REPORT: BOTH GASTRIC LINEAR PNEUMATOSIS AND JEJUNAL CYSTIC PNEUMATOSIS IN THE SAME PATIENT OLGU SUNUMU: AYNI HASTADA GASTRİK LİNEER PNÖMATOSİS VE JEJUNAL KİSTİK PNÖMATOSİS

Bülent Acunaş[1], Eda Canıpek[1], Rana Günöz Cömert[1], Mehmet Cingöz[2]

[1]Istanbul University Faculty of Medicine, Radiodiagnostic Department
[2]Istanbul Ümraniye Training and Reach Hospital, Department of Radiology

Introduction: Pneumatosis intestinalis is a rare disease characterized by the presence of gaseous cysts containing nitrogen, hydrogen and carbon dioxide[1] in the intestinal wall that may be iatrogenic[2] or associated with a wide variety of conditions.It can occur idiopathically or secondary to a wide variety of gastrointestinal and non-gastrointestinal illnesses[3].There are two types of pneumatosis: cystic and linear.

Cystic pneumatosis appears as well-defined blebs or grape-like clusters of spherical air collections in the subaerosal region of bowel wall.The surrounding tissue is usually normal and the cause is usually benign.The air cysts may rupture, resulting in benign pneumoperitoneum[4].

Linear pneumatosis appears as streaks of gas within and parallel to the gastrointestinal system wall.This may be associated with either ischemic or benign causes.Findings of ischemia that may be seen in addition to pneumatosis include thickening of wall with edema or hemorrhage that may appear as engorgement or trombosis of mesenteric vessels and gas in mesenteric veins[4].

Case Report: 81-year old woman with a known cardiac insufficiency and atrial fibrillation referred to the emergency department with a complaint of shortness of breath.After physical examination, blood tests and CT scan results, it is revealed that the patient had a pneumonia(Figure a).At the time of admission there was nothing abnormal for the abdomen.On the deterioration of general status of the patient by the meaning of decreased oxygen saturation and increased acute phase reactants it is decided to transfer the patient to the intensive care unit.With the development of abdominal distension while the patient was under antibiotic treatment, she was sent to radiology department on the purpose of CT scan of the abdomen. It is revealed that the patient has gastric linear pneumatosis which is also called as gastric emphysema and jejunal cystic pneumatosis simultaneously(Figure b,c,d,e,f).

Discussion: Pneumatosis intestinalis, defined as gas in the bowel wall, is often first identified on abdominal radiographs or computed tomography(CT) scans. It is a radiographic finding and not a diagnosis, as the etiology varies from benign conditions to various diseases.

Most patients with pneumatosis intestinalis are asymptomatic. When present, symptoms vary based on the location of pneumatosis intestinalis, and include nausea, emesis, abdominal pain, abdominal distension, constipation, bloody stool and flatus[5].

Treatment options include bowel rest and cessation of causative medications. Intramural gas cysts usually resolve spontaneously over time[5].

In our patient there was no sign of ischemia besides of cystic pneumatosis and linear pneumatosis.The cause of the condition could not be understood.Both cystic and linear pneumatosis was regressed under supportive treatment(picture g,h).

Anahtar kelimeler: pneumatosis cystoides intestinalis, emphysema

Kaynaklar

1. Read NW, Al-Janabi MN, Cann PA. Is raised breath hydrogen related to the pathogenesis of pneumatosis coli? Gut. 1984;25:839–845.
2. Groninger E, Hulscher JB, Timmer B, Tamminga RY, Broens PM. Free air intraperitoneally during chemotherapy for acute lymphoblastic leukemia: consider pneumatosis cystoides intestinalis. J Pediatr Hematol Oncol. 2010;32:141–143.
3. Knechtle SJ, Davidoff AM, Rice RP. Pneumatosis intestinalis: surgical management and clinical outcome. Ann Surg 1990;212:160–165.PMID: 2375647.
4.Fundamentals of Body CT Fourth Edition. W. Richard Webb, William E. Brandt, Nancy M. Major
5. Feuerstein JD, White N, Berzin TM. Pneumatosis intestinalis with a focus on hyperbaric oxygen therapy. Mayo Clin Proc 2014;89:697–703.PMID: 24797647.



Figure a. Left lobar pneumonic infiltration is seen

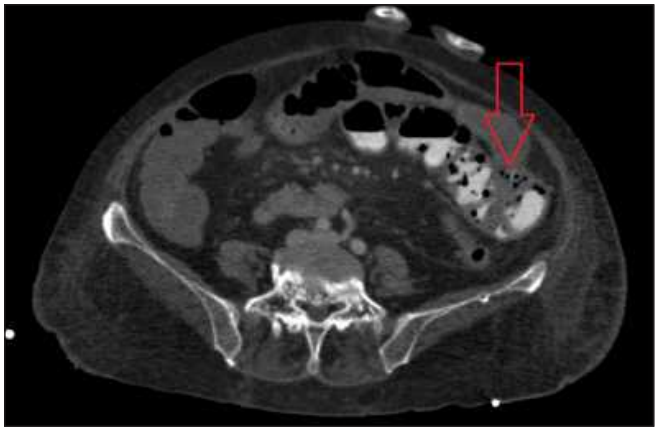

Figure b. Jejunal cystic pneumatosis is seen

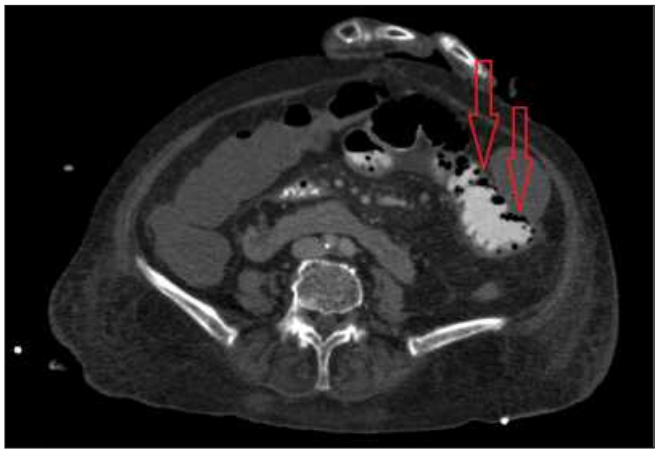

Figure c. Jejunal cystic pneumatosis is seen



Figure d. Jejunal cystic pneumatosis is seen

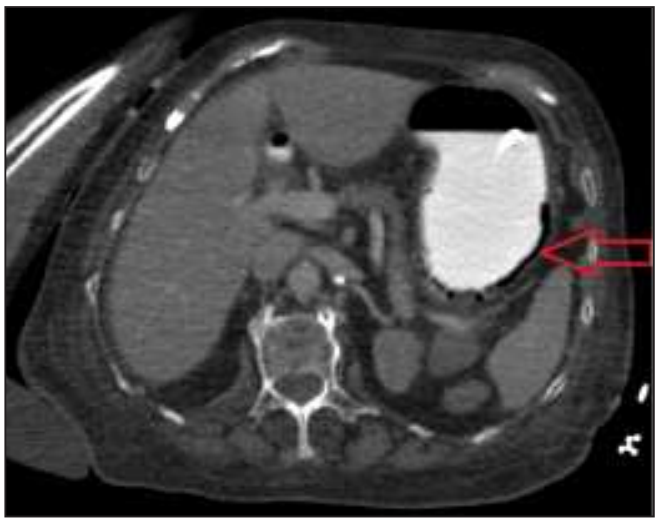

Figure e. Gastric linear pneumatosis is seen

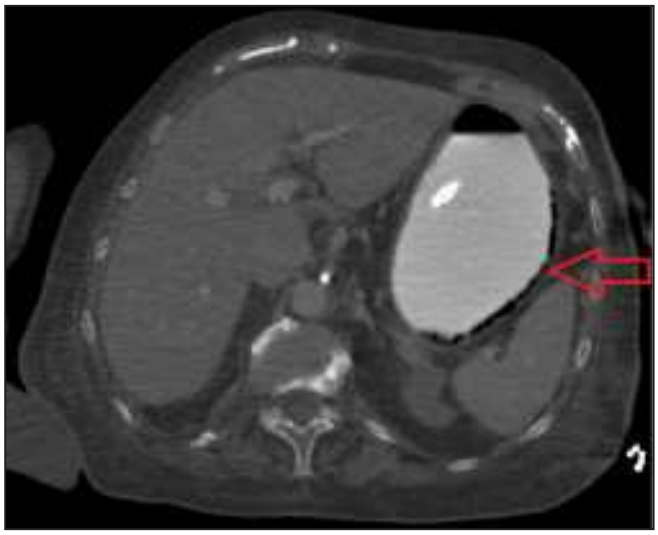

Figure f. Gastric linear pneumatosis is seen

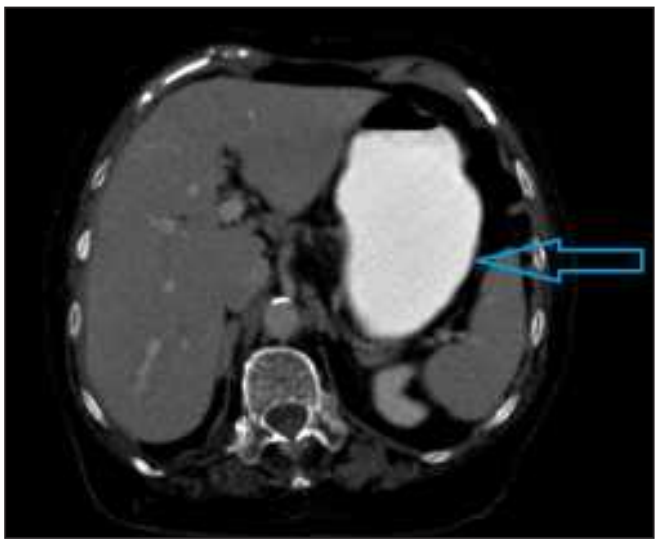

Figure g. Gastric pneumatosis is regressed

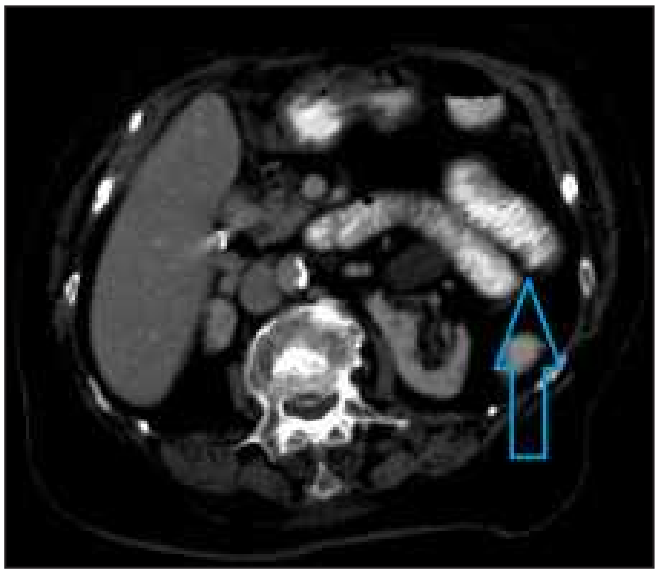

Figure h. Jejunal pneumatosis is regressed

Abdominal Radyoloji

PS-115

COMPLİCATED TYPE 5 HEPATİC HYDATİD CYST WİTH PORTAL VEİN TROMBOSİS (KARACİĞERDE KOMPLİKE TİP 5 KİST HİDATİK VE EŞLİK EDEN PORTAL VEN TROMBOZU)

Alpaslan Yavuz, Esra Akçiçek, Mehtap B. Ergün, A. Eda Parlak, Mürüvvet Akın, İclal E. Toslak, Bülent Çekiç

Sağlık Bilimleri Üniversitesi Antalya Eğitim ve Araştırma Hastanesi Radyoloji Departmanı

Giriş ve Amaç: Hidatik kist çoğunlukla Ekinokkokus granulosus nedeniyle oluşan ve hala dünyanın birçok yerinde sağlık problemi olan bir hastalık olup, en sık karaciğeri tutar. Tedavi edilmediği takdirde çok sayıda komplikasyona neden olmaktadır. En sık görülen komplikasyon safra yoluna rüptür olmakla beraber rüptür nedeniyle biliyer fistül ve hidatik sarılık izlenebilir.(1) Bir diğer komplikasyonu abdominal rüptür olup karın ağrısından anaflaksi, şok gibi geniş bir skalada klinik bulgulara neden olabilir.(2,3) Bizim olgumuzda hidatik kistin oldukça nadir bir komplikasyonu olan Portal ven trombozu tartışılacaktır.

Olgu Sunumu: 85 yaşındaki erkek hasta, hastanemiz acil servise 5 gündür devam eden karın ağrısı, sarılık, ateş, kusma şikayetiyle geldi. geliş lab bulguları ast:71 alt:58 alp:615 tbil:3.7 dbil:2.6 ggt:723 olması nedeniyle tüm batın us planlandı. Us incelemede: Sağ lobda 130x120 mm boyutlu kistik dejenerasyonların izlendiği cidarında yer yer lineer kalsifikasyonların izlendiği izoekoik heterojen lezyon izlenmiş olup kist hidatik ön tanısıyla gastroenteroloji kliniğine yatışı yapılmıştır. Çekilen dinamik kontrastlı bt incelemede: karaciğer sağ lobu hemen hemen kaplayan 2-3 adet en geniş yerinde 13 x10 cm boyutlarında ölçülen, post kontrast serilerde anlamlı kontrast enhansmanı izlenmeyen hidatik kist ile uyumlu görünüm mevcuttur (resim 1,2). Portal ven ana dallarında ve portal venin sağ loba giden dallarında total trombüs materyaline ait görünüm izlenmektedir. (resim 3) Yapılan multiplanar rekonstrüksiyon imajlarda koronal kesitlerde karaciğer segment 8 ve 5'i dolduran lobule konturlu, safra kesesine bası yapan tip 5 hidatik kist ile uyumlu lezyon izlenmiştir olup portal ven lümeninde eşlik eden trombüs izlenmiştir. Hasta semptomatik tedavi ve poliklinik kontrol önerileriyle taburcu edildi.

Tartışma ve Sonuç: Portal ven trombozu kist hidatik olgularında oldukça nadir görülen bir komplikasyon olup bugüne kadar bildirilen vaka sayısı sınırlıdır.(4,5) Bu hastalarda portal hipertansiyon gelişmesi durumunda tedavi hem hidatik kiste hem de portal hipertansiyona yönelik yapılmalıdır. Bizim olgumuzda da hastada portal vende tromboz izlenmiş olup hidatik kiste bağlı olduğu düşünülmüştür.

Özellikle portal hilus yakınında olan hidatik kist yerleşimi portal ven trombozu açısından büyük risk taşımakta olup(6) bizim vakamızda da sağ lobu büyük oranda kaplayan segment 5 ve 8 de yerleşimli kist hidatik izlenmiştir.

Sonuç olarak endemik bölgelerde görülen kist hidatik olgularında çeşitli komplikasyonlar izlenebilmektedir. Portal ven trombozu nadir görülen bir komplikasyon olup öncelikle altta yatabilecek diğer malignitelerin ekartasyonu önerilmektedir. Hastalarda yapılan batın us, batın bt, mrcp, ercp incelemelerle portal ven trombozu ve kist hidatiğin diğer komplikasyonlarının tanısı kolaylıkla konabilmektedir.

Anahtar kelimeler: karaciğerde komplike tip 5 hidatik kist, portal ven trombozu

Kaynaklar

1. Kayaalp C, Bzeizi K, Demirbag AE, Akoglu M. Biliary complications after hydatid liver surgery: incidence and risk factors. J Gastrointest Surg 2002; 6: 706-12.
2. Dirican A, Unal B, Ozgor D, Piskin T, Aydin C, Sumer F, et al. Perforated hepatic hydatid cyst into the peritoneum with mild symptoms. Case Rep Gastroenterol 2008; 2: 439-43.
3. Yucel N, Kayaalp C, Liceli A, Baysal T, Yilmaz M. Blindness following rupture of hepatic hydatid cyst: a case report. Adv Med Sci 2009; 54: 299-301.
4. Gil-Egea MJ, Alameda F, Girvent M, Riera R, Sitges-Serra A. Hydatid cyst in the hepatic hilum causing a cavernous transformation in the portal vein. Gastroenterol Hepatol 1998; 21: 227-29.
5. Moisan FR, Galindo JL, Jarufe NP. An unusual cause of portal cavernomatosis. Ann Hepatol 2012; 11: 944-48.
6. Kayaalp C, Bostanci B, Yol S, Akoglu M. Distribution of hydatid cysts into the liver with reference to cystobiliary communications and cavity- related complications. Am J Surg 2003; 185: 175-79..

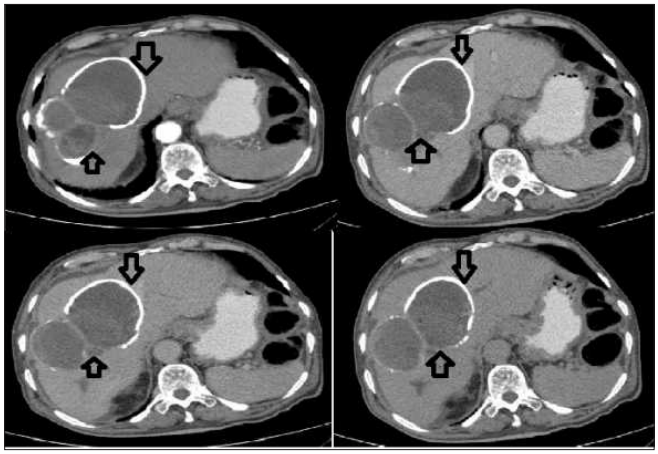

Resim 1. Dinamik kontrastlı abdomen bt aksiyel kesit(oklar tüm fazlarda kontrastlanmayan lezyonu işaret etmektedir.)

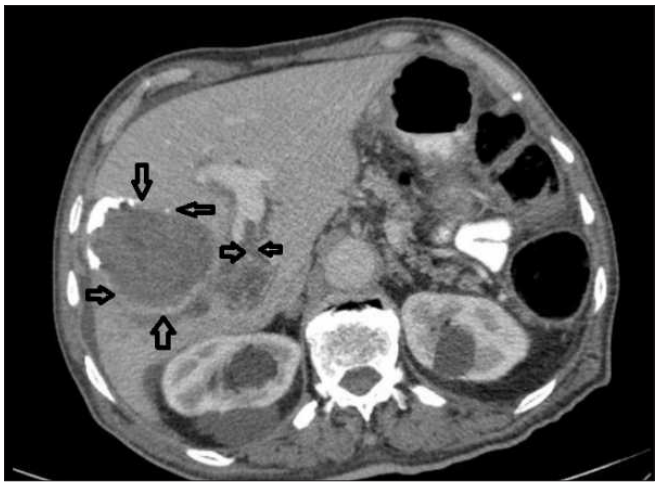

Resim 2. Kontrastlı abdomen bt aksiyal kesit(oklar lezyonu ve portal vendeki trombüs materyalini göstermektedir.)

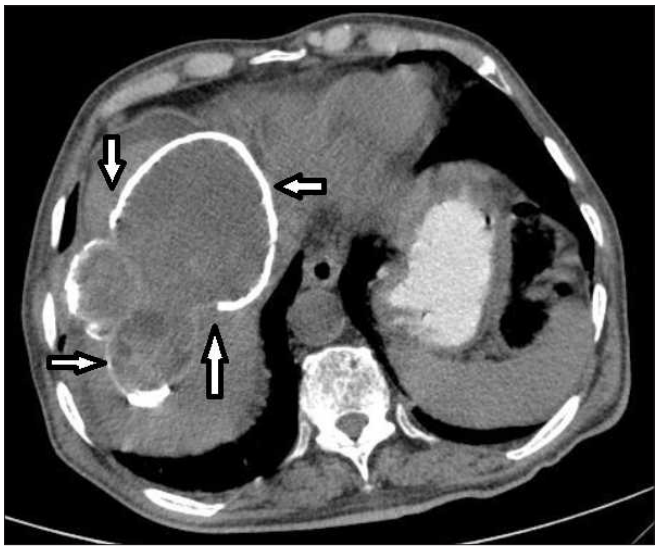

Resim 3. Kontrastlı abdomen bt aksiyal kesit (oklar periferik kalsifikasyon içeren lobüle konturlu lezyonu işaret ediyor.)

Acil Radyoloji

PS-116

CINEMATIC RENDERING IN CRANIAL AND MAXILLOFACIAL FRACTURES

Ruhi Onur, Ahmet Erdemir, İlkay Sedakat İdilman, Erhan Akpınar

Hacettepe University Faculty of Medicine Department of Radiology

Introduction and Purpose: Cinematic rendering (CR) is a novel 3-D post-processing computed tomography (CT) technique that enables to generate more photo-realistic representations of the human body by using different light maps from CT or magnetic resonance imaging (MRI) data sets (1). In this presentation, our aim is to exhibit CR imaging features of cranial and maxillofacial fractures.

Case presentations: CT and CR images of cranial fractures including frontal, parietal, occipital, temporal, sphenoid bones and maxillofacial bone fractures including orbital, nasal, zygomatic, maxillary bones and mandibula are presented. Pearls and pitfalls about CR in cranial and maxillofacial fractures are emphasized. Superiorities and drawbacks of CR over 2-D CT images and other 3-D rendering techniques (such as volume rendering) are presented.

Conclusion: Cinematic rendering is a novel postprocessing imaging technique that provides a more natural illumination of the rendered data with best visualizing high density and high contrast structures such as bones. CR may enable radiologists more confident in the assessment of cranial and maxillofacial fractures compared to 2-D axial images and other 3-D rendering techniques both for preoperative planning and post-treatment follow-up. Although CR images have less spatial resolution and more time required to acquire CR images compared to 2D images and other 3D images, CR images have a great potential in imaging world with the advantage of revealing realistic images.

Anahtar kelimeler: cranium; maxillofacial; orbita; fracture; rendering

Kaynaklar

1. Dappa E, Higashigaioto K, Fornaro J, et al. Cinematic rendering – an alternative to volume rendering for 3D
computed tomography imaging. Insights Imaging (2016) 7:849–856



Resim 1. Comminuted fracture in cranium. Axial CT image of a 58-year-old male patient reveals comminuted fracture (arrow) of occipital bone



Resim 2. CR image shows comminuted fracture (arrows) in the occipitoparietal bone. A linear fracture (black arrowhead) is radiating from the comminuted fracture extending through the occipital bone.



Resim 3. Linear fracture in clivus. a Axial CT image on bone window demonstrates a subtle linear fracture (arrowhead) in clivus

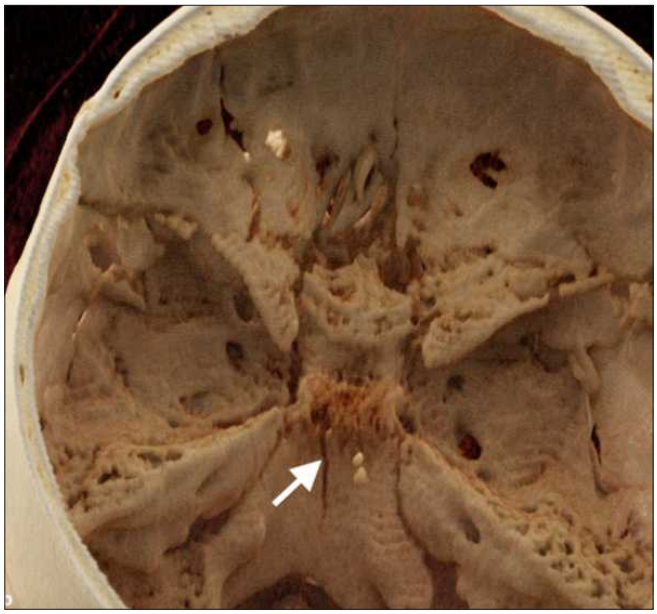

Resim 4. CR image demonstrates longitudinally oriented linear fracture (arrow) at the cranial aspect of the clivus.



Resim 5. Occipital bone fracture involving PSB. a Axial CT image demonstrates a linear fracture (arrow) extending from squamosal part of occipital bone through basilar part.

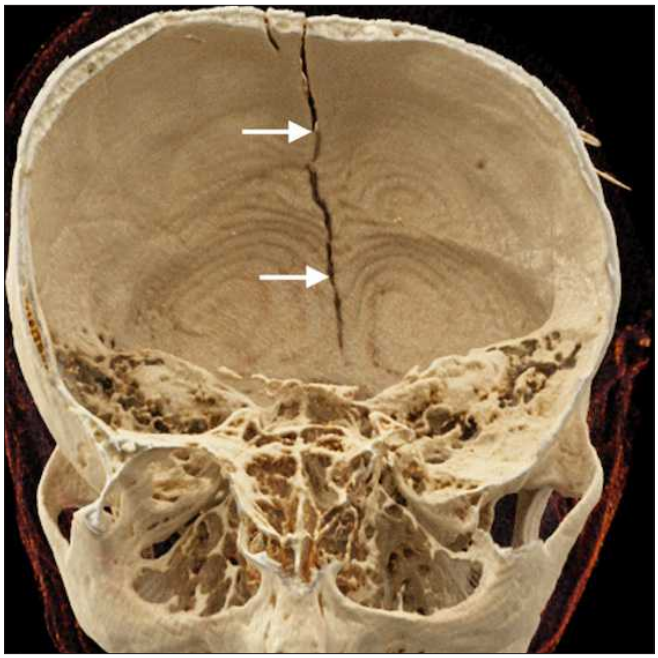

Resim 6. Superoinferior view of CR image shows fracture (arrows) involving squamous and basilar parts of occipital bone.

Acil Radyoloji

PS-117

ABDOMİNAL ACİLLERDE MANYETİK REZONANS GÖRÜNTÜLEME BULGULARI MAGNETIC RESONANCE IMAGING FINDINGS IN ABDOMINAL EMERGENCIES

Ruhi Onur, Ahmet Erdemir, İlkay Sedakat İdilman, Erhan Akpınar

Hacettepe Üniversitesi Tıp Fakültesi Radyoloji AD

Giriş ve Amaç: Abdominal acillerde en sık kullanılan görüntüleme yöntemleri ultrasonografi (US) ve bilgisayarlı tomografidir (BT). Manyetik rezonans görüntüleme (MRG) ise US ile tanı konulamadığı ve BT'nin iyonizan radyasyonundan kaçınmak istenilen durumlarda (gebelik ile pediatrik ve adölesan yaş grubu hastalar) tercih edilebilir (1). Bu sunumda abdominal acillerde yukarıda bahsedilen durumlarla birlikte farklı yaş grubu ve tanılarda MRG'nin abdominal acillerdeki rolünü vurgulamayı amaçladık.

Olgular: Acil servise başvuran akut toksik hepatit, sinüzoidal obstrüksiyon sendromu, koledokolitiazis, hepatolitiazis, kolanjit, kolanjitik abse, kolesistektomi sonrası safra kaçağı, hepatik adenom rüptürü, akut kolesistit, perfore kolesistit, ksantogranulomatöz kolesistit, akut pankreatit ve eşlik eden nekroz, otoimmun pankreatit, akut splenik sekestrasyonu, gebe hastada akut apandisit, tuboovaryen abse, over torsiyonu, akut myom dejenerasyonu, overlerin hiperstimulasyon sendromu ve primer retroperitoneal fasiitin MRG bulguları sunulmuştur.

Tartışma ve Sonuç: Yüksek kontrast rezolüsyonu nedeniyle MRG sadece iyonizan radyasyondan kaçınılan durumlarda değil abdominal acillerde US veya BT ile tanının konulamadığı durumlarda sorun çözücü alternatif görüntüleme yöntemi olarak tercih edilebilir.

Anahtar kelimeler: Abdomen, acute; magnetic resonance imaging; emergency

Kaynaklar

1. Yu HS, Gupta A, Soto JA, LeBedis C. Emergency abdominal MRI: current uses and trends. Br J Radiol 2016; 89: 20150804.

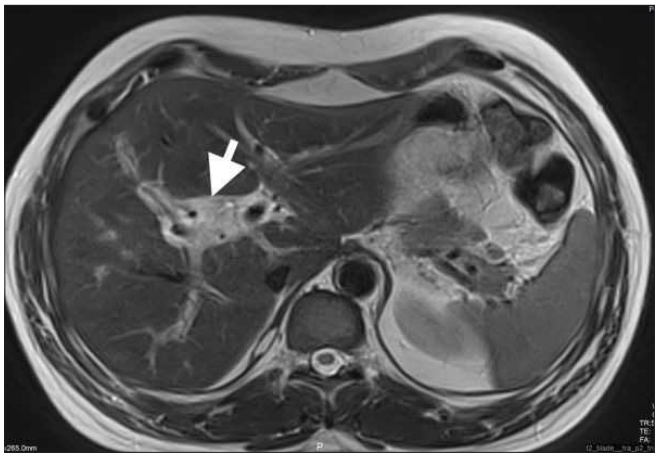

Resim 1. Akut toksik hepatit. Acil servise sağ üst kadran ağrısı ile başvuran 38 yaşındaki erkek hastanın T2 ağırlıklı MRG'sinde periportal intensite artışı (ok) izlenmektedir.

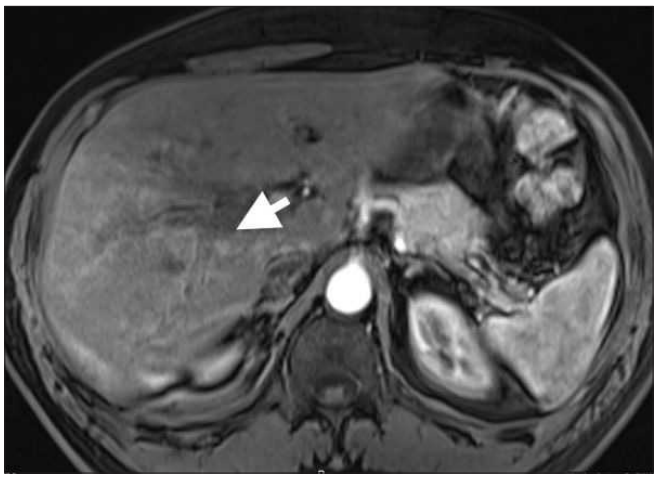

Resim 2. Akut toksik hepatit. İVKM sonrası elde olunan T1 ağırlıklı MRG'de karaciğer parankiminde heterojen kontrast tutulumu (ok) izlenmektedir.



Resim 3. Akut kolanjit. Acil servise ateş ve sağ üst kadran ağrısı ile başvuran 40 yaşındaki erkek hastanın IVKM enjeksiyonu sonrası T1 ağırlıklı MRG'sinde karaciğer parankiminde heterojen kontrast tutulumu (ok) izlenmektedir.

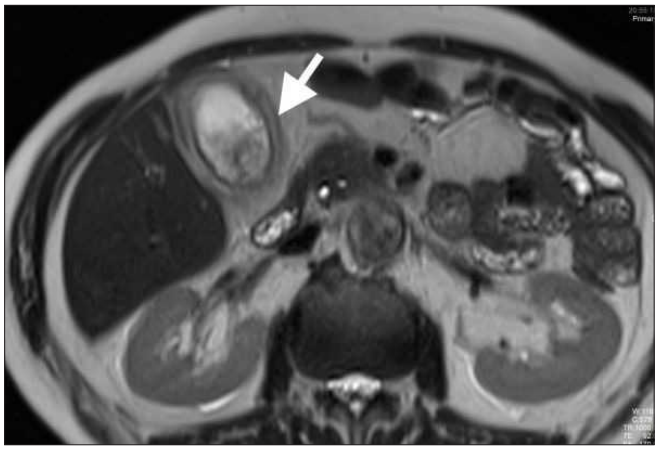

Resim 4. Akut kolesistit. Sağ üst kadran ağrısı olan 68 yaşındaki erkek hastanın T2 ağırlıklı MRG'sinde safra kesesi duvarında ödeme sekonder hiperintens görünüm (ok) izlenmektedir.

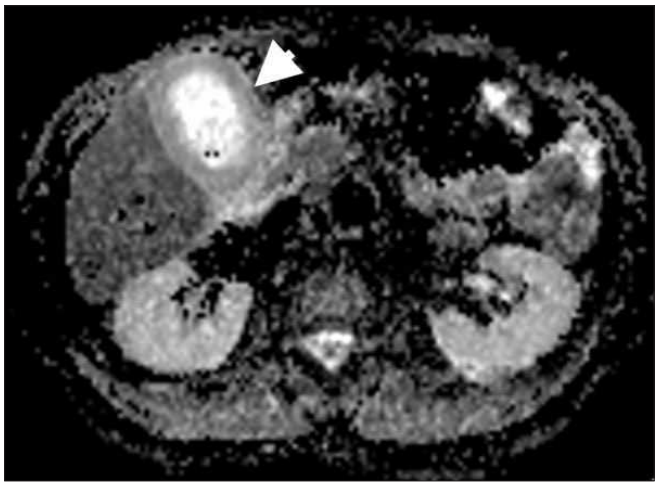

Resim 5. Akut kolesistit. Olgunun ADC haritasında difüzyon kısıtlanmasına sekonder safra kesesi duvarında hipointens görünüm (okbaşı) izlenmektedir.

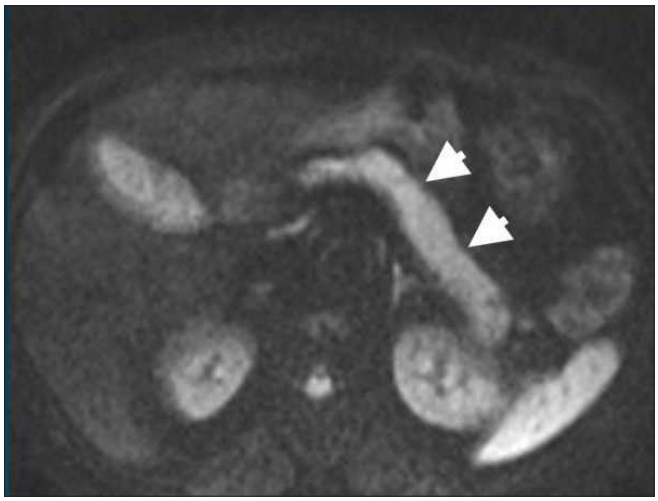

Resim 6. Otoimmun pankreatit. Epigastrik ağrı şikayeti ile acil servise başvuran 50 yaşındaki kadın hastanın difüzyon ağırlıklı görüntülemesinde (DAG) difüzyon ağırlıklı sekansta difüzyon kısıtlanmasına sekonder pankreasta diffuz sinyal intensite artışı (okbaşları) izlenmektedir.

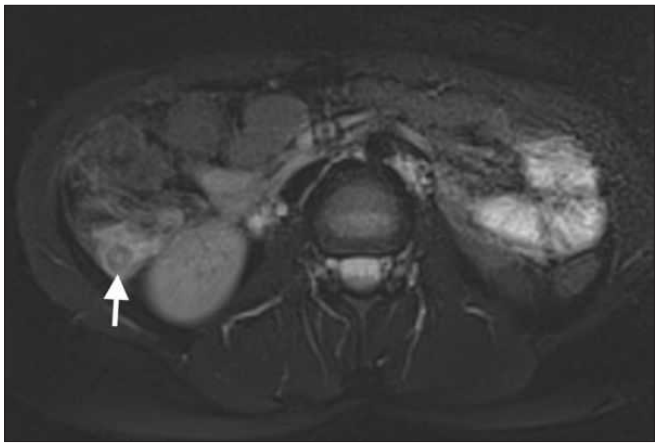

Resim 7. Akut apandisit. Sağ alt kadran ağrısı olan 39 yaşındaki kadın hastanın T2 ağırlıklı yağ baskılı MRG'sinde inflame appendiks (ok) ve çevresinde sıvı izlenmektedir.

Acil Radyoloji

PS-118

NONKETOTİK HİPERGLİSEMİK HEMİKORE OLGU SUNUMU (NONKETOTIC HYPERGLYSEMIC HEMICORE CASE REPORT)

Arda Ayhan Hekimoğlu, Halis Harun Öztürk, Mehmet Adıgüzel, Emre Utkan Büyükceran, Çağdaş Gözükara, Sezer Kula, Ahmet Cem Demirşah

Ankara Üniversitesi Tıp Fakültesi Radyoloji AD

Giriş: Nonketotik hiperglisemik hemikore akut kore, hemiballismus ve bazende bilinç bulanıklığının izlendiği bir hareket bozukluğudur. Genellikle yaşlı ve kontrolsüz Tip 2 diabetes mellitusu (DM) olan hastalarda görülür. Nonketotik hiperglisemik hemikore iyi prognozlu tedavi edilebilir bir durumdur. 2-12 ay sonra yapılan takip görüntülemelerde bulgular genellikle gerilemektedir.

Bulgular: 4 gün önce sağ kol ve bacakta dans eder gibi, kıvrılan, düzensiz hareketler ortaya çıkan ve gittikçe sikayetlerinde artış olan 85 yaşındaki kadın hasta düşme şikayeti ile acil servise başvurmuştur. Hastanın hipertansiyon dışında bilinen rahatsızlığı yoktur. Yapılan fizik muayenede sağ üst ve alt ekstremitede koreiform hareketler mevcuttur. Hastanın kan basıncı değerleri normal sınırlarda seyretmektedir. Yapılan kan tetkikinde kan glukoz değeri: 434 mg/dl,kan pH değeri:7.41 ve idrar glukoz değeri:2000 mg/dl olarak ölçülmüştür. İdrar tahlilinde keton saptanmamıştır. Hasta bazal ganglion enfarktı ön tanısı ile tarafımıza yönlendirilmiştir. Yapılan BT incelemesinde her iki kaudat nükleusta ve sol lentiform nükleusta hiperdens görünüm dikkati çekmiştir (resim-1 ve resim-2). İntra-ekstraaksiyel kanama bulgusu saptanmamıştır. Serebral sulkus ve fissürler atrofiye ikincil geniş olarak izlenmiştir. Solda fitizis bulbi ile uyumlu görünüm mevcuttur. İskeminin dışlanabilmesi için hastaya Kranial MR incelemesi önerildi. Kranial MR incelemesinde akut iskemi ile uyumlu olabilecek difüzyon kısıtlanması saptanmamıştır (resim-3 ve resim-4).FLAIR kesitlerde solda lentiform nükleuslarda hipointens ve T1AG'de hiperintens görünüm mevcuttur (resim-5 ve resim-6). BT ve MR bulguları nonketotik hiperglisemik hemikore ile uyumlu değerlendirilmiştir. Hastanın kan şekeri değerleri normale geldikten sonra semptomları gerilemiştir.

Tartışma: Nonketotik hiperglisemik hemikore sıklıkla tip-II DM hastalarında görülen bir hareket bozukluğudur. BT'de tipik olarak bilateral veya nadiren de tek taraflı pallidal veya kaudat hiperatenuasyon görülür. Bulgular hemiballistik, koreiform hareketlerden etkilenen vücut tarafına ters olma eğilimindedir. MR görüntülümede T1AG'de etkilenen alanların hiperintens görünümü hastalığın en spesifik bulgusudur. Ayrıca T2AG-FLAIR kesitlerde etkilenen alanlarda hipointensite, difüzyon AG'de hiperintensite görülebilir. Fakat bu bulgular hastalık için spesifik değildir. Görüntüleme bulguları hipergliseminin tedavisinden sonra yavaş yavaş geriler ve 2-12 ay içerisinde genellikle kaybolur. Nonketotik hiperglisemik hemikorenin ayırıcı tanısında T1AG'de bazal ganglionlarda hiperintensiteye neden olan durumlar ve striokapsüler enfarkt düşünülebilir. MR görüntülemede T1AG'de bazal ganglionlarda hiperintensiteye neden olan durumlar idiopatik kalsifikasyon, Wilson hastalığı, toksin birikimi(CO,Mn), kanama, Japon ensefaliti ve Nörofibromatozis Tip-I hamartomlarıdır.

Sonuç: Nonketotik hiperglisemik hemikore SVO ve kanama ile karışabilen akut nörolojik duruma neden olabilir. Bu hastalıkların ayırıcı tanısının yapılmasında laboratuar bulguları ile beraber görüntüleme bulguları da önem teşkil etmektedir. Kanama için hızlı ve kolay olarak uygulanabilen kranial BT ile iskemi için MR görüntüleme bu hastalarda gerçekleştirilmelidir. Ekstrapiramidal hareket bozukluğu olan yaşlı ve hiperglisemik hastalarda nonketotik hiperglisemik hemikore ayırıcı tanılar arasında bulundurulmalıdır.

Anahtar kelimeler: Hemiballismus, Kore, Bazal Ganglionlar, Hiperglisemi, Nonketotik, Hemikore, T1 Hiperintensitesi,

Kaynaklar

Hegde AN, Mohan S, Lath N et-al. Differential diagnosis for bilateral abnormalities of the basal ganglia and thalamus. Radiographics. 31 (1): 5-30. doi:10.1148/rg.311105041 - Pubmed citation

Wilson TJ, Than KD, Stetler WR et-al. Non-ketotic hyperglycemic chorea-hemiballismus mimicking basal ganglia hemorrhage. J Clin Neurosci. 2011;18 (11): 1560-1. doi:10.1016/j.jocn.2011.03.010 - Pubmed citation

Lai PH, Tien RD, Chang MH, et al. Chorea-ballismus with nonketotic hyperglycemia in primary diabetes mellitus. AJNR Am J Neuroradiol 1996; 17(6):1057–1064.

Finelli PF, DiMario FJ Jr. Diagnostic approach in patients with symmetric imaging lesions of the deep gray nuclei. Neurologist 2003;9(5):250–261.

Fujioka M, Okuchi K, Hiramatsu KI, Sakaki T, Sakaguchi S, Ishii Y. Specific changes in human brain after hypoglycemic injury. Stroke 1997;28(3): 584–587.

Sener RN. Diffusion MR imaging changes associated with Wilson disease. AJNR Am J Neuroradiol 2003;24(5): 965–967.

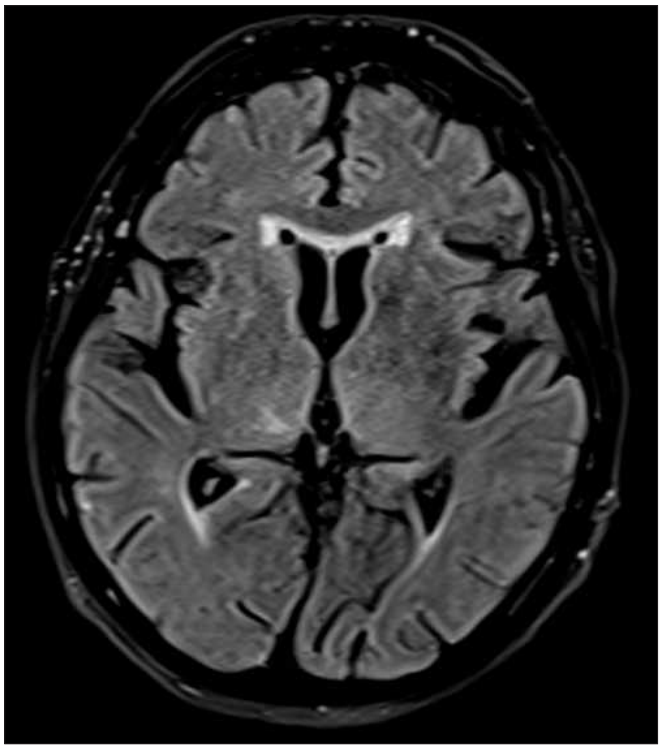

Resim 1. FLAIR kesitlerde etkilenen bazal ganglionlarda hipointensite

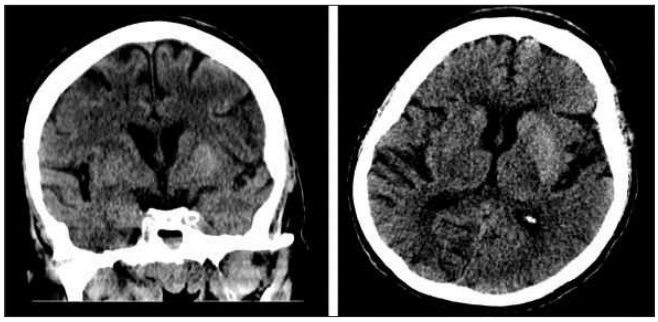

Resim 2. Aksiyel ve koronal BT görüntülerinde her iki kaudat nükleus ve sol lentiform nükleusta hiperatenüasyon

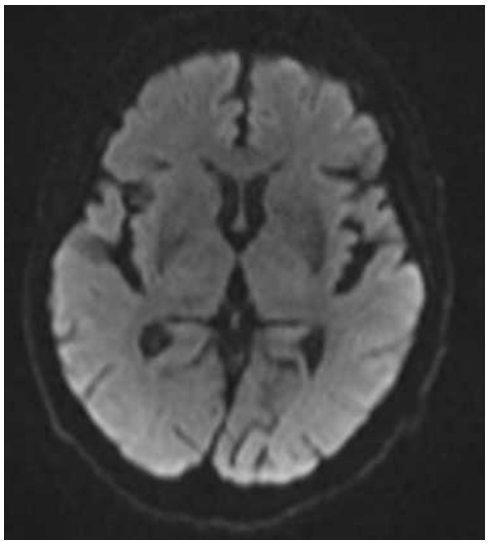

Resim 3. DAG'de patoloji saptanmamıştır.

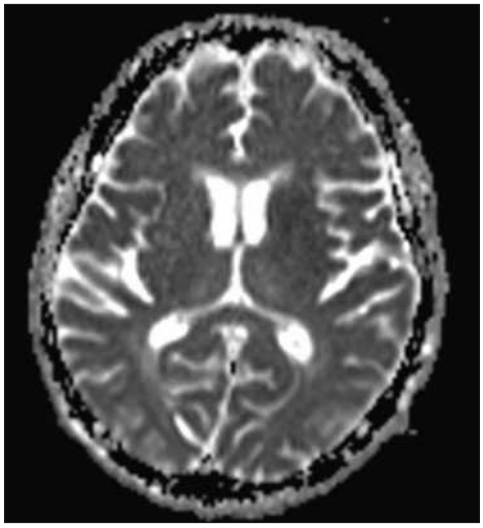

Resim 4. ADC haritasında patoloji saptanmamıştır.

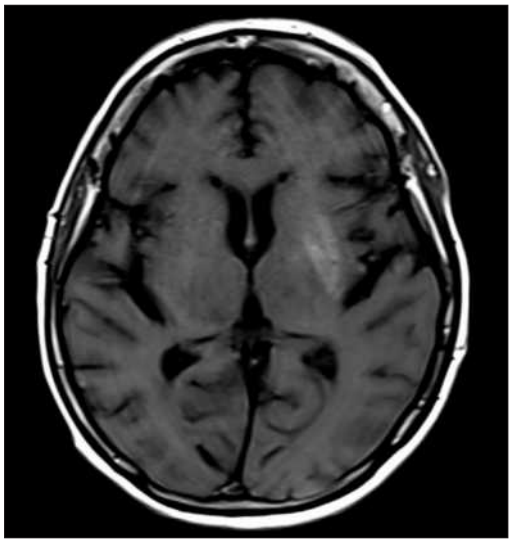

Resim 5. T1AG'de sol lentiform nükleusta hiperintensite

Acil Radyoloji

PS-119

ÇOCUK HASTADA YUTULMUŞ KÜRDANA BAĞLI TERMİNAL İLEUM PERFORASYONU

Özkan Özen, Yavuz Yüksel, Ebru Torun, Tarkan Ergün

Alanya Alaaddin Keykubat Üniversitesi, Tıp Fakültesi, Radyoloji AD.

Giriş ve Amaç: Literatürde birçok yabancı cisim yutulması vakası vardır. Bu yutulan yabancı cisimlerin çoğu yaralanmaya neden olmadan gastrointestinal (GI) kanaldan atılır (1). Fakat kürdan gibi keskin yabancı cisimlerin yutulması GI sistemde perforasyona neden olabilir (2, 3). Biz bu olgumuzda yutulmuş kürdana bağlı terminal ileum perforasyonu gelişen olgunun abdominal bilgisayarlı tomografi (BT) bulgularını sunmayı amaçlamaktayız.

Olgu Sunumu: Dokuz yaşında erkek hasta 3 gündür olan sağ alt kadran ağrısı nedeni ile hastanemize başvurdu. Hastanın muayenesinde akut batın bulguları vardı. Hastaya yapılan abdominal ultrasonografide; terminal ileumda ödem, periçekal yağlı dokuda inflamasyon bulguları saptandı, apendiks görüntülemedi. Hastaya yapılan kontrastlı abdomen bilgisayarlı tomografi de (BT) ; terminal ileum-ileoçekal valv düzeyinde cidarda ödem ile uyumlu diffüz kalınlaşma, periçekal yağ planlarında kirlenmeler mevcuttu. Koronal reforme BT görüntülerde terminal ileum lümeninde lineer zayıf hiperdansite izlendi. Batın içi serbest hava yoktu (Resim 1-3). Hasta sorgusunda yabancı cisim yutma tariflemedi. Fakat klinik ve radyolojik bulgulara göre lineer zayıf hiperdansitenin öncelikle yabancı cisim olabileceğini düşünüldü. Hasta opere edildi. Operasyonda terminal ileumu perfore eden kürdan ve buna bağlı terminal ileumda ve çevre yağlı dokuda inflamatuvar değişikliklerin olduğu görüldü.

Tartışma ve Sonuç: Kürdan yutulması nadirdir, ancak perforasyon riski nedeni ile acil durum olarak değerlendirilmelidir. BT ile yutulmuş kürdanın %42,6 - 78 oranında tanınabileği bildirilmiştir (4). BT ile yutulmuş kürdana bağlı olası komplikasyonlar olan perforasyon-apseleri, kürdanın komşu organlara migrasyonunu gösterilebilir (4,5). Yutulmuş bir kürdanın GI kanaldan kendiliğinden atılması olası değildir (4). Kürdan yutulmalarında eğer hasta durumdan habersiz ise sonuçları ölümcül olabilir ve bu durumlarda BT endoskopi, ultrasonografi ile tanıda zorlanabilir (6).

Sonuç olarak yutulan yabancı cisimlerin, özelliklede kürdanların klinik önemi göz ardı edilmemeli ve BT de net tespit edilemeyebileceği unutulmamalıdır.

Anahtar kelimeler: Bilgisayarlı tomografi, kürdan, radyoloji, yabancı cisim yutulması.

Kaynaklar

1. Leelouche N, Ayoub N, Bruneel F, Mignon F, Troche G, Boisrenault P, Bédos JP. Thigh cellulitiscaused by toothpick ingestion. Intensive Care Med 2003;29:662–663.
2. Henderson CT, Engel J, Schlesinger P. Foreign body ingestion: review and suggested guidelines for management. Endoscopy 1987; 19:68–71.
3. Li SF, Ender K. Toothpick injury mimicking renal colic:case report and systematic review. J Emerg Med 2002;23:35–38
4. Yang Z, Wu D, Xiong D, Li Y.Gastrointestinal perforation secondary to accidental ingestion of toothpicks: A series case report.Medicine (Baltimore). 2017;96(50):e9066.
5. Steinbach C, Stockmann M, Jara M, Bednarsch J, Lock JF. Accidentally ingested toothpicks causing severe gastrointestinal injury: a practical guideline for diagnosis and therapy based on 136 case reports.World J Surg. 2014;38:371-7.
6. Lovece A, Asti E, Sironi A, Bonavina L.Toothpick ingestion complicated by cecal perforation: case report and literature review.World J Emerg Surg. 2014;19;9(1):63.

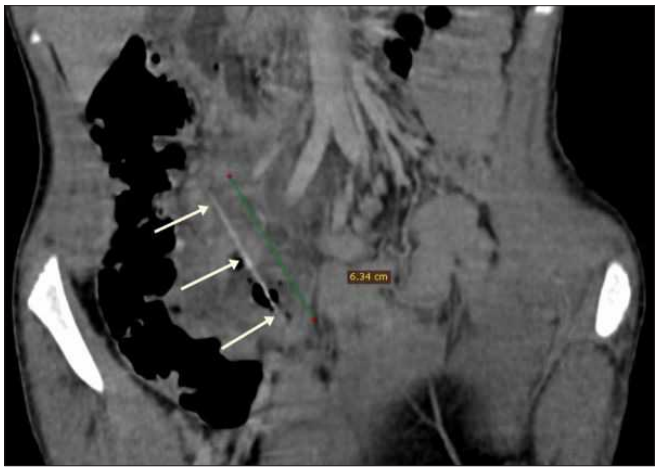

Resim 1. Reforme koronal plan BT de; yaklaşık 6,34 cm uzunlukta lineer zayıf dansite (kürdan, oklar).



Resim 2. Aksiyel plan BT de; terminal ileum lümenindeki kürdanın görüntüsü (ok).



Resim 3. Aksiyel plan BT de; terminal ileum lümenindeki kürdanın görüntüsü (uzun ok), ileum cidarında kalınlaşma (kısa ok), ileum çevresindeki yağ planlarında kirlenmeler (kesikli oklar).

Acil Radyoloji

PS-120

NADİR GÖRÜLEN BİR SAFRA TAŞI İLEUSU OLGUSU

Hande Melike Halaç[1], Canan Altay[1], Işıl Başara Akın[1], Tufan Egeli[2], Mustafa Seçil[1]

[1]Dokuz Eylül Üniversitesi Tıp Fakültesi Radyoloji AD
[2]Dokuz Eylül Üniversitesi Genel Cerrahi AD

Giriş ve Amaç: Safra taşı ileusu, safra taşı hastalığının nadir bir komplikasyonudur (%0,05) ve tüm ince bağırsak tıkanıklıklarının %1'inden azına neden olur (1,2). Safra taşı ileusu yüksek mortaliteye (%8 -%30) sahiptir ve bu durum çoklu komorbiditelere ve semptomların geç ortaya çıkmasına bağlıdır (ortalama 4-8 gün) (1,3). Hastaların ortalama yaşı 74'tür. Safra taşları vakaların %60'ında ileum ve ileoçekal bileşkede bulunur. Diğer nadir tıkanma noktaları; jejunum, duodenum, mide (Bouveret sendromu) ve kolondur (1). Bu çalışmanın amacı; tıkanma için nadir bir lokalizasyon olan jejenum obstrüksiyonuna bağlı gelişen safra taşı ileusunun görüntüleme bulgularını sunmaktır.

Olgu Sunumu: 83 yaşında erkek hasta iki haftadır süren karın ağrısı ve 2-3 kez mide içeriğini kusma şikayetiyle acil servise başvurdu. Muayenede abdominal distansiyon, epigastrik ve paraumbilikal ağrı mevcuttu. Laboratuvar tetkiklerinde beyaz küre normal (4.000 mm3), hemoglobin düşük (9.8 mg / dL), GGT (278 U / L) ve ALP seviyesi (395 U / L) yüksekti. Tıbbi öyküde, tip 2 diyabet, hipertansiyon, anemi, kolelitiazis ve akut pankreatit vardı.

Çekilen batın grafisinde dilate intestinal segmentler ve sol üst kadranda küresel bir opasite görüldü (Resim 1). Abdominal ultrasonografide safra kesesinde çok sayıda taş görüldü. Perikolekistik sıvı ve sonografik Murphy bulgusu yoktu. Kontrastsız abdominal Bilgisayarlı Tomografi'de (BT) safra kesesinde multiple taş, intrahepatik safra yolları ve safra kesesinde hava vardı (Resim 2a, b). Kese ile duodenumun ikinci kısmı arasında fistül görüldü (Resim 3). Jejenumda da en büyüğü 22 mm çapında olan birkaç adet safra taşı vardı (Resim 4a, b). ALP ve GGT yüksekliğinin etiyolojisini netleştirmek için ameliyattan önce Manyetik Rezonans Kolanjiyopankreatografi (MRKP) yapıldı. Kolesistoenterik fistül açıkça görüldü (Resim 5). Operasyona alınan hastaya enterolitotomi, koledokoenterik fistül onarımı ve kolesistektomi yapıldı (Resim 6).

Tartışma: Safra taşı ileusu, genellikle akut kolesistitin primer atağı sonrası meydana gelir. Bu atak safra kesesi ve çevresindeki yapılarda iltihaplanmaya neden olur ve en sık safra kesesi ile duodenum arasında kolesisotenterik fistüllere (%85) yol açar (3,4). Sindirim sisteminin diğer hedef noktaları mide, ince bağırsak ve transvers kolondur (2). Safra taşı intestinal sisteme geçtiğinde kusma veya dışkılamayla atılabilir ya da lümende kalarak tıkanmaya neden olabilir (3). Taşın büyüklüğü ve şekli önemlidir. Genellikle 2,5 cm'den büyükse tıkanmaya neden olur.

En iyi görüntüleme bulgusu BT'de saptanan Rigler triadıdır (barsak obstrüksiyonu, pnömobili ve ektopik safra taşı). Bu hastaların %75'inde görülür (5). Oral kontrast madde safra taşını çevreleyerek BT'nin tanısal duyarlılığını artırır. Oral kontrast maddeyi tolere edemeyen hastalarda ise taşı sıvıdan ayırt edebilmesi, fistülü net olarak gösterebilmesi ve oral kontrast gerektirmemesi nedeniyle MRKP kullanılabilir (6).

Tedavide amaç tıkayıcı taşı uzaklaştırarak obstüksiyonu açmaktır. Cerrahi yöntem konusunda konsensus oluşmamıştır. Güncel tedaviler; 1- basit enterolitotomi, 2- enterolitotomi, kolesistektomi ve fistül onarımı ve 3- enterolitotomi ve ikinci aşamada kolesistektomidir (2).

Sonuç: Safra taşı ileusu, safra kesesi taş hastalığının nadir bir komplikasyonudur. Jejenum obstrüksiyon için nadir bir lokalizayon olup ileus bulgusu olan özellikle yaşlı hastalarda akla gelmeli ve uygun radyolojik tetkiklerle tanıya ulaşılmalıdır.

Anahtar kelimeler: Safra taşı ileusu, kolesistoenterik fistül, Rigler triadı

Kaynaklar

1- Chang L., Chang M., Chang H.M., Chang A.I., Chang F. Clinical and radiological diagnosis of gallstone ileus: a mini review. Emerg. Radiol. 2018;25(2):189–196

2- Nuño-Guzmán CM, Marín-Contreras ME, Figueroa-Sánchez M, Corona JL. Gallstone ileus, clinical presentation, diagnostic and treatment approach. World J Gastrointest Surg. 2016;8:65–76. doi: 10.4240/wjgs.v8.i1.65.
3- Lassandro F, Romano S, Ragozzino A, Rossi G, Valente T, Ferrara I, et al. Role of helical CT in diagnosis of gallstone ileus and related conditions. AJR Am J Roentgenol 2005; 185: 1159–65.
4- Mavroeidis VK, Matthioudakis DI, Economou NK, Karanikas ID. Bouveret syndrome-the rarest variant of gallstone ileus: A case report and literature review. Case Rep Surg. 2013;2013:839370.
5- Y. A. Masannat, S. Caplin, and T. Brown. A rare complication of a common disease: bouveret syndrome, a case report. World Journal of Gastroenterology, vol. 12, no. 16, pp. 2620–2621, 2006.
6- G. Brooks Brennan, R. D. Rosenberg, and S. Arora. Bouveret syndrome. Radiographics, vol. 24, no. 4, pp. 1171–1175, 2004.

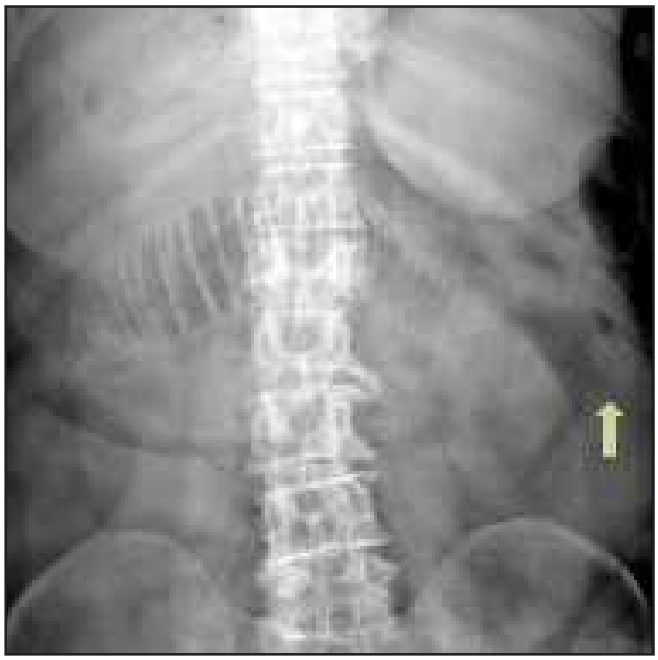

Resim 1. Ayakta direkt batın grafisinde dilate intestinal segment ve sol üst kadranda sferik opasite (ok) mevcut.

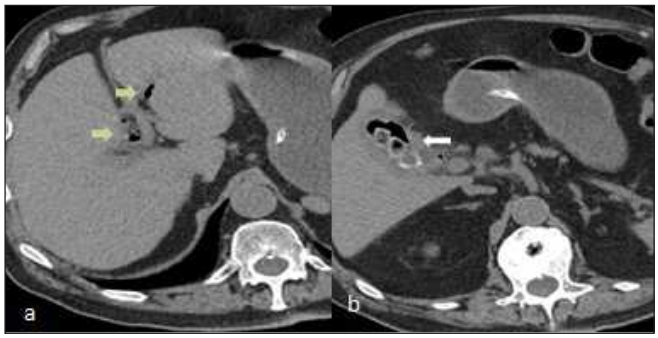

Resim 2a, b. Aksiyel planda kontrastsız BT görüntüsünde intrahepatik safra yollarında (a) ve safra kesesinde (b) hava mevcut.

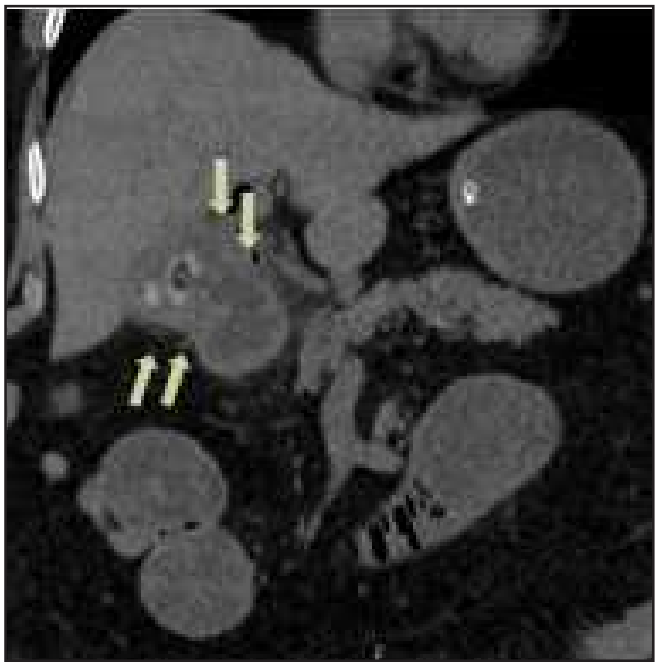

Resim 3. Koronal planda kontrastsız BT kesitinde safra kesesi ve duodenum ikinci parçası arasında fistül izlenmekte (oklar).

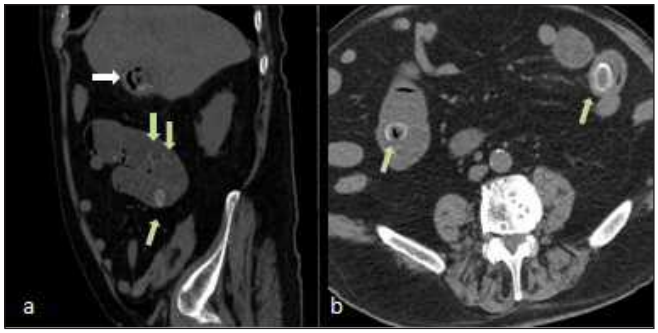

Resim 4a, b. Aksiyel ve sagital plandaki BT kesitlerinde safra kesesindeki taş (beyaz ok) ve jejunal segmentlerde multiple safra taşı (yeşil oklar) izlenmekte.

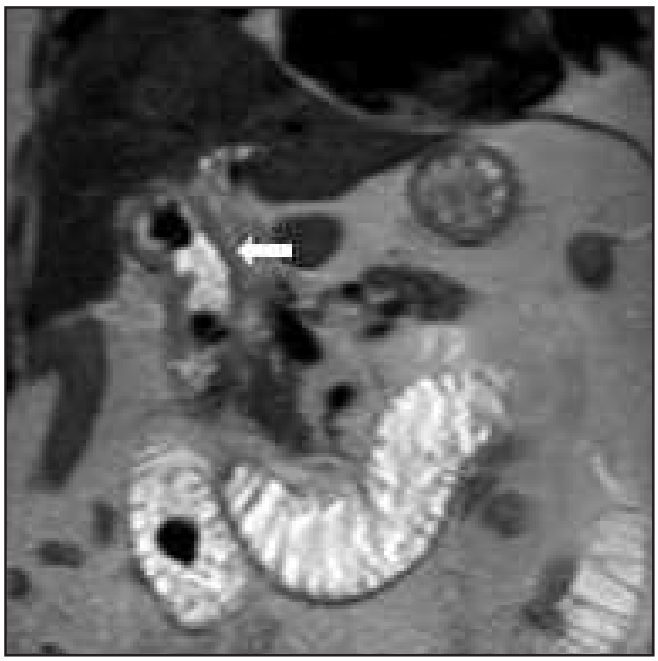

Resim 5. Koronal planda MRKP kesitinde safra kesesi ve duodenum ikinci parçası arasında fistül izlenmekte (ok)



Resim 6. Operasyon sırasında jejunal segmentte saptanan safra taşı.

Acil Radyoloji

PS-121

PERFORE AKUT APANDİSİT SONRASI HIZLI GELİŞEN VE BENİGN SEYİRLİ PNÖMATOZİS İNTESTİNALİS OLGUSU

Okan Gürkan, Ferhat Çengel, Sebahat Nacar Doğan, Zeynep Nihal Kazcı, Aylin Hasanefendioğlu Bayrak

Gaziosmanpaşa Taksim Eğitim ve Araştırma Hastanesi Radyoloji Bölümü

Giriş ve Amaç: Pnömatozis intestinalis, barsak duvarının submukoza veya subserozasında, kistik formda gaz görülmesi ile karakterize bir durumdur1. Barsak perforasyonu, portal venöz gaz gibi ciddi durumlarla seyredebileceği gibi2, daha hafif bir formda da izlenebilir. Bu sunumda, akut apandisit sonrası gelişen pnömatozis intestinalis olgusu değerlendirilmiştir.

Olgu Sunumu: 22 yaşında kadın hasta hastanemiz acil kliniğine hafif-orta şiddette sağ alt kadran ağrısı ile başvurdu. Çekilen ayakta direk batın grafisinde (Resim.1) belirgin bir özellik olmayan hastanın ağrısının artması üzerine çekilen batın bilgisayarlı tomografisinde (BT) (Resim.2) apendiksin perfore olduğu ve distalinde, çıkan kolonun tamamında ve transvers kolonun sağ kesiminde barsak duvarında, pnömatozis intestinalis ile uyumlu hava dansitelerinin olduğu saptandı (Resim.3). Geriye dönük olarak son çekilen BT'sinin scout görüntüleri (Resim.4) ile, hastaneye ilk başvurduğunda çekilen direk grafisinin karşılaştırılmasında pnömatozis intestinalis bulgusunun iki çekim arasındaki 3 saat içerisinde gerçekleştiği saptandı. Yapılan operasyonda perfore apandisitle uyumlu görünüm mevcut olup, kolonda belirgin iskemi ve nekroz bulgusu saptanmadı. Operasyon sonrası olağan takip kontrollerde ek problem gözlenmedi.

Tartışma ve Sonuç: Akut apandisit sonrası pnömatozis intestinalis olgusu literatürde oldukça nadirdir. Pnömatozis intestinalis genelde barsak nekrozunu düşündürmekle birlikte, benign patolojiler de sıklıkla görülmektedir. Literatürde akut apendisit sonrası gelişen pnömatozis intestinalis vakalarının apendektomi sonrası sekelsiz düzeldiğini bildiren olgular mevcuttur3,4. Bu olguda pnömatozis intestinalis patofizyolojisi net olarak bilinmemekle birlikte, apendektomi sonrası iyileşme, enfeksiyöz nedenlerle intraluminal hava oluşumunu düşündürmüştür. Klinisyenlerin tedavi planlarını radyolojik görüntülemenin yanında, laboratuvar ve klinik bilgi ile birlikte yapmaları önem taşımaktadır.

Anahtar kelimeler: akut apandisit, pnömatozis intestinalis, akut karın

Kaynaklar

1. Heng Y, Schuffler MD, Haggitt RC, Rohrmann CA. Pneumatosis intestinalis: a review. Am J Gastroenterol. 1995;90(10):1747-1758. http://www.ncbi.nlm.nih.gov/pubmed/7572888.
2. Pear BL. Pneumatosis intestinalis: a review. Radiology. 1998;207(1):13-19. doi:10.1148/radiology.207.1.9530294
3. Mayooran, N., Olu Shola, A., & Iqbal, N. (2014). Laparoscopic Incidental Finding of Pneumatosis Intestinalis in Acute Appendicitis. Case Reports in Surgery, 2014, 1–3. https://doi.org/10.1155/2014/709874
4. Pai, H. J., Wang, C. S., Hsieh, C. C., Wang, W. K., & Yang, B. Y. (2009). Pneumatosis Intestinalis: A Rare Manifestation of Acute Appendicitis. Journal of Emergency Medicine, 37(2), 127–130. https://doi.org/10.1016/j.jemermed.2007.02.058



Resim 1. Ayakta direk batın grafisinde belirgin patoloji izlenmiyor

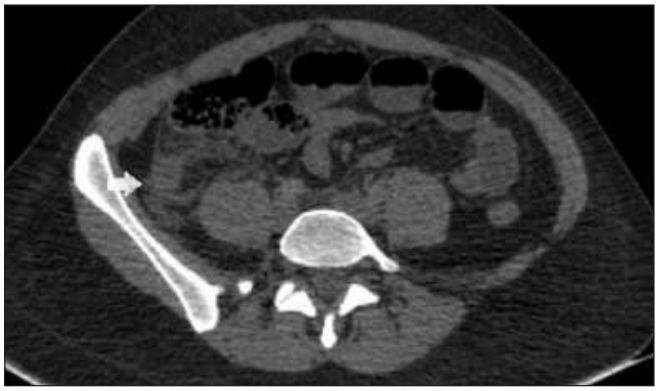

Resim 2. 3 saat sonra çekilen BT'de apendix perforasyonu ve çevresinde serbest sıvı gözlendi (beyaz ok)



Resim 3. Koronal görüntüde çıkan kolondan transverse uzanan barsak duvarı içerisinde hava dansiteleri izleniyor (siyah ok)



Resim 4. Hastaneye başvurduktan 3 saat sonra çekilen BT scout görüntüsü. Geriye dönük olarak değerlendirdiğimizde ilk çekilen grafisinde barsak ansı duvarında hava olmadığı ancak bu incelemede mevcut olduğu saptandı (siyah ok)

Acil Radyoloji

PS-122

DİYABETİK KETOASİDOZDA HIZLI İLERLEYEN AMFİZEMATÖZ PİYELONEFRİT OLGUSU RAPIDLY PROGRESSIVE EMPHYSEMATOUS PYELONEPHRITIS IN DIABETIC KETOACIDOSIS

Muhammed Said Beşler, Selçuk Parlak

Ankara Numune Eğitim ve Araştırma Hastanesi Radyoloji Kliniği

Giriş: Amfizematöz piyelonefrit, renal parankim ve perirenal dokuyu etkileyebilen, gaz oluşumunun eşlik ettiği nekrotizan karakterde, nadir görülen ancak mortalite ve morbiditesi yüksek bir enfeksiyondur. Bu sunumda, hızlı ilerleyen amfizematöz piyelonefrit olgusunun bilgisayarlı tomografi (BT) görüntüleri eşliğinde incelenmesi amaçlandı.

Bulgular: Bilinen tip 2 diabetes mellitus ve renal taş öyküsü bulunan 48 yaş kadın hasta ateş, bulantı, kusma, nefes darlığı şikayeti ve eşlik eden hafif sağ yan ağrısı ile acil servise başvurmuştur. Yapılan kan ve idrar tetkikleri sonucunda hastada diyabetik ketoasidoz tanısı konmuş ve uygun tedavi başlanmıştır. Dispne kliniğinin devam etmesi üzerine çekilen toraks BT'de kesitlere dahil olan kesimde sağ böbrek alt polde intrarenal seviyelenme gösteren hava-sıvı kolleksiyonu ve üst pol kortekste çizgili tarzda hava dansiteleri izlendi (Resim 1). 3 saat sonra çekilen kontrastsız abdomen BT'de üst pol parankimde difüz çizgili ve benekli tarzda milimetrik hava dansiteleri izlendi ve hızlı ilerleyen piyelonefrit olarak değerlendirildi (Resim 2,3). İdrar ve kan kültürlerinde E.coli üremesi olan hastada geniş spektrumlu antibiyotik tedavisine rağmen kliniğinde düzelme olmaması üzerine sağ radikal nefrektomi yapılmış ve beklendiği gibi doku patolojisi apse ve nekroz ile uyumlu izlenmiştir.

Tartışma: Olgumuzda da görüldüğü gibi amfizematöz pyelonefrit vakaları yüksek ateş, yan ağrısı, bulantı, kusma şikayetleri ile hastane başvurusu ve hiperglisemi, yükselmiş serum kreatin değeri, lökositoz gibi laboratuar sonuçları ile karşımıza çıkmaktadırlar. Vakaların %90'ı kontrolsüz diyabet zemininde gelişmektedir ve en sık nedeni E.coli bakterisidir (1). Parankimal destrüksiyon, çizgili-benekli-kabarcıklı tarzda hava değerleri, sıvı kolleksiyonu, hava-sıvı seviyelenmesi, fokal doku nekrozu, apse izlenebilmektedir (2). Mortalite oranı %25'tir (3). Tedavisi ise konservatif tedaviden nefrektomiye kadar uzanabilmektedir.

Sonuç: Amfizematöz piyelonefrit enfeksiyonu tanısında görüntüleme çok önemli bir yerdedir ve özellikle enfeksiyon bulguları ve yan ağrısı ile başvuran diyabet hastalarında akılda tutulmalıdır.

Anahtar kelimeler: Amfizematöz Piyelonefrit, Diabetes Mellitus, Bilgisayarlı Tomografi

Kaynaklar

1- Grayson DE, Abbott RM, Levy AD, Sherman PM. Emphysematous infections of the abdomen and pelvis: a pictorial review. Radiographics. 2002; 22: 543–561.
2- Craig WD, Wagner BJ, Travis MD. Pyelonephritis: Radiologic-pathologic review. Radiographics. 2008; 28:255–77.
3- Falagas ME, Alexiou VG, Giannopoulou KP, Siempos II. Risk factors for mortality in patients with emphysematous pyelonephritis: a meta-analysis. J Urol 2007; 178:880.

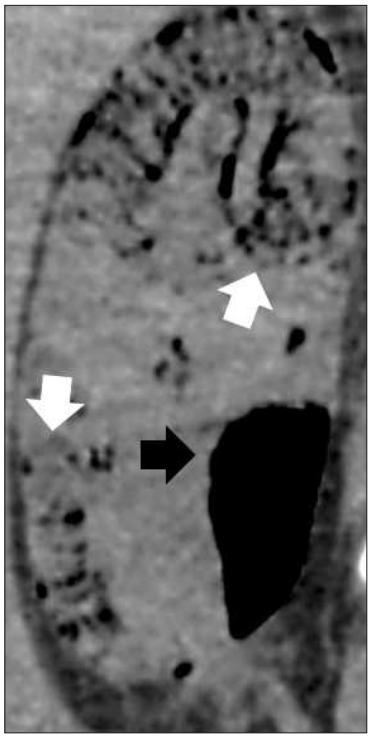

Resim 1. Sağ böbrek üst pol ve alt pol parankimde difüz çizgili ve benekli tarzda milimetrik hava dansiteleri (beyaz oklar) ve alt polde intrarenal seviyelenme gösteren hava-sıvı kolleksiyonu (siyah ok) izlenmektedir.



Resim 2. Sağ böbrek parankiminde difüz çizgili ve benekli tarzda milimetrik hava dansiteleri (ok) izlenmektedir.

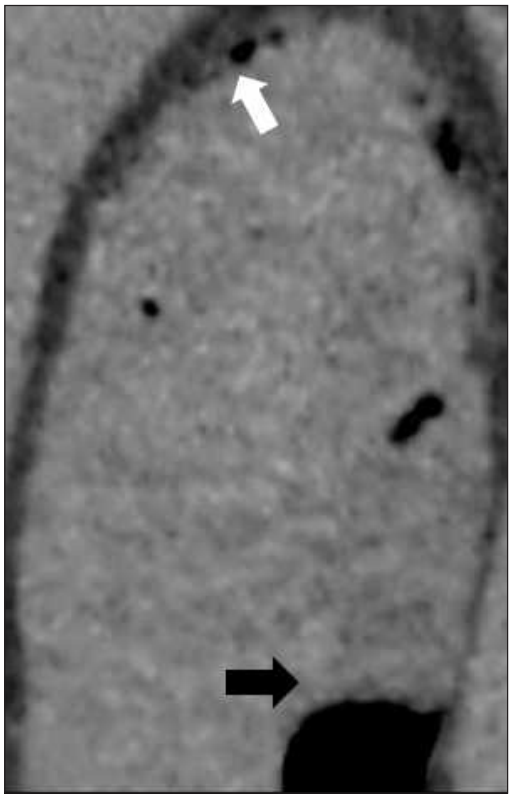

Resim 3. Sağ böbrek alt polde intrarenal seviyelenme gösteren hava-sıvı kolleksiyonu (siyah ok) ve üst pol kortekste çizgili tarzda hava dansiteleri (beyaz ok) izlenmektedir.

Acil Radyoloji

PS-123

NADİR BİR AKUT KARIN NEDENİ; LAPAROSKOPİK APENDEKTOMİ SONRASI GELİŞEN GÜDÜK APANDİSİT (A RARE CAUSE OF ACUTE ABDOMEN; STUMP APPENDİCİTİS AFTER LAPAROSCOPİC APPENDECTOMY)

Serdar Aslan[1], Mehmet Cihat Özek[2]

[1]Turhal Devlet Hastanesi, Radyoloji Kliniği, Turhal, Tokat, Turkiye
[2]Turhal Devlet Hastanesi, Genel Cerrahi Kliniği, Turhal, Tokat, Turkiye

Giriş ve Amaç: Güdük apandisit, oldukça nadir bir komplikasyon olup inkomplet yapılan apendektomi sonrasında rezidü kalan apendiksin inflamasyonudur. Literatürde şimdiye kadar bildirilmiş 60 civarında olgu mevcuttur (1). Güdük apandisit akut batın tablosu ile prezente olur ve olguda apendektomi öyküsü olması tanıyı güçleştirerek morbiditede artışa sebep olur. Biz bu olgu sunumumuzda güdük apandisit olgusunun görüntüleme ve operasyon bulgularını sunmayı amaçladık.

Olgu Sunumu: Yirmi üç yaşında kadın hasta acil servise 48 saat önce periumbilikal bölgede başlayan ve sonrasında sağ alt kadrana lokalize olan karın ağrısı şikayeti ile başvurdu. Özgeçmişinde üç ay önce laparoskopik apendektomi öyküsü mevcuttu. Fizik muayenede 37.8 derece ateşi ve sağ alt kadranda defansı mevcuttu. Beyaz küre değeri 12350/mm3 (%87 nötrofil), CRP 4.5 mg/dl ölçüldü. Abdominal ultrasonografide (USG), çekum ilişkili 13 mm çapında 30 mm uzunluğunda aperistaltik tübüler yapı izlendi. Bilgisayarlı tomografide (BT), USG ile benzer olarak çekum ile ilişkili içerisinde lineer ekojenik oluşum izlenen genişlemiş tübüler yapı, loküle olmamış sıvı koleksiyonları, periçekal alanda inflamatuvar değişiklikler izlendi (Resim 1). Mevcut bulgular ile olguda güdük apandisit düşünüldü ve hasta tamamlayıcı apendektomi yapılmak üzere operasyona

alındı. McBurney insizyonu kullanılarak batın içerisine girildi, yaygın pürülan mayi ve sağ iliak fossada yapışıklıklar ile karşılaşıldı. Mayi aspirasyonu ve adezyolizis sonrasında çekum distalinde güdük şeklinde yaklaşık 3 cm uzunluğunda inflame apendiks güdüğü ile karşılaşıldı (Resim 2). Güdük apendektomi yapıldı ve dren koyularak operasyon tamamlandı. Postoperatif şikayeti olmayan hasta gerekli öneriler ile 5. gün taburcu edildi.

Tartışma: Güdük apandisit, apendektomi sonrasında görülen nadir bir komplikasyondur. Ancak son yıllarda görülme sıklığında artış mevcuttur. Bu durumun laparoskopik apendektomi sayısındaki artışa bağlı olduğu düşünülmektedir. Laparoskopik apendektomi sırasında uzun bir güdük bırakılması fekalit için rezervuar görevi görür ve güdük apandisit gelişimine sebep olabilir (2). Güdük apandisit akut karın kliniği göstermektedir. Ancak bu olgularda apendektomi öyküsü olduğundan geç tanı konulmaktadır. Bu durum morbiditede ve mortalitede artışa neden olmaktadır. Bu nedenle radyolojik görüntüleme yöntemleri tanıda büyük önem taşımaktadır. USG ilk başvurulan görüntüleme yöntemidir, her ne kadar karakteristik bulgular vermese de lezyonları tanımlayabilir. BT ise tanıda daha değerli bir görüntüleme yöntemi olup inflamatuvar değişiklikleri ve çekum ile ilişkili tübüler yapı gibi güdük apandisit lehine yorumlanacak bulguları daha net ortaya koyar (3).

Sonuç: Apendektomi öyküsünün olması, akut apandisit kliniği gösteren olgularda güdük apandisit tanısını dışlamada yetersizdir. Her ne kadar nadir bir komplikasyon olsa bile özellikle laparoskopik apendektomi öyküsü olan olgularda tanıda şüpheci olunmalı ve mutlaka görüntüleme yöntemlerine başvurulmalıdır. Görüntüleme bulgularının dikkatle incelenmesi tanıda gecikmeyi engeller, morbidite ve mortaliteyi azaltır.

Anahtar kelimeler: akut karın, apendektomi, güdük apandisit

Kaynaklar

1.Subramanian A, Liang MK. A 60-year literature review of stump appendicitis: the need for a critical view. Am J Surg 2013;203:503–7.
2.Greenberg JJ, Esposito TJ. Appendicitis after laparoscopic appendectomy: a warning. J Laparoendosc Surg 1996;6:185-7.
3.Truty MJ, Stulak JM, Utter PA, Solberg JJ, Degnim AC. Appendicitis after appendectomy. Arch Surg 2008;143:413–5.

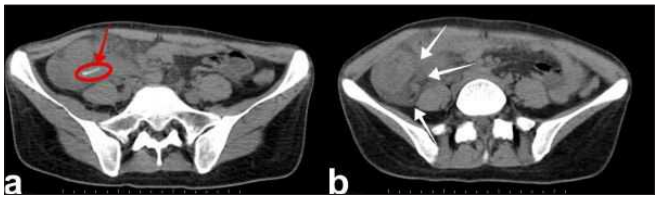

Resim 1 a, b. Aksiyel BT görüntüde içerisinde dens materyal (kırmızı ok) bulunduran genişlemiş güdük apendiks (kırmızı elips), periçekal alanda yaygın inflamatuvar değişiklikler ve sıvı değerleri izlenmektedir (beyaz oklar).



Resim 2. İntraoperatif görüntüde genişlemiş ve inflame olarak izlenen güdük apendiks izlenmektedir (siyah ok).

Acil Radyoloji

PS-124

GASTRİK AMFİZEM VE PNÖMOPERİTONEUM

Yavuz Yüksel, Ebru Torun, Özkan Özen, Tarkan Ergün
Alkü Alanya Aladdin Keykubat Üniversitesi, Radyoloji AD

Giriş ve Amaç: Gastrik pnömatozis, mide duvarında gaz varlığı olarak tanımlanır. Gastrik amfizem ve amfizematöz gastrit olmak üzere iki gruba ayrılır. Gastrik amfizem artmış intramural basınç nedeniyle oluşan mukozal yırtıktan geçen intramural gaza bağlı oluşur (1). Peptik ülser, pilorik veya duodenal stenoz, antrum, pankreas ve ampulla vateri kanseri ile şiddetli ve tekrarlayan kusma atakları başlıca nedenleridir.

Amfizematöz gastrit ise sistemik toksisite ve intramural gaz bulguları ile giden mide duvarının enflamasyonu ile karakterize seyrek görülen bir durumdur (2). Her iki durumun ayırıcı tanısı radyolojik veya klinik bulgularla yapılabilir. Amfizematöz gastritte klinik bulgular akut başlangıçlı ve oldukça ağırdır. Bilgisayarlı tomografi (BT) incelemede gastrik amfizemde midede distansiyon ve mide çevresinde çizgisel gaz birikimi izlenirken, amfizematöz gastritte kistik veya baloncuklar şeklinde gaz birikimi görülür. Ancak radyolojik olarak her iki durumun bulguları birlikte de görülebilir.

Biz bu bildiride gastrik amfizem ve eşlik eden yaygın pnömoperitoneum olgusunun BT bulgularını sunmayı amaçladık.

Olgu Sunumu: 19 yaşındaki kadın hasta 1 haftadır var olan kusma ve karın ağrısı şikayeti ile acil servise başvurdu. Medikal geçmişinde tekrarlayan kusma atakları mevcuttu. Lökosit ve hepatik enzim değerlerinde hafif artış saptandı. Abdomen BT incelemede; mide duvarında gaz, portal ven dallarında ve batında yaygın hava ve asit izlendi (Resim 1). Predispozan faktör varlığı ve klinik ve radyolojik bulgular eşliğinde gastrik amfizem düşünülen hastaya antibiyoterapi (sefapim + metranidazol) başlandı. 10. gün kontrolünde hasta semptomsuz olarak taburcu edildi.

Sonuç: Mide duvarında hava varlığı, nadir bir durumdur, sıklıkla spontan iyileşme gösteren gastrik amfizeme ya da daha akut ve kötü seyirli olan amfizematöz gastrite bağlı olabilir. Tedavi yöntemleri farklı olan bu iki antitenin bilinmesi ve ve ayırt edilmesi son derece önemlidir.

Anahtar kelimeler: mide amfizem; amfizematöz gastrit; BT

Kaynaklar

1-Muthukumarasamy G, Damodharan K, Chudy M, Ablett M. Gastric emphysema and pneumoperitoneum. ANZ J Surg. 2010 Dec;80(12):945-6.
2-Barbour JR, Stokes JP, Uflacker A, Saunders SB, Morgan KA. Spontaneous gastric pneumatosis causing abdominal pain. Am Surg. 2010 Feb;76(2):220-2.



Resim 1. Parankim penceresinde (A) ve akciğer penceresindeki (B,C) kontrastsız abdomen BT incelemede; mide duvarında gaz (oklar), portal ven dallarında ve batında yaygın hava (ok başları) ve asit izleniyor.

Acil Radyoloji

PS-125

HAMİLELİKTE AKUT SAĞ ALT KADRAN AĞRISI: HETEROTOPİK GEBELİK ACUTE RİGHT LOWER QUADRANT PAİN İN PREGNANCY: HETEROTOPİC PREGNANCY

Oğuzcan Ünal, Kemal Murat Haberal, Gökhan Kahraman

Başkent Üniversitesi Hastanesi Radyoloji AD

Giriş ve Amaç: Heterotopik gebelik, intrauterin ve ektopik gestasyonun aynı zamanda oluşmasıdır. IVF (in vitro fertilizasyon) yolu ile gebe kalanlarda daha sık görülen bir durumdur. Gebelerde karın ağrısı heterotopik gebeliğin bir işareti olabilir. Bu sunumda heterotopik gebeliğe dikkat çekmek istedik.

Olgu: 6 haftalık gebe 36 yaşında kadın hasta (G:1, P:0) üç gündür olan bulantı ve karın ağrısı ile acil servise başvurdu. Hastanın IVF öyküsü yoktu. Fizik muayenesinde sağ alt kadranda hassasiyeti vardı. Abdominal USG 6 hafta ile uyumlu intrauterin canlı gebeliği ve pelviste yoğun içerikli serbest sıvıyı gösterdi. Pelvik MRG'de ise intrauterin gebelik kesesine (Resim 3) ek olarak sağ paraovaryan düzeyde fallop tüpüyle de devamlılık gösteren, hemorajik içerikleri olan kompleks kistik lezyon (Resim 2) izlendi. Aksiyal T2A görüntülerde her iki lezyonu da aynı kesit üzerinde vizüalize etmek mümkündü (Resim 1). Hasta laparoskopiye alındı ve tanımlanan kistik lezyonun patoloji sonucu ektopik gebelik olarak kesinleşti.

Tartışma: Heterotopik gebelik oldukça nadir görülen bir durumdur. İnsidansı doğal yollarla gebe kalanlarda 1/30.000 ve IVF tedavisi alanlarda 1-3/100 olarak bildirimiştir. Literatüre göz atıldığında heterotopik gebelik olgularının çoğunun rüptüre olduktan sonra tanı aldığı görülmektedir. Olguların rüptüre olmadan önce tanınması hastanın sağ kalımı açısından oldukça önemlidir. Bizim olgumuz henüz rüptüre olmamış haldeyken heterotopik gebelik tanısı alması yönüyle literatüre katkıda bulunmaktadır.

Sonuç: Yardımcı üreme tekniklerinin giderek yaygınlaşmasıyla birlikte günümüzde daha çok heterotopik gebelik vakasıyla karşılaşmaktayız. Ancak heterotopik gebeliğin spontan gebeliklerde de ortaya çıkabildiği göz ardı edilmemelidir. Ektopik gebeliğin hayatı tehdit edici sonuçlarından kaçınmak için bilinen intrauterin gebeliği bulunan ve akut abdomen bulguları olan kadınlarda IVF tedavisi almamış olsalar bile heterotopik gebelik ihtimali akılda tutulmalıdır.

Anahtar kelimeler: heterotopik gebelik, karın ağrısı, abdomen, acil

Kaynaklar

1. Heterotopic pregnancy in natural conception. J Hum Reprod Sci. 2008 Jan-Jun; 1(1): 37–38
2. Heterotopic pregnancy: A diagnosis we should suspect more often. Hassani KI, Bouazzaoui AE, Khatouf M, Mazaz K. J Emerg Trauma Shock. 2010;3(3):304

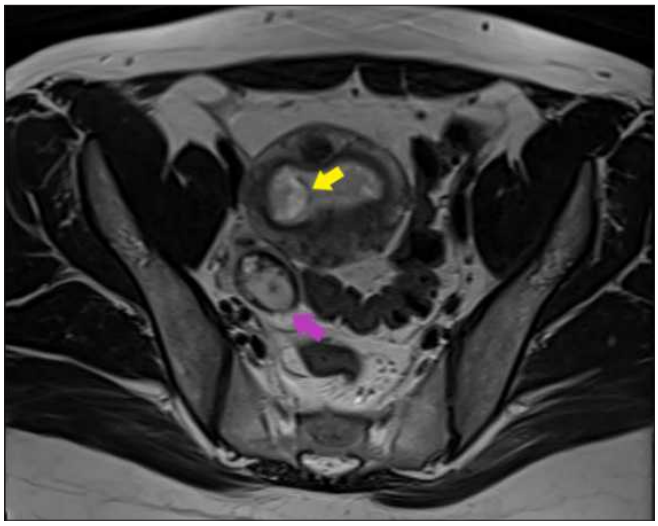

Resim 1. Aksiyal T2A görüntüde intrauterin gebelik kesesi (sarı ok) ve sağ adneksiyal lojda yerleşmiş kistik lezyon (mor ok) izleniyor.

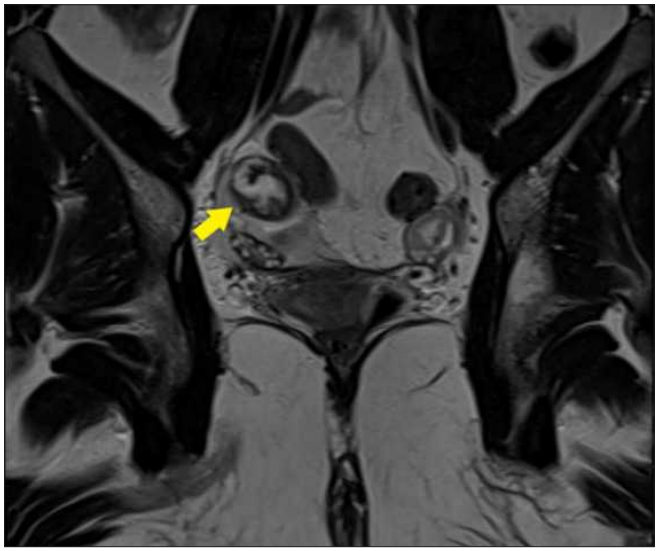

Resim 2. Koronal T2A görüntüde sağ adneksiyal lojda yerleşmiş lezyon (ok) dikkati çekiyor.

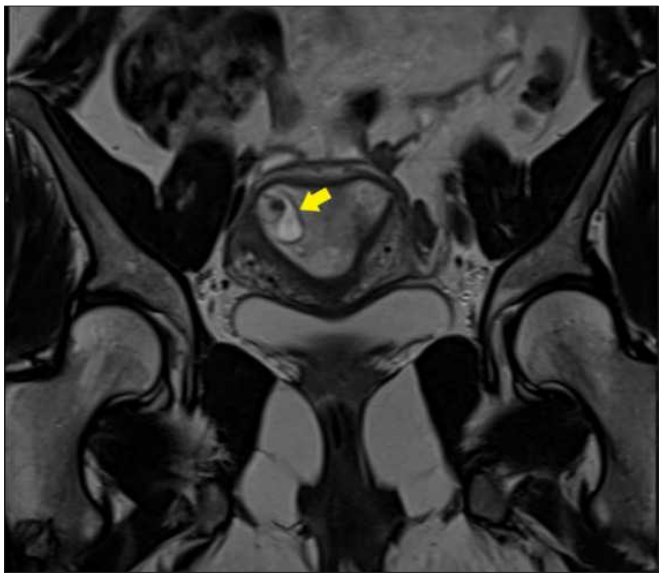

Resim 3. Koronal T2A görüntüde intrauterin gebelik kesesi (ok) izleniyor.

Acil Radyoloji

PS-126

A RARE CASE; RECTAL FOREIGN BODY (SALAMI) NADİR BİR OLGU ; REKTAL YABANCI CİSİM(SALAM)

Saim Türkoğlu[1], Muhammed Bilal Akıncı[1], Fırat Aslan[3], Yusuf Kaplan[2], Adem Yokuş[1]

[1]Van Yüzüncü Yıl University Department of Radiology, School of Medicine,dursun Odabaş Medical Center
[2]Van Yüzüncü Yıl University Department of Emergency, School of Medicine,dursun Odabaş Medical Center
[3]Van Yüzüncü Yıl University Department of General Surgery, School of Medicine,dursun Odabaş Medical Center

Introduction and Objective: Rectal foreign bodies can potentially lead to management difficulties in emergency services. In almost all cases, plain radiography is sufficient and can eliminate diagnostic difficulties. However, this is not possible in non-opaque

bodies. We aimed to present the imaging findings of the patient who inserted 25cm salami from rectum.

Case Report: A 65-year-old male patient was admitted to the emergency department with abdominal pain. The patient's history was not very clear. On CT examination;Edematous wall thickness increase up to 20mm thickness with contour irregularities were observed in the rectum wall(Figure 1). Free air was observed on the anterior wall of intestine in the abdomen (Figure 2). A foreign body with a hyperdense clip (arrow) from the proximal end of the rectum extending to the left upper-middle quadrant measuring 50x50x-300mm in size and containing areas with fat density was observed (Figure 3).Our patient underwent emergency surgery and intraabdominal foreign body and perforation were detected during the operation. Intraoperative appearance of foreign body was observed as salami(Figure 4).

Discussion: The diagnosis and treatment of rectal foreign body contact patients who are admitted to the emergency department with unknown full-time history are both clinically and radiologically difficult. In the present case, a foreign body was inserted into the rectum of the patient for psychiatric disorder and sexual satisfaction. The object used can be things like bottles, sex toys, vegetables, broomstick, ax handle, curtain rod, bulb / fluorescent tube, toothbrush, medicine packs, deodorant container, wood or other various household items (1). Most of the time objects can be removed by patients, but 20% of cases are removed by endoscopic-colonoscopic intervention. Only 1% of cases require surgical intervention such as our case (2). Foreign bodies that are taken orally and remain in the rectum are seen in people with mental retardation, elderly and poor intellectual level, while foreign bodies inserted into the rectum from the anus are mostly seen in middle age men for sexual stimulation (3-4).

Conclusion: Management of patients with rectal foreign body diagnoses may be difficult. A systematic approach is important to avoid other pitfalls that are confused with the foreign body. Although the majority of cases can be successfully managed conservatively, laparoscopy or laparotomy are the other methods of treatment. Radiological methods should be used when a clinic such as a puzzle is encountered in emergency departments and a foreign body should be kept in mind by radiologists. In addition, these patients should be referred to the psychiatry outpatient clinic for the treatment of underlying problems.

Anahtar kelimeler: Rectal, Foreign Body, CT, Emergency, Salami

References

1. Cologne KG, Ault GT. Rectal foreign bodies:what is the current standard? Clin Colon Rectal Surg. 2012;25:214–8.
2. Anderson KL, Dean AJ. Foreign bodies in the gastrointestinal tract and anorectal emergencies. Emerg Med Clin North Am. 2011;29:369–400.
3. Korkut MA, Erhan Y, Tavusbay C ve ark. Rektum yabancı cisimlerinin tedavisi (5 olgunun retrospektif incelenmesi). Kolon Rektum Hastalıkları Derg 1995;5:58-61
4. Atila K, Sökmen S, Astarcıoğlu H, Canda E. Rektumda yabancı cisim: Dört olgu sunumu. Ulusal Travma Derg 2004;10(4):253-6.



Figure 1. Edema, wall thickness and contour irregularities are observed in the rectum wall(arrow).

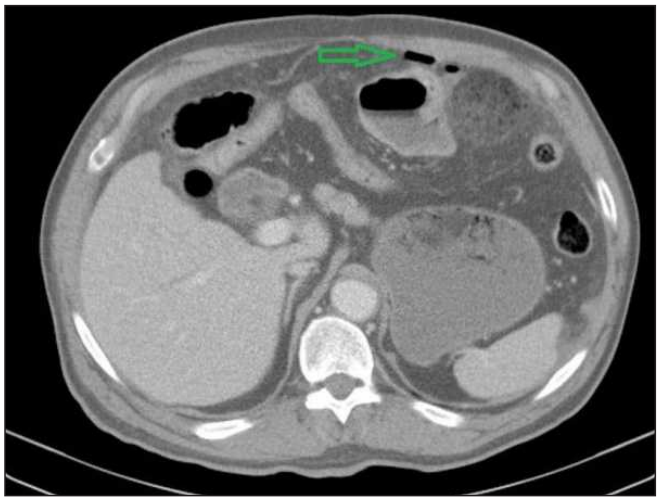

Figure 2. Free air(arrow) is observed in the abdominal wall of the intestine.

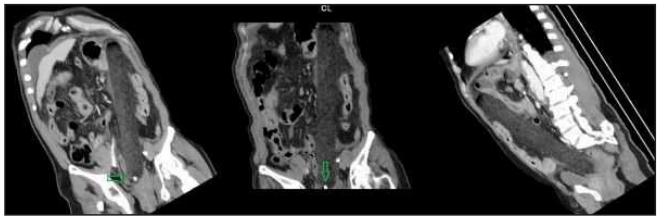

Figure 3. A foreign body with a hyperdense clip (arrow) extending from the proximal end of the rectum to the left upper-middle quadrant is observed.



Figure 4. Intraoperative appearance of foreign body was observed as salami.

Acil Radyoloji

PS-128

AKUT TOTAL ABDOMİNAL AORTA OKLÜZYONU
ACUTE ABDOMINAL AORTIC OCCLUSION

Muhammed Said Beşler, Erdem Özkan, Selçuk Parlak

Ankara Numune Eğitim ve Araştırma Hastanesi Radyoloji Kliniği

Giriş: Akut abdominal aorta oklüzyonları sık görülmemekle birlikte mortalite ve morbidite oranları yüksektir. Bu çalışmada, acil servise aşırı halsizlik şikayeti ile başvuran ve kliniği hızla kötüye giden hastada akut abdominal aorta oklüzyonu olgusunu sunmayı amaçladık.

Olgu: Bilinen kalp yetmezliği tanısı olan 61 yaş erkek hasta, 3 gündür devam eden aşırı halsizlik, sırt ağrısı, nefes darlığı ve bacaklarda güçsüzlük şikayeti ile acil servise başvurmuştur. Laboratuar sonuçlarında kreatin, üre, AST, ALT değerleri yüksekti ve protrombin zamanı uzamıştı. Bilateral alt ekstremitelerde soğukluk ve güçsüzlük olan hastada femoral nabızların alınamaması üzerine BT anjiyografi çekildi. Erken arteriyel fazda inferior vena kava, sağ renal ven ve hepatik venlere belirgin kontrast reflüsü izlendi (Resim 1). Abdominal aorta, çölyak arter distalinden itibaren femoral arterlere kadar oklüde

idi (Resim 2 A-B-C). Superior mezenterik arter (SMA) proksimali ve bilateral renal arterde kontrast madde dolumu gözlenmedi (Resim 3,4,5). Hepatik arter ve inferior mezenterik arterde zayıf kontrast dolumu izlendi (Resim 6,7). Hastada, hastanemize başvurusundan 4 saat sonra hipotansiyon ve hemen ardından kardiyak arrest gelişti.

Tartışma: Akut aortik oklüzyonların en sık nedenleri emboli ve trombüs olarak karşımıza çıkmaktadır (1). Oklüzyonlar aortik bifurkasyon, infrarenal, renal arter ve SMA arası, SMA süperioru seviyeleri olarak sınıflandırılabilmektedir. Gastrointestinal iskemi, renal enfarkt, rabdomiyoliz, spinal kord iskemisi gelişebileceği gibi alt ekstremitelerde amputasyon gereken vakalar da olabilir. Mortalite oranı %25-75 aralığında değişebilmektedir (2). Olgumuzda oklüzyon SMA süperioru düzeyinden başlamakta ve hepatik arter ve renal arterlerde de dolum defekti izlenmektedir. Karaciğer ve böbrek parankimlerinin kanlanması bozulmuştur ve eski değerleri bilinmemekle birlikte karaciğer ve böbrek fonksiyon testlerindeki değişim de bu durumla ilişkili düşünülmüştür.

Sonuç: BT anjiyografi, akut aortik oklüzyon tanısında tartışmasız önemde bir tetkiktir. Erken tanı, komplikasyonların gelişimini önlemede etkili olmaktadır.

Anahtar kelimeler: Abdominal aorta, akut oklüzyon, BT anjiyografi

Kaynaklar

1- Dossa, Christos D., et al. "Acute aortic occlusion: a 40-year experience." Archives of Surgery 129.6 (1994): 603-608.
2- Crawford, Jeffrey D., et al. "A modern series of acute aortic occlusion." Journal of vascular surgery 59.4 (2014): 1044-1050.



Resim 1. Erken arteriyel fazda inferior vena kava (siyah ok), sağ renal ven (beyaz ok) ve hepatik venlere (yıldızlar) belirgin kontrast reflüsü izlendi.

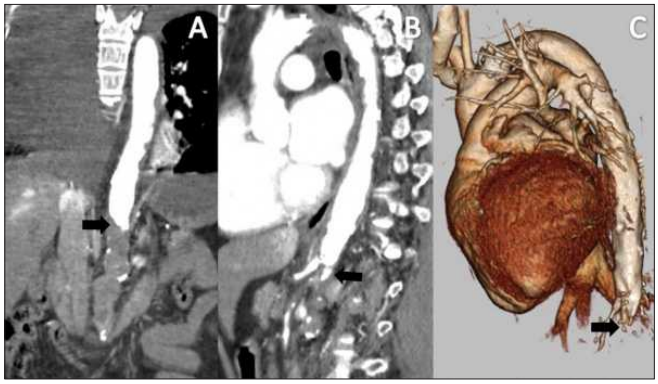

Resim 2. Abdominal aorta, çölyak arter distalinden itibaren femoral arterlere kadar oklüde idi. Oklüzyon bölgesi, BT'de MPR görüntüleri (A,B) ve üç boyutlu rekonstrüksiyon görüntüsünde (C) gösterilmiştir (ok).



Resim 3. Sağ renal artere uyan lokalizasyonda kontrast madde dolumu izlenmedi (ok).

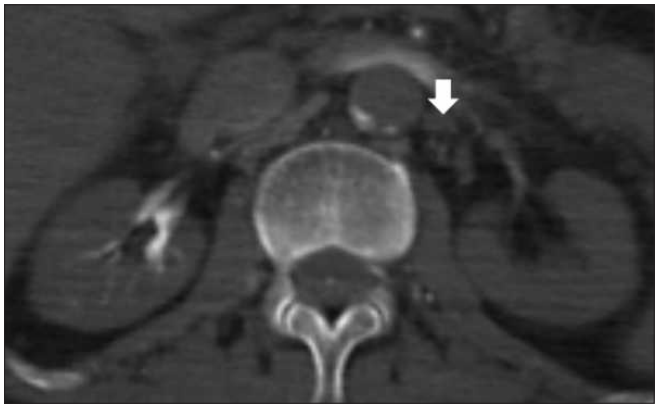

Resim 4. Sol renal arterde kontrast madde dolumu izlenmedi (ok).

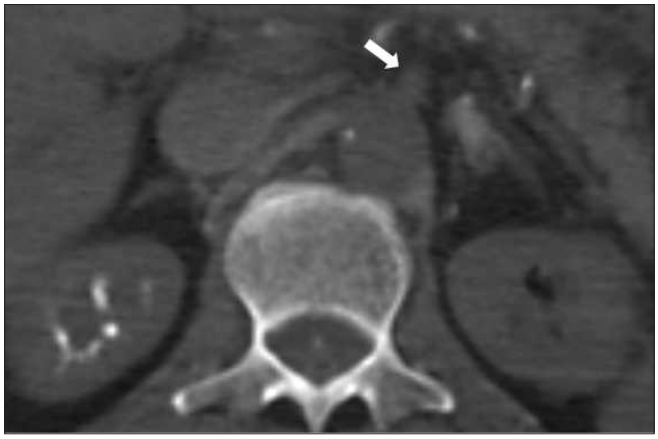

Resim 5. Superior mezenterik arter oklüde görünümdedir (ok).

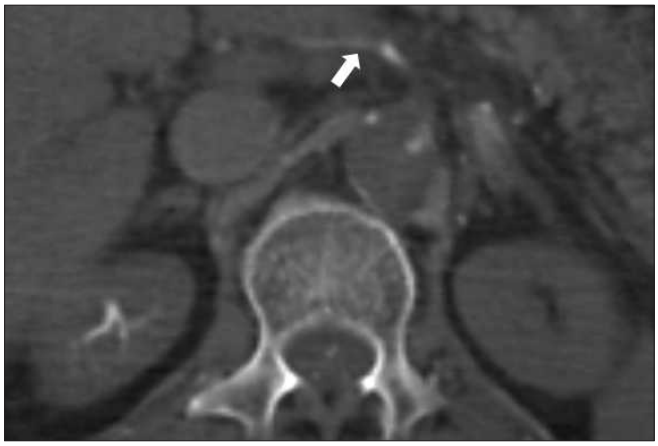

Resim 6. Hepatik arterde zayıf kontrast madde dolumu izlenmektedir (ok).

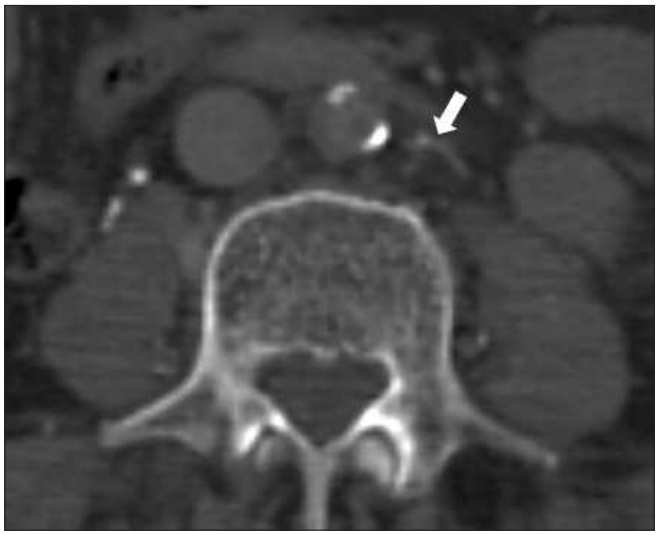

Resim 7. İnferior mezenterik arterde zayıf kontrast madde dolumu izlenmektedir (ok).

Acil Radyoloji

PS-129

ACİL SERVİSTE BEKLENMEDİK YABANCI CİSİMLER - DİREKT GRAFİLERLE İKİ ÖRNEK / UNUSUAL FOREIGN BODIES IN EMERGENCY RADIOLOGY - TWO CASES WITH PLAIN RADIOGRAPHS

Berna Öztürk, Yeliz Aktürk, Arda Halil Ceylan, Zeycan Kübra Cevval, Baki Hekimoğlu

Ankara Dışkapı Yıldırım Beyazıt Eğitim ve Araştırma Hastanesi, Radyoloji

Giriş ve Amaç: Yabancı cisimler acil serviste görece nadir karşılaştığımız olgulardır. Hasta öyküsü tanı koymada anahtar rol oynar. Öykü alınamadığında ise gözden kaçması durumunda hasta için zarar teşkil eder. İnspeksiyon ve direkt grafi ile görülemeyen yabancı cisimlerde ultrasonografi (US), bilgisayarlı tomografi (BT), manyetik rezonans görüntüleme (MRG) sonucu elde edilen görüntülerin, aynı bölgeye yapılmış diğer modalitelerle birlikte değerlendirilmesi tanı anlamında önem taşır. Scout görüntülerin de incelenmesi beklenmeyen yabancı cisimlerin tanımlanmasında ve medikal malzemelerden ayırt edilmesinde fayda sağlar. Bu bildiride biz merkezimize başvuran iki adet yabancı cisim olgusunu işledik.

Olgu Sunumu:

Olgu 1:37 yaşında erkek hasta acil servise karın ağrısı nedeniyle başvurdu. Hastadan tam kan sayımı ve biyokimya tetkikleri istendi, anormal bulgu saptanmadı. Yapılan ayakta direkt batın grafisinde pelvis içinde görüntüye parsiyel dahil olmuş oyuncak araba izlendi (Resim a). Bunun üzerine hasta oyuncak arabanın üzerine düştüğünü ifade etti. Çekilen pelvis grafisinde rektum lokalizasyonunda oyuncak arabaya ait görünüm mevcuttu (Resim b).

Hasta genel cerrahi servise tedavi amacıyla yatırıldı. Burada merak ettiği için oyuncak arabayı bol vazelinle rektuma yerleştirdiğini ifade etti.

Olgu 2: 10 yaşında yabancı uyruklu kız çocuk, ailesinin verdiği öyküye göre üzerine dolap devrilmesi sonucu kafasına makas saplandığı için acil servise ayaktan başvurdu. Genel durumu iyi, mobil olan hastanın yapılan muayenesinde frontal bölgede orta hatta yaklaşık 1,5 cm penetre olmuş makas mevcuttu. Hastanın çekilen direkt grafilerinde yabancı cismin iç tabulayı geçtiği görüldü (Resim c). Parankim hasarı araştırılması açısından hastanın beyin BT'si çekildi. Burada yabancı cismin parankime de penetre olduğu izlendi (Resim d). Hasta beyin cerrahi bölümünde opere olarak tedavi edildi.

Tartışma ve Sonuç: Yabancı cisimle temas yutma, aspire etme, yerleştirme ve yaralanma şeklinde olabilir. Sıklıkla çocuklarda, mental retarde kişilerde ve sıradışı cinsel davranış gösteren yetişkinlerde görülür(1,2). Bu hasta gruplarında özellikle hasta öykü vermiyor veya veremiyorsa yabancı cisim gözden kaçabilir(3).

Yaralanma şeklinde başvuran hastalarda yabancı cisim vücudun dışındaysa çoğunlukla tanı koymak kolaydır ve görüntüleme yöntemlerine tanı koymak için ihtiyaç duyulmaz. Ancak penetran yaralanmalarda yabancı cismin organ hasarına neden olup olmadığını, ne kadar derine penetre olduğunu görmek amacıyla BT ile değerlendirme gerekebilir(4). Diğer hastalarda ise genellikle tanı amacıyla radyolojik yöntemlere başvurulur.

Yabancı cisimden şüphelenilen hastalarda ilk basamak görüntüleme yöntemi direkt grafi olmalıdır(5). İki yönlü grafilerle yabancı cismin natürü, vücuttaki lokalizasyonu, sayısı, vücuda ne kadar penetre olduğu değerlendirilmelidir(2,3,6). Direkt radyografi ile görüntülenemeyen yabancı cisimlerde US, BT ve MRG başvurulan diğer radyolojik yöntemlerdir(5). Ancak bu yöntemlerle yapılan incelemelerde mevcut görüntülerin yorumlanmasında ve yabancı cismin tanımlanmasında zorluk yaşanabilir. Bu nedenle elde edilen scout görüntünün de incelenmesi faydalı olacaktır(1). US ve BT inceleme organ hasarından şüpheleniliyorsa faydalı olabilir. Ayrıca BT ile yabancı cismin tam lokalizasyonu belirlenebilir. MRG inceleme yapılacaksa yabancı cismin MRG ile uyumlu olmaması ihtimali akılda tutulmalıdır(7).

Yabancı cisimlerin tanısında hastanın tüm modalitelerdeki görüntüleri bir bütün olarak değerlendirilmeli ve radyogramlar mutlaka göz önüne alınmalıdır.

Anahtar kelimeler: Yabancı cisimler, tanısal x-ray

Kaynaklar

1. Hunter TB, Taljanovic MS. Foreign bodies. Radiographics 2003 May-Jun;23(3):731-57.
2. Pinto A, Miele V, Pinto F, et al. Rectal foreign bodies: imaging assessment and medicolegal aspects. Semin Ultrasound CT MR 2015; 36:88-93
3. Goldberg JE, Steele SR. Rectal foreign bodies. Surg Clin North Am 2010; 90:173-184.
4. Alao T, Waseem M. Penetrating Head Trauma. StatPearls Publishing 2019-.
5. Jarraya M, Hayashi D, De Villiers R V, et al. Multimodality imaging of foreign bodies of the musculoskeletal system. Am J Roentgenol 2014;203(1):92-102.
6. Ayantunde AA, Oke T. A review of gastrointestinal foreign bodies. Int J Clin Pract 2006; 60:735-739.
7. Shellock FG, ed. Magnetic resonance procedures: health effects and safety Boca Raton, Fl: CRC, 2001.



Resim 1. Ayakta direkt batın grafisi. Pelvis içerisinde oyuncak arabanın kısmi görüntüsü. İncelemeye giren diğer yabancı isimler eksternal olup süperpozisyon göstermektedir.

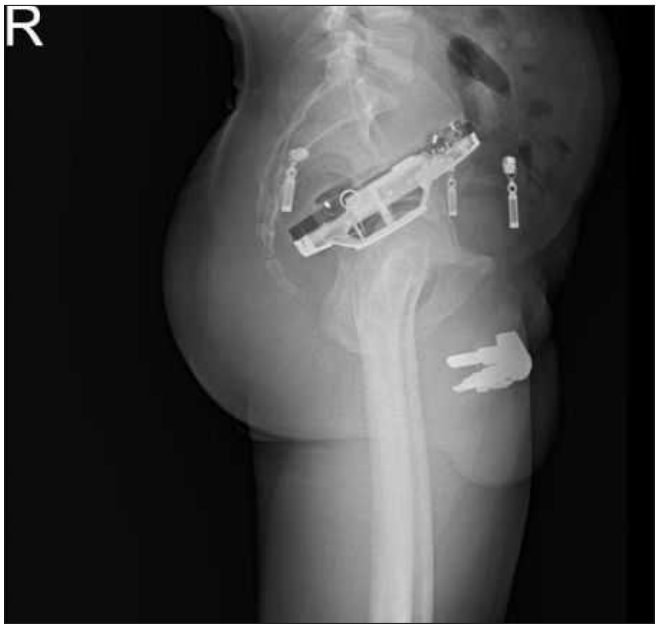

Resim 2. Yan pelvis grafisi. Rektum lokalizasyonunda oyuncak araba. İncelemeye giren diğer yabancı isimler eksternal olup süperpozisyon göstermektedir.



Resim 3. Düz ve yan kafa grafisinde makasın iç tabulayı geçtiği izleniyor.



Resim 4. Aksiyel BT görüntüsü. Yabancı cismin beyin parankimine penetrasyonu görülüyor.

Acil Radyoloji

PS-130

SERVİKAL VERTEBRAL FORAMEN VARYASYONU: UNİLATERAL BİPARTİT VERTEBRAL FORAMEN
THE CERVICAL VERTEBRAL FORAMEN VARIATION: UNILATERAL FORAMEN VERTEBRALE BIPARTITA

Merter Keçeli, Meral Büyükterzi, Vefa Öner, Özgür Öner

TC SBÜ Konya Eğitim ve Araştırma Hastanesi, Radyoloji Bölümü

Giriş: Servikal vertebral transvers foramen, vertebral arterin iki taraflı olarak kraniyuma girmek için geçtiği geçidi oluşturur. Vertebral arter ve venin transvers foramen stenozunun bir sonucu olarak sıkışması, risk altındaki hastalar için klinik olarak önemli sonuçlara yol açabilir. Bu nedenle vertebral foramen varyasyonlarının bilinmesi gerekir (1).

Olgu: Toraks ve boyuna yönelik ateşli silah yaralanması nedeni ile acil servise gelen 33 yaşındaki erkek olgu, travma görüntülemesi için Radyoloji Bölümü'ne sevkedilmiş. Kranial, servikal ve torakal bilgisayarlı tomografi incelemesinde, servikal ve torakal cilt altında saçma taneleri görüldü. Akciğerde sınırlı kontüzyon dışında bulgu saptanmadı. Servikal vertebra değerlendirmesi yapılırken, sağ C6 vertebral formeni içinde tam olmayan kemik septa formasyonu görüldü (Resim.1,2,3). Olgunun öyküsünde vertebrobaziller yetmezlik bulgusu yoktu. Nörolojik incelemesi doğaldı. Elektif olarak yapılan Doppler Ultrason incelemesinde vertebral arter ve venin seyri, akım hızı ve karakterinin doğal olduğu görüldü.

Tartışma: Vertebral arter ve venler vertebral foramen (VF) gelişiminde önemli etmendir. Vertebral arterin tortiositesi VF'nde kemik yeniden düzenlenmesine yol açabilir. Damar yapısı ve seyrindeki değişiklikler VF varyasyonlarına neden olabilir (3). VF içinde komplet ya da inkomplet septum gelişebilir. Literatürde BVF'nın %7 oranında görüldüğü belirtilmektedir (2). BFT saptanan olgularda bir foramenden vertebral arterin, diğerinden vertebral venin geçtiği, veya VF'ler içinden her iki vasküler yapının birlikte seyrettiği gösterilebilir (5,6) VF varyasyonlarının olduğu olgularda, vertebral arter basısı ve birlikte seyreden sempatik pleksus irritasyonu ile vertebrobaziller yetmezlik bulguları gelişebilir (6).Vertebral arter distal dallarının iç kulak damarlanmasına katkısı nedeni ile, ileri bası durumlarında işitme bozuklukları da görülebilir (7).

Sonuç olarak, standart radyografi ve bilgisayarlı tomografi incelemelerinde BVF saptanması; vertebral arter, ven ve sinir kökü basısı konusunda yol gösterici olur. Posttravmatik görüntüleme yapılan olgumuzda tek taraflı C6 vertebral forameninde saptanan inkomplet septum, yakınma ve klinik bulguya yol açmamaktaydı. VF varyasyonları kolayca gözden kaçabileceğinden bu alanlar radyolog tarafında dikkatle taranmalıdır.

Anahtar kelimeler: servikal vertebral foramen, varyasyon, görüntüleme

Kaynaklar

1. Zibis AH, Mitrousias V, Baxevanidou K et al. , Anatomical variations of the foramen transversarium in cervical vertebrae: findings, review of the literature, and clinical significance during cervical spine surgery. Eur Spine J. 2016 Dec;25(12):4132-4139.
2. Taitz C, Nathan H, Arensburg B: Anatomical observations of the foramina transversaria. J Neurol Neurosurg Psychiat 41:170-176, 1978.
3. Hyyppa SE, Laasonen EM, Hhalonen V: Erosion of cervical vertebrae caused by elongated and tortuous vertebral arteries. Neuroradiology 7:49- 51, 1974.
4. Yeşilyurt H, Aydınlıoğlu A, Erdem S, Kavaklı A, Erdoğan AR, Daştan A: Atlas ve Axis Varyasyonları. Van Tıp Derg. 8 (3): 85-87, 2001.
5. Tatlow TWF, Bammer HG. Syndrome of vertebral artery compression: Neurology 7:331-340,1957.
6. Penning L: Functional pathology of the cervical spine. Excerpta Medica Foundation: Amsterdam. pp.118-119,1968.
7. Romanow VA, Miller LG, Gaevyi MD: Effect of vertebral nerve on internal ear cochlear circulation. Bulletin of Experimental Biology and Medicine 75:10-12, 1973.

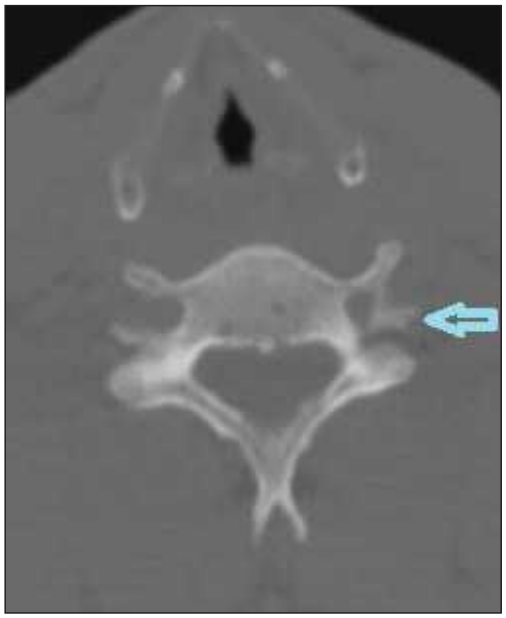

Resim 1. Aksiyel planda elde edilen ÇKBT incelemesinde sağ C6 vertebra transvers foramininde inkomplet kemik septa saptanmıştır (ok).



Resim 2. Servikal vertebraya yönelik ÇKBT incelemesinde sagital reformat görüntüde sağ C6 vertebra transvers foramininde inkomplet kemik septa seçilmektedir (ok).



Resim 3. Servikal vertebraya yönelik ÇKBT incelemesinde koronal reformat görüntüde sağ C6 vertebra transvers foramininde inkomplet kemik septa dikkat çekmektedir (ok).

Acil Radyoloji

PS-131

KOLONOSKOPİ SONRASI PNÖMOPERİTONEUM, PNÖMORETROPERİTONEUM, PNÖMOMEDİASTİNUM, PNÖMOTORAKS VE CİLT ALTI AMFİZEM
PNEUMOPERITONEUM, PNEUMORETROPERITONEUM, PNEUMOMEDIASTINUM, PNEUMOTHORAX AND SUBCUTANEOUS EMPHYSEMA AFTER COLONOSCOPY

Muhammed Said Beşler, Selçuk Parlak

Ankara Numune Eğitim ve Araştırma Hastanesi Radyoloji Kliniği

Giriş: Tanı ve tedavi amaçlı kolonoskopi işlemi son yıllarda sıklıkla kullanılan bir prosedür olarak karşımıza çıkmaktadır. Bu çalışmada kolonoskopiye bağlı kolorektal perforasyona sekonder gelişen pnömotoraks, pnömomediastinum, pnömoperitoneum, pnömoretroperitoneum, cilt altı amfizem olgusunu sunmayı amaçladık.

Olgu: 69 yaş kadın hasta, dış merkezde fekaloid ekstraksiyonu amacıyla gerçekleştirilen kolonoskopi işlemi sırasında perforasyon olması ve pnömotoraks gelişmesi sonucunda sağ hemitoraksa acil göğüs tüpü yerleştirilmesini takiben kliniğimize sevk edilmiştir. Torakoabdominal bilgisayarlı tomografi (BT) incelemesinde sigmoid kolon proksimalinde 6x5.5 cm boyutlarda fekaloide ait görünüm ve eşlik eden bilateral pnömotoraks, pnömomediastinum, pnömoperitoneum, pnömoretroperitoneum, yaygın cilt altı amfizem izlendi (Resim 1,2,3). Hasta acil operasyona alındı ve sigmoid kolondaki perforasyon primer onarıldı.

Tartışma: Kolonoskopi işlemi sonrası gelişebilen hayatı tehdit eden nadir komplikasyonlardan biri kolorektal perforasyondur ve en sık sigmoid kolonda görülmektedir (1). Perforasyona sekonder olarak pnömoperitoneum, pnömoretroperitoneum, pnömomediastinum, pnömoperikardium, pnömotoraks, cilt altı amfizem gözlenebil-

mektedir ve bu durum ekstraluminal serbest havanın komşu yapılara geçmesine bağlı gelişmektedir (2,3,4).

Sonuç: Kolonoskopi işlemine bağlı nadir ancak mortalite ve morbiditesi yüksek bir komplikasyon olan perforasyona sekonder gelişebilecek durumların tespitinde BT tetkiki önemli bir yere sahiptir.

Anahtar kelimeler: Kolonoskopi, pnömoperitoneum, pnömotoraks

Kaynaklar

1- Cai S.L., et al: Management of iatrogenic colorectal perforation: from surgery to endoscopy. World J. Gastrointest. Endosc. 2015; 7: pp. 819-823
2-Tiwari A., et al: Recognition of extraperitoneal colonic perforation following colonoscopy: a review of the literature. Case Rep. Gastroenterol. 2017; 11: pp. 256-264
3-Maunder RJ, Pierson DJ, Hudson LD. Subcutaneous and mediastinal emphysema, pathophysiology diagnosis and management. Arch Intern Med. 1984;144:1447–53.
4-Marwan K, Farmer KC, Varley C, Chapple KS. Pneumothorax, pneumomediastinum, pneumoperitoneum, pneumoretroperitoneum and subcutaneous emphysema following diagnostic colonoscopy. Ann R Coll Surg Engl 2007;89:W20-W21.



Resim 1. Torakoabdominal BT görüntüsünde pnömomediastinum (siyah ok), bilateral pnömotoraks (yıldızlar) ve yaygın cilt altı amfizem (beyaz oklar) izlenmektedir.

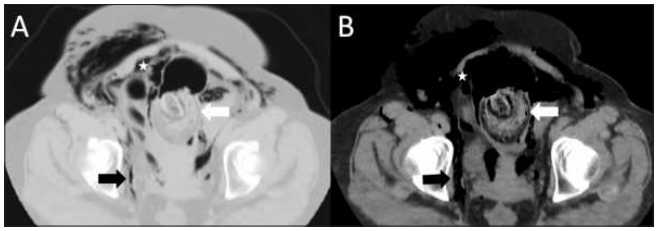

Resim 2. Akciğer penceresi (A) ve abdomen penceresinde (B) BT görüntüsü. Sigmoid kolonda fekaloid (beyaz oklar), pnömoretroperitoneum (siyah oklar) ve pnömoperitoneum (yıldızlar) izlenmektedir.



Resim 3. Toraks BT görüntüsünde bilateral pnömotoraks (yıldızlar), pnömomediastinum (beyaz ok) ve özellikle göğüs ön duvarı yumuşak dokularda belirgin olmak üzere cilt altı amfizem (siyah oklar) görülmektedir.

Acil Radyoloji

PS-132

SOL ALT KADRAN AĞRISININ NADİR BİR NEDENİ: SİTUS İNVERSUS TOTALİSLİDE AKUT APANDİSİT

Oğuzcan Ünal, Kemal Murat Haberal, Gökhan Kahraman

Başkent Üniversitesi Hastanesi Radyoloji AD

Giriş ve Amaç: Apandisit dünya genelinde acil cerrahilerin en sık nedenidir. Bu yazıda situs inversus totalis (SİT)'li bir apandisit olgusunda klinik ve radyolojik bulguların sunumu amaçlanmıştır.

Olgu: 32 yaşında kadın hasta 2 saattir olan sol alt kadran ağrısı ile acil servise başvurdu. Hastanın SİT'li olduğu daha önceden biliniyordu. Fizik muayenede karın sol alt kadranda defans ve rebound mevcuttu. Tam kan sayımında lökosit 16.570/mm3, nötrofil yüzdesi %81,40 idi. Abdomen BT'de SİT (Resim 1) ile birlikte sol alt kadranda akut apandisitle uyumlu bulgular (Resim 2, Resim 3) izlendi ve hastaya apendektomi uygulandı.

Tartışma: Apandisitin en sık semptomları göbek civarından başlayıp saatler içinde sağ alt kadrana lokalize olan ağrı, iştahsızlık, bulantı, kusma, kabızlık, bazen ishal olsa da bu tipik klinik seyir hastaların %60 kadarında görülür. Sol alt kadran ağrısı ile başvuran hastanın ağrı etyolojisinde geniş bir ayırıcı tanı listesi akla gelmekle birlikte apandisit öncelikli olarak düşünülen tanılardan değildir. Sol alt kadran ağrısının ayırıcı tanısında sigmoid divertikülit, kolit, overyan ve adneksiyal patolojiler, epididimit, testis torsiyonu, renal kolik, sistit, invajinasyon, perfore peptik ülser, inkarsere herni, renal arter embolisi, mezenterik iskemi ve sol yerleşimli apandisit yer alır. Dolayısıyla SIT varlığı önceden bilinmeyen apandisit olgularında tanının gecikmesi olasıdır.

Sonuç: Her ne kadar akut apandisit sol alt kadran ağrısının sık görülen bir nedeni olmasa da tipik apandisit semptomları olan hastada lökositoz, beyaz küre sayımında sola kayma ile sol alt kadranda defans ve rebound bulunması SİT ile birlikte apandisit varlığını akla getirmelidir.

Anahtar kelimeler: situs inversus, apandisit, Kartagener Sendromu, acil, acil radyoloji

Kaynaklar

1. A new adult appendicitis score improves diagnostic accuracy of acute appendicitis: a prospective study. Sammalkorpi HE, Mentula P, Leppaniemi A. BMC Gastroenterol 2014;14:114.
2. The epidemiology of appendicitis and appendectomy in the United States. Addiss DG, Shaffer N, Fowler BS, et al. Am J Epidemiol 1990;132(5): 910-25.
3. Laparoscopic appendicectomy in a patient with situs inversus totalis. Patel RB, Bhadreshwara K, Hukkeri S. Indian J Surg. 2013 Jun; 75(Suppl 1): 41–43.
4. Left-sided appendicitis: review of 95 published cases and a case report. Akbulut S, Ulku A, Senol A, Tas M, Yagmur Y. World J Gastroenterol. 2010 Nov 28; 16(44):5598-602.



Resim 1. Koronal reformat görüntüde dekstrokardi ve karaciğerin solda yerleşimi situs inversus totalis varlığını gösteriyor.



Resim 2. Aksiyel reformat görüntüde appendiksin çapında artış ve etraf yağ dokuda inflamasyonla uyumlu dansite artışları izleniyor (ok).



Resim 3. Aksiyel reformat görüntüde kalibrasyonu ve duvar kalınlığı artış appendiks(ok) ve çevre yağ dokuda inflamasyonla uyumlu dansite artışları izleniyor.

Acil Radyoloji

PS-134

İLEAL İNVAJİNASYON İLE PREZENTE OLAN MALİGN MEZOTELYOMA / MALIGNANT MESOTHELIOMA CASE PRESENTING WITH ILEAL INVAGINATION

Başak Polat, Olcay Karakaya, Nur Soylu

İzmir Bozyaka Eğitim ve Araştırma Hastanesi Radyoloji AD

Giriş: Malign mezotelyoma, başta plevra olmak üzere, perikard, periton ve tunica vaginalis gibi seröz zarları döşeyen mezotelyal hücrelerden köken olan agresif seyirli bir kanser tipidir. Etiyolojide ilk sırada asbest maruziyeti yer almaktadır. Malign plevral mezotelyoma (MPM) hastaları genellikle öksürük, nefes darlığı, göğüs ağrısı gibi pulmoner semptomlarla hastaneye başvurmaktadır. Ancak hastalığın hızlı ilerlemesi sebebiyle olgularda başvuru anında metastaz görülebilmektedir. İntestinal metastazlar nadir görülse de, perforasyon, obstrüksiyon veya hemoraji gibi komplikasyonlara yol açtığı bildirilmiştir. Sunacağımız olguda ise, mezotelyomanın ileal metastazı sonucu intussepsiyon gelişmiş olup akut batın tablosu ortaya çıkmıştır.

Olgu Sunumu: 44 yaşında erkek hasta karın ağrısı, bulantı-kusma şikayetleri ile acil servise başvurdu. ADBG sinde hava-sıvı seviyelenmesi, kan tetkikinde lökositoz saptanması üzerine ileus ön tanısıyla abdomen USG tetkiki istendi. Abdomen USG'de ince barsak anslarında kalibrasyon artışı ve anslar arası minimal serbest sıvı tariflendi. Genel cerrahiye konsulte edildi ve kontrastlı abdomen BT ile ileri tetkiki önerildi. BT tetkikinde distal ileal anslarda invajinasyon ile uyumlu görünüm mevcut olup invajine olmuş segment içerisinde intestinal duvar kalınlık artışı-kitlesel lezyon ayrımı yapılamayan alanlar mevcuttu. Ayrıca alt torakal düzeyden geçen kesitlerde solda tüm düzeyde periferik plevrayı tutan, göğüs ön ve yan duvarını invaze eden, medial kesimde en kalın boyutuna ulaşan, diyaframı invaze eden, aortayı sarıp kuşatan kitle lezyonu dikkati çekti. Ön planda mezotelyoma düşünüldü.

Hasta genel cerrahi birimi tarafından invajinasyon nedeniyle acil ameliyata alındı. Ameliyat sırasında kitleye bağlı invajinasyon olduğu görüldü. Segmenter ince barsak rezeksiyonu yapıldı.

İleal rezeksiyon materyalinin patolojik incelenmesinde yüzeyi yer yer ülsere görünümde mukoza ile örtülü polipoid tümör izlendi. Tümör içeriğinde epitelyal ve sarkomatöz komponent bulunmaktaydı. Tümör çevresinde yaygın lenfovasküler invazyon saptandı. Mikst tipte malign mezotelyoma olarak sonuçlandırıldı.

Tartışma ve Sonuç: Erişkinlerde intussepsiyon oldukça nadir görülmektedir. Ancak bu hastaların neredeyse yarısında malign nedenler söz konusudur. Literatürdeki malign invajinasyon vakalarında, malign melanom, renal hücreli karsinom ve akciğer karsinomu metastazları tanı olarak yer almaktadır. Malign mezotelyoma hastalarında intestinal metastaz bildirilen vakaların çoğu perforasyon ile acile başvurmaktadır. MPM nin multipl ince ve kalın barsak metastazına sekonder invajinasyon gelişimi Hsien Liu ve arkadaşları tarafından 1 vakada bildirilmiştir. Bizim sunduğumuz vaka da bunun bir benzeridir. Bu sebeple erişkin hastada bu ve benzeri şikayetlerle başvuru sonucu invajinasyon saptanması halinde malign nedenler arasında daha düşük olasılıklı kanserler de göz önünde bulundurulmalıdır.

Anahtar kelimeler: Malign mezotelyoma, İntussepsiyon, İnvajinasyon, İntestinal metastaz

Kaynaklar

Olgu sunumu: Metastatik lokal malign plevral mezotelyoma kayanaklı multipl bağırsak intusepsiyonları / Multiple bowel intussusceptions from metastatic localized malignant pleural mesothelioma: A case report.
Hsien Liu, Yu-Jen Cheng, Hsin-Pao Chen, Jau-Chung Hwang, Po-Chih Chang DOI: 10.3748/wjg.v16.i31.3984

Metastatik jejunal perforasyon sonucu akut batın ile prezente olan malign plevral mezotelyoma / Malignant pleural mesothelioma presenting as an acute surgical abdomen due to metastatic jejunal perforation.
Gocho K1, Isobe K, Kaburaki K, Honda Y, Mitsuda A, Akasaka Y, Shimada N, Takagi K, Homma S. DOI: 10.2169/internalmedicine.49.2859

Malign plevral mezotelyoma metastazı sonucu jejunal perforasyon / Jejunal Perforation by Metastasis of Malignant Pleural Mesothelioma.

Navarro García MI1, Sánchez Pérez A2, Vázquez Rojas JL2. DOI: 10.1016/j.arbres.2014.04.004
Malign plevral mezotelyoma duodenal metastaz / Duodenal metastasis of malignant pleural mesothelioma.
Chen HC1, Tsai KB, Wang CS, Hsieh TJ, Hsu JS. DOI: 10.1016/S0929-6646(09)60021-8
İnce barsak perforasyonuna sekonder akut batın tablosuyla ortaya çıkan metastatik malign mezotelyoma / Metastatic malignant pleural mesothelioma masquerading as a case of acute abdomen secondary to small bowel perforation.
Alkhayal K1. DOI: 10.5144/0256-4947.2016.229

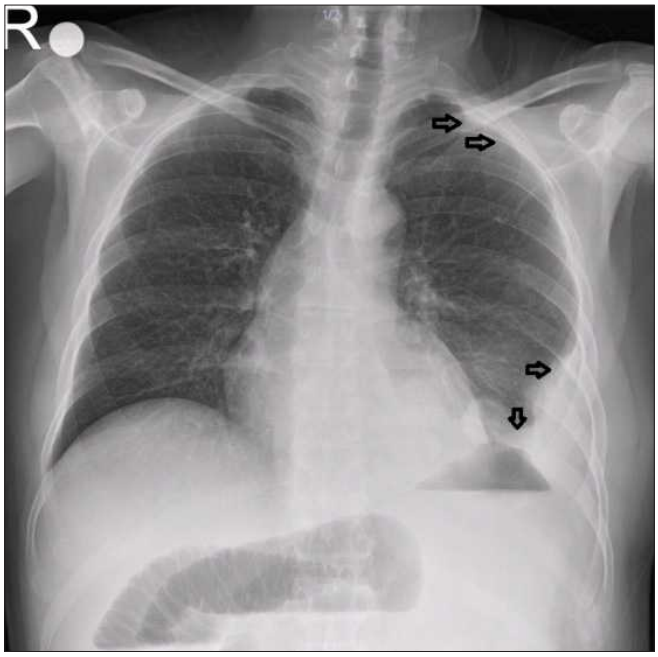

Resim 1. PAAG: Sol KFS kapalı olup ok ile belirtilen yerlerde düzensiz plevral kalınlaşmalar izlenmektedir.

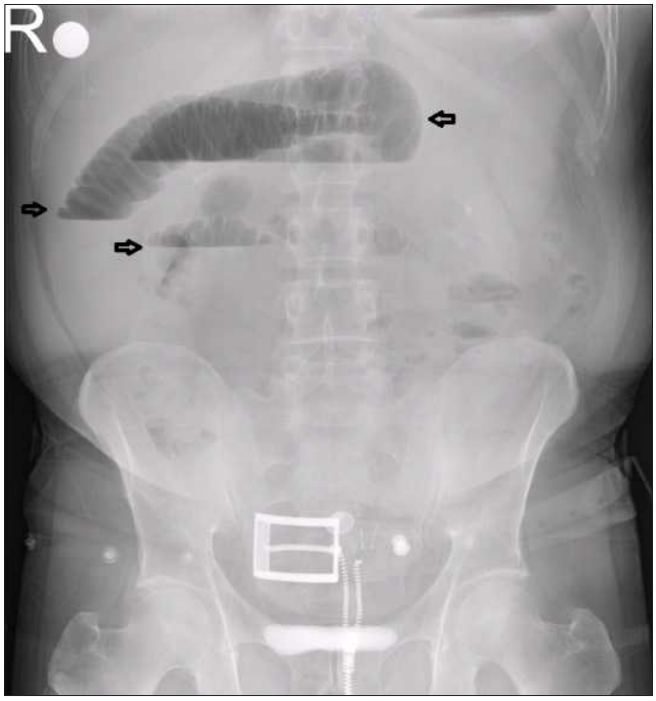

Resim 2. ADBG: Ok ile belirtilen yerlerde hava-sıvı seviyelenmeleri mevcuttur.



Resim 3. ABDOMEN BT-AKSİYEL KESİT: Sağ alt kadranda ok ile gösterilen alanda intussepsiyonu destekleyen "target sign" (hedef tahtası görünümü) izlenmektedir. Ayrıca bu düzeyde barsak duvarında kalınlaşma dikkati çekmektedir.

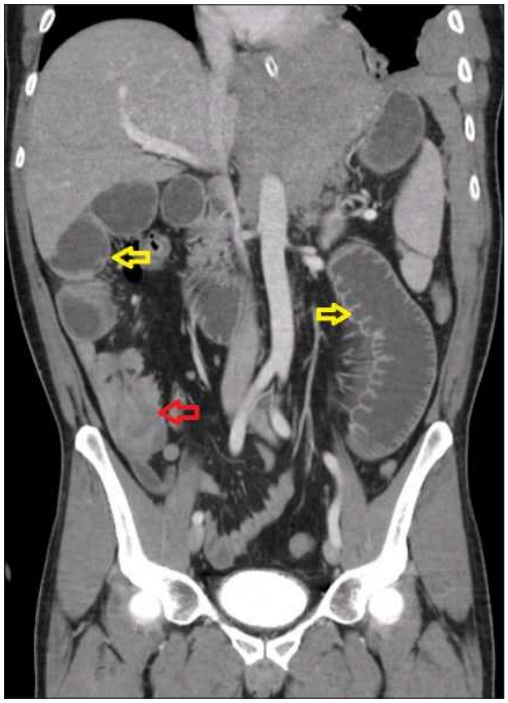

Resim 4. ABDOMEN BT-KORONAL KESİT: Kırmızı ok invajine olan segmenti, sarı oklar ise dilate ince barsak anslarını göstermektedir.

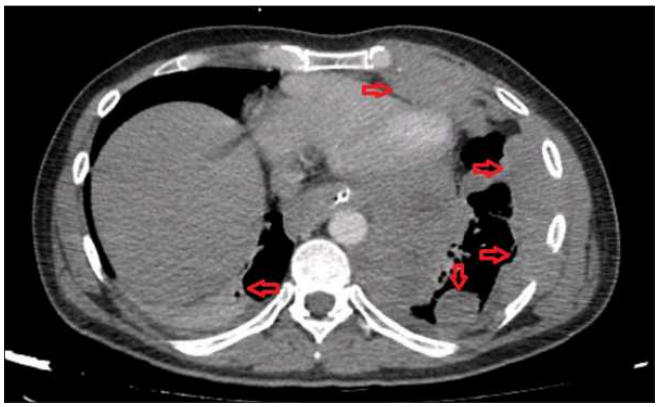

Resim 5. TORAKS BT-AKSİYEL KESİT: Ok ile gösterilen alanlarda solda daha belirgin olmak üzere plevrada düzensiz nodülarite gösteren tümöral kalınlaşmalar izlenmektedir.

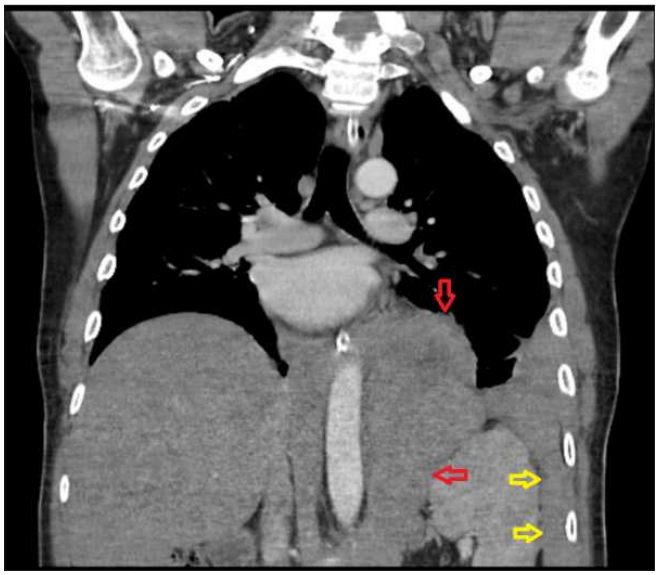

Resim 6. TORAKS BT-KORONAL KESİT: Kırmızı oklar kitlenin aortu sardığını, sarı oklar ise ekstraplevral yağlı dokuya uzanımını göstermektedir.

Baş-Boyun Radyolojisi

PS-135

PAROTİS KİTLELERİNİN AYRIMINDA ADC HİSTOGRAM ANALİZİ, T1 HARİTALAMA VE DİNAMİK EĞRİLERİN DEĞERLENDİRİLMESİ

Elif Peker, Başak Gülpınar, Sena Ünal, İlhan Memet Erden

Ankara Tıp Fakültesi Radyoloji AD

Amaç: Bu çalışmanın amacı Warthin tümörü, pleomorfik adenom (PA) ve malignite ayrımında ADC histogram analizi, T1 haritalama ve dinamik eğri verilerinin sunulmasıdır.

Gereç ve Yöntem: Çalışma retrospektif olup, patolojik olarak Warthin (n=5), PA (n=6) ve malignite (n=4) tanısı konulmuş olan, toplam 15 hasta çalışmaya dahil edilmiştir. ADC ve variable flip angle T1 haritalama ölçümleri için lezyonun girdiği her kesitten ölçüm yapılmış olup, ölçümlerin ortalaması alınmıştır. ADC histogram analizi "Image J software" programında yapılmıştır. Kontrast değişim oranı ((Prekontrast-postkontrast)/ prekontrast) formülü ile elde edilmiştir.

Bulgular: Tanımlayıcı veriler;

PA hastalarının yaş ortalaması Warthin ve malign hasta gruplarına göre daha düşüktü (PA: 47,6±14,9; Warthin: 63,8±12,7;malignite 63±21,4). Warthin tümörü ise erkeklerde daha sık görüldü (Warthin E/K:4/1; PA E/K:2/4; malignite 2/2).

Tümör volümleri Warthin için: 4,1±4,7 cm^3; PA için: 14±5,2 cm^3; malignite için: 6,9±10,7 cm^3olarak ölçüldü.

ADC değerleri;

Malign tümörlerin ortalama ADC değerleri benign lezyonlara göre düşük olarak bulundu (1030,6±146,4 x 10^{-3} mm^2/s vs. 1231,8±589,3 x 10^{-3} mm^2/s).

Ortalama ADC değerleri Warthin için 1,165±0,58 x 10^{-3} mm^2/s; PA için 1,542±0,42 x 10^{-3} mm^2/s; malignite için 1,030±0,14 x 10^{-3} mm^2/s olarak ölçüldü (Resim 1).

T1 haritalama;

Nativ T1 haritalama değerleri PA'da (PA: 1,930±0,359; Warthin: 1,797±0,670; malignite: 1,839±0,709) ve kontrast değişim oranı ise Warthin tümöründe en yüksekti (Warthin: 3,3±4,8; PA: 1,7±0,9; malignite: 1,1±0,4) (Resim 2,3,4).

Dinamik eğriler;

Kontrastlanma oranları PA'da, Warthin ve malign lezyonlara göre (1,75 ±0,92 vs 0,88±0,1 vs. 1,12±0,4) daha yüksekti.

Histogram analizi;

ADC median ve kurtosis değerleri her 3 grupta birbirine yakındı.

ADC skewness malign grupta PA'a göre daha yüksekti (0,67 vs. -0,20) (Resim 5). PA'a ait standart sapma (SD) değerleri (231,7 vs.112) ve maksimum değerler maligniteye göre daha yüksek bulundu (2,211±0,406 x 10^{-3} mm^2/s vs. 1,255 ±0,258 x 10^{-3} mm^2/s) (Resim 6).

Persentil değerleri karşılaştırıldığında 10 (1,178±0,304 x 10^{-3} mm^2/s vs. 0,730±0,115 x 10^{-3} mm^2/s),20. (1,293±0,324 x 10^{-3} mm^2/s vs. 0,765±0,104 x 10^{-3} mm^2/s) ve 25. (1,338±0,325 vs. 0,777±0,100) persentillerde PA'a ait değerler maligniteye göre daha yüksek bulundu (Resim 7). Diğer persentil değerleri ise her 3 tümör arasında birbirine yakındı. Veriler tablo 1de özetlenmiştir.

Sonuç ve Tartışma: Bildiğimiz kadarıyla literatürde parotis kitlelerinin karakterizasyonu için T1 haritalamanın kullanıldığı ilk çalışmadır. Hasta sayısı az olmakla birlikte; ADC histogram analizinde malign grupta ADC skewness PA'ya göre daha yüksek izlenirken, PA grubunda ADC max, ADC SD, 10 ve 25 persentiller PA'da malign gruba göre daha yüksek bulunmuştur.

Anahtar kelimeler: parotis, malign, warthin, pleomorfik adenom,histogram, T1 haritalama

Kaynaklar

1) Stefanovic X, Al Tabaa Y, Gascou G, Lacombe S, Auge Y, Delort P, Hagen P, Garrel R, Bonafe A, Daures JP, Vendrell JF. Magnetic Resonance Imaging of Parotid Gland Tumors: Dynamic Contrast-Enhanced Sequence Evaluation. J Comput Assist Tomogr. 2017; 41:541-546.

2) Matsusue E, Fujihara Y, Matsuda E, Tokuyasu Y, Nakamoto S, Nakamura K, Ogawa T.
Differentiating parotid tumors by quantitative signal intensity evaluation on MR imaging. Clin Imaging. 2017; 46:37-43.

3) Gao Ma, Liu-Ning Zhu, Guo-Yi Su, Hao Hu, Wen Qian, Shou-Shan Bu, Xiao-Quan Xu, Fei-Yun Wu Histogram analysis of apparent diffusion coefficient maps for differentiating malignant from benign parotid gland tumors. European Archives of Oto-Rhino-Laryngology 2018; 275:2151–2157.

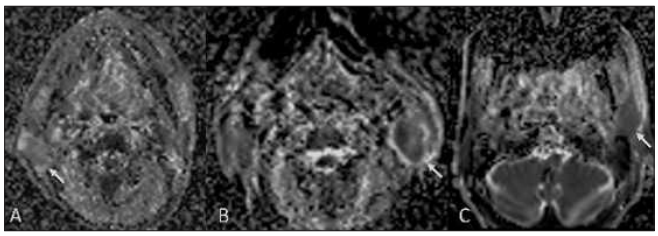

Resim 1. Pleomorfik adenom (A), Warthin (B) ve duktal karsinom (C). Sırasıyla ADC değerleri: 1.499 x 10^{-3} mm^2/s, 1029 x 10^{-3} mm^2/s, 1052 x 10^{-3} mm^2/s olarak bulunmuştur.

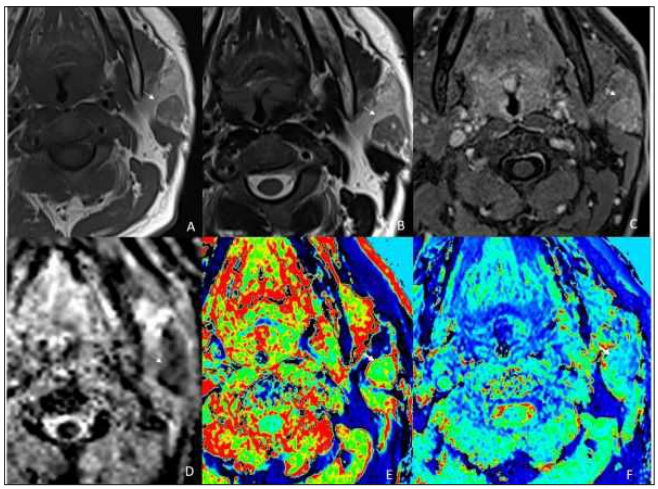

Resim 2. Warthin tümörü. Sol parotis bezi yüzeyel lobunda T1 ve T2 AG'de hipointens (A, B), hafif kontrastlanan (C), diffüzyon kısıtlanması gösteren (D) kitle. Prekontrast T1 değeri: 1269 (E), post-kontrast T1 değeri: 841, kontrast değişim oranı: %33 olarak ölçülmüştür.

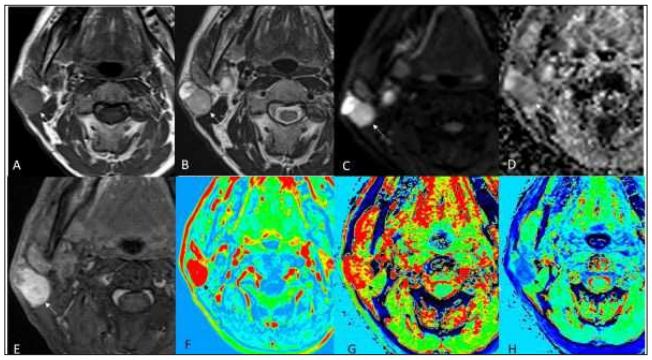

Resim 3. Pleomorfik adenom. Sağ parotis bezi yüzeyel lobunda T1 ve T2 AG'de (A, B) heterojen görünümde, diffüzyon kısıtlanması gösteren (C, D), kontrastlanan (E) lezyon. Dinamik incelemeden elde edilen haritada yoğun kontrast tutulumu izleniyor (F) T1 haritalamada nativ T1 değeri 2024 (G), post-kontrast T1 değeri: 788 (H), kontrast değişim oranı: %61'dir.

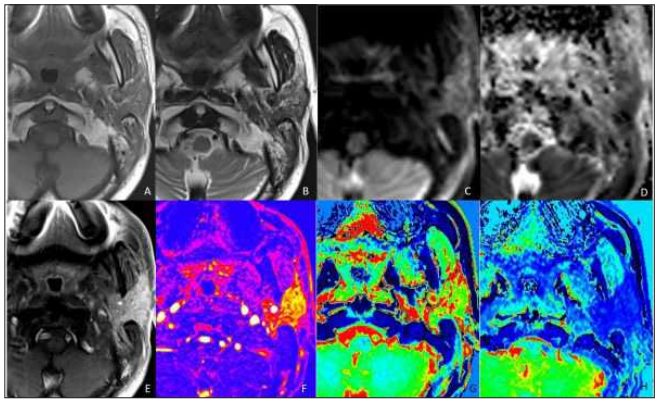

Resim 4. Duktal karsinom. Sol parotis bezinde T1 ve T2 AG'de hipointens (A, B), diffüzyon kısıtlanması gösteren (C, D), kontrastalanan (E), dinamik incelemeden elde edilen haritada yoğun kontrastlanma (F) izlenen kitleye ait T1 haritalamada nativ T1 değeri 1839 (G), post-kontrast T1 değeri: 567 (H) olarak ölçülmüştür. Kontrast değişim oranı: %69'dur.

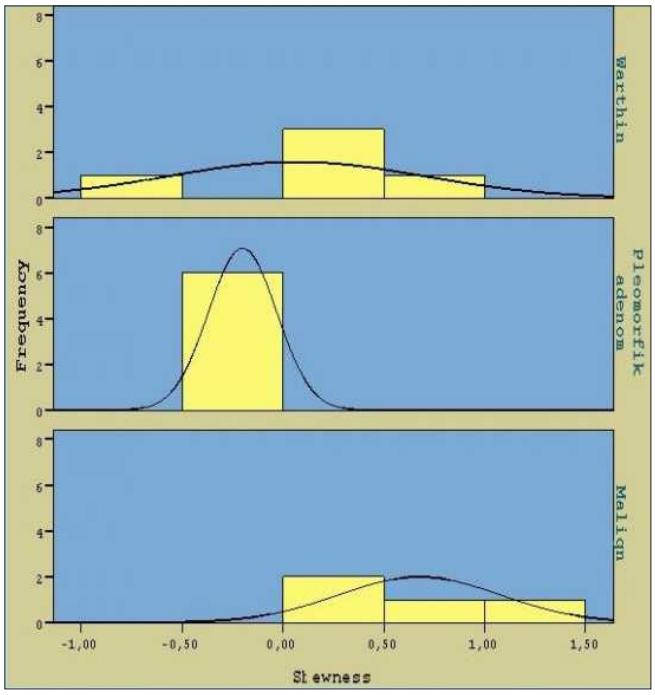

Resim 5. Skewness değerleri için histogram tablosu.

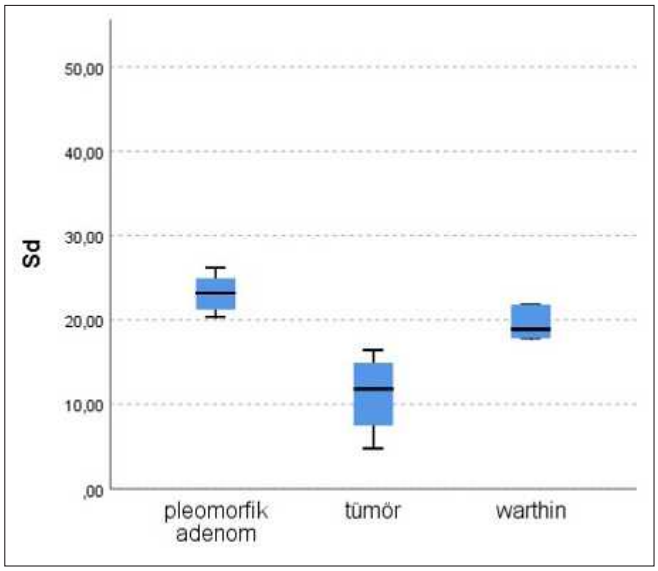

Resim 6. Box-plot grafiğinde her 3 patoloji için standart sapma değerleri gösterilmektedir.

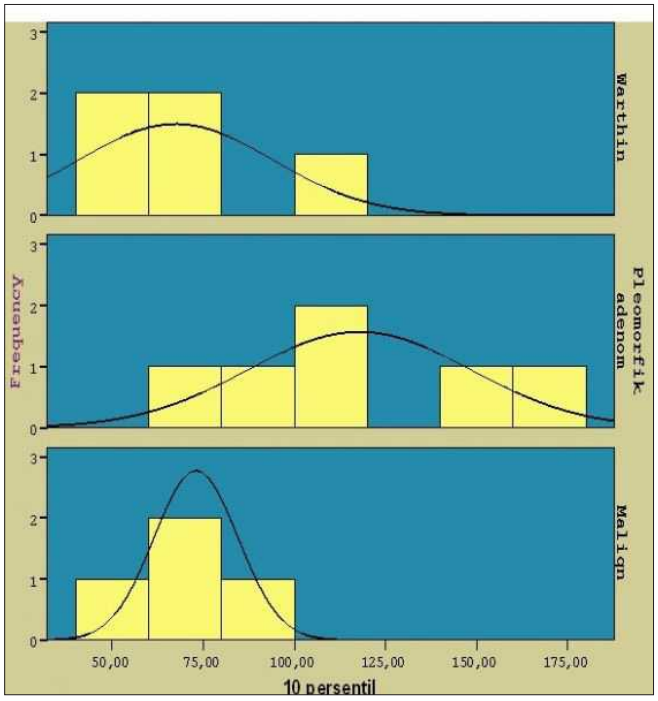

Resim 7. On persentil değerleri için histogram tablosu.

Tablo 1. Benign-malign tümörler, pleomorfik adenom ve Warthin tümörüne ait ortalama değerler

	Benign Tümörler	Malign Tümörler	Pleomorfik Adenom	Warthin Tümörü
Tümör volümü	10,3±11,2	6,9±10	14,4±13,6	5,5±5,1
T1 prekontrast	1874,3±515,4	1839,9±709,9	2025,6±396,5	1692,7±626
Kontrast değişim oranı % (T1 haritalama)	60,8±14,2	64,9±14,4	63,6±8,5	56,1±22,6
Kontrastlanma oranı (dinamik eğri)	1,42±0,8	1,12±0,4	1,75±0,92	0,88±0,1
ADC mean	1,231±0,58	1,030±0,14	1,309±0,68	1,138±0,51
ADC median	1,287±0,48	1,166±0,459	1,508±0,317	1,022±0,54
SD	0,233	0,112	0,231	0,235
Maksimum	1,935±0,55	1,255±0,25	2,211±0,40	1,604±0,56
ADC 10	1,287±0,48	0,730±0,11	1,178±0,30	0,674±0,26
ADC 25	1,107±0,43	0,777±0,10	1,338±0,32	0,831±0,39
ADC 50	1,287±0,48	0,835±0,08	1,508±0,31	1,022±0,54
ADC 75	1,432±0,50	0,922±0,09	1,668±0,29	1,150±0,58
ADC 90	1,553±0,51	1,030±0,14	1,780±0,29	1,281±0,62
Skewness	-0,79±0,43	0,67±0,40	-0,20±0,16	0,06±0,63
Kurtozis	0,05±0,66	-0,02±0,58	-0,07±0,70	0,21±0,66

Baş-Boyun Radyolojisi

PS-136

GRAVES HASTALIĞINDA SHEAR WAVE ELASTOGRAFİ TEKNİĞİ İLE TİROİD PARANKİM SERTLİĞİNİN DEĞERLENDİRİLMESİ

Abidin Kılınçer[1], Mehmet Sedat Durmaz[1], Süleyman Baldane[2], Cem Onur Kıraç[2], Hakan Cebeci[1], Mustafa Koplay[1]

[1]Selçuk Üniversitesi Tıp Fakültesi, Radyoloji AD
[2]Selçuk Üniversitesi Tıp Fakültesi, İç Hastalıkları AD, Endokrinoloji Bd

Giriş ve Amaç: Hipertiroidizm ile prezente olan bir otoimmün hastalık olan Graves hastalığı(GH) tanısında tiroid US ile klinik ve laboratuvar bulgular(yüksek T4, baskılı TSH) olguların çoğunda yeterlidir(1).Shear wave elastografi (SWE) dokuların sertlik derecesini kantitatif olarak ölçebilen bir US yöntemi olup tiroiditlerde parankim sertliğinde artış olduğu bildirilmektedir(2, 3).Biz GH tanılı olgularda SWE ile tiroid parankim sertliğini değerlendirmeyi ve normal tiroid parankiminde elde edilen değerlerle karşılaştırmayı amaçladık.

Gereç ve Yöntem: 1Ocak-30Mart 2019 tarihleri arasında GH tanısı alan veya bu tanıyla takipte olan erişkin olgular ile bilinen hastalığı olmayan, tiroid fonksiyon testleri normal olan sağlıklı gönüllüler çalışmaya dahil edildi.Nodülü olan hastalar çalışmaya dahil edilmedi.Her iki grupta TSH ve sT4 değerleri ile Graves hastalarında sT3 seviyesi ile anti-TPO ve anti-TG antikor değerleri kaydedildi.SWE tetkiki için Toshiba Applio 500 cihazı ve 4-14 MHz lineer prob kullanıldı.US incelemede tiroid ekojenitesi submandibuler bez ile karşılaştırmalı olarak değerlendirilerek skorlandı(hipo, izo, hiper).Tüm hastalarda tiroid hacimleri ölçüldü.SWE ölçümleri her iki tiroid lobundan tiroid parankim sınırları el ile çizilerek, ortalama kPa ve m/s değerleri transvers ve longitudinal düzlemlerde kaydedildi(Resim 1-2).Sağ ve sol lob elastisite indeksleri transvers ve longitudinal düzlemde ölçülen değerlerin ortalaması alınarak, tüm glandın elastisite indeksi ise sağ ve sol lob değerlerinin ortalaması alınarak hesaplandı.Hormon ve antikor düzeyleri, tiroid hacmi ve parankim ekojenitesi her iki grupta SWE değerleri ile karşılaştırıldı.İstatistiksel analizde Mann-Whitney U, Kruskal-Wallis ve Ki kare testleri kullanıldı.Korelasyon için Spearman korelasyon testi yapıldı.GH ve kontrol grubunda SWE parametrelerinin kestirim değerlerini bulmak için ROC analizi yapıldı.

Bulgular:35Graves hastası ve 35sağlıklı gönüllü çalışmaya dahil edildi.Çalışma populasyonu karakteristikleri tablo1'de verildi. Laboratuar değerleri ile SWE değerleri arasındaki korelasyon analizi tablo2'de görülmektedir.Parankim ekojenitesine göre SWE değerleri ablo 3'Te verildi.Parankim ekojenitesi ile SWE değerlerinin korelasyonu tablo 4'te verildi. Tablo 5'te ise, SWE kestirim değerleri sunulmuş olup ROC eğrileri resim 3'te görülmektedir.

Tiroid parankim ekojenitesi azaldıkça bezin elastisitesini yitirdiği görüldü.Normal tiroid bezi ile GH'nı ayıran en güçlü SWE parametresinin tüm glandın kPa cinsinde ölçülen elastisite indeksi olduğu görüldü(AUC:0.809).Sağ lob, sol lob ve tüm gland için kPa değerinin m/s değerine kıyasla daha iyi ayrım yaptığı görüldü.

Tartışma ve Sonuç: Literatürde GH olan olgularda SWE ile tiroid parankim sertliğini değerlendiren başka çalışmalar olmakla birlikte(3-5), bizim çalışmamızda elastografi sırasında inceleme alanı olarak bezin sınırları el ile çizilmiştir(free ROI).Biz, bezin bir veya birkaç alanında ölçüm yapmaktansa bezin tamamının değerlendirilmesinin daha doğru, tekrarlanabilir sonuçlar verebileceği kanısındayız.Diğer taraftan literatürde SWE çalışmalarında kPa veya m/s değerlerinden biri verilirken biz çalışmamızda her iki değeri de vermeyi tercih ettik.

Shear wawe elastografi GH tanısında başlıca testlerden olmamakla birlikte, tanıda arada kalınan olgularda tiroid sertliğinde artış olması GH tanısını destekleyebilir.

Anahtar kelimeler: Graves hastalığı, shear wave elastografi, ultrasonografi, kilopaskal

Kaynaklar

1. Türkiye Endokrinoloji ve Metabolizma Derneği, Tiroid Hastalıkları Çalışma Grubu. Tiroid Hastalıkları Tanı ve Tedavi Kılavuzu. 2019.
2. Kandemirli SG, Bayramoglu Z, Caliskan E, Sari ZNA, Adaletli I. Quantitative assessment of thyroid gland elasticity with shear-wave elastography in pediatric patients with Hashimoto's thyroiditis. J Med Ultrason (2001). 2018;45(3):417-23.
3. Li S, Yao J, Hao S, Zhou X, Jiang N, Zhao X, et al. Multifactor Analysis of Thyroid Stiffness in Graves Disease: A Preliminary Study. AJR Am J Roentgenol. 2019:1-8.
4. Liu J, Zhang Y, Ji Y, Wan Q, Dun G. The value of shear wave elastography in diffuse thyroid disease. Clin Imaging. 2018;49:187-92.
5. Vlad M, Golu I, Bota S, Vlad A, Timar B, Timar R, et al. Real-time shear wave elastography may predict autoimmune thyroid disease. Wien Klin Wochenschr. 2015;127(9-10):330-6.

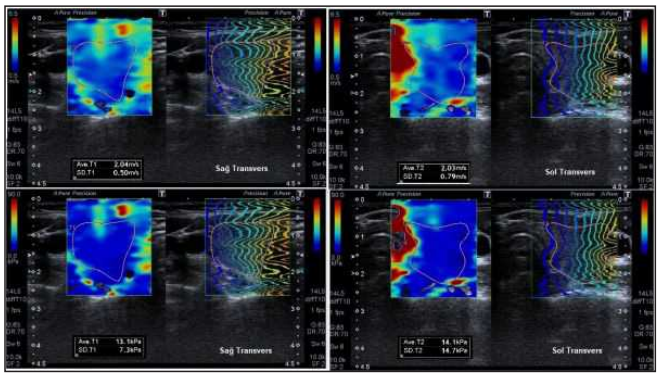

Resim 1. Transvers düzlemde tiroid sağ ve sol lobtan parankim konturları el ile çizilerek yapılan m/s ve kPa cinsinden shear wave elastografi ölçümleri (Graves hastalığı tanılı 39 yaşında kadın hasta).

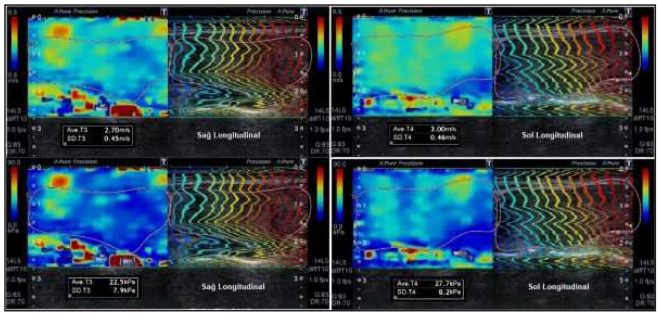

Resim 2. Longitudinal düzlemde tiroid sağ ve sol lobtan parankim konturları el ile çizilerek yapılan m/s ve kPa cinsinden shear wave elastografi ölçümleri (aynı hasta).

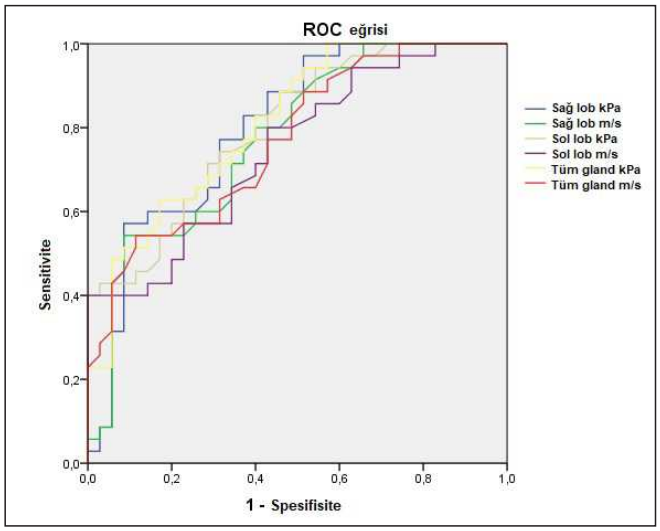

Resim 3. Shear wave elastografi değerlerinin ROC eğrileri

Tablo 1. Çalışma popülasyonu karakteristikleri

	Graves hastaları	Kontrol grubu	P
Cinsiyet	9 E / 26 K	14 E / 21 K	0.2
Yaş	41.2 ± 11.8	28.2 ± 8	0*
Sağ lob hacmi (cm^3)	11.5 ± 6	7.75 ± 2.81	0.002*
Sol lob hacmi (cm^3)	10.63 ± 7.37	6.83 ± 2.57	0.003*
İstmus kalınlığı (mm)	4.81 ± 2.43	-	
Total hacim (cm^3)	22.1 ± 12.76	14.56 ± 5.28	0.002*
TSH (mU/L)	0.54 (0.01 – 11.59)	1.89 (0.83 – 5.52)	0.001*
sT4 (ng/dL)	1.22 (0.81 – 11.6)	1.3 (1.02 – 1.68)	0.481
sT3 (ng/L)	3.35 (2.29 – 28)	-	
Anti-TPO (IU/mL)	108.4 (6.62 – 1300)	-	
Anti-TG (IU/mL)	73.9 (10 – 2278)	-	
Sağ lob (kPa)	19.4 ± 8	13.76 ± 4.9	0*
Sağ lob (m/s)	2.36 ± 0.43	2.02 ± 0.3	0*
Sol lob (kPa)	20.39 ± 9	13.15 ± 3.24	0*
Sol lob (m/s)	2.4 ± 0.47	2.01 ± 0.24	0*
Tüm gland (kPa)	19.9 ± 8.31	13.45 ± 3.53	0*
Tüm gland (m/s)	2.38 ± 0.44	2.02 ± 0.24	0*

Tablo 2. Graves hastalarında laboratuar değerleri ile elastografi değerleri arasındaki korelasyon analizi ve tiroid hacmi ile antikor seviyeleri arasındaki korelasyon analizi

		P	Spearman korelasyon katsayısı
TSH	Tüm gland (kPa)	0*	-0.479
TSH	Tüm gland (m/s)	0.07	-0.309
sT4	Tüm gland (kPa)	0.45	0.09
sT4	Tüm gland (m/s)	0.18	0.233
sT3	Tüm gland (kPa)	0.10	0.282
sT3	Tüm gland (m/s)	0.20	0.221
Anti-TPO	Tüm gland (kPa)	0.28	0.185
Anti-TPO	Tüm gland (m/s)	0.25	0.198
Anti-TG	Tüm gland (kPa)	0.80	-0.045
Anti-TG	Tüm gland (m/s)	0.98	0.005
Anti-TPO	Total hacim (cm^3)	0.20	0.222
Anti-TG	Total hacim (cm^3)	0.19	0.226

Tablo 3. Tiroid parankim ekojenitesine göre ortalama shear wave elastografi değerleri.

	Graves hastaları	Kontrol grubu	Toplam	Tüm gland (kPa)	Tüm gland (m/s)
Hiperekoik	10 (%28.6)	29 (%82.9)	39	14.5±4.04	2.08±0.25
İzoekoik	18 (%51.4)	6 (%17.1)	24	16.86±5.33	2.21±0.34
Hipoekoik	7 (%20)	-	7	28.12±13.7	2.8±0.66
Hepsi	35	35	70	16.46±7.15	2.18±0.41

Tablo 4. Tiroid parankim ekojenitesi ile shear wave elastografi değerlerinin korelasyonu

	P	Spearman korelasyon katsayısı
Graves - Tüm gland (kPa)	0.03*	0.367
Graves - Tüm gland (m/s)	0.023*	0.384
Kontrol - Tüm gland (kPa)	0.22	-0.21
Kontrol - Tüm gland (m/s)	0.22	-0.21
Hepsi - Tüm gland (kPa)	0.001*	0.383
Hepsi - Tüm gland (m/s)	0.006*	0.324

Tablo 5. Shear wave elastografi değerlerinin ROC analizi

	Kestirim değeri	Sensitivite	Spesifisite	Eğri altında kalan alan
Sağ lob (kPa)	14.025	%82.9	%62.9	0,800
Sağ lob (m/s)	2.045	%80	%60	0,774
Sol lob (kPa)	14.5	%77.1	%60	0,801
Sol lob (m/s)	2.11	%71.4	%60	0,748
Tüm gland (kPa)	13.825	%82.9	%60	0,809
Tüm gland (m/s)	2.1	%65.7	%62.9	0,768

Baş-Boyun Radyolojisi

PS-137

ORBİTAL DOPPLER ULTRASON PARAMETRELERİ PRİMER AÇIK AÇILI GLOKOMDA YENİ BİR TANISAL BELİRTEÇ OLABİLİR Mİ?

Yasemin Durum Polat[1], Oğuz Abdullayev[1], Özge Key[2], Can Zafer Karaman[1], Tolga Kocatürk[2]

[1]Aydın Adnan Menderes Üniversitesi, Radyoloji AD
[2]Aydın Adnan Menderes Üniversitesi, Göz Hastalıkları AD

Giriş ve Amaç: Glokom retinal ganglion hücrelerinin ölümü ve görme alanı(GA) kaybı ile ilişkili multifaktöriyel, nörodejeneratif, kronik progresif optik nöropatidir. Körlüklerin ikinci en sık sebebidir. Erken tanı ve tedavisi önemlidir(1).

Primer açık açılı glokom(PAAG), açık ön kamara açısı ve 21 mmHg üzerinde göz içi basıncı ile birlikte, optik sinir liflerinde edinsel kayıp ve görme alanı anormalliklerinin olduğu, kronik, bilateral optik nöropatidir. En sık görülen açık açılı glokom tipi olan PAAG, önlenebilir körlük nedenlerinin başında gelir(1).

Optik kohorens tomografi(OKT), ~800 nm dalga boyunda ışık kullanılarak retinanın ve optik sinirin non-invaziv şekilde yüksek çözünürlükte üç boyutlu tomografik kesit görüntülerinin elde edildiği, glokom hasarının erken dönem saptanmasını sağlayan görüntüleme yöntemidir(2). Bu yöntemle glokomun tanı ve izleminde RNFL ve maküler parametreler kullanılmakla beraber, özellikle son birkaç yıldır ganglion hücre kompleksi (GCC) analizinin kullanımı popülarite kazanmıştır(3).

Glokomda optik nöropatinin fizyopatolojisinde çeşitli faktörler suçlanmaktadır. En iyi bilineni göz içi basınç yüksekliğidir. Glokomatöz hasarın her zaman yüksek göz içi basınçlarında olmaması ve basıncın düşürülmesine rağmen optik nöropatinin devam etmesi, başka faktörlerin de olduğunu düşündürmektedir. Optik sinir başının perfüzyon bozukluğu, anormal vasküler rezistans, sistemik hipotansiyon

bu faktörler arasındadır(4). Gözün iskemiye en duyarlı bölümü olan optik sinir başının beslenmesi için yeterli oküler perfüzyon basıncı gereklidir. Bunun birincil belirleyicileri, arteriyel kan basıncı ve göz içi basıncıdır.

Renkli Doppler ultrasonografi(RDUS) retrobulber kan akışını değerlendirmek için güvenli, non-invaziv bir yöntemdir(4). RDUS orbital perfüzyonun değerlendirilmesinde santral retinal arter(SRA), oftalmik arter(OA) gibi retrobulber damarların kan akım hızları ölçümüyle optik sinir başının kanlanmasını indirekt gösterebilir (2,5).

PAAG'da orbital arterlerin kan akım değişikliklerinin RDUS ile analizi çalışılmış bir konudur. Ancak, son yıllarda OKT ile bakılan özellikle GCC parametresi ile RDUS arasındaki ilişki henüz araştırılmamıştır.

Bu çalışmanın amacı, PAAG'lu olgular ile normal olguları OKT ve RDUS bulguları açısından karşılaştırarak, OKT'de son yıllarda artan ilgiyle değerlendirilen GCC parametresi ile RNFL ve optik sinir değişikliklerinin, RDUS bulgularıyla korelasyonunu araştırmaktır.

Yöntem: Bu prospektif çalışmaya PAAG saptanan 47 olgunun 47 gözü, herhangi bir klinik yakınma ile gelen yaş ve cinsiyet uyumlu 48 kontrol olgusunun 48 gözü dahil edildi. Tüm olgulara tam oftalmolojik muayene, OKT ve RDUS uygulandı. RDUS'de, spektral akış örnekleri değerlendirildi. OA ve SRA rezistivite indeks (OA-RI ve SRA-RI) değerleri kaydedildi (Resim1-2). Grupların OA-RI ve SRA-RI verilerinin OKT bulgularıyla korelasyonu saptandı.

Bulgular: OA-RI değerleri PAAG grubunda kontrol grubuna göre istatistiksel olarak anlamlı derecede yüksek bulundu. SRA-RI değerleri PAAG grubunda yüksek olmasına rağmen anlamlı istatiksel farklılık izlenmedi(Tablo 1). PAAG'da -kontrol grubunun aksine- OA-RI ile RNFL kalınlıkları, makuler parametler ve GCC ilişkisine bakıldığında istatistiksel anlamlı korelasyon bulundu ($p<0.001$). SRA-RI ile OKT bulguları arasında her iki grupta da istatistiksel olarak anlamlı korelasyon bulunmadı.

Tartışma: Glokomda, optik sinir liflerinin %40'nın kaybına rağmen GA defektleri oluşmayabilir. Bundan önce oluşan peripapiller ve maküler RNFL kaybının OKT ile saptanması glokom tanısında RNFL ve GCC'nin popularitesini arttırmıştır. Bu nedenle erken glokom tanısında optik diskin objektif, etkin ve tekrar edilebilir tekniklerle değerlendirilmesi nöropatinin erken tanı ve izleminde önemlidir(6).Glokomda tedavi başlansa bile progresyon devam edebilir. Bu glokomun progresyonunda vasküler faktörlerin de önemli olduğunu düşündürür. Literatürle(7,8) benzer şekilde bulgularımız glokom patogenezinde vasküler faktörlerin bulunduğunu kanıtlar niteliktedir.

SRA-RI değerlerinin anlamlı sonuçlar vermemesi varolan yayınları desteklemektedir(9). Yapay olarak artmış göziçi basıncı SRA'in hemodinamik özelliklerini etkilerken, OA'yı etkilemediği bilinmektedir(4). SRA-RI'nin her iki gruptada korelasyon göstermemesi buna bağlanabilir.

Çalışmamız glokomatöz gözlerin izlenmesinde OKT parametleri ile anlamlı korelasyon gösteren OA-RI'nin hastalık ilerlemesini değerlendirmede faydalı olabileceğini göstermektedir.

Anahtar kelimeler: RDUS, Glokom, Optik nöropati

Kaynaklar

1.European Glaucoma Society Terminology and Guidelines for Glaucoma, 4th Edith- Chapter 2:Classification and terminology Supported by the EGS Foundation
2.Lam AK, Chan ST, Chan H et al. The effect of age on ocular blood supply determined by pulsatile ocular blood flow and color Doppler ultrasonography Optom Vis Sci 2003;80:305-11
3.Aydin D, Kusbeci T. Evaluation of Retinal Nerve Fiber Layer and GCC Thickness in Unilateral Exfoliation Syndrome Using Optical Coherence Tomography. J Glaucoma 2016;25:523–527.
4. Trible JR, Anderson DR. Factors associated with retrobulbar hemodynamic measurements at variable intraocular pressure. J Glaucoma 1998; 7:33–38.
5.Uz B, Durum Y, Kocatürk T, Dayanir YO, Dayanir V, Bilgen M.Carotid Arterial Flow in Pseudoexfoliation Glaucoma and its Role in Diagnosing the Disease. J Glaucoma. 2016 Dec;25(12):959-962.
6.361. Kadir Eltutar, Fahrettin Acar. Structural Changes in Pseudoexfoliation Syndrome Evaluated with Spectral Domain Optical Coherence Tomography. Current Eye Research 2015; Early Online, 1–8.
7.Yamazaki Y, Dreance SM. The relationship between progression of visual field defects and retrobulber circulation in patients with glaucoma. Am J Ophthal.1997; 124:287-95.
8.Galassi F, Sodi A, Ucci F, et al. Ocular hemodynamics and glaucoma prognosis: a color doppler imaging study. Arch Ophthal. 2003; 121:1711-15
9.Dayanir V, Topaloğlu A, Ozsunar Y et al. Orbital blood flow parameters in unilateral PES. Int Ophthal. 2009;29:27–32..

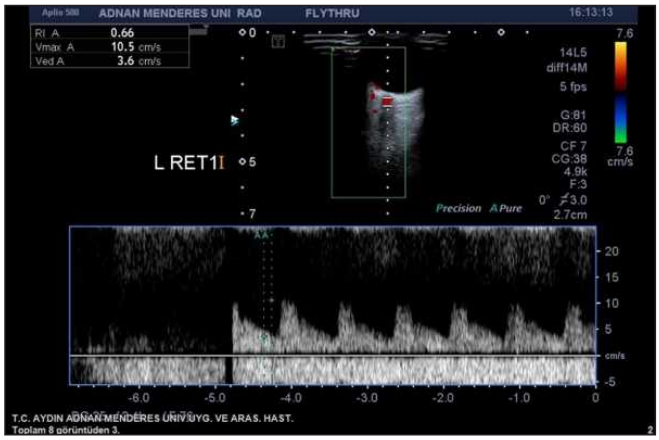

Resim 1. PAAG tanılı olguda SRA RDUS Görüntüleri

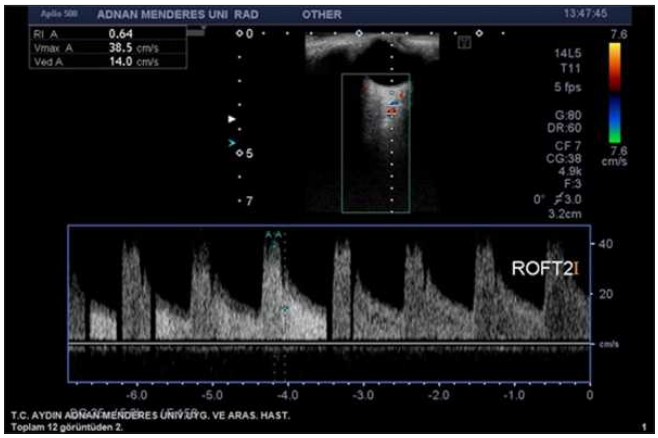

Resim 2. Kontrol grubundan bir hastaya ait Oftalmik Arter RDUS görüntüsü

Tablo 1. Grupların Oftalmik ve Santral Retinal Arter Rezistivite İndeksleri

	Kontrol Grubu	PAAG Grubu	p Değeri
OA-RI	0.68±0.04	0.70±0.06	<0.001
SRA-RI	0.63±0.03	0.64±0.04	0.051

Baş-Boyun Radyolojisi

PS-138

PEDİATRİK OLGUDA TİROİD ABSESİ: ENFEKTE 3-4. BRANKİAL KLEFT FİSTÜLÜ/ SİNUS TRAKTI VE GÖRÜNTÜLEME BULGULARI

Merve Yazol[1], Çiğdem Öztunalı[1], Halil Özer[2]

[1]Şanlıurfa Eğitim ve Araştırma Hastanesi, Radyoloji Bölümü
[2]Ankara Şehir Hastanesi, Radyoloji Kliniği

Giriş ve Amaç: Brankial kleft anomalileri (BKA), embriyonel gelişim sırasında brankial yarıkların anormal gelişimine bağlı konjenital boyun patolojileri olup kist, sinüs ve fistül şeklinde olabilir. 2. brankial kleft kisti (BKK) en sık görülendir (%95). 3-4. brankial kleft anomalileri diğer iki gruba göre son derece nadir olup tüm kleft anomalilerin %2-8'ini oluşturur (1). Ani gelişen sol taraflı boyun şişliği şikâyeti ile başvuran, sol tiroid lobu yerleşimli abse saptanan 2 pediatrik olguyu görüntüleme bulguları eşliğinde tartışmayı amaçladık.

Olgular: Olgu 1:3 günlük boyun sol yarıda şişlik, ağrı şikâyeti ile gelen 7 yaşında kız hastanın öyküsünde 3 yıl ve 7 ay önce aynı lo-

kalizasyonda abse/ abse drenajı ile 1 haftadır olan tonsillit öyküsü vardı. Boyun BT'de sol yarıda tiroid bezi içerisinden, karotid kılıf (KK), SCM anterioru boyunca üst mediastene uzanan geniş abse/ yağ planlarında kirlenme, orta hat yapılarında sağa itilme izlenmişti. Abse drenajı/tedavi sonrası 2. ayda MRG'de abse formasyonu ve bası etkisi yok iken çok sayıda lenf nodu sebat etmekteydi. Elde olunan 3 yıl önceki BT, MRG'sinde de peritiroid–intratiroid yerleşimli takipte regrese olan abse ile komşuluğunda heterojen kontrastlanma dikkati çekmekteydi.

Olgu 2:5 yaşında kız hastanın, boyun sol yarıda anteriorda ani ortaya çıkan, ağrısız şişlik şikâyeti ile 2 haftadır devam eden ÜSYE öyküsü vardı. Malignite ön tanısı ile istenen boyun US'de sol tiroid bezi-istmus lokalizasyonundan peritiroid ve KK komşuluğuna uzanım gösteren, geniş (6.5x4 cm) boyutlarda abse ile ana karotid arterde ve internal juguler vende itilme, ince kalibrasyon izlenmekteydi. BT'de ek olarak koleksiyonun solda retrofarengeal alan, karotid boşluk, posterior servikal üçgen ve üst mediastene uzanımı dikkati çekmişti. Tedavi altında 2-3. haftada yapılan boyun US ve MRG'de koleksiyon alanının boyut, vasküler yapılara bası ve kitle etkisinde azalmakla ile birlikte koleksiyonun sebat ettiği izlenmiştir.

Tartışma: 3 ve 4. brankial kleft anomalileri son derece nadir olup tipik olarak erken çocuklukta tekrar eden, boyun laterali yerleşimli abse formasyonu, rekürren derin boyun enfeksiyonları, akut supuratif tiroidit ile presente olur (2). Olguların çoğunun yakın dönem geçirilmiş üst solunum yolu enfeksiyonu öyküsü vardır. III.BK. süperior laringeal sinirin üzerinde, IV. BK ise sinirin altında, solda aortik ark altından loop yaparak uzun seyirlidir. Her iki ark da piriform sinüsüne açılır ve yakın seyirli olduğundan çoğunlukla ayrımı güçtür.3-4. BKA genellikle erken çocuklukta ve piriform sinüsten başlayıp tiroid lob içerisi ve yakın komşuluğunda kist ve fistül traktı şeklinde sonlanır (3). Olguların %97'si tipik olarak sol tiroid lobu içerisi ve anterioru yerleşimlidir. Tipik olan sol yerleşimin brankial ark gelişiminde oluşan asimetrik vasküler gelişimden kaynaklandığı düşünülmektedir (4).

Rekürren ve sekonder enfeksiyon, abse formasyonu nedeni ile radyolojik erken tanı ve olabildiğince erken cerrahi eksizyonu önemlidir. Pediatrik olgularda US ilk görüntüleme yöntemi olmakla birlikte radyolojik tanı piriform sinüse açılan fistül-sinüs traktının baryum özefagogram ile gösterilmesiyle konur. MRG ve BT brankial kleft kisti varlığı, boyutu, lezyonun tiroid bezi ile ilişkisi, süper- akut enfeksiyon varlığında ise sol tiroid lojunda periferal kontrastlanan, difüzyon kısıtlayan abse formasyonu ve uzanımları, anatomik komşuluklar açısından yol göstericidir.

Sonuç: Brankial kleft anomalilerinin ayırıcı tanısında tipik lokalizasyonlarını bilmek tanıda oldukça yardımcıdır. Çocuk yaş grubunda; tipik olarak tiroid parankim içi ve çevresi yerleşimli tiroidit ve abse varlığı ile aynı lokalizasyonda persistant/ rekürren boyun enfeksiyonu olgularında özellikle III ve IV. Brankial kleft anomalilerinin altta yatabileceği ve bu lezyonların klasik olarak yerleşim yerinin sol taraflı olduğu akılda bulundurulmalıdır.

Anahtar kelimeler: Brankial kleft, 3 ve 4. brankial kleft anomalileri, tiroid absesi, görüntüleme

Kaynaklar

1. Adams A, Mankad K, Offiah C, Childs L. Branchial cleft anomalies: a pictorial review of embryological development and spectrum of imaging findings. Insights Imaging. 2016;7(1):69-76.
2. Shrime M, Kacker A, Bent J, Ward RF. Fourth branchial complex anomalies: a case series. Int J Pediatr Otorhinolaryngol. 2003;67(11):1227-33.
3. Kruijff S, Sywak MS, Sidhu SB, Shun A, Novakovic D, Lee JC, et al. Thyroidal abscesses in third and fourth branchial anomalies: not only a paediatric diagnosis. ANZ J Surg. 2015;85(7-8):578-
81.
4. Rosenfeld RM, Biller HF. Fourth branchial pouch sinus: diagnosis and treatment. Otolaryngol Head Neck Surg. 1991;105(1):44-50.



Resim 1. Olgu 1, kontrastlı boyun BT'de, sol tiroid bezi ve çevresinde santrali hipodens-periferal kontrastlanan (ok) geniş abse (ok başı)

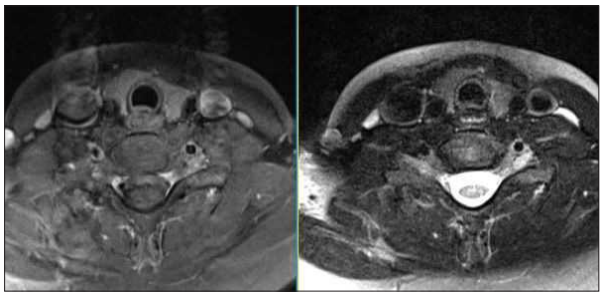

Resim 2. Olgu 1, tedavi sonrası 2. ayda elde edilen kontrol MR'sinde kolleksiyon alanı rezorbe olmuş,sol tiroid lojunda abse izlenmemiştir.

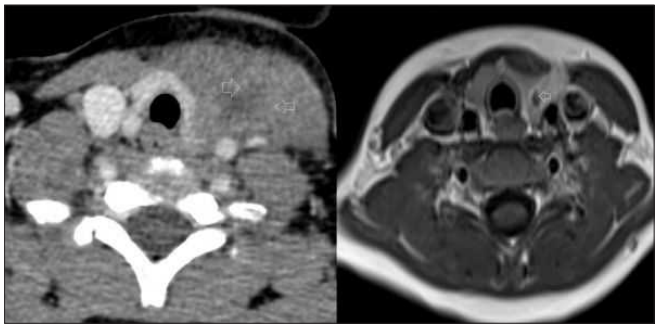

Resim 3. Olgu 1, elde edilen eski BT ve MR'sinde santrali hipodens ve hipointens, yenisi ile benzer özellikte koleksiyon alanları

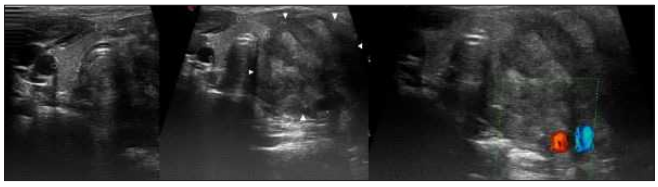

Resim 4. Olgu 2, US'de sağ tiroid bezi, istmus parankimi normal iken (ok), sol tiroid lojunda, ana karotid arter ve internal juguler vende itilmeye neden olan geniş koleksiyon (ok başı)



Resim 5. Olgu 2, US ile eş zamanlı BT'sinde istmus ve sol tiroid bezi yerleşimli benzer konfigürasyonda geniş abse

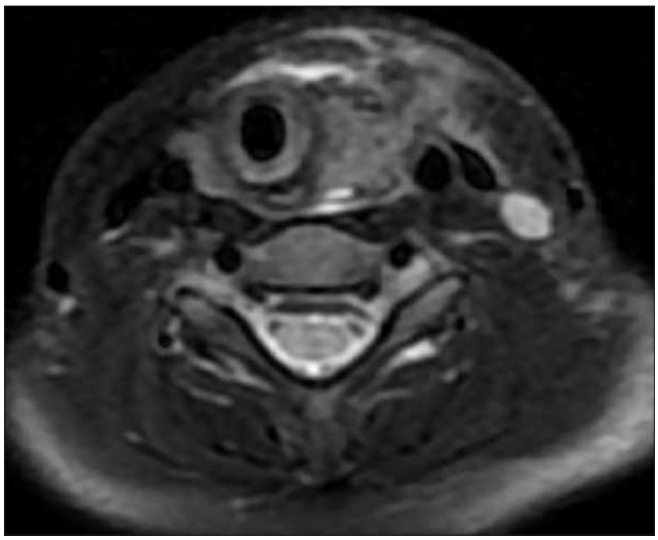

Resim 6. Olgu 2, tedavi sonrası kontrol MR'de gerileyen koleksiyon alanı ve komşuluğunda ödem

Baş-Boyun Radyolojisi

PS-139

KLİNİSYEN HEKİMLERİN TİROİD NODÜLÜ YÖNETİMİNİN TIRADS İLE UYUMU

Hamza Eren Güzel, Ali Murat Koç, Raşit Eren Büyüktoka

Sağlık Bilimleri Üniversitesi İzmir Bozyaka Eğitim ve Araştırma Hastanesi, Radyoloji Kliniği

Giriş ve Amaç: Günümüzde ultrasonografinin yaygın kullanımı ile tespit edilebilen tiroid nodüllerinin sayısı artmıştır [1]. Tespit edilen nodüllerin takip veya biyopsi kararında klinik zorluklar yaşanabilmektedir. Benign ve malign tiroid nodüllerinin ayrımında kullanılan iyi yapılandırılmış ultrasonografi bulguları ve tiroid nodüllerini ultrason özellikleri ile malignite riskine göre sınıflandıran rehberler bulunmaktadır [2,3,4,5]. Tiroid nodüllerinin takip ve tedavisinde en sık kullanılan rehberler ATA (American Thyroid Association - Amerikan Tiroid Birliği) tarafından hazırlanan ATA-2015 ve ACR (American College of Radiology – Amerikan Radyoloji Koleji) tarafından hazırlanan TIRADS kılavuzlarıdır. TIRADS skorlama sisteminin, ince iğne aspirasyon biyopsisi gerektiren malign özellikteki nodüllerin seçilmesinde ve düşük malignite riski olan nodüllere yönelik gereksiz biyopsilerin azaltılmasında etkili ve güvenilir bir yöntem olduğu çalışmalarda gösterilmiştir [6,7,8,9,10,11]. Bu çalışma ile amacımız, İzmir Bozyaka Eğitim ve Araştırma Hastanesi'nde sıklıkla tiroid USG istemi yapan araştırma görevlisi hekimlerin, tiroid nodüllerine yönelik takip ve biyopsi kararında etkili olan ultrasonografi parametrelerini ve bu parametrelerin TIRADS ile uyumunu araştırmaktır.

Gereç ve Yöntem: Tanımlayıcı çalışmamız 01-25 Nisan 2019 tarihleri arasında İzmir Bozyaka Eğitim ve Araştırma Hastanesi'nde yürütülmüştür. Çalışma için araştırmacılar tarafından tiroid nodüllerinin biyopsi ve takip kararları ile ilgili 10 vaka sorusunun yer aldığı ve nodüllerin 6 başlıkta 23 ultrasonografik özelliğinin malignite puanlamasının sorgulandığı bir anket hazırlanmıştır. Anketler araştırma görevlilerinin çalıştıkları bölümlere ziyarette bulunularak çalışma hakkında bilgi verilerek direkt olarak elden teslim edilmiştir. Gönüllü olan bireylerin sözlü ve yazılı onamları alınmıştır.

Bulgular: Çalışmaya katılması için toplam 75 asistana ulaşıldı; çalışmaya katılmayı kabul eden 13 iç hastalıkları, 32 aile hekimliği, 9 genel cerrahi ve 5 kulak burun boğaz araştırma görevlisi olmak üzere toplam 59 katılımcını sonuçları değerlendirildi. 18 kişi (%30.5) tiroid nodüllerinin takibi için bir skorlama sistemi kullandığını belirtti. Katılımcıların tiroid nodüllerin takip ve biyopsi kararlarında etkili olan ultrasonografi parametreleri ile ilgili sonuçları Tablo 1'de verildi. Katılımcıların vakalara doğru cevap verme puanı ortalaması 5,76±2,35 idi ve katılımcıların sadece 4(%6,8)'ünün tüm vakalara doğru cevap verdi. Branşlara göre vakalara doğru cevap verme durumu arasında anlamlı fark saptanmadı(p=0,535). Katılımcıların vakalara verdikleri cevaplar Tablo 2'de yer almaktadır.

Tartışma ve Sonuç: Tiroid nodülleri ultrasonografinin yaygın kullanımıyla günümüzde daha sık tespit edilmekte ve yönetiminde klinik zorluklar yaşanabilmektedir. Tiroid nodüllerine yönelik takip veya biyopsi kararı için iyi yapılandırılmış USG kriterleri ve kılavuzlar mevcuttur. Çalışmamızda hastanemizde çalışan araştırma görevlisi hekimlerin tiroid nodüllerinde takip veya biyopsi kararı alırken kullandıkları kriterlerin TIRADS ile uyumsuz olduğu görülmüştür. Bu nedenle radyoloji hekimlerinin tiroid nodüllerini raporlarken TIRADS skoru belirtmesi nodüllerin yönetiminde kılavuza uyum açısından kolaylık sağlayacaktır. Ayrıca araştırma görevlilerinin toplumda sık görülen tiroid nodülleri ile ilgili kazanılması hedeflenen bilgi ve beceriler gerek teorik gerek pratik eğitim müfredatına eklenmelidir.

Anahtar kelimeler: TIRADS, tiroid nodülü, takip, biyopsi

Kaynaklar

1. Prevalence of thyroid nodules and their associated clinical parameters: a large-scale, multicenter-based health checkup study
2. Ultrasound of thyroid cancer
3. Positive predictive values of sonographic features of solid thyroid nodule
4. 2015 American Thyroid Association Management Guidelines for Adult Patients with Thyroid Nodules and Differentiated Thyroid Cancer
5. ACR Thyroid Imaging, Reporting and Data System (TI-RADS): White Paper of the ACR TI-RADS Committee." Journal of the American College of Radiology
6. Prospective validation of the ultrasound based TIRADS (Thyroid Imaging Reporting And Data System) classification: results in surgically resected thyroid nodules
7. Reducing the number of unnecessary thyroid biopsies while improving diagnostic accuracy: towards the "right" TIRADS.
8. Does the ACR TI-RADS scoring allow us to safely avoid unnecessary thyroid biopsy? single center analysis in a large cohort.
9. Correlation between ultrasound-based TIRADS and Bethesda system for reporting thyroid-cytopathology: 2-year experience at a tertiary care center in India
10. Comparison of Performance Characteristics of American College of Radiology TI-RADS, Korean Society of Thyroid Radiology TIRADS, and American Thyroid Association Guidelines.
11. Is TIRADS a practical and accurate system for use in daily clinical practice? Indian Journal of Radiology and Imaging

Tablo 1.

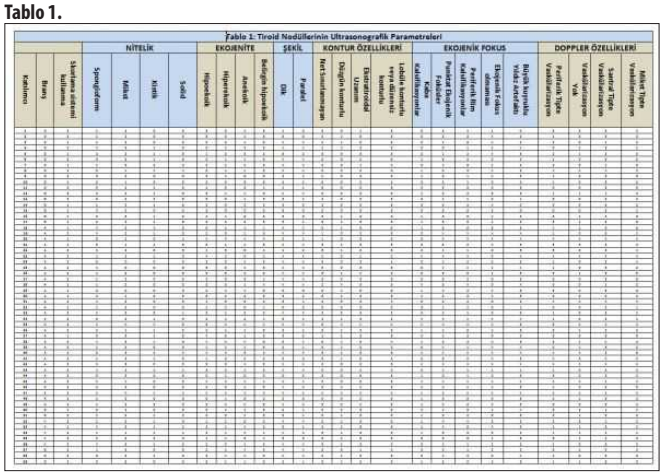

Tablo 2.

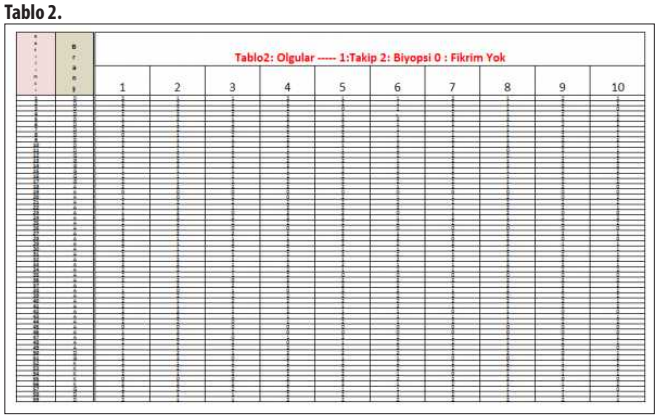

Baş-Boyun Radyolojisi

PS-140

AKUT LENFOBLASTİK LÖSEMİLİ BİR OLGUDA HİPERFOSFATÜRİK MEZENKİMAL TÜMÖR: GÖRÜNTÜLEME BULGULARI

Gülşah Özdemir, Gülşah Burgazdere, Cihan Özgür, Burak Günay, Nermin Tunçbilek

Trakya Üniversitesi Tıp Fakültesi Radyoloji AD

Giriş: Akut lenfoblastik lösemi (ALL) tanısı ile izlenen Fosfatürik Mezenkimal Tümör gelişen olguda görüntüleme bulgularını sunduk.

Olgu: 9 yaşında ALL tanılı, remisyonda izlenen olguda kemoterapi sonrası bel ağrıları nedeniyle yapılan tetkiklerinde osteporoz, hipofosfatemik hiperfosfatüri ve vertekste kitle saptanması üzerine tarfımızca yapılan Lateral direkt grafide verteks düzeyinde kemik kortekste destrüksiyon ve kalvaryumda ekspansiyona neden olan, içerisinde litik alanların izlediği heterojen kitle lezyon izlendi(resim a). US incelemede,kistik nekrotik karakterde, RDUS da artmış vaskülarizasyon izlenen solid kitle lezyon izlendi(resim b,c). BT İncelemede aksiyel planda verteks düzeyinde konveksitede sol arka parietalde kemik yapıda destrüksiyon oluşturan, ekstraaksiyel yerleşimli, periferinde kalsifikasyon içeren, 7,5x5 cm boyutunda kitle lezyon izlendi(resim d).MR incelemede konveksitede sol arka parietalde kemik yapıda destrüksiyon oluşturan, ekstraaksiyel yerleşimli, T1-T2 heterojen sinyalde, periferinde kalsifikasyon içeren, IV kontrast sonrasında yoğun heterojen kontrast tutulumu gösteren, dural yüzde ekstrensek bası ve serebralparankimde bası oluşturan 7,5x5 cm boyutlarında malign karakterde kitle lezyon izlendi(resim e,f,g).Yapılan MR venografik incelemede; superior sagittal sinüste ekstrensek bası ve deplasman izlendi(resim h).Kitle total rezeke edildi(resim i,j).Hastanın tümör eksizyonundan sonra şikayetlerinin gerilediği görüldü. Histopatolojik olarak heterojen bağ doku morfolojisine sahip mezenkimal tümör olarak tanımlandı. Ayrıcı tanıda preoperatif osteomalazi ilişkili bulguların varlığı, preoperatif osteomalazi ile ilişkili bulgularda postoperatif iyileşmenin izlenmiş olması göz önüne alındığında ayrıcı tanıda ön planda Fosfatürik Mezenkimal Tümörü düşünüldü.

Tartışma: Onkojenikosteomalazi olarak da adlandırılan tümör kaynaklı D vitamini dirençli osteomalazi ile karakterize nadir görülen bir paraneoplastik durumdur(1,2).Fosfatürik Mezenkimal Tümör fibroblast büyüme faktörü-23 (FGF-23) üretimi nedeniyle hastalar tipik olarak osteomalazi, kemik ağrısı ve proksimal kas güçsüzlüğü ile birlikte, laboratuvar anormallikleri hipofosfatemi, hiperfosfatüri, normal serum kalsiyum ve yüksek serum FGF-23 düzeyleri ile gelirler. (1,4) Tipik olarak ve cerrahi olarak çıkarılması sonrası biyokimyasal anomalilerin geri dönmesiyle karakterize mezenkimal kaynaklı son derece nadir bir tümördür(2,3).

Sonuç: Fosfatürik Mezenkimal Tümör tanısı radyolojik, patolojik, laboratuar ve klinik olarak zorlukla konulabilen bir durum olup olgumuzdaolduğu gibi postoperatif tümör yükünün azalmasıyla klinik bulgularda regresyonla karakterize oldukça nadir bir tablodur.

Anahtar kelimeler: Fosfatürik, Mezenkimal Tümör, Onkojenik Osteomalazi, Manyetik Rezonans görüntüleme

Kaynaklar

1.Nakamura K, Ohishi M, Matsunobu T, Nakashima Y, Sakamoto A, Maekawa A, Oda Y, Iwamoto Y. Tumor-induced osteomalacia caused by a massive phosphaturic mesenchymal tumor of the acetabulum: A case report. Mod Rheumatol. 2016;4:1–5. doi: 10.3109/14397595.2016.1173322.

2.Hautmann AH, Schroeder J, Wild P, Hautmann MG, Huber E, Hoffstetter P, Fleck M, Girlich C. Tumor-induced osteomalacia: Increased level of FGF-23 in a patient with a phosphaturic mesenchymal tumor at the tibia expressing periostin. Case Rep Endocrino. 2014;2014:729387.

3.Nelson AE, Bligh RC, Mirams M, Gill A, Au A, Clarkson A, Jüppner H, Ruff S, Stalley P, Scolyer RA, et al. Clinical case seminar: Fibroblast growth factor 23: A new clinical marker for oncogenic osteomalacia. J Clin Endocrinol Metab. 2003;88:4088–4094. doi: 10.1210/jc.2002-021919. Nelson AE, Bligh RC, Mirams M, Gill A, Au A, Clarkson A, Jüppner H, Ruff S, Stalley P, Scolyer RA, et al. Clinical case seminar: Fibroblast growth factor 23: A new clinical marker for oncogenic osteomalacia. J Clin Endocrinol Metab. 2003;88:4088–4094. doi: 10.1210/jc.2002-021919.

4.Qari H, Hamao-Sakamoto A, Fuselier C, Cheng YS, Kessler H, Wright J. Phosphaturic mesenchymal tumor: 2 New oral cases and review of 53 cases in the head and neck. Head Neck Pathol. 2016;10:192–200.



Resim a. Lateral direkt grafide verteks düzeyinde kemik kortekste destrüksiyona ve kalvaryumda ekspansiyona neden olan, içerisinde litik alanların izlediği heterojen kitle lezyon

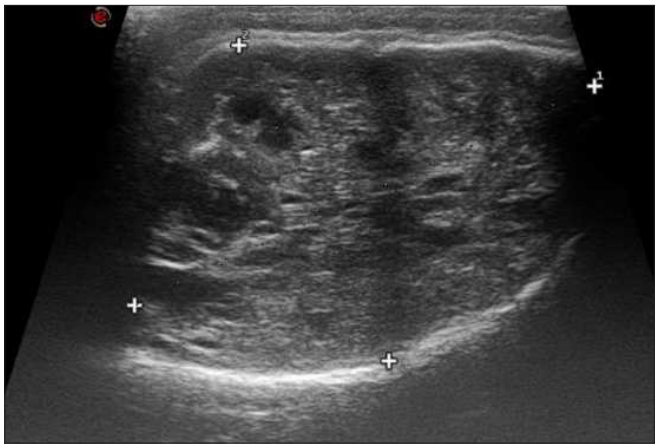

Resim b. US incelemede; kistik nekrotik karakterde, solid kitle lezyon

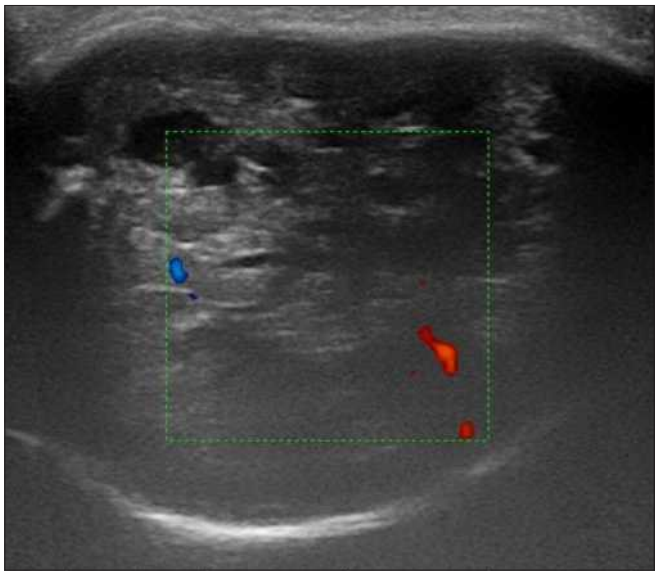

Resim c. RDUS incelemede; artmış vaskülarizasyon

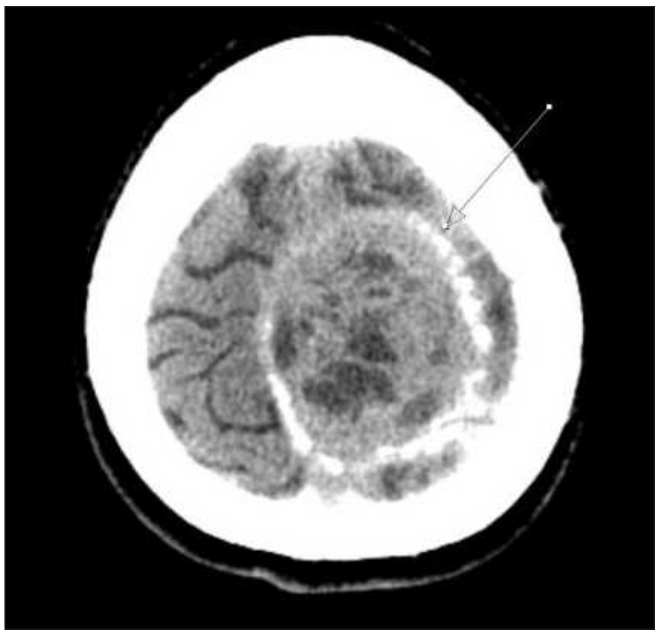

Resim d. CT aksiyel planda verteks düzeyinde konveksitede sol arka parietalde kemik yapıda destrüksiyon oluşturan, ekstraaksiyel yerleşimli, periferinde kalsifikasyon içeren, 7,5x5 cm boyutunda kitle lezyon

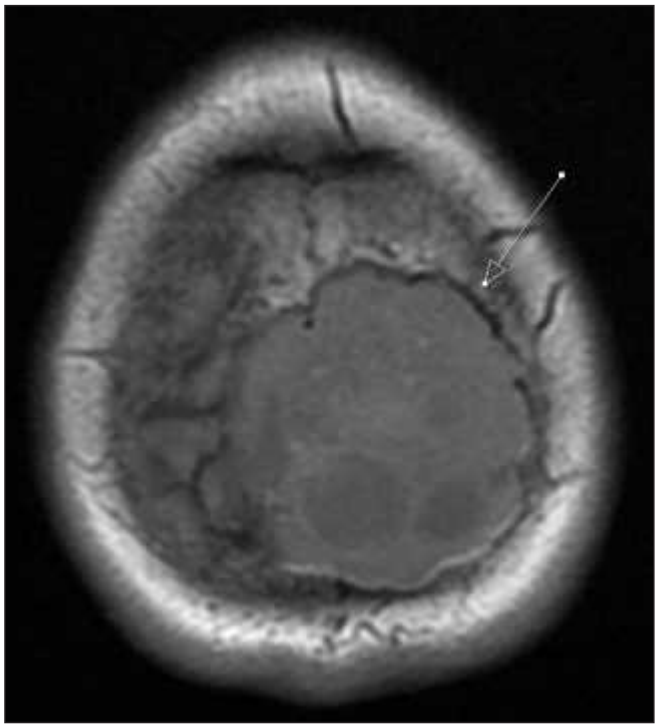

Resim e. MR incelemede kontrastsız T1 aksiyel planda verteks düzeyinde konveksitede izo-hipo intens heterojen kitle lezyon

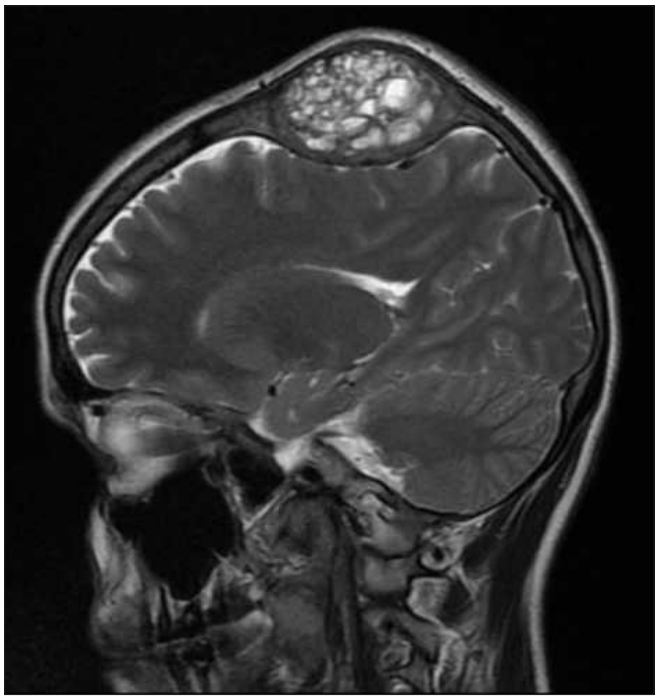

Resim f. MR incelemede T2 sagital planda verteks düzeyinde konveksitede içerisinde kistik dejenere alanların izlendiği dural yüzde ekstrensek bası ve serebral parankimde bası oluşturan 7,5x5 cm boyutlarında malign karakterde heterojen kitle lezyon

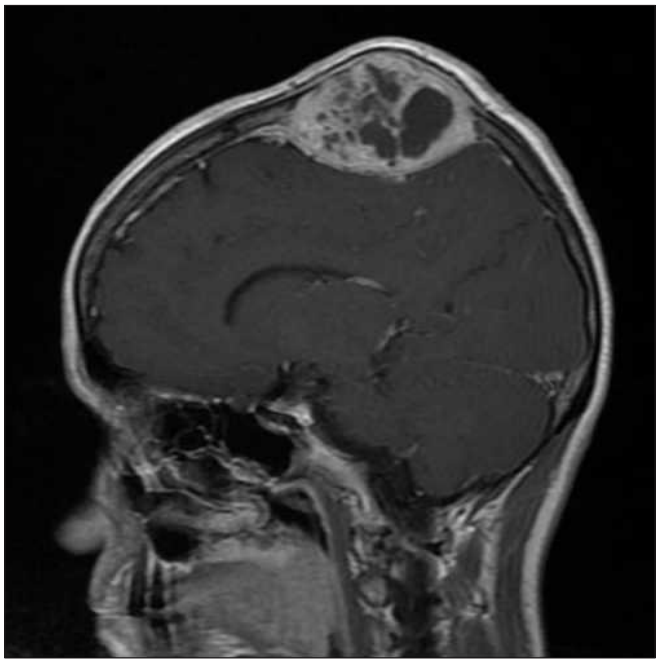

Resim g. MR incelemede kontrastlı T1 aksiyel planda verteks düzeyinde konveksitede yoğun heterojen kontrast tutulumu izlenen kitle lezyon



Resim h. MR venografik incelemede; superior sagittal sinüste ekstrensek bası ve deplasman izlendi.



Resim i. Postoperatif takiplerinde MR incelemede T2 sagital planda nüks-rezidü izlenmedi.



Resim j. Postoperatif takiplerinde MR incelemede kontrastlı T1 sagital planda nüks-rezidü izlenmedi.

Baş-Boyun Radyolojisi

PS-141

SOMETİMES IT IS DİFFİCULT TO DİFFERANTİATE: LARYNGEAL CARCİNOMA OR LARYNGEAL TUBERCULOSİS?

Duygu Yegül Metin, Elif Hocaoğlu , Rüştü Türkay, Ayşegül Akdoğan Gemici, Ercan Inci

Istanbul Saglik Bilimleri Universitesi Dr. Sadi Konuk Egitim ve Arastirma Hastanesi Radyoloji Bolumu

Abstract: Laryngeal neoplasms are sometimes so extensive that is hard to exclude other destructive pathologies like laryngeal tuberculosis.Especially when the lung findings added as in our case it becomes more challenge.Thus,with this case we aim to determine the radioliogical MRI findings and diffusion weighted images and ADC values.

Olgu: 56 yasinda bayan hasta,solunum sikintisi nedeni ile acile basvurdu.KBB muaynesinde,dilkoku ve larenkste rimayi daraltan destrukte saha izlenmesi uzerine acil trakeostomi acildi.Laboratuar parametrelerinde anemi,notropeni,hipoalbuminemi,hipokalsemi ve total protein degerlerinde dusukluk saptandi.Solunum sikintisina sekonder trakeostomi icin alinan toraks BTde;her iki akcigerde retikulonoduler dansite artimlari ve tree-in-bud gorunumune eslik eden peribronsial kalinlasmalar saptandi.Kontrastli Boyun MRde ;epiglot duzeyinden baslayip supraglottik duzeye uzanan,hava kolonunu yaygin tutan,anatomik yapilari destrukte eden,patolojik kontrastlanma gosteren asimetrik yumusak doku dansiteleri izlendi.Mevcut yumusak doku dansitesinde solid yogunluktan bagimsiz mikronekrotik odaklar izlendi.Solid yukun daha baskin oldugu tarafta daha belirgin olmak uzere her iki juguler zincir boyunca LAP ile uyumlu solid lezyonlar saptandi.Dominant LAP icerisinde kistik nekrotik saha izlendi. Alinan DAGlerde muhtemel kistik nekrotik odaklara sekonder farkli ADC degerleri gozlendi.Ayirici tanilar icerisinde laringeal karsinom ve laringeal tuberkuloz dusunuldu.Olgunun takibinde balgamda ARB boyama testi negatif geldi, acinetobacter uredi.Tani icin alinan histopatolojik ornekleme sonucu SCCa olarak bildirildi.

Tartışma ve Sonuç: Tüberkülozun laringeal tutulumu tüm tüberküloz olgularının %1'inden daha azdır. Larenks tuberkulozu(LTB) larinksin en sık granülamatöz hastalığıdır ve sıklıkla akciğer tüberkülozuna eşlik edip buoran %71-100 oranındadir(1).Ulkemiz cografyasi son yillarda daha belirgin olmak uzere tuberkuloz bulas tehdidi altindadir. En sık görülme yaşı 40-60 yaştir(2).Erkek/kadın oranını 2,75/1 dir(3).Uçar ve ark %54 vokal kord,%45 epiglot, %18 aritenoid tutulumu raporlamislardir(4).Laringeal tuberkuloz ve karsinom radyolojik olarak ayrilmasi bazen neredeyse imkansiz,izlemi ve tedavisi birbirinden tamemen farkli iki klinik tablodur.Radyolojik bulgularda lezyonun lokalizasyonu,komsu yagli planlara uzanimi ve prevertebral fasyayi asmasi,LAP varliginin lateralitesi,eslik eden akciger bulgulari varligi onemlidir.Ozellikle prevertebral fasyayi asmasi,LAPlarin ikitarafli olmasi ilk planda malign surecleri akla getirmelidir.Ozellikle DAG lerde diffuzyon kisitliligi ve dusuk ADC degerleri malignite lehine,ortalama ADC degerleri LAP icerisindeki nekroza sekonderTuberkuloz lehine onemli ipucu arzetmektedir.Tum bu ayrimlara ragmen ileri duzey destruksiyonla seyreden olgularda DAG ADC degerleri bazen yaniltabilmekte olup radyolojik ayrim yapmak herzaman mumkun olmamaktadir.Laringeal tuberkuloz cogunlukla destruksiyon ile seyreden ve malign sureclerle karistigi ve tedavisi tamamen farkli oldugu icin onem arzeden bir hastaliktir. Sonuç olarak; larengeal kitlelerin ayırıcı tanısında mutlaka LTB da akılda tutulmalıdır

Anahtar kelimeler: larengeal karsinom, larengeal tuberkuloz, MRG, Diffuzyon agirlikli goruntuleme DAG, ADC degerleri

Kaynaklar

1-Tu HY, Li HY, Huang TS. Laryngeal tuberculosis: a series of 46 patients. Changgeng Yi Xue Za Zhi 1997;20(2):94 –9.
2-Thaller SR, Gross JR, Pilch BZ, et al. Laryngeal tuberculosis as manifested in the decades 1963-1983. Laryngoscope 1987;97(7 Pt 1): 848–50
3-Nishiike S, Irifune M, Doi K, Saada T, Kubo T. Laryngeal tuberculosis: a report of 15 cases. Ann Otol Rhinol Laryngol 111:916-918, 2002.
4-Uçar N,Çiftçi B,Çalışır HC, Çiftçi TU,Öğretensoy M.Larinks Tüberkülozlu Olguların Özellikleri.Turkiye Klinikleri J Med Sci 2008, 28:473-477



Resim 1. T1 Al de postkontrast gruntude kitle etkisinden uzak diffuz tutulum yapan destruktif nekroz odaklari barindiran yumu;ak doku sinyalleri



Resim 2. T1 Al de postkontrast gruntude kitle etkisinden uzak diffuz tutulum yapan destruktif nekroz odaklari barindiran yumu;ak doku sinyalleri



Resim 3. T1 AI de postkontrast gruntude kitle etkisinden uzak diffuz tutulum yapan destruktif nekroz odaklari barindiran yumu;ak doku sinyalleri

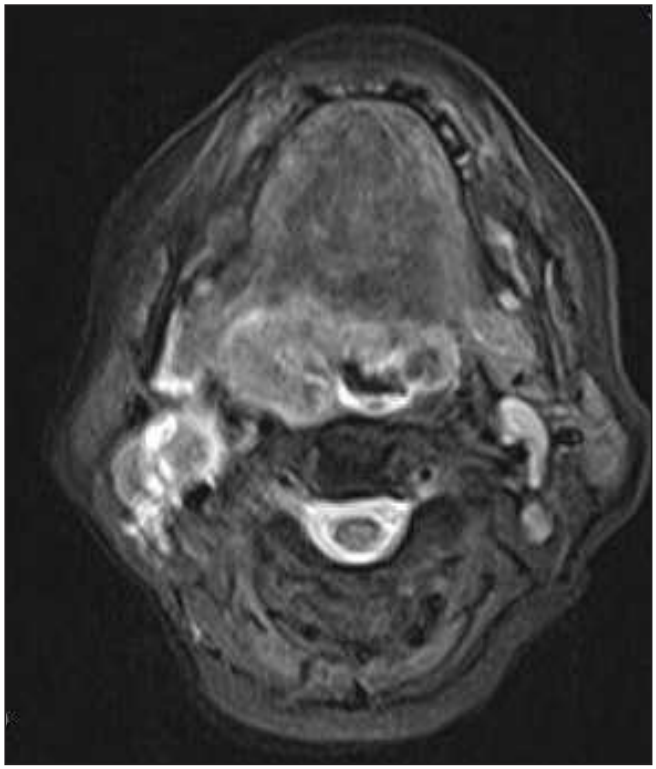

Resim 4. T2 AI aksiyel incelemde epiglot seviyesdinden baslayip glottik sinira dek uzananheterojen asimetrik destruktif yumusak doku sinyalleri ve bilateral LAPlar

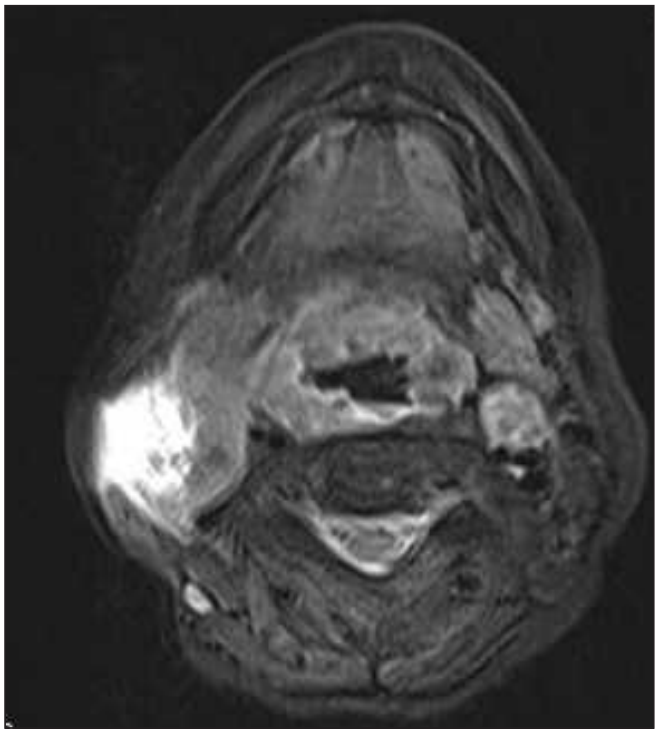

Resim 5. T2 AI aksiyel incelemde epiglot seviyesdinden baslayip glottik sinira dek uzananheterojen asimetrik destruktif yumusak doku sinyalleri ve bilateral LAPlar

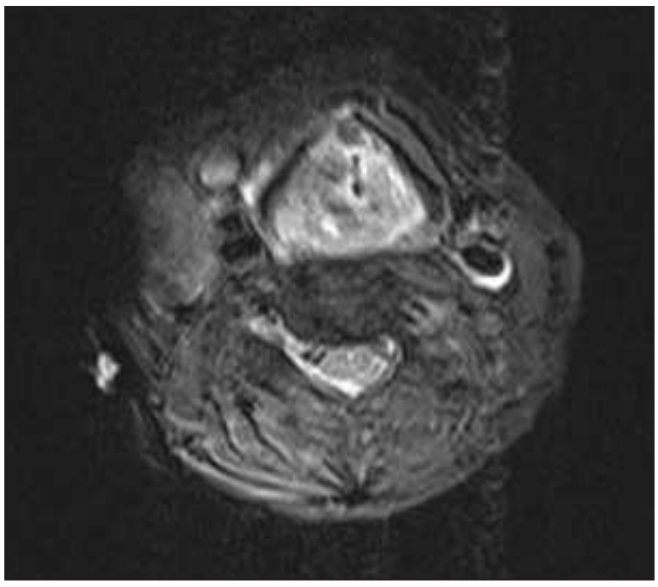

Resim 6. T2 AI aksiyel incelemde epiglot seviyesdinden baslayip glottik sinira dek uzananheterojen asimetrik destruktif yumusak doku sinyalleri ve bilateral LAPlar



Resim 7. T2 AI sagittal goruntulerde hipofarenks ve larenks duzeyinde asimetrik yumusak doku sinyalleri

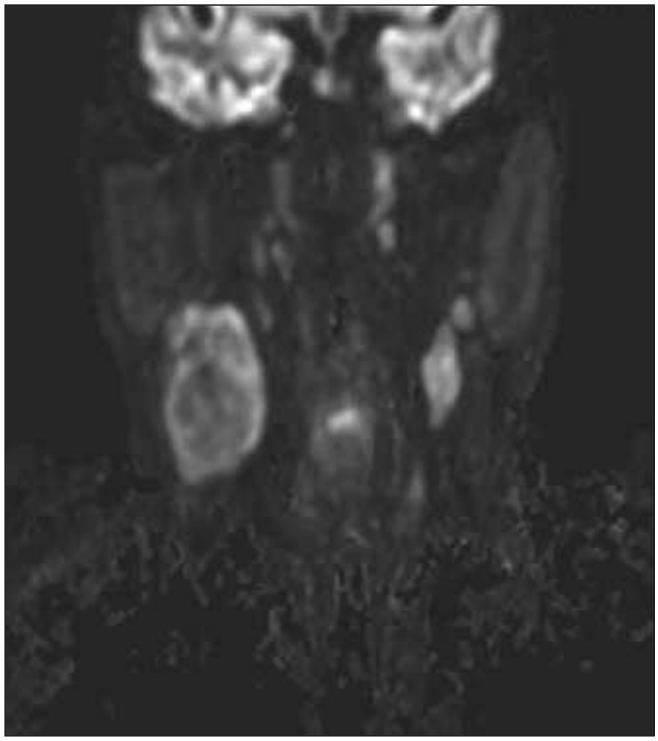

Resim 8. Bilateral LAP larda ADC degerleri

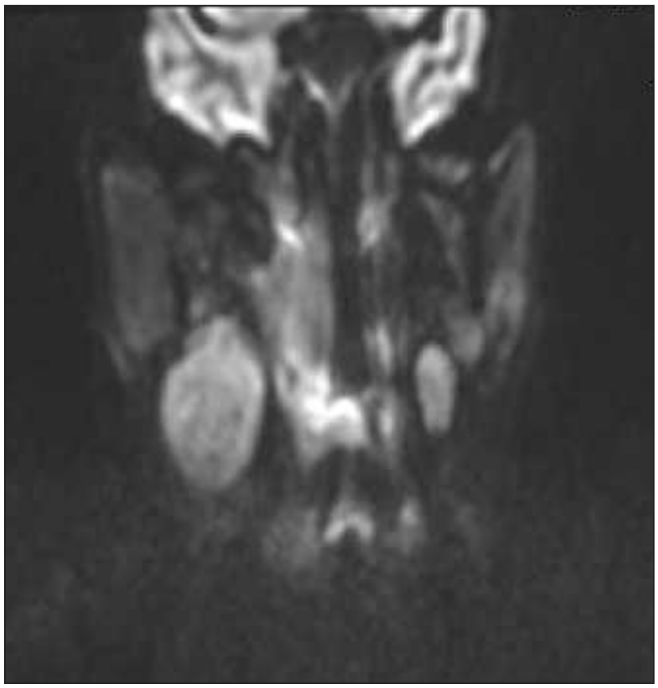

Resim 9. Bilateral LAP larda ADC degerleri

Baş-Boyun Radyolojisi

PS-142

PRENATAL DÖNEMDE TANI ALAN NADİR BİR BOYUN KİTLESİ: BAŞ-BOYUN BÖLGESİNİN EMBRİYONEL TÜMÖRÜ A RARE NECK MASS DIAGNOSED IN PRENATAL PERIOD: EMBRYONIC TUMOR OF HEAD AND NECK REGION

Ezgi Güvel, Özgür Öztekin, Aslı Dilara Büyüktoka, Burkay Çağatay Törer, Eda Tezgör

Sağlık Bilimleri Üniversitesi Tepecik Eğitim Araştırma Hastanesi

Giriş ve Amaç: SSS embriyonel tümörleri genetik mutasyonlarla ilişkili, yüksek derecede malign, non veya kötü diferansiye nöroepitelyal tümörlerdir. Embriyonel tümörler SSS dışında daha nadir olarak baş- boyun bölgesinde yer alırlar. Bu olgu sunumunda prenatal dönemde tespit edilen gross boyun kitlesinin tanısal sürecini ve prenatal dönem boyun kitlelerinde ayırıcı tanıyı tartışmayı amaçladık.

Olgu: Gebelik taramaları düzensiz olan ve rutin ikinci düzey incelemesi yapılmayan erkek fetusun 33. gebelik haftasında Doppler USG ile boyunda solid- kistik alanlar içeren gross kitle tespit edildi. Kitlenin natürünün, olası SSS uzanımını ve olası SSS patolojileri ile birlikteliğinin gösterilmesi amacıyla aynı hafta içerisinde prenatal MRG yapıldı. Kitlenin gross boyutta olması ve görüntüleme bulguları nedeniyle doğum C/S ile 33. gebelik haftasında gerçekleştirildi. Prenatal dönemde ailenin iki yaşındaki çocuğunda SMARCB1 gen mutasyonu gösteren SSS embriyonel tümörü olduğu öğrenildi. Postop ikinci günde eksize kitlenin patoloji sonucu embriyonel tümörlerden rabdomyosarkom ile uyumluydu.

Postnatal görüntülemelerde serebellumda SSS embriyonel tümörü saptanmıştır.

Doppler USG ve prenatal MRG'de kranium ile yaklaşık eş boyutta, anterolateral-posterolateral ayrımı gross kitle nedeniyle yapılamayan, solid- kistik alanlar içeren, diffüzyon kısıtlayan, hemoraji kalsifikasyon yağ sinyali içermeyen ve intrakranial yapılarla ilişkisi saptanmayan, Doppler USG'de hipervasküler boyun kitlesi mevcuttur. (Resim 1- 2)

Postnatal 6. ay beyin MRG'de sol serebellar pedinkül düzeyinde T1A, T2A incelemelerde gri cevher ile izointens, heterojen kontrastlanan, diffüzyon kısıtlayan, düşük ADC değerine sahip, 4. ventrikülde bası oluşturan kitle mevcuttur. (Resim 3) Spinal kord değerlendirmesinde patolojik bulgu saptanmadı.

Tartışma: Konjenital boyun kitleleri prenatal dönemde oldukça nadir görülen kitlelerdir. Solid, kistik veya solid-kistik alanlar gösterebilen bu kitlelerin tanısında kitlenin anatomik lokalizasyonu ve iç yapısı ayırıcı tanıda tanıyı kolaylaştıran ipuçları verir. Kistik higroma genellikle posterior boyun üçgeninde düzgün sınırlı septalı kistik lezyondur.[1] Teratom ise iki ya da üç germ yaprağından köken alan tümörler olup yağ kalsifikasyon gibi içeriğe sahip kistik lezyondur.[2] Bizim olgumuzda kitle gross boyutta olduğu için anatomik lokalizasyon tanıya destek olmamıştır ancak kitlenin solid-kistik alanlar içermesi ve diffüzyon kısıtlaması yüksek grade bir tümörü düşündürmüştür. Ailede embriyonel tümörü olan kardeş bulunması da bu tanıyı destekleyen bir bilgidir.

SSS'nin embriyonel tümörleri medulloblastom, atipik teratoid/rabdoid tümör (AT/RT) ve SSS embriyonel tümörü, sınıflandırılamayan alt gruplarına sahiptir.[3, 4] Bu alt gruplar farklı genetik mutasyonlara (medulloblastom için WNT veya SHH, AT/RT için INI1 veya SMARCB1) ve histopatolojik bulgulara sahiptir.[3, 4] Olgumuzda alt grup tiplendirmesi amacıyla kullanılan ve AT/RT için spesifik EMA (epitelyal membran antijen) çalışılmamış ve genetik inceleme yapılmamıştır.

Sonuç: Prenatal boyun kitlelerinde en sık patolojiler kistik higroma ve teratomdur. Embriyonel tümörler bu iki tümöre göre oldukça nadirdir ancak solid-kistik alanlar içeren ve özellikle prenatal MRG'de diffüzyon kısıtlaması gösteren boyun kitleleri embriyonel tümör kuşkusu oluşturmalıdır. Bu tümörlerde aile öyküsünün tanıyı destekleyebilecek bir bilgi olduğu akılda tutulmalıdır.

Anahtar kelimeler: Santral sinir sistemi, neoplazm

Kaynaklar

1. Brown, R. E. and Harave, S. Diagnostic imaging of benign and malignant neck masses in children: a pictorial review, Quant Imaging Med Surg. 2016 Oct; 6(5): 591–604
2. Chakravarti, A., Shashidhar, T.B., Naglot S., Sahni, J.K. Head and Neck Teratomas in Children: A Case Series. Indian J Otolaryngol Head Neck Surg. 2011 Apr; 63(2): 193–197.
3. Shih, R. Y., Koeller, K. K. Embryonal Tumors of the Central Nervous System: From the Radiologic Pathology Archives. RadioGraphics. 2018; 38(2), 525–541.
4. Pfister, S. M., Korshunov, A., Kool, M., Hasselblatt, M., Eberhart, C., Taylor, M. D. Molecular diagnostics of CNS embryonal tumors. Acta Neuropathologica. 2010; 120(5), 553–566.

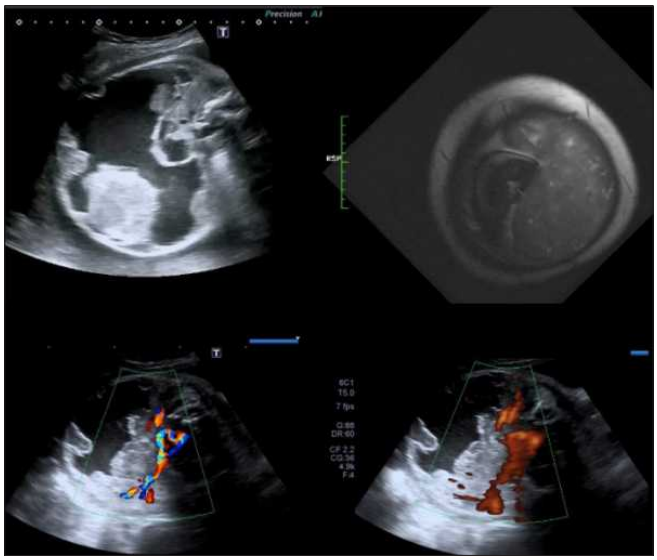

Resim 1. Gri skala,Doppler USG ve fetal MRG görüntüsünde boyun lateralinde kistik ve solid alanlar içeren hipervasküler dev boyun kitlesi

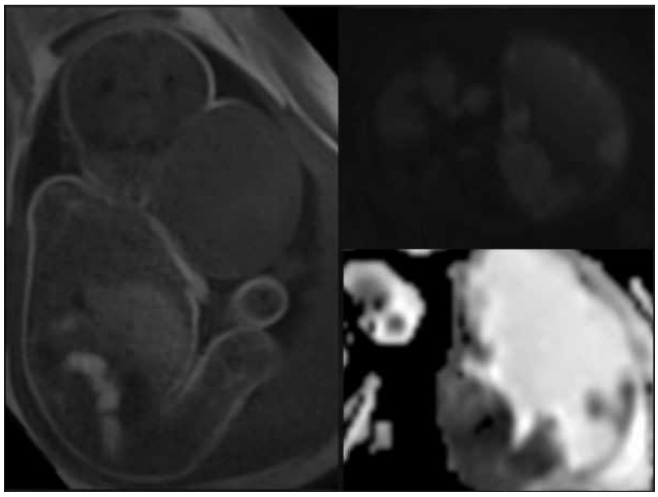

Resim 2. T1 WI'de hemoraji ve yağ sinyali içermeyen, DWI'da solid alanda diffüzyon kısıtlaması bulunan boyun kitlesi



Resim 3. Prenatal ve postnatal dev boyun kitlesi

Baş-Boyun Radyolojisi

PS-143

İNTERNAL KAROTİS ARTER SERVİKAL SEGMENT FENESTRASYONU

Lale Damgacı, Erdem Özkan, Ahmet Mendi, Muhammed Said Beşler

Ankara Numune Eğitim ve Araştırma Hastanesi

Giriş ve Amaç: İnternal karotis arter (İCA) fenestrasyonu nadir konjenital serebrovasküler bir durumdur (1). Karotis arter diseksiyonu ise yaygın bir durumdur ve başağrı, vertigo gibi klinik semptomlar görülebilir. İnternal karotis arter fenestrasyonu, diseksiyon ile karışabilir ve sıklıkla yanlış tanı alıp diseksiyon gibi tedavi edilmeye çalışılabilir. Bu nedenle fenestrasyon tanısı erken ve doğru bir şekilde konulmalı, uygun tedavi düzenlenmelidir. Çalışmamızda internal karotis arterin servikal segmentinde fenestrasyon izlenen bir olguyu paylaşıyoruz.

Olgu: Tekrarlayan vertigo şikayetiyle nöroloji kliniğine başvuran 69 yaşındaki kadın hastanın nörolojik muayenesinde belirgin özellik saptanmadı. Hastaya karotis ve vertebral arterlere yönelik renkli doppler ultrasonografi (RDUS) tetkiki yapıldı. RDUS incelemede sağ vertebral arter hipoplazik görünümde olup ters akım izlendi. Olası bir subklavyan çalma sendromu ihtimaline karşı ayrıntılı inceleme için beyin-boyun BT anjio tetkiki yapıldı. Artefaktlar nedeniyle arkus aorta ve proksimal dalları optimal değerlendirilemedi ancak subklavyan arter proksimalinde stenoz gözlenmedi. Sağ vertebral arter V1 segmentinde ise kontrast izlenmedi (Resim a). V2, V3, V4 segmentlerinde ince kalibrasyonlu kontrast izlenmiş olup soldan doldu-

ğu düşünüldü (Resim b). Sol vertebral arter kalibrasyonu normaldi. İnceleme esnasında sol İCA servikal segmenti distalinde ilk başta flep ile uyumlu olduğu düşünülen lineer hipodens alan izlendi. Ancak dikkatli bakıldığında ve üç boyutlu görüntülerle konfirme edildiğinde bu görünümün servikal segmentteki bir fenestrasyon olduğu anlaşıldı (Resim g,h,ı).

Tartışma ve Sonuç: Yapılan çalışmalarda fenestrasyonların en sık vertebral arterde ve sonrasında da baziller arterde görüldüğü bildirilmiştir (2). Karotis arter fenestrasyonları ise tüm arter fenestrasyonları arasında en nadir görülenidir. Şimdiye kadar yapılan çalışmalarda İCA fenestrastyonlarına anevrizmaların da yüksek oranda eşlik edebildiği ve buna sekonder subaraknoid hemoraji gelişen hastaların da azımsanmayacak sayıda olduğu belirtilmiştir (2,3,4). Bu nedenle tesbit edilebilmeleri önem arz etmektedir. Servikal segmentteki fenestrastyonlar genellikle semptomatik olmaz ve vasküler başka anomalilerin eşlik etmesi beklenmez. Bizim vakamızda da fenestrasyon insidental olarak tesbit edildi ve herhangi bir anevrizma izlenmedi. Tanıda en iyi yöntem dijital substraksiyon anjiyografidir (DSA). BT anjiogragrafi ve MR anjiografiyle de tanı koyulabilir. Fenestrasyonların patogenezi ve daha etkili olabilecek tanı yöntemleriyle ilgili çalışmalar devam etmektedir.

.

Anahtar kelimeler: internal karotis arter, fenestrasyon, bt anjiografi

Kaynaklar

1) Liang, Zhigang, et al. "Misdiagnosis of a Patient with Internal Carotid Artery Fenestration: A Case Report and Literature Review." Annals of vascular surgery 30 (2016): 309-e1.
2) Park SH, Lee CY. Supraclinoid internal carotid artery fenestration harboring an unruptured aneurysm and another remote ruptured aneurysm: case report and review of the literature. J Cerebrovasc Endovasc Neurosurg 2012;14: 295e9.
3) Nakiri GS, Bravo E, Al-Khawaldeh M, et al. Endovascular treatment of aneurysm arising from fenestration of the supraclinoid internal carotid arteryetwo case reports. J Neuroradiol 2012;39:195e9.
4) Ichikawa T, Miyachi S, Izumi T, et al. Fenestration of a supraclinoid internal carotid artery associated with dual aneurysms: case report. Neurosurgery 2011;69:E1005e9

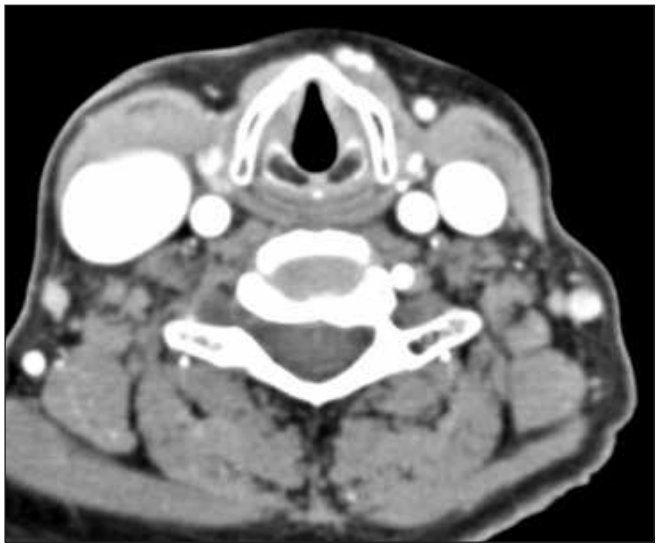

Resim a. Sağ vertebral arter V1 segmentinde kontrast madde izlenmiyor

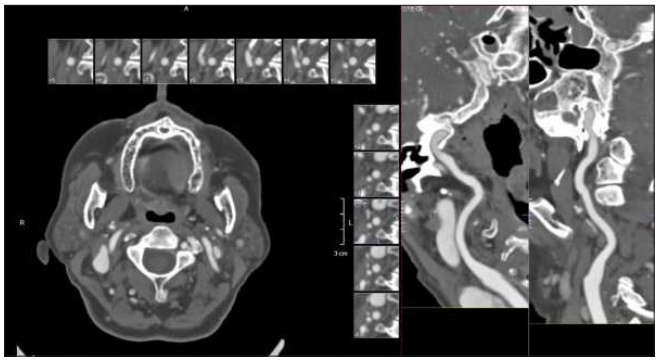

Resim b. Sağ vertebral arter V2 segmentinde ince, zayıf kontrast dolumu

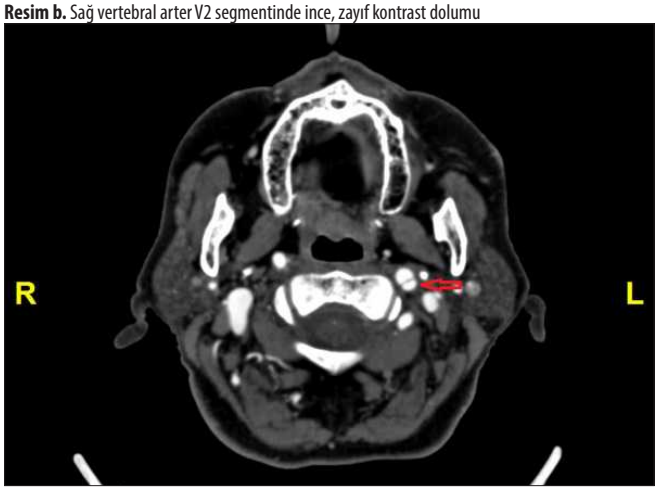

Resim c. Sol İCA servikal segmentte fenestrasyon(Aksiyel kesit)

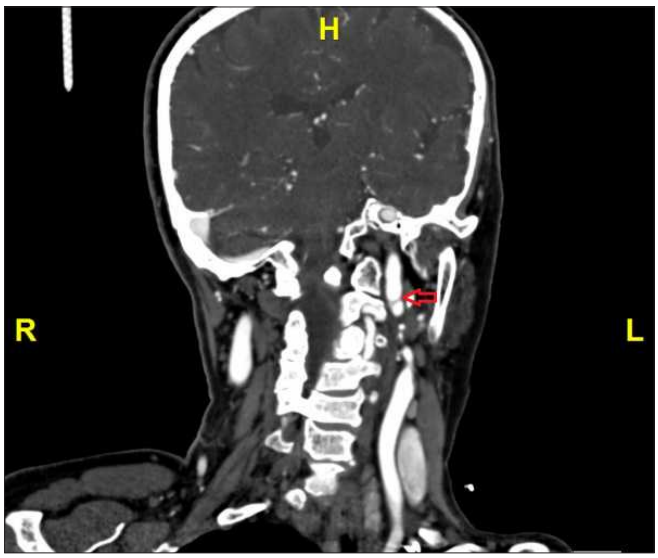

Resim d. Koronal kesit

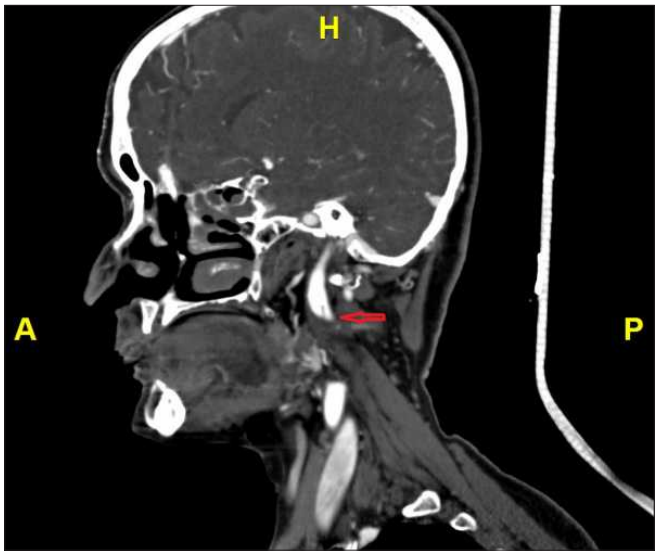

Resim e. Sagital kesit

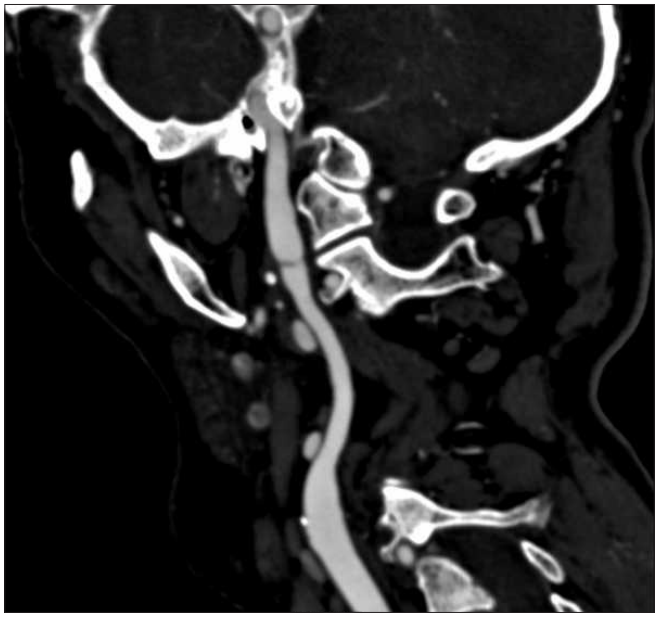

Resim f. Posteriordan görünüm

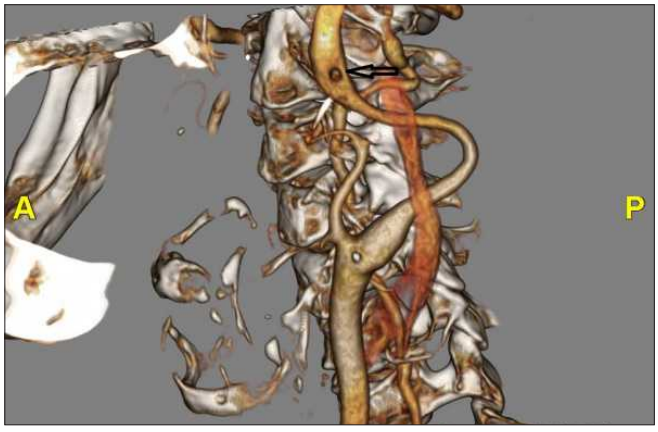

Resim g. 3 boyutlu görüntü



Resim h. 3 boyutlu görüntü

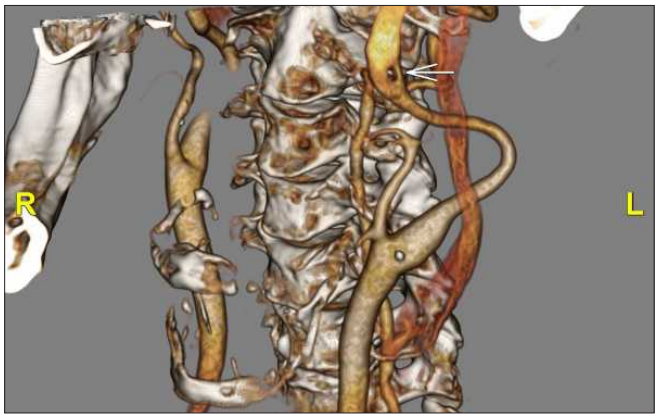

Resim ı. 3 boyutlu görüntü

Baş-Boyun Radyolojisi

PS-144

POTT'S PUFFY TÜMÖRÜN BT VE MRG BULGULARI

Mehmet Serindere, İsmail Güzelmansur, Hakan Yeral

Hatay Devlet Hastanesi Radyoloji Bölümü

CT AND MRI FİNDİNGS OF POTT'S PUFFY TUMOR

Giriş: Pott's puffy tümör frontal sinüzitin osteomyelit ve subperiostal abse ile komplike olması sonucu meydana gelen non-neoplastik klinik tablodur. Bazı olgularda frontal lob serebriti, epidural yada subdural abse de eşlik etmektedir. Tüm yaş gruplarında görülebilmekle beraber olguların çoğu pediatrik ve adelosandır (1). Bu olgu raporunda Pott's puffy tümörün BT ve MRG bulgularını sunmaya çalıştık.

Olgu: 42 yaşında erkek hasta acil servise ateş, baş ağrısı, frontal bölgede hafif şişlik şikayetleri ile başvurmuş. Travma öyküsü bulunmayan olguya mevcut semptomlarını açıklamaya yönelik bilgisayarlı tomografi ile görüntüleme yapılmıştır (GE Healtcare Revolution CT). Aksiyel IV kontrastlı beyin BT görüntülerinde (Resim 1,2,3) sol maksiller, etmoid ve frontal sinüsü doldurarak havalılığın tama yakın kaybına sebep olan effüzyon ve mukozal kontrastlanma izlenmiş olup frontal kemik sol yarıda dış tabulada 11 mm boyutunda defekt izlenmiştir. Bu defekt ile ilişkili frontal bölge yumuşak dokuda kalınlaşma ve kontrastlanma görülmüştür. Hastaya medikal tedavi sonrası onbeş gün sonra kontrol tetkiki olarak IV kontrastlı beyin MRG çekilmiştir (GE Healtcare Signa Explorer). Beyin BT de görülen paranazal sinus bulguları stabil olarak sebat etmekte iken frontal kemikte defekt 12,5 mm ile genişlemiş ve komşuluğunda 33*16 mm boyutlarında periferal kontrastlanma gösteren subperiostal abse ile uyumlu koleksiyon görülmüştür (Resim 4,5). Ekstraaksiyel bir koleksiyon, dural yada leptomeningeal kontrastlanma ise izlenmemiştir. Bulgular Pott's Puffy tümör olarak yorumlanmış ve hasta üst merkeze sevk edilmiştir.

Tartışma: Pott's Puffy tümör gecikmiş yada yetersiz olarak tedavi edilmiş sinüzit komplikasyonudur. Frontal sinüs ön duvarı arka duvarına göre daha ince yapıda olduğu için abse formasyonuna daha yatkındır. Genel semptomlar baş ağrısı, ateş ve frontal şişlik olmakla bizim olgumuzda da görülmekteydi. İntrakraniyal komplikasyonlar ise olguların %60-85 oranında görülebileceği litaraturde bildirilmiştir (2). Bizim olgumuzda intrakranial komplikasyonalarına ait bulantı kusma laterji gibi semptomlar mevcut değildi. BT ve MRG'de intrakranial patoloji saptanmamıştı. Ayrıcı tanıda deri- yumuşak doku enfeksiyonları, hematom, derinin neoplazik patolojileri yer alır (3). Olgumuzda kontrol tetkikinde görülen bulgular progrese olmuştu.

Sonuç: Sinüzit semptom ve klinik bulguları olan hastalarda frontal bölgede fluaktosyon gösteren yumuşak doku şişliği Pott' s Puffy tümörü düşünülmelidir. Beyin ve paranazal BT ile radyolojik değerlendirmeye ek olarak özellikle intrakranial yayılımın değerlendirilebilmesine yönelik IV kontrastlı MRG de tanıya katkıda bulunmaktadır.

Anahtar kelimeler: Tumor, Magnetic resonance, tomography, frontal sinusitis, abscess

Kaynaklar

1. Parida PK, Surianarayanan G, Ganeshan S, Saxena SK, Pott' s Puffy tumor in pediatric age group: a retrospective study. Int J Pediatr Otorhinolarygol 2012;76:1274-1277
2. Kelgaonkar YU, Bangad s, Somani SS, et. al. Pott's Puffy Tumour: A rare Complication of Pansinusitis. International Journal of Basic and Applied Medical Sciences 2012;2:48-50
3. Avcu G, Belet N, Kurnaz SC, et al. Pott's puffy tumor in a 12-year-old boy. Pediatr Int 2015;57:163-165

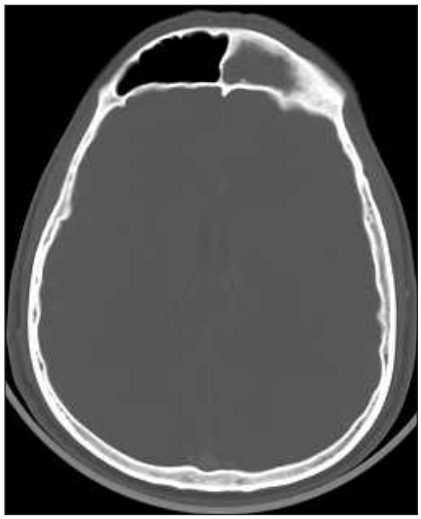

Resim 1

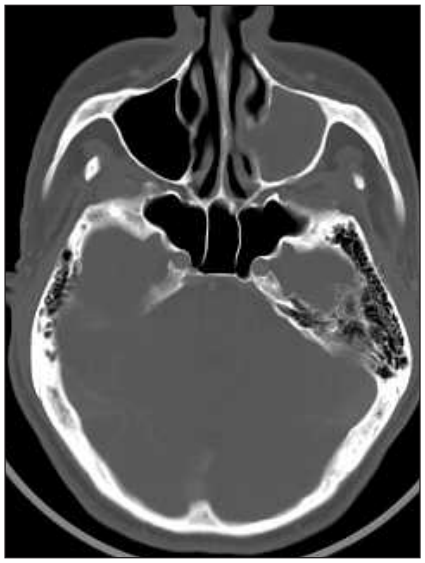

Resim 2

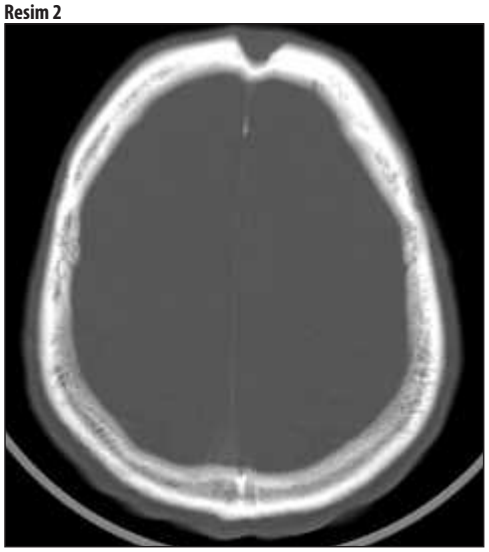

Resim 3



Resim 4

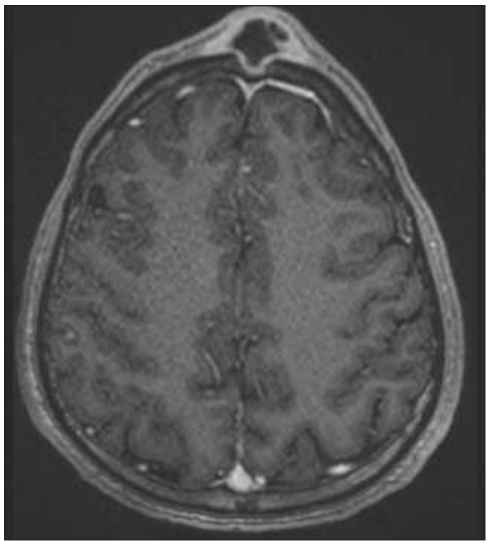

Resim 5.

Baş-Boyun Radyolojisi

PS-145

DIŞ KULAK YOLUNUN İKİ FARKLI SKLEROTİK LEZYONU: OSTEOM VE EKZOSİTOZ (TWO DIFFERENT SCLEROTIC LESIONS OF THE EXTERNAL AUDİTORY CANAL: OSTEOMA AND EXCOSITOSIS)

Osman Üdürgücü, Anıl Özgür, Barış Ten, Yüksel Balcı, Süleyman Ekiz

Mersin Üniversitesi Tıp Fakültesi Radyoloji AD

Giriş: Dış kulak yolu (DKY) osteomu ve ekzositozu klinik ve radyolojik olarak benzerlik gösteren ve az rastlanan benign kemik lezyonları arasındadır. Bu olgu sunumunda dış kulak yolunun sklerotik lezyonları arasında yer alan DKY osteomu ve ekzositozunu bilgisayarlı tomografi (BT) görüntüleri ile sunmayı hedefledik.

Olgu 1: Onüç yaşında erkek hasta 2 ay önce başlayan ve giderek artan sol kulakta işitme kaybı şikayeti ile hastanemize başvurdu. Fizik muayenede sol dış kulak yolunu tama yakın dolduran sert kitle görülen hastaya BT tetkiki uygulandı. BT'de sol dış kulak yolu anterior duvarına 3 mm kalınlığında bir pedinkül ile bağlı olduğu izlenen, etrafında yumuşak doku dansitesindeki alanın da bulunduğu, 10x5 mm boyutlu kemik dansitesinde lezyon izlendi (Resim 1A, 1B). Bu radyolojik bulgular ile osteom olarak değerlendirilen lezyon cerrahi olarak çıkarıldı. Histopatolojik inceleme sonucu osteom tanısı doğrulandı.

Olgu 2: Yirmidokuz yaşında erkek hasta 1 aydır devam eden sol kulak ağrısı şikayeti ile hastanemize başvurdu. Fizik muayenede sağ dış kulak yolunda belirgin darlık, sol dış kulak yolunda oklüzyon görüldü. BT'de bilateral dış kulak yolu lümenini daraltan, kemik kanalın anterior ve posterior kesiminde kompakt kemikte düzgün sınırlı ve düzgün yüzeyli kalınlaşma izlendi (Resim 2A, 2B). Solda lümeni tama yakın daralan kanal içerisinde yumuşak doku dansitesinde alan gözlendi.

Tartışma: Osteom baş-boyun bölgesinde sıklıkla kalvaryum ve mandibulada görülmekte olup DKY osteomları oldukça nadir izlenmektedir. DKY osteomları benign, yavaş büyüyen, unilateral, genellikle 10 mm'den küçük boyutlu ve ovoid şekilli, nadiren semptomatik olan sıklıkla tesadüfen saptanan soliter lezyonlardır. DKY ekzositozu osteom kadar nadir izlenmemekle birlikte genellikle soğuk hava veya su kronik maruziyeti sonucu ortaya çıkan lümene uzanım gösteren benign kompakt kemik hiperplazisidir. DKY ekzositozu sıklıkla iletim tipi işitme kaybı ve tekrarlayan otitis eksternaya neden olur. Ekzositozlar ve osteomlar genellikle dış kulak yolunda obstrüksiyona neden olduğunda semptomatik olurlar. İşitme kaybı, çınlama, ağrı, baş dönmesi gibi benzer semptomlarla ortaya çıkarlar. Tanıları klinik öykü, muayene, radyolojik ve histopatolojik bulgular kullanılarak konan DKY osteomu ve ekzositozunda cerrahi tedavi yalnızca komplikasyona neden olan olgularda tercih edilir. Uygun cerrahi eksizyon ile kalıcı kür elde edilir. Osteom ve ekzositozlar radyolojik olarak sklerotik görünümlerinin yanısıra klinik ve histopatolojik benzerlikleri nedeniyle de ayırıcı tanıya girerler. BT'de DKY ekzositozları bilateral, multiple, nonneoplastik, lümeni daraltan, geniş tabanlı kemik büyümesi olarak izlenirler. DKY osteomları sıklıkla timpanoskuamöz veya timpanomastoid sütura bitişik yerleşimli, unilateral, tek, pedinküle, neoplastik özellikte olmalarıyla ekzositozlardan ayrılırlar.

Sonuç: DKY osteomu ve ekzositozu işitme kaybı, ağrı, çınlama benzeri semptomlara neden olabilen önemli morbidite nedenleridir. Klinik açıdan yüksek benzerlik gösterseler de BT ile ayırıcı tanıları büyük oranda yapılabildiğinden görüntüleme bulgularının bilinmesi önemlidir.

Anahtar kelimeler: dış kulak yolu, ekzositoz, osteom

Kaynaklar

1- Gheorghe DC, Stanciu AE, Ulici A, Zamfir-Chiru-Anton A Bilateral external ear canal osteomas – discussion on a clinical case J Med Life. 2016 Oct-Dec; 9(4): 434–436.

2- Carbone PN, Nelson BL
External Auditory Osteoma Head Neck Pathol. 2012 Jun; 6(2): 244–246.

3- Barbon DA, Hegde R, Li S, Abdelbaki A, Bajaj D Bilateral External Auditory Exostoses Causing Conductive Hearing Loss: A Case Report and Literature Review of the Surfer's Ear Cureus. 2017 Oct; 9(10): e1810.

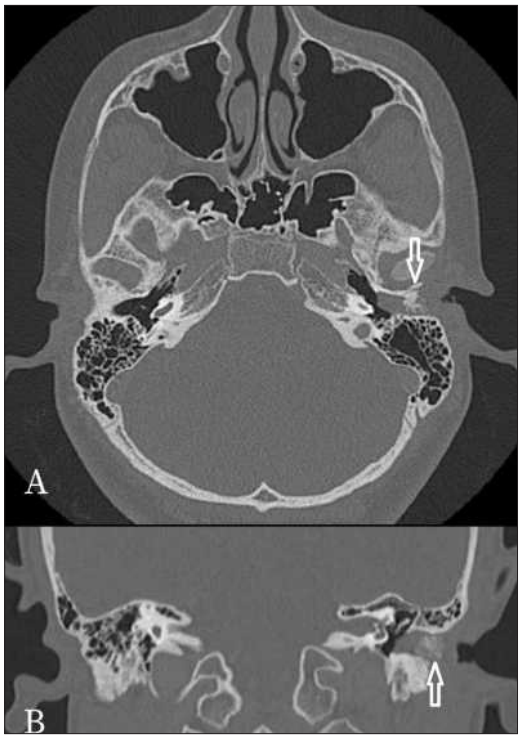

Resim 1. Aksiyel (A) ve koronal (B) temporal kemik BT incelemede sol dış kulak yolunda osteom ile uyumlu sklerotik lezyon

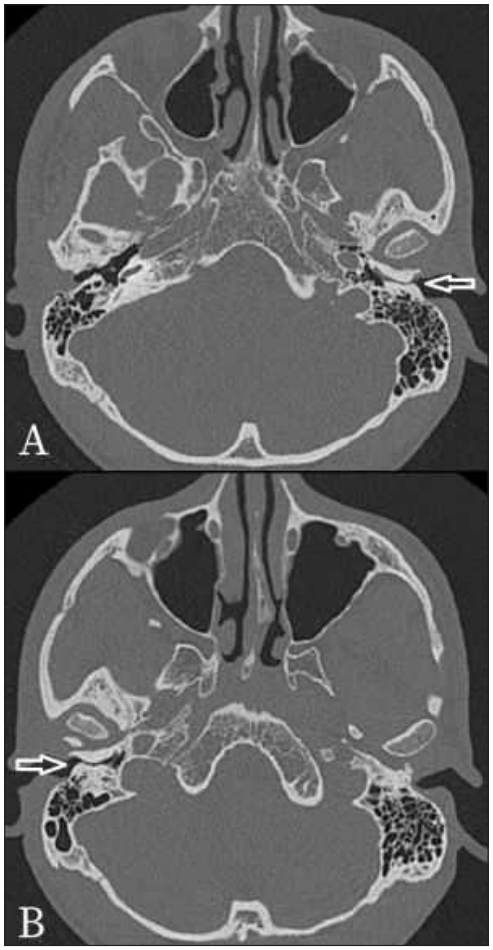

Resim 2. Aksiyel temporal kemik BT incelemede sol (A) ve sağ (B) dış kulak yolunda kanalı daraltan kemik büyümesi

Baş-Boyun Radyolojisi

PS-146

KAFA TRAVMASI SONRASI GELİŞEN HİPERTROFİK OLİVAR DEJENERASYON

Hatice Kaplanoğlu[1], Aynur Turan[1], Veysel Kaplanoğlu[2], Baki Hekimoğlu[1]

[1]Sağlık Bilimleri Üniversitesi Dışkapı Yıldırım Beyazıt Eğitim ve Araştırma Hastanesi
[2]Sağlık Bilimleri Üniversitesi Keçiören Eğitim ve Araştırma Hastanesi

Giriş ve Amaç: Hipertrofik olivar dejenerasyon (HOD) trans-sinaptik bir dejenerasyon olup, serebellumun dentat nükleusu ve red nükleus ile inferior olivar nükleus arasındaki iletişimin bozulması sonucu ortaya çıkar. Bu döngüyü oluşturan alan Guillain-Mollaret üçgeni olarak bilinmektedir (1). Çoğunlukla, beyin sapı veya serebellumdaki, Guillain-Mollaret üçgenini içeren destrüktif olaylara sekonder gelişir (2).

Olgu Sunumu: Altmış yaşında erkek hasta acil polikliniğimize düşme sonrası kafa travması şikâyeti ile başvuruyor. Kranial bilgisayarlı tomografisinde(BT), sol paryetal lobda sulkuslarda hemoraji ve sağ temporal kemik mastoid ve skuamöz parçada fraktür hatları vardır (resim 1). Kranial manyetik rezonans görüntüleme (MRG)'de, sol parietal bölgede subdural kanama, sol pons- mezensefalon posterolateralinde ve süperior serebellar pedinkül seviyesinde, sol serebral hemisferde T2 ağırlıklı (T2AG) görüntülerde hiperintens izlenen, difüzyon kısıtlaması gösteren akut enfarkt alanları izlenmektedir (resim 2). İntraventriküler alanda ve sol serebral hemisferde subaraknoid kanama saptandı. Yoğun bakım şartlarında tedavisi başlanan hastanın bulgularında, bir ay içerisinde tama yakın düzelme izlendi. Kontrol MRG'sinde, solda mezensefalon, pons posterolateralinde süperior serebellar pedinkülü de etkileyen, çevresinde hemosiderin pigmenti bulunan geç subakut süreçte enfarkt alanı izlendi. Sağda medulla oblangata düzeyinde, olivar nukleusta, T2 AG'da ve FLAIR sekanslarda hiperintens izlenen, difüzyon ağırlıklı görüntülerde kısıtlama göstermeyen nodüler lezyon görüldü ve HOD lehine değerlendirildi (resim 3). Hasta nöroloji tarafından takibe alındı.

Tartışma ve Sonuç: HOD, inferior olivar nukleusun dentatorubro-olivar yolakta oluşan herhangi bir hasara yanıt olarak hipertrofiye uğramasıyla tanımlanan bir trans-sinaptik dejenerasyon türüdür. Bu oluşumlar birbirleriyle superior serebellar pedinkül, santral tegmental traktus ve inferior serebellar pedinkül aracılığı ile bağlantılıdır (3). HOD' nin yaygın nedenleri enfarkt, hemoroji, arteriyovenöz malformasyon, tümör, travma, önceki ameliyat, inflamasyon ve demiyelinezasyondur(3). Patolojik değişiklikleri, nöronların büyümesi ve vakualizasyonu, astrositik hiperplazi, demiyelinizasyon ve gliozis ile karakterizedir(4). Guillain-Mollaret yolu içinde yıkıcı bir lezyonun ortaya çıkmasının ardından haftalar veya aylar içerisinde gelişir ve değişiklikler 3 ila 5 yıla kadar sürebilir (2,5). T2AG ve FLAIR görüntülerde sinyal artışı gösteren, ekspansil nodüler lezyon olarak kendini gösterir. Kontrastlanma veya difüzyon kısıtlaması görülmez ve genellikle persiste olurlar (5). T2 AG görüntülerde üç aşamada görülmektedir. İlk 6 ay içinde meydana gelen ilk aşamada, sadece alt olivar çekirdeğin hiperintensitesi görülür. İkinci faz 6 aydan 3 ila 4 yıla kadar sürer, olivar çekirdekte hipertrofi ve hiperintensite ile karakterize edilir. Üçüncü aşama, olivar çekirdeğin hipertrofisinin resolusyonu ve hiperintens sinyalin persiste etmesi ile başlar ve süresiz devam edebilir (6). Ayırıcı tanısında beyin sapı enfarktüsü, enflamatuar hastalıklar, demiyelinizan ve neoplastik hastalıklar bulunmaktadır (7). MRG'de HOD'un tanımlanması, MRG görüntüleme bulguları tümörler, enfarktüs, demiyelinizan lezyonlar ve enfeksiyonlar dahil olmak üzere daha ciddi patolojilerinkilere çok benzer olduğu için çok önemlidir. Görüntüleme özelliklerinin bilinmesi, gereksiz muayene ve müdahalelerden hastaları koruyabilir.

Anahtar kelimeler: Hipertrofik olivar dejenerasyon, Guillian-Mollaret üçgeni, Dentatorubro-olivar yolak, MRG.

Kaynaklar

1-Kitajima M, Korogi Y, Shimomura O et al. Hypertrophic olivary degeneration: MR imaging and pathologic findings. Radiology 1994;192:539-43.
2-Tilikete C, Desestret V. Hypertrophic Olivary Degeneration and Palatal or Oculopalatal Tremor. Neurol. 2017 Jun 29;8:302.
3-Sabat S, Mannering N, Agarwal A. Hypertrophic olivary degeneration:case series and review of literature. J Neurol Sci.2016;370:180-6.
4-Konno T, Broderick DF, Tacik P, Caviness JN, Wszolek ZK. Hypertrophic olivary degeneration: a clinico-radiologic study. Parkinsonism Relat Disord. 2016;28:36-40.
5-Goyal M, Versnick E,Tuite P: Hypertrophic olivary degeneration: metaanalysis ofthe temporal evolution of M R findings.AJNR Am J Neuroradiol.2000 Jun-Jul;21(6):1073-7.
6-Vattoth S, Ahmed F.Y, Telford R.C et al , Hypertrophic Olivary Degeneration: Review of Anatomy, Pathology, and Imaging. Neurographics 2014; 4:114 –122.
7-Shah R, Markert J, Bag AK, Curé JK. Diffusion tensor imaging in hypertrophic olivary degeneration. AJNR Am J Neuroradiol 2010;31;1729-31



Resim 1. Kranial bilgisayarlı tomografisinde; a.sol paryetal lobda sulkuslarda hemoraji (siyah ok), b.sağ temporal kemik mastoid ve skuamöz parçada fraktür hatları izleniyor (sarı oklar).

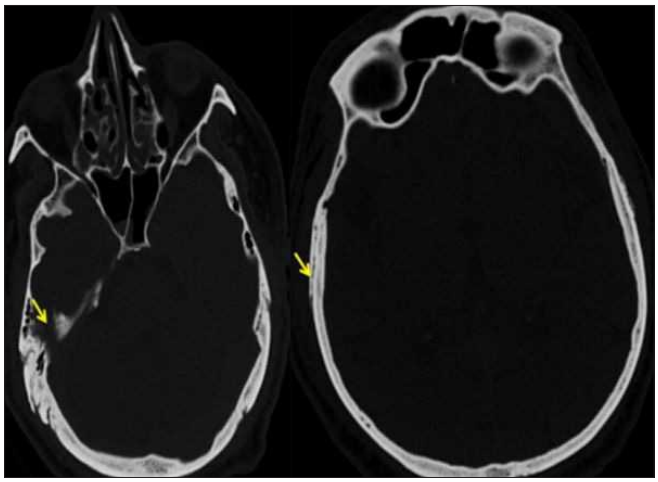

Resim 1. Kranial bilgisayarlı tomografisinde; a.sol paryetal lobda sulkuslarda hemoraji (siyah ok), b.sağ temporal kemik mastoid ve skuamöz parçada fraktür hatları izleniyor (sarı oklar).

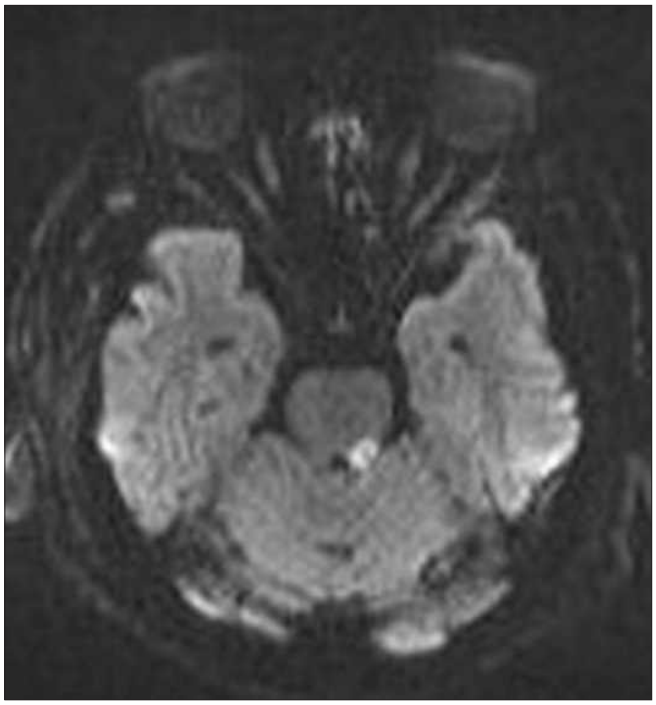

Resim 2. Difüzyon ağırlıklı görüntülerde; Sol parietal bölgede subdural kanama (a), mezensefalon(b)-pons(c) sol posterolateralde ve sol süperior serebellar pedinkül seviyesinde(d), sol serebral hemisferde (a) difüzyon kısıtlaması gösteren akut enfarkt

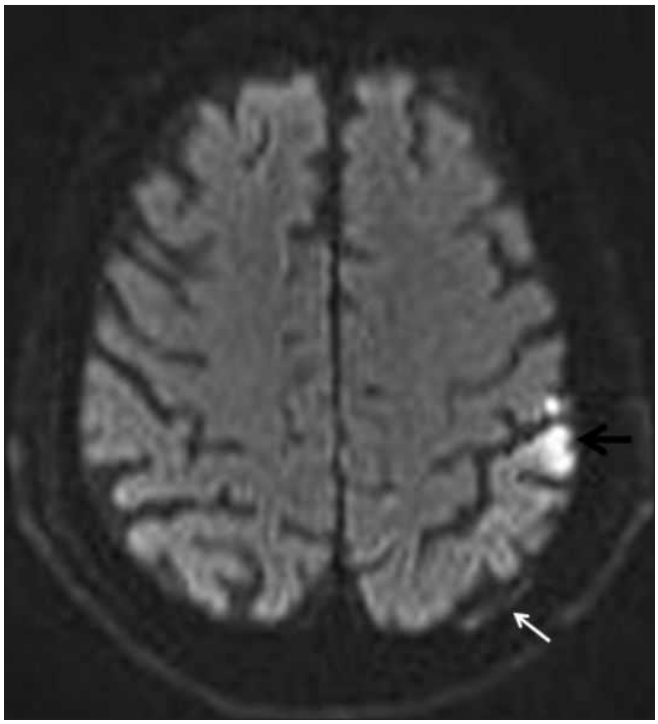

Resim 2. Difüzyon ağırlıklı görüntülerde; Sol parietal bölgede subdural kanama (a), mezensefalon(b)-pons(c) sol posterolateralde ve sol süperior serebellar pedinkül seviyesinde(d), sol serebral hemisferde (a) difüzyon kısıtlaması gösteren akut enfarkt

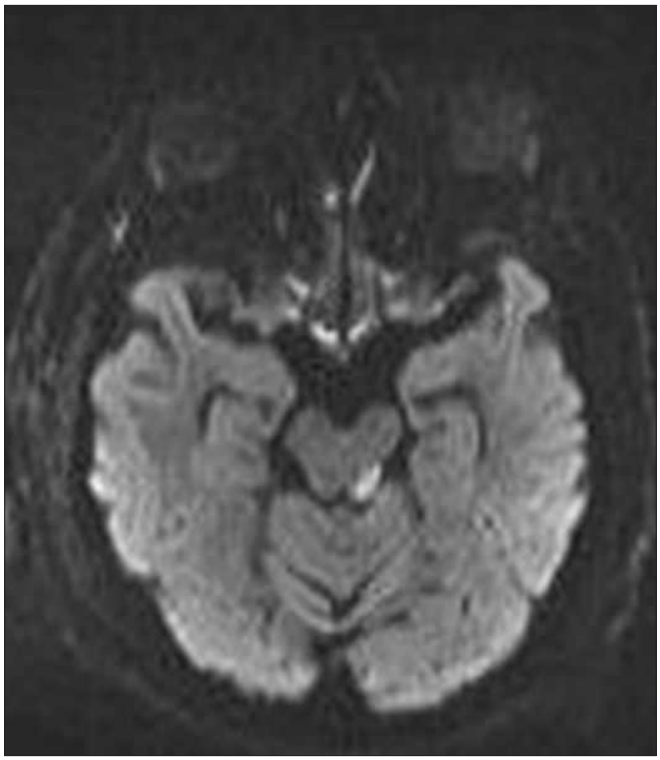

Resim 2. Difüzyon ağırlıklı görüntülerde; Sol parietal bölgede subdural kanama (a), mezensefalon(b)-pons(c) sol posterolateralde ve sol süperior serebellar pedinkül seviyesinde(d), sol serebral hemisferde (a) difüzyon kısıtlaması gösteren akut enfarkt

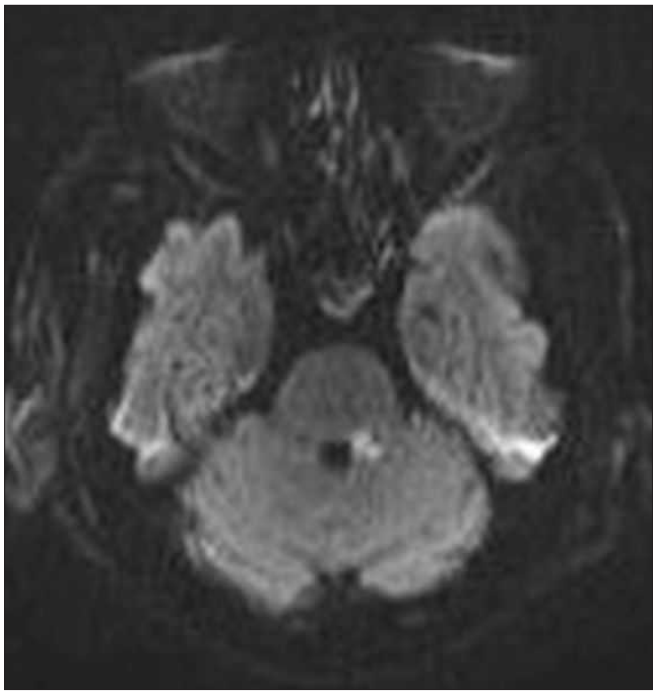

Resim 2. Difüzyon ağırlıklı görüntülerde; Sol parietal bölgede subdural kanama (a), mezensefalon(b)-pons(c) sol posterolateralde ve sol süperior serebellar pedinkül seviyesinde(d), sol serebral hemisferde (a) difüzyon kısıtlaması gösteren akut enfarkt



Resim 3. Medulla oblangata sağ yarıda olivar nukleusta, T2 ağırlıklı (a) ve FLAIR görüntülerde(b) hiperintens, difüzyon ağırlıklı görüntülerde ve ADC haritalarında(c) kısıtlanma göstermeyen nodüler lezyon izleniyor.



Resim 3. Medulla oblangata sağ yarıda olivar nukleusta, T2 ağırlıklı (a) ve FLAIR görüntülerde(b) hiperintens, difüzyon ağırlıklı görüntülerde ve ADC haritalarında(c) kısıtlanma göstermeyen nodüler lezyon izleniyor.

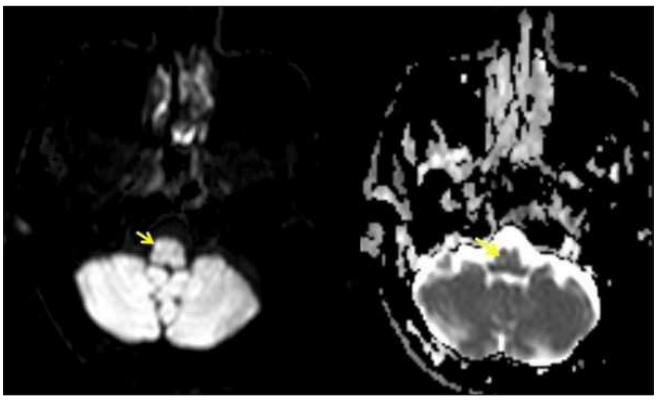

Resim 3. Medulla oblangata sağ yarıda olivar nukleusta, T2 ağırlıklı (a) ve FLAIR görüntülerde(b) hiperintens, difüzyon ağırlıklı görüntülerde ve ADC haritalarında(c) kısıtlanma göstermeyen nodüler lezyon izleniyor.

Baş-Boyun Radyolojisi

PS-147

SUBMANDİBULER BEZ METASTAZI İLE TANI ALAN İLEAL NÖROENDOKRİN TÜMÖR: OLGU SUNUMU

Gökhan Kahraman, Hale Turnaoğlu, Kemal Murat Haberal, Feride Kural Rahatlı, Ahmet Muhteşem Ağıldere

Başkent Üniversitesi Tıp Fakültesi, Radyoloji AD, Ankara

Giriş ve Amaç: İnce bağırsak kökenli nöroendokrin tümörler, yakın komşuluklarındaki organlara ve lenfatik dokulara metastaz eğilimde, genellikle yavaş büyüyen tümörlerdir. Bu sunumda submandibuler bez metastazı ile tanı alan ileal nöroendokrin tümör olgusunun boyun MRG ve abdomen BT bulgularını sunmayı amaçladık.

Olgu Sunumu: Çene altında şişlik şikayeti ile Kulak Burun Boğaz Hastalıkları polikliniğine başvuran ve tarafımıza yönlendirilen 75 yaşındaki erkek hasta, yapılan boyun ultrasonografi incelemesinde sol submandibuler bez içerisinde, yaklaşık 1 cm çapında, solid kitle saptanması üzerine boyun MRG ile değerlendirildi. Boyun MRG'de sol submandibuler bez içerisinde heterojen yapıda, T2 ağırlıklı sekanslarda santrali hipointens, çevresi hafif hiperintens görünümde (Resim 1), diffüzyon ağırlıklı serilerde hafif diffüzyon kısıtlaması gösteren (Resim 2) kitle izlendi. Submandibuler bez eksizyonu gerçekleştirildi ve patolojik tanısı nöroendokrin karsinom olarak geldi. Primer tümör odağı tespiti için yapılan abdomen BT incelemesinde, distal ileal segmentler düzeyinde diffüz duvar kalınlaşması ve mezenterde spiküle konturlu kitle izlendi (Resim 3) ve nöroendokrin tümör ile uyumlu olarak değerlendirildi. Kitle rezeksiyonu gerçekleştirildi ve patolojik tanısı nöroendokrin tümör olarak geldi.

Tartışma ve Sonuç: Nöroendokrin tümörleri nadir olmasına rağmen görülme sıklığı artmaktadır. Her ne kadar nöroendokrin tümörler ekstragastrointestinal bölgelerde görülebilse de, baş ve boyun bölgesindeki hem primer hem de metastatik prezentasyonu oldukça nadirdir (1, 2). Genellikle yavaş büyümelerine rağmen oldukça değişken büyüme paternleri bulunan ve salgıladıkları peptitler ile sistemik semptomlara yol açan tümörlerdir. Hastaların yaklaşık %20'sinde tanı anında metastaz bulunurken, hastaların takibinde %35-40 oranında metastaz görülmektedir (3). İnce barsak nöroendokrin tümörleri için metastatik tutulumun en sık görüldüğü bölgeler karaciğer, mezenter ve peritondur (4). Tükürük bezlerine metastaz gastrointestinal kaynaklı nöroendokrin tümörlerde oldukça nadirdir. Nöroendokrin tümörler için terapötik hedefler arasında cerrahi rezeksiyon ve tümör semptomlarının kontrolü yer alır (5).

Artan insidansları ve semptomlarının spesifik olmamasından kaynaklanan tanılarının sıklıkla gecikmesi sebebiyle nöroendokrin tümörlerin ve karsinoid sendromun farkındalığının artması önemlidir. Boyun kitlelerinin ilk prezentasyonunda nadir görülen metastatik hastalık ihtimali de düşünülmelidir. Ayrıca yıllar sonra bile rekürrens-

leri bildirildiğinden, nöroendokrin tümör hastalarında saptanan tükrük bezi kitlelerinde metastaz ihtimali akılda bulundurulmalıdır.

Anahtar kelimeler: Nöroendokrin tümör, submandibular gland, metastaz, bilgisayarlı tomografi, manyetik rezonans görüntüleme

Kaynaklar

1. Modlin IM, Shapiro MD, Kidd M. Primary carcinoid tumor of the parotid gland: a case report and review of the literature. Ear Nose Throat J 2006; 85: 533–539
2. Fortson JK. Atypical carcinoid of the lung with cervical and submandibular lymphadenopathy: a case report. J Natl Med Assoc1993; 85: 65–69
3. Hallet J., Law C.H.L., Cukier M., Saskin R., Liu N., Singh S. Exploring the rising incidence of neuroendocrine tumors: a population-based analysis of epidemiology, metastatic presentation, and outcomes. Cancer. 2015;121:589–597
4. Yao J.C., Hassan M., Phan A., Dagohoy C., Leary C., Mares J.E. One hundred years after "carcinoid": epidemiology of and prognostic factors for neuroendocrine tumors in 35,825 cases in the United States. J. Clin. Oncol. 2008;26:3063–3072
5. Plöckinger U., Wiedenmann B. Treatment of gastroenteropancreatic neuroendocrine tumors. Virchows Arch. 2007;451:71–80

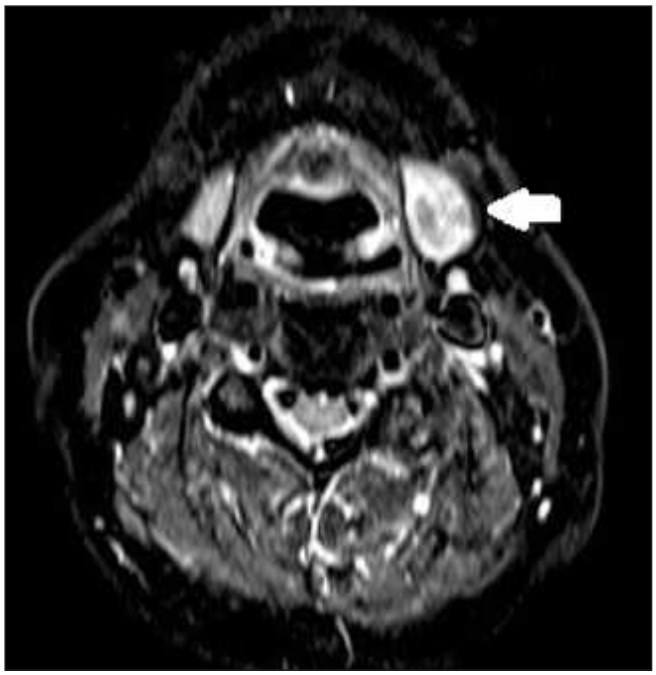

Resim 1. MRG incelemesinde, aksiyel T2 ağırlıklı TIRM sekansında, sol submandibuler bez içerisinde heterojen yapıda, santrali hipointens, çevresi hafif hiperintens görünümde kitle izleniyor.

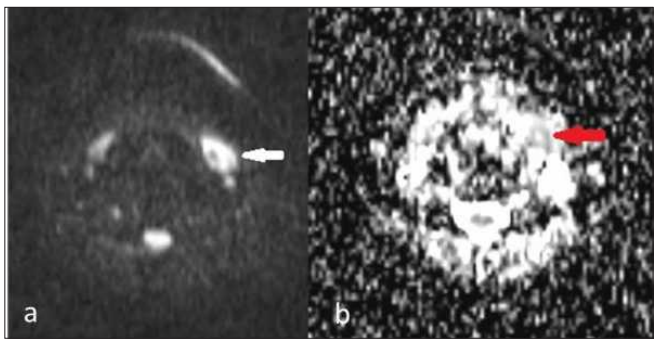

Resim 2. MRG incelemesinde difüzyon ağırlıklı (a) ve ADC (b) imajlarda lezyon içerisinde difüzyon kısıtlaması gösteren alanlar izleniyor.



Resim 3:. Aksiyel IV kontrastlı abdomen BT imajlarında ileal segmentlerde diffüz duvar kalınlaşmaları (a, b) ve mezenterde spiküle konturlu kitle (b) izleniyor. Kitle ayırıcı tanısında öncelikle nöroendokrin tümör düşünüldü.

Baş-Boyun Radyolojisi

PS-148

ATİPİK LOKALİZASYONLARA MİGRE OLMUŞ DENTAL İMPLANTLAR VE KOMPLİKASYONLARI

Ertan Hazar, Naim Ceylan, Selen Bayraktaroğlu

Ege Üniversitesi Tıp Fakültesi Radyoloji AD

Giriş ve Amaç: Dental implantların maksiller sinüse migrasyonu nadir görülen bir durumdur.Alveoler proces defekti varsa, alveoler proces normalden ince kalınlıkta ise (4mm den az) veya sinüslerde hiperpnömotizasyon olan olgularda,peri-implant rezorbsiyon veya sert bir cismi ısırma sonrası görülebilmektedir.Paranasal sinüslerde enfeksiyon veya oroantral fistül gibi komplikasyona neden olabilir.Bu posterde migre olup maksiller sinüse yer değiştirmiş dental implant materyalinin tanıda kullanılan görüntüleme yöntemleri ve radyolojik bulgularını,neden olabileceği komplikasyonlar ve tedavi seçeneklerini ortaya koymayı amaçladık.

Olgu Sunumu: İlk olgu 68 yaş erkek olgu.Sinüzit ön tanısı ile KBB kliniğine başvuran olguda çekilen paranasal sinüs BT de sol alveolar ark düzeyinde yerleştirilmiş dental implantın sol maksiller sinüs içerisine yer değiştirdiği ve bu düzeyde sol maksiler sinüs ostiyumunu ve infundibulumu tıkayıp solda maksiller total havalanma kaybı oluşturduğu ve buna sekonder sinüzit bulgularının geliştiği izlenmiştir.Ayrıca implantın yerleştirildiği alveolar ark lokalizasyonunda fokal rezorbsiyon ve oral kavite ile maksiller sinüs arasında oroantral fistül geliştiği izlenmiştir.

İkinci olgu 51 yaş erkek hasta.Dental implant sonrası rutin OPG(ortopantomografi) de dental implantın migrasyon göstermesi nedeniyle çekilen paranasal sinüs bt de sol maksiller sinüs içerisinde üst-anterior bölgeye migrasyon göstermiş ve sol orbita alt duvarına dayanmış ancak orbita duvarında rezorbsiyon oluşturmamış dental implant materyeli izlendi.Alveolar arkta oroantral fistül izlenmedi. Ayrıca orta hatta sağ 1.kesici diş düzeyinde dental implant materyali incisive foramene doğru migrasyon göstermekte idi.İkinci olgumuzda her iki tarafta maksiller ostiyum açık olarak izlendi.

Tartışma ve Sonuç: Alveolar arkın 4 mm den ince olması durumunda, maksiller sinüslerde hiperpnömotizasyon,alveolar ark defekti,implant çevresi rezorbsiyon gibi durumlarda dental implant maksiller sinüslere doğru migrasyon gösterebilir.Migre olan materyal maksiller ostiyumu tıkayıp sinüste havalanma kaybı yaratıp sinüsü atelektaziye götürebilir ve enfeksiyona zemin hazırlayabilir.Oro antral fistül ciddi komplikasyonlar arasındadır.Maksiller sinüse migre olan dental implant sinüs içinde orbita alt duvarını erode edip orbital komplikasyonlara da neden olabilir.Tedavide migre olan implantın bulunduğu maksiller sinüsten cerrahi olarak çıkarılmasıdır.Cerrahi tedavi arada zaman aralıklarının bırakıldığı birkaç basamakta gerçekleşir.Cerrahi de defekt olan bölgeye kemik grefti sonrasında yeniden implant ın yerleştirilmesi şeklinde yol izlenir.

Anahtar kelimeler: Dental,implant,maksiller,sinüs,migrasyon,incisive

Kaynaklar

1)Disappearance of a dental implant after migration into the maxillary sinus: an unusual case DOI: 10.5125/jkaoms.2015.41.5.278
2)Unusual Case of Osseointegrated Dental Implant Migration into Maxillary Sinus Removed 12 Years after Insertion Case Rep Dent. 2017; 2017: 9634672. Published online 2017 Mar 14. doi: 10.1155/2017/9634672
3)http://www.ajnr.org/ajnr-case-collections-diagnosis/dental-implant-migration

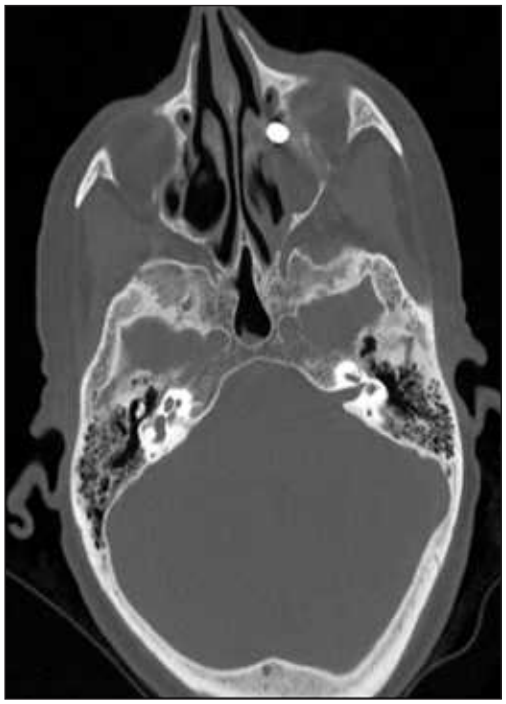

Resim 1. Aksiyel BT de sol maksiller sinüs içine migre olmuş dental implant



Resim 2. Koronal reformat BT de sol maksiller ostiyumu tıkamış ve sinüste havalanma kaybına neden olmuş migre olan dental implant

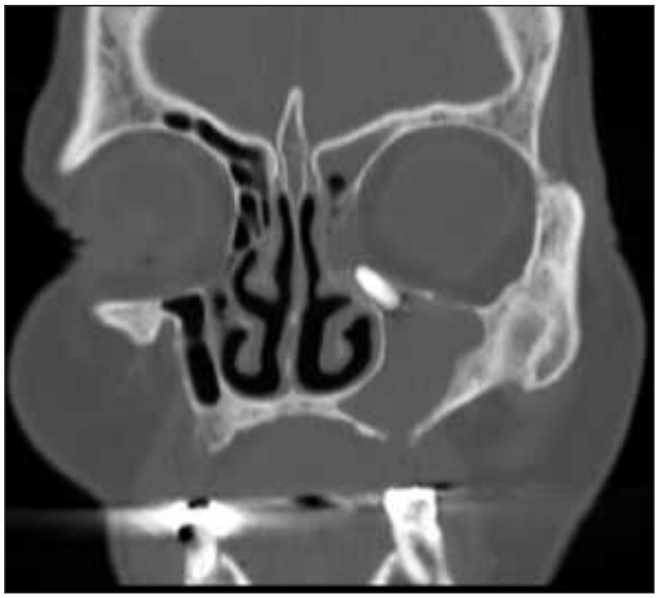

Resim 3. Koronal reformat BT de sol maksille sinüs tabanında oroantral fistül defekti.

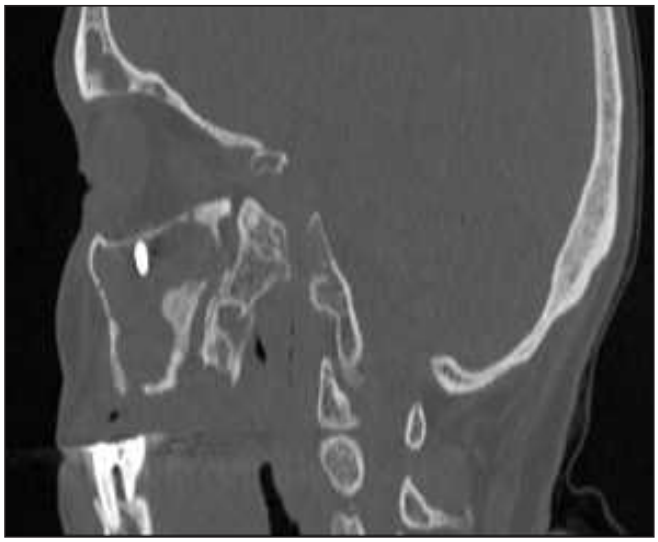

Resim 4. Sagittal reformat BT de maksiller sinüs tabanında defekt ve sinüs duvarlarında kronik sinüzit ile uyumlu remodelling

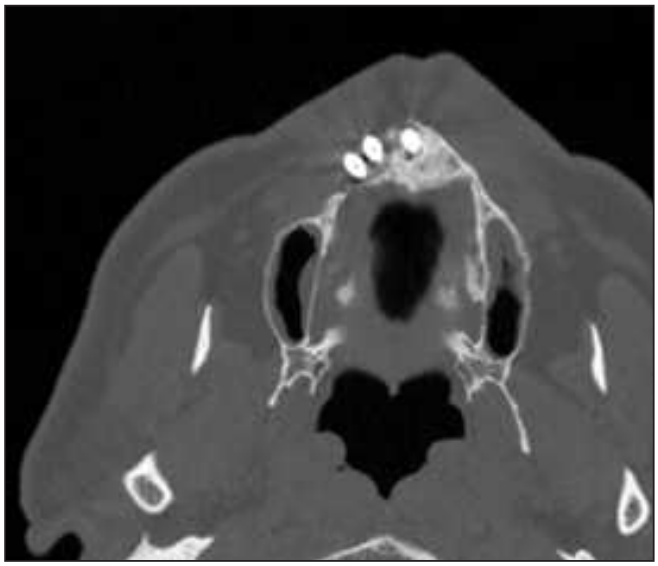

Resim 5. İkinci olgumuzda Koronal BT de birinci olguya benzer maksiller sinüse migre olmuş dental implant

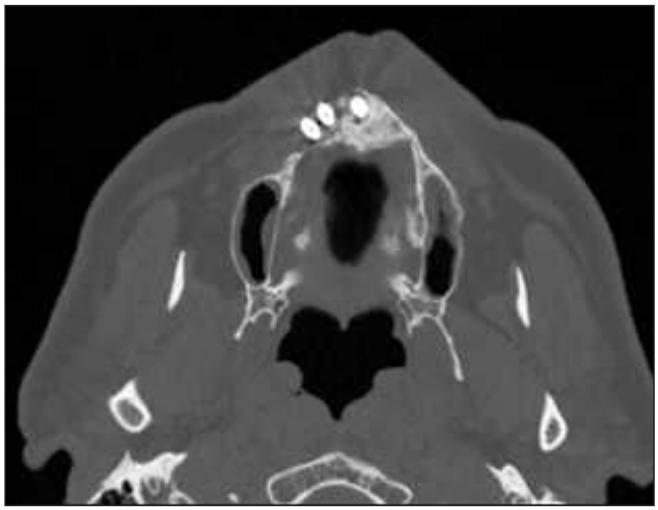

Resim 6. İkinci olgumuzda aksiyel BT de incisive foramene migre olan dental implant

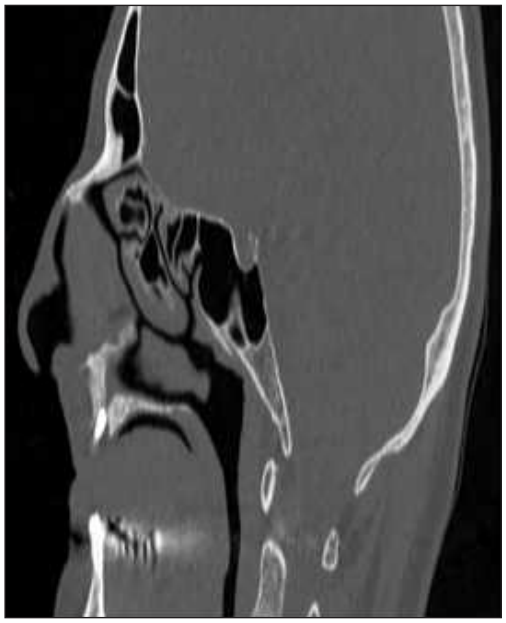

Resim 7. İkinci olgumuzda sagittal reformat BT de incisive foramene giren dental implant



Resim 8. İkinci olguda kronik süreçte iyileşmeye bağlı olarak maksiller sinüs tabanında defekt gözlenmedi.Ayrıca maksiller ostiyumlar açık

Baş-Boyun Radyolojisi

PS-149

PAROTİS BEZİ NODÜLER FASİİTİ, MRG BULGULARI

Saffet Öztürk[1], Esin Kurtuluş Öztürk[2], Suzan Şaylısoy[3], Uğur Toprak[3]

[1]Bilecik Devlet Hastanesi Radyoloji Bölümü
[2]Kütahya Sağlık Bilimleri Üniversitesi Tıp Fakültesi Radyoloji AD
[3]Eskişehir Osmangazi Üniversitesi Tıp Fakültesi Radyoloji AD

Giriş: Nodüler fasiit (NF), myofibroblastik proliferasyon olup parotis bezinde oldukça nadir görülür. Bu olguda parotis kitlesi ile prezente olan nodüler fasiistin radyolojik görüntüleme bulgularını sunmayı amaçladık.

Olgu Sunumu: 21 yaşında kadın hasta parotis bezinde ele gelen sert fikse kitle nedeniyle Kulak Burun Boğaz polikliniğine başvurdu. Görüntüleme amacıyla tarafımıza refere edilen hastaya kontrastlı boyun MRG çekildi. Kontrastlı boyun MRG'de sol parotis bezi yüzeyel lobda mikrolobuler kontürlü T2 ağırlıklı görüntülerde hiperintens, postkontrast serilerde homojen kontrastlanan, plato şeklinde perfüzyon eğrisine sahip 16x19 mm boyutlarda kitlesel lezyon izlendi (Resim 1). Tanımlanan lezyon öncelikle pleomorfik adenom gibi benign parotis kitlesi lehine değerlendirildi. Lezyonun cerrahi eksizyonu sonrası histopatolojisi nodüler fasiit olarak raporlandı.

Tartışma: NF, fibroblast ve miyofibroblastlardan oluşan, kendi kendini sınırlayan psödosarkomatöz reaktif bir süreçtir. NF en sık 3.ve 4. dekatlarda görülür. En sık ekstremitelerde saptanmakta olup sıklıkla üst ekstremite ön kol volar yüzde görülür. Tipik olarak subkutan veya fasiyal planlar arasında ortaya çıkar. Nadir de olsa intramüsküler tutulum veya farklı organ tutulumları olarak da ortaya çıkabilirler (1). Parotis bezi tutulumu ise literatürde oldukça nadir bildirilmiştir. NF'nin en sık görülen klinik prezentasyonu, ağrı ve hassasiyet ile giden soliter, hızla büyüyen bir kitledir (2). Görüntüleme özellikleri histolojik özelliklerine göre değişmektedir. Ultrasonda genellikle düzgün sınırlı hipoekoik lezyon olarak izlenirler. Genel olarak, miksoid veya hücresel komponeneti zengin olan lezyonlar T2 ağırlıklı görüntülerde hiperintens izlenirken, fibröz komponentten zengin lezyonlar ise hipointens izlenir. Postkontrast incelemelerde genellikle diffüz kontrastlanma gösterirler. Günümüzde yapılan çalışmalar, konvansiyonel sekanslara ek olarak difüzyon ve perfüzyon çalışmalarını benign ve malign parotis kitlelerinin ayırımına yardımcı olabilecek yüksek duyarlılık ve özgüllüğe sahip olduğunu göstermektedir (3). Kesin tanı ince iğne biyopsisi veya eksizyonel biyopsi ile konur. Total eksizyon tedavi için yeterlidir (1,2,4).

Sonuç: NF vücudun herhangi bir bölgesinde görülebilen psödosarkamatöz lezyonlardır. Parotis bezi yerleşimi oldukça nadir olup özellikle ağrılı ve hızlı büyüyen parotis bezi kitleleri ayrıcı tanıda akılda tutulmalıdır.

Anahtar kelimeler: parotis bezi, nodüler fasiit, MRG

Kaynaklar

1-Kim, S. T., Kim, H. J., Park, S. W., Baek, J. H., Byun, H. S., & Kim, Y. M. (2005). Nodular fasciitis in the head and neck: CT and MR imaging findings. American journal of neuroradiology, 26(10), 2617-2623.
2-Gibson, T. C., Bishop, J. A., & Thompson, L. D. (2015). Parotid gland nodular fasciitis: a clinicopathologic series of 12 cases with a review of 18 cases from the literature. Head and neck pathology, 9(3), 334-344.
3- Yuan, Y., Tang, W., & Tao, X. (2016). Parotid gland lesions: separate and combined diagnostic value of conventional MRI, diffusion-weighted imaging and dynamic contrast-enhanced MRI. The British journal of radiology, 89(1060), 20150912
4-Allison, D. B., VandenBussche, C. J., Rooper, L. M., Wakely, P. E., Rossi, E. D., Faquin, W. C., & Ali, S. Z. (2018). Nodular fasciitis of the parotid gland: A challenging diagnosis on FNA. Cancer cytopathology, 126(10), 872-880.

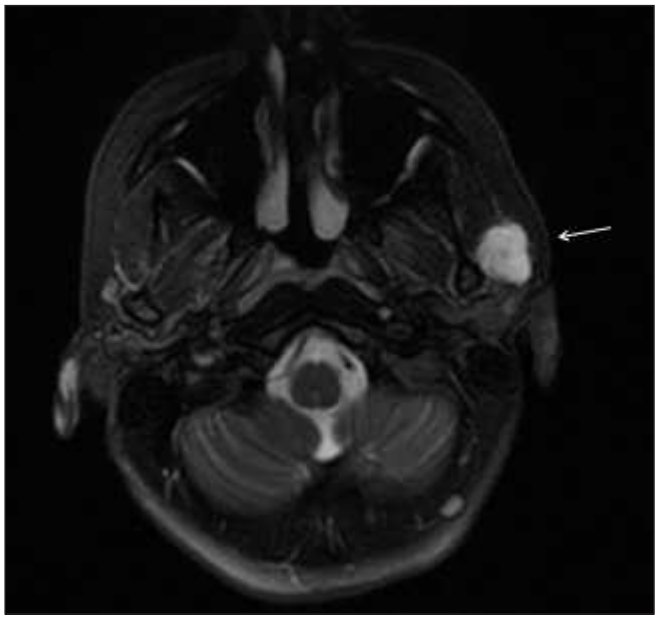

Resim 1. Aksiyal yağ baskılı T2AG (a), aksiyal yağ baskılı T1AG (b), aksiyal (c) ve koronal (d) yağ baskılı kontrastlı T1AG boyun MRG görüntülerde sol parotis bezi yüzeyel lobda mikrolobuler kontürlü, homojen kontrastlanan kitlesel lezyon (ok) mevcut olup perfüzyon eğrisinin (e) plato şeklinde olduğu izlenmektedir.

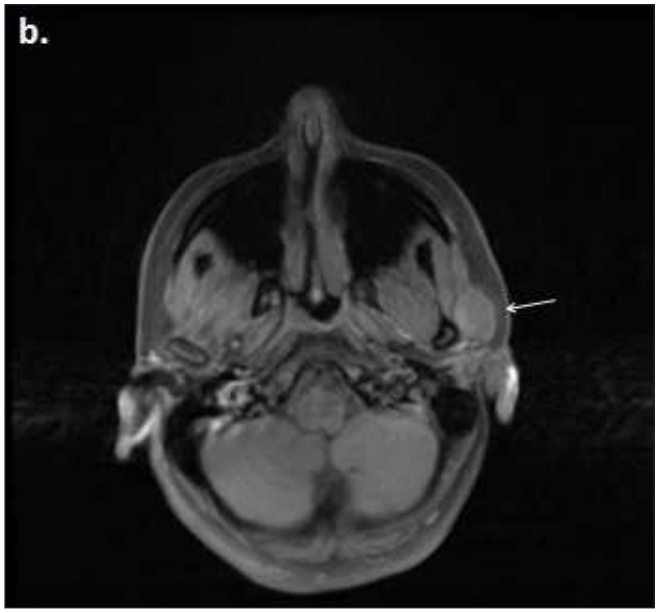

Resim 2. Aksiyal yağ baskılı T2AG (a), aksiyal yağ baskılı T1AG (b), aksiyal (c) ve koronal (d) yağ baskılı kontrastlı T1AG boyun MRG görüntülerde sol parotis bezi yüzeyel lobda mikrolobuler kontürlü, homojen kontrastlanan kitlesel lezyon (ok) mevcut olup perfüzyon eğrisinin (e) plato şeklinde olduğu izlenmektedir.



Resim 3. Aksiyal yağ baskılı T2AG (a), aksiyal yağ baskılı T1AG (b), aksiyal (c) ve koronal (d) yağ baskılı kontrastlı T1AG boyun MRG görüntülerde sol parotis bezi yüzeyel lobda mikrolobuler kontürlü, homojen kontrastlanan kitlesel lezyon (ok) mevcut olup perfüzyon eğrisinin (e) plato şeklinde olduğu izlenmektedir.

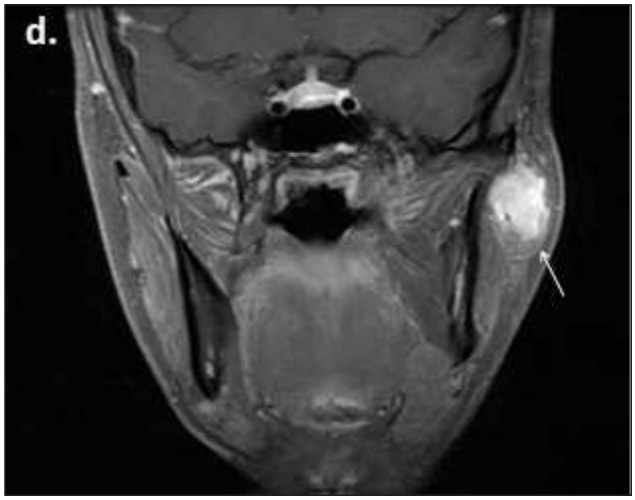

Resim 4. Aksiyal yağ baskılı T2AG (a), aksiyal yağ baskılı T1AG (b), aksiyal (c) ve koronal (d) yağ baskılı kontrastlı T1AG boyun MRG görüntülerde sol parotis bezi yüzeyel lobda mikrolobuler kontürlü, homojen kontrastlanan kitlesel lezyon (ok) mevcut olup perfüzyon eğrisinin (e) plato şeklinde olduğu izlenmektedir.

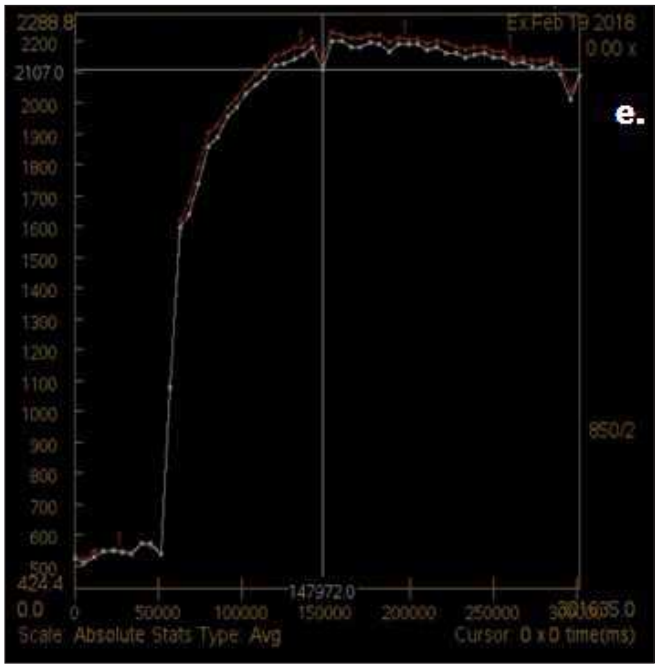

Resim 5. Aksiyal yağ baskılı T2AG (a), aksiyal yağ baskılı T1AG (b), aksiyal (c) ve koronal (d) yağ baskılı kontrastlı T1AG boyun MRG görüntülerde sol parotis bezi yüzeyel lobda mikrolobuler kontürlü, homojen kontrastlanan kitlesel lezyon (ok) mevcut olup perfüzyon eğrisinin (e) plato şeklinde olduğu izlenmektedir.

Baş-Boyun Radyolojisi

PS-150

MUKOPİYOSEL ZEMİNİNDE OLUŞMUŞ POTT'S PUFFY TÜMÖRÜN NADİR PREZENTASYONU; CİLDE FİSTÜLİZASYON

Fulya Kahraman, Özhan Özgür, Kamil Karaali, Can Özkaynak, Hakkı Timur Sindel

Akdeniz Üniversitesi Tıp Fakültesi Hastanesi Radyoloji AD

Giriş ve Amaç: Mukosel %30 frontal sinüste, %25 sıklıkla etmoit hücrelerde yer alan sinüzit komplikasyonudur (1). Kafa tabanı destrüksiyonu ve intrakraniyal uzanım %10-55 olguda gösterilmiştir (3,4). Mukoseller enfekte olup (mukopiyosel) subdural ampiyem, menenjit ya da serebral apse gibi hayatı tehdit eden intrakranial komplikasyonlara; preseptal/orbital selülit ya da subperiosteal apse gibi orbital komplikasyonlara ve de potty puff tumor gibi subkutan komplikasyonlara ilerleyebilir

Pott's Puffy tümörler, %0,5 sıklıkta görülen nonneoplastik lezyonlar olup kronik sinüzite, travmaya veya geçirilmiş cerrahiye sekonder oluşabilir (7,8). Çoğunlukla frontalde görülüp osteomyelit, subperiosteal ve subgaleal apse ile karakterizedir. Adölesan ve çocukluk döneminde sıktır (5). Enfeksiyonun intrakranial yayılımı gibi hayatı tehdit edici durumlara ilerleyebilir (2). İntrakranial yayılım olguların %60-85'inde gözlenir (6). Cilde fistülizayon çok nadir olup biz literatürde 6 adet olguya rastlayabildik.

Amacımız Pott's Puffy tümörün nadir prezantasyonu olan cilde fistülizasyonunu fistülografi yöntemi ile yola çıkıp kesitsel görüntüleme teknikleri ile ayrıntılandırarak bir olgu ile göstermektir.

Olgu Sunumu: 67 yaşında erkek hasta. Bilinen kronik hastalık ve operasyon öyküsü yok. Sol orbita superior medial kenarında fronkül, dakriosistit vb enfeksiyöz süreçler ön tanılarıyla tedavi gördüğü,, ancak 8 aydır geçmeyen 1 cm çapında pürülan akıntılı lezyonu mevcut (Resim 1). Kliniğimizde yapılan US görüntülemede fistül ön tanısı düşünülmüş olup fistülografi (Resim 2) yapıldı. Apsenin ilgili anatomik yapının paranasal sinüsler olduğu anlaşılınca BT ve MR tetkikleri (Resim 3,4,5,6,7) yapıldı. Olgu tip 5A mukosel ve cilde fistülize olup epidural alana da hafif uzanımı olan Pott's Puffy tümör tanısı almıştır. Beyin cerrahisi tarafndan opere edilip patoloji tanısı yoğun kronik lenfoplasmositik inflamasyonla uyumlu olarak gelmiştir.

Tartışma ve Sonuç: Orbita ve beyin komşuluğunda yer alan paranasal sinüslerin mukosel ve Pott's Puffy tümör gibi komplikasyonları ölümcül sonuçlar doğurabilir. Lezyonun cilde fistülizasyonu çok nadirdir. Olguda gösterdiğimiz gibi periorbital kronik pürülan akıntılı lezyonların ayırıcı tanısında deri ve eklerinin enfeksiyöz süreçleri, musküloskeletal ya da nöral yapıların benign/malign kitlesel lezyonları düşünülürken sinüzit komplikasyonlarının da bu tanılar içinde yer alabildiği akılda tutulmalıdır.

Anahtar kelimeler: Mucocele, Pott Puffy Tumor, Cutaneous Fistula

Kaynaklar

1- Mafee MF, Valvassori GE, Becker M. Imaging of the head and neck. George Thieme Verlag. (2004) ISBN:1588900096
2- Masterson L, Leong P. Pott's puffy tumour: a forgotten complication of frontal sinus disease. 2009;13
3: Har-El G (2001) Transnasal endoscopic management of frontal mucoceles. Otolaryngol Clin North Am 34 : 243–251
4- Koike Y, Tokoro K, Chiba Y, et al (1996) Intracranial extension of paranasal sinus mucoceles: Two case reports. Surg Neurol 45 : 44–8
5- Parida PK, Surianarayanan G, Ganeshan S, Saxena SK. Pott's puffy tumor in pediatric age group: a retrospective study. Int J Pediatr Otorhinolaryngol 2012;76:1274-1277
6- Kelgaonkar YU, Bangad S, Somani SS, et al. Pott's Puffy Tumour: A Rare Complıcatıon Of Pansinusitis. International Journal of Basic and Applied Medical Sciences 2012;2:48-50.
7- Deutsch E, Hevron I, Eilon A. Pott's puffy tumor treated by endoscopic frontal sinusotomy. Rhinology 2000;38:177-80.
8- G.L. Clayman, G.L. Adams, D.R. Paugh, C.F. Koopmann Jr.
Intracranial complications of paranasal sinusitis: a combined institutional review Laryngoscope, 101 (1991), pp. 234-239



Resm 1. Sol orbita superior medial komşuluğunda yer alan fistül ağzı ve püy drenajı (yıldız)

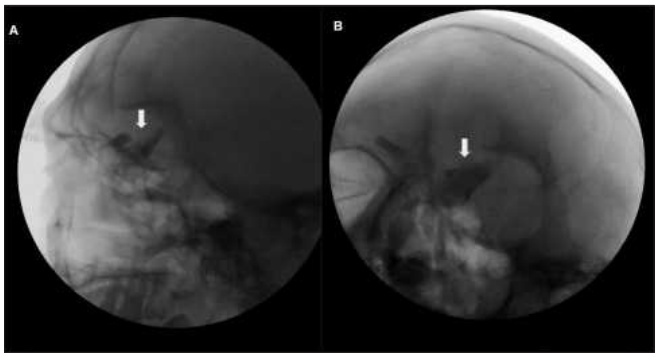

Resim 2. Floroskpide branül yolu ile ciltteki fistül ağzından opak madde verim sonrasında, (A) Sağ lateral-oblik, (B) ön-arka pozisyonda sol etmoit ve frontal sinüse süperpoze parsiyel dolum fazlalığı (beyaz oklar)

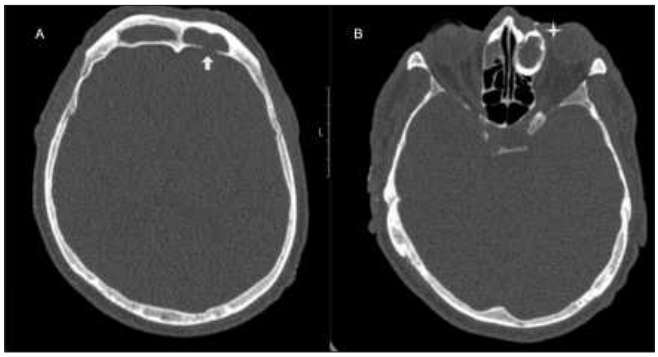

Resim 3. Paranasal sinüs BT tetkikinde (A) frontal sinüs sol kesim posterior duvarındaki kemik defekti (beyaz ok), (B) fistül ağzından verilmiş opak madde ile dolum gösteren fistül traktı ve mukosel (yıldız)

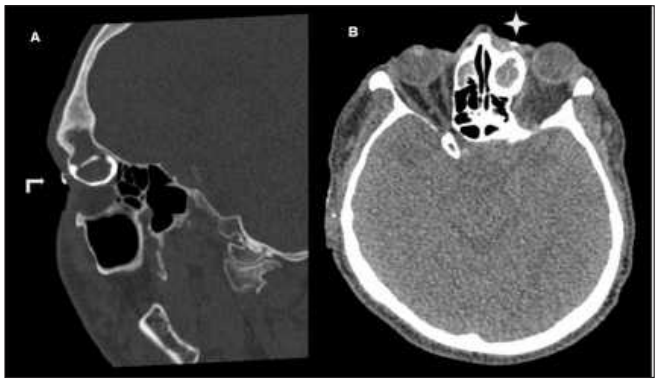

Resim 4. Paranasal BT tetkikinde, (A) kemik penceresinde crosssectional planda fistül traktı ve frontal sinüs devamlılığı(büküntülü ok), (B) yumuşak doku penceresinde burun kökü sol komşuluğunda fistül ağzını çevreleyen Pott's Puffy tumor (yıldız)

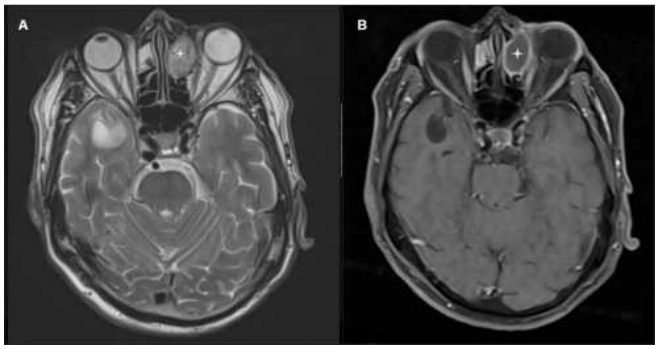

Resim 5. Konvansiyonel MRG aksiyel planda, (A) T2 A görüntüde yoğun içerik nedeni ile ara sinyal intensitesinde mukosel (yıldız), (B) yağ baskılı postkontrast T1A görüntüde hipointens olup ince cidar kontrastlanması gösteren mukosel (yıldız)

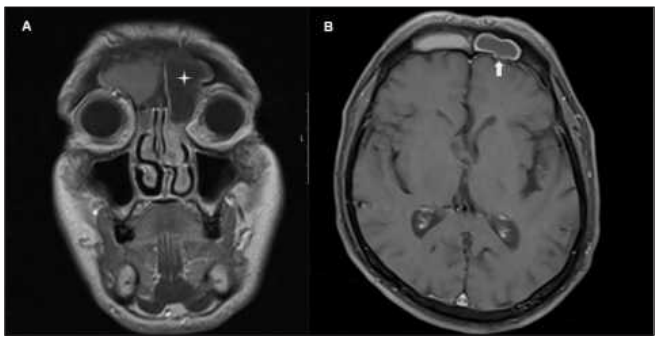

Resim 6. Mukopiyoseli destekleyen difüzyon kısıtlılığı, (A) B1000 görüntülerde hiperintens (ok), (B) ADC haritasında hipointens (ok) gözükmekte.

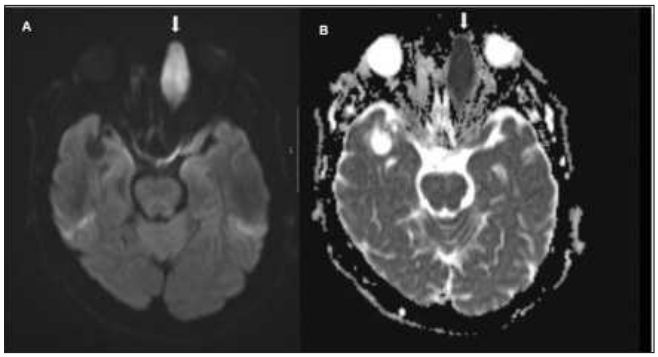

Resim 7. Postkontrast yağ baskılı T1A görüntülerde, (A) koronal planda mukopiyoselin etmoit ve frontal sinüs uzanımı (yıldız), (B) aksiyel planda frontal sinüs posterior duvardaki defektten apsenin intrakranial epidural alana minimal uzanımı (ok)

Baş-Boyun Radyolojisi

PS-151

NADİR GÖRÜLEN BİR OLGU: GORLİN-GOLTZ SENDROMU

Ahmet İmrek, Melike Elif Kalfaoğlu

Bolu Abant İzzet Baysal Üniversitesi Tıp Fakültesi Radyoloji Anabilimdalı

Giriş ve Amaç: Gorlin-Goltz sendromu, bazal hücreli nevus sendromu veya nevoid bazal hücreli karsinom sendromu olarak tanımlanan otozomal dominant bir hastalıktır. Bazal hücreli karsinom, çene kistleri, frontal belirginleşme, vertebra anomalileri gibi iskelet anomalileri; palmoplantar çukurlanma ve falks serebri kalsifikasyonuyla belirgindir. Medulloblastom, fibrom, rabdomyom, leiomyosarkom vb. tümörlere eğilim vardır. Tanı büyük ve küçük klinik ve radyolojik ölçütlere dayanmaktadır. Yaklaşık olarak 60 binde 1 olarak görülen nadir bir fakomatozdur(1,4).

Bu posterdeki amacımız nadir görülen bir durum olan Gorlin-Goltz sendromunu bir olgu ile sunmaktır.

Olgu: 19 yaş erkek hasta 2 yaşında posterior fossa kitlesi nedeniyle opere olmuş patolojisi medulloblastom olarak yorumlanmıştır. 9 yaşında ise karın cildi ve göz kapağında kitle ile başvurmuş ve yapılan operasyonlar sonucunda patoloji bazal hücreli karsinom olarak yorumlanmıştır. 15 yaşında kafa derisinden alınan kitle eksizyon raporu bazal hücreli karsinom olarak yorumlanmıştır. Hastaya beyin MRG, beyin BT ve vertebra grafileri çekilmiş ve diğer bulgular ile birlikte değerlendirildiğinde tanısı konulmuştur.

Bulgular: Beyin BT tetkikinde; sol serebellar derin gri cevherde, bilateral globus pallidus, putamenlerde ve talamusta parankimal kalsifikasyonlar ayrıca interhemisferik falksta, tentorium serebellide yaygın kalsifikasyonlar ve bilateral milimetrik dural kalsifikasyonlar izlenmiştir. Kalvarial kemik yapılar ileri derecede heterojen görünümdedir.

Beyin MRG tetkikinde; maksilla ve mandibulada keratoodontojenik kistler, frontal bossing izlenmiştir.

Vertebra grafisinde T1 spinöz çıkıntıda spina bifida okulta ile uyumlu posterior füzyon defekti ve hafif dereceli kifoskolyoz izlenmiştir.

Fizik muayenede; yüksek damak, geniş burun kökü, hipertelorizm izlenmiştir.Tüm bulgular ve hasta hikayesi birlikte değerlendirildiğinde hasta Gorlin-Goltz sendromu olarak değerlendirilmiştir.

Tartışma: Çenelerde multipl keratokistler, deride bazal hücreli karsinomlar, çıkıntılı frontal ve temporal kemikler, hafif mandibular prognatizm, geniş burun sırtı, mikroftalmi, deride ve dura materde kalsifikasyonlar, vertebra anomalileri (spina bifida, kifoskolyoz, füzyon), tümör eğilimi (over ve uterus fibromları, çenelerde ameloblastoma ve fibrosarkom, beyinde medullablastom), avuç içi ve ayak tabanında diskeratoz bulguları izlenebilmektedir. Mandibular prognatizm, yüksek arklı damak, yarık damak, yarık dudak bu sendromdaki çene yüz bölgesinde gözlenebilen iskeletsel anomalilerdir (1)

Tanı için, 2 majör kriter veya 1 majör ile birlikte 2 minör kriterin olması gereklidir.

Major kriteler:

Bazal hücreli karsinomun 2'den fazla olması veya 20 yaş altında 1 tane gelişmiş olması

Odontojenik keratinositler

Ellerde çukurlaşmalar(en az 3)

Falks serebride bilamellar kalsifikasyonlar

Kosta anomalileri: yarık kosta, birleşmiş, yayvan kosta

Birinci derece akrabalarda Gorlin sendromu olması

Minör kriterler:

Makrosefali

Frontal bossing, yarık dudak veya hipertelorizm

Sprengel deformitesi, pektus ekskavatum veya pektus karinatum, sindaktili

Sella tursikada köprüleşme, hemivertebra, alev şekilli osseöz radyolüsensiler

Ovarian fibroma

Medulloblastoma

Sonuç: Gorlin-Goltz sendromu, nadir görülen bir sendrom olup bazal hücreli nevus sendromu veya nevoid bazal hücreli karsinom sendromu olarak tanımlanan otozomal dominant bir hastalıktır.

Günlük pratikte radyolojik bulgulara dikkat edilerek tümör yatkınlığı olan bu hastalık ayırıcı tanıda unutulmamalıdır.

Anahtar kelimeler: Gorlin Goltz sendromu, bazal hücreli nevüs sendromu, nevoid bazal hücreli karsinom, baş boyun radyolojisi, medulloblastom, keratoodontojenik kistler, frontal bossing

Kaynaklar

1- Dr Mark Thurston and Dr Gagandeep Singh et al. https://radiopaedia.org
2- Kerim ORTAKOĞLU ve ark,Turkiye Klinikleri J Dental Sci. 2000;6(3):168-73
3- Recep Kestane ve ark, SDÜ Sağlık Bilimleri Enstitüsü Dergisi Cilt 6 / Sayı 2 / 2015
4- Betül Şereflican ve ark, Türk pediatri arşivi, 2017 Sep; 52(3): 173–177

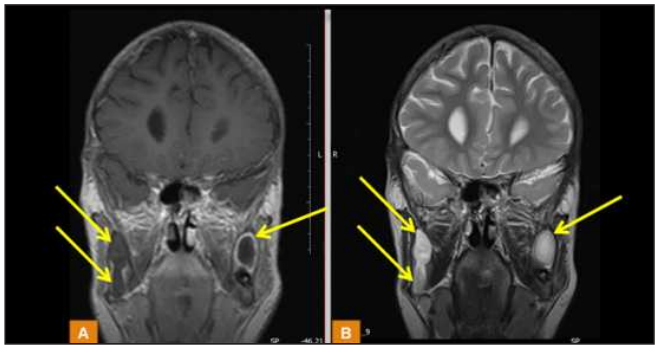

Resim A ve B. Beyin MRG tetkikinde koronal görüntülerde; maksilla ve mandibulada kreatoodontojenik kistler izlenmektedir. (Resim A'da T1A koronal, Resim B'de T2A'da koronal görüntülerde oklar).

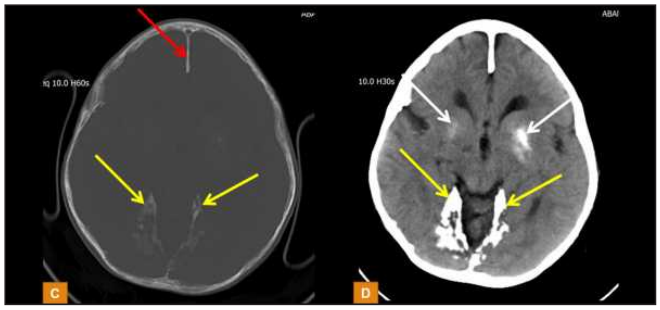

Resim C ve D. Aksiyel bilgisayarlı tomografi kesitlerinde, Resim C'de kemik penceresinde, interhemisferik falksta (kırmızı ok) tentoryum serebellide kalsifikasyonlar (sarı oklar) izlenmektedir. Resim D'de ise aksiyel parankim penceresinde bilateral bazal ganglionlarda kalsifikasyonlar (beyaz oklar) ve tentoryum serebellide kalsifikasyonlar (sarı oklar) izlenmektedir.

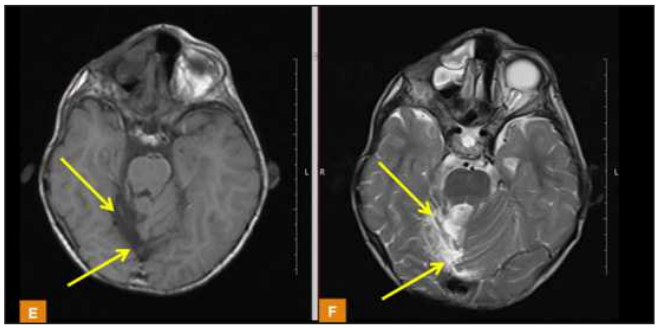

Resim E ve F. Opere serebellar meduloblastom öyküsü olan hastada, aksiyel T1A (Resim E) ve T2A (Resim F) kesitlerde sağ serebellar hemisferde süperiorda paravermian kesimde sekel ensefalomalazi alanı izlenmiştir. Sağ serebellar hemisferde operasyon loju periferinde postoperatif T2A hiperintens sinyal değişikliği mevcuttur (Resim F'de oklar). Anteriorda ise frontal bossing dikkati çekmektedir.

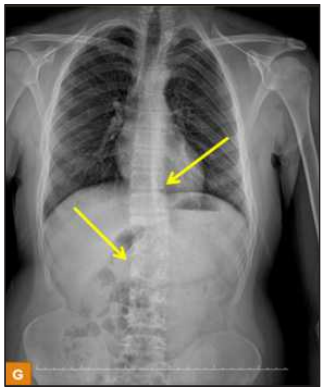

Resim G. Hastanın AP vertebra grafisinde hafif dereceli torakolomber skolyoz (Resim G'de oklar) izlenmektedir.

Baş-Boyun Radyolojisi

PS-152

OLDUKÇA NADİR BİR OLGU: PAROTİD GLAND KAYNAKLI EPİTELİOİD SARKOM

Bökebatur Ahmet Raşit Mendi, Lale Damgacı, Mutlu Doğan

Ankara Numune Eğitim ve Araştırma Hastanesi

Giriş: Epitelioid sarkom, 1970'te Enzinger tarafından tanımlanan; genellikle genç erişkinde, distal ekstremitede karşılaşılan nadir bir antitedir. 'Proksimal' ve 'distal' varyantları tanımlanan epitelioid sarkomun proksimal tipine literatürde ayrılan yer kısıtlıdır. Baş-boyun bölgesi, epitelioid sarkomun çok seyrek tutulum yerlerinden biridir. Literatürde, parotis tutulumu gösteren 72 yaşında ve 1 yaşında iki olgu mevcuttur.

Olgu: Olgumuzda; dış merkezden yönlendirilen 70 yaşında erkek hasta, 4 aydır sol parotis lojunda giderek büyüyen şişlik şikayetiyle hastanemize başvuruyor. Çekilen kontrastlı BT incelemesindesol parotis yüzeyel ve derin lobundan başlayan, sol parafaringeal alanı oblitere eden, CCA'yı ve ICA proksimalini çevreleyen, orofarinks sol yan duvarını iten, sol tirohyoid membranı infiltre ettiği izlenimi veren, laringeal yapıları sağa iten, paralaringeal kas yapılarını, masseteri, SCM kasını, sol submandibuler glandı infiltre eden ve ağız tabanına doğru soldan uzanan, cilde uzanan, yüzeyi ülsere yaklaşık 125x92x82 mm boyutlarında lobüle konturlu heterojen kontrastlanan kitle ve kitle çevresinde supraklavikuler, alt juguler ve posterior servikal düzeyde 18x16mm boyutlara ulaşan büyümüş lenf nodları izlenmektedir. Tru-cut biyopsi ve immuhistokimyasal inceleme ile proksimal varyant epitelioid sarkom tanısı alan, inoperabl kabul edilen hastaya radyoterapi ve kemoterapi uygulanmış olup, 48 Gy radyoterapi ve 3 kür kemoterapi sonrası kontrol BT incelemesinde

kitlede nekrotik alanlar ve %25 küçülme dikkati çekmiştir. Hastanın takibine devam edilmektedir.

Sonuç: Epitelioid sarkom nadir, yüksek gradeli bir yumuşak doku tümörü olup lokal nüks, rejyonel lenf nodu metastazı ve uzak metastazı ile bilinen bir antitedir. Ağırlıkla distal varyantı ile karşılaşılan epitelioid sarkomun proksimal tipine ve özellikle parotis tutulumuna literatürde ayrılan yer sınırlıdır. Radyolojik patognomonik bulgusu olmayan hastalığın benign lezyonlardan ayrımı önem kazanmaktadır. Histopatolojik inceleme, erken tanı,mümkün ise radikal cerrahi eksizyon, kemoterapi ve radyoterapi epitelioid sarkom tedavisinde kür şansının en önemli bileşenleridir.

Anahtar kelimeler: Sarkom, Epitelioid, Parotis

Kaynaklar

1) Johannssen V, Janig U, Werner JA. Epithelioid sarcoma of the parotid region (German) Laryngorhinootologie. 1996;75
2) Keelawat S, Shuangshoti S, Kittikowit W, et al. Epithelioid sarcoma of the parotid gland of a child. Pediatr Dev Pathol 2009;12:301–6.
3) Jawad MU, Extein J, Min ES, et al. Prognostic factors for survival in patients with epithelioid sarcoma: 441 cases from the SEER database. Clin Orthop Relat Res 2009;467:2939–48.
4) Rudžianskas V, Juozaitytė E, Inčiūra A, et al. Primary epithelioid sarcoma of the neck: a rare case report. Medicina (Kaunas) 2012;48:57–60.
5) Guillou L, Wadden C, Coindre JM, Krausz T, Fletcher CD. "Proximaltype" epithelioid sarcoma, a distinctive aggressive neoplasm showing rhabdoid features. Clinicopathologic, immunohistochemical, and ultrastructural study of a series. Am J Surg Pathol. 1997;4:491–495.
6) Jameson CF, Simpsom MT, Towers JF. Primary epithelioid sarcoma of the hard palate: A case report. Int J Oral Maxillofac Surg. 1990;19
7) Sobanko JF, Meijer L, Nigra TP. Epithelioid sarcoma: a review and update. J Clin Aesthet Dermatol 2009;2:49–54.



Resim 1. Kontrastlı sagittal BT incelemesinde sol parotis kitlesi, kemoradyoterapi(KRT) sonrası kontrol

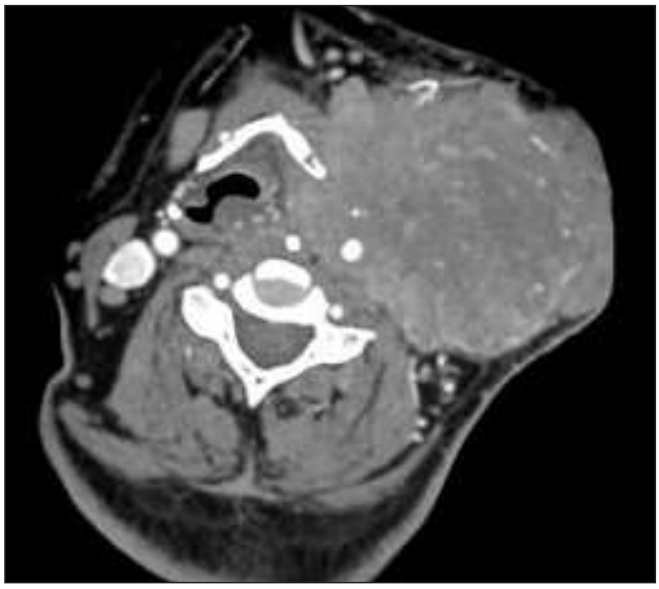

Resim 2. Kontrastlı aksiyel BT incelemesinde sol parotis kitlesi, tedavi öncesi bazal görüntü

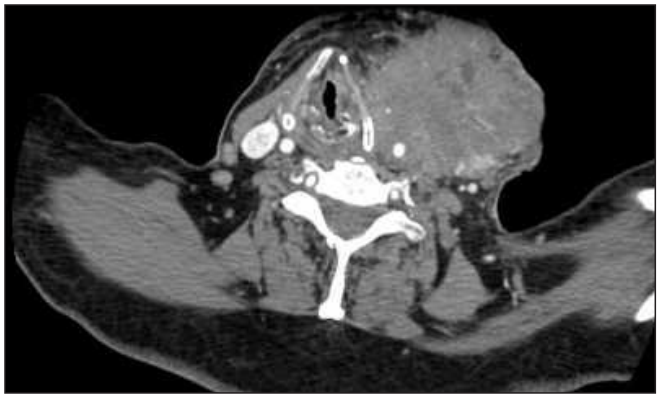

Resim 3. Kontrastlı aksiyel BT incelemesinde sol parotis kitlesi, tedavi öncesi bazal görüntü

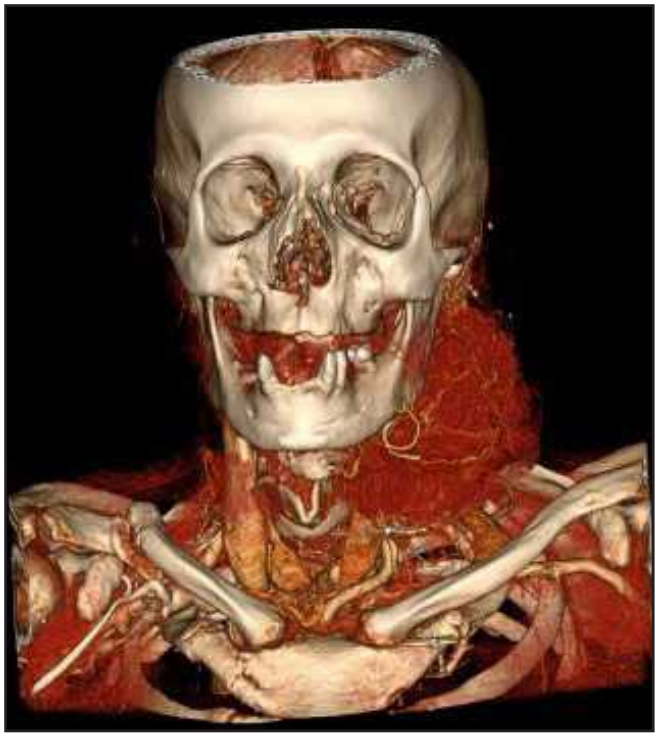

Resim 4. 3 boyutlu rekonstrüksiyon incelemede sol parotis kitlesi ve vaskülarizasyonu, tedavi öncesi bazal görüntü



Resim 5. Kontrastlı koronal BT incelemesinde sol parotis kitlesi, KRT sonrası kontrol



Resim 6. Kontrastlı koronal BT incelemesinde sol parotis kitlesi, tedavi öncesi bazal görüntü

Baş-Boyun Radyolojisi

PS-153

SKROFULA İLE PREZENTE OLAN TÜBERKÜLOZ OLGUSU, BT BULGULARI (A CASE OF TUBERCULOSİS PRESENTİNG WİTH SCROFULA, CT FİNDİNGS)

Saffet Öztürk[1], Esin Kurtuluş Öztürk[2], Suzan Şaylısoy[3], Uğur Toprak[3]

[1]Bilecik Devlet Hastanesi Radyoloji Bölümü
[2]Kütahya Sağlık Bilimleri Üniversitesi Tıp Fakültesi Radyoloji AD
[3]Eskişehir Osmangazi Üniversitesi Tıp Fakültesi Radyoloji AD

Giriş: Mikobakteriyel enfeksiyonların servikal lenfadeniti, skrofula olarak bilinmektedir. Bu çalışmada skrofula ile prezente olan tüberküloz olgusunun radyolojik görüntüleme bulgularını sunmayı amaçladık.

Olgu Sunumu: 43 yaşında erkek hasta boyun sağ tarafında ele gelen sert fikse kitle ve ciltte ülserasyon nedeniyle ile Kulak Burun Boğaz polikliniğine başvurdu. Görüntüleme amacıyla tarafımıza refere edilen hastaya kontrastlı boyun BT çekildi. Kontrastlı boyun BT incelemesinde boyun sağ taraf level IIA'da sternokleidomastoid kası yüzeyelinde, kas ile sınır ayrımı yapılamayan, içerisinde milimetrik hava ve kalsifikasyon odağının olduğu heterojen yapıda düzensiz kontürlü 3.5x4x4.5cm boyutta kitlesel lezyon saptandı. İnceleme dahiline giren üst torakal kesitlerde hastanın sağ akciğer apikal segment yerleşimli kaviter lezyon ve her iki akciğer üst zonlarda interlobüler lineer ve nodüler septal kalınlaşmalar ve yer yer buzlu cam yoğunlukları dikkati çekti. Boyunda yer alan lezyonun reaktivasyon tüberkülozuna sekonder servikal lenfadenit (skrofula) olarak raporlandı. Tru-cut biyopsi sonrası histopatoloji servikal lenfadenit tanısını doğruladı.

Tartışma: Lenfadenit tüberkülozun en sık ekstra pulmoner tutulum şekli olup servikal bölge tutulumu oldukça sıktır. En sık etkenler Mycobacterium tuberculosis, Mycobacterium scrofulaceum ve Mycobacterium avium complex suşlarıdır. Skrofula özellikle çocuk ve genç erişkinlerde izlenmektedir. Özellikle gelişmekte olan ülkelerde immünsüpresyonun artması ile birlikte sıklık artmaktadır. Genellikle bir veya daha fazla servikal kitle ile prezente olur. Süpüratif bir bakteriyel lenfadenitin aksine, hassasiyet ve ağrı göstermezler. Başlangıçta lenf nodları homojendir (1,2). İlerleyen dönemde santralde nekroz gelişir ve BT'de düşük dansiteli izlenir. MR'da santral nekroz nedeniyle T1'de hipointens T2'de hiperintens ve kontrast sonrası periferal kontrastlanma gösterir. Geç dönemde genellikle nodal kalsifikasyon izlenir. Bu lenf nodlarının metastatik baş ve boyun skuamöz hücreli karsinomlarda görülen nekrotik lenfadonopatilerden ayırımı zordur. Hematolojik testler, tüberkülin testi, görüntüleme teknikleri ve moleküler testlerle desteklenen ayrıntılı bir öykü ve fizik muayene, tüberküloz lenfadenitinin erken teşhisinde önemlidir. Kesin tanı biyopsi ve kültür ile yapılabilir (1-3).

Sonuç: Tüberkülozun ilk prezentasyonu skrofula gibi ekstrapulmoner tutulumlarla olabilir. Skrofula ağrısız boyun kitleleri ayırıcı tanısında yer almakta olup radyolojik görüntüleme tanı ve tedaviyi belirlemede önemlidir.

Anahtar kelimeler: skrofula, tüberküloz, servikal lenfadenit, BT

Kaynaklar

1-Burrill, J., Williams, C. J., Bain, G., Conder, G., Hine, A. L., & Misra, R. R. (2007). Tuberculosis: a radiologic review. Radiographics, 27(5), 1255-1273.
2-Engin, G., Acunas, B., Acunas, G., & Tunaci, M. (2000). Imaging of Extrapulmonary Tuberculosis 1: (CME available in print version and on RSNA Link). Radiographics, 20(2), 471-488.
3-Harisinghani, M. G., McLoud, T. C., Shepard, J. A. O., Ko, J. P., Shroff, M. M., & Mueller, P. R. (2000). Tuberculosis from Head to Toe 1: (CME available in print version and on RSNA Link). Radiographics, 20(2), 449-470.



Resim 1. Yumuşak doku penceresindeki aksiyal (a) ve koronal (b) kontrastlı boyun BT görüntülerde boyun sağ taraf level IIA'da milimetrik hava ve kalsifikasyon odağı içeren heterojen yapıda düzensiz kontürlü skrofula lehine servikal lenfadeniti (kısa ok)izlenmekted



Resim 2. Yumuşak doku penceresindeki aksiyal (a) ve koronal (b) kontrastlı boyun BT görüntülerde boyun sağ taraf level IIA'da milimetrik hava ve kalsifikasyon odağı içeren heterojen yapıda düzensiz kontürlü skrofula lehine servikal lenfadeniti (kısa ok)izlenmekted

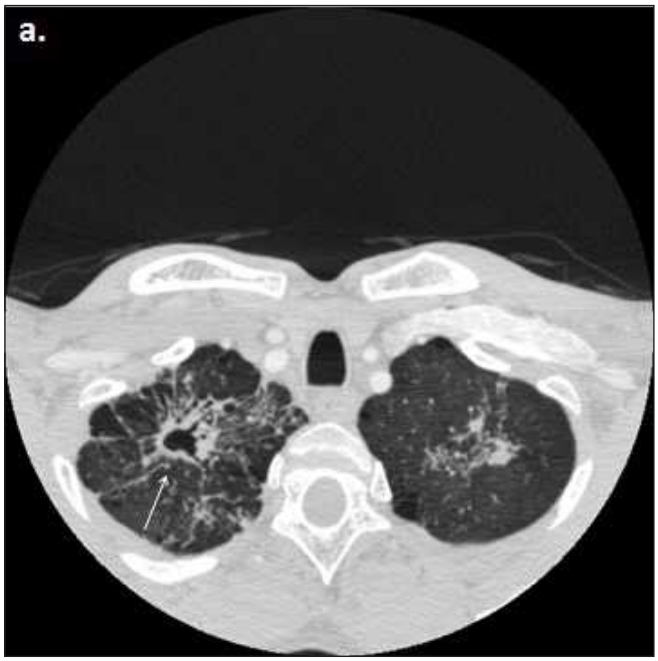

Resim 3. Akciğer penceresindeki aksiyal (a) ve koronal (b) kontrastlı boyun BT görüntülerde sağ akciğer apikal segment yerleşimli kaviter lezyon (uzun ok) ve her iki akciğer üst zonlarda interlobüler septal kalınlaşmalar izlenmektedir.

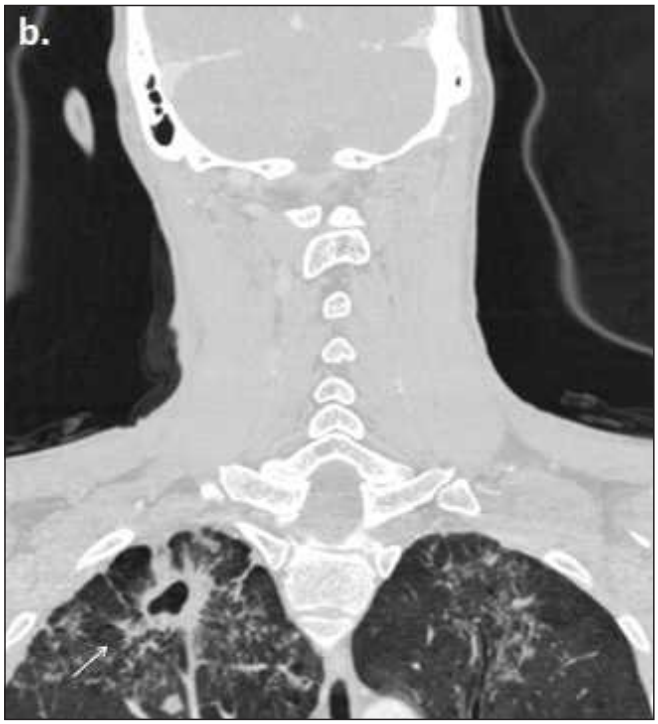

Resim 4. Akciğer penceresindeki aksiyal (a) ve koronal (b) kontrastlı boyun BT görüntülerde sağ akciğer apikal segment yerleşimli kaviter lezyon (uzun ok) ve her iki akciğer üst zonlarda interlobüler septal kalınlaşmalar izlenmektedir.

Baş-Boyun Radyolojisi

PS-154

LARİNKS KARSİNOMLARININ AYIRICI TANISINDA LARİNGEAL TÜBERKÜLOZ: KLİNİK VE GÖRÜNTÜLEME BULGULARI

Özge Coşkun, Yeliz Pekçevik, Aslı Dilara Büyüktoka, Hilal Şahin, Ezgi Güvel

Sağlık Bilimleri Üniversitesi İzmir Tepecik Eğitim ve Araştırma Hastanesi

Giriş ve Amaç: Laringeal tüberküloz sıklığı günümüzde HIV sıklığının artması, immünsüpresif ilaçların yaygınlaşması ve göçlerle beraber giderek artmaktadır. Laringeal tüberküloz genellikle reaktivasyon pulmoner tüberkülozu ile beraber görülür, nadiren primer larinks tutulumu da olabilir. En sık görülen semptomları ses kısıklığı ve odinofajidir. Biz larinks kanseri ön tanısı ile biyopsi yapılan ancak görüntüleme bulguları nedeni ile granülamatöz hastalık şüphelenilen ve daha sonrasında reaktivasyon tüberküloz olduğu doğrulanan laringeal tüberküloz hastamızın klinik ve görüntüleme bulgularını sunmayı amaçladık.

Vaka: Öncesinde belirgin bir şikayeti olmayan hasta 1 ay önce ses kısıklığı, yutma güçlüğü ve ağrılı yutma şikayetleri başlaması üzerine KBB polikliniğine başvurmuş.

Hastanın rutin kan tetkikleri normaldi. Yapılan süspansiyon laringoskopisinde, interaritenoid bölgeden kaynaklanan, at nalı şeklinde her iki vokal proçese ve vokal kordların posterior 1/3'üne uzanan kitle tespit edilip larinks kanseri ön tanısıyla multipl punch biyopsiler alındı.

Boyun MRG'de, interaritenoid bölgede ve vokal kordlar posteriorunda mukozal alanı diffüz tutan T2 hiperintens, diffüz kontrastlanan lezyon izlendi. Bilateral paraglottik alanda ödemle uyumlu olduğu düşünülen T2 sinyal artımı izlendi. Ayrıca krikoid kıkırdak posteriorunda T2 sinyal artışı ve kontrastlanma izlendi. Ekstralaringeal alan, subglottik alan ve hipofarinks normaldi. Diffüzyon ağırlıklı görüntülerde yüksek ADC değerleri bulunan hasta bu bulgularla granülamatöz hastalıkla uyumlu olabileceği belirtildi. Bilateral boyun 2. ve 3. bölgede, düzgün sınırlı ve homojen iç yapıda lenf nodları mevcuttu. Ardından elde olunan toraks BT'de, her iki akciğerde üst ve orta zonlarda daha yoğun olmak üzere, alt loblara doğru giderek azalan yaygın sentrilobüler nodüller ve tomurcuklu dal görünümleri izlenmiş olup reaktivasyon tüberküloz ile uyumlu olarak değerlendirildi.

Hastanın patoloji sonucu granülomatöz larenjit, epitelde psödoepitelyomatöz hiperplazi olarak geldi. Uzun dönem antitüberküloz tedaviden sonra hastanın bulgularında sekelsiz gerileme görüldü.

Tartışma: Laringeal tüberküloz Mycobacterium tuberculosis'in neden olduğu yüksek derecede bulaşıcı bir enfeksiyondur. Günümüzde sıklıkla 40-60 yaş arası izlenmektedir. Malnütrisyon, immünsüpresyon, alkol ve sigara kullanımı predispozan faktörler arasındadır.

Laringoskopik incelemede lezyonlar 4 gruba ayrılabilir; ülseratif, spesifik olmayan inflamatuar, polipoid, ülserofungative kitle lezyonlardır.

BT'deki radyolojik görünüm hastalığın evresine göre değişiklik gösterir.

Uygun antitüberküloz tedavisiyle genelde bulgular 2 hafta içerisinde ortadan kalkar ve sekelsiz iyileşme görülür.

Sonuç: Laringeal mukozal lezyonların ayırıcı tanısında, laringeal tüberkülozü akla getirmek hastalığın yüksek bulaştırıcılığı ve tedavisinde geç kalınmadığı takdirde sekelsiz iyileşme gösterebilmesi nedeniyle son derece önemlidir.

Anahtar kelimeler: Tüberküloz, vokal kord, larinks.

Kaynaklar

1. El Ayoubi F, Chariba I, El Ayoubi A, Chariba S, Essakalli L. Primary tuberculosis of the larynx. European Annals of Otorhinolaryngology, Head and Neck Diseases. 2014;131(6), 361–364.
2. El Kettani, EC, El Hassani M, Chakir N, Jiddane M. Primary laryngeal tuberculosis mimicking laryngeal carcinoma: CT scan features. Indian Journal of Radiology and Imaging. 2010;20(1), 11.
3. Verma SK, Sanjay KV. Laryngeal tuberculosis clinically similar to laryngeal cancer. Lung India 2007;24:87-9.
4. Kiakojuri K, Hasanjani Roushan MR. Laryngeal tuberculosis without pulmonary involvement. Caspian J Intern Med. 2012;3(1):397–399.

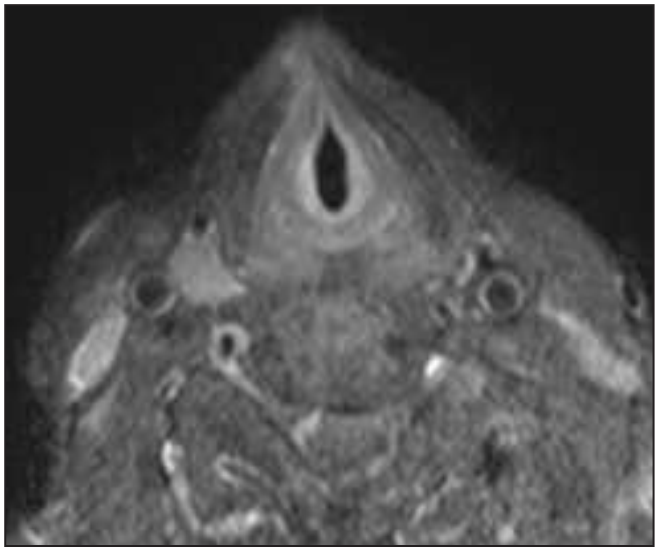

Resim 1. T1 yağ baskılamalı kontrastlı aksiyel kesitte laringeal tüberküloz

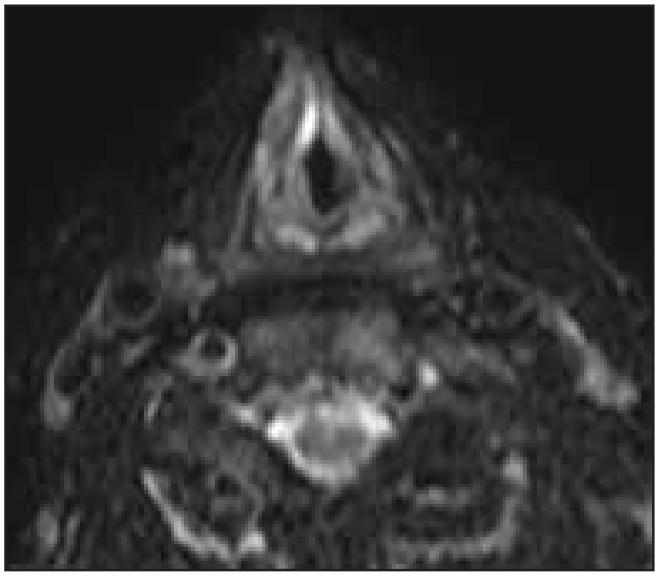

Resim 2. T2 yağ baskılamalı aksiyel kesitte laringeal tüberküloz



Resim 3. Toraks BT:Bilateral akciğerlerde reaktivasyon tüberkülozu

Baş-Boyun Radyolojisi

PS-155

NADİR BİR OLGU OLARAK DENTAL AKTİNOMİKOZ

Onur Başdemirci, Sıddıka Halıcıoğlu

Bolu Abant İzzet Baysal Üniversitesi, Tıp Fakültesi, Radyoloji AD

Giriş: Mandibuler aktinomikoz oral kavite, solunum ve sindirim sistemi habitatında bulunabilen Aktinomiçes türlerinin neden olduğu nadir görülen hastalıklardandır [1]. En sık nedeni Aktinomiçes İsraelii'dir. Genel olarak hastalığa aşinalığın az olması ve kültür ortamında zor üretilebilmesi nedeniyle tanısı zordur [2]. Uygun antibiyoterapinin başlanması ve aşırı lokal yumuşak doku destrüksiyonunun engellenebilmesi için erken tanı kritik önem arz etmektedir.

Olgu: 16 yaşında erkek hasta, 5 aydır olan ve antibiyoterapiye yanıt vermeyen sağ submandibuler bölgede şişlik şikayetiyle KBB polikliniğine başvuruyor. Muayenede sağda mandibula komşuluğunda ciltte kızarıklık, hafif ısı artışının eşlik ettiği palpabl kitle ve palpasyon ile bu alandan dışarıya akıntı izlenmiştir. Yapılan ultrasonografik incelemede bu alanda heterojen hipoekoik kolleksiyon alanı ve cilde uzanım gösteren tübüler alan izlenmiştir. Çekilen kontrastlı maksillofasyal BT görüntülerinde; mandibulada bilateral birinci molar diş kökü düzeyinde periapikal kistler ve bu düzeyde defektif görünüm izlenmiştir (Resim 1). Tanımlanan defekt düzeyinde solda yaklaşık 6 x 11 mm boyutunda içerisinde milimetrik hava dansitesi bulunan apse formasyonu izlenmiştir (Resim 2). Sağda ise defektif alandan cilde doğru uzanım gösteren tübüler hiperdens alan (fistülizasyon) ve ciltte 13 mm'lik bir alanda kalınlık artışı izlenmiştir (Resim 3). Tanımlanan bulgular öncelikle dental aktinomikoz ile uyumlu olarak değerlendirilmiştir.

Tartışma: Aktinomikozun en sık görülen fizik muayene bulgusu subakut klinik seyir gösteren sert palpabl kitledir.[2]. Kronik palpabl kitle ile prezente olması, ampirik antibiyoterapiye cevapsız olması ve mikrobiyolojik olarak tanının ortaya konmasının zor olması nedeniyle başlangıçta neoplazi, granülomatöz hastalık veya fungal enfeksiyondan ayrımı zordur [2, 3].

Hastaların yaklaşık yarısında mukozal harabiyete yol açan lokal travma öyküsü mevcuttur [2]. Kötü ağız hijyeni, diş çürükleri, travma, diş çekimi ve immünsüpresyon önemli predispozanlardır [2, 3].

Aktinomikozun tanısı enfekte doku ve eksudanın incelenmesinde gram(+) dallanan basiller ve sülfür granüllerinin görülmesi ile yapılmaktadır. Mikrobiyolojik tespitinin zor olması nedeniyle tanı için sıklıkla insizyonel biyopsi yapılmaktadır [2,3,4].

Aktinomikoz genellikle sert yumuşak doku kitlesi ve multipl apselerle giden kronik bir hastalık olarak prezente olmaktadır [5]. Kemik dokuyu tuttuğunda ise osteoliz izlenmektedir [6]. Servikofasyal bölgenin inflamatuar reaksiyon ve infiltrasyonun eşlik ettiği homojen kontrastlanan yumuşak doku kitlelerinde ayrıcı tanıya dahil edilmelidir. Fistül formasyonu/sinüs traktı ve intralezyonel gaz varlığı aktinomikozu diğer enfeksiyonlardan ayırt etmede kullanışlı bir bulgudur. Aktinomikozun neden olduğu osteomiyelitlerde intralezyonel gaz anaerobik yıkıma veya fistüle bağlı olabilirken, diğer patojenlerin neden olduğu mandibuler osteomyelitlerde intralezyonel gaz veya fistülizasyon tipik olarak izlenmemektedir [7]. Özellikle cilt yüzeyine kadar uzanan aşırı inflamatuar değişiklikler ve fistül formasyonu aktinomikoz için karakteristiktir [8].

Hastamızda inflamatuar değişiklikler, sağda fistülizasyon ve solda intralezyonel gaz varlığı izlenmiştir. Öyküsünde antibiyoterapiye yanıtsız kronik lezyon, fistülizasyon ve ağız hijyeninin kötü olması nedeniyle öncelikle dental aktinomikoz düşünülmüştür. Akıntıdan alınan örnekte sülfür granüllerinin görülmesi ile tanısı kesinleştirilmiştir.

Anahtar kelimeler: Dental aktinomikoz, Subamndibuler kitle, Aktinomikoz, Aktinomiçes İsraelii,

Kaynaklar

1. Hansen T, Kunkel M, Springer E, et al. Actinomycosis of the jaws–histopathological study of 45 patients shows significant involvement in bisphosphonate-associated osteonecrosis and infected osteoradionecrosis.Virchows Arch 2007;451:1009–17
2. Belmont MJ, Behar PM, Wax MK. Atypical presentations of actinomycosis. Head Neck 1999;21:264–268
3. Nagler R, Peled M, Laufer D. Cervicofacial actinomycosis: a diagnostic challenge. Oral Surg Oral Med Oral Pathol Oral Radiol Endod 1997;83:652–656
4. Ermis I, Topalan M, Aydin A, Erer M. Actinomycosis of the frontal and parotid regions. Ann Plast Surg2001;46:55–58
5. Park JK, Lee HK, Ha HK, et al. Cervicofacial actinomycosis: CT and MR imaging findings in seven patients.AJNR Am J Neuroradiol 2003;24:331–35
6. Oostman O, Smego RA . Cervicofacial actinomycosis: diagnosis and management. Curr Infect Dis Rep2005;7:170–74
7. Adekeye EO, Cornah J. Osteomyelitis of the jaws: a review of 141 cases. Br J Oral Maxillofac Surg1985;23:24–35
8. Y. Sasaki, T. Kaneda, J.W. Uyeda, H. Okada, K. Sekiya, M. Suemitsu and O. Sakai. Actinomycosis in the Mandible: CT and MR Findings. American Journal of Neuroradiology February 2014, 35 (2) 390-394



Resim 1. Maksillofasyal BT incelemede kemik penceresinde aksiyel görüntüde mandibüler kemik defektleri (sarı oklar) izlenmektedir.

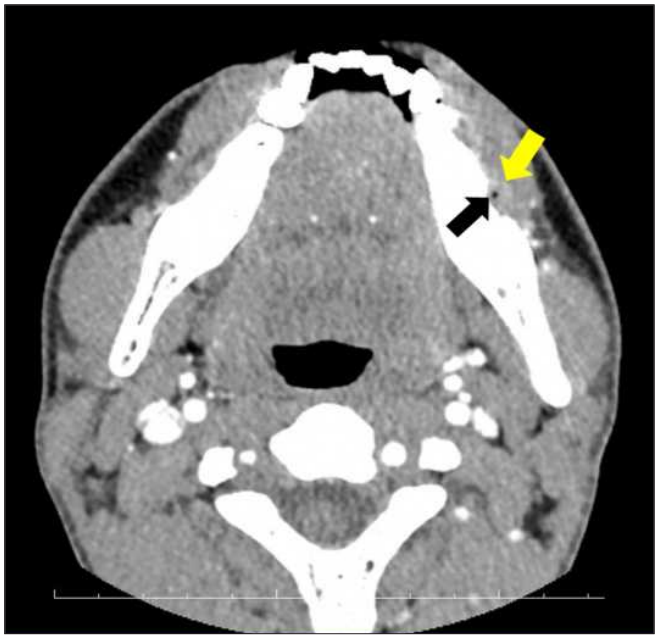

Resim 2. Maksillofasyal BT incelemede yumuşak doku penceresinde intralezyonel gaz (siyah ok) ve periferal kontrastlanan apse formasyonu (sarı ok) izlenmektedir.



Resim 3. Kontrastlı maksillofasyal BT incelemede yumuşak doku penceresinde defektif alandan cilde doğru uzanım gösteren tübüler hiperdens alan (fistülizasyon) ve ciltte kalınlık artışı (sarı ok) izlenmektedir.

Baş-Boyun Radyolojisi

PS-156

AMİLOİD GUATR OLGUSUNUN RADYOLOJİK GÖRÜNTÜLEME ÖZELLİKLERİ VE PATOLOJİ BULGULARI İLE DEĞERLENDİRİLMESİ

Rana Günöz Cömert[1], Çağla Şafak Karaoğlan[2], Artur Salmaslıoğlu[1], Gülçin Yeğen[2], Shamil Aliyev[1], Eda Canıpek[1]

[1]İstanbul Tıp Fakültesi Radyoloji AD.
[2]İstanbul Tıp Fakültesi Patoloji AD.

Giriş ve Amaç: Amiloidozis hatalı katlanmış fibriller proteinlerin ekstraselüler mesafede depolanmaları sonucu doku hasarı ve fonksiyonel bozukluklara neden olan etyolojide kronik inflamatuar, neoplazi veya genetik süreçlerin rol alabildiği bir durumdur. Protein birikimi; üretimin artışı (kronik inflamatuar sürece bağlı reaktif sistemik amiloidozis; romatoid artrit,FMF vs.) uygunsuz katlanmaya eğilim oluşturan mutasyon(herediter amilodoz),sınırlı proteolizis(Alzheimer gibi)veya multpl myelom,Waldenström makroglobulinemisi gibi plazma hücre diskrazileri hem üretim artışı hem hatalı katlanmaya neden olan mutasyon nedeniyle oluşabilir.Primer amiloidozis monoklonal hafif zincir immunglobulin fragmanlarının birikimidir ve immünosit diskrazileri ile ilişkilidir.Amiloid guatr tiroid gland parankimi içerisinde bezi ekspanse hale getirecek kadar amiloid proteini ve değişen oranlarda eşlik eden yağ birikimidir. Ana görüntüleme bulguları biriken yağa bağlı oluşmaktadır.Sunumda nadir karşılaşılan bir amiloid guatr olgusunun radyoloji ve patoloji bulgularının birlikte değerlendirilmesi amaçlanmıştır.

Olgu: Multipl myelom nedeniyle böbrek ve otolog kemik iliği nakli ve MNG nedeniyle subtotal tiroidektomi öyküsü bulunan 58 yaşında kadın hastada nefes darlığı ve yutma güçlüğü şikayeti mevcuttu ve nüks MNG ön tanısı ile preoperatif hazırlık için ultrasonografi(US) ve ardından kontrastlı boyun bilgisayarlı tomografi (BT) tetkiki uygulandı.US'de tiroid glandda diffüz ekspansiyon,ekojenite artışı mevcuttu ve atenüasyon artışı nedeniyle gland parankimi ve posterior sınırı değerlendirilememekteydi.Karaciğer gibi diğer solid organların yağlı infiltrasyonundaki US özelliklerine benzer görünüm izlenmekteydi(-resim A).Boyun BT tetkikinde tiroid gland diffüz ekspanse, lobüle ve hipodens görünümde -50 HU ölçülen yağ dansitesinde ve sağ inferomedialdeki özefagusa bası yapan nodül olmak üzere birkaç adet izodens nodül saptandı(resim B).Radyolojik bulgular amiloidoza bağlı diffüz yağlı infiltrasyon ile uyumlu bulundu.Hastaya total tiroidektomi uygulandı.

Tartışma: Amiloid guatr primer sistemik amiloidozisi olan hastaların yaklaşık %0.04'ünde görülmektedir.Amiloid depolanmasına eşlik eden yağ birikimi ; amiloid depolanmasına sekonder bası etkisi ile tiroid folikül destrüksiyonu ve kapiller damar cidarında birikime bağlı progresif hipoksi ile açıklanabilir.Doku hipoksisi durumunda fibroblastlar yağ hücrelerine metaplazi gösterebilmektedir.Tiroidin diğer yağlı lezyonları nadirdir; bu grupta tirolipomatozis,tirolipoma,-heterotopik yağ doku,lenfositik tiroidit, liposarkom bulunmaktadır. Hastalar tiroid glandının yavaş seyirli ağrısız diffüz büyümesine sekonder bası semptomu ile başvurabilmektedir.US'de diffüz yağ içeriğine bağlı hiperekoik, BT'de yağ dansitesinde hipodens görünüm izlenmektedir.Manyetik rezonans görüntülemede (MRG) ise yağ içeriği T1A ve T2A'da yüksek sinyal özelliği gösterir, yağ baskılı sekanslar ile yağ içeriği daha belirgin izlenebilmektedir.Sistemik amiloidozisi bilinen ve radyolojik bulguları amiloidozis ile uyumlu olgularda İİAB veya tru-cut biyopsiden kanama riski nedeniyle kaçınılmalıdır. Bası semptomu olan hastalarda tercih edilen tedavi seçeneği total tiroidektomidir.

Sonuç: Amiloid guatr nadir görülen bir klinik durumdur.Multipl myelom gibi plazma hücre diskrazilerinde immünglobulin hafif zincir birikimi ilişkili olarak ortaya çıkabilmekte, basıya bağlı lokal semptomlar ve laboratuar bulgular oluşabilmektedir.

Anahtar kelimeler: amiloid guatr, multipl myelom, primer amiloidozis, bt ve ultrasonografi, kongo boyama,amiloid fibril

Kaynaklar

1.Diffuse Fatty Infiltration of the Thyroid Gland in Amyloidosis
Sonographic, Computed Tomographic, and Magnetic Resonance Imaging Findings
Aysegul Oz Aksu, MD, Mustafa N. Ozmen, MD, Kader Karli Oguz, MD et al.
2.Amyloid Goiter: A Diagnosis to Consider in Diffuse Fatty Infiltration of the Thyroid
Selim Bakan MD Sedat Giray Kandemirli MD Serkan Akbas MD et al.



Resim A.1 11MHz yüksek frekanslı yüzeyel prob ile elde edilen ultrasonografi imajında tiroid glanddaki diffüz ekojente artışı ve glandın posterior sınırının net olarak izlenemediği görülmektedir.



Resim A.2 6 MHz daha düşük frekanslı prob ile elde edilen imajda derin dokular daha iyi izlenebilmekte ve görüntü alanına akustik gölge veren bir nodül girmektedir.



Resim B.1 Aksiyel boyun BT kesitinde tiroid gland diffüz ekspanse,lobüle konturlu, hipodens yağ doku benzeri dansitede izlenmektedir.

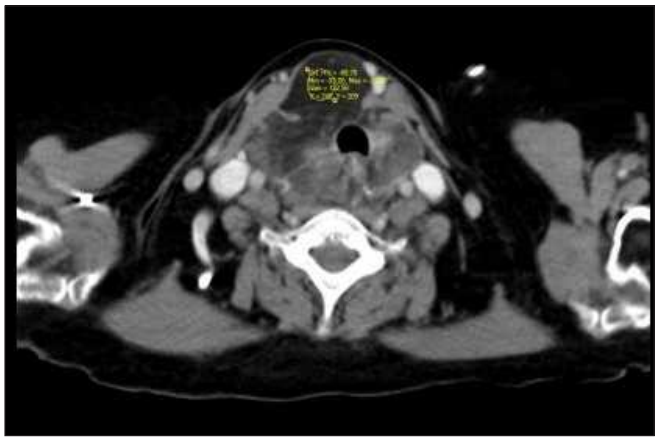

Resim B.2 Aksiyel boyun BT kesitinde istmusa yerleştirilen ROİ yağlı doku infiltrasyonu ile uyumlu düşük hounsfield ünite değerlerini yansıtmktadır.



Resim B.3 Sagital plan boyun BT kesitinde tiroid gland alt polünün superior mediastene uzanımı izlenmektedir.

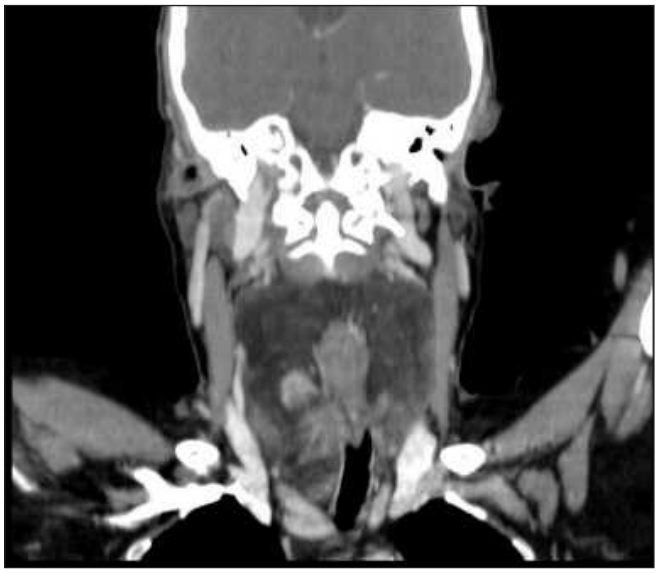

Resim B.4 Koronal plan boyun BT kesitinde tiroid sağ lob kaudalindeki nodülün bası etkisine sekonder trakeada ve özefagusta orta hattın soluna deviasyon izlenmektedir.



Resim C.1 Cerrahi piyes makroskopi fotografında diffüz olarak büyümüş, kesitleri açık sarı renkte tiroid gland izlenmektedir.



Resim C.2 Cerrahi piyes makroskopi fotografında diffüz olarak büyümüş, kesitleri açık sarı renkte tiroid gland izlenmektedir.

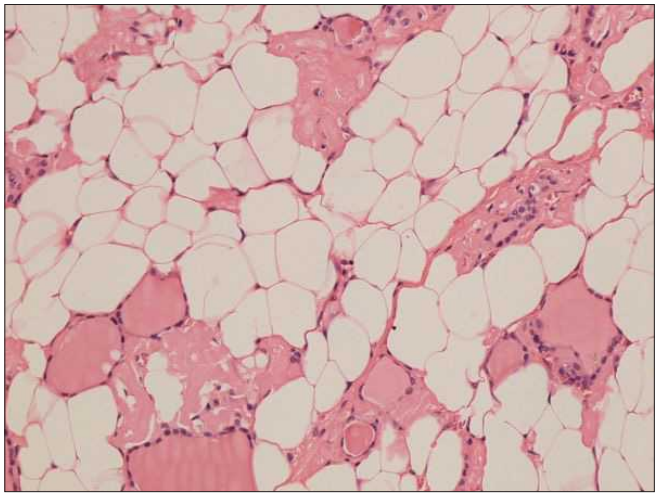

Resim C.3 Kolloidi azalmış, küçülmüş, elonge ve distorsiyone tiroid folikülleri arasında yağ doku infiltrasyonu ve folikül çevrelerinde diffüz karakterde eozinofilik ve amorf yapıda amiloid birikimi (H&E, x200)

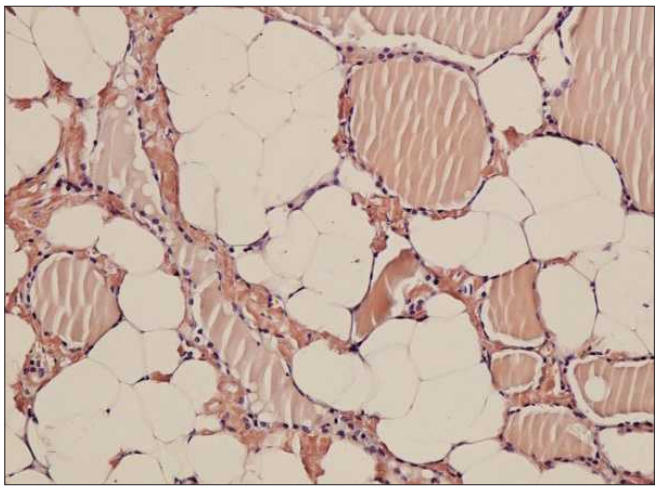

Resim C.4 Tiroid foliküllerini saran ve yağlı doku içine uzanan amiloid birikimi alanlarında Kongo kırmızı ile boyanma (Kongo kırmızısı, x200)

Baş-Boyun Radyolojisi

PS-157

NAZOLABİAL KİST MRG BULGULARI

Zeynep Nihan Çıkım, Alpaslan Yavuz, Mürüvet Akın, İclal Erdem Toslak, Bülent Çekiç

Antalya Eğitim ve Araştırma Hastanesi Radyoloji Kliniği

Giriş ve Amaç: Nazolabial kistler ilk kez 1882 yılında Zuckerkandl tarafından tanımlanmıştır[1]. Mukoid kist, maksiller kist, nazovestibüler kist, wind kist, subalar kist, nazoglobüler kist olarak da adlandırılan bu kist için Thoma nazoalveoler kist adlandırmasını önermiştir[2]. Rao,1951 yılında nazolabial kist adlandırması önermiş ve bu kistin nazal vestibül ve üst dudak arasındaki yumuşak dokulardan geliştiğini maksilla erozyonu yaparsa nazoalveoler kist adını alması gerektiğini belirtmiştir[3]. Nazolabial kistler daha çok kadınlarda görülmektedir. Sol tarafta daha sıktır, %10 oranında iki taraflı olabilir[2]. İkinci ve beşinci dekatta daha sık görülürler.Hastalar çoğunlukla nazolabial sulkusta şişlik ile kliniğe başvurur, kistler enfekte olabilir. Nazal obstrüksiyon, üst dudağın elevasyon belirtileri görülebilir[4]. Hastalar sıklıkla burun ve üst dudak arasında birkaç yıldır bulunan kitle yakınması ile başvururlar[2]. Fizik muayenede nazolabial olukta ele gelen hareketli düzgün yüzeyli kistik kitle palpe edilir[4]. Manyetik rezonans görüntüleme (MRG) incelemesinde T1 ve T2 ağırlıklı sekanslarda hiperintens düzgün sınırlı yumuşak doku yoğunluğu izlenir[5]. Ayırıcı tanıda odontojenik lezyonlardan foliküler,periodontal, ve rezidüel kistler ve neoplaziler bulunmaktadır[2].

Olgu Sunumu: Otuz sekiz yaşında kadın hasta burun sağ tarafından üst dudağa uzanan şişlik nedeniyle polikliniğimize başvurdu. Hastanın şişliği iki sene önce fark ettiği ve bu süreden beri şişliğin boyutunda önemli bir büyüme olmadığı öğrenildi. Hastanın bu bölgeye yönelik cerrahi ve travma öyküsü bulunmuyordu. Yapılan muayenesinde sağ nazolabial oluğa oturan 1.5x1.5 cm boyutlu, yuvarlak, düzgün sınırlı, yumuşak kıvamlı hareketli kitle lezyonu görüldü. Enflamasyon ve enfeksiyon bulgusuna rastlanmadı. Yapılan yüz MRG tetkikinde sağ alveolar proçeste sağ nazal os posterior kesimde yaklaşık 16x12 mm boyutlu T1A ve T2A zayıf hiperintens düzgün sınırlı öncelikle kistik natürlü olduğu düşünülen lezyon imajı izlendi,-tariflenen lezyon posterior kesimde alveolar proçes anterior superior konturda remodeling ile uyumlu görünüm saptandı. Tariflenen lezyonda yağ baskılı serilerde anlamlı baskılanma izlenmedi.

Tartışma ve Sonuç: Nazolabial kistler 2. ve 5. dekatlarda daha sık görülmekte bu kistlerin kadın cinsiyet ve sol taraf baskınlığı bulunmaktadır[4]. Bizim olgumuz tipik yaş dağılımına uymakta ve sağ tarafta yerleşim göstermekteydi. Bull ve arkadaşları nazolabial bölgede şişlik oluşturan kistik kitlenin nazolabial kist için tipik bulgu olduğunu bildirmişlerdir[6]. Bizim olgumuzun başvuru yakınması uzun süreli şişlik idi. Hastaların lezyonun 2-5 yıl arasında geliştiğini bildirdikleri fakat yavaş büyümesi nedeni ile tıbbi destek almadıkları El-Hamd çalışmasında belirtilmiştir[7]. Hastamızın sağ nazolabial bölgesinde son iki yıldır şişlik olması literatür ile uyumludur. Sublabial eksizyon bu hastalarda temel tedavi yöntemini oluşturmaktadır[5]. Hastamızda tanı, tedavi ve takip aşamalarında herhangi bir enfeksiyon bulgusu saptanmadı. Nazolabial kist tanısı her ne kadar klinik olarak konulabilen bir tanı ise de kistin nadir olarak görülmesi genellikle hastalarda görüntüleme yöntemlerinin kullanılmasıyla sonuçlanmaktadır[2].

Anahtar kelimeler: nazolabial, MRG, sublabial

Kaynaklar

1. Kamal R, Dahiya P, Palaskar S. Klestadt's cyst. J Nat Sci Biol Med 2011;2:128 30. doi: 10.4103/0976- 9668.82304.
2. Aquilino RN, Bazzo VJ, Faria RJ, Eid NL, Bóscolo FN. Nasolabial cyst: presentation of a clinical case with CT and MR images. Braz J Otorhinolaryngol 2008;74:467-71.
3. Rao RV. Nasolabial cyst. J laryngol Otol 1995;69:352-4.
4. Sahin C. Nasolabial cyst. Case Rep Med 2009;2009:586201. doi: 10.1155/2009/586201.
5. Yuen HW, Julian CY, Samuel CL. Nasolabial cysts: clinical features, diagnosis, and treatment. Br J Oral Maxillofac Surg 2007;45:293-7.
6. Bull TR, McNeill KA, Milner G, Murray SM. Nasoalveolar cysts.J Laryngol Otol 1967;81:37-44.
7. El-Hamd KEAA. Nasolabial Cysts: a report of eight cases and a review of the literature. J Laryngol Otol 1999;113:747-9.

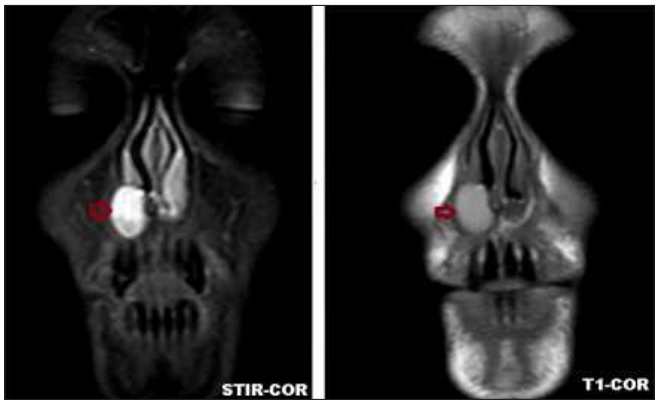

Resim 1. Sağ alveolar proçes düzeyinde STIR COR sekansında baskılanmayan, T1 A zayıf hiperintens lezyon izleniyor.

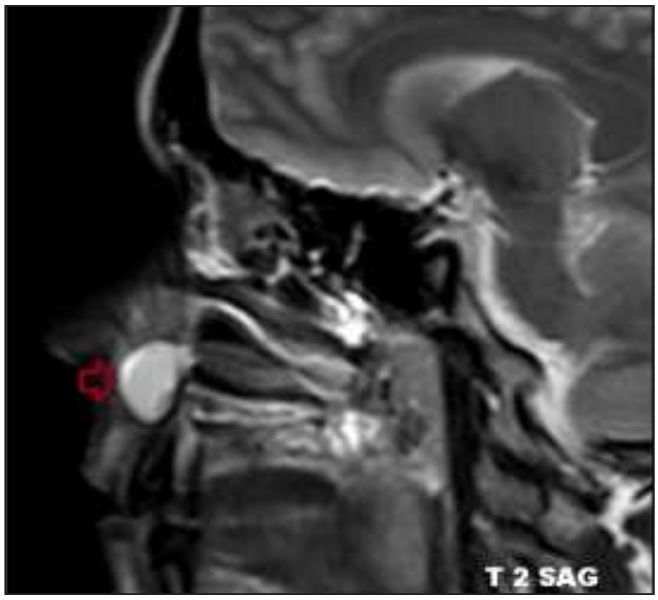

Resim 2. Lezyon sagital kesitlerde T2 A hiperintens olarak izleniyor.



Resim 3. Sağ nazal os posterior kesimde izlenen lezyonda,yağ baskılı serilerde anlamlı baskılanma görülmüyor.

Baş-Boyun Radyolojisi

PS-158

TRANSIENT PERIVASCULAR INFLAMMATION OF THE CAROTİD ARTERY (TIPIC SYNDROME)

İrfan Atik, Mehmet Atalar, Ahmet Tezcan, Neslihan Köse

Cumhuriyet University Faculty of Medicine Department of Radiology

Abstract: TIPIC syndrome (previously called carotidynia) is a rare entity of unknown cause, where the patient has a temporary cervical pain associated with a suggestive inflammation around the carotid artery. Usually considered as a unique and benign episode, some patients have recurrences and the follow-up is usually short. In herein, we present a 25 year old male presenting with a 3 day history of left neck pain diagnosed with ultrasonography and magnetic resonance.

Introduction: TIPIC syndrome (Fay's syndrome) is a rare syndrome characterized by neck pain in the region of the carotid bifurcation. It was first described by Fay in 1927 as an atypical neuralgia in the neck and face (1). It was classified by the International Headache Society (IHS) in 1988 as an idiopathic neck pain syndrome associated with tenderness over the carotid bifurcation without structural abnormality (2). and therefore it was removed as a distinct entity from the main classification by the Headache Classification Subcommittee of the IHS in 2004 and was referred to as a syndrome of unilateral neck pain (3).

The etiology of carotidynia remains unclear, however, it appears to be an inflammatory process involving the carotid wall, including the adventitia. TIPIC syndrome has inflammation in the vessel walls and adjacent soft tissue. This inflammation can be demonstrated by ultrasound scanning, magnetic resonance imaging and computed tomography.

Case Report: A 25-year-old male patient was admitted to the emergency room with pain in the left half of his neck for 3 days. Physical examination revealed swelling in the left half of the neck. C-reactive protein (CRP) was high in the blood test. Other blood values (WBC ets..) were normal limits. Patient underwent ultrasonographic and contrast enhanced magnetic resonance imaging.

Discussion: TIPIC syndrome(Fay's syndrome) is a rare syndrome characterized by neck pain in the region of the carotid bifurcation. It was first described by Fay in 1927 as an atypical neuralgia in the neck and face (1). It was classified by the International Headache Society (IHS) in 1988. The pain of TIPIC syndrome is exacerbated by movement and sometimes by swallowing, chewing, coughing, and yawning.(4) Many inflammatory markers tend to be elevated such as C-reactive protein (CRP), erythrocyte sedimentation rate (ESR), serum amyloid-A protein (SAP), fibrin degradation product (D-dimer).

There are typical radiological findings in TIPIC syndrome in ultrasonography and magnetic resonance imaging. Abnormalities are usually located in distal common carotid artery, bulb and proximal internal carotid artery regions. The vessel can be narrowed into the lümen. The vascular wall can be eccentric thickening of the carotid Wall. Contrast enhancement can be observed in the vessel wall and adjacent soft tissue. Our patient also had abnormal findings on ultrasonography and magnetic resonance computed and tomography, including a hypoechoic change of the outside wall of the carotid artery and moderate thickening of endothelium with subsequent slight narrowing of the vessel lumen.

Especially in ultrasonographic and magnetic resonance imaging, wall thickening, inflammation findings and contrast enhancement in these areas can be seen. In this case, TIPIC syndrome are described. Radiological findings of TIPIC syndrome has been seen how important in the diagnosis of the syndrome.

Anahtar kelimeler: TIPIC syndrome (previously called carotidynia)

Kaynaklar

1.Fay T. Atypical neuralgia. Arch Neurol Psychiatry. 1927;18:309–15.

2.Sorge F, De Simone RD, Marano E, NolanoM, Orefice G, CarrieriP. Flunarizine in prophylaxis of childhood migraine. a double-blind,placebo-controlled, crossover study. Cephalalgia. 1988;8:1–6
3.Headache Classification Subcommittee of the International Headache Society. The international classification of headache disorders. 2nd ed. Cephalalgia. 2004;24(Suppl 1):9–160.
4.Akiteru Takamura. Recurrent Translent Perivascular Inflammation of theCarotid artery syndrome with temporary carotid plaque on ultrasonography: a case report.

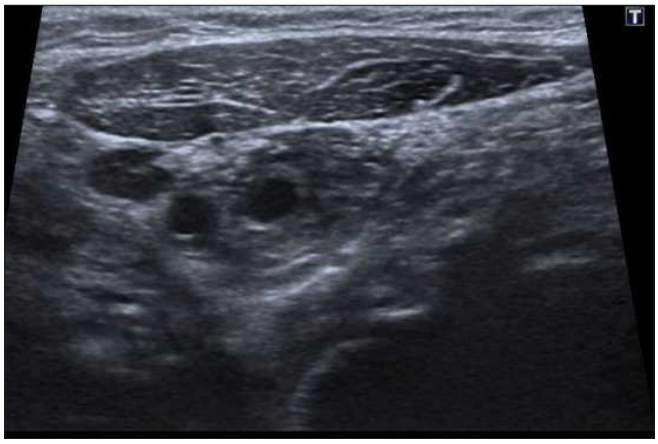

Resim 1. At the level of left carotid bifurcation, soft tissue echogenicity surrounding the inner carotid artery is observed

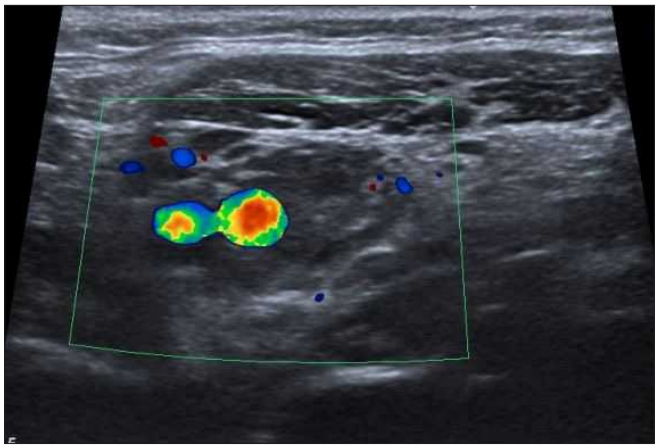

Resim 2. Doppler activity was not observed in soft tissue echogenicity but it was mild in peripheral environment

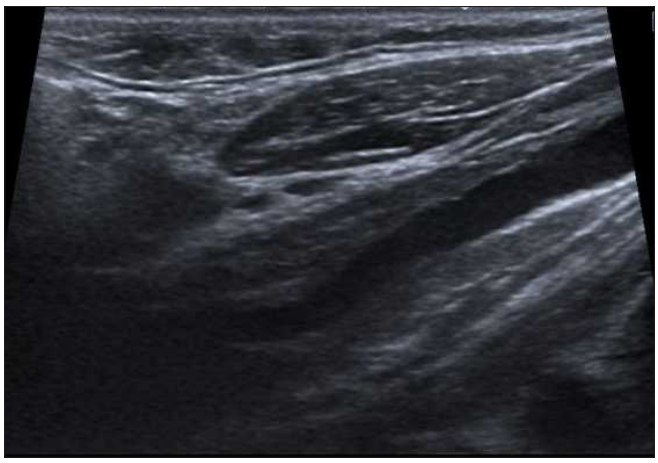

Resim 3. At the level of left carotid bifurcation, soft tissue echogenicity surrounding the inner carotid artery is observed



Resim 4. Right carotid bifurcation level was normal

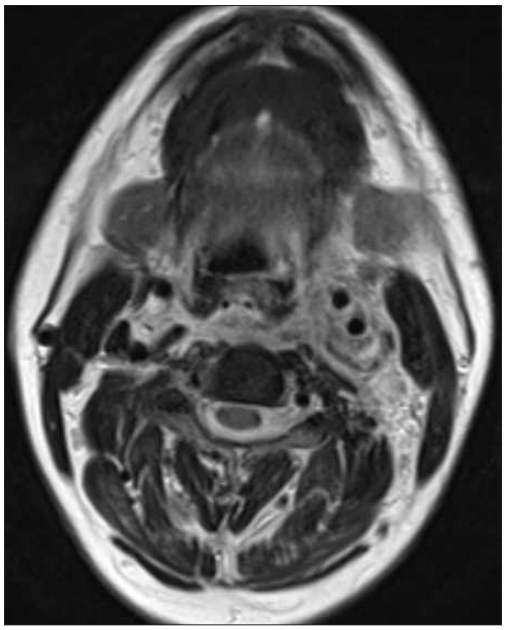

Resim 5. Axial T2-weighted image shows marked perivascular inflammation at the level of the left CCA bifurcation

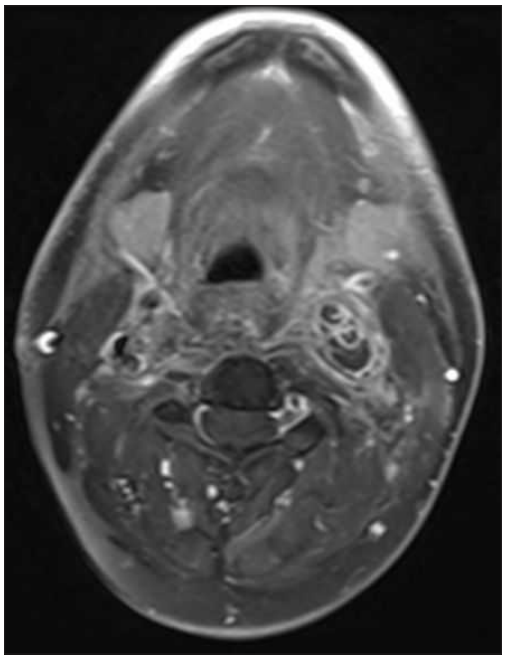

Resim 6. Post-contrast fat-sat T1-weighted axial image reveals left contrast enhancement of the involved perivascular soft tissue

Baş-Boyun Radyolojisi

PS-159

TOLOSA HUNT SENDROMUNDA TEDAVİ ÖNCE VE SONRASI MANYETİK REZONANS GÖRÜNTÜLEME BULGULARI MAGNETİC RESONANCE İMAGİNG FİNDİNGS BEFORE AND AFTER TREATMENT İN TALOSO HUNT SYNDROME

Rasime Pelin Kavak, Meltem Özdemir

Sağlık Bilimleri Üniversitesi Dışkapı Yıldırım Beyazıt Eğitim ve Araştırma Hastanesi, Radyoloji Kliniği

Giriş ve Amaç: Tolosa-Hunt sendromu (THS) orbital, periorbital yerleşimli ağrılı oftalmopleji olup, kavernöz sinüs/ superior orbital fissür'ün idiyopatik granülomatöz inflamasyondur (2). Etiyolojisi bilinmemektedir. Tek taraflı orbital ağrıya aynı zamanda veya ilk iki hafta içinde III., IV., VI. kranial sinirler ile V. kranial sinirin maksiller ya da oftalmik dallarından birinin felci de eşlik edebilir (3).

Olgu Sunumu: Otuz yaşında kadın hasta, iki hafta önce başlayan sağda periorbital ağrı ve son iki gün içerisinde eklenen başağrısı ve çift görme şikayeti nedeniyle hastaneye başvurdu. Nörolojik muayenesinde; sağ III., IV., VI. ve VII. kranial sinirlerinde parezisi ile V. kranial sinirin maksiller dalında hipoestezi ve hipoaljezi mevcuttu. Oftalmolojik muayenesinde sağ pupilin ışığa yanıtı zayıf olarak tespit edildi. Özgeçmişinde özellik bulunmamaktaydı. Kranial MRG incelemesinde sağ kavernöz sinüs lateral duvarında; T1 ağırlıklı sekanslarda kas ile izointens, T2 ağırlıklı sekanslarda kasa göre izo-hipointens kalınlaşma mevcuttu (Resim 1 a, b). Kontrast verilmesinden sonra bu bölgede belirgin kontrast tutulumu olduğu izlendi (Resim 2). THS tanısıyla hastaya 1mg/kg. olucak şekilde metil prednisolon tedavisine başlandı. Tedavinin 2. ayında klinik bulguların düzelmiş olduğu öğrenildi. Yapılan kontrol kontrastlı kranial MRG incelemesinde patolojik bulgu ve kontrastlanma saptanmadı (Resim 3 a, b, c).

Tartışma ve Sonuç: TSH etiyolojisi bilinmeyen granülomatöz, enflamatuvar bir hastalıktır. Genellikle 30-50 yaşlar arasında görülmekte olup, her iki cinsi eşit oranda tutmaktadır. Gözün arkasında ve alında rahatsız edici-ezici ağrı vardır. Orbital ağrıya, ipsilateral III., IV., VI. kranial sinirler ile V. kranial sinirin maksiller veya oftalmik dallarından biri, optik sinir, nadir olarak da fasiyal ve akustik sinir felci eşlik edebilir (4,5). MRG'de T1 ve T2 ağırlıklı sekanslarda kavernöz sinüse ait genişleme ve belirgin kontrast tutulumu görüldüğü bildirilmiştir (6). Ayırıcı tanıda vasküler, neoplastik, inflamatuvar ve enfeksiyöz sebepler yer almaktadır. THS tedavisinde kortikosteroid altın standarttır.

Anahtar kelimeler: Tolosa–Hunt sendromu, manyetik rezonans görüntüleme, kortikosteroid tedavisi

Kaynaklar

1. Razek AA, Castillo M. Imaging lesions of the cavernous sinus. AJNR Am J Neuroradiol 2009;30:444–52
2. Cesareo R, Reda G, Verallo O. Tolosa Hunt syndrome and autoimmune polyglandular syndrome. A rare case report. [Article in Italian] Minerva Endocrinol 1995;20(2):149-52.
3. Kang H, Park KJ, Son S, Choi DS, Ryoo JW, Kwon OY, et al. MRI in Tolosa-Hunt syndrome associated with facial nerve palsy. Headache 2006;46(2):336-9.
4. Inzitari D, Sità D, Marconi GP, Barontini F. The tolosa-Hunt syndrome: further clinical and pathogenetic considerations based on the study of eight cases. J Neurol 1981;224(3):221-8.
5. Kang H, Park KJ, Son S, Choi DS, Ryoo JW, Kwon OY, et al. MRI in Tolosa-Hunt syndrome associated with facial nerve palsy. Headache 2006;46(2):336-9.
6. Yousem DM, Atlas SW, Grossman RI, Sergott RC, Savino PJ, Bosley TM. MR imaging of Tolosa-Hunt syndrome. AJNR Am J Neuroradiol 1989;10(6):1181-4.

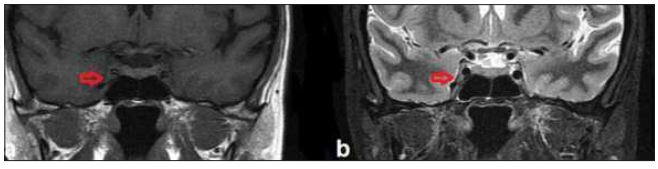

Resim1. (a) Koronal T1 ağırlıklı incelemede sağ kavernöz sinüs lateral duvarında; kas ile izointens kalınlaşma (kırmızı ok) Resim1 (b) Koronal T2 ağırlıklı incelemede sağ kavernöz sinüs lateral duvarında kasa göre izo-hipointens kalınlaşma (kırmızı ok)

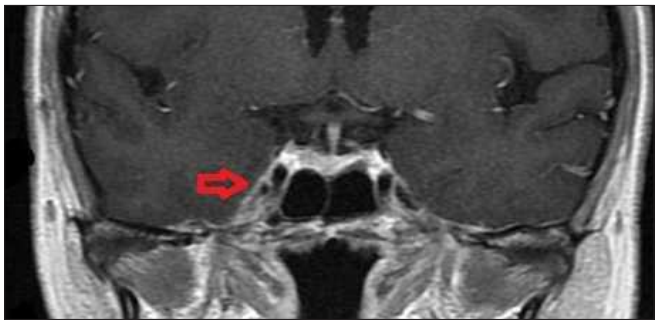

Resim 2. Koronal kontrastlı T1 ağırlıklı incelemede sağ kavernöz sinüs lateral duvarında patolojik kontrast tutulumu (kırmızı ok)

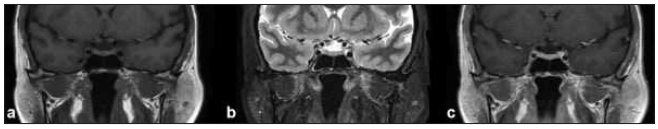

Resim 3. (a, b, c) Koronal T1 ağırlıklı, T2 ağırlıklı ve kontrastlı incelemede patolojik bulgu saptanmadı.

Baş-Boyun Radyolojisi

PS-160

DİL KÖKÜNE LOKALİZE EKTOPİK TİROİD DOKUSU BT BULGULARI (COMPUTED TOMOGRAPHY FİNDİNGS OF ECTOPİC THYROİD TİSSUE LOCALİSED TO THE TONGUE)

Seren Ay, Alpaslan Yavuz, İclal Erdem Toslak, Bülent Çekiç, Yasemin Karaman

SBÜ Antalya Eğitim ve Araştırma Hastanesi Radyoloji Departmanı

Amaç ve Giriş: Normal olarak tiroid bezi boynun orta hattındaki krikoid kıkırdak seviyesinde uzanır(1,2) Lingual tiroid (LT),bezin foramen caecum'dan iniş yapmamasından kaynaklanan nadir görülen gelişimsel bir tiroid anomalisidir.Orofarengeal tıkanma,disfaji,dispne ve disfoni en sık görülen semptomlardır. Hastalar çoğunlukta ötiroiddir.Bu vakamızda nadir olarak görülen semptomatik lingual tiroid olgusunun Bilgisiyarlı Tomografi(BT)bulgularını sunmayı amaçladık.

Vaka Sunumu: 19 yaş,kadın hasta boğazda takılma hissi şikayeti ile poliklinik başvurusu sonrasında laboratuar tetkiklerinde hipotiroidi saptanması üzerine boyun USG ve kontrastlı boyun BT tetkikleri istenerek tarafımıza yönlendirildi.Tiroid operasyon öyküsü olmayan hastada USG tetkikinde tiroid bezi normal lojunda izlenmedi (agenezi?,ektopi?).BT'sinde hipofarinks anterior kesimde dil kökü lokalizasyonunda 20 mm çaplı, post kontrast kesitlerde belirgin hiperdens vasıflı ve solid,düzgün sınırlı lezyon izlendi(resim1, 2). Hastanın normal servikal anatomik lokalizasyonunda tiroid dokusu izlenmemesi nedeniyle BT 'de orta hatta saptanan ve tipik radyolojik -morfolojik özelliklere sahip görünüm ektopik tiroid dokusu lehine değerlendirildi.Hastaya medikal tedavi başlanarak takibe alındı.

Tartışma ve Sonuç: Tiroid bezi vücuttaki en büyük endokrin bezlerinden biridir, boynun orta hattında trakeanın ön kısmındaki krikoid kıkırdakla aynı seviyededir(1,2) LT, bezin tabanındaki foramen caecumdan iniş yapamamasından kaynaklanan nadir bir gelişimsel tiroid anomalisidir. Sıklığı 1/100000-1/300000 olup, kadın erkek oranı 4:1 ila 7:1.3 arasındadır(3).Olgumuzda olduğu gibi en sık ektopik lokalizasyon foramen çekumun hemen arkasında dil kökü olup, ektopik tiroidli olguların %90'ını oluşturur(4).Mediasten, kalp, özofagus ve diafragma yerleşimli olgular da bildirilmiştir(5).Ektopik LT boğazda yabancı cisim hissi, disfaji, disfoni, dispne gibi semptomlara neden olabilir, lingual tümörü taklit edebilir yada asemptomatik olabilir (6,7).LT olgularının %14.5 ile %33'ünde hipotiroidizm oldu-

ğu bildirilmiştir(8)Ultrason, tanıya tiroid dokusunun normal lokalizasyonda olmadığını göstermekle katkı sağlarken,nadiren de dil tabanındaki ve boynun başka yerlerindeki tiroid dokusunu göstermede yaralı olabilmektedir.Hastanın tek fonksiyonel tiroid dokusu lingual tiroid olması durumunda sintigrafi bu durumun konfirmasyonunda oldukça yol göstericidir.Bu bilgi, dilde lingual tiroid ile karışabilecek bir kitlenin eksizyonundan önce mutlaka gereklidir.BT ve manyetik rezonans görüntüleme de tanıda yardımcı olup,anatomik ayrıntıları göstererek planlanan cerrahide yararlı olabilir(6,10).Tiroid bezinin kontrastsız BT'de iyot içeriğine bağlı olarak çevre kaslara göre hiperdens,kontrastlı çekimlerde ise yoğun vaskülarizasyonu nedeniyle belirgin kontrastlanma gösterdiği bilinmektedir(9).Asemptomatik ötiroid bir olguda ektopik tiroid için tedaviye gerek yoktur.Cerrahi endikasyonlar dispne disfaji,disfoni,tekrarlayan ve şiddetli kanamalar,kontrol edilemeyen hipertiroidizm,nekroz,malign transformasyon şüphesidir(12)Semptom veren ektopik tiroid dokuları eğer vücuttaki tek tiroid dokusu değilse cerrahi olarak eksize edilir.LT sık rastlanılan bir lezyon olmamakla birlikte dil kökünde özellikle orta hatta bir kitle ile karşılaşıldığında hatırlanmalı,nadir de olsa bu odaktan normal tiroid bezinde görülen; adenom, hiperplazi, inflamasyon ve malignite gelişebileceği akıldan çıkarılmamalı ve takipleri yapılmadır(11).

Anahtar kelimeler: lingual tiroid, ektopik tiroid

Kaynaklar

1 -Vaucher S, Lapointe A, Turpin S, et al. . Ectopic thyroid gland causing dysphonia: imaging and molecular studies. J Clin Endocrinol Metab 2010;95:4509–10
2- Fogarty D. Lingual thyroid and difficult intubation. Anaesthesia 1990;45:251.
3-Marina Dj, Sajić S.. Lingual thyroid. Srp Arh Celok Lek 2007;135:201–3
4- Smoker W.R.K. Oral Cavity. In Som P.M, Curtis H.D. Head and Neck Imaging. 3rd edn St Louis:Mosby. 488-544, 1996
5 - Sauk JJ Jr. Ectopic lingual tyhroid. J Pathol .102: 239- 243, 1970.
6- Sauk JJ Jr. Ectopic lingual tyhroid. J Pathol 1970; 102: 239-243
7-Özşahinoğlu C, Akçalı Ç, Kıroğlu F, Kanlıkama M, Özmen H. Lingual tiroidler. Türk Otolarengoloji Arşivi 1987; 25(4): 199-205.
8- Prasad KC, Bhat V. Surgical management of lingual thyroid: a report of four cases. J Oral Maxillofac Surg. 2000 Feb;58(2):223-7
9-Joseph K.T. Lee, MD, Stuart S.Sagel, MD, Robert J.Stanley, MD,MSHA, Jay P.Heıken,MD. Computed Body Tomography with MRI Correlation, Fortht edition, Volume 1, Chapter 4; Page 184-185
10- Quarracino M, Aguas S. Lingual thyroid: a clinical case. Med Oral 2003; 8:57-60.
11-Thomas G, Hoilat R, Daniels JS, Kalagie W. Ectopic lingual thyroid: a case report. Int J Oral Maxillofac Surg .32: 219-221 (PMID: 12729787), 2003.
12-Osma Ü, Tekin M, Topçu , Üstel M. Lingual tiroid Kulak Burun Boğaz İhtisas Dergisi. 4:168-170, 1997



Resim 1. Sagittal BT görüntüsünde lingual tiroid



Resim 2. Aksiyel BT görüntüsünde lingual tiroid

Baş-Boyun Radyolojisi

PS-162

İNFRATEMPORAL FOSSANIN NADİR GÖRÜLEN RABDOMYOSARKOMU: GÖRÜNTÜLEME BULGULARI

Gülşah Özdemir, Ahmet Onur Çelik, Burak Uslu, Uğur Gülsaran, Serdar Solak

Trakya Üniversitesi Tıp Fakültesi Radyoloji AD

Giriş ve Amaç: Rabdomyosarkomlar çocukluk çağı malign tümörlerinin %3-5'ini oluşturur. Baş-boyun Rabdomyosarkomları ise tüm çocukluk çağı rabdomyosarkomlarının %40'ını oluşturur. Rabdomyosarkom çocukluk çağında erişkinlere oranla daha sık görülen bir yumuşak doku tümörü olmakla birlikte İnfratemporal Fossa lokalizasyonu oldukça nadirdir(1). Biz bu yazıda oldukça nadir bir lokalizasyon olan İnfratemporal Fossada Rabdomyosarkomlu bir olguyu literatür eşliğinde sunduk.

Olgu: Sol periorbital uyuşukluk şikayetiyle tarafımıza başvuran 11 yaşında kadın hastada kranial MR inceleme yapıldı. MR incelemede, Sol infratemporal fossada boyutları 26x20x24 mm olan sol lateral pterygoid kası laterale deviye eden T1 hipointens,T2 hiperintens yoğun homojen kontrast fiksasyonu gösteren kitle lezyon izlendi (Resim a,b). Lezyon radyolojik görünümüyle ayırıcı tanıda mandibular sinir veya dalları kaynaklı shcwannom düşünüldü.

Olgunun semptomatik olması nedeniyle gama knife tedavi yapıldı. Gama knife tedavisi sonrası yapılan kontrol MR görüntülemede, kitle lojunda muhtemel tedavi protokolüne sekonder değişiklikler ile uyumlu olduğu düşünülen T2 FLAIR hiperintens heterojen kontrast tutulumu izlenen sinyal değişiklikleri mevcuttu.

Takipleri sırasında 3 ay sonra yapılan MR görüntülemesinde aynı lokalizasyonda 29x14 mm boyutunda tedavi öncesine benzer natürde nüks olduğu düşünülen lezyon izlendi. Takibinde 1 ay sonra yapılan kontrastsız MR'ında lezyon boyutunda artış izlenmesi (Resim c) nedeniyle lezyon zemininde olası diğer maligniteleri ekarte etmek amacıyla olguya cerrahi planlandı. Ancak ailenin beklemeyi tercih etmesiyle 3 ay sonraki MR'ında ise lezyon boyutu 40x33x37 mm ile belirgin progresyon ve parafarengeal alana yayılım izlendi. Lezyon T2 serilerde nispeten daha heterojen ve içerisinde yeni gelişen T2

hiperintens alanlar ve koronal planda foramen ovaleden intrakranial alana uzanım izlendi (Resim e). Olgu histopatolojik olarak iğsi hücreli rabdomyosarkom tanısı aldı. 2 Ay sonra kontrol MR görüntülemede lezyon inferiorunda 25x20 mm boyutunda rezidü doku saptandı (Resim d).

Tartışma: İnfratemporal fossadaki kitle lezyonların fasyal ağrı ve fasyal paralizi ayırıcı tanısında yer aldığı bilinmelidir. En sık görülen semptomlar yüz ağrısı, seröz otitis media kaynaklı duymada azalma, trismus, tat değişikliği ve daha az sıklıkla 7. kranial sinir felcidir (2,3). Olgumuzda sol periorbital alanda uyuşma izlenmekteydi. Olgumuzda ilk planda schwannom düşünülmüş olup gama knife uygulanmasının ardından regresyon ve takibinde aynı karakterde lezyonun progrese olması tanıda olası maligniteyi ya da malign transformasyon düşündürmüştür. Bir schwannomun malign transformasyonu (neurilemoma) oldukça nadir görülen bir patolojidir (4).

Sonuç: İnfratemporal fossadaki kitle lezyonların nadirliği ve klinik erişilemezliklerinin yanı sıra, gelişen semptomların geniş çaplı ayırıcı tanısı tanı ve tedavideki gecikmeleri önlemek amacıyla dikkatli değerlendirilmelidir.

Anahtar kelimeler: İnfratemporal fossa rabdomyosarkomu, Rabdomyosarkom

Kaynaklar

1. Conley, J. J. (1964) Tumours of theinfratemporalfossa. Archives of Otolaryngology, 79: 498-504.Edmundson, H. D., Brown, R. M. andPotts, A. S. C.(1982)
2. Basalcellcarcinoma in the oral cavity. BritishJournal of Oral Surgery, 20: 239-247.Shaheen, O. H. (1982) Swellings of theinfratemporalfossa.
3. Journal of LaryngologyandOtology, 96:817-836.Shapshay, S. M. (1976) Occulttumours of theinfratemporalfossa. Archives of Otolaryngology,102: 535-538. Shapshay, S. M. (1979)
4. Diagnosis of infratemporalfossatumoursusingpercutaneouscoreneedlebiopsy. Head and NeckSurgery, 2: 35-41

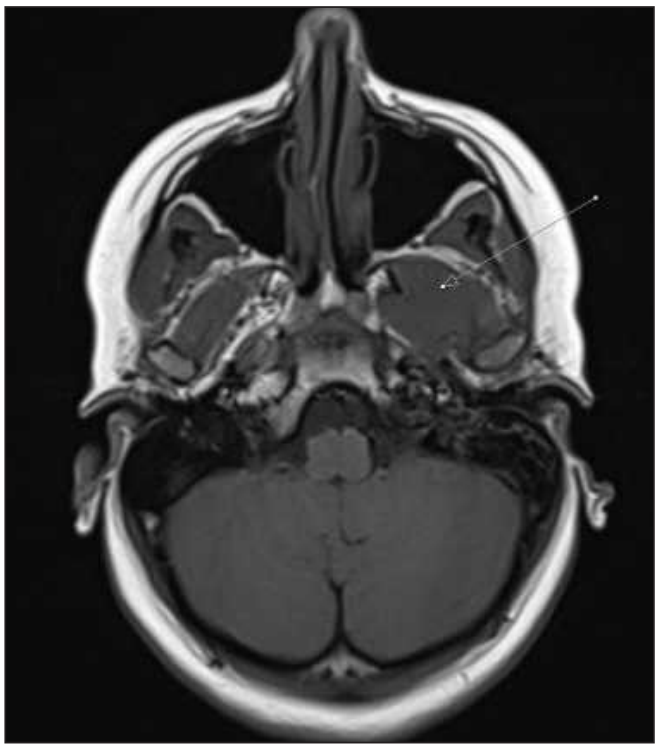

Resim a. T1 aksiyel planda sol infratemporal fossada boyutları 26x20x24 mm olan sol lateral pterygoid kası laterale deviye eden T1 hipointens,T2 hiperintens yoğun homojen kontrast fiksasyonu gösteren kitle lezyon

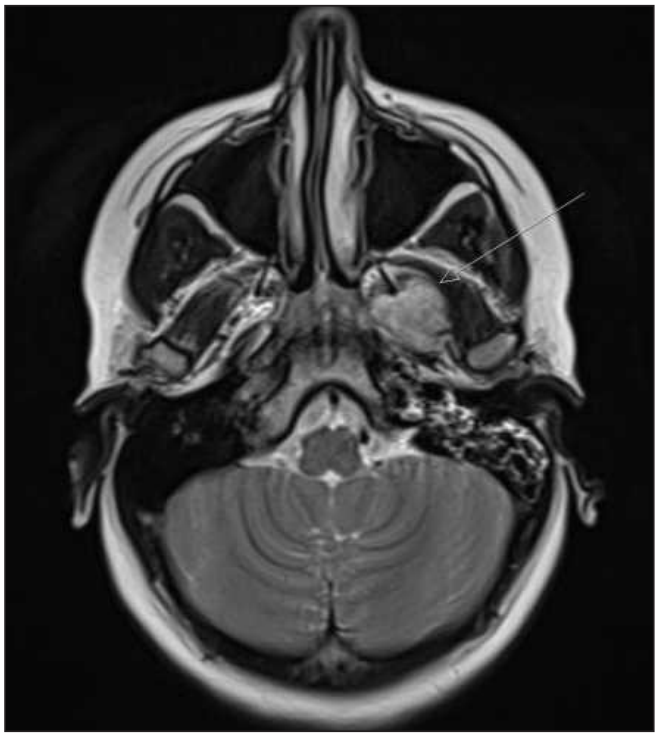

Resim b. T2 aksiyel planda Sol infratemporal fossada boyutları 26x20x24 mm olan sol lateral pterygoid kası laterale deviye eden T1 hipointens,T2 hiperintens yoğun homojen kontrast fiksasyonu gösteren kitle lezyon

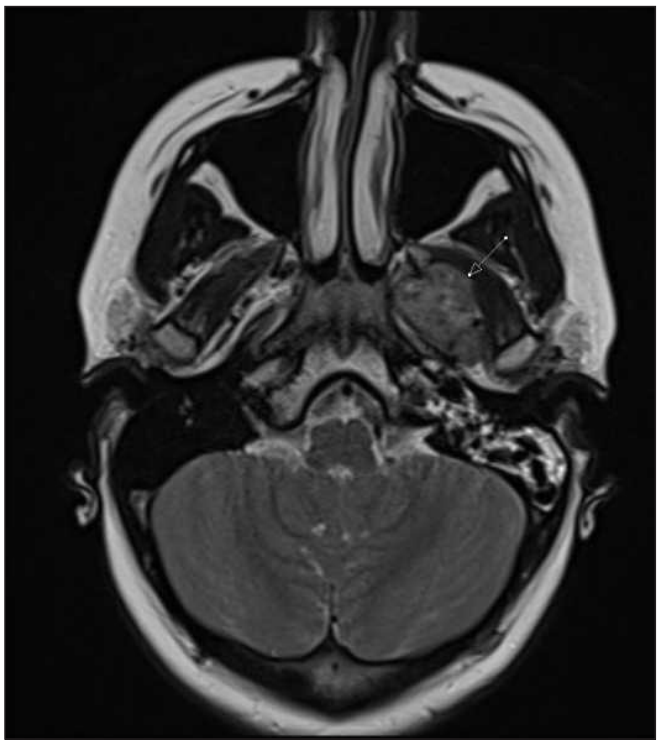

Resim c. Nüks saptanmasından 1 ay sonra çekilen Kontrastsız MR tetkikinde T2 aksiyel planda lezyon boyutu 31x19 mm olarak boyutsal progresyon ve T2 ağırlıklı serilerde lezyonun sinyal intensitesi daha heterojen olarak izlendi.



Resim d. Parsiyel rezeksiyon Sonrasında çekilen MR tetkikinde T2 aksiyel planda 25x20 mm boyutunda rezidü doku

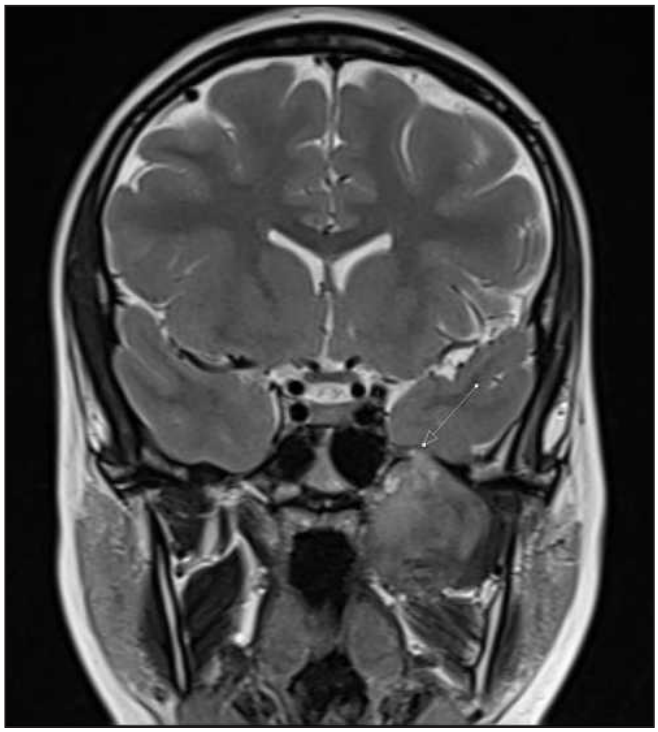

Resim e. Nüks saptanmasından 4 ay sonra çekilen Kontrastsız MR tetkikinde T2 koronal plan. Lezyon boyutu 40x33x37 mm ölçülerek boyutsal progresyon, T2 serilerde nispeten daha heterojen ve içerisinde yeni gelişen T2 hiperintens alanlar izlendi.

Baş-Boyun Radyolojisi

PS-163

LİNGUAL TİROİD DOKUSU NODÜLÜ LINGUAL THYROID TISSUE NODULE

Ahmet Baytok, Muhammed Samed Cansız, Mustafa Koplay

Selçuk Üniversitesi Tıp Fakültesi Radyoloji AD

Giriş ve Amaç: Ektopik tiroid dokusu, tiroid dokusunun embriyonel hayatta foramen çekumdan trakea önündeki normal lokalizasyonuna migrasyonu sırasında oluşan gelişimsel anomalisidir. En sık lingual tiroid şeklinde görülür (%90). Diğer anormal lokalizasyonlar arasında sublingual, submandibuler, prelaringeal ve daha az sıklıkla mediasten sayılabilir (1). Burada sizlere lingual tiroid dokusu nodülü vakası sunmayı amaçladık.

Olgu: 54 yaşında kadın hasta yaklaşık 8 aydır çene altında şişlik ve yutma güçlüğü şikayetleriyle başvurdu. Özgeçmişinde 15 yaşında parsiyel tiroidektomi ve yaklaşık 8 ay önce tamamlayıcı tiroidektomi hikayesi mevcut idi. Yapılan sonografik incelemede kistik komponenti belirgin kompleks nodüler lezyon izlendi. Bunun üzerine Teknisyum-99 m perteknetat ile yapılan tiroid sintigrafisi incelemesinde tiroid lojuna uyan alanda herhangi bir aktivite olmadığı, buna karşılık dil köküne uyan lokalizasyonda normal tiroid dokusuna göre daha az ve homojen olmayan özellikte aktivite gösteren ektopik tiroid dokusu ile uyumlu görünüm izlendi. Boyun Manyetik Rezonans Görüntüleme (MRG)'de ağız tabanı lokalizasyonunda 4x3 cm boyutlarında sağ lateral duvarında kistik komponenti baskın olan ve kontrast tutulumu gösteren solid komponent içeren lezyon dikkati çekti. Yapılan ince iğne aspirasyon biyopsisinde histopatolojik tanı ektopik tiroid dokusu nodülü olarak raporlandı. Lezyon total eksize edildi.

Tartışma ve Sonuç: Ektopik tiroid dokusu;tiroglossal duktus trasesinde orta hatta yada orta hattın lateralinde, suprahyoidal yerleşimli, foramen çekum ve epiglottis arasında lokalize olduğunda lingual tiroid dokusu olarak adlandırılır. Lingual tiroid sağlıklı bireylerde 1/100.000 oranında görülür. Kadınlarda oran daha yüksektir (2). Herhangi bir yaşta görülebilmekle birlikte ikinci dekatta pik yapmaktadır. Sıklıkla asemptomatik olmakla birlikte disfaji,kanama ve hava yolu obstrüksiyonu şeklinde prezente olabilir. Ektopik tiroid tanısında ultrasonografi (USG), bilgisayarlı tomografi (BT) ve MRG gibi radyolojik yöntemler ve sintigrafi kullanılabilmektedir.USG boyundaki kitlelerde solid kistik ayırımı yapabilen ve lezyonların çevre organlarla ilişkilerini ortaya koyabilen invazif olmayan bir inceleme yöntemidir. BT incelemelerinde ektopik tiroid dokusu hiperdens görünümü ve kontrast tutulum paterniyle tespit edilebilir (3). MRG, boyunda herhangi bir lokalizasyonda ektopik tiroid dokusu olup olmadığını,-kitlenin boyutlarını, çevre dokularla ilişkisini net bir şekilde ortaya koyabilir. Ektopik tiroid dokusunda da normal tiroid dokusunda olduğu gibi nodül gelişebileceği akılda tutulmalıdır.

Anahtar kelimeler: lingual, ektopik, tiroid

Kaynaklar

1- Thomas G, Hoilat R, Daniels JS, Kalagie W. Ectopic lingual thyroid: a casereport. Int J Oral MaxillofacSurg 2003; 32: 219-221
2- 1. Larheim TA, Westesson P. Maxillofacial Imaging. Springer Verlag. (2008)
3- Willinsky RA, et al. Computed tomography of lingual thyroid. J Comput Assist Tomogr 1987; 11:182-183.

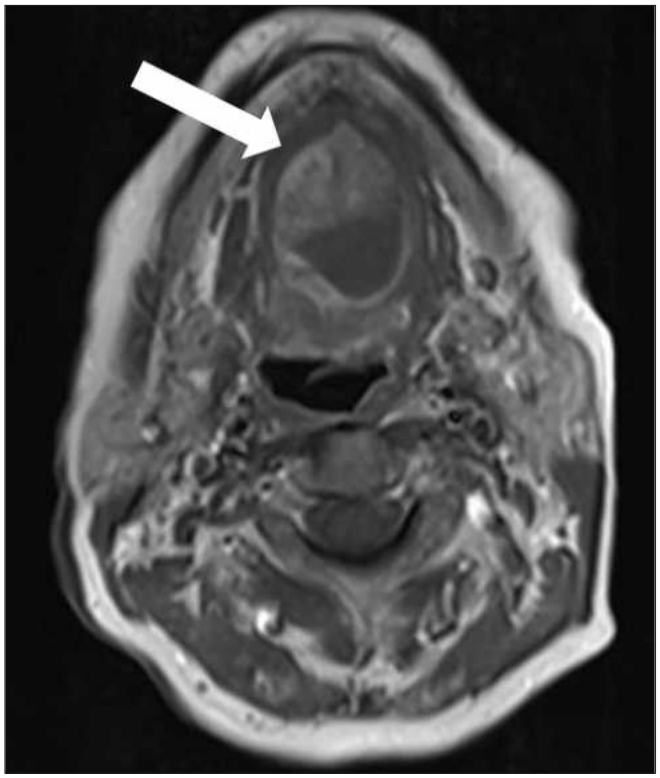

Resim 1. Kontrastlı T1A imajlarda lingual tiroid dokusundaki kompleks nodülün solid kompenentlerinin kontrast tutulumu gösterdiği dikkati çekiyor (ok).

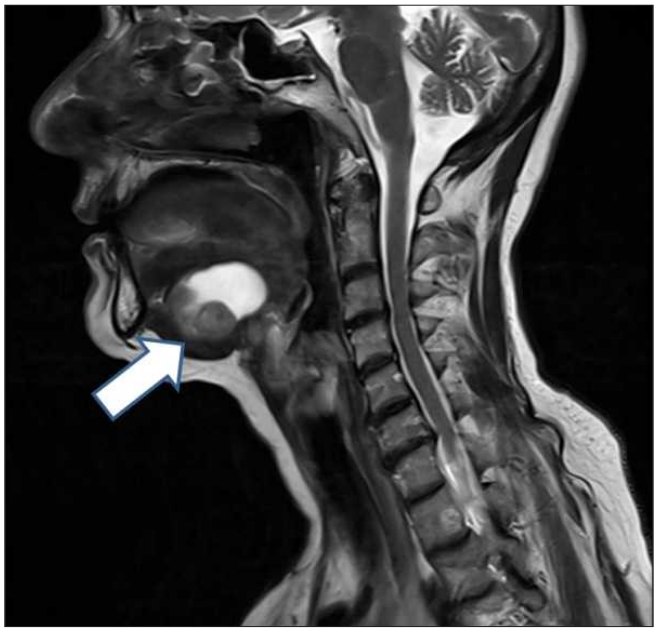

Resim 2. T2A sagital kesitte dil kökünde ektopik tiroid dokusu ve içerisinde yerleşim gösteren kompleks natürde nodül görünüyor (ok işareti)

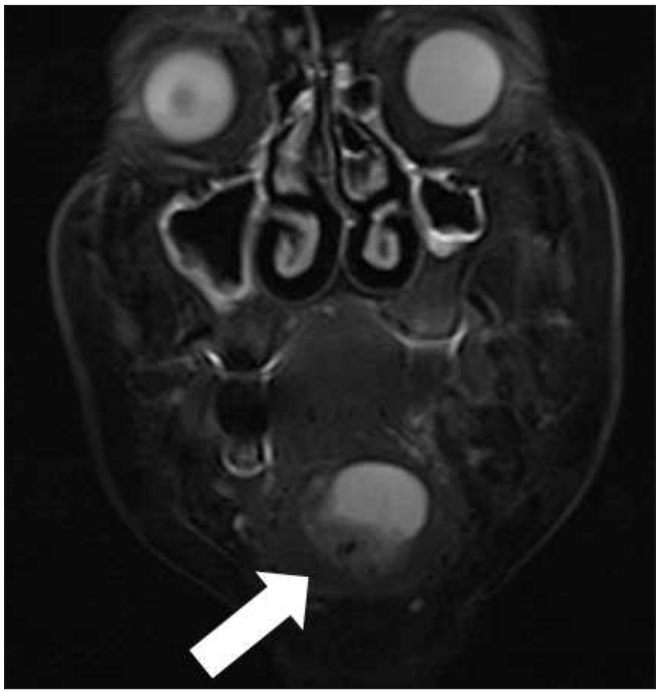

Resim 3. T2A koronal kesitte dil kökünde ektopik tiroid dokusu ve içerisinde yerleşim gösteren kompleks natürde nodül görünüyor (ok işareti)



Resim 4. T2A aksiyel kesitte dil kökünde ektopik tiroid dokusu ve içerisinde yerleşim gösteren kompleks natürde nodül görünüyor (ok işareti)

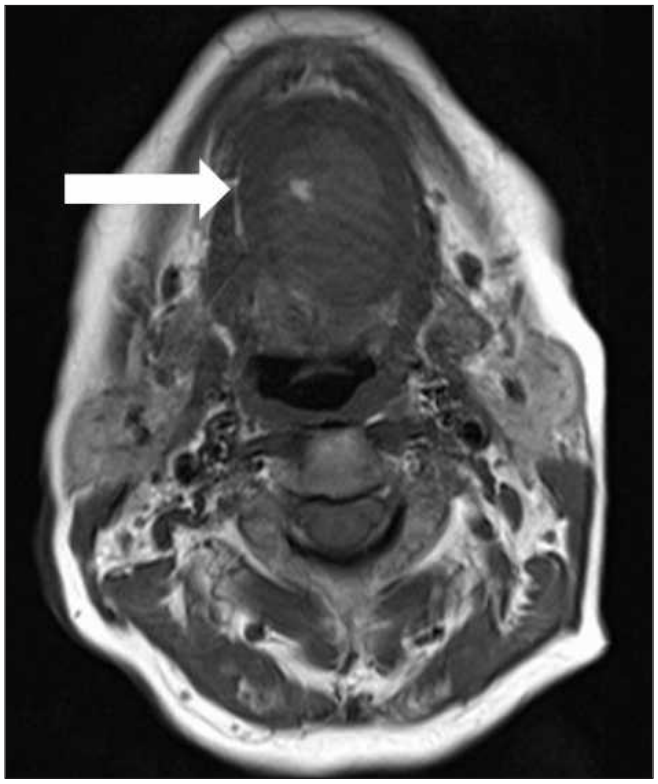

Resim 5. T1A sagital kesitte dil kökünde ektopik tiroid dokusu ve içerisinde yerleşim gösteren kompleks natürde nodül görünüyor (ok işareti)

Baş-Boyun Radyolojisi

PS-164

BİLATERAL ORBİTAL DEV KİTLE; GRANÜLOMATÖZ POLİANJİTİS/ BILATERAL ORBITAL GIANT MASS; GRANULOMATOSIS WITH POLYANGIITIS

Nurullah Dağ, Emetullah Cindil, Murat Uçar

Gazi Üniversitesi Tıp Fakültesi, Radyoloji AD, Ankara

Giriş ve Amaç: Granülomatöz polianjitis(GPA) daha önceden wegener granülomatozisi olarak adlandırılan, nadir görülen idiopatik otoimmun bir hastalıktır. Küçük-orta boy vasküler yapıları tutarak doku nekrozu ile ilerleyen, granülomatöz inflamasyon ile karakterize yüksek mortalite ve morbitide ile ilişkili vaskülitik bir hastalıktır. Akciğer ve böbrek tutulumu gibi sistemik seyir gösterebilmesinin yanı sıra üst solunum yolu, paranazal sinüsler ve orbita tutulumu gibi sınırlı formda da görülebilmektedir (1-3). Bu bildiride GPA'in oldukça büyük boyutlara ulaşan bilateral orbital tutulumunu sunmayı amaçladık.

Olgu Sunumu: GPA tanılı 18 yaşında erkek hasta takipte yeni gelişen her iki gözde kızarıklık, ağrı, şişlik ve görmede azalma şikayetleri ile merkezimize başvurdu. GPA orbital tutulumu açısından yapılan MR incelemede solda daha belirgin olmak üzere bilateral orbitada intrakonal ve ekstrakonal yağ planlarını infiltre eden, optik sinir ve ekstraoküler kaslar ile ara planları silinmiş, T1A izointens, T2A heterojen hipointens (Resim 1A ve B), difuzyon ağırlıklı incelemede kısmi diffüzyon kısıtlaması (Resim 2) gösteren, hastalığın renal tutulumu nedeniyle kontrastlanma paterni değerlendirilemeyen yumuşak doku lezyonu izlendi. Tanımlanan lezyonlara sekonder solda daha belirgin olmak üzere bilateral bulbus okulide proptozis ile uyumlu anteriora doğru yer değiştirme (Resim 2) mevcuttu. Lezyonun orbital apeks düzleminden pterigopalatin-infratemporal fossaya (Resim 3) ve her iki bukkal alana doğru infiltratif karakterde uzanımı izlendi.

Tartışma ve Sonuç: GPA orbita tutulumu MR bulguları erken dönemde mukozal inflamasyon ile uyumlu non-spesifik olmakla beraber (1) bizim hastamızda olduğu gibi geç dönemde ise orbital psödotümör ile karşımıza gelmektedir. Orbital tutulum erken tanı ve tedavisi önemli olup MR görüntüleme, orbita tümör ve psedotümör ayırıcı tanıları ve tutulum derecesini göstermeye yardımcı olur. GPA tanılı hastalarda okuler-orbital şikayetlerde tutulum unutulmamalı ve radyolojik değerlendirme buna göre yapılmalıdır.

Anahtar kelimeler: Granülomatöz polianjitis, Orbita, Psödotümör

Kaynaklar

1. Yang, B., Yin, Z., Chen, S., Yuan, F., Zhao, W., & Yang, Y. (2017). Imaging diagnosis of orbital Wegener granulomatosis: A rare case report. Medicine, 96(23).
2. Lefebvre, D. R., Reinshagen, K. L., Yoon, M. K., Stone, J. H., & Stagner, A. M. (2018). Case 39-2018: An 18-Year-Old Man with Diplopia and Proptosis of the Left Eye. New England Journal of Medicine, 379(25), 2452-2461.
3. Ure, E., Kayadibi, Y., Sanli, D. T., & Hasiloglu, Z. I. (2016). Orbital involvement as the initial presentation of Wegener granulomatosis in a 9-year-old girl: MR imaging findings. Diagnostic and interventional imaging, 97(11), 1181.

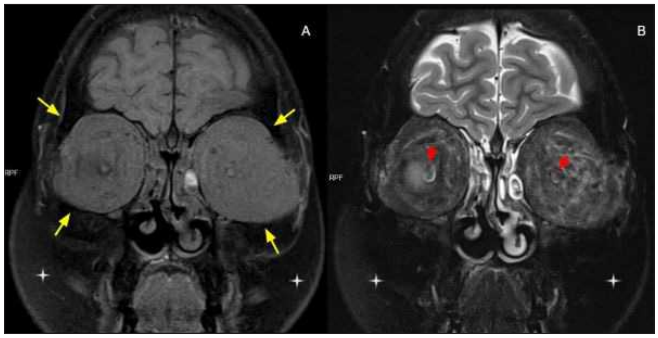

Resim 1 A ve B. Bilateral intra-ekstrakonal infiltrasyon gösteren, optik sinir (kırmızı ok) ve ekstraoküler kaslar ile ara planları silinmiş lezyon (sarı ok) izlendi. Uzun süreli steroid kullanımına bağlı cushing yüzü (yıldız) dikkat çekti.

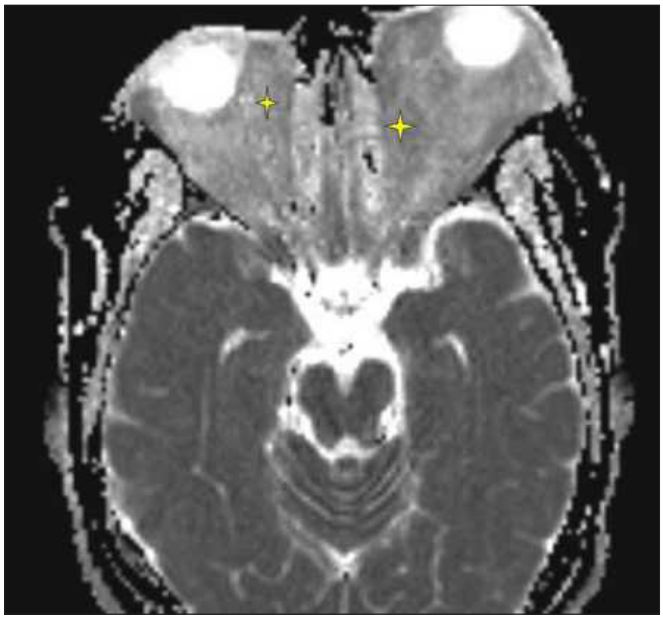

Resim 2. Difuzyon ağırlıklı incelemede ADC kesitinde kısmi diffüzyon kısıtlama alanları (yıldız) izlendi. Her iki bulbus okulide propitozis mevcuttu.

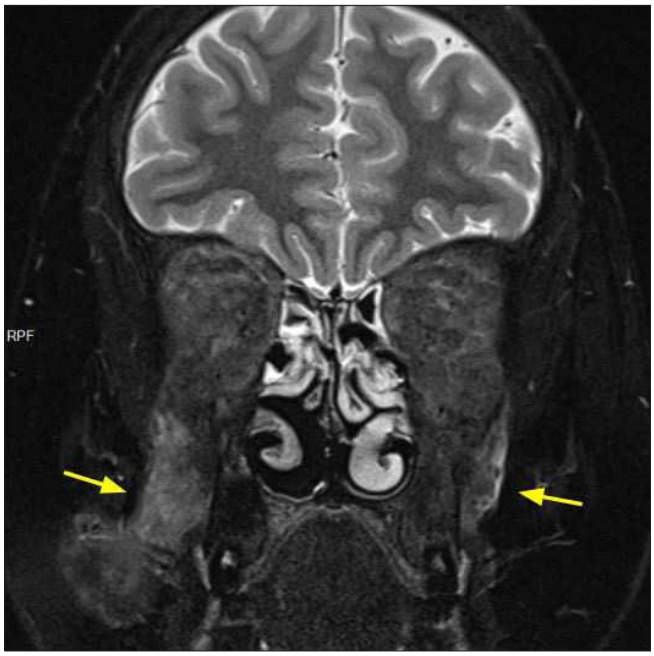

Resim 3. Koronal T2A kesitte lezyonun bilateral infratemporal fossaya uzanımı (sarı ok) izlendi.

Baş-Boyun Radyolojisi

PS-165

PENDRED SENDROMLU BİR OLGUDA TİPİK TEMPORAL MR GÖRÜNTÜLEME BULGULARI

Sinan Öcalan, Hasan Yiğit, Pınar Nercis Koşar

SBÜ Ankara Suam

Giriş ve Amaç: Pendred sendromu sensorinöral işitme kaybı ve ötiroid guatra yol açan otozomal resesif herediter bir hastalıktır. İşitme kaybının en sık sendromik formudur. Hastalar herhangi bir yaşta gelebilir. Temporal MRG incelemesi genişlemiş vestibüler aquaduktusu göstererek (Mondini deformitesi) tanıyı destekleyebilir. Literatürde yapılan bir çalışmada bu karakteristik MR özelliğinin 57 olgunun 49 unda mevcut olduğu görülmüştür (2). Önemli miktarda guatr olsa bile tiroid fonksiyonlarının genelde normal olduğu görülür (ötiroid guatr). SLC26A4 genindeki patojenik varyantları tanımlamak için kullanılan genetik testler tanıyı doğrulamak için giderek daha fazla kullanılmaktadır (1).

Olgu Sunumu: Daha önce bilinen konjenital işitme kaybı ve guatr nedeniyle subtotal tiroidektomi operasyon öyküsü bulunan, 49 yaşında, kadın hasta hastanemize boyunda şişlik şikayetiyle başvurdu. Kliniğimizde yapılan USG incelemesinde daha önce opere edilen sol tarafta rezidü tiroid dokusunda büyüme ve tiroid glandı sağ lobunda boyut artışı olduğu görüldü. Hastada konjenital sensorinöral işitme kaybı da olması nedeniyle kliniğimize temporal MRG amacıyla yönlendirildi. Yapılan temporal MRG'de bilateral modiolusta kabalaşma, vestibüllerde genişleme, bilateral vestibüler aquaduktuslarda ve endolenfatik kesede genişleme olduğu görüldü (Mondini deformitesi).

Tartışma ve Sonuç: Konjenital sensorinöral işitme kaybı olması, guatr kliniği olması ve temporal MRG bulgularının da uyumlu olması nedeniyle Pendred sendromu tanısı konulmuştur. Tiroid, iç kulak ve böbrekte bulunan Pendrin proteini SLC26A4 geni tarafından kodlanır ve klor-iyot kotransportunda görev alır. Normal iç kulak gelişiminde rolü vardır. Mondini deformitesi Pendred sendromu için spesifik olmamakla birlikte sıklıkla bulunur ve literatürde Pendred sendromlu hastaların tespitinde MRG nin sensitivitesinin yüzde 83,6 olduğu gösterilmiştir (3). Bu nedenle sensorinöral işitme kaybı öyküsü bulunan hastada temporal MRG incelemesinde Pendred sendromu akılda tutulmalı ve tipik bulguların olup olmadığı özellikle araştırılmalıdır.

Anahtar kelimeler: pendred sendromu, tipik temporal MRG bulguları

Kaynaklar

1. Natalie Smith, Jean Marie U-King-Im, Janaka Karalliedde. Delayed diagnosis of Pendred syndrome. doi: 10.1136/bcr-2016-215271
2. Enlarged vestibular aqueduct: a radiological marker of pendred syndrome, and mutation of the PDS gene. QJM. 2000 Feb;93(2):99-104. PMID: 10700480
3. Comparison of MRI findings with traditional criteria in diagnosis of Pendred syndrome. Int J Audiol. 2007 Feb;46(2):69-74. PMID: 17365057 DOI: 10.1080/14992020601002123

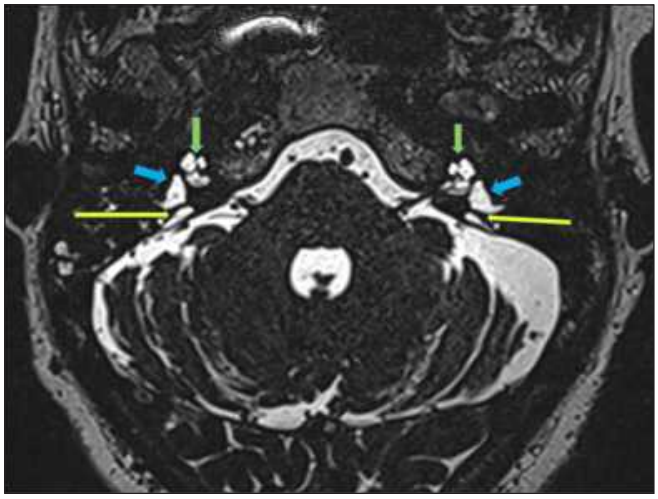

Resim 1. Pendred sendromlu olguya ait T2 space kesiti. Mondini deformitesi sonucu kistik kohlear apeks görünümü (yeşil ok). Her iki taraf vestibülde genişleme (mavi ok). Her iki vestibüler aquaduktusta genişleme (sarı ok).

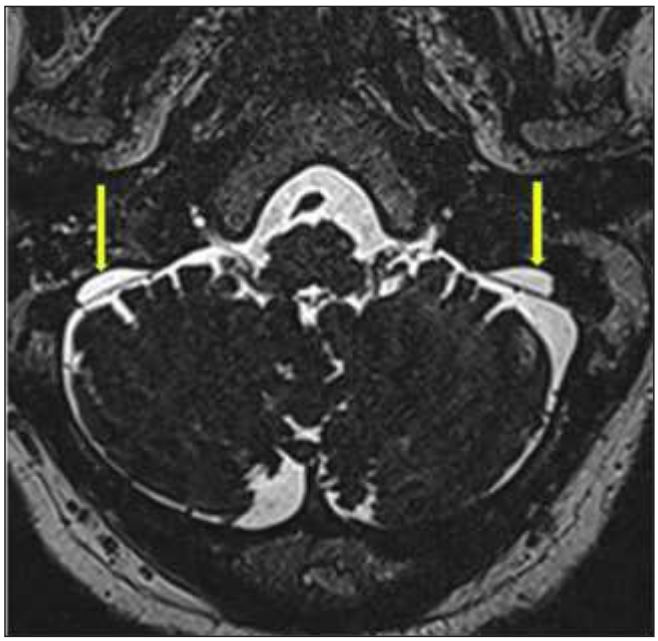

Resim 2. Pendred sendromlu olguya ait T2 space kesiti. Her iki taraf endolenfatik kesede genişleme (sarı ok).

Baş-Boyun Radyolojisi

PS-166

OPTİK SİNİR KILIFI DURAL EKTAZİSİ, NADİR BİR OLGU

Sinan Öcalan, Hasan Yiğit, Pınar Nercis Koşar

SBÜ Ankara Suam

Giriş ve Amaç: Optik sinir dural ektazisi optik sinir kılıfının sakküler dilatasyonudur. Orbital veya serebral neoplazi veya inflamasyon olmaksızın optik sinir çevresinde BOS ekspansiyonuyla karakterizedir (1). Optik hidrops, optik sinir kılıfı primer kisti, kistik higroma, araknoid kist, perioptik subdural higroma ve optik sinir kılıfı dural ektazisi terminolojileri aynı durum için kullanılmaktadır. Optik sinir kılıfı meningoseli terminolojisi 1990 da Garrity ve ark. tarafından kullanılmıştır (2). Biz optik sinir kılıfı dural ektazisi terminolojisini kullanmayı tercih ettik.

Olgu Sunumu: 6 yaşında erkek olgu nonspesifik baş ağrısı yakınması nedeniyle kliniğimize MR görüntülemesi uygulanması amacıyla yönlendirildi. Kliniğimizde gerçekleştirilen kranial MRG'de bilateral optik sinir kılıfında BOS ile dolu sakküler genişlemeler izlendi. Herhangi bir yer kaplayan lezyon mevcut değildi.

Tartışma ve Sonuç: Optik sinir kılıfı dural ektazisi, optik sinir kılıfında genişlemenin nadir sebeplerinden birisidir. Orbital ve serebral neoplazi veya inflamasyon olmaksızın optik sinir etrafında BOS birikimi ile karakterizedir. Radyolojik olarak MRG tercih edilmeli ve yağ baskılı ve yüksek çözünürlüklü olmalıdır (3). Optik sinir kılıfında BOS ile izointens tüp benzeri genişleme görülür. Optik sinir kılıfı meningoselinin aksine optik sinir gliomunda optik sinirde kalınlaşma ve distansiyon olur. Papilödem ve optik sinir kılıfı genişlemesi idiopatik intrakranial hipertansiyon (IIH)'da da görülür. Her iki durumun bazı ortak özellikleri olmasına rağmen IIH'nin optik kılıf dural ektazisi etyolojisinde yer aldığına yönelik anlamlı kanıt yoktur. Optik sinir kılıfı dilatasyonu IIH'nin radyolojik özelliklerinden biri olmasına rağmen, optik sinir kılıfının bu dereceye genişlemesi IIH de beklenmez (3). Optik sinir meningoselli hastalar baş ağrısı ile gelebilir, geçici veya kalıcı görme kaybı olabilir. Optik sinir kılıfı meningoselinin gelişiminde en makul açıklama Hayreh'in çalışmasından gelmiştir. Bu çalışmada optik sinir kılıfının optik sinir ile ilişkisini araştırılmış ve konjenital kranyo-orbital bileşke anomalilerinin veya konjenital daralmaların optik sinir kılıf meningoseline neden olabileceğini belirtilmiştir (4).

Anahtar kelimeler: optik sinir kılıfı, dural ektazi

Kaynaklar

1. Jungkim S, Khurshid SG, Fenton S. Dural ectasia of the optic nerve sheath. Acta Ophthalmol Scand. 2005;83:266–267. [PubMed] [Google Scholar]
2. Garrity JA, Trautmann JC, Bartley GB, et al. Optic nerve sheath meningoceles. Clinical and radiographic features in 13 cases with a review of the literature. Ophthalmology. 1990;97:1519–1531. [PubMed] [Google Scholar]
3. Bakbak B, Dönmez H, Kansu T, Kiratli H. Dural ectasia of the optic nerve sheath: is it always benign? Eye and Brain. 2009;1:5–7. [PMC free article] [PubMed] [Google Scholar].
4. Hayreh SS. The sheath of the optic nerve. Ophthalmologica. 1984;189:54–63. [PubMed] [Google Scholar]

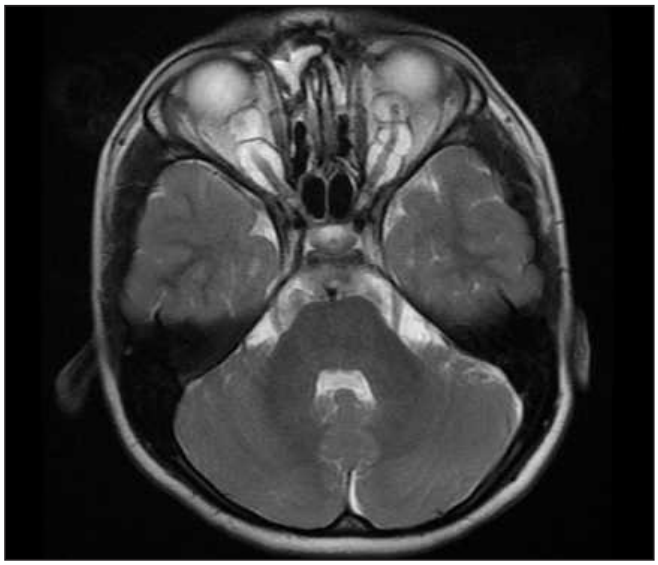

Resim 1. Aksiyel T2 ağırlıklı kesitte optik sinir kılıfında BOS ile dolu genişleme izlenmekte

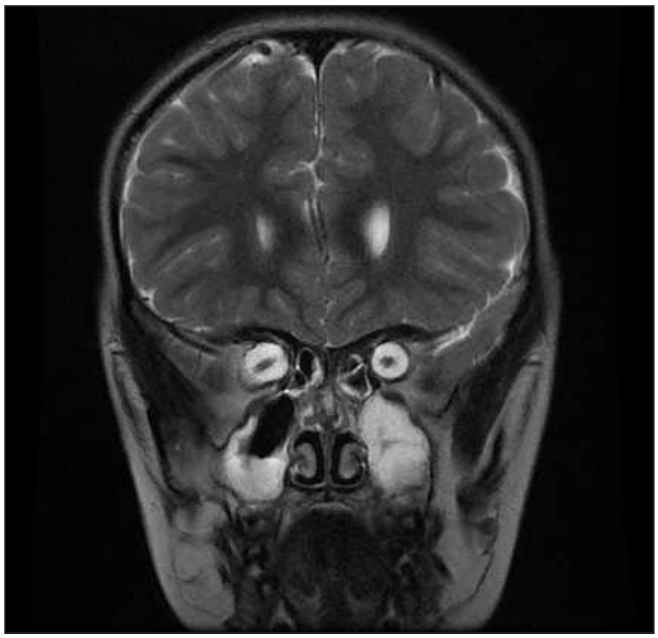

Resim 2. Koronal T2 ağırlıklı kesitte optik sinir kılıfında BOS ile dolu genişleme izlenmekte

Baş-Boyun Radyolojisi

PS-167

A RARE ENTITY AMONGST THYROID DISORDER: THYROIDAL ABCESS

Ensar Türko, Adem Yokuş, Harun Arslan, Bilal Muhammed Akıncı

Van Yüzüncü Yıl University School of Medicine

Intraduction and Objective: Thyroid abscess is not a frequently encountered case in paediatric clinics (1). Amongst thyroid disorders, thyroid abscess and acute suppurative thyroiditis constitute from 0.7% to 1% of all cases. Acute suppurative thyroiditis is an overtly rare and uncommon clinical event (2). The rarity of infection in the thyroid gland is attributed to its unique features: fibrous encapsulation of the gland, high local iodine and hydrogen peroxide concentrations, a secluded anatomical position, extensive blood supply and efficient lymphatic drainage (3). In this report, we aimed

to present the radiological features of thyroid abscess in a patient referred to us due to thyroid nodules.

Case Report: A 7-year-old female patient was admitted to the outpatient clinic due to swelling and pain in her neck. On physical examination, there is swelling and tenderness in the left thyroid region. In addition, the patient has a history of upper respiratory tract infection for about 5 days. The patient was referred to us for thyroid nodules and ultrasound was performed in the first place. Ultrasonography showed in the left lobe a 25x13 mm sized collection consistent with abscess, inside air, with peripheral vascularity, causing inflammatory echogenicity in the surrounding soft tissues (Figure 1, 2). Because of the patient's contrast allergy, non-contrasted CT scan showed, there was a 25x15 mm collection, cannot selection border with left thyroid gland, which was associated with an increase in inflammatory density in the surrounding soft tissue(Figure 3). In addition, in the diffusion MRI of the patient, diffusion restriction site compatible with abscess was observed in the superior neighborhood of the thyroid left lobe(Figure 4).

Discussion: Thyroid abscess is an uncommon presentation and it is the rarest form of thyroiditis (4). Various radiological procedures assist in diagnosis, including ultrasonography, computed tomography (CT) and magnetic resonance imaging (MRI). Ultrasonography is the initial, foremost and non-invasive diagnostic tool. It provides the factual information of abscess and lacks ionizing radiations as well. Procedures vary depending on the patient's condition. Non-contrast CT and diffusion MR was planned in our patient because of contrast allergy.

Conclusion: Although thyroid abscess is a rare clinical condition, the patient's clinic and complaints should be suspected by the clinician. Ultrasound is the first planned method because it does not contain ionizing radiation and is easily accessible and inexpensive. Ultrasound perform minimally invasive percutaneous treatment as well. Procedures vary depending on the patient's condition. Non-contrast CT and diffusion MR was planned in our patient because of contrast allergy.

Anahtar kelimeler: Thyroid Gland, Abscess, diagnostic imaging

Kaynaklar

1. Shah S, Bhandary S, Natesh V, Chetri ST, Paudel D, et al. (2012) Thyroid abscess: a report of six cases. Bangladesh J Otorhinolaryngology 18: 207-211.
2.Srinath S, Suma KR, Kumar GV (2013) Thyroid abscess in a child. Int J Health Sci Res 3: 124-127.
3. Ambroziak U, Pachucki J, Beadnarczuk T, Pogorzelski R, Toutounchi S, et al. (2011) Suppurative thyroiditis caused by salmonella enteriditis. Pol J Endocrinol 62: 466-470.
4. Bravo E, Grayev A (2011) Thyroid abscess as a complication of bacterial throat infection. J Radiol Case Rep 5: 1-7.

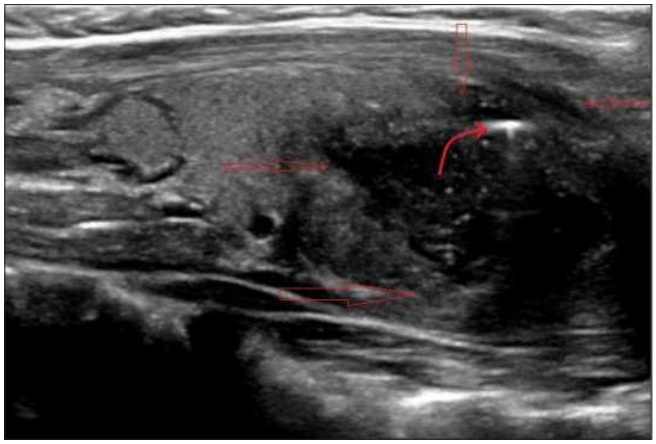

Resim 1. Ultrasound showed in the left lobe a 25x13 mm sized collection, inside air and causing inflammatory echogenicity in the surrounding soft tissues.

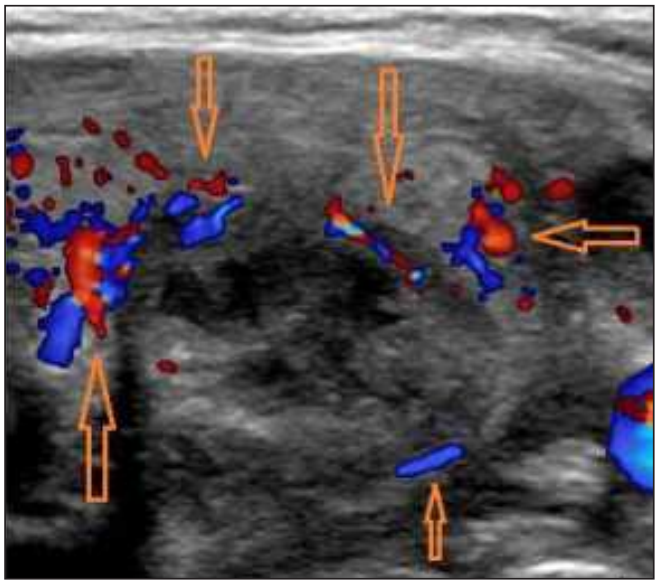

Resim 2. Ultrasound showed in the left lobe a 25x13 mm sized collection with peripheral vascularity.

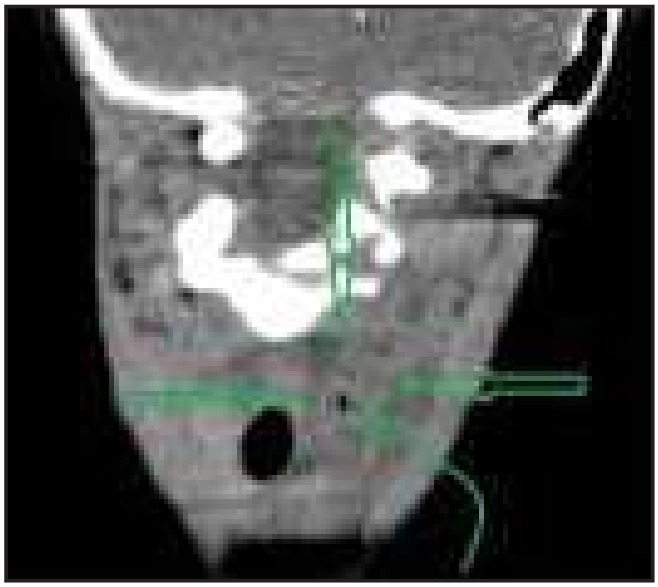

Resim 3. Non-contrasted CT scan showed, there was a 25x15 mm collection, cannot selection border with left thyroid gland

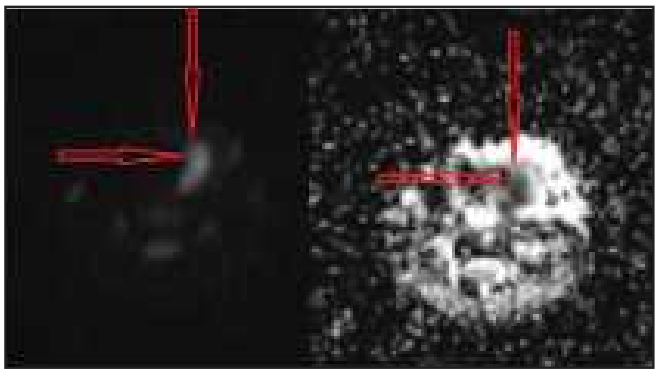

Resim 4. Diffusion MRI showed diffusion restriction site compatible with abscess

Baş-Boyun Radyolojisi

PS-168

NADİR BİR OLGU: DUPLİKE İNTERNAL AKUSTİK KANAL ANOMALİSİ A RARE ENTITY: DUPLICATED INTERNAL ACOUSTIC CANAL

Egemen Öztürk, Hüdaver Alper

Ege Üniversitesi Tıp Fakültesi Hastanesi

Giriş ve Amaç: Çift internal akustik kanal anomalisi temporal kemiğin nadir malformasyonlarından olup izole görülebileceği gibi pontin tegmental displazi eşlikçisi olarak saptanabilir. Biz bu bildiride tek taraflı sensörinöral işitme kaybı sebebiyle tetkik edilirken çift internal akustik kanal anomalisi saptanan olgunun görüntüleme bugularını sunmayı amaçladık.

Olgu Sunumu: Sol taraflı sensörinöral işitme kaybı nedeniyle tetkik edilen ve başka ek yakınması(fasyal paralizi, denge kaybı vb.) olmayan 14 yaş erkek olguya kliniğimizde kranyal ve temporal kemik MR ile temporal kemik BT ve incelemesi gerçekleştirilmiştir. BT tetkikinde sağ internal akustik kanalı normal izlenirken sol tarafın normalden daha dar olduğu ve internal akustik kanalı horizontal planda katederek superior ve inferior iki ayrı kompartmana bölen kemik septumun varlığı dikkati çekmiştir. Aynı zamanda reformat CISS imajlarda kohlear sinirin de aplazisinin eşlik ettiği saptanmıştır. Eşlik eden serebral anomali saptanmamıştır.

Tartışma ve Sonuç: Çift internal akustik kanal anomalisi nadir görülen bir malformasyon olup literatürde şimdiye dek 20'den az olgu bildirilmiştir. Pontin tegmental displaziye eşlik edebilecek bu malformasyon bizim olgumuzda olduğu gibi izole bir anomali olarak da karşımız çıkabilmektedir. Bu anaomalide kohlear sinirde aplazi ya da hipoplazi sıklıkla görülmekte ve klinik olarak sensörinöral işitme kaybına neden olmaktadır. Sensörinöral işitme kaybı etiyolojisi araştırılırken karşımıza çıkabilecek bu malformasyon nadir görülmekle birlikte görüntüleme bulguları ve eşlik edebilecek anomaliler akılda tutulmalıdır.

Anahtar kelimeler: Temporal Kemik, Bilgisayarlı Tomografi, İnternal Akustik Kanal

Kaynaklar

1. Vincenti V, Ormitti F, Ventura E: Partitioned versus duplicated internal auditory canal: when appropriate terminology matters. Otol Neurotol. 2014, 35: 1140-1144.
2. Kono T, Kuwashima S, Arakawa H, et al. Narrow duplicated internal auditory canal: a rare inner ear malformation with sensorineural hearing loss. Arch Otolaryngol Head Neck Surg 2009; 135:1048Y51.
3.Weissman JL, Arriaga M, Curtin HD, Hirsch B. Duplication anomaly of the internal auditory canal. AJNR Am J Neuroradiol 1991;12:867Y9.

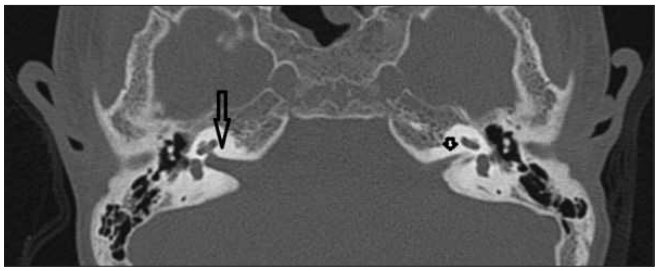

Resim 1. Sağda normal, solda ise septumla bölünmüş ve normal tarafa göre dar izlenen internal akustik kanal



Resim 2. İnternal akustik kanalı suoerior ve inferior kısımlara bölen kemik septum



Resim 3. Anormal sol İAK



Resim 4. Normal sağ İAK

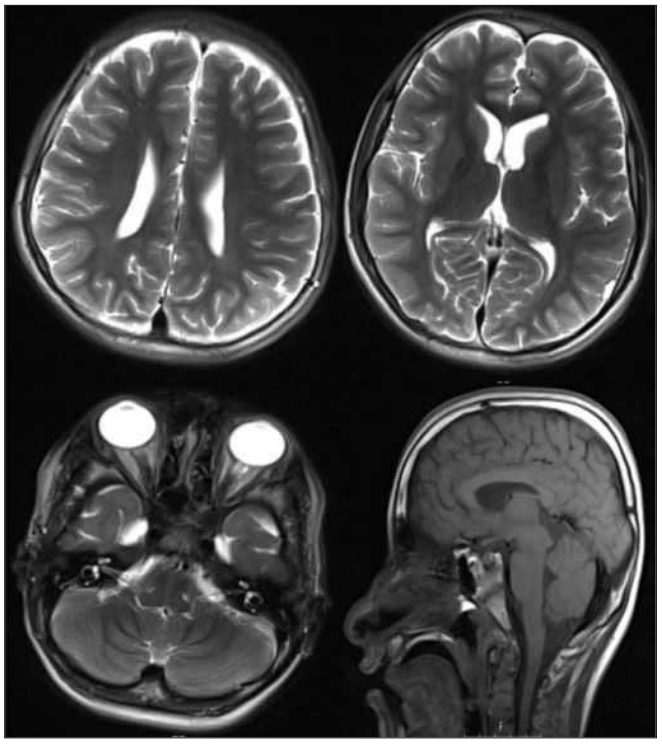

Resim 5. Normal kranyal MRG

Baş-Boyun Radyolojisi

PS-169

NON SENDROMİK HİPODONTİ OLGUSU.

Merter Keçeli, Hatice Kıvrak Yazar

TC SBÜ Konya Eğitim ve Araştırma Hastanesi, Radyoloji Bölümü

Hipodonti, insanlarda en sık görülen kraniofasial malformasyondur. Populasyon tabanlı açlışmalarda prevelansı %1,6-6,9 arasında saptanmıştır. Sıklıkla bir veya iki dişin yokluğu ile karakterizedir. Etyoloji multifaktoryeldir, çevresel ve genetik faktörler vardır. Genetik faktörler daha etkindir. Kadınlarda 1.4 kat daha fazla görülür (1).

Olgu: Postnazal akıntı nedeni ile paranazal sinüslere yönelik bilgisayarlı tomografi (BT) incelemesi yapılan 17 yaşında erkek olguda, ağız boşluğunda diş oluşumu olmadığı görüldü. Maksilla boyutu beklenenden küçük, mandibula boyutu doğaldı. Maksilla ve mandibulada alveolar proses gelişimi olmadığı saptandı. Her iki kemik yapıda meduller alanlarda milimetrik boyutta diş yapısı taslakları ve maksiler sinüs alt konturunda tam gelişmiş birer diş izlendi (Resim.1 ve 2). Olgu ile görüşüldüğünde doğumundan beri diş dokusunun olmadığı, AP kraniogram ve ortopantogram ile BT incelemesinde tanımlanan değişikliklerin ortaya konulduğu öğrenildi (Resim.3 ve 4). Olgunun sistem taramalarında malignite bulgusu ve öyküsü yoktu. Kan ve idrar analizlerinde kalsiyum, fosfor, parathormon, böbrek ve karaciğer fonksiyon bozukluklarına ait bulgu saptanmadı. Olgunun bildirdiği tek yakınma sindirim sorunları idi. Bu nedenle önerilen tedavileri reddetti.

Tartışma: Diş agenezi sıklıkla nonsendromiktir. Yarık dudak ve damak ile bağlantılı olabilir (2). Down Sendromu ve ektodermal displazide, populasyona göredaha sık hipodonti görülebilir. Son bilgiler hipodontinin bazı kanser türleriyle ortak yolları paylaştığını göstermektedir (3).

Olgu sunumu ve serilerinde, hipodontide mikrodontinin sıklıklar bildirildiği görülmektedir. Diş gelişimi gecikir (4). Yerleşimi normal olan diğer dişler ektopik pozisyondadır (5). Küçük maksilla ve kısa mandibula eşlik eder.

Multifaktoryel etyolojiye sahip hipodontide genetik faktörler poligenetik veya tek gen defektine bağlıdır. Talidomid kullanımı, erken çocuklukta kemoterapi ve radyoterapi, gebelikte rubella enfeksiyonu ile hipodonti riski artar. Travma diğer bir etmendir (6,7).

En sık kayıp diş, mandibular ikinci premolar ve maksiler lateral kesicilerdir.

İşlevsel olarak, hipodontisi olan bireylerin daha derin ısırıkları ve geniş diş arası boşlukları vardır. Buna bağlı çiğneme bozuklukları gelişebilir. Olgumuzda oral kavite içinde hiç diş yapısı görülmemekteydi. Az ve yetersiz çiğneme nedeni ile gıda alımı daha yumuşak ve sıvı materyel ile sınırlıydı. Bunun dışında estetik sorun oluşturmaktaydı.

Tedavisi ortodontik ve restoratif dental yöntemlerle yapılır (8).

Sonuç olarak; estetik ve işlevsel sorunlar yaratan, sık rastlanan kranifasial malformasyon olan hipodonti kraniuma yönelik radyogram, paranazal sinüs ve maksillofasial bilgisayarlı tomografilerde, manyetik rezonans görüntülemede akılda tutulmalıdır. Maksilla ve mandibula boyutu ve şekli ile birlikte diş oluşumları da değerlendirilmelidir.

Anahtar kelimeler: hipodonti, mandibula, maksilla, görüntüleme,

Kaynaklar

1. B. J. Polder, et al. "A meta-analysis of the prevalence of dental agenesis of permanent teeth," Comm Dentistry and Oral Epidm, vol. 32, no. 3, pp. 217–226, 2004.
2. I. Satokata and R. Maas, "Msx1 deficient mice exhibit cleft palate and abnormalities of craniofacial and tooth development," Nature Genetics, vol. 6, no. 4, pp. 348–356, 1994.
3. E. C. Küchler, A. Lips, P. N. Tannure et al., "Tooth agenesis association with self-reported family history of cancer," J of Dental Rsch, vol. 92, no. 2, pp. 149–155, 2013.
4. Y. Schalk-van der Weide, W. H. Steen, and F. Bosman, "Taurodontism and length of teeth in patients with oligodontia," J of Oral Rehab, vol. 20, no. 4, pp. 401–412, 1993.
5. S. Peck, L. Peck, and M. Kataja, "Concomitant occurrence of canine malposition and tooth agenesis: evidence of orofacial genetic fields," Am J of Orth and Dentofacial Orthopedics, vol. 122, no. 6, pp. 657–660, 2002.
6. N. Parkin, C. et al. "The aetiology of hypodontia: the prevalence, severity and location of hypodontia within families," Arch of Oral Biology, vol. 54, no. 1, pp. S52–S56, 2009.
7. M. Näsman, C.-M. Forsberg, and G. Dahllöf, "Long-term dental development in children after treatment for malignant disease," EJ of Orthodontics, vol. 19, no. 2, pp. 151–159, 1997.
8. E. V. Ruiz-Meali et al. "Radiographic study of delayed tooth development in patients with dental agenesis," Am J of Orth and Dentofacial Orthopedics, vol. 141, no. 3, pp. 307–314, 2012.

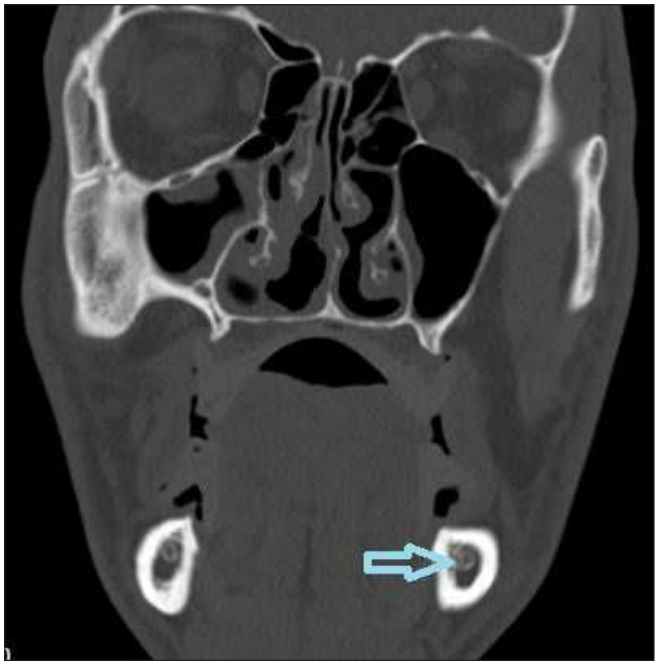

Resim 1. PNS'e yönelik koronal görüntülemede; maksillanın küçük olduğu, diş izlenmediği ve mandibula medüller alanından diş taslakları izleniyor (ok).



Resim 2. PNS'e yönelik koronal görüntüde, her iki maksiller sinüs alt komşulukta tam gelişmiş birer diş görülmektedir (oklar).



Resim 3. AP kraniogramda maksillanın bekleneden küçük olduğu, mandibula ve maksillada diş olmadığı, alveolar proseslerin gelişmediği görülüyor.



Resim 4. Ortopantogramda maksilla ve mandibulada diş gelişimi olmadığı, mandibula medüller alanlarında diş taslakları olduğu izlenmektedir.

Baş-Boyun Radyolojisi

PS-170

NORMAL KOHLEA İLE BİRLİKTE İZLENEN İZOLE LATERAL SEMİSİRKÜLER KANAL VE VESTİBÜL DİSPLAZİSİ: BİR OLGU SUNUMU

Serhan Eren[1], Banu Topçu Çakır[2], Hüseyin Çetin[1]

[1]Yıldırım Beyazıd Üniversitesi Tıp Fakültesi
[2]Ankara Bilkent Şehir Hastanesi

Normal kohlea ile birlikte izlenen izole lateral semisirküler kanal ve vestibül displazisi diğer kohleavestibüler anomalilere göre nadir görülen bir patolojidir. Kohlea gelişimi 8. haftada, vestibüler sistem 11. Haftada ve semisirküler kanal oluşumları ise 19. ve 22. haftalar arası tamamlanmaktadır. Semisirküler kanallar içerisinde ilk gelişen süperior semisirküler kanal olup bunu sırayla posterior semisirküler kanal ve en son lateral semisirküler kanal izler. Lateral semirsirküler kanal bu yapılar içerisinde en sık konjenital anomalisi izlenen kanaldır.

Normal kohlea ile birlikte izlenen izole lateral semisirküler kanal ve vestibül displazisi, sensorinöral işitme kaybı ve vestibüler patolojiler ile gider. Bizim olgumuzda 35 yaşındaki baş dönmesi ve bilateral işitme kaybı şikayeti ile gelen erkek hastada yapılan temporal kemik bt ve temporal mrg incelemelerde bilateral normal lateral semisirküler kanal izlenememekte, vestibüler yapılar ile lateral semisirküler kanalın birleşip displastik dilate tek bir kanal oluşturduğu gözlenmektedir. Superior ve posterior semisirküler kanal ile kohlea doğal görünümdedir.

Anahtar kelimeler: Lateral Semisirküler Kanal, Displastik, Kohlea, Konjenital

Kaynaklar

1. Saylisoy S, Incesulu A, Kaya E, Pinarbasli O, Adapinar B. The Isolated Vestibular Anomaly with Normal Cochlea: An Analysis of Radiologic and Clinical Findings. Int Adv Otol 2014: 10(1): 48-51
2. Joshi VM, Navlekar SK, Kishore GR, Reddy KJ, Kumar EC. CT and MR imaging of the inner ear and brain in children with congenital sensorineural hearing loss. Radiographics 2012; 32: 683-98.

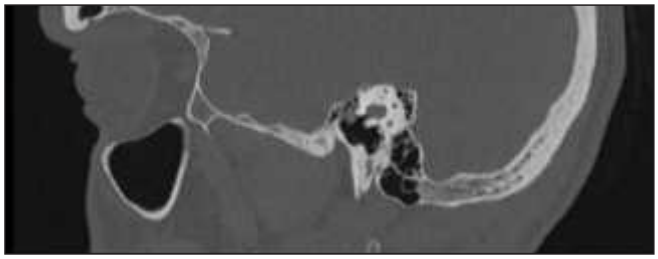

Resim 1. Temporal kemik BT incelemede sagital kesitlerde tek bir kanal şeklinde lateral semisirküler kanal ve vestibül

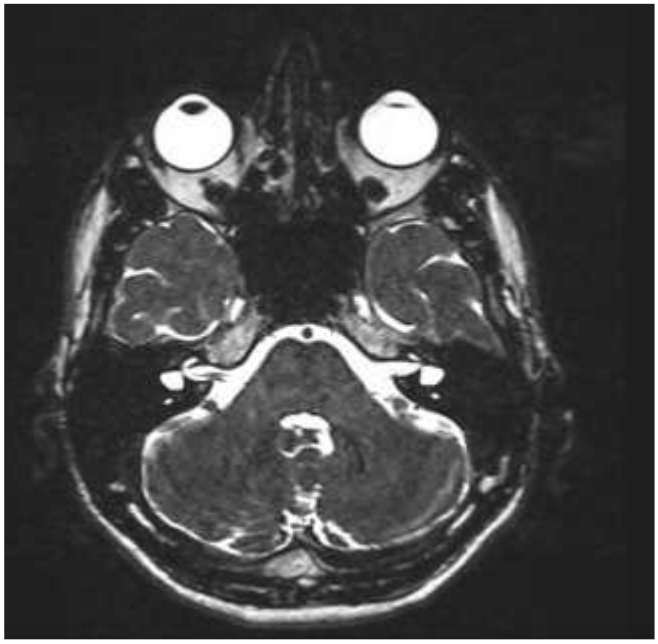

Resim 2. T2 space aksiyel görüntülerde bilateral displastik vestibül ve lateral semisirküler kanal

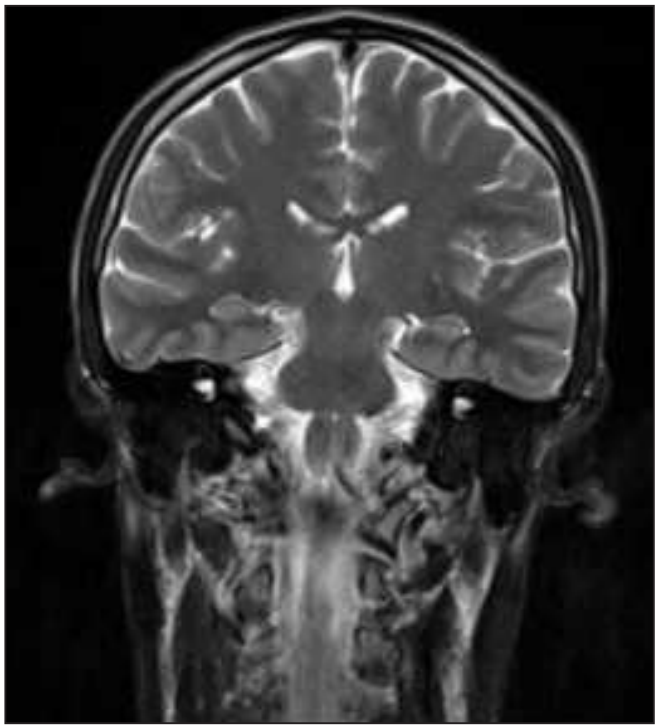

Resim 3. T2 ağırlık koronal görüntülerde bilateral displastik vestibül ve lateral semisirküler kanal

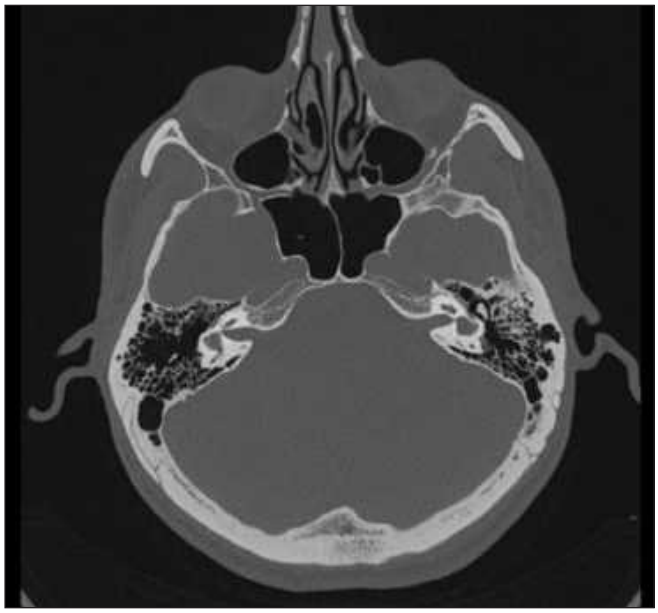

Resim 4. İnce kesitli Temporal kemik bt aksiyelgörüntülerde bilateral displastik vestibül ve lateral semisirküler kanal



Resim 5. Temporal kemik BT incelemede sagital kesitlerdetek bir kanal şeklinde lateral semisirküler kanal ve vestibül

Baş-Boyun Radyolojisi

PS-171

RHOMBENCEPHALOSYNAPSIS: A RARE DISEASE ROMBENSEFALOSINAPSIS: NADIR BIR HASTALIK

Rasime Pelin Kavak, Meltem Özdemir

University of Health Sciences Diskapi Yıldırım Beyazit Training and Research Hospital, Radiology Department

Introduction and Aim: Rhombencephalosynapsis (RES) is characterized by agenesis/hypogenesis of the cerebellar vermis along with the fusion of the cerebellar hemispheres in the midline (1). Clinical presentation and prognosis are variable. Survival time of cases are generally short and they can rarely survive into early adulthood because of it the great majority of these cases belongs to pediatric age group. Newly diagnosed cases in the adulthood are extremely rare (2).

In this case report, an adult patient with rhombencephalosynapsis is reported.

Case Report: A 19 years male was referred to our radiology department from the neurology department with developmental delay and mental retardation. In his physical examinations, all of the other system analyses were normal. Cranial magnetic resonance imaging (MRI) showed agenesis of the cerebellar vermis with the fusion of the cerebellar hemispheres (Figure 1). The fusion of the middle cerebellar hemispheres (Figure 2) and the fusion of the dentate nuclei along the midline were also present (Figure 3). A radiological diagnosis of RES was made.

Discussion and Results: RES is a rare cerebellar malformation, characterized by vermian agenesis with the fusion of the hemispheres and with or without fusion of the dentate nuclei and superior cerebellar peduncles (3,4). RES occurs in the development of the cerebellum at 28 to 41 days of gestation (5). RES is a vermian maldevelopment syndrome, but unlike other vermian maldevelopment syndromes, such as Dandy-Walker malformation or Joubert syndrome, there is no disconnection of the cerebellar hemispheres (6). Great majority of these cases is pediatric age group. Newly diagnosed cases in the adulthood is extremely rare. In these patients, clinical picture was reported to be varying from normal cognitive abilities to mental retardation. The most commonly reported systemic malformations involved the musculoskeletal, cardiovascular, and respiratory systems (7). There was no correlation between the neuroimaging findings and the clinical manifestations.

RES diagnosis has been established according to the radiological findings. There is classically a transversely oriented single lobed cerebellum in MRI. Associated findings on MRI include; vermian abnormalities, fusion of the cerebellar hemispheres, fusion of dentate nuclei and fusion of the superior cerebellar peduncles (8, 9, 10). Aqueductal stenosis is commonly associated, and it represents as congenital hydrocephalus (11).

As a conclusion, although a rare malformation, RES has a characteristic appearance on MRI.

Anahtar kelimeler: Rhombencephalosynapsis, cerebellar malformation, magnetic resonance imaging

Kaynaklar

1. Silit E, Mutlu H, Ozturk T. A rare cerebellar malformation: Rhombencephalosynapsis. J Neuroradiol 2002; 29: 208-210.
2. Bell BD, Stanko HA, Levine RL. Normal IQ in a 55-year old with newly diagnosed Rhombencephalosynapsis. Arch Clin Neuropsychol 2005; 20: 613-621.
3. Chemli J, Abroug M, Kalthoum T, Abdelaziz H. Rhombencephalosynapsis diagnosed in childhood: clinical and MRI findings. Eur J Paediatr Neurol 2007;11:35-38
4. Abdel Razek AA, Castillo M. Magnetic resonance imaging of malformations of midbrain-hindbrain. J Comput Assist Tomogr 2016;40:14-25.
5. Chemli J, Abroug M, Kalthoum T, Abdelaziz H. Rhombencephalosynapsis diagnosed in childhood: clinical and MRI findings. Eur J Paediatr Neurol 2007;11:35-38.
6. Patel S, Barkovich AJ. Analysis and classification of cerebellar malformations. Am J Neuroradiol 2002; 23: 1074- 1087
7. Mendonca JLF, Natal MRC, Viana SL, et . Rhombencephalosynapsis: CT and

MRI findings. Neurology India 2004;52:118- 120.al 7. Abdel Razek AA, Castillo M. Magnetic resonance imaging of malformations of midbrain-hindbrain. J Comput Assist Tomogr 2016;40:14-25
8. Patel S, Barkovich AJ. Analysis and classification of cerebellar malformations. AJNR Am J Neuroradiol. 2002;23 (7): 1074-87.

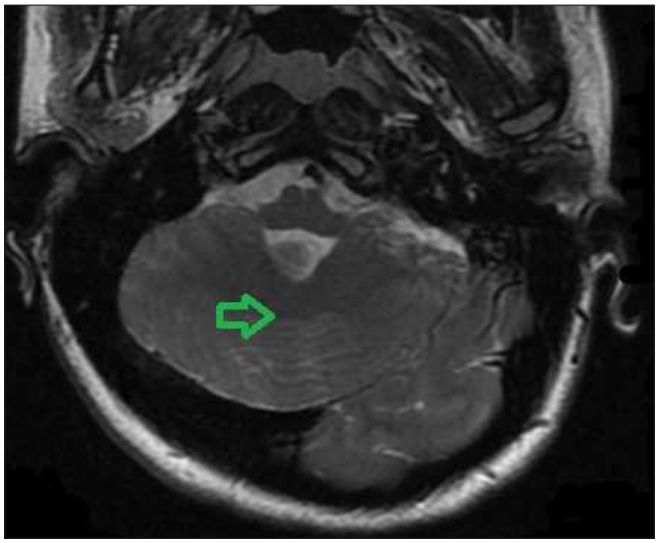

Resim 1. Axial T2-weighted brain MRI shows agenesis of the cerebellar vermis (green arrow).

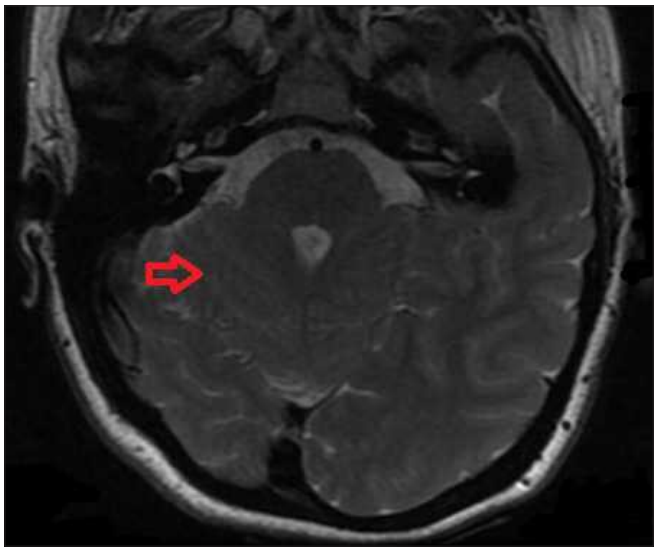

Resim 2. Axial T2-weighted brain MRI shows a single cerebellar hemisphere (red arrow).

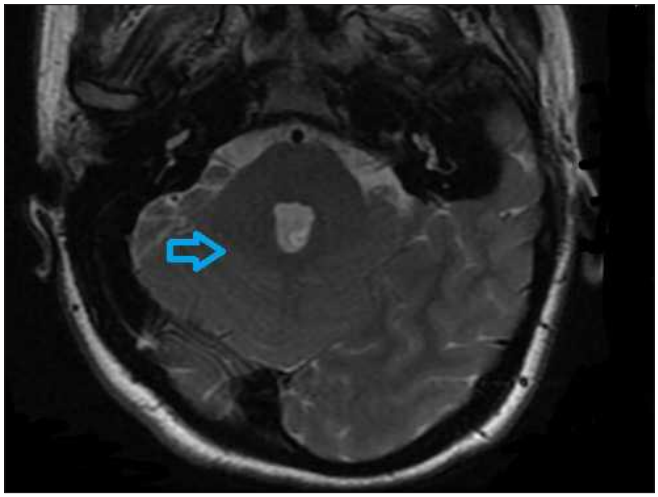

Resim 3. Axial T2-weighted brain MRI shows a fusion of the dentate nuclei along the midline (blue arrow).

Baş-Boyun Radyolojisi

PS-172

A RARE CYSTIC LESION OF THE NECK: RANULA

Ensar Türko[1], Alpaslan Yavuz[2], Cemil Göya[1], Mesut Özgökçe[1], Harun Arslan[1], Ali Mahir Gündüz[1], Hüseyin Akdeniz[1], Adem Yokuş[1]

[1]Van Yüzüncü Yıl University School of Medicine
[2]Antalya Education Research Hospital Radıology Department

Intraduction and Objective: The term ranula is a Latin word meaning frog (1). It refers to a bluish translucent cystic lesion in the floor of the mouth resembling the underbelly of a frog. Ranulas can be true cysts occurring due to ductal obstruction of the sublingual gland or a minor salivary gland or a pseudocyst as a result of ductal injury leading to extravasation and accumulation of saliva in the surrounding tissues (2). In our case, we aimed to present the MR features of ranula in the left submandibular gland of a 10-year-old male.

Case report: A 10-year-old male was admitted to our outpatient clinic with swelling under the tongue. In the previous follow-up, the patient stated that the lesion was smaller and received antibiotherapy. In the MR imaging for differential diagnosis of the patient, a thick-walled, irregular bordered cystic lesion was observed in the anterior neighborhood of the left submandibular gland (Figure 1). No significant enhancement was observed in the lesion after IV contrast injection (Figure 2). The described lesion was close to the anterior segment of the left submandibular gland (Fig. 3). From the described lesion, yellow aspirate was drained with a thin aspiration needle. The pathologic investigation was resulted as benign and lesion was finally diagnosed as ranula.

Discussion: Ranulas can be true cysts occurring due to ductal obstruction of the sublingual gland or a minor salivary gland or a pseudocyst as a result of ductal injury leading to extravasation and accumulation of saliva in the surrounding tissues (2). Especially when they are large in size, this is important in the diagnosis of Ranula that it moves away from the origin point and shows its connection to the sublingual space.

Conclusion: Ranula is a rare entity which should be considered in the differential diagnosis of cystic neck lesions. A comprehensive diagnosis of ranula can be made only on a combination of clinical, imaging and histologic findings.

Anahtar kelimeler: Neck, Ranula, Magnetic Resonance Imaging

Kaynaklar

1. Baurmash HD. Mucoceles and ranulas. J Oral Maxillofac Surg. 2003;61:369-78.
2. Harrison JD. Modern management and pathophysiology of ranula: literature review. Head & neck. 2010;32:1310-20.



Resim 1. Axial T2 weigheted MR; Lesion was close to the anterior segment of the left submandibular gland



Resim 2. Sagittal T2 weigheted MR; A thick-walled, irregular bordered cystic lesion was observed in the anterior neighborhood of the left submandibular gland

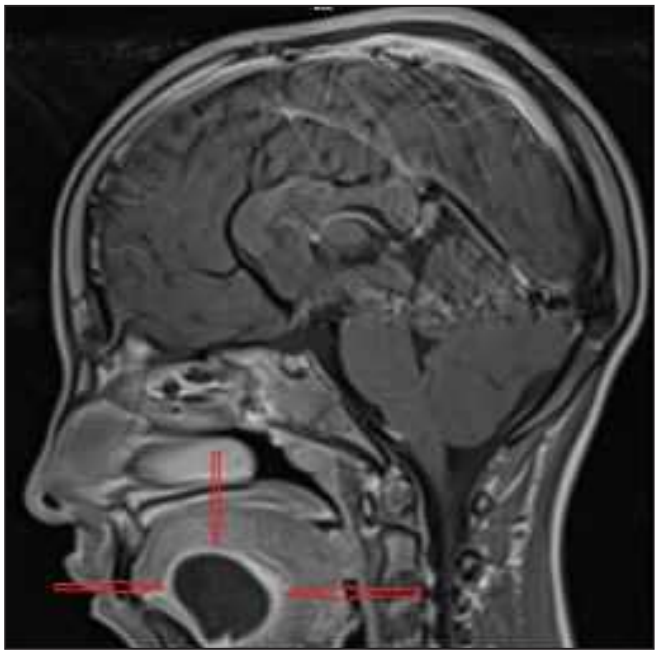

Resim 3. Sagittal T1 weigheted MR; No significant enhancement was observed in the lesion after IV contrast injection

Baş-Boyun Radyolojisi

PS-173

FRONTAL SINUS PNEUMOCELE(FRONTAL SİNÜS PNÖMOSEL)

Alpaslan Yavuz, Esra Akçiçek, A. Eda Parlak, Bülent Çekiç, İclal E. Toslak, Mehtap B. Ergün

Sağlık Bilimleri Üniversitesi Antalya Eğitim ve Araştırma Hastanesi Radyoloji Departmanı

Giriş ve Amaç: Pnömosel, paranazal sinüslerde fokal ya da genel, tek veya multiple dilatasyonla karakterize kemik duvarda incelme ya da erozyonun eşlik edebildiği anormal sinüs dilatasyonudur.(2,3) Nadir görülen ve yavaş gelişen bir durum olmakla beraber en sık frontal sinüste en az maksiller sinüste görülür.(1)

Olgu Sunumu: Hastanemizde yatışı bulunan 37 yaşındaki erkek hastada frontal bölgede sağda şişlik nedeniyle yapılan yüzeyel us incelemede yumuşak doku patolojisi izlenmedi. Çekilen kontrastlı beyin bt incelemede; skenogramda sağ frontal sinüste asimetrik genişleme izlenmiştir. Aksiyel kesitlerde frontal sinüste sağ kesiminde asimetrik hiperpnömotizasyon ile uyumlu genişleme ve anterior konturda konveksite artışı mevcuttur. Ayrıca anterior kemik dokuda 2 adet milimetrik boyutlu ve süperiorda 1 adet yaklaşık 8 mm çaplı fokal kemik incelme alanı ile uyumlu görünümler izlendi. Bu bulguar lokalize pnömosel ve eşlik eden frontal sinüs anterior duvar incelmesi lehine yorumlandı.(resim 1,2,3) Multiplanar rekonstrüksiyon imajlarda koronal planda sağ frontal sinüs kesiminde volüm artışı izlenmekteydi (resim 4). Ayrıca uzun süredir olan baş ağrısı ve burun tıkanıklığı şikayeti olan hastada bt incelemede solda daha belirgin olmak üzere bilateral maksiller sinüslerde ve ethmoidal hücerelerde kısmen frontal sinüs sol kesimine uzanan diffüz mukozal kalınlık artışı izlenmiş olup kronik sinüzit lehine yorumlanmıştır.

Tartışma ve Sonuç: Pnömosel paranazal sinüslerde anormal dilatasyon ve kemik dokuda incelme, erozyonla seyreden bir durumdur.(2) Klinik prezentasyon altta yatan nedene göre değişmekle beraber çoğunlukla baş ağrısı, proptozis, burun tıkanıklığı, diplopi, fasyal deformiteler izlenmektedir(1,5,6,7) Etyoloji net bilinmemekle beraber travma sonrası, hormonal faktörler nedeniyle, gaz üreten mikroorganizmalar,mukosel spontan drenajı sonrası,konjenital fak-

törler nedeniyle bildirilen olgular vardır.(1,2,4,5) Tedavi altta yatan nedene yönelik yapılmakta olup sinüs dekompresyonu çoğu vakada önerilmektedir.(1,5,7)

Pnömosel ayırıcı tanısında öncelikle Pnömosinüs dilatans düşünülmelidir. Pnömosinüs dilatans terimi komşu duvar yapılarında incelmenin eşlik etmediği genişlemiş hava dolu paranazal sinüsler için kullanılmakta olup kemik yapı incelmesi durumunda Pnömosel terimi daha sıklıkla kullanılmaktadır.(8)

Bizim vakamızda da uzun süredir baş ağrısı ve burun tıkanıklığı olan hastada Bt inceleme bulguları kronik sinüzit lehine yorumlanmış olup pnömoselin sinüzite sekonder geliştiği düşünülmüş ve antibiyoterapi ile hasta takip edilmiştir.

Sonuç olarak çok nadir görülen ve birçok sebebe bağlı gelişebilen pnömosel olgularında BT incelemenin tanıda oldukça büyük bir önemi bulunmaktadır.

Anahtar kelimeler: frontal sinüs pnömosel

Kaynaklar

1. Mauri M, Oliveira CO, Krumenauer RCP, et al. Pneumosinus dilatans: uma doença de etiologia variada. Braz J Otorhinolaryngol. 1999;65:529-33.
2. Urken ML, Som PM, Lawson W, et al. Abnormally large frontal sinus. II. Nomenclature, pathology, and symptoms. Laryngoscope. 1987;97:606-11.
3. Kiroglu Y, Karabulut N, Sabir NA, et al. Pneumosinus dilatans and multiplex: report of three rare cases and review of the literature. Dentomaxillofac Radiol. 2007;36:298-303.
4. Gu Z, Cao Z. Frontal sinus pneumocele associated with respiratory epithelial adenomatoid hamartoma and nasal polyps. Otolaryngol Head Neck Surg. 2012;147:177-8.
5. Karadag D, Calisir C, Adapinar B. Post-traumatic pneumocele of the frontal sinus. Korean J Radiol. 2008;9:379-81.
6. Abdel-Aal AK, Abayazeed AH, Raghuram K, et al. Pneumocele of the frontal sinus producing orbital roof defect: case report and review of literature. Am J Otolaryngol. 2010;31:202-4.
7. Park CY, Kim KS. Spontaneous pneumocephalus associated with pneumocele of the frontal sinus. Cephalalgia. 2010;30:1400-2.
8. Acar M, Yucel A, Degirmenci B, Yilmaz MD, Albayrak R. Pneumocele vs. pneumosinus dilatans: review of the literature with a case of frontal sinus pneumocele. Tohoku J Exp Med., 2004 Apr; 202(4): 295-7. PMID: 15109127.

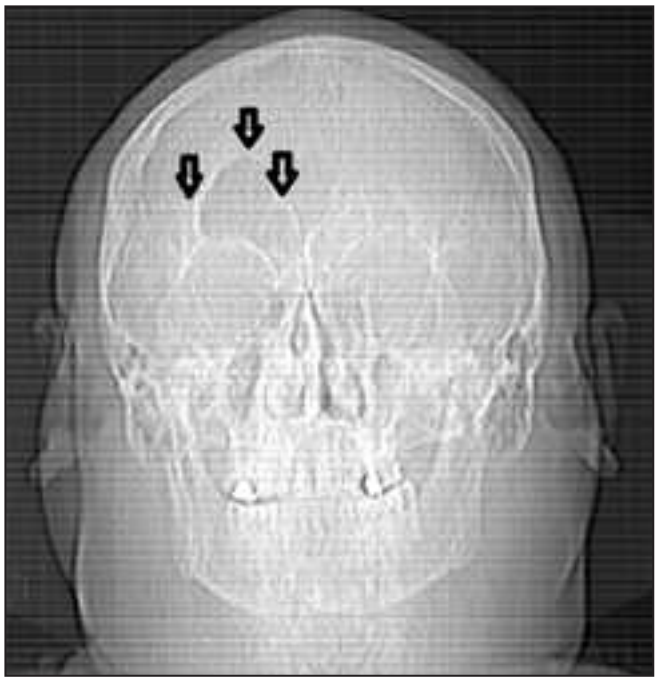

Resim 1. Beyin skenogram(oklar frontal sinüste dilatasyonu işaret etmektedir.)



Resim 2. eyin bt aksiyal kesit(oklar frontal sinüste dilatasyonu göstermektedir.)

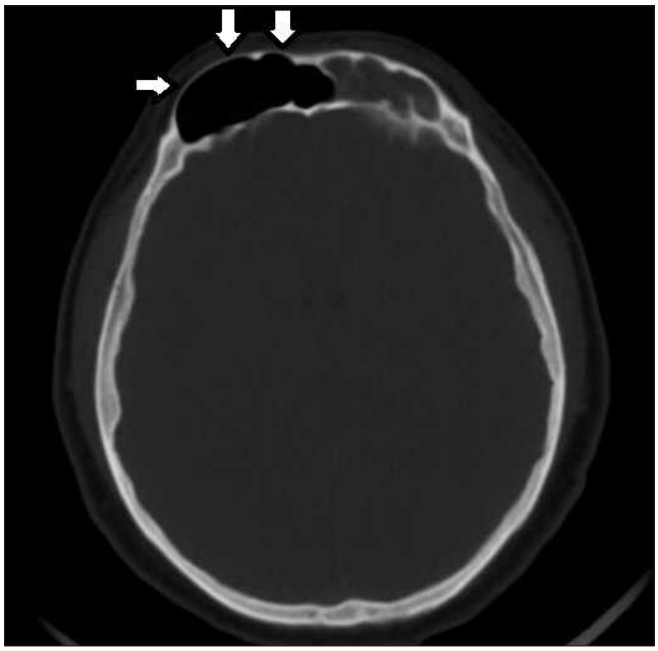

Resim 3. Beyin bt kemik penceresi aksiyal kesit(oklar anterior duvarda incelmeyi göstermektedir.)



Resim 4. Multiplanar rekonstrüksiyon koronal plan (oklar sinüste volüm artışını göstermektedir.)

Baş-Boyun Radyolojisi

PS-174

A CASE OF ENSEFALOPATHY RELATED TO COCAINE

Saim Türkoğlu, Adem Yokuş

Van Yüzüncü Yıl University Department of Radiology, School of Medicine,dursun Odabaş Medical Center

Introduction and Objective: Toxic leukoencephalopathy is an encephalopathy that predominantly affects white matter as a result of exposure to a toxic substance. It may be chronic or acute. In this case, we aimed to present the findings of magnetic resonance imaging (MRI) of the patient who developed toxic encephalopathy as a result of cocaine use.

Case: A 25-year-old male patient was brought to the emergency department with complaints of speech disorder and change in consciousness. She had a history of rhabdomyolysis due to methamphetamine intoxication. Multiple Organ Dysfunction Syndrome (MODS) developed and creatinine was measured as 9.3mg / dL in this period. The patient was taken dialysis and was discharged after clinical recovery. Brain computed tomography was normal. On MRI; diffuse cortical-subcortical signal increases were observed in T2-FLAIR-weighted images, which were more prominent in parietooccipital regions and right frontal in both cerebral hemispheres. DWI showed increased diffusion (Figure 1 and 2). Posterior reversible encephalopathy syndrome (PRES) was considered in the differential diagnosis, but it was evaluated as cocaine encephalopathy due to cocaine-related renal dysfunction and MODS. Moreover, not only the posterior circulation of the brain, but also the anterior circulation were affected, and the predominance of the white matter of the brain led to cocaine encephalopathy.

Discussion: Leukoencephalopathy is the structural change of the white matter, where the myelin is most damaged. Clinical presentation of the patients exposed to toxins involves a very variable spectrum ranging from small cognitive disorders to psychiatric disorders and to severe neurological dysfunction. MRI facilitates diagnosis in these diseases. Vascular pathology is a well-known result of cocaine dependence and includes ischemic and hemorrhagic stroke. The underlying mechanisms include vasospasm, increased sympathetic drive, acute hypertension, embolism, and in rare cases vasculitis (1). In particular, several cases of leukoencephalopathy caused by several acute / subacute cocaine have been reported. In these patients, MRI showed that both hemisphere white matter FLAIR and T2 signal abnormalities, preserved U fibers and diffusion were not restricted (2). The third mechanism is cocaine-induced encephalopathy, which is caused by Gilbert, which can lead to acute and recurrent white matter lesions of an adulterant levamisol, which is now commonly found in cocaine (3). The findings are potentially reversible by treatment or removal of the offending agent at an early stage. MRI; In FLAIR sequences, white matter abnormalities are typically confused and symmetrical and may include the corpus callosum, in particular the splenium. Similar to FLAIR on diffusion-weighted images. The SWI can be followed by micro-bleeds of less than 5 mm, which are scattered by about 15%, periventricular white matter.

Conclusion: Although radiology plays an important role in defining cocaine-induced locoencephalopathy and its complications, many of its imaging features are non-specific and may not result in a history of drug addiction. In a clinically unexplained, puzzle-like scenario, especially in young people, drug use should be kept in mind. Because of the multiple system effects of drug addiction, the presence of a single complication can lead to other pathological findings.

Anahtar kelimeler: cocaine, leukoencephalopathy, MRI, Toxic, MODS, rhabdomyolysis

References

1. Büttner Review: the neuropathology of drug abuse. Neuropathol Appl Neurobiol. 2011; 37:118-34.
2. Anbarasan D, Campion P, Howard J. Drug-induced leukoencephalopathy presenting as catatonia. Gene Hosp Psychiatry. 2011; 33: 851-3
3. Gilbert JW. Re: Xu N, Zhou W, Shuy L, Zhou G, Zhang N. Clinical and MRI characteristics of levamisole-induced leukoencephalopathy in 16 patients. J Neuroimaging. 2011; 21:188.

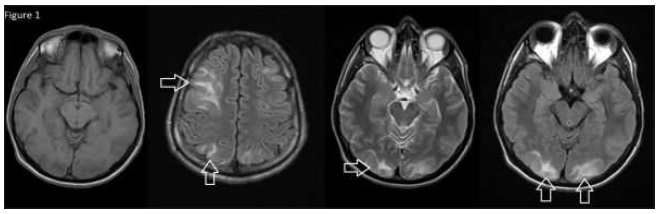

Figure 1 . Hypoinence in T1-weighted images and increased signal intensity in T2 and FLAIR images.

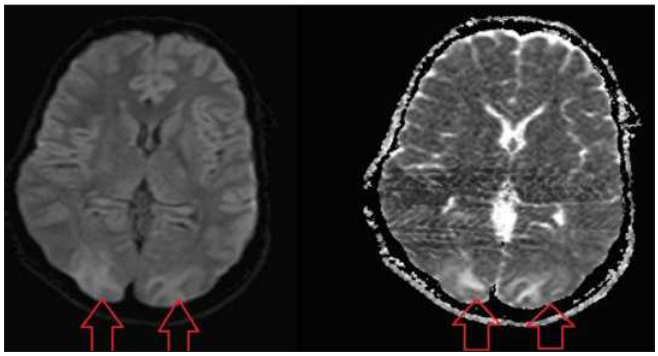

Figure 2. Diffusion-weighted images show increased diffusion signal intensity.

Baş-Boyun Radyolojisi

PS-175

BOYUNDA EPİDERMOİD KİST:OLGU SUNUMU

Rabia Yolalan, Emin Demirel, Çiğdem Özer Gökaslan, Furkan Kaya, Eranıl Aslan

Afyonkarahisar Sağlık Bilimleri Üniversitesi Tıp Fakültesi Radyoloji AD

Giriş ve Amaç: Teratomlar çocuklarda daha sıklıkla rastlanılan germ hücreli gelişimsel patolojilerdir. Bunlar bir veya daha fazla embriyonik germ yaprağından köken alabilir ve dermoid kist, epidermoid kist ve teratoid kist olarak alt gruplara ayrılabilir (1). Dermoid ve epidermoid kist ektoderm kaynaklı inklüzyon kistleri olup içerikleri farklıdır. Vücudun herhangi bir bölgesinde olabilecekleri gibi, en çok

vaka over ve testis kaynaklı olarak rapor edilmiş olup (%80), baş-boyun bölgesi kaynaklı olanların rapor edilme insidansı %1.6-6.9'dir. (2). Epidermoid kist, dermoid kistten çok daha az sıklıkta görülür ve en çok submental bölgede yerleşir. En sık şikâyet boyunda ağrısız şişliktir.

Bu olguda boyunda şişlik şikayetiyle gelen çocuk hastada epidermoid kistin ultrason(US) ve bilgisayarlı tomografi (BT) bulgularını sunmayı,boyunda ağrısız şişlik şikayetiyle gelen hastalarda epidermoid kist tanısını akılda tutmayı amaçladık.

Olgu Sunumu: 2 yaşındaki çocuk hasta boyunda şişlik şikayetiyle tarafımıza US inceleme amacıyla yönlendirildi. Yapılan US tetkikinde sol submandibular bez lojunda yaklaşık 31x22 mm boyutunda, ince cidarlı, içerisinde büyüğü yaklaşık 15 mm çapında birkaç adet sferik konfigürasyonda hiperekojen görünümde, elastografik incelemede belirgin skleröz nitelikte lezyonların bulunduğu ve içerisinde sıvı ekojenitelerinin eşlik ettiği vaskülarizasyon göstermeyen düzgün sınırlı kitle (resim 4) izlenmiştir. Yapılan kontrastlı boyun BT tetkiki; 'Sol submandibüler ve sublingual boşlukta, çevre kas dokulara göre hipodens, içerisinde birkaç adet yağ olasılı küresel düşük dansiteli alanlar barındıran kitle (resim1, 2,3) izlenmiştir. Kitlenin süperiorda parafarengeal yağlı planlara hafif uzanımı vardır. Kitleye sekonder orofarengeal hava sütunu hafif daralmıştır.' şeklinde raporlandı. Sonrasında yapılan eksizyonel biyopsi işlemi ile epidermoid kist tanısı patolojik olarak kesinleştirildi.

Tartışma ve Sonuç: Pediatrik ve genç erişkin hasta grubunda boyun kitlelerinin %85'inin nedeni enfeksiyöz ve konjenital kökenlidir (3). Boyun kitlesi ile başvuran hastanın yaşı, kitlenin muhtemel nedeni konusunda bir tahmin yapılmasına yardımcı olabilir (4). Pediatrik yaş grubundaki boyun kitlelerinin en sık nedeni inflamatuar hastalıklardır. Bunu sırasıyla konjenital kitleler ve neoplastik olaylar takip eder. Çocuklardaki neoplastik hastalıkların çoğu malignndir, benign tümörlere daha az rastlanır. Klinik olarak ağrısız, yavaş büyüyen, düzgün sınırlı kitle olarak karşımıza çıkar.

Epidermoid kistler, yüzde, boyun posteriorunda, gövdede, ekstremitelerde görülmekle birlikte vücudun herhangi bir bölgesinde ortaya çıkabilir. Genelde solit, mobil, katı kıvamlı, yavaş büyüme özelliği gösterirler.

Ayırıcı tanıda enfeksiyon, tümörler, tiroglossal kanal kistleri, inklüzyon kistleri, kistik higromalar ve ranulalar mutlaka akılda tutulmalıdır (3). Bu kistlerin tedavisinde en etkili metod, cerrahi eksizyondur. Ameliyat öncesi Doppler US yanında özellikle kontrastlı tetkikler ayırıcı tanıya ve optimal planlamaya önemli katkı sağlamaktadır.

Anahtar kelimeler: epidermoid kist,boyun kitleleri,ultrason

Kaynaklar

1. Hiremath R, SH C, Pol M, Anegundi TJ, Rudrappa K. A Rare Case of a Submental Epidermoid Cyst: A Case Report. Journal of Clinical and Diagnostic Research 2011; 5(7):1452-1453.
2. De Ponte FS, Brunelli A, Marchetti E, Bottini DJ. Sublingual epidermoid cyst. J Craniofac Surg 2002; 13(2):308-310.
3. Koç C, Akyol MU, Özdem C. Boyun kitleleri; Ankara Üniversitesi Tıp Fakültesi Mecmuası 1995;48(2):243-52.
4. Yıldırım M, Oktay MF, Topçu İ, Meriç F. Boyun Kitleleri: 420 Olgunun Retrospektif Analizi. Dicle Tıp Dergisi 2006;33(4):210-4.



Resim 1. Aksiyel BT

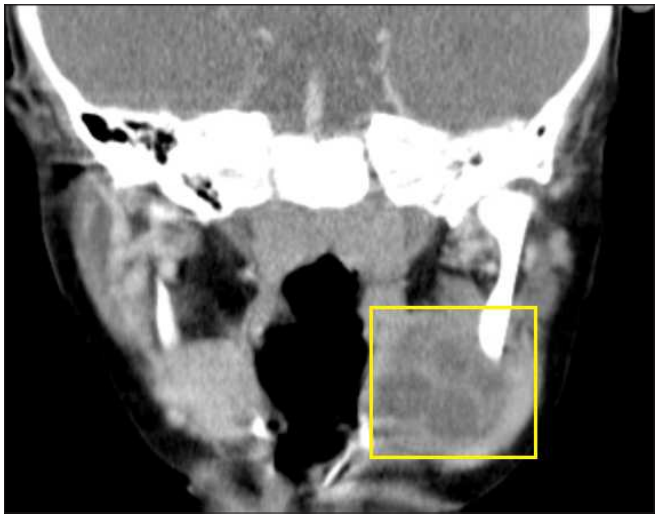

Resim 2. Koronal BT

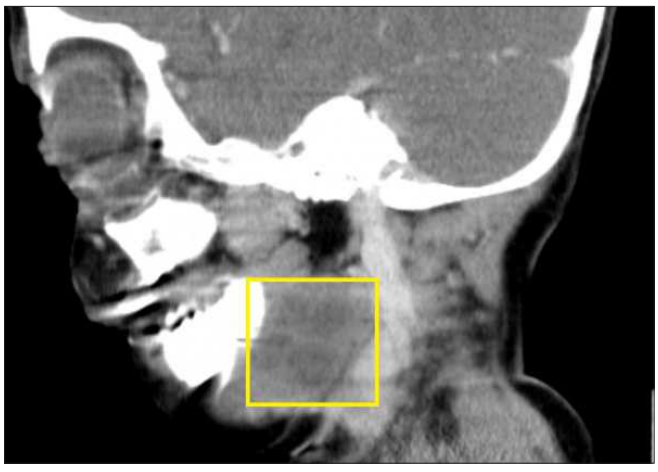

Resim 3. Sagittal BT



Resim 4. Epidermoid kist US görüntüsü

Genitoüriner Sistem Radyolojisi

PS-176

OLGULARLA BİR KONU: KONJENİTAL RENAL ANOMALİLER A TOPIC WITH CASES: CONGENITAL RENAL ANOMALIES

Mehmet Akif Kamar, Hakkı Çelik, Canan Altay, Mustafa Seçil

Dokuz Eylül Üniversitesi Radyoloji AD

Giriş ve Amaç: Konjenital renal ve üst üriner toplayıcı sistem anomalileri yaşamla bağdaşmayan bilateral renal agenezden, asemptomatik ektopik böbreğe kadar geniş spektrumda olabilir. Embriyolojik olarak renal parankimal anomaliler, renal migrasyon anomalileri ve renal toplayıcı sistem anomalileri olarak sınıflandırılırlar (1).

Renal parankimal anomaliler renal displazi, hipoplazi, sayı (agenezi veya supernumerary(aksesuar), şekil anomalileri ve renal kistik hastalıklar; embriyonik migrasyon anomalileri ektopi ve renal füzyon anomalileri; toplayıcı sistem anomalileri ise çift toplayıcı sistem anomalisi ve üreteropelvik bileşke darlığı şeklinde sınıflandırılabilir (1,2).

Bu bildiride rastlantısal olarak saptanan konjenital renal anomali hastalarına ait radyolojik bulguların sunulması amaçlanmıştır.

Olgular:

Hasta 1: Kilo kaybı nedeniyle tetkik edilen 58 yaşında erkek hastanın yapılan IV kontrastlı abdomen BT incelemesinde sol böbrekte çapraz renal ektopi izlenmiştir (Resim 1). Sol böbrek sağ böbrek alt pole füzyonedir. Sol üreterovezikal bileşke olağan yerleşimlidir.

Hasta 2: Karın ağrısı nedeniyle tetkik edilen 47 yaşında kadın hastada sonografik incelemede atnalı böbrek anomalisi tanımlanmıştır. Sonrasında yapılan BT ürografi incelemesinde atnalı böbrek anomalisi ve solda çift toplayıcı sistem varyasyonu (Resim 2D-kırmızı oklar ve resim 2E- sarı ok alt pol, mavi ok üst pol üreteri) vardır. Üreterler mesaneye iki farklı lokalizasyondan açılım göstermektedir.

Hasta 3: Malignite tarama nedeniyle tetkik edilen 66 yaş erkek hastada sağ böbrekte kontur ondulasyonu oluşturan, ana iliak arterden orijinli renal arteri (Resim 3A ve 3F-kırmızı ok) ve ince bir renal veni bulunan, füzyone aksesuar böbrek anomalisi saptanmıştır. Sağda ayrıca aksesuar renal arter mevcuttur (Resim 3E- mavi ok).

Hasta 4: Karın ağrısı nedeniyle tetkik edilen hastanın kontrastlı BT incelemesinde sağda nefrolitiazis, solda hipoplastik böbrek anomalisi saptanmıştır. Solda renal vaskuler yapılar sağa göre incedir (Resim 4A- mavi ok). Sağ böbrekte kompansatris hipertrofi mevcuttur.

Hasta 5: Malign melanom tanılı 40 yaşındaki kadın hastanın metastaz taraması nedeniyle çekilen BT incelemesinde her iki böbrekte migrasyon anomalisi vardır. Bilateral böbrekler iliak bifurkasyon düzeyinin inferiorunda pelvis içerisinde orta hatta ve orta hattın sağında yerleşim göstermektedir.(Resim 5A ve 5B- Kırmızı ok sağ; mavi ok sol ektopik böbrek)

Hasta 6: Malignite tarama nedeniyle tetkik edilen 56 yaşında kadın hastada sağ böbrekte aks anomalisi izlenmektedir (Resim 6).

Tartışma ve Sonuç: Konjenital renal anomalilerin çoğu klinik olarak sessizdir ve rastlantıyla belirlenir. Bu böbreklerde enfeksiyon, taş gibi üriner sistem patolojilerinin görülme sıklığı normale göre daha fazla olup gelişecek klinik tablo apandisit, pelvik inflamatuar hastalık gibi durumlarla karışabilmektedir. Ayrıca başka konjenital anomaliler bu duruma eşlik edebilmektedir. Üriner sistemin gelişimsel varyasyonlarını tanımlamak bu anomaliler zemininde gelişebilecek komplikasyonların önlenmesi açısından önemlidir.

Anahtar kelimeler: Konjenital, renal anomali, atnalı böbrek, çapraz ektopi, aksesuar böbrek, çift toplayıcı sistem, renal hipoplazi, ektopik böbrek, bilgisayarlı tomografi

Kaynaklar

1: Subramaniyan Ramanathan, Devendra Kumar, Maneesh Khanna, Mahmoud Al Heidous, Adnan Sheikh, Vivek Virmani, and Yegu Palaniappan Multi-modality imaging review of congenital abnormalities of kidney and upper urinary tract. World J Radiol. 2016 Feb 28; 8(2): 132–141.

2: Türkvatan A, Olçer T, Cumhur T. Multidetector CT urography of renal fusion anomalies. Diagn Interv Radiol. 2009 Jun;15(2):127-34.

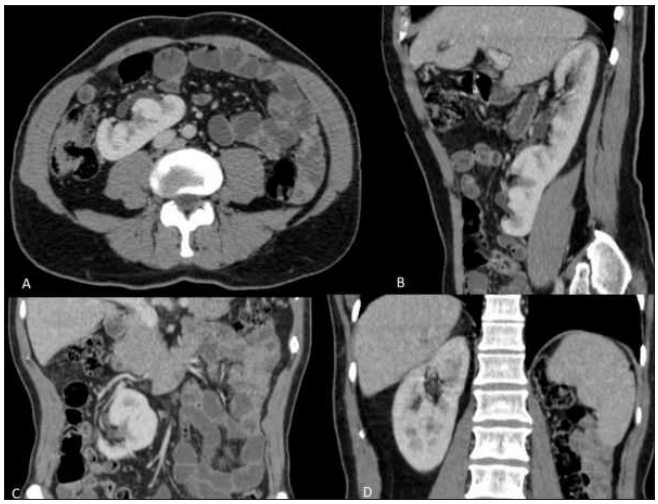

Resim 1. Kilo kaybı nedeniyle tetkik edilen 58 yaşında erkek hastanın yapılan IV kontrastlı abdomen BT incelemesinde sol böbrekte çapraz renal ektopi izlenmiştir.

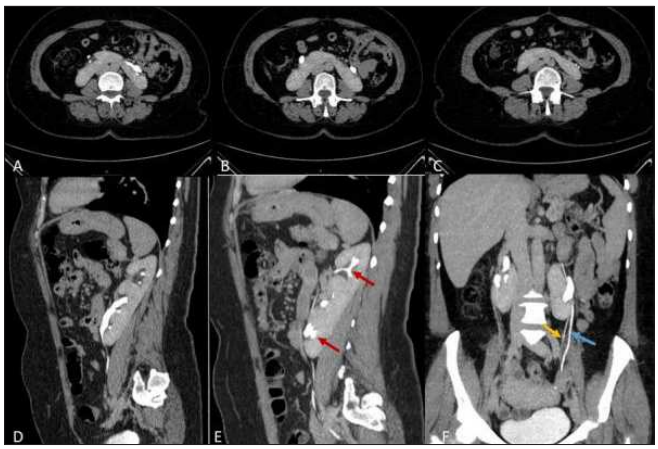

Resim 2. Karın ağrısı nedeniyle tetkik edilen 47 yaşında kadın hastanın BT ürografi incelemesinde atnalı böbrek anomalisi ve solda çift toplayıcı sistem varyasyonu (Resim 2D-kırmızı oklar ve resim 2E- sarı ok alt pol, mavi ok üst pol üreteri) izlenmektedir.

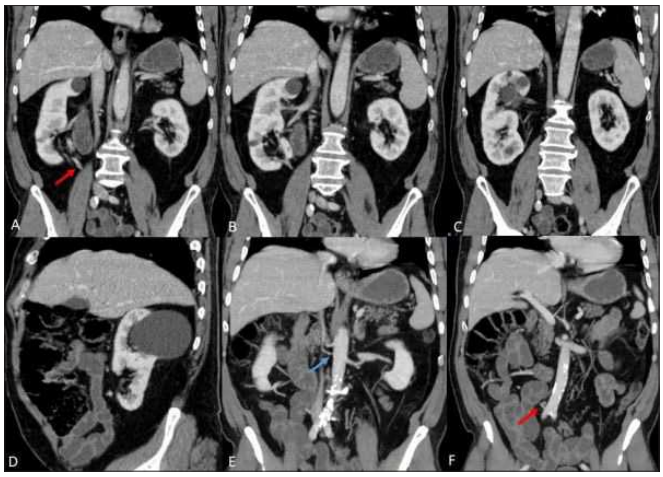

Resim 3. Malignite tarama nedeniyle tetkik edilen 66 yaş erkek hastada ana iliak arterden orijinli renal arteri (Resim 3A ve 3F-kırmızı ok) ve ince bir renal veni bulunan, füzyone aksesuar böbrek anomalisi saptanmıştır. Sağda ayrıca aksesuar renal arter mevcuttur (Resim 3E- mavi ok).

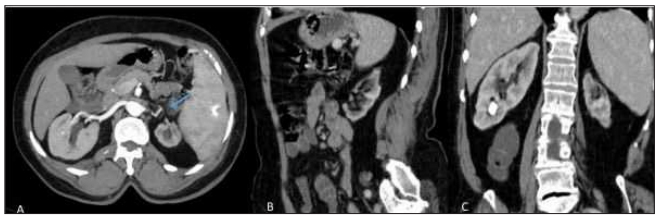

Resim 4. Karın ağrısı nedeniyle tetkik edilen hastanın kontrastlı BT incelemesinde solda hipoplastik böbrek anomalisi saptanmıştır. Solda renal vaskuler yapılar sağa göre incedir (Resim 4A- mavi ok).

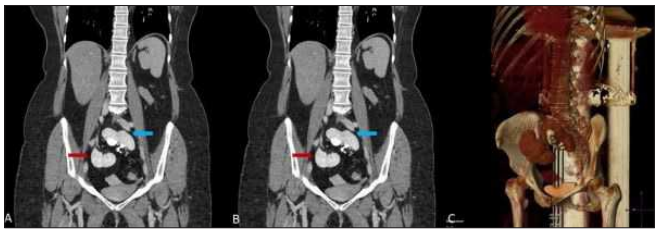

Resim 5. Malign melanom tanılı 40 yaşındaki kadın hastanın metastaz taraması nedeniyle çekilen BT incelemesinde her iki böbrekte migrasyon anomalisi vardır(Resim 5A ve 5B- Kırmızı ok sağ; mavi ok sol ektopik böbrek).



Resim 6. Malignite tarama nedeniyle tetkik edilen 56 yaşında kadın hastada sağ böbrekte aks anomalisi izlenmektedir (Resim 6).

Genitoüriner Sistem Radyolojisi

PS-177

İNFERTİLİTE İLE BAŞVURAN ÜRETRAL DUPLİKASYON OLGUSU

Kemal Panç, Mustafa Başaran, Arzu Turan, Ahmet Topak

Recep Tayyip Erdogan Unıversıtesı Radyoloji AD.

ÜRETRAL DUPLİKASYON

Giriş ve Amaç: Üretral duplikasyon embriyolojik patogenezi net olarak açıklanamayan ve nadir görülen bir konjenital anomalidir. Duplikasyon mesane boynunun proksimalinden başlayıp distal üretraya kadar uzanabilir, parsiyel veya komplet formda olabilir. Mesane duplikasyonu,ekstrofia vesika ve çeşitli genital anomaliler eşlik edebilir. Hastalarin klinik prezentasyonu anatomik varyasyonlara gore degisiklik gösterebilir. Biz bu yazımızda infertilite ile başvuran tedavi edilmemiş üretral duplikasyonu olan hastanın MR bulgularını tartışmayı amaçladık.

Olgu: 28 yaşında infertilite ile başvuran ve anamnezinde sık idrar yolu enfeksiyonu geçirme öyküsü olan erkek olguda yapilan skrotal US incelemede sağ testis boyutlarında azalma,parankimal heterojenite ve kronik epididimit bulguları izlendi. İleri değerlendirme için MR inceleme planlandı. Yapılan üriner US incelemede sağ böbrekte 2 cm'lik segmentte geçirilmiş pyelonefrit sekeline sekonder olduğu düşünülen kortikal defekt izlendi. Pelvik MR incelemede tedavi edilmemiş ve tiplendirilmemis üretral duplikasyon, epispadias ve duplike üretra ile ilişkili kistik oluşum izlendi. Axial T2 TSE imajlarda, mesane duvarı kalın ve mukozası trabeküle idi. Koronal T2 imajlarda, duplike uretra mesane tabanında, prostat anteriorunda aşağı uzanmakta, duvarı kalın ve hipointens izlenmekte ayrıca epispadias eşlik etmekteydi (Resim 1 ve 2). T2 FS axial ve koronal imajlarda IVKMES uretra duvarında yoğun kontrastlanma izlenirken epididim ve testiste anlamlı kontrastlanma izlenmedi (Resim 3). Eşlik eden ayrıca sigmoid divertikül izlenmekteydi..

Tartışma ve Sonuç: Üretral duplikasyon daha çok erkekleri etkileyen üriner traktın oldukça nadir gorulen bir anomalisidir. Hastalarin klinik prezentasyonu anatomik varyasyonlara gore degisiklik gösterebilir. Bizim olgumuz infertilite ile erişkin yaşta tanı konan uretra duplikasyonu olan erkek hasta idi.

Literatürde tanımlanmış yaklaşık 300 vaka bulunmaktadır. En sık sagittal planda dorsal ve ventral olarak gorulur. Bizim olgumuzda duplikasyon ventral görünümdeydi.

Sınıflandırmada en sık kullanılan Effmann klasifikasyonudur. Kendi icinde subtiplere ayrılan 3 tipe ayirmistir. Tip 1 inkomplet duplikasyondur ve bu hastalar tamamen asemptomatik olabilir,cerrahi tedaviye gerek duymayabilir. Tip 2 complete duplikasyondur. Tip 2A'da çift, tip 2B'de tek meatus bulunmasi ayırt edicidir. Tip 2A-1'de mesaneden bagimsiz olarak origin alan birbiriyle ilişkisiz çift üretra gorulur. Tip 2A-2'de ise gercek üretradan origin alan ve bagimsiz olarak ikinci meatusa açılan uretra gorulur. Bizim olgumuz, tip2A-1 ile uyumlu idi. Tip 3 komplet üreteral ve eşlik eden komplet veya parsiyel mesane duplikasyonu ile ilişkilidir.

Görüntülemede basta voiding sistoüretrografi olmak uzere,retrograd urethrogram,üretrosistoskopi,MR ürografi gibi teknikler kullanılabilir. Ultrasonografi eşlik eden üriner anomalilerin tanısında değerlidir. Bizim olgumuzda, ultrason incelemede testis ve epididimde değişiklikler izlenmesi üzerine MR inceleme yapıldı ve MR ın varyasyon ile eşlik eden patolojileri çok daha demonstratif gösterdiği gözlemlendi.

Üretral duplikasyon tanısı fizik muayene ve goruntuleme bulgular ile konulur ve siniflandirilir. Cerrahi tedavide doğru tekniğin secilebilmesi icin duplikasyonun tanınıp doğru siniflandirilmasi onemlidir. İnfertil hastalarda varyasyonları değerlendirmede MR 'ın katkısını unutmamak gerekir..

Anahtar kelimeler: üretral duplikasyon, infertilite

Kaynaklar

1- Ramareddy RS, Alladi A, Siddappa OS. Urethral duplication: Experience of

four cases. J Indian Assoc Pediatr Surg. 2012;17(3):111–115. doi:10.4103/0971-9261.98127
2-Salle J. L. P., Sibai H., Rosenstein D., Brzezinski A.E., Corcos J. (2000). Urethral duplication in the male: review of 16 cases.The Journal of Urology, 163(6), 1936–1940. doi:10.1016/s0022-5347(05)67602-1
3- Baid M, Dutta A. Urethral duplication in a 15-year-old: case report with review of the literature. Rev Urol. 2014;16(3):149–151.
4- Coleman, R. A., Winkle, D. C., & Borzi, P. A. (2010). Urethral duplication: Cases of ventral and dorsal complete duplication and review of the literature. Journal of Pediatric Urology, 6(2), 188–191. doi:10.1016/j.jpurol.2009.07.006
5-Effmann, E. L., Lebowitz, R. L., & Colodny, A. H. (1976). Duplication of the Urethra. Radiology, 119(1), 179–185. doi:10.1148/119.1.179
6- Nerli RB, Ghagane SC, Dixit NS, Hiremath MB. Urethral duplication in a child with VATER association. Urol Case Rep. 2018;23:29–31. Published 2018 Nov 29. doi:10.1016/j.eucr.2018.11.018

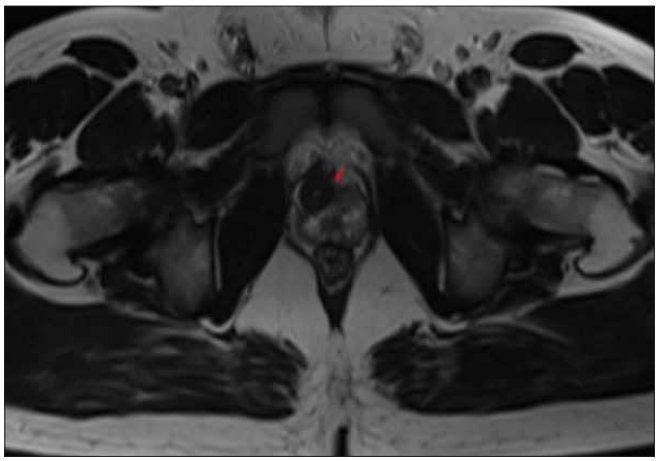

Resim 1. Axial T2 imajda duplike üretra prostat anteriorundan aşağı uzanmakta ve duvarı kalın ve hipointens izlenmektedir.

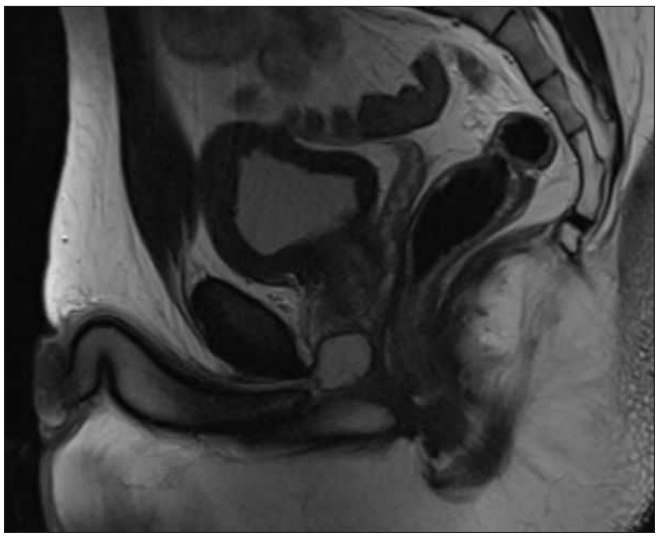

Resim 2. Sagital T2 TSE imajda epispadias ve duplike üretra komşuluğunda kistik genişleme izlenmektedir.

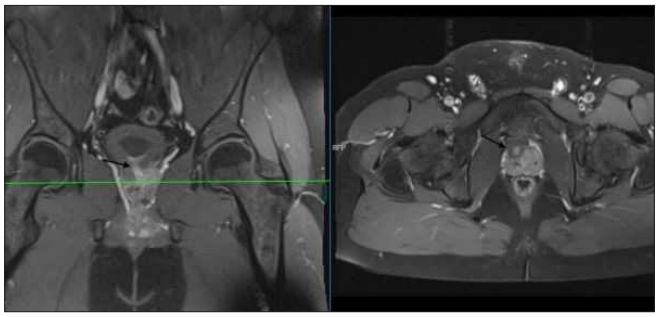

Resim 3. T2 FS Axial ve koronal imajda duplike uretra

Genitoüriner Sistem Radyolojisi

PS-178

NON-OBSTETRİK TRAVMATİK VAJİNAL RÜPTÜR

Emre Alp[1], Eren Çamur[1], Velihan Çayhan[1], Murat Tuğra Kösa[2], İzzet Selçuk Parlak[1]

[1]Ankara Numune Eğitim ve Araştırma Hastanesi Radyoloji Kliniği
[2]Ankara Numune Eğitim ve Araştırma Hastanesi Acil Tıp Kliniği

Giriş: Vajinal rüptür nadir görülen bir durumdur. Rüptürün en sık nedeni peripartum travmalardır. Dünya genelinde vajinal rüptürün sık görülen nedenleri arasında postkoital ve yabancı cisim ile travma bulunmakta ancak non obstetrik nedenler oldukça nadir görülmektedir.

Olgu ve Bulgular: 57 yaşında kadın olgu acil servise yüksek enerjili araç içi trafik kazası nedeni ile sevk edildi. Fizik muayenede torakal, lomber ve pelvik hassasiyet, sol bacakta krepitasyon ve aktif vajinal kanama mevcuttu.

Kliniğimizde çekilen Torakoabdominopelvik BT'de olguda multipl kot fraktürü, T 12 vertebrada distraksiyon fraktürü, sol inferior pubik ramusta fraktür ve komşuluğunda vajen-anal kanalı deplase eden iskiyorektal dev hematom saptandı. Kontrastlı BT incelemede hematom içerisinde kontrast ekstravazasyonu ve vajen lateral duvarındaki rüptür aracılığı ile kanal ile ilişkisi görüntülendi. Ekstremite BT görüntülerinde tibia ve fibula diyafizinde parçalı fraktür hatları mevcuttu.

Sonuç: Vajinal kanama nadir görülmekle birlikte ayırıcı ve erken tanıda radyolojik görüntüleme yöntemleri oldukça önemli yer tutmaktadır.

Anahtar kelimeler: vajina, rüptür, travmatik, aitk

Kaynaklar

1.Haefner HK, Anderson HF, Johnson MP. Vaginal laceration following a jet-ski accident. Obstet Gyn. 1991;78:986 –988.
2.Diddle AW. Rupture of the vaginal vault during coitus. West J Surg. 1948;56:414 –416.
3.Sau AK, Dhar KK, Dhall GI. Nonobstetric lower genital tract trauma. Aust N Z Obstet Gynaecol. 1993;33:433 –435.



Resim 1. Aksiyel Kontrastsız BT görüntülerinde iskiyorektal hematom



Resim 2. Aksiyel BT venöz fazda ekstravazasyon

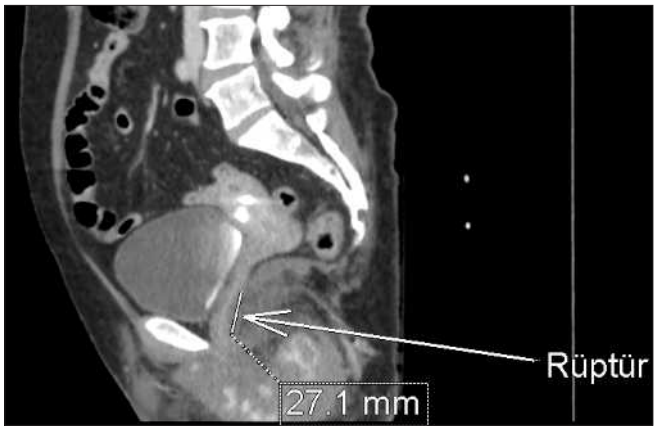

Resim 3. Sagittal BT görüntülerde Vajen yan duvardaki rüptüre alan ve hematomla ilişkisi

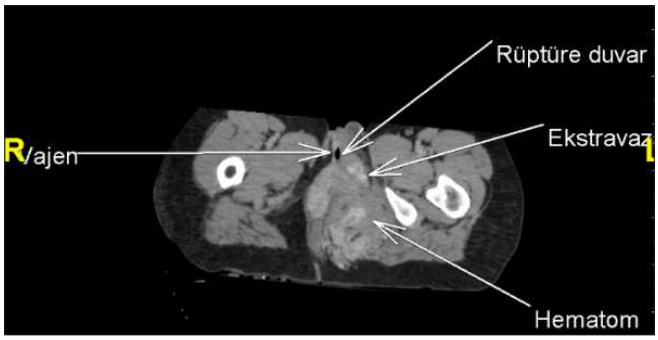

Resim 4. Aksiyel BT'de vajen sol yan duvarda rüptür ve çevre yapılarla ilişkisi

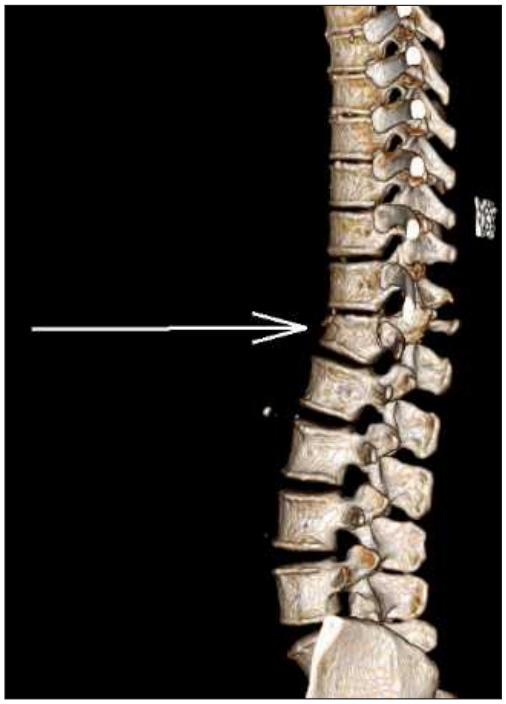

Resim 5. 3D BT görüntülerde T12 vertebrada distraksiyon fraktürü



Resim 6. 3D BT görüntülerde sol inferior pubik ramusta fraktür hattı



Resim 7. 3D BT görüntülerde Tibia ve fibulada orta diyafizer parçalı fraktür hatları

Genitoüriner Sistem Radyolojisi

PS-179

ÜRETRA DARLIĞI CERRAHİSİ SONRASI KOMPLİKASYON:PENİL KAVERNOZAL ABSE

Yıldız Kılar Sözel, Hasan Sözel

Antalya Gazipaşa Devlet Hastanesi

Giriş ve Amaç: Penil abse, nadir görülen bir klinik antite olup genellikle travma yada girişimsel uygulamalar sonrasında görülür. Spontan olarak da gelişebilmektedir. Diyabet,HIV enfeksiyonu ve seksüel geçişli hastalıklar predispozan faktörlerdir.(1,4)Korpus kavernozum abseleri ise oldukça nadir olup literatürde 23 vaka bildirilmiştir.Bu çalışmada üretra darlık yönelik tedavi esnasında komplikasyon ve sonrasında gelişen penil kavernozal absenin manyetik rezonans görüntüleme (MR) ve diffuzyon MR bulgularının sunumu amaçlanmıştır.

Bulgular:Üroloji kliniğine üretrada darlık ön tanısıyla yönlendirilen ve tedavi esnasında komplikasyon gelişen 56 yaşında erkek olguya yapılan ultasonografi sonucunda koleksiyon saptanmış ve ayrıntılı değerlendirme için alt abdomen MR tetkiki yapıldı. Alt abdomen MR tetkikinde; penil üretra düzeyinde bütünlük kaybı,sağ lateral komşuluğunda yaklaşık 57 x 27 mm boyutlarında IVKM sonrası periferik kontrastlanan diffüzyon ağırlıklı sekanslarda diffüzyon kısıtlayan üretra ile ilişkili kavernosal abse ile uyumlu değerlendilen görünüm mevcuttu.

Tartışma ve Sonuç: Korpus kavernosum abseleri oldukça nadir bir klinik durum olup sıklıkla idiopatik olarak oluşur.Erken teşhis ve tedavi kavernozal fibrozis sekel riskini uzun vadede azaltır. Etyolojisinde penil travma,enjeksiyon,yaygın enfeksiyon yer alır. Bizim olgumuzda üretra darlığa müdahalae esnasında üretrada rüptür komplikasyonu gelişmiş ve sonrasında üretra ile ilişkili penil kavernozal abse oluşmuştu.Görüntüleme yöntemleri, abseyi tanımamızı, lokalizasyonu belirlememizi, komşu yapılarla ilişkisini değerlendirmemizi sağlar ve drenaja rehberlik eder. Kullanılan modaliteler USG, BT ve MRG'dir. MRG'de abseye ait sıvı kolleksiyonu, T1-ağırlıklı kesitlerde hipointens, T2-ağırlıklı kesitlerde hiperintens izlenir ve intravenöz gadolinyumlu kontrast enjeksiyonu sonrası alınan görüntülerde cidar kontrastlanması görülür [5] Tedavi asıl olarak hastalığın yayılımına ve absenin sebebine göre yapılır. Görüntüleme yöntemleri ile lokalizasyon yapıldıktan sonra absenin aspirasyonu ve sistemik antibiyotik uygulaması tedavi seçeneğidir. Eşlik eden travma, yaygın enfeksiyon gibi durumlarda yada konservatif tedaviye yanıt alınamayan olgularda cerrahi debridman uygulanır. Cerrahi tedavinin komplikasyonu olarak penil fibrozis ve kurvatür gelişebilir [6]

Anahtar kelimeler: Penil abse, Kavernozal apse, MR

Kaynaklar

1. Niedrach WL, Lerner RM, Linke CA. Penile abscess involving the corpus cavernosum: a case report. J Urol 1989;141:374-5.
2. Park SM, Hwang CH, Heo C, Woo JH, Lee TH, Hong SJ, et al. Abscess of the penile corpus cavernosum. Korean J Urol 2005;46:1224-7.
3. Köksal T, Kadioğlu A, Tefekli A, Usta M, Beşişik A, Erol B. Spontaneous bacterial abscess of bilateral cavernosal bodies.BJU Int 1999;84:1107-8.
4. Penile Abscess Secondary to Neglected Penile Fracture after Intracavernosal Vasoactive Drug Injection.Wan Song, Kwang Jin Ko, Seung Jea Shin, Dong Soo Ryu. World J Mens Health 2012;December 30(3): 189-191.
5. Painful Penile Induration: Imaging Findings and Management. Michele Bertolotto, MD • Pietro Pavlica,Giovanni Serafini,Emilio Quaia,Roberta Zappetti. RadioGraphics 2009; 29:477–493.
6. Penile Abscess: A Case Report and Review of Literature. Garcia C, Winter M, Chalasani V, Dean T. Urology Case Reports 2 (2014) 17e19.

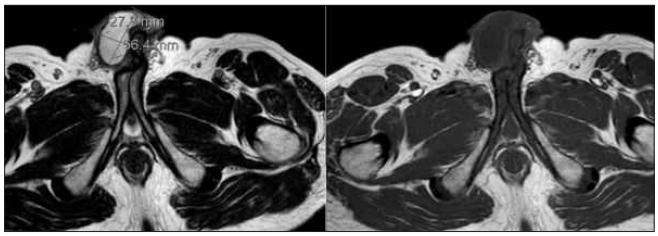

Resim 1. Penil üretra düzeyinde bütünlük kaybı,sağ lateral komşuluğunda yaklaşık 57 x 30 mm boyutlarında IVKM sonrası periferik kontrastlanan diffüzyon ağırlıklı sekanslarda diffüzyon kısıtlayan üretra ile ilişkili kavernosal abse

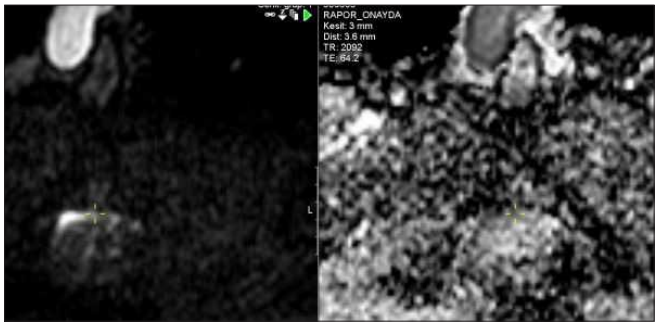

Resim 2. DAG/ADC MAP

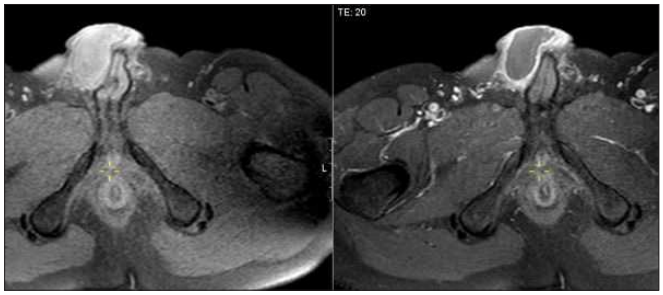

Resim 3. Penil üretra düzeyinde bütünlük kaybı,sağ lateral komşuluğunda yaklaşık 57 x 30 mm boyutlarında IVKM sonrası periferik kontrastlanan diffüzyon ağırlıklı sekanslarda diffüzyon kısıtlayan üretra ile ilişkili kavernosal abse

Genitoüriner Sistem Radyolojisi

PS-180

12 OLGU İLE EKSTRAPELVİK ENDOMETRİOZİS (EXTRAPELVIC ENDOMETRIOSIS WITH 12 CASES)

Gülhan Kılıçarslan[1], Ahmet Kılıçarslan[2], Yeliz Gül[1]

[1]SBÜ Elazığ Fethi Sekin Şehir Hastanesi Radyoloji Bölümü
[2]SBÜ Elazığ Fethi Sekin Şehir Hastanesi Tıbbi Patoloji Bölümü

Giriş ve Amaç: Endometriozis, fonksiyonel bir ektopik endometriyal doku olarak tanımlanır. Geliştiği alana bağlı olarak, endometriozis endopelvik veya ekstrapelvik olarak karakterize edilir. Endopelvik endometriozis daha sık görülür ve yumurtalıklar, uterosakral ligamentler, pelvik periton, rekto-uterin kese, serviks, vajina ve round ligament gibi farklı yapılarda gelişebilir. Nadiren, endometriozis, abdominal duvar, üriner ve gastrointestinal sistem, cilt, beyin ve akciğerleri içeren ekstrapelvik yapılarda da görülebilir. Sezaryen sonrası izlenen skar endometriozis sıklığı literatürde %0.2-0.8 arasında değişmektedir. Biz bu posterde ekstrapelvik endometriozisi olan 12 olguyu ortak noktalarıyla beraber sunmayı amaçladık.

Gereç ve Bulgular: Ocak 2018- Nisan 2019 tarihleri arasında hastanemizde patolojik olarak endometriozis tanısı almış 20 hastayı ekstrapelvik ve endopelvik endometriozis olarak iki gruba ayırdık. Ekstrapelvik endometriozisli olgu sayımız 12 olup yaşları 28-46 arasında değişmekteydi. Olgularımızın 9 tanesinde sezaryen öyküsü, 1

tanesinde sezaryen ve total abdominal histerektomi (TAH) öyküsü mevcuttu. 2 hastanın operasyon öyküsü yoktu ve bu olguların lezyonları sol inguinal bölgede cilt altında ve umblikal bölgede cilt altındaydı. Sezaryen öykülü hastaların lezyonları 2 kişide sol rektus kasında, 4 kişide sağ rektus kasında ve 3 kişide insizyon bölgesinde cilt altında izlendi. TAH öyküsü olan olgunun bilateral rektus kasında lezyonları mevcuttu. Olguların ultrasonografi (USG), Manyetik Rezonans Görüntüleme (MRG) ve Bilgisayarlı Tomografi görüntüleri mevcuttu. Kitle boyutları 2-4,5 cm arasında değişmekteydi. Olguların 6 tanesine eksizyonel, 6 tanesine Tru-cut iğne biyopsisi yapıldı. Olguların anamnezlerinde mensturasyon dönemleri ile senkronize karında belirli yerlere lokalize ağrı mevcuttu. Batın USG'de milimetrik boyutlu kistik alanları ve heterojen hipoekoik solid komponentleri bulunan, yoğun vaskülarize, düzensiz sınırlı benzer karekterde lezyonlar izlendi. MRG tetkiklerinde T1 sekansında heterojen hipointens, T2 sekansında heterojen hiperintens, kontrastlı serilerde heterojen yoğun kontrast tutulumu gösteren düzensiz sınırlı kitle lezyonları mevcuttu. Umblikal bölgede lezyonu olan olgu umblikal herni ön tanısıyla, inguinal bölgede lezyonu olan hasta da inguinal herni ön tanısıyla operasyona alınmış olup kitle eksizyonu yapıldı. Bu olgulardan iğne biyopsisi olan 2 olguya medikal tedavi başlandı. 1 olguda lezyonda gerileme tespit edildi. Eksizyonel biyopsi yapılan olgularda 3 yıllık takip süresince nüks izlenmedi.

Tartışma ve Sonuç: Sezaryen skar endometriozisi (SE) adetlere karşılık gelen konjonktürel ağrı ile gelen Pfannenstiel skarının beklenen bölgesinde görülen herhangi bir sert kitlenin ayırıcı tanısında yüksek olasılıkla düşünülmelidir. Ayırıcı tanısına hematom, insizyonel herni, keloid, sütür granülomu, desmoid tümör girmektedir. SE tıbbi ve cerrahi olarak tedavi edilebilir. Tıbbi tedaviler endometriozisin hormonal uyarılmasını azaltmak için hipoestrojenik bir ortam yaratmayı amaçlamaktadır.Tek etkili ve güvenli tedavi yöntemi, özellikle lezyonun potansiyel malign transformasyonu bağlamında endometriozisin cerrahi olarak çıkarılmasıdır. Nüks nadirdir, genellikle 1 yıl içinde ortaya çıkar ve yetersiz bir eksizyon sonucu olması muhtemeldir. Bu bilgiler altında tanımlanan semptomlar ile kliniğimize gelen hastaların ayırıcı tanısında endometriozis akılda tutulmalıdır.

Anahtar kelimeler: Ekstrapelvik Endometriozis, Sezaryen Skarı

Kaynaklar

1. Kocher M, Hardie A, Schaefer A, McLaren T, Kovacs M. Cesarean-Section Scar Endometrioma: A Case Report and Review of the Literature. J Radiol Case Rep. 2017; 11: 16–26.
2. Wasserman P, Kurra C, Taylor K, Wells B, Sharma A, Leon A. Catamenial Rectus Abdominis Pain Associated with Scar Endometriosis Status-post Low Transverse Cesarean Section. Cureus. 2018; 10: 3778.
3. Mishin I, Mishina A, Zaharia S, Zastavnitsky G. Rectus Abdominis Endometrioma after Caesarean Section. Case Rep Surg. 2016; 2016: 4312753.
4. Tatli F, Gozeneli O, Uyanikoglu H, Uzunkoy A, Yalcın HC, Ozgonul A, et al. The clinical characteristics and surgical approach of scar endometriosis: A case series of 14 women. Bosn J Basic Med Sci. 2018; 18: 275–278.
5. Petra A.B. Klemmt and Anna Starzinski-Powitz. Molecular and Cellular Pathogenesis of Endometriosis. Curr Womens Health Rev. 2018; 14: 106–116.

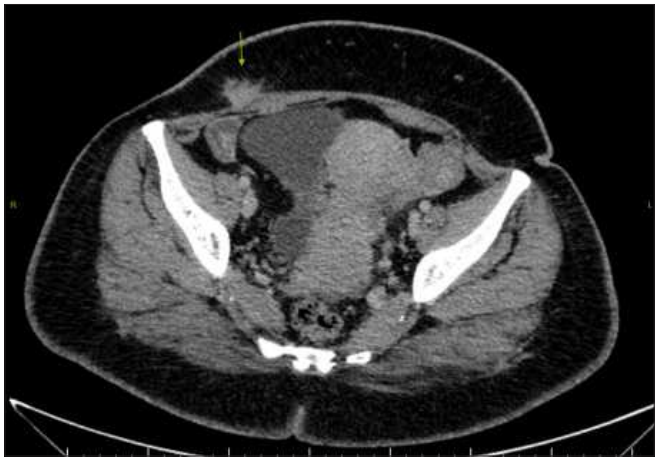

Resim 1. Cilt altında düzensiz sınırlı kontrastlanan lezyon

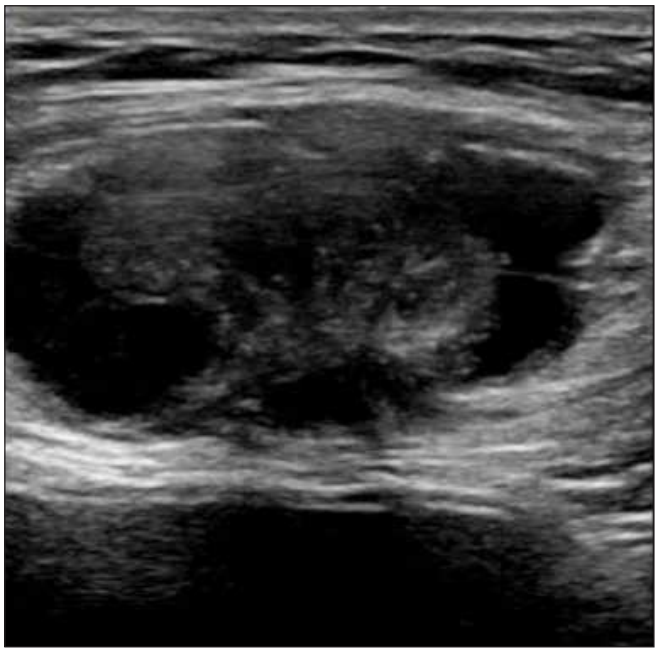

Resim 2. Sol rektus kası içerisinde solid ve kistik alanları bulunan lezyon

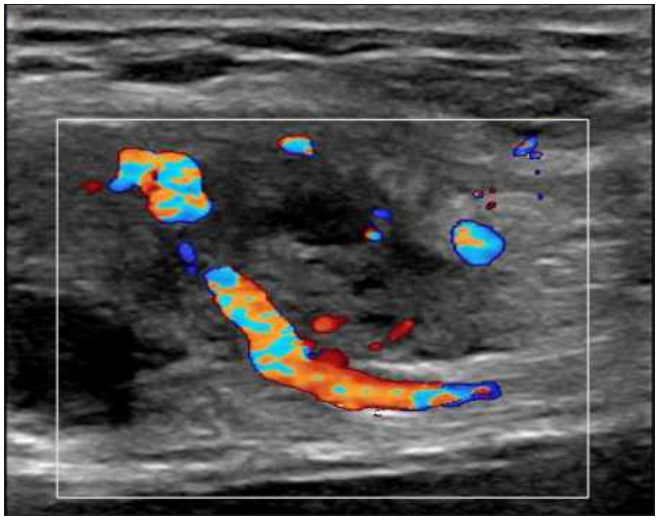

Resim 3. Sol rektus kası içerisinde solid ve kistik alanları bulunan vasküler lezyon

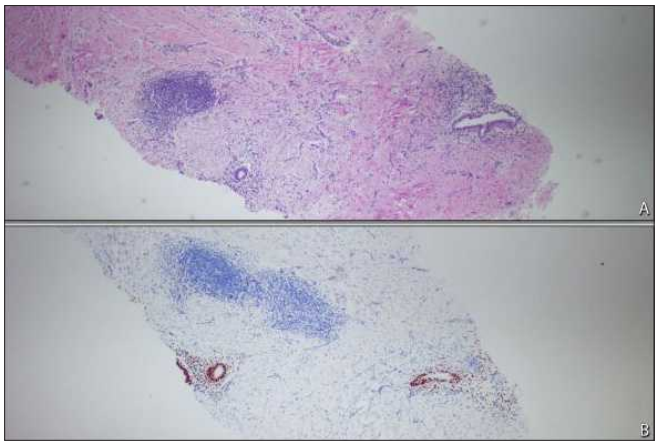

Resim 4. İmmünohistokimyasal olarak östrojen ile pozitiflik gösteren endometrial glandlar ve üst komşuluğunda endometrial stromal odak (A. Hematoksilen & Eozin, x40; B. Östrojen, immünperoksidaz x40).

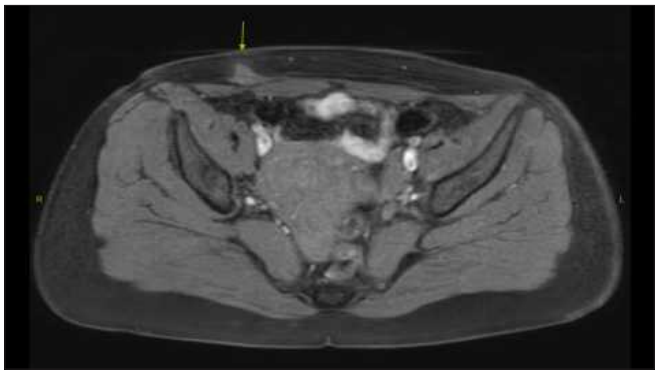

Resim 5. T1 aksiyel kesitte cilt altında düzensiz sınırlı lezyon

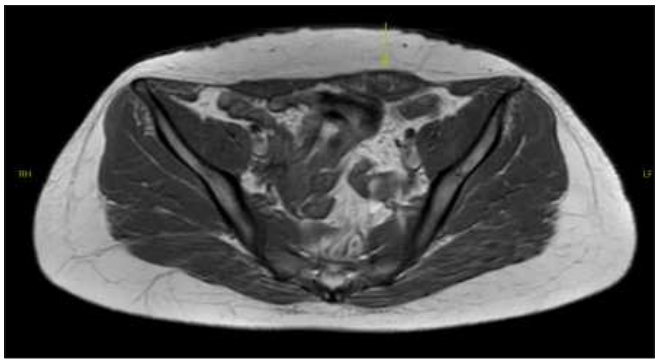

Resim 6. T1 aksiyel kesitte sol rektus kasında heterojen hipointens lezyon



Resim 7. T2 sagittal kesitte cilt altında heterojen intensitede düzensiz sınırlı lezyon

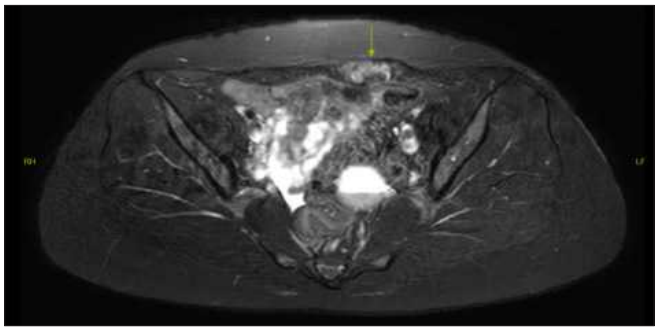

Resim 8. T2 aksiyel kesitte sol rektus kasında heterojen hiperintens lezyon

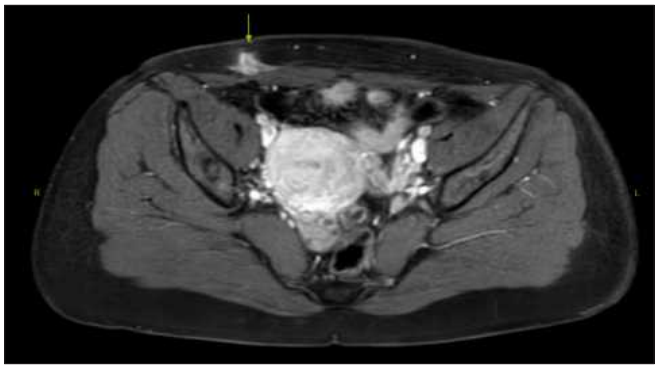

Resim 9. Kontrastlı T1 aksiyel kesitte cilt altında kontrastlanan lezyon

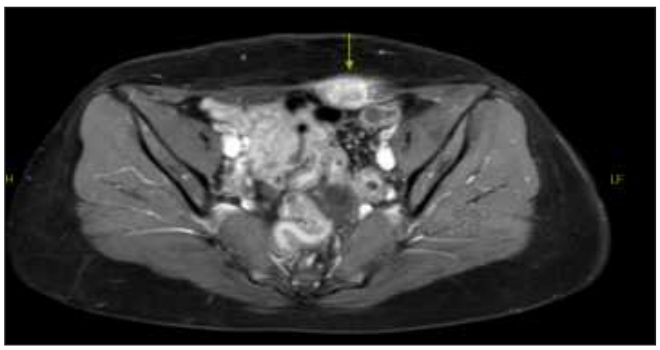

Resim 10. T1 aksiyel kesitte sol rektus kasında heterojen hipointens lezyon

Genitoüriner Sistem Radyolojisi

PS-181

ATYPICAL PRIMARY PELVIC HYDATID CYST WITH

Alpaslan Yavuz[1], Ensar Türko[2]

[1]*Antalya Education Research Hospital Radıology Department*
[2]*Van Yüzüncü Yıl University School of Medicine*

Intraduction and Objective: Hydatid cyst is a cystic form of echinococcus granulosis. Cysts are usually localized in the liver and lung. Although pelvic involvement is rare, it is usually caused by rupture of hydatid cyst which is localized to the liver. In this report, we aimed to present a case of primary pelvic hydatid cyst without liver involvement.

Case Report: A 34-year-old asymptomatic female patient had a pelvic cystic mass for 4 years. The US examination revealed a 10x5 cm heterogeneous cystic lesion in the pelvic region without any relation to the ovary, uterus and bladder (Figure 1). The pelvic MRI revealed a hyperintense cystic lesions in the T2-weighted series and hypointense in the T1-weighted series which did not related with the uterus, ovary and bladder. This cystic lesion had a similar appearance with “mol hidatiform” as multiple cystic structures classically

give a "snow storm" or "bunch of grapes" type appearance and lesion was extending into the adnexal area that filled the Douglas completely (Figure 2, 3). In the surgical exploration of the patient, ovaries and tuba were observed naturally. A cystic mass with a size of 8 cm was removed, filling the Douglas's cavity, with adhesions to the uterus and surrounding tissue. Histopathological examination of the patient was reported as compatible with hydatid cyst.

Discussion: Hydatid cyst is a parasitic infection caused by the E.granulosis worm. Infection arises particularly after close contact with animals such as dogs and sheep. The infection is endemic in regions in which animal husbandry is prevalent. Primary peritoneal involvement is uncommon; generally, peritoneal invasion arises as a result of second inoculation after the rupture of hydatic cyst in the liver(1-4). In most cases, a well-demarched cystic mass in the pelvic region with the combination of laboratory findings confirming hydatid disease result a final diagnosis of pelvis cyst hydatid involvement. However, a very interesting appearance which is not usual for most eccinococcus cysts was demonstrated in this presentation which is mostly like a mole pregnancy morphology regarding as multiple cystic structures classically give a "snow storm" or "bunch of grapes" type appearance.

Conclusion: Although the lack of liver involvement directed us to ignore the pelvic hydatid cyst involvement in this case; hydatid cyst should be considered in the differential diagnosis especially in endemic areas even the lesions can be seen in some atypical forms of morphology.

Anahtar kelimeler: Echinococcosis, Pelvis, Magnetic Resonance Imaging, diagnostic imaging

Kaynaklar

1.Bannister B, Begg N, Gillespie S. Infectious disease. 2nd ed. United Kingdom: Blackwell Science; 2000. p. 506.
2. Gueddana F, Chemmen Lebbene L, Lebi I, Koubaa A, Benzined T, Benjilani S. Intrauterine hydatidosis: a case report. J Obstet Gynecol Reprod Biol 1990;19:725e7

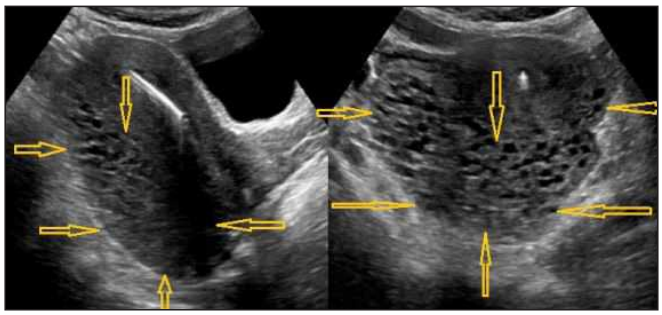

Resim 1. US showed heterogeneous cystic lesion in the pelvic region without any relation to the ovary, uterus and bladder

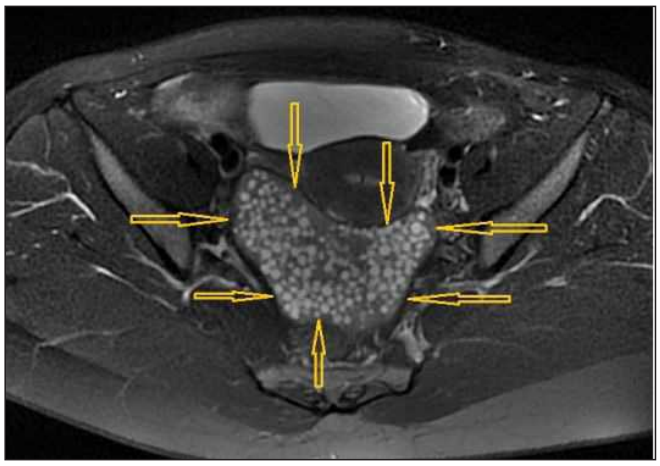

Resim 2. Axial T2 weigheted images showed hyperintense cystic lesion which did not related with the uterus, ovary and bladder

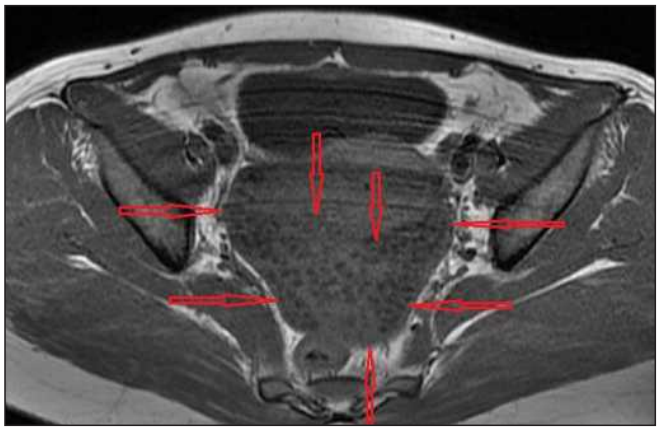

Resim 3. Axial T1 weigheted images showed hypointense cystic lesion which did not related with the uterus, ovary and bladder

Genitoüriner Sistem Radyolojisi

PS-182

AMFİZEMATÖZ PİYELOÜRETERİT VE SİSTİT; OLGU SUNUMU

Gözde Tokatlı[1], Canan Altay[1], Ozan Bozkurt[2], Ömer Demir[2], Işıl Başara[1], Mustafa Seçil[1]

[1]Dokuz Eylül Üniversitesi Hastanesi Radyoloji AD
[2]Dokuz Eylül Üniversitesi Hastanesi Üroloji AD

Amaç: Amfizematöz piyelonefrit ve piyelit üriner sistemde ve/veya perirenal dokularda gaz oluşumuyla karakterize ciddi bir klinik durumdur (1). Amfizematöz üreterit, üreter duvarı ve/veya lümen içerisinde; amfizematöz sistit ise, mesane duvarı ve/veya lümeninde bakteriyel ve fungal fermantasyon sonucu gaz oluşumu ile karakterize bir hastalıktır (2,3). Kadınlarda erkeklere oranla 2 kat daha fazla görülür (2). Diyabetes mellitus (DM) veya immün sistemin zayıfladığı diğer sistemik hastalıkların sıklıkla eşlik ettiği bu hastalık, sepsis gibi ciddi komplikasyonlara yol açabilmektedir. Bu olgu sunumunda medikal tedavi ile izlem sonrası tedaviye olumlu cevap veren, amfizematöz piyeloüreterit ve amfizematöz sistit tanısı almış olgunun bilgisayarlı tomografi (BT) bulgularının sunulması amaçlanmıştır.

Gereç ve Yöntem: Genel durum bozukluğu, bilinç bulanıklığı, yaygın karın ağrısı ve ateş şikayetleri ile hastanemiz acil servisine başvuran 64 yaşında erkek hastada gelişinde 38 derece ateş izlenmekteydi. Fizik muayenede Glaskov koma skalası E4M6V3'tü. Hasta non-oryante, non-koopere idi. Bilateral raller ve batında alt kadranlarda bilateral yaygın defans mevcttu. Laboratuvar bulgularında, kanda LDH, GGT artışı, idrarda eritrosit, lökosit ve lökosit kümeleri izlenmesi dışında anlamlı bir bulgu izlenmezken hastanın özgeçmişinde geçirilmiş serebrovasküler olay sekeli nedeni ile immobilite, insülin bağımlı DM ve benign prostat hipertrofisi vardı. Hasta bu klinik ve laboratuvar bulguları ile hasta radyolojik değerlendirim için bölümümüze yönlendirildi. Kontrastsız abdomen BT incelemesi uygulandı.

Bulgular: Abdomen BT incelemede; sağ renal pelvikaliksiyel sistemde, üreterde dilatasyon izlendi. Sağ perirenal-periüreteral alanda heterojenite ve pelvikaliksiyal sistem içerisinde de hava dansiteleri saptandı (Resim 1-3). Seyri boyunca dilate izlenen sağ üreter lümeninde ve mesanede yaygın hava-sıvı seviyelenmesi vardı (Resim 4-6). Tam idrar tetkikinde piyuri ve mikroskobik hematürisi saptanan olgunun idrar kültüründe, 10000 cfu/ml ESBL+ Escherichia coli üremesi izlendi. Radyolojik ve laboratuvar bulguları bir arada değerlendirildiğinde, hasta amfizematöz piyeloüreterit ve amfizematöz sistit ile uyumlu olarak değerlendirildi.

Tartışma ve Sonuç: Üriner sistemin amfizematöz enfeksiyonları potansiyel olarak hayatı tehdit eder ölümcül enfeksiyonlardandır ve

dikkatle takip edilmelidir (8). Komplike olmayan üriner sistem enfeksiyonunda radyolojik görüntüleme şart değildir. Ancak amfizematöz üriner sistem enfeksiyonlarında karın ağrısı, bulantı gibi şikayetleri dışında spesifik bir klinik bulgusu yoktur. Tanıda en etkin olan radyolojik bulgulardır (2,9). BT, amfizematöz enfeksiyonların tanısında en etkin görüntüleme yöntemi olarak karşımıza çıkmaktadır. BT intramural, lümen içi ve batın içi serbest dağılım gösteren gazların tanımlanmasında yüksek özgüllük ve duyarlılığa sahiptir. Ayrıca, vezikokolik fistül, intraabdominal abse, neoplastik olaylar gibi durumların ayırıcı tanısında da faydalıdır (2,10). Sonuç olarak risk faktörleri olan hastalarda, üriner sistem enfeksiyonlarının amfizematöz formu ve neden olabileceği ciddi komplikasyonlar akılda tutulmalı ve tanıda BT'nin en etkin görüntüleme yöntemi olduğu unutulmamalıdır.

Anahtar kelimeler: amfizematöz, piyelit, üreterit, sistit

Kaynaklar

1. Kadanalı a. Urinary tracy infections. EAJM 2006;38: 119-123
2. Grayson DE, et al. Emphysematous infections of the abdomen and pelvis: a pictorial review.
3. Ergin M, et al. A Different Presentation of Urinary Tract Infections: Emphysematous Cystitis. JAEMCR 2013
4. Chen KW, Huang JJ, Wu MH, Lin XZ, Chen CY, Ruaan MK. Gas in hepatic veins: A rare and critical presentation of emphysematous pyelonephritis. J Urol. 1994;151:125-6.
5. 5. Evanoff GV, Thompson CS, Foley R, Weinman EJ. Spectrum of gas within the kidney: Emphysematous pyelonephritis ana emphysematous pyelitis. Am J Med. 1987;83:149-54.
6. Wan YL, Lee TY, Bullard MJ, Tsai CC. Acute gas producing bacterial renal infection; corerelation between imaging findings and clinical outcome. Radiology. 1996;198:433-38.
7. Roy C, Pfleger DD, Tuchmann CM, Lang HH, Saussine CC, Jacqmin D. Emphysematous pyelonephritis: findings in five patients. Radiology. 2001;218:647-50.
8. Thomas AA, et al. Emphysematous cystitis: a review of 135 cases. BJU Int. 2007 Jul;100(1):17-20. Epub 2007 May 17



Resim 1. Aksiyel kesit: sağ renal pelviste hava-sıvı seviyelenmesi

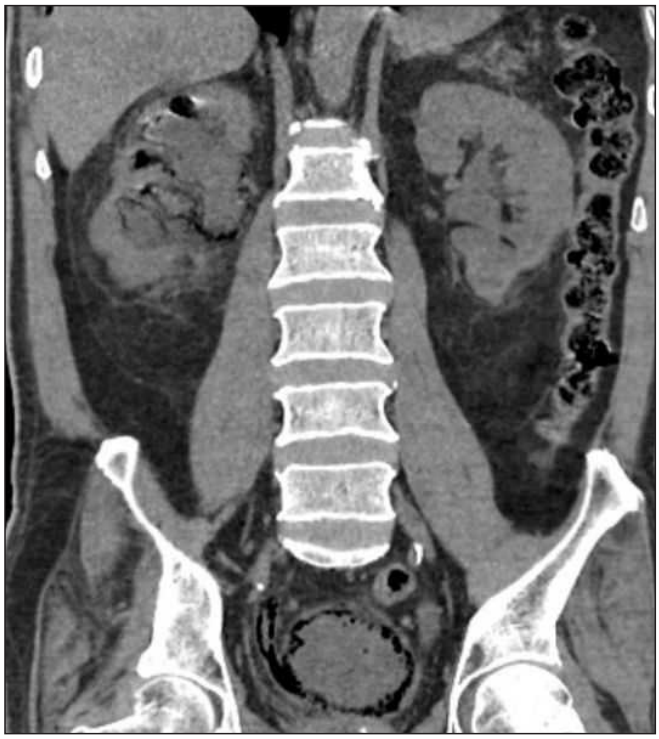

Resim 2. Koronal kesit: sağ renal kalikslerde hava ve perirenal yağ dokusunda heterojenite.



Resim 3. Koronal kesit: sağ renal pelviste dilatasyon



Resim 4. Sagital kesit: sağ distal üreterde hava



Resim 5. Aksiyel kesit: sağ üreterde ve mesane süperiorunda seviyelenen hava

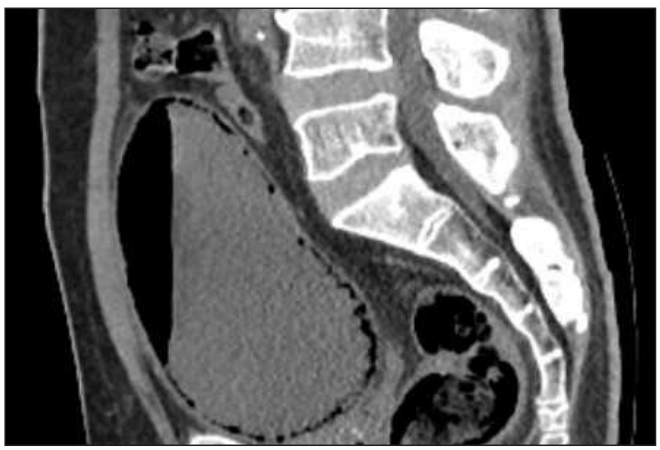

Resim 6. Sagital kesit: mesanede hava-sıvı seviyelenmesi

Genitoüriner Sistem Radyolojisi

PS-183

PERİNATAL TESTİS TORSİYONU: İKİ OLGU SUNUMU (TORTION OF PERINATAL TESTIS: A REPORT OF TWO CASES)

Gülhan Kılıçarslan[1], Yeliz Gül[1]

[1]SBÜ Fethi Sekin Şehir Hastanesi Radyoloji Bölümü, Elazığ

Giriş ve Amaç: Neonatal dönemde görülen testis torsiyonlarının (TT) %72'si intrauterin dönemde ortaya çıkar. İlk defa 1897 yılında tanımlanan intrauterin TT seyrek görülen bir durumdur ve kesin nedeni bilinmemektedir. Perinatal TT doğum öncesi ve doğum sonrası olarak ayrılabilir. Uzamış TT'de testisler küçülür, periferik ekojenite daha belirgin olur, hidrosel azalır veya kaybolur, kalsifik odaklar veya yumurta kabuğu tarzında kalsifikasyon görülür. Bu sonografik özellikler perinatal TT geçirip atrofiye giden testislerin spesifik özellikleridir. Biz de bu posterde perinatal testis torsiyonu ile uyumlu iki hastanın ultrasonografi (USG) bulgularını sunduk.

Olgu: 34 yaşındaki annenin 2. gebeliğinden miad sezaryenle, 3100 gr ağırlığında, canlı doğan 2 günlük bebek ele gelmeyen sağ testis nedeniyle skrotal renkli doppler USG yapılmak üzere polikliniğimize getirildi. Skrotal USG'de sol testisin normal boyut ve ekojenitede olduğu ve vaskülarizasyonun mevcut olduğu izlendi. Sağ testis inguinal kanal eksternal os düzeyinde 7,5x5 mm boyutta olup atrofik görünümdeydi. Yumurta kabuğu tarzında kalsifikasyon mevcuttu, net vasküler akım alınamadı. Hasta torsiyona sekonder atrofik testis tanısı aldı ancak ailenin cerrahi işlemi kabul etmemesi nedeniyle takip altına alındı.

30 yaşındaki annenin 5. gebeliğinden 4. canlı doğum olarak miadında, normal doğum ile 3500 gr ağırlığında doğan bebek, testislerinde şişlik ve morarma nedeniyle USG yapılmak üzere polikliniğimize geldi. USG'sinde her iki testiste heterojen görünüme neden olan hipoekoik çizgilenmeler ve çevresinde heterojeniteye sebep olan ekolar izlendi. Sağ skrotal kesede hidrosel mevcuttu. Bilateral testisten net vasküler akım alınamadı. Operasyona alınan hastada sağ testis nekrotik görünümde izlendi, detorsiyon sonrası venöz kan akımının olması nedeniyle testiküler fiksasyon yapıldı. Sol testisin hiçbir şekilde kanlanmadığı, lizise uğradığı, tamamen nekrotik olduğu görüldü ve skrotal orşiektomi yapıldı. Patoloji sonucu hemorajik enfarktüs olarak raporlandı. 20 gün sonra yapılan kontrol USG'de, sağ testis boyutları 17x12 mm olup parankimde yer yer kalsifikasyon alanları mevcuttu. 5. ayda yapılan USG'de, sağ testis boyutları 5x4x8 mm ölçüldü ve kaba kalsifikasyonlar içeren heterojen parankim izlendi.

Tartışma ve Sonuç: Yenidoğanın akut skrotal hastalığının ayırıcı tanısına testis torsiyonu, testiküler apendiks torsiyonu, epididim torsiyonu, epididim apendiks torsiyonu, orşit, epididimit, skrotal apse, periorşit, inkarsere herni ve skrotal hematom girmektedir. Bilateral TT intrauterin dönemde oluşmuş olsa da anorşiye neden olabileceğinden acilen opere edilmelidir. Yenidoğan döneminde tek taraflı torsiyonlarda acil cerrahi yeğlense de tartışmalıdır. İntrauterin TT doğuma yakın dönemde ve doğum sırasında olabilir. Bu nedenle testis dokusu intrauterin torsiyone olsa bile kurtarılabilir. İlk 6 saat içinde detorsiyone edilen testislerin %100'ü, 6-12 saat içinde detorsiyone edilenlerin %70'i, 12-18 saat içinde detorsiyone edilenlerin ise %20 'si kurtarılabildiği belirtilmiştir. 2014 yılında yapılan bir çalışmada 24 saati geçen TT' lerde detorsiyon sonrası testislerin atrofiye gittiği görülmüştür. Bizim 2. olgununda torsiyon süresi 24 saatten fazla olduğundan literatür ile uyumlu olarak atrofi görüldü. Bu nedenle erken tanı, tedavi etkinliğinde kritik bir rol oynar. Perinatal TT 'nin bulgularını bilmek hasta ve müdahalede bulunacak cerrah için kritik önem taşımaktadır.

Anahtar kelimeler: Testis torsiyonu, Yenidoğan, Ultrasonografi

Kaynaklar

1. Xiao H, Gao Y, Li Y, Tang Y, Zhu L, Xu J, et al. Ultrasound assessment of perinatal testicular torsion. Br J Radiol 2016 Aug; 89 (1064): 20151077.

2. Serdaroğlu E, Takcı Ş, User R, Güçer Ş, Yiğit Ş, Yurdakök M. İntrauterin testis torsiyonu: Bir vaka takdimi. Çocuk Sağlığı ve Hastalıkları Dergisi 2011; 54: 223-226.
3. Saraç M, Bakal Ü, Tartar T, Gürbaz MT, Onur MR, Kazez A, (2014). Çocuklarda Testiküler Detorsiyonun Ön Sonuçları. Çocuk Cerrahisi Dergisi 2014: 28: 57-60.

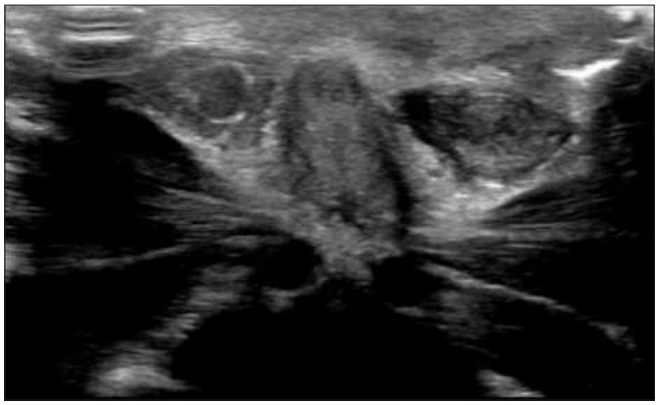

Resim 1. Periferal kalsifikasyonu olan sağ testis 1. olgu

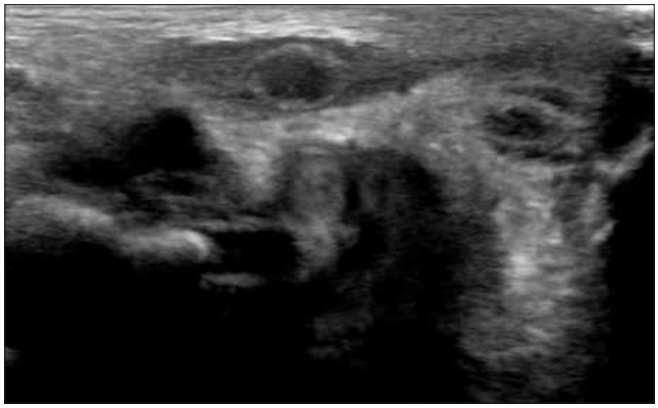

Resim 2. Periferal kalsifikasyonu olan sağ testis 1. olgu

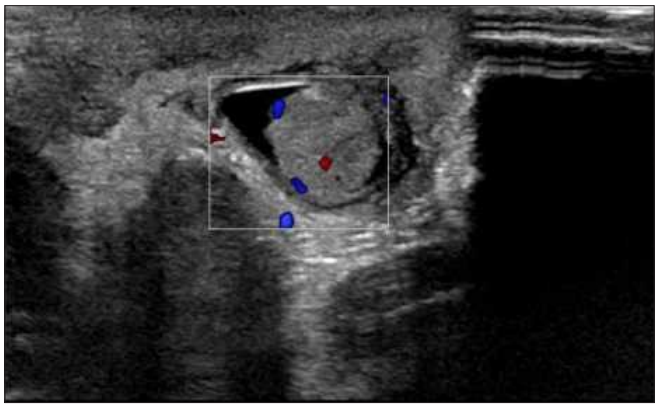

Resim 3. Normal vasküler akımı olan sol testis 1. olgu

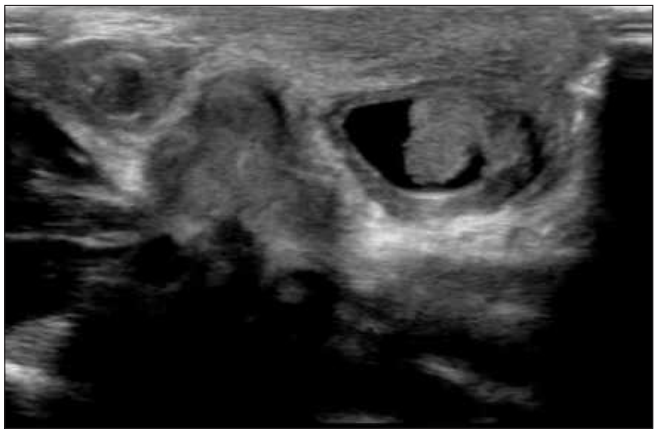

Resim 4. Atrofik sağ testis ve normal sol testis 1. olgu

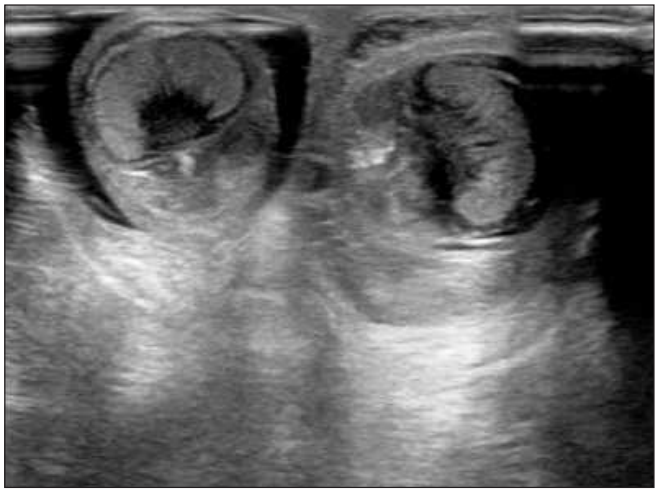

Resim 5. Bilateral torsiyone testis ve sağ hidrosel 2. olgu

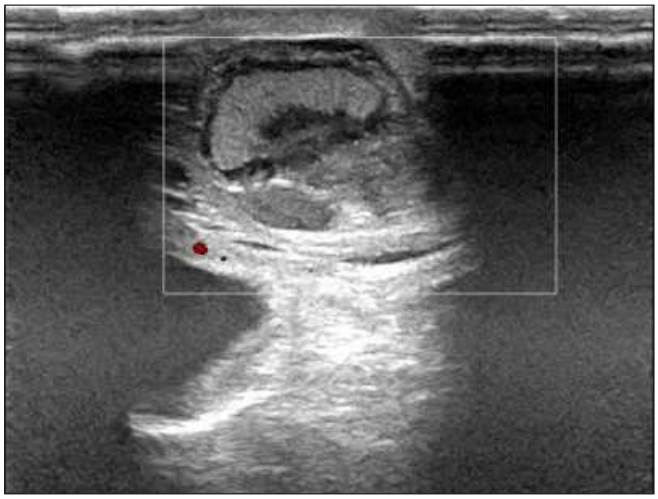

Resim 6. Avasküler, torsiyone sol testis 2. olgu

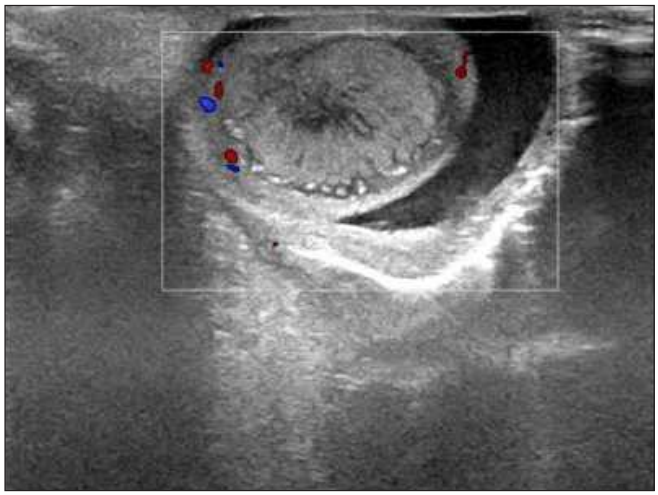

Resim 7. Sağ testis torsuyonu ve hidrosel 2. olgu

Genitoüriner Sistem Radyolojisi

PS-184

BİLATERAL RENAL LENFANJİEKTAZİ

Deniz Özkan, Hasan Erdoğan

Aksaray Üniversitesi Tıp Fakültesi Eğitim ve Araştırma Hastanesi Radyoloji Kliniği

Giriş ve Amaç: Renal lenfanjiektazi (RLM) nadir görülen bir benign lenfatik malformasyondur. Tanı aşamasında böbreğin diğer kistik hastalıkları ile, en sıklıkla da polikistik böbrek hastalığı ile karıştırılabilmektedir. Birçok vakada tanı rastlantısal olarak konmakla birlikte uzun süre tanı almayan hastalarda hipertansiyon ve böbrek yetmezliğine de yol açabilmektedir. Çalışmamızda karın ağrısı şikayeti ile başvuran 18 yaşında kadın hastada ultrasonografide (USG) saptanan, Bilgisayarlı Tomografi (BT) ile konfirme edilen bilateral RLM olgusunu sunmayı amaçladık.

Olgu Sunumu: Acil servise karın ağrısı şikayetiyle gelen 18 yaşındaki kadın hastaya yapılan USG incelemesinde her iki böbrekte perinefrik alanda multiseptalı anekoik koleksiyon ve eşlik eden pelvik serbest sıvı izlendi (RESİM a). Fizik muayene bulguları batında hassasiyet dışında normal; vital bulguları ise stabildi. Hastanın laboratuar değerlerinde anlamlı bulgu saptanmadı. Kontrastlı abdominal Bilgisayarlı Tomografi incelemesinde ise bilateral perirenal ve retroperitoneal sıvı koleksiyonları mevcuttu (RESİM b, c). Ultrasonografi ve BT bulguları bilateral renal lenfanjiektazi için oldukça karakteristik ve tanı koydurucuydu. Hastaya konservatif tedavi verilip üroloji polikliniğinde takibi önerildi.

Tartışma: RLM tüm lenfanjiomaların yaklaşık %1'ini oluşturmaktadır (1). Dilate perirenal lenfatiklerin izlendiği benign bir lenfatik malformasyondur. Ana neden perirenal ve peripelvik lenfatik kanalların ana lenfatiklerle bağlantısının olmamasıdır (2). Bu hastalığa verilen isim zaman içinde değişikliklere uğramıştır; bunlardan bazıları "renal lenfanjiyomatozis", "renal lenfanjioma," peripelvik lenfanjiektazi ve renal peripelvik multikistik lenfanjiektazidir (3). Hastalar yan ağrısı, hematüri ve karın ağrısı şikayetiyle başvurabilirler. Renal lenfanjiektazinin ayırıcı tanısında hidronefroz, polikistik böbrek hastalığı, ürinoma ve lenfoma sayılabilir. Bizim vakamızda da olduğu gibi tanı çoğunlukla görüntüleme tetkikleri ile güvenle konulabilmektedir. Sonografide sıklıkla milimetrik anekoik kistler izlenmekte olup zaman zaman debri veya hemorajik komponentleri de bildirilmiştir. Bu kistik alanlar peripelvik alana uzanım göstermekte olup renal pedikül aracılığı ile daha geniş lenfatik kanallara drene olurlar (4). BT incelemesinde peripelvik/perirenal 0-10 HU dansitesinde multiloküle kistik lezyonlar izlenmekte olup intrakistik hemoraji halinde daha yüksek attenüasyon değerleri gözlenebilir. Kist duvarları ve septasyonları genellikle ince ve regüler olmakla birlikte kalın ve irregüler olanlar da bildirilmiştir. Bizim vakamızda da olduğu gibi nadiren retroperitoneal sıvı koleksiyonu bulunabilir. Çok ciddi vakalarda ise intraperitoneal serbest sıvı değerleri izlenebilir (5). Manyetik rezonans görüntülemede ise kistler tipik olarak T1A kesitlerde hipointens; T2A kesitlerde hiperintens görünümde olup kontrastlanma göstermezler (6).

Sonuç: Renal lenfanjiektazi oldukça nadir benign bir böbrek hastalığı olup karakteristik görüntüleme bulgularına sahiptir, vakaların birçoğunda konservatif tedavi yeterli olmaktadır. Bu tanıdan ve karakteristik radyolojik bulgularından haberdar olmak gereksiz cerrahi girişimlerin de önüne geçilmesini sağlayacaktır.

Anahtar kelimeler: Renal lenfanjiektazi, Polikistik böbrek, Ultrasonografi, Bilgisayarlı Tomografi

Kaynaklar

1) Hauser H, Mischinger HJ, Beham A, Berger A, Cerwenka H, Razmara J, [1] et al. Cystic retroperitoneal lymphangiomas in adults. Eur J Surg Oncol. 1997;23(4):322-2
2) Meredith WT, Levine E, Ahlstrom NG, Grantham JJ. Exacerbation of familial renal lymphangiomatosis during pregnancy. AJR Am J Roentgenol. 1988;151:965–66.
3) K. Bansal, B. Sureka, S. Pargewar, and A. Arora. Renal lymphangiectasia: One disease, many names! Indian J Nephrol. 2016 Jan-Feb; 26(1): 57–58
4) Karkouche R, Rocher L, Guettier C, Corcos G, Benoît G, Fernandez H, et al. Bilateral renal lymphangiomatosis: Imaging and histopathologic findings. Abdom Imaging 2013; 38:858-6
5) Murray KK, McLellan GL. Renal peripelvic lymphangiectasia: Appearance at CT. Radiology 1991; 180:455-6
6) Upreti, L., Dev, A., & Kumar Puri, S.. Imaging in renal lymphangiectasia: report of two cases and review of literature. Clinical Radiology, (2008) 63(9), 1057–1062



Resim 1. Ultrasonografide her iki böbrekte perinefrik alanda multiseptalı anekoik koleksiyon ve kistler

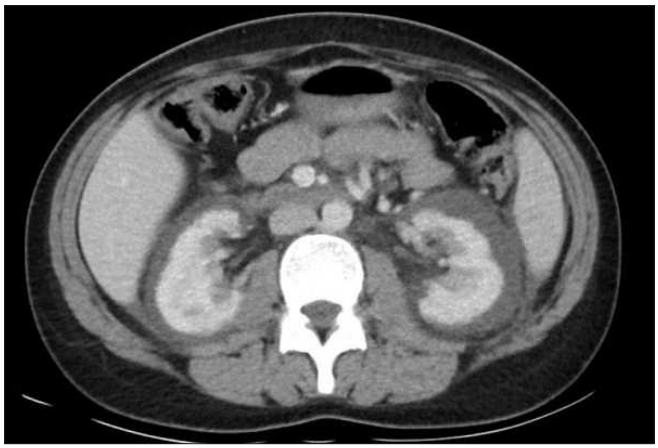

Resim 2. Postkontrast aksiyel BT kesitlerinde bilateral perirenal sıvı koleksiyonu



Resim 3. Retroperitoneal alanda sıvı değerleri

Genitoüriner Sistem Radyolojisi

PS-185

SCLEROSING STROMAL TUMOR OF THE OVARY

Cengiz Kadıyoran, Ülkü Kerimoğlu, Pınar Diydem Yılmaz

Necmettin Erbakan University, Meram Medical Faculty, Radiology Department

Abstract: Sclerosing stromal tumours are rare ovarian neoplasms of the sex cord stromal that occur predominantly in the second and third decades of life. We report clinical and histopathological features of a cases of sclerosing stromal tumor of the ovary with a review of literature. These tumors are benign and can be treated successfully by enucleation or unilateral ovariotomy. It is important to consider the differential diagnosis of a sclerozing stromal tumour of the ovary in a young woman with an ovarian tumour.

İntroduction: Sclerosing stromal tumour (SST), which were defined first by Chalvardjan and Scully in 1973, is an extremely rare ovarian sex cord stromal tumour with distinctive pathological features and benign natüre (1). Seventy percent of cases are between 14 and 29 years old young woman (2). The tumour usually observed solid and typically unilateral.

Case report: A 15-year-old female patient is admitted to the gynecology clinic with irregular and frequent menstruation with left pelvic pain during the last 2 months. There were no problems in physical examination. And also there was no unusual laboratory findings. Ultrasound examination showed a 5 cm heterogeneous left ovarian tumour consisting of predominantly solid tissue with central loculated cysts. Than MRI applied. Lesion shows signal intensities of the cystic components are high and those of the solid components were inhomogeneous, ranging from intermediate-high to high at T2 weighted images. (figure 1)After intra venous Gd enjection lesion shows marked enhancement of the solid components(figure 2).In the computed tomography, the lesion periphery regions were marked contrasted and central regions show cystic density (figure 3). Laboratory tests including tumour markers and serum hormonal assays were normal in this case. The patient underwent laparotomical left partial oophorectomy and showed a normal uterus and right ovary with the left ovary replaced by a solid mass. Ascites or pathologic lymp node was not present.

Pathologic findigs: The area formed by cells with transparent cytoplasm formed by nuclei with round and spindle cells was observed pathologically. Tumor vascular structures were positive in factor 8 and vimentin, alfa inhibin positive. Left ovarian partial excisional biopsy was reported as a sclerosing stromal tumor.

Discussion: Ovarian neoplasms are rare in adolescents and they are mainly tumors of germ cell origin (3). Sex cord-stromal tumors of ovary include granulosa cell tumors, fibrothecomas, Sertoli-Leydig cell tumors, steroid cell tumors and sclerosing stromal tumors (4) SST account for only 6% of sex cord stromal tumors and usually occur in younger women (5) SST were reported in which the inactive tumours did not represent endocrine clinical symptoms. The etiology of SST is unknown (6). But Ismail et al. (7) suggested that the endocrine environment may be responsible for the morphology of sclerosing stromal tumors and may arise from pre-existing ovarian fibrosis..

Conclusion: The patient's young age (generally, the second or third decade of life), the unilaterality of the tumour and the characteristic macroscopic and histopathological appearance of the tumour are essential characteristics for the diagnosis of SST of the ovary.

Anahtar kelimeler: Ovary, magnetic resonance imaging, sclerosing stromal tumours

Kaynaklar

1. Chalvardjian A, Scully RE. Sclerosing stromal tumor of the ovary. Cancer. 1973;31: 664–70.
2. Kim JY, Jung KJ, Chung DS, Kim OD, Lee JH, Youn SK. Sclerosing stromal tumor of the ovary: MR-pathologic correlation in three cases. Korean J Radiol. 2003;4: 194–9.
3. Fox H, Wells M. Haines and Taylor obstetrical and gynaecological pathology. 5th ed. New York: Churchill Livingstone; 2003.
4. Chang CM, Shin SL. Sclerosing stromal tumor of the ovary in a three three-year-old girl. J Radiol Sci. 2011;36: 59–62.
5. Stylianidou A, Varras M, Akrivis C, Fylaktidou A, Stefanaki S, Antoniou N. Sclerosing stromal tumor of the ovary: a case report and review of the literature. Eur J Gynaecol Oncol. 2001;22:300–304.
6. Kaygusuz EI, Cesur S, Cetiner H, Yavuz H, Koc N. Sclerosing stromal tumour in young women: Clinicopathologic and immunohistochemical spectrum. J Clin Diagn Res. 2013;7: 1932–5.
7. Ismail SM, Walker SM. Bilateral virilizing sclerosing stromal tumours of the ovary in a pregnant woman with Gorlin's syndrome: implications for pathogenesis of ovarian stromal neoplasms. Histopathology. 1990;17: 159–163.

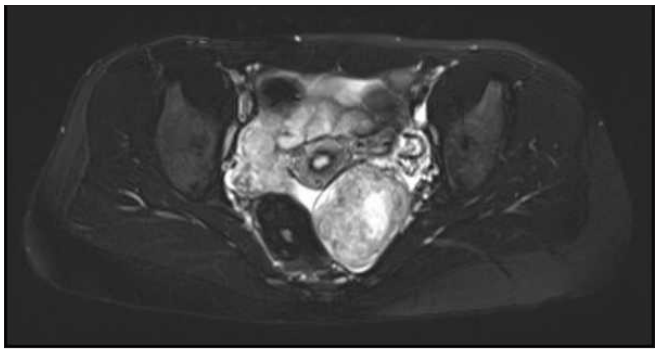

Figure 1. Left ovary lesion shows signal intensities of the cystic components are high and those of the solid components were inhomogeneous, ranging from intermediate-high to high at T2 weighted images.

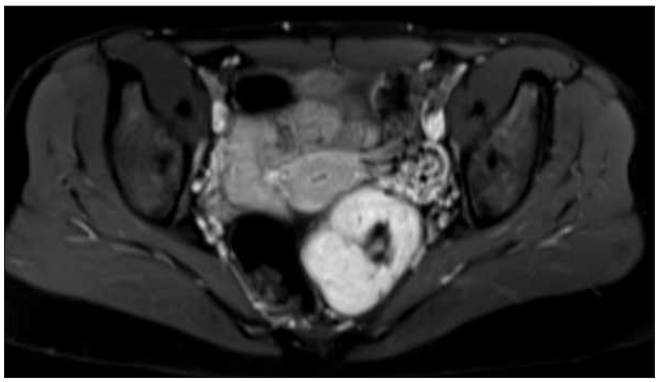

Figure 2. After intra venous Gd enjection lesion shows show marked enhancement of the solid components at T1 weighted images.



Figure 3. Left ovary lesion shows periphery regions were marked contrasted and central regions show cystic density In the computed tomography..

Genitoüriner Sistem Radyolojisi

PS-186

HİPOSPADİAS CERRAHİSİ SONRASI GÖRÜLEN ÜRETRAL DİVERTİKÜL: OLGU SUNUMU

Yunus Emre Oruk[1], Ersen Ertekin[1], Erhan Ateş[2], Arif Kol[2], Nimet Ersöz[1]

[1]Adnan Menderes Üniversitesi Uygulama ve Araştırma Hastanesi Radyoloji AD
[2]Adnan Menderes Üniversitesi Uygulama ve Araştırma Hastanesi Üroloji AD

Giriş ve Amaç: Üretral divertikül edinsel veya konjenital olarak üretral lümenle bağlantılı sakküler dilatasyondur. Dar veya geniş bir boyunlu olabilir. Zayıf anatomik desteği sebebiyle kadınlarda daha sık görülür. Üretranın her yerinde bulunabilir. Edinsel divertikülde geçirilmiş hipospadias ameliyatı öyküsü ve uzun sürerli mesane kateterizasyonu tipiktir (1-3). Yetersiz üretral divertikül drenajı, tekrarlayan idrar yolu enfeksiyonları, taş oluşumu, idrar kaçırma veya palpabl peno-skrotal kitle ile kendini gösterebilir.

Bu olgu sunumunda, erkeklerde nadir rastlanan edinilsel üretral divertikülün radyolojik bulgularını sunmak istedik.

Olgu Sunumu: İnfertilite şikayeti ile üroloji polikliniğine başvuran 38 yaşında erkek hastanın fizik muayenesinde, penis şaftının hemen altında skrotum orta hattında kitle tespit edildi. Özgeçmişinde çocukluk çağında geçirilmiş hipospadias onarım cerrahisi mevcuttu. Yapılan USde skrotum içerisinde penis köküne yakın lokalizasyonda, ekstratestiküler yerleşimli yaklaşık 3,5 cm çapında kalsifik lezyon izlendi. Posterior gölgelenme nedeniyle karakterizasyonu yapılamayan hastaya retrograd üretrogram önerildi. Çekilen direkt grafide bülböz üretra düzeyinde 37 mm çapında iyi sınırlı opasite saptandı. Eksternal meatustan kontrast madde verilerek elde edilen farklı açılı seri röntgenogramlarda, lezyon içerisine az miktarda kontrast madde geçişi izlendi. Bulguların divertikül içi taş veya kalsifik üretra divertikülü lehine olabileceği değerlendirildi. (Resim 1a, 1b, 1c). Lezyon basısına bağlı proksimal üretraya kontrast geçişi zayıf olarak görüldü. Distalde üretra hafif dilate görünümdeydi.

Ek olarak çekilen kontrastlı MRG'de, penis kökü düzeyinde iyi sınırlı, 30x36 mm boyutta T1A ve T2A serilerde hipointens, postkontrast kontrastlanma göstermeyen kalsifik lezyon izlendi (Resim 2). Kitle ve üretra arasındaki ilişki gösterilemedi. Aynı zamanda milimetrik mesane taşları da saptanan olguda öncelikle divertikül içi taş düşünüldü. Üroloji Kliniği tarafından opere edilen hastada lezyonun üretra divertikülü ve divertikül içerisinde etrafı kıl ile kaplı taş olduğu görüldü (Resim 3). Divertikülektomi ve üretroplasti yapılan olgu postoperatif dönemde hastanemizden eksterne edildi.

Tartışma ve Sonuç: Erkek üretral divertikülü nadir görülür. Tekrarlayan idrar yolu enfeksiyonu, obstrüktif semptomlar ile kendini gösterir. Edinsel olanlar, en sık hipospadias ameliyatı sonrası veya uzamış üretral kateterizasyonu olanlarda ortaya çıkar. Edinsel divertikül üretranın her yerinde bulunabilirsede peno-skrotal bileşke anterior üretral divertikül için en yaygın bölgedir. Üretral divertikül, en sık hipospadias ameliyatı sonrası ve mesane kateterizasyonu olan hastalarda ortaya çıkabilir (1, 2). Özellikle bulböz üretradan köken alan anterior üretral divertiküller primer intraskrotal kitle lezyonlarını taklit edebilir. Doğru tanı dikkatli bir görüntüleme algoritması gerektirir. Klinik şüphe ve retrograd üretrogram üretral divertikül tanısında altın standart bir yöntem olarak akılda tutulmalıdır. Ultrasonografi ve Manyetik Rezonans Görüntüleme, skrotal ve üriner ek patolojilerin gösterilmesinde yararlıdır (4, 5, 6). Ayırıcı tanıda özellikle İYE tespit edilen olgularda mutlaka epididimo-orşit ve üretroskrotal abse göz önünde bulundurulmalıdır.

Anahtar kelimeler: Edinsel üretra divertikülü; peno-skrotal kitle

Kaynaklar

1. Baskin LS, Duckett JW, Ueoka K, Seibold J, Snyder HM. Changing concepts of hypospadias curvature lead to more onlay island flap procedures. J Urol 1994;151(1):191-6.
2. Laudone VP, Green KF, Wyker AW. Giant posterior urethral diverticulum after radical retropubic prostatectomy. J Urol 1988;139(2):364-6.
3. Radojicic ZI, Perovic SV, Djordjevic ML, Vukadinovic VM, Djakovic N. 'Pseudospongioplasty' in the repair of a urethral diverticulum. BJU Int 2004;94:126e30.
4. Cinman NM, McAninch JW, Glass AS, Zaid UB, Breyer BN. Acquired male urethral diverticula: Presentation, diagnosis and management. J Urol 2012;188:1204-8.
5. El Ammari JE, Riyach O, Ahsaini M, Ahallal Y, El Fassi MJ, Farih MH. Acquired urethral diverticulum in a man with paraplegia presenting with a scrotal mass: A case report. J Med Case Rep 2012;6: 392.
6. Tokgoz O, Tokgoz H, Yildiz S. Urethral diverticulum presenting as a scrotal mass in a paraplegic male: Report of a case and review of the literature. Cent Europ J Urol 2011;64: 182-3.



Resim 1. DÜSG'de iyi sınırlı opasite (a), Retrograd Üretrogram'da divertikül içerisine az miktarda kontrast madde geçişi (b), Ultrasonografide kalsifik lezyon (c)

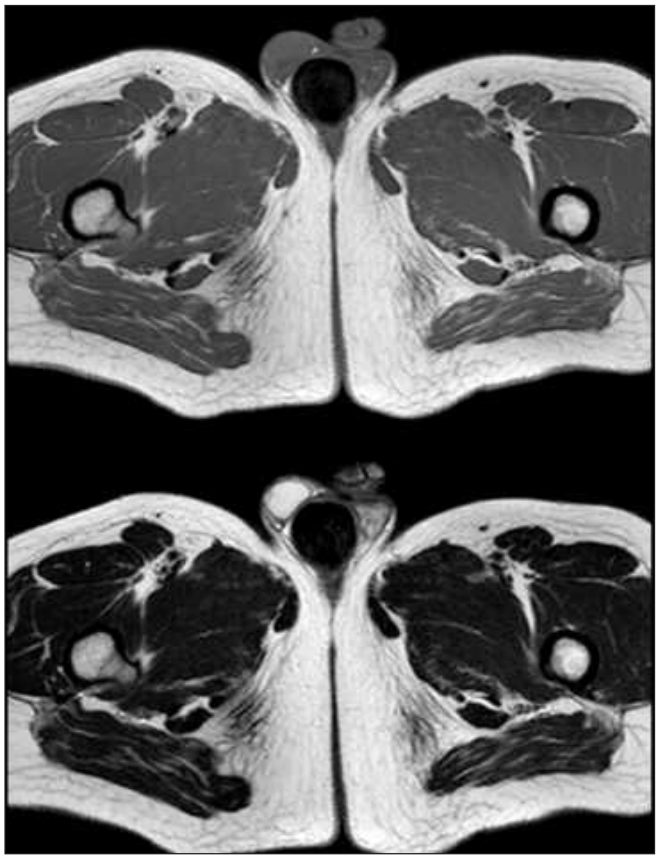

Resim 2. MRG'de T1A ve T2A'da hipointens kalsifik lezyon

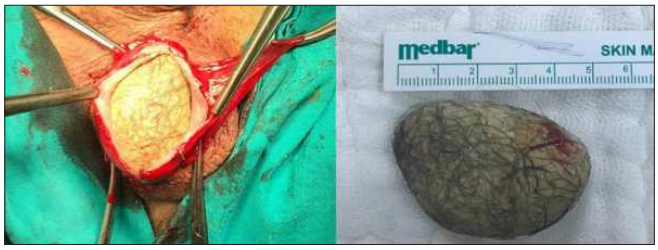

Resim 3. Üretral divertikül ve taş

Genitoüriner Sistem Radyolojisi

PS-187

TRANSLOKASYON İLİŞKİLİ RENAL HÜCRELİ KANSER: AYNI BÖBREKTE ÜÇ KİTLE VE TORAKAL METASTAZ

Hilal Bolat[1], Feramuz Demir Apaydın[1], Begümhan Demir Gündoğan[2], Ferah Tuncel[3], Kaan Esen[1], Taylan Kara[1]

[1]Mersin Üniversitesi Tıp Fakültesi Radyoloji AD
[2]Mersin Üniversitesi Tıp Fakültesi Pediatrik Onkoloji AD
[3]Mersin Üniversitesi Tıp Fakültesi Patoloji AD

Giriş: 17 yaşında erkek hasta sağ yan ağrısı ve idrar renginde koyulaşma yakınması ile başvurdu. Abdominopelvik ultrasonografi tetkikinde (US), sağ böbrekte 2 adet solid kitle izlendi. Abdominopelvik bilgisayarlı tomografi (BT) tetkikinde, sağ böbrek üst pol ve orta kesimde, sırasıyla 95 mm ve 65 mm boyutlarında, heterojen kontrastlanma gösteren ve geç fazda yıkanan 2 adet solid kitle ve orta kesimde kalsifikasyon içeren ve heterojen kontrastlanan solid özellikte 35 mm'lik üçüncü bir kitle saptandı (Resim 1). Ayrıca sol hemitoraks bazalinde paravertebral alanda heterojen iç yapı özelliğinde 55 mm çapında solid kitlesel lezyon izlendi (Resim 2). Retroperitonal alanda vena kava inferioru indente eden yaklaşık 25 mm çapında büyümüş lenf nodu gözlendi (Resim 1c). Üst poldeki lezyona US eşliğinde yapılan biyopsi sonucunun translokasyon ilişkili renal hücreli kanser olarak raporlanması üzerine hastaya sol nefrektomi yapıldı. Histopatolojik incelemede, her üç lezyonun da aynı özellikte olduğu ve translokasyon ilişkili renal hücreli kanser ile uyumlu olduğu belirtildi (Resim 3 ve 4). Toraksta izlenen lezyon da metastaz olarak kabul edildi. Sunitinib tedavisi başlanan hastaya 5 ay sonra yapılan kontrol BT tetkikinde sol paravertebral alanda yerleşmiş kitlede belirgin küçülme (çap 35 mm) ve kontrastlanmada azalma izlendi (Resim 5).

Tartışma: Renal hücreli kanser (RHK) erişkinlerde en sık görülen böbrek kanseri türüdür ve böbrek kaynaklı neoplazilerin yaklaşık %90–95'ini oluşturur (1). RHK histopatolojik olarak birkaç alt tipe ayrılır ve berrak hücreli RHK en yaygın alt tipidir (2).

Translokasyon ilişkili RHK (TİRHK) çoğunlukla pediatrik grupta, ağrısız böbrek kitlesi olarak görülür ve sıklıkla insidental olarak saptanır. Hematüri, yan ağrısı veya karında kitle gibi semptom-bulgular da izlenebilir. İleri evreye rağmen, sessiz klinik seyir görülebilir (3). Renal medulladan kaynaklanır. Kontrastlı incelemede, geç dönemde kontrast tutulumu gösteren, hipovasküler özellikte kitle şeklinde ortaya çıkar; bu nedenle papiller RHK ile karışabilir. Heterojen iç yapı özelliği, kanama, nekroz, kistik değişiklik veya kalsifikasyon varlığı TİRHK'i papiller RHK'den ayırdetmede yardımcı radyolojik bulgulardır.

Woo ve arkadaşlarının TİRHK ve papiller RHK'yi karşılaştırdıkları retrospektif çalışmalarında, 19 TİRHK olgusunun tamamında tek bir tümör saptanmış (4), benzer şekilde Wang ve arkadaşlarının 12 serilik çalışmasında da bir hastada birden çok tümör izlenmemiştir (5). Karashimo ve arkadaşlarının olgu sunumunda ise bir hastada senkron ve bilateral, toplam iki adet TİRHK gözlenmiştir (6).

Sunduğumuz olguda, aynı böbrekte üç farklı odakta TİRHK saptanmış, üç tümörün birbiriyle bağlantısız ancak aynı morfolojik-immünohistokimyasal özellikte olduğu patolojik olarak gösterilmiştir. Bildiğimiz kadarıyla, unilateral-multipl TİRHK varlığı çok nadirdir. Tümörlerin birinde izlenen kalsifikasyon ve heterojen görünüm, retroperitoneal alan yerleşimli metastatik lenf nodu ve paravertebral metastaz literatürde belirtilen TİRHK verileriyle uyumludur.

Sonuç: Translokasyon ilişkili RHK nadir görülen bir RHK alt tipi olup, özellikle çocuk ve genç erişkinlerde böbrekte kitle saptandığında ayırıcı tanıda düşünülmelidir. TİRHK'in radyolojik olarak papiller RHK'ya benzeyebileceği akılda tutulmalı, nadir olarak bilateral ya da unilateral-multipl tümörlerin de olabileceği hatırlanmalıdır.

Anahtar kelimeler: translokasyon, renal hücreli kanser

Kaynaklar

1) Siegel R, Naishadham D, Jemal A. Cancer Statics, 2013. CA Cancer J Clin. 2013; 63 (1): 11– 30. doi: 10.3322 / caac.2166.
2) Rini BI, Campbell SC, Escudier B. RCC Lancet. 2009; 373 (9669): 1119-32. doi: 10.1016 / S0140-6736 (09) 60229-4
3) Armah HB, Parwani AV (2008) RCC in a 33-year-old male with an unusual morphology and an aggressive clinical course: possible Xp11.2 translocation. Pathology 40: 306–308.
4) Woo S,Youn Kim S,Seok LeeMDCT Findings of Renal Cell Carsinoma Associated With Xp11 .2 Translocation and TFE3 Gene Fusion and Papillary Renal Cell Carsinoma American Journal of Roentgenology 2015,204;542-549 .10.221/ AJR.14.12950
5) Wang W,Ding J,Li Y et.al Magnetic Resonance Imaging and Computed Tomography Characteristics of Renal Cell Carcinoma Associated with Xp11.2 Translocation/TFE3 Gene Fusion June 13, 2014
6) Karashima T,Kuno T,Kuroda N et.al Bilateral Xp11.2 translocation renal cell carcinoma: a case report BMC Urology201818:106



Resim 1a. BT inceleme: sağ böbrek üst polde (1a, beyaz ok) ve orta kesimde (1b, beyaz ok) solid kitleler ve orta kesimde kalsifikasyon içeren solid kitle (1c, beyaz ok) izlenmekte. Ayrıca parakaval lokalizasyonda büyümüş-metastatik lenf nodu (1b, sarı ok)

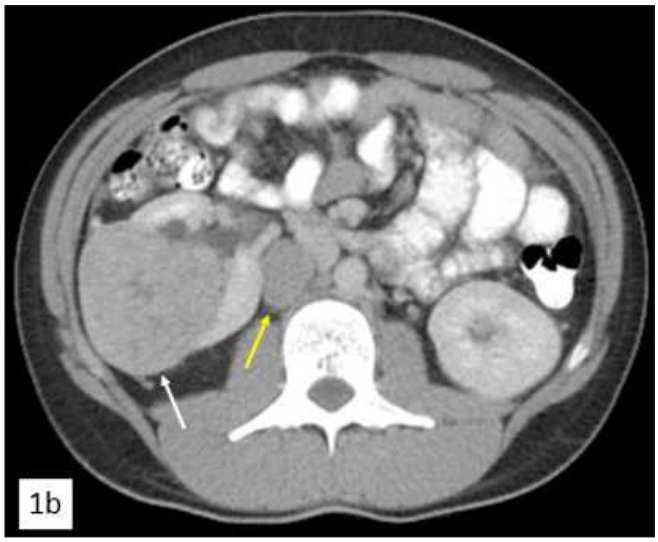

Resim 1b. BT inceleme: sağ böbrek üst polde (1a, beyaz ok) ve orta kesimde (1b, beyaz ok) solid kitleler ve orta kesimde kalsifikasyon içeren solid kitle (1c, beyaz ok) izlenmekte. Ayrıca parakaval lokalizasyonda büyümüş-metastatik lenf nodu (1b, sarı ok)

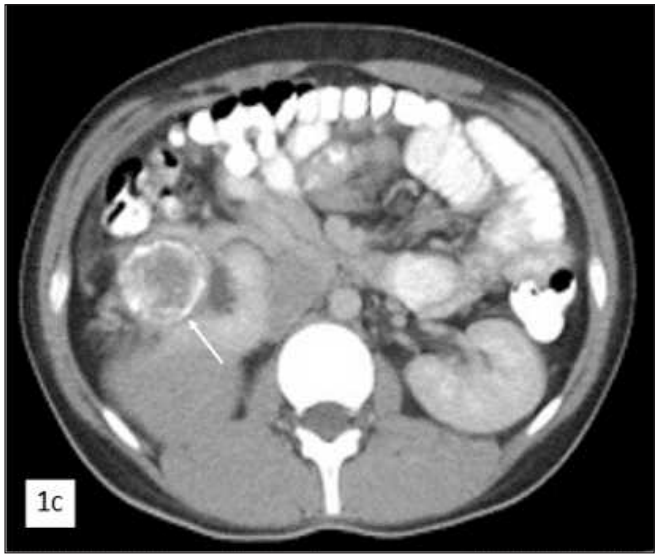

Resim 1c. BT inceleme: sağ böbrek üst polde (1a, beyaz ok) ve orta kesimde (1b, beyaz ok) solid kitleler ve orta kesimde kalsifikasyon içeren solid kitle (1c, beyaz ok) izlenmekte. Ayrıca parakaval lokalizasyonda büyümüş-metastatik lenf nodu (1b, sarı ok)

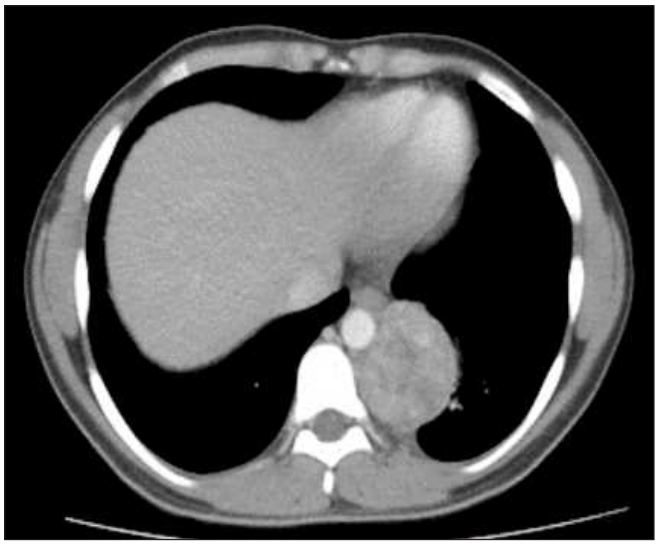

Resim 2. BT inceleme: sol hemitoraksta paravertebral solid kitle izlenmekte.

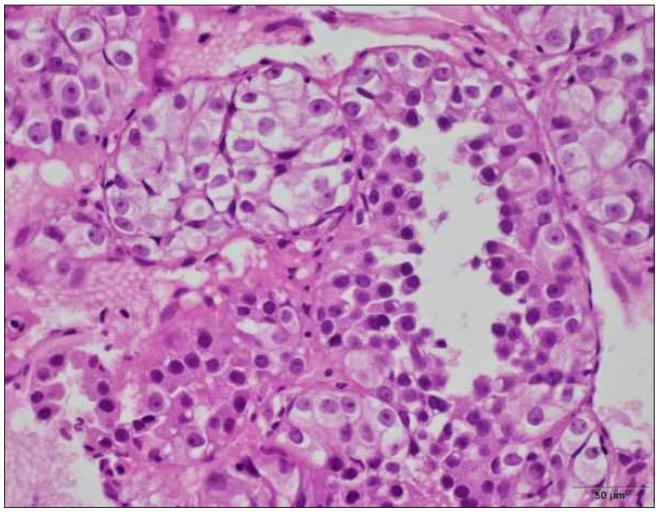

Resim 3. Histopatolojik inceleme: Bifazik patern; yuvalar halinde dar sitoplazmalı küçük tümör hücreleri etrafında geniş epiteloid tümör hücreleri H&E X 400.

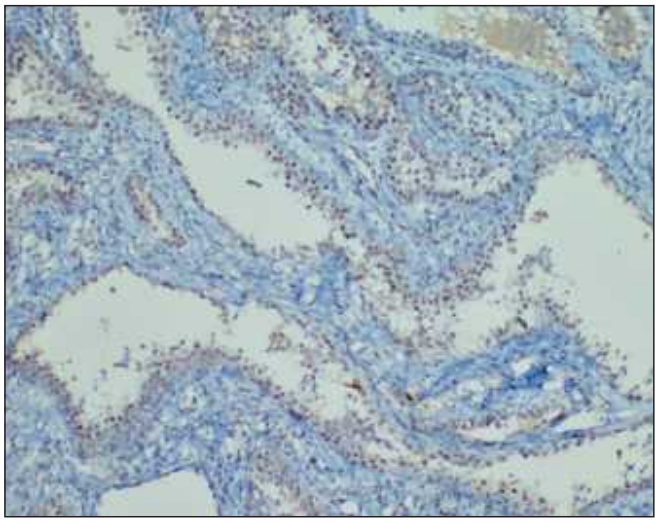

Resim 4. İmmünohistokimyasal inceleme: TFE3 ile tümör hücrelerinde nükleer boyanma x 100

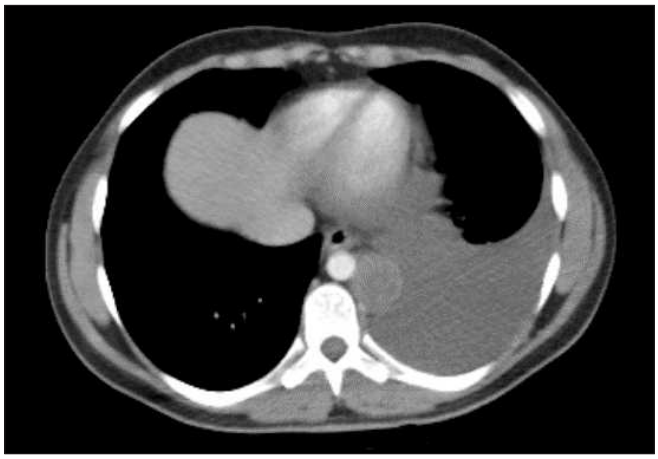

Resim 5. BT inceleme: kemoterapi sonrası 5. ayda paravertebral kitlenin küçüldüğü ve zayıf kontrastlandığı izlenmekte; eşlik eden sol plevral sıvı.

Genitoüriner Sistem Radyolojisi

PS-188

EPIDIDYMAL ADENOMATOID TUMOR

Ensar Türko, Nurşen Toprak, Saim Türkoğlu, Bilal Muhammed Akıncı

Van Yüzüncü Yıl University School of Medicine

İntraduction and Objective: Adenomatoid tumor of the male genital tract is a nonhormone dependent tumor of mesothelial origin that is usually localized in the epididymis (1). Paratesticular tumors account for less than 5% of all intrascrotal masses. Adenomatoid tumors are the most common paratesticular neoplasms, comprising about 30% of them (2). In our case, we aimed to present the ultrasound and MRI findings of epididymal adenomatoid tumor.

Case Report: A 37-year-old male patient was followed for 2 years with swelling on the left scrotum. No history of previous infection or trauma. Tumor markers in the patient's loboratory values were within normal limits. First ultrasonography was performed to the patient who was referred to us for differential diagnosis. Ultrasonography showed a 15x10 mm vascular nodular lesion on the left inferior of the epididymis (Figure 1, 2). The patient's MRI showed hyperintense on T1-weighted series, hypointense on T2-weighted series, homogenous contrast-enhancing lesion after contrast material injection on the left inferior of epididymis (Figures 3, 4, 5).

Discussion: Adenomatoid tumors are the most common tumors of middle-aged patients; average age of clinical presentation is 36 years (3). Adenomatoid tumors are usually incidental findings. Sometimes patients report mild discomfort or pain, mainly during exercise. Rarely, adenomatoid tumors can present as posttraumatic acute scrotum. Usually, there is no correlation between the tumor and previous scrotal inflammation or trauma. Differential diagnosis includes all possible testicular and paratesticular masses as well as other scrotal abnormalities such as lipoma, sarcoma, metastatic tumor, granuloma, and hematoma of the spermatic cord (4).

Conclusion: İn our case, adenomatoid tumor was considered primarily in the differential diagnosis because of the absence of a history of trauma and infection, normal range of tumor markers, stable swelling of the patient in the scrotum, typical of ultrasound and MRI findings.

Anahtar kelimeler: Scrotum, Benign Neoplasms, Magnetic Resonance Imaging, diagnostic imaging

Kaynaklar

1. M. A. Maestro, R. T. Gonzalez, J. M. A. Dorrego, J. De la Pe˜na Barthel, and M. N. M. De Serrano, "Adenometoid tumors of the epididymis and testicle: report of 9 cases and bibliographic review," Archivos Espa˜noles de Urolog´ıa, vol. 62, no. 2, pp. 137– 141, 2009.

2 S. Kontos, I. Fokitis, A. Karakosta et al., "Adenomatoid tumor of epididymis: a case report," Cases Journal, no. 1, pp. 206–209,2008.

3. A. Gupta, M. Livingston, R. Singh, D. Tansey, and L. Solomon, "Infarcted adenomatoid tumour of epididymis: a rare case report," Case Reports in Urology, vol. 2013, Article ID 937689,3 pages, 2013.

4. F. H. Cassidy, K. M. Ishioka, C. J.McMahon et al., "MR imaging of scrotal tumors and pseudotumors," Radiographics, vol. 30, no.3, pp. 665–683, 2010.

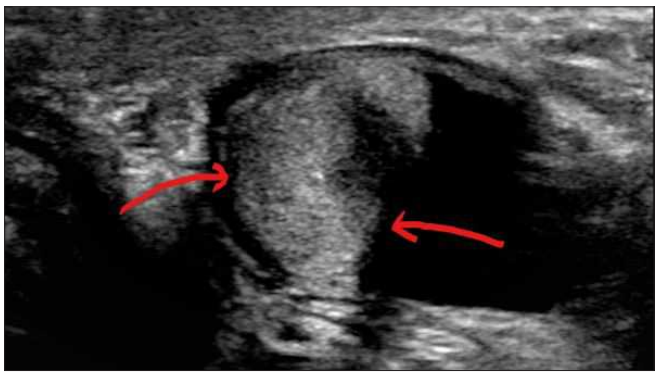

Resim 1. Homogeneous nodular lesion of the left epididymis inferior in the ultrasound image.

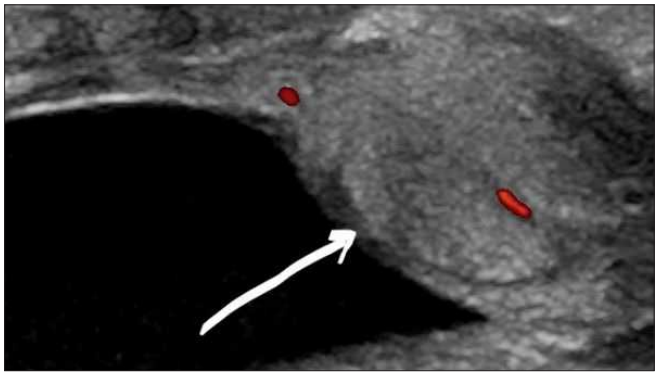

Resim 2. In the ultrasound image, vascularity of the homogeneous nodular lesion of the left epididymal inferior is observed.

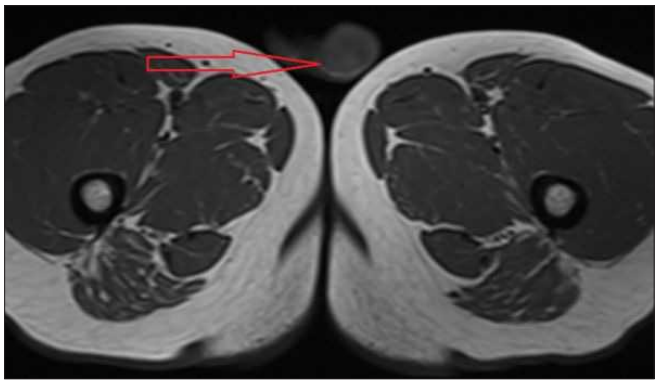

Resim 3. Axial T1 weigheted images. Hyperintense lesion in T1-weighted images of inferior of the left epididymis

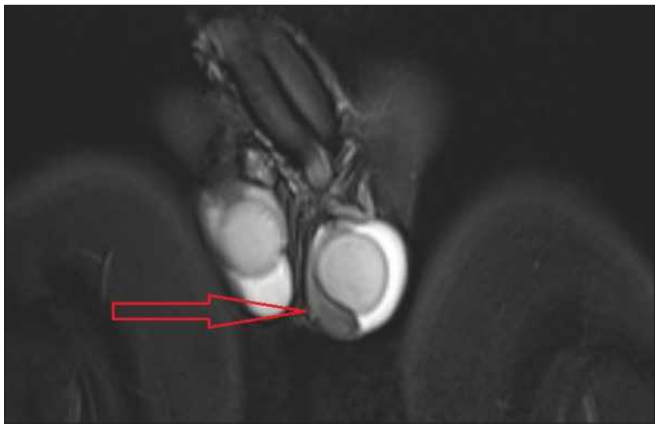

Resim 4. Koronal T2 weigheted images. Hypointense lesion in T2-weighted images of inferior of the left epididymis

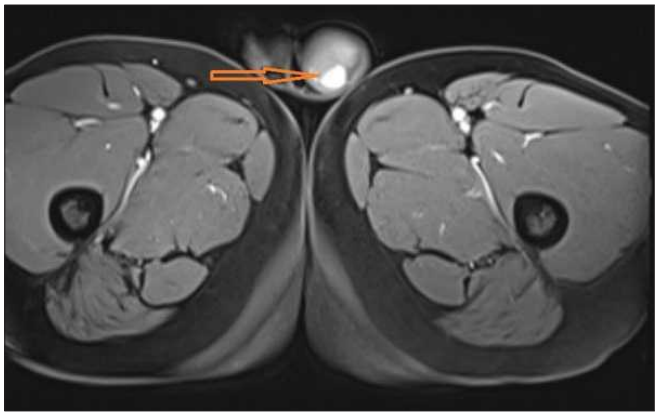

Resim 5. Axial contrast enhanced images. A homogenous contrast-enhancing lesion is observed after contrast injection

Genitoüriner Sistem Radyolojisi

PS-189

UNUTULMUŞ DJ KATETER FRAGMENTASYONUNA SEKONDER GELİŞEN MESANE TAŞLARI

Muhammed Said Beşler, Erdem Özkan, İzzet Selçuk Parlak

Ankara Numune Eğitim ve Araştırma Hastanesi

Giriş ve Amaç: Uzun süreli yerleştirilen veya unutulan DJ kateterler taş oluşumu veya renal fonksiyon kaybı gibi üriner sistem komplikasyonlarına neden olabilir. Çalışmamızda, unutulan DJ kateter ve bu duruma sekonder gelişen taş oluşumu vakasını sunmayı amaçladık.

Olgu: Sağ böbrek taşı ve üreter proksimal taşı nedeniyle retrograd intrarenal cerrahi ve sağ DJ kateter takılması işlemi yapılan 30 yaş erkek hasta 5 yıllık kontrolsüz dönemin ardından poliklinik kontrolüne geldi. Röntgen tetkikinde hastada DJ kateterin halen çıkarılmadığı ve mesane içerisinde kalkülöz oluşumların geliştiği farkedildi (Resim 1). Bilgisayarlı tomografi (BT) tetkikinde sağ böbrekte hidronefroz ve üreterde dilatasyon izlendi. Mesane lümeninde, kemik penceresinde daha net ayırt edilen 2 adet ayrı kateter parçası ve bu parçaları çevreleyen büyükleri 3 cm çapa ulaşan kalkülöz oluşumlar izlendi (Resim 2,3). Gerçekleştirilen operasyon ile DJ kateter çıkarıldı ve mesane lümenindeki taşlar lazer ile kırıldı.

Tartışma: Unutulan DJ kateterler üriner sistem enfeksiyonlarından renal fonksiyon kaybına dek uzanan bir spektrumda komplikasyonlara neden olabilmektedir. Tanıda röntgen ve BT tetkikleri etkili yöntemler olarak karşımıza çıkmaktadırlar. DJ kateterlerde fragmentasyon %0.3-10 aralığında görülmektedir ve kateterin unutulduğu vakalarda ciddi bir komplikasyondur (1,2). Bu vakada da fragmentasyon ve çevresinde taş oluşumları izlendi.

Sonuç: Hastaların düzenli takibi ve uygun aralıklarla DJ kateterin değiştirilmesi üriner komplikasyonların önlenmesinde önemli yere sahiptir.

Anahtar kelimeler: DJ kateter, mesane taşı, bilgisayarlı tomografi

Kaynaklar

1- Adanur, Senol, and Fatih Ozkaya. "Challenges in treatment and diagnosis of forgotten/encrusted double-J ureteral stents: the largest single-center experience." Renal failure 38.6 (2016): 920-926.

2- Gunduz, Nesrin, Ahmet Aslan, and Ibrahim Inan. "A Severely Encrusted Forgotten Double J Ureteral Catheter." The Eurasian journal of medicine 49.2 (2017): 158.



Resim 1. Direk Üriner Sistem Grafisi



Resim 2. MPR kesit

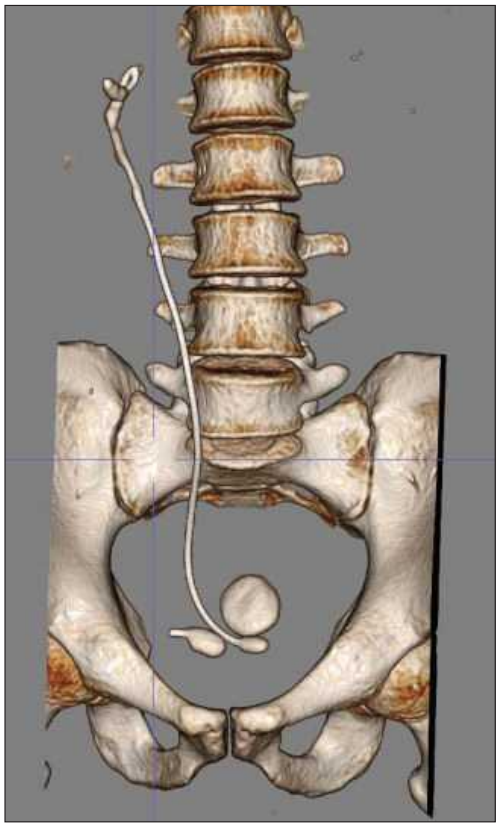

Resim 3. 3 boyutlu görüntü

Genitoüriner Sistem Radyolojisi

PS-190

BİLATERAL SPERMATOSİTİK SEMİNOM: MANYETİK REZONANS GÖRÜNTÜLEME / BILATERAL SPERMATOCYTIC SEMINOMA: MAGNETIC RESONANCE IMAGING

Gürcan Erbay, Elif Karadeli

Başkent Üniversitesi Adana Dr.turgut Noyan Uygulama ve Araştırma Merkezi Radyoloji Bölümü

Giriş ve Amaç: Spermatositik seminom nadir bir germ hücreli tümördür. Tüm testis tümörlerin %1'den daha azını oluşturur. Bilateral testis spermatositik seminom vakası da azdır (1). Biz bilateral testis spermatositik seminom olgusunun MRG bulgularını sunmak istedik.

Olgu: Testiste şişlik, ele gelen kitle nedeniyle dış merkezde ultrasonografi yapılan genç olguya merkezimizde skrotal MRG yapıldı. Her iki testiste solid ve kistik alanlar içeren T2A'da heterojen sinyalli kitleler vardı (Resim 1). Kontrastlı T1A görüntülerde orta derecede kontrast tutulumu vardı (Resim2) Kitleler difüzyon görüntülerinde hiperintensti (Resim3), ADC haritalarında hipointensti (Resim4). Malignite düşünüldü. Laboratuar sonuçları normaldi. Operasyon sonucunda bilateral spermatositik seminom tanısı aldı.

Tartışma ve Sonuç: Spermatositik seminomlar nadirdir. İlk defa Masson tarafından seminomun bir varyantı olarak tanımlanmıştır (2). Genelde spermatositik seminom başlangıç yaşı 50 yaştır. Uzun dönemli hidrosel veya ağrısız testis şişmesi olur. Saf spermatositik seminom iyi prognozludur. Bununla birlikte sarkom eşlik ettiğinde uzak metastaz olabilir (1,3).

Seminomlar multinodüler, keskin sınırlı, homojen tümörlerdir. T2A görüntülerde hipointenstir. Heterojen sinyal hemoraji veya nekroza bağlı olabilir. Seminomda önemli bulgu fibrovasküler septalardır, T2A'da septa hipointenstir, kontrast tutar. MR görüntüleme lokal yayılımı göstermede yararlıdır. Özellikle genç hastalarda radyasyon maruziyetini ortadan kaldırmak için BT yerine MR ile metastaz taraması yapmak yararlıdır. Ultrasonografi olarak da homojen hipoekoik tümörlerdir (4,5).

Spermatositik seminomun ultrasonografi tanımlamaları sınırlıdır. Genelde iyi sınırlı, fakat heterojen, kistik alanlar içeren lezyonlardır (6,7).

Ayırıcı tanıda büyük seminomlar, metastazlar, lenfoma da düşünülmelidir (8). Biz de heterojen özellik ve difüzyon kısıtlanması nedeniyle malignite düşünmüştük.

Sonuç olarak testiste heterojen, kistik solid alanlar içeren tümör görüldüğünde spermatositik seminom da düşünülmelidir.

Anahtar kelimeler: bilateral spermatosistik, seminom, testis, germ hücreli tümör

Kaynaklar

1. Talerman A. Spermatocytic seminoma: a clinicopathological study of 22 cases. Cancer. 1980;45:2169-76.
2. Masson P. Etude sur le seminome. Rev Can Biol. 1946;5(4):361-87.
3. True LD, Otis CN et al. Spermatocytic seminoma of the testis with sarcomatous transformation, a report of five cases. Am J Surg Pathol.1988 ;12(2):75-82.
4. Tsili AC, Tsampoulas C, Giannakopoulos X, et al. MRI in the histologic characterization of testicular neoplasms. AJR Am J Roentgenol 2007;189(6):331-7.
5. Johnson JO, Mattrey RF, Phillipson J. Differentiation of seminomatous from nonseminomatous testicular tumors with MR imaging. AJR Am J Roentgenol 1990;154(3):539–543
6. Sharmeen F, Rosenthal MH, Howard SA. The management of retroperitoneal lymphadenopathy in spermatocytic seminoma of the testicle. Clin Imaging 2014;38(2):202–204.
7. Varela JR, Pombo F, Requejo I, Aguilera C, Bargiela A, Alvarez A. Spermatocytic seminoma: sonographic appearance. J Ultrasound Med 1996;15(8):607–609.
8. Marko J, Wolfman DJ, Aubin AL, Sesterhenn IA. Testicular Seminoma and Its Mimics: From the Radiologic Pathology Archives. Radiographics. 2017;37(4):1085-1098.

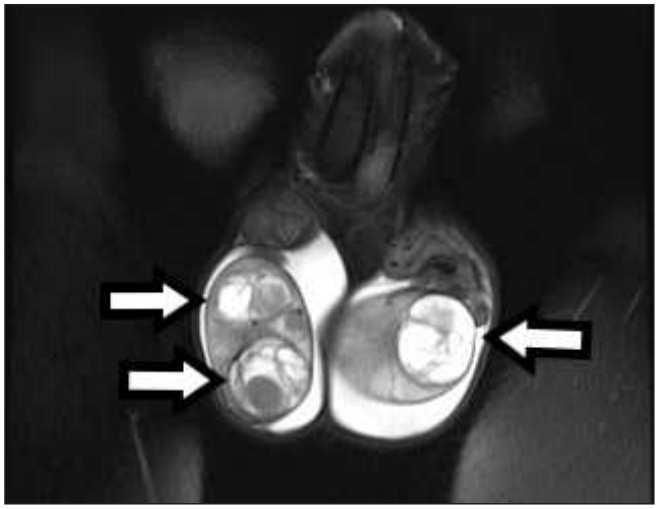

Resim 1. Koronal T2A'da her iki testiste solid ve kistik alanlar içeren heterojen sinyalli lezyonlar.

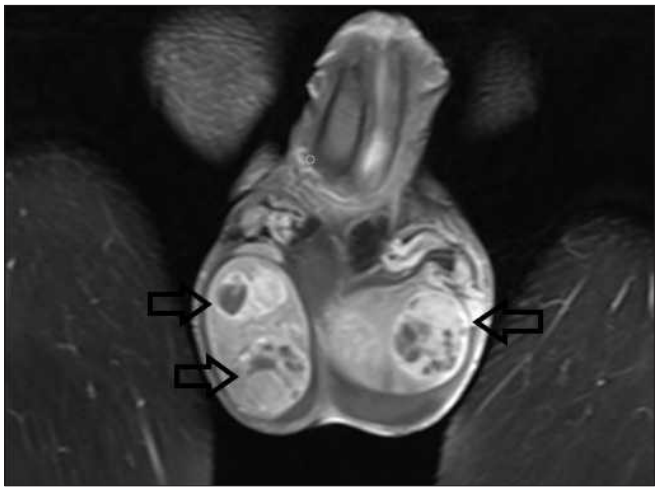

Resim 2. Kontrastlı T1A görüntülerde orta derecede kontrast tutulumu var.

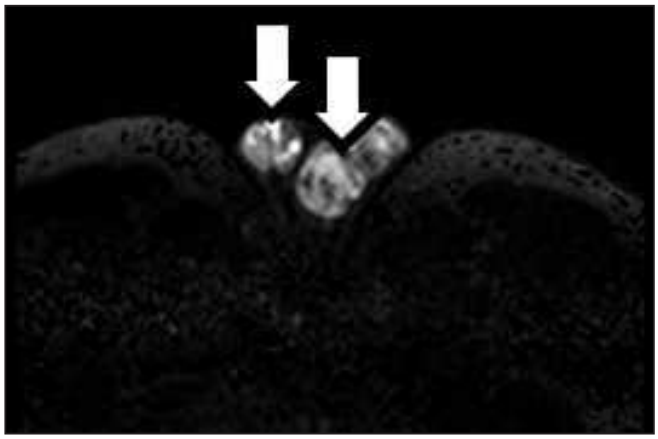

Resim 3. Difüzyon görüntülerinde lezyonlar hiperintens.

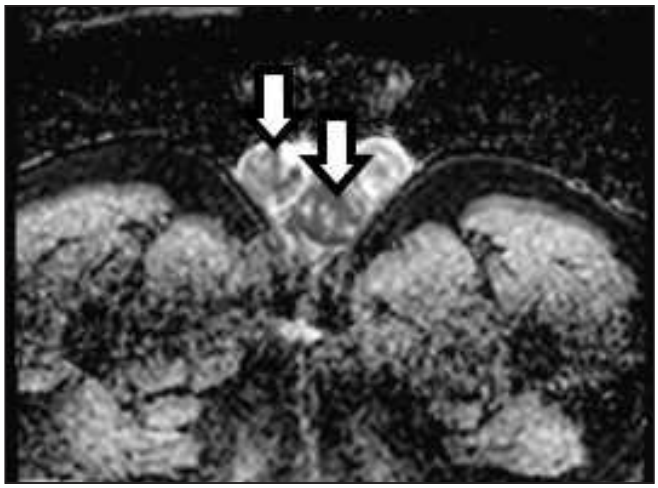

Resim 4. ADC haritalarında lezyonlar hipointens.

Genitoüriner Sistem Radyolojisi

PS-191

A RARE CASE: URINARY TRACT ENDOMETRIOSIS MIMICKING MALIGNANT LESION

Anıl Dediğidoğru, Elif Hocaoğlu, İrem Erdil, Ayşegül Akdoğan Gemici, Ercan İnci

Bakırkoy Dr. Sadi Konuk Training and Research Hospital

Introduction: Endometriosis is a common disorder affecting women of reproductive age. It is a benign condition that can sometimes be quite aggressive. Pelvic endometriosis can infrequently involve the urinary tract. Involvement of ureter is very rare and accounts for only 0.1-0.4% of cases. Diagnosis of ureteral endometriosis is often difficult as it presents with non-specific symptomatology. Treatment should be given as early as possible to avoid development of obstructive uropathy. We report a case of a 29-year-old female with unilateral extrinsic ureteral involvement by pelvic endometriosis, presenting as hydronephrotic kidney. Endometriosis was treated with operation and ureteral obstruction was relieved by temporary placement of a double J-stent.

Clinical Case: A 29-year-old woman presented to our clinic because of left loin pain. She did not have any vaginal discharge or painful menstruation. She had two children and her cycles were normal. On examination, her left kidney was found to be enlarged. An ultrasound showed grossly hydronephrotic left kidney with left hydroureterosis. Furthermore computed tomography (CT) showed severe obstruction of left distal ureter caused by infiltrative mass surrounding ureter. Firstly it was considered as urothelial carcinoma or sigmoid tumor because of its proximity to sigmoid wall. Then magnetic resonance imaging (MRI) was taken to understand the spread of the tumor and the find out the tissue which it originated from. She underwent a surgical biopsy and the pathology results revealed endometriosis.

Conclusion: In conclusion, involvement of ureters by pelvic endometriosis is uncommon but should be suspected in a pre-menopausal woman with unilateral or bilateral distal ureteral obstruction of uncertain cause. It is important for successful outcome is an early diagnosis and relief of obstruction. Although some patients may benefit from progestin or anti-arotamase therapy, in most cases of ureteral endometriosis surgery is needed.

Anahtar kelimeler: urinary tract, endometriosis, ureteral

Kaynaklar

1. Westney OL, Amundsen CL, McGuire EJ. Bladder endometriosis: Conservative management.
2. Shook TE, Nyberg LM. Endometriosis of the urinary tract.
3. Ridley JH. The validity of Sampson's theory of endometriosis.
4. Donnez J, Spada F, Squifflet J, Nisolle M. Bladder endometriosis must be considered as bladder adenomyosis.
5. Batler RA, Kim SC, Nadler RB. Bladder endometriosis: Pertinent clinical images.
6. Patel A, Thorpe P, Ramsay JW, Shepherd JH, Kirby RS, Hendry WF. Endometriosis of the ureter.
7. Stillwell TJ, Kramer SA, Lee RA. Endometriosis of the ureter.
8. Yates-Bell AJ, Molland EA, Pryor JP. Endometriosis of ureter.

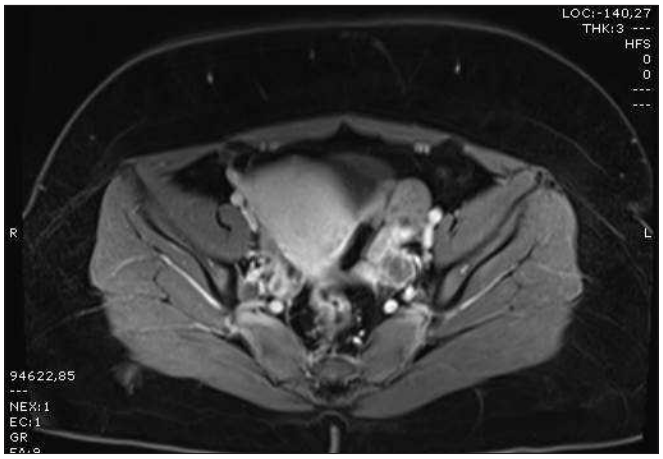

Resim 1. MRI T1 C+

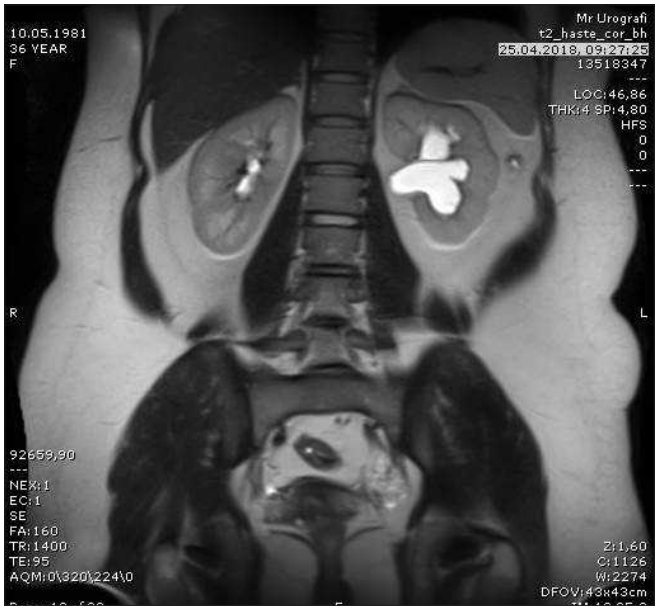

Resim 2. MRI T2 coronal



Resim 3. CT C+ venous phase

Genitoüriner Sistem Radyolojisi

PS-192

AKCİĞERE METASTAZ YAPMIŞ GESTASYONEL KORYOKARSİNOM OLGUSU

Hasan Erdoğan[1], Deniz Özkan[1], Seda Soğukpınar Karaağaç[2], Vefa Öner[2], İsa Deniz[2]

[1]Aksaray Üniversitesi Eğitim ve Araştırma Hastanesi, Radyoloji Kliniği
[2]SBÜ Konya Eğitim ve Araştırma Hastanesi, Radyoloji Kliniği

Giriş ve Amaç: Gestasyonel trofoblastik hastalıklar insan plasentasından kaynaklanan ve trofoblastların anormal proliferasyonu sonucu oluşan koryonik tümörlerdir. Bu yazımızda normal doğum sonrası durmayan vajinal kanama şikayeti ile başvuran ve akciğerinde metastaz saptanan koryokarsinom olgusunu sunmayı amaçladık.

Olgu: Bir ay önce normal doğum yapmış olan 28 yaşındaki hasta, devam eden vajinal kanamaları nedeniyle molar gebelik şüphesiyle hastanemize sevk edildi. Yapılan tetkiklerde β-hCG belirgin olarak yüksekti. Ultrasonografide uterus boyutları artmış olup uterusta 12x9 cm boyutunda, renkli doppler incelemede içerisinde kanlanması olan, heterojen kitle lezyon izlendi (Resim 1). Pelvik manyetik rezonans görüntülemede korpus posteriorda 12x9 cm boyutunda, myometriuma invaze görünümde, T1A görüntülerde myometriuma göre izointens, içerisinde milimetrik hiperintens hemoraji odakları izlenen, T2A görüntülerde heterojen hiperintens görünümde, İVKM sonrasında periferinde daha yoğun olmak üzere heterojen kontrastlanma gösteren kitlesel lezyon izlendi (Resim 2). Gestasyonel trofoblastik hastalık düşünülen hastada metastaz taraması için yapılan toraks bilgisayarlı tomografi (BT)'de sağ akciğerde alt lob posterobazal segmentte 7 mm çaplı nodül tespit edildi (Resim 3). Küretaj yapıldı ve patoloji koryokarsinom ile uyumlu geldi. Kemoterapi tedavisinden 3 ay sonraki kontrol BT'de akciğerdeki nodül kayboldu.

Tartışma ve Sonuç: Gestasyonal trofoblastik lezyonlar gebelikle ilişkili villöz ya da ekstravillöz trofoblasttan gelişen anormal gebelik ve neoplaziler spektrumudur. Gestasyonal trofoblastik lezyonlardan biri olan koryokarsinomlar nadir, fakat oldukça maligndir. Koryokarsinom insidansı 25.000-40.000 gebelikte bir olarak bildirilmiştir. Hastalarda klinik olarak, gebeliği takip eden aylarda gelişen/devam eden uterin kanama ve yüksek serum β-hCG değerleri saptanır, bazen ise metastaza bağlı semptomlar görülebilir. Akciğer en sık metastaz olan bölgedir. Tedavide küretaj ve kemoterapi uygulanır. Fertilite isteği olmayan hastalarda histerektomi yapılabilir. Hastalığın tekrarlama riski olduğu için takipleri yapılmalı ve sonraki gebeliklerin takibinde de dikkatli olunmalıdır.

Anahtar kelimeler: Koryokarsinom, metastaz, gestasyonel, MRG

Kaynaklar

1. Smith H.O., Qualls C.R., Prairie B.A., Padilla L.A., Rayburn W.F., Key C.R. Trends in gestational choriocarcinoma: a 27-year perspective. Obstet. Gynecol. 2003;102:978–987.
2. Lurain J.R. Gestational trophoblastic disease I: epidemiology, pathology, clinical presentation and diagnosis of gestational trophoblastic disease and management of hydatidiform mole. Am. J. Obstet. Gynecol. 2010;203:531–539.
3. Snyman L.C. Gestational trophoblastic disease: an overview. SA J. Gynecol. Oncol. 2009;1:32–37.
4. Berthod G., Bouzourene H., Pachinger C., Peters S. Solitary choriocarcinoma in the lung. J. Thorac. Oncol. 2010;5:574–575.
5. Iijima Y, Akiyama H, Nakajima Y, Kinoshita H, Mikami I, Uramoto H, Hirata T. Solitary lung metastasis from gestational choriocarcinoma resected six years after hydatidiform mole: A case report. Int J Surg Case Rep. 2016;28:231-233.

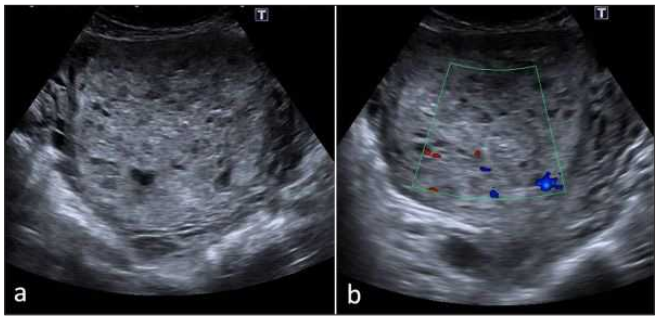

Resim 1. Ultrasonografide uterusta 12x9 cm boyutunda, renkli doppler incelemede içerisinde kanlanması olan, heterojen kitle lezyon izleniyor.

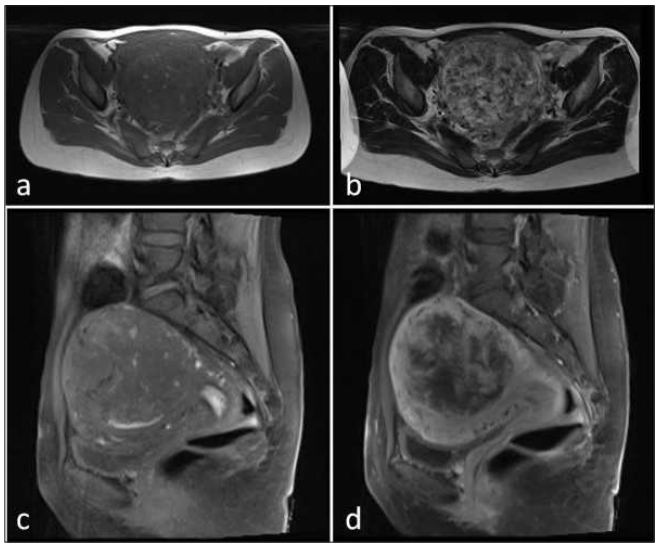

Resim 2. Pelvik MRG'de uterus korpusunda 12x9 cm boyutunda, myometriuma invaze görünümde, T1A görüntülerde (a) myometriuma göre izointens, T2A görüntülerde heterojen hiperintens sinyal özelliğinde (b), yağ baskılı T1A görüntüde (c) içerisinde baskılanma göstermeye

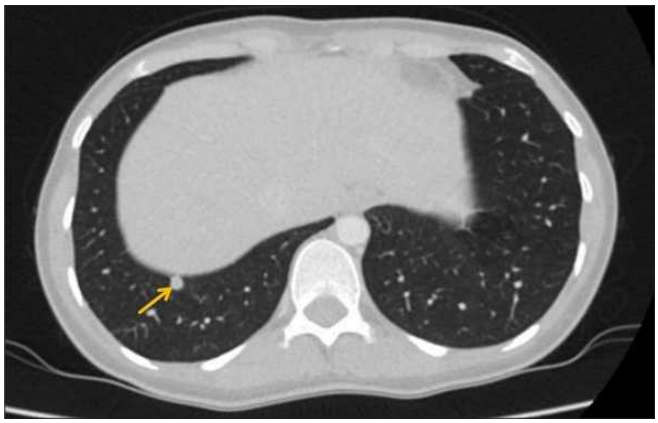

Resim 3. Toraks BT'de sağ akciğerde alt lob posterobazal segmentte 7 mm çaplı nodül izleniyor (Nodül kemoterapi sonrası 3. ay kontrol toraks BT'de kaybolmuştur).

Genitoüriner Sistem Radyolojisi

PS-193

NADİR LENFOMA PREZENTASYONU: PRİMER SERVİKS NON-HODGKİN LENFOMASI

Elif Hazal Karlı, Bülent Acunaş, Seçkin Çobanoğlu

İstanbul Üniversitesi İstanbul Tıp Fakültesi Radyoloji AD

Giriş ve Amaç: Kadın genital sistem lenfoması çok nadirdir, jinekolojik malignitelerin %0.5'inden azını oluşturur(1). İlk aşamada epitelyal tutulum olmaması nedeniyle Pap smear tarama testlerinde saptanamaz. Bu sebeple genellikle büyük boyutlarda ve ara kanama gibi semptomlar verdiğinde tanınır (2-4). Genellikle servikste diffüz büyümeye yol açar, %25 polipoid, solid kitle lezyonlar görülebilir. Yayılım genelde vajina, parametrium ve mesaneye olur (5).En sık görülen histolojik alt tipi diffüz büyük B hücreli lenfomadır. Nekroz ve ülserasyon nadirdir.

Olgu Sunumu: Özgeçiş ve soygeçmişinde özellik bulunmayan 24 yaşında kadın hasta dış merkeze vajinal kanama ve karın ağrısı ile başvurmuş. Jinekolojik muayenede ilk başta fibroid olarak düşünülen lezyon saptanmış ve lezyondan biyopsi yapılmış. Biyopsi sonucu B hücreli atipik lenfoid proliferasyon gelmesi üzerine tarafımıza yönlendirildi. Tekrarlanan biyopside diffüz büyük B hücreli lenfoma saptandı ve Eylül 2018'de PET/BT incelemesi yapıldı. Servikste yoğun hipermetabolik odak görüldü. Vücutta başka yerde tutulum saptanmadı. Ekim 2018'de yapılan kontrastlı alt batın MRG tetkikinde servikste 4.5x2.8x3.0 cm çaplı T2A hiperintens, T1A hipointens, diffüz homojen kontrastlanma gösteren ve diffüzyon kısıtlayan lezyon saptandı. Uterin korpus, parametrial yayılım saptanmadı. Yapılan kemik iliği biyopsisinde tutulum görülmedi. Hasta sistemik kemoterapi tedavisi almaya başladı. 3 ay sonrasında alt batın MRG tetkiki tekrarlandı. Lezyon boyutlarında ve T2A intansitesinde azalma meydana geldiği dikkati çekti. Kemoterapi tedavisi altında hastanın izlemi devam etmektedir.

Tartışma ve Sonuç: Çok nadir olan genital sistem lenfomaların klinik semptomları nonspesifiktir ve serviksin skuamoz hücreli serviks karsinomuyla örtüşebilir. Genital sistem Non-Hodgkin lenfomaları genellikle yaygın hastalığın sekonder tutulumu sonucu oluşur.

Tanıda ve evrelemede ultrason, bilgisayarlı tomografi, PET-BT kullanılabilir. Manyetik rezonans görüntüleme, yüksek spasyal rezolusyonu ve doku kontrast sebebiyle tanıda çok yardımcıdır. T2A incelemede homojen hiperintens lezyon görülür. Post kontrast T1A incelemede güçlü, uniform kontrastlanma saptanması, dejenere fibroid, skuamöz hücreli kanser gibi ayırıcı tanıların dışlanmasında yardımcı olabilir(6-7).

Nadir bir antite olması sebebiyle tedavi rejimi kesinleştirilmemiştir. Kemoterapi, radyoterapi ve nüks olgularda cerrahi, tedavi yöntemleri olarak kullanılmaktadır(8).

Anahtar kelimeler: Non-Hodgkin lenfoma,serviks kanseri, DBBHL

Kaynaklar

1. 1. Carr I, Hill AS, Hancock B, Neal FE. Malignant lymphoma of the cervix uteri: histology and ultrastructure. Journal of Clinical Pathology. 1976;29(8):680–686.
2. Thyagarajan MS, Dobson MJ, Biswas A. Appearance of uterine cervical lymphoma on MRI: a case report and review of the literature. Br J Radiol 2004; 77:512–515
3. Abbas MA, Birdwell R, Katz DS, Chang H, Ostrow K. Primary lymphoma of the cervix in a heart transplant patient. AJR 1996; 167:1136–1138
4. Muntz HG, Ferry JA, Flynn DM, Fuller AF Jr, Terraza HM. Stage IE primary malignant lymphomas of the uterine cervix. Cancer 1991; 68:2023–2032
5. Marín C, Seoane JM, Sánchez M, Ruiz Y, García JA. Magnetic resonance imaging of primary lymphoma of the cervix. Eur Radiol 2002; 12:1541–1545
6. Ferry JA. Hematologic neoplasms and selected tumorlike lesions involving the female reproductive organs. In: Kurman RJ, Ellenson LH, Ronnett BM, eds. Blaustein's pathology of the female genital tract, 6th ed. New York, NY: Springer-Verlag, 2011:1137–1158
7. Okamoto Y, Tanaka YO, Nishida M, Tsunoda H, Yoshikawa H, Itai Y. MR imaging of the uterine cervix: imaging-pathologic correlation. Radiographics. 2003;23(2):425–445, 534–535.
8. Stroh EL, Besa PC, Cox JD, Fuller LM, Cabanillas FF. Treatment of patients with lymphomas of the uterus or cervix with combination chemotherapy and radiation therapy. Cancer. 1995;75(9):2392–2399.

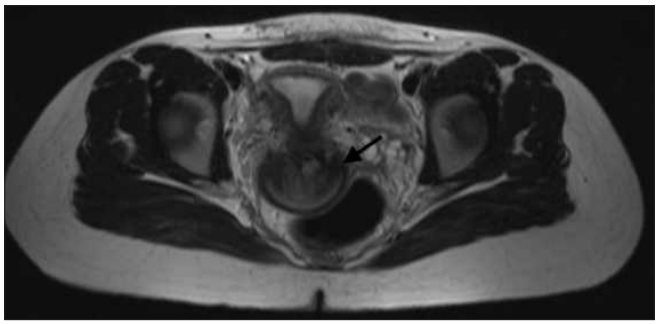

Resim 1. MRG incelemede T2A aksiyel kesitte serviksi dolduran hiperintens lezyon izleniyor.

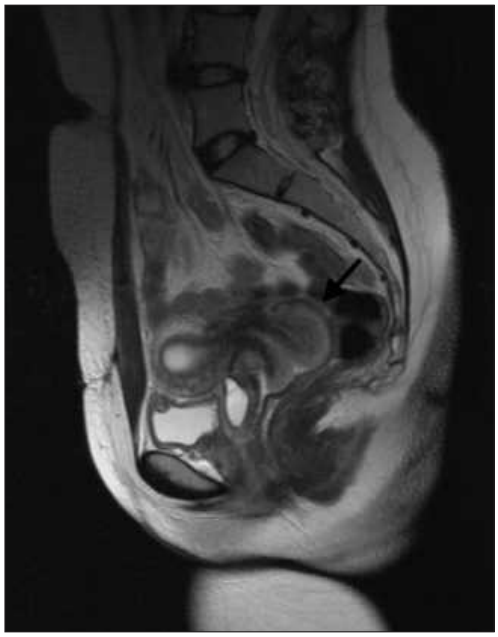

Resim 2. T2A sagittal kesitte servikste fornikslerde de obliterasyona yol açmış hiperintens lezyon.

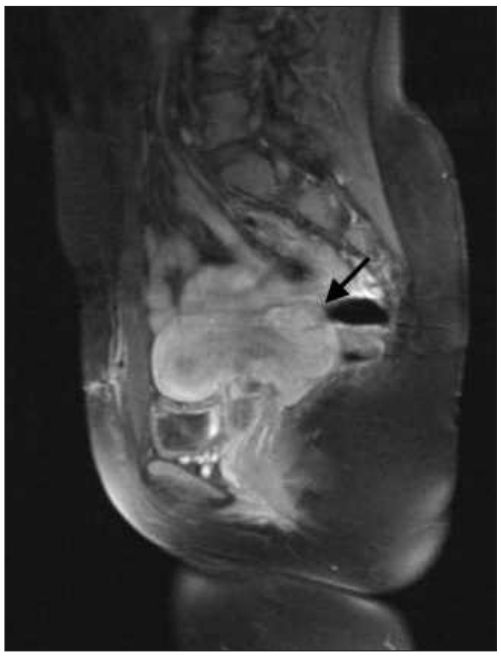

Resim 3. Yağ baskılı post kontrast T1A sagittal incelemede lezyon homojen ve uniform bir şekilde kontrastlanıyor.

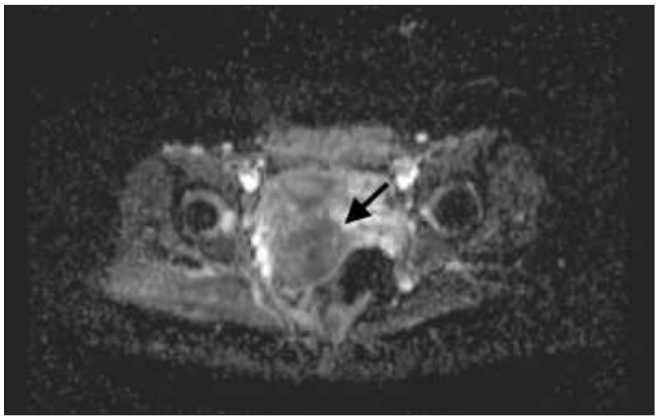

Resim 4. ADC haritalamada lezyonda diffüzyon kısıtlanması olduğu izleniyor.

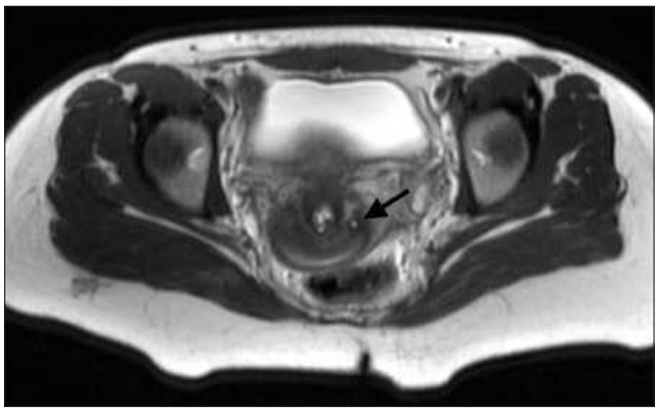

Resim 5. Tedavi sonrası yapılan görüntülemede aksiyel T2A kesitte lezyon boyutlarında azalma ve intansitesinde düşüş izleniyor.



Resim 6. Sagittal T2A kesitte Resim 5 ile benzer bulgular dikkati çekmekte.

Genitoüriner Sistem Radyolojisi

PS-194

ÜRETER TAŞINA BAĞLI SPONTAN RENAL PELVİS RÜPTÜRÜ OLGUSU

Servan Yaşar[1], Nuray Voyvoda[1], Bekir Voyvoda[2], Oğuz Özden Cebeci[2], Tülay Özer[1]

[1]SBÜ Kocaeli Derince Suam Radyoloji Kliniği
[2]SBÜ Kocaeli Derince Suam Üroloji Kliniği

Giriş: Genitoüriner sistemin tıkanıklığına bağlı gelişen intraluminal basınç artışı bazen toplayıcı sistemin rüptürüyle sonuçlanabilir. Hastalar idrar ekstravazasyonuna bağlı ürinoma ya da akut karın tablosuyla başvurabilir..Toplayıcı sistem yaralanmaları oldukça nadir olup hastalar idrar ekstravazasyonuna bağlı ürinoma ya da akut karın tablosuyla başvurabilir. Erken tanı, ciddi komplikasyonların oluşumunu önlediği için önemlidir. Bu olgu sunumu ile üreter taşına bağlı gelişmiş spontan renal pelvis rüptürünün bulgularını sunmayı amaçladık.

Olgu: Acil servise karın ağrısıyla başvuran 51 yaşında erkek hastanın vital bulgularında anormallik yoktu. Laboratuvar değerlerinde kreatinin 3.44 mg/dl, üre 107 mg/dl idi. Ananmezinde ek bir hastalığı yoktu. Çekilen kontrastsız abdominal BT'de sol böbrekte ileri derecede hidronefrotik görünüm, üreter sınırlarında kayıp, üreteropelvik bileşke düzeyinde olduğu düşünülen kalkül izlenmişti. Perirenal alandan pelvik düzeye uzanan ve periton içerisine de giren düşük dansiteli yer yer lokülasyon gösteren sıvı mevcuttu. Abdomen MR'da da benzer bulguların yanında böbrek parankiminde herhangi bir yaralanma bulgusu izlenmemişti. İntraoperatif olarak rüptüre olarak batın içerisine ayrışan renal pelvis ve geniş bir alanda yerleşen ürinom görüldü. Hastaya radikal nefrektomi uygulandı. Takiplerinde şikayeti olmayan hasta taburcu edildi.

Tartışma: Renal pelvis rüptürü nadir ve genellikle travmatik olup çok az bir kısmı travma dışı nedenlerden kaynaklanmaktadır. Travmaya sekonder renal pelvis rüptürlerinin çoğu endoskopik ürolojik işlemlere ve künt abdominal travmaya bağlıdır. Üriner sistem toplayıcı kanallarının perforasyonunun altında yatan neden lümen içi basıncın artmasıdır. Üreter içi basınç 20-75 mmHg'yı geçtiğinde rüptür ortaya çıkabilir. Buna bağlı olarak idrar ekstravazasyonu ve perirenal ürinoma gelişebilmektedir. Çoğu üreter ve renal pelvis rüptürü renal kolik kliniği ile başvururken bazı olgular akut abdomen tablosuyla gelebilir. Bazı olgular ise tanıyı koyduracak bu klinik tablodan yoksun olabilir. Ayrıcı tanıda divertikülit, kolesistit, appendisit veya diğer akut karın nedenleri düşünülmelidir. Bizim olgumuzda da başvuru nedeni akut karın tablosuydu. Böbrek ve toplayıcı sistem travmalarında radyolojik incelemeler tanı koydurucu olup kontrastlı BT tercih edilmesi gereken tanı aracıdır. BT ile elde edilen görüntüler hem toplayıcı sistem hasarının kesin yerini göstererek cerrahi yaklaşımın yerini belirleyecek hem de böbrek yaralanması olan olgularda evrelendirmeyi sağlayacaktır. Sonuç olarak üreter kalkülü olan hastalarda spontan pelvis rüptürü olasılığı olduğu akılda tutulmalı ve hızlı tanıda BT kullanılmalıdır.

Anahtar kelimeler: Bilgisayarlı Tomografi, Renal kalkül, Ürinoma

Kaynaklar

1. Dixon CM. Diagnosis and acute management of posterior urethral disruptions. In: McAninch JW, ed. Traumatic and reconstructive urology. Philadelphia: WB Saunders, 1996, pp. 347-355. (Evidence level 4).
2. Perry MO, Husmann DA. Urethral injuries in female subjects following pelvic fractures. J Urol 1992;147(1):139-143. http://www.ncbi.nlm.nih.gov:80/entrez/query.fcgi?cmd=Retrieve&db=PubMed&list_uids=1729508&dopt =Abstract
3. Colapinto V. Trauma to the pelvis:urethral injury. Clin Ortho Rel Res 1980 Sep; (151):46-55. http://www.ncbi.nlm.nih.gov/entrez/query.fcgi?cmd=Retrieve&db=PubMed&list_uids=7418323&dopt=

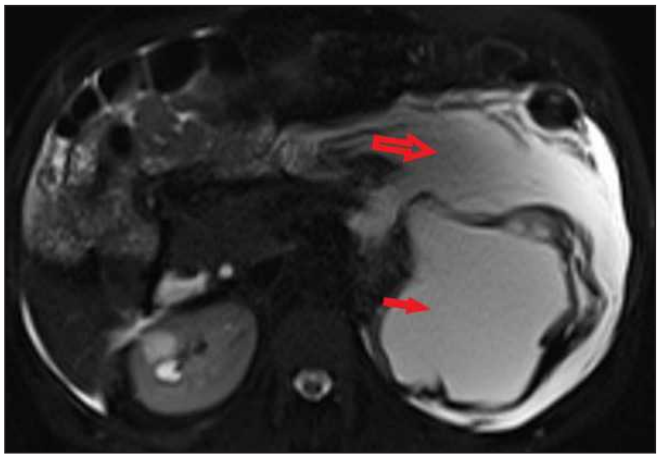

Resim 1. FSE aksiyal yağ baskılı T2 ağırlıklı MR görüntüsünde hidronefrotik sol böbrek (kapalı ok) ve batın içi ürinom (açık ok)



Resim 2. Aksiyal kontrastsız BT görüntüsünde taş (kapalı ok) ve hidronefrotik böbrek (açık ok)

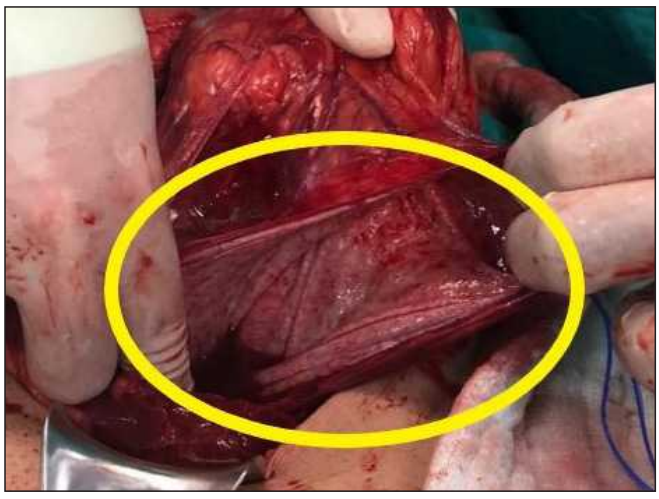

Resim 3. İntraoperatif görüntüde rüptüre renal pelvis

Genitoüriner Sistem Radyolojisi

PS-195

SERVİKSTE ANJİOMİKSOMA

Gürcan Erbay, Elif Karadeli

Başkent Üniversitesi Adana Dr.turgut Noyan Uygulama ve Araştırma Merkezi Radyoloji Bölümü

Giriş ve Amaç: Agresif anjiomiksoma ilk olarak 1983 de Steeper and Rosai tarafından tanımlanmıştır (1). Bu tümörler alt pelvis veya perinenin konnektif dokusundan kaynaklanan mesenşimal tümörlerdir. Lokal agresiftir (2).Biz servikste nadir görülen anjiomiksomanın MR bulgularını sunmak istedik.

Olgu: 48 yaşında kadın olgu adet düzensizliği nedeniyle rutin kontrole geldiğinde smear testinde ASCUS gelmesi ve jinekolojik muayenede servikal kanalda kitle tesbit edilmesi üzerine pelvik MRG yapıldı. MRG'de uterusta myometriumda hafif heterojenite vardı. Servikal kanalda nabothi kistlerinin yanı sıra serviks posteriorunda saat 6-7.5 hizasında posteriorda serviks intensitesinde artış ve kontrast tutulumu izlenmekteydi. Ancak çok belirgin diffüzyon kısıtlılığı saptanmadı. Diffüzyon kısıtlılığı göstermediği için lezyon ilk planda benign lezyonu düşündürmekle beraber malignite düşük olasılıkla ayırıcı tanıda düşünüldü. Parametrial tutulum gözlenmedi. Ayırıcı tanıda diffüzyon kısıtlılığı göstermediği için hiperplastik myom ilk planda düşünüldü. Histerektomi yapıldı. Patoloji tanısı derin anjiomiksoma olarak geldi.

Tartışma ve Sonuç: Anjiomiksoma yavaş büyüyen miksoid tümördür, esas olarak genital, perineal, pelvik bölge tutulumu olur. Özellikle reprodüktif dönemdeki kadınları etkiler, pik insidans 3. dekaddır. Kadın erkek oranı 6:1dir. Kadınlarda en sık vulvar bölge etkilenir (3). Literatürde Paplomata ve arkadaşları tarafından servikal polibe benzeyen anjiomiksomanın nadir vakası rapor edilmiştir (4). Anjiomiksoma karakteristik BT ve MR görüntüsüne sahiptir. Bunlar tümör yayılımını da gösterir. BT'de tümör iyi sınırlı, kastan daha düşük attenüasyonludur. T2 ağırlıklı MR görüntülerinde tümör hiperintenstir (5).

Servikste T2A görüntülerinde hiperintens olarak izlenen lezyonda difüzyon kısıtlanması yoktu. Bu da benign lezyon olabileceğini düşünmemize neden oldu. Aslında ilk planda myom düşündük.

Servikste lezyonların ayırıcı tanısında karsinom, myomun yanı sıra anjiomiksoma da akılda tutulmalıdır.

Anahtar kelimeler: anjiomiksoma, serviks

Kaynaklar

1.Steeper TA, Rosai J. Aggressive angiomyxoma of female pelvis and perineum. Report of nine cases of a distinct type of gynecologic soft tissue neoplasm. Am J Surg Pathol 1983;7:463-75.
2. Behrnwala KA, Thomas JM. Aggressive angiomyxoma: A distinct clinical entity. Eur J Surg Onco 2003;29:559-63.
3. Abdul-Karim KW, Chang AE, Fletcher JA, Folpe AL, Geisinger KR, Gown AM, et al. Benign soft tissue tumors and pseudotumors of miscellaneous type. In: Weiss SW, Goldblum JR, editors. Enzinger and Weiss's Soft tissue tumors, 4th ed. St Louis: Mosby; 2001. p. 1419-81.
4. Paplomata E, Fotas A, Balaxis D, Filindris T, Charalambous S, Rombis V. Aggressive angiomyxoma mimicking cervical polyp. Pelviperineology 2010;29:30-1
5. Outwater EK, Marchetto BE, Wagner BJ, Siegelman ES. Aggressive angiomyxoma: findings on CT and MR imag- ing. AJR Am J Roentgenol 1999;172:435-8.
6. Nyam DC, Pemberton JH. Large aggressive angiomyxo- ma of the perineum and pelvis: an alternative approach. Report of a case. Dis Colon Rectum 1998;41:514-6.

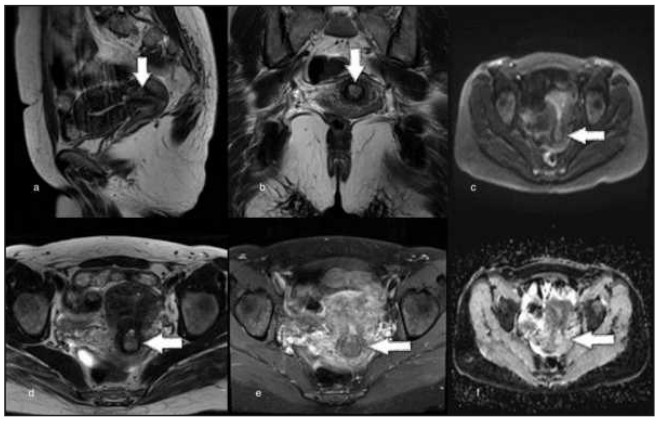

Resim1. Sagital T2A (a), koronal T2A (b), aksiyel T2A(d) servikste T2A'da hiperintens lezyon. Kontrastlı aksiyel yağ baskılı T1A(e) ve difüzyon(c), ADC haritası(f) belirgin kısıtlanmayan lezyon.

Genitoüriner Sistem Radyolojisi

PS-196

TESTİSİN ADENOMATOİD TÜMÖRÜ OLGUSU

Servan Yaşar[1], Nuray Voyvoda[1], Bekir Voyvoda[2], Tülay Özer[1]

[1]SBÜ Kocaeli Derince Suam Radyoloji Kliniği
[2]SBÜ Kocaeli Derince Suam Üroloji Kliniği

Giriş: Adenomatoid tümörler paratestiküler lokalizasyonda en sık görülen benign tümörlerdir. Paratestiküler lokalizasyonlu tüm neoplazilerin yaklaşık %30'unu, tüm benign neoplazilerin %60'ını oluşturan bu tümör, tüm yaş gruplarında görülebilirse de en sık 3-5. dekadda görülmektedir.Paratestiküler lokalizasyonlu adenomatoid tümörlerin en sık yerleşim yeri özellikle epididim alt polü, daha az oranlarda da tunika vaginalis, tunika albuginea, spermatik kord ve rete testistir. Hastaların büyük çoğunluğu asemptomatik olup insidental olarak saptanırlar. Olguların birçoğu nonspesifik ve değişken görüntüleme özelliklerine sahip olmakla birlikte US ve MR ile intraskrotal kitlelerin testiküler ve paratestiküler ayrımları yapılabilir. Biz bu olguda adenomatoid tümör tanısı almış olgunun MR bulgularını sunmayı amaçladık.

Olgu: 33 yaşında erkek hasta hastanemiz Üroloji polikliniğine skrotumda ağrısız ele gelen kitle şikâyetiyle başvurdu. Fizik muayenede sağ testiste yaklaşık 1 cm çaplı intratestiküler düşünülen kitle ele gelmekteydi. Yapılan USG'de sağ testis alt pol düzeyinde testis ile arasındaki planlar net ayırt edilemeyen 9x6 mm boyutunda testis ile izoekoik kitle izlendi. Paratestiküler-intratestiküler ayrımı bu nedenle net yapılamadı. Ardından çekilen kontrastlı skrotal MR'da sağ testis alt polüne komşu, testiste indentasyona neden olan, T2 ağırlıklı serilerde hafif hipointens, poskontrast serilerde testis ile benzer kontrastlanma gösteren 9x6 mm boyutunda kitle izlendi. Kitlenin orijininin testis ile aradaki planlar seçilmesinden dolayı tunika albuginea ya da epididim olabileceği düşünüldü. Hasta paratestiküler kitle nedeniyle opere edildi. Patolojisinde 1.2 cm boyutunda epididim yerleşimli adenomatoid tümör ile uyumlu bulgular izlendi.Testis parankiminde özellik yoktu.İmmünohistokimyasında CK7, pansitokeratin,kalretinin pozitif, CD34 negatif idi. Hastanın takiplerinde nüks-rezidü düşündürür bulgu izlenmedi ve takipten çıkarıldı.

Tartışma: Adenomatoid tümör, paratestiküler bölgenin en sık rastlanan benign mezotelyal tümörü olup, en sık epididim lokalizasyonunda görülmektedir. Paratestiküler diğer yerleşim yerleri tunika albuginea, prostat, ejakülator duktuslar ve spermatik kordtur. Paratestiküler lokalizasyon dışında uterus, omentum,ince barsak mezosu, adrenal gland,plevra gibi lokalizasyonlarda da bildirilmiştir.Adenomatoid tümörler tipik olarak küçük,iyi sınırlı ve testisin alt polü yerleşimli lezyonlardır. En sık 3 -5. dekadda görülmektedirler. Adenomatoid tümörlerin tedavisinde sadece enükleasyonun yeterli olması nedeniyle, ayırıcı tanısı yapılamayan olgularda gereksiz or-

şiektomi uygulanmasının önlenmesi için olarak tanı konulması gerekebilmektedir.Spesifik ultrasonografik görünümleri olmamakla birlikte genelde izoekoik ve homojendirler.MR intraskrotal kitlelerin orijinini belirlemede yol gösterici olmaktadır. Paratestiküler kitlelerde testis arasında özellikle T2 ağırlıklı sekanslarda ince hipointens bant şeklinde görünüm izlenebilmektedir. Bu kitleler ayrıca T2 ağırlıklı sekanslarda genellikle testise göre düşük sinyalli görülmektedir.Bunun nedeni kitlenin sıvı içeriğinin az olmasıdır.

Sonuç: Fizik muayene veya görüntüleme yöntemleriyle saptanan intraskrotal kitlelerde testiküler- paratestiküler ayrımı yapılması yapılacak cerrahinin şeklini değiştirmektedir. Ultrasonografide paratestiküler kitlelerin görünümleri nonspesifik olabildiğinden MR bu ayrımın yapılmasında kullanılmalıdır. Paratestiküler bir kitle saptandığında en sık görülen olan adenomatoid tümör akılda tutulmalı ve doğru tanıyla gereksiz cerrahiden kaçınılmalıdır.

Anahtar kelimeler: Manyetik Rezonans, Adenomatoid tümör, Testis

Kaynaklar

1. Eble JN, Sauter G, Epstein JI, Sesterhenn IA (Eds.) World Health Organization Classification of Tumours Pathology and Genetics of Tumours of the Urinary System and Male Genital Organs. IARC Press: Lyon 2004.
2. Amin MB. Selected other problematic testicular and paratesticular lesions: rete testis neoplasms and pseudotumors, mesothelial lesions and secondary tumors. Mod Pathol 2005;18:131-45.
3. Uysal V, Dizdaroglu F, Yenerman M, Tuzlalı S. Mesothelial benign tumors of the epididymis: Histopathological evaluation of 9 adenomatoid tumor and papillary benign mesothelioma cases. Tıp Fak Mecm 1989;52:441-452.
4. Gokce G, Kilicarslan H, Ayan S, Yildiz E, Kaya K, Gultekin EY. Adenomatoid tumors of testis and epididymis: a report of two cases. Int Urol Nephrol 2001;32:677-680.
5. Barry P, Chan KG, Hsu J, Quek ML. Adenomatoid tumor of the tunica albuginea. Int J Urol 2005;12:516-518.



Resim 1. FSE sagittal T2 ağırlıklı görüntüde sağ testis alt polünde indentasyona yol açan testise göre hafif hipointens lezyon

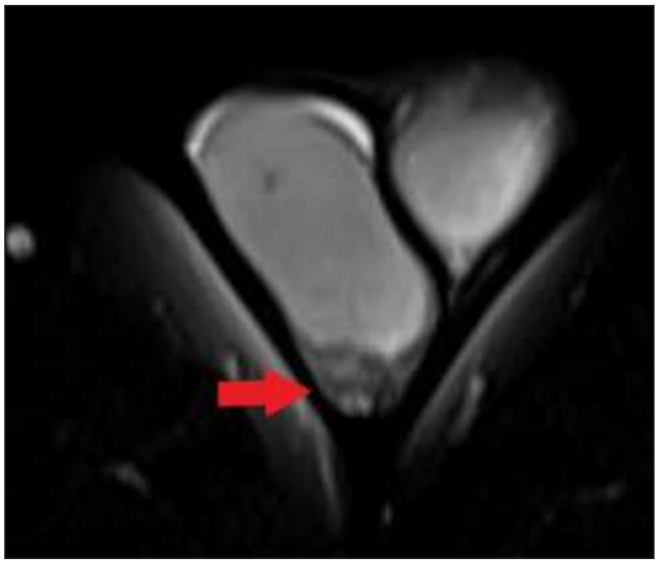

Resim 2. FSE aksiyal yağ baskılı T2 ağırlıklı görüntüde sağ testis alt polünde testise göre hafif hipointens lezyon



Resim 3. GRE sagittal yağ baskılı postkontrast T1 ağırlıklı görüntüde lezyonun testisle benzer kontrastlandığı görülüyor.

Genitoüriner Sistem Radyolojisi

PS-197

BİKORNUAT UTERUS ANOMALİLİ OLGUDA EKTOPİK -UTERİN GEBELİK AYRIMINDA GÖRÜNTÜLEME YÖNTEMLERİ: OLGU SUNUMU

Servan Yaşar[1], Nuray Voyvoda[1], Tülay Özer[1], Hasan Terzi[2]

[1]SBÜ Kocaeli Derince Suam Radyoloji Kliniği
[2]SBÜ Kocaeli Derince Suam Kadın Hastalıkları ve Doğum Kliniği

Giriş: Müllerian anomalilerin gerçek insidansı bilinmemektedir. Bununla birlikte %0.16–%10 arasında değişen oranlarda bildirilmiştir. Bikornuat uterus gebeliğe engel teşkil etmezken, gebelik sürecinde abortus, preterm doğum ve malpresentasyon sıklaşır. Antenatal takibi olmayan olgularda, gebeliğin ilerlemesiyle beraber, konseptusu taşıyan uterusun büyümesi diğer uterusu gölgeler ve US ile de tanı zorlaşır. US ile rudimenter horn gebeliği tanısı konulamayan olgular bildirilmiş olup laparoskopi ile erken tanının yapılabileceği belirtilmiştir. Ayrıca literatürde rüptüre kornual gebelikler bildirilmiş olup fetal ölüm ile sonuçlandığı görülmüştür. Bu açıdan kornuat- uterin gebelik ayırımı önemlidir. Bu olguda, ektopik gebelikle karışan bikornuat uterin gebeliğin US ve MRG bulgularının sunulması amaçlanmıştır.

Olgu: 25 yaşında nullipar hasta Kadın Hastalıkları ve Doğum Kliniği'ne adet gecikmesi ve vajinal kanama şikâyetiyle başvurdu. Laboratuvar testlerinde ß-hcg: 79391 mIU/ml'di. Transvajinal US'de uterus fundusta myometriuma uzanan çentik, iki adet endometrial kavite izlendi. Soldaki kavite içerisinde gestasyonel kese izlenmiş olup CRL 8 hafta 1 gün ile uyumlu fetüs mevcuttu. Sağdaki endometrial kavite içerisinde gestasyonel kese izlenmemişti. US de sol kornual gebelik- uterin gebelik ayırımının yapılamaması nedeni ile hasta Pelvik MRG ile değerlendirildi. MRG'de solda uterin gestasyonel kese ve içerisindeki fetal nod izlenirken sağ endometrial kavite rudimente görünümdeydi. Her iki endometrial kavite tek servikse bağlanmaktaydı. Bu nedenle uterus bikornuatus unikollis anomalisi ve uterin gebelik düşünüldü. Diagnostik laparoskopi ile de tanı doğrulandı. Rutin takipleri yapılan olgu term C/S ile doğum yaptırıldı.

Tartışma: Mülleryan kanal anomalileri doğumsal bir antite olup, vertikal ya da lateral füzyon defekti veya mülleryan kanal rezorpsiyon kusuru sonucunda ortaya çıkar. Uterus bikornuatus uterus septustan sonra en sık görülen mülleryan anomalidir. Her iki mülleryan kanalın fundus seviyesinde tamamlanmamış füzyonundan kaynaklanır. Kısmi füzyon, uterin fundus dış konturunda 1 cm'den derin çentiğin yanı sıra, orta hatta serviksin başlangıcına ya da sonuna kadar uzanabilen myometrial doku kalıntısına neden olur. Klinik olarak tekrarlayan düşük, erken doğum, fetal prezentasyon anomalisi, plasental retansiyon gibi durumlar görülse de her bir sonraki gebelik daha iyi prognozla seyreder. Ayrıca kornual yerleşimli bir gebelikte endometrial kavitede kese izlenmeyip ektopik gebelikle karışabilir. Radyolojik tanıda MRG ve US'de uterin fundusun dış yüzeyinde derin çentik saptanır. Fundusta derin çentik olması, füzyon anomalisinin (bikornuat) göstergesidir. US için, endometrial ekojenitenin daha kalın olduğu menstrüel siklusun sekretuar evresi tercih edilirse kavitelerin şekli daha rahat değerlendirilebilir. MRG'de, bilateral uterin horn zonal anatomisi doğaldır. US ve MR'de septat uterus ve uterus bikornuatus ayrımı yapılamazsa laparoskopi kesin tanı sağlar. Sonuç olarak uterus bikornuatus anomalisi gebeliğin gidişatı açısından önemli durumlara yol açabildiğinden tanısı önemlidir. US'nin tanısal olmadığı durumlarda MRG yapılması tanıyı desteklemektedir.

Anahtar kelimeler: Ultrasonografi, Manyetik Rezonans, Müllerian anomaliler, Ektopik Gebelik

Kaynaklar

1. Troiano RN, McCarthy SM. Mullerian duct anomalies: imaging and clinical issues. Radiology 2004;233(1):19–34.
2. Ashton D, Amin HK, Richart RM, Neuwirth RS. The incidence of asymptomatic uterine anomalies in women undergoing transcervical tubal sterilization. Obstet Gynecol 1988;72(1):28–30.
3. Byrne J, Nussbaum-Blask A, Taylor WS, Rubin A, Hill M, O'Donnell R, et al. Prevalence of Müllerian duct anomalies detected at ultrasound. Am J Med Genet 2000;94(1):9–12.
4. Behr SC, Courtier JL, Qayyum A. Imaging of müllerian duct anomalies. Radiographics 2012; 32.

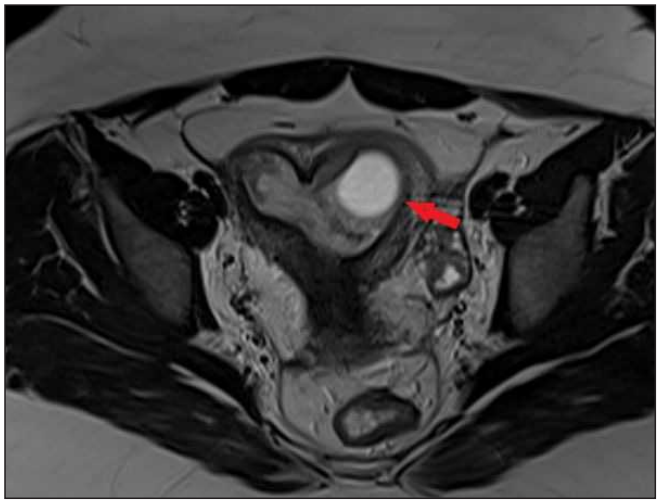

Resim 1. Aksiyal yağ baskısız FSE T2 ağırlıklı MR görüntüsünde bikornuat uterus görünümü ve soldaki horndaki gestasyonel kese

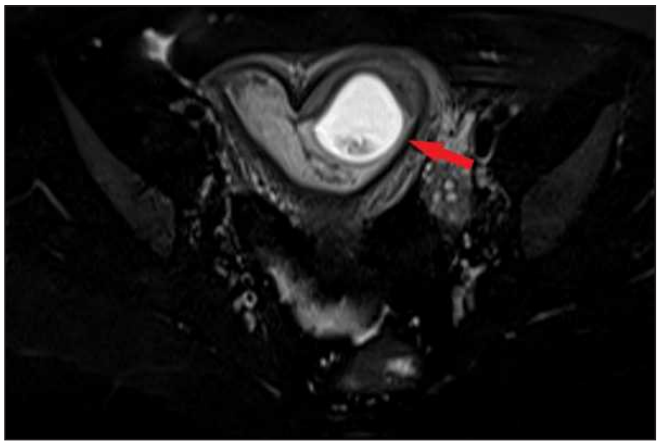

Resim 2. Aksiyal yağ baskılı FSE T2 ağırlıklı MR görüntüsünde bikornuat uterus görünümü ve soldaki horndaki gestasyonel kese



Resim 3. Transvajinal US görüntüsünde gestasyonel kese ve içerisindeki CRL 8 hafta 1 gün ile uyumlu fetus

Genitoüriner Sistem Radyolojisi

PS-198

SKROTAL SİSTOSEL

Seren Ay, Mehtap Barç Ergün, Ayşe Eda Parlak, İclal Erdem Toslak, Alpaslan Yavuz

SBÜ Antalya ve Eğitim Araştırma Hastanesi Radyoloji Departmanı

Giriş ve Amaç: Mesanenin inguinal kanal içerisine herniasyonu tüm inguinal hernilerin yaklaşık %1-4 ünü oluşturmaktadır(1,2) Skrotal sistosel olarak da tanımlanan geniş inguinoskrotal mesane herniasyonu ise oldukça nadir görülen bir durumdur.Genellikle tesadüfen veya alt üriner sistem semptomlarının araştırılması sırasında saptanır (3). İnguinal herni onarımı esnasında mesane yaralanmasını önlemek ve üriner şikayetleri tedavi edebilmek için erken tanı önemlidir. Bu vakamız skrotal bölgede şişlik ve alt üriner sistem semptomları ile başvuran skrotal sistosel tanısı alan nadir bir olgudur.

Olgu Sunumu: 63 yaş erkek hasta, sağ skrotal şişlik ve ağrı şikayetleri başvurdu. Yapılan Skrotal Doppler USG(Ultrasonografİ)'sinde sağ inguinal bölgeden skrotuma doğru uzanan yağ doku herniasyonu ve ~66x24 mm boyutlarında duvarı belirginleşmiş kistik lezyon saptanması üzerine hasta alt abdomen MRG(Manyetik Rezonans Görüntüleme)'ye yönlendirildi.Çekilen MRG'sinde sağ inguinal defekten skrotuma doğru uzanım gösteren inguinoskrotal mesane herniasyonu izlenmekteydi (resim 1,2 ve 3).Mesanenin 2/3 kısmı bu herniasyon içinde yer almaktaydı. Radyolojik olarak skrotal sistosel tanısı alan hastaya üroloji kliniği tarafından laparoskopik mesane herni onarımı yapıldı.

Tartışma ve Sonuç: Mesane hernileri genellikle direkt herni tipinde olup, yaşlı erkeklerde ve sağ tarafta daha sık görülmektedir(4) Mesane hernilerinin torsiyon, strangülasyon, perforasyon, herniye alanda taş ve/veya tümör, hidronefroz, böbrek yetersizliği gibi komplikasyonları olabilir (5,6,7). Tanı,alınan hikaye ile birlikte İVP(İntravenöz pyelografi), ultrasonografi, sistografi ve nadiren BT (Bilgisayarlı Tomografi)gibi tetkikler ile konulur. Mesane herniasyonunun tedavisi cerrahidir. Mesane herniasyonunun operasyon öncesi saptanması, operasyon sırasında mesane ve üreterlere yönelik olabilecek travmadan sakınmak açısından önemlidir. Ayrıca operasyon öncesi tanı,strangülasyon, mesane rüptürü, hidronefroz, herni kesesi içinde gelişebilecek karsinom ve kalkül gibi herni komplikasyonları açısından da önem taşımaktadır.

Anahtar kelimeler: skrotal sistosel, mesane herniasyonu, skrotal herni

Kaynaklar

1. Soloway HM, Portney F, Kaplan A. Hernia of the bladder. J Urol 1960;81:539-43.
2. Koontz AR. Sliding hernia of diverticulum of bladder. AMA Arch Surg 1995;70:436-8.
3. Laniewski PJ, Watter GR, Tomlinson P. Herniation of the bladder trigone into an inguinal hernia causing acute urinary obstruction and acute renal failure. J urol 1996; 156: 1438-9.
4.Hamidi Madani A, Mohammadi Nikouei H, Baghani Aval H, Enshaei A, Asadollahzade A, Esmaeili S. Scrotal herniation of bladder: a case report. Iran J Med Sci 2013;38(1):62-4.
5. Caterino M, Finocchi V, Giunta S, De Carli P, Crecco M. Bladder cancer within a direct inguinal hernia: CT demonstration. Abdomimaging 2001;26(6):664-6
6. Vindlacheruvu RR, Zayyan K, Burgess NA, Wharton SB, Dunn DC. Extensive bladder infarction in a strangulated inguinal hernia. Br J Urol 1996;77:926-7.
7. Postma MP, Smith R. Scrotal cystocele with bladder calculi (case report). A J R 1986;147:287-8..



Resim 1. Sagittal T2A herniye mesane

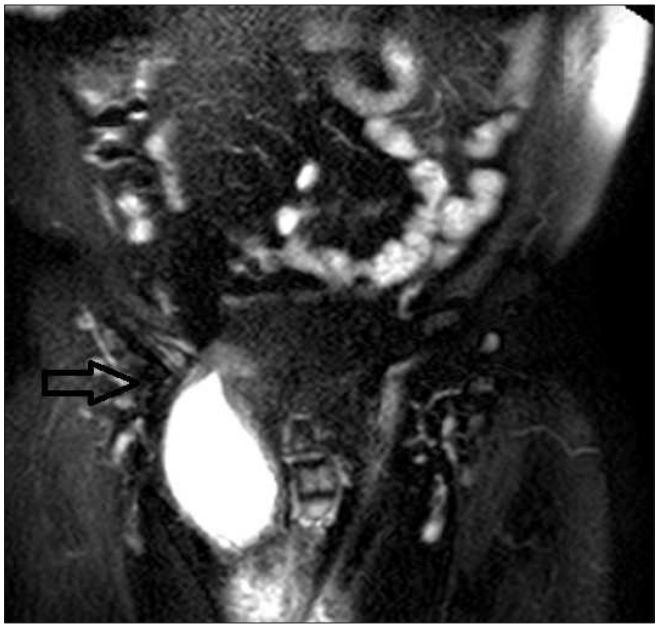

Resim 2. Koronal T2SPIR herniye mesane

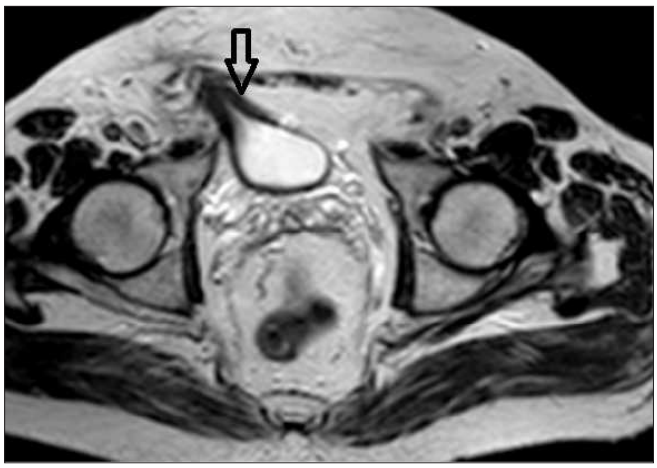

Resim 3. T2A inguinal kanala doğru herniasyonu izlenen mesane

Genitoüriner Sistem Radyolojisi

PS-199

RADYOGRAFİ İLE TANI KONAN VEZİKOVAJİNAL FİSTÜL OLGUSU

Hüseyin Yıldız, Nesrin Gündüz, Suna Şahin Ediz, Mine Sorkun, Mahmut Bilal Doğan, Canberk Orundaş

İstanbul Medeniyet Üniversitesi Göztepe Eğitim ve Araştırma Hastanesi

Giriş: Antik dönemden beri tarif edilen vezikovajinal fistüller(V-VF) genellikle gelişmekte olan ülkelerde doğum komplikasyonları ve gelimiş ülkelerde jinekolojik prosedürlerin komplikasyonları olarak ortaya çıkmaktadır. Histerektomi; mesane yaralanması ve sonrasında fistül oluşumu %0.1-0.2 arasında görülen nadir olmayan bir komplikasyon olup Amerika'da VVF'lerin en sık nedenidir.[1] Vakaların geri kalan nedenleri arasında radyoterapi, travma, mesane, serviks, endometrium, vajina maligniteleri, tüberküloz, şistozoma enfeksiyonu sayılabilir. VVF'nin en sık şikayeti vajinada ıslaklık görülmesidir.[2]

Olgu Sunumu: 4 yaşında kız hastanın özgeçmişinde iki defa hastanede yatırılarak birkaç defada ayaktan tedavi gerektiren ateşli idrar yolu enfeksiyonu mevcut. Olgumuz son başvurusunda yine üriner sistem enfeksiyonu belirti ve bulguları ile başvurmuş ve yineleyen idrar yolu enfeksiyonu öyküsü ile yapılan Voiding Sistoüreterografi'de sagital görüntüde seçilen 49x10 mm boyutlarında mesane ile ilişkili olduğu düşünülen kontrast ile dolu poş vajina olarak değerlendirilmiş ve vezikovajinal fistül saptanmıştır.(Resim 1) Vezikovajinal fistül tanısı konan hasta tedavisinin planlanması amacıyla çocuk cerrahisi kliniğine yönlendirildi.

Tartışma ve Sonuç: Vezikovajinal fistül gelişmekte olan ülkelerde olduğu gibi ülkemizde de hala endişe veren bir sağlık sorunudur. Veriler Afrika'da her yıl 30000-130000 arasında yeni vaka geliştiğini göstermektedir.[1]

Hastalığın tanısı klinik yöntemlere ve boya testlerinde dayanmaktadır. Transvajinal ultrasonografi fistülün tam yerini ve açıklığını tam olarak gösterebilir. Ancak operatör bağımlı olması ve ulaşımının her zaman kolay olmayabileceği nedenlerle her zaman tanıya yardımcı olamayabilir.[3] Kontrastlı BT incelemesi tanı için en yol gösterici tetkik olmakla birlikte yine ulaşımının zor olması ve özellikle çocuklarda radyasyonun zararlı etkileri nedeniyle ilk seçenek değildir.[3]

Sistogramda kontrast foley kateter yoluyla mesaneye enjekte edilir ve fistül traktı kontrastla boyanır. Kolay ulaşılabilir olması ve tanıyı kolayca koydurabilir olması nedeniyle ilk ve en değerli tetkiktir.[4]

Anahtar kelimeler: Vezikovajinal fistül, Sistogram. Ürogenital hastalıklar



Resim 1. Vezikovajinal fistül

Kaynaklar

1. Fistulas of the genitourinary tract: A radiologic review. Yu NC., Steven S., Patel RM., Barbaric Z.
2. Jafri SZ, Roberts JL, Berger BD. Fistulas of the genitourinary tract. In: Pollack HM, McClennan BL, eds. Clinical urography. Philadelphia, Pa: Saunders, 2000; 2992–3011
3. Vesicovaginal fistula: Diagnosis and management Stamatakos M., Sargedi C., Stasinou T., Kontzoglou K. İndian J Surg. 2014 Apr: 76(2) 131-136
4. Vezikovajinal reflü: Olgu sunumu Moralıoğlu S., Bosnalı O., Celayir CA. Çocuk Cerrahisi Dergisi 27(2-3):85-88, 2013

Genitoüriner Sistem Radyolojisi

PS-200

NADİR BİR OLGU; İDİYOPATİK SKROTAL KALSİNOZİS

Ertan Hazar, Celal Çınar, Halil Bozkaya

Ege Üniversitesi Tıp Fakültesi Radyoloji AD

Giriş ve Amaç: İdiyopatik skrotal kalsinozis benign skrotal ciltte kalsifik nodullerler seyreden nadir bir hastalıktır. Çoğu olgu asemptomatiktir.Patofizyolojisinde daha önceden mevcut olan epidermal inkluzyon kistleri veya dejenere dartos kası üzerine çöken distrofik kalsifikasyon suçlanmaktadır. Bu poster sunumunda idiyopatik skrotal kalsinozisin radyolojik bulgularını, ayırıcı tanı ve tedavi algoritmalarını sunmayı amaçladık.

Olgu Sunumu: 36 yaşında erkek hasta.Sol böbrekte RCC nedeni ile parsiyel nefrektomi uygulanmış olguda çekilen kontrol kontraslı batın bt de skrotum cildi içerisinde her iki tarafta çok sayıda ağrısız ve boyutları 4 mm ile 1,5 cm arasında değişen kalsifik subkutan noduller izlendi.Bu nodullerin bir kısmı cilt içinde bir kısmı da ciltten egzofitik dışa doğru uzanım göstermekteydi.Skrotum cildinde herhangi bir ülser veya fistulizasyon mevcut değildi.Her iki testis ve epididimler olağan morfolojide izlendi.Bu kalsifiye nodullerin çevresinde anlamlı bir inflamasyon mevcut değildir.Skrotal cilt kalınlığı normal sınırlardaydı.

Tartışma ve Sonuç: İdiyopatik skrotal kalsinozis, bizim olgumuzda olduğu gibi büyük ölçüde asemptomatik olgularda tesadüfen saptanan skrotum derisinde çok sayıda kalsifiye nodul ile prezente olan nadir bir hastalıktır.Daha çok 20-40 yaş arası erişkin populasyonda gözlenmektedir.Soliter veya multiple olabilir.Patogenezde daha önceden var olan epidermal veya başka bir kistik lezyon üzerine,dejenere olmuş dartos kası üzerine çökmüş distrofik kalsifikasyon yer almaktadır.Herhangi bir metabolik,noplazik,otoimmun hastalık ile ilişkisi yoktur.Daha önce geçirilmiş skrotal inflamasyon veya skrotal travma ile de bağlantılı değildir.Özellikle multiple ve büyük boyutlarda olduğu zaman kötü kozmetik sonuçlara,bazen kaşıntıya ve daha nadir olarak kalsifiye nodulden kıvamlı bir akıntıya neden olabilir.Tedavide tek seçenek cerrahi müdahale ile tüm kalsifik nodullerin eksizyonudur.

Anahtar kelimeler: idiyopatik, skrotal, kalsinozis,nodül

Kaynaklar

1. Saad AG, Zaatari GS. Scrotal calcinosis: is it idiopathic? Urology. 2001;57:365.
2.King DT, Brosman S, Hirose FM, Gillespie LM. Idiopathic calcinosis of scrotum. Urology. 1979;14:92–94.
3.Saladi RN, Persaud AN, Phelps RG, et al. Scrotal calcinosis: is the cause still unknown? J Am Acad Dermatol. 2004;51(suppl):97–101



Resim 1. Sgittal reformat imajda kalsifik skrotal noduller.



Resim 2. Koronal BT imajda skrotal kalsifik multiple noduller



Resim 3. Skrotal kalsifik nodullerin direkt grafi görüntüsü

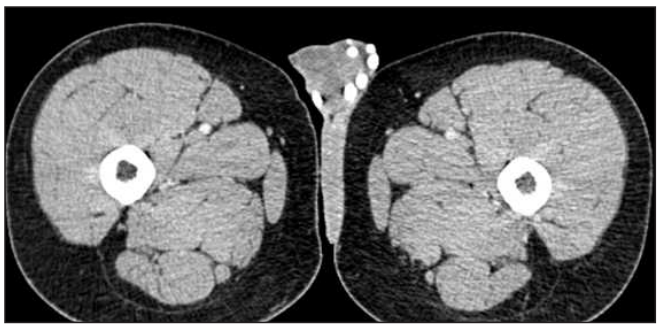

Resim 3. Aksiyel BT imajda skrotum cildinde çok sayıda kalsifik nodul.

Genitoüriner Sistem Radyolojisi

PS-201

RENAL AGENEZİLİ OLGUDA DİZÜRİ NEDENİ; PROSTATİK ÜRETRAYA AÇILAN EKTOPİK ÜRETER

Hasan Gündoğdu, Nurgül Orhan Metin, Maksude Esra Kadıoğlu, Elif Arzu Özen, Arzu Turan

Recep Tayyip Erdoğan Üniversitesi Tıp Fakültesi Radyoloji AD

Giriş ve Amaç: Ektopik üreterosel üriner sistemin sık görülmeyen gelişimsel anomalilerindendir. Genellikle asemptomatiktir veya belirsiz semptomlar verir. Çocukluk çağında sık idrar yolu enfeksiyonu yapmaları ve yetişkinlerde hayatı tehlikeye sokan semptomlar yapabilmeleri nedeniyle önem taşır. Genellikle yaşamın ilerleyen

yıllarında üriner traktın obstrüksiyonu gibi sekonder bozukluklarla başvurur.[1]

Ektopik üreterin distal orifisi genellikle mesane arkasında sıklıkla stenoza bağlı dilate görünümdedir.[2] Ultrasonografi (USG)'de dilate görünümdeki distal orifisi ve oluşturduğu tubüler kistik yapıları görüntülenebilir.Voiding sistoüreterografi (VSÜG),Bilgisayarlı Tomografi (BT), Manyetik Rezonans (MR) görüntülemelerle üreteroselin intra-ekstravezikal yerleşimi,eşlik eden diğer anomaliler (duplike üreter,renal agenezi vs.) gösterilebilir. (3]

Üroloji polikliniğine dizüri şikayeti ile başvuran kırk iki yaşında erkek hastada renal ageneziye eşlik eden, kör sonlanan ve prostatik üretraya açılan ektopik üreter olgusunu görüntüleme bulguları ile sunmayı amaçladık.

Olgu Sunumu: Kırkiki yaşında erkek hasta tekrarlayan sağ yan ağrısı, idrar yaparken yanma,idrar yapmada güçlük ve hematüri yakınmaları ile başvurdu. Öyküsü ve yakınmaları doğrultusunda olguya USG, VSÜG, BT ve MR incelemeleri yapıldı.

Usg de mesane posterolateral kesimde kistik lezyon izlendi.VSÜG de işeme fazında prostatik üretra ile ilşkili kistik lezyon saptandı. (Resim 1)Yapılan MRG de üreter proksimal kesiminde kör olarak sonlanmaktaydı.(Resim 2) Üreter distal kesimi belirgin tortiyöz seyir izlemekteydi. Genişlemiş görünümdeki üreter distalde mesane arkasından dolaşarak kalibrasyonu azalmış bir şekilde prostat düzeyinde üretraya açılmaktaydı (Resim 3). Kör sonlanan sağ distal üreterinin mesaneye uğramadan kalibrasyonunu azaltarak prostatik üretraya açılmasından dolayı ektopik üreterosel olarak değerlendirildi.BT de sağ böbrek lojunda izlenmedi.Ayrıca lomber vertebralarda hemivertebra ve kelebek vertebra anomalileri eşlik etmekteydi.(Resim 4)

Tartışma ve Sonuç: Ektopik üreter, üreterin normal yerinden başka bir yere açılmasıdır. İntra yada ekstra vezikal yerleşimli olabilir. Kadınlarda daha sıktır ve sıklıkla çift toplayıcı ve boşaltıcı sistemle nadiren renal agenezi ile birliktedir.(4,5) Ektopik birleşim genelde normal açılış yeri çevresine olur fakat bazen mesane boynuna, üretere veya daha distale de açılabilir. Bizim vakamızda ektopik üreter kör sonlanmakta ve sağ renal agenezi eşlik etmekteydi.

İpsilateral böbrek agenezisi ile birlikte görülen kör uçlu üreteral kalıntı, görüntüleme sırasında saptanan normal veya ektopik bölgelere yerleşmiş dilate tübüler yapılardır. Bu yapıların üreter tomurcuklarından veya metanefrojenik kapaklı üreter tomurcuk arasındaki normal bağlantı eksikliğinden kaynaklandığı düşünülmektedir.(6)

Detaylı görüntüleme yöntemleri ile değerlendirme, böbrek agenezisi olan hastalarda ilişkili anomalileri erken ve doğru tanımada yardımcı olabilir. İlişkili renal agenezili pelviste olası kistik lezyonlar; seminal vezikül kisti, wolfian para-vezikül kisti, Mullerian kanal kalıntısı veya ektopik üreteroseldir. Seminal vezikül kistleri, seminal veziküllerden kaynaklanır ve proteinli içeriklere bağlı olarak genellikle T1/T2 A görüntülerde hiperintens görülür. Müllerian kanalı kalıntıları prostatın orta çizgisinden kaynaklanır. BT,MR görüntüleme doğru anatomik detay,yumuşak doku çözünürlüğü sağlayabilir ve problem çözmede yardımcı olabilir.

Anahtar kelimeler: Ektopik üreterosel,renal agenezi,kör sonlanan üreter,dizüri,manyetik rezonans görüntüleme

Kaynaklar

1. Williams DI, Lillie JG. The functional radiology of ectopic ureterocele. Br J Urol 1972;44:417-33.
2. Nussbaum AR, Dorst JP, Jeffs RD, et al. Ectopic ureter and ureterocele: their varied sonographic manifestations. Radiology 1986;159:227-35.
3 Mohseni MG, Hosseini SR, Salavati A, Dadgari S. Ureterocele associated with renal agenesia presented as a pelvic mass in an adult. Iran J Radiol 2013;10:45-7
4. Berg F, Ohlmann C, Gossmann A. MR tomographic diagnosis of a congenital seminal cyst in ipsilateral renal agenesis with ureterocele as rare differential diagnosis of prostatic tumour. Rofo 2005;177:1308-9.
5. Sheih CP, Hung CS, Wei CF, et al. Cystic dilatations within the pelvis in patients with ipsilateral renal agenesis or dysplasia. J Urol 1990;144:324-7.
6. Maas KL, Lipson SA, Hricak H. Ureteric bud remnant in two patients with renal agenesis: Diagnosis by MRI. J Comput Assist Tomogr 1997;21:745-7.



Resim 1.VSÜG de işeme fazında prostatik üretra ile ilişkili kistik lezyon izlenmektedir



Resim 2. Aksiyal ve koronal MRG de üreter proksimal kesiminde kör olarak sonlanmaktadır.

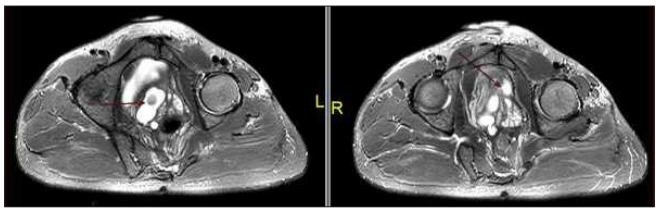

Resim 3. Genişlemiş görünümdeki üreter distalde mesane arkasından dolaşarak kalibrasyonu azalmış bir şekilde prostat düzeyinde üretraya açılmaktadır



Resim 4. Sağ renal agenezi ve vertebral anomaliler izlenmektedir.

Genitoüriner Sistem Radyolojisi

PS-202

NADİR BİR URAKAL ANOMALİ OLGUSU: URAKAL KİST

Arda Halil Ceylan, Serra Özbal Güneş, Baki Hekimoğlu

Sağlık Bilimleri Üniversitesi Dışkapı Yıldırım Beyazıt Eğitim ve Araştırma Hastanesi Radyoloji Kliniği

Giriş ve Amaç: Konjenital urakal anomaliler, gelişmekte olan urakus lümeninin kapanmaması sonucu oluşur. Sıklıkla insidental olarak saptansa da nonspesifik abdominal veya üriner semptomlara neden olabilir. Saptanamayan urakal anomaliler pediatrik ve erişkin hastalarda zamanla staz, inflamasyon ve enfeksiyonlara bağlı olarak abdominal veya üriner komplikasyonlara, morbidite ve malignite gelişimine yol açabilir.

Patensi gösteren urakal parçanın yerleşimine göre; patent urakus, urakal kist, umblikal-urakal sinüs, vezikourakal divertikül olmak üzere dört tip urakal anomali tanımlanmış olup en sık görülen tipler sırasıyla patent urakus (%47) ve urakal kisttir (%30).

Bu olguda nadir görülen bir urakal anomali tipi olan urakus kistinin bilgisayarlı tomografi (BT) görüntüleriyle sunumu amaçlanmıştır.

Olgu: 27 yaşında kadın hasta birkaç gündür mevcut kolik tarzda karın-yan ağrısı nedeniyle acil servise başvurdu. Fizik muayenesinde ve laboratuvar tetkiklerinde herhangi bir patoloji saptanmadı. Akut apandisit ön tanısı ile yapılan ultrason (US) tetkikinde akut apandisit ile uyumlu görünüm izlenemedi. BT görüntülemede ise sağ renal pelviste 2 mm çapında taş ve batın ön duvarının hemen posteriorunda yaklaşık L5-S1 vertebralar seviyesinde kistik dansitede sagittal kesitlerde fuziform şekilli urakus kisti ile uyumlu yapı izlendi (Resim 1-3). Hasta semptomatik tedavi verilerek taburcu edildi.

Tartışma: Urkus mesaneden umblikusa uzanan, embryolojik dönemde allontois ve kloaka yapılarının involüsyonu sonucu oluşan duktal bir yapıdır. Gestasonel gelişim evresinde kapanarak median umblikal ligament haline gelir. Urakal anomali insidansı erişkin popülasyonda 5000'de 1 olarak bildirilmiştir. Erkeklerde kadınlardan daha sık görülmektedir. Çoğunlukla görüntülemeler sırasında insidental olarak tespit edilir. Urakal kistler genellikle asemptomatik olmakla birlikte boyut artışı veya enfeksiyon ile komplike hale gelmesi durumunda uriner sistem enfeksiyonları, akut apandisit, over torsiyonu veya komplike meckel divertikülü ile benzer semptomlara neden olabilir. US, BT veya manyetik rezonans görüntüleme gibi görüntüleme yöntemlerinin tanı koymanın yanı sıra kistin anatomik yeri ve diğer yapılarla ilişkisini belirlemek aşamasında önemli bir yeri vardır.

Sonuç: Urakusun embriyolojik kökeni ve morfolojik özellikleri hakkında bilgi sahibi olmak bu tip anomalileri tanımak ve tanı koyabilmek için gereklidir. Urakal anomaliler çocuk veya erişkin hastalarda saptanmaması halinde morbidite ve mortalite nedeni olabilir.

Anahtar kelimeler: Urakus,anomaliler,urakal kist

Kaynaklar

1. Ashley RA, Inman BA, Routh JC, Rohlinger AL, Husmann DA, Kramer SA. Urachal anomalies: a longitudinal study of urachal remnants in children and adults. J Urol 2007;178(4 Pt 2):1615–1618.
2. Cappele O, Sibert L, Descargues J, Delmas V, Grise P. A study of the anatomic features of the duct of the urachus. Surg Radiol Anat 2001;23(4):229–235.
3. Machida H, Ueno E, Nakazawa H, Fujimura M, Kihara T. Computed tomographic appearance of urachal carcinoma associated with urachal diverticulum misdiagnosed by cystoscopy. Abdom Imaging 2008;33(3):363–366.
4. Rivera M, Granberg CF, Tollefson MK. Robotic-assisted laparoscopic surgery of urachal anomalies: a single-center experience.J Laparoendosc Adv Surg Tech A 2015;25(4):291–294.
5. Severson CR. Enhancing nurse practitioner understanding of urachal anomalies. J Am Acad Nurse Pract 2011;23(1):2–7.
6. Chiarenza SF, Scarpa MG, D'Agostino S, Fabbro MA, Novek SJ, Musi L. Laparoscopic excision of urachal cyst in pediatric age: report of three cases and review of the literature. J Laparoendosc Adv Surg Tech A 2009;19(1 suppl 1):S183–S186.
7. Castillo OA, Vitagliano G, Olivares R, Sanchez-Salas R. Complete excision of urachal cyst by laparoscopic means: a new approach to an uncommon disorder. Arch Esp Urol 2007;60(5):607–611.
8. Tazi F, Ahsaini M, Khalouk A, et al. Abscess of urachal remnants presenting with acute abdomen: a case series. J Med Case Reports 2012;6(1):226



Resim 1



Resim 2



Resim 3

Genitoüriner Sistem Radyolojisi

PS-203

PROSTATİK ÜRETRAYA EKTOPİK AÇILIM GÖSTEREN ÇİFT TOPLAYICI SİSTEM ANOMALİSİ, MR ÜROGRAFİ BULGULARI

Sinan Öcalan, Hasan Yiğit, Pınar Nercis Koşar

SBÜ Ankara Suam

Giriş ve Amaç: Ektopik üreter insidansı 1/2000 dir (1) ve kadınlarda erkeklere oranla 6 kat daha sıktır (2). Kadınlarda ektopik orifis suprasfinkterik veya infrasfinkteriktir. Kadınlarda ektopik orifis mesane inferioru, üretra, vestibül, vajina, uterus veya Gartner kanal kistinde olabilir (2-3). Erkeklerde ekstravezikal ektopik orifis daima suprasfinkteriktir ve bu ektopik orifis mesane boynu, seminal vezikül, vas deferens, prostat veya epididimde olabilir (4). Ektopik üreteral açılım en sık komplet duplikasyon ve obstrüksiyonla ilişkilidir. Üreterin ektopik insersiyonu tanısındaki zorluk ektopik açılım noktasını bulmaktır (4). Tanıda radyolojik yöntemlerden i.v. ürografi, voiding sistoüretrogram, ultrasonografi ve BT/MR ürografi kullanılabilir. MR ürografide ağır T2 ağırlıklı görüntüler tanıyı kolaylaştırmaktadır. Ayrıca MRG ile renal duplikasyon, üreterosel veya vertebral anomaliler gibi eşlik eden diğer anomalilerde saptanabilir.

Olgu Sunumu: İdrar yapamama veya kaçırma şikayeti olmayan, sık idrar yolları enfeksiyonu geçirmesi nedeniyle kliniğimize yönlendirilen, 6 yaşında erkek hastaya yapılan USG'de sağ tarafta çift toplayıcı sistem ve hidroüreteronefroz olduğu görüldü. Voiding sistoüretrogramda reflü izlenmedi. DTPA ve DMSA da sağ böbrekte anormallik bulunması nedeniyle MR ürografi incelemesi gerçekleştirildi. MR ürografide sağ böbrekte alt yarıya ait toplayıcı sistemin normal olduğu görüldü. Ancak üst yarıya ait toplayıcı sistemde Grade 3 dilatasyon mevcuttu. Sağ böbrek üst yarıya ait üreter belirgin dilate ve tortiyoze olup distal uçta ani daralma göstermekteydi, ayrıca mesane yerine ektopik olarak prostatik üretraya açılmaktaydı.

Tartışma ve Sonuç: Üreterin ektopik insersiyonu sıklıkla üreteral duplikasyona eşlik eder (5). Weigert-Meyer kuralına göre üst kesim üreteri genelde mesane inferior ve medialine, alt kesim üreteri genelde mesane trigona insersiyo yapar (6). Konvansiyonel radyolojik yöntemlerle genelde çift toplayıcı sistem tanısı konulabilmekle birlikte ektopik açılım tanısı genelde BT veya MR ürografi ile konulabilmektedir.

Olgumuzda sağ böbrek üst polü disfonksiyone olduğundan enfeksiyon riskini de önlemek adına sağ üst pol heminefrektomi ve üst pole ait ektopik açılım gösteren üreterin rezeksiyonu gerçekleştirildi.

Anahtar kelimeler: ektopik üreter açılımı, çift toplayıcı sistem, prostatik üretraya insersiyo

Kaynaklar

1. Dudek-Warchoł T. , Szmigielska A. , Krzemien G. and Warchoł S. , Ectopic ureter, renal dysplasia, and recurrent epididymitis in an infant: Case report and review of the literature, Clin Case Rep 2 (2014), 7–9.
2. McNab A. and Williams C. , Perioperative anuria resulting in the diagnosis of infrasphincteric ectopic ureter in an adult female, Urol Case Rep 2 (2014), 121–122.
3. Demir M. , Çiftçi H. , Kiliçarslan N., Gümüs K., Oğur M., Gülüm M. and Yeni E., A case of an ectopic ureter with vaginal insertion diagnosed in adulthood, Turk J Urol 41 (2015), 53–55.
4. El-Ghar M.A. and El-Diasty T. , Ectopic insertion of the ureter into the seminal vesicle, World J Radiol 5 (2013), 349–351.
5. Senel U. , Tanriverdi H.I. , Ozmen Z. and Sozubir S. , Ectopic ureter accompanied by duplicated ureter: Three cases, J Clin Diagn Res 9 (2015), PD2–PD10.
6. Fernbach S.K. , Feinstein K.A. , Spencer K. and Lindstrom C.A. , Ureteral duplication and its complications, Radiographics 17 (1997), 109–127.

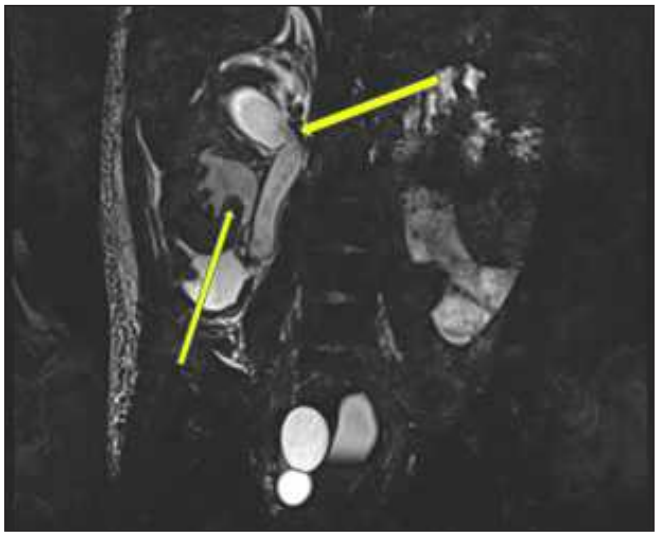

Resim 1. T2-space kesitinde sağ böbrekte çift toplayıcı sistem izlenmekte. Üst yarı toplayıcı sistemde hidronefrotik dilatasyon mevcut.

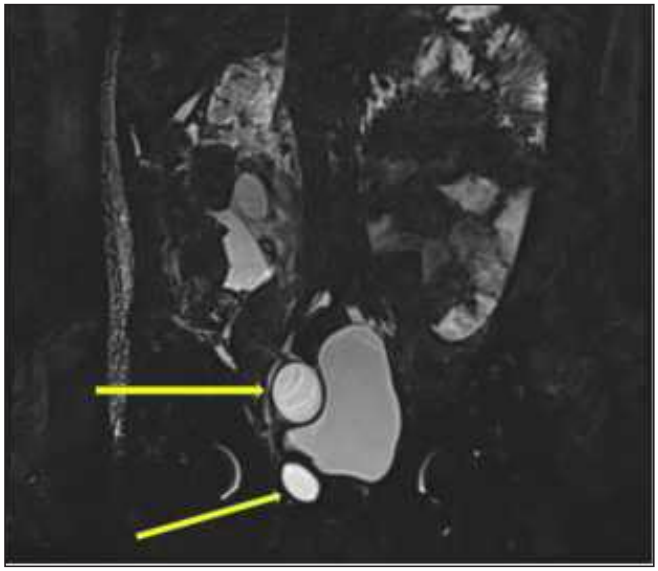

Resim 2. T2-space kesitinde sağ böbrek üst yarıya ait üreterde trasesi boyunca devam eden dilatasyonun distal kesimdeki görünümü

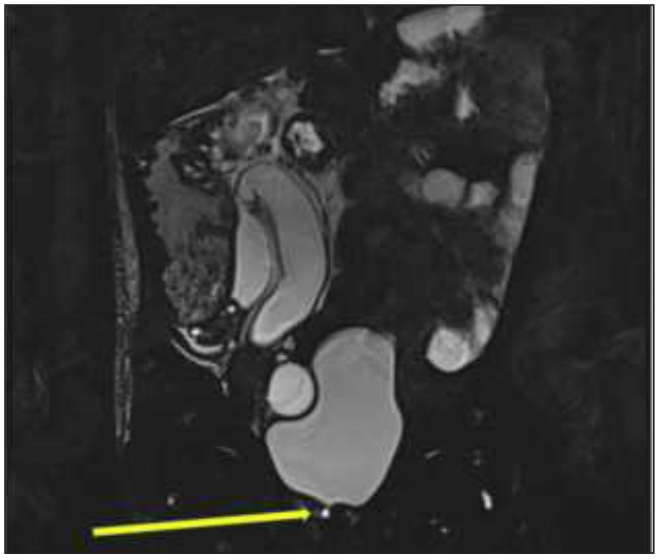

Resim 3. Sağ böbrek üst yarıya ait üreterin distal uçta mesane yerine prostatik üretraya açılımını gösteren T2-space kesiti

Genitoüriner Sistem Radyolojisi

PS-204

POSTMENAPOZAL DÖNEMDE OVER MALİGNİTELERİ AYIRICI TANISINDA OVER TORSİYONU

Alper Göncüoğlu, Mirace Yasemin Karadeniz Bilgili, Selmin Perihan Kömürcü Erkmen, Enes Nusret Çelik

Kırıkkale Üniversitesi Tıp Fakültesi Radyoloji AD

Giriş ve Amaç: Over torsiyonu, overin kendi vasküler ekseni veya pedikül etrafında tamamen veya kısmen rotasyonudur. Over ve/veya tubanın nekrozuna, peritonite ve şoka kadar gidebilen klinik tablolara neden olabilir. Akut batın sebepleri içinde yer almakla birlikte nadir olarak görülür. Jinekolojik acillerin %2,7'sini adneksiyal torsiyon oluşturmaktadır (1). Kesin etyolojisi belirsizdir. Sıklıkla dermoid ve seröz kistadenomlara bağlı görülür (2). Bu olgu sunumunda postmenapozal dönemde akut batın tablosuyla gelerek over torsiyonu tanısı alan hastanın, BT görüntüleme bulgularının paylaşılması amaçlanmaktadır.

Olgu Sunumu: Altmış üç yaşında kadın hasta, 4-5 gündür var olan karın ağrısı ve kabızlık şikayetleri ile acil servise başvurmuştur. Batın grafisinde pelvik bölgede orta hatta hava-sıvı seviyelenmesi gösteren görünümün izlenmesi üzerine etiyoloji araştırılması açısından abdomen BT tetkiki yapılmıştır. Abdomen BT görüntülemesinde sağ adneksle ilişkili olduğu düşünülen 16x10x19 cm boyutlarda, kistik ve solid komponentleri bulunan, semisolid lezyon ve pelvik bölgede 2,5 cm serbest sıvı tespit edilmesi üzerine over malignitesi ön tanısı ile hastaneye yatırılmıştır (Resim a,b,c,d). Hasta over tümörü ön tanısı ile laparatomiye alınmıştır. Sağ over ve tuba birlikte kendi etrafında beş defa torsiyone olmuş ve 20x25 cm boyutlarında nekrotik görünümlü bir kitle oluşturduğu izlenmiştir. Hastanın postmenopozal dönemde olması ve kitlenin şiddetli iskemiye bağlı nekrotik görünümü nedeniyle total abdominal histerektomi-bilateral salpingo-ooferektomi uygulanmıştır. Histopatolojik inceleme sonucu benign kistik oluşum olarak raporlanmıştır.

Tartışma: Over torsiyonu over/adneksin kendi vasküler ekseni etrafında tam ya da kısmi olarak dönmesidir. Bunun sonucunda oluşan venöz ve lenfatik tıkanıklık, ovaryan parankimin masif konjesyonu ve hemorajik enfarktı ile sonuçlanır. Ardından oluşan arteriyel tıkanma ise gangren ve hemorajik nekroza neden olur (3). Çoğunlukla üreme çağındaki kadınlarda görülse de prepubertal dönemde ve postmenopozal dönemde de ortaya çıkabilir. Postmenopozal dönemde görülme oranı %8,8 bulunmuştur (4). Bizim olgumuz da postmenapozal dönemde gelişen over torsiyonu olarak tanı almıştır.

Over torsiyonunun en önemli klinik bulgusu ani başlayan, keskin veya kolik tarzda, aralıklı ya da giderek artış gösteren ağrıdır. Bu bulguya bulantı, kusma ve abdominal kitle eşlik edilebilir (5). Torsiyon vakalarının yaklaşık yarısında ovaryan neoplaziler tespit edilir. Over torsiyonu sıklıkla benign patolojilere, nadiren de düşük malignite gösteren tümörlere eşlik eder. Over torsiyonunda en sık izlenen neoplazi dermoid kist olarak gösterilmiştir(1).

En sık patolojik tanı foliküler ya da korpus luteum içeren fonksiyonel kistler olup %40 oranında gözlenmektedir (4). Literatür ile uyumlu olarak bizim olgumuzdaki histopatolojik tanı da benign kistik oluşum olarak raporlanmıştır.

Sonuç: Bizim olgumuzun dikkat çeken özelliği ileri yaşta olmasıdır. Bu olgu, postmenapozal dönemde primer düşünülmesi gereken patolojilerin maligniteler olmasına rağmen nadiren torsiyonla da karşılaşılabileceğini bize göstermiştir.

Klinik semptomları ve laboratuvar bulguları spesifik olmayan acil jinekolojik bir durum olan over torsiyonunun, sıklıkla reprodüktif yaşta görülmesine rağmen, postmenopozal dönemdeki kadınlarda da ayırıcı tanıda düşünülmesi, erken tanı ve tedavi için önemlidir.

Anahtar kelimeler: bilgisayarlı tomografi, over torsiyonu, kist

Kaynaklar

1. Hibbart LT. Adnexal torsion. Am J Obstet Gynecol 1985; 152:456-61. Özlen B, Özdemir L, Yörük Y, Altıay G, Tabakoğlu E, Hatipoğlu O. A Case of Ruptured Hydatid Cyst With Upper Lobe Localization That Imitated Active Lung Tuberculosis. Balkan Med J 2007; 24: 146-9.
2. Hoover K, Jenkins TR. Evaluation and management of adnexal mass in pregnancy. Am J Obstet Gynecol 2011;205(2):97-102.
3. Graif M, Itzehak Y. Sonographic evaluation of ovarian torsion in childhood and adolescence. AJR 1988;150: 647-9.
4. Lee CH,Raman S, Sivanesaratnam V. Torsion of ovarian tumors;a clinicopathological study. Int J Gyneacol Obstet 1989;28:21-5.
5. Kruger E, Heler DS. Adnexal torsion: A clinicopathologic review of 31 cases. J Reprod Med 1999;44:71-5.

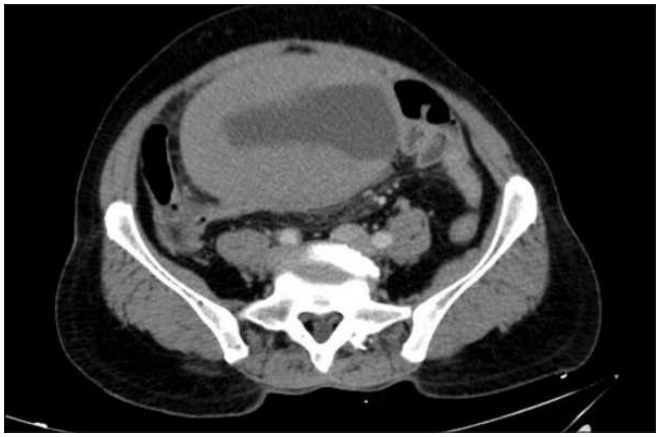

Resim b. Pelvik bölgede kistik ve solid komponentleri içeren lezyon



Resim c. Pelvik bölgede kistik ve solid komponentleri içeren lezyon



Resim a. Pelvik bölgede kistik ve solid komponentleri içeren lezyon



Resim d.

Genitoüriner Sistem Radyolojisi

PS-205

NORMAL SPONTAN DOĞUM SONRASI GELİŞEN SEPTİK PELVİK TROMBOFLEBİT OLGUSU

Servan Yaşar, Nuray Voyvoda, Tülay Özer

S.B.Ü Kocaeli Derince Suam Radyoloji Kliniği

Giriş: Septik pelvik tromboflebit, herhangi bir nedenle venöz endotelde oluşan hasar ve bunu takiben oluşan trombüs ve bakteriyel kolonizasyon sonucu gelişen bir klinik tablodur. Pelvik tromboflebitte hastaların hemen hemen tamamında 1-2 hafta önce doğum veya operasyon öyküsü bulunmaktadır.Operasyon sonrası açıklanamayan ateş, çoğu hastada silik pelvik bulgular (vajinal akıntı, lokal ısı artışı,kasık ağrısı vb.) septik pelvik tromboflebiti akla getirmelidir. Tanıda ovaryan venlerde trombozu ve pelvik yağlı dokudaki inflamasyonu gösteren BT ve MR kullanılır. Biz bu olguda ovaryan ven trombozu ve septik pelvik tromboflebitinin radyolojik bulgularını sunmayı amaçladık.

Olgu: Öyküsünde 1 hafta önce normal spontan vajinal doğum olan 22 yaşında kadın hasta acil servise karın ağrısı ve düşmeyen ateş şikayetiyle başvurdu. Bilinen ek bir hastalığı olmayan hastanın iki normal spontan vajinal doğumu ve bir abortusu mevcuttu. Laboratuvar değerlerinde CRP: 92 mg/L, WBC: 12.000 adet/mm3'di. Yapılan ultrasonografisinde uterusta postpartum değişiklikler, sağ böbrek posteroinferiorunda lümeni tromboze kollateral venler ve sağ ovaryan venin superior kesiminde lümeni parsiyel oklüde eden trombüs izlendi. Abdominal BT'de retroperitoneal alandaki sağ böbrek posteroinferior komşuluğundaki kollateral venlerin sağ ovaryan ven ile ilişkili olduğu gözlendi. Ayrıca perirenal alanda ve pelvik bölgede yağlı dokuda inflamasyon ile uyumlu dansite artışları mevcuttu. Hastanın kliniği ile birlikte değerlendirildiğinde ovaryan ven trombozu ve buna bağlı septik pelvik tromboflebit düşünüldü. Hastaya antikoagülan ve antibiyotik tedavisi uygulandıktan sonra klinik bulgularında belirgin düzelme görüldü. Yapılan kontrol ultrasonografide de radyolojik olarak bulgular gerilemişti. Hasta antikoagülan tedavi 6 haftaya tamamlanması koşuluyla taburcu edildi.

Tartışma: Ovaryan ven trombozu ve benzer klinik tablo oluşturan septik pelvik tromboflebit herhangi bir nedenle venöz endotelde oluşan hasar ve bunu takiben oluşan trombüs ve bakteriyel koloni-



Resim 1. Aksiyal kontrastsız BT görüntüsünde retroperitoneal alanda sağ böbrek posteroinferior yerleşimli dilate kollateral venler

zasyon sonucu gelişen bir klinik tablodur. Ovaryan ven trombozu ve septik pelvik tromboflebit, obstetrik operasyonlar, pelvik inflamatuar hastalık ve nadiren de jinekolojik operasyonlar sonrası görülebilen bir durumdur. Karın ağrısı, bulantı ve kusma gibi nonspesifik abdominal şikayetlerle görülebilir. Ovaryan ven trombozu oldukça nadir görülmesine rağmen postpartum endometrit ile birlikte seyrederek septik pulmoner embolilere neden olan ve hayati tehdit eden bir durumdur.. Tanısı atlandığında ise mortalite ve morbiditesinin yüksek olduğu çalışmalarda bildirilmektedir. Tanısı genellikle radyolojiktir. Olguların %80-90'ı sağda %10'u ise bilateral görülür. US'de over büyümüştür. Doppler US'de dilate, komprese olmayan, lümende akım izlenmeyen ovarian ven izlenir. Over ven trombozu BT ile değerlendirilmelidir. Gonadal ven lokalizasyonunda duvarları kontrastlanan, lümeninde hipodens santral trombusu olan dilate tubuler yapı izlenir. Ayırıcı tanıda inflame retroçekal apandisit, pyelonefrit, hidroüreter veya inferior mezenterik venin trombozu yer alır. Bizim olgumuzda da benzer bulgular mevcut olup klinik pyelonefrit ile karışmaktaydı. Sonuç olarak postpartum persistan ateşi olan obstetrik olgularda ovaryan ven trombozu / septik pelvik tromboflebit olabileceği unutulmamalı ve mortal komplikasyonlardan korunmak için radyolojik olarak tanısı konmalıdır.

Anahtar kelimeler: Ultrasonografi, Bilgisayarlı Tomografi, Ovaryan Ven Trombozu, Puerperyum

Kaynaklar

1.Harris WJ. Complications of hysterectomy. Clin Obstet Gynecol 1997;40(4):928-38.
2. Dionigi R, Dionigi G, Rovera F, Boni L. Postoperative fever. Surg Infect (Larchmt) 2006; 7(Suppl 2):S17-20.
3. Solak H. [Venous diseases]. Vascular Diseases and Surgery. 3rd ed. Konya: Turkey Publication of Selcuk University;1997. p.213-53.
4. Keogh J, MacDonald D, Kelehan P. Septic pelvic thrombophlebitis: an unusual treatable postpartum complication. Aust N Z J Obstet Gynaecol 1993;33(2):204-7.

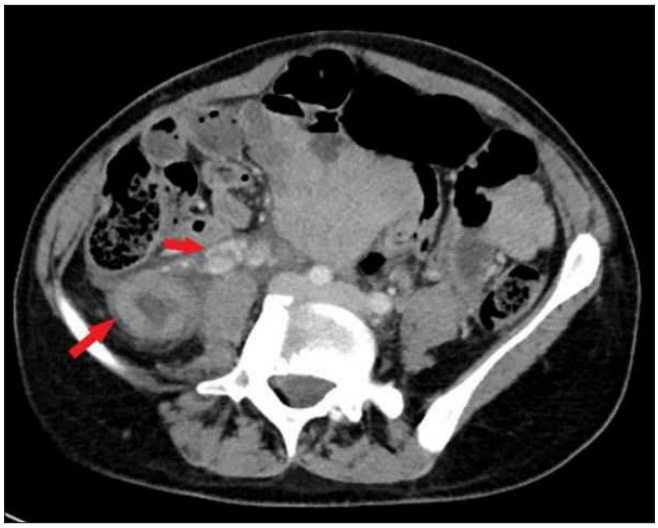

Resim 2. Aksiyal kontrastlı BT görüntüsünde retroperitoneal alanda sağ böbrek posteroinferior yerleşimli dilate kollateral venler ve insidental rektus diastazı

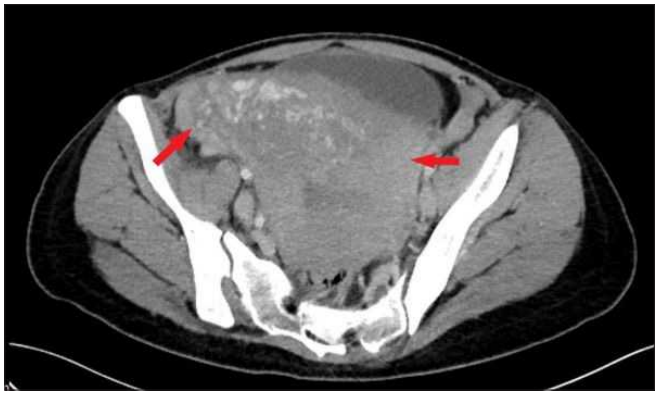

Resim 2. Aksiyal kontrastlı BT görüntüsünde retroperitoneal alanda sağ böbrek posteroinferior yerleşimli dilate kollateral venler ve insidental rektus diastazı

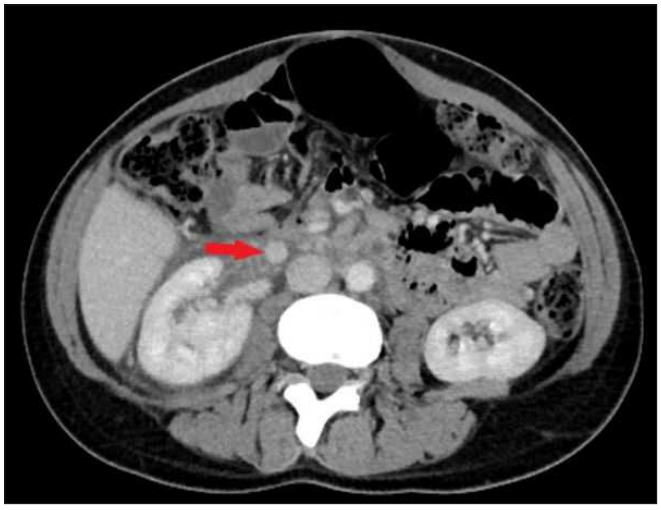

Resim 4. Aksiyal kontrastlı BT görüntüsünde dilate sağ ovaryan ven

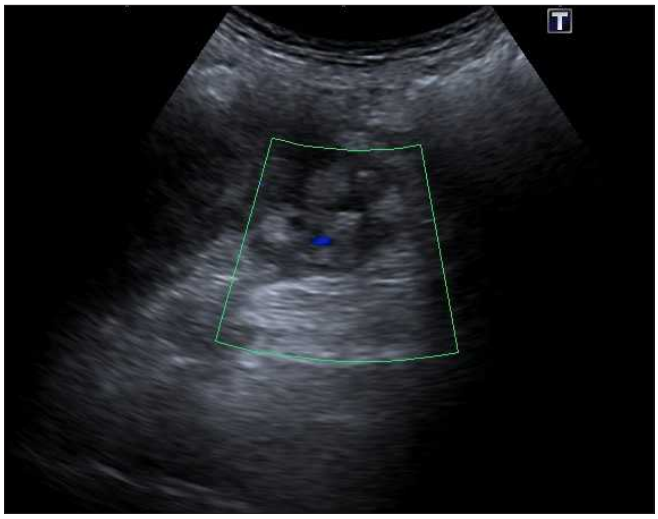

Resim 4. Aksiyal kontrastlı BT görüntüsünde dilate sağ ovaryan ven

Genitoüriner Sistem Radyolojisi

PS-206

NADİR BİR OLGU: RENAL PELVİS TRANSİSYONEL HÜCRELİ KARSİNOMU MANYETİK REZONANS GÖRÜNTÜLEME BULGULAR:

Özge Hatice Çiftçi, Talat Koparan

Şehit Prof. Dr. İlhan Varank Eğitim ve Araştırma Hastanesi

AMAÇ: Transisyonel hücreli karsinomlar (TCC) en sık görülen üroepitelyal tümörler olup vakaların %90'ını oluşturmaktadır. Renal pelvis TCC ise nadir görülmekte olup vakaların %5'ini oluşturmaktadır. Bu olguda renal pelvis TCC 'nin magnetik rezonans görüntüleme (MRG) bulgularını sunmayı amaçladık.

YÖNTEM: Sol yan ağrısı şikayetiyle hastanemize başvuran 58 yaşında erkek olgunun idrar tetkikinde mikroskopik hematüri saptanması ve ultrasonografik inceleme sol renal pelvisi dolduran kitle lezyon ve buna sekonder hidronefroz izlenen hastaya iyotlu kontrast madde allerji öyküsü bulunduğundan kontrastlı tüm batın MRG ile inceleme yapıldı.

Bulgular: Olguda sol üst kaliksi doldurup renal pelvise doğru uzanım gösteren, üreteropelvik junction-proksimal üretere infiltre görünümde; T2AG'de hipointens, postkontrast incelemelerde renal parankime oranla daha az kontrast tutulumunun saptandığı polipoid kitle lezyon izlendi. Obstrüksiyona sekonder sol üst-orta kaliks-lerde dilatasyon izlendi. Sol üst polde renal parankimde incelme dikkati çekmiş olup renal konturlarda bozulma dikkati çekmemiştir. Operasyon sonrası biyopsi sonucu papiller tip TCC olarak raporlandı.

Tartışma: TCC erkeklerde daha sık izlenmekle birlikte 60-70 yaş civarında pik yapmaktadır. Olgular sıklıkla mikroskopik yada makroskopik hematüri ile başvurmakta olup üreteropelvik bileşke (UPJ) tutulumu bulunan hastalarda renal koliği taklit eden yan ağrısı ve hidronefroz ile prezentasyon izlenebilir. Renal hücreli karsinoma (RCC) oranla bilateralite ve multisentrisite daha sık görülmekte olup üriner traktın herhangi bir yerinde TCC saptanması tüm traktın risk altında olduğunu işaret eder. Fokal intraluminal kitle, lümeni daraltan duvar kalınlık artışı ve renal sinüsü infiltre eden kitle lezyon şeklinde izlenebilir. Renal pelvis TCC çoğunlukla lümene sınırlıdır. 2 alt tipi (papiller, non-papiller) bulunmakta olup 3 histolojik dereceye ayrılır. Prognoz değerlendirilmesinde hastalığın evresi histolojik dereceden daha önemlidir. Papiller tip daha çok fokal intraluminal kitle şeklinde saptanırken; non-papillller tip daha çok infiltratif kitle şeklinde izlenir. Ayırıcı tanıda pıhtı, renal kalkül,mantar topu, fibroepitelyal polip bulunmaktadır. Renal konturlarda bozulmaya neden olmaması RCC ile ayrımında önemlidir. Kontrast tutulumunun saptanması pıhtı ve

mantar topunun ekatre edilmesini sağlar. TCC'ler hipovasküler yapıda olup geç faz kontrastlı incelemelerde lümende dolum defektine neden olurlar. Ürografi fazında tümörle dolu genişlemiş kaliksler 'onkokaliks', infindibulumdaki obstrüksiyona sekonder opasifiye olmayan kaliksler ise 'fantom kaliks' olarak adlandırılmıştır. Tedavide üreterovezikal bileşkeyide içeren nefroüreterektomi operasyonu uygulanmaktadır.

Sonuç: Bu olgu sunumunda sol yan ağrısı ve mikroskopik hematüri şikayetiyle başvuran sol renal pelvis TCC olgusu sunulmuş, literatürde bahsedilen görüntüleme bulgularından bahsedilmiş ve ayırıcı tanı kriterleri gözden geçirilmiştir. Yan ağrısı başvuran hematürisi saptanan hastalarda ön planda renal kolik düşünülmekle birlikte ileri yaş erkek olgularda malign patolojilerde ayırıcı tanıda akılda bulundurulmalıdır.

Anahtar kelimeler: transisyonel hücreli karsinom, renal pelvis, manyetik rezonans görüntüleme

Kaynaklar

1.Raghunandan V., Carl MS., Chaan SN Imaging and Staging of Transitional Cell Carcinoma: Part 2, Upper Urinary Tract AJR 2009; 192:1488–1493
2.Kirkali Z, Tuzel E. Transitional cell carcinoma of the ureter and renal pelvis. Crit Rev Oncol Hematol 2003; 47:155–169
3.Buckley JA, Urban BA, Soyer P, Scherrer A, Fishman EK. Transitional cell carcinoma of the renal pelvis: a retrospective look at CT staging with pathologic correlation. Radiology 1996; 201:194–19
4.Browne RF, Meehan CP, Colville J, Power R, Torreggiani WC. Transitional cell carcinoma of the upper urinary tract: spectrum of imaging findings. RadioGraphics 2005; 25:1609–1627



Resim 1. Yağ baskılı post-kontrast koronal T1AG'de renal pelvis yerleşimli renal parankime oranla daha az ve homojen kontrast tutan polipoid kitle lezyon



Resim 2. ağ baskısız koronal T2AG'de sol böbrek üst pol kaliksini doldurarak renal pelvise uzanım gösteren, UPJ düzeyinde obstrüksiyon sonucunda pelvikalisiyel sistemde dilatasyona neden olan, homojen hipointens polipoid kitle lezyon

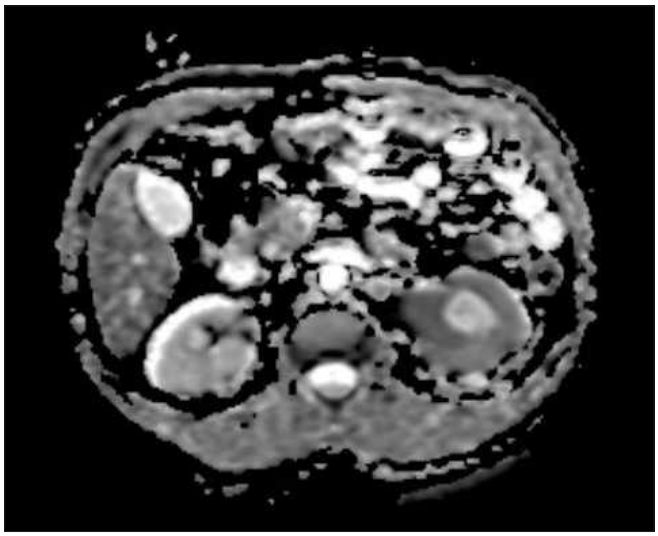

Resim 3. ADC incelemede DWI incelemede kısıtlanma özelliği izlenen lezyona karşılık gelen alanda maligniteyi destekleyen hipointens sinyal özelliği izlenmekte



Resim 4. Yağ baskılı post-kontrast aksial T1AG'de renal pelvis içerisinde renal parankime oranla daha az ve homojen kontrast tutan lümeni dolduran polipoid kitle lezyon

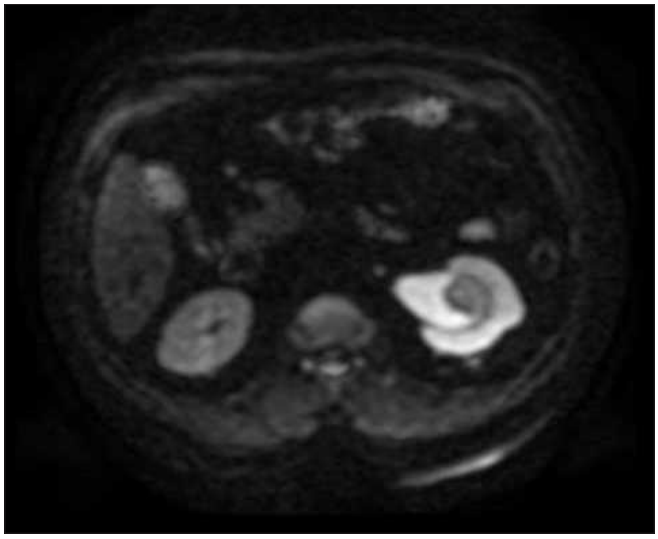

Resim 5. Diffüzyon ağırlıklı incelemelerde (DWI) sol böbrek renal pelvisinden UPJ düzeyine doğru uzanan kısıtlanma özelliği gösteren polipoid kitle lezyon

Genitoüriner Sistem Radyolojisi

PS-207

A RARE TUMOR OF THE FEMALE GENITAL TRACT: PRIMARY OVARIAN LEIOMYOSARCOMA. KADIN GENİTAL SİSTEMİNİN NADİR BİR TÜMÖRÜ: OVARİAN LEİOMYOSARKOM

Hakkı Çelik, Canan Altay, Işıl Başara Akın, Funda Barlık Obuz

Dokuz Eylül University Department of Radiology

Introduction: Contrary to their uterine counterparts, ovarian smooth muscle tumors (SMT) are extremely rare, comprising only 1% of ovarian tumors. Primary pure ovarian leiomyosarcomas (POLMS) constitute a malignant subgroup of ovarian SMT, and only 61 cases have been reported (1). Therefore, their origin, etiology, histologic features, clinical behavior, and optimal treatment are still obscure. The prognosis of primary pure ovarian leiomyosarcomas is extremely poor and mostly recurs in abdomen and pelvis (1). These tumors usually occur in postmenopausal women, but sometimes, younger women may be affected (2). This presentation aims to define the magnetic resonance imaging (MRI) findings of ovarian leiomyosarcomas and remind about this rare malignancy by describing a case.

Case Report: A 60-year-old female patient was admitted to the outpatient gynecology clinic for genital condyloma about one year ago. Her physical examination revealed a soft mass in the pelvis. MR examination showed a heterogeneous solid mass measuring 16x16x15 cm with lobulated contours. The mass was predominantly hyperintense on fat-saturated T2W images (Figure 1A), isointense to muscle on T1 weighted images (Figure 1B), intermediate to hypointense to neighboring fat on non-fat suppressed T2W images (Figure 2) and heterogeneously enhancing on post-contrast images (Figure 3). The mass was filling the pelvic cavity and extending to the level of umbilicus in the abdomen. Uterus and left ovary were normal (Figure 4 and 5). The right ovary was not identified. Pelvic lymph nodes were not observed. Afterward, the patient was operated. According to the pathology report, morphological and immunohistochemical findings were consistent with leiomyosarcoma.

Discussion and Conclusion: Ovarian leiomyosarcomas are very rare ovarian tumors, whose origin is unclear. Because of their rarity, there are no large series of case reports in the literature and definitive imaging findings and treatment modalities have not yet been developed. Leiomyosarcomas show cystic foci more frequently than leiomyomas because of necrosis and hemorrhage. In addition to the muscle tissue signal of the ovarian mass, the large size of the lesion and the presence of cystic areas should suggest this very rare malignant tumor in the differential diagnosis.

Anahtar kelimeler: Leiomyosarcoma, ovarian tumor, magnetic resonance imaging

References

1. Taskin S, Taskin EA, Uzum N, Ataoglu O, Ortac F (2007) Primary ovarian leiomyosarcoma: a review of the clinical and immunohistochemical features of the rare tumors. Obstet Gynecol Surv 62(7):480–486.
2. Monk BJ, Nieberg R, Berek JS (1993) Primary leiomyosarcoma of the ovary in a perimenarchial female. Gynecol Oncol 48:389–393..

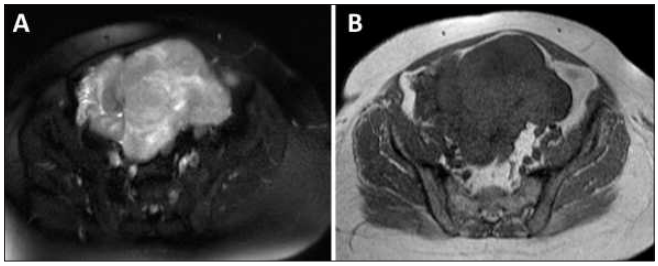

Figure 1. Axial view fat saturated T2W (A) and T1W (B) images show a large mass occupying whole pelvis.

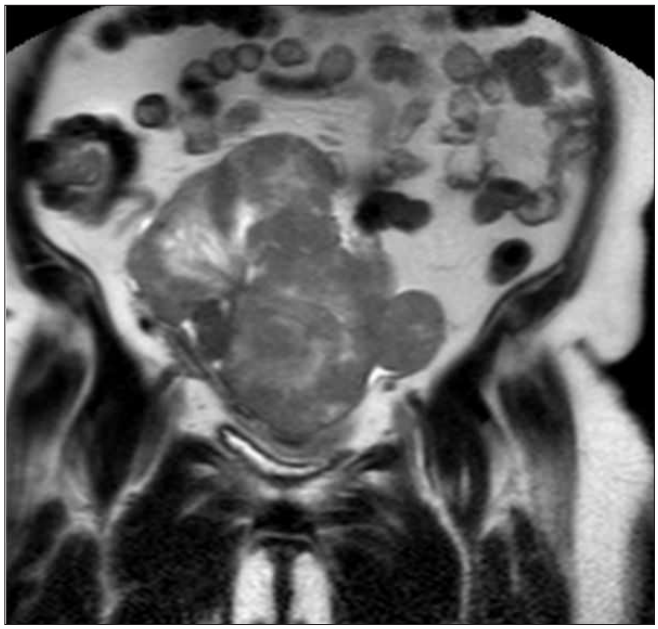

Figure 2. Non-fat saturated coronal view T2W image.

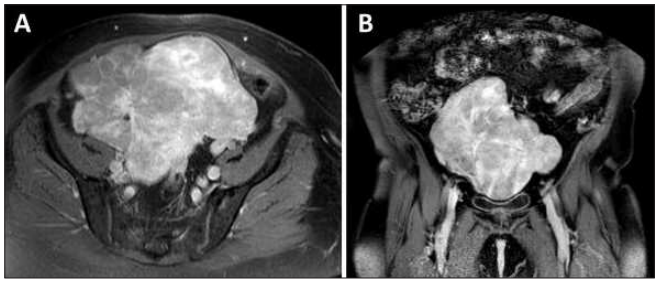

Figure 3. Fat-saturated post-contrast T1W axial (A) and coronal view (B) MR images show a heterogeneously enhancing large mass occupying whole pelvis.

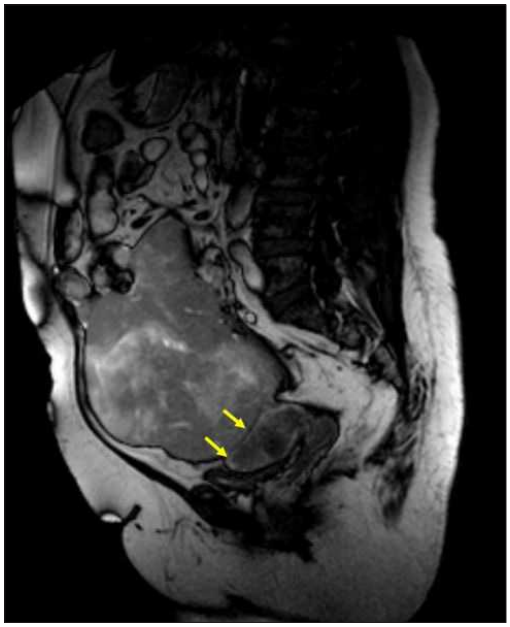

Figure 4. Sagittal view MR image shows large well-defined mass lesion occupying whole pelvis just superior to fundus of uterus (a black distinct border between the mass and the uterus indicated by yellow arrows).



Figure 5. Fat saturated post-contrast coronal view T1W image shows that the mass is not arising from the left ovary (left ovary indicated by yellow arrow).

Genitoüriner Sistem Radyolojisi

PS-208

NEONATAL-İNFANTİL OVER TORSİYONLARINDA RADYOLOJİK BULGULAR

Rana Beyoğlu, İsmail Akdulum, Gülçin Durukan Günaydın, Öznur Leman Boyunağa

Gazi Üniversitesi Tıp Fakültesi

Over torsiyonu adolesan-reproduktif dönemde olduğu kadar yenidoğan döneminde de over dokusunun kaybıyla sonuçlanabilmesi açısından tanı konması oldukça önemli olan bir durumdur. İnfantil dönemde maternal gestasyonel hormonların etkisiyle over kistleri izlenebilir. Bu kistler sıklıkla milimetrik boyutlu olup postnatal dönemde rezolusyona uğramaktadır.Özellikle çapı 5 cm den büyük olanlar torsiyona ve over dokusunun otoamputasyonuna neden olabilmektedir (1).

Neonatal-infantil over torsiyonunun radyolojik bulguları torsiyona neden olan büyük bir kistin içine kanama olmasına sekonder debris, sıvı-debris seviyelenmesi, kistin etrafında diğer ovarian folikulleri temsil eden kız kistler ve kist içi kist görünümüdür(2).

Kliniğimize başvuran 2 si yenidoğan, diğeri 3 aylık olan 3 hastaya yapılan Ultrasonografi (US), Renkli Doppler US (RDUS) ve Manyetik Rezonans Görüntüleme (MRG) tetkiklerinde over kisti ve torsiyonu düşündüren ultrasonografi bulguları saptandı.

Olgu 1: Antenatal dönemde ani gelişen yaklaşık 40x35 mm boyutlarındaki pelvik kitle saptanan, akabinde komplike asit gelişen ve antenatal dönemde bu sıvıdan örnekleme yapılan neonatal kız hastaydı. Antenatal takibindeki sıvının patolojik tanısı hemorajik mayi ile uyumlu gelmişti ve sıvıda herhangi bir malignite bulgusu saptanmamıştı. Hasta postnatal 1. günde over kisti - over torsiyonu öntanısıyla kliniğimize yönlendirildi. Abdominopelvik US incelemesinde sağ adneksiyel lojda 14x23x33 mm boyutunda milimetrik kistik ve kalsifik kompenenti bulunan, RDUS ile avasküler solid lezyon izlendi(Resim1,2). Lezyonun boyutları intrauterin takipleriyle karşılaştırıldığında gerileme izlenmiş olması nedeniyle öncelikle ovaryan torsiyon-nekroze over parankimi ile uyumlu olabileceği düşünüldü. Hastaya ovaryan bir maligniteyi dışlamak amacıyla postnatal 3. günde pelvik MRG tetkiki yapıldı. Pelvik MRG incelemesinde de sağ adneksiyel lojda 15x19x25 mm boyutlarında hemorajik sinyaller de barındıran, komplike-hemorajik ovarian kist ile uyumlu lezyon sap-

tandı(Resim 3). US ve MRG incelemelerinde normal sağ over dokusu ayırdedilemedi. Takiplerinde sağ adneksiyel lojdaki lezyonun boyutlarında ve özellikle kistik komponentinde belirgin olan gerileme izlendi(Resim 4). Lezyonun giderek küçülme eğiliminde olması nedeniyle klinik ve radyolojik takip kararı alındı.

Olgu 2: Antenatal takibinde pelvik bölgede kist saptanan hastaya postnatal 1. günde yapılan abdominopelvik US'de sağ adneksiyel lojda 36x27x32 mm boyutlarında, kalın duvarlı, duvardan lümene protrude milimetrik kistik komponentleri ve seviye veren hemorajik debrisi bulunan kist izlendi(Resim 5). Ayırıcı tanıda torsiyone olmuş over kisti düşünüldü ancak ovaryan malignitelerin ekartasyonu için pelvik MRG tetkiki gerçekleştirildi. Pelvik MRG'de sağ adneksiyal lojda 27x31x33 mm boyutlarında içerisinde komplike-kalın duvarlı kistik lezyon izlendi(Resim 6). Lezyonda malignite bulgusu saptanmadı. Ayırıcı tanıda öncelikli olarak hemorajik over kisti - torsiyon düşünüldü.US ve MRG incelemelerinde sağ over ayrıca görüntülenemedi. Sonraki US takiplerinde lezyonun boyutunda küçülme izlendi(Resim 7). US takiplerinde lezyonun duvar kalınlığı arttı ve kistik komponenti azaldı,sağ adneksiyel lojda normal over dokusu ayırdedilemedi. Lezyonun giderek küçülme eğiliminde olması nedeniyle klinik ve radyolojik takip kararı alındı.

Olgu 3: 2 gündür olan kusma ve huzursuzluk nedeniyle pediatri polikliniğine başvuran 13 haftalık kız hastaya gerçekleştirilen abdominopelvik US incelemesinde sağ adneksiyal lojda, 35x20 mm boyutlarında, kist içi kist görünümü bulunan ve iç kesimde izlenen kistte duvar kalınlaşmasının izlendiği ve içerisinde debris bulunan, RDUS ile vaskülaritesi bulunmayan lezyon saptandı(Resim 8). Bulguların neonatal over torsiyonu açısından anlamlı olabileceği belirtildi. Hastaya over torsiyonu öntanısıyla aynı gün cerrahi yapıldı ve sağ over torsiyonu tanısı doğrulandı.

Over torsiyonu yenidoğan dönemi ve infantil dönemde izlenen özellikle çapı 5 cm den büyük kistlerin neden olduğu en sık komplikasyondur. Over torsiyonunun sonografik bulguları tipiktir. Bu tipik sonografik bulguların radyologlar tarafından bilinmesi ve over torsiyonu tanısının erken dönemde koyulması ile over dokusunun kaybı önlenebilir(3).

Anahtar kelimeler: neonatal over torsiyonu, neonatal ovarian torsion, ultrasonografi,

Kaynaklar

1. Brandt ML, Helmrath MA. Ovarian cysts in infants and children. Semin Pediatr Surg 2005; 14:78–85
2. H. Nursun Ozcan, S. B. (2015;205). Imaging Findings of Fetal-Neonatal Ovarian Cysts Complicated With Ovarian Torsion and Autoamputation. American Journal of Roentgenology, 185-189.
3. Kim HS, Y. S. (2016 Jun;44(5)). Diagnosis of neonatal ovarian torsion: Emphasis on prenatal and postnatal sonographic findings. J Clin Ultrasound, 290-7.

1. Brandt ML, Helmrath MA. Ovarian cysts in infants and children. Semin Pediatr Surg 2005; 14:78–85
2. H. Nursun Ozcan, S. B. (2015;205). Imaging Findings of Fetal-Neonatal Ovarian Cysts Complicated With Ovarian Torsion and Autoamputation. American Journal of Roentgenology, 185-189.
3. Kim HS, Y. S. (2016 Jun;44(5)). Diagnosis of neonatal ovarian torsion: Emphasis on prenatal and postnatal sonographic findings. J Clin Ultrasound, 290-7.

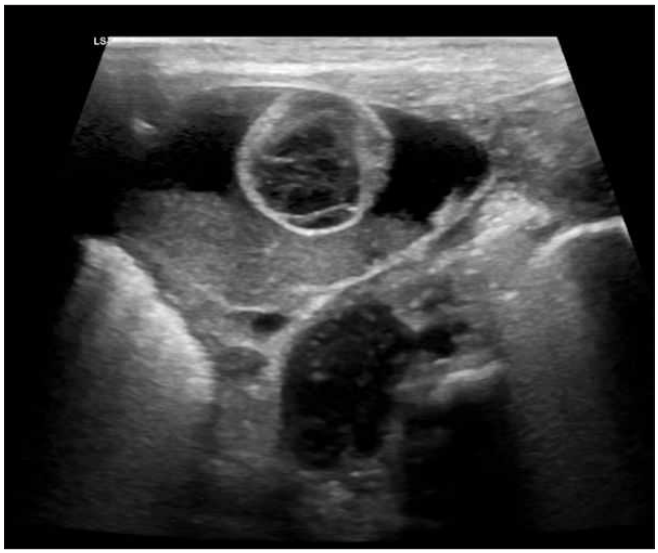

Resim 1. Olgu 1'e ait, hastanın postnatal 1.günde gerçekleştirilen US incelemesinde sol adneksiyel loda içerisinde seviyelenme gösteren debris, kalın duvar yapısı gösteren ve iç yapısı heterojen olarak görüntülenen kist içinde ikinci bir kistik lezyon ve lezyon kaydedilmiştir.



Resim 2. İçerisinde debris bulunan lezyonun kenarlarındaki ve debris içerisindeki kalsifikasyona sekonder ekojen odaklar izleniyor

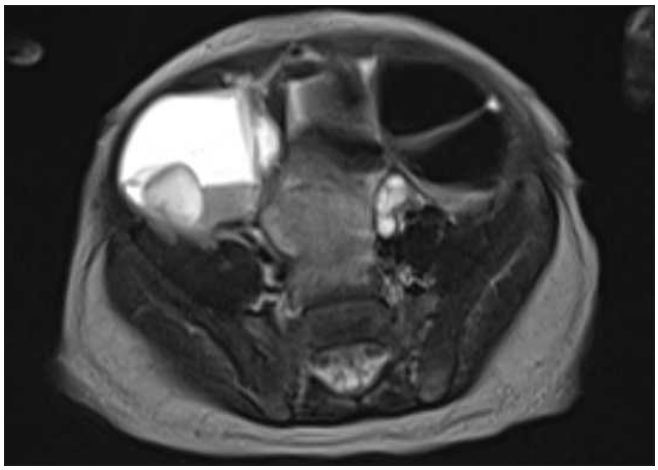

Resim 3. Olgu 1'e ait MRG incelemesinde aksiyel kesitte sağ adneksiyel lojda T2AG de içerisinde hemorajiyi temsil eden seviyelenmenin ve kalın duvarlı ikinci bir yoğun içerikli kistik lezyonun mevcut olduğu komplike kist görüntülendi.

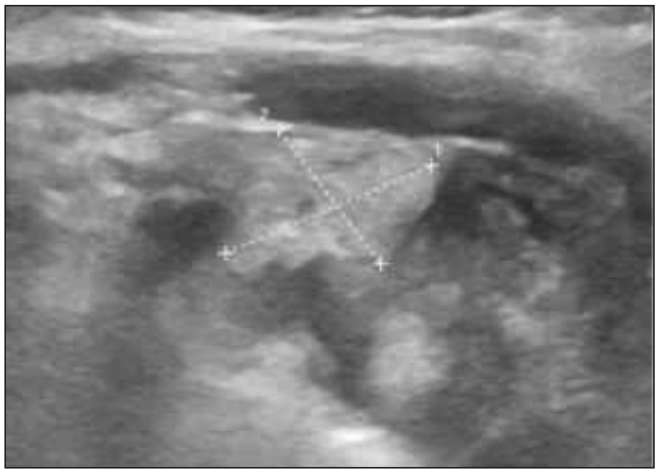

Resim 4. Tanıdan 3 ay sonra yapılan takip US incelemesinde lezyonun duvarının oldukça kalınlaştığı, kistik komponentinin azldığı ve boyutlarının belirgin küçüldüğü izlenmekteydi, sağ adneksiyel alanda ayrıca sağlıklı over dokusunu temsil eden sonografik bulgu yoktu.

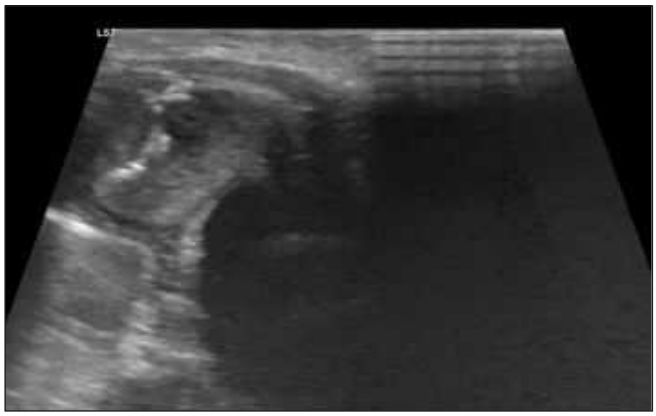

Resim 5. Olgu 2'ye ait postnatal donemde gerçekleştirilen ilk US incelemesinde sol adneksiyel lojda içerisinde milimetrik kalsifikasyonları temsil eden ekojenitelern olduğu solid görünümde lezyon izlenmekte

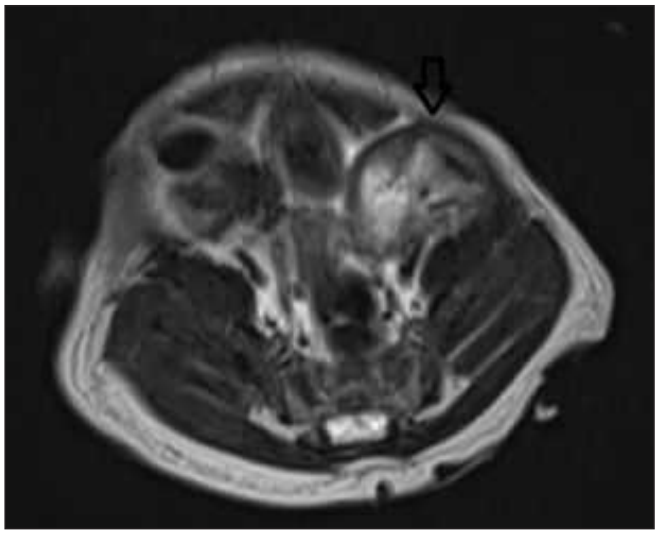

Resim 6. Olgu 2 ye ait MRG görüntülerinde aksiyel T2AG görüntülerde sol adneksiyel lojda kalın duvarlı, iç yapısı heterojen kistik lezyon izleniyor(siyah ok)

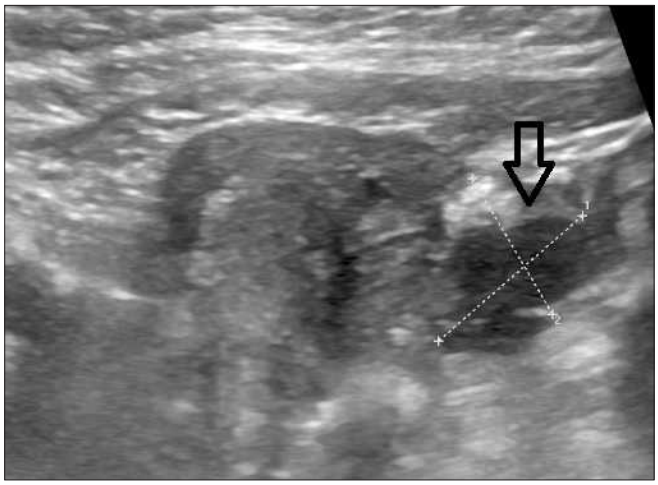

Resim 7. Olgu 2 ye ait takip görüntülerde ultrasonografide lezyonun kistik komponentinde ve boyutlarında azalma dikkati çekiyor(siyah ok)



Resim 8. Olgu 3 'e ait sağadneksiyel lojda, içerisinde seviyelenme gösteren debris ve daha kalın duvarlı ikinci bir kistik lezyon izlenen komplike kistik lezyonun sonografik görüntüsü

Girişimsel Radyoloji

PS-209

MOVING-SHOT TECHNIQUE OF RADIOFREQUENCY ABLATION FOR THE TREATMENT OF SYMPTOMATIC PERIPHERAL VASCULAR MALFORMATIONS

Zafer Ünsal Coşkun[1], Cem Zeki Esenyel[2]

[1]Saglık Bilimleri Üniversitesi Sultan Abdülhamid Suam
[2]Giresun Üniversitesi Prof İlhan Erdem Suam

Purpose: To evaluate the effectiveness and safety of performin-gradiofrequency ablation (RFA) using the moving-shot technique to treat pripheral vascular malformations (VMs).

Material and Methods: This prospective study was institutional review board approved. 10 patients treated for symptomatic VM, were evaluated. After informed consent was obtained, 10 patients were sent a questionnaire regarding treatment effectiveness and patient satisfaction. Patient files and imaging data were retrieved to obtain information regarding the VMs and VM treatment. Kaplan-Meier survival curves were constructed to analyze clinical success rates over time.Ten patients (male:female ratio, 2:8; median age,36 years; age range, 27-55 years) prospectively underwent RFA using the moving -shot technique (MST) as the first treatment. The elec-trode tip was initially positioned in the deepest (2.5-3.0 cm) por-

tion of the VM under ultrasound guidance and ablation then begun. During the procedure the electrode tip was moved slowly but continuously in order to prevent the RF cut-off phenomenon. When an echogenic area was detected at the tip of the electrode, we pulled the electrode tip along the long axis of the electrode, up to 3-4 cm in length. The electrode tip was then superficially re-positioned in the parallel direction and pulled along the long axis of the electrode again. Improvement of their clinical symptoms, volume reduction of the treated VMs were determined by ultrasound (US) or magnetic resonance imaging (MRI), and any patient complications were evaluated at 1, 3, 6, and 12 months after RFA.

Results: The most frequent reasons for patients to seek treatment were pain (90%) and swelling (88%). The majority of VMs were the low-flow venous type (80%,). In all, patients reported being satisfied with their treatment. Patient satisfaction was closely correlated with clinically successful long-term outcome of treatment. All patients underwent follow-up examinations 1, 3, 6, and 12 months after RFA. The following criteria were used to evaluate these patients: (1) Symptomatic VMs were diagnosed by US, MRI, and the patients' clinical history; (2) Superficially located VMs were evaluated using a linear 12-MHz US probe to determine the tumor volume; and (3) Localized and limited VMs were evaluated using the Hamburg classification. The mean symptom score of the 10-cm visual analog scale and the mean volume reduction of the VMs as measured by MRI at the 6-month follow-up examination were significantly decreased from 8.0 (range, 7.0-9.0) to 2.0 (range, 1.0-3.0) and from 9.61 (range, 8.3-28.2) cm3 to 8.2 (range, 4.2-14.1) cm3, respectively ($P < .05$). No major patient complications were noted

Coclusion:RFA by using the moving-shot technique is an effective and safe method for treating localized peripheral VMs.Our study demonstrated that the MST for the electrode tip during ablation could achieve a larger ablation volume by preventing RF cut-of phenomenon.

Anahtar kelimeler: Vascular malformation, RF ablation, treatment, peripheral, Moving-Shot

Kaynaklar

1. Choi YH, Han MH, O-Ki K, Cha SH, Chang KH. Craniofacial cavernous venous malformations: percutaneous sclerotherapy with use of ethanolamine oleate. J Vasc Interv Radiol 2002;13:475-82.
2. Chen WL, Huang ZQ, Zhang DM, Chai Q. Percutaneous sclerotherapy of massive venous malformations of the face and neck using fibrin glue combined with OK-432 and pingyangmycin. Head Neck 2010;32:467-72.
3. Lee BB, Do YS, Byun HS, Choo IW, Kim DI, Huh SH. Advanced management of venous malformation with ethanol sclerotherapy: midterm results. J Vasc Surg 2003;37:533-8.
4. Kim AH, Ko HK, Won JY, Lee do Y. Percutaneous radiofrequency ablation: a novel treatment of facial venous malformation. J Vasc Surg 2009;50:424-7.
5. Baek JH, Lee JH, Sung JY, Bae JI, Kim KT, Sim J, et al. Complications encountered in the treatment of benign thyroid nodules with USguided radiofrequency ablation: a multicenter study. Radiology 2012;262:335-42.
6. Gelczer RK, Charboneau JW, Hussain S, Brown DL. Complications of percutaneous ethanol ablation. J Ultrasound Med 1998;17:531-3.
7. Villavicencio JL. Primum non nocere: is it always true? The use of absolute ethanol in the management of congenital vascular malformations. J Vasc Surg 2001;33:904-6.

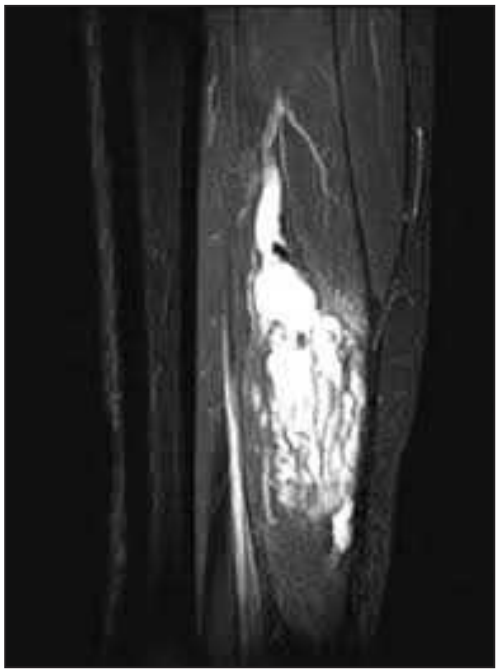

Resim 1. T2-weighted fat-sat magnetic resonance image in the saittal plane demonstrate hyperintense signal within the gastrocnemius muscle due to infiltrative low flow extratruncular venous malformation.

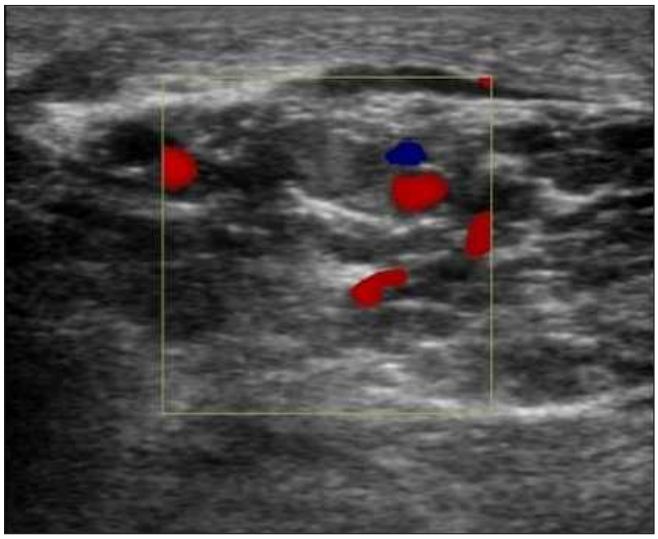

Resim 2. Color Doppler ultrasound demonstrates low flow signal in the venous malformation.

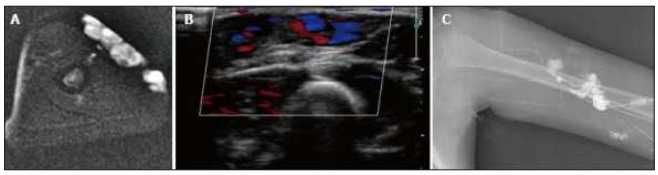

Resim 3. Axial T2 magnetic resonance demonstrating high signal intensity subcutaneous low flow venous malformation of the left upper arm (A). The lower signal small round structure likely represents a phlebolith. Color Doppler ultrasound demonstrates low flow sign

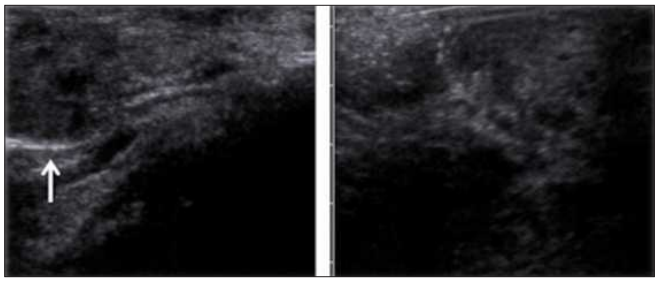

Resim 4. US image of MST:RF ablation of VM using Moving-shot technique under ultrasound guidance The electrode tip was initially positioned in the deepest (2.5-3.0 cm) portion of the VM and ablation was then begun. The electrode tip moves slowly but continuously i

Girişimsel Radyoloji

PS-210

REPETITIVE PERCUTANEOUS SCLEROTHERAPY CAN BE AN ALTERNATIVE TREATMENT FOR ANEURYSMAL BONE CYST

Zafer Ünsal Coşkun[1], Cem Zeki Esenyel[2], Kürşad Aytekin[2]

[1]Helath Sciences University Sultan Abdulhamid Education and Research Hospital
[2]Helath Sciences University Prof İlhan Erdem Giresun Education and Research Hospital

Purpose: Aneurysmal bone cysts are rare tumor-like benign lesions that usually present in childhood and early adulthood. They usually manifest as expansile osteolytic lesions with a varying potential to be locally aggressive.Traditionally, these tumors have been treated with open surgery. Either intralesional surgical procedures or en-bloc excisions have been described. Furthermore, a variety of chemical or physical adjuvants have been utilized in order to reduce the risk for local recurrence after excision. Currently, there is a shift to more minimally invasive procedures in order to avoid the complications of open surgical excisions. Our aim was to determine the efficacy of the repetitive administration of percutaneous intralesional 3% polidocanol (hydroxypolyaethoxydodecan) as sclerotherapy and for the cure of the lesions.

Materials and Methods: Between February 2010 and January2018 we treated 9 patients (6 males. 3 females) with a histologic and radiologic proven diagnosis of aneurysmal bone cyst, at different skeletal sites by this method. Sclerotherapy is done under computerised tomography (CT) and under general anaesthesia or sedation and local anaesthesia.The mean follow-up period was 32 months (24 to 76). Follow-up was done to assess ossification of the lesion by 3 months interval. Each injection consisted of 2–4 mg polidocanol per kg body weight. Radiological and clinical assessments were performed until healing.

Results: All patient had repetitive sclerotherapy acording to the healing delay by radiologic imging ranging 2 to 4 repetition. Repetition need is determined by radiologic ossification inadequacy on follow up images done by 3 months intervals. The mean reduction in size of the lesion was found to be 81.2% (%74.3 to 94.4) radiologically. Recurrance was seen in one patient and treated by further resclerotherapy after 2 years.

Conclusion: Repetitive sclerotherapy with polidocanol is a safer alternative tratment method for aneurysmal bone cyst campared with conventional surgery as intralesional excision and bone grafting. It can also be used at surgically-inaccessible sites and can be performed as an outpatient procedure.

Anahtar kelimeler: Aneyrysmal bone cyst, treatment, sclerotherapy, polidocanol

Kaynaklar

Jain R, Bandhu S, Sawhney S, Mittal R. Sonographically guided percutaneous sclerosis using 1% polidocanol in the treatment of vascular malformations . J Clin Ultrasound. 2002;30(7):416–23. [PubMed] [Google Scholar]
Lampasi M, Magnani M, Donzelli O. Aneurysmal bone cysts of the distal fibula in children: long-term results of curettage and resection in nine patients . J Bone Joint Surg (Br) 2007;89(10):1356–62. [PubMed] [Google Scholar]
Leithner A, Windhager R, Lang S, Haas OA, Kainberger F, Kotz R. Aneurysmal bone cyst. A population based epidemiologic study and literature review . Clin Orthop. 1999;(363):176–9. [PubMed] [Google Scholar]
Marcove RC, Sheth DS, Takemoto S, Healey JH. The treatment of aneurysmal bone cyst . Clin Orthop. 1995;(311):157–63. [PubMed] [Google Scholar]
Nobler MP, Higinbotham NL, Phillips RF. The cure of aneurysmal bone cyst. Irradiation superior to surgery in an analysis of 33 cases . Radiology. 1968;90(6):1185–92. [PubMed] [Google Scholar]
Peraud A, Drake JM, Armstrong D, Hedden D, Babyn P, Wilson G. Fatal ethiblocembolization of vertebrobasilar system following percutaneous injection into aneurysmal bone cyst of the second cervical vertebra . AJNR Am J Neuroradiol. 2004;25(6):1116–20. [PubMed] [Google Scholar]

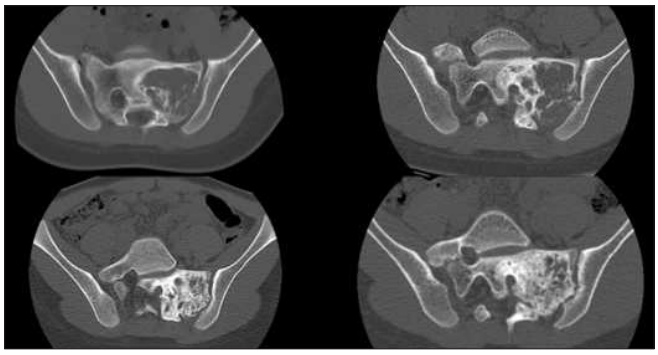

Resim 1. Female patient, 19 years old, with ABC located in the sacrum. Initial CT scan in JUNE, 2013 (A). Low dose CTs performed in August,2013 (B), February,2014 (C) and July, 2014,show the evolution of the lesion with volume reduction and significant ossificatio

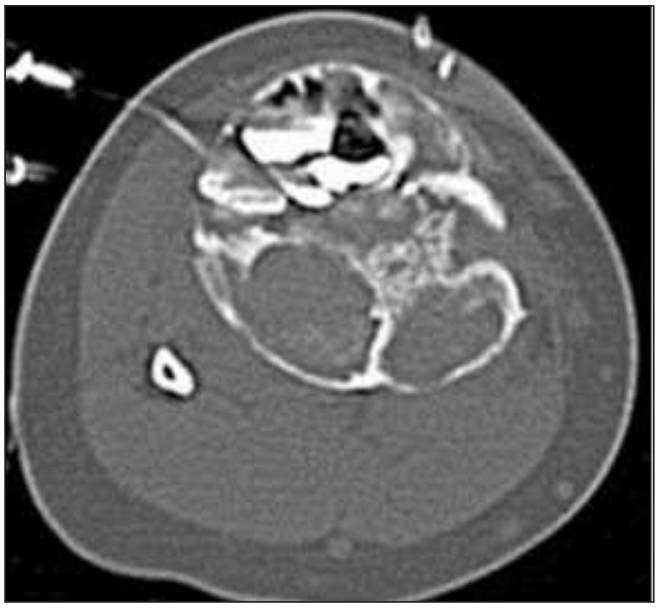

Resim 2. CT imaging identified several posterior locules that have not yet been filled with sclerosant. Every locule should be punctured for the sclerosant penetrate deeply and efficiently.

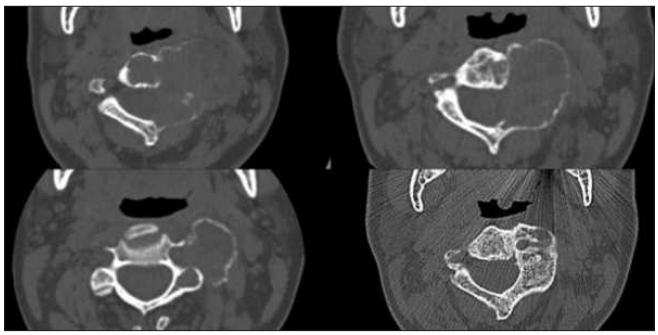

Resim 3. Female patient, 33, with ABC located in the vertebral body of C2. Initial CT scan in March, 2015 (A). Low dose CTs performed in October,2015 (B), March,2016 (C) and May, 2017,show the evolution of the lesion with volume reduction and significant ossificat

Girişimsel Radyoloji

PS-211

ULTRASOUND GUIDED BREAST LESİON EXCISION SYSTEM PROCEDURE: AN ALTERNATE SOLUTION FOR THE MANAGEMENT OF INDETERMINATE BI-RADS CATEGORY 3 BREAST LESIONS IN WOMEN WITH SEVERE ANXIETY

Zafer Ünsal Coşkun[1], Semih Hot[2], Adem Akçakay[3], Ömer Bender[4], Ülkü Aygen Türkmen[5]

[1]Health Sciences University Sultan Abdulhamıd Han Educatıon and Research Hospıtal
[2]Health Sciences University Okmeydanı Educatıon and Research Hospıtal
[3]Okmeydanı Education Research Hospital, University of Health Science, From The Department of Surgery
[4]Faculty of Medıcıne, Bezmıalem Unıversıty, From The Vocatıonal School of Health Servıces, Yeni Yüzyıl University, From The Department of Psychology
[5]Bahçeşehir University, Istanbul, From The Department of Anesthesiology and Reanimation

Objectives: To evaluate the efficacy of the Breast lesion excision system (BLES) procedure as a primary ultrasound guided excission for the management of breast imaging-reporting and data system (BI-RADS) category 3, small, and solid breast lesions in women having severe breast cancer anxiety

Methods: A retospective study was conducted on 68 patients who underwent a BLES procedure. The study protocol was approved by the local ethical committee of Yeni Yuzyıl University in Istanbul, Turkey. The study was carried out according to the principles of the Helsinki Declaration. Small breast lesions removed using a (12, 15 or 20 mm) wand from September 2011 to November 2014. These were category 3 lesions as determined by ultrasound (US) imaging according to BI-RADS. The radiological and pathological sizes of these lesions, the complete excision rates, the procedure durations, the pathological diagnosis, the complications, and the imaging findings before and after the procedure were all recorded.The Visual analogue scale (VAS) was administered in the procedure room to quantify the patients' pain. A VAS score of 0 indicates no pain, and 10 indicates the worst pain imaginable.The anxiety level of the patients was measured before the procedure and 6-months afterwards using the Hamilton anxiety rating scale (HAM-A) a widely used semi-structured scale developed for use in clinical and research settings to determine the severity of anxiety. Psychological and physical anxiety is measured using the HAM-A test.Every item is evaluated on a measure between 0 (not available) and 4 (severe). The sum of the scores range from 0-56. Mild anxiety is less than 17, and mild-moderate anxiety is between 18-24; moderate-severe anxiety is 25-30. The BLES procedure was performed on patients who had a score of 25 points or more on the HAM-A questionnaire. Clinical and sonographic follow-ups were performed for all patients at 6-month intervals in the first year and once a year afterwards. An annual mammogram was added to the follow-up plan of patients older than 40 years of age. The mean follow-up period was 24-months (range=12-48 months). The statistical analyses used SPSS for Windows, Version 15.0 (SPSS Inc., Chicago, IL, USA). The VAS pain scores of the patients and the pathological distribution of lesions were analyzed using numbers, percentages, and standard deviation.

Results:A total of 70 BI-RADS category 3 indeterminate small breast lesions were found in the 68 patients over 3 years. The mean age of the patients who had excision biopsy was 48.3 years (range=28-77 years). All patients had a benign pathology. The complete excision ratio of the cases was 85% (60 of 70 lesions). Clear margin was not reported because all cases were benign.. There were no infected wounds.The patients were followed for a mean length of time of 24-months (range=12-48 months). No recurrence was observed during the follow-up period.

Conclusion: These results indicate that BLES is a beneficial biopsy tool for women with BI-RADS 3 indeterminate breast lesions and severe anxiety.

Anahtar kelimeler: breast lesıon excısıon system, bırads-3, ultrasound, breast mass, anxıety

Kaynaklar

1. Lee KA, Talati N, Oudsema R, Steinberger S, Margolies LR. BI-RADS 3: Current and Future Use of Probably Benign. Curr Radiol Rep 2018; 6: 5.
2. Michaels AY, Chung CSW, Frost EP, Birdwell RL, Giess CS. Interobserver variability in upgraded and non-upgraded BI-RADS 3 lesions. Clin Radiol 2017; 72: e1-e6.
3. Grimm LJ, Anderson AL, Baker JA, Johnson KS, Walsh R, Yoon SC, et al. Interobserver Variability Between Breast Imagers Using the Fifth Edition of the BI-RADS MRI Lexicon. AJR Am J Roentgenol 2015; 204: 1120-1124.
4. Chung CS, Giess CS, Gombos EC, Frost EP, Yeh ED, Raza S, et al. Patient compliance and diagnostic yield of 18-month unilateral follow-up in surveillance of probably benign mammographic lesions. AJR Am J Roentgenol 2014; 202: 922-927.
5. Kamath J, Cruess DG, Claffey K, Wilson L, Phoenix N, Tannenbaum S. Symptom distress associated with biopsy in women with suspect breast lesions. ISRN Oncol 2012; 2012: 898327.
6. Ha R, Kim H, Mango V, Wynn R, Comstock C. Ultrasonographic features and clinical implications of benign palpable breast lesions in young women. Ultrasonography 2015; 34: 66-70.
7. Hoffmann O, Stamatis GA, Bittner AK, Arnold G, Schnabel R, Krüger K, et al. B3-lesions of the breast and cancer risk - an analysis of mammography screening patients. Mol Clin Oncol 2016; 4: 705-708.

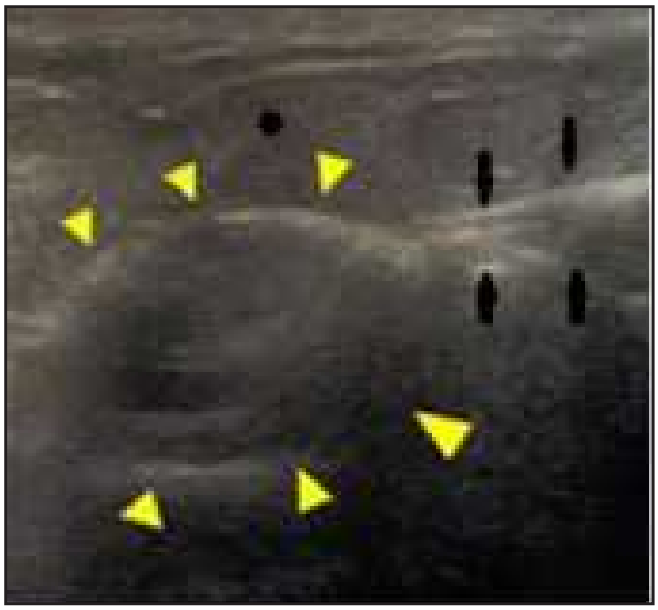

Figure 1. US appearence of a encased fibroadenoma by BLES probe

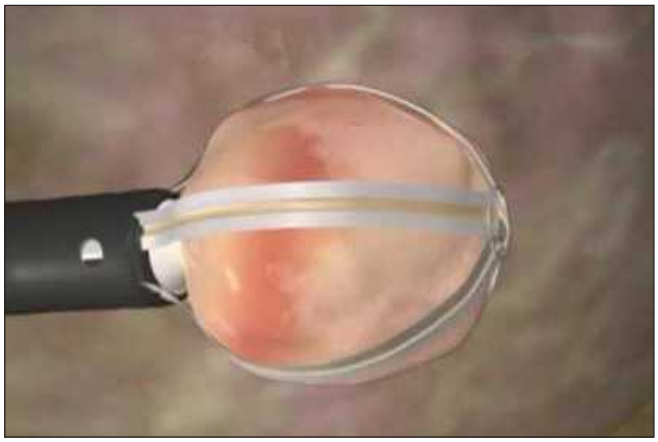

Figure 2. Schematic presentation of captured fibroadenoma by radiofrequency ablation and excision probe



Figure 3. Excised fibroadenoma inside the probe removed out of breast



Figure 4. Schematic presentations of BLES procedure, under US guidance and local anhestesia.

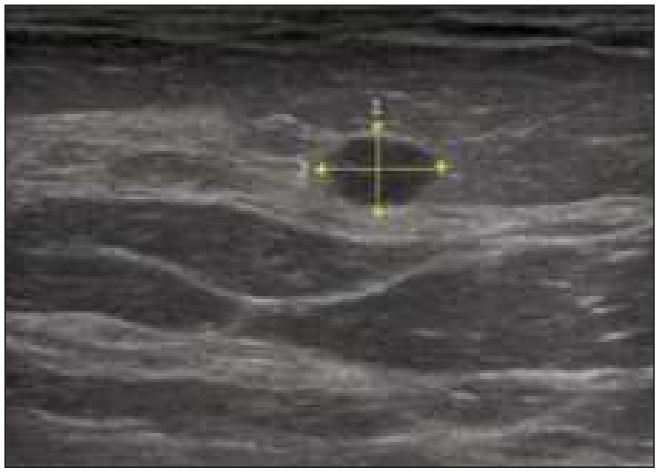

Figure 5. US appearence of a breast fibroadenoma

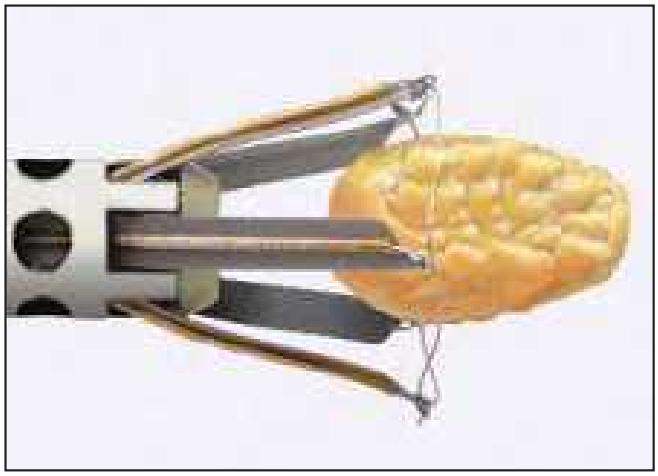

Figure 6. Schematic presentation of opening BLES probe to encase the fibroadenoma by using RF energy.

Girişimsel Radyoloji

PS-212

HEMODİYALİZ AMAÇLI TRANSHEPATİK TÜNELLİ SANTRAL VENÖZ KATETER YERLEŞTİRİLMESİ

Oğuz Aslan, Güven Kahriman

Erciyes Üniversitesi Tıp Fakültesi Radyoloji AD.

Amaç: Standart venöz erişim yolları kullanılamayan uzun süreli hemodiyaliz gereken hastalarda transhepatik yolla yerleştirilen tünelli hemodiyaliz kateterlerin değerlendirilmesi

Gereç ve Yöntem: Merkezimizde 2017-2019 yılları arasında yaşları 56-68 arasında değişen 4 hastaya 6 adet tünelli hemodiyaliz kateteri transhepatik yolla yerleştirildi. İşlem sırasında veya işlem sonrası gelişen komplikasyonlar analiz edildi.

Bulgular: Tüm hastalarda teknik başarı sağlandı. İşlem sırasında komplikasyon gelişmedi. 2 hastada birinci haftada kateter trombozuna bağlı kateter işlevinin bozulduğu görüldü. Bu hastalarda aynı trakt kullanılarak revizyon işlemi yapıldı. Ortalama kateter açıklık süresi 98 (6-348) gündü.

Sonuç: Uzun dönem diyaliz ihtiyacı olan geleneksel venöz erişim yolları bozulan hastalarda, transhepatik yol güvenli ve etkili bşr yöntemdir.

Anahtar kelimeler: Kateterizasyon, Santral Venöz; Kateterler, Kalıcı

Kaynaklar

1. Stavropoulos SW, Pan JJ, Clark TW, Soulen MC, Shlansky-Goldberg RD, Itkin M, et al. Percutaneous transhepatic venous access for hemodialysis. J Vasc Interv Radiol 2003;14(9 Pt 1):1187-90.
2. Danış R, Özmen Ş, Akın D, Yazanel O. [A general approach and management in complications of hemodialysis catheters: review]. Türkiye Klinikleri J Med Sci 2007;27(5):701- 10
3. Younes HK, Pettigrew CD, Anaya-Ayala JE,Soltes G, Saad WE, Davies MG, et al. Transhepatic hemodialysis catheters: functional outcome and comparison between early and late failure. J Vasc Interv Radiol 2011;22(2):183-91.
4. Power A, Singh S, Ashby D, Hamady M, Moser S, Gedroyc W, et al. Translumbar central venous catheters for long-term haemodialysis. Nephrol Dial Transplant 2010; 25(5):1588-95.

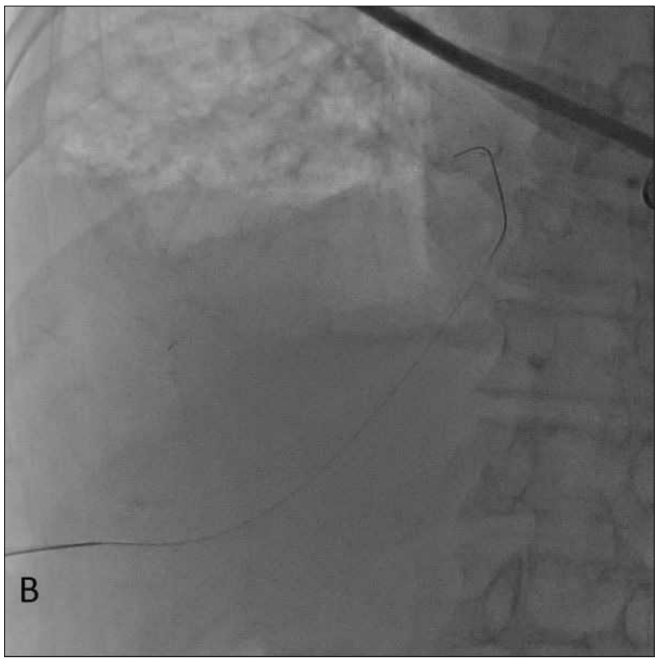

Resim 1. Sağ hepatik venden sağ atriuma ilerletilen kılavuz tel görülüyor

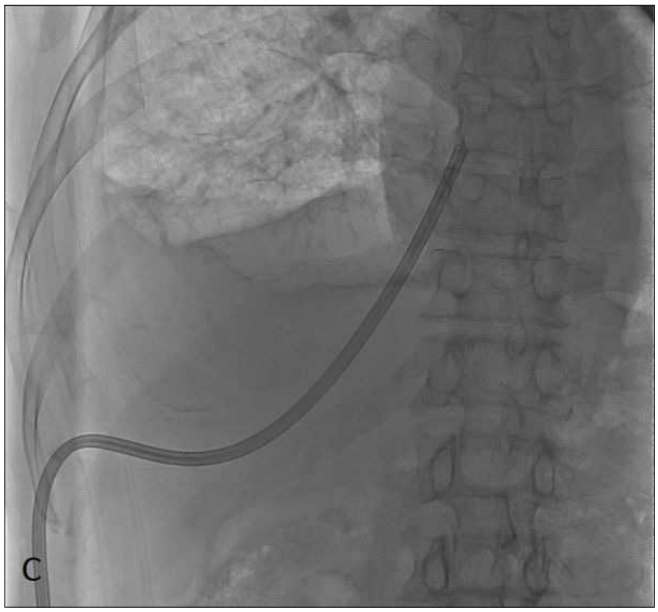

Resim 2. Tünelli kateterin ucu sağ atriuma konumlanacak şekilde yerleştirildiği görülmekte yerleştiril

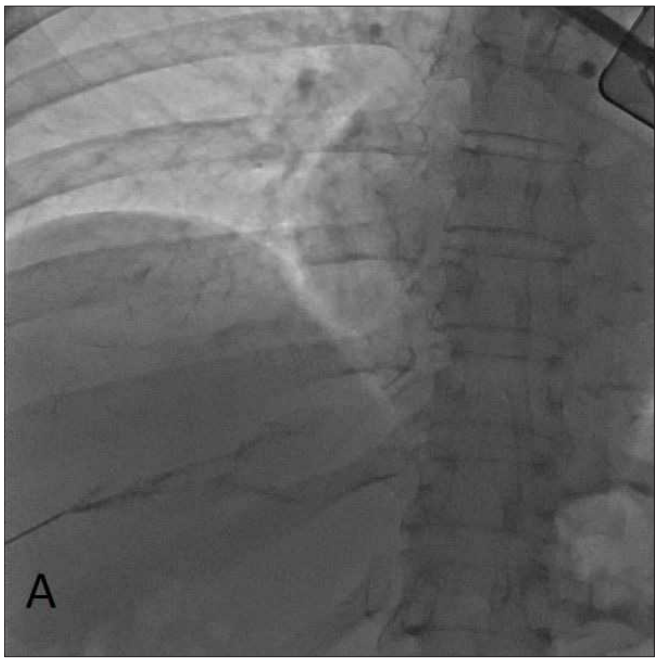

Resim 3. Sağ hepatik ven ponksiyone edilerek elde olunan venografi görülüyor

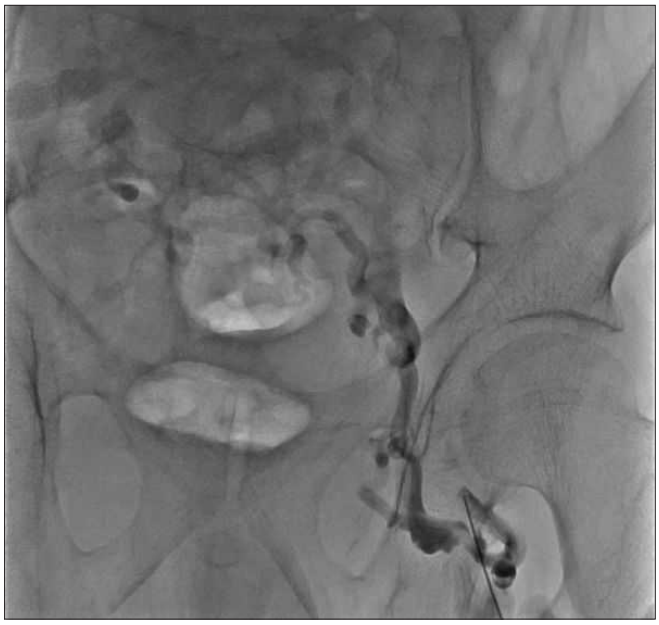

Resim 4. Sol femoral ven ponksiyonunda santral venöz kateterizasyona uygun olmayan düzensiz kollateraller görülüyor.

Girişimsel Radyoloji

PS-213

PREOPERATİF PERKÜTAN PORTAL VEN EMBOLİZASYONU: ENDİKASYONLAR, KONTRAENDİKASYONLAR, TEKNİK VE EMBOLİZAN MADDE SEÇİMİ

Mehmet Demirbaş, Ramazan Kutlu

İnönü Üniversitesi Tıp Fakültesi Radyoloji AD

Giriş ve Amaç: Kısmi hepatik rezeksiyon için ön koşullardan biri, yaşamı tehdit edici postoperatif karaciğer yetmezliğinden kaçınmak için yeterli miktarda fonksiyonel karaciğer parankiminin varlığıdır. Bu nedenle, karaciğer tümörlerinin küratif rezeksiyon olasılıkları, geriye kalacak karaciğer (future liver remnant (FLR)) hacmine büyük ölçüde bağlıdır.Karaciğer trofisinin hepatik portal kan akışıyla yakından ilişkili olduğu ve bunun sonucunda portal dal ligasyonu ile ilgili lobun atrofisine ve kontralateral olanın hipertrofisine yol açtığı gösterilmiştir. Portal ven embolizasyonunun (PVE) amacı, preoperatif dönemde FLR'nin hipertrofisini selektif olarak indüklemektir. Başta HCC olmak üzere kolorektal kanserin karaciğer metastazlarında, seçilmiş kolanjioselüler kanser olgularında ve küratif cerrahiyi engelleyen büyük ya da çoklu adenomlarda PVE başarıyla uygulanabilir. Karaciğer rezeksiyonları için sınırlar ve sonuç olarak PVE endikasyonları birçok faktöre bağlıdır, ancak hastanın yaşı ve karaciğer fonksiyonuna göre FLR / total fonksiyonel karaciğer oranı (TELV) güvenli bir rezeksiyon için ana faktördür. Primer ya da metastatik karaciğer hastalığı olup hepatik rezeksiyon düşünülen hastalarda FRL/TELV oranı; siroz ve/veya ileri derecede fibrozisi olan hastalarda %40 tan az, yoğun kemoterapi almış hastalarda %30 dan az, normal karaciğer zemininde %20 den az ise PVE endikasyonu vardır. Kontraendikasyonlar ise ciddi portal hipertansiyon, portal ven tutulumuna bağlı katater manipulasyonunun güvenli olmaması ve embolik maddenin uygun şekilde verilemeyecek olması, lober portal vende trombüs varlığı, FRL de safra yolu dilatasyonu, koagüloati, böbrek yetmezliği ve FLR 'ye tümör uzanımının bulunmasıdır. PVE intraoperatif transileokolik venöz yaklaşımla yapılabilir ancak çok nadirdir. Temelde transhepatik kontralateral teknik (yani, perkütan portal vene erişim FLR yoluyla) ve transhepatik ipsilateral teknik (yani, perkütan portal vene erişim, rezeke edilecek karaciğer yoluyla) tercih edilir. Embolizasyonda PVA,

koil, fibrin glue, amplantzer plug, NBCA gibi farklı maddeler kullanılır. Tek başına kullanımları mümkün olduğu gibi genellikle kombine kullanım gereklidir ve merkezden merkeze, operatörün tecrübesine göre ajanlar değişiklik gösterir. Distal embolizasyon için mikropartiküller, proksimal dallar için ise koiller kullanılabilir. Hepsinin birbirine göre avantaj ve dezavantajları bulunmaktadır. Örneğin, NBCA lipiodol ile karıştırılması gerekir. Teknik kullanım kolaylığı etanolün belirgin avantajlarıdır ancak kullanım güvenliği tartışmalıdır. Koiller distal oklüzyona neden olmaz ve genellikle PVA gibi distal embolizanla birlikte geniş portal ven dallarında proksimal oklüzyon için kullanılır. NBCA enjeksiyonları, operatörün yüksek düzeyde deneyime sahip olmasını gerektiren, nontargeted embolizasyon riski taşır.

Tartışma ve Sonuç: Portal ven embolizasyonu uygun hastalarda doğru teknikle yapıldığında FLR'de yeterli büyümeyi sağlayan güvenli ve etkin bir yöntemdir. PVE için birçok embolik ajan kullanılmış olup, FLR'nin hipertrofi derecesi veya hızında anlamlı bir fark yoktur. Belirli bir embolik madde seçmek, operatörün takdirindedir ve karar, embolizasyon ve cerrahinin büyüklüğüne, operatörün kateter ve yaklaşım tercihine dayanmaktadır.

Anahtar kelimeler: Portal ven embolizasyonu, Karaciğer, Hepatektomi

Kaynaklar

(1) Avritscher, R., et al. (2008). "Percutaneous transhepatic portal vein embolization: rationale, technique, and outcomes." Semin Intervent Radiol 25(2): 132-145.
(2) Saad, W. E. and D. C. Madoff (2012). "Percutaneous portal vein access and transhepatic tract hemostasis." Semin Intervent Radiol 29(2): 71-80.
(3) Huang, S. Y. and T. A. Aloia (2017). "Portal Vein Embolization: State-of-the-Art Technique and Options to Improve Liver Hypertrophy." Visc Med 33(6): 419-425.
(4) May, B. J. and D. C. Madoff (2012). "Portal vein embolization: rationale, technique, and current application." Semin Intervent Radiol 29(2): 81-89.
(5) Abdalla, E. K., et al. (2001). "Portal vein embolization: rationale, technique and future prospects." Br J Surg 88(2): 165-175.
(6) Sarkar D., Covey A.M. (2016) Preoperative Portal Vein Embolization. In: Taslakian B., Al-Kutoubi A., Hoballah J. (eds) Procedural Dictations in Image-Guided Intervention. Springer, Cham
(7) Malinowski, M., et al. (2015). "Portal vein embolization with plug/coils improves hepatectomy outcome." J Surg Res 194(1): 202-211.
(8) Pandanaboyana, S., et al. (2015). "A systematic review and meta-analysis of portal vein ligation versus portal vein embolization for elective liver resection." Surgery 157(4): 690-698.
(9) Madoff, D. C. (2014). "Portal vein embolization: the continued search for the ideal embolic agent." J Vasc Interv Radiol 25(7): 1053-1055.

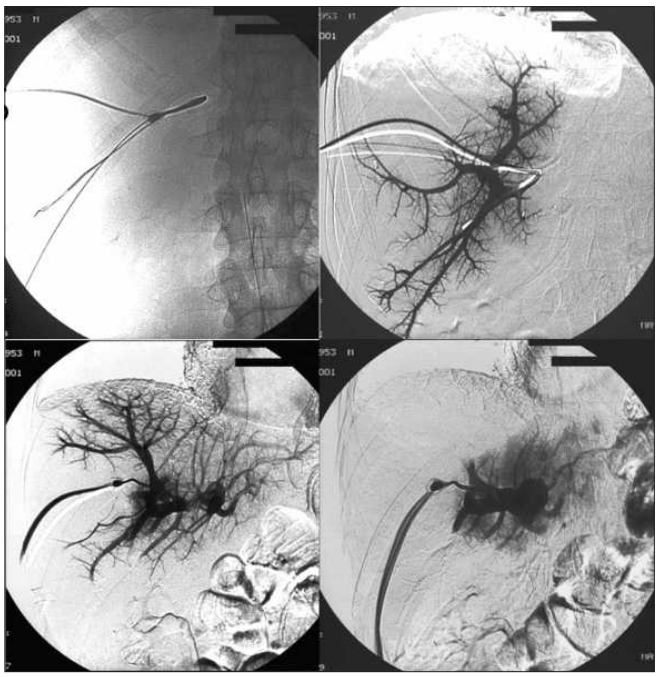

Resim 1. PVA partikülleri ile PVE

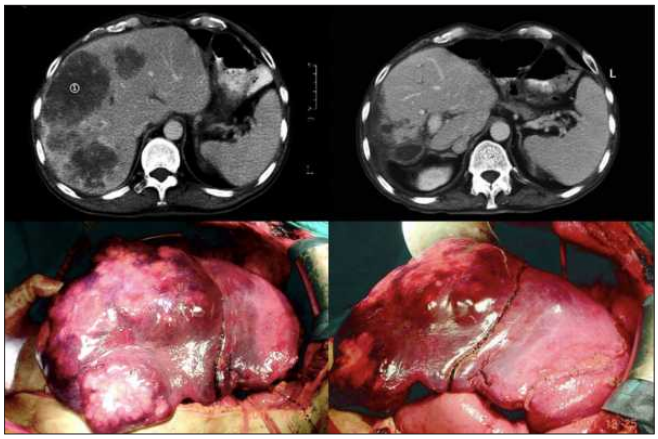

Resim 2. PVE öncesi ve sonrası FLR, intraoperatif görüntüler

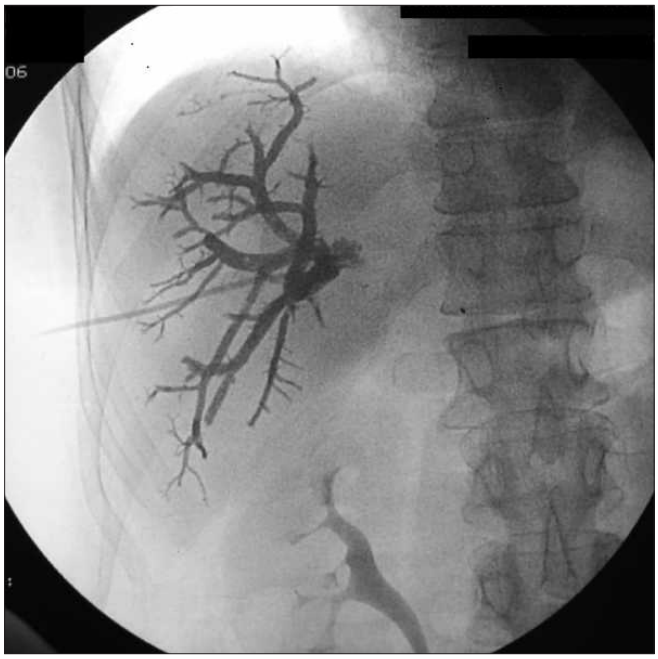

Resim 3. NBCA ile PVE



Resim 4. Koillerle PVE



Resim 5. Koil ve Amplantzer plug ile PVE

Girişimsel Radyoloji

PS-214

SUBKUTAN PORT KATETERİN ALTERNATİF VENÖZ YOLLARDAN YERLEŞTİRİLMESİ ALTERNATIVE PATHWAYS FOR TOTALLY IMPLANTABLE VENOUS ACSESS PORTS

Elif Kır[1], Ömer Fatih Nas[1], Mehmet Fatih İnecikli[1], Cüneyt Erdoğan[2]

[1]Bursa Uludağ Üniversitesi Tıp Fakültesi Radyoloji AD, Bursa
[2]Özel Medicana Bursa Hastanesi Radyoloji Kliniği, Bursa

Giriş ve Amaç: Uzun süreli intravenöz (IV) ilaç kullanımı gereken olgularda geçici/tünelli santral venöz kateterler ya da portlar kullanılmaktadır. Port kateter haznesi cilt altına yerleştirilir, kateterin distal ucu merkezi venöz sisteme kadar ilerletilir ve daha kalıcı venöz erişim sağlanır (1). Bu sunumda periferik venöz erişim problemi olan ve birçok kez farklı lokalizasyonlardan santral venöz port kateteri yerleştirilen olgunun paylaşılması amaçlanmaktadır.

Olgu Sunumu: Bilinen astım öyküsü ile takipli, yaklaşık 12 yıl önce total tiroidektomi ve 9 yıl önce trakeostomi operasyonu olan olgunun ameliyat sonrası hipokalsemi nedeni ile endokrinoloji kliniğine çoklu yatış öyküsü mevcuttu. Kalsiyum replasmanı ve parenteral parathormon ihtiyacı olan ve damar yolu bulunamayan olguya girişimsel radyoloji departmanımızda juguler, femoral ve hepatik venden birçok defa geçici ve tünelli kateter takıldı. Kateterler enfeksiyon ve tromboz nedeni ile çıkarıldı. Daha uzun süreli kullanım hedeflenerek subkutan port kateteri önerildi. Sağ brakiosefalik vende darlık nedeni ile sağ juguler bölgeden port yerleştirilemedi. Juguler ve subklavian venlerde trombüs nedeni ile sol femoral ven aracılığı ile subkutan port kateteri yerleştirildi (Resim 1). Yaklaşık 6 ay sonra kateter enfeksiyonu nedeni ile çıkarıldı. Tüm periferik venöz erişimi tromboze olan olguya translomber yolla inferior vena kavaya (IVC) ulaşarak port kateteri takıldı (Resim 2). Olgunun lomber giriş bölgesinde ağrı tariflemesi ve kataterden alınan kültürde üreme olması nedeni ile çıkarıldı. Ardından karaciğer sağ hepatik venden transhepatik giriş yapılarak port kateteri yerleştirildi (Resim 3), yaklaşık 2 hafta sonra malpozisyon nedeni ile port kateteri çıkarıldı. Sonrasında sol hepatik ven yoluyla port kateteri takıldı (Resim 4), kateter enfeksiyonu nedeni ile çıkarıldı. Yaklaşık 8 ay sonra olguya sağ femoral venden port kateteri yerleştirildi (Resim 5). Hasta sağ femoral vendeki port kateterinden medikal tedavisini almakta ve takip edilmektedir.

Tartışma ve Sonuç: Subkutan port kateter en sık subklavian, juguler ya da sefalik ven yoluyla takılır. Üst ekstremite venöz yapılarında tromboz, darlık ve bilateral meme kanseri gibi durumlarda transfemoral, transhepatik ve translomber gibi alternatif venöz yollar tercih edilebilmektedir. Transfemoral erişimde kateter enfeksiyonu ve ven trombozu oranları daha yüksektir (1, 2). Transhepatik yolla takılan kateterlerde solunum hareketlerine bağlı kateter malpozisyonu sıktır (3). Translomber yaklaşım tüm bu durumlara alternatif değerli bir yöntemdir (4). Periferik venöz erişim problemi olan hastalarda bu alternatif yollar kullanılabilir. Hastamızda tüm bu alternatif venöz yolların kullanıldığı santral venöz port kateterinin yerleştirilmesi sunulmaktadır.

Anahtar kelimeler: port kateter, transhepatik, translomber, femoral ven

Kaynaklar

1. Almasi-Sperling V, Hieber S, Lermann J, et al. Femoral Placement of Totally Implantable Venous Access Ports in Patients with Bilateral Breast Cancer. Geburtshilfe Frauenheilkd. 2016; 76: 53-58. 2. Ge X, Cavallazzi R, Li C, et al. Central venous access sites for the prevention of venous thrombosis, stenosis and infection. Cochrane Database Syst Rev 2012; CD004084.
3. Denny DF Jr. Venous access salvage techniques. Tech Vasc Interv Radiol. 2011; 14: 225–32.
4. Grözinger G, Grosse U, Syha R, et al. CT-Guided Translumbar Placement of Permanent Catheters in the Inferior Vena Cava: Description of the Technique with Technical Success and Complications Data. Cardiovasc Intervent Radiol 2018; 41: 1356–1362

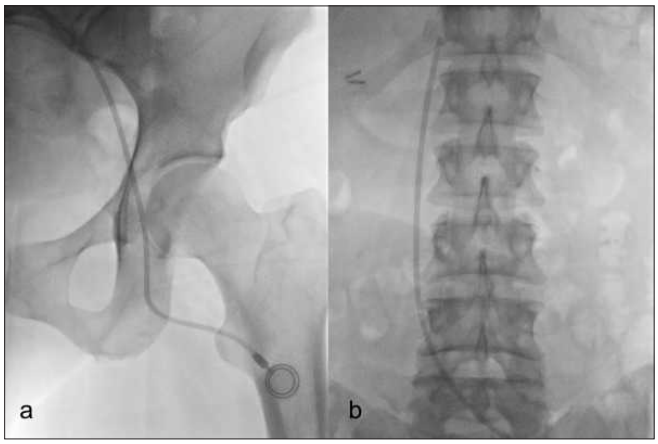

Resim 1. Sol femoral venden giriş yapılıp (a), kateter IVC'ya ilerletildi (b).



Resim 2. Sol femoral vene yerleştirilen 7F intraducer (a) aracılığı ile IVC'ya balon kateter ilerletildi (b), hasta pron pozisyona çevirilerek lomber bölgeden IVC'de balonun şişirildiği segmente giriş yapıldı (c, d).

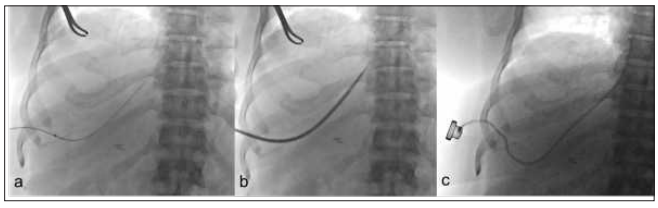

Resim 3. Sağ transhepatik yolla port kateteri yerleştirildi (a, b, c).



Resim 4. Sol transhepatik aracılığıyla port kateteri yerleştirildi.

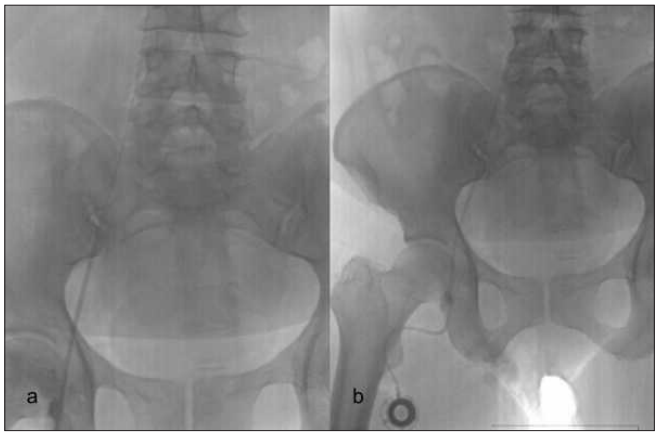

Resim 5. Sağ femoral venden giriş yapılıp (a), sağ uyluk proksimaline cep oluşturarak kateter yerleştirildi (b).

Girişimsel Radyoloji

PS-215

NÖROENDOKRİN TÜMÖR KARACİĞER METASTAZI YTTRİUM-90 RADYOEMBOLİZASYON TEDAVİSİ SONRASI YAKIN KOMŞULUĞA BAĞLI GİS KANAMA: OLGU SUNUMU

Burak Uslu, Uğur Gülsaran, Gülşah Akcelep, Baran Serdar Sunal, Osman Kula

Trakya Üniversitesi Tıp Fakültesi Radyoloji Anabilim Dalı

Transarteryel radyoembolizasyon (TARE, selektif internal radyoterapi) ; primer veya metastatik karaciğer kanserlerinde uygulanan bir tedavi yöntemidir. Bu tedavi yönteminde; karaciğerdeki tümörü besleyen arter/arterlere radyoaktif mikroküreleri uygulanması ve bu sayede tümör dışı çevre dokunun korunup, tümörün ise yüksek dozda ışınlanması hedeflenmektedir. Bu nedenle işlem öncesinde anatomik varyasyonların ortaya konması önemlidir. Dijital substraksiyon anjiografide (DSA); kitlenin besleyici arterinin saptanması amacıyla ayrıntılı olarak çölyak ve superior mezenterik arter anjiografi işlemleri yapılmaktadır.

Bu bildiride karaciğerdeki nöroendokrin tümör metastazına uygulanan TARE tedavisi sonrası gerçekleşen nadir bir komplikasyon sunulmuştur.

Bulgular: Bilinen ince barsak kaynaklı malign nöroendokrin tümör ve karaciğer metastazı bulunan 50 yaşında erkek hastanın karaciğer sol lobunda özellikle ekstrahepatik uzanımı (mide ve duodenum ile çok yakın komşuluk gösteren) olan metastazına yönelik TARE tedavisi planlandı.

Yapılan DSA'da; sol hepatik arterden alınan anjiogramlarda, kitlenin özellikle ekstrahepatik komponentinin beslendiği görüldü. Sağ hepatik arterden alınan anjiogramlarda, segment 4 arterinin sağdan orijin aldığı ve kitlenin karaciğer içerisindeki komponentini beslediği görüldü. 99mTc-MAA testinde (Teknesyum, Makro agregat albümin) belirgin gastrointestinal reflü izlenmedi. Sonrasında hastaya TARE tedavisi başarılı bir şekilde uygulandı.

Tedavi sonrası 2. haftada acil servise GİS kanama ve bulantı, kusma şikayetleriyle başvuran hastanın Bilgisayarlı Batın Tomografisinde (BT); karaciğer sol lobundaki kitlenin vaskülarizasyonun tama yakın azaldığı ancak midenin kitle komşuluğundaki duvarında belirgin erozyon ve kitle içerisinde hava imajları görüldü. Batın içerisinde serbest hava ya da serbest sıvı izlenmedi. GİS kanamanın devam etmesi nedeniyle hastaya cerrahi müdehale yapılarak kanama durduruldu.

Tartışma ve Sonuç: Nöroendokrin tümörler vücudun herhangi bir yerinde nöroendokrin sistemden köken alan tümörlerdir. Klinik bulgular NET'lerin lokasyonu ve salgıladığı hormona göre değişir. Metastazlar genellikle karaciğere olur ve karaciğer metastazları hastaların sağkalımında önemli bir yere sahiptir. Bu nedenle karaciğer metastazlarının tedavi yaklaşımları günümüzde önem kazanmıştır.

TARE tedavisi de bu tedavi seçenekleri arasında son yıllarda gelişen önemli yöntemlerdendir. Ancak yüksek radyoaktivite sebebiyle ciddi komplikasyonlara yol açabileceği unutulmamalıdır.

Olgumuzda uygulanan TARE tedavisi sonrası GİS kanama ile acil servisimize başvurmuş ve yapılan Bilgisayarlı Tomografi (BT) görüntülemede; karaciğer sol lobundaki kitlenin mideyi erode ederek kitleden kanama dolayısıyla GİS kanamaya neden olduğu görülmüştür. Tedavi öncesinde yapılan 99mTc-MAA (Teknesyum, Makro agregat albümin) testinde mide ve duadenuma reflü izlenmemiştir. Kitlenin mide ve duodenuma olan yakın komşuluğu sonucu kitle içine kapalı perforasyon ve GİS kanama meydana gelmiştir.

TARE tedavisi primer ve metastatik karaciğer tümörlerinde önemli bir tedavi yöntemidir ancak olgumuzda olduğu gibi öncesinde yapılan MAA testinde reflü olmamasına rağmen yakın komşuluk ve yüksek radyoaktivite sebebiyle komşu organlarda komplikasyonlar ortaya çıkabilmektedir.

Anahtar kelimeler: Transarteryel radyoembolizasyon, karaciğer metastazı, nöroendokrin tümör, TARE

Kaynaklar

1- Rodolfo Sacco, Valeria Mismas, Sara Marceglia, Antonio Romano, Luca Giacomelli, Marco Bertini, Graziana Federici, Salvatore Metrangolo, Giuseppe Parisi, Emanuele Tumino, Giampaolo Bresci, Ambra Corti, Manuel Tredici, Michele Piccinno, Luigi Giorgi, Carlo Bartolozzi, and Irene Bargellini Transarterial radioembolization for hepatocellular carcinoma: An update and perspectives World J Gastroenterol. 2015 Jun 7; 21(21): 6518–6525.

2- Monsky WL, Garza AS, Kim I, Loh S, Lin TC, Li CS, Fisher J, Sandhu P, Sidhar V, Chaudhari AJ, et al. Treatment planning and volumetric response assessment for Yttrium-90 radioembolization: semiautomated determination of liver volume and volume of tumor necrosis in patients with hepatic malignancy. Cardiovasc Intervent Radiol. 2011;34:306–318

3- Mazzaferro V, Sposito C, Bhoori S, Romito R, Chiesa C, Morosi C, Maccauro M, Marchianò A, Bongini M, Lanocita R, et al. Yttrium-90 radioembolization for intermediate-advanced hepatocellular carcinoma: a phase 2 study. Hepatology. 2013;57:1826–1837..

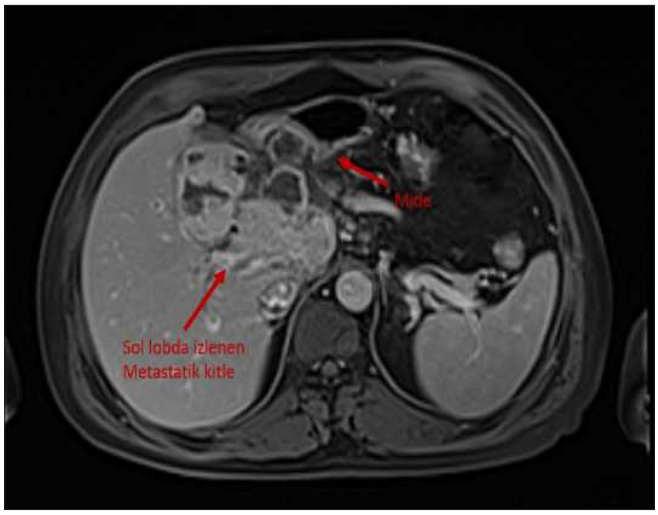

Resim 1. Karaciğer Metastazının MR Görüntüsü ve Mideye Yakın Komşuluğu

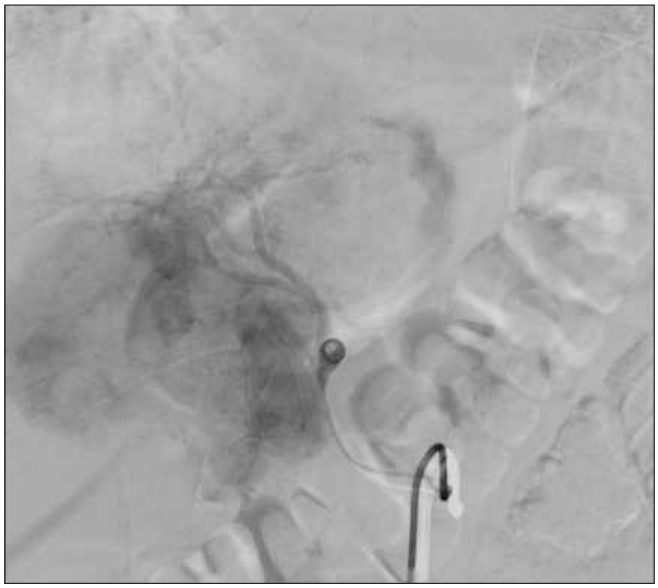

Resim 2. Karaciğer Metastazının DSA Görüntüsü

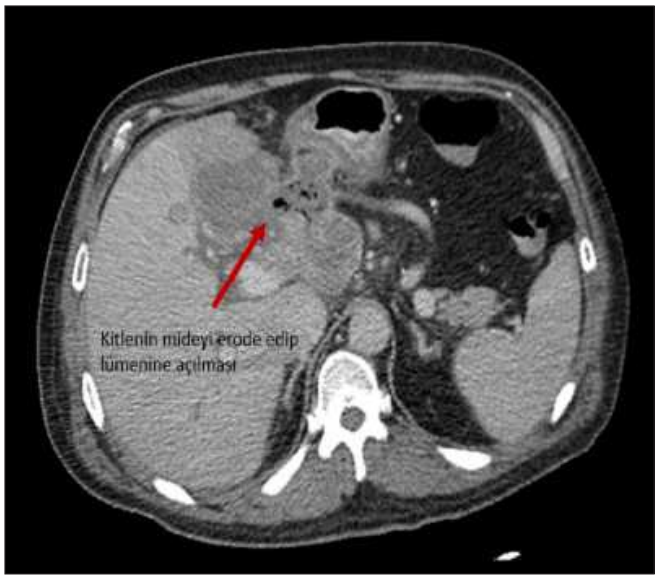

Resim 3. Kitlenin Mide Antrum Kesimini Erode Etmiş Görüntüsü (Aksiyal BT)



Resim 4. Kitlenin Mide Antrum Kesimini Erode Etmiş Görüntüsü (Koronal BT)

Girişimsel Radyoloji

PS-216

DUODENUMA MİGRE OLAN ÇIKARILABİLİR KAPLI BİLİYER STENTİN DUODENUM İÇERİSİNDE SNARE İLE YAKALANIP KOLEDOĞA YENİDEN YERLEŞTİRİLMESİ

Ramazan Kutlu, Mehmet Demirbaş, Ela Kaplan, Mehmet Seyfi Buruk, Sinan Karatoprak

İnönü Üniversitesi Tıp Fakültesi Radyoloji AD

Giriş ve Amaç: Cerrahi teknikler, organ seçimi, korunumu ve immüsüpresyon alanındaki ilerlemelere rağmen, biliyer kanal komplikasyonları karaciğer nakli sonrası, hasta ve greft sağkalımı üzerinde önemli etkileri olan en sık görülen komplikasyonlardır. Endoskopik ya da perkütan girişim, komplikasyon gelişen hastalarda tercih edilebilir. Biliyer drenajın sağlanması amacıyla kullanılan metalik, plastik ya da kaplı stentlerin kanama, pankreatit, kolanjit, perforasyon, migrasyon gibi komplikasyonları vardır. Biliyer stentin proksimal ya da distale migrasyonu nadirdir ve hastaların %5-10'unda görülür. Migrate stentler çoğunlukla kendiliğinden pasaj ile dışarı atılır ancak intestinal perforasyon gibi nadir ve hayatı tehdit edici ciddi komplikasyonlara yol açabilir.

Olgu Sunumu: 26 yaşında erkek hastaya merkezimizde kronik karaciğer hastalığı ve HCC endikasyonuyla canlı vericili karaciğer nakli yapıldı. Cerrahi sonrası takipte hastanın kontrollerinde safra kaçağı ve enfekte bilioma tespit edildi. Perkütan kolanjiografik görüntülemesinde anterior ve posterior sektörle koledok anastomoz kesiminde seçilen darlıklara balon anjioplasti yapılarak internal eksternal biliyer drenaj kateterleri yerleştirildi. Hastanın takibinde biliyer drenaj kateterlerinden yapılan kolanjiografilerinde koledok anastomoz düzeyinde kaçak izlenmesi nedeniyle bu bölgeyi kapsayacak şekilde 8x60 mm ebatlı çıkarılabilir kaplı stent yerleştirildi. Kontrol görüntülemelerinde stentin duodenuma migrate olduğu görülmesi üzerine hastanın posterior sektörden giren mevcut drenaj kateteri kılavuz tel üzerinden çıkarıldı. Snare ile çıkarılabilir kaplı stent yakalanıp kaçak proksimaline repoze edildikten sonra içerisinden İEBD kateteri yerleştirildi.

Tartışma: Karaciğer transplantasyonundan sonra en sık karşılaşılan komplikasyon biliyer stenozdur ve genellikle transplantasyondan 9-11 ay sonra ortaya çıkar. Tedavide balon dilatasyonu ve PTK veya ERCP ile stentleme başarılıdır. Biliyer stentin neden olduğu komplikasyon oranları %8-10 arasında değişmekte olup mortalite oranı %1'in altındadır. Biliyer stentin neden olduğu en korkulan komp-

likasyon stent migrasyonudur. Stent migrasyon riski malign biliyer darlıklara kıyasla benign için daha yüksek görünmektedir. Plastik stentlerdeki göç oranının metal stentlere kıyasla daha yüksek olduğu, tek stentlerin de daha yüksek bir göç oranına sahip olduğu gösterilmiştir. Distal (intestinal ve kolonik) migrasyon proksimal (duodenal) migrasyondan daha az yaygındır. Genel olarak, stent migrasyonu tanısından sonra adezyon, divertiküler hastalık ve fıtık gibi bilinen risk faktörleri olan hastalar dikkatle izlenmeli ve mümkünse stent geri alınmalıdır. Stent migrasyonuna bağlı perforasyon oranı %1 olarak bildirlmiş olup en sık duodenumda görülür. Bunun dışında sağ kolon ve önceki işlemlerle ilgili yapışma yerleri perforasyonun sık görüldüğü yerlerdir.

Sonuç: Biliyer darlık ve kaçaklar karaciğer transplantasyonunu takiben sık görülen bir komplikasyondur. Perkütan drenaj yöntemleri, balon dilatasyonu ve stentleme gibi minimal invaziv işlemler güvenli ve etkilidir. Stentleme sonrası migrasyonu komplikasyonu gelişen hastalarda stentin perkütan olarak çıkarılması ya da repozisyonu uygun hastalarda mümkün olup etkin olarak uygulanabilir.

Anahtar kelimeler: Biliyer stent, Migrasyon, Snare, Repozisyon, Karaciğper Nakli

Kaynaklar

(1) Landi, F., et al. (2018). "Endoscopic treatment of anastomotic biliary stricture after adult deceased donor liver transplantation with multiple plastic stents versus self-expandable metal stents: a systematic review and meta-analysis." Transpl Int 31(2): 131-151.
(2) Alfares, B. A. and R. P. Bokkers (2019). "Successful percutaneous treatment of biliary stenosis after living donor liver transplantation in a child." Radiol Case Rep 14(7): 800-804.
(3) Johanson, J. F., et al. (1992). "Incidence and risk factors for biliary and pancreatic stent migration." Gastrointest Endosc 38(3): 341-346.
(4) Topal, U., et al. (2018). "A rare complication in a liver transplant patient: Meckel diverticulum perforation due to biliary stent." Int J Surg Case Rep 53: 35-38.

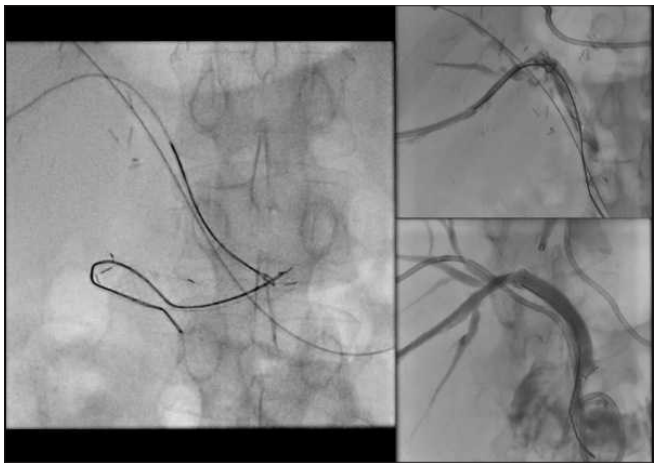

Resim 1. Stentin koledok içerisine repozisyonu

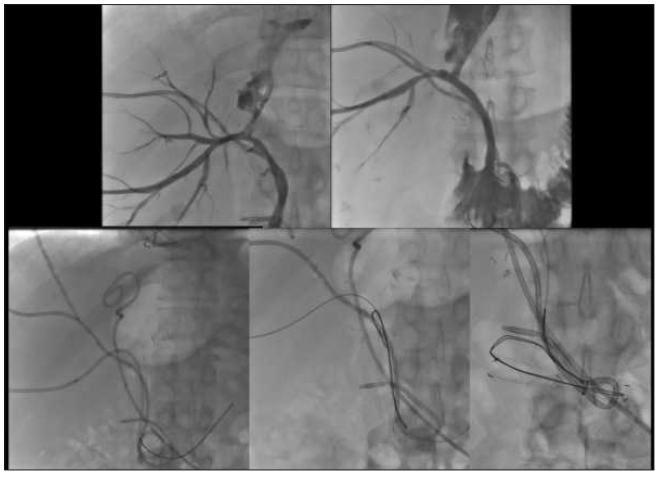

Resim 2. Biliyer kaçak sonrası yerleştirilen migren olan kaplı çıkarılabilir stent

Girişimsel Radyoloji

PS-217

ERİŞKİN CANLI VERİCİLİ KARACİĞER NAKİL HASTASINDA PORTOBİLİER FİSTÜLÜN KAPLI STENT İLE TEDAVİSİ

Ramazan Kutlu, Mehmet Demirbaş, Ela Kaplan, Mehmet Seyfi Buruk, Sinan Karatoprak

İnönü Üniversitesi Tıp Fakültesi Radyoloji AD

Giriş ve Amaç: Perkütan transhepatik biliyer drenaj, safra kaçağı, ağrı, kolanjit, sepsis ve hafif ya da massif hemobiliyi içeren birçok komplikasyon riski taşıyan invaziv bir prosedürdür. Portobilier fistül de PTBD'nin bilinen, ancak nadir görülen bir komplikasyonudur ve önemli hemobili ile sonuçlanabilir. PTBD'ye sekonder bir vasküler komplikasyon oranının literatürde %33'e kadar olduğu bildirilmiştir. Portobilier fistül, aynı zamanda karaciğer transplantasyonda da nadir görülen bir komplikasyonudur. Literatürde, fistüllerin balon tamponad, perkütan transhepatik biliyer drenaj, plastik stentin endoskopik yerleştirilmesi ve portal ven dalının koille embolizasyonu gibi tedavi seçenekleri tarif edilmiştir. Bu olgu sunumunda transplantasyon ve safra kaçağı nedeniyle tekrarlayan biliyer drenaj yapılan hastanın takip kolanjiografilerinde tespit edilen portobilier fistülün kaplı stent ile tedavisini anlatmayı amaçladık.

Bulgular (Olgu Sunumu): 32 yaşında kadın hastaya otoimmün hepatit nedeniyle merkezimizde canlı vericili karaciğer transplantasyonu yapıldı. Takiplerinde bilirubin değerlerinde yükselme olan hastaya perkütan kolanjiografi yapıldı. Koledokta darlık ve lümen dışına kontrast ekstravazasyonu görülmesi üzerine internal eksternal biliyer drenaj kateteri, koledok lümenine de distali duodenumda olacak şekilde stent yerleştirildi. Aralıklarla kateter revizyonu ve kolanjiografileri yapılan hastanın takiplerinde safra kaçağı ve bilioma tespit edildi. Anastomoz kesimindeki darlık balonla dilate edilip safra yolları irrigasyonla temizlendi. Safra kaçağının devam etmesi nedeniyle hastanın anterior ve posterior sektörlerine her birine iki adet plastik biliyer stent yerleştirildi.Hastanın kontrollerinde mevcut internal eksternal biliyer drenaj kateterinden yapılan kolanjiografisinde portal vene fistülizasyon izlenmesi üzerine fistül kesimini içerecek sekilde 9x30 mm ebatlı kaplı stent yerleştirildi ve fistülün kaybolduğu görüldü.

Tartışma: Biliyer drenaj, ERCP ve transplantasyon komplikasyonu olarak ortaya çıkan portobiliyer fistüller hemobiliye neden olabilir. Stentin tedavi seçeneği olarak kullanımı literatürde yeterince ele alınmamıştır.Safra kanalı ve portal ven dalı arasındaki kısa mesafe nedeniyle, fistül kanalının embolizasyonu teknik olarak çok zor olabilir. Hafif venöz hemobili genellikle konservatif olarak veya kanal tamamen olgunlaşana kadar drenaj kateterinin boyutu değiştirilerek ve artırılarak tedavi edilir. Stent greftlerin kullanımı da birkaç vaka serisinde portobilier fistüllere sekonder önemli venöz hemobilinin tedavisi için önerilmiştir.

Sonuç: Portobiliyer fistüllerin tedavisihastanın klinik değerlendirmesinin yanı sıra girişimsel radyoloji ekibinin tecrübesine dayanmaktadır.Tedavide biliyer drenaj, koil embolizasyon ve endoskopik plastik stent yerleştirilmesine alternatif olarak kaplı stent kullanımı mümkündür. Stentin safra kanalına veya alternatif olarak portal ven dalına yerleştirilmesi ise anatomik koşullara bağlıdır.

Anahtar kelimeler: Karaciğer nakli, Biilioportal fistül, Kaplı stent

Kaynaklar

(1) Chanyaputhipong, J., et al. (2014). "Portobiliary fistula: successful transcatheter treatment with embolisation coils." Singapore Med J 55(3): e34-36.
(2) Peynircioglu, B. and W. Cwikiel (2006). "Utility of stent-grafts in treatment of porto-biliary fistula." Cardiovasc Intervent Radiol 29(6): 1156-1159
(3) Lorenz, J. M., et al. (2010). "Iatrogenic portobiliary fistula treated by stent-graft placement." Cardiovasc Intervent Radiol 33(2): 421-424.
(4) Chaitowitz, I. M., et al. (2007). "Management of iatrogenic porto-biliary fistula following biliary stent." Australas Radiol 51 Suppl: B316-318.



Resim 1. Kaplı stent sonrası fistülün kaybolduğu izlenmektedir



Resim 2. İEBD kateteri ve plastik stentler izlenen kolanjiyografi

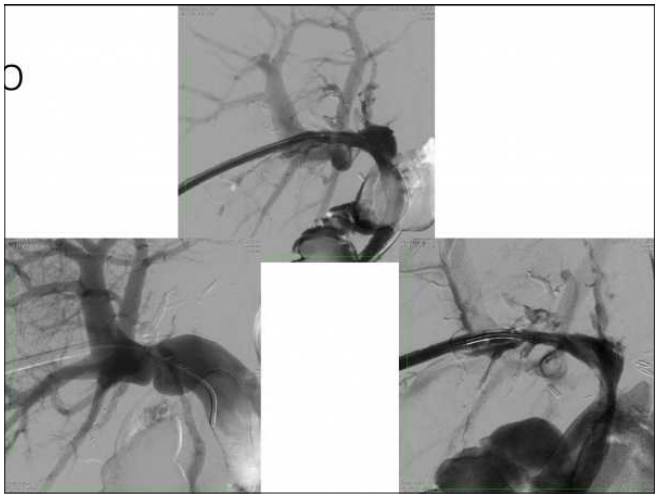

Resim 3. Introducer yerleştirilip yapılan kolanjiyografide bilioportaq fistül seçilmektedir

PS-218

SOL VENTRİKÜL DESTEK CİHAZI (LVAD) UYGULANAN HASTADA MASİF RENAL KANAMA VE ENDOVASKÜLER TEDAVİSİ

Emel Yerli[1], Emrecan Çelebioğlu[1], Bilgesu Arıkan[1], Gökay Deniz[2], Evren Özçınar[2], Sadık Bilgiç[1], Andelib Babatürk[1], Seray Akçalar[1]

[1]Ankara Üniversitesi Tıp Fakültesi Radyoloji AD
[2]Ankara Üniversitesi Tıp Fakültesi Kalp ve Damar Cerrahisi AD

Giriş: Sol ventrikül destek cihaz (LVAD), ileri derecede kalp yetmezliği olan hastalarda transplantasyona kadar hastalara aktif bir yaşam imkanı ve yaşam kalitesini arttırma olanağı verir. LVAD hastaların yaşam kalitelerini arttırmaktadır ancak bununla birlikte mortaliteyi artıran kanama, enfeksiyon, tromboemboli vb. gibi birtakım komplikasyonlar da görülebilmektedir. Literatürde LVAD ve komplikasyonları ile ilgili az sayıda yayın bulunmakta; uygun tanı ve hızlı etkin tedavi yapılmadıkça sonuçları mortal seyretmektedir.

Olgu: Üç yıl önce sol ventrikül destek cihazı yerleştirilmiş olan 50 yaşında bayan hasta şiddetli başağrısı ile hastanemize başvurdu. Yapılan beyin bilgisayarlı tomografisinde 2 cm çaplı sol frontal lob yerleşimli hematom saptandı. Beyin cerrahisi kliniği tarafından değerlendirilen hastaya acil girişim düşünülmedi. Hastanede yatışının 10. Gününde sağ yan ağrısı ve hemoglobin düşüşü saptanması hastaya yapılan abdominal USG'sinde sağ böbrek komşuluğunda hematom görülmesi üzerine kontrastlı abdomen-pelvik bilgisayarlı tomografi (BT) çekildi. BT'sinde sağ perirenal alandan başlayarak sağda tüm retroperitoneal boşluğu ilgilendiren ve içerisinde aktif kanamaya ait kontrast madde ekstravazasyonunun izlendiği geniş boyutlu hematom görüldü.

Aktif kanama odağının değerlendirilmesi için bölümümüzde yapılan renal anjiyografi incelemesinde sağ renal arter selektif olarak kataterize edildi ve alt kutupta arkuat arterler seviyesinde aktif ekstravazasyon izlendi. Aktif ekstravazasyonun izlendiği renal arter dalı mikro kılavuz tel ve mikro katater ile kataterize edilerek koiller ile embolize edildi. Yapılan kontrol DSA incelemesinde ve kontrol BT incelemelerinde aktif kanamanın bulunmadığı görüldü.

Tartışma: Kalp yetmezliği, yeterli venöz dönüşe rağmen kalbin, dokuların metabolik gereksinmelerini karşılayacak kanı pompalayamamasıdır. Tek başına bir hastalık olmayıp birçok farklı nedene ikincil meydana gelebilen bir klinik tablodur. Altta yatan neden ortadan kaldırılmadıkça progresif olarak seyreder ve yüksek morbidite ve mortalite oranına sahiptir.

LVAD hastaların yaşam kalitelerini arttırmaktadır ancak bununla birlikte mortaliteyi artıran kanama, enfeksiyon, tromboemboli vb. gibi birtakım komplikasyonlar da görülebilmektedir.

LVAD neden olduğu shear stress (çapraz basınç) nedeni ile yüksek molekül ağırlıklı von Willebrand faktör multimerlerinde (HMvWF) hasara neden olarak onları proteolitik enzim olan ADAMTS13 enzimine karşı duyarlı hale getirir. Yüksek ADAMTS13 aktivitesi LVAD alıcılarında gösterilmiş olup edinilmiş von Willebrand hastalığı için potansiyel bir mekanizma olabileceği düşünülmektedir.

HMvWF multimerleri kanamayı durdurmak için trombosit glikoproteini (GP) Ib-V-IX reseptörü ve GPIIb / IIIa reseptörlerine bağlanarak primer hemostazda önemli bir rol oynar. Bu nedenle LVAD alıcılarında HMvWF multimerlerinin shear strese ikincil zarar görmesi sonucu hemostaz bozulur ve hastalarda kanama riski artar.

Literatürde LVAD alıcılarında serebral kanama ve GİS kanama varlığı gösterilmiştir. Bizim hastamızda da daha önce geçirilmiş intrakranial kanama öyküsü mevcuttur. Ancak literatürde renal kanama bildirilmemiştir.

Sonuç: Sonuç olarak, LVAD'i olan hastalarda gerçekleşebilecek atipik lokalizasyonlardaki kanamaların erken teşhisi açısından dikkatli olup ve uygun teknikle görüntüleme yapıp erken dönemde tedavisini yapmak hastaların mortalitesini ve morbiditesini azaltacaktır.

Anahtar kelimeler: LVAD, kalp yetmezliği, embolizasyon, DSA

Kaynaklar

1. CT Imaging of Complications Associated with Continuous-Flow Left Ventricular

Assist Devices (LVADs). Shroff GS1, Ocazionez D2, Akkanti B3, Vargas D4, Garza A2, Gupta P5, Patel JA6, Patel MK6, Gregoric ID6. Semin Ultrasound CT MR. 2017 Dec;38(6):616-628.
2.Endovascular treatment of cerebral hemorrhage in a patient with a left ventricular assist device: report of a case. Morito H1, Nishimura T, Ando M, Kinoshita O, Imai H, Iijima A, Motomura N, Kyo S, Ono M. Surg Today. 2014 May;44(5):957-60.

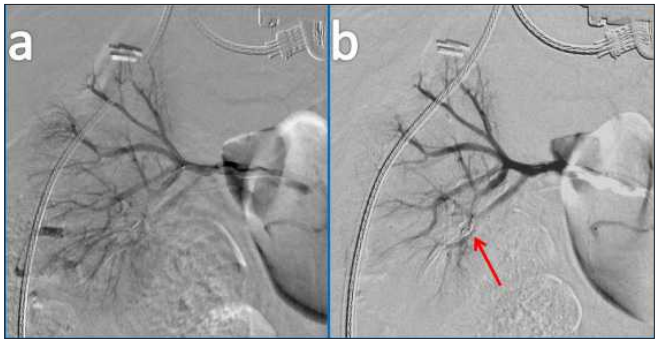

Resim 1. Renal arter DSA incelemesinde sağ böbrek alt kutupta arkuat arterler seviyesinde aktif ekstravazasyon izlenmektedir. Koiller ile embolize edilmiştir (ok).

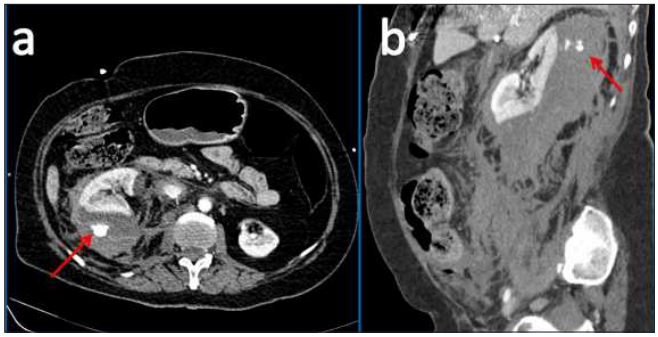

Resim 2. DSA öncesi kontrastlı BT aksiyel (a) ve sagital (b) görüntülerde perirenal alandan başlayarak sağda tüm retroperitoneal boşluğu ilgilendiren ve içerisinde aktif ekstravazasyona ait dansitelerin (oklar) izlendiği geniş boyutlu hematom izlenmektedir.

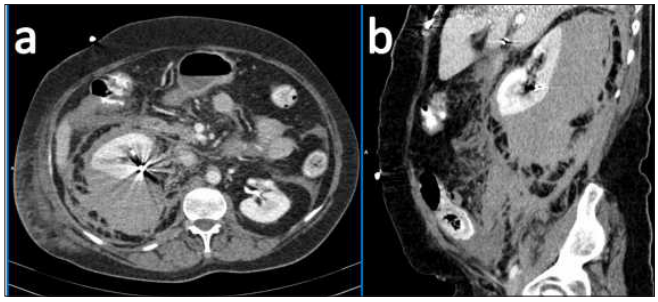

Resim 3. DSA sonrası kontrastlı BT aksiyel (a) ve sagital (b) görüntülerde perirenal alanda izlenen hematom içerisindeki aktif ekstravazasyonun kaybolduğu izlenmektedir.

Girişimsel Radyoloji

PS-219

EKSTERNAL İLİAK VEN ANEVRİZMASININ ENDOVASKÜLER TEDAVİSİ VE KOMPLİKASYON YÖNETİMİ

Andelib Babatürk, Seray Akçalar, Emrecan Çelebioğlu, Emel Yerli, Bilgesu Arıkan, Sadık Bilgiç

Ankara Üniversitesi Tıp Fakültesi Radyoloji AD

Giriş ve Amaç: Venöz anevrizmalar, önemi net bilinmeyen ve servikal ven, torasik ven ve ekstremitelerin venlerinde ortaya çıkan nadir bir hastalıktır. Bildirilen venöz anevrizma vakalarının içinde ise iliak venöz anevrizmalar daha da nadir görülmektedir (1, 2). Venöz anevrizmalar nadir görülmeleri nedeniyle tedavilerinde fikir birliği sağlanamamaktadır. Bildirilen vakalarda cerrahi tedavinin ön planda olduğu görülmektedir. Literatürde çok az sayıda endovasküler yolla tedavi edilmiş venöz anevrizma bulunmaktadır. Biz de endovasküler yolla tedavi edilmiş ve sonrasında yine endovasküler yolla komplikasyon yönetimi sağlanmış vakayı sunmayı amaçladık.

Olgu Sunumu: 58 yaşındaki kadın hasta, kalça ağrısı şikayeti ve pelvik konjesyon bulguları ile başvurduğu dış merkezde sağ eksternal iliak vende büyük boyutlu anevrizma tespit edilmesi üzerine tarafımıza yönlendirildi. Tanı ve tedaviye yönelik yapılan DSA incelemesinde sağ eksternal iliak ven kaynaklı 6.5 cm çapındaki dev venöz anevrizma görüldü (Resim 1a). Nadir de olsa gelişebilecek rüptür riski nedeniyle Kalp Damar cerrahisi doktorları ile yapılan ortak konseyde tedavi edilmesi planladı. Anevrizmanın proksimal ve distalindeki sağlam segmentlere uzanacak şekilde 13 mm genişliğinde ve 12 cm uzunluğunda greft stent yerleştirildi. Kontrol DSA incelemesinde, greft stentin patent ve düzenli dolduğu ve anevrizmanın dolmadığı görüldü (Resim 1b). Hastaya işlemden sonra düşük molekül ağırlıklı heparin başlandı. Hastanın pelvik ağrı tanımlaması nedeniyle tedaviden 15 gün sonra yapılan BT venografi incelemesinde, stent greft proksimalinde sağ ana iliak vende ve stent lümeninde trombüs ile uyumlu dolum defektleri ve stent okluzyonu görüldü (Resim 2). Sağ eksternal iliak vendeki stent greft içi tromboz nedeniyle renal venlerin altına vena kava filtresi takıldı (Resim 3). Daha sonra yapılan DSA incelemesinde; BT bulguları ile korele şekilde eksternal iliak ven içerisindeki stent greftin içinde daralma izlendi (Resim 4a) ve stent içine anjiojet ile trombektomi uygulandı. Trombektomi sonrasında trombüsler belirgin derecede azaldı ancak yeterli olmaması nedeniyle balon anjiyoplasti yapıldı. Ardından lezyon bölgesine trombolitik tedavi kateteri yerleştirilerek t-PA ile trombolitik tedavi başlandı (Resim 4b). Trombolitik tedavinin 24 saat sonra kontrolünde, sağ eksternal iliak vendeki greft stent içerisindeki trombüslerde gerileme görüldü. Eksternal iliak vendeki stent greft içine öncelikle balon anjioplasti yapıldı. Daha sonrasında lezyon bölgesine self expandable bir stent yerleştirildi. Stent sonrasında yeniden balon anjioplasti uygulandı. Yapılan kontrol DSA incelemesinde, greft stent içerisindeki darlığın belirgin biçimde gerilediği lumunin patent olduğu gözlendi (Resim 5).

Tartışma ve Sonuç: İliak ven anevrizmaları genellikle konjenital veya edinilmiş arteriyovenöz malformasyonlara sekonder olarak ortaya çıkan nadir bir durumdur. Semptomları bası etkisine, tromboz ve rüptüre bağlı görülmekte olup ayırıcı tanısında intra-ekstravasküler retroperitoneal tümörler, over kistleri, lenfoseller, ürinom ve arteriyel anevrizmalar bulunmaktadır.

Venöz anevrizmaların tedavisi için genel kanı mevcut riskleri nedeniyle tedavi edilmeleri yönündedir. Literatürde bildirilen vakaların çoğunda tedavi cerrahidir. Ancak çok az sayıda da olsa endovasküler tedavi bildirilmiştir (5). Endovasküler tedaviler; genel anesteziye ihtiyaç duyulmaması, hastanın yatış süresinin kısa olması ve düşük mortalite-morbidite oranları nedeniyle tercih edilebilir.

Anahtar kelimeler: iliak ven, anevrizma, endovasküler tedavi, komplikasyon

Kaynaklar

1. Gillespie DL, Villavicencio JL, Gallagher C, Chang A, Hamelink JK, Fiala LA, et al. Presentation and management of ve¬nous aneurysms. J Vasc Surg 1997;26:845-852
2. Ysa A, Bustabad MR, Arruabarrena A, Pérez E, Gainza E, Alonso JA. Thrombosed iliac venous aneurysm: a rare form of presentation of a congenital anomaly of the inferior vena cava. J Vasc Surg 2008;48:218-222
3. Calligaro KD, Ahmad S, Dandora R, et al. Venous aneurysms: surgical indications and review of the literature. Surgery. 1995 Jan;117(1):1–6.
4.Todorov M, Hernandez D. Endovascular exclusion of a large external iliac vein aneurysm. J Vasc Surg Venous Lymphat Disord 2013;1:301–3.
5. A.E. Fanshawe, H.E.C. Hamilton, and J. Constantinou. External iliac vein aneurysm: a case report and review of the literature. Journal of Surgical Case Reports, 2018;5, 1–4

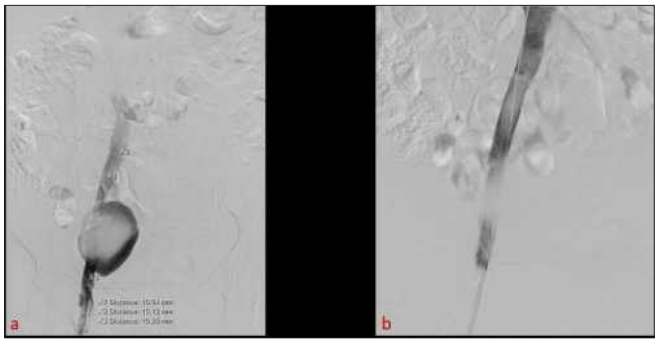

Resim 1. a) Sağ eksemal iliak ven kaynaklı dev venöz anevrizma görülüyor. b) Greft stentin patent ve düzenli dolduğu ve anevrizmanın dolmadığı izleniyor.

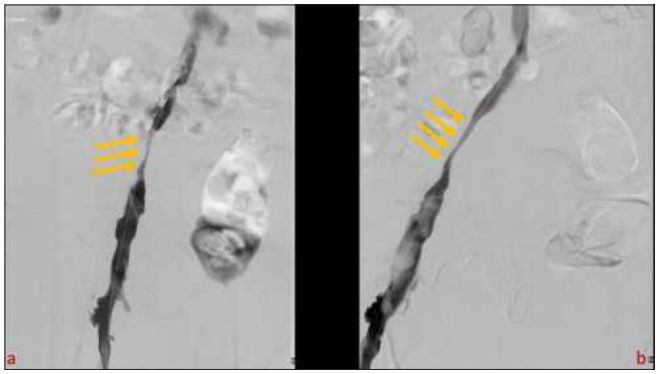

Resim 2. a) Eksternal iliak vendeki stent greftin içinde daralma izleniyor (oklar). b) Tedavi sonrasında darlığın sebat ettiği görülüyor (oklar).

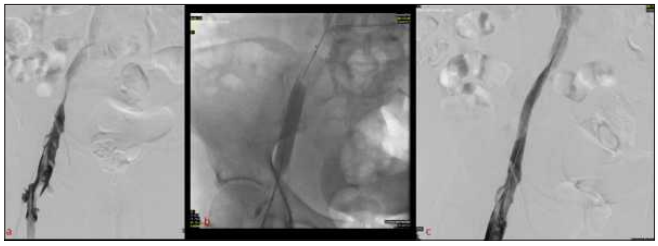

Resim 3. 24 saat sonraki kontrolünde stent içerisindeki trombüslerde sınırlı gerileme izleniyor (a). Balon anjioplasti (b) yapıldıktan sonra lümenin açıldığı gözlüniyor (c).

Girişimsel Radyoloji

PS-220

REVERSİBLE VAZOKONSTRUKSİYON SENDROMU (REVERSIBL CEREBRAL VASOCONSTRICTION SYNDROME)

Ismayıl Mırzafarlı, Celal Çınar, Mustafa Parıldar, Halil Bozkaya

Ege Üniversitesi Radyoloji AD

Giriş ve Amaç: Reversibl serebral vazokonstrüksiyon sendromu (RSVS), nörolojik bulguların eşlik ettiği ya da etmediği, tekrarlayıcı baş ağrısı atakları ve serebral arterlerde, spontan olarak üç ay içinde düzelen, daralmalar ve genişlemeler (tesbih dizisi görünümü) ile karakterizedir(1,2). Bu sendromun en yaygın görülen klinik özelliği akut baş ağrısıdır ve bir dakikadan kısa sürede tepe noktasına ulaşan ani şiddetli baş ağrısı süreç içinde tekrar edici olabilmektedir. Beyin görüntülemesinde posterior reversibl ensefalopati sendromundakine benzer beyin ödeminin yanı sıra; konveksitede subaraknoid hemoraji, parankimal hemoraji ya da serebral infarktüs de görülebilir(2,4). Bilateral sulkal subaraknoid kanama(SAK) saptanan olgularda travma, anevrizma rüptürü, primer MSS vaskülitleri ve daha nadir olarak RSVS akla gelmelidir.

Olgu Sunumu: 53 yaş kadın hasta 3 gün üst üste her gün 1saat süren hayatındaki en şiddetli, ışık çakma hissinin olduğu baş ağrısı şikayeti ile acil servise başvuran hastada çekilen kranial BT ve MRG'inde bilateral sulkal SAK saptanması(Resim a,b) üzerine ileri inceleme için hospitalize edilen hastanın özgeçmişinde depresif nöbet dışında ek bir hastalığı tespit edilmedi. Kranial BT angiografi tetkikinde anevrizma saptanmamış ve intrakranial distal arterlerde arterlerde yer-yer daralmalar izlenmekteydi(Resim c). Serebral DSA' incelemesinde bilateral MCA M3-4 dalalrında özellikle posterior bölümlerinde yaygın segmental vazospazmlar izlendi(Resim d).Sakkuler anevrizma yada AVM nidusu saptanmadı. Anjiografik bulgular ve radyolojik görüntüler eşliğinde RSVS tanısı konuldu. Hastaya 3.ay kranial MR ve MR angiografi çekildi. Arteriyel yapılardaki vazospazmın ortadan kalktığı görüldü(Resim e).

Tartışma ve Sonuç: RSVS monofazik ya da tekrar eden akut şiddetli baş ağrısında, tanı için akla getirilmesi gereken, tam olarak sebebi anlaşılamamış, benign ya da katastrofik olabilen nadir görülen bir hastalıktır.1970 yılından itibaren birçok farklı isimde rapor edilen benzer olgular mevcutken, Calabrase ve ark. tarafından 2007 yılında RSVS adı önerilmiş ve tanı kriterleri tanımlanmıştır (Tablo 1). Her yaş grubunda hasta bildirilmekle birlikte, 40'lı yaşlarda ve kadınlarda daha sık görülmektedir(4). Etiyoloji de, serebrovasküler tonusun geçici olarak bozulduğu ve sempatik aşırı aktivitenin rol oynadığı düşünülmektedir(2). Tanı, klinik ve radyolojik bulgularla konulmaktadır. Ancak, RSVS'nin dinamik doğasından dolayı radyolojik tetkikin sürecin hangi aşamasında yapıldığı önemlidir ve bu tanıyı güçleştirebilmektedir. Baş ağrısının ardından yapılan radyolojik görüntülemenin normal bulunmasının birkaç gün sonra inme gelişebilmektedir. Tanı için altın standart serebral anjiyografidir. Klinik bulguların başlamasından itibaren, hastalığın ikinci-üçüncü haftasına kadar serebral anjiyografide RSVS belirgin olarak izlenebilmektedir.

RSVS spontan olabilmektedir, ancak özellikle orta yaşlı kadınlarda hastaların en az yarısı vazoaktif ilaçlara maruz kaldıktan sonra ya da postpartum dönemde ortaya çıkmaktadır(3). RSVS'nin hemorajik formu kadınlarda ve migrenli kişilerde daha sıktır(6).

Sonuç olarak çoğu hastada baş ağrısı ve anjiyografik bulgular günler ve haftalar içinde düzelmektedir. Uzun dönemdeki prognozu belirleyen inmenin varlığıdır. Olguların %5 inden azında yaşamı tehdit eden inmeler ve kontrol edilemez beyin ödemi gelişmektedir. Üç geniş çalışmada ölüm oranı %1 den düşük bildirilmiştir(4-6).

Anahtar kelimeler: Reversible Vazokonstruksiyon sendromu, bilateral sulkal SAK

Kaynaklar

1. Headache classification subcommittee of the International headache society. The International Classification of Headache Disorders: 2 nd edition. Cephalalgia 2004;24(Suppl 1):
2.Calabrese LH, Dodick DW, Schwedt TJ, Singhal AB. Narrative review: reversible cerebral vasoconstriction syndromes. Ann Intern Med 2007;146(1):
3.Ducros A. Reversible cerebral vasoconstriction syndromes. Lancet Neurol 2012;11(10):
4.Chen SP, Fuh JL, Wang SJ, Chang FC, Lirng JF, Fang YC, et al. Magnetic resonance angiography in reversible cerebral vasoconstriction syndromes. Ann Neurol 2010;67(5):
5.Ducros A, Boukobza M, Porcher R, Sarov M, Valade D, Bousser MG. The clinical and radiological spectrum of reversible cerebral vasoconstriction syndrome: a prospective series of 67 patients. Brain 2007;130(Pt 12):
6.Singhal AB, Hajj-Ali RA, Topcuoglu MA, Fok J, Bena J, Yang D, et al. Reversible cerebral vasoconstriction syndromes: analysis 139 cases. Arch Neurol 2011;68(8).

Tablo 1. Reversibl serebal vazokonstrüksiyon sendromunun tanı kriterleri. [1-3]

1. Akut ve şiddetli baş ağrısına (sıklıkla gök gürültüsü) eşlik eden ya da etmeyen fokal defisit veya nöbet
2. Klinik belirtiler başladıktan sonra bir ay içerisinde yeni belirti olmaksızın monofazik seyir
3. Dolaylı (manyetik rezonans görüntüleme veya bilgisayarlı tomografi) ya da direkt kateter anjiyografi ile serebral arterlerin segmenter vazokonstrüksiyonunun gösterilmesi
4. Anevrizmal subaraknoid hemoraji olmaması
5. Normal ya da normale yakın beyin omurilik sıvısı (protein konsantrasyonu <100 mg/dL, <15 beyaz küre per l)
6. Klinik başlangıcın 12 haftası içinde direkt ya da dolaylı anjiyografi ile arterlerin tamamen ya da kısmen normale döndüğünün gösterilmesi

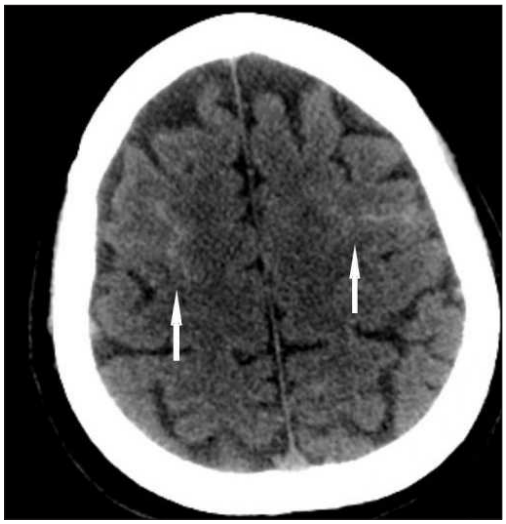

Resim a. Kranial BT'de bilateral sulkal SAK izlenmekte(oklar)

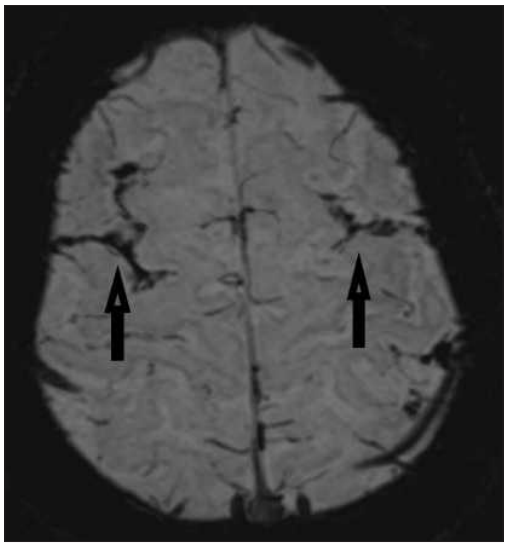

Resim b. MRG SWİ sekansta bilateral SAK izlenmektedir(oklar)

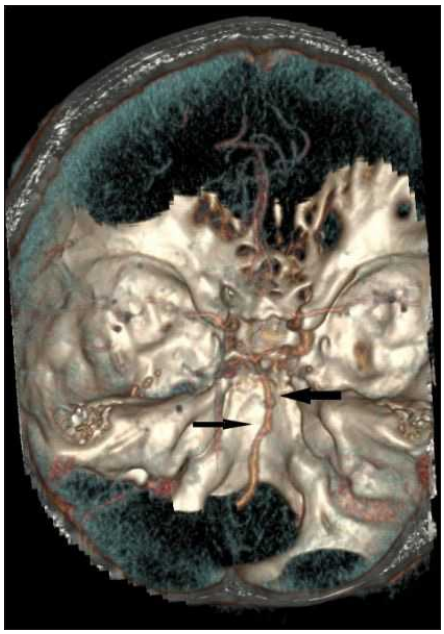

Resim c. BT Angio bilgisayar 3D görüntülerde arterlerde daralma-genişlemeler izlenmektedir(oklar)



Resim d. DSA görüntülerde sağ İCA lateral görüntülerde MCA distal dallarda vazospazmlar(oklar) izlenmektedir.

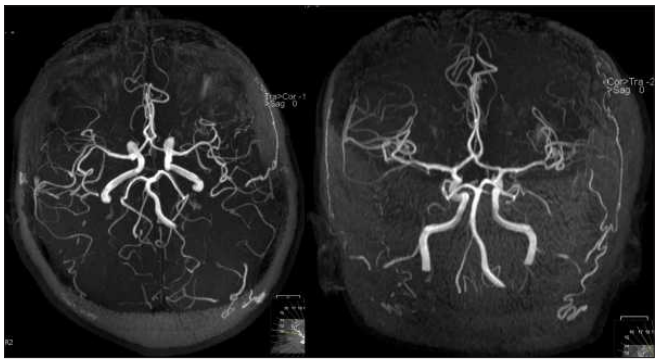

Resim e. Hastanın 3.ay kontrol MR Angiografi MPR görüntüleri normaldir, vazospazm ortadan kalkmıştır.

Girişimsel Radyoloji

PS-221

ÇOK NADİR GÖRÜLEN KALÇA AĞRISI NEDENİ; İNTERNAL İLİAK ARTER OKLÜZYONU VE ENDOVASKÜLER TEDAVİSİ

Emel Yerli, Seray Akçalar, Emrecan Çelebioğlu, Andelib Babatürk, Bilgesu Arıkan, Sadık Bilgiç

Ankara Üniversitesi Tıp Fakültesi Radyoloji AD

Giriş: Kalça ağrısı her yaşta görülebilen ve hastanın yaşam kalitesini olumsuz etkileyen bir durumdur. Ağrı nedeni intra-artiküler, ekstra-artiküler ve özellikle omurga, sakroiliak eklem, vasküler, inguinal kanal gibi komşu yapıların patolojilerine ikincil olabilir. Ayırıcı tanısının çok geniş olması tanıda zorluklara yol açmaktadır. Görüntüleme yöntemleri tanıda yol göstericidir ve kalçanın görüntülenmesi mutlaka klinik öykü ve fizik muayeneyi tamamlayıcı nitelikte olmalıdır. İlk görüntüleme yöntemi genellikle direkt grafi olmakla birlikte bilgisayarlı tomografi (BT), ultrason, manyetik rezonans görüntüleme (MRG) ve anjiyografi tanıda rol oynar.

Sol internal iliak arter okluzyonuna ikincil sol kalça ağrısı olan ve endovasküler yol ile revaskülarizasyon yapılan olgu görüntüleme bulguları ile birlikte sunulmuştur.

Olgu Sunumu: Altmış dört yaşında kadın hasta son 15 gündür giderek artan, belirli bir mesafe yürümekle gelen ve istirahatle geçen sol kalça ağrısı şikayeti ile hastaneye başvurmuştur. Dış merkezde yapılan kalça BT-MRG incelemelerinde belirgin patoloji saptanmayan hastada konseyde tartışılmış tanımlanan şikayetin kladikasyo ile de uyumlu olabileceği düşünülerek; öncelikle aort ya da iliak arterlerde olabilecek bir patoloji ayırıcı tanıda olabileceği kanısına varılıp vasküler görüntüleme yapılmıştır. Yapılan aortofemoropopliteal arterler DSA incelemesinde sol internal iliak arterin tam tıkalı olduğu görülmüştür. Hastaya aynı seansta tedavi uygulanmıştır. Mikroguidewire (0.014") ile tıkalı segment distaline geçilmiş ve balon expandable stent yerleştirilmiştir. Kontrol DSA incelemesinde internal iliak arterde tam rekanalizasyon sağlandığı görülmüş olup distal dalları tam doluş göstermiştir. Tedavi sonrasında hastanın tüm şikayetlerinin tamamen kaybolduğu öğrenilmiştir.

Tartışma: Kalça ağrısı her yaşta görülebilen ve hastanın yaşam kalitesini olumsuz etkileyen bir durumdur. Ağrı nedeni intra-artiküler, ekstra-artiküler ve komşu yapıların patolojilerine ikincil olabilir. İntra-artiküler nedenler arasında labral yırtıklar, dejeneratif değişiklikler, artritler ve sinovyal patolojiler bulunurken ekstra-artiküler nedenler arasında tendinopatiler, bursitler, kas yaralanması gibi patolojiler bulunur. Eklem ve ilişkili patolojileri dışında eklem komşuluğunda bulunan yapıların patolojilerinin de kalça ağrısına neden olabileceğini akılda bulundurmak gerekmektedir. Vasküler patolojiler de kalça ağrısı şelinde bulgu verebilir. Bizim olgumuzda da sol oklude internal iliak arterin endovasküler revaskülarizasyonu ile kalça ağrısının geçtiği görülmüştür.

Ayırıcı tanısının çok geniş olması tanıda zorluklara yol açmaktadır. Kalçanın görüntülenmesi klinik öykü ve fizik muayeneyi tamamlayıcı nitelikte olmalıdır, çünkü görüntüleme bulgularının her zaman ağrının varlığı ile bağdaşmadığı bilinmektedir. Bizim hastamız da belirli bir mesafe yürümekle gelen ve istirahatle geçen sol kalça ağrısı şikayeti ile hastaneye başvurmuştur. Tanımlanan şikayet kladikasyo olup ağrı lokalizasyonu kalça olduğundan öncelikle aort ya da iliak arterlerde bir patolojiyi düşündürmüştür.

Sonuç: Kalça ağrısı her yaşta görülebilen ve hastanın yaşam kalitesini olumsuz etkileyen bir durumdur. Ayırıcı tanısının çok geniş olması tanıda zorluklara yol açmaktadır. İntra-ekstraartiküler nedenlerin dışında vasküler patolojilerinde kalça ağrısı nedeni olabileceği göz önüde bulundurulmalıdır.

Anahtar kelimeler: kalça ağrısı, balon ekspandable stent, internal iliak arter

Kaynaklar

1. Intermittent claudication of the hip and the syndrome of chronic aorto-iliac thrombosis.
DEWOLFE VG, LEFEVRE FA, HUMPHRIES AW, SHAW MB, PHALEN GS. Circulation. 1954 Jan;9(1):1-16.
2. Internal Iliac Artery Stenosis: Diagnosis and How to Manage it in 2015
Guillaume Mahé,1,2,* Adrien Kaladji,3,4 Alexis Le Faucheur,2,5 and Vincent Jaquinandi6
Author information Article notes Copyright and License information Disclaimer
Front Cardiovasc Med. 2015; 2: 33.



Resim 1. Aortofemoropopliteal arterler DSA incelemesinde sol internal iliak arterin tam tıkalı olduğu izlenmektedir (oklar)



Resim 2. Kontrol DSA incelemesinde internal iliak arterin rekanalize olduğu görülmektedir (ok)

Girişimsel Radyoloji

PS-222

İZOLE İNTERMİTTAN İNTRAVENTRİKÜLER HEMORAJİ İLE PRESENTE OLAN İNTRAVENTRİKÜLER PİAL AVM

Ahmet Onur Çelik, Burak Uslu, Baran Serdar Sunal, Aykut Alkan, Osman Kula

Trakya Üniversitesi Radyoloji AD

Serebral arteriyovenöz malformasyonlar (AVM), besleyici arter, drenaj veni ve bu yapılar arasında olan displastik kılcal damarların oluşturduğu bir nidustan oluşan kompleks şekilli konjenital lezyonlardır. Klinik olarak epilepsi, intrakranial hemoraji ile karşımıza çıkar. Morbidite ve mortalite nedeni olmakla birlikte uzun bir süre klinik olarak sessiz kalabilirler.

Bu bildiride izole intermittan hemoraji ile prezente olan intraventriküler pial AVM tanı ve tedavisi sunulmuştur.

Bulgular: Baş ağrısı nedeniyle acil servise başvuran 51 yaşında erkek hastanın, çekilen bilgisayarlı beyin tomografisinde (BBT);

izole intraventriküler hemorajisi saptanmış fakat ileri inceleme yapılmamış. 6 ay sonra benzer şikayetler nedeniyle acil servise ikinci başvurusunda, çekilen BBT'de yine izole intraventriküler hemoraji saptandı ve ileri görüntüleme amacıyla rutin manyetik rezonans görüntüleme (MRG) yapıldı. Çekilen MRG'de sağ lateral ventrikül tavanında vasküler yapıya ait olduğu düşünülen signal void alanı tespit edildi. Bunun üzerine ileri tanı ve tedavi amacıyla hastaya Dijital substraksiyon anjiografi (DSA) yapılması planlandı. Sağ femoral arter girişi ve sağ internal karotis arter(ICA) selektif kateterizasyonu sonrası alınan anjiogramlarda; sağ anterior serebral arter(ACA) perikallosal arterden kaynaklanan ve lateral ventrikül içerisine uzanım gösteren, besleyici arterinde anevrizmatik dilatasyon mevcut olan ve drenaj veni de izlenen pial AVM ile uyumlu lezyon saptandı. Genel anesteziyi takiben tedavi işlemine geçildi. Sağ ana karotis arter(C-CA)'e uzun sheath (NeuronMax 088) yerleştirilmesini takiben sağ ICA subpetröz segmente distal erişim kateteri (Sofia 6F) konumlandırıldı. Mikrokateter-mikrotel kombinasyonuyla (Magic mikrokateter, Mirage mikrotel) sağ ACA perikallosal arter kateterize edildi ve sonrasında alınan anjiogramlarda AVM nin besleyici arteri görüldü. Bu artere superselektif olarak girilerek sıvı embolizan ajan (histoacryl glue) ile embolizasyon tedavisi yapıldı. Distal erişim kateterinden alınan anjiogramlarda AVM'nin tümüyle embolize edildiği görüldü.

Tartışma ve Sonuç: İntrakranial AVM'ler, nadir vasküler anomaliler olup çeşitli semptom ve görüntüleme bulguları ile karşımıza çıkar.Sessiz bir klinikle seyredebilmekle birlikte genelde 3. ve 4. dekatta semptom verir. Lokalizasyonuna göre epilepsi ya da intrakranial kanama sonrası baş ağrısı şeklinde bulgu verebilir. Olgumuzda 6 ay aralıklarla izole intraventriküler hemoraji öyküsü mevcuttu ve DSA'da İntraventriküler pial AVM tespit edilerek AVM'nin perikallosal arter kaynaklı besleyici dalı süperselektif olarak kateterize edilip sıvı embolizan ajan (histoacryl, glue) kullanılarak embolize edildi.

Özellikle intermittan intrakranial hemoraji öyküsü olan olgularda hipertansiyon, intraventriküler yer kaplayan lezyonlarla birlikte pial AVM gibi vasküler malformasyonları da akılda tutmak gerekmektedir.

Anahtar kelimeler: Serebral arteriyovenöz malformasyon, İntraventriküler hemoraji, sıvı embolizan ajan

Kaynaklar

1- Group AMS. Arteriovenous malformations of the brain in adults. N Engl J Med 1999; 1999: p.1812-8

2- Endovascular Treatment of Cerebral Arteriovenous Malformations and Dural Arteriovenous Fistulas Osman KIZILKILIÇ

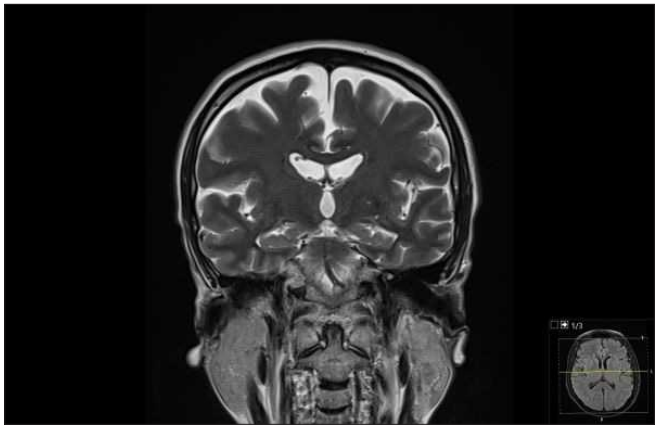

Resim 1. Koronal T2 MRG'de sağ lateral ventrikülde signal void alanı görülmekte.

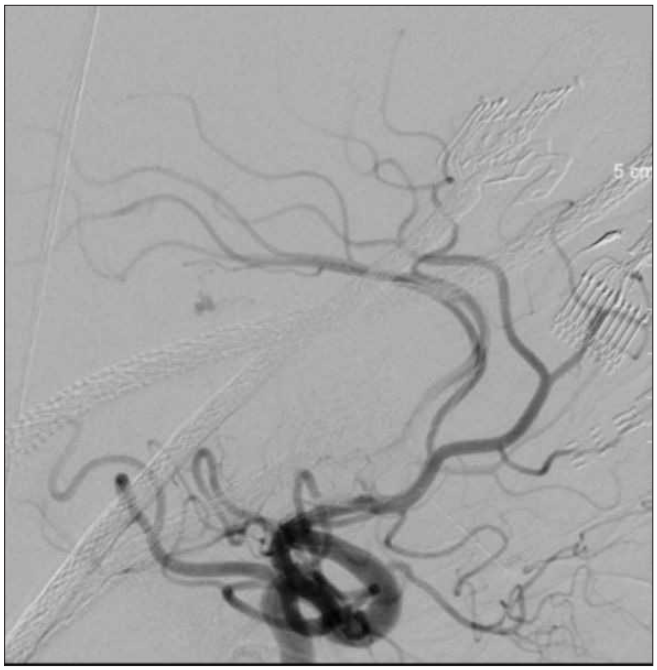

Resim 2. Lateral anjiografik görüntüde sağ perikallosal arter kaynaklı ventrikül içine uzanan pial AVM görünümü mevcut.

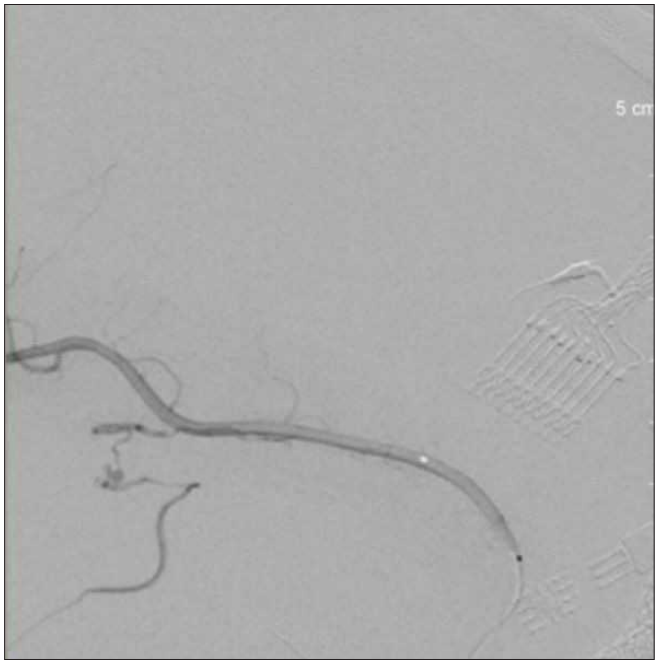

Resim 3. Lateral anjiografik görüntüde perikallosal arterden alınan selektif runlarda perikallosal arter kaynaklı besleyici arteri, bu arterde anevrizmatik dilatasyonu ve drenaj veni olan pial AVM görülmekte.

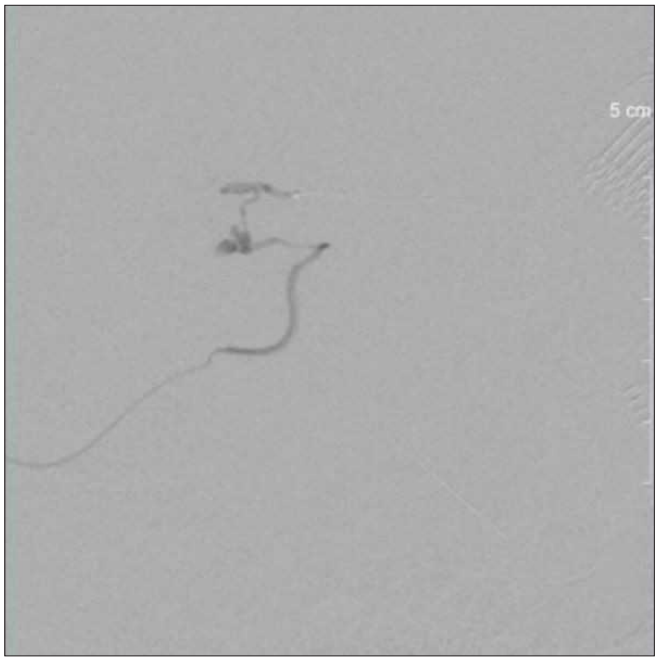

Resim 4: Lateral anjiografik görüntüde perikallosal arterin dalından alınan süperselektif runlarda besleyici arteri, bu arterde anevrizmatik dilatasyonu ve drenaj veni olan pial AVM görülmekte.

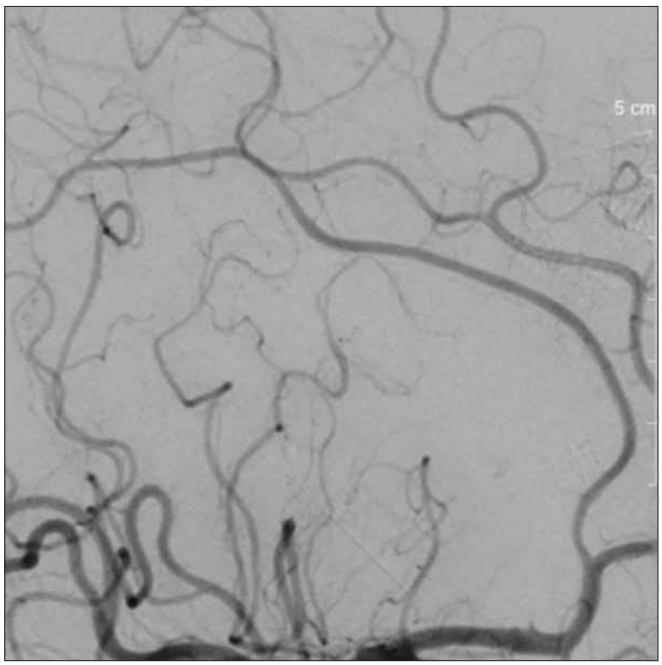

Resim 5. Lateral anjiografik görüntüde glue (sıvı embolizan ajan, histoacryl) embolizasyon işlemi sonrası AVM'de dolum izlenmemekte.

Girişimsel Radyoloji

PS-223

BİSİKLETTEN DÜŞME SONUCU OLUŞAN KARACİĞER LASERASYONU İLE İLİŞKİLİ SAFRA YOLU YARALANMASI VE HEPATİK ARTERDE PSÖDOANEVRİZMA. PERKÜTAN TEDAVİLER

Mehmet Demirbaş, Ramazan Kutlu

İnönü Üniversitesi Tıp Fakültesi Radyoloji AD

Giriş ve Amaç: Karaciğer, künt travma sonrası en sık yaralanan batın içi organlarındandır. Motorlu taşıt kazaları BHT'nin en sık nedenidir (%72), bunu düşmeler ve spor yaralanmaları (%12 ve %5) izlemektedir. Karaciğer hasarına operatif veya operatif olmayan yaklaşımın kullanılması gerektiğine dair karar büyük ölçüde yönetim ekibinin tecrübesine bağlıdır. Biliyer trakt yaralanması künt travma sonrası karşılaşılan nadir bir komplikasyondur. Perkütan transhepatik biliyer drenaj (PTBD), özellikle proksimal safra kanalı darlıklarında, bilioma, intrahepatik/perihepatik safra koleksiyonlarının tedavisinde kullanılan yaklaşımdır. Stent yerleştirme, fistül ve skatrisyel striktürü %90-100 başarı ile önlerken safra kanalının da iyileşmesini sağlar. Travma sonrası hepatik arter psödoanevrizmaları erişkinlerde nadir görülür ve çocuklarda daha az bildirilmiştir. Psödoanevrizma gelişimi travma sonrasında gecikebilir ve penetran ya da künt travmayı takip edebilir. Önceki çalışmalarda karaciğer travmasından sonra psödoanevrizma gelişme riski %1,2-6,1 olarak belirtilmiştir ve bu hastaların çoğu asemptomatiktir. Travmatik psödoanevrizmada BT ile erken tespit ve genişleme ve rüptür öncesi kesin tedavi önerilmektedir. Operasyonel olarak tedavi edilen ve embolizasyon uygulanan hastalarda safra yolu komplikasyon oranları daha yüksek olup embolizasyonun neden olduğu travmatik yaralanma ve iskemi kombinasyonu, hepatik nekroz ve biliyer komplikasyonlara neden olabilir.

Bulgular (Olgu Sunumu): 10 yaşındaki kız hasta bisikletten düşme hikayesiyle merkezimize başvurmuş olup kesitsel incelemelerinde karaciğer parankiminde laserasyon ve inferiora uzanım gösteren hematom alanı mevcuttu. Ayrıca sağ lob segment 8 lokalizasyonunda yaklaşık 8 mm boyutta psödoanevrizma ile uyumlu görünüm ve intrahepatik safra yollarında dilatasyon izlenmekteydi. Hemodinamik olarak stabil olan hastaya acil cerrahi düşünülmedi. Yapılan arteriografisinde sağ hepatik arter kaynaklı psödoanevrizma proksimalden itibaren koillerle embolize edildi. Psödoanevrizmanın safra yoluyla bağlantısı izlenip perkütan olarak posterior sektördeki dilate safra yollarına girişim yapıldı. Kolanjiografik görüntülemede psödoanevrizma komşuluğundaki koleksiyona safra kaçışı izlenmesi üzerine safra yoluna eksternal bilier drenaj kateteri, koleksiyon içerisine de pigtail drenaj kateteri yerleştirildi. Takiplerde önce eksternal biliyer drenaj kateteri internale çevrildi ve takiben perkütan plastik stent terleştirilip kateter çekildi.

Tartışma: Künt karaciğer travmasının yönetimi son 20 yılda, %80-90 oranında altın standart olarak konservatif operatif olmayan yaklaşıma kaymıştır. Hastaların klinik ve hemodinamik değişiklikleri ve görüntüleme bulguları konservatif tutumu yönlendirir ve unstabil hastalarda acil cerrahi girişim için bir gösterge oluşturur. Künt karaciğer travması için bu yaklaşımın benimsenmesi geç komplikasyonların görülme sıklığının artmasına neden olmuştur.

Sonuç: Künt karaciğer travmalarının tedavisinde çoğunlukla non-operatif multidisipliner yaklaşım kullanılır. Tedavi; arteriel embolizasyon, endoskopik retrograd kolanjiyopankreatografi (ERCP), perkütan transhepatik biliyer drenajı (PTBD) ve biliyer kanalların stentlenmesi, hepatik veya perihepatik apsenin veya biliyer koleksiyonların drenajını içerir. Bu multidisipliner yaklaşım laparotomi veya laparoskopi, girişimsel radyoloji ve/veya endoskopik teknikler aracılığıyla planlı müdahalelerle yönetilebilir.

Anahtar kelimeler: Karaciğer, Kürt travma, Psödoanevrizma, Safra yolu yaralanması, Drenaj, Stentleme, Embolizasyon

Kaynaklar

(1) Letoublon, C., et al. (2016). "Management of blunt hepatic trauma." J Visc Surg

153(4 Suppl): 33-43.
(2) Bala, M., et al. (2012). "Complications of high grade liver injuries: management and outcomewith focus on bile leaks." Scand J Trauma Resusc Emerg Med 20: 20.
(3) Ong, C. C., et al. (2012). "Primary hepatic artery embolization in pediatric blunt hepatic trauma." J Pediatr Surg 47(12): 2316-2320.
(4) Osterballe, L., et al. (2014). "Hepatic pseudoaneurysm after traumatic liver injury; is CT follow-up warranted?" J Trauma Manag Outcomes 8: 18.
(5) Giss, S. R., et al. (2006). "Complications of nonoperative management of pediatric blunt hepatic injury: Diagnosis, management, and outcomes." J Trauma 61(2): 334-339.
(6) Oguz, S., et al. (2017). "Role of percutaneous transhepatic biliary drainage in the management of blunt liver trauma: A case report." Ulus Travma Acil Cerrahi Derg 23(5): 441-444.

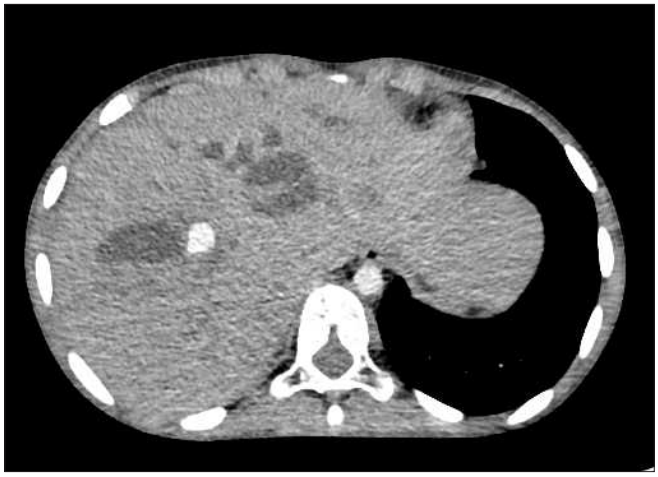

Resim 1. Psödoanevrizma izlenen arteryel faz BT kesiti



Resim 2. Psödoanevrizmanın DSA görünümü



Resim 3. Embolizasyon sonrası kontrol DSA görüntüsü

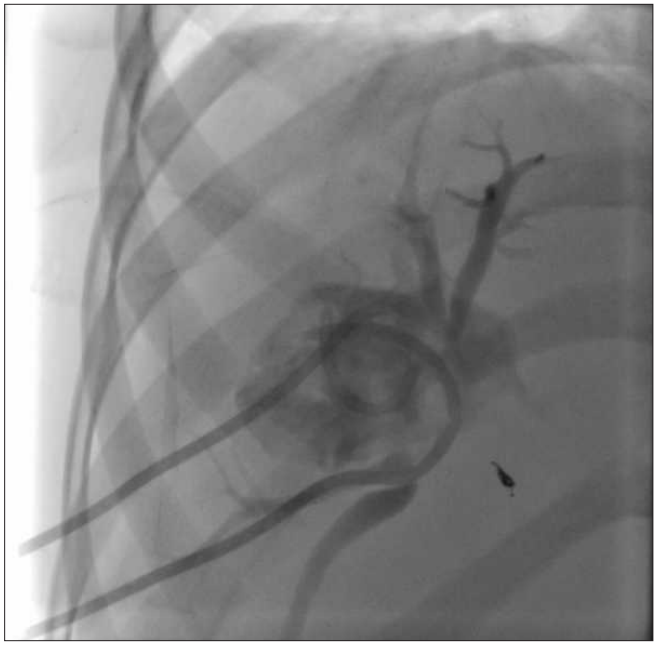

Resim 4. Bilioma drenaj ve eksternal biliyor drenaj

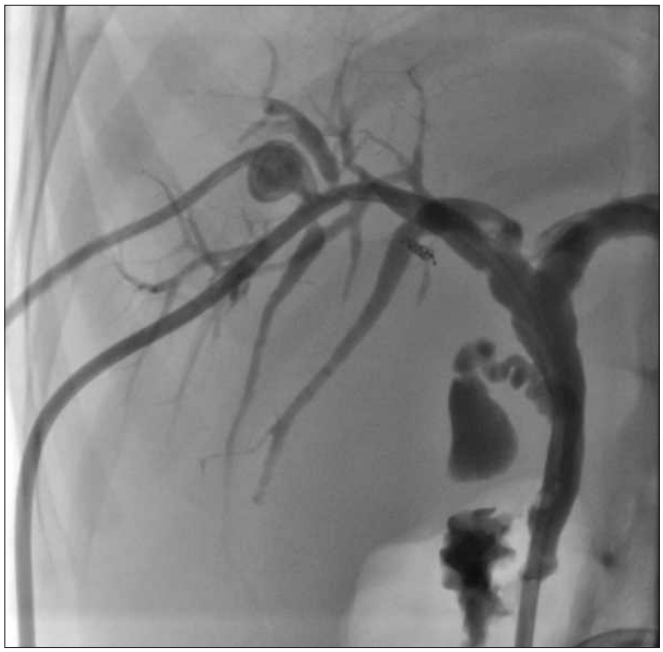

Resim 5. Eksternal biliyor drenaj kateterinin internale çevrilmesi



Resim 6. Perkütan yerleştirilen biliyor stent



Resim 7. Kontrol BT kesiti

Girişimsel Radyoloji

PS-224

PİYOJENİK GRANÜLOM (LOBULER KAPİLLER HEMANJİYOM) RADYOLOJİK BULGULARI VE PREOPERATİF EMBOLİZASYON

Bilgesu Arıkan, Seray Akçalar, Emrecan Çelebioğlu, Emel Yerli, Andelib Babatürk, Sadık Bilgiç

Ankara Üniversitesi Radyoloji AD

Giriş ve Amaç: Piyojenik granülomlar (Lobuler Kapiller Hemanjiyom) çocuk ya da genç erişkinlerde daha çok cilt ve mukozal yüzeylerde rastlanan solid nodüler bir lezyondur. Nadiren subkütan ya da intravasküler olarak yerleşmekte olup bu nadir alanlarda kitle lezyonları ile karışmakta ve tanıları güçleşmektedir.

Olgu: Opere pilositik astrositom nedeniyle takip edilen 20 yaşında kadın hasta, sol supraklavikuler alanda son 1 yıl içerisinde büyüme gösteren yumuşak doku kitlesi nedeni ile hastaneye başvurdu. Lenfadenopati ön tanısı ile hastaya yapılan yüzeyel ultrasonografi(US) incelemesinde sol supraklavikuler alanda doppler US ile belirgin kanlanan, heterojen iç yapıda hipoekoik fuziform yumuşak doku kitlesi dikkati çekti. Yapılan bilgisayarlı tomografi(BT) tetkikinde sol supraklavikuler yerleşimli, yaklaşık 4x2.5 cm boyutlarında, yoğun ve homojen kontrastlanan düzgün konturlu kitle lezyonu izlendi, lezyonun tiroservikal trunkus tarafından beslendiği kaydedildi (Resim 1.). Ön planda vasküler lezyon düşünülmekle birlikte olası bir anjiyofolliküler hiperplazi gösteren lenf nodu dışlanamadığından lezyonun ileri tetkiki önerildi. Göğüs cerrahisi tarafından eksizyonu planlanan lezyonun preoperatif değerlendirilmesi için yapılan dijital anjiyografide solda ağırlıklı olarak tiroservikal trunkustan kanlanan, ileri derecede vasküler kitle lezyonu izlendi. İntraoperatif kan kaybını azaltmak amacıyla preoperatif kitle embolizasyonu planlandı. Sağ femoral arterden girilerek 'head hunter' tip kateter yardımıyla sol subklavyan arter selektif ve tiroservikal trunkustan köken alan besleyici arterler mikrokateterler ile süperselektif olarak kateterize edildi (Resim 2.). Embosfer partikülleri kullanılarak embolizasyon yapıldı. Elde edilen kontrol anjiyografide kitle boyanmasının belirgin azaldığı kaydedildi (Resim 3.). İşlem sonrasında histopatolojik olarak lobüler kapiller hemanjiyom olduğu gösterildi.

Tartışma: Yumuşak doku hemanjiyomları oldukça sık görülen, çoğunlukla asemptomatik lezyonlardır. Kemik ya da yumuşak doku kökenli olabilirler. Yumuşak doku hemanjiyomları genellikle yüzeysel yerleşimli olmakla birlikte derin yerleşimli de olabilirler. Özellikle baş boyun bölgesinde ya da derin dokularda yerleştiğinde ayırıcı tanısı oldukça güç olmaktadır. Oldukça vasküler olan bu tümörlerin cerrahi sırasında ya da biyopsi sırasında kanama riski yüksektir, bu

komplikasyonun önlenmesi amacıyla doku tanısı amaçlı malignite ekarte edilememiş cerrahi tedavi planlanan hastalarda preoperatif embolizasyon ile kombine edilebilir. Selektif ve süperselektif kateterizasyon yardımıyla besleyici arterlerin mikropartiküller ya da sıvı embolik ajanlar kullanılarak embolizasyonu lezyonda belirgin iskemi ve nekroza yol açarak involüsyona neden olur. Bu sayede embolizasyon sonrası kanama riski belirgin olarak azalır hatta cerrahi endikasyon ortadan kalkabilir. Embolizasyon minimal invaziv bir işlem olup komplikasyon riski düşüktür.

Sonuç: Piyojenik granülom çocuk ve genç erişkinlerde ciltte ya da mukozalarda görülse de derin yumuşak dokularda nadir de olsa yerleşebilir. Baş boyun bölgesindeki hipervasküler lezyonların ayırıcı tanısında düşünülmelidir. Doku tanısı amacıyla cerrahi eksizyon planlanan hastalarda bu lezyonların preoperatif embolizasyonu, cerrahi sırasında meydana gelebilecek kanama komplikasyonların azaltılmasında rol oynayan bir yöntemdir.

Anahtar kelimeler: arteriyel transkateter embolizasyon, preoperatif embolizasyon, piyojenik granülom

Kaynaklar

1. Pyogenic Granuloma – A Common Benign Vascular Tumor with Variable Clinical Presentation: New Findings and Treatment Option Uwe Wollina,1,* Dana Langner,1 Katlein França,2 Serena Gianfaldoni,3 Torello Lotti,4 and Georgi Tchernev5 Open Access Maced J Med Sci. 2017 Jul 25; 5(4): 423–426..

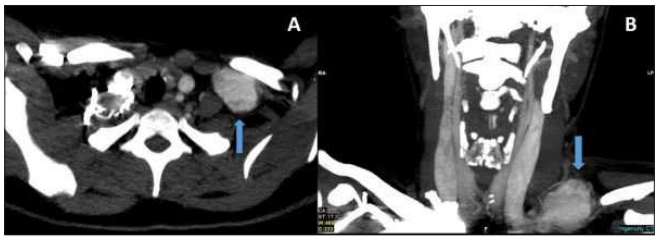

Resim 1. Aksiyel (A) ve koronal (B) reformat MIP görüntülerde sol supraktavikular alanda yerleşimli, homojen kontrastlanan hepirvasküler kitle lezyonu izleniyor (oklar).

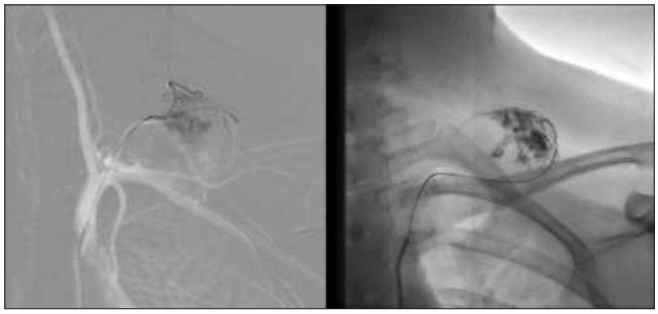

Resim 2. Tiroservikal trunkustan köken alan besleyici arterlerin mikrokateterler ile süperselektif kateterizasyonu ve embosfer kullanılarak embolizasyonu

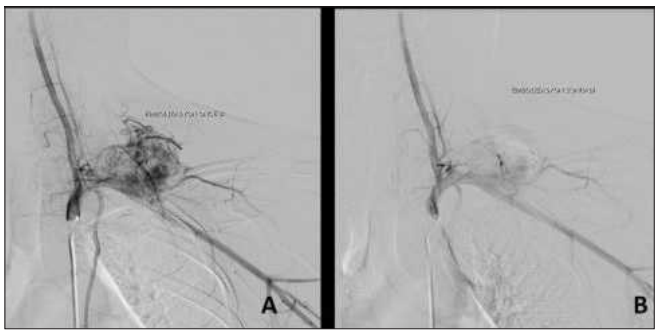

Resim 3. Embolizasyon öncesi (A) ve embolizasyon sonrası (B) görüntüler karşılaştırıldığında kitle boyanmasında belirgin azalma dikkati çekiyor.

Girişimsel Radyoloji

PS-225

TORASİK AORTA DEV MURAL TROMBÜSÜ OLAN OLGUNUN STENT-GREFT İLE TEDAVİSİ

Seray Akçalar[2], Bilgesu Arıkan[1], Emrecan Çelebioğlu[1], Emel Yerli[1], Andelib Babatürk[1], Gökay Deniz[2], Evren Özçınar[2], Sadık Bilgiç[1]

[1]Ankara Üniveristesi Tıp Fakültesi Radyoloji AD
[2]Ankara Üniveristesi Tıp Fakültesi Kalp ve Damar Cerrahisi AD

Giriş ve Amaç: Torasik aorta dev mural trombüsü (TAMT) nadir bir antite olmakla birlikte dramatik tromboembolik komplikasyonlara neden olabilir. Erken dönemde tedavisi bu nedenle önemlidir, ancak ideal tedavi şekliyle ilgili henüz bir fikir birliği oluşmamıştır. Bu sunumda torasik aorta mural trombüsü olan hastanın torasik endovasküler aortik tedavi (TEVAR) ile başarılı bir şekilde sağaltımının sunulması amaçlandı.

Olgu Sunumu: Kolanjit tanısı olan 80 yaşındaki erkek hastanın olası komplikasyonlara yönelik dış merkezde yapılan kontrastlı bilgisayarlı tomografi(BT) incelemesinde torasik aortada trombüs saptanması üzerine hasta ileri tetkik ve tedavi için hastanemize yönlendirildi. Yapılan transtorasik ekokardiyografide trombüs ve mobilitesi optimal değerlendirilemediğinden tarafımızca yapılan BT anjiyografide arkus aorta distali-inen torasik aorta proksimalinde subklavyan arter orjini komşuluğunda yerleşimli, %80 civarı anlamlı darlığa yol açan, duvara yapışık, yüzeyi düzensiz uzun segment trombüs materyali dikkati çekti (Resim 1.). Supraaortik dallarda ve aorta dallarında anlamlı darlık yapmayan aterosklerotik duvar düzensizlikleri ve plaklar izlendi. Kardiyovasküler komorbiditeleri olan, antikoagülasyon tedavisi altındaki hastanın vakit kaybedilmeksizin TEVAR ile tedavisi planlandı. Sağ aksiller arteriyel ulaşımla ve 'pig tail' kateter yardımıyla elde edilen anjiyografilerde BT ile uyumlu olarak inen torasik aorta başlangıcında anlamlı darlık yapan lezyon dikkati çekti (Resim 2.). Sağ femoral arter diseksiyonla açılarak, süper-stiff bir 'guide wire' yardımıyla torasik aortik stent-greft (34mm-34mm-150mm) lezyon bölgesine yerleştirildi (Resim 3.). Yapılan kontrol anjiyografide lezyonun stent-greft ile stabilize edildiği ve darlığın belirgin biçimde azaldığı kaydedildi (Resim 4.). İşlem sırasında ve sonrasında komplikasyon gelişmedi. 72 saat sonra hasta medikal tedavisi düzenlenerek taburcu edildi.

Tartışma: TAMT genellikle anevrizmatik olmayan torasik aortada oluşan ve kopan trombüs parçaları sonucu embolik komplikasyonlara neden olan trombüs olarak tanımlanır. Sıklıkla inme, abdominal iskemik sendromlar ve akut arter tıkanıklığı gibi kardiyoembolik komplikasyonlarla karşımıza çıkarken asemptomatik olanlar insidental tanı alabilir. Tedavide amaç distal emboliye neden olmadan trombüsün ortadan kaldırılması olup bu doğrultuda medikal (antikoagülan) ya da girişimsel (cerrahi trombektomi, TEVAR) tedavi uygulanabilir. Literatürde medikal tedavi ve cerrahi trombektomi ile nüks gelişen olgular bildirilmiştir. TEVAR yönteminde sistemik antikoagülasyonu kesmeksizin işlemi gerçekleştirmek, trombüsün parçalanmasına neden olmamak adına aorta içerisindeki tel ve kateterlerin manipülasyonuna dikkat etmek ve uygun çap ve uzunlukta stent-greft seçmek işlemin başarısı ve komplikasyonların önüne geçilmesi açısından önemlidir. İdeal tedavi yöntemi henüz belirlenmemiş olmakla birlikte endovasküler tedavi minimal invaziv, düşük riskli ve başarılı bir kesin tedavi yöntemi olarak hastalarda güvenle uygulanabilir.

Sonuç: TAMT tedavisinde birden fazla seçenek mevcuttur ve ideal bir tedavi yöntemi konusunda henüz fikir birliğine ulaşılmamıştır. TEVAR yöntemi mural trombüsü olan hastaların başarılı ve kesin tedavisinde ilk seçenek olarak kullanılabilir.

Anahtar kelimeler: aortik trombüs, endovasküler tedavi, TAMT, TEVAR, vasküler girişimsel radyoloji

Kaynaklar

1. Thoracic Endovascular Aortic Repair in a Patient with Mobile Aortic Thrombosis Case Rep Vasc Med. 2014; 2014: 302346.
2. Thoracic endovascular aortic repair for thoracic aortic mobile thrombus P Narh-Martey, M Szuchmacher, M Cicchillo, and I Galdyn J Surg Case Rep. 2012

Jun; 2012(6): 17.
3. Management of Descending Thoracic Aorta Disease: Evolving Treatment Paradigms in the TEVAR Era. Schermerhorn ML1, Jones DW2. Eur J Vasc Endovasc Surg. 2017 Jan;53(1):1-3.



Resim 1. Kontrastlı BT incelemesinde elde olunan sagital-oblik görüntüde aksu aorta distali-inen aorta proksimalinde anlamlı darlığa neden olan, geniş tabanlı, yüzeyi düzensiz trombüs materyali dikkati çekmektedir (yuvarlak).



Resim 2. Sağ aksiller yaklaşımla, 'pig tail' kateter yardımıyla alınan anjiyografi görüntüsünde subklavyan arter distalinde anlamlı darlığa neden olan lezyon izlenmektedir (ok).



Resim 3. Süper-stiff bir 'gulde wire' yardımıyla lezyon bölgesine yerleştirilen torasik aortik stent-greft (34mm-34mm-150mm) görülmekte.



Resim 4. Elde olunan kontrol anjiyografide darlığın belirgin biçimde azaldığı dikkati çekmektedir.

Girişimsel Radyoloji

PS-226

VENA KAVA İNFERİOR TROMBOZU VE BUDD CHIARI ÖYKÜSÜ BULUNAN OLGUDA VCI REKANALİZASYONU VE STENTLEME SONRASINDA TAKE İLE DOWNSTAGING

Ramazan Kutlu, Ela Kaplan, Sinan Karatoprak, Mehmet Seyfi Buruk, Mehmet Demirbaş

İnönü Üniversitesi Tıp Fakültesi Radyoloji AD

Giriş: Budd-Chiari sendromu, bir veya daha fazla hepatik venleri içeren hepatik venöz çıkış obstrüksiyonu ile karakterize heterojen bir hastalık grubudur.VCI darlığı ve obstrüksiyonu bu sendromda oldukça yaygındır. VCI trombozu ve Budd-Chiari sendromu derhal ve uygun şekilde tedavi edilmezse kronik karaciğer yetmezliğine ve hepatoselüler karsinom(HCC) gelişimine neden olabilir(1). Bu olgumuzda Budd Chiari ve HCC'nin birlikte görüldüğü bir hastada VCI rekanalizasyonu ve stentleme sonrası yapılan transarteryel kemoembolizasyon (TAKE) işlemi ile tümör downstaging gelişmesini anlatmayı amaçladık.

Olgu Sunumu: 39 yaşında erkek bir ay önce dış merkeze hızlı kilo kaybı ve senkop şikayetleri ile başvurmuş. Hastaya yapılan tetkiklerinde Budd Chiari ve HCC tanısı konulmuş ve biyopsi yapılmış. Dış merkez patoloji sonucu HCC olarak gelmiş ve TAKE yapılmış. İşlem sonrası lezyon boyutlarında gerileme olmamış ve bunun üzerine karaciğer nakil merkezimize başvurmuş. Çekilen dinamik karaciğer BTsinde hepatik venlerde ve VCI'un intrahepatik segmentinde kontrastla dolum izlenmedi. Karaciğer segment 7-8 de subkapsüler alanda en geniş yerde 9.8x6.9 cm boyutta lobule konturlu arteryel fazlarda solid kompanentleri kontrastlanan ve venöz fazda wash out gösteren, kistik nekrotik alanları bulunan lezyon izlendi. Hastaya öncelikle VCI Rekanalizasyonu ve hepatik venlerden trombektomi planlandı. Sağ femoral venden girilerek yapılan kavografide IVC sağ renal venin hemen distalinden itibaren total oklude olup femoral ven seviyesinde başlamak üzere vena azygos ve paravertebral venler belirginleşmiş izlenmekteydi. Drenaj bu venler üzerinden kollateraller yoluyla olmaktaydı. Kılavuz tel ve kateter manuplasyonlarıyla renal ven distalindeki oklude VCI içerisinden ilerlenerek sağ atriuma ulaşıldı ve tromboaspirasyonlar yapıldıktan sonra önce 8X80 mm balonla dilatasyon ve takiben 10x40 mm balonla anjioplasti yapıldı. Yeterli açıklığın sağlanamaması üzerine VCI distaline 10x40 mm boyutta balon açılımlı stent ve bu stent içerisinden renal ven düzeyine kadar 12x90 mm self expandable stent yerleştirildi. Yapılan kontrollerde stentler patent olarak izlendi. Hepatik venler selektif kateterize edilemedi. Daha sonra hastaya birer ay arayla üç kez TAKE yapıldı. Kontrollerde lezyon boyutlarında ve AFP değerlerinde belirgin azalma izlendi ve VCI düzeyinde stentler patentti. Bu bulgularla hastada downstaging gerçekleşti ve canlı donörden karaciğer transplantasyonuna aday oldu.

Tartışma: Budd-Chiari sendromunda IVC darlığı ve obstrüksiyonu oldukça yaygındır. IVC darlığı geri dönüşümlüdür ve hepatik tıkanıklığın başarılı bir şekilde azalması durumunda düzelebilir. Primer IVC darlığı veya obstrüksiyon hepatik venöz çıkışını düzeltmek için tedavi edilmelidir. Perkütan mekanik tromboliz yöntemleri, ilişkili bir kaval trombozunun tedavisinde etkilidir. VCI anjioplasti femoral ya da juguler yaklaşım ile yapılabilir. Eğer anjiyoplasti başarısız olursa, bir kaval stent yerleştirilir. TAKE işlemi ileri evre HCC hastalarında downstaging ve bridging için kullanılabilecek oldukça etkin bir tedavi yöntemidir.İşlem esnasında uygun kemoterapötik ile yüklenmiş küreciler ya da lipiodol mikrokateter ile tümörü besleyen artere gönderilir. Budd-Chiari sendromunda seçilmiş hastalarda yapılan perkütan tedaviler karaciğer fonksiyonlarını iyileştirmeye yardımcı olabilir.İleri evre HCC'li hastalarda TAKE tedavisi downstaging ve bridging için kullanılabilir.

Anahtar kelimeler: TAKE, Karaciğer nakli, Downstaging, Budd-Chiari, stent

Kaynaklar

1. Diagnostic and Interventional Radiology for Budd-Chiari Syndrome Marco Cura, Ziv Haskal, Jorge Lopera, RadioGraphics 2009; 29:669–681
2. Quality Improvement Guidelines for Transarterial Chemoembolization and Embolization of Hepatic Malignancy Ron C. Gaba, MD, R. Peter Lokken, MD, MPH, Ryan M. Hickey, MD, Andrew J. Lipnik, MD, Robert J. Lewandowski, MD, Riad Salem, MD, MBA, Daniel B. Brown, MD, T. Gregory Walker, MD, James E. Silberzweig, MD, Mark Otto Baerlocher, MD, Ana Maria Echenique, MD, Mehran Midia, MD, Jason W. Mitchell, MD, MPH, MBA, Siddharth A. Padia, MD, Suvranu Ganguli, MD, Thomas J. Ward, MD, Jeffrey L. Weinstein, MD, Boris Nikolic, MD, MBA, and Sean R. Dariushnia, MD, for the Society of Interventional Radiology Standards of Practice Committee J Vasc Interv Radiol 2017; 28:1210–1223 http://dx.doi.org/10.1016/j.jvir.2017.04.025

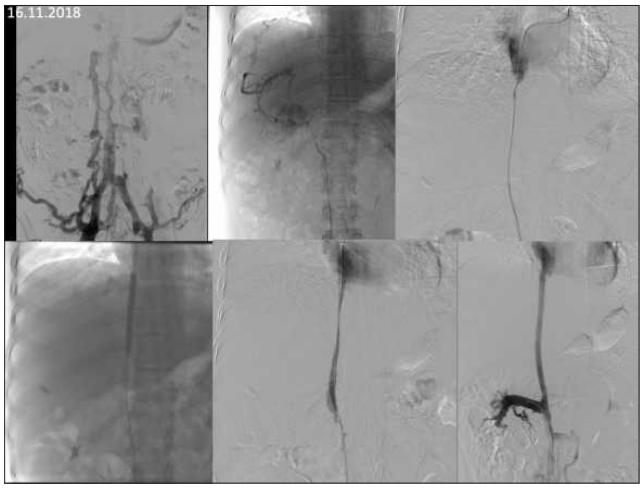

Resim 1. Kaval stentleme

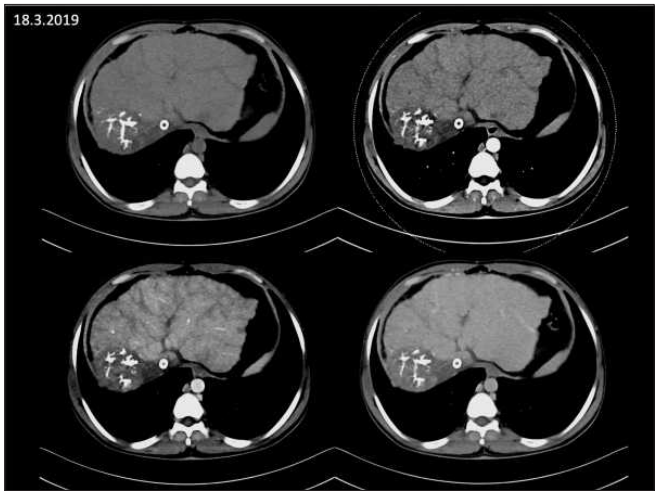

Resim 2. Kontrol MDBT



Resim 3. İşlemler öncesi MDBT

Girişimsel Radyoloji

PS-227

RASMUSSEN ANEVRIZMASININ ENDOVASKÜLER TEDAVİSİ (ENDOVASCULER TREATMENT OF RASMUSSEN ANEURYSM)

Ramil Aliyev, Mustafa Parıldar, Celal Çınar, Halil Bozkaya

Ege Unıversitesi Radyoloji AD

Giriş ve Amaç: Hemoptizi etiyolojisinde tüberkülozreaktivasyonu, bronşiektazi, aspergillom,arteriyovenöz fistül, psödoanevrizmagibi patolojiler yer almaktadır.Tüberkülozlu hastalarda nadir bir kanama kaynağı, pulmoner arterlerden kaynaklanan Rasmussen'in anevrizmasıdır. FritzValdemarRasmussentarafından ilk defa tanımlananRasmussen anevrizması, tüberküloz kavitasyonuna bitişik veya içindeki pulmoner arterden kaynaklanan bir anevrizmadır. Tüberküloz kavitesi olan hastaların otopsi serilerinin%5'inde bildirilmiş olmasına rağmen, literatürde sadece birkaç adet olgu sunumu şeklinde bulunmaktadır.Masif hemoptiziyi kontrol altına almak için jel köpük, embolizasyon partikülleri, koiller gibi çeşitli maddeler kullanılmaktadır. Bu yöntemlerden fayda sağlanmazsa hayatı tehdit edici kanamanın kontrolü için cerrahi lobektomi düşünülür. Oldukça nadir bir patoloji olması nedeniyle bu olgu sunumunda radyolojik ve klinik bulguları sunmayı amaçladık.

Olgu Sunumu: Bilinen Down sendromu ve akciğer tüberkülozu tanılarıolan 10 yaşında kız hastahastanemiz acil servis birimine massifhemoptizi şikayetiyle başvurmaktadır. Toraksanjio BT tetkikinde sağ akciğer üst lob pulmoner arterinde yaklaşık 3 cm boyutunda pseudoanevrizma (Rasmussen anevrizması)izlendi.Endovasküler yolla tedavi amaçlı sağ femoral ven girişimi ile pulmoner arter anjiografileri elde olundu. Selektif olarak mikrokateter ile anevrizma boynu kateterize edildikten sonra detachable koiller ile anevrizma lümeni parsiyel olarak dolduruldu.Anevrizma boynu ise 5 mm vaskülerplug ile kapatıldı.Kontrol anjiografilerde anevrizmada total embolizasyonun sağlandığı görüldü. Hastanın takibinde hemoptizi yakınması olmadı.

Tartışma: Tedavi edilmiş akciğer tüberkülozu öyküsü olan bir hastada hafif hemoptizi genellikle tüberküloz reaktivasyonuna veya tüberküloz kavitasyonundasekonder enfeksiyonabağlı gelişir.Masif hemoptizi genellikle vasküler bir komplikasyona bağlıdır.Bu hastalarda kronik bronşit veya bronşektazi de hemoptiziden sorumlu olabilir. Kronik enflamasyonu olan hastalarda bronşiyal arterler hipertrofiye olur ve ortak kanama kaynakları olan bronko-pulmoner ve arteriyovenöz fıstül gelişmesine neden olur. Rasmussen'in anevrizması, pulmoner arter duvarının kademeli olarak zayıflaması nedeniyle ortaya çıkar. BT anjiyografi Rasmussen'in anevrizması tanısında oldukça büyük öneme sahiptir.

Sonuç: Rasmussen'in anevrizması, tüberküloz kavitasyonu olan hastalarda nadir masif hemoptizi nedenidir. BT anjiyografi, tanıyı doğrulamak için en doğru ve hızlı tanı yöntemidir. Rasmussen'in anevrizmalarıkolay rüptüre olması ve kanaması nedeniyle erken tanınması ve embolizasyonuerken tanı ve tedavi için hayati öneme sahiptir.Endovaskülerolarak tedavi bu hastalarda düşük akciğer rezervi olması nedeniyle efektif ve etkin bir tedavi seçeneği olup, uygun olgularda hayat kurtarıcı olmaktadır.

Anahtar kelimeler: rassmusen anevrizması, hemoptizi, tüberküloz

Kaynaklar

1. Santelli E.D., Katz D.S., Goldschmidt A.M., Thomas H.A. Embolization of multiple Rasmussen aneurysms as a treatment of haemoptysis. Radiology. 1994;193:396–398. [PubMed] [Google Scholar]
2. Kim H.Y., Song K.S., Goo J.M., Lee J.S., Lee K.S., Lim T.H. Thoracic sequelae and complications of tuberculosis. Radiographics. 2001;21:839–860. [PubMed] [Google Scholar]
3. Pantankar T., Prasad S., Deshmukh H., Mukherji S.K. Fatal haemoptysis caused by giant Rasmussen's aneurysm. Am J Roentgenol. 2000;174:262–263. [PubMed] [Google Scholar]
4. Remy J., Lemaitre L., Lafitte J.J., Vilain M.O., Saint Michel J., Steenhouwer F. Massive haemoptysis of pulmonary arterial origin: diagnosis and treatment. Am J Roentgenol. 1984;143:963–969. [PubMed] [Google Scholar]
5. Sanyika C., Corr P., Royston D., Blyth D.F. Pulmonary angiography and embolization for severe haemoptysis due to cavitary pulmonary tuberculosis. Cardiovasc Intervent Radiol. 1999;22:457–460. [PubMed] [Google Scholar]
6. Picard C., Parrot A., Boussaud V. Massive haemoptysis due to Rasmussen aneurysm: detection with helicoidal CT angiography and successful steel coil embolization. Intensive Care Med. 2003;29:1837–1839. [PubMed] [Google Scholar]

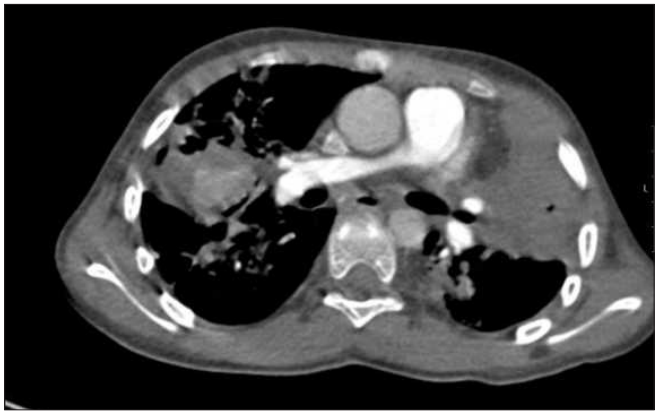

Resim 1. Sağ akciğerde psödoanevrizma izlenmektedir

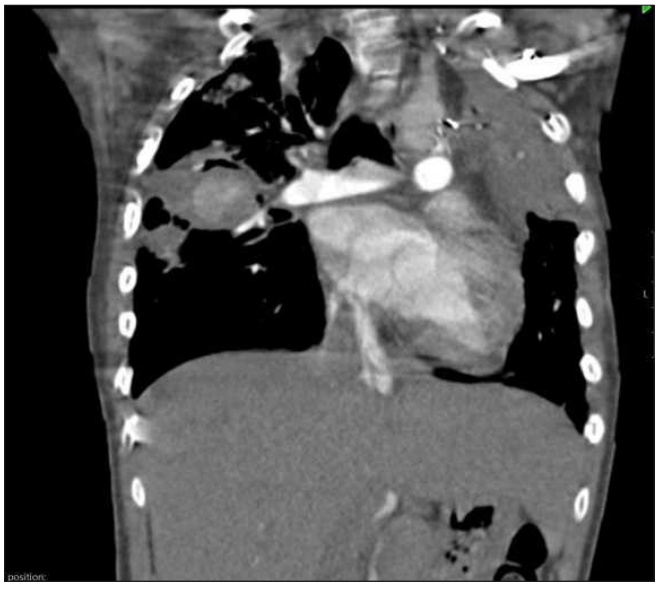

Resim 2. Sağ akciğerde psödoanevrizma izlenmektedir



Resim 3. Psödoanevrizmanın dsa görüntüler

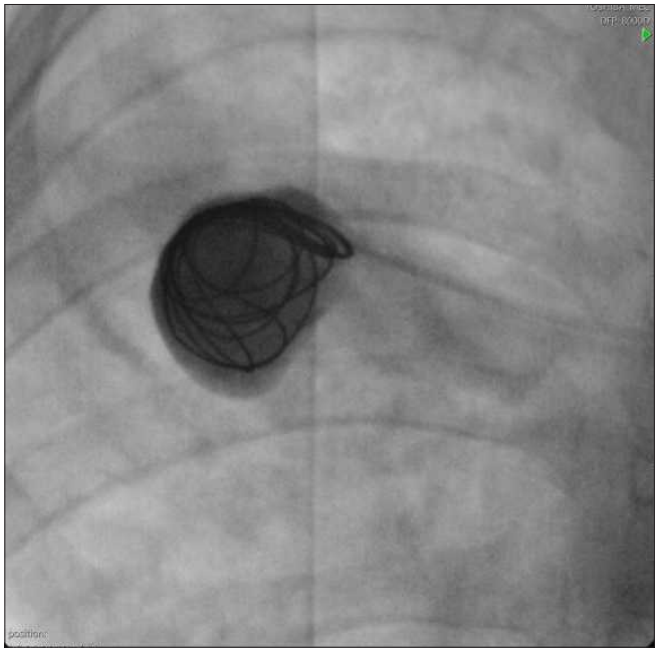

Resim 4. Psödoanevrizmanın dsa görüntüler

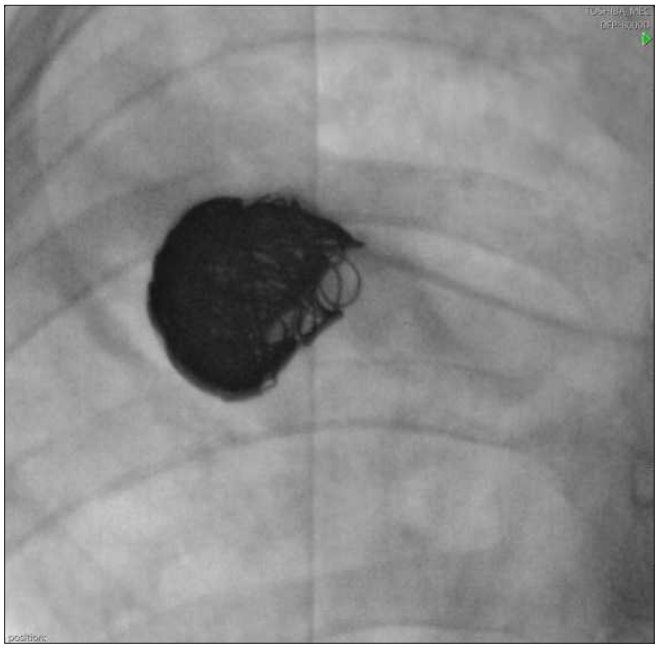

Resim 6. Tedavı sonrası total embolizasyon

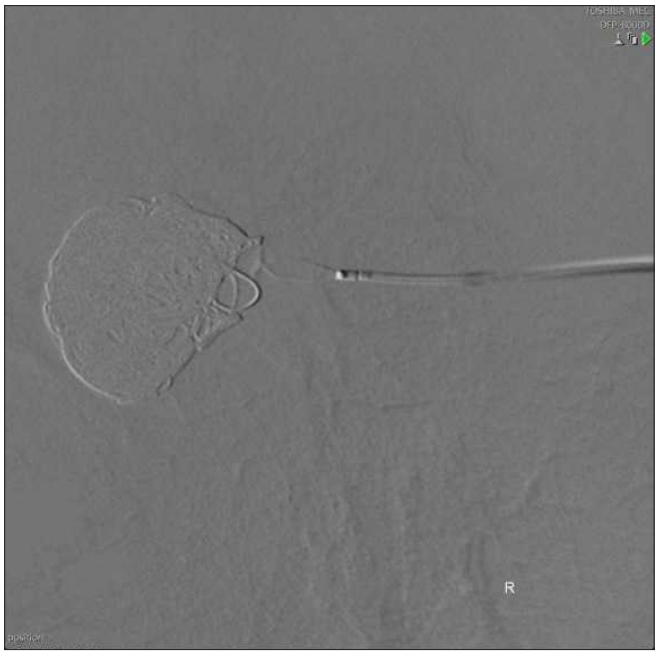

Resim 6. Tedavı sonrası total embolizasyon

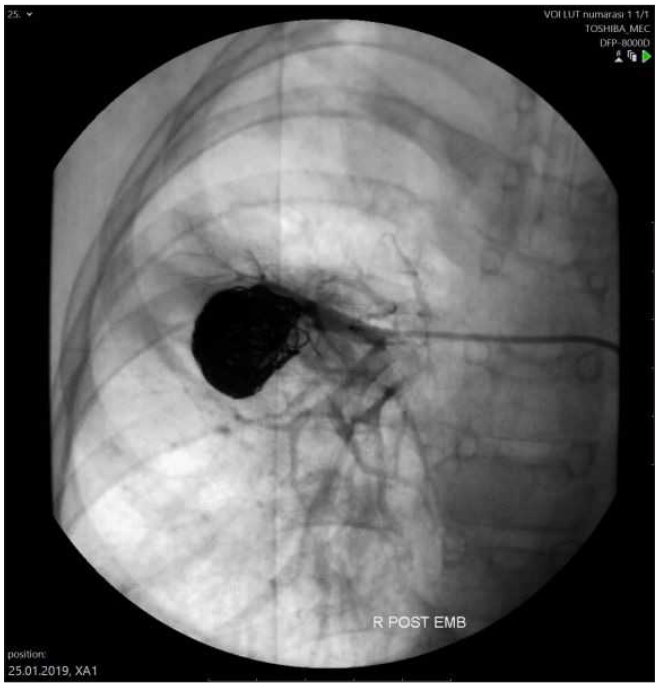

Resim 7. Tedavi sonrası direkt grafi görüntüleri

Girişimsel Radyoloji

PS-228

LEVOATRİAL KARDİNAL VEN ANOMALİSİ (LEVOATRİAL CARDİNAL VEİN ANOMALY)

Ramil Aliyev, Mustafa Parıldar, Celal Çınar, Halil Bozkaya

Ege Unıversitesi Radyoloji AD

Giriş ve Amaç: Levoatrial kardinal ven (LACV) anomalisi, sol atriyum ve ya pulmoner venler ile innominat ven ve ya superior vena kava gibi sistemik venler arasında anormal bir bağlantıdır.

Bu anomali en sık mitral atrezi ve ya hipoplastik sol kalp gibi sol taraftaki obstrüktif kalp lezyonları bağlamında tanımlanmıştır. LACV, pulmoner venöz pleksusu ve kardinal sistemi birbirine bağlayan splanchnic venin anormal persistansıdır.LACV'deki kan akımı, sol atriyum / pulmoner venlerden kalbin sağ tarafına, soldan sağa şant şeklindedir. Bu bağlantı, sol kalbin yanlış biçimlendirildiği durumlarda, akciğer venöz kanının alternatif drenajını sağlamak için devam edebilir. LACV'nin tekbaşına ve ya diğer şantlarla birlikte olması, pulmoner arterhipertansiyonuna (PAH) neden olabilir. LACVda normal bir sol ventrikül nadir görülen bir fenomendir.

Olgu Sunumu: Olgumuz son 6 ay içerisinde nefesdarlığı ile başvuran 45 yaşında bir erkek hasta olup,semptomları giderek kötüleşip,paroksismal nokturnal dispne ve senkop gelişmiştir. Geçmişte akut pulmoner emboli geçirdiğinden şüphelenildi ve 6 ay boyunca oral antikoagülasyon tedavi almıştır. Muayenesinde juguler venöz nabız yüksek olup,pulmoner bölgede ejeksiyon üfürümü duyuldu. Pulmoner tromboemboli dışlama amacıyla toraks anjio BT tetkiki yapıldı.Toraks anjio BT görüntülerinde, sol pulmoner venleri ve innominat veni bağlayan LACV izlendi.Akut ve ya kronik pulmoner tromboembolizm bulgusu izlenmedi.

Tartışma ve Sonuç: LACV, pulmoner venöz ve sistemik venöz drenaj sistemi arasındaki anormal bir bağlantıdır. LACV ilk kez 1926'da Mc Intosh tarafından tanımlamıştır.Embriyolojik olarak LACV, özellikle obstrüktif sol kalp lezyonlarında pulmoner ve kardinal venöz sistem arasında kalıcı bir bağlantı oluşturur. Sol ventrikül çıkış yolu tıkanıklığı durumlarında, LACV "patlayanvalf" olarak işlev görür ve sol atriyal basıncı yükseltmeden sistemik venöz sisteme pulmoner venöz drenaj sağlar.Sol taraflı obstrüktif lezyon ile bildirilen birçok LACV vakası vardır.LACV'nin varlığı normal sol kalp morfolojisinde çok yaygın değildir. Literatürde birkaç vaka bildirilmiştir. LACV'nin sol persistant SVC'den ayırımı, sol SVC'nin klinik önemi olmadığı için önemlidir. Genellikle sol SVC, sağ atriyuma daha da katılarak koroner sinüs içerisine akar. Aksine, LACV sol atriyuma veya pulmoner vene bağlanır. Sol SVC'de kan akışının yönü, kalbe doğru (dikey olarak aşağıya doğru), LACV'nin ise kalpten uzakta (dikey olarak yukarıya doğru) olmasıdır. Anormal damardaki kan akışının yönü, renkli Doppler veya faz-kontrast MR görüntüleme ile değerlendirilebilir.

Toraks BT, anormal venöz drenaj sistemlerinin anatomisini belirlemek içini deal bir araçtır. Yüksek uzaysal çözünürlük, çok düzlemli yeniden yapılandırma (MPR) ve üçboyutlu hacim oluşturma tekniği ve bu teknikle sağlanan maksimum yoğunluk projeksiyonu, vasküler anomalilerin ve patolojik kalp yapılarının detaylı bir değerlendirmesini sağlar.

LACV, pulmoner venöz ve sistemik venöz drenaj sistemi arasındaki anormal bir bağlantıdır.Sol taraflı obstrüktif lezyon ile bildirilen birçok LACV vakası vardır.LACV'nin varlığı normal sol kalp morfolojisinde çok yaygın değildir.LACV'nin sol persistant SVC'den, sol SVC'nin klinik önemi olmadığı için önemlidir.

Anahtar kelimeler: levoatrial kardinal ven anomalisi, şantlar

Kaynaklar

1. Edwards JE, DuShane JW. Thoracic venous anomalies I. Vascular connection of the left atrium and the left innominate vein (levoatriocardinal vein) associated with mitral atresia and premature closure of the foramen ovale II. Pulmonary veins draining wholly into the ductus arteriosus. Arch Pathol. 1950;49:517–37. [Google Scholar]
2. McIntosh CA. Cor biatriatumtriloculare. Am Heart J. 1926;1:735–44. [Google Scholar]
3. Bernstein HS, Moore P, Stanger P, Silverman NH. The levoatriocardinal vein: Morphology and echocardiographic identification of the pulmonary-systemic connection. J Am Coll Cardiol. 1995;26:995–1001. [PubMed] [Google Scholar]
4. Odemis E, Akdeniz C, Saygili OB, Karaci AR. Levoatriocardinal vein with normal intracardiac anatomy and pulmonary venous return. Ann PediatrCardiol. 2011;4:183–5. [PMC free article] [PubMed] [Google Scholar]

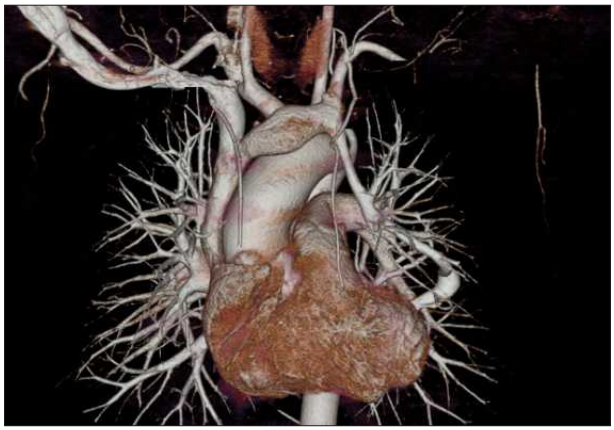

Resim 1. Levoatrial kardinal ven anomalisi VTR görüntüsü



Resim 2. Levoatrial kardinal ven anomalisi MİP görüntüsü

Girişimsel Radyoloji

PS-229

TRAVMATİK YÜKSEK DEBİLİ A-V FİSTÜLDE ENDOVASKÜLER STENT GREFT TEDAVİSİ: OLGU SUNUMU

Burak Uslu, Burak Günay, Cihan Özgür, Gülşah Özdemir, Osman Kula

Trakya Üniversitesi Tıp Fakültesi

Giriş ve Amaç: Travmatik arteriovenöz fistül (AVF), arter ve venin yandaş veya yakın seyrettiği yerlerde çoğunlukla ateşli silah, delici kesici alet yaralanmaları ve kırıklar sonucu gelişebilen ve tüm penetran damar yaralanmalarının %10'unu oluşturan bir durumdur.

Bu bildiride travmatik yüksek debili AV fistülün endovasküler stentleme tedavisi sunulmuştur.

Bulgular: Sağ supraklavikuler bölgede delici kesici alet yaralanması sebebiyle acil servise başvuran 24 yaşında kadın hastanın yapılan BT Anjiografisinde; sağ subklavian arterle (tiroservikal arter orijin düzeyinde) sağ juguler ven arasında yaklaşık 3 cm çapında psödoanevrizmanın da eşlik ettiği AV fistül izlendi. Bunun üzerine hasta konvansiyonel anjiografi ünitesine alındı.

Sağ femoral arter giriş sonrası yapılan Dijital Substraksiyon Anjiografi'de (Toshiba-Infinix) ; sağ subklavian arterden alınan anjiogramlarda, subklavian arterde tiroservikal orjin düzeyinde psödoanevrizma, juguler ven ve brakiosefalik vende fistülle uyumlu belirgin kontrastla dolum izlendi. Tedavi işlemine geçilerek sağ brakiosefalik artere uzun sheath (Destination, 6F 90cm uzun sheath) yerleştirildi. Sonrasında mikrokateter-mikrotel kombinasyonuyla (Echelon-10 mikrokateter, Avigo 0.014 inch guide wire) psödoanevrizma kesesi kateterize edildi. Kese içerisine koil embolizasyon (concerto) işlemi yapılmaya çalışıldı ancak yüksek debiye bağlı koilin kese içerisinden venöz tarafa geçmesi nedeniyle başarısız olundu. Tiroservikal arterden başlanarak koil embolizasyon tedavisi yapılmaya çalışılsa da başarısız olundu. Bunun üzerine sol vertebral artere ve reflüyle sağ vertebral arter V4 segmentine bakıldı ve stent greft tedavisi uygun görüldü. Sağ aksiller arter giriş sonrasında sağ subklavian arter proksimalinden başlanarak psödoanevrizma ve fistül hattını kapsayacak şekilde distale doğru stent greft (Fluency, 8x60 mm, self-expandable stent graft) açılarak bırakıldı. Alınan kontrol anjiogramlarda; psödoanevrizma ve fistülün tama yakın kapandığı izlendi ve sağ vertebral arterdeki akımın ise devam ettiği görüldü.

Tartışma ve Sonuç: Delici kesici alet yaralanmaları AVF'nin ana nedenlerinden biridir. Travma sonrası AVF'lerin sadece yaklaşık %2'si kendiliğinden düzelir. Travmatik AVF bulguları hafif olabilir veya tamamen asemptomatik kalabilir.

Bilgisayarlı tomografi veya manyetik rezonans görüntüleme hızlı ve gelişmiş tanı doğruluğunu sağlar. Ancak Dijital substraksiyon anjiyografi (DSA), AVF tanısı için altın standarttır.

Travmatik AV fistül, kalp yetmezliği gibi önemli komplikasyonlara neden olabileceğinden tedavisinin erken dönemde yapılması gerekmektedir. Cerrahi tedavi altın standart tedavi yöntemi olarak kabul görse de günümüzde endovasküler stent greft ve embolizasyon tedavisi de önemli bir yere sahiptir. Olgumuzun tedavisinde öncelikle koil embolizasyon denenmiş olup yüksek fistül debisi nedeniyle başarılı olunamamıştır. Bunun üzerine self expandable stent greft olması nedeniyle, aksiller girişi takiben, subklavian arter proksimalinden başlanarak psödoanevrizma ve fistül hattını kapsayacak şekilde distale doğru stent greft açılarak bırakılmıştır.

Travmatik AVF tedavisinde; majör cerrahi gereken lokasyonda ve cerrahi komplikasyon riski fazla olan durumlarda, endovasküler stent greft ve embolizasyon tedavi işlemleri, öncelikle tercih edilmesi gereken yöntemler olarak düşünülmelidir.

Anahtar kelimeler: Travmatik arteriyovenöz füstül,DSA, endovasküler stent tedavisi, subklavian arter

Kaynaklar

1- Kamal Nagpal, MS MRCS,1 Kamran Ahmed, MRCS,1 and RJ Cuschieri, FRCS2 Diagnosis and management of acute traumatic arteriovenous fistula. Int J Angiol. 2008 Winter; 17(4): 214–216.

2- Kendrick AS, Sprouse LR. Repair of a combined femoral pseudoaneurysm and arteriovenous fistula using a covered stent graft. Am Surg. 2007;73:227–9.

3- O'Brien J, Buckley O, Torreggiani W. Hemolytic anemia caused by iatrogenic arteriovenous iliac fistula and successfully treated by endovascular stent-graft placement. AJR Am J Roentgenol. 2007;188:306

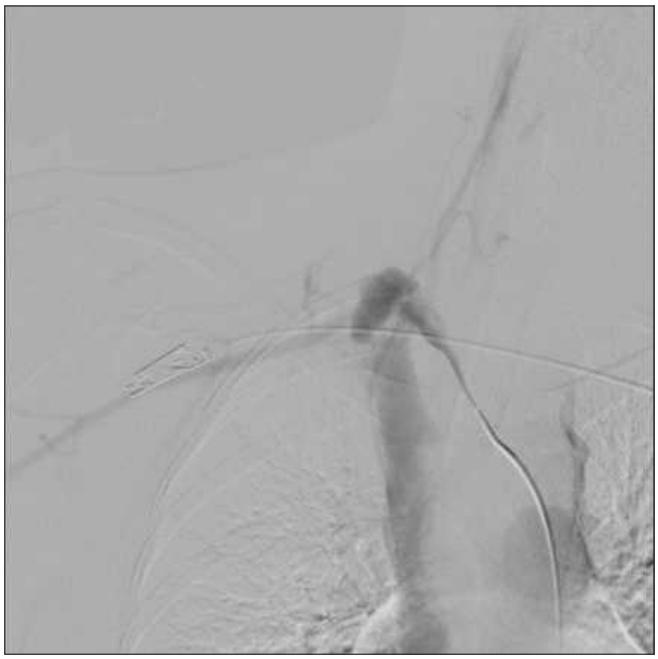

Resim 1. Subklavian Arterde Tiroservikal Orjin Düzeyinde Psödoanevrizma, Juguler Ven ve Brakiosefalik Vende Fistül Görünümü (AP pozisyon)

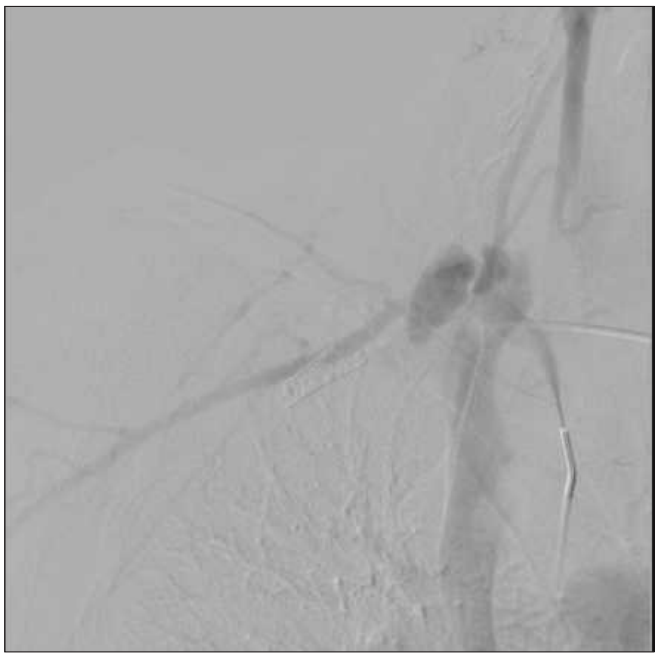

Resim 2. Subklavian Arterde Tiroservikal Orjin Düzeyinde Psödoanevrizma, Juguler Ven ve Brakiosefalik Vende Fistül Görünümü(Sağ Oblik Pozisyon)

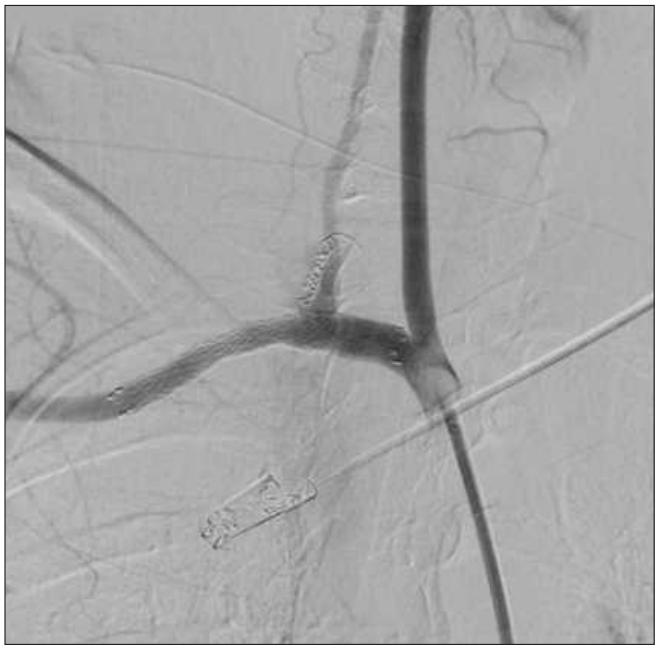

Resim 3. Tedavi Sonrası Subklavian Arterde Stent Görünümü ve Vertebral Arterin Kontrastla Doluşu

Girişimsel Radyoloji

PS-230

ABDOMİNAL AORT ANEVRİZMA RÜPTÜRÜ VE AORTOKAVAL FİSTÜL OLGU SUNUMU (CASE REPORT ABDOMİNAL AORTİC ANEURYSM RUPTUR AND AORTOCAVAL FİSTULA)

Ismayıl Mırzafarlı, Celal Çınar, Halil Bozkaya, Mustafa Harman, Sabahattin Yüzkan

Ege Üniversitesi Radyoloji AD

Giriş ve Amaç: Abdominal aort anevrizmaları, aort anevrizmaları içinde en sık yer alır. Bu anevrizmalarla birlikte nadiren de olsa aortokaval fistül oluşumu görülebilmektedir. Abdominal aort anevrizması (AAA) varlığında aortakaval fistül, genellikle anevrizmanın vena kavaya rüptüre olması sonucu oluşur. İlk kez Syme tarafından 1831'de tarif edilmiş, ancak ilk başarılı tamir 1955 yılında Cooley tarafından gerçekleştirilmişir(1,2). Günümüzde de halen genel kabul gören tedavi şekli, Cooley'in tanımladığı transaortik yaklaşımla fistül kapatılması ve arteriyel devamlılığın prostetik greft materyali ile sağlaması yöntemidir(2). Burada abominal aorta anevrizmasının nadir görülen bir komplikasyonun radyolojik bulgularını ve endovasküler tedavisini bir vaka ile sunmayı amaçladık.

Olgu Sunumu: 65 yaş koroner arter hastalığı tanılı erkek hasta10 gün önce nefes darlığı şikayetinin giderek artması ve kliniğinin kötüleşmesi üzerine hastanemizin acil servisine başvurmuştur. Fizik muayenesinde bilateral akciğer bazallerde raller ve şiddetli bilateral alt ekstremite ödemi gözlenmiştir. Hastaya yapılan batın US'da abdominal aort anevrizması ve batın içi serbest sıvı saptanması üzerine çekilen tüm vücut anjio BT'de infrarenal abdominal aorta yaklaşık 9 cm'lik segmentinde fuziform anevrizmatik dilatasyon, terminal aorta sağ taraftan rüptür ve anevrizmanın vena cava inferiora fistülizasyonu gözlenmekte idi(Resim a-d). Hastanın genel durum bozukluğu nedeni ile acil şartlarda genel anestezi altında endovasküler tedaviye alındı. Bilateral arteriotomi ile infrarenal abdominal aortadaki anevrizmaya greft stent implantasyonu gerçekleştirildi. Kontrol anjiografilerde aortokaval fistülün lomber arterlerden retrograd olarak anevrizma kavitesi aracılığı ile doluş göstermesi üzerine aynı seansta sağ femoral venden girişim yapılarak fistülöz bağlantıdan anevrizma kavitesine girilerek, içerisine 22 mm ve 20 mm boyutlarında nitinol vasküler tıkaçlar(Amplatzer vascular plug) yerleştirildi. Kontrol anjiografilerde aortokaval fistülün debisinin belirgin ölçüde azaldığı görülmesi üzerine işlem sonlandırıldı. İşlem sonrasında olgunun solunumsal şikayetleri ortadan kalktığı görüldü.

Tartışma ve Sonuç: Abdominal aort anevrizması ile birlikte aortakaval fistül oluşumu ender olup, yaklaşık %0,2-%3,6 oranlarında bildirilmiştir(3). Semptomatik olgularda AAA'ların klasik üçlemesi olan batında pulsatil kitle, hipotansiyon ve karın ağrısının yanı sıra artmış venöz dönüşe bağlı konjestif kalp yetmezliği bulguları görülebilir.

Arteriyovenöz fistüllerde klasik olarak rastlanan üfürüm bu hastaların ancak %25'inde pulsatil kitle üzerinde saptanabilir(4). Semptom ve bulguların bu kadar müphem olduğu AAA ile birlikte aortokaval fistül olgularında tanı ancak tecrübe ve yüksek bir klinik şüphe ile birlikte modern görüntüleme yöntemleri ile konulabilir. AAA ile birlikte aortokaval fistül varlığında hastaların kliniği ve prognozu ise fistül çapıyla direkt ilişkilidir. Deneysel araştırmalarda 1,5 cm ve daha büyük genişlikteki fistüllerin yaşamla bağdaşmadığı anlaşılmıştır(5).

Hastalığın tedavisinde en çok tercih edilen yöntem fistülün anevrizma içinden kapatılması ve aorta prostetik greft implantasyonudur(2). Ancak bu tedavinin başarıyla uygulanabilmesi için tanının ameliyat öncesinde konulmuş olması şarttır.

Sonuç olarak; AAA ile aortokaval fistül birlikteliği çok nadir, ancak preoperatif tanısı konulmamış vakalarda mortalitesi son derece yüksek bir patolojidir.

Anahtar kelimeler: Abdominal aort anevrizma rüptürü, Aortakaval fistül, fistül

Kaynaklar

1. Espinel CF, Calligaro KD, Dougherty MJ: Percutaneous balloon occlusion of the inferior vena cava as an adjunct for treating ruptured type IV thoracoabdominal aneurysm and aortocaval fistula. J Vasc Surg. 2006;43:834-5.
2. Debakey ME, Cooley DA, Morris GC, et al: Arteriovenous fistula involving the abdominal aorta: Report of four cases with successful repair. Ann Surg 1958;147:646-57.
3. Baker WH, Sharzer LA, Ehrenhaft JL: Aortocaval fistula as a complication of abdominal aortic aneurysm. Surgery 1972;72:933-8.
4. Hauben PF, Bollen EC, Nuyens CM: "Asymptomatic" ruptured aneurysm: a report
of two cases of aortocaval fistula presenting with cardiac failure. Eur J Vasc Surg 1993;7:352-4.
5. Şener E, Bayazıt M ve Göl MK, ve ark. Spontan aorta-kaval fistül ile komplike olmuş
abdominal aort anevrizması. Damar Cer Derg. 1996;5:34-7.



Resim a. İnfrarenal abdominal aortada anevrizmatik dilatasyon izlenmektedir(siyah ok)



Resim b. Aort anevrizma sağdan rüptürü ve aortakaval fistül ilişkisi görülmektedir(ölçekle)



Resim c. Siyah okla aortakaval fistül ilişkisi gösterilmiştir. Siyah ok başı ile vena cavanın arteriyel kontrastlanması gösterilmiştir.

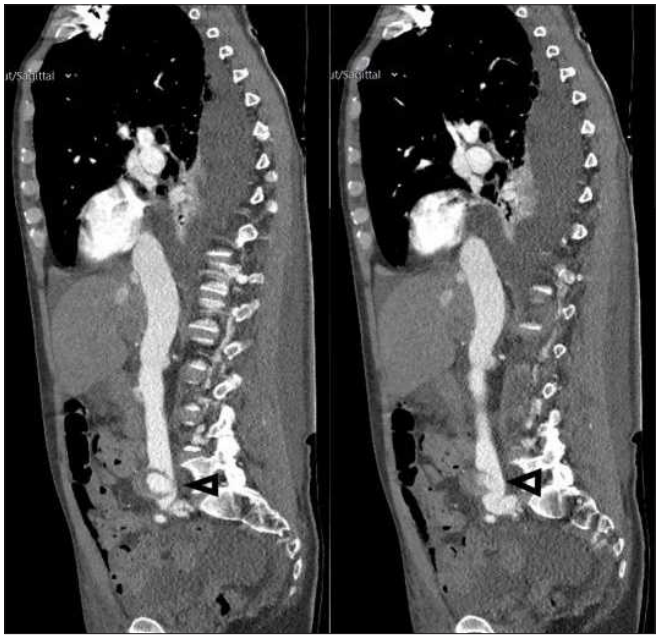

Resim d. Sagital görüntülerde aort anevrizma rüptürü vr aortakaval fistül gösterilmiştir(ok başları).

Girişimsel Radyoloji

PS-231

FEMORAL VENE DİYALİZ KATATERİ TAKILMASI SIRASINDAKİ BİR KOMPLİKASYON: A. EPİGASTRİKA İNFERİOR RÜPTÜRÜ VE ENDOVASKÜLER TEDAVİSİ

Duygu Erkal, Mehmet Tonkaz, Ömer Fatih Nas, Mehmet Fatih İnecikli

Bursa Uludağ Üniversitesi Tıp Fakültesi Radyoloji AD, Bursa, Türkiye

Giriş ve Amaç: Hemodiyaliz kataterleri hemodiyalizin ayrılmaz bir parçasıdır. Kataterler hemodiyalize giren hastalarda önemli bir role sahiptir ve çoğu hastada bu kateterler uzun bir süre diyaliz için olanak sağlamaktadır. Hemodiyaliz kataterleri hastalar için bu kadar kolaylık sağlamasına rağmen, katater yerleştirilmesi sırasında arteryel yaralanma, hematom, pnömotoraks, stenoz, enfeksiyon gibi komplikasyonların da meydana gelebileceği göz önünde bulundurulmalıdır. Son zamanlarda katater teknolojisindeki gelişmeler, giriş teknikleri ve farklı giriş yerlerinin seçimi, katater yerleştirme sonucu meydana gelebilecek komplikasyonları azaltmış ve kataterlerin başarılı olma oranını artırmaktadır. Hemodiyaliz katatelerinin girişimsel radyologlar tarafından yerleştirilmesi ve bu sürecin girişimsel radyologlarca yönetilmesi, bu gelişmelerde önemli bir rol oynamaktadır. Biz de bu olguda farklı bir departman tarafından femoral vene diyaliz katateri yerleştirilmesi sırasında oluşan bir komplikasyonun tesbitini ve tedavisini sunmayı planladık.

Olgu: Girişimsel Radyoloji dışında farklı bir departmanda sağ femoral vene geçici diyaliz katateri yerleştirildikten sonra ani gelişen karın ağrısı, sağ alt kadranda ele gelen şişlik ve hemoglobin düşüklüğü olan 17 yaşındaki bayan hastaya tarafımıza yönlendirildi. Hastaya yapılan bilgisayarlı tomografi anjiyografide (BTA) " batın ön duvarında büyük boyutlu hematom, a. epigastrika inferiorda rüptür ve aktif kontrast madde ekstravazasyonu " saptandı. Bunun üzerine yapılan femoral arter dijital subtraksiyon anjiyografida (DSA) " a. epigastrika inferior proksimal kesiminde rüptür ve bu bölgeden aktif kontrast madde ekstravazasyonu " izlendi. Aynı seansta süperfisyal femoral arter proksimalinden mikrokatater aracılığıyla rüptüre kısıma ilerlendi ve rüptüre kısım koil ile kapatıldı.

Tartışma: Diyaliz kataterleri hemodiyaliz için dönüm noktası oluştursa da, yerleştirilmesi sırasında fatal olabilen komplikasyonların gelişebileceği akılda bulundurulmalıdır. Hemodiyaliz kataterleri girişimsel radyologlar, kalp damar cerrahları, nefrologlar ve eğitimini alan diğer branşlar tarafından yerleştirilmektedir. Bu işlem çeşitli branşlarca yapılabilmesine rağmen, komplikayon gelişmesi durumunda hastaya yaklaşım her branş tarafından yapılamamaktadır. Bu nedenle sadece katater yerleştirme değil olası komplikasyon tedavisi de hastanın surveyi açısından önemli rol oynamaktadır.

Sonuç: Katater yerleştirilmesinin girişimsel radyologlarca yapılması komplikasyonların belirgin şekilde azalmasını sağlayacak ve olası gelişecek komplikasyonlara da anında müdahale şansı verecektir.

Anahtar kelimeler: girişimsel radyoloji, hemodiyaliz kateteri, a. epigastrika inferior, rüptür

Kaynaklar

1. Jeffrey B.Siegel MD Tunneled Dialysis Catheters: Pearls and Pitfalls Techniques in Vascular and Interventional Radiology 2008; 11: 81-185
2. Mary S. Hammes Medical Complications in Hemodialysis Patients Requiring Vascular Access Radiology Procedures Semin Intervent Radiol. 2004; 21: 105–110
3. Santhanakrishnan Balasubramanian, Sanjay Gupta,Marcus Nicholls,and Paul Laboi Rare complication of a dialysis catheter insertion Clin Kidney J. 2014 ; 7: 194–196

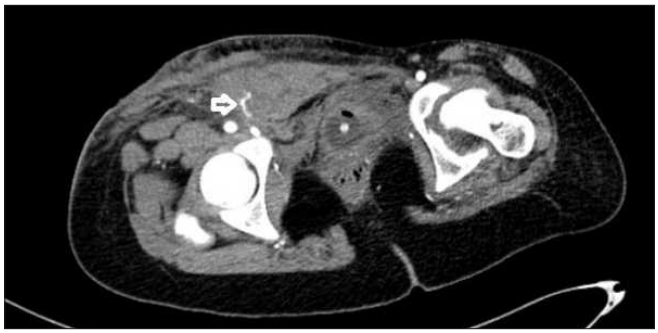

Resim 1. BT Anjiyografide Kontrast Madde Ekstravazasyonu

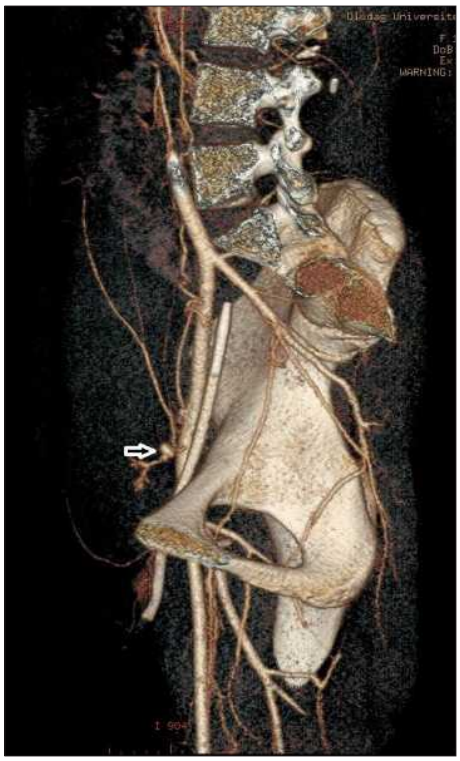

Resim 2. BT Anjiyografi VR Sagittal

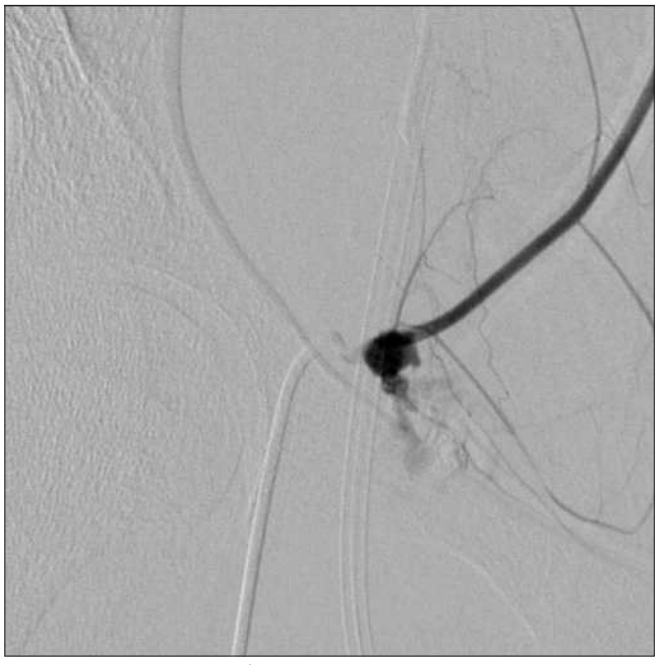

Resim 3. Femoral DSA A. Epigastrica İnferior Rüptürü



Resim 4. Tedavi



Resim 5. Tedavi

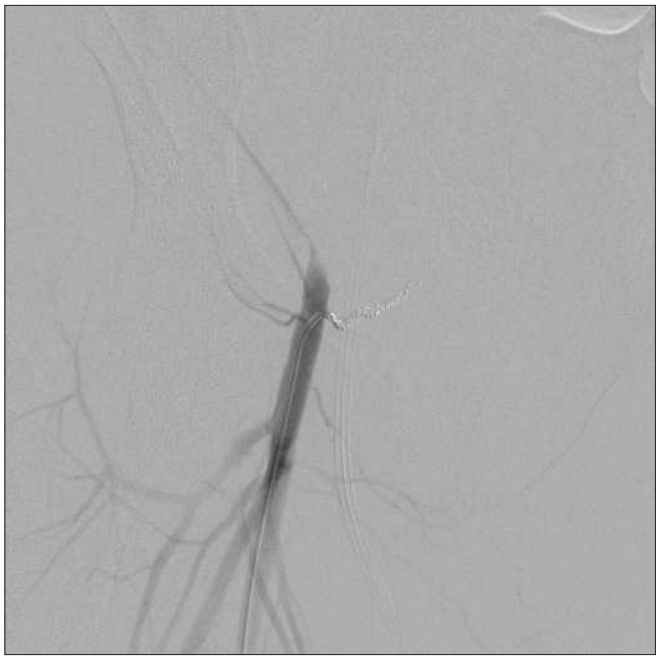

Resim 6. Tedavi Sonrası Kontrol DSA

Girişimsel Radyoloji

PS-232

TAKE SONRASI ABSE GELİŞEN DEV HCC'Lİ BİR OLGUDA RADYOLOJİK YÖNETİM

Ramazan Kutlu, Ela Kaplan, Mehmet Demirbaş, Mehmet Seyfi Buruk, Sinan Karatoprak

İnönü Üniversitesi Tıp Fakültesi Radyoloji AD

Giriş ve Amaç: Transarteryel Kemoembolizasyon(TAKE); Hepatoselüler karsinom(HCC) başta olmak üzere, intrahepatik kolanjioselüler karsinom ve birçok karaciğer dominant metastatik hastalıkta; downstaging, transplantasyon için bridging, transplantasyona uygun olmayan ileri evre hastalarda surveyi uzatmak için uygulanabilen bir tedavi yöntemidir. Bu işleme sekonder olarak nadir de olsa teknik ve işleme bağlı komplikasyonlar gelişebilir. Biz bu olgumuzda TAKE yapılan bir hastada lezyon lojunda gelişen karaciğer absesine yaklaşımızı anlatmayı amaçladık.

Olgu Sunumu: 62 yaşında hepatit öyküsü olmayan hasta dış merkezde yapılan tetkiklerinde rastlanan karaciğerde kitle sebebiyle merkezimize başvurdu. Hastaya çekilen dinamik Karaciğer BT'de; hastada karaciğer segment 7-8 'de tama yakın dolduran segment 5-6 'ya uzanım gösteren, en geniş yerde 13x12x9,5 cm boyutta ulaşan, kontrastsız kesitlerde heterojen-hipodens, postkontrast çalışmada arterial fazda heterojen kontrast tutan, venöz fazlarda wash-out ve perilezyonel kontrastlanma gösteren, yer yer kistik nekrotik alanlar içeren, lobüle konturlu lezyon izlenmekteydi. Lezyon bu özellikleri nedeniyle HCC olarak değerlendirildi. Lezyondan alınan biyopsi sonucu da HCC olarak geldi. Hastanın Child skoru A ve MELD'i 7'ydi. Hastada lezyonun bu özelliklerine ek vasküler invazyonu olmaması sebebiyle öncelikli olarak TACE işlemi planlandı. TAKE işlemi sonrası 3. Günde hastanın WBC: LY: değerleri olup, ateşi 39,2 olarak ölçüldü. Hastada ciddi sağ üst kadran ağrısının da tabloya eklenmesi nedeniyle hastaya kontrol dinamik karaciğer BT çekildi. Yapılan değerlendirmede lezyon çevresinde duvar kalınlaşması ve kontrastlanmasına ek olarak, lezyon içerisinde yaygın hava dansiteleri mevcuttu. Klinik bulgularla korele edildiğinde bu bulgular karaciğer absesi olarak yorumlandı ve hastaya USG ve skopi eşliğinde XF drenaj kateteri yerleştirilerek örnekleme yapıldı. İV antibiyotik tedavisi başlandı. Etkin drenaj sonrası lezyon boyutları belirgin azalmış olup hasta klinik ve laboratuar bulguları düzeldi. Ayrıca lezyon boyutlarındaki azalma hastada dowstaging olarak yorumlandı ve hastaya canlı vericiden karaciğer trasnplantasyonu yapıldı.

Tartışma: Komplikasyonlar, procedure bağlı gelişen anormal laboratuar bulgusu ve semptomlar ile tanınan medikal tedavi ile tedavi edilebilen yada edilemeyen hastalık gibi istenmeyen olaylardır. TAKE işlemi yapılan olgularda gerek teknik aşamada, hepatic, ekstrahepatik ve postprosedüral olarak çok sayıda komplikasyon meydana gelebilir. Bunlar karaciğer yetmezliği, karaciğer enfarktı, abse gelişimi, bilioma, biliyoenterik anastomozlar, kolesistektomi, hematolojik süpresyon, gastik ülserler, pulmoner emboli gibi komplikasyonlar olabilir. Ayrıca 30 gün içerisinde gelişen ölümler de bildirilmiştir. Bizim olgumuzda da oldukça büyük boyutlarda bir kitle lezyonu mevcuttu. Böylesi büyük lezyonlarda işlem sonrası yükselen biyokimya değerleri, hastanın genel durum kötüleşmesi tetkikler ile bizi tanıya götürdü. Erken dönemde abse gelişiminin belirlenmesi ve perkütan drenajı komplikasyonların giderilmesini sağladığı gibi, lezyon boyutlarının küçülmesi ile downstage sağlanmıştır. Hastamıza işlemler sonrasında canlı vericili karaciğer nakli yapılmıştır. TAKE'ye bağlı nadir de olsa komplikasyonlar gelişebilir. Bu komplikasyonların hızlıca tanınması gereklidir. Etkin tedavi ile hastalarda komplikasyonlar giderilebileceği gibi tedavinin başarıya ulaşmasına da katkıda bulunulabilir.

Anahtar kelimeler: TAKE, HCC, Komplikasyon, Abse, Drenaj, Downstaging, Karaciğer Nakli

Kaynaklar

1. Quality Improvement Guidelines for Transarterial Chemoembolization and Embolization of Hepatic Malignancy Ron C. Gaba, MD, R. Peter Lokken, MD, MPH, Ryan M. Hickey, MD, Andrew J. Lipnik, MD, Robert J. Lewandowski, MD, Riad Salem, MD, MBA, Daniel B. Brown, MD, T. Gregory Walker, MD, James E. Silberzweig, MD, Mark Otto Baerlocher, MD, Ana Maria Echenique, MD, Mehran Midia, MD, Jason W. Mitchell, MD, MPH, MBA, Siddharth A. Padia, MD, Suvranu Ganguli, MD, Thomas J. Ward, MD, Jeffrey L. Weinstein, MD, Boris Nikolic, MD, MBA, and Sean R. Dariushnia, MD, for the Society of Interventional Radiology Standards of Practice Committee J Vasc Interv Radiol 2017; 28:1210–1223 http://dx.doi.org/10.1016/j.jvir.2017.04.025

2. Transarterial chemoembolization: Modalities, indication, and patient selection Wolfgang Sieghart, Florian Hucke, Markus Peck-Radosavljevic Journal of Hepatology 2015 vol. 62 j 1187–1195

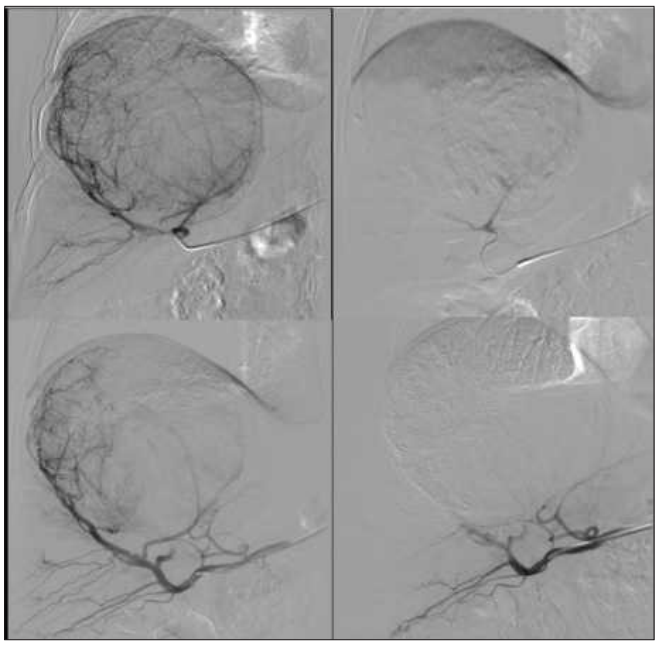

Resim 1. TAKE işlemi

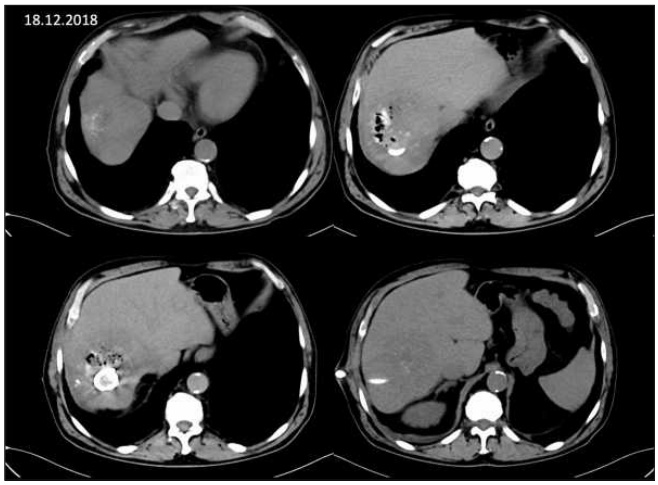

Resim 2. Abse. ve drenaj

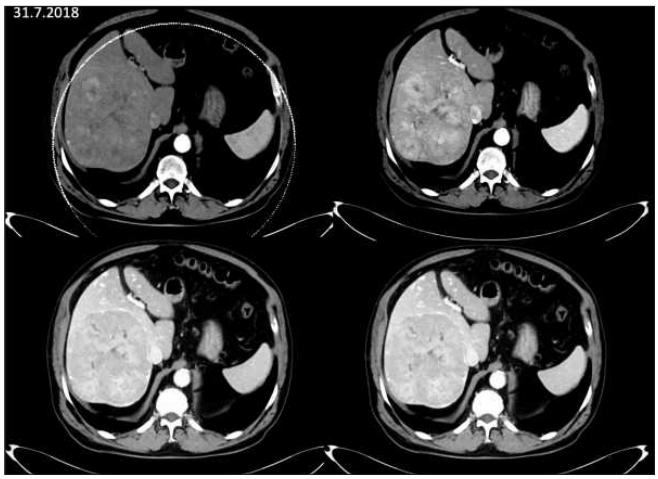

Resim 3. İşlem öncesi MDBT

Girişimsel Radyoloji

PS-233

ENDOVASCULAR TREATMENT OF INTERNAL CAROTID ARTERY RUPTURE DURING CAROTID ARTERY STENTING PROCEDURE

İzzet Ökçesiz, Emel Durmuş, Halil Dönmez

Erciyes University School of Medicine Department of Radiology

ABSTRACT

Background and Aim: Carotid artery stenting (CAS) is a rapidly evolving method for the treatment of carotid artery stenosis. In the literature, various intraprocedural and postprocedural complications have been reported. The aim of this study is to present an internal carotid artery rupture case which is a very rare complication of carotid artery stenting procedure.

Case Description: A 78-year old female patient with a history of ischemic stroke and severe stenosis in the right carotid artery was admitted to the angiography unit for carotid artery stenting. In the predilatation stage of the procedure, internal carotid artery rupture was observed in the posterolateral wall of internal carotid artery(ICA) although using appropriate size and distension of a low-profile balloon. Ruptured segment of ICA was treated with a graft- stent.

Discussion and Conclusion: Carotid artery stenting is a frequently preferred method with high procedural success and low complication risk for patients with carotid artery stenosis. Carotid artery stenting has preferred more common treatment method in carotid artery stenosis recently, by the development of endovascular treatment techniques in interventional radiology and anti-aggregant therapy. During the carotid artery stenting procedure, various complications can be encountered, and the rupture of internal carotid artery(ICA) is one of them which is an emergent and can be life-threatening. This complication can be treated with a graft- stent in the same session in the well-equipped medical centers.

Anahtar kelimeler: Keywords: Carotid artery stenting, endovascular treatment, rupture.

References

1. Chaturvedi S, Sacco RL. How recent data have impacted the treatment of internal carotid artery stenosis. J Am Coll Cardiol 2015;65(11):1134-43.
2. Ertem AG, Akdemir R, Kılıç H, Yeter E. Karotis artere stent yerleştirmenin orta dönem klinik sonuçları: Tek merkez çalışması. Sakarya Tıp Dergisi. 2013;3:65-71.
3. Moulakakis KG, Mylonas SN, Sfyroeras GS, Andrikopoulos V. Hyperperfusion syndrome after carotid revascularization. J Vasc 2009;49:1060-8.
4. Al-Mubarak N, Liu MW, Dean LS. Incidences and outcomes of prolonged hypotension following carotid artery stenting. J Am Coll Cardiology 1999;33:65.
5. Ohki T, Marin ML, Lyon RT, Berdejo GL, Soundararajan K, Ohki M, et al. Ex vivo human carotid artery bifurcation stenting: correlation of lesion characteristics with embolic potential. J Vasc Surg 1998;27(3):463-71.
6. Mas JL, Chatellier G, Beyssen B, Branchereau A, Moulin T, Becquemin JP, et al. Endarterectomy versus stenting in patients with symptomatic severe carotid stenosis. N Engl J Med. 2006;355(16):1660-71.



Resim 1. Lateral(A) and Antero-posterior(B) view of common carotid artery angiograms reveals that extravasation of contrast medium from posterolateral wall of internal carotid artery.



Resim 2. Lateral view of common carotid artery angiogram shows that an appropriate size graft-stent covered the ruptured segment of internal carotid artery.



Resim 3. Common carotid artery and internal carotid artery shows normal appearance on the lateral view of common carotid artery angiogram at the end of the session.

Girişimsel Radyoloji

PS-234

SPLENİK ARTER ANEVRİZMASI SAPTANAN OLGUNUN ENDOVASKÜLER TEDAVİSİ

Duygu Erkal, Mehmet Tonkaz, Ömer Fatih Nas

Uludağ Üniversitesi Tıp Fakültesi

Giriş ve Amaç: Visseral arter anevrizmaları nadirdir. Splenik arter anevrizması (SAA) en sık görülen (%40-60) visseral arter anevrizmasıdır. Çoğunlukla asemptomatiktir ve insidental saptanır. En sık semptomu sol üst kadran ya da epigastrik ağrıdır. Rüptürü genellikle fataldir ve vakaların %8 inde görülür.Tedavisinde laparotomi, laparoskopi ya da endovasküler tedavi uygulanabilir. Cerrahi yöntem geleneksel tedavi olsa da komplikasyon gelişme ve mortalite oranı yüksektir. Endovasküler tedavi ise daha az morbiditeye yol açar ve sonrasında daha hızlı iyileşme sağlar. Biz bu olguda SAA olan hastanın BT anjiyografi görüntüsünü endovasküler tedavisini göstermeyi planladık.

Olgu: Epigastrik ağrı nedeniyle yapılan tetkiklerde SAA saptanan 72 yaşında kadın hasta hastanemize yönlendirildi. Merkezimizde yapılan BT Anjiyografide splenik arter orta kesiminde 32*37 mm boyutunda sakküler anevrizma izlendi. Anevrizma tesbitinden 2 ay sonra coil embolizasyon ile anevrizma tedavi edildi.

Tartışma: Splenik arter anevrizması en sık görülen visseral anevrizma olsa da nedeni tam belli değildir. Etyolojisinde suçlanan faktörler arasında travma, gebelik sırasında hormonal dengesizlik, portal hipertansiyon, pankreatit, arteryal dejenerasyon ve ateroskleroz bulunmaktadır. Genelde 50-80 yaş arası kadınlarda görülür. Anevrizmaların çoğu 2 cmden küçüktür, splenik arterin orta segmentindedir ve sakküler tiptedir. >2 cm, semptomatik, büyüyen, gebelikte 3. trimesterden önce saptanan ya da doğurgan dönemdeki kadınlarda tedavi uygulanmaktadır. Tedavide cerrahi ya da endovasküler yöntemler denenebilir. Endovasküler tedaviler arasında transkatater coil embolizasyon, kaplı stent yerleştirme, perkutan coil ya da trombin enjeksiyonu bulunmaktadır. En sık tercih edilen yöntem katater ile coil embolizasyonudur. Biz de tedavi sırasında mikrokatater ile ilerleyip coil embolizasyon yöntemini kullandık.

Sonuç: Endovasküler yöntem çoğu merkezde olağandışı bir tedavi yöntemi sayılsa da cerrahi tedaviye göre daha az agresif olması ve yüksek risk nedeniyle cerrahi uygulanamayacak hastalara da tedavi seçeneği sunması nedeniyle gün geçtikçe daha popüler hale gelmektedir.

Anahtar kelimeler: Splenik Arter, Anevrizma

Kaynaklar

1. Li-jun Guang, MD, Jian-feng Wang, MD, Bao-jie Wei, MD, Kun Gao, MD, Qiang Huang, MD, and Ren-you Zhai, MD Endovascular Treatment of Splenic Artery Aneurysm With a Stent-Graft A Case Report
Medicine (Baltimore). 2015 Dec; 94(52): e2073.
2. Adenauer Marinho de Oliveira Góes Junior, Amanda Silva de Oliveira Góes, Paloma Cals de Albuquerque, Renato Menezes Palácios and Simone de Campos Vieira Abib
Case Rep Surg. 2012; 2012: 964093.
3. Gautam A. Agrawal, Pamela T. Johnson, Elliot K. Fishman Splenic Artery Aneurysms and Pseudoaneurysms: Clinical Distinctions and CT Appearances
AJR 2007; 188:992–999



Resim 1. Endovasküler Coil Embolizasyon

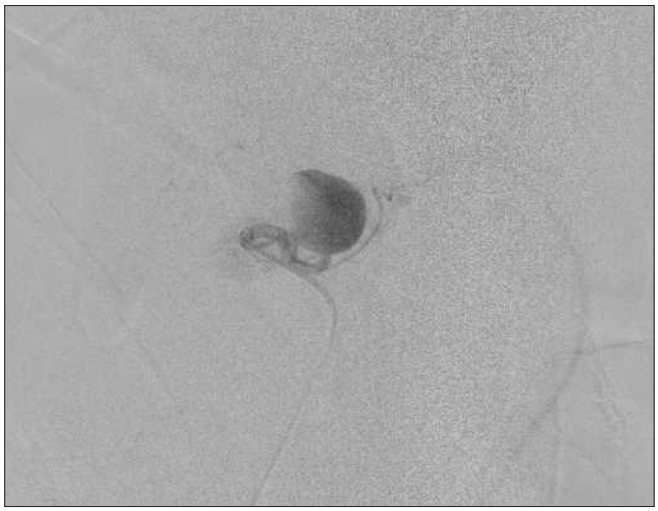

Resim 2. Splenik Arter Anjiyografi

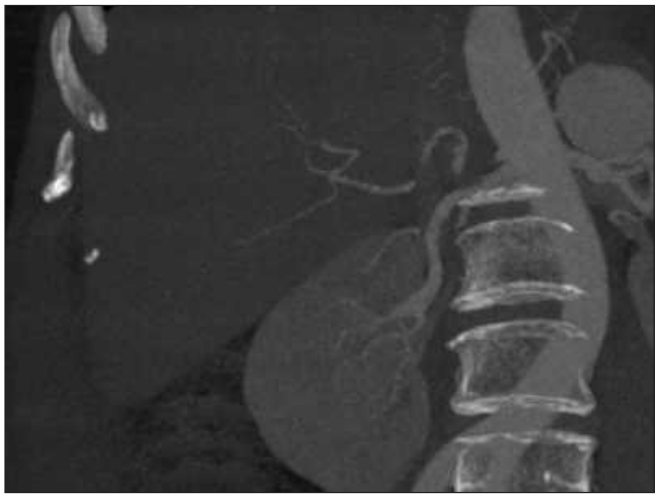

Resim 3. Tedavi Sonrası BT Anjiyografi 1



Resim 4. Tedavi Öncesi BT Anjiyografi Koronal Reformat

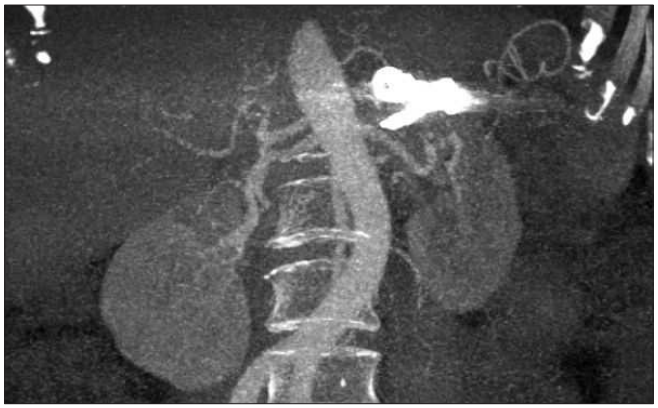

Resim 5. Tedavi Sonrası BT Anjiyografi Koronal Reformat

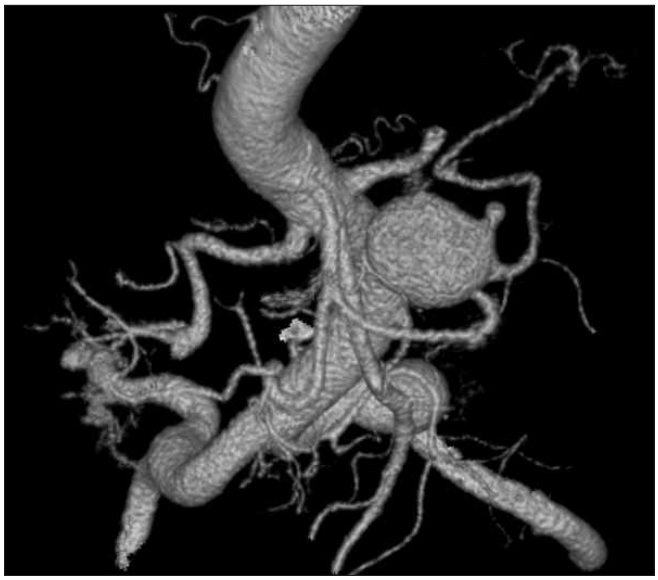

Resim 6. Tedavi Öncesi BT Anjiyografi 1

Girişimsel Radyoloji

PS-235

NADİR GÖRÜLEN BİR OLGU SUNUMU: KSANTOGRANÜLOMATÖZ PYELONEFRİT

Arda Halil Ceylan, Erdem Birgi, Onur Ergun, Azad Hekimoğlu, Baki Hekimoğlu

Sağlık Bilimleri Üniversitesi Dışkapı Yıldırım Beyazıt Eğitim ve Araştırma Hastanesi Radyoloji Kliniği

Giriş ve Amaç: Ksantogranülomatoz pyelonefrit (KGP) nadir görülen ve böbrek fonksiyonlarında kayba yol açan kronik granülomatöz bir enfeksiyondur. KGP'de geniş boyutta bir doku yıkımı ve ksantogranülomatöz materyal ile beraber lipid yüklü makrofajlar içeren seroanjinöz çok sayıda kistik infiltrasyon izlenir.

Olgu: Otuz yedi yaşında kadın hasta; ateş, titreme ve yan ağrısı şikayetleri ile acil servise başvurdu. Hastanın öyküsünde tekrarlayan idrar yolları enfeksiyonları mevcuttu. Ultrasonografide (USG) sol böbrek toplayıcı sistemde grade 2 dilatasyon, pyonefroz ve üreteropelvik bileşkede taşa ait ekojenite izlendi. Hasta, takip ve tedavisi için üroloji kliniğine yatırıldı. Hastaya girişimsel radyoloji tarafından sol perkütan nefrostomi (PN) uygulandı. PN sonrası 2. günde gelen idrar miktarının azalması üzerine yapılan antegrad pyelografide sol böbrek üst polden perirenal alana kontrast geçişi izlendi. USG ve BT incelemesi tekrarlandığında sol böbrek boyutlarında artış, böbrek parankim bütünlüğünde bozulma ve heterojenite, böbrek üst ve alt pol komşuluklarında abse ile uyumlu koleksiyonlar görüldü (Resim 1-3). Bunun üzerine böbrek alt pol komşuluğundaki abseye USG eşliğinde 10F drenaj kateteri yerleştirildi(Resim 4). Üst poldeki abse lojuna uygun akses bulunamadığı için işlem yapılmadı. Hastanın idrar ve kan kültürlerinde üreme olmazken PN işleminde alınan örnek kültüründen klebsiella pneumoniae üredi. Hasta nefrostomi ve drenaj kataterleri eşliğinde 4 hafta antibiyoterapi ile takip edildikten sonra kontrol USG de böbrek boyutları doğal, parankimde normale yakın yapı ve ekojenite izlendi (Resim 5). Alt polde daha önce izlenen koleksiyon alanı tama yakın gerilemişti. Hastanın üreter taşı üroloji tarafından çıkarıldıktan sonra ve klinik ile radyolojik iyileşme göstermesi üzerine nefrostomi ve drenaj kateterleri çekilerek hasta taburcu edildi.

Tartışma: Kronik pyelonefritli olguların %1'inden azını oluşturan KGP nadir bir durumdur. Çoğunlukla tek taraflı böbrek tutulumu yapar ve olguların 2/3'ünde taşa eşlik eden üriner sistem enfeksiyonları mevcuttur. KGP özgün olmayan klinik belirtileri ve laboratuvar de-

ğerleri nedeniyle tanı koyması güç bir hastalıktır. Tanı için radyolojik ve histopatolojik incelemeler gereklidir. KGP'nin tanısında BT, daha yüksek özgünlük göstermesi ve cerrahi öncesi böbrek dışı tutulumların değerlendirilebilmesi nedeniyle temel radyolojik görüntüleme yöntemidir. Etkilenen böbrekte boyut artışı ve kontrast süzülüşü olmaması, kontrakte renal pelvis içerisinde taş ve perinefrik yağ doku dansitesinde artış KGP'nin BT'de izlenebilen bulgularıdır. Literatürde KGP tedavisinde antibiyoterapi ile sonuç alınamadığı ve parsiyel veya total nefrektomi gerektiği yaygın olarak bildirilmiştir. Bizim olgumuzda ise perkütan nefrostomi ve mevcut perirenal abseye yerleştirilen drenaj kateteri ile beraber uzun süreli antibiyoterapiden sonuç alınmıştır. Hastanın şikayetlerinde düzelme izlenmiş ve radyolojik olarak böbrek yapısındaki düzelme kanıtlanmıştır.

Sonuç: KGP tanı konulması güç ve tedavisi genellikle nefrektomi ile mümkün olabilen nadir görülen bir kronik pyelonefrit türüdür. Bu tip olgularda tedavi yöntemi olarak antibiyoterapi eşliğinde perkütan neftrostomi ile varsa eşlik eden abse formasyonlarının drenajı öncelikli olarak değerlendirilmelidir.

Anahtar kelimeler: Ksantogranülomatöz piyelonefrit, Perkütan Nefrostomi, Girişimsel Radyoloji

Kaynaklar

1. Fan CM, Whitman GJ, Chew FS. Xanthogranulomatous pyelonephritis. AJR Am J Roentgenol. 1995;165(4):1008-1008.
2. Leoni AF, Kinleiner P, Revol M et.al. Xanthogranulomatous Pyelonephritis: Review of 10 cases. Arch Esp Urol 2009; 62 (4): 259-271.
3. Craig WD, Wagner BJ, Travis MD. From the Archives of the AFIP Pyelonephritis: Radiologic-Pathologic Review. Radiographics 2008 Jan-Feb;28(1):255-77;quiz 327-8.
4. Nawaz H, Khan S, Hussain I et.al.Xanthogranulomatous Pyelonephritis due to calculi:Report of 63 cases and review of literature. JPMA 2005; 55:387-389.
5. Chuang CK, Lai MK, Chang PL, Huang MH, Chu SH, Wu HR. Xanthogranulamatous pyelonephritis: experience in 36 cases. J Urol 1992; 147:333-336.
6. Nataluk EA, Mc Cullough DL, Scharling EO. Xanthogranulamatous pyelonephritis, the gatekeeper's dilemma: a contemporary look at an old problem. Urology 1995; 45:377-380.



Resim 1. Sol böbrek boyutlarında artış ve parankiminde heterojenite izlenen ultrasonografik görüntüsü



Resim 2. Bilgisayarlı tomografi aksiyel kesitte sol böbrek ve ok ile gösterilen perkütan nefrostomi katateri giriş trasesi



Resim 3. Bilgisayarlı tomografi koronal kesitte sol böbrek ve ok ile gösterilen perkütan nefrostomi kateterinin distal ucu

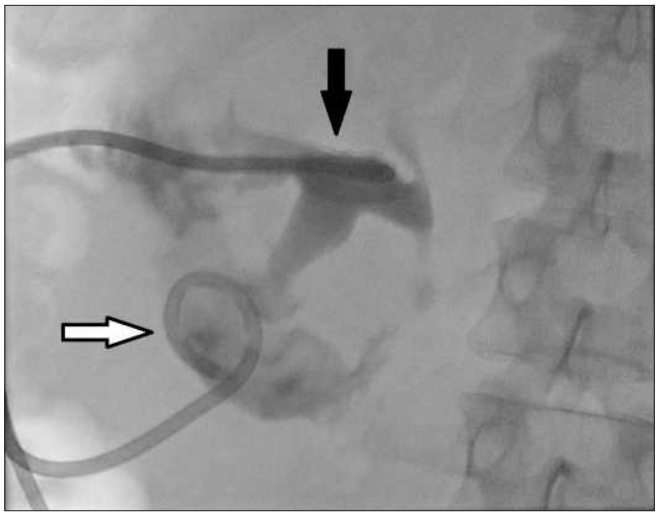

Resim 4. Antegrad pyelografi görüntüsünde beyaz ok ile gösterilen böbrek alt pol komşuluğundaki koleksiyon alanında izlenen abse drenaj kataterinin distal ucu ve siyah ok ile gösterilen renal pelvis yerleşimli perkütan nefrostomi kataterinin distal ucu



Resim 5. Tedavi sonrasında sol böbrek ultrasonografi görüntüsü ok ile gösterilen perkütan nefrostomi kataterı distal ucu

Girişimsel Radyoloji

PS-236

SİROZ ZEMİNİNDE MULTİPLE HCC'LU OLGUDA KEMOEMBOLİZASYONA YANIT VERMEYEN HASTANIN ARTERİOPORTAL ŞANTININ KAPATILMASI SONRASI KEMOEBLİZASYONA YANITININ GELİŞTİĞİ OLGU SUNUMU

Abdulbaki Ağaçkıran, Mehmet Taha Avcı, Aslıhan Semiz Oysu

S.B.Ü. Ümraniye Eğitim ve Araştırma Hastanesi

Olgumuz 70 yaşında, erkek, Hepatit B virüsüne bağlı siroz zemininde sağ lob segment 6, 7 ve 8'de yerleşimli çok sayıda en büyüğü segment 7'de 47mm çapa sahip hepatoselüler karsinom odakları bulunan hastaya dış merkezde mayıs 2018 ve temmuz 2018 tarihinde iki kez transarteryel kemoembolizasyon tedavisi uygulanmıştır. Takip MR incelemede tümör boyutlarında ya da kontrastlanma paterninde değişiklik izlenmemesi üzerine kemoembolizasyon tedavisinden vazgeçilmiştir. Hastamız merkezimizde ekim 2018 tarihinde tekrar değerlendirildi. Değerlendirme sonucunda karaciğer segment 7'de nontümöral arterioportal şant saptandı. Şantın intraarteryel tedavilere olumsuz etkileri nedeniyle hastaya transarteriel şant embolizasyonu ve ardından kemoembolizasyon kararı alındı. Ekim 2018'de şantın koil embolizasyonu ve Deb-TAKE sonrası yapılan kontrol MR incelemede tümörlerde boyut regresyonu ve santral nekroz alanları izlendi(parsiyel yanıt). Zhou ve ark. 2015 yılında yayınladıkları ve Duan ve arkadaşlarının 2017 yılında yayınladıkları çalışmalarında hepatoselüler karsinomlu hastalarda saptanan arterioportal şantların kemoembolizasyon işlemi öncesinde tedavisinin ortalama sağ kalımı uzattığına dair önemini vurgulamaktalar. Olgumuzda şantın embolizasyonu sonrasında elde ettiğimiz parsiyel yanıt ile hastaya gelecekte ek seans kemoembolizasyon tedavisi veya kemoembolizasyon ile birlikte lokal ablasyon terapilerini seçenek olarak sunma imkanı ve hastanın kadaverik nakil için nakil merkezimize kabul fırsatı bulduk.

Anahtar kelimeler: asdadda

Kaynaklar

asd



Resim 1. Karaciğer segment 7'de arteriorportal şant

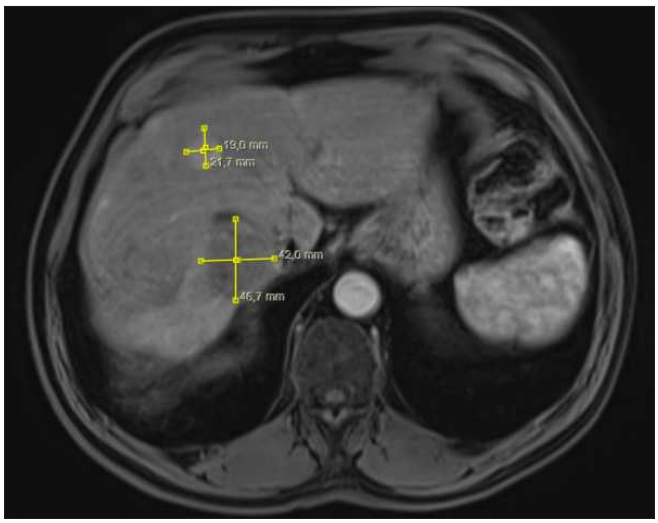

Resim 2. Şant tedavisi öncesi ve ilk kemoembolizasyonlar sonrası karaciğer segment 7 ve 8'de HCC lezyonları ve segment 7'de perfüzyon değişikliği

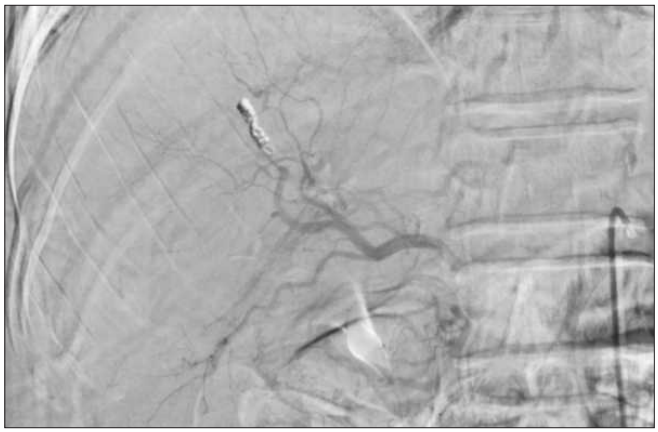

Resim 3. Karaciğerdeki arterioportal şantın koil embolizasyonu

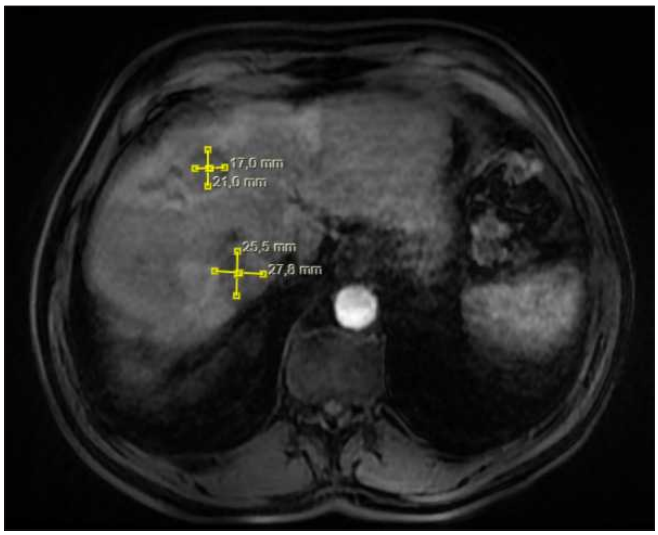

Resim 4. Karaciğer segment 7 ve 8'deki lezyonlarda şant embolizasyonu ile birlkte yapılan kemoembolizasyon tedavisine yanıt

Girişimsel Radyoloji

PS-237

KARACİĞER TRANSPLANTASYONU YAPILAN HASTADA GELİŞEN ARTERİOPORTAL FİSTÜLÜN TEDAVİSİ: KOİLLERLE ARTERİEL EMBOLİZASYON

Mehmet Demirbaş, Ramazan Kutlu

İnönü Üniversitesi Tıp Fakültesi Radyoloji AD

Giriş ve Amaç: APF (arterioportal fistül)'ler, yüksek basınçlı hepatik arter ve bitişiğinde düşük basınçlı portal ven dalı arasında bir bağlantıya yol açan arteriel yaralanmalar olarak kabul edilir. Karaciğer nakli alıcılarında hemodinamik olarak anlamlı APF'ler nadirdir ve vakaların %0.2'sinde görülür. AFP'ler intrahepatik (rapor edilen tüm APF'lerin >%75'i) ve ekstrahepatik (rapor edilen APF'lerin <%25'i) sınıflandırılır ancak intrahepatik APF'lerin gerçek prevalansı muhtemelen çok daha yüksektir (>%90). Karaciğer nakli alıcılarında bildirilen tüm APF'ler intrahepatik APF'lerdir.Bununla birlikte, APF'ler karaciğer nakli alıcılarının hepatik anjiyogramlarında nadir değildir. En küçük APF'ler bile, DSA'nın erken arteriel fazında hepatik arter dalına bitişik bir portal ven dalını görselleştirir. Hemodinamik açıdan anlamlı olan veya olmayan çoğu APF asemptomatiktir.

Bulgular (Olgu Sunumu): 34 yaşında erkek hastaya merkezimizde HBV ve HDV ye bağlı karaciğer yetmezliği nedeniyle canlı vericili karaciğer transplantasyonu yapıldı. Cerrahi sonrası takiplerine devam eden hastanın yıllar sonra çekilen BT anjiosunda portal ven anterior sektör dalları ile hepatik arter distal dalları arasında fistül ve kollateral vasküler yapılar izlendi. Anjiografik tetkikinde hepatik arter selektif kateterize edilip mikrokateterle anterior sektördeki fistülize arterlerin mümkün olan en distal kesiminden koillerle embolizasyon işlemi yapıldı. Yapılan kontrollerde fistülün kapandığı görüldü. Hastanın takip tomografisinde arterioportal fistüllerin azalmakla birlikte devam ettiğinin görülmesi üzerine hastaya tekrar anjiografi yapıldı. Önceden embolize edilen kesimlerden rekanalizasyon olduğunun görülmesi üzerine selektif olarak mikrokateterle girilerek koillerle ilave embolizasyon işlemi gerçekleştirildi. Yapılan kontrollerde tam embolizasyon olduğu, diğer hepatik arter dallarının patent olduğu görüldü.

Tartışma: Karaciğer nakli alıcılarında son yıllarda APF'lerin endovasküler tedavisine doğru bir kayma söz konusudur. Transplant alıcılarında APF'lerin endovasküler yönetimi, transplante edilmemiş karaciğerlerdekilere nazaran daha zordur. Bunun nedeni hepatik greftin hepatik arteriel akımının doğal bir karaciğere göre iskemi açısından daha önemli ve hassas olmasıdır. İntrahepatik AFP'lerde tercih edilen tedavi genellikle transarteriel embolizasyondur. Embolizasyonun bir komplikasyonu olarak herhangi bir hepatik arter trombozunun yıkıcı sonuçları olabilir. Ayrıca fistül traktı çok kısadır ve genellikle tam olarak görselleştirilemez. APF ne kadar büyük ve arteri ne kadar santralde olursa, besleyici arterin embolizasyonu parankimde ve bilier kanallarda devaskülarizasyona bağlı enfarkt ve nekroz gelişimine yol açar. Semptomatik hastalarda, APF'ler portal hipertansiyon, ağrı, sepsis, hemobilia, biliyer obstrüksiyon ve nadiren pulmoner hipertansiyona neden olur. Nakil karaciğerlerinde, arteriel beslenme özellikle safra yolları ve greft için kritik olduğundan endovasküler tedavi yapılacak hasta grubu seçilirken çok dikkatli olunmalıdır.

Sonuç: APF'lerin tedavisi, segmentektomi, retransplantasyon ve embolizasyonunu içerir. Karaciğer nakli alıcılarında APF'nin embolizasyonu nadirdir. Semptomatik transplant hastalarında embolizasyon, kar zarar oranı hesaplanarak dikkatli bir şekilde yapılmalı; endovasküler tedavide arteri APF'ye mümkün olduğunca yakın embolize etmek amaçlanmalıdır.

Anahtar kelimeler: Arterioprtal fistül, embolizasyon, karaciğer nakli

Kaynaklar

(1) Saad, W. E. (2012). "Arterioportal fistulas in liver transplant recipients." Semin Intervent Radiol 29(2): 105-110.
(2) Saad, W., et al. (2012). "Prevalence, presentation, and endovascular management of hemodynamically or clinically significant arterio-portal fistulae in living and cadaveric donor liver transplant recipients." Clin Transplant 26(4): 532-538.
(3) Botelberge, T., et al. (2005). "Detachable balloon embolization of an arterioportal fistula following liver biopsy in a liver transplant recipient: a case report and review of literature." Cardiovasc Intervent Radiol 28(6): 832-835.
(4) Saad, W. E., et al. (2006). "Endoluminal management of arterioportal fistulae in liver transplant recipients: a single-center experience." Vasc Endovascular Surg 40(6): 451-459.
(5) Gandhi, S. P., et al. (2016). "Portal Vein Thrombosis and Arterioportal Fistula in Post Liver Transplant Recipient: A Case Report." J Clin Diagn Res 10(9): TD13-TD15.

Kardiyovasküler Görüntüleme

PS-239

EVALUATION OF ULNAR AND RADIAL ARTERY BLOOD FLOWS AFTER ULNAR OR RADIAL ARTERY CATHETERIZATION USING DOPPLER ULTRASONOGRAPHY.

Yasemin Gündüz[1], Hüseyin Gündüz[2], Ömer Faruk Ateş[1], Mahmut Ciner[1], Ahmet Can Çakmak[2], Çağla Akçay[2], Ersin İlgüz[2], Kahraman Çoşansu[2]

[1]Sakarya Üniversitesi Eğitim ve Araştırma Hastanesi Radyoloji
[2]Sakarya Üniversitesi Eğitim ve Araştırma Hastanesi Kardiyoloji

Background and Aim: Transradial access (TRA) is the commonly preferred access site for coronary angiography and percutaneous intervention. However of patients undergoing cardiac catheteriza-

tion, 5–15% are unsuitable for transradial access. Thus, in order to reduce the need for crossover to femoral route so as to avoid post-operative discomfort, the transulnar access (TUA) may also deserve to be considered. With improved experience, TUA can be considered as a primary access route in patients with a stronger ulnar artery pulsation and thereby TUA spares the radial artery (RA) for future needs as a potential graft or an alternative access route. Another reasonable argument for using ulnar artery as the primary arterial access route is the lower anomalies rate of ulnar artery compared to the radial artery.

To the best of our knowledge, radial and ulnar artery blood flows have not been studied before with Dopppler US in patients undergoing coronary angiography and percutaneous coronary interventions (PCI) via TRA or TUA in 48 hours. Therefore, The aims of the randomised study were: (1) to evaluate the compensatory changes in ulnar and radial artery blood flows after ulnar or radial artery catheterization using duplex Doppler ultrasonography; and (2) to compare the feasibility and safety of the transulnar and the transradial artery access as a default strategy for coronary angiography and PCI in consecutive patients (3) to demonstrate daily practice situations in which the transulnar approach proves a suitable option, reporting the success rate and possible complications related to its use.

Method: A total of 541 patients (radial-266 and ulnar-275) were enrolled in the present study. All of the procedures performed via right ulnar and radial artery. 14 patients who were switched to the left arm 2 patients to the femoral artery from radial group, and 17 patients to the left arm 2 patients to the femoral artery from ulnar group excluded from the study. 250 patients from radial group and 256 patients from ulnar group were included to the study.

Result:TUA was not different from TRA with respect to the composite safety outcome of major cardiovascular events at 2 days. The composite primary end points occurred in 28 patients (10,5 %) in TRA and 17 patients (6 %) in TUA arm ($p<0.05$). However, more arterial occlusion and more arterial spasm were observed in the TRA group than in the TUA group at 48 hours (16 vs 6 patients and 12 vs 11 patients, respectively).

TRA was different from TUA with respect to the composite safety outcome of MACE's and major vascular events in 2 days. The composite primary end points occurred in 30 patients (11.2 %) in TRA and 19 patients (6.9 %) in TUA arm ($p<0.001$). More arterial occlusion and more arterial spasm than in the TUA and similiar urgent TVR were observed in the TRA group group in 48 hours (16 vs 6 and 12 vs 11, and 2 vs 2 patients, respectively).

When compared the left side, the diameter, and peak systolic velocity were increased ($p<0.05$), end-diastolic velocity and pulsatility index were not changed ($p>0.05$) in the radial artery; and the diameter, PSV end-diastolic velocity and pulsatility index were not changed ($p>0.05$) in the ulnar artery, after right ulnar artery catheterization. When compared the left side, the diameter, peak systolic velocity and end-diastolic velocity were not changed ($p>0.05$), but PI was decreased ($p<0.05$), in the radial artey, the diameter was increased ($p<0.05$), pulsatility index, PSV, and EDV were not changed ($p>0.05$) in the ulnar artery after right radial artery catheterization.

Discussion and Conclusion: To our knowledge, this is the first study investigating the early effects of RA or UA catheterization on ipsilateral UA or RA diameter, PSV, EDV, and PI. In the present study,we found remarkable increases in the RA diameter, and PSV after UA catheterization; and significant increases in the UA diameter after RA catheterization. The marked increase in RA and UA diameter, and PSV after catheterization might also support the compensatory changes to efficiency of the hand arterial network. Based on our clinical experience, we speculated that the transulnar approach has equal status with the transradial approach for coronary catheterization especially in patients had palpable pulse.

Anahtar kelimeler: Kardiyak kateterizasyon, Radyal arter, Ulnar arter, Kan akım hızı, Doppler.

Kaynaklar

Kardiyak kateterizasyon, Radyal arter, Ulnar arter, Kan akım hızı, Doppler.

Table 1. Comparison of access related events of transradial and transulnar approach.

Patient characteristics Total (n:)	All of Patients (n: 541)	Radial (n: 266)	Ulnar (n: 275)	P values
Age (yrs)	60±16	61±12	58±13	>0.05
Male sex (%)	268 (%49.5)	137 (%51.5)	131 (%47.6)	>0.05
Co-morbidities				
Hypertension (%)	230 (%42.6)	111 (% 41.7)	119 (% 43.2)	>0.05
Diabetes Melitus (%)	121 (%22.4)	64 (% 24)	57 (% 20.7)	>0.05
Dyslipidemia (%)	218 (%40.4)	110 (% 41.3)	108(% 39.2)	>0.05
Smokers (%)	211 (%39.1)	104 (% 39.1)	107 (% 38.9)	>0.05
Chronic Kidney Disease	54 (%10)	29 (%10.8)	25 (%9.0)	>0.05
Coronary Angiography	272	131	141	>0.05
Elective Angioplasty/Stent	99	47	52	>0.05
Coronary angiography + Angioplasty/Stent	170	88	82	>0.05

Table 2. Change in the Ultrasonography Measurements of Radial and Ulnar Arteries after Cannulation

			R	L	P value
ULNAR ARTERY CANNULATION (n: 256)	DIAMETER	RADIAL ARTERY	2.7 ± 0.8	2.5 ± 0.6	<0.05
		ULNAR ARTERY	2.4 ± 0.9	2.5 ± 0.9	>0.05
		P value	>0.05	>0.05	
	PSV	RADIAL ARTERY	50.8±9.2	42.8±6.9	<0.05
		ULNAR ARTERY	43.3±11.9	45.1±10.3	**>0.05**
		P value	**<0.05**	>0.05	
	EDV	RADIAL ARTERY	10.2±3.4	9.5±2.9	>0.05
		ULNAR ARTERY	8.7±2.1	7.5±3.1	>0.05
		P value	>0.05	>0.05	
	PI	RADIAL ARTERY	4.1±0.6	4.7±1.9	>0.05
		ULNAR ARTERY	4.3±1.1	4.1±1.3	>0.05
		P value	**>0.05**	>0.05	
RADIAL ARTERY CANNULATION (n:250)	DIAMETER	RADIAL ARTERY	2.6±0.8	2.7±1.4	>0.05
		ULNAR ARTERY	2.7±1.7	2.5±1.1	<0.05
		P value	>0.05	>0.05	
	PSV	RADIAL ARTERY	41.9±11.9	42.4±10.8	>0.05
		ULNAR ARTERY	46.1±6.2	44.2±9.1	>0.05
		P value	**>0.05**	>0.05	
	EDV	RADIAL ARTERY	8.9±3.8	9.6±2.3	>0.05
		ULNAR ARTERY	10.2±1.9	8.3±2.6	>0.05
		P value	>0.05	>0.05	
	PI	RADIAL ARTERY	3.8±1.6	4.2±1.8	**<0.05**
		ULNAR ARTERY	4.0±1.3	4.1±0.9	>0.05
		P value	>0.05	>0.05	

Values are reported as mean ± SD when normally distributed

PSV: Peak Syatolic Velocity, EDV: End Diastolic Velocity, PI: Pulsatility Index

Kardiyovasküler Görüntüleme

PS-240

VASCULAR INVOLVEMENT IN IGG4 RELATED DISEASE –RADIOLOGIC FINDINGS

Gülnar Aghayeva, Duygu İmre, Tuncay Hazırolan

Hacettepe University Faculty of Medicine, Department of Radiology

Introduction and Purpose: IgG4 related disease (IgG4-RD) is an autoimmune condition of unknown etiopathogenesis, characterized by intense plasmocytic infiltrates and various organ involvement. Most frequent presentation types are Mikulicz syndrome, Sjören's syndrome, autoimmune pancreatitis, sclerosing cholangitis, Riedel thyroiditis. The purpose of this article are to provide a practical radiological review of imaging findings of 5 different patients with pathologically confirmed diagnosis. Case 1: A 50-year-old male patient was admitted to our hospital with painful eye movements, on orbital MRI there were thickening and contrast enhancement in bilateral orbital rectus muscles, diffuse soft tissue thickening around the

optic nerve (Figure 1)The patient was evaluated in detail by rheumatology department and was interpreted as a syndrome related to IgG4-RD as a result of serial analysis. The same patients abdominal MRI revealed segmental stenosis of common bile duct due to IgG4-RD (Figure 2). Additionally, coronary CT angiography (CTA) showed aneurysmal dilated coronaries and concentric narrowness in the middle of LAD (left anterior descending artery) by encircling soft tissue (Figure 3) Case 2. The second case was a 35-year-old female with hydronephrosis on both kidneys found on abdominal ultrasound evaluation. Obtained abdominal MRI were reported in favor of soft tissue lesion-retroperitoneal fibrosis surrounding the abdominal aorta and ureteris (Figure 4). Increased IgG4 levels in tissue biopsy and blood values had helped to diagnose and the patient has begun to receive steroid treatment. On further investigation, eccentric st depression found on ecg and coronary CTA showed the critical wall thickening of coronary arteries causing critical stenosis (Figure 5). Case 3. Third case is a 51-year-old male patient who underwent coronary CTA after being examined at a cardiology clinic with the complaint of atypical chest pain. Multiple stenotic segments and aneurysmal dilatations of the coronary arteries seen in CTA have led to think vasculitis as a first option in the differential diagnosis (Figure 6). Patients history revealed hospitalization due to spontaneous abdominal hemorrhage two years ago. Abdominal computed tomogaphy (CT) images obtained on that period had been showing diffuse wall thickening and aneurysmal dilatation of splenic artery (Figure 7). Patients splenectomy specimen was rich in IgG4. All these signs had put IgG4 -RD as first possibility affecting coronary arteries. Patient underwent coronary artery stenting, and immunosuppressive therapy was initiated.

IgG4 related inflammatory aneurysms are reported in large to medium-sized arteries, such as the aortic arch, thoracic aorta, splenic arteries and etc. But literature about coronary involvement are limited. Critical stenosis due to coronary periarteritis may even end up with myocardial infarction as shown in our cases. We should not forget that tumor like infiltration of IgG4 is great imitator of malignancy (especially lymphoma) and vasculitis. Histopathology is key to diagnosis and is hallmarked by tumor like infiltration of IgG4 positive plasma cells in tissues, with dense lymphoplasmacytic infiltrate, storiform fibrosis and oblierative phlebitis.The presence or absence of IgG4-RD at other organs seems most helpful for discrimination. Radiologists and their practice might be especially crucial in such cases.

Anahtar kelimeler: Ig G4-associated disease, plasmocytic infiltrates,storiform fibrosis, obliterative phlebitis, soft tissue thickening,orbital pseudotumor,coronary periarteritis

References

Inokuchi G1, et al. A suspected case of coronary periarteritis due to IgG4-related disease as a cause of ischemic heart disease. Forensic Sci Med Pathol. 2014 Mar;10(1):103-8. doi: 10.1007/s12024-013-9516-5.

2.Yueyang Guo et al. Coronary periarteritis in a patient with multi-organ IgG4-related disease. J Radiol Case Rep. 2015 Jan; 9(1): 1–17. doi: 10.3941/jrcr.v9i1.1967

3.Ishizaka N et al. IgG4-related disease underlying the pathogenesis of coronary artery disease. Clin Chim Acta. 2013 Jan 16;415:220-5. doi: 10.1016/j.cca.2012.11.003.

4.Patel NR1, et al. Sudden cardiac death due to coronary artery involvement by IgG4-related disease: a rare, serious complication of a rare disease. Arch Pathol Lab Med. 2014 Jun;138(6):833-6. doi: 10.5858/arpa.2012-0614-CR.

5.Sandeep S. Hedgire, The Spectrum of IgG4-Related Disease in the Abdomen and Pelvis American Journal of Roentgenology. 2013;201: 14-22

6.Horger M1 et al. Systemic IgG4-related sclerosing disease: spectrum of imaging findings and differential diagnosis. AJR Am J Roentgenol. 2012 Sep;199(3):W276-82. doi: 10.2214/AJR.11.8321.

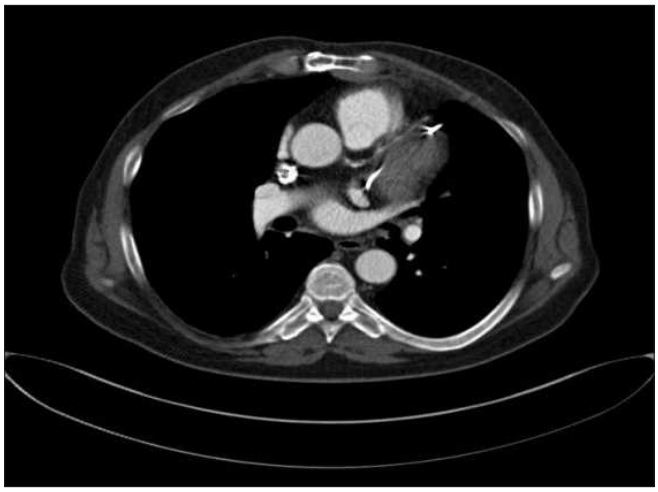

Resim 1. Diffuse soft tissue surrounding LAD

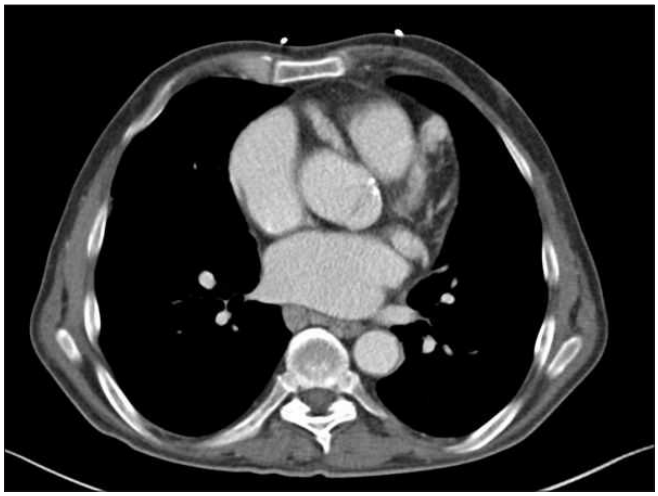

Resim 2. Diffuse aneurysmal dilatation of all coronaries



Resim 3. Diffuse wall thickening and dilatation of coronary arteries.

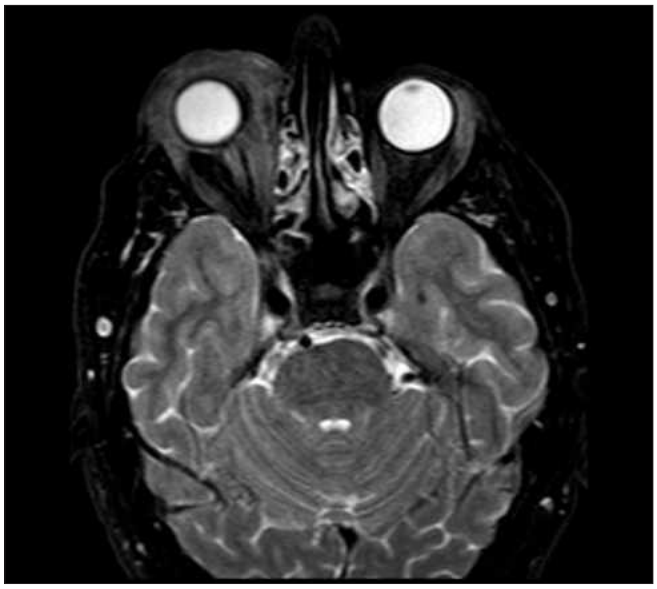

Resim 4. There are diffuse mass like soft tissue (pseudotumor orbita) involving right orbita in axial images of fat saturated T2 W MRI image.(Case 1)

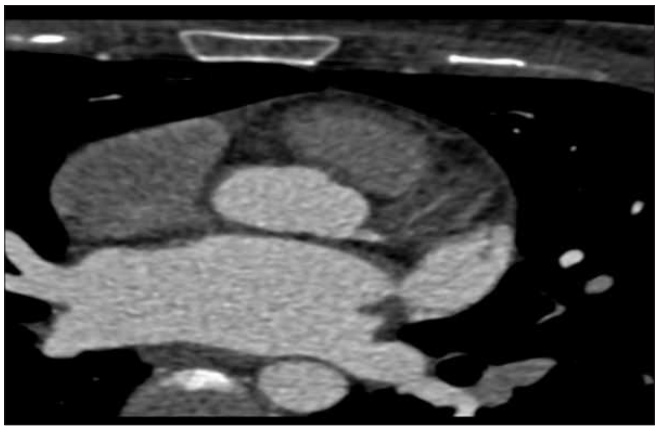

Resim 5. Critical narrowing of LAD by encircling pseudotumor



Resim 6. Pseudotumor aorund IVC and abdominal aorta on postontrast fat saturated T1W axial image

PS-241

MID-AORTIC SYNDROME ACCOMPANIED BY MULTIPLE VASCULAR ANOMALIES

Rahmi Eren Özkan[1], Melisa Yalçın[1], Serkan Arıbal[1], Eyüp Kaya[1], Hasan Saygın[2], Hakan Önder[1]

[1]H.s.u Okmeydanı Training and Research Hospital
[2]Girne Military Hospital

Introduction: As an acquired or congenital condition Mid-aortic syndrome (MAS) is characterized by segmental narrowing of the abdominal or descending thoracic aorta may cause life-threatening complications related to severe hypertension if left untreated.(1) We aimed to present the radiological findings of a 58-year-old male patient with MAS accompanied by multiple vascular anomalies.

Case Report: 58-year-old male patient who admitted to emergency department with severe headache underwent Cranial Computed Tomograhy (CT) and CT Angiography (CTA) examination.CTA findings demonstrated that multipl saccular intracranial aneurysms at the level of ACA, MCA and ACoA.

The patient had history of hypertension and coronary artery diseas.In order to plan the treatment strategy the patient referred to cerebral Digital Subtraction Angiography (DSA). During the DSA procedure, the guidewire did not pass the distal thoracic aorta though multipl trial. The procedure was terminated and the patient was referred to the thoracoabdominal CTA.The diameter of the ascending aorta was 55 mm which was wide. At the thoracic aorta's supradiaphragmatic level, diffuse collaterals that spread into spinal canal and paravertebral area viewed. At the thoracic area,two branch were seperated from thoracic aorta.Apart from that, main part toward to inferior and tapered through the diaphragm and continued as an abdominal aorta.

Truncus celiacus wasn't seen at the abdominal level. It was observed that the superior mesenteric artery(SMA) orifice was re-branched and one branch continued to inferior side as mesenteric artery,while the other branch continued into the abdomen as hepatic artery.At the more inferior side, bifurcation of abdominal aorta observed at L3 level and continued as iliac arteries.

Discussion: MAS is a term used to describe the localised narrowing of the distal thoracic/abdominal aorta regardless of aetiology. Both congenital and acquired causes have been described.(2)

The syndrome usually manifests in the second decade of life and is signaled by hypertension and weakness of the femoral pulses,due to diffuse narrowing of the aorta.In patients affected by this disease,collateral arteries typically develop to connect the thoracic aorta and the abdominal aorta.CTA can be used to determine the location and extent of stenosis in the middle part of the aorta and its associated visceral branches,as well as the presence of collateral circulation.(3) In our case,widespread collateral circulation was present in the supradiaphragmatic region of the thoracoabdominal CTA,which was prominent in the retrocural and paraspinal areas.

In addition,celiac and SMA were seen common trunk as a very rare anatomical variation.(4) Again, as a rare vascular variation,bifurcation of the abdominal aorta,which is 67-83% at the level of L4 vertebrae,was observed to be high at proximal corpal level of L3.(5)

There are studies suggesting that cerebral artery flow rates are significantly higher in patients with aortic stenosis compared to the mean arterial flow rates in healthy population and may play a role in the pathogenesis of intracranial aneurysms.(6)In our case, cranial CTA revealed multiple intracranial aneurysms.

Results: MAS might seen with multiple vascular anomalies.If the syndrome not treated,it has 90% mortality rate in the sixth decade of life because of end organ damage.Radiological imaging is important for the diagnosis and treatment of disease and its accompanying variations and anomalies.

Anahtar kelimeler: intracranial aneurysm, midaortic syndrome, atypical coarctation of the aorta, aortic bifurcation

Kaynaklar

(1) Tex Heart Inst J. 2012; 39(5): 657–661.
(2) Jha KK, et al. BMJ Case Rep 2016
(3) Sebastià, C., Quiroga, S., Boyé, R., Perez-Lafuente, M., Castellà, E., & Alvarez-Castells, A. (2003). Aortic Stenosis: Spectrum of Diseases Depicted at Multisection CT. RadioGraphics, 23(suppl_1), S79–S91.
(4) J La State Med Soc. 2014 Mar-Apr;166(2):53-5.
(5) Pol J Radiol. 2015; 80: 523–525.
(6) J Vasc Interv Neurol. 2010 Jan; 3(1): 17–30.

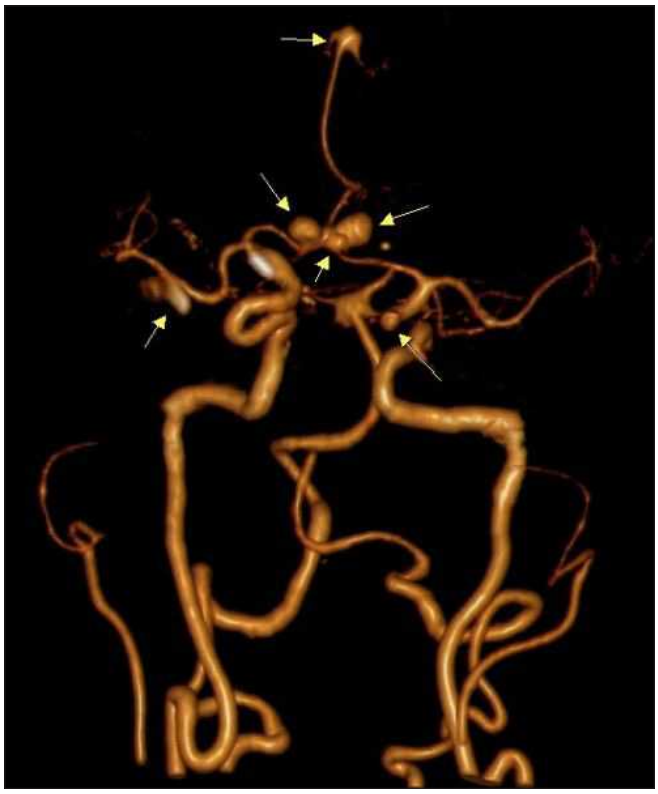

Figure A. Multipl saccular intracranial aneurysms at the level of ACA, MCA and ACoA.



Figure B. At the thoracic aorta's supradiaphragmatic level, diffuse collaterals that spread into spinal canal and paravertebral area viewed.



Figure C. Celiac artery and SMA were seen as a common trunk.



Figure D. Bifurcation of the abdominal aort was observed to be high at proximal corpal level of L3 vertebra.

Kardiyovasküler Görüntüleme

PS-242

VİEUSSENS ARKININ PULMONER TRUNKUSA FİSTÜLİZASYONU İLE AORT KOARKTASYONU BİRLİKTELİĞİ: NADİR BİR OLGUNUN BT ANJİYOGRAFİ BULGULARI (COEXISTENCE OF FISTULIZATION TO PULMONARY TRUNK OF VIEUSSENS ARC WITH AORTIC COARCTATION: CT ANGIOGRAPHY FINDINGS OF A RARE CASE)

Mustafa Taşar, Mustafa Koyun, Kemal Niyazi Arda, Ferhat Cüce

SBÜ, Gülhane Eğitim ve Araştırma Hastanesi, Radyoloji AD.

Giriş ve Amaç: Vieussens arkı sağ ve sol ana koroner arterin konal dalları arasındaki kollateral bağlantıları ifade etmekte olup ilk kez Fransız anatomist Raymond de Vieussens tarafından tanımlanmıştır. Bu anatomik varyasyon toplumda %48 oranda görülmekle birlikte patolojik Vieussens arkı nadir olarak karşımıza çıkmaktadır (1). Bu posterde Vieussens arkının pulmoner trunkusa fistülizasyonu ile aort koarktasyonu birlikteliğinin BT anjiyografi bulgularını sunmayı amaçladık.

Olgu Sunumu: 2 yaşında erkek hasta ateş şikayeti ile başvurduğu dış merkezde insidental olarak kardiyak üfürüm saptanması üzerine hastanemizin çocuk kardiyoloji servisine refere edildi. Olgunun ekokardiyografi incelemesinde pulmoner arteriyel sisteme doğru antegrad akım tespit edildi ve mevcut bulgular ışığında koroner BT anjiyografi çekilmesine karar verilerek hasta kliniğimize sevk edildi. Elde olunan BT anjiyografi görüntülerinde sağ koroner arterin konal dalı ile sol koroner arter arasında kollateral arteriyel dal izlendi. Görünüm Vieussens arkı ile uyumluydu (Resim 1). Vieussens arkı ile pulmoner arter arasında fistül mevcuttu (Resim 1,2). Hastanın BT anjiyografi görüntülerinde aort koarktasyonu da tabloya eşlik etmekteydi (Resim 3).

Tartışma ve Sonuç: Vieussens arkının literatürde dört tipi tanımlanmıştır (2). Tip 1A ark; vasküler patolojinin eşlik etmediği Vieussens arktır. Tip 1B ark; Vieussens arkına fistül veya anevrizma gibi patolojik durumların eşlik etmesini ifade eder. Tip 2 ark; tip 4 dual LAD varyasyonunda görülür. Tip 3 ark ise tek koroner arter varlığında görülmektedir. Bizim olgumuzda nadir görülen Tip 1B ark bulunmaktaydı. Vieussens arkı kollateral dolaşım sağlaması nedeni ile koroner arter oklüzyonlarında önemli rol üstlenmekle birlikte Tip 1B ark tedavi edilmesi gereken patolojik bir durumdur ve nadiren karşımıza çıkmaktadır. BT anjiyografi ile Vieussens ark anatomik varyasyonları ve eşlik eden patolojik durumlar (fistül, anevrizma gibi) rahatlıkla ortaya konulabilmektedir.

Anahtar kelimeler: Kalp, Anjiyografi, Fistül

Kaynaklar

1. Yakup Alsancak, Sina Ali, Mustafa Duran, Ayşe Saatci Yaşar, and Mehmet Bilge. An unusual image of Vieussens' arterial ring communicating with the pulmonary artery. Anatol J Cardiol. 2015 May; 15(5): E13–E14. Doi: 10.5152/akd.2015.6266.
2. Nurullah Doğan, Aydın Dursun, and Hakan Özkan. Vieussens' arterial ring: a rare coronary variant anatomy. Diagn Interv Radiol. 2019 Mar; 25(2): 109–113. Doi: 10.5152/dir.2019.17449.

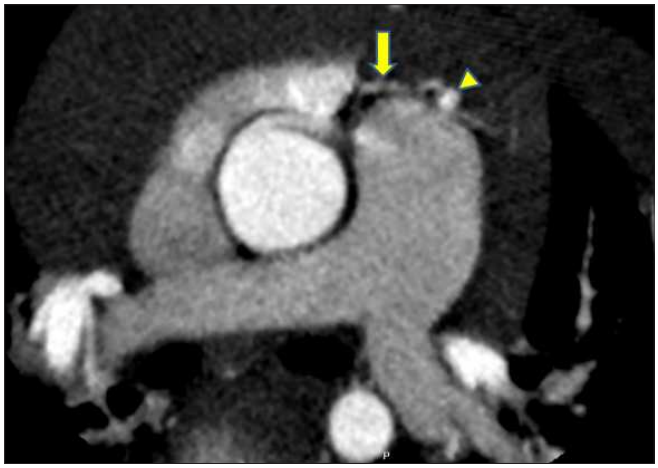

Resim 1a. Aksial BT anjiyografi görüntüsünde Vieussens ark (ok) ile pulmoner trunkus arasında fistül görülmekte (okk başı).

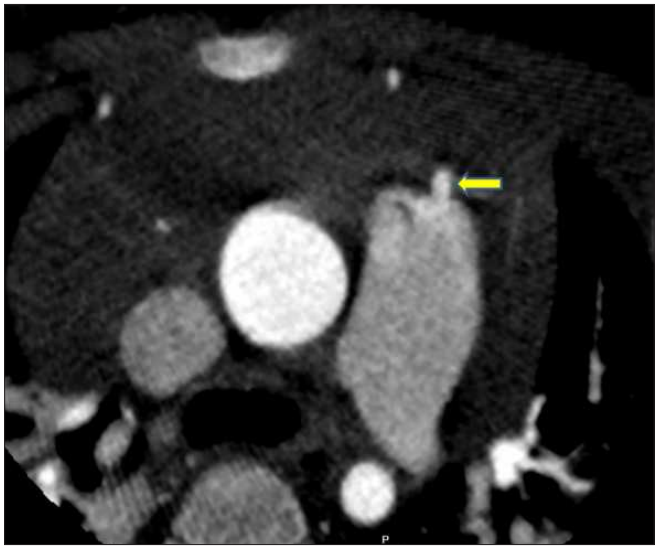

Resim 2b. Aksial BT anjiyografi görüntüsünde pulmoner trunkusa fistül görülmette (ok başı).

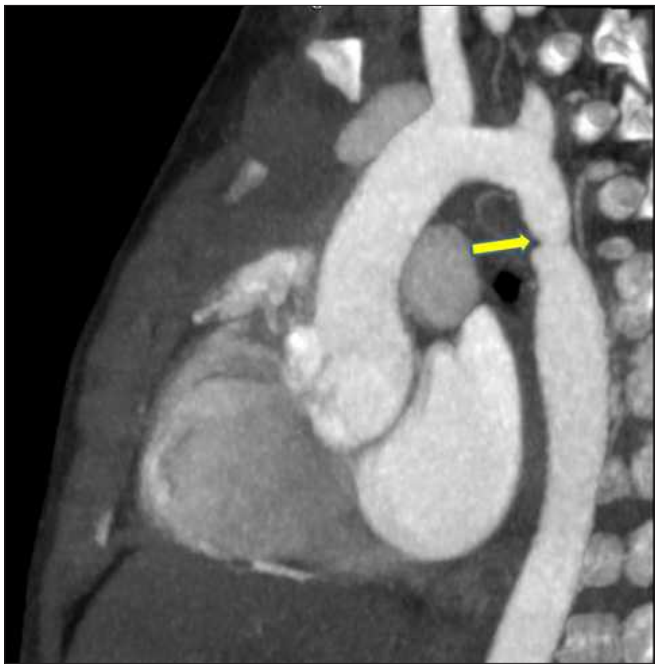

Resim 3c. Aynı hastanın sagitttal BT anuöyografi görüntüsünde torakal aortun isthmus parçasında aort koarktasyonu izlenmekte (ok).

Kardiyovasküler Görüntüleme

PS-243

LMCA, RCA ÇIKIŞ ANOMALİSİ; KARDİYAK BT BULGULARI(LMCA, RCA OUTLET ANOMALY; CARDIAC CT FINDINGS)

Nusret Seher, Muhammed Samed Cansız, Mustafa Koplay

Selçuk Üniversitesi Tıp Fakültesi Radyoloji AD

Giriş ve Amaç: Koroner arter anomalileri toplumda sıkça görülür. Hastaların kliniği asemptomatikten belirgin koroner arter hastalıklarına kadar değişebilir. Genelde bulgu vermemekte olup insidental olarak saptanmaktadırlar. LMCA ve RCA çıkış anomalilerinin birlikteliği oldukça nadirdir(1). Bu bildiride LMCA, RCA çıkış anomalisi ve kardiyak Bilgisayarlı Tomografi(BT) bulguları sunulmuştur.

Olgu: 36 yaşında erkek hasta uzun zamandır süren göğüs ağrısı şikayetiyle başvurdu. Hastaya kardiak BT tetkiği yapıldı. BT'de sinüs valsalva seviyesinden koroner arter çıkışı izlenmedi. RCA sol sinüs valsalva süperior komşuluğunda çıkan aort seviyesinden çıkmakta olup, aort ile pulmoner arter arasında devamlılık göstererek normal RCA sulama sahasına uymaktadır. Aort ile pulmoner arter arasındaki lümen çapı yaklaşık 1.8 mm çaplı izlenmiş olup, koroner arterlerde anlamlı derecede darlık anevrizmatik dilatasyon lehine görünüm izlenmedi. LMCA ise sol sinüs valsalva süperior komşuluğunda hemen RCA komşuluğunda çıkmakta olup, lümen çapı ve duvarı normaldir. Bulgular multiplanar rekontrüksiyon(MPR) ve 3 boyutlu volume rendered incelemede detaylı bir şekilde gösterildi.

Tartışma ve Sonuç: LMCA ve RCA'nın çıkış anomalisi yaklaşık 10.000'de 1 görülmekte olup oldukça nadirdir. Bu anomalilerin birlikte bulunması ise çok nadir görülmektedir. Hastalar genelde atipik göğüs ağrısı, taşikardi gibi semptomlarla gelirler. Pulmoner arter ile aort arasından geçen anomaliler en tehlikeli olanlar olup malign seyirli olarak adlandırılmaktadır(2). Bizim vakamızda da RCA malign seyir göstermektedir. Malign seyirli koroner arterlere girişim yapılmalı, gereklilik halinde stent uygulanmalıdır. Malign seyirli RCA'larda artmış ani ölüm insidansı mevcuttur(2). Kardiak BT koroner arterlerin görüntülemesinde, kardiak yapılarla ve torasik vasküler yapılarla ilişkisinin saptanmasında noninvaziv gold standart tanı yöntemdir. Ameliyat veya kateterizasyon düşünülen hastaların koroner arterlerinin anatomik açıdan değerlendirilmesine ve hastalara işlem yapılırken komplikasyon riskinin en aza indirilmesi açısından şüphe bulunan hastalara kardiak BT tetkiği uygulanmalıdır.

Anahtar kelimeler: LMCA, RCA, Anomaly, CT

Kaynaklar

1-) Villa ADM, Sammut E,Nair A, Rajani R, Bonamini R, Chiribiri A. Coronary artery anomalies overview: The normal and the abnormal. World J Radiol. 2016 Jun 28; 8(6): 537–555.

2-) Kastellanos S, Aznaouridis K, Vlachopoulos C, Tsiamis E, Oikonomou E, Tousoulis D. Overview of coronary artery variants, aberrations and anomalies. World J Cardiol. 2018 Oct 26; 10(10): 127–140.



Resim 1. Aksiyel kardiyak BT görüntüsünde RCA sinüs valsalvanın süperiorundan çıkmış olup ince kalibrasyondadır(ok).

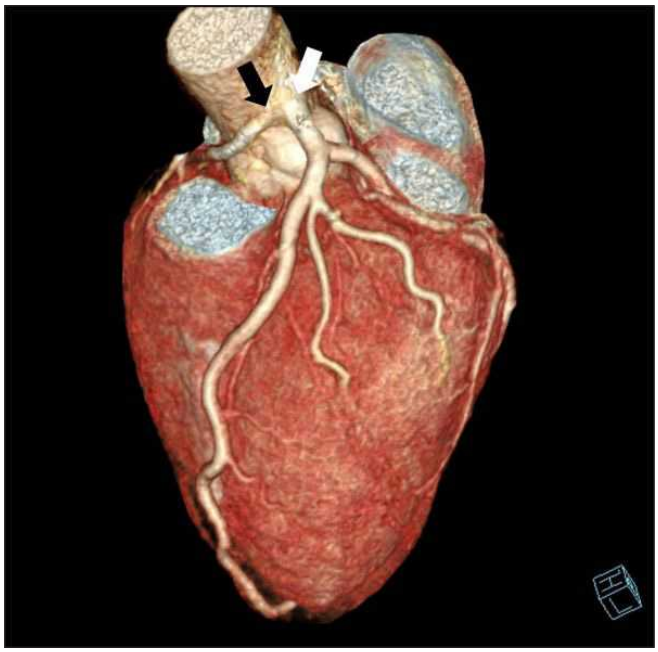

Resim 2. 3 boyutlu görüntüde RCA(siyah ok) ve LMCA(beyaz ok) sinüs valsalvanın süperiorundan çıkmakta.



Resimm 3. MPR görüntüde RCA(ok) aort ve pulmoner arter arasında seyir gösteriyor.

Kardiyovasküler Görüntüleme

PS-244

İNTRAAORTİK KİST HİDATİK / INTRAAORTIC CYST HYDATID

Gürcan Erbay[1], Elif Karadeli[1], Hüseyin Ali Tünel[2]

[1]Başkent Üniversitesi Adana Dr.turgut Noyan Uygulama ve Araştırma Merkezi Radyoloji Bölümü
[2]Başkent Üniversitesi Adana Dr.turgut Noyan Uygulama ve Araştırma Merkezi Kardiovasküler Cerrahi Bölümü

Giriş ve Amaç: Kist hidatik Ekinokok granulosus parazitinin neden olduğu bir hastalıktır. Vücudun herhangi bir yerinde gelişebilir, ancak en sık karaciğer (60–70%) ve akciğerde (10–15%) görülür (1-3). Kalpte kist hidatik çok nadirdir, vakaların %2'sinden azdır (4). İntravasküler kist hidatik ise oldukça nadirdir. Diğer yerlerde lokalize kistlerin primer germinatif membranlarının rüptürüne sekonder olarak vasküler kist hidatiklerin oluştuğu düşünülmektedir (5-7). Biz nadir olan vasküler kist hidatik olgusunu tartıştık.

Olgu: 5 yaşında karaciğer kist hidatiği nedeniyle ameliyat olan, 27 yaşında kadın olgu karaciğerde nüks tip 4 kist hidatik ile merkezimize başvurdu. Yapılan abdominal BT'de aortun infrarenal segmentinden başlayan multiseptalı kistik lezyon ana iliak arterleri oklüde etmekte ve anevrizmaya neden olmaktaydı. Lezyon WHO klasifikasyonuna göre değerlendirildi. Lezyon Tip 2 kist hidatik ile uyumlu multiseptalıydı (Resim1-5). Distal iliak arterlerin kollateral ile dolduğu gözlendi. Ana iliak arter düzeyindeki bası nedeniyle bilateral hidronefroz gelişen hastaya perkütan nefrostomi kateteri takıldı. Başlangıçta kreatin değeri 1,4 iken katater takıldıktan sonra 1.0'e, lökosit değeri 20.000 den 10.000'e düştü. FM'de hastanın ayak nabızları zayıf alınmaktaydı.

Yapılan operasyonda %3 SF ile kız veziküller ve iç germinatif membranlar temizlendikten sonra aortikofemoral bypass ile sirkülasyon sağlandı.

Tartışma ve Sonuç: Kardiak ve vasküler kist hidatik nadirdir. Spontan veya cerrahi sırasında rüptüre olan kist hidatik lezyonu damarlar içinde ve kenarında yerleşebilir. Arterlere, venlere bası yaparak tromboza neden olabilir. Çoçuklarda, adolesanlarda maruziyet sonrası yavaş büyüme görülür. Klasik olarak 30 ve 50 yaşları arasında semptom verebilir. Klinik bulgular kistlerin boyutu, sayısı ve lokalizasyonuna bağlıdır. Karaciğer kist hidatikleri asemptomatik olmakla birlikte kalp ve vasküler yerleşimli olanlar semptom verebilir. Torasik ağrı, nefes darlığı olabilir (8-9).

Kist hidatiklerin tanısında ve klasifikasyonunda radyoloji önemli rol oynar. Kist hidatikler uniloküle ya da multiloküle, ince veya kalın duvarlı olabilir. Tip 1 kist hidatikler uniloküler, basit kistlerdir. Tip 2 multiseptalı, multivesiküler kistlerdir. Tip 3 ayrılmış endokistler, kız kistleri, musinöz, solid kısımlar görülür. Tip 4 kist içinde kanaliküler alanlar vardır, Tip 5 dejeneratif içerik ve ağır kalsifiye duvar vardır. BT'de kalsifikasyonlar daha iyi görülür (10).

Aortta kist hidatik vakası nadirdir (5), bizim olgumuzda lezyonlar multiseptalı olup tip 2 kist hidatikle uyumluydu. Tanıda olgunun anamnezinde kist hidatik öyküsü olması, BT'de lezyonlarda kontrast tutulumu olmaması nedeniyle kist hidatik düşündük.

Anahtar kelimeler: Aort, arterler, ekinokok,BT

Kaynaklar

1. Eckert J, et al. Biological, epidemiological, and clinical aspects of echinococcosis, a zoonosis of increasing concern. Clin Microbiol Rev 2004;17: 107–35.
2. McManus DP, et al. Echinococcosis. Lancet 2003: 362: 1295–304.
3. Eckert J, et al. Geographic distribution and prevalence.The World Health Organization 2001;100–42.
4. Bashour TT, et al. Echinococcosis of the heart:clinical and echocardiographic features in 19 patients. Am Heart J 1996;132: 1028–30.
5. Men S, et al. Intraaortic growth of hydatid cysts causing occlusion of the aorta and of both iliac arteries: case report. Radiology 1999;213: 192–4.
6. Rosenberg T, et al. Acute abdominal aorta embolism caused by primary cardiac echinococcus cyst. Eur J Vasc Surg 1993: 7: 582–5.
7. Ozer N, et al. Hydatid cyst of the heart as a rare cause of embolization: report of 5 cases and review of published reports. J Am Soc Echocardiogr 2001:14: 299–302.
8. Akar R, et al. Surgery for cardiac hydatid disease: an Anatolian experience. Anadolu Kardiyol Derg 2003: 3:238–44.
9. Berthet B, et al. An unusual complication of hydatid disease of the liver: spontaneous operative rupture of the inferior vena cava into the cyst wall. Eur J Surg 1994; 160:447-448.
10. Stojkovic M, et al. Diagnosing and staging of cystic echinococcosis: how do CT and MRI perform in comparison to ultrasound? PLoS Negl Trop Dis. 2012;6:1880.



Resim1. Aortta multiseptalı kistik lezyon mevcut.



Resim2. İliak arterler düzeyinde kistik lezyonlar mevcut.



Resim3. İliak arterler düzeyinde kistik lezyonlar devam etmekte.



Resim 4. Koronal görüntülerde iliak arterlerde kistik lezyonlar.



Resim 5. Koronal görüntülerde iliak arterlerde kistik lezyonlar.

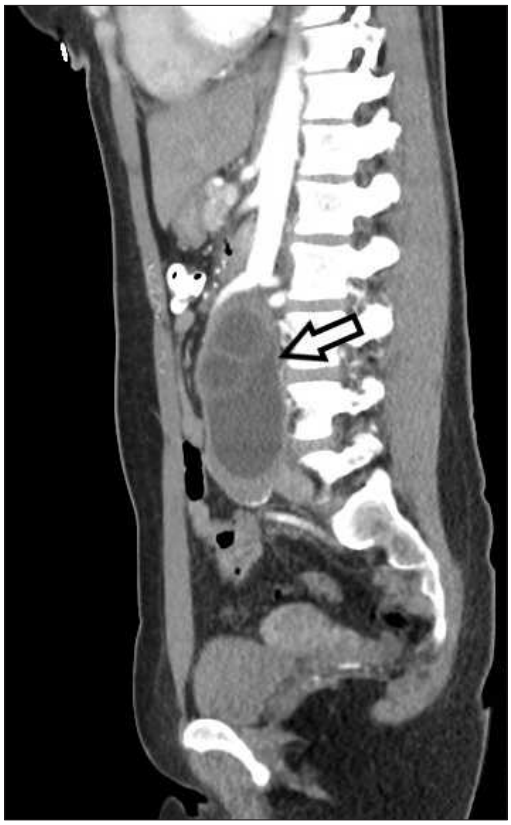

Resim 6. Sagital görüntülerde kistik lezyonlar.

Kardiyovasküler Görüntüleme

PS-246

MR BULGULARIYLA KARDİAK AMİLOİDOZ: OLGU SUNUMU

Muhammet Göktaş, Baran Serdar Sunal, Gülşah Özdemir, Savaş Herekliоğlu, Fethi Emre Ustabaşıoğlu

Trakya Üniversitesi Tıp Fakültesi Radyoloji AD

Giriş ve Amaç: Kardiyak amiloidoz ekstrasellüler alanda uygunsuz katlanmış protein parçalarının birikimi sonucu oluşan restriktif kardiyomiyopatidir. Sistemik amiloidozlar uygunsuz katlanmış öncü proteine göre sınıflandırılırlar. AL amiloidozda amiloid proteini immünoglobulin hafif zincirlerinden kaynaklanır ve en sık böbrekler ve kalp tutulumu olur. ATTR amiloidoz ise mutant veya doğal tip olarak iki şekilde karaciğer tarafından üretilen transthyretin (TTR) proteinin genetik sekansına göre sınıflandırılır. Kalp tutulumu kalp yetersizliğine neden olur ve hastalığın klinik gidişatını belirler. Kardiyak amiloidoz ekokardiyografi, kardiyak manyetik rezonas görüntüleme veya nükleer sintigrafi yöntemleriyle teşhis edilebilir [1]. Bu yazıda, MR bulgularıyla amiloidozun kardiak tutulumunun izlendiği 70 yaşında bir olgu sunuldu.

Olgu Sunumu: 70 yaşındaki erkek hasta göğüs ağrısı, nefes darlığı yakınmaları ile kliniğimize başvurdu. Bilinen 2 aydır dış merkez tanılı hafif zincir kappa tanılı MM tanılı idi. Yapılan fizik muayende sağ hemitoraks bazallerde solunum sesleri izlenmemişti. Ekokardiyografide sol ventrikül konsantrik hipertrofisi,orta mitral ve triküspit kapak yetersizlikleri,biatrial genişleme ve plevral effüzyon tanımlanan olguda amiloid kardiak tutulumu ekarte edilemediğinden MR inceleme önerildi. MR incelemesinde, sağ hemitoraksta en belirgin yerinde masif plevral efüzyon ve komşu akciğer parankiminde pasif atelektazik değişiklikler,perikardial effüzyon, biatrial genişleme ve myokardda.

15. dakika geç faz değerlendirmede sol ventrikülde subendokardiyal bölgede yaygın heterojen kontrast fiksasyonu izlendi.

Tartışma ve Sonuç: Kardiak amiloidoz her iki ventrikül duvarında kalınlaşma ve ventrikül sertliğinde artma ile karakterize restriktif kardiyomiyopatiye neden olur. AL amiloidozdaki amiloid fibrilleri multiple myelomadaki süreçte olduğu gibi klonal plazma hücreleri tarafından ancak genellikle kemik iliğinde daha hafif derecede <%20 tutulum ile üretilirler. AL amiloidozun yaklaşık insidansı Birleşik Devletlerde yıllık 2500-5000 yeni vaka veya 100.000'de 1'dir [2]. Transthyretin (TTR) karaciğer tarafından stabil tetramer olarak sentezlenen plazma transport proteinidir. Önceden prealbumin olarak da bilinen bu proteinin görevitiroid hormonu ve retinolün (Vitamin A) transportudur.İleri yaşla beraber bilinmeyen mekanizmalarla veya mutasyon neticesinde TTR proteininin thermodinamik stabilitesi oligomerlere ve monomerlere disosiasyon yönüne değişir ve bu değişim neticesinde doğrudan tok-sik etki veya dokularda amiloid fibrilleri şeklinde birikimi sonucu organ disfonksiyonuna neden olur. Doğaltip ATTR amiloidoz (önceden senile sistemik veya senil kardiak olarak adlandırılıyordu) ağırlıklı olarak kalbi tutar ve en sık erkeklerde görülür. Amyloid fibrillerinin miyokardiyal birikimi ektrasellüler hacmi arttırarak gadolonyum kontrast tutulumunun belirginleşmesine neden olur[3]. Bu nedenle geç gadolonyum belirginleşmesi görüntülemesi kardiyak amiloidozu saptamada oldukça yararlıdır. AL kardiyak amiloidozis teşhisi için sensitivite ve negatif prediktif değerleri %10 iken spesifisiteve pozitif prediktif değerleri ise %80 ve %81'dir[4]. Yeni tanı modalitelerinin gelişmesiyle birlikte kardiak amiloidoz tanısı daha hızlı ve doğru koyulabilmekte olup erken tedavi ile hastalığa bağlı morbidite ve mortalitede düşüş sağlanabilir.

Anahtar kelimeler: amiloidoz, kardiak tutulum, MRI

Kaynaklar

1. Kyle RA. Amyloidosis: a convoluted story. Br J Haematol 2001;2013:529–38
2. Kyle RA, Linos A, Beard CM, Linke RP, GertzMA, O'Fallon WM, et al. Incidence and natural history of primary systemic amyloidosis in Olmsted County, Minnesota, 1950 through1989. Blood 1992;79:1817-22.
3. Ruberg FL, Appelbaum E, Davidoff R, Ozonoff A, Kissinger KV, Harrigan C, et al. Diagnostic and prognostic utility of cardiovascular magnetic resonance imaging in light-chain cardiacamyloidosis. Am J Cardiol 2009;103:544-9.
4. Bhatti S, WattscE, Syedc F, Vallurupalli S,Pandey T, Jambekar K, et al. Clinical and prognostic utility ofcardiovascular magnetic resonance imaging in myelom a patientswithsuspected cardiac amyloidosis. Eur Heart JCardiovasc Imaging 2016;17:970-7

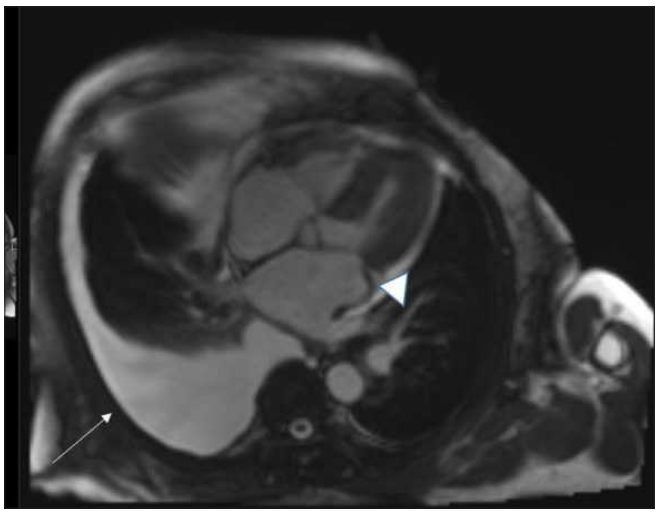

Resim a. 4 boşluk long axis SSFP cine end sistol görüntüde sağda belirgin plevral effüzyon(ok) ve biatrial genişleme (ok başı)

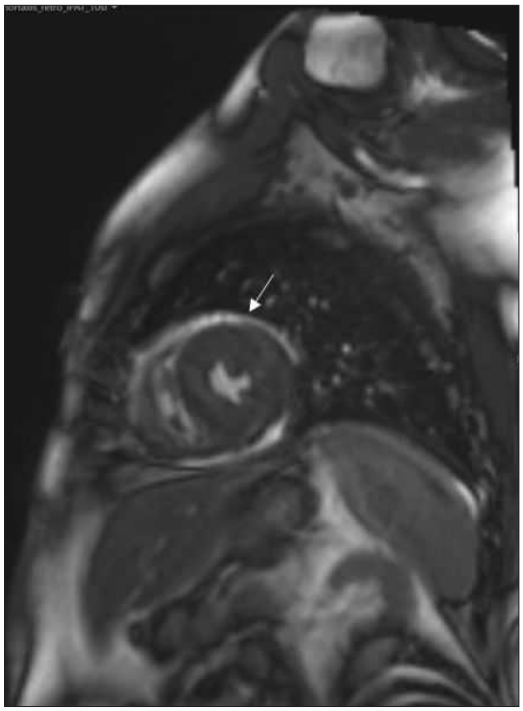

Resim b. Short axis SSFP iki boşluk cine görüntlde perikardial sıvı (ok)

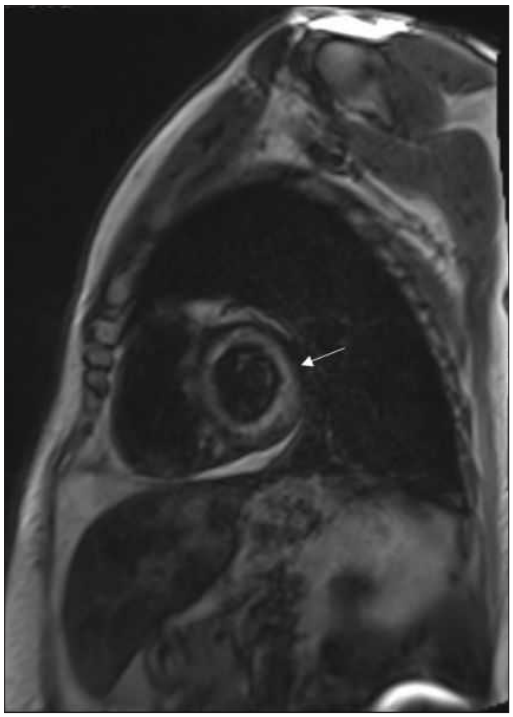

Resim c. Short axis geç faz (15. dk) kontrastlı görüntülerde bazallerde sol ventrikülde subendokardiyal bölgede yaygın heterojen kontrast fiksasyonu (ok)

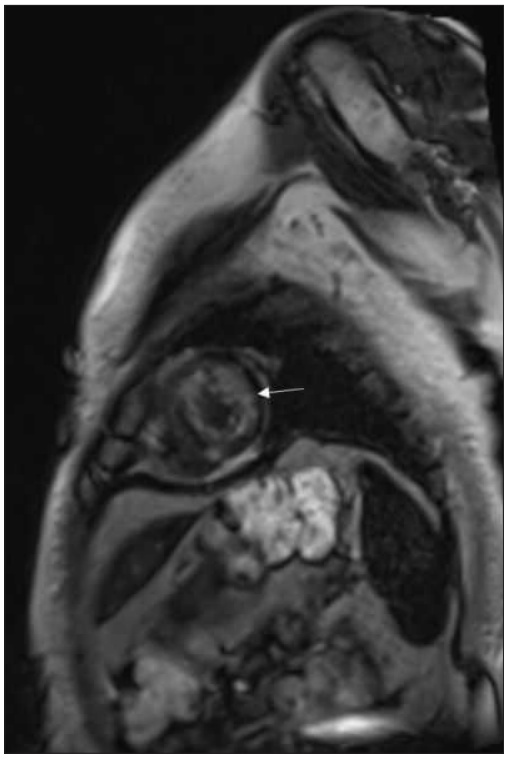

Resim d. Short axis geç faz (15. dk) kontrastlı görüntülerde apexde sol ventrikülde subendokardiyal bölgede yaygın heterojen kontrast fiksasyonu (ok)

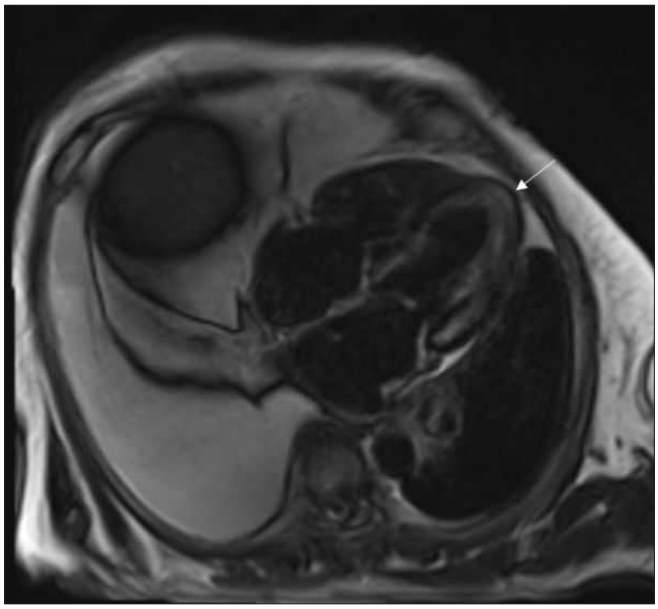

Resim e: Long axis geç faz (15. dk) kontrastlı görüntülerde sol ventrikülde subendokardiyal bölgede yaygın heterojen kontrast fiksasyonu (ok)

Kardiyovasküler Görüntüleme

PS-247

NADİR BİR OLGU: İNSİDENTAL SAPTANAN İZOLE SUPERİOR MEZENTERİK ARTER DİSEKSİYONU

Hasan Soysaldı, Selami Serhatlıoğlu, Ali Haydar Baykan, Safiye Kafadar

Adıyaman Üniversitesi Tıp Fakültesi Radyoloji AD

Giriş: Superior mezenterik arter(SMA), abdominal aortadan ayrılan ilk üç büyük dalın ikincisi olup, ince barsakların, çıkan kolonun ve transvers kolonun 2/3'ünün arteriyel beslenmesini sağlar. Arteriyel diseksiyon, arteriyel duvarın intramural hematomla ayrılması olarak tanımlanır. Etyolojide kistik medial nekroz, fibromüsküler displazi, ateroskleroz gibi sebebler öne sürülmüştür. Superior mezenterik arter diseksiyonu genelde aort diseksiyonunun devamı şeklinde oluşur. İzole SMA diseksiyonu nadir olup olgular çoğunlukla Uzakdoğu Asya kaynaklıdır. Literatürde 2013 yılına kadar 296 olgu bildirilmiştir. Bizim olgumuzda transtorasik EKO ultrasonografide aort kökünün genişlemiş olduğunun izlenmesi nedeniyle yapılan BT anjiografide izole SMA diseksiyonu saptandı.

Olgu Sunumu: Epigastrik ağrı ve göğüs ağrısı şikâyetiyle kardiyoloji polikliniğine başvuran 63 yaşında erkek olgunun EKG 'si ve troponin değerleri normal bulunması üzerine yapılan transtorasik EKO incelemesinde aort kökünün normalden geniş olduğu izlenmiştir. Bunun üzerine çekilen kontrastlı MDBT anjiografide SMA çıkış düzeyinden itibaren 5 cm'lik bir segmentte 13 mm si yalancı 7 mm si gerçek lümen olmak üzere insidental olarak tip1 diseksiyon saptanmıştır. Ayrıca hastanın sağda dört solda ise iki adet olmak üzere multipl renal arterleri olduğu görülmüştür.

Tartışma ve Sonuç: SMA diseksiyonu tedavisi konusunda tam bir konsensüs olmasa da hastanın klinik durumuna göre endovasküler cerrahi veya medikal konservatif yaklaşım benimsenmiştir. Sakamoto ve arkadaşları kontrastlı BT anjiografi özelliklerine göre SMA diseksiyonlarını kategorize edip sınıflamışlardır (Tabloda gösterilmiştir). Bu olgunun ek olarak multipl renal arterleri olması olguyu özgün yapmıştır. SMA diseksiyonu nadir olup, komplikasyonları ölümcüldür. Biz bu olguda insidental olarak saptanmış multipl renal arterleri bulunan izole SMA diseksiyonunun radyolojik bulgularını sunduk. BTanjiografi kullanımının artması bu tür olguların tanısını kolaylaştırmıştır. Diseksiyonun her zaman şiddetli bir kliniği olmayıp bazen spontan ve sessiz gelişebilir. Bu durumda radyolojik görüntüleme önemlidir.

Anahtar kelimeler: İzole Sma diseksiyonu, Bt anjiografi,

Kaynaklar

1 Gray H, Lewis WH: Anatomy of the Human Body, ed 20. Philadelphia, Lea & Febiger, 1918.
2 Jing Yuan Luan, MD, Xin Guan, MSc, Xuan Li, MD, Chang Ming Wang, MD, Tian Run Li, MD, Long Zhang, MD, and Jin Tao Han, MD, Beijing, China
3 Steven R. Sparks, MD, Julio C. Vasquez, MD, John J. Bergan, MD, and Erik L.Owens, MD,La Jolla and San Diego, California
4 D.A Leung, E.Sncheider, R.Kubik Huch, B.Marincek,T Pfammatter
5 Sakamoto I, Ogawa Y, Sueyoshi E, Fukui K, Murakami T,Uetani M. Imaging appearances and management of isolated spontaneous dissection of the superior mesenteric artery. Eur J Radiol 2007;64:103-110.

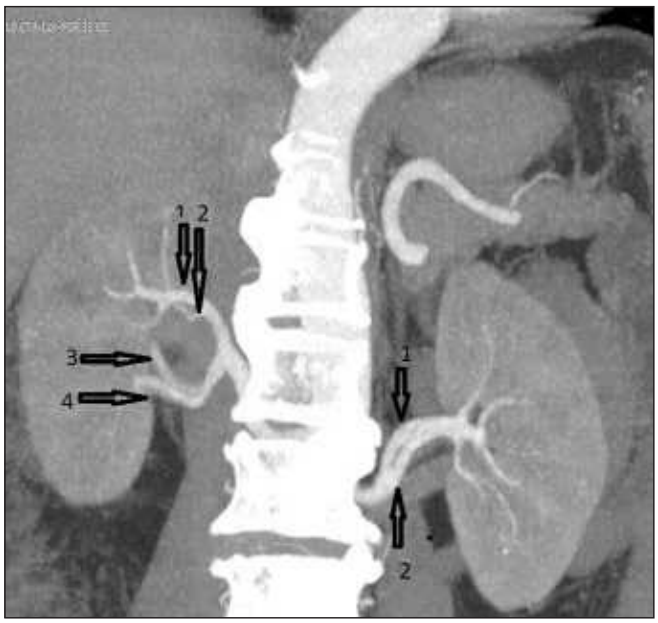

Resim 1. Koronal MIP görüntülerde sağda 4 adet, solda 2 adet olmak üzere multipl renar arterler izlendi.

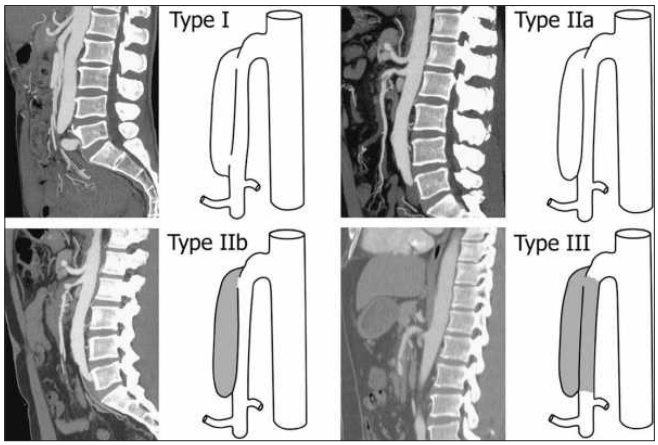

Resim 2. Tip1: yalancı lümen açık, Tip2a: yalancı lümen kör uçla sonlanır. Tip2b: yalancı lümen tromboze gerçek lümen daralmış. TİP 3: diseksiyon ve okluzyon



Resim 3. Sagittal 3 boyutlu BT anjiografide SMA da diseksiyon izlendi.

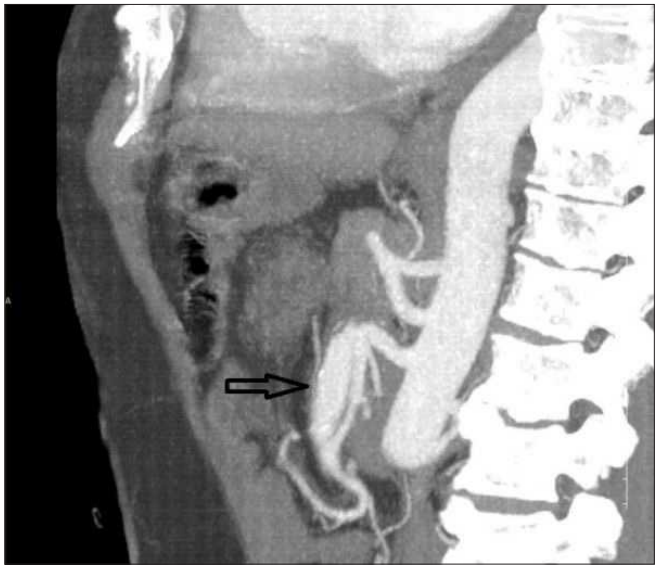

Resim 4. Sagittal MIP görüntü BT anjiografide SMA da diseksiyon izlendi.

Kardiyovasküler Görüntüleme

PS-248

BİLATERAL TEMPORAL ARTERİTE İKİNCİL BAŞ AĞRISI VE ANİ GÖRME KAYBI: NADİR BİR OLGUNUN KLİNİK VE BT ANJİYOGRAFİ BULGULARI

Ferhat Cüce, Anıl Dağ, Uğur Bozlar, Kemal Niyazi Arda, Hatice Tuba Sanal

Sağlık Bilimleri Üniversitesi, Gülhane Eğitim ve Araştırma Hastanesi, Radyoloji Kliniği

Giriş ve Amaç: Temporal arterit (Dev hücreli arterit) büyük ve orta büyüklükteki arterlerin kronik, granülomatöz bir vasküliti olup sıklıkla polimiyaljika romatika ile ilişkilidir. Klinik semptomlar arasında yeni başlayan baş ağrısı, temporal arterin hassasiyeti ve temporal arterin azalmış pulsatilitesi bulunur. Diplopi ve amarozis fugaks gibi görsel semptomlar görülebilir. Körlük en korkulan komplikasyonudur. İnflamatuar tutulum yüzeyel temporal arter ile sınırlı değildir, aynı zamanda oksipital arterler gibi diğer kranial arterleri de içerebilir. Tipik olarak etkilenen arterde segmental tutulum görülür. Bu yazıda bilateral temporal arterit tanısı alan bir hastanın BT anjiyografi bulgularını hatırlatmak istedik.

Bulgular: Hastanemize bir haftadır devam eden baş ağrısı ve ani görme kaybı şikayeti ile başvuran 68 yaşındaki erkek hastaya klinik şüphe doğrultusunda temporal arterit ön tanısıyla BT anjiyografi tetkiki planlandı. Yapılan BT anjiyografi incelemesinde bilateral superfisial temporal arterlerde duvar kalınlık artışı, konturlarda düzensizlik ve yer yer lüminal daralmalar izlenmekte olup bulgular temporal arterit açısından anlamlı bulundu. Hastaya acil olarak pals steroid tedavisi uygulandı. Yapılan temporal arter biyopsi sonrasında temporal arterit tanısı onaylandı.

Tartışma ve Sonuç: Temporal arterit en sık görülen primer sistemik vaskülittir. Tipik olarak 50 yaşından büyük yaşlı bireyleri etkilemektedir. BT'de etkilenen segmentlerde duvar kalınlaşması, kalsifikasyonlar ve mural trombüs izlenir. BT anjiyografide ek olarak etkilenen segmentlerde oklüzyon, stenoz, dilatasyon ve anevrizmalar görülebilir. Baş ağrısı ve ani görme kaybı ile başvuran hastalarda temporal arterit tanısı akılda bulundurulmalı ve radyologlar bu hastalığın radyolojik bulgularına hakim olmalıdır.

Anahtar kelimeler: temporal arterit, bilateral, amarozis fugaks, diplopi, bt anjiyografi

Kaynaklar

1.Klink T, Geiger J, Both M, Ness T, Heinzelmann S, Reinhard M, Holl-Ulrich K, Duwendag D, Vaith P, Bley AT. Giant Cell Arteritis: Diagnostic Accuracy of MR Imaging of Superficial Cranial Arteries in Initial Diagnosis—Results from a Multicenter Trial. 2014: Vol. 273, No. 3

2. T.A. Bley, M. Uhl, J. Carew, M. Markl, D. Schmidt, H.-H. Peter, M. Langer and O. Wieben. Diagnostic Value of High-Resolution MR Imaging in Giant Cell Arteritis. American Journal of Neuroradiology 2007, 28 (9) 1722-1727

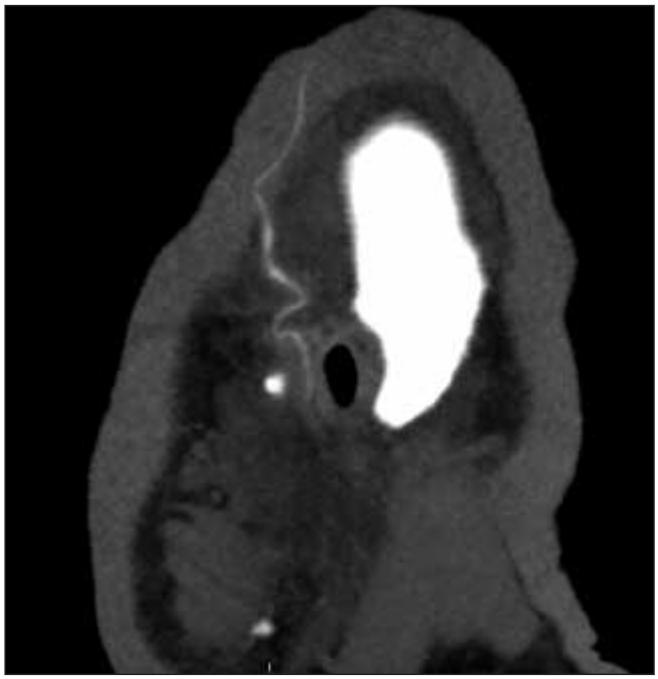

Resim 1.

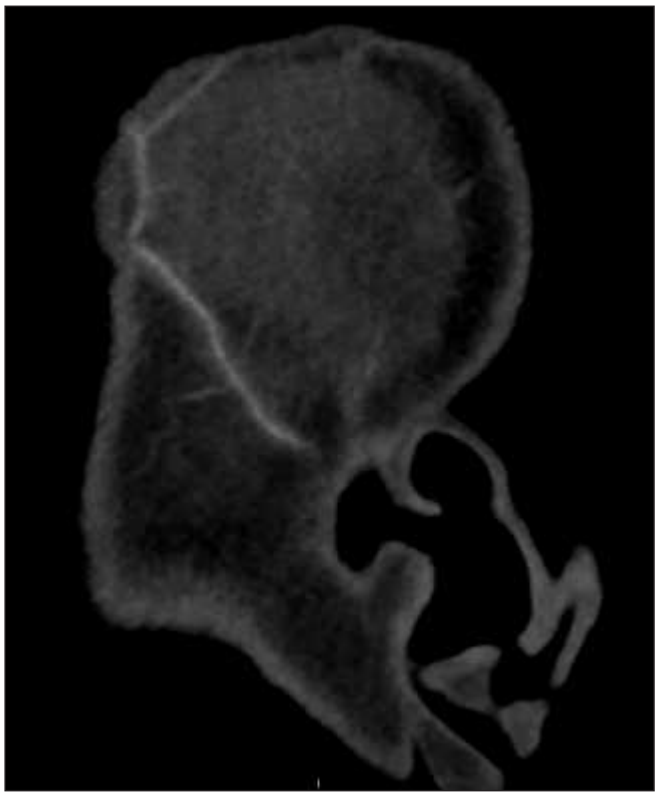

Resim 2.

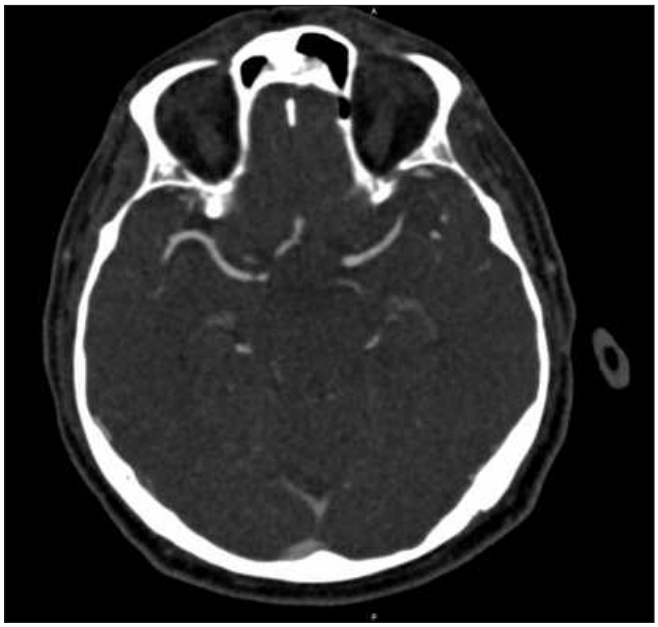

Resim 3.

Kardiyovasküler Görüntüleme

PS-249

AORTİK ARK ANOMALİLERİ VE VASKÜLER RİNGLER-TRAKEOÖZEFAGEAL VASKÜLER KOMPRESİF SENDROMLAR: OLGU ÖRNEKLERİ

Emrah Terzioğlu, Çağrı Damar, Gürdal Demirci

Gaziantep Üniversitesi Radyoloji AD

Giriş ve Amaç: Konjenital bir anomali olan vasküler ringler, brankial ark sisteminin anormal gelişimi sonucu trakea ve özefagusun bu ark sisteminden oluşan damarlar ile çevrelendiği ve bası altında kaldığı patolojilerdir. Anatomik açıdan trakea ve özefagusun ikisinin birden bu damarlar ile çevrildiği formuna komplet, tam olarak çevrilemediği bir kısmının bası altında kaldığı formuna ise inkomplet vasküler ring denilmektedir. Disfaji ve hırıltılı solunum, dispne, stridor gibi solunum bulgu veya yakınmaları olan hastalarda trakeo-özefageal vasküler kompressif sendromlar tanıda göz önünde bulundurulmalıdır. Bu klinik septomlar ve ekokardiyografi bulgularıyla tarafımıza yönlendirilen 3 hasta toraks BT anjiyografi (TBA) ve baryumlu özefagografi (BÖ) görüntülemeleri ile değerlendirilmiştir.

Olgu 1-Bulgular: TBA: Sol pulmoner arter sağ pulmoner arterin arka duvarından çıkarak sol ana bronşu sararak ve kalibrasyonunda bir miktar azalmaya sebep olarak sol ana bronş ve özefagusun arasından hilusa uzanmaktadır. Sağ subklavian arter arkusun son dalı olarak çıkmakta ve soldan sağa doğru oblik seyrederek sağ axiller fossaya ulaşmaktadır. BÖ; orta kesimde aortik ark seviyesinde, retroözefageal seyirli sağ subklavian arterin oluşturduğu dıştan basıya ait posterior indentasyon mevcuttur.

Olgu 2-Bulgular: TBA: Arcus aortada trakea distali ve özefagusu saran çift aortik ark (vasküler ring) ile uyumlu görünüm izlenmiştir. BÖ; aort topuzu düzeyinde özefagus kalibrasyonunda daralma mecvuttur.

Non Hodgkin Lenfoma nedeniyle takip edilen hastanın TBA tetkikinde anomaliler insidental olarak saptanmış olup hasta asemptomatiktir.

Olgu 3 -Bulgular: Non Hodgkin Lenfoma nedeniyle takip edilen hastanın TBA tetkikinde anomaliler insidental olarak saptanmış olup hasta asemptomatiktir. Sağ yerleşimli arkus aorta ve aberran sol subklavian arter ve Kommerell divertikülü mevcuttur. Hasta asemptomatik olması sebebiyle özefagografi incelemesi yapılmamıştır.

Olgu-4 Bulgular: TBA da aortik ark sağ yerleşimlidir. Aorta sağ ve sol ventrikül ile ilişkili görünümdedir. Pulmoner trunk varlığı gözlenmemiş olup, aortadan ayrılan belirgin ince kalibrasyonlu arteriyel vasküler yapılar pulmoner arter trasesinde izlenmektedir.

Sol subklavien arter son dal olarak desendan aortadan ayrılmakta, retrotrakeal-retroözefageal alanda ilerleyerek solda normal trasesine uzanmaktadır.

Sol CCA asendan aortadan ilk dal olarmak ayrılmaktadır.

Trunkus brakiosefalikus izlenmemiş olup, sağ subklavien arter ve sağ CCA arkus aortadan çıkmaktadır.

Tartışma: Aorta ve büyük arterlerin konjenital anomalileri trakea ve özefagus etrafında vasküler ring oluşturarak basıya neden olurlar. Çift aortik arkus, aberan orijinli sol subklavian arterle birlikte sağ aortik arkus, pulmoner sling (sol ana pulmoner arterin distalden çıkması) üç ana formudur. Bu anomaliler aortik arkusların gelişimindeki embriyolojik duraklama sonucu oluşurlar ve çeşitli intrakardiyak defektler ve aortanın diğer gelişme bozuklukları ile birliktelik gösterebilirler.

Sonuç: Sonuç olarak, öksürük, hırıltılı soluma, tekrarlayan solunum yolu enfeksiyonları gibi genel çocuk hekimliğinde sık rastlanan semptom ve bulguların ayırıcı tanısında ve disfaji şikayetleri olan hastaların değerlendirilmesinde her ne kadar ender görülse de vasküler halkalar da düşünülmeli ve öncelikli olarak baryumlu özefagogram; Toraks BT ve ekokardiografi başta olmak üzere radyolojik görüntülemelerle ayırıcı tanıya gidilmelidir.

Anahtar kelimeler: Vasküler ringler,Pulmoner arter sling,Disfaji lusoria,

Kaynaklar

1. Sebening CH, Jakob H, Tochtermann U, Lange R, Vahl CF, Bodegom P, Szabo G,
Fleischer F, Schmidt K, Zilow E, Springer W, Ulmer HE, Hagl S.Vascular tracheobranchial compression syndromes. Experience in surgical treatment and literature
review. Thorac.Cardiovasc.Surg, 2000;48:164-174.
2. Hommel: Cited by Poytner CWM. Arterial anomalies pertaining to aortic arches and branches arising from them. Lincoln Studies (Lincoln, NE), 1916;16:221.
3. Kommerell B. Verlagerung des ösophagus durch eine abnorm verlaufende arteria subclavian dextra (Arteria lusoria). Fortschr.a.d. Geb.d. Röntgenstrahlen, 1936;54:590-595.
4. Akçevin A. Arkus aorta anomalileri. In: Bozer AY, Ed. Kalp hastalıkları ve cerrahisi. Ankara. Ayyıldız Matbaası, 1985:163-199.



Olgu 1. Aberran sağ SCA (kırmızı ok)



Olgu 1. Pulmoner arter sling (kırmızı ok)

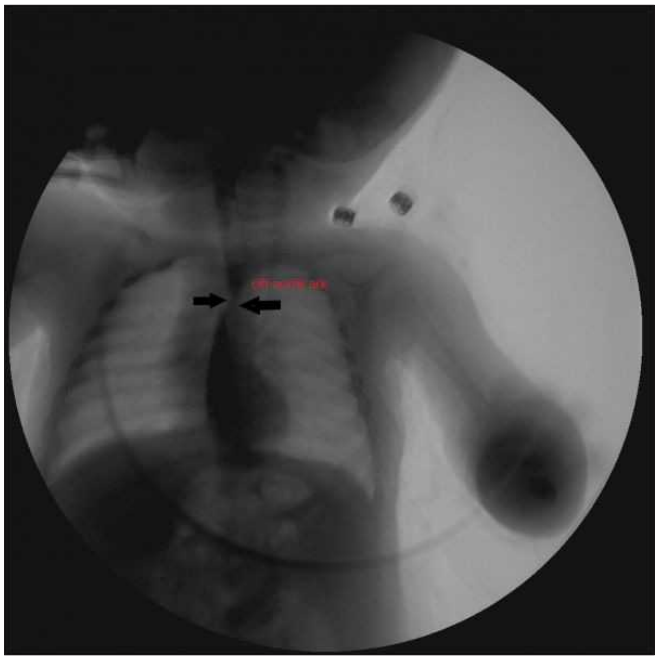

Olgu 2. DFT aortik ark anomalisine ait bası bulguları (siyah oklar)

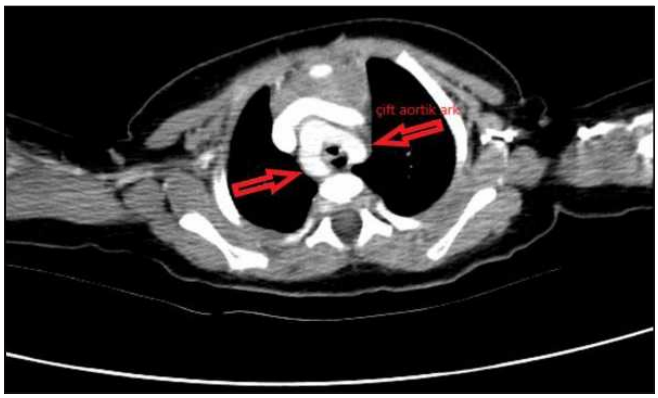

Olgu 2. DFT ortik ark (kırmız oklar)

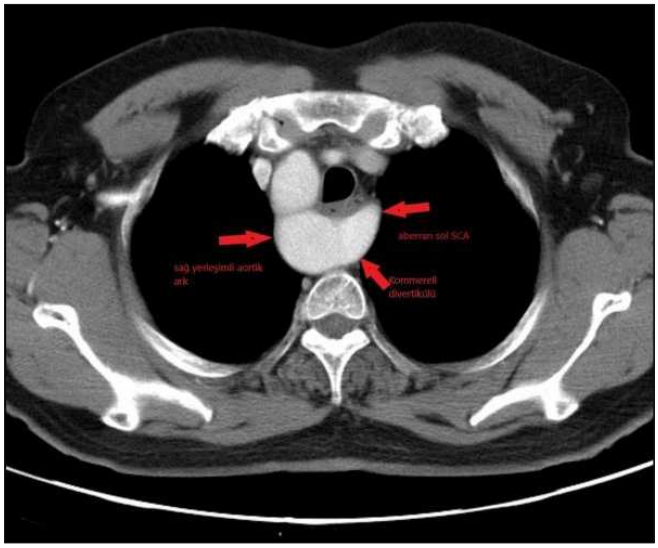

Olgu 3. Sağ aortik ark, Kommerell divertikülü ve aberran sol SCA (kırmızı oklar)

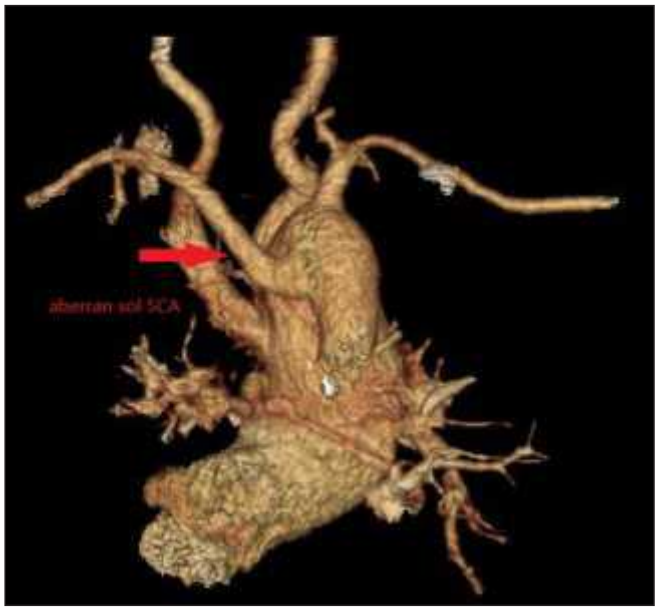

Olgu 4. Aberran sol SCA (kırmızı ok)

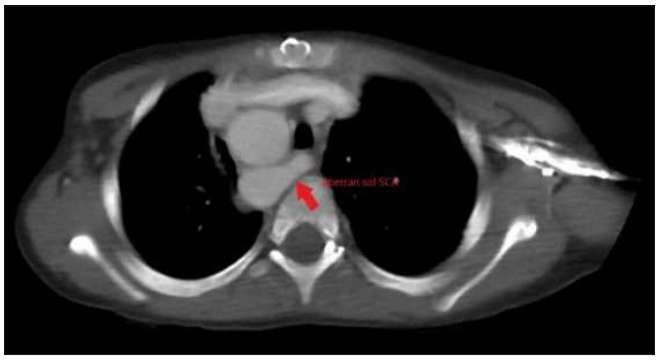

Olgu 4. Aberran sol SCA (kırmızı ok)

Kardiyovasküler Görüntüleme

PS-250

TRANSKATETER AORTİK VALV İMPLANTASYONUNUN NADİR BİR KOMPLİKASYONU: İATROJENİK MİYOKARDİYAL RÜPTÜR

Uğur Bozlar, Mustafa Koyun, Ferhat Cüce, Hatice Tuba Sanal, Mustafa Taşar

SBÜ, Gülhane Eğitim ve Araştırma Hastanesi, Radyoloji AD.

Giriş ve Amaç: Transkateter aortik valv implantasyonu (TAVİ) ciddi aort kapak darlığı olan yaşlı ve komorbiditeleri bulunan hastalarda cerrahiye alternatif bir tedavi yöntemidir. TAVİ işlemine bağlı lokal vasküler komplikasyonlar (hematom, rüptür, trombüs, psödoanevrizma), atrioventriküler iletim bozuklukları, paravalvüler leak, organ hasarları (inme, miyokardiyal iskemi, akut böbrek yetmezliği) gibi sık görülen komplikasyonların yanı sıra insidansı %1'den az olan miyokardiyal rüptür, kapak dislokasyonu, aortik anulus rüptürü ve aort diseksiyonu gibi komplikasyonlar da görülebilir (1). Biz bu bildiride TAVİ işlemi sırasında iatrojenik olarak oluşan miyokardiyal rüptür olgusunun BT anjiyografi bulgularını sunmayı amaçladık.

Olgu Sunumu: 79 yaşında kadın hastaya aort kapak darlığı nedeni ile TAVİ protokolü uygulandıktan sonra kontrollerinde hemoglobin değerinin 6,8 g/dl'ye düştüğü ve ekokardiyografide perikardiyal efüzyon olduğu saptandı. Perikardiyal efüzyonun takipte artması üzerine perikardiyosentez yapılan olguda 150 ml kan drene edildi. Miyokardiyal rüptür ön tanısı ile ünitemize gönderilen hastanın elde edilen BT anjiyografi görüntülerinde; sol ventrikül lateral duvarında rüptür ile uyumlu kontrast madde ekstralüminasyonu görüldü ve ön tanı doğrulandı (a-d).

Tartışma ve Sonuç: Miyokardiyal rüptür kardiyak tamponad oluşturabileceği için yaşamı tehdit eden bir durumdur. Miyokardiyal rüptür en sık olarak miyokard infarktüsüne ikincil gelişmektedir. Diğer sebepleri arasında endokardit, travma, iatrojenik nedenler, kardiyak tümörler ve aort diseksiyonu sayılabilir. TAVİ işlemi etkili ve güvenli bir prosedür olmakla birlikte işlem esnasında miyokardiyal rüptür gibi ciddi komplikasyonlara yol açabilmektedir. Kontrast maddenin ventrikül duvarı içerisinde veya perikardiyal kavitede göllenme yapması rüptürü akla getirmelidir. Ayrıca perikardiyal mayinin Hounsfield ünite (HU) değerinin kan ile uyumlu olması da miyokardiyal rüptürü akla getirmelidir. Bu komplikasyonu ortaya koymada BT anjiyografi oldukça sensitif bir yöntem olarak kullanılmaktadır.

Anahtar kelimeler: rupture, heart, aorta

Kaynaklar

1. Jarrah Alfadhli, Mohammed Jeraq, Vikas Singh, and Claudia Martineza. Updates on transcatheter aortic valve replacement: Techniques, complications, outcome, and prognosis. J Saudi Heart Assoc. 2018 Oct; 30(4): 340–348. Doi: 10.1016/j.jsha.2018.07.002.

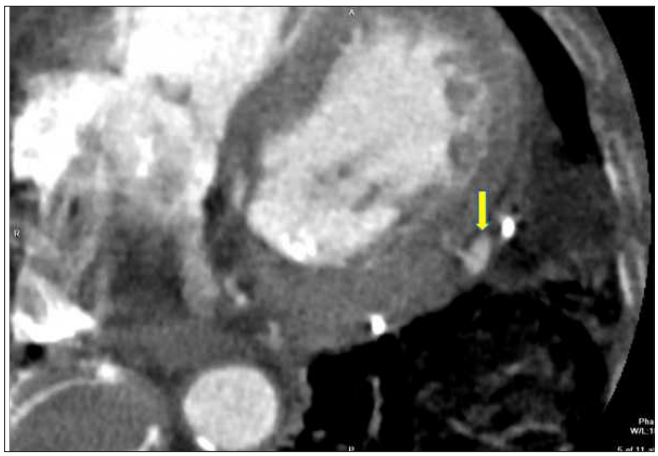

Resim 1. Aksial BT anjiyografi görüntüsünde sol ventrikül lateral duvarında rüptür illle uyumlu kontrast madde ekstralüminasyonu görülmekte (ok).

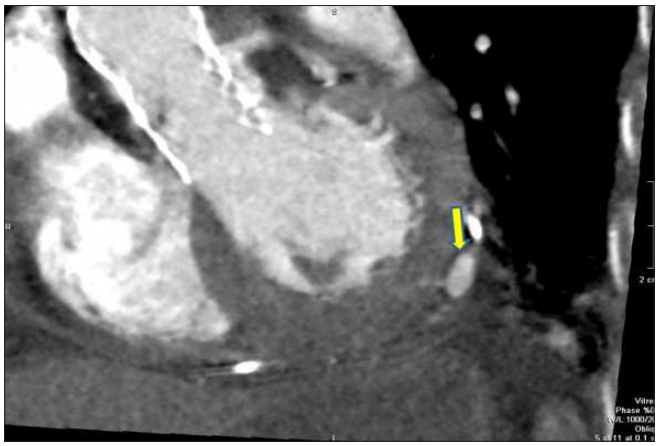

Resim 2. Koronall BT anjiyografi görüntüsünde sol ventrikül lateral duvarında rüptür ile uyumlu kontrast madde ekstralüminasyonu görülmekte (ok)

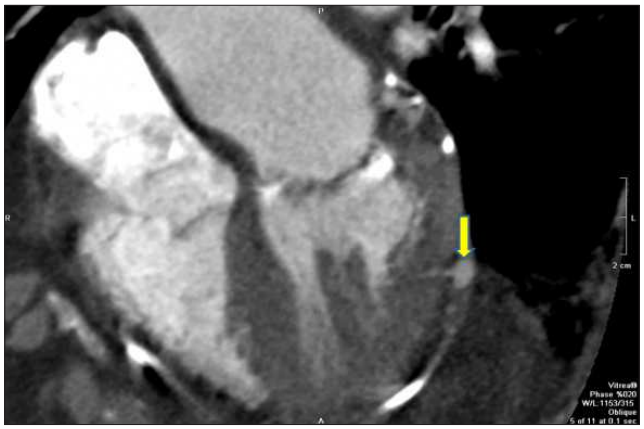

Ressim 3. Koronaal MPR görüntüsünde sol venetrikül laateral duvarında rüptür ile uyumlu kontrast madde ekstralüminasyonu görülmekte (ok).

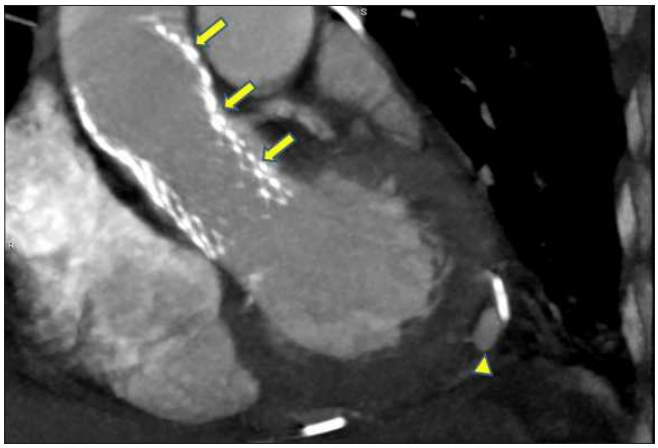

Resim 4. Koronal BT anjiyografi görüntüsünde normall pozisyonundda artifisial aortik allv izlenmekte (oklarr). Aynı görüntüde sol ventrikül lateral duvarında rüptür izlenmekte (ok başı).

Kardiyovasküler Görüntüleme

PS-251

AORT CERRAHİSİNİN KORKULAN KOMPLİKASYONU: AORTOENTERİK FİSTÜL

Deniz Özkan, Hasan Erdoğan

Aksaray Üniverstesi Tıp Fakültesi Eğitim ve Araştırma Hastanesi

Giriş ve Amaç: Aortoenterik fistülün zamanında teşhisi hasta için hayati önem taşımaktadır. Klinik bulguları sıklıkla hematemez, melena, sepsis ve karın ağrısı olmakla birlikte klinik tamamen belirsiz de seyredebilir. Klinik bulgular spesifik olmayabileceğinden görüntüleme kesin tanı için çok önemlidir; bilgisayarlı tomografi (BT) acil şartlarda tanı için öncelikli tercih edilmesi gereken görüntüleme yöntemidir. Olgumuzda oldukça spesifik ancak nadir görülen radyolojik bulguları ile rekonstrüktif aort cerrahisi komplikasyonu olarak gelişmiş aortoenterik fistül vakasını sunmayı amaçladık.

Olgu Sunumu: Hastanemiz acil servisine kanlı kusma şikayeti ile gelen 45 yaşındaki erkek hastanın öyküsünden iki kez, biri iki hafta önce revizyon olmak üzere aortobifemoral bypass ameliyatı olduğu öğrenildi. Genel durumu iyi, vital bulguları stabil olan hastanın laboratuar değerlerinde ise lökositoz ve CRP yüksekliği gözlendi. Abdomene yönelik BT'de distali oklüde aortobifemoral pantolon greft mevcuttu. Sentetik greft proksimal ucu komşuluğunda, revizyonda kullanılan yeni greftin sınırları duodenum transvers kıtadan ayırt edilememekte olup komşu intestinal segment duvarında ödemli görünüm, greft çevresinde ve duvarında hava dansiteleri dikkati çekti (Resim a, b, c). Aortoenterik fistül tanısı alan hasta kendi isteği ile opere olduğu dış merkeze sevk edildi.

Tartışma: Aortoenterik fistüller hayatı tehdit eden durumlardır. Cerrahi olarak tedavi edilmezse mortalite oranı %100 e yaklaşmaktadır. Aortoenterik fistüller primer veya sekonder olabilirler. Primer aortoenterik fistül çok nadir olup hemen her zaman altta yatan aort anevrizmasına eşlik ederler (1). Sekonder aortoenterik fistül ise aort anevrizması cerrahisi sonrası görülen oldukça nadir ancak hayati tehdit eden bir komplikasyondur (2). Etkilenen bölge olguların %80 inde doudenum, çoğunlukla da 3. ve 4. kıtasıdır (3). En sık klinik bulgular hematemez, melena, karın ağrısı, sepsis, ateş ve hemodinamik şok olarak bildirilmiştir (4). BT bulguları ise greftin barsak lümeninde izlenmesi, aktif ekstravazasyon, periaortik/perigreft yağ planlarında kirlenme, aorta-barsak arasında yağ planının silinmesi, perigreft yumuşak doku dansitesi, grefte komşu barsak duvarında kalınlaşma, perigreft sıvı-hematom, ektopik hava değerleri olarak sayılabilir (5). Hematemez şikayetiyle başvuran olgumuzda da BT de greft duvarına komşu duodenum transvers kıta duvarında kalınlaşma, greft çevresinde ve duvarında hava değerleri izlenmiş olup Aortoenterik Fistül tanısını desteklemekteydi.

Sonuç: Aortik rekonstrüksiyon cerrahisi sonrası gastrointestinal kanama şikayeti ile başvuran her hastada aortoenterik fistül olasılığı, başta BT olmak üzere görüntüleme yöntemleri ile araştırılmalıdır. Son derece ölümcül bir komplikasyon olan aortoenterik fistül tanısında başta klinik şüphenin, doğrulamada ise radyolojinin önemi büyüktür.

Anahtar kelimeler: Aortoenterik fistül, Aortobifemoral greft, Anevrizma, Bilgisayarlı Tomografi

Kaynaklar

1) Vu QD1, Menias CO, Bhalla S, Peterson C, Wang LL, Balfe DM Aortoenteric fistulas: CT features and potential mimics. Radiographics. 2009 Jan-Feb;29(1):197-209
2) Marek Tagowski, Hendryk Vieweg, Christian Wissgott, and Reimer Andresen. Aortoenteric Fistula as a Complication of Open Reconstruction and Endovascular Repair of Abdominal Aorta. Radiol Res Pract. 2014; 2014: 383159
3) Saito H. Et al. Secondary aortoenteric fistula possibly associated with continuous physical stimulation: a case report and review of the literature. J Med Case Rep. 2019 Mar 15;13(1):61
4) J.Moláček et al. An aortoenteric and a graft-enteric fistulae – A severe acute abdominal event Cor et Vasa Volume 57, Issue 2, April 2015, Pages e108-e114
5) Hagspiel KD et al. J Vasc Interv Radiol. 2007 Apr;18(4):497-504. Diagnosis of aortoenteric fistulas with CT angiography)

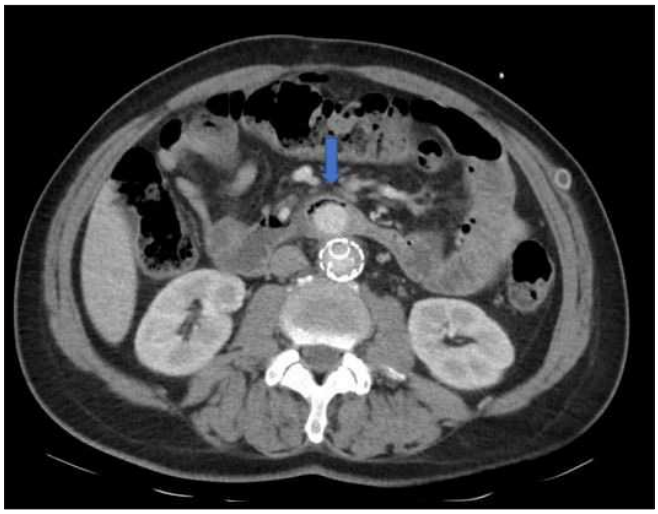

Resim 1. Duodenum transvers kıtadan sınırları ayırt edilemeyen greft duvarında hava değerleri

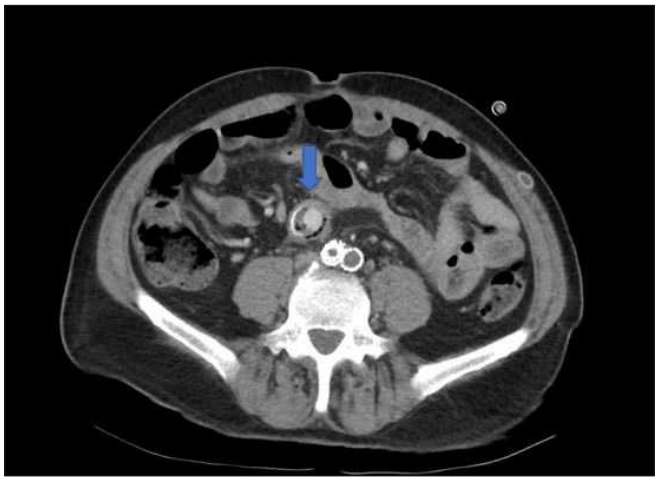

Resim 2. Yeni greft duvarında hava değerleri (okla gösterilmiş); oklüde pantolon greft



Resim 3. Koronal kesitte greft duvarında hava değerleri (Okla gösterilmiş)

Kardiyovasküler Görüntüleme

PS-252

OLDUKÇA NADİR BİR OLGU: İNSİDENTAL SAPTANAN LAD VE CX ÇIKIŞ ANOMALİSİ

Mustafa Yasir Özlü, Nusret Seher, Mustafa Koplay

Selçuk Tıp Fakültesi Radyoloji AD

Giriş ve Amaç: Koroner arter anomalileri, kardiyak hastalıkların yaygın olmayan kategorisidir. Prevalansının genel popülasyonun %1-2'si olduğu bildirilmiştir(1).Çoğunlukla asemptomatik olmaları nedeniyle rastlantısal olarak saptanmaktadırlar. Biz insidental saptanan sağ sinus valsalva çıkışlı sol anterior desenden arter (LAD) ve pulmoner arterden çıkış gösteren sirkumfleks arter (CX) olan olgudan bahsedeceğiz.

Olgu: Panik atak tanılı takipli 52 yaşında kadın hasta göğüs ağrısı nedeniyle hastanemize başvurdu.Hastanın kardiyak markırları normaldi.Çekilen kardiyak Bilgisayarlı Tomografisinde (BT) LAD sağ sinüs valsalvadan çıkış göstermekte olup pulmoner trunkus anteriorundan seyir gösterip interventriküler septumun orta kesimine uzanım göstermekteydi. İnterventriküler septum orta ve distal kesimlerini sulamaktaydı. Ayrıca sol lateral düzeyine dallar vermekteydi. LAD proksimal ve orta kesimlerde milimetrik çaplı kalsifik aterom plakları izlenmiş olup anlamlı darlık izlenmedi. Sağ pulmoner arterden çıkış gösteren CX arter izlenmiş olup aorta ve sol atrium arasından seyir gösterdikten sonra interventriküler septumun proksimaline uzanan kısa seyirli LAD ile uyumlu dal vermektedir. Ayrıca sol atrioventriküler olukta seyir gösteren kısa seyirli sirkumfleks arter ile uyumlu dal vermektedir. Zayıf gelişmiş optus marjinalis dalı mevcuttu.

Tartışma ve Sonuç: Koroner arter anomalilerine çekilen kardiyak BT incelemelerde oldukça sık rastlanmaktadır.Kardiyak anomalilerin miyokart iskemisine ve ani ölümlere neden olabileceğinden dolayı erken tanı konması oldukça önemlidir. Yapılan çalışmalarda, koroner arter anomalilerini saptamada kardiyak BT'nin konvansiyonel anjiyografiye göre daha üstün olduğunu gösterilmiştir(2).

Anahtar kelimeler: kardiyak bt, varyasyon, koroner arter

Kaynaklar

1. Fujimoto S, Kondo T, Orihara T, Sugiyama J, Kondo M, Kodama T, et al. Prevalence of anomalous origin of coronary artery detected by multi-detector computed tomography at one center. J Cardiol 2011;57: 69-76
2. Schmitt R, Froehner S, Brunn J, Wagner M, Brunner H, Cherevatyy O, et al. Congenital anomalies of the coronary arteries: imaging with contrast-enhanced, multidetector computed tomography. Eur Radiol 2005; 15: 1110-21rast-enhanced, multidetector computed tomography. Eur Radiol 2005; 15: 1110-21.

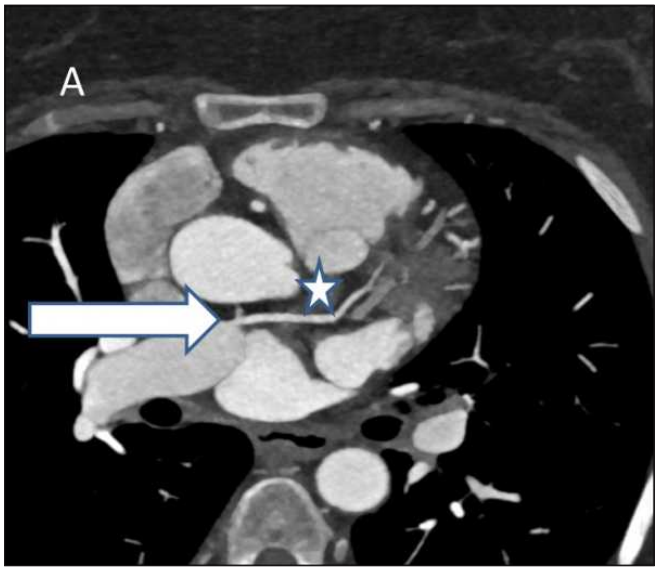

Resim A. Sağ pulmoner arterden orjin alan (ok) sirkumfleks arter ve seyri (yıldız)

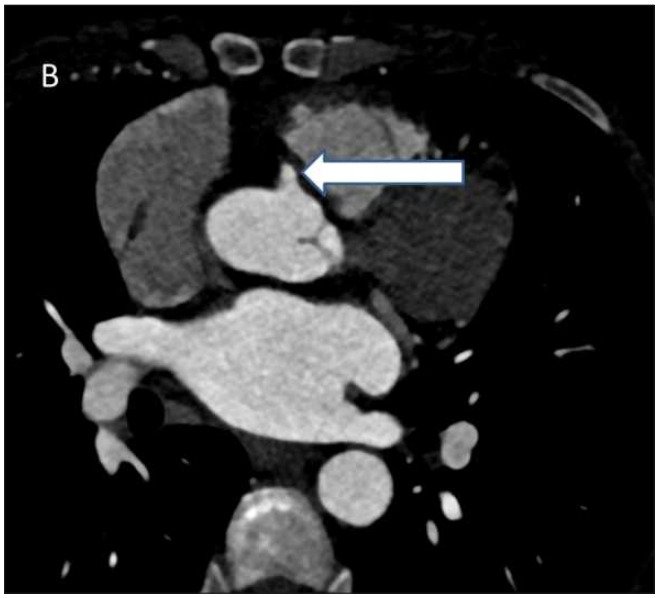

Resim B. Sağ sinus valsalvadan çıkış gösteren sol anterior desenden arter (ok)

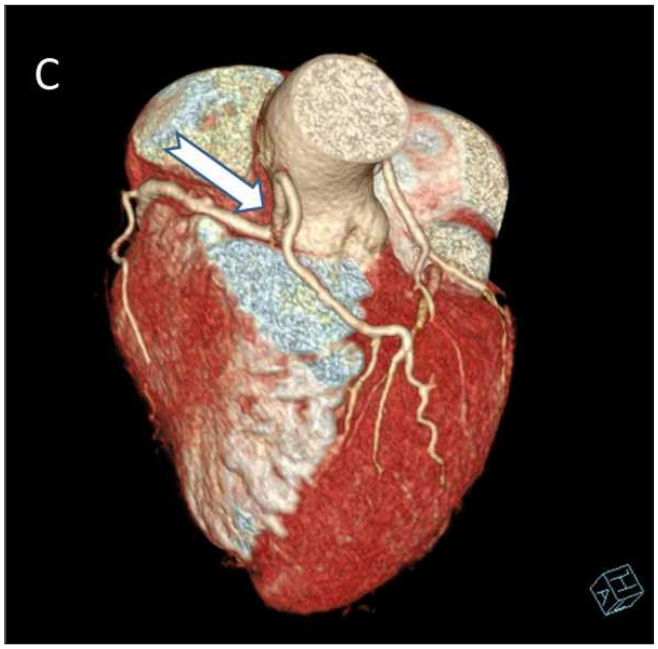

Resim C. ÜÇ BOYUTLU KARDİYAK BT GÖRÜNTÜLEMEDE LAD VE RCA ORJİNİ SAĞ SİNUS VALSALVADAN ÇIKIŞ GÖSTERMEKTE (OK)

Kardiyovasküler Görüntüleme

PS-253

PULMONER KAPAK YOKLUĞU SENDROMUNUN EŞLİK ETTİĞİ KARDİYAK ANOMALİLİ OLGU (A RARE CARDİAC ANOMALY İN ABSENT PULMONARY VALVE SYNDROME)

Mustafa Yasir Özlü, Nusret Seher, Mustafa Koplay

Selçuk Tıp Fakültesi Radyoloji AD

Giriş ve Amaç: Pulmoner kapak yokluğu sendromu (PKYS) pulmoner kapak dokusunun rudimenter veya displastik oluşu, ana pulmoner arter ve proksimal dallarından biri veya her ikisinin anevrizmatik dilatasyonu ile karakterize nadir bir konjenital kardiyak malformasyondur (1).PKYS izole olarak veya Fallot tetralojisi, ventriküler septal defekt (VSD), atriyal septal defekt (ASD), çift çıkışlı sağ ventrikül, büyük arterlerin transpozisyonu, triküspid arterizi gibi diğer konjenital kalp hastalıkları ile birlikte görülür.Biz bu olguda PKYS lu hastada kardiyak Bilgisayarlı Tomografi (BT) bulgularını sunduk.

Olgu: 40 hafta doğan ve doğum sonrası solunum sıkıntısı yaşayan yenidoğan hastaya yapılan elektrokardiyografi sonrası ileri değerlendirme açısından kardiyak BT çekildi.Kardiyovasküler yapılara yönelik yapılan incelemede sol atrium hipoplazik görünümdeydi. Pulmoner venler ince kalibrasyondaydı. Atriyal septal defekt (ASD) ve perimembranöz alanda ventriküler septal defekt (VSD) görünüm dikkati çekmekteydi. Aort dekstropoze görünümdeydi. Ana pulmoner arter sağ ventrikül seviyesinden çıkış göstermekte olup kapak seviyesinde rudimenter görünüm mevcuttu. Ana pulmoner arter çapı 12 mm izlenmiştir. Sağ pulmoner arterde 18.5 mm ye varan fokal anevrizmatik dilatasyon mevcuttu. Sol pulmoner arter çapı ise 9,6 mm çapta izlenmiştir. Kardiyak bulgulara ek olarak sağ akciğer alt lob süperior segmentte pulmoner anevrizmaya sekonder olduğu düşünülen atelektazik alanlar izlenmiştir. Diğer akciğer parankim alanları normal olarak değerlendirilmiştir.Bulgular PKYS nin eşlik ettiği fallot tetralojisi olarak değerlendirildi.

Tartışma ve Sonuç: PKYS sendromu izole olarak veya Fallot tetralojisi, (VSD), (ASD), çift, çıkışlı sağ ventrikül, büyük arterlerin transpozisyonu, triküspid atresizi gibi diğer konjenital kalp hastalıkları ile birlikte görülebilir (2).Ayırıcı tanısında pulmoner arter atrezisi bulunur.Pulmoner atrezi olarak da tanımlanan patoloji ise ventriküler septal defekt ile bir arada bulunan ve basit bir valvar atreziden pulmoner arterin bulunmadığı ağır patolojilere kadar geniş bir spektrumda karşılaşılabilinen bir tablodur.Bizim olgumuzda PKYS ye ek olarak fallot tetralojisi de mevcuttu.BT inceleme PKYS hastalarda pulmoner stenozun ve anevrizmatik dilatasyonun derecesinin belirlenmesinde ve ek anomalilerin saptanmasında önemli bir yere sahiptir.

Anahtar kelimeler: pulmoner kapak yokluğu sendromu, kardiyak, bilgisayarlı tomografi

Kaynaklar

1. Wertaschnigg D, Jaeggi M, Chitayat D, Shannon P, Ryan G, Thompson M, Yoo SJ, Jaeggi E.
Ultrasound Obstet Gynecol. 2013 Feb;41(2):162-7.
2. Binita R Chacko, George K Chiramel, Leena R Vimala, Devi A Manuel, Elizabeth Joseph, K Reka
Indian J Radiol Imaging. 2017 Jan-Mar; 27(1): 65–69.

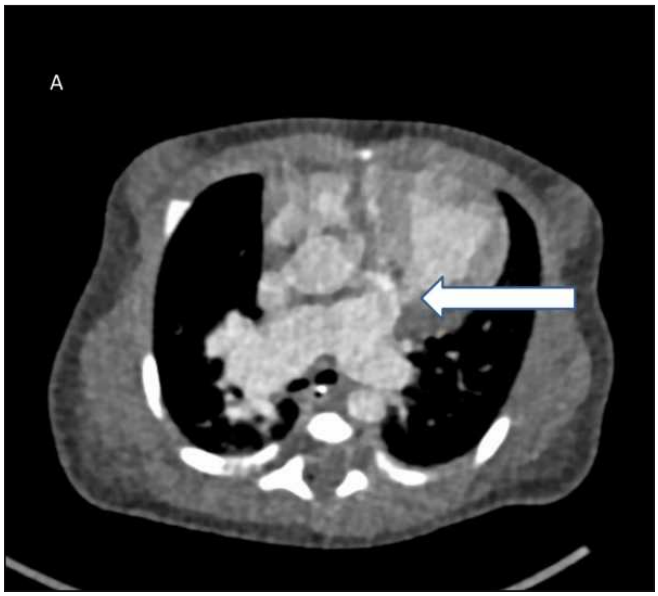

Resim 1. Atrezik pulmoner arter kapağı (ok)

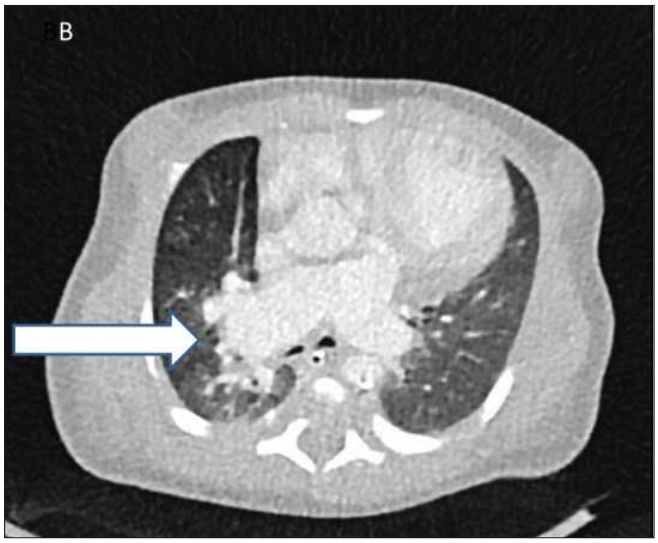

Resim 2. Anevrizmatik sağ pulmoner arter (ok)

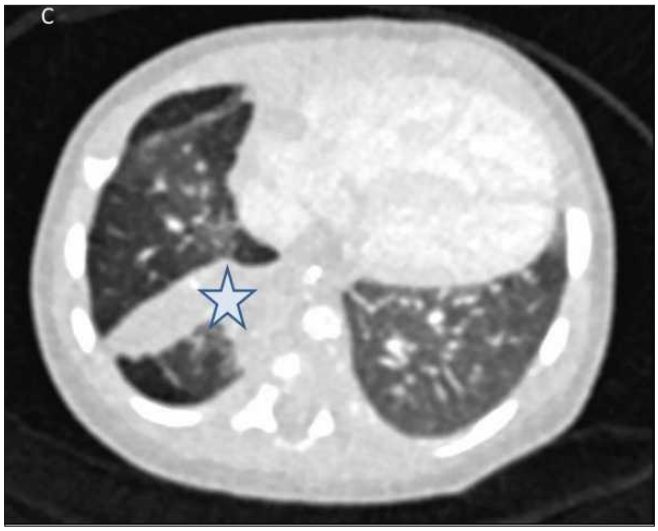

Resim 3. Anevrizmatik sağ pulmoner arterin neden olduğu pulmoner atelektazi alanı (yıldız)

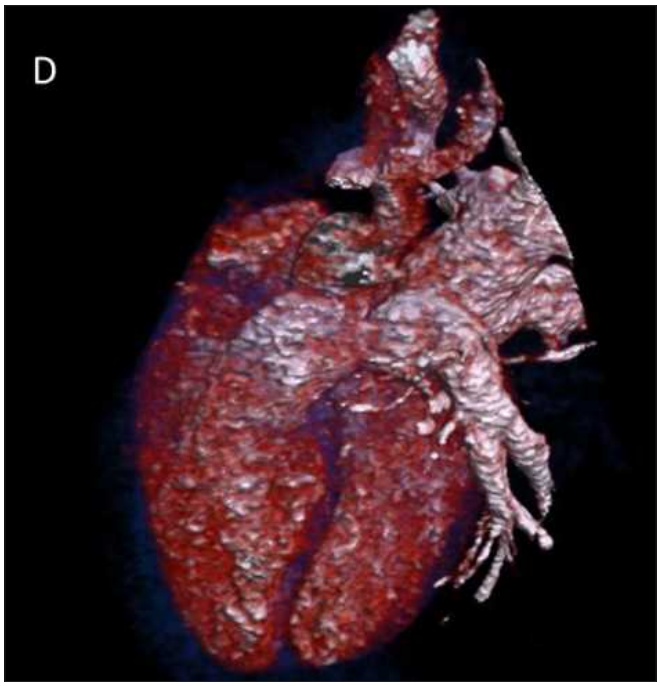

Resim 4. Fallot tetralojisinin eşlik ettiği pkys sendromu 3 d görüntüsü

Kardiyovasküler Görüntüleme

PS-255

A RELATIVELY RARE CONDITION: RIGHT CORONARY ARTERY TUNNELED IN RIGHT ATRIAL MYOCARDIUM

Fatih Erdem, Candan Güngör, Erdoğan Bülbül, Sercan Tosun

Balıkesir Üniversitesi Tıp Fakültesi Radyoloji AD

Introduction and Purpose: Myocardial bridging is a congenital condition in that a segment of epicardial coronary artery, named as "tunneled artery", courses within the myocardium [1]. During systole, the tunneled artery is compressed by surrounding myocardium and this can lead to hemodynamic changes associated with angina, myocardial ischemia, acute coronary syndrome, left ventricular dysfunction, arrhythmias, and even sudden cardiac death [2]. Left anterior descending artery is the main coronary artery branch which is 'tunneled' [3, 4]. To our knowledge, only limited cases have been reported about right myocardial bridge so far [3, 4]. So, we present this case of right coronary artery coursing within the right atrial myocardium, that is relatively uncommon condition.

Case Report: A 49-year-old female patient was referred to our department to be evaluated with computerized tomography coronary angiography(CTCA) in order to find out whether her exertional dyspnea is related to coronary artery disease or not. Her electrocardiogram and echocardiogram findings were within the normal range.

Electrocardiography gated CTCA was performed by 64-slice CT scanner (Aquilion, Toshiba, Japan). CTCA images showed no atherosclerotic plaque causing clinically significant luminal narrowing and mid-distal segment of right coronary artery coursing within the right atrial myocardium. Myocardial bridge was of approximately 3 mm in depth and 3 cm in length (Figure 1, 2, 3, 4). Since right coronary artery was susceptible to motion artifacts, it could be optimally visualized only in 40% and 75% of reconstruction interval images. Therefore, a possible compression of myocardium in tunneled segment could not be evaluated.

Discussion and Conclusion: The prevalance of myocardial bridging of main coronary arteries reported on autopsy series (5.4-85.7% and 15-85%) is significantly different from that is identified at CTCA(0.5-12% and 0.5-2.5%) [3, 5] Multidetector CTCA is non-invasive, fast and alternative technique for diagnosis of myocardial bridging. The prevalance in series performed by using CTCA is more concordant with the prevalance reported on the autopsy series than the prevalance in series performed by using catheter angiography [3, 5]

Myocardial bridging is mainly confined to left anterior descending artery [3]. Atrial myocardial bridging of right coronary artery is very rare condition [3, 4, 5]

The clinical significance of myocardial bridging is controversial. A suggested association between myocardial ischemia and myocardial bridges increases their clinical relevance[1, 3]

The imaging modality most commonly used for diagnosis of myocardial bridge is conventional catheter angiography, which demonstrates the milking effect, rhythmical compression/occlusion of the involved vessel during systole and opacification during diastole. However, a tunneled artery may be missed by this modality, particularly if images are only obtained during diastole. CTCA indicates the intramyocardial course of the artery, and multiplanar reconstruction capability improves the visualization to assess the length of the involved segment [3].

In conclusion, CTCA is potentially a better noninvasive diagnostic tool than conventional catheter angiography for symptomatic patients having myocardial bridging without atherosclerotic lesions. CTCA can also differentiate whether there is luminal narrowing in the tunneled artery or not during systole.

Anahtar kelimeler: Right coronary artery, myocardial bridging, tunneled artery, computerized tomography coronary angiography

References

1. Alegria, J. R., Herrmann, J., Holmes Jr, D. R., Lerman, A., & Rihal, C. S. (2005). Myocardial bridging. European heart journal, 26(12), 1159-1168.
2. Lee, M. S., & Chen, C. H. (2015). Myocardial bridging: an up-to-date review. The Journal of invasive cardiology, 27(11), 521.
3. Chen, C. C., Chen, H. W., Fu, C. J., Lin, F. C., Wen, M. S., & Liu, Y. C. (2010). Myocardial bridging of the right coronary artery inside the right atrial myocardium identified by ECG-gated 64-slice multidetector computed tomography angiography. Chang Gung Med J, 33(2).
4. Zhang, F., Yang, L., Zhang, X. H., Ju, H. Y., Gan, L., & Chang, R. (2016). Morphology of myocardial bridging of right coronary artery: delineation using coronary computed tomography angiography. Int J Clin Exp Med, 9(7), 12762-12771.
5. Canyigit, M., Hazirolan, T., Arslan, E. B., & Aytemir, K. (2010). Unusual bridging on dual-source CT coronary angiography: right atrial myocardial bridging/Çift-tüplü BT koroner anjiyografide nadir köprülesme: Sag atriyal miyokardiyal köprülesme. Anadolu Kardiyoloji Dergisi: AKD, 10(6), 554.

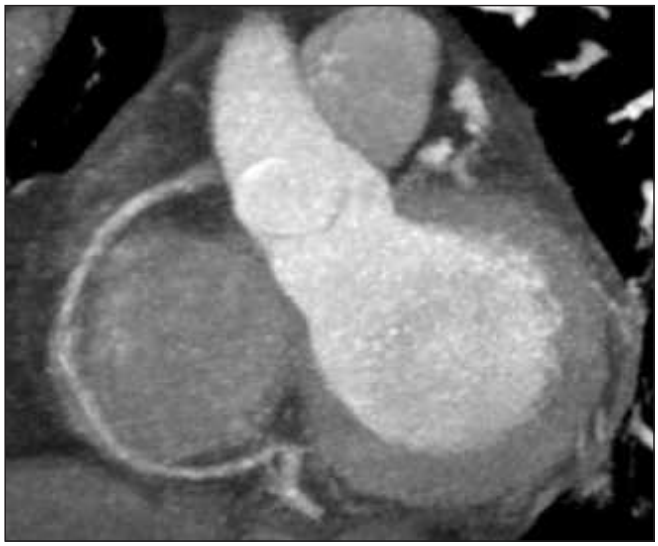

Resim 1. MIP oblique reformat CTCA image showed mid-distal segment of right coronary artery coursing within the right atrial myocardium.

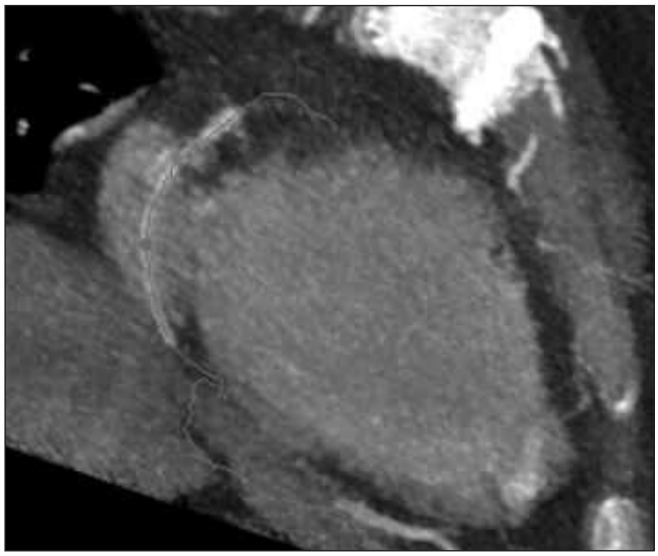

Resim 2. MIP oblique reformat CTCA image showed mid-distal segment of right coronary artery coursing within the right atrial myocardium.

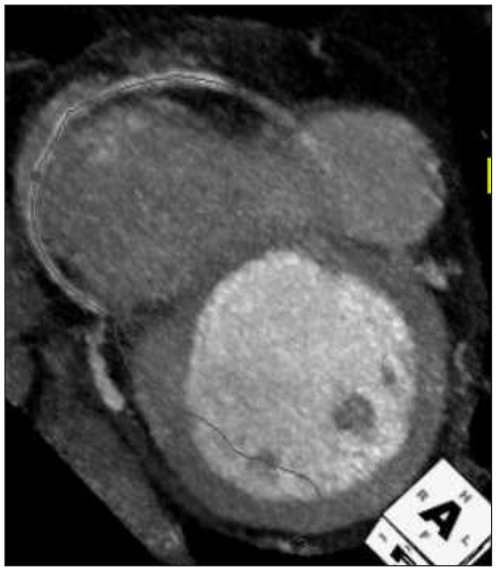

Resim 3. MIP oblique reformat CTCA image showed mid-distal segment of right coronary artery coursing within the right atrial myocardium.

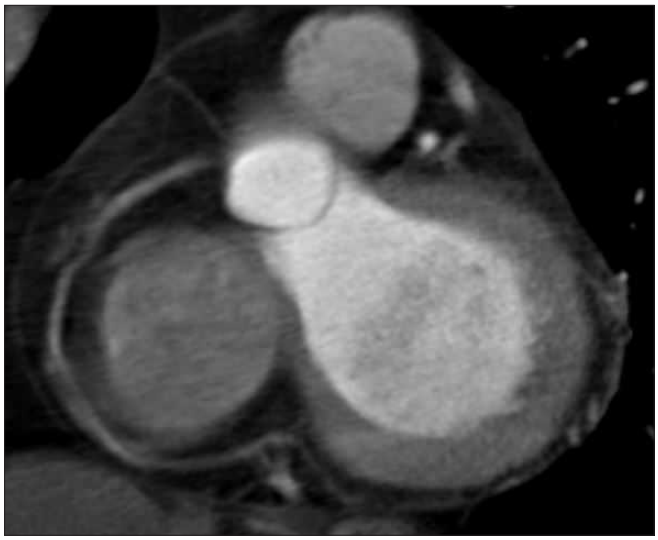

Resim 4. Thick MPR oblique reformat CTCA image showed mid-distal segment of right coronary artery coursing within the right atrial myocardium.

Kardiyovasküler Görüntüleme

PS-256

GALEN VENİ ANEVRİZMAL MALFORMASYONU: BT ANJİYOGRAFİ BULGULARI

Hatice Tuba Sanal, Alakbar İmanlı, Mustafa Taşar, Ferhat Cüce, Uğur Bozlar

Sağlık Bilimleri Üniversitesi, Gülhane Eğitim Araştırma Hastanesi, Radyoloji AD

Giriş: Galen veni internal serebral venler tarafından oluşturulmakta olup "straight sinüs"e drene olmaktadır. Galen veni anevrizmal malformasyonu nadir görülen arteriovenöz bir malformasyon olup intrakranial vasküler anomalilerin yaklaşık %1'ini, pediatrik intrakranial vasküler malformasyonların ise yaklaşık %30'unu oluşturmaktadır. Bu malformasyon intrauterin yaşamın 6. ve 11. haftası arasında arteryel ağ ile median prozensefalik ven arasındaki direkt arteriovenöz bağlantı oluşması sonucu ortaya çıkmaktadır. Normalde bu ven, 11. haftadan önce embriyogenez sırasında orta serebral venlerin ve Galen veninin gelişmesiyle birlikte regrese olmaktadır. Klinik bulgular arteriovenöz akımın boyutuna bağlı olarak değişkenlik göstermekte olup en sık görülen bulgular antenatal kalp yetmezliği, beyin hipoperfüzyonu ve hidrosefalidir. Bu bildiride Galen veni anevrizmal malformasyonu olan pediatrik olgunun BT anjiyografi bulgularını aktarmayı amaçladık.

Olgu: 8 yaşında erkek hasta intrauterin dönemde prenatal US kontrolleri sırasında anevrizma teşhisi aldığını ifade etmekteydi. Hasta asemptomatik olup kontrol amacıyla hastanemizin Beyin Cerrahisi birimine başvurdu. Olguya bu amaçla beyin ve boyun arterlerine yönelik BT anjiyografi tetkiki planlandı. 320 dedektörlü BT cihazında yapılan BT anjiyografi tetkiki multiplanar rekonstrüksiyon ve volume rendering teknikleri kullanılarak iş istasyonunda değerlendirildi.

Bulgular: Olgunun BT anjiyografisinde orta hatta Galen veninde en belirgin yerinde yaklaşık 23*20*18 mm boyutlarında anevrizmatik genişleme ve anevrizma komşuluğunda eşlik eden multipl arteriovenöz fistüllere ait genişlemiş arter ve ven dalları saptandı. Bulgular Galen veni anevrizmal malformasyonu lehine değerlendirildi. Galen veninin drene olduğu straight sinüs ve confluens sinuum da normalden geniş olarak izlenmekteydi. Lateral ventriküller ve 3. ventrikül dilate görünümde olup Evans oranı 0,37 olarak ölçüldü.

Sonuç: Galen veni anevrizmal malformasyonu nadir olmasına rağmen çocuklarda pre ve postnatal dönemde görülen arteriovenöz malformasyonların önemli bir kısmından sorumludur. Tanıda prena-

tal US temel görüntüleme metodudur. Son zamanlarda fetal MR'nin tanıyı doğrulamak amacıyla kullanımı artmıştır. Postnatal dönemde BT anjiyografi tetkiki noninvazif olması, multiplanar görüntülemeye imkan tanıması ve eşlik eden arteriovenöz fistülleri de ortaya koyabilmesi sayesinde Galen veni anevrizmal malformasyonununun görüntülenmesinde önemli bir tanı modalitesidir.

Anahtar kelimeler: Galen veni anevrizmal malformasyonu, BT anjiyografi

Kaynaklar

1. Amit Nandan Dhar Dwivedi, Chandan Mourya, Ishan Kumar and Suchi Tripathi. Multidetector CT Angiography Images of Vein of Galen Malformation. Austin J Clin Case Rep. 2014;1(5): 1022
2. Katarzyna Kośla, Marcin Majos, Michał Polguj, Aneta Antosik-Biernacka, Ludomir Stefańczyk, andAgata Majos. Prenatal diagnosis of a vein of Galen aneurysmal malformation with MR imaging – report of two cases. Pol J Radiol. 2013 Oct-Dec; 78(4): 88–92.

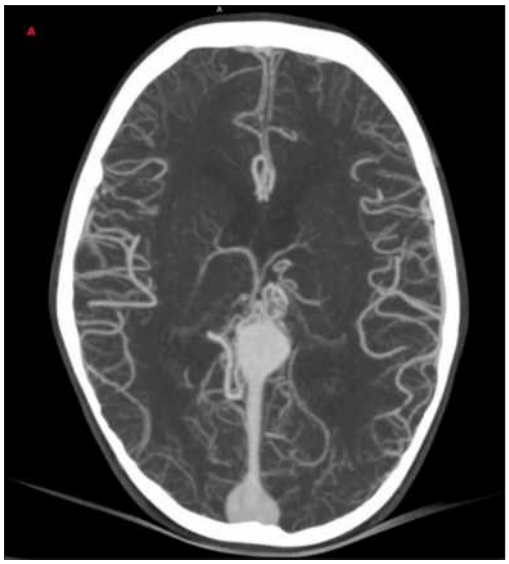

Resim A. Aksial "maximum intensity projection (MİP)"



Resim B. Sagittal MİP

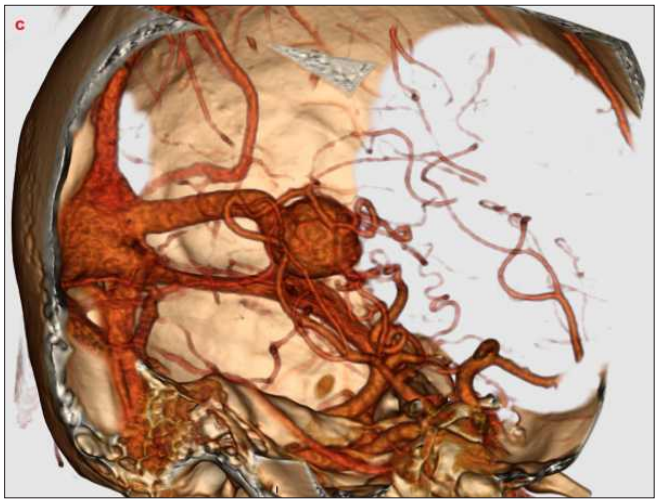

Resim C. Volume rendered rekonstrüksiyon

Kardiyovasküler Görüntüleme

PS-257

PRİMER PERİKARDİYAL MEZOTELYOMA/ PRIMARY PERICARDIAL MEZOTHELIOMA

Nurullah Dağ, Nil Tokgöz, Cem Yücel
Gazi Üniversitesi Tıp Fakültesi, Radyoloji AD, Ankara

Giriş ve Amaç: Primer perikardiyal mezotelyoma (PPM) oldukça nadir görülen kötü prognozlu bir tümördür. Tüm primer kardiyak ve perikardiyal tümörlerin %2-3'ünü ve tüm mezotelyomaların yaklaşık %1'ini oluşturur. Kalp yetmezliği, tamponad ve perikardit gibi kliniklere benzer semptomlarla karşımıza çıkmaktadır. PPM için standart bir tedavi protokolü bulunmamakla beraber cerrahi ve kemo-radyoterapi (KRT) seçenekleri uygulanabilir (1-4). Bu olgumuzda PPM radyolojik görüntüleme bulgularını sunmayı amaçladık.

Olgu Sunumu: 6 ay önce dispne ve göğüs ağrısı yakınmaları olan 70 yaşındaki erkek hastaya kalp yetmezliği tanısı konuldu. 2 ay önce göğüs ağrısı şikayetinin artması nedeniyle yapılan kateter anjiografide sol ana karotid arterde ileri derece darlık saptanıp stent yerleştirildi. İşlemden 2 hafta sonra hastada sırta vuran ciddi göğüs ağrısı gelişmesi ile çekilen bilgisayarlı tomografide (BT) perikardiyal yumuşak doku yapılanması ve efüzyon izlendi. Girişimsel işlem öyküsü nedeniyle kitle ve hematom ayırıcı tanısı için çekilen manyetik rezonans (MR) görüntülemede ; perikardda düzensiz kalınlaşma ve en büyüğü sol ventrikül serbest duvarı komşuluğunda, T1A izo-hipointens, T2A hiperintens (Resim 1A, B ve C), difuzyon ağırlıklı görüntülerde difuzyon kısıtlayan, diffuz homojen kontrast tutan (Resim 2), yer yer birleşme eğiliminde multipl nodüler lezyonlar izlendi. Lezyonlara sekonder kalp boşluklarına hafif derecede bası dikkat çekmekteydi. Sol ventrikül serbest duvar-apeks düzeyinde miyokarda invazyon bulgusu (Resim 1A) mevcuttu. Mediastinal alanda büyüğü sağ üst paratrekeal alanda 10 mm kısa çapında birkaç adet lenf nodu mevcuttu. Belirgin perikardiyal ve plevral efüzyon saptanmadı. Dual enerji koroner BT anjiografide; koroner arterlerde sol dominansi mevcuttu. Sol ana koroner arter ve sirkumfleks arterin dalı olan posterior desendan arter tanımlanan lezyonlar içerisinde seyir göstermekteydi (Resim 3). Lezyonların aorta ve pulmoner arteri bası oluşturmaksızın sardığı (Resim 1B ve 4A), vena kava süperiorda ise indentasyona (Resim 4B) neden olduğu izlendi. Ayrıca PET-BT incelemesinde (Resim 5) lezyonlarda yüksek F-18 FDG tutulumu (SUVmax 11) izlendi. Öncelikle primer perikardiyal mezotelyoma düşünülmekle birlikte ayırıcı tanıda, lezyonların vasküler yapılarda darlığa yol açmadan sarması, difuzyon kısıtlaması ve eşlik eden efüzyon saptanmaması nedeniyle lenfoma da yer almaktaydı.

Lezyonlardan birine US eşliğinde kor biyopsi yapıldı. Histopatolojik tanı bifazik (epiteloid-sarkomatoid) tip malign perikardiyal mezotelyoma geldi.

Tartışma ve Sonuç: Primer perikardiyal mezotelyoma oldukça nadir görülen bir tümördür. 50.000 vakalık büyük bir otopsi serisinde görülme sıklığı yaklaşık %0,0022 olarak bildirilmiştir (1). Agresif seyir göstermekte olup ortalama yaşam beklentisi 6 hafta ile 15 ay arasında değişmektedir (5). Etyolojide radyoterapi gibi bazı nedenler bildirilmiş olsa da tam olarak açıklanabilir bir neden bulunamamıştır. Plevral mezotelyoma etyolojisinde suçlanan asbest maruziyeti, perikardiyal mezotelyomada tespit edilememiştir (5). Hastalarda başvuru sırasında görülen en sık bulgu dispne olup ayrıca göğüs ağrısı, çarpıntı veya ödem gibi kardiyak semptomlar gösterirler. Taklitçi ve nonspesifik semptomlar hastalığın tanısını zorlaştırmaktadır. Bu nedenle genellikle ileri evrede tanı alan hastalarda tedavi uygulamaları (cerrahi/KRT) etkin sonuç vermemektedir. (2,3). Olgumuzda ilerleyici klinik semptomlar nedeniyle palyatif cerrahi yapıldı ve sonrasında KRT planlandı. Klinik olarak akılda tutulması ve kesitsel görüntüleme yöntemlerinden yararlanılması tanı açısından oldukça önemlidir. BT/MR görüntüleme ile tümör ve uzanımları saptanabilir. Erken tanı ancak bu sayede mümkün olabilir.

Anahtar kelimeler: Primer perikardiyal mezotelyoma, mediastinal kitle, manyetik rezonans, dual enerji koroner bilgisayarlı tomografi anjiografi

Kaynaklar

1. Restrepo, Carlos S., et al. "Primary pericardial tumors." Radiographics 33.6 (2013): 1613-1630.
2. Ramachandran, Rajoo, et al. "A rare case of primary malignant pericardial mesothelioma." Journal of clinical imaging science 4 (2014).
3. Godar, Mohit, et al. "Primary pericardial mesothelioma: a rare entity." Case reports in oncological medicine (2013).
4. Butz, Thomas, et al. "Primary malignant pericardial mesothelioma-a rare cause of pericardial effusion and consecutive constrictive pericarditis: a case report." Journal of medical case reports 3.1 (2009): 9256.
5. Thomason R, Schlegel W, Lucca M, et al. Primary malignant mesothelioma of the pericardium. Tex Heart Inst J 1994; 21:170-4

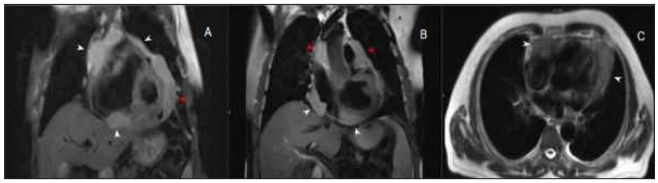

Resim 1A, B ve C. T2A kesitlerde perikardiyal yerleşimli lezyonlar (ok başları) izlendi. Resim A'da lezyonlar ile sol ventrikül serbest duvar miyokardiyumu ara planları silinmişti (kırmızı ok başı). Resim B'de lezyonların vasküler yapıları sardığı izlendi (kırmızı ok başları).

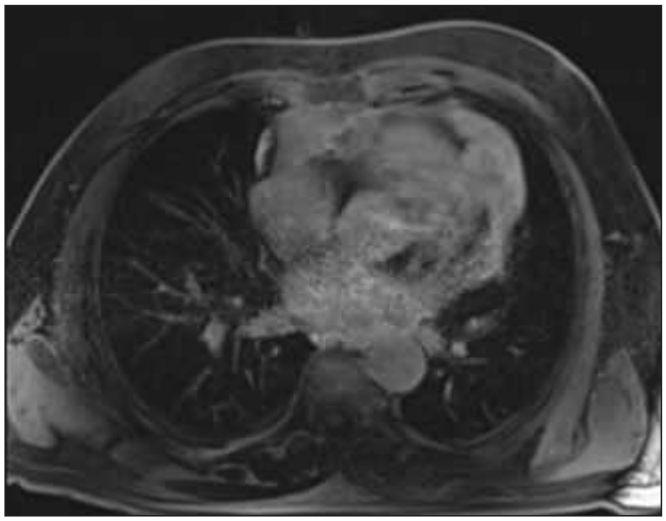

Resim 2. Post-kontrast T1A görüntülerde lezyonlarda homojen kontrast tutulumu izlendi.

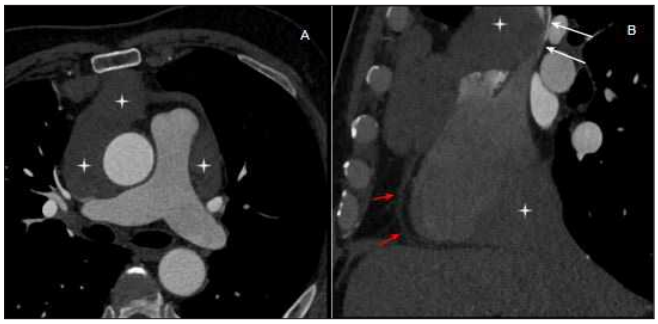

Resim 3. Koroner BT anjiografi reformat görüntüde sirkumfleks arter (kırmızı oklar) ve lezyonların (yıldızlar) içerisinde seyreden posterior desendan arter dalı (kırmızı ok başları).

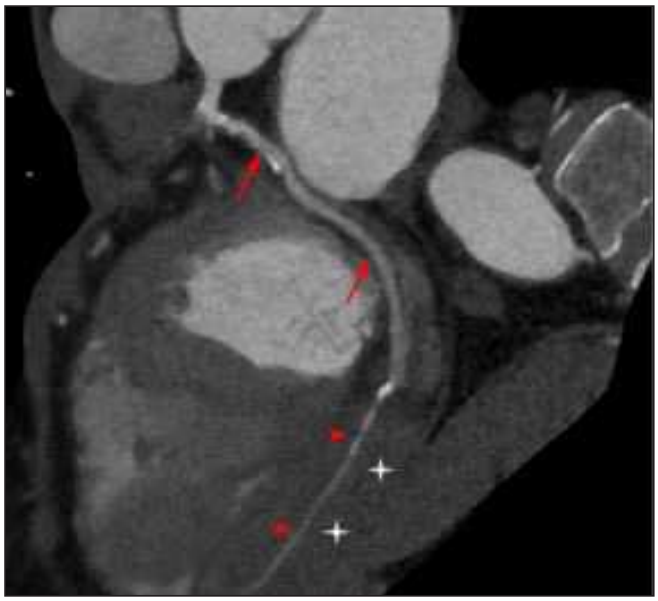

Resim 4A ve B. Aksiyel BT kesitinde (A) lezyonların (yıldızlar) aorta ve pulmoner arteri sardığı izlendi. Sagittal kesitte (B) ise perikardda kalınlaşma (kırmızı oklar) ve vena kava süperiorda lezyonlara (yıldızlar) sekonder belirgin indentasyon (beyaz oklar) mevcuttu.

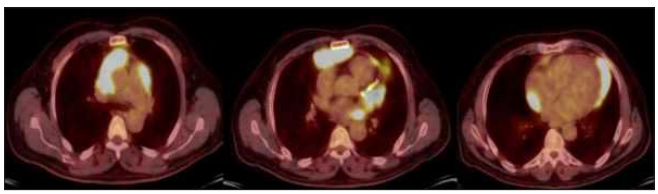

Resim 5. Aksiyel PET-BT kesitlerinde lezyonlarda yüksek F-18 FDG tutulumu izlendi.

Kardiyovasküler Görüntüleme

PS-258

ENFEKTE AORT ANEVRİZMASI VE SPONDİLODİSKİT BİRLİKTELİĞİ

Deniz Özkan[1], Hasan Erdoğan[1], Aşır Yıldırım[1], Şeyda Öte Karaca[2], Cengiz Yılmaz[1]

[1]*Aksaray Üniversitesi Tıp Fakültesi Eğitim ve Araştırma Hastanesi Radyoloji Kliniği*
[2]*Aksaray Üniversitesi Tıp Fakültesi Eğitim ve Araştırma Hastanesi Fizik Tedavi ve Rehabilitasyon Kliniği Kliniği*

Giriş ve Amaç: Spondilodiskit ve aort lezyonları birlikteliği nadir ancak önemli bir klinik durumdur. Literatürde spondilodiskite eşlik eden en sık aortik lezyonlar mikotik anevrizmalar ve psödoanevrizmalardır (1). Olgumuzda abdomene yönelik ilk Bilgisayarlı Tomografi (BT) tetkikinde abdominal aort anevrizması raporlanmasına rağmen spondilodiskitin atlandığı; bir ay sonra çekilen kontrol

tomografisinde anevrizmada progresyonun, paravertebral abse formasyonlarının ve vertebrada destrüktif değişikliklerin gözlendiği bir vakayı sunmayı amaçladık.

Olgu Sunumu: 62 yaşında erkek hasta fizik tedavi ve rehabilitasyon (FTR) kliniğine bel ağrısı şikayetiyle başvurdu. Sağ bacağa yayılan ağrı şikayeti de bulunan hastanın kolon kanseri, kardiak kapak replasmanı ve iliak arter oklüzyonu nedeniyle opere edildiği öğrenildi. Dış merkezde lomber disk hernisi ön tanısı ve tedavisi alan hastanın muayenesinde hareket kısıtlılığı ve paravertebral hassasiyeti; laboratuar bulgularında ise CRP yüksekliği, lökositoz ve anemi mevcuttu. Klinik öyküsü nedeniyle istenen Abdomen BT de abdominal aortada infrarenal AP çapı en geniş yerinde 7 cm ölçülen, duvarında 3 cm ye ulaşan annuler tarzda trombus bulunan, fusiform anevrizmatik dilatasyon, sağ iliak arterde stent raporlandı. Klinisyen tarafından opere olduğu hastaneye yönlendirilen hasta 1 ay sonra FTR polikliniğine tekrar başvurdu. Kontrol BT si karşılaştırmalı değerlendirildiğinde heriki paravertebral alanda önceki tetkikinde de varolan ancak gözden kaçan, belirgin progresyon gösteren, hava değerleri gözlenen paravertebral abse formasyonları ve vertebra korpusunda destrüktif değişiklikler, batın içi serbest sıvı saptandı. Klinik bulguları stabil olan hasta enfekte aort anevrizması, spondilodiskit ve paravertebral abse tanısıyla kendi isteğiyle kapak replasmanı ve iliak stent operasyonu olduğu üst merkeze sevk edildi.

Tartışma: Enfekte aort anevrizması yanıltıcı, klinikte spesifik olmayan semptomlarla seyreder. Spondilodiskit ve enfekte aort anevrizmasının birlikte görüldüğü 70 vakalık derlemede (1) hastalarda en sık semptomların bel ağrısı, ateş ve gastrointestinal nonspesifik şikayetler olduğu belirtilmiştir. Enfekte aort anevrizması genellikle klinik değerlendirme sırasında ilk akla gelen tanı olmamaktadır. Lökositoz ve artmış eritrosit sedimentasyon oranı tanıya yardımcı olabilmekle birlikte her zaman eşlik etmeyebilir. Kan kültürü ise yaklaşık %47 'sinde negatif bulunmaktadır (2). BT de enfekte anevrizma bulguları sakküler /multilobule anevrizma, paraaortik alanda yumuşak doku dansitesi, perivasküler sıvı koleksiyonu, eşlik eden spondilodiskit veya anevrizmada hızlı büyüme olarak sayılabilir (5).

Tedavi seçenekleri antibiyoterapi ve acil cerrahidir. Mortalite oranları 16%–40%arasında bildirilmiştir (3). Literatürde bu oran %67 ^ ye kadar çıkmaktadır (4). Hastamızda ilk bakıda saptanamayan, interval süreçte progresyon gösteren enfekte aort anevrizmasına spondilodiskit ve paravertebral abse formasyonları eşlik etmekteydi.

Sonuç: Aort anevrizması saptanan olgularda görüntülemede paravertebral yumuşak dokuda kalınlık artışı ve abse formasyonu, vertebra korpus anteriorunda destrüktif değişiklikler, komşu endplatelerde düzensizlikler gözlendiğinde ilk akla gelmesi gereken tanı Enfekte aort anevrizmasına sekonder gelişen spondilodiskit olmalıdır. Erken tanıda başrol oynayan radyologun hastanın yaşam süresi ve kalitesini belirgin etkileyeceği aşikardır.

Anahtar kelimeler: Spondilodiskit, Aort Anevrizması, Paravertebral abse, Bilgisayarlı Tomografi

Kaynaklar

1) McHenry MC, Rehm SJ, Krajewski LP, Duchesneau PM, Levin HS, Steinmuller DR. Vertebral osteomyelitis and aortic lesions: case report and review. Rev Infect Dis 1991;13:1184–94
2) Bennett DE. Primary mycotic aneurysms of the aorta: report of case and review of the literature. Arch Surg 1967; 94:758– 765
3) Oderich GS, Panneton JM, Bower TC, et al. Infected aortic aneurysms: aggressive presentation, complicated early outcome, but durable results. J Vasc Surg 2001; 34: 900–908
4) Kaufman SL, White RI Jr, Harrington DP, et al. Protean manifestations of mycotic aneurysms. AJR Am J Roentgenol 1978; 131:1019–1025
5) Oichi T, Sasaki S, Tajiri Y. Journal of Orthopaedic Surgery 2015;23(2):251-4 Spondylodiscitis concurrent with infectious aortic aneurysm
5) Oichi T, Sasaki S, Tajiri Y. Journal of Orthopaedic Surgery 2015;23(2):251-4 Spondylodiscitis concurrent with infectious aortic aneurysm

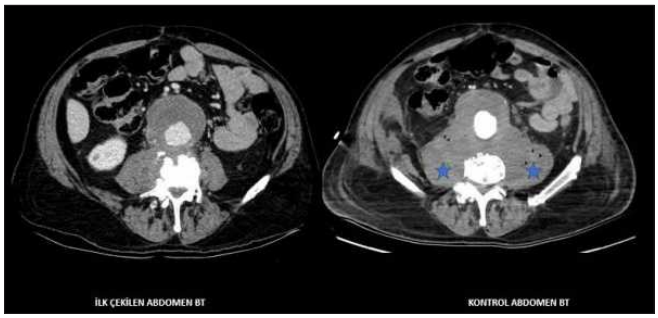

Resim 1. Eski-yeni BT incelemelerinde aksiyel BT kesitlerinde Abdominal aortada anevrizmatik dilatasyon ve yıldızla işaretli alanlarda paravertebral abse formasyonları

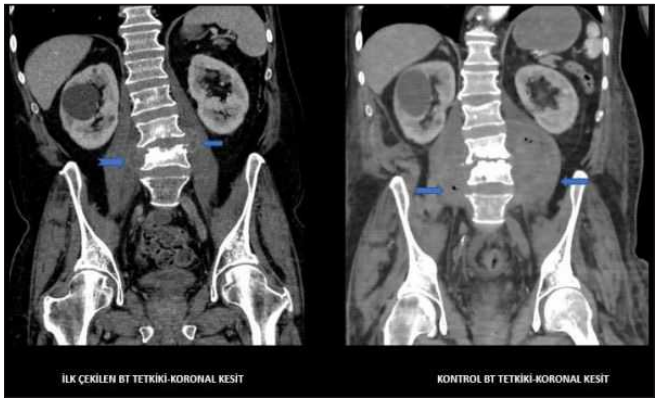

Resim 2. Eski-yeni BT incelemelerinde koronal BT kesitlerinde Abdominal aortada anevrizmatik dilatasyon ve okla işaretli alanlarda paravertebral abse formasyonları

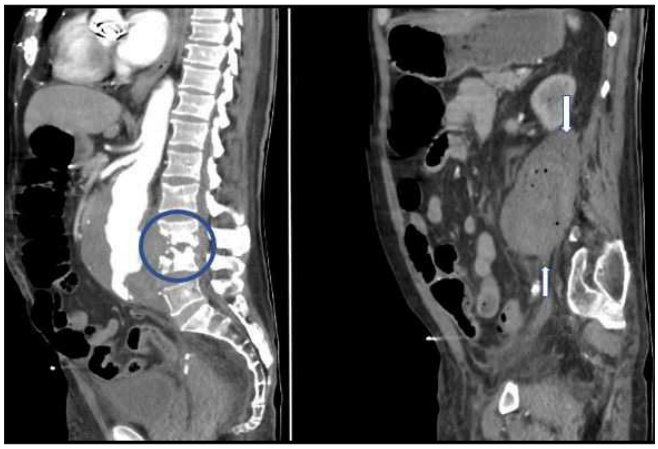

Resim 3. Sagital kesitlerde solda L3-L4 vertebralarda işaretli alanda destrüktif değişiklikler; sağda ise oklarla işaretlenmiş paravertebral abse formasyonları

Kardiyovasküler Görüntüleme

PS-259

AYRIK SAĞ KORONER ARTER ANOMALİSİ: NADİR BİR OLGUNUN KARDİYAK BİLGİSAYARLI TOMOGRAFİ İLE DEĞERLENDİRİLMESİ SPLIT RIGHT CORONARY ARTERY ANOMALY: A RARE ANOMALY EVALUATED BY COMPUTERIZED TOMOGRAPHY

Arda Halil Ceylan, Serra Özbal Güneş, Baki Hekimoğlu

Sağlık Bilimleri Üniversitesi Dışkapı Yıldırım Beyazıt Eğitim ve Araştırma Hastanesi Radyoloji Kliniği

Giriş ve Amaç: Koroner arter anomalileri toplumda %1'den az görülen anatomik varyasyonlar olarak tanımlanmaktadır. Sağ koroner arter 'in (SKA), aort kökünden iki ayrı damar halinde çıkması ya da sinüs valsalvadan çıktıktan hemen sonra iki ana dala ayrılması ayrık SKA olarak adlandırılır. Bu olguda nadir görülen bir ayrık SKA'lı hastanın kardiyak bilgisayarlı tomografi anjiyografi (KBTA) görüntüleri ile sunulması amaçlanmıştır.

Olgu Sunumu: 37 yaşında erkek hasta egzersiz ile başlayan göğüs ağrısı şikayeti ile kardiyoloji polikliniğine başvurdu. Hastanın yapılan fizik muayenesi doğaldı. Anamnezde hastanın 1. ve 2.derece akrabalarında bilinen aterosklerotik kalp hastalığı olmaksızın akut koroner sendrom sonucu ani ölümü olduğu öğrenildi. Laboratuvar tetkiklerinde hafif derecede LDL ve trigliserid yüksekliği haricinde özellik yoktu, EKG ve stres testi normal sınırlardaydı. Aile öyküsü nedeniyle hastaya KBTA uygulandı. KBTA'da, SKA'nın sinüs valsalvadan hemen sonra benzer kalibrasyonda iki dala ayrıldığı görüldü (Resim a-c). Hastaya medikal tedavi başlandı. Bir yıllık takipte hastayla ilgili sorun bildirilmedi.

Tartışma: Koroner arter anomalisi mevcut hastalar çoğunlukla asemptomatik olmakla birlikte koroner arter anomalisinin tipine bağlı olarak az sayıda hastada anjina, aritmi, senkop veya ani ölüm ile seyredebilir. Literatürde ayrık SKA bildirilen olgularda sıklıkla SKA'nın anterior dalında stenoz veya oklüzyon izlenmiş ve buna bağlı olarak sağ ventrikül anterior ve inferior duvar kesiminde iskemi veya infarkt meydana gelmiştir. Bu durumun atrioventriküler sulkustaki yüksek yağ içeriği ilgili olabileceği düşünülmüştür.Bir yıllık takibi sürecinde hastamızda olası sağ ventrükül iskemisi veya infarktı gelişme ihtimali literatürde birkaç adet vaka raporunda bildirilse de çoğu koroner arter anomalisi gibi asemptomatik izlenmesi literatür ile uyum göstermektedir.

Ayrık SKA koroner arter anomalileri arasında en nadir görülen tiplerden biri olup, literatürde prevelansı %0.07 ile %1.23 olarak belirtilmiştir. KBTA, invaziv olmaması ve vasküler yapıların orjinini ve seyrini gösterebilmesi nedeniyle koroner arter anomalilerini değerlendirmede öncelikle tercih edilen görüntüleme yöntemidir.

Sonuç: Ayrık SKA nadir görülen bir anatomik varyasyon olup değerlendirilmesinde en iyi yöntem KBTA'dır.

Anahtar kelimeler: Koroner arterler, anjiyografi, çok kesitli bilgisayarlı tomografi

Kaynaklar

1.Angelini P. Coronary Artery Anomalies—Current Clinical Issues Definitions, Classification, Incidence, Clinical Relevance, and Treatment Guidelines. Tex Heart Inst J.2002;29(4):271-8.

2. Villla AD, Sammut E, Nair A, Rajani R, Bonamini R, Chiribiri A. Coronary artery anomalies overview: The normal and the abnormal.World J Radiol.2016 jun 28;8(6):537-55

3.Kunimasa T, Sato Y, Ichikawa M, Ito S, Takagi T, Lee T, Saeki F, Saito S, Moroi M. MDCT detection of double right coronary artery arising from a single ostium in the right sinus of Valsalva: Report of 2 cases.Int J Cardiol. 2007 Feb 7;115(2):239-41.

4.Datta J, White CS, Gilkeson RC, Meyer CA, Kansal S, Jani ML, Arildsen RC, Read K. Anomalous Coronary Arteries in Adults: depiction at Multi–Detector Row CT Angiography.Radiology.2005 Jun;235(3):812-8

5.Shriki JE, Shinbane JS, Rashid MA, Hindoyan A, Withey JG, DeFrance A, Cunningham M, Oliveira GR, Warren BH, Wilcox A. Identifying, characterizing, and classifying congenital anomalies of the coronary arteries. Radiographics 2012; 32: 453-468

6. Sawaya FJ, Sawaya JI, Angelini P. Split right coronary artery: its definition and its territory. Tex Heart Inst J 2008; 35: 477-479

7. Gulel O, Yazici M, Durna K, Demircan S. A rare coronary anomaly: double right coronary artery. Clin Cardiol 2007; 30: 309

8. Erbagci H, Davutoglu V, Turkmen S, Kizilkan N, Gumusburun E. Double right coronary artery: review of literature. Int J Cardiovasc Imaging 2006; 22: 9-11

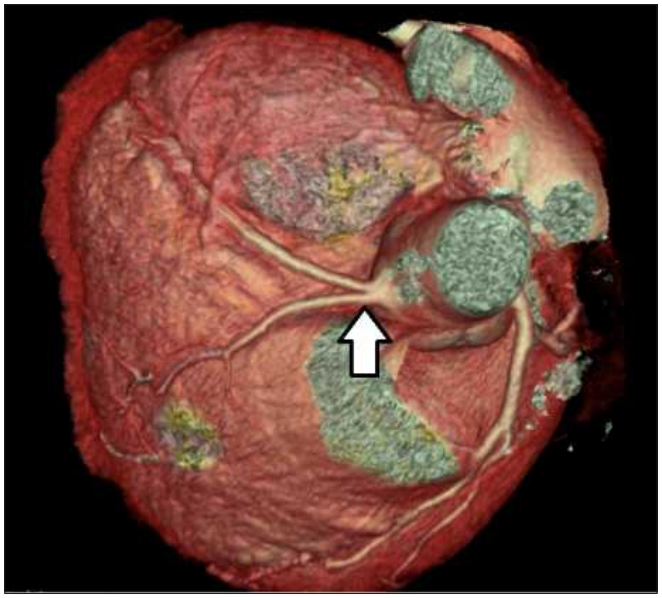

Resim a. Volume rendering ile elde edilen görüntüde ok ile gösterilen sağ koroner arterin sinüs valsalvadan hemen sonra benzer kalibrasyonda iki dala ayrıldığı görülüyor.

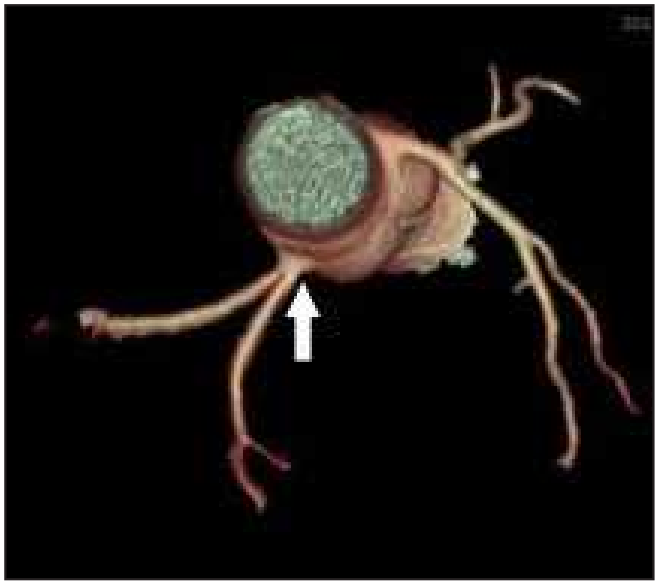

Resim b. :Ok ile gösterilen sağ koroner arter



Resim c. Ok ile gösterilen sağ koroner arter

Kardiyovasküler Görüntüleme

PS-260

ASEMPTOMATİK VAKADA İZOLE SOL PULMONER ARTER AGENEZİSİ VE SAĞ ARKUS AORTA BİRLİKTELİĞİ

Ayşenur Buz, Serçin Özkök, Sabriye Gülçin Bozbeyoğlu, Servet Erdemli, Mehmet Bilgin Eser

İstanbul Medeniyet Üniversitesi, Göztepe Eğitim ve Araştırma Hastanesi, Radyoloji Kliniği

Giriş ve Amaç: Tek taraflı pumoner arter agenezisi embriyonik gelişim esnasında 6. aortik arkın malformasyonu sonucu gelişen nadir görülen bir anomalidir. Nefes darlığı, kronik öksürük, hemoptizi ve tekrarlayan enfeksiyonlar gibi bulgularla seyredebileceği gibi erişkin döneme kadar asemptomatik olan olgular da bildirilmiştir. Genellikle adölesan dönemde tanı almaktadırlar.

Olgu Sunumu: 1 yıl önce sol akciğerden pnömotoraks öyküsü mevcut 17 yaş erkek hasta büllektomi için dış merkezden hastanemize yönlendiriliyor. Hasta başvuru anında herhangi bir yakınması ya da kullanmakta olduğu ilaç olmadığını belirtiyor. Akciğer grafilerinde sol akciğerde volumu kaybı, trakeanın sola deviasyonu ve sol hilusun silik olduğu dikkati çekmiştir(Resim 1).Dış merkezde çekilen toraks bilgisayarlı tomografi(BT) tetkikinde plöroparankimal değişiklikler ve büyüğü 12 mm çaplı subplevral yerleşimli kistler izleniyor. Ventilasyon-perfüzyon sintigrafisinde sol akciğerde total havalanma kaybı izlenmiş olup pulmoner emboli ayırıcı tanısı belirtiliyor. Ekokardiyografide sol pulmoner arterin izlenememesi üzerine multifazik pulmoner manyetik rezonans anjiyografi(MRA) öneriliyor. Hastanemizde gerçekleştirilen toraks MRA tetkikinde, sağ arkus aorta görünümü izlenmiş olup sol pulmoner arter total agenezisi izlenmiştir. Ekokardiyografide ilave kardiyak anomali belirtilmemesi nedeni ile olgu izole sol pulmoner arter agenezisi olarak değerlendirildi. Ayrıca MRA'da distal torakal aorta seviyesinde milimetrik kalibrasyonda aortopulmoner kollateraller dikkati çekmiştir(Resim 2).

Tartışma ve Sonuç: İzole pulmoner arter agenezisi nadir görülen konjenital bir anomali olup embriyolojik süreçte 6. aortik arkın tek taraflı gelişim kusuruyla ilişkilendirilmektedir. Sıklığı 1/200.000 olarak bildirilmiştir(3).Median tanı yaşı 14 olarak bildirilmiştir(1) Sağ pulmoner arter agenezisi sola oranla daha sık izlenmektedir(3). Direkt grafide sol akciğerde ve sol hilusta volüm kaybı izlenebilir. Ventilasyon-perfüzyon sintigrafisi etkilenen tarafta perfüzyon olmadığını doğrular. MRA ve dijital substraksiyon anjiyografi(DSA) özellikle etkilenen tarafta kollateral varlığını göstermede önemli rol oynar(1).

Anahtar kelimeler: sağ aortik ark, sol pulmoner arter agenezisi

Kaynaklar

1.Steiropoulos, P., et al. "Unilateral pulmonary artery agenesis: a case series." Hippokratia 17.1 (2013): 73.
2.Balcı, Tansel Ansal, et al. "Isolated left pulmonary artery agenesis: a case report." Molecular imaging and radionuclide therapy 21.2 (2012): 80.
3.Sankhla, Dilip, et al. "Absence of left pulmonary artery: case report." Sultan Qaboos University medical journal 9.2 (2009): 180.

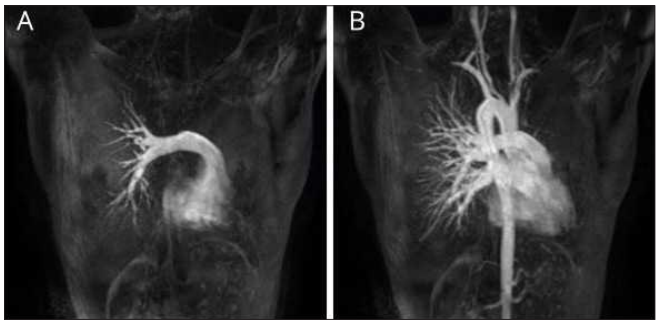

Resim 1. MRA görüntülerinde sol pulmoner arter agenezisi ve sağ aortik ark izlenmektedir.

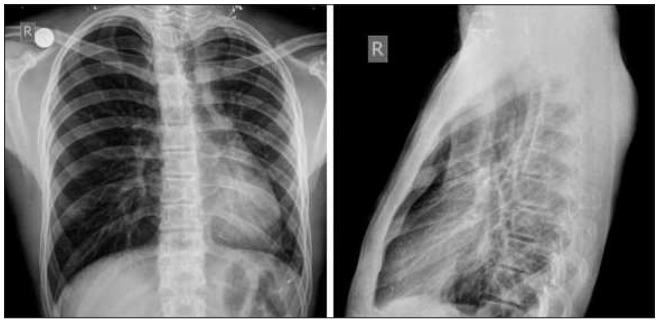

Resim 2. PA ve lateral akciğer grafileri

Kardiyovasküler Görüntüleme

PS-261

ACİL SERVİSLERE SIK BAŞVURU SEBEBİ OLAN SVO OLGUSUNDA SAPTANAN LÖEFFLER ENDOKARDİTİ

Mustafa Taşar, Deniz Güvenir, Uğur Bozlar, Kemal Niyazi Arda, Hatice Tuba Sanal

Gülhane Eğitim ve Araştırma Hastanesi Radyoloji Bölümü

Giriş ve Amaç: Hipereozinofilik sendrom (HES) eozinofili ile seyreden ve eozinofilik infiltrasyon sonucu hedef organlarda hasar oluşturarak çoklu organ yetmezliğine yol açan klinik tabloyu tanımlar. Nadir olup yaygınlığı tam olarak bilinmemektedir. Hastaların çoğunda klinik sinsi olup eozinofili tesadüfen saptanır. Daha nadir olarak akciğer, SSS ve kardiyak tutuluma bağlı ortaya çıkan klinik tablo şiddetli ve ölümcül olabilir. Löeffler endokardit en sık kardiyak tutulum şekli olarak bilinmektedir. Günümüzde özellikle kardiyak MR teknolojisindeki gelişmeler ve kullanımının yaygınlaşması Löeffler endokardit tanısında MR'ın rolünü daha önemli hale getirmiştir. Biz bu olgumuzda nadir bir tablo olan hipereozinifilik sendromun en sık kardiyak prezentasyonu olan Löeffler endokardit'inin radyolojik görüntüleme özelliklerini sunmayı amaçladık.

Olgu Sunumu: 27 yaşındaki erkek hasta hastanemiz acil servisine bilinç bulanıklığı nedeniyle getirildi. Nörolojik muayenesinde konfüzyon saptanan hastanın laboratuar bulgularında anlamlı olarak sadece eozinofil yüksekliği tespit edildi. Radyoloji Bölümüne difüz-

yon MR çekimi için yönlendirilen hastanın difüzyon ağırlıklı görüntülerinde anterior ve posterior dolaşımın sınır zonlarında ve her iki frontoparyetal bölgede kortikal-subkortikal bölgelerde multipl milimetrik boyutlu akut iskemi sahaları ile uyumlu hiperintensiteler izlendi. İskemi alanlarının yerleşimi ve yaygınlığı göz ününde bulundurulduğunda embolik süreçler ön planda düşünüldü. Bu esnada eozinofil yüksekliği ile ilişkili pulmoner patolojilerin değerlendirilmesi amacıyla hastaya opaklı toraks BT planlandı ve çekilen opaklı toraks BT'de sol ventrikülün apikal bölgesinde trombus şüphesi uyandıran hipodens görünüm izlendi. Bu görünüm hastanın embolik iskemi tablosunu da açıklayabileceğinden dolayı kardiyak trombus tanısını koyabilmek ve olası ayırıcı tanısını yapabilmek amacıyla ek olarak kardiyak MR tetkiki planlanlandı. Kardiyak MR görüntülerinde solda daha belirgin olmak üzere her iki ventrikül apikal bölgede kontrastlanmayan ve trombus ile uyumlu hipointens alanlar ile bilateral trombus komşuluğunda subendokardiyal geç kontrastlanma saptanmıştır.

Tartışma ve Sonuç: HES'in gerçek epidemiyolojisi tam olarak bilinmemektedir. Hastaların büyük kısmının erkek olduğu tahmin edilmekte olup özellikle 3-4. dekadda sıklığı artmaktadır. HES'in klinik belirtileri tamamen asemptomatik bir tablodan yaşamı tehdit eden bir klinik tabloya kadar değişkenlik göstermektedir. Mortalite nedeni hastaların büyük kısmında SSS ve kardiyak tutulum olarak belirtilmektedir. Löeffler endokarditi eozinofillerin ventrikülleri etkilemesi ve buna sekonder bir grup değişikliğin sonucunda trombüs oluşmasıyla karakterizedir. Oluşan trombus kardiyak disfonksiyon veya kardiyomyopatiye neden olabileceği gibi embolik süreçlerin gelişimine de zemin hazırlamaktadır. Löeffler endokardit tanısında endokardiyal biyopsi ve patolojik tanı altın standart olmakla birlikte riskli bir işlem olduğundan kardiyak MR tanıda etkin rol oynamaktadır.

Sonuç olarak genç yaş hasta grubunda embolik iskemi düşünüldüğünde özellikle Löeffler endokardit olasılığını da ayırıcı tanıda düşünmek ve radyolojik görüntüleme özelliklerini bilmek önem arz etmektedir.

Anahtar kelimeler: löeffler endokardit, löffler, endokardit, hipereozinofili sendromu, hipereozinofili, iskemik SVO, embolik iskemi

Kaynaklar

1- Kharabish, Ahmed, and Dina Haroun. "Cardiac MRI findings of endomyocardial fibrosis (Loeffler's endocarditis) in a patient with rheumatoid arthritis." Journal of the Saudi Heart Association 27.2 (2015): 127-131.
2- Baltazares-Lipp, Mario Enrique, et al. "Hypereosinophilic syndrome: A case of fatal Löffler endocarditis." Case reports in cardiology 2016 (2016).
3- PATIR, Püsem, and Fahri ŞAHİN. "Hipereozinofilik Sendrom Klinik Bulgular, Tanı ve Tedavi." Turkiye Klinikleri Hematology-Special Topics 9.2 (2016): 34-42.
4- Ogbogu, Princess U., Douglas R. Rosing, and McDonald K. Horne III. "Cardiovascular manifestations of hypereosinophilic syndromes." Immunology and allergy clinics of North America 27.3 (2007): 457-475.
5- Schreiber, K., C. S. Zuern, and M. Gawaz. "Loeffler endocarditis: findings on magnetic resonance imaging." Heart 93.3 (2007): 354-354.

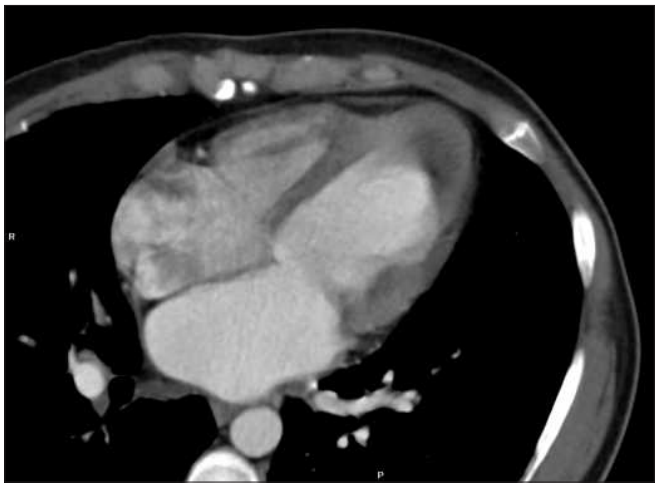

Resim 1. Sol ventrikül apekste trombus

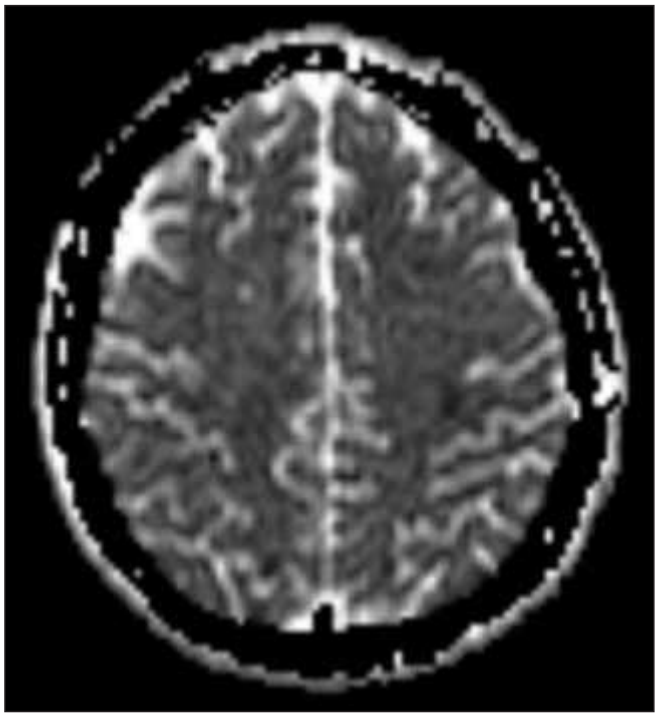

Resim 2. Embolik iskemi

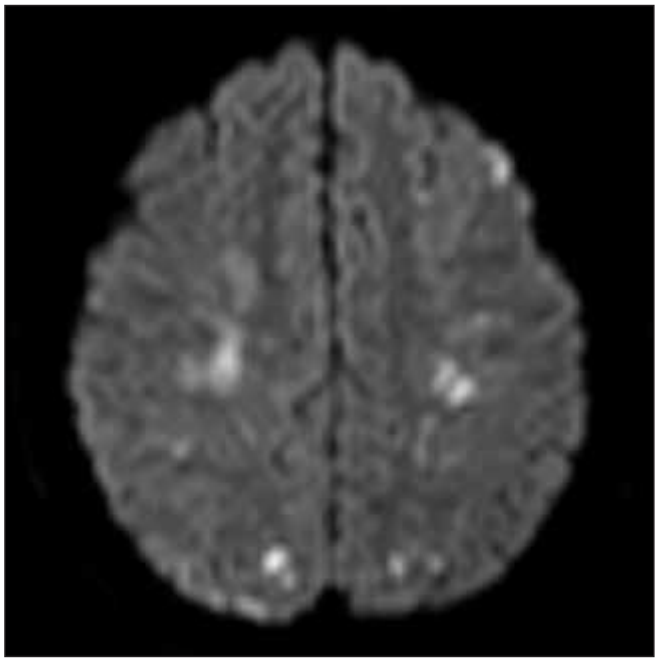

Resim 3. mbolik iskemi



Resim 4. ol ventrikül apekste trombus

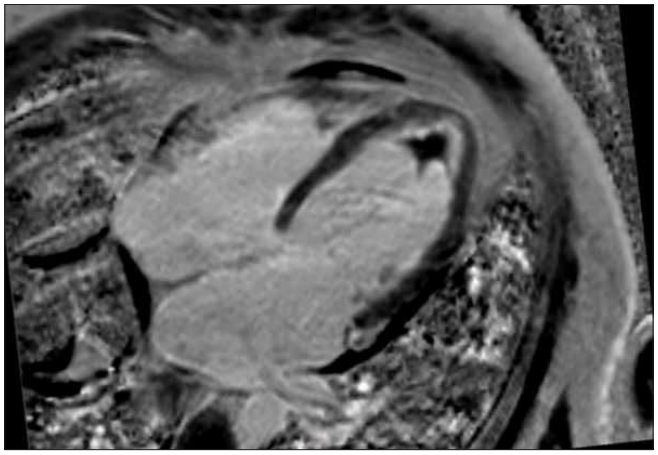

Resim 5. Her iki ventrikül apeksinde trombus

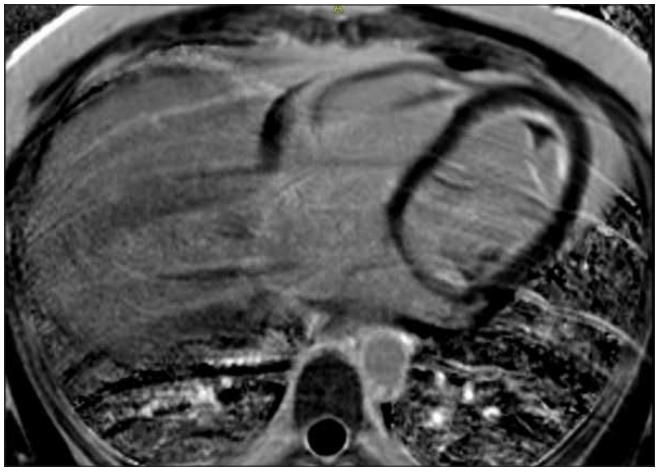

Resim 6. Her iki ventrikül apeksinde trombus

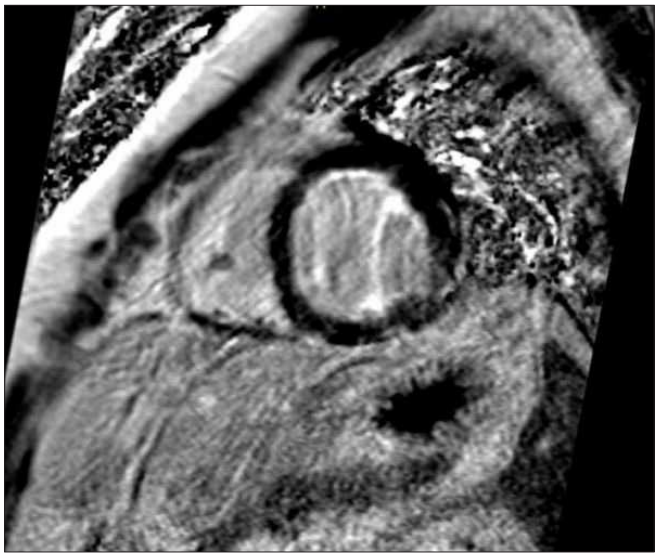

Resim 7. Sol ventrikül apekste trombus

Kardiyovasküler Görüntüleme

PS-262

FALLOT TETRALOJİSİNE EŞLİK EDEN SAĞ ARKUS AORTA, ABERRAN SOL SUBKLAVYEN ARTER VE ABERRAN SOL BRAKİOSEFALİK VEN VARYASYONU

Rana Beyoğlu, Gülçin Durukan Günaydın, İsmail Akdulum, Öznur Leman Boyunağa

Gazi Üniversitesi Tıp Fakültesi Radyoloji AD, Çocuk Radyolojisi Bilim Dalı

Fallot tetralojisi(TOF) yenidoğan döneminde en sık izlenen siyanotik konjenital kalp hastalığıdır. Hastalığın komponentleri sağ ventrikül çıkış yolu obstrüksiyonu - infundibuler pulmoner darlık, subaortik ventriküler septal defekt(VSD), ata biner aorta ve sağ ventrikül hipertrofisinden oluşur. Tetralojiye en sık sağ aortik ark, atrial septal defekt(ASD) ya da patent duktus arteriyozus (PDA), pulmoner hipoplazi, koroner anomaliler ve persistan sol vena kava superior(PSVKS) eşlik eder(1)

Hastanemiz pediatrik kardiyoloji polikliniğine başvuran, erken postnatal dönemde TOF nedeniyle operasyon öyküsü bulunan 13 yaşındaki erkek hastaya kardiyovasküler anatominin detaylı incelenmesi ve varsa komplikasyonların saptanması amacıyla Torakal Aorta BT anjiyografi(BTA) görüntülemesi yapıldı. BTA görüntülerinde sağ ventrikül çıkımında pulmoner arter kökünde operasyona sekonder minimal düzensizlik ve elongasyon izlenmekteydi. Bunun yanında TOF'a eşlik eden sağ arkus aorta, sol aberran subklavyen arter ve arkus aortanın posteriorundan dolaşarak superior vena kavaya katılan sol aberran brakiosefalik ven saptandı.

Fallot tetralojisine eşlik edecek diğer kardiyovasküler varyasyonların belirlenmesi cerrahın operasyon sırasında varyatif anatomiyi bilmesi ve olası vasküler komplikasyonların önüne geçilmesi açısından önemlidir(2).

Anahtar kelimeler: Fallot tetralojisi, aberran sol brakiosefalik ven, sağ arkus aorta

Kaynaklar

1.Kahkouee S, S. M. (2017;76(1)). Anomalous left brachiocephalic vein: important vascular anomaly concomitant with congenital anomalies and heart diseases. Folia Morphol (Warsz), 51-57.

2. Haramati LB, Glickstein JS, Issenberg HJ et-al. MR imaging and CT of vascular anomalies and connections in patients with congenital heart disease: significance in surgical planning. Radiographics. 22 (2): 337-47



Resim 1. Aksiyel kesitlerde aortun posteriorundan superior vena kavaya katılan aberran sol brakiosefalik ven izleniyor(beyaz ok)

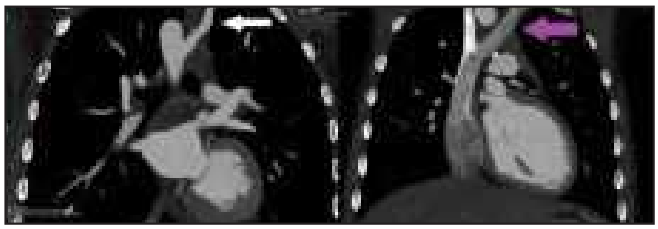

Resim 2. Koronal kesitlerin incelenmesinde aberran sol subklavyen arter (beyaz ok) ve aberran sol brakiosefalik ven (mor ok) izleniyor

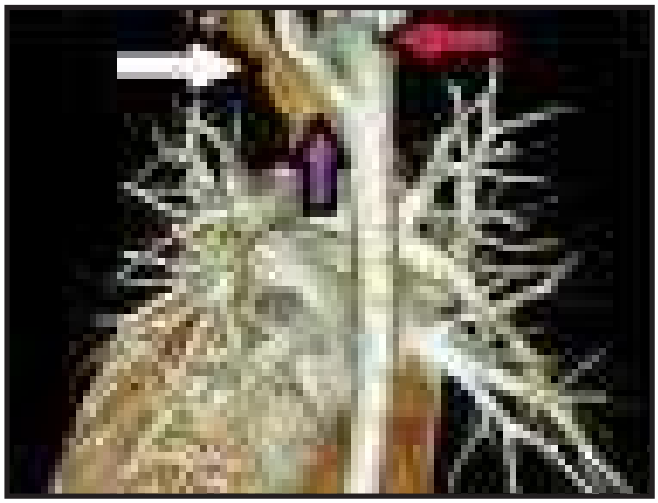

Resim 3. Volum randering incelemede Aberran sol brakiosefalik ven(beyaz ok), aberran sol subklavyen arter(mor ok) ve sağ arkus aorta(kırmızı ok) izleniyor

Kardiyovasküler Görüntüleme

PS-263

LIPOMATOUS ATRIAL SEPTAL HYPERTROPHY – A RARE BENIGN HEART ANOMALY MIMICKING TUMORS AND CAUSING UNEXPECTED SURGICAL PROBLEMS: A CASE REPORT

Sevda Mevlütoğlu, Akın Çinkooğlu, Naim Ceylan

Ege University Faculty of Medicine Radiodiagnostic Department

Introduce: Lipomatous atrial septal hypertrophy(LHIS) is a histologically benign cardiac lesion characterized by excessive fat deposition in the region of the interatrial septum that spares the fossa ovalis, giving it a characteristic dumbbell shape on the CT and MR imaging. Typically occurs in the female, elderly and obese people. Also it increased FDG uptake on FDG PET-CT.On the side LHIS may be mistaken for various tumors of the interatrial septum.

We present two cases demonstrating the characteristic findings of LHIS on cardiac magnetic resonance imaging(MRI), ECG-gating multislice computed tomography(ECG-MSCT) and PET-CT.

Case 1: The first case is 47 year-old obese woman with a history of Crohn disease,used salazopyrin and steroid. She had suffered from dysuria and inguinal pain for a month. In CT scan was seen bilateral adnexial masses that distinguishable from uterus.The pathology result was bilateral ovarian diffuse large B cell lymphoma. In PET/CT images showed increased FDG uptake at left adnex and several parts of body. On ECGMSCT and cardiac MRI scans showed a fatty mass suppressed on fat-suppressed sequences at ınteratrıal septum.

Case 2: 71 year old female patient, obese and with a history of romatoid artrit and was used to steroid and salazopyrin for 8 years. With the aim of explain cough etiology, she underwent CT and shows fatty enlargement of the interatrial septum to the 25mm, continuity to the right atrium and obstructed superior vena cava where is the enter the right atrium.She was performed cardiac MRI and there was seen that left atrium narrowing due to this fatty lesion. On T1 and T2-weighted fat-saturated images and there was no significant change after administration of gadolinium contrast.

Discussion: LHIS is a benign disorder in which the interatrial septum is infiltrated by adipose cells (9,10)Echocardiography, magnetic resonance, and computed tomography are the most commonly used techniques for imaging this pathology. In addition,it was defined usefulness of PET-CT in diagnosing LHIS.

Irrespective of the imaging modality, LHIS has a characteristic dumbbell appearance of the interatrial septum, with sparing of the fossa ovalis.Our second patient there was typical caharacteristic shape but first patient had oval fatty mass not dumbell shape.

LHIS has been mistaken for various intracardiac masses in the past, but echocardiography, CT, and MRI have made diagnosis possible without biopsy and histologic analysis.

Otherwise LHIS can also be mistaken for lymphoma. Thus, it is important to correlate these findings with the appearance of LHIS on CT or MRI to avoid misdiagnosis. Our fist patient had diffuse large B cell lymphoma diagnose.So it was very important to distinguish this mass from if it component of lymphoma or not.

Typical cardiac MRI findings for LHIS include high signal intensity on SSFP and T1WI.

On standard ECG-MSCT, LHIS appears as a homogenous, dumbbell-shaped mass of fat attenuation that is confined to the region of the interatrial septum.

Conclusion: LHIS is identified by significant(>10mm) fat infiltration in the area of the septum that spares the fossa ovalis LHIS has also been mistaken for benign and malignant tumors of the interatrial septum, although several imaging modalities can help distinguish this entity from its masqueraders.

Given the characteristic findings of LHIS on cardiac MRI, ECG-MSCT and PET-CT, biopsy was not required for pathological diagnosis, and the patient was managed expectantly.

Anahtar kelimeler: cardiac ct, thoracic imaging, LASH, LSIH, cardiac mass

Referances

1.Kahkouee S, S. M. (2017;76(1)). Anomalous left brachiocephalic vein: important vascular anomaly concomitant with congenital anomalies and heart diseases. Folia Morphol (Warsz), 51-57.

2. Haramati LB, Glickstein JS, Issenberg HJ et-al. MR imaging and CT of vascular anomalies and connections in patients with congenital heart disease: significance in surgical planning. Radiographics. 22 (2): 337-47

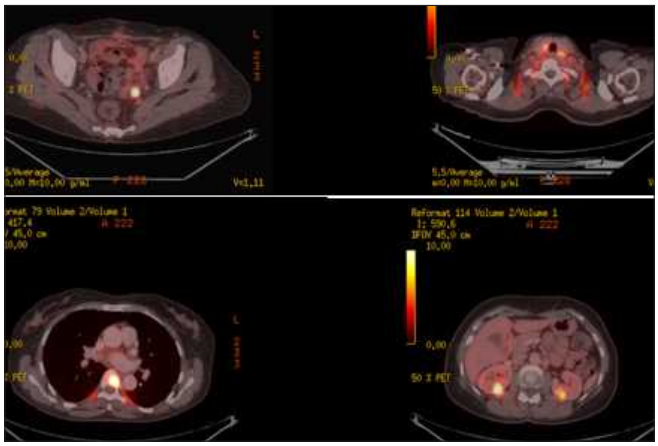

Figure 1. A7L-year-old women who underwent dual PET/CT for lenfoma staging. Superion Right: PET scan shows left adnexial mass that. Superior Left: Bilateral renal masses on PET-CT image. Inferior Left: Bilateral cervical chain lymphadenopathies. Inferior Right: Vertebral mass on PET-CT images of same patient.



Figure 2. 71-year-old women who underwent dual PET/CT for lenfoma staging. Left: The low attenuation characteristic of lipomatous hypertrophy on CT. Right: PET image from a dual PET/CT shows increased FDG uptake at LHIS of the fossa ovalis.

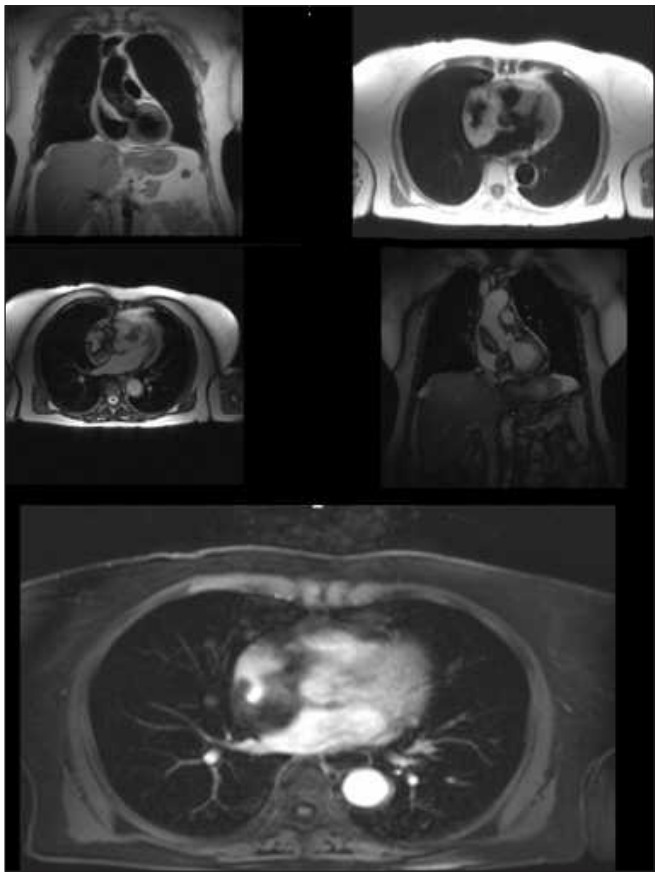

Figure 3. The MRI shows fatty enlargement of the interatrial septum to the 25mm, continuity to the right atrium and obstructed superior vena cava (SVC) where is the enter the right atrium On cardiac MRI, there was seen that left atrium narrowing.

Kardiyovasküler Görüntüleme

PS-264

AKUT KORONER SENDROMU TAKLİT EDEN MYOKARDİT OLGUSUNDA TANIDA KARDİAK MR'IN ROLÜ. THE ROLE OF CARDIAC MRI IN MYOCARDITIS CASE-WHICH MIMICS ACUTE CORONARY SYNDROME

Aykut Alkan, Burak Uslu, Savaş Hereklioğlu, Gülşah Akcelep, Osman Kula

Trakya Üniversitesi Tıp Fakültesi Radyoloji AD

Giriş ve Amaç: Myokardit, değişik nedenler ile meydana gelen inflamatuar yanıta ikincil kalbin myokard tabakasını etkileyen bir hastalıktır(1). Göğüs ağrısı, troponin yüksekliği ve koroner arterlerin normal olduğunun ortaya konması %30'dan fazla hastada kardiak MR (KMR) ile myokardit tanısını koydurmaktadır(2). Bu çalışmamızda göğüs ağrısı, troponin yüksekliği ile gelen ve myokardit tanısı konulan olgunun görüntüleme bulgularını literatür eşliğinde sunduk.

Olgu-Bulgular: 47 yaşında erkek hasta, yeni gelişen göğüs ağrısı şikayeti ile başvurduğu dış merkezden hastanemize Non-ST MI ve atrial fibrilasyon ön tanıları ile sevk edilmişti. Başvuru anında troponin-I değeri 7966 ng/L (Referans aralığı 0-19 ng/L) idi. Selektif koroner anjiografide sol ana koroner arter, LAD, Cx ve RCA normal olarak değerlendirilmiş olup myokardit ön tanısı ile tarafımızca kardiak MR görüntülemesi yapıldı. Yapılan KMR görüntülemede, SSPP sine imajlarda sol ventrikül apikal bölüm inferior segmentte hipokinezi ile uyumlu duvar hareket kusuru izlendi. STIR ve T2AS serilerde bu bölgede silik sınırlı hiperintens, ödemle uyumlu sinyal değişiklikleri (Resim 1a-1b) ve geç kontrastlı serilerde aynı segmentte, mid-myokardial bölgede patolojik kontrast madde fiksasyonu (Resim2) görüldü. Görünüm radyolojik olarak myokardit açısından anlamlı kabul edildi.

Tartışma: Myokarditte olgular tamamen normal veya spesifik olmayan semptomlara sahip olabileceği gibi akut myokard enfarktüsü veya hemodinamik instabilitenin eşlik ettiği kalp yetmezliği semptomları ile de gelebilirler(3). Aktif myokarditte beklenen histopatoloji; erken dönemlerde hücre içi ve interstisyel ödem, kılcal geçirgenlik artışı ve hiperemi iken daha ciddi olgularda hücresel nekroz ve takip eden fibrozistir(4). Bizim olgumuzda hasta tarafımıza akut koroner sendromu taklit eden klinik tablo ile başvurmuştu. Olgumuzda akut myokarditi yansıtan T2AS ve STIR sekanslarında ödemi gösteren sinyal değişimleri ile geri dönüşümsüz hasar ile uyumlu nekroz ve fibrozisi yansıtan geç kontrast tutulumu izlendi.

Sonuç: Göğüs ağrısı ve troponin yüksekliği ile gelen olguda ilk planda akut koroner sendrom düşünülmekle birlikte, koroner anjiografinin normal olduğu durumlarda ayırıcı tanıda myokardit göz önünde bulundurulmalıdır. Myokardit tanısında kardiak MR hastanın doğru yönetiminde önemli rol almaktadır.

Anahtar kelimeler: Myokardit, Manyetik Rezonans Görüntüleme, Akut Koroner Sendrom

Kaynaklar

1.Ayhan E, "Myocarditis", Balıkesir Sağlık Bilimleri Dergisi ISSN: 2146-9601 e-ISSN: 2147-2238

2. Assomull RG, Lyne JC, Keenan N, Gulati A, Bunce NH, Davies SW, et al. The role of cardiovascular magnetic resonance in patients presenting with chest pain, raised troponin, and unobstructed coronary arteries. Eur Heart J 2007; 28: 1242-9.

3. Demir AA, Savaş Y. Kardiyak Enfeksiyonlar; Miyokardit ve Enfektif Endokardit. Trd Sem 2018; 6: 290-299.

4. Kishimoto C, Hiraoka Y. Clinical and experimental studies in myocarditis. Curr Opin Cardiol 1994; 9: 349-56.

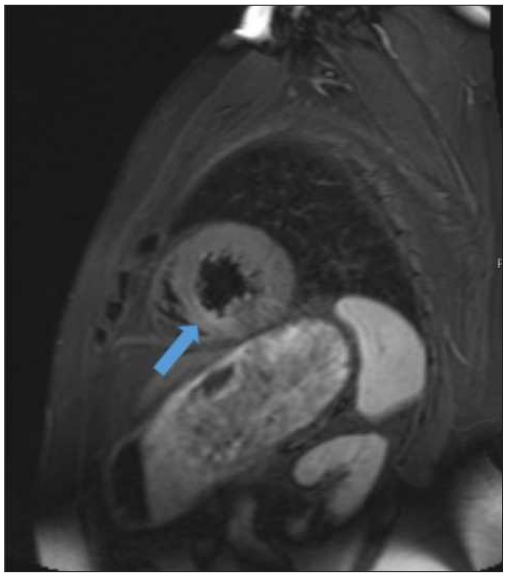

Resim 1a

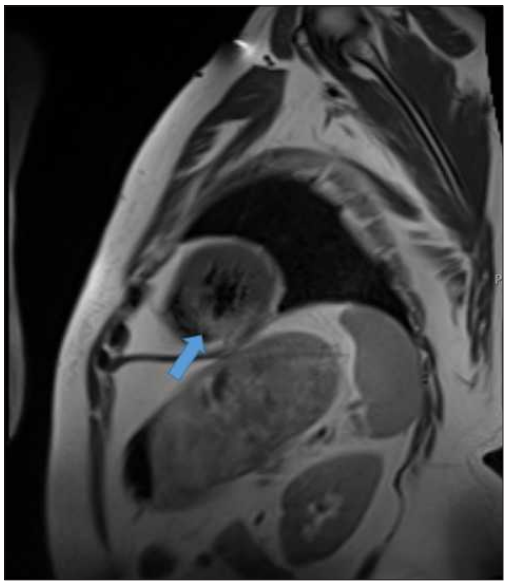

Resim 1b

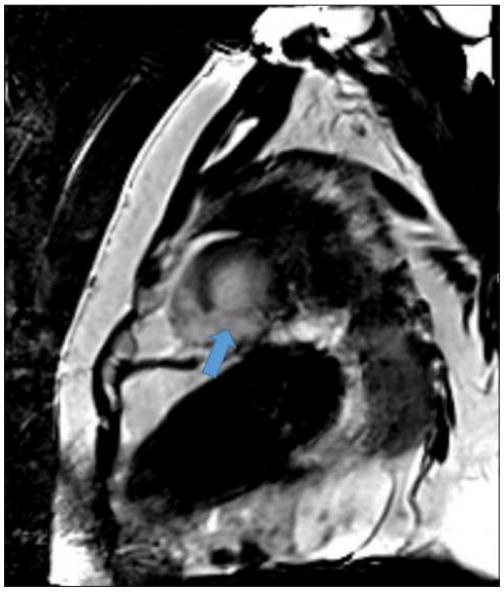

Resim 2

Kardiyovasküler Görüntüleme

PS-265

DUPLİKE ORİJİNLİ SOL VERTEBRAL ARTER: NADİR BİR OLGUNUN BT ANJİYOGRAFİ BULGULARI

Uğur Bozlar, Elyar Aliyev, Mustafa Taşar, Hatice Tuba Sanal, Ferhat Cüce

Sağlık Bilimleri Üniversitesi, Gülhane Eğitim Araştırması Hastanesi, Radyoloji Kliniği

Giriş: Duplike orijinli vertebral arter nadir bir vasküler anomalidir. Selektif katater anjiyografide özellikle nedeni araştırılan serebellar enfarktüs olgularında diseksiyon olarak kolaylıkla yanlış teşhis alabilmektedir. Bilateral vertebral arter genellikle subklavyan arterin ilk kısmından orijin almaktadır. Literatürde vertebral arter orijini ile ilgili birçok varyasyon bildirilmiştir. Aorttan orijin alan sol vertebral arter aortun en yaygın üçüncü dallanma paterni olarak bilinmektedir. Ancak duplike orijinli vertebral arter oldukça nadir görülmektedir. Vertebral arterin orijini ve seyrindeki varyasyonlar posterior sirkülasyonun anjiyografik ve cerrahi prosedürlerin planlanmasında önem arz etmektedir. Bu nedenle bu tür varyasyonların olasılıkları inceleme veya girişimsel işlemlerden önce akılda bulundurulmalıdır.

Olgu Sunumu: Travma hikayesi olan ve sağ mandibular kemikte ve komşu yumuşak dokuda defekti olan 26 yaşında erkek olgu plastik ve rekonstrüktif cerrahi servisince operasyon öncesi vasküler yapıların değerlendirilmesi amaçlı servisimize başvurmuştur. Yapılan BT anjiyografi incelemesinde, sol vertebral arter duplike görünümdeydi. Dominant olan medial dalı ve daha ince olan lateral dalı arkus aortada sol ana karotis arter ve sol subklavyan arasından orijin almakta ve bunlar C6 vertebra sol transvers formameni içerisinde birleşmekteydi.

Tartışma: Arkus aortadan orijin alan sol vertebral arter arkus aortanın en yaygın üçüncü dallanma paterni olup insidansı %2.4-5.8 bulunmuştur. Ancak duplike vertebral arter nadir görülmekte ve olguların büyük kısmı insidental olarak saptanmaktadır. Duplike orijinli vertebral arterin tanısı nadir olması nedeniyle zor olabilmekte ve yanlışlıkla vertebral arter diseksiyonu olarak tanı alabilmektedir.

Embriyolojik olarak vertebral arter servikal intersegmenter arterlerin longitudinal anastomozu ile oluşmaktadır. İntersegmental arterler dorsal aortaya bağlanmakta ve vertebral arterin orijin aldığı proksimal subklavyan arterin oluştuğu 7.intersegmental arter haricinde diğerleri regrese olmaktadır. Sol vertebral arter sol subklavyan arterden orjin almakta ve 6.transvers foramene girmektedir. Aortik orijinli sol vertebral arter 7.intersegmental arter ile bağlantının bozulmasından ve daha yüksek bir intersegmental arterin kalıcı olmasından kaynaklanmaktadır. Bu durumda sol vertebral arter 5.transvers foramene girmektedir. Aynı şekilde sol 4.veya 5. Servikal intersegmental arterlerin persistansı ve normal orjinli 7.intersegmental arterin de kalması duplike orijinli vertebral arterle sonuçlanmaktadır.

Sonuç: Duplike orijinli vertebral arter çoğu olguda asemptomatik olmakla birlikte, klinisyenler bu varyasyonu tanıda ve tedavide göz önünde bulundurmalıdır. Alt servikal anterior cerrahide ve karotis endarterektomi sırasında vertebral arter duplikasyonuyla beklenmedik bir şekilde karşılaşılabilir ve bu durum istenmeyen komplikasyonlara neden olabilir.

Anahtar kelimeler: Vertebral Artery, Computed Tomography Angiography, Dissection

Kaynaklar

1. Kim, Myoung Soo. "Duplicated vertebral artery: literature review and clinical significance." Journal of Korean Neurosurgical Society 61.1 (2018): 28.
2. Baik, Jiyeon, et al. "Duplication of the right vertebral artery: MRA findings and review of the literature." Springerplus 5.1 (2016): 1123.
3. Jung, Seunguk, et al. "Duplicated origin of the left vertebral artery: a case report and embryological review." Neurointervention 11.1 (2016): 50.
4. Ionete, C., and Matthew F. Omojola. "MR angiographic demonstration of bilateral duplication of the extracranial vertebral artery: unusual course and review of the literature." American journal of neuroradiology 27.6 (2006): 1304-1306..

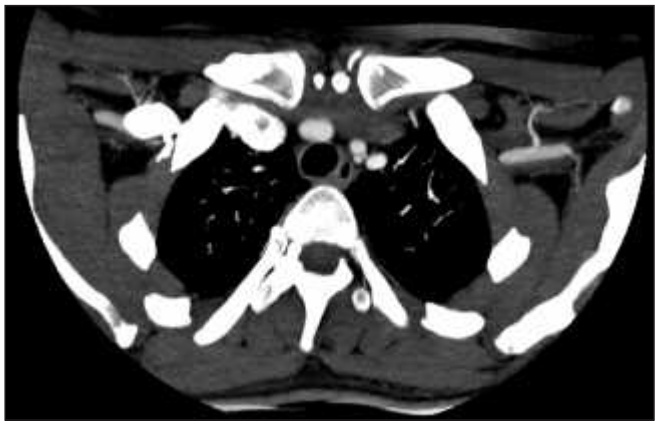

Resim 1. Aksiyel BTA görüntüsü, solda duplike orijinli vertebral arter

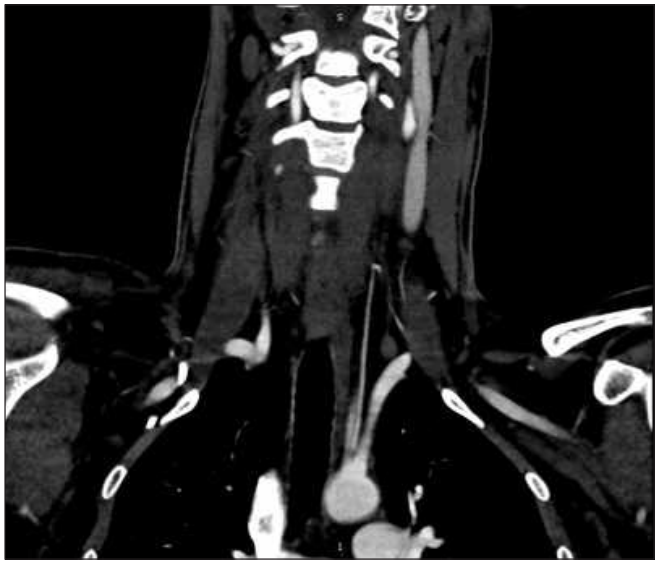

Resim 2, Koronal BTA görüntüsü, solda duplike orijinli vertebral arter

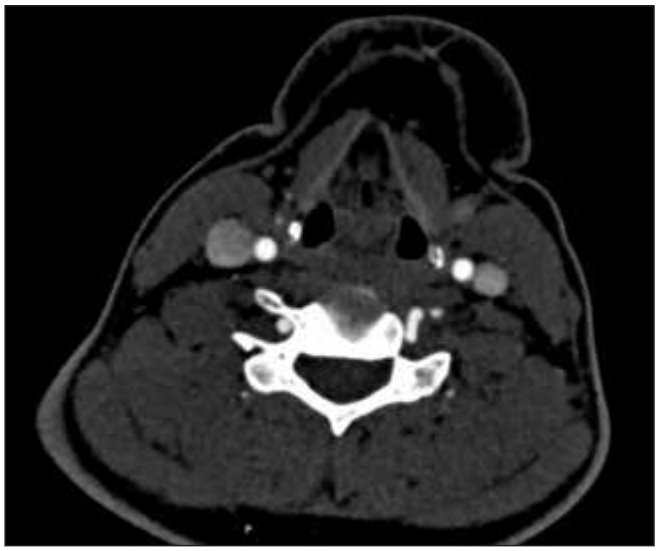

Resim 3, Aksiyel BTA görüntüsü, C6 vertebra seviyesinde birleşme izlenmekte

Kardiyovasküler Görüntüleme

PS-266

MALİGN SEYİRLİ RCA; KARDİYAK BT BULGULARI(MALIGNANT ANOMALOUS RCA; CARDIAC CT FINDINGS)

Nusret Seher, Mustafa Yasir Özlü, Mustafa Koplay

Selçuk Üniversitesi Tıp Fakültesi Radyoloji AD

Giriş ve Amaç: Koroner arter anomalileri toplumda sık görülmektedir. Hastaların kliniği asemptomatikten belirgin koroner arter hastalıklarına kadar değişebilir. Genelde bulgu vermemekte olup insidental olarak saptanmaktadırlar. Ancak bazı anomalilerin tanısı çok önem arz etmekte olup tedavisi buna göre düzenlenmelidir. Bu bildiride Sol sinüs valsalvadan çıkış yapan malign seyirli RCA ve kardiyak Bilgisayarlı Tomografi(BT) bulguları sunulmuştur.

Olgu: 61 yaşında erkek hasta uzun zamandır süren özellikle efor sırasında oldukça şiddetlenen göğüs ağrısı şikayetiyle başvurdu. Hastaya kardiak BT tetkiği yapıldı. BT'de RCA sol sinüs valsalvadan çıkış göstermekte olup aortla pulmoner arter arasında yaklaşık 12 mm'lik bir kısmı seyir göstermektedir. Bu düzeyde lümen çapı yaklaşık 1.4 mm olarak izlendi. RCA'nın proksimali malign seyirli olarak izlendi. Daha distalde ise lümen çapı 2.4 mm çapta izlenmiştir. Ayrıca RCA kısa seyir göstermektedir. Bulgular multiplanar rekontrüksiyon(MPR) ve 3 boyutlu volume rendered incelemede detaylı bir şekilde gösterildi.

Tartışma ve Sonuç: RCA'nın sol sinüs valsalvadan çıkış göstermesi nadir olup yaklaşık 1000 de 1 oranında görülmektedir. Bu anomalilerin birlikte bulunması ise çok nadir görülmektedir. Hastalar genelde atipik göğüs ağrısı, taşikardi gibi semptomlarla gelirler. Pulmoner arter ile aort arasından geçen anomaliler en tehlikeli olanlar olup malign seyirli olarak adlandırılmaktadır(1). Literatürde yapılan çalışmalarda sol sinüs valsalvadan çıkan ve malign seyirli olarak izlenen RCA anomalisi bulunan hastalarda ani ölüm sıklığı artmıştır(2). Bu sebepten dolayı 1 mm'nin altında lümen çapı olan malign seyirli arterlere invaziv girişim yapılması gerekmektedir(2). Kardiak BT koroner arterlerin görüntülemesinde, kardiak yapılarla ve torasik vasküler yapılarla ilişkisinin saptanmasında noninvaziv gold standart tanı yöntemdir. Ameliyat veya kateterizasyon düşünülen hastaların koroner arterlerinin anatomik açıdan değerlendirilmesine ve hastalara işlem yapılırken komplikasyon riskinin en aza indirilmesi açısından şüphe bulunan hastalara kardiak BT tetkiği uygulanmalıdır.

Anahtar kelimeler: RCA, CT, ANOMALİES

Kaynaklar

1-) Sarfaraz ZK, Siddiqi MS, Al-Kindi AH, Alameddine T. Anomalous Origin of the Right Coronary Artery from the Left Coronary Sinus: Case report. Sultan Qaboos Univ Med J. 2017 Aug;17(3):e352-e354.
2-) Cheezum MK, Liberthson RR, Shah NR, Villines TC, O'Gara PT, Landzberg MJ, Blankstein R. Anomalous Aortic Origin of a Coronary Artery From the Inappropriate Sinus of Valsalva. J Am Coll Cardiol. 2017 Mar 28;69(12):1592-1608..



Resim 1. Aksiyel kardiyak BT görüntüsünde RCA aort ve pulmoner arter arasında seyir göstermekte olup kalibrasyonu ince görünümdedir(ok)

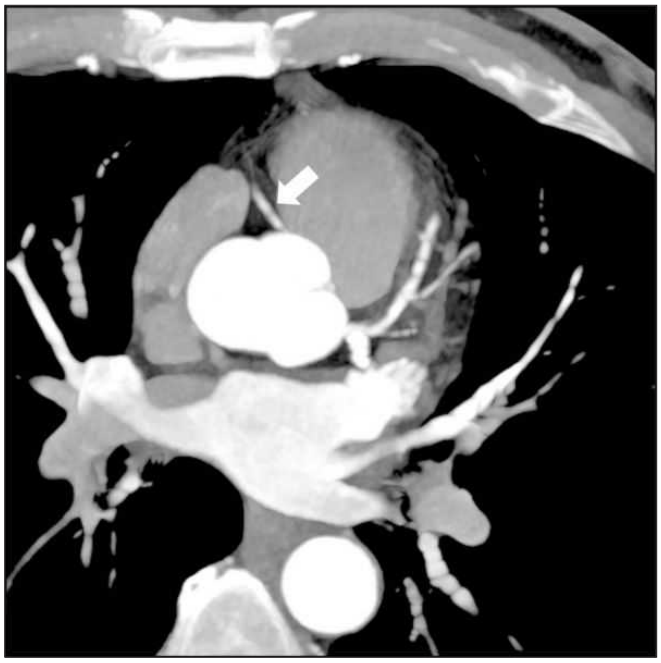

Resim 2. Aksiyel MIP görüntüde RCA kalibrasyonu distalde daha geniş görülüyor(ok).



Resim 3. 3 boyutlu görüntüde malign seyirli RCA detaylı bir şekilde gösterildi(ok).

Kardiyovasküler Görüntüleme

PS-267

KARDİYAK BİLGİSAYARLI TOMOGRAFİDE İNFERİOR SİNÜS VENOZUS ATRİAL SEPTAL DEFEKT OLGUSU

Burak Uslu, Burak Günay, Ahmet Onur Çelik, Nazmi Kurt, Fethi Emre Ustabaşıoğlu

Trakya Üniversitesi Tıp Fakültesi

Giriş ve Amaç: Atriyal septal defektler interatriyal septumun çeşitli seviyelerinde oluşabilir. Sinüs venosus atriyal septal defekt (SVASD) embriyolojik sinüs venososun anormal rezorpsiyonu sonucu oluşur ve superior veya inferior tip olabilir. Sinüs venosus atriyal septal defekt (SVASD), atriyal septal defekt (ASD)'lerin %4 - 11'ini temsil eder. İnferior tip oldukça nadirdir, SVASD işlemlerinin sadece %5'inde tanımlanmıştır. Bu olguda nadir görülen inferior tip sinüs venosus ASD'yi sunmayı amaçladık.

Bulgular: Aktif şikayet ve yakınması olmayan 53 yaşındaki bayan hasta yapılan tetkiklerinde transtorasik ekokardiografide sağ kalp boşlukları normalden geniş bulunmuş olup transözofagial ekokardiografide 26 mm ölçülen ASD saptanmıştır. Ek anomaliler açısından Multidedektör Koroner BT Anjiografi istenen hastada İnferior Tip Sinüs Venosus ASD saptandı. Pulmoner venlerin drenajının ise sol atriuma olduğu gözlenmiş olup parsiyel anormal pulmoner venöz dönüş anomalisi lehine bulgu izlenmedi.

Tartışma ve Sonuç: En sık görülen ASD tipleri ostium sekundum tip ve ostium primum tip ASD olmakla birlikte %1'in altında bir oranla inferior tip sinüs venosus ASD'de görülebilmektedir.

İnferior sinüs venosus defektleri, atriyal septumun alt kısmında yer alan, overriding inferior vena kava (IVC) ve interatriyal bir bağlantıya yol açan nadir görülen kusurlardır. Bu defektlerde parsiyel anormal pulmoner venöz dönüş(PAPVR) riski artmaktadır ve sıklıkla inferior uzantıya sahip sekundum ASD ile karıştırılmaktadır. İnferior tip SVASD'leri, inferior uzantıya sahip sekundum ASD'den ayırmak ekokardiyografi ile güçtür.

ASD'ler çeşitli görüntüleme yöntemleri kullanılarak değerlendirilebilir. Transtorasik ekokardiyografi sınırlı akustik pencere nedeniyle ASD'leri tespit etmede çok hassas değildir. Transözofageal ekokardiyografi atriyal septumun daha iyi değerlendirilmesine izin verir, ancak yarı invaziv tekniktir. Kardiyak kateterizasyon kesin anatomik ve hemodinamik değerlendirme sağlar, ancak özofageal / aortik rüptür gibi olası komplikasyonlarla neden olabilecek invaziv bir prosedürdür.Kesitsel görüntülemeler kardiyak görüntüleme için önemli ve noninvaziv modalitelerdir. Bilgisayarlı tomografi ve MR görüntüleme ikisi de ayrıntılı anatomik değerlendirme sağlar. Sonuç olarak İnferior tip SVASD'nin tanısında ve PAPVDA gibi eşlik edebilecek ek anomalilerin gösterilmesinde kardiyak BT oldukça etkin ve invazif olmayan önemli bir modalitedir.

Anahtar kelimeler: Bilgisayarlı tomografi, inferior sinüs venosus tip ASD

Kaynaklar

1- Jennifer Plymale,Kellen Kolinski,Peter Frommelt,Peter Bartz,James Tweddell,Michael G. Earing Inferior Sinus Venosus Defects: Anatomic Features and Echocardiographic Correlates Pediatric Cardiology ,February 2013, Volume 34, pp 322–326

2- Alberto Hidalgo; Mai-Lan Ho; Sanjeev Bhalla; Pamela K. Woodard; Joseph J. Billadello; Fernando R. Gutierrez Inferior Type Sinus Venosus Atrial Septal Defect: MR Findings Journal of Thoracic Imaging. 23(4):266-268, NOV 2008

3- Al Zaghal AM, Li J, Anderson RH, Lincoln C, Shore D, Rigby ML (1997) Anatomical criteria for the diagnosis of sinus venosus defects. Heart 78:298–304

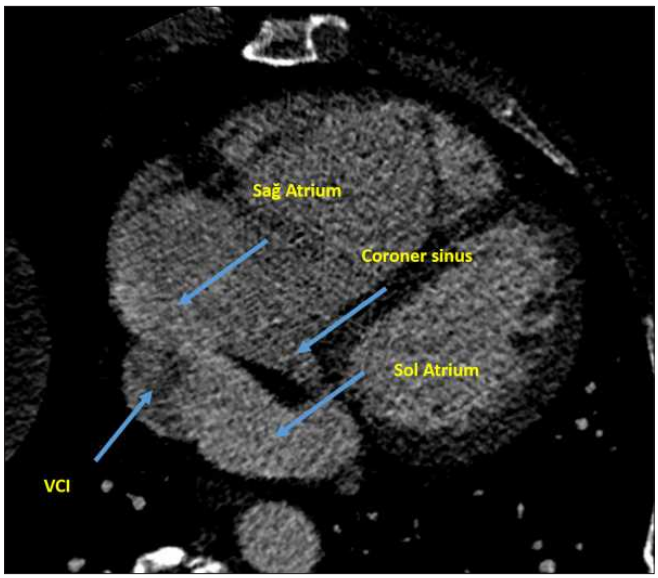

Resim 1. Aksiyal Planda İzlenen İnfeior Sinüs Venosus ASD

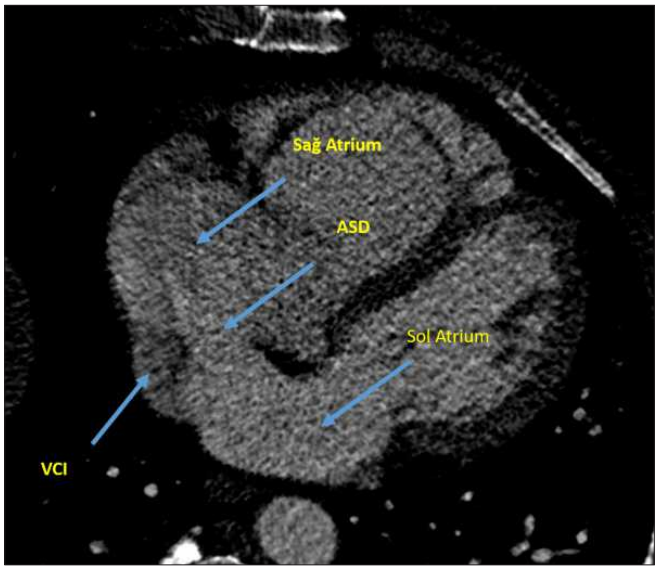

Resim 2. Resim 1. Aksiyal Planda İzlenen İnfeior Sinüs Venosus ASD

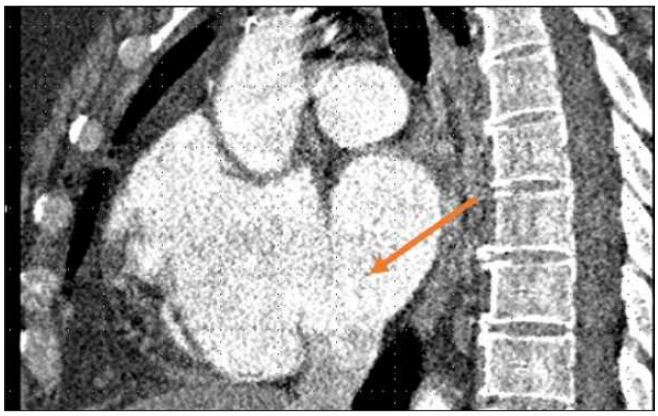

Resim 3. Sagittal Planda İzlenen İnfeior Sinüs Venosus ASD ve VCI Dökülüşü

Kardiyovasküler Görüntüleme

PS-268

NADİR GÖRÜLEN BİR OLGU; MALİGN SEYİRLİ SAĞ KORONER ARTER ANOMALİSİ'NDE ÇKBT BULGULARI
A RARE CASE; MALIGNANT RIGHT CORONARY ARTERY ANOMALY WITH COMPUTER TOMOGRAPHY FINDINGS

Sevda Mevlütoğlu, Akın Çinkooğlu, Naim Ceylan

Ege Üniversitesi Tıp Fakültesi Radyoloji AD

Giriş ve Amaç: Koroner arterlerin konjenital anomalileri, nadir de olsa, göğüs ağrısının önemli bir nedenidir. Bazı vakalarda hemodinamik açıdan önemli anormallikler ve hatta ani kalp krizine neden olabilir. Malign seyirli sağ koroner arter, anjiyografi geçiren hastalarda %0.03-0.17 rastlanma oranıyla konjenital anomalilerin seyrek bir formudur

Özellikle aort ile ana pulmoner arter arasında geçiş yapan anormal bir damar, (sağ sinüsten kaynaklanan bir sol koroner arter ya da sol sinüsden kaynaklanan bir RCA) daha kötü bir sonuç ile ilişkili olabilir. Çok çeşitli olan koroner anomalilerin normal BT görüntüsünü bilmek ve klinik ciddiyetini bilmek doğru teşhis için oldukça önem arz etmektedir.

Bu posterde malign seyirli sağ koroner arter anomalisinin çok kesitli BT bulgularının gözden geçirilmesi amaçlanmaktadır.

Gereç ve Yöntem: Egzersiz sırasında ortaya çıkan göğüs agrısı şikayeti olan; rutin laboratuar, EKG ve PA akciğer grafisi ve myokardial perfüzyon sintigrafi bulguları normal sınırlarda değerlendirilen 6 yaşındaki erkek hastaya IV kontrast madde enjeksiyonunu takiben EKG tetiklemeli olarak aksiyel planda 0.6mm kesit kalınlığında BT anjiografi görüntüler elde olunmuş ve bu görüntüler iş istasyonunda 3 boyutlu reformat görüntüler haline getirilerek değerlendirilmiştir.

Bulgular: Koroner arterlere yönelik yapılan EKG tetiklemeli 3 boyutlu BT görüntülerinin incelenmesinde sol ana koroner arter normal şekilde sol koroner sinüsten çıkış göstermektedir.(Resim 1) Bunun daha anterior kesiminde ayrı bir ostiumdan çıkış gösteren sağ koroner arter anomalisi saptanmıştır. Bu arterin aorta ve pulmoner arter arasında seyri ve sağ atrioventriküler oluğa doğru devamlılık gösterdiği ortaya konmuştur (Resim 2, 3). Görünüm malign seyirli sağ koroner arter anomalisi ile uyumludur. Sol ana koroner arter ise sol anterior dessenden arter olarak distal dallarla devamlılık göstermektedir. (Resim 4) Sol sirkumfleks arter tanımlanamamaktadır.

Tartışma ve Sonuç: Koroner arter anomalileri sağlıklı bireylerin %0.3-1'inde rastlantısal olarak bulunur. Özellikle genç erişkinlerde kardiyak morbidite ve mortaliteye neden olabildiklerinden konjenital koroner arter anomalilerinin erken tanısı önemlidir. Bu anomali ile ani ölüm insidansının %25-40 olduğu tahmin edilmektedir ve bildirilen vakaların yarısında egzersiz ile ilişkilidir. Bu olguda da egzersiz ilişkili göğüs ağrısı şikayeti mevcut idi.

Koroner arter anomalilerinin tanısında en önemli nokta, anormal çıkışlı arterin aorta kökü ve pulmoner arter arasında interarteriyel seyir gösterip göstermediğinin belirlenmesidir. Kesitsel görüntüleme kapasitesine sahip çok kesitli BT (ÇKBT), özellikle koroner anjiyografide bulgular belirsiz olduğunda, koroner arter anomalilerini tanımlamak için uygulanabilir bir noninvaziv yöntemdir. Bu olgu sunumu koroner arter anomalilerinin doğru saptanmasında non-invaziv EKG tetiklemeli ÇKBT koroner anjiyografinin rolünü vurgulamaktadır.

Anahtar kelimeler: koroner arter anomalisi, malign seyirli sag koroner arter, konjenital koroner arter anomalileri, ani ölüm

Kaynaklar

1. Angelini P, Velasco JA, Flamm S. Coronary anomalies: Incidence, pathophysiology and clinical relevance. Circulation. 2002;105:2449–54.
2. Kim SY, Seo JB, Do KH, Heo JN, Lee JS, Song JW, et al. Coronary artery anomalies: Classification and ECG-gated multi–detector row CT findings with angiographic correlation. Radiographics. 2006;26:317–33.
3) Maron BJ. Sudden death ın young athletes. N Engl J Med 2003; 349: 1064-75
4) Frescura C, Basso C, Thiene G. Anomalous origin of coronary arteries and risk of sudden death: A study based on the autopsy population of congenital heart disease. Hum Pathol. 1998;29:689–95.
5) Hague C, Andrews G, Forster B. MDCT of a malignant anomalous right coronary artery. AJR Am J Roentgenol. 2004;182:617–8.
6) Fedoruk LM, Kern JA, Peeler BB, Kron IL. Anomalous origin of the right coronary artery: Right internal thoracic artery to right coronary artery bypass is not the answer. J Thorac Cardiovasc Surg. 2007;133:456–60

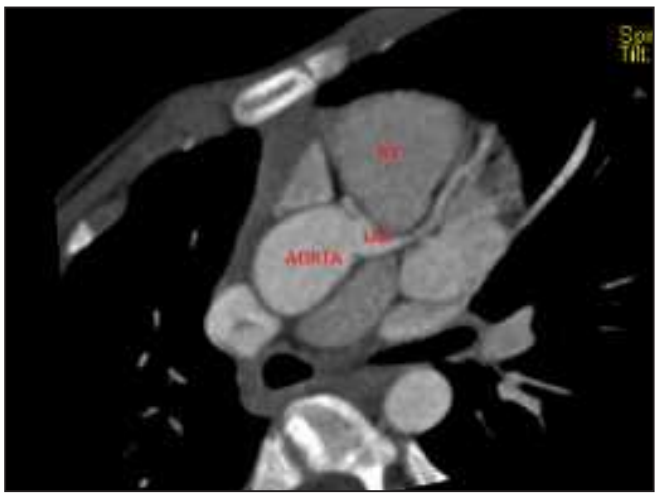

Resim 1. Sol ana koroner arter normal varyasyonda olup sol koroner sinüsten çıkış göstermektedir.

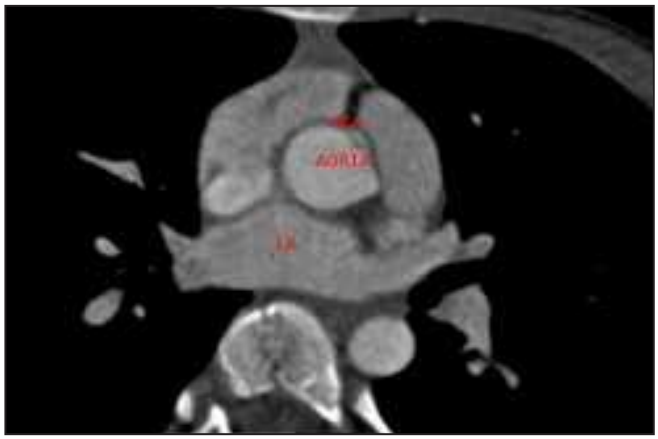

Resim 2. Sol ana koroner arterin daha ventralinde ayrı bir ostium ile çıkış gösteren sağ koroner arter (RCA), ostiumu düzeyinde gösterilmiştir.



Resim 3. Volum Rendering Görüntülerde (VR) LAD'nin aorta ile pulmoner arter arasında seyri ve sağ atrioventriküler oluğa doğru devamlılık gösterdiği izlenmektedir. Görünüm malign seyirli sağ koroner arter anomalisi ile uyumludur.

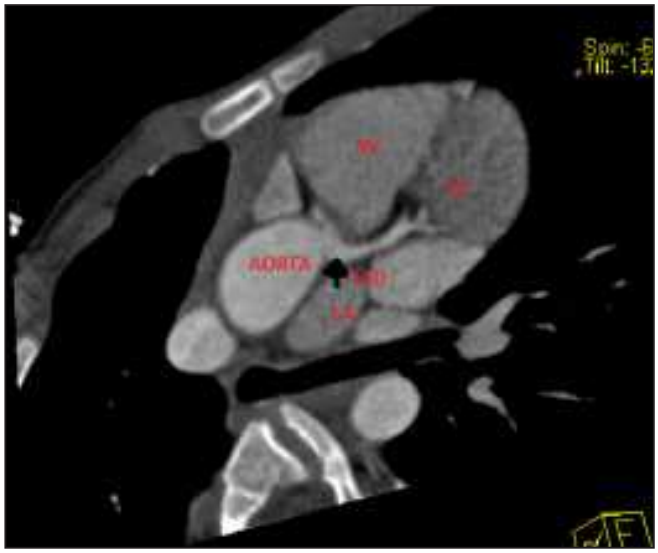

Resim 4. Sol ana koroner arter sol anterior dessenden (LAD) arter olarak distal dallarla devamlılık göstermektedir.

Kardiyovasküler Görüntüleme

PS-269

NADİR BİR KORONER ARTER ANOMALİSİ; KORONER-PULMONER ARTER FİSTÜLÜ/ A RARE CORONARY ARTERY ANOMALY; CORONARY-PULMONARY ARTERY FISTULA

Nurullah Dağ, İsmail Akdulum, Öznur Leman Boyunağa

Gazi Üniversitesi Tıp Fakültesi, Radyoloji AD, Ankara

Giriş ve Amaç: Koroner arterlerin sayısı, başlangıç düzeyi, seyri, sonlanımı ve yapısındaki farklılıklar koroner arter anomalileri olarak tanımlanır. Toplumda görülme sıklığı yaklaşık %1'dir. Koroner arter fistülü ise koroner arterin anormal sonlanımı sonucunda ortaya çıkar. Sıklıkla konjenital formda görülür. Oldukça nadir görülmekte olup konjenital kardiyak anomalilerin sadece %0,2-0,4'ünü oluşturur. Biz bu olgumuzda sağ koroner arter-pulmoner arter fistülü saptanan hastanın koroner bilgisayarlı tomografi (BT) anjiografi bulgularını sunmayı amaçladık.

Olgu Sunumu: 17 yaşındaki erkek hasta çarpıntı, göğüs ağrısı ve nefes darlığı şikayetleri merkezimize başvurdu. Fizik muayenesi, labaratuvar ve ekokardiyografi incelemelerinde belirgin patolojik bulgu saptanmadı. Çekilen koroner BT anjiografide RCA proksimal segmentten kaynaklanan, pulmoner arter anteriorunda tortiyoze seyreden iki adet konal dal izlendi (Resim 1). Tanımlanan konal dallardan birinin ana pulmoner artere açıldığı izlendi (Resim 2). Ayrıca ana pulmoner arter transvers çapının aynı düzlemdeki çıkan aorta çapından minimal fazla olduğu dikkat çekti (Resim 3). Koroner arterlerlerin aort kökünden çıkış yerleri ve kalibrasyonları normal izlenmiş olup stenotik segment saptanmadı.

Tartışma ve Sonuç: Koroner arter fistülü, koroner arterin anormal bir sonlanımı olup oldukça nadir görülmektedir. Sağ koroner arterde (RCA) %50, sol koroner arterde ise %42 sıklıkla görülür. En yaygın drenaj yerleri sağ ventrikül (%41), sağ atriyum (%26) ve pulmoner arter (%17)'dir. Koroner-pulmoner arter fistülleri (KPAF) sıklıkla sol koroner arter kaynaklı olup RCA'da daha az sıklıkla görülmektedir. Drenaj yeri yaklaşık %89 sıklıkla ana pulmoner arterdir (1-3). Koroner arter fistülleri drenaj yerine ve ek patolojilere bağlı olarak çok geniş spektrumda klinik bulgu verebilmektedir. Göğüs ağrısı, nefes darlığı, aritmi, ortopne gibi kardiyak semptomlara neden olabilir veya asemptomatik olup rastlantısal saptanabilir (4-6). Kazanılmış fistüller geçirilmiş kardiyak operasyon öyküsü, anevrizma ilişkili patolojiler, takayasu arteriti komplikasyonu veya posttravmatik olabilmektedir. Hastamızın özgeçmişinde herhangi travma veya operasyon öyküsü bulunmamaktadı. Konjenital KPAF'lerin ASD, VSD, Fallot tetratoloji, pulmoner atrezi, hipertrofik kardiyomyopati ve biküspit aorta ile artmış birliktelikleri bildirilmiştir. Hastamızın BT anjiyografisinde eşlik eden belirgin patoloji izlenmemiştir. Özellikle nonspesifik şikayetleri olan çocuk ve genç erişkin hastalarda olası koroner arter anomalileri akılda tutularak koroner BT anjiografi ile inceleme yapılabilir. Uygun parametrelerde çekilen koroner BT anjiyografi ile düşük radyasyon dozlarında ve noninvaziv olarak tanısal görüntüler elde edilmektedir.

Anahtar kelimeler: Koroner arter anomalileri, koroner arter fistülü, koroner bilgisayarlı tomografi anjiografi

Kaynaklar

1. Verdini, D., Vargas, D., Kuo, A., Ghoshhajra, B., Kim, P., Murillo, H., ... & Restrepo, C. (2016). Coronary-Pulmonary Artery Fistulas. Journal of thoracic imaging, 31(6), 380-390.
2. Zenooz, N. A., Habibi, R., Mammen, L., Finn, J. P., & Gilkeson, R. C. (2009). Coronary artery fistulas: CT findings. Radiographics, 29(3), 781-789.
3. Nakamura, M., Matsuoka, H., Kawakami, H., Komatsu, J., Itou, T., Higashino, H., ... & Mochizuki, T. (2006). Giant congenital coronary artery fistula to left brachial vein clearly detected by multidetector computed tomography. Circulation Journal, 70(6), 796-799.
4. Konishi T, Yamamoto T, Hayakawa M, Iwasa S, Tsukui H, Tanaka S Multimodal imaging of right coronary artery to left ventricle fistula complicated by large coronary aneurysm. Cardiology Journal 2019, Vol. 26, No. 1, 93–94
5. Taleb M, Sheikh M, Cooper CJ, Tinkel JL. Multiple coronary to pulmonary

artery fistulas: a case report and review of the literature. Cardiovasc Interv and Ther (2012) 27:127–130
6. Kepez A, Kaya EB, Aytemir K, Oto A, Bilateral coronary artery-pulmonary artery fistulas in a case with unstable angina pectoris Arch Turk Soc Cardiol 2008;36(2):108-110.



Resim 1. Sağ koroner arter (mavi ok) proksimal segmentinden çıkan konal dallar (mavi ok başları) dikkat çekti. Sol ana koroner arter (beyaz ok) ve D1 dalı (beyaz ok başı) ile sirkumfleks arter (siyah ok) doğal seyri ve yapısında izlendi.



Resim 2. RCA konal dalı ile ana pulmoner arter arasında milimetrik çapta fistül izlendi. Fistül akımının basınç farkına uygun şekilde hızlı geçişi dikkat çekiyor.

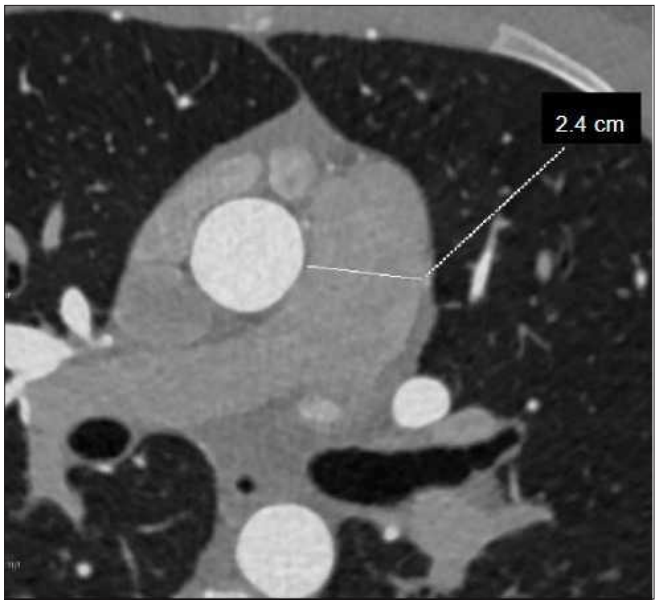

Resim 3. Ana pulmoner arter çapının (2.4 cm) aynı düzlemdeki çıkan aorta çapından (2.1 cm) fazla olduğu izlenmiş olup fistül açısından destekleyici bir bulgu.

Kardiyovasküler Görüntüleme

PS-270

AKUT AORTİK İNTRAMURAL HEMATOM OLGUSU (A CASE OF ACUTE AORTIC INTRAMURAL HEMATOMA)

Ertan Hazar, Selen Bayraktaroğlu, Naim Ceylan
Ege Üniversitesi Tıp Fakültesi Radyoloji AD

Giriş ve Amaç: Aortik intramural hematom aort diseksiyonun atipik formudur.Akut aortik sendromun bir parçası olan intramural hematomun patofizyolojisinde aortun media tabakasında vasa vasorum rüptürü nedeni ile kanama olması yer alır.İntramural hematomda İntimal yırtık gözlenmez.Daha çok yaşlı hipertansif hastalarda meydana gelme eğilimindedir.Ayrıca göğüs duvarına künt travma sonrası veya halihazırda bulunan penetran aterosklerotik ülser sonucunda gelişebilir.

Olgu Sunumu: Olgu 51 yaşında kadın hasta.Acil servise göğüs ağrısı nedeni ile başvurmuş.Pulmoner emboli ve diseksiyon ön tanısı ile çekilen kontrastlı toraks BT de aort duvarında çıkan aortadan başlayıp inen aorta orta ½ düzeyine dek devam eden duvarda kalınlaşma izlendi.Non spesifik aortit veya aortik intramural ayırıcı tanısını yapmak amacıyla bir sonraki basamak hastaya kontrastsız toraks BT çekildi.Kontrastsız toraks BT de aort duvarında izlenen kalınlaşma hiperdens olarak izlenmiş olup aortik intramural hematom tanısı doğrulandı.Aort duvarında izlenen kalınlaşma en kalın yerinde yaklaşık arkus aorta seviyesinde 1 cm idi.Bu alanın dansitesi ise ortalama 60 HU değerinde ölçüldü.Ayrıca perikardial boşlukta 1,5 cm kalınlığa ulaşan hemorajik görünümde yüksek dansiteli (50 HU) perikardiyal sıvı izlendi.

Tartışma ve Sonuç: Aortik intramural hematom akut aortik sendromlar arasındadır.Bu sendromların diğerlerinden bahsetmek gerekirse Aort diseksiyonu, penetran aterosklerotik ülser,anevrizma rüptürü,aortik yaralanma akut aortik sendromları oluşturmaktadır. İntimal yırtık gözlenmeden media tabakasında vaso vazorum rüptürü nedeni ile oluşan intramural hematom ilerleyip aortik intimal diseksiyona neden olabilir.Aort diseksiyonuna benzer şekilde intramural hematom stanford sınıflaması ile iki grupta sınıflandırılır.

TİP A intramural hematom da çıkan aorta kesinlikle etkilenir.İnen aortada intramural hematom olup olmaması etkilemez.

TİP B intramural hematomda ise sol subklavian arter distalinde inen aortada intramural hematom izlenir.

Sınıflamada De Bakey sınıflaması da kullanılabilir.

Görüntülemede BT ve EKO kullanılmaktadır.BT de aort duvarında egzentrik kresent şekilli ve prekontrast BT de hemorajik yüksek HU (60-70HU) değerlerine sahip duvar kalınlaşması izlenir.Hematomun basısı nedeni ile intimal kalsifikasyonlar lümene doğru yer değiştirir. Kontrastlı BT de ise aort duvarında hipodens kalınlaşma şeklinde izlenir.Bu görünüm inflamatuar-enfeksiyoz aortit ile karışabilir.Ayırıcı tanıda PET BT tetkiki de faydalı olmaktadır ancak pratikte çok tercih edilmez.PET BT de inflamatuar duvar kalınlaşması artmış FDG tutulumu gösterir. Kontrastlı MRG de de PET BT ye benzer şekilde aort duvarındaki kalınlaşma inflamatuar etiyolojiye sahipse duvarda kontrastlanma izlenebilir. DSA nın intramural hematom tanısında yeri yoktur. Ayırıcı tanıda diseksiyon ve inflamatuar-enfeksiyöz aortit yer alır. Tedavide stanford tip A intramural hematomda cerrahi uygulanırken, tip B de konservatif tedavi seçenekleri mevcuttur.

Anahtar kelimeler: Akut, aort, sendrom, diseksiyon, hematom, intramural

Kaynaklar

1)Christoph A. Nienaber and Hans-H. Sievers
Originally published16 Jul 2002https://doi.org/10.1161/01.CIR.0000023453.90533.82Circulation. 2002;106:284–285
2)Insights Imaging. 2012 Dec; 3(6): 561–571.
Published online 2012 Nov 6. doi: 10.1007/s13244-012-0195-7
PMCID: PMC3505562
PMID: 23129238
A pictorial review of acute aortic syndrome: discriminating and overlapping features as revealed by ECG-gated multidetector-row CT angiography
Takuya Ueda,corresponding author Anne Chin, Ivan Petrovitch, and Dominik Fleischmann
3)Pathogenesis in Acute Aortic Syndromes: Aortic Dissection, Intramural Hematoma, and Penetrating Atherosclerotic Aortic Ulcer
Katarzyna J. Macura1, Frank M. Corl, Elliot K. Fishman and David A. Bluemke
American Journal of Roentgenology. 2003;181: 309-316. 10.2214/ajr.181.2.1810309
Read More: https://www.ajronline.org/doi/full/10.2214/ajr.181.2.1810309



Resim-1. Aksiyel prekontrast BT de arkus aorta duvarında hiperdens kalınlaşma

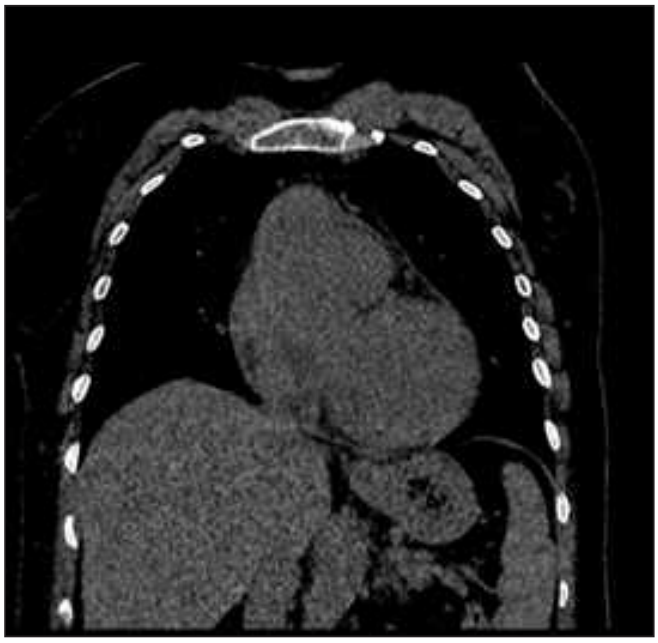

Resim-2. Koronal prekontrast reformat imajda çıkan aorta duvarında hiperdens kalınlaşma



Resim-3. Sagittal reformat BT de Aort duvarında uzun segment hiperdens intramural hematom ile uyumlu kalınlaşma



Resim-4. Aksiyel kontrastlı BT de çıkan aorta duvarında hipodens diffüz egzantrik kalınlaşma



Resim-5. Kontrastlı aksiyel BT de arkus aorta duvarında uzun segment egzantrik kalınlaşma



Resim-6. Sagittal kontrastlı BT reformat görüntülerde uzun segment intramural hematom ile uyumlu aort duvarında kalınlaşma

Kas-İskelet Radyolojisi

PS-271

18-35 YAŞ GRUBUNDA FASET TROPİZMİ VE ORYANTASYONUNUN LOMBER DİSK HERNİSİ VE DEJENERATİF DİSK HASTALIĞI İLE İLİŞKİSİNİN DEĞERLENDİRİLMESİ

Süleyman Tutar[1], Hasan Saygın[2], Mehmet İncedayı[3], Hakan Mutlu[3]

[1]Gebze Fatih Devlet Hastanesi
[2]Girne Asker Hastanesi
[3]SBÜ Sultan Abdülhamid Han Eğitim ve Araştırma Hastanesi

Faset tropizmi bir faset eklemin diğerine göre daha sagittal oryantasyon göstermesi, sol ve sağ faset eklem açıları arasındaki asimetri olarak tanımlanmıştır (1). Bu çalışmada faset eklem oryantasyonu ve faset tropizminin dejeneratif disk hastalığı (DDH) ile lomber disk hernisi (LDH) arasındaki ilişkiyi araştırmak amaçlanmıştır. Yaşla birlikte DDH ve LDH ve dejeneratif prevalansı arttığı için araştırma diğer araştırmalardan farklı olarak bu antitelerin daha az görüldüğü 18-35 yaş grubunda yapılmıştır (2-4).

Çalışmaya kurumumuzun radyoloji servisinde Ocak 2018-Şubat 2018 tarihleri arasında lumbosakral spinal MRG işlemi yapılan, yaşları 18 ile 35 arasında olan 192 olgu dahil edildi.

MR incelemeleri 1,5 Tesla MR cihazı ile gerçekleştirildi. Elde olunan MR görüntüleri iş istasyonu yazılımı üzerinden değerlendirildi. Tüm olgularda L1-L2 intervertebral diskinden başlayarak L5-S1 intervertebral diskine kadar olan tüm intervertebral disk seviyelerinde, aksiyel ve sagittal görüntüler üzerinde disk hernisi ve dejeneratif disk hastalığı olup olmadığına bakıldı, sağ ve sol faset eklem açıları hesaplandı. Faset eklemler arasında 6° altında fark olması normal, 6° üzerinde fark olması faset tropizmi olarak kabul edildi. Faset tropizmi olan olgular iki gruba ayrıldı: Faset eklem açıları arasında 6° ile 11° arası fark olması hafif faset tropizmi, 11° üzerinde fark olması ise ciddi faset tropizmi olarak kabul edildi, Faset eklem oryantasyon derecesinin hesaplanmasında faset eklem açılarının ortalaması alındı.

Çalışma sonucunda L4-L5 ve L5-S1 İVD seviyesinde faset tropizmi ile LDH ve DDH arasında istatistiksel olarak anlamlı ilişki saptanmıştır. L3-L4, L4-L5 ve L5-S1 İVD seviyelerinde faset eklem oryan-

tasyonunun LDH ile istatistiksel olarak anlamlı ilişkili olduğunu tespit edilmiştir. Çalışma sonuçları faset tropizminin dejeneratif süreçlerin bir nedeni olduğu hipotezini destekler niteliktedir.

Radyologların lumbosakral spinal MRG raporlarında özellikle de LDH veya DDH olmayan olgularda faset tropizmi varlığını belirtmesi, hastalarda ileride gelişmesi muhtemel dejeneratif süreçlerin önlenmesi açısından fizik tedavi programlarının planlanmasında faydalı olabilir.

Anahtar kelimeler: lomber disk hernisi, dejeneratif disk hastalığı, faset tropizmi

Kaynaklar

1. Brailsford JF. Deformities of the lumbosacral region of the spine. The British Journal of Surgery. 1928;16:562-627.
2. Do DH, Taghavi CE, Fong W, Kong MH, Morishita Y, Wang JC. The relationship between degree of facet tropism and amount of dynamic disc bulge in lumbar spine of patients symptomatic for low back pain. European spine journal : official publication of the European Spine Society, the European Spinal Deformity Society, and the European Section of the Cervical Spine Research Society. 2011;20(1):71-8.
3. Zhou Q, Teng D, Zhang T, Lei X, Jiang W. Association of facet tropism and orientation with lumbar disc herniation in young patients. Neurological sciences : official journal of the Italian Neurological Society and of the Italian Society of Clinical Neurophysiology. 2018;39(5):841-6.
4. Wang H, Zhou Y. Facet tropism: possible role in the pathology of lumbar disc herniation in adolescents. Journal of neurosurgery Pediatrics. 2016;18(1):111-5.

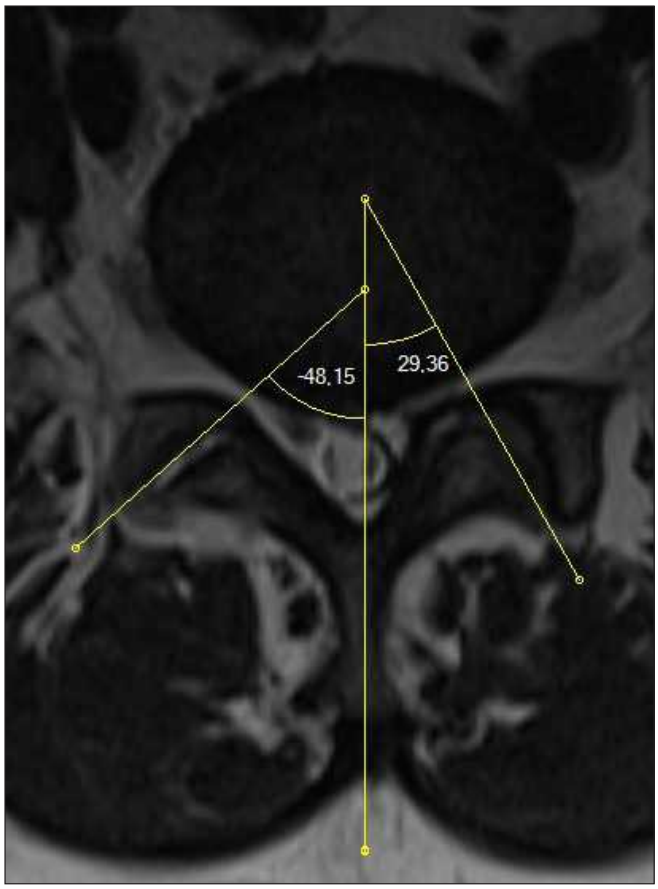

Resim 1. Ciddi Tropizm

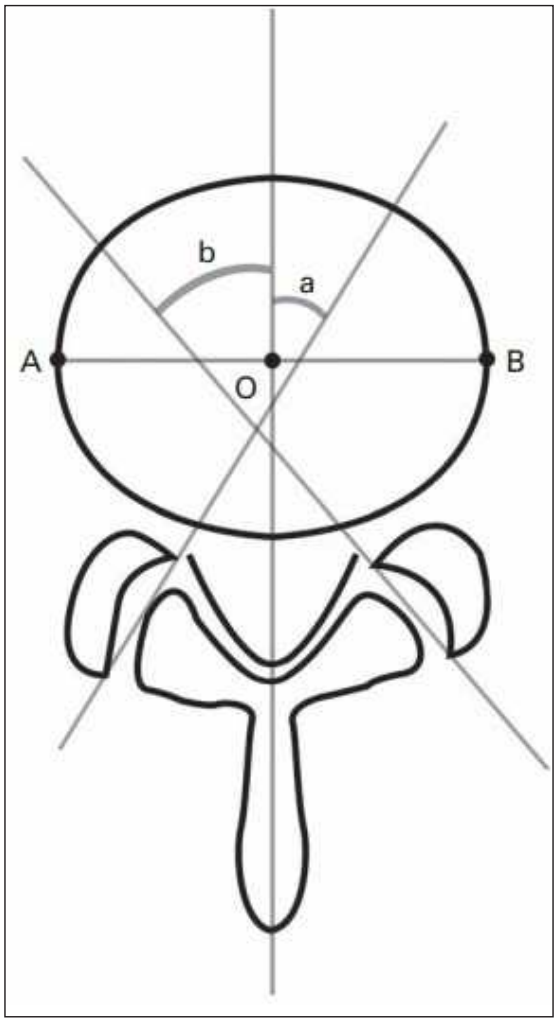

Resim 2. Faset Eklem Açısı Ölçümü

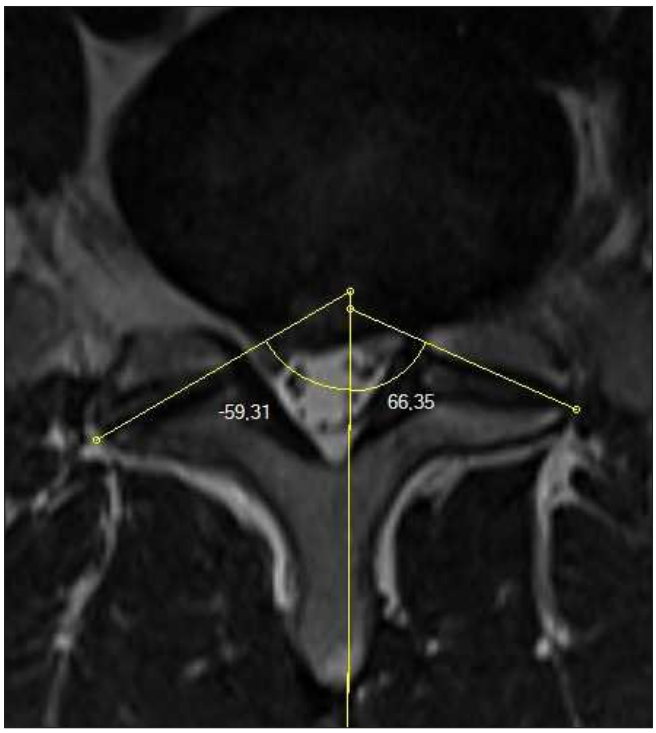

Resim 3. Hafif Tropizm

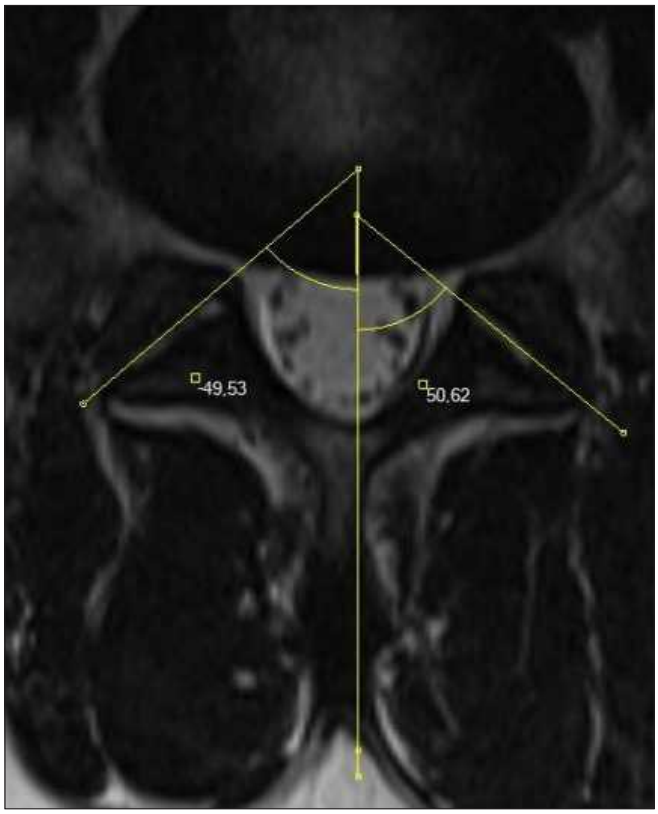

Resim 4. Normal Tropizm

Kas-İskelet Radyolojisi

PS-272

KRONİK BÖBREK HASTALIĞI OLGULARINDA AŞİL TENDONUNUN SONOELASTOGRAFİ YÖNTEMİ İLE DEĞERLENDİRİLMESİ

Samet Mutlu, İclal Erdem Toslak, Bülent Çekiç, Alpaslan Yavuz
S.B.Ü Antalya Eğitim ve Araştırma Hastanesi Radyoloji Kliniği

Amaç: Kronik böbrek hastalarında görülen kas-iskelet sistemi komplikasyonlarından biri de spontan tendon rüptürleridir (1). Bu çalışmada, kronik böbrek hastalığı tanılı olgularda aşil tendon elastikiyetinin ve strain oranının sonoelastografi yöntemi ile değerlendirilmesi ve normal populasyon ile karşılaştırılması amaçlanmıştır.

Gereç ve Yöntem: Mart 2019-Mayıs 2019 tarihleri arasında evre 3 ve üzeri kronik böbrek hastalığı olan 30 kronik böbrek hastası ve aşil tendonunda ağrı tariflemeyen, böbrek fonksiyon değerleri normal olan 30 sağlıklı gönüllüye aşil tendonuna yönelik Hitachi Preirus marka cihaz ile 6-13 MHz band genişliğinde lineer prob kullanılarak strain elastografi incelemeleri yapıldı. Katılımcılar pron pozisyonda yatarken her iki ayak sedyenin ucundan serbest şekilde sarkıtılarak aşil tendonu; proksimal (myotendinöz bileşke), orta (kalkaneusa yapışma yerinin 2-6 cm üzeri), distal (kalkaneusa yapışma yeri) kesim şeklinde 3 anatomik bölümde incelendi. Aşil tendonu ve Kager yağ yastığından yapılan ölçümlerle strain oranı ölçüldü. Ayrıca aşil tendonu kalınlıkları ve gri skala değerlendirmeleri yapıldı. Hastalardan elde edilen strain oranı değerleri ve tendon kalınlıkları kontrol grubu sağlıklı bireylerin değerleri ile kıyaslandı.

Bulgular: Kronik böbrek hastalığı olan 30 olguda (13 kadın, 17 erkek, ortalama yaş 52,7 ±11,7) ve sağlıklı 30 gönüllü olguda (11 kadın, 19 erkek, ortalama yaş 46,6 ±16,03) gri skala görünümleri arasında fark yoktu. Sağlıklı ve hasta bireylerin sağ proksimal anteroposterior, sağ orta anteroposterior ve sol proksimal anteroposterior aşil tendonu kalınlık ortalamaları arasında istatiksel olarak anlamlı fark saptanmamış olup sol orta anteroposterior ve her iki distal anteroposterior aşil tendonu kalınlıkları arasında sağlıklı ve hasta bireyler arasında hastalarda kalınlık artışı lehine istatistiksel anlamlı fark saptandı. Strain oranları ise kronik böbrek hastalığı olan grupta sağlıklı gönüllülere göre tüm aşil tendon bölgelerinde istatistiksel anlamlı olarak yüksek bulundu.

Sonuç: Sonoelastografi aşil tendonunun değerlendirilmesinde etkili bir non-invazif yöntemdir (2). Aşil tendonu strain oranları kronik böbrek hastalarında sağlıklılara göre anlamlı olarak yüksektir. Sonoelastografi kronik böbrek hastalarında tendon patolojilerinin saptanmasında etkin bir yöntem olup olası komplikasyonların önlenmesinde katkı sağlayabilir.

Anahtar kelimeler: Kronik böbrek hastalığı, ultrasonografi, real time elastografi, aşil tendonu, tendinopati

Kaynaklar

1.Murphy D, McCulloch CE, Lin F, et al. Trends in prevalence of chronic kidney disease in the United States. Ann Intern Med. 2016;165:473–81.
2. Lerner RM, Huang SR, Parker KJ. "Sonoelasticity" images derived from ultrasound signals in mechanically vibrated tissues. Ultrasound Med Biol 1990;16:231–239.

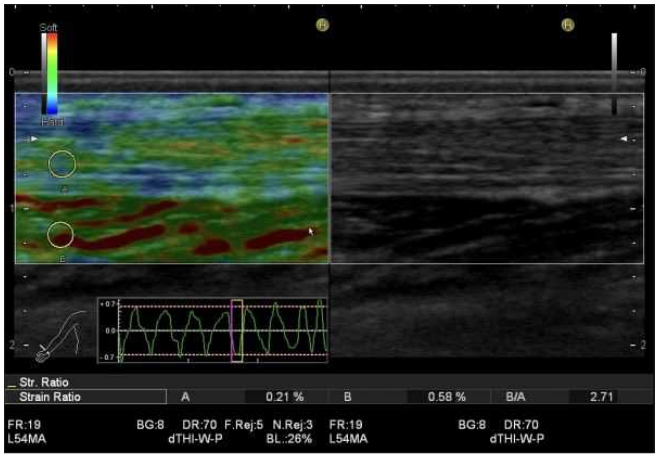

Resim 1. 31 yaşında sağlıklı erkek olguda aşil tendon strain ratio değeri

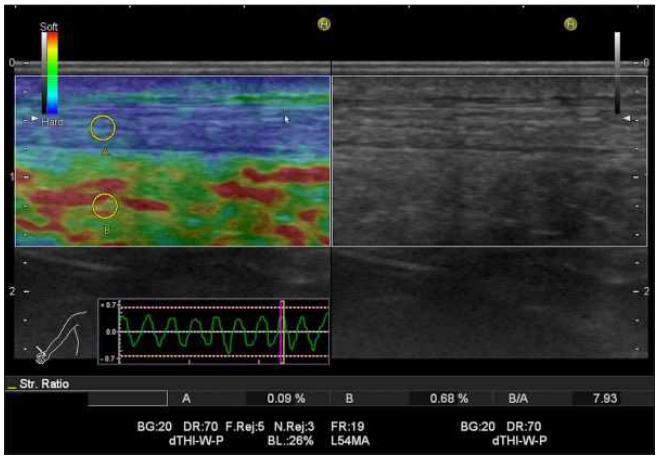

Resim 2. 63 yaşında hemodiyaliz tedavisi alan evre 5 kronik böbrek hastalığına sahip erkek olguda aşil tendon strain ratio değeri

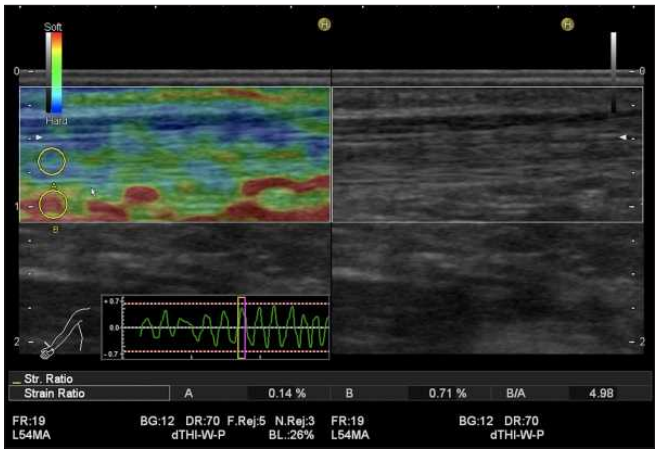

Resim 3. 51 yaşında evre 3 kronik böbrek hastalığı olan kadın olguda aşil tendon strain ratio değeri

Tablo 1. Sağlıklı ve hasta bireylerin strain oranı ölçümlerine göre bağımsız gruplar t-testi tablosu

Aşil Tendonu	Hasta	Sağlıklı	p değeri
Sağ proksimal strain ratio	5,33 ± 1,68	2,53 ± 0,64	,000
Sağ orta strain ratio	4,94 ± 1,83	2,26 ± 0,62	,000
Sağ distal strain ratio	3,85 ± 1,48	2,16 ± 0,68	,000
Sol proksimal strain ratio	4,74 ± 1,76	2,62 ± 0,72	,000
Sol orta strain ratio	4,99 ± 1,82	2,67 ± 0,85	,000
Sol distal strain ratio	4,83 ± 2,33	2,66 ± 0,77	,000

Tablo 1. Sağlıklı ve hasta bireylerin tendon kalınlık ölçümlerine göre bağımsız gruplar t-testi tablosu

Aşil Tendonu	Hasta	Sağlıklı	p değeri
Sağ proksimal anteroposterior kalınlık	2,64 ± 0,43	2,73 ± 0,40	0,43
Sağ orta anteroposterior kalınlık	4,11 ± 0,60	4,11 ± 0,56	0,965
Sağ distal anteroposterior kalınlık	5,30 ± 0,61	4,86 ± 0,60	0,007
Sol proksimal anteroposterior kalınlık	2,78 ± 0,35	2,74 ± 0,48	0,714
Sol orta anteroposterior kalınlık	4,38 ± 0,51	4,10 ± 0,49	0,035
Sol distal anteroposterior kalınlık	5,38 ± 0,53	4,89 ± 0,52	0,001

Kas-İskelet Radyolojisi

PS-273

ANTERİOR TALOFİBULAR LİGAMENT YIRTIKLARINI SAPTAMADA BİLGİSAYARLI TOMOGRAFİNİN DOĞRULUĞU

Merve Gürsoy[1], Berna Dirim Mete[1], Yusuf Kenan Çetinoğlu[2], Tuğrul Bulut[3], Özgür Tosun[2]

[1]İzmir Demokrasi Üniversitesi Tıp Fakültesi, Radyoloji AD, İzmir, Türkiye
[2]İzmir Katip Çelebi Üniversitesi Atatürk Eğitim ve Araştırma Hastanesi, Radyoloji Kliniği, İzmir, Türkiye
[3]İzmir Katip Çelebi Üniversitesi Atatürk Eğitim ve Araştırma Hastanesi, Ortopedi ve Travmatoloji Kliniği, İzmir, Türkiye

Giriş: Çalışmamızın amacı; MRG sonuçları altın standart kabul edilerek ATFL hasarını belirlemede BT'nin etkinliğinin belirlenmesidir.

Gereç ve Yöntem: 2010-2018 yılları arasında hem BT hem de MRG tetkikleri bulunan toplam 60 hastanın 62 ayak bileği tetkiki çalışmaya dahil edildi. BT ve MRG çekimleri arasındaki süre 2 haftadan kısa idi.ATFL lezyonları hem BT hem de MR görüntüleri üzerinden sağlam ya da yırtık (kısmi yırtık veya tam kat yırtık) şeklinde sınıflandırıldı. BT'de bağ kontürlerinin keskin ve devamlılığının korunmuş olması sağlam, rezidüel intakt liflerin varlığı kısmi yırtık, bağ devamlılığının tamamen kaybolması tam kat yırtık olarak kabul edildi. MRG'de, bağın düzgün konturlu ve düşük sinyalli görünümü (normal) ya da kontür düzensizliği olmadan intrasubstans yüksek sinyalli görünümü (zorlama) sağlam olarak kabul edildi. Rezidüel intakt liflerle beraber liflerin bazılarında devamlılığın kaybolması ve intrasubstans yüksek sinyal kısmi yırtık, bağ devamlılığının tamamen kaybolması ise tam kat yırtık olarak kabul edildi. Avülsiyon yırtıkları çalışmaya dahil edilmedi.BT'de ATFL hasarının değerlendirilmesinde aksiyel kesitler ve yumuşak doku penceresi kullanıldı.MRG sonuçları altın standart kabul edilerek ATFL yırtıklarını saptamada BT'nin duyarlılık, özgüllük, pozitif prediktif değer, negatif prediktif değer ve doğruluğu hesaplandı. Ayrıca hastalar BT ve MRG'de normal (evre 0), zorlama (evre 1), kısmi yırtık (evre 2) ve tam kat yırtık (evre 3) şeklinde sınıflandırılarak evrelemede her iki tetkikin uyumu hesaplandı.

Bulgular: BT sonuçları değerlendirildiğinde; ATFL'de 2 yanlış negatif (Resim 1,2), 55 gerçek negatif (Resim 3), 5 gerçek pozitif (Resim 4) sonuç tespit edildi. Hiç yanlış pozitif sonuç saptanmadı. ATFL hasarını saptamada BT'nin duyarlılığı %71,4, özgüllüğü %100, PPD'si %100, NPD'si %96,4 ve doğruluğu %96,7 olarak hesaplandı(Tablo 1). 62 hastadan 57'sinde (%91,9) ATFL hasarı, BT ve MRG'de birebir aynı evrede saptandı.

Tartışma: Çalışmamızda ATFL hasarını göstermede BT'nin özgüllük, PPD ve NPD'si oldukça yüksektir.Duyarlılık %71,4 ile kabul edilebilir düzeydedir. 2 yanlış negatif hastada ATFL hasarı MRG'de kısmi yırtık olarak değerlendirilirken BT'de zorlanma ile uyumlu normalden kalın olarak değerlendirilmiştir. BT'de yırtık ligament fibrilleri ve çevre yumuşak dokudaki kontüzyon ve ödemin oluşturduğu dansite değişikliklerinin bağ trasesini kalınlaşmış olarak görmemize neden olduğunu düşünüyoruz.ATFL lezyonlarının evrelemesinde BT ve MRG'de 62 hastanın 57'sinde sonuçlar birebir aynı idi. İki hasta BT'de yanlış negatif olarak değerlendirilen hastalar idi. Üç hastada ise MRG'de ATFL normal olarak değerlendirilirken BT'de normalden kalın olarak izlendi.Bağ intakt iken çevre yumuşak dokudaki ödemin, BT de yanıltıcı olarak bağın normalden kalın olarak değerlendirilmesine neden olabileceğini düşünüyoruz.Literatürde ATFL yırtıklarının cerrahi tedavisinin daha iyi ayak bileği stabilitesi ve daha hızlı işe-spora dönüş sağladığını gösteren çalışmalar mevcuttur(3). BT tetkikinde ATFL hasarı gösterilebilirse lateral ayak bileği instabilitesi gelişmeden cerrahi girişim yapılabilir veya hasta MRG'ye yönlendirilebilir. Böylelikle hem uygulanacak tedavi şeklinde hem de prognozu öngörmede değişiklikler oluşturulabilir.Travma sonrası çekilen ayak bileği BT tetkiklerinde, rutin raporlandırma sırasında ATFL'nin de değerlendirilmesinin hasta tedavi planlamasında önemli olduğunu düşünüyoruz.Çalışmanın en önemli kısıtlılığı retrospektif natürde olmasıydı. Bu nedenle hastaların klinik bulguları hakkında yeterli veri bulunmuyordu, bu nedenle BT ve MRG sonuçları ile karşılaştırma yapılamadı.

Sonuç: BT, sağlam ve hasarlı ATFL ayrımında yüksek doğruluk oranlarına sahiptir.BT tetkikinde ATFL'nin sağlam ya da yırtık olduğunun öngörülmesi hastanın MRG'ye yönlendirilmesi, tedavi şeklinin değişmesi ve prognozu öngörmede değişiklikler oluşturulabilir.

Anahtar kelimeler: Anterior talofibular ligament, Bilgisayarlı tomografi, Manyetik rezonans görüntüleme, doğruluk

Kaynaklar

1. Kerkhoffs GM, Handoll HH, de Bie R, Rowe BH, Struijs PA. Surgical versus conservative treatment for acute injuries of the lateral ligament complex of the ankle in adults. Cochrane Database Syst Rev 2007; 18:CD000380.

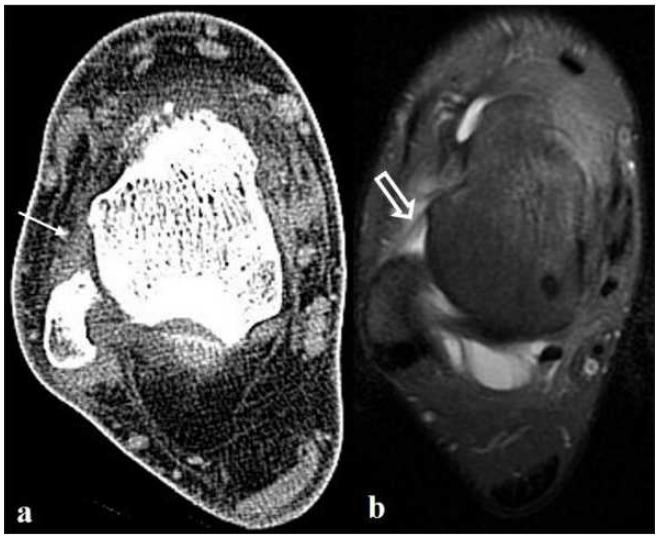

Resim 1. (a) Aksiyel BT görüntüsünde ATFL normalden kalın görünümle (ok) izleniyor. (b) Aksiyel PD yağ baskılı görüntüde ATFL'de kısmi yırtık izleniyor. Açık ok sağlam ATFL liflerini göstermektedir. BT'nin yanlış negatif sonucu olarak kabul edildi.

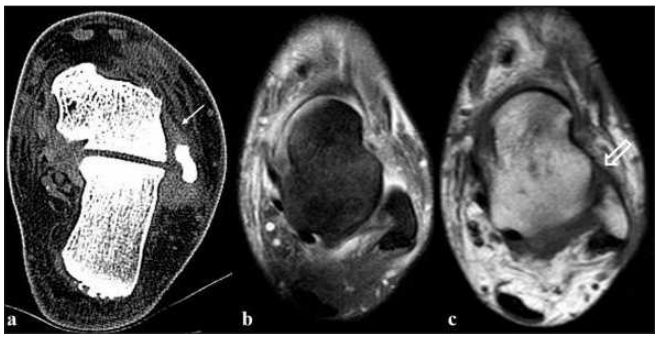

Resim 2. (a) Aksiyel BT görüntüsünde ATFL normalden kalın görünümde (ok) izleniyor. (b) Yağ baskılı aksiyel PD ve (c) T1A görüntülerde ATFL'de kısmi yırtık izleniyor (açık ok). BT'nin yanlış negatif sonucu olarak kabul edildi.

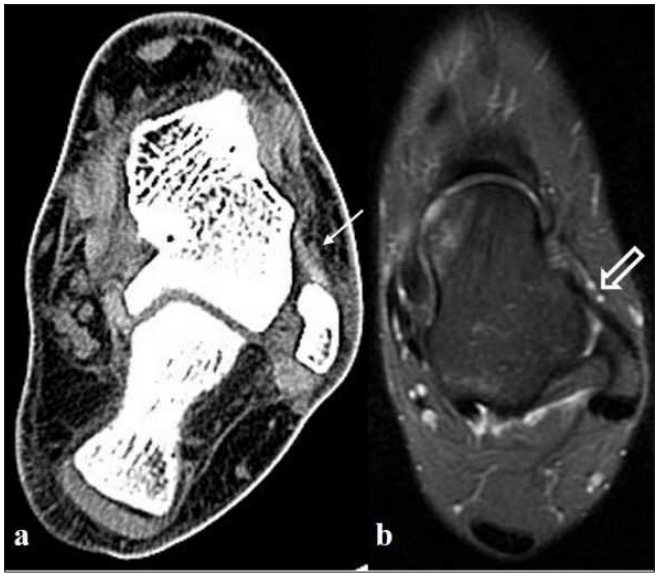

Resim 3. (a) Aksiyel BT (ok) ve (b) aksiyel PD yağ baskılı (açık ok) görüntülerde ATFL normal görünümde izleniyor. BT'nin gerçek negatif sonucu olarak kabul edildi.

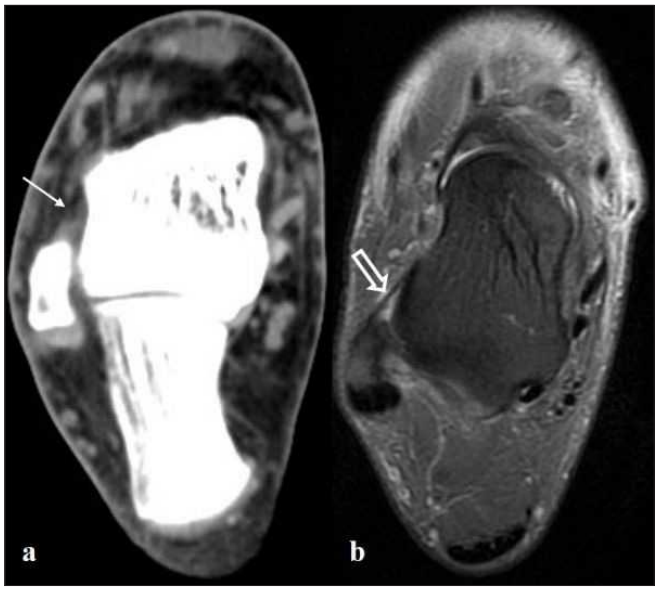

Resim 4. (a) Aksiyel BT görüntüsünde ATFL'de kontur düzensizliği (ok) izleniyor (kısmi yırtık). (b) Aksiyel PD yağ baskılı görüntüde ATFL normalden ince görünümde (açık ok) izleniyor (kısmi yırtık). BT'nin gerçek pozitif sonucu olarak kabul edildi.

Tablo 1.

		MRG Bulguları		İstatistiksel Bulgular
	Pozitif	Negatif	Toplam	%
BT Bulguları				
Pozitif	5	0	5	
Negatif	2	55	57	
Toplam	7	55	62	
Duyarlılık				%71,4
Özgüllük				%100
PPD				%100
NPD				%96,4
Doğruluk				%96,7
MRG ile aynı evrede saptanma durumu				%91,9

Kas-İskelet Radyolojisi

PS-275

OS TRİGONUM, AKSESUAR NAVİKULAR KEMİK VE OS PERONEUM BİRLİKTELİĞİ VE İLİŞKİLİ KEMİK VE TENDON PATOLOJİLERİ

Merve Gürsoy[1], Berna Dirim Mete[1], Yusuf Kenan Çetinoğlu[2], Tuğrul Bulut[3], Hakan Gülmez[4]

[1]İzmir Demokrasi Üniversitesi Tıp Fakültesi Radyoloji AD
[2]İzmir Katip Çelebi Üniversitesi Atatürk Eğitim ve Araştırma Hastanesi Radyoloji Kliniği
[3]İzmir Katip Çelebi Üniversitesi Atatürk Eğitim ve Araştırma Hastanesi Ortopedi ve Travmatoloji Kliniği
[4]İzmir Demokrasi Üniversitesi Tıp Fakültesi Aile Hekimliği AD

Giriş: Ayakta en sık görülen aksesuar kemikler; aksesuar navikular kemik, os trigonum ve os peroneumdur (1,2). Avülsiyon kırık ile karışabilildiğinden aksesuar kemiklerin bir arada görülme olasılık ve sıklıkları da bilinmelidir. Tanımlanan kemikler genellikle asemptomatiktir.Ancak fazla kullanım ya da travmaya sekonder ağrı sendromları oluşturabilirler. Çalışmamızın amacı os trigonum ile aksesuar navikular kemik ve os peroneumun hangi sıklıkta bir arada bulunduğunun belirlenmesidir. Çalışmamızın bir diğer amacı ise; bu üç aksesuar kemiğe eşlik edebilecek kemik ve tendon patolojilerinin araştırılmasıdır.

Gereç ve Yöntem: 2009-2015 yılları arasında herhangi bir nedenle ayak bileği MRG incelemesi gerçekleştirilen ve tetkikinde os trigonum saptanan 110 hasta çalışmaya dahil edildi. Os trigonum ile aksesuar navikular kemik ve os peroneumun bir arada olma sıklıkları belirlendi (Resim 1). Ayrıca os trigonum, aksesuar navikular ve os peroneum kemik patolojileri (kemik iliği ödemi, kist ya da osteofit) ve ilişkili oldukları tendon patolojileri (tendon kılıfında normalden fazla sıvı ya da tendon içerisinde yüksek sinyal MR görüntüleri üzerinden değerlendirildi.

Bulgular: Ayak bileği MRG incelemesinde os trigonum saptanan toplam 110 hastanın 21'inde (%19) aksesuar navikular kemik, 5'inde (%4,5) ise os peroneum, os trigonum ile birlikte bulunuyordu. Os trigonum, aksesuar navikular kemik ve os peroneumda en sık görülen kemik patolojisi kemik iliği ödemi (sırasıyla %44,5, %23,8, %40) idi (Tablo 1) (Resim 2,3,4). Aksesuar kemikler ile ilişkili tendonlarda (fleksör hallusis longus (FHL), tibialis posterior (TP) ve peroneus longus (PL) en sık izlenen patoloji ise tendon çevresinde normalden fazla sıvı idi (Tablo 2).

Tartışma: Çalışmamız göstermiştir ki; yaklaşık olarak her 4 aksesuar kemikten biri başka bir aksesuar kemikle birlikte görülmektedir. Aksesuar kemikler avülsiyon kırıkları ile karıştırılabildiğinden aksesuar kemiklerin lokalizasyonlarını bilmek doğru tanı açısından oldukça önemlidir. Tanımlanan aksesuar kemiklerde MRG'de en sık görülen patoloji kemik iliği ödemi olarak, ilişkili oldukları tendonda en sık görülen patoloji ise tendon çevresinde normalden fazla sıvı olarak bulundu. Os trigonum sendromuna FHL, aksesuar navikular kemik sendromunda TP ve os peroneum sendroumda PL tendon patolojileri bulgulara eşlik etmektedir (3,4,5). Çalışmamızda os trigonum, aksesuar navikular kemik ve os peroneuma kıyasla daha sık olarak patolojikti. Os trigonumlu olgularda kemik değişiklikler komşu tendon patolojilerinden, aksesuar naviküler kemikli olgularda komşu tendon patolojileri kemik değişikliklerden daha sık izlenirken os peroneumlu olgularda kemik ve tendon patolojileri eşit oranda saptandı. Tüm aksesuar kemik sendromlarında MRG'de ilgili kemikte T2 ağırlıklı ve PD görüntülerde kemik iliği ödemini temsil eden yüksek sinyal, komşu yumuşak doku planlarında sıvı sinyali izlenir.

Sonuç: Acil servise başvuran hastaların büyük çoğunluğunu kas-iskelet yaralanmalarının oluşturduğu düşünülürse aksesuar kemiklerin lokalizasyonlarının ve birlikteliklerinin bilinmesinin önemi açıktır. Rutin pratikte sık görülen aksesuar kemikler ile ilişkili ağrı sendromlarının patolojik MRG bulgularının bilinmesi hasta semptomlarının açıklanması ve gözden kaçmaması açısından önemlidir.

Anahtar kelimeler: Os trigonum, aksesuar navikular kemik, os peroneum, MRG

Kaynaklar

1. Kruse RW, Chen J. Accessory ossicles of the foot: clinical significance. Mil Med 1995;160:464-467.
2. Mellado JM, Ramos A, Salvadó E, Camins A, Danús M, Saurí A. Accessory ossicles and sesamoid bones of the ankle and foot: imaging findings, clinical significance and differential diagnosis. Eur Radiol 2003;13:L164-L177.
3. Maquirriain J. Posterior ankle impingement syndrome. J Am Acad Orthop Surg 2005;13:365-371.
4. Romanowski CA, Barrington NA. The accessory navicularan important cause of medial foot pain. Clin Radiol 1992;46:261-264.
5. Bianchi S, Bortolotto C, Draghi F. Os peroneum imaging: normal appearance and pathological findings. Insights Imaging 2017;8:59-68.

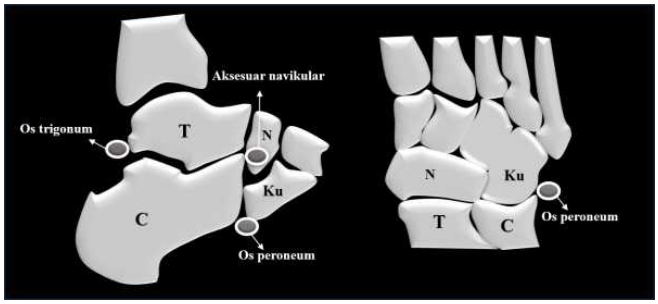

Resim 1. Os tirgonum, aksesuar navikular kemik ve os peroneum yerleşimlerini gösteren şematik çizim.(C: Kalkaneus, T: Talus, N: Navikular, Ku: Kuboid)

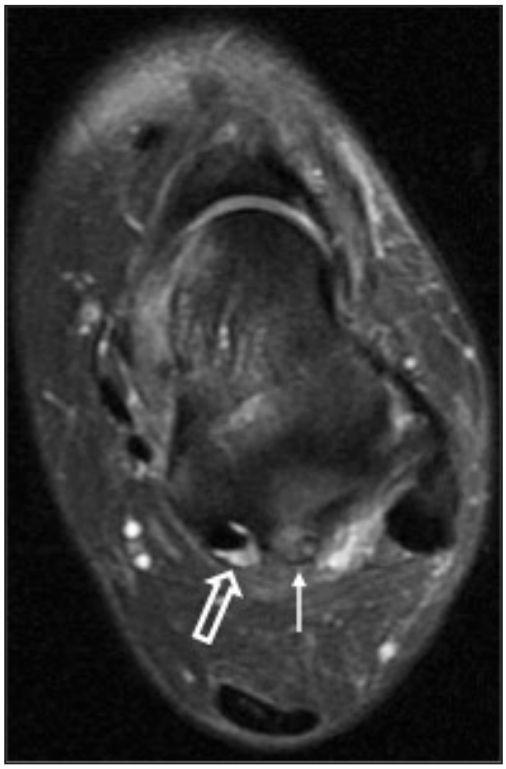

Resim 2. Aksiyel T2A yağ baskılı görüntüde os trigonumda kemik iliği ödemi (ok) ve fleksör hallusis longus tendon kılıfında normalden fazla sıvı (boş ok) izleniyor.

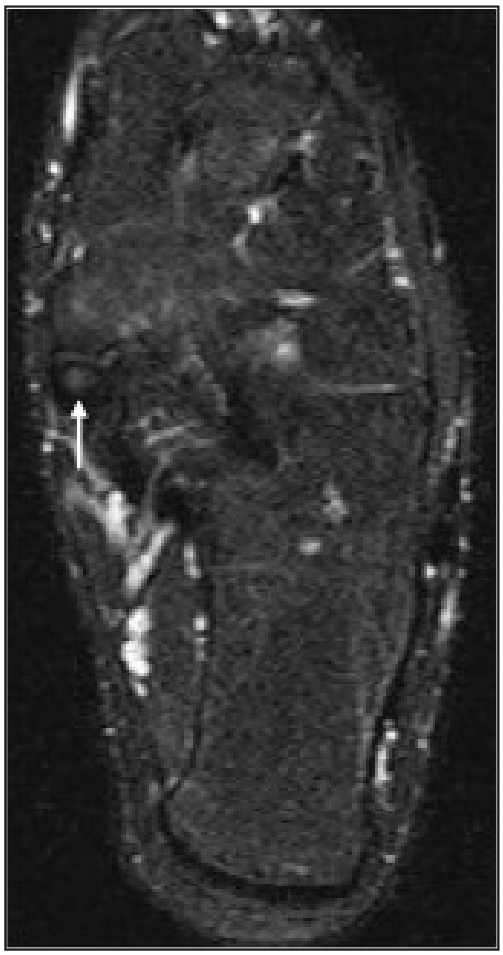

Resim 3. Aksiyel T2A yağ baskılı görüntüde aksesuar navikular kemikte kemik iliği ödemi (ok) izleniyor.



Resim 4. Sagittal FSE T1A görüntüde peroneus longus tendonu içerisine yerleşmiş os peroneum (ok) izleniyor. Os peroneumda T1A görüntüde kemik iliği ödemi ile uyumlu komşu kuboid kemiğe kıyasla düşük sinyal izleniyor.

Tablo 1. Os trigonum, aksesuar navikular kemik ve os peroneum kemik patolojileri

	Os trigonum		Aksesuar navikular kemik		Os peroneum	
	n	%	n	%	n	%
Normal	31	28,1	13	61,9	3	60
Patolojik						
Kemik iliği ödemi	49	44,5	5	23,8	2	40
Kist	27	24,5	1	4,7	-	-
Osteofit	33	30	4	19	-	-

Tablo 2. Aksesuar kemikler ile ilişkili fleksör hallusis longus, tibialis posterior ve peroneus longus tendon patolojileri

	Fleksör hallusis longus		Tibialis posterior		Peroneus longus	
	n	%	n	%	n	%
Normal	68	61,8	10	47,6	3	60
Patolojik						
Tendon kılıfında artmış sıvı	37	33,6	9	42,8	1	20
Anormal sinyal	6	5,4	4	19	1	20

Kas-İskelet Radyolojisi

PS-276

DİZ MANYETİK REZONANS GÖRÜNTÜLEMEDE DİSKOİD LATERAL MENİSKÜS: RETROSPEKTİF BİR ÇALIŞMA

Hande Melike Halaç, Işıl Başara Akın, Ali Balcı

Dokuz Eylül Üniversitesi Tıp Fakültesi Radyoloji AD

Giriş ve Amaç: Diskoid menisküs anormal olarak uzun ve geniş menisküs olup genellikle genç popülasyonda bulgu verir (1,2). Diskoid lateral menisküs (DLM) prevelansının %0,4-17 arasında olduğu bilinmktedir (3). Stabil diskoid menisküsler asemptomatik hastalarda sıklıkla insidental olarak saptanır. Normal şekilli menisküslerin aksine travma olmaksızın yırtılabilir ve ani bir ağrı ile semptomatik hale gelebilir (2) Bu çalışmanın amacı DLM'nin Manyetik Rezonans Görüntüleme (MRG) bulgularını dökümante etmek ve MRG kriterlerine göre belirlenen 33 olguluk bir serinin bulgularını sunmaktır.

Gereç ve Yöntem: Aralık 2011 ile Şubat 2018 tarihleri arasında 1.5 T MR cihazında yapılan diz MRG tetkikleri retrospektif olarak tarandı ve 33 DLM vakası kaydedildi. Sagital planda alınan 3 ya da daha fazla kesitte menisküsün ön ve arka boynuzları arasındaki devamlılığın korunması ve koronal kesitlerde menisküs genişliğinin 15 mm'den büyük olması durumu diskoid menisküs olarak tanı aldı. DLM kategorizasyonunda Hall sınıflaması kullanıldı.

Bulgular: Hastaların 21'i (%63,6) kadın, 12'si (%36,6) erkekti. Hall sınıflaması kullanılarak 33 diskoid lateral menisküsün 9'u kalın tabaka tip (Resim 1), 12'si kama tipi (Resim 2), 4'ü bikonkav tip (Resim 3), 5'i asimetrik anterior tip ve 3'ü gros yırtık tip olarak belirlendi. Diskoid menisküsü olan erkek hastaların yaşı kadın hastalardan anlamlı olarak küçüktü (p=0.048, Mann-Whitney U test). Gros yırtık olarak sınıflandırılan hastaların yaş ortalaması 14,6 idi.

Tartışma ve Sonuç: Çalışmamızdaki diskoid menisküs tiplerinin dağılımı literatürde bu konuda yapılmış olan çalışmalar ile benzerdi (4). Çalışmamızda gros yırtık tipi diğer tiplere kıyasla daha genç hastalarda görüldü. Erkeklerin yaş ortalaması kadınlardan düşük olup bu durum erkeklerin travmaya daha yatkın olması ve buna bağlı olarak daha erken yaşta semptomatik hale gelmesi ile açıklanabilir.

Anahtar kelimeler: diskoid lateral menisküs, manyetik rezonans görüntüleme, Hall sınıflaması

Kaynaklar

1- Silverman JM, Mink JH, Deutsch AL. Discoid menisci of the knee: MR imaging appearance. Radiology. 1989;173:351–4. doi: 10.1148/radiology.173.2.2798867.
2- Yaniv M, Blumberg N. The discoid meniscus. J Child Orthop. 2007; 1(2):89-96.
3- Ahn JH, Lee SH, Yoo JC, Lee HJ, Lee JS. Bilateral discoid lateral meniscus in knees: Evaluation of the contralateral knee in patients with symptomatic discoid lateral meniscus. Arthroscopy. 2010;26:1348–56. doi: 10.1016/j.arthro.2010.02.008.
4- Hall FM. Arthrography of the discoid lateral meniscus. Am J Roentgenol 1977;218:993-1002.



Resim 1. 29 yaşında kadın hasta, sağ diz MRG'de koronal T1A görüntüde kalın tabaka tip diskoid lateral menisküs izlenmekte.

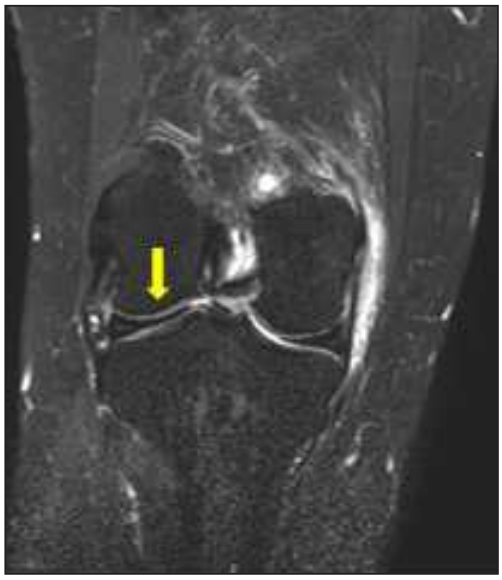

Resim 2. 36 yaşında kadın hasta, sağ diz MRG'de koronal yağ baskılı T2A görüntüde kama tipi diskoid lateral menisküs izlenmekte.



Resim 3. 30 yaşında kadın hasta, sol diz MRG'de koronal T1A görüntüde bikonkav tipte diskoid lateral menisküs izlenmekte.

Kas-İskelet Radyolojisi

PS-278

DİZ GRAFİLERİNDE FİBRÖZ KORTİKAL DEFEKT VE NON-OSSİFİAN FİBROM GÖRÜLME SIKLIĞI

Orhan Oyar, Ezgi Suat Bayraktar, Sinan Ünal, Kazım Ayberk Sinci, Muhsin Engin Uluç

İzmir Katip Çelebi Üniversitesi Atatürk Eğitim ve Araştırma Hastanesi Radyoloji Kliniği

Giriş ve Amaç: Fibröz kortikal defekt (FKD) ve non-ossifian fibroma (NOF) kemiklerin sık görülen fokal gelişimsel lezyonları olarak bilinmektedir. Literatürde FKD ve NOF ile ilgili olgu sunumları ve serileri olmakla birlikte orjinal araştırma sayısı azdır. Bu çalışmada kliniğimizde çekilen rutin diz radyogramları üzerinden FKD ve NOF'nın görülme sıklığını, dizde hangi kemikleri daha çok etkilediğini, boyut ve multiplisitesini değerlendirmeyi amaçladık.

Gereç ve Yöntem: Acil Serviste, genelde travma sonrası çekilmiş 2653 olgunun iki yönlü (AP ve lateral) diz grafileri retrospektif olarak incelenmiştir. Grafiler 3 farklı radyoloji asistanı ve sonrasında radyoloji uzmanlarının kontrolünde eş zamanlı incelenmiş, uzmanların görüşü altın standart olarak kabul edilmiştir. Hatalı ve eksik çekimler, artefaktlı, süperpozisyonlu radyogramlar çalışma kapsamı dışında tutulmuştur. Lezyonlar, görüldüğü kemik-kemikler, lezyon çapı, olguların yaşı, cinsiyeti dikkate alınarak değerlendirilmiş, ilgili lezyonların genelde ve yaş yaş gruplarına göre görülme sıklığı araştırılmıştır.

Bulgular: Değerlendirmeye alınan 2120 olguda lezyon tespit edilenlerin 7'si kadın, 14'ü erkek toplam 21 idi. Lezyonların boyutları 3-76 mm boyutlarda değişmekteydi. Olguların 8 tanesinde lezyon diz kemiklerinin sadece birinde, 15 tanesinde ise birden çok kemikte belirlenmiştir. Soliter lezyonların 6'sı femur, 2'si tibiada saptanmıştır. Dört olguda hem tibia hem de femurda soliter lezyon; 2 olguda farklı dizlerde soliter lezyon, bir olguda ise farklı dizlerde asimetrik 2'den fazla lezyon izlenmiştir. Tüm yaş grupları dikkate alındığında lezyonların görülme sıklığı %1 iken 10-20 yaş grubunda görülme sıklığı %10 düzeyinde bulunmuştur.

Tartışma: Uzun kemiklerin metafizer-metafizodiyafizer kesimlerinde, yaşamın ilk 20 yılı içerisinde sık izlendiği ifade edilen FKD ve NOF'un toplumdaki bireylerin yaklaşık %30'unda görülebileceği bildirilmiştir (1-2). Bu iki antite radyolojik olarak genelde eş anlamlı kullanılmakla birlikte yapı ve boyutları bakımından birbirinden farklıdır (3-5). FKD 3 cm'den küçük (Bkz. Resim 1) ve kortikal yerleşimli iken, NOF subkortikal-kortikal yerleşimli daha büyük boyutlardadır (Bkz. Resim 2) (6).

Her iki lezyon da histopatolojik olarak iğsi hücreli fibroblast ve histiositlerden, az miktarda ksantomatik hücrelerden gelişmektedir (7). Lezyonlar benign natürlerinden ve tipik radyolojik görünümlerinden dolayı tanıları için histopatolojik değerlendirme gerektirmeyen lezyonlar grubuna dahil edilirler (8). Lezyonların lüsent fibröz doku komponenti, zamanla reaktif kemik ile dolarak kendiliğinden geçebileceği gibi, bazıları lokal gelişmedeki farklılaşmalara bağlı hücresel çoğalmaya, erişkin çağa kadar büyümeğe devam edebilir (9).

Olgular genelde semptomsuz olup rastlantısal olarak saptanmaktadır (1-2). Ancak büyük boyutlara ulaşan NOF'larda ağrı, şişlik, radyografik olarak tespit edilemeyen mikrokırıklar görülebilmektedir. Ayırıcı tanıda kondromiksoid fibrom, fibröz displazi, osteoid osteoma, kemik absesi, peri-osteal kondroma ve desmoplastik fibrom düşünülmelidir (10).

Sonuç: FKD ve NOF; özellikle genç erişkin yaşta, diz grafisi çekilmiş olguların yaklaşık %10'unda gördüğümüz, sıklıkla multipl ve her iki ekstremitede insidental olarak rastlanılan görünümlerdir. Lezyonlar gelişimsel nitelikte ve ilerleyen yaşlarda kaybolabilme özelliğinde olduğundan tüm yaş grupları dikkate alındığında insidensi %1 düzeylerindedir.

Anahtar kelimeler: radyogram, diz, femur, tibia, tümör, benign

Kaynaklar

1-Caffey J: On fibrous defects in cortical walls of growing tubular bones: Their radiologic appearance, structure, prevalence, natural course, and diagnostic significance. Adv Pediatr, 1955;7:13–51.
2-Dehner LP: Juvenile xanthogranulomas in the first two decades of live: a clinicopathologic study of 174 cases with cutaneous and extracutaneous manifestations. Am J Surg Pathol 2003;27:579–93.
3-Moser RP Jr, Sweet DE, Haseman DB, Madewell JE. Multiple skeletal fibroxanthomas: radiologic-pathologic correlation of 72 cases. Skeletal Radiol 1987;16:353–9.
4-Wootton-Gorges SL. MR imaging of primary bone tumors and tumor-like conditions in children. Magn Reson Imaging Clin N Am 2009;17:469–77.
5-Demiralp B, Kose O, Oguz E, et,al. Benign fibrous histiocytoma of the lumbar vertebrae. Skeletal Radiol 2009;38(2):187–91.
6-Wu JS, Hochman MG. Bone Tumors: A practical guide to imaging. New York: Springer Science Business Media, 2012.
7-Greenspan A, Jundt G, Remagen W. Diagnostyka różnicowa w onkologii ortopedycznej. Medipage, Warszawa. 2008:269–78.
8-Helms CA, ed.: Fundamentals of Skeletal Radiology 3rd ed. Elsevier Saunders; 2004.
9-Steiner GC. Fibrous cortical defect and nonossifying fibroma of bone. A study of the ultrastructure. Arch Pathol 1974;97:205–10.
10-Arata MA, Peterson HA, Dahlin DC. Pathological fractures through non-ossifying fibromas. Review of the Mayo Clinic experience. J Bone Joint Surg Am 1981;63:980–8.



Resim 1. On beş yaşında erkek olgunun AP diz grafisinde tibia proksimalinde (beyaz ok) ve femur distalinde (içi boş siyah ok) FKD izlenmektedir.



Resim 2. On üç yaşında kadın olguda sağ dizin AP grafisinde femur distal kesiminde ekzantrik lokalizasyonda 3 cm'den büyük boyutlarda NOF izlenmektedir.

Kas-İskelet Radyolojisi

PS-280

BEL AĞRISINDA OLDUKÇA NADİR BİR NEDEN; MAY-THURNER SENDROMU

Nurullah Dağ, Murat Uçar

Gazi Üniversitesi Tıp Fakültesi, Radyoloji AD, Ankara

Bel ağrısı dünya genelinde en sık şikayetlerden biridir. Yaşam boyu bel ağrısı görülme sıklığı %58-84 arasında olup erkeklerin %11'i, kadınların ise %16'sı kronik bel ağrısına sahiptir (1). Sıklıkla bir neden saptanamaz. Açıklanabilir en sık neden ise disk patolojileridir (%85). Daha nadir olarak foraminal darlık, faset eklemlerde dejenerasyon, spinal kanal darlığı, spondilolistezis ve priformis sendromu gibi nedenler görülmektedir (2-3). May Thurner sendromu (MTS), sol ana iliak venin, anteriorda sağ ana iliak arter ile posteriorda vertabra korpusu arasında sıkışması sonucu oluşmaktadır. Semptomatik durumlarda sol alt ekstremitede ağrı, şişlik, cilt renginde değişiklikler ve ülseretif yaralar görülüp derin ven trombozu saptanabilmektedir (4). Bu bildiride bel ağrısı etyolojisinde oldukça nadir görülen, litaretürde sadece birkaç olgu sunumu şeklinde bulunan MTS olgusunu sunmayı amaçladık. 30 yaşında erkek hasta bel ve sol uyluk-bacak ağrısı şikayetleri ile merkezimize başvurdu. Hasta şikayetlerinin özellikle uzun süre ayakta kaldığında arttığını ve ağrı kesici-kas gevşetici ilaçlarla tam olarak geçmediğini belirtti. Lomber diskopati ön tanısıyla manyetik rezonans görüntüleme (MRG) çekildi. Epidural venöz pleksus (EVP) genişlemiş olarak izlendi. Özellikle sol L5-S1 düzeyinde daha belirgin olmak üzere bilateral nöral foramenler içinde genişlemiş vasküler yapılar mevcuttu (Resim 1 ve 2). Vasküler yapıların sinir kökleri ile yakın seyir gösterdiği ve bazı sinirlerde indentasyona neden olduğu dikkat çekti. Ancak sinirlerde belirgin ödem ve çap artışı izlenmedi. Vasküler yapıların abdominal seyrini değerlendirebilmek için 4D akım MR anjiyografi çekildi. Sol ana iliak venin distal kesimde, sağ ana iliak arter arter tarafından basılandığı ve kalibrasyonunun belirgin azaldığı izlendi (Resim 3). Bu düzey proksimalindeki venöz drenajı sağlayabilmek için kolleteral damarlanmanın geliştiği dikkat çekti. EVP ile tariflenen kolleteral venöz damarlanma ilişkiliydi (Resim 4). EVP'ta meydana gelen genişlemeler lomber disk herniasyonları ve spinal kanal stenozu benzeri semptomlara neden olabilir. EVP genişlemesi konjenital olabileceği gibi altta yatan patolojik bir duruma sekonder de gelişmiş olabilir (5). Bizim olgumuzda bel ağrısına neden olan EVP genişlemesinin nedeni MTS'ydu. Bel ağrısı şikayeti olan hastalara öncelikle noninvaziv tedavi yaklaşımları gerçekleştirilse de invaziv işlemlerde oldukça sık yapılmaktadır (3,6). Özellikle enjeksiyon ve/veya cerrahi gibi invaziv bir tedavi planı olan hastalarda MTS gibi EVP'da genişlemeye yol açabilecek nedenlerin akılda tutulması oldukça önemlidir. Bu sayede doğru tedavi yöntemi seçilerek gelişebilecek olası vasküler yaralanmaların önüne geçilir.

Anahtar kelimeler: May-Thurner sendromu, bel ağrısı, 4D akım manyetik rezonans anjiyografi

Kaynaklar

1. Bernstein, Ian A., et al. "Low back pain and sciatica: summary of NICE guidance." Bmj 356 (2017): i6748.
2. Yamamoto, Kazuaki, et al. "Sciatic Neuralgia Caused by May-Thurner Syndrome." World neurosurgery 116 (2018): 40-43.
3. Sniderman, Michael. "Epidural Injections Contraindicated for Lumbar Radiculopathy in May-Thurner Syndrome: A Case Report." A&A Practice 9.10 (2017): 294-296.
4. Liddell, Robert P., and Natalie S. Evans. "May-Thurner syndrome." Vascular Medicine 23.5 (2018): 493-496.
5. Paksoy, Yahya, and Niyazi Gormus. "Epidural venous plexus enlargements presenting with radiculopathy and back pain in patients with inferior vena cava obstruction or occlusion." Spine29.21 (2004): 2419-2424.
6. Ropper, Allan H., and Ross D. Zafonte. "Sciatica." New England Journal of Medicine 372.13 (2015): 1240-1248.

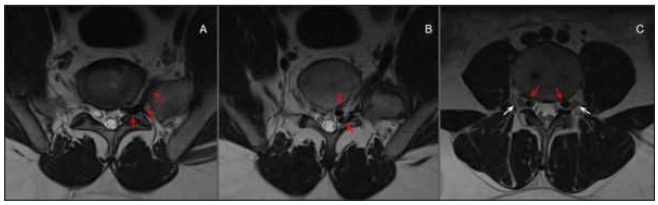

Resim 1A, B ve C. Aksiyel T2A MRG kesitlerinde L5-S1 düzeyinde sol nöral foramende (A, kırmızı oklar) ve epidural mesafede (B, kırmızı oklar) genişlemiş vasküler yapılar izlendi. L4-5 düzeyinde bilateral nöral foramen düzeylerinde vasküler yapılar (kırmız

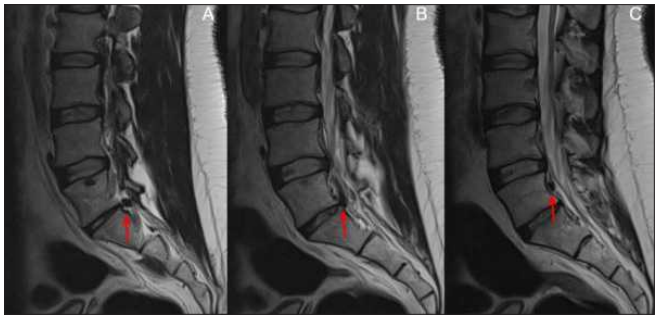

Resim 2A, B ve C. Sagittal T2A MRG kesitlerinde epidural mesafede genişlemiş vasküler yapılar (kırmızı oklar). Tek kesitte yapılacak değerlendirmede ekstrüde disk ile karışabilecek (A) vasküler yapının ardışık kesitlerdeki (B, C) seyrine dikkat ediniz.

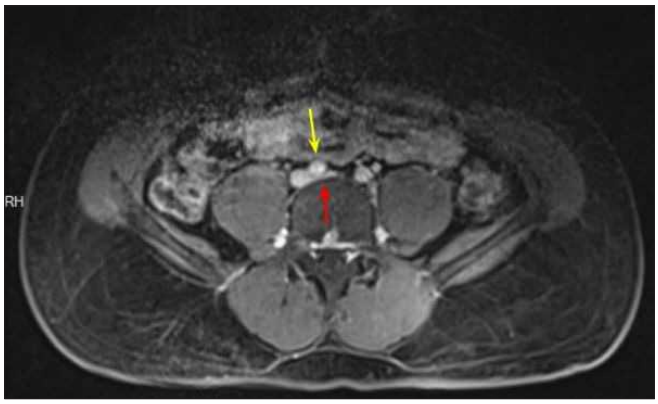

Resim 3. Aksiyel 4D akım MR anjiografi kesitinde sol ana iliak ven distal kesimde (kırmızı ok), sağ ana iliak arter (sarı ok) ile vertebra korpusu arasında basılandığı ve kalibrasyonunun belirgin azaldığı izlendi. May-Thurner sendromu açısından anlamlı ra

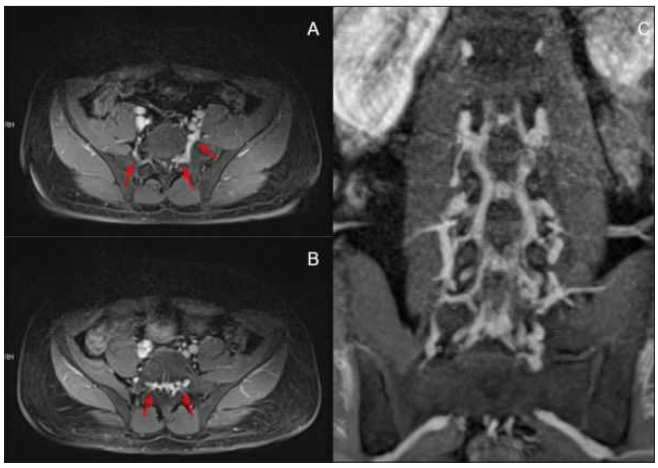

Resim 4A, B ve C. Aksiyel 4D akım MR anjiografi kesitlerinde solda kollateral venöz damarlanma ağı ile ilişkili olmak üzere bilateral foraminal (A) ve epidural (B) vasküler yapılar (kırmızı oklar) dikkat çekti. Ayrıca koronal planda genişlemiş epidural ve

Kas-İskelet Radyolojisi

PS-281

BRAKİAL ARTER ORİJİNLİ MALİGN EPİTELOİD HEMANJİYOENDOTELİYOMA

Esin Kurtuluş Öztürk[1], Saffet Öztürk[2], Cüneyt Çalışır[3]

[1]Kütahya Sağlık Bilimleri Üniversitesi Tıp Fakültesi Radyoloji AD
[2]Bilecik Devlet Hastanesi Radyoloji Bölümü
[3]Eskişehir Osmangazi Üniversitesi Tıp Fakültesi Radyoloji AD

Giriş: Epiteloid hemanjiyoendoteliyoma nadir görülen, değişik biyolojik davranış ve kliniğe sahip vasküler tümörlerdir. Bu çalışmada ele gelen şişlik ile prezente olan malign epiteloid hemanjiyoendoteliyoma olgusunu sunmayı amaçladık.

Olgu Sunumu: Sağ kol medial tarafta şişlik nedeniyle başvuran 75 yaşında erkek hastaya yapılan ultrasonografide sağ kol medialinde yerleşimli brakial arteri saran 32x20 mm boyutlarında düzensiz kontürlü yumuşak doku kitlesi izlendi. Doppler incelemede lezyonda periferal vaskülarizasyon mevcuttu. Kontrastlı BT'de kitlenin içinde brakial arterin düzensiz seyri izlendi. Kontrastlı MRG'de brakial arteri saran brakial ven ayrımının yapılamadığı (tromboze) düzensiz kontürlü heterojen yapıda difüzyon kısıtlayan, periferal düzensiz kontrastlanan kitlesel lezyon izlendi ve vasküler tümör olarak raporlandı. Lezyonun cerrahi eksizyonu sonrası histopatolojisi brakial arterden orijin alan malign epiteloid hemanjiyoendoteliyoma olarak raporlandı.

Tartışma: Epiteloid hemanjiyoendoteliyoma ilk olarak 1982 yılında tanımlanmış vasküler orjinli nadir tümörlerdir. Genellikle genç erişkinlerde ve baş boyun bölgesinde görülür. Ekstremitelerde ağrılı subkutan kitle lezyonu olarak prezente olmaktadır. Tümörün vasküler yapıyı oklüde etmesine bağlı olarak ödem ve tromboflebit gibi bulgular eşlik edebilir. Uzak organ metastazı en sık akciğere olmaktadır (1,2). BT'de non spesifik yumuşak doku kitlesi olarak izlenir. MRG'de T2 ağırlıklı görüntülerde genellikle hiperintens, kontraslı görüntülerde ise yoğun kontrastlanma göstermektedir. Anjiyografide erken venöz drenaj gösteren iyi sınırlı dens kitle olarak izlenir. Tedavisi cerrahi olup radyoterapi ile kombine edilebilmektedir (2,3).

Sonuç: Epiteloid hemanjiyoendoteliyomalar benign hemanjiyom ile malign hemanjiyosarkom arasında düşük veya 'borderline' malign özelliklere sahip, nadir görülen vasküler tümörler olup klinik ve radyolojik bulguları nonspesifiktir. Epiteloid hemanjiyoendoteliyoma, özellikle vasküler yapı içerisine uzanım gösteren ve yoğun kontrastlanan kitlesel lezyonlarda akılda tutulmalıdır.

Anahtar kelimeler: epiteloid hemanjiyoendoteliyoma, MRG, US, BT, brakial arter

Kaynaklar

1-Requena, L., & Kutzner, H. (2013, February). Hemangioendothelioma. In Seminars in diagnostic pathology(Vol. 30, No. 1, pp. 29-44). WB Saunders.
2-Deyrup, A. T., Tighiouart, M., Montag, A. G., & Weiss, S. W. (2008). Epithelioid hemangioendothelioma of soft tissue: a proposal for risk stratification based on 49 cases. The American journal of surgical pathology, 32(6), 924-927.
3-Murphey, M. D., Fairbairn, K. J., Parman, L. M., Baxter, K. G., Parsa, M. B., & Smith, W. S. (1995). From the archives of the AFIP. Musculoskeletal angiomatous lesions: radiologic-
pathologic correlation. Radiographics, 15(4), 893-917.

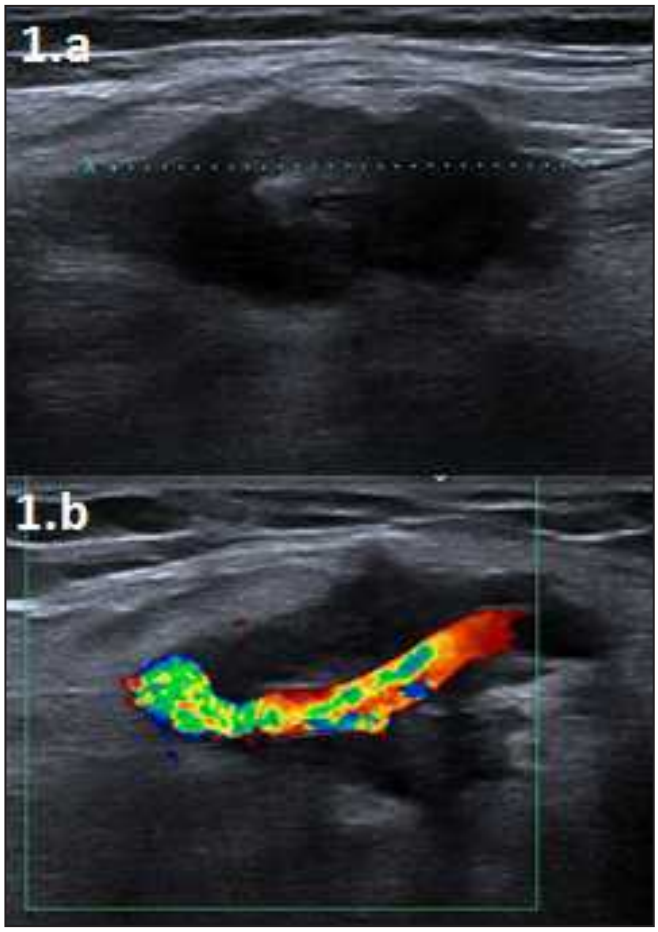

Resim 1. Boyun ultrasonografisi (a) ve Doppler incelemesi (b) görüntülerinde sağ kol medialinde yerleşimli brakial arteri saran, düzensiz kontürlü yumuşak doku kitlesi mevcut olup kitlede periferal vaskülarizasyon izlenmektedir.

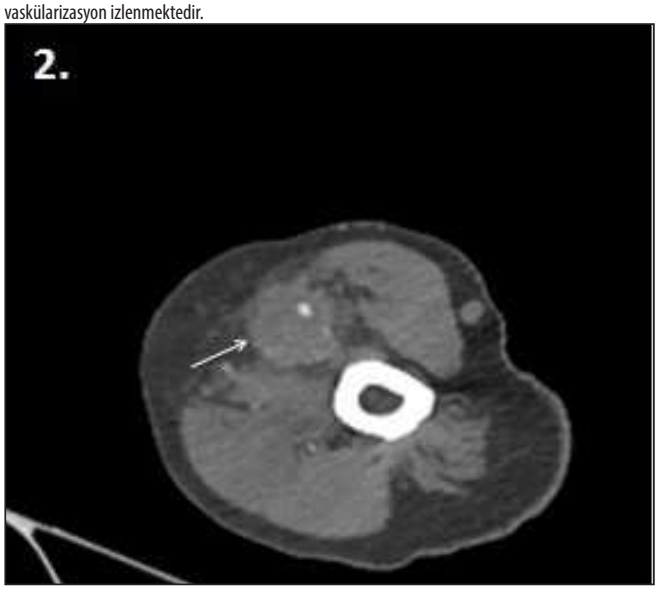

Resim 2. Aksiyal üst ekstremite BT anjiyo görüntüsünde kitlenin (ok) içinde brakial arterin düzensiz seyri izlenmektedir



Resim 3. Aksiyal T1AG (a), yağ baskılı aksiyal (b) ve koronal (c) proton dansite görüntülerde brakial arteri saran brakial ven ayrımının yapılamadığı (tromboze) düzensiz kontürlü heterojen yapıda kitlesel lezyon(ok)izlenmektedir. Diffüzyon (d) ve kontrastlı koronal T1AG'de (e) lezyonun difüzyon kısıtladığı ve periferal düzensiz kontrastlandığı izlenmektedir.



Resim 3. Aksiyal T1AG (a), yağ baskılı aksiyal (b) ve koronal (c) proton dansite görüntülerde brakial arteri saran brakial ven ayrımının yapılamadığı (tromboze) düzensiz kontürlü heterojen yapıda kitlesel lezyon(ok)izlenmektedir. Diffüzyon (d) ve kontrastlı koronal T1AG'de (e) lezyonun difüzyon kısıtladığı ve periferal düzensiz kontrastlandığı izlenmektedir.

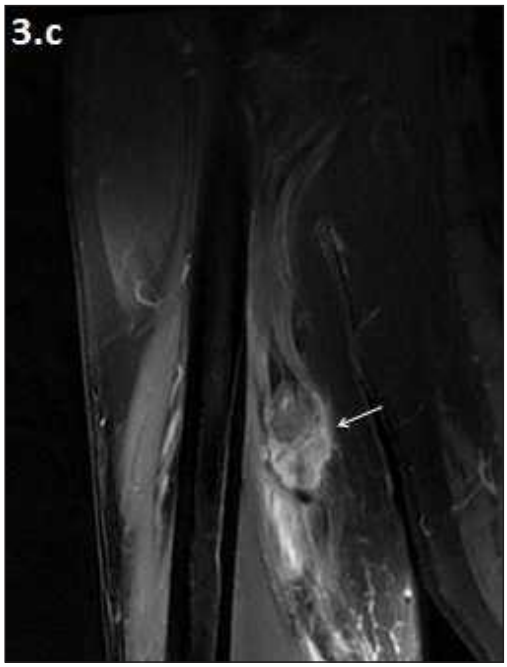

Resim 3. Aksiyal T1AG (a), yağ baskılı aksiyal (b) ve koronal (c) proton dansite görüntülerde brakial arteri saran brakial ven ayrımının yapılamadığı (tromboze) düzensiz kontürlü heterojen yapıda kitlesel lezyon(ok)izlenmektedir. Diffüzyon (d) ve kontrastlı koronal T1AG'de (e) lezyonun difüzyon kısıtladığı ve periferal düzensiz kontrastlandığı izlenmektedir.

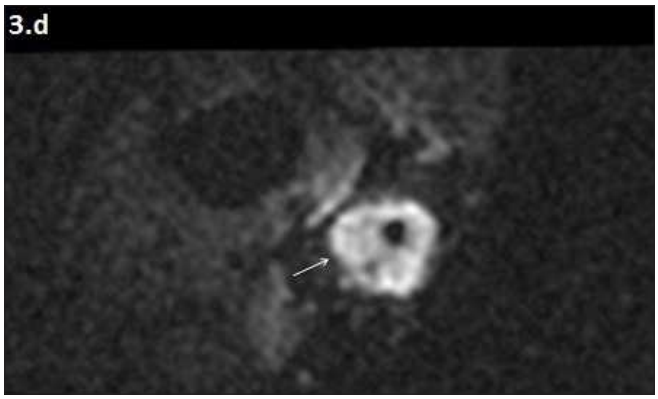

Resim 3. Aksiyal T1AG (a), yağ baskılı aksiyal (b) ve koronal (c) proton dansite görüntülerde brakial arteri saran brakial ven ayrımının yapılamadığı (tromboze) düzensiz kontürlü heterojen yapıda kitlesel lezyon(ok)izlenmektedir. Diffüzyon (d) ve kontrastlı koronal T1AG'de (e) lezyonun difüzyon kısıtladığı ve periferal düzensiz kontrastlandığı izlenmektedir.

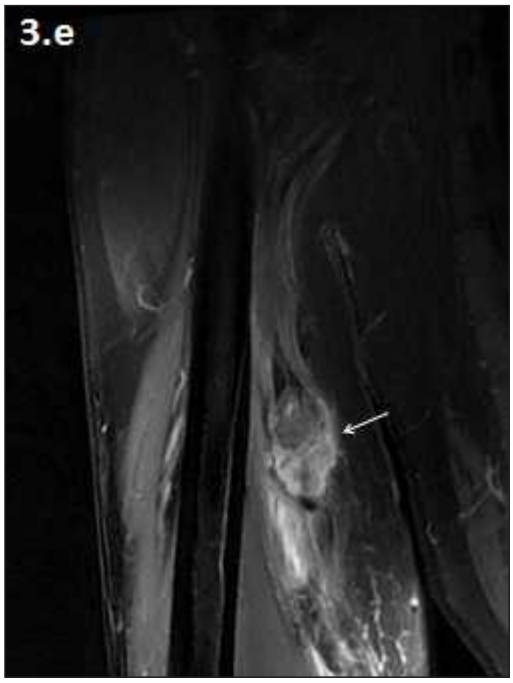

Resim 3. Aksiyal T1AG (a), yağ baskılı aksiyal (b) ve koronal (c) proton dansite görüntülerde brakial arteri saran brakial ven ayrımının yapılamadığı (tromboze) düzensiz kontürlü heterojen yapıda kitlesel lezyon(ok)izlenmektedir. Diffüzyon (d) ve kontrastlı koronal T1AG'de (e) lezyonun difüzyon kısıtladığı ve periferal düzensiz kontrastlandığı izlenmektedir.

Kas-İskelet Radyolojisi

PS-282

VERRUCOUS CARSINOMA OF THE FOOT: A CASE REPORT - AYAKTA VERRÜKÖZ KARSİNOM: OLGU SUNUMU

Melisa Yalçın, Hülya Yıldız, Serkan Arıbal, Hakan Önder

Hsu Okmeydanı Trainıng and Research Hospital

Introduction: Verrucous carcinoma (VC) is a rare variant of squamous cell carcinoma (SCC). It is a low-grade tumor commonly arising from areas of chronic trauma (1) These lesions are often misdiagnosed by clinicians as nonhealing ulcers. Early diagnosis and treatment prevent local destruction and need of extensive excision. Here we report an advanced case of VC of the foot with magnetic resonance imaging (MRI) findings.

Case Report: A 81-year-old man, with insulin dependent diabetes mellitus and chronic renal failure presented to the plastic surgeons with a 6-year history of a large ulcerating exophytic mass over the dorsum of the left foot. Five years back, he developed a ulcer at this site which he acquired after a minor trauma. He was asymptomatic for the past 5 years though the ulcer produced only limited improvements with antibiotic therapy, but the mass was progressively enlarging. Suspecting a malignancy, the surgeons did MRI of the left foot with wedge biopsy. MRI revealed a mass at dorsal aspect of tarsal bones. It was slightly hyperintense compared to adjacent muscular structures on T1 weighted images and hyperintense on proton-density weighted images. Due to patient's renal dysfunction we didn't prefer to administer contrast matter. Both MRI and radiograph showed only soft tissue lesion with no bony involvement. Biopsy revealed of a VC. Wide local excision with tumor-free margins was done. The post-excision area was covered with skin graft. The patient was discharged without complications.

Discussion: VC is a relatively uncommon malignancy of the foot, found most commonly on the sole. This case here had a VC on the dorsum of foot which is an unusual site. Other sites of VC include

the oral cavity and anogenital region. It usually develops as a chronic lesion evolving from a discrete nonhealing ulcer at weight bearing areas, later transforms into large fungating deeply penetrating mass. Usually affects older males.(2) Metastasis from VC has been reported only in a few studies to lymph nodes and lungs.(3)

MRI was the choice as the imaging technique since it can discriminate better between different types of soft tissue pathology compared to computerized tomography(CT). It may also be useful to preoperative determination of the depth, size of the tumor as well as the degree of involvement of muscle, joint space and neurovascular structures. Hence may help to plan the extent of resection required. (4)MRI is also useful in the detection of recurrent tumor under skin flaps and grafts.(5) CT or radiographs are superior to MRI in determining cortical lesions or periosteal reaction related to tumor invasion. Determination of incipient bone invasion is crucial because the presence of bony involvement on imaging presses the need for amputation.(6)

The current recommended treatment is wide local excision, rather than marginal excision, since VC causes a local structural distortion, the margins are not always visible intraoperatively. Inadequate tumor-free margins may result in a local recurrence. Radiotherapy is not recommended due to possibility of malignant transformation to SCC.

Conclusion: Though an uncommon lesion early diagnosis of VC may prevent morbidity but late diagnosis has caused deep bone invasion, which is best seen on CT images, may lead to amputation. So, any nonhealing ulcer of the foot should not be neglected and possibility of malignancy needs to be ruled out both clinically and radiologically.

Anahtar kelimeler: Carcinoma, foot

Kaynaklar

1.Nagarajan D, Chandrasekhar M, Jebakumar J, Menon KA. Verrucous carcinoma of foot at an unusual site: Lessons to be learnt. South Asian J Cancer. 2017;6(2):63.
2.Pempinello C, Bova A, Pempinello R, Luise R, Iannaci G. Verrucous carcinoma of the foot with bone invasion: A case report. Case Rep Oncol Med 2013. 2013:135307.
3.McKee PH, Wilkinson JD, Black MM, Whimster IW. Carcinoma (epithelioma) cuniculatum: A clinico-pathological study of nineteen cases and review of the literature. Histopathology. 1981;5:425–36.
4.Taljanovic MS, Hunter TB, Fitzpatrick KA, Krupinski EA, Pope TL. Musculoskeletal magnetic resonance imaging: Importance of radiography. Skeletal Radiol 2003;32:403-11.
5.Bhushan M, Ferguson JE, Hutchinson CE, Muston HL. Carcinoma cuniculatum of the foot assessed by magnetic resonance scanning. Clin Exp Dermatol 2001;26:419-22.
6.Nagarajan D, Chandrasekhar M, Jebakumar J, Menon KA. Verrucous carcinoma of foot at an unusual site: Lessons to be learnt. South Asian J Cancer. 2017;6(2):63.
7.Lesic A, Nikolic M, Sopta J, Starcevic B, Bumbasirevic M, Atkinson HD. Verrucous carcinoma of the foot: A case report. J Orthop Surg (Hong Kong) 2008;16:2513.



Figure 1. Foot radiograph, reveals no cortical lesion or periosteal reaction related to tumor

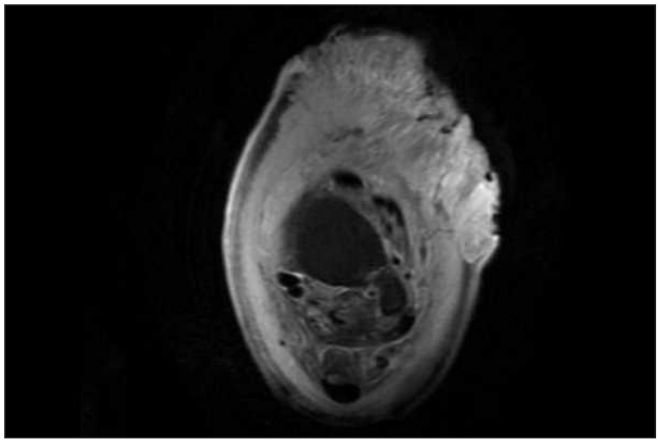

Figure 2. Axial proton-density weighted image



Figure 3. Sagittal proton-density weighted image

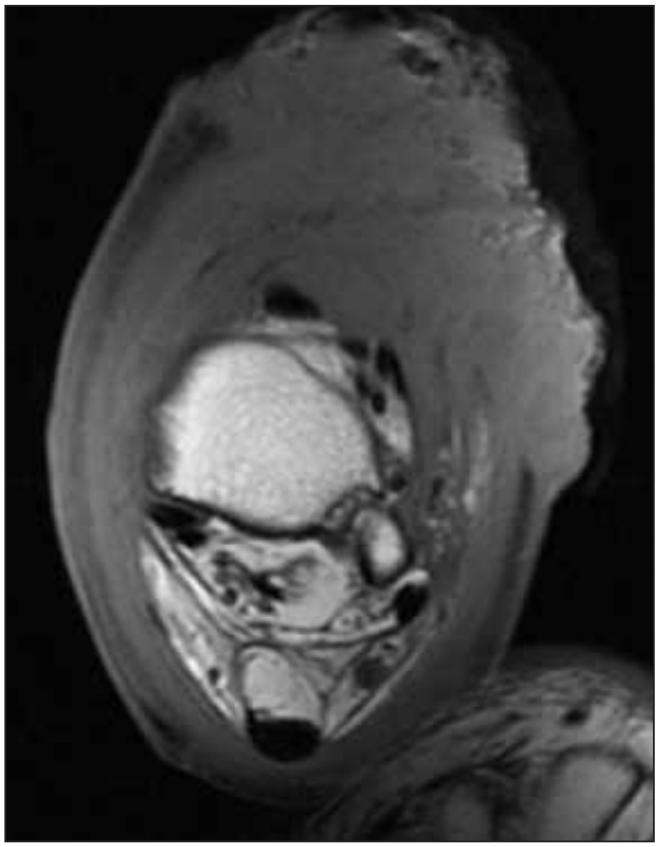

Figure 4. Axial T1-weighted image



Figure 5. Sagittal T1-weighted image shows no bone invasion

Kas-İskelet Radyolojisi

PS-283

BİFOSFANAT KULLANIMINA BAĞLI ÇENE KEMİKLERİ DIŞI UZUN KEMİKLERDE KEMİK İLİĞİ SİNYAL DEĞİŞİKLİKLERİ: OLGU SUNUMU

İpek Tamsel, Mehmet Argın

Ege Üniversitesi Tıp Fakültesi Hastanesi Radyoloji AD

Giriş ve Amaç: Bisfosfonatlar, kemik rezorpsiyonunu inhibe etmek için yaygın olarak kullanılan inorganik pirofosfatlardır. Bisfosfonatlar metastatik litik lezyonlar, maligniteye bağlı hiperkalsemi, multipl miyelom, Paget hastalığı ve osteoporoz gibi kemik ağrısı ve iskelet komplikasyonlarını azaltmak veya geciktirmek amacıyla kulanılmaktadır. Tedaviye bağlı olarak çene kemiklerinde osteonekroz bifosfonatların kullanımıyla ilişkili bir komplikasyon olarak tanımlanır. Literatürde bifosfonat tedavisine bağlı osteonekroz sıklıkla çene kemiklerinde tanımlanmıştır. Bifosfonat içeren antirezorptif ajanlarla intravenöz kanser tedavisi alan olgularda çene osteonekrozu ortalama %7 (%0 - 27,5) oranında ciddi bir yan etki olarak görülmektedir. Osteonekrozun tedaviden genellikle 6-60 ay sonra gerçekleştiği bildirilmiştir.

Bu bildiride bifosfanat tedavisi gören 4 malignite olgusunda çok nadir olarak bildirilen uzun kemiklerde kemik iliği sinyal değişikliklerinin manyetik rezonans görüntüleme (MRG) bulguları sunulmuş ve literatür eşliğinde tartışılmıştır.

Olgular: Malignite tanılı ve intravenöz bifosfanat tedavi öyküsü bulunan 4 olguya yapılan MR incelemelerinde uzun kemiklerde subkortikal alanda medüller kemikte T1 ağırlıklı görüntülerde ara, T2 ağırlıklı görüntülerde yüksek sinyal değişiklikleri izlendi. Metastaz açısından PET-CT ya da sintigrafi ile taranan olgularda tanımlanan lokalizasyonlarda metastatik tutulum tespit edilmedi.

Sonuç: Tanımlanan kemik iliği sinyal değişikliklerinin takiplerde maligniteye bağlı metastatik infiltrasyon olmadıkları görülmüştür. İzlenen kemik iliği sinyal değişiklikleri literatürde sadece bir kaç makalede bildirilen çene kemikleri dışı uzun kemik osteonekrozu olarak değerlendirildi.

Anahtar kelimeler: Bifosfanat, osteonekroz, manyetik rezonans görüntüleme

Kaynaklar

1-Granite EL. Are nitrogen-containing intravenous bisphosphonates implicated in osteonecrosis of appendicular bones and bones other than the jaws? A survey and literature review. J Oral Maxillofac Surg. 2012 Apr;70(4):837-41.
2- Yoav Morag, Michal Morag-Hezroni, et al. Bisphosphonate- related Osteonecrosis of the Jaw: A Pictorial Review. RadioGraphics 2009; 29:1971–1986.
3-Obinata K, Shirai S, Ito H , et al. Image findings of bisphosphonate related osteonecrosis of jaws comparing with osteoradionecrosis. Dentomaxillofac Radiol. 2017 Jul;46(5):20160281.
4-Didden K1, De Smet L, Vandenberghe L, et al. Avascular necrosis of the proximal carpal row of the wrist. A possible complication of bisphosphonate administration. Chir Main. 2012 Dec;31(6):355-7.

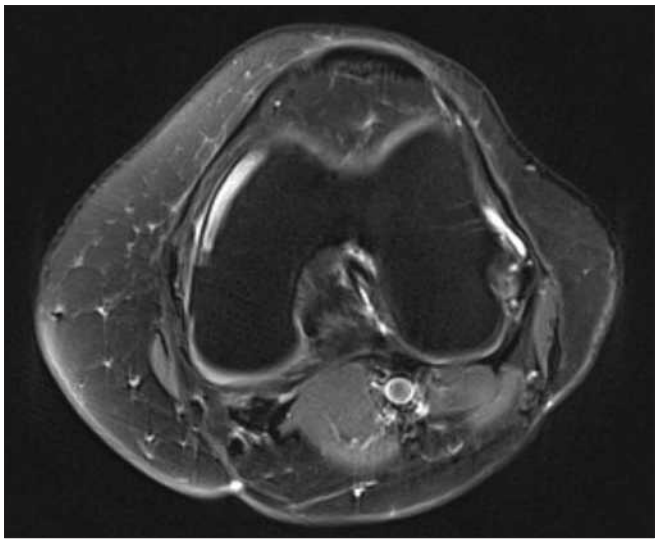

Resim 1. (Olgu 1, meme Ca 58y, K) T2 ağırlıklı aksiyel görüntüde femur kondilinde korteks komşuluğunda yüksek sinyal değişikliği

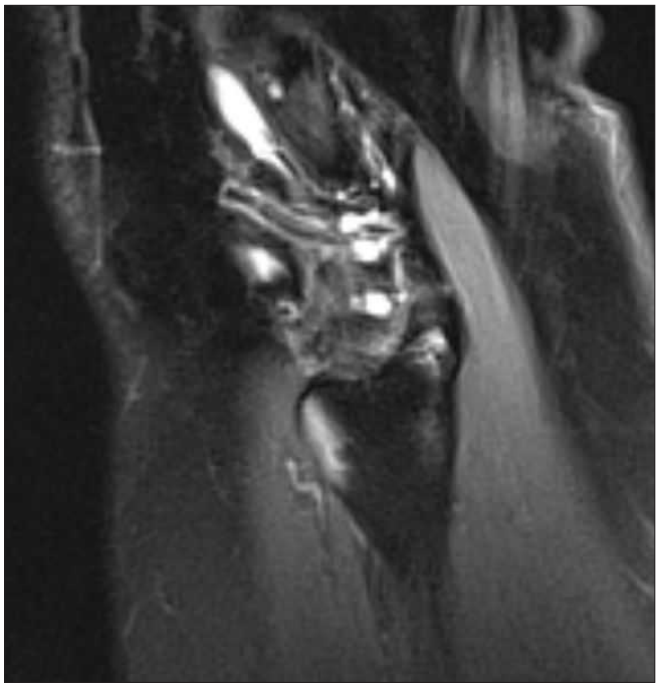

Resim 2a. (Olgu 1, meme Ca 58y, K) T2 ağırlıklı sagittal görüntüde fibula proksimalinde korteks komşuluğunda yüksek sinyal değişikliği

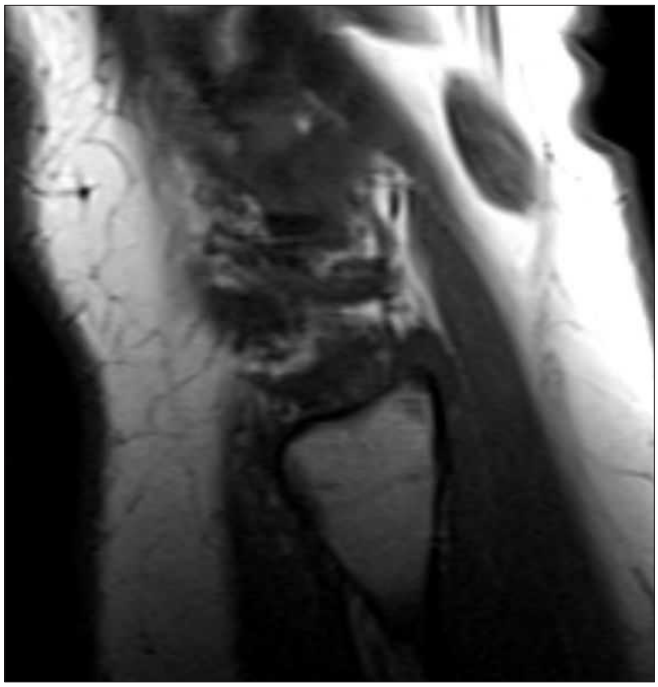

Resim 2b. (Olgu1, meme Ca 58y, K) T1 ağırlıklı sagittal görüntüde fibula proksimalinde korteks komşuluğunda düşük sinyal

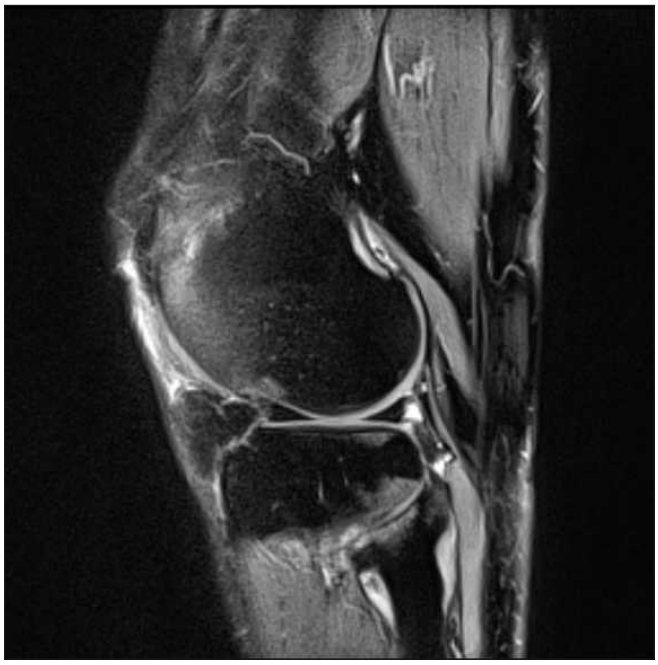

Resim 3a. (Olgu 2, prostat Ca, 62 yaş erkek) T2 ağırlıklı sagittal görüntüde fibula başı ve tibia lateral platoda korteks komşuluğunda fokal sinyal artışı



Resim 3b. (Olgu 2, prostat Ca, 62 yaş erkek) T1 ağırlıklı sagittal görüntüde fibula başı ve tibia lateral platoda korteks komşuluğunda fokal düşük sinyal değişikliği

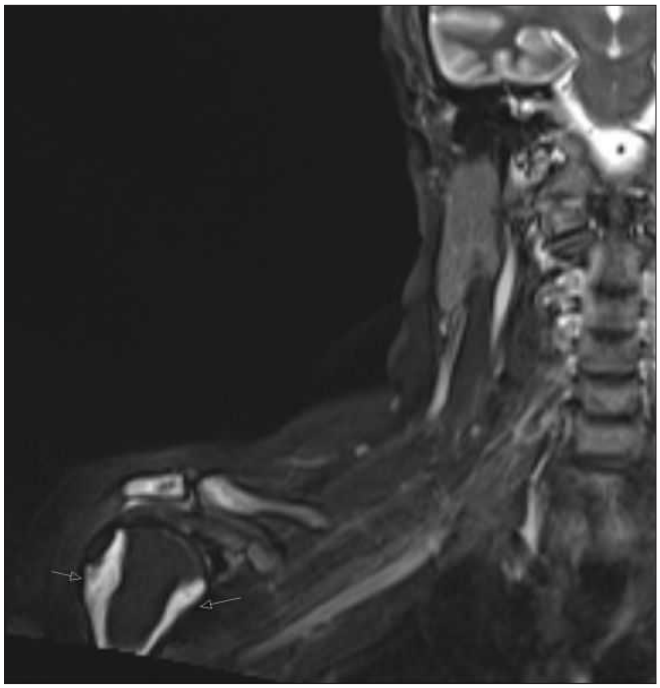

Resim 4a. (Olgu 3, meme Ca 59 yaş kadın) Koronal planda T2 ağırlıklı görüntüde sağ humerus proksimalinde korteks komşuluğunda medüller kemikte sinyal artışı (ok)



Resim 4 b. (Olgu 3, meme Ca 59 yaş kadın) Koronal planda T2 ağırlıklı görüntüde her iki femur, tibia ve tarsal kemiklerde yaygın korteks komşuluğunda medüller kemikte sinyal artışı (ok)

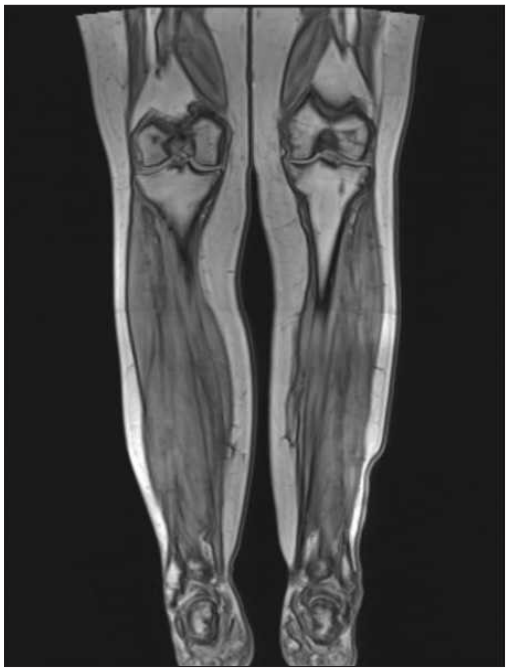

Resim 4 c. (Olgu 3, meme Ca 59 yaş kadın) Koronal planda T1 ağırlıklı görüntüde her iki femur, tibia ve tarsal kemiklerde yaygın korteks komşuluğunda medüller kemikte düşük sinyal

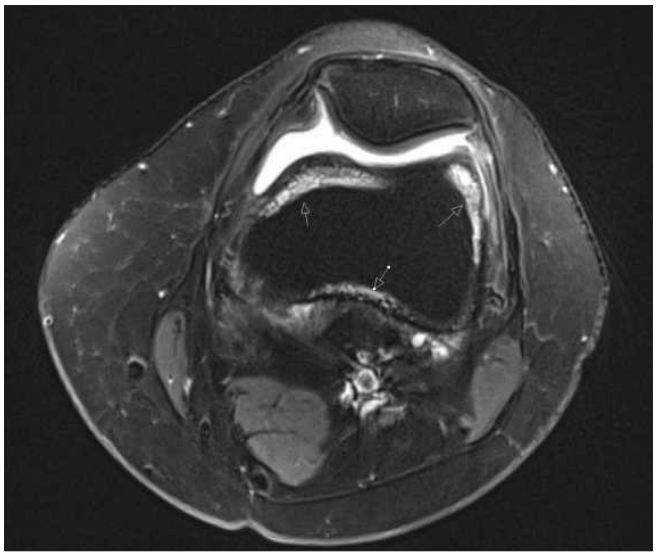

Resim 5. (Olgu 4, meme Ca, 54 yaş kadın) T2 ağırlıklı aksiyel görüntüde femur distalinde anterior ve posterior korteks komşuluğunda medüller kemikte patolojik sinyal artışı

Kas-İskelet Radyolojisi

PS-284

CAM BATMASI SONUCU YABANCI CİSİM ÖN TANISI İLE GELEN PALMAR PSÖDOANEVRİZMA

Hasan Erdoğan[1], Deniz Özkan[1], Burak Koçak[2], Aşır Yıldırım[1], Cengiz Yılmaz[1]

[1]Aksaray Üniversitesi Eğitim ve Araştırma Hastanesi, Radyoloji Kliniği
[2]İstanbul Eğitim ve Araştırma Hastanesi, Radyoloji Kliniği

Giriş ve Amaç: Psödoanevrizma arteriyel kaçak sonrası gelişmiş, etrafı yumuşak doku ya da arterin adventisyası ile çevrili hematom olup, içerisindeki kanın bir boyun aracılığı ile arterle ilişkisi devam etmektedir. Literatürde superfisial palmar ark psödoanevrizması olan çok az sayıda vaka bildirilmiştir. Bu sunumda palmar bölgede cam batması sonucu oluşmuş psödoanevrizması olan bir olgunun görüntüleme bulguları sunulmuştur.

Olgu: 2 ay önce cam kırılması sonucu elinden yaralanan 22 yaşındaki erkek hasta avuç içinde sert ve ağrılı kitle şikayeti ile hastanemize başvurdu. Yabancı cisimden şüphelenilen hasta yüzeyel US istemiyle kliniğimize yönlendirildi. Yapılan yüzeyel USG 'de sağ elde palmar bölgede cilt altı dokuda yaklaşık 5 mm çapında düzgün sınırlı anekoik kistik bir yapı izlendi. Renkli doppler incelemede lezyon içerisinde psödoanevrizma için tipik yin-yang görünümü oluşturan kanlanma paterni izlendi (Resim 1). Palmar bölgedeki ele gelen bu sert lezyonun yabancı cisim değil, superfisial palmar ark kaynaklı bir psödoanevrizma olduğu görüldü.

Tartışma ve Sonuç: Elde travmatik yaralanmalar sık görülür. El travmasının görülme sıklığının yüksek olmasına rağmen, palmar arkın psödoanevrizması çok nadirdir. Superfisial palmar ark psödoanevrizması çok nadir olarak görülen bir antite olup litratürde sadece birkaç vaka bildirilmiştir. Hastalar daha önce yaralanma geçirdikleri bir yerdeki ağrılı bir pulsatil kitleden şikayetçidir. Psödoanevrizma, çevre dokuya bası yapar ve sinir sıkışması gözlemlenebilir. Psödoanevrizmaların diğer komplikasyonları arteriyel tıkanma, çevredeki dokuda tahribat ve apse oluşumudur. Ultrasonografi çoğu olguda psödoanevrizmayı teşhis edebilir. Tedavide ultrasonografi eşliğinde perkütan trombin enjeksiyonu ya da psödoanevrizmanın cerrahi olarak rezeksiyonu yapılabilir. Özellikle cam ile oluşan el travması geçiren olgularda ele gelen kitle varsa yabancı cismin yanısıra psödoanevrizma da akılda bulundurulmalı ve kistik bir yapı görüldüğünde mutlaka doppler görüntüleme de yapılmalıdır.

Anahtar kelimeler: Psödoanevrizma, superfisial palmar ark, travma

Kaynaklar

1. Sterett WI (1996) Pseudoaneurysm of the superficial palmar arch. J Bone Joint Am 78:1089–1091.
2. Frank D, Christophe S, Michel P (2004) False aneurysm of the palmar arch in a child. J Pediatr Surg 39:117–119.
3. Slesarenko YA, Dagun AB, Hurst LC (2007) False aneurysm of the superficial palmar arch causing acute carpal tunnel syndrome. Orthopedics 30:493–494.
4. Fields JM, Chandra S, Au AK, Rotte M, Ku BS (2013) Images in emergency medicine. Child with painful palmar mass. Superficial palmar arch pseudoaneurysm. Ann Emerg Med 62:569.
5. Cromheecke M, StraalenAM, Damen A (1997) Traumatic aneurysm of a common digital artery. J Hand Surg 22B:416–418.

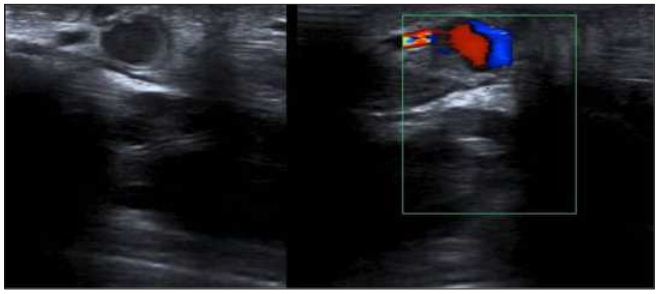

Resim 1. USG 'de sağ elde palmar bölgede cilt altında 5 mm çapta düzgün sınırlı anekoik kistik bir yapı izleniyor. Renkli doppler incelemede lezyon içerisinde türbülanslı ileri-geri akım nedeniyle oluşan psödoanevrizma için tipik yin-yang işareti görülüyor.

Kas-İskelet Radyolojisi

PS-285

ÜST EKSTREMİTEDE MASSON TÜMÖRÜ:OLGU SUNUMU

Melisa Yalçın, Hamdullah Erk, Rahmi Eren Özkan, Okan İnce, Burçin Önder, Melis Koşar Tunç, Hülya Yıldız, Hakan Önder

SBÜ Okmeydanı Suam

Giriş ve Amaç: İntravasküler papiller endotelyal hiperplazi (IPEH) diğer bir adıyla Masson tümörü; genellikle baş, boyun, el ve gövdenin cilt-cilt altı yumuşak dokularında görülen benign bir lezyondur. Sıklıkla yüzeyel, ağrısız, ciltte mavi-kırmızı görüntü oluşturan bir kitle şeklinde prezente olur. Histolojik olarak vasküler endotelin neoplastik olmayan proliferasyonudur, genellikle trombotik materyal içerir ve vasküler neoplazmları taklit eder. Bu posterde el palmar yüzde ele gelen şişlik şikayeti ile başvuran bir olguda saptanan IPEH olgusunu manyetik rezonans (MR) bulguları ile sunmayı amaçladık.

Olgu: 20 yaşında erkek hasta sağ el palmar yüzde sekiz aydır olan ve yavaşça büyüyen ağrısız şişlik ile Ortopedi Polikliniğine başvurdu. Fizik muayenesinde sağ el distalde 2. ve 3. metakarpal kemikler arasında yüzeyel yerleşimli immobil, yumuşak, ciltte mavi-kırmızı renk değişikliği yaratan kitle saptandı. Travma öyküsü yoktu. Kontrastlı MR incelemelerde 2. ve 3. metakarpal kemik distalinde 2. ve 3. fleksör digitorum superficialis tendonlarının arasından cilt altı yağlı plana uzanım gösteren STIR ağırlıklı görüntülerde hiperintens, ancak milimetrik nodüler hipointens alanlar içeren, T1A görüntülerde kasa göre hafif hiperintens lezyon izlendi. Kontrastlı kesitlerde milimetrik nodüler odaklar dışında homojen yoğun kontrast tutulumu mevcuttu. Kitle komşuluğundaki küçük arteriyel vasküler yapıların lezyon içerisine uzanımı dikkat çekiciydi.Eksize edilen kitle patolojik olarak IPEH tanısı aldı ve hasta MR takibine alındı.

Tartışma: IPEH, nadir ancak benign, organize trombüsün eşlik ettiği endotel proliferasyonu olup; en sık baş-boyun bölgesi ve parmaklarda görülür. Patogenezi tam olarak bilinmemektedir ancak vasküler travmaya karşı proliferatif bir reaksiyon olarak geliştiği düşünülmektedir. Üç farklı histolojik tipte IPEH bildirilmiştir: dilate vasküler yapılar içerinde görülen primer form; mevcut vasküler malformasyon zemininde meydana gelen sekonder form ve nadir görülen ekstravasküler tip.Ancak bizim hastamızda bu lokalizasyonda önceden tanımlanmış vasküler malformasyon yoktu.

MR incelemede T2A görüntülerde hiperintens alanlar ektatik kan gölcüklerini, izointens alanlar ise tromboz ve papiller proliferatif endotel dokusuna karşılık gelir. T2A görüntülerde septasyonlar içeren trombotik veya hemorajik materyali yansıtan düşük sinyalli alanlar görülebilir. T1A görüntülerde değişen sinyal intensitede görülürler. Literatürde sadece vaka sunumları şeklinde yer alan yazılarda diffüz kontrast tutulumu bildirilmiştir. Bu görüntü özellikleri güncel çalışma ile uyumludur.

Lezyon genellikle damar trasesinde yer alır ve ayırıcı tanıda anjiosarkom, kapiller ve kavernöz hemanjiyom yer almaktadır.IPEH klinik ve histopatolojik olarak anjiyosarkom ile sıklıkla karıştırılabilir.Bu olguda da ayırıcı tanıda ilk sırada, kitlenin agresif görünümü sebebiyle, anjiosarkom düşünülmüştür. İPEH'nin aksine oldukça agresif seyreden,erken metastaz yapan ve hızlı tedavi gerektiren anjiosarkomdan histolojik ayrım önemlidir.

En uygun tedavi negatif cerrahi sınırlar ile total eksizyondur. Tamamen rezeke edildiğinde, nüks oldukça nadirdir. Bizim olgumuzda da hastanın yıllık takiplerinde nüks saptanmadı.

Sonuç: Yumuşak doku yerleşimli tümörlerin tanısı radyolojik olarak günlük pratiğimizde bizi zaman zaman zorlamaktadır. Parmaklarda görülen, vasküler kaynaklı olduğu düşünülen lezyonlarda özellikle eşlik eden vasküler malformasyon varlığında IPEH ayırıcı tanıda mutlaka düşünülmelidir.

Anahtar kelimeler: Masson tümörü,intravasküler papiller endotelyal hiperplazi,vasküler tömör

Kaynaklar

1.Barr RJ, Graham JH, Sherwin LA. Intravascular papillary endothelial hyperplasia. A benign lesion mimicking angio- sarcoma. Arch Dermatol 1978;114:723–6.
2.Cisco RW, McCormac RM. Intravascular papillary endothelial hyperplasia of the foot. J Foot Ankle Surg 1994;33:610-6.
3.Fink B, Temple T, Mizel MS. Intravascular papillary endothelial hyperplasia: a pseudotumor presenting on the plantar foot. Foot Ankle Int 2003;24:871-4.

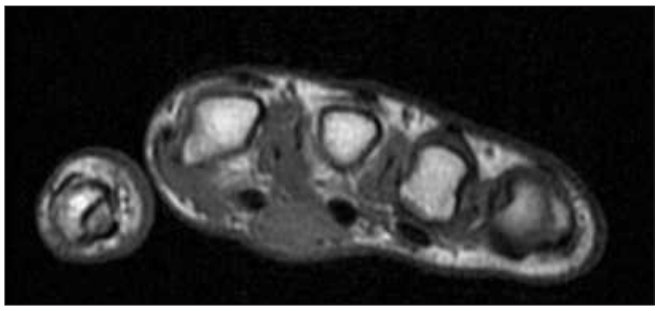

Resim 1. Aksiyel T1 ağırlıklı görüntü



Resim 2. Kontrastlı koronal kesit, vasküler yapıların lezyon içerisine uzanımı görülüyor

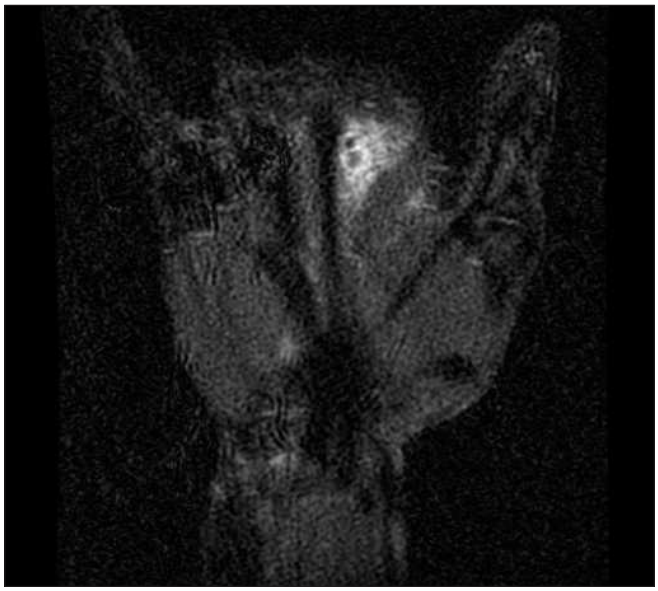

Resim 3. Koronal STIR ağırlıklı görüntü

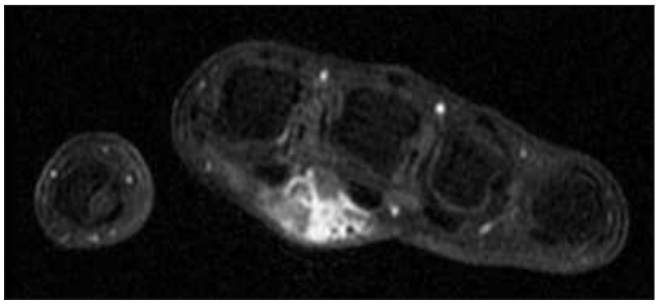

Resim 4. Kontrastlı aksiyel kesit

Kas-İskelet Radyolojisi

PS-286

OSTEOPOİKİLİOZİS İLE KOLLAJENOM BİRLİKTELİĞİNDE BUSCHKE-OLLENDORFF SENDROMU

Orhan Oyar[1], Ali Karakuzu[2]

[1]İzmir Katip Çelebi Üniversitesi Tıp Fakültesi Radyoloji AD
[2]İzmir Katip Çelebi Üniversitesi Tıp Fakültesi Dermatoloji AD

Giriş ve Amaç: Buschke-Ollendorff sendromu, kemiklerde osteopoikilozis ile ciltte kollajenom ve/veya elastoma ile karakterize nadir görülen kalitsal bir hastalıktır (1). Bu olgu sunumunda, yaptığı spora bağlı aldığı darbelerden kaynaklı ağrı şikayeti ile başvuran, fizik muayene ve röntgen incelemelerinde rastlantısal olarak saptanan 22 yaşındaki bir olguda tanımladığımız Buschke-Ollendorff sendromu sunulmuş; eşlikçi bulguları ile birlikte tartışılmıştır.

Olgu Sunumu: Hobi olarak yapmakta olduğu dövüş sporu sırasında vücudunun değişik yerlerine darbe alan ve ağrısı bulunan 22 yaşındaki erkek olguya el bileğindeki ağrı ve hasssiyet nedeniyle el-el bileği grafisi çekilmiştir. Çekilen grafilerde el bileği çevresi kemiklerde, osteopoikilozis ile uyumlu milimetrik çapta uniform, multipl opasiteler dikkati çekmiştir (Resim 1). Vucudunun değişik yerlerinde ağrılı şişliklerin muayenesi esnasında ise cillte kollajenom ile uyumlu cilt lekeleri (Resim 2) belirlenmiştir. Ayrıca palpasyonda, elastomaya uyabilecek nodüler şişlikler tespit edilmiştir. Bu nodüler şişliklerden bir tanesi uyluk posteriorunda belirlenmiş olup yumuşak doku ultrasonografisi ile de değerlendirilmiştir (Resim 3). Osteopoikilozis ile uyumlu görünümler, omuz, ayak bilekleri gibi değişik eklemleri komşuluğunda da tespit edilmiştir. Ayrıca sırt ağrısı sebebiyle çekilen torakal manyetik rezonans incelemede T11 vertebra korpusunda hemanjiom saptanmıştır (Resim 4a ve b).

Tartışma: Kemiklerde multipl minik nodüler kemik adacıkları ile karakterize osteopoikilozis, tek başına saptanabildiği gibi eşlikçi bazı klinik durumlarla birlikte de görülebilmektedir (1). Osteopoikilozisli olguların yaklaşık 1/4'ünde cilt lezyonlarına rastlanmaktadır (1-2). Roberts ve arkadaşları, osteopoikilozisin dermatofibrotik değişikliklerle birlikte görülebileceğini bildirerek Buschke-Ollendorf sendromu olarak tanımlamıştır (2). Osteopoikilozun aort koarktasyonu, çift üreter, puberte prekoks, ürogenital defektler gibi bazı organ anomalileri; diyabetes mellitus gibi endokrin bozukluklar, spinal kanal stenozu veya dental, fasiyal anomaliler ile de görülebileceği bildirilmiştir (3). Bir vakada osteopoikilozis ve osteosarkomun birlikte görüldüğü bildirilmiş, aktif osteogenezis ile açıklanmıştır (4). Günal-Seber-Baflaran sendromunda ise osteopoikilozun dakriosistit ile birlikteliği ortaya konmuştur (5). Öncelikle insidantal olduğunu düşündüğümüz vertebral hemanjiomla ilgili birlikteliği ise literatürde daha önce vurgulanmamıştır.

Sonuç: Kemik ve cilt lezyonlarının birlikteliği ile karakterize bu herediter sendromun rastlantısal olarak saptanmasından yola çıkılarak günlük pratikte sıklıkla karşılaşabileceğimiz multipl küçük kompakt kemik adacıklarının (osteopoikilozis) raporlarda belirtilmesini ve bazı

hastalıklarla birlikte görülebileceğini akılda tutularak olguların eşlikçi lezyonlar yönünden kapsamlı araştırılmasını öneriyoruz.

Anahtar kelimeler: Kemik, cilt, radyografi, dermatoloji, sendrom

Kaynaklar

1-https://ghr.nlm.nih.gov/condition/buschke-ollendorff-syndrome
2-Roberts NM, Langtry JA, Branfoot AC. Case report: Osteopoikilosis and the Buschke-Ollendorff syndrome. Br J Radiol 1993; 66: 468-470.
3-Borman P, Özoran K, Aydoğ Ş, Coşkun S. Osteopoikilosis: report of a clinical case and review of the literature. Joint Bone Spine 2002; 69: 230-2333.
4-Mindeli ER, Northup ES, Douglass HO. Osleosareoma associated with osteopoikilosis. JBJS 1978; 60: 406-408.
5-Gunal I, Seber S, Basaran N, ve ark. Dacryocystitis associated with osteopoikilosis. Clin Genet 1993; 44: 211-213.



Resim 1. El-El bileği kemiklerinde genelde eklem çevresinde gözlenen osteopoikilozis



Resim 2. Olgunun cildinde saptanan pigmentöz değişikliklerle karakterize kollajenomlar

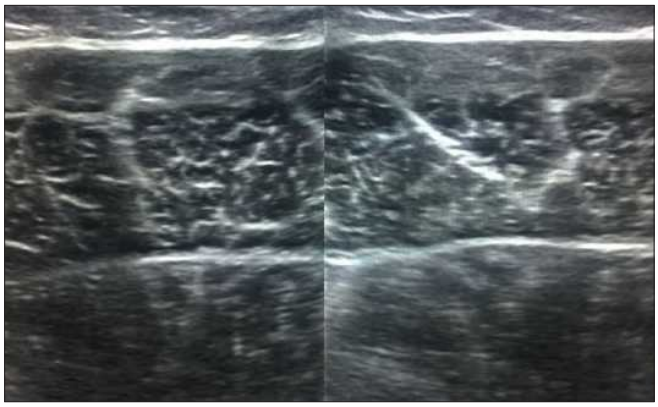

Resim 3. Her iki uyluk posterior kesimlerinde, karşılaştırmalı transvers plan US kesitinde sol tarafta cilt ve ciltaltı dokularda kalınlaşma yanı sıra yüzeyel muskuler dokularda elastoma uyabilecek nodüler hipertrofik oluşum izlenmektedir.



Resim 4. T11 Vertebra korpusunda T1A incelemede hafif hipointens nodüler oluşum



Resim 5. T2A incelemede bu oluşumun belirgin intens görünümü dikkat çekmektedir. T1 A görüntülerle birlikte hemanjiom lehine değerlendirilmiştir.

Kas-İskelet Radyolojisi

PS-287

PRİMER İNTRAMUSKULER HİDATİK KİST: OLGU SUNUMU

Emin Durmuş, İclal Erdem Toslak, Alpaslan Yavuz, Bülent Çekiç, Mehtap Barç Ergün

SBÜ Antalya Eğitim ve Araştırma Hastanesi Radyoloji Departmanı

Giriş: Hidatik kist en sık karaciğerde görülen bir hastalık olmasına rağmen nadiren intramuskuler yerleşim gösterebilmektedir. Alt ekstremitede yerleşim gösteren hidatik kistler yine bu bölgenin apse gibi kistik lezyonlarla ayırıcı tanısında düşünülmesi gerekmektedir. Biz bu olgumuzda hidatik kistin primer intramuskuler tutulumunu anlattık.

Olgu Sunumu: Daha önce kalça artroplastisi yapılan 34 yaşındaki erkek hastanın rutin kontrolleri sırasında çekilen sağ kalça MR incelemesi kliniğimizce değerlendirildi. Yapılan inceleme sonucunda büyüğü solda uyluk proksimal komşuluğunda cilt altı yerleşimli 114x80 mm boyutunda, daha küçükleri internal obturator kas, rektus femoris, adduktor magnus ve breviste yerleşimli içerisinde tipik kız veziküllerin izlendiği T1A görüntülerde hipointens, sıvıya duyarlı sekanslada hiperintens kistik lezyonlar izlendi. Görünümler hidatik kisti düşündürdü. Daha sonra cerrahi olarak çıkarılan lezyonların patolojisi kist hidatik olarak geldi.

Tartışma ve Sonuç: Karaciğer dışında yerleşim gösteren primer hidatik kistler nadiren de olsa muskuler yerleşim gösterebilmektedir. Muskuler yerleşim olarak psoas kası, lomber spinal kaslar ve femoral bölge en sık yerleşim yeri olarak gösterilmiştir. Bu tip tutulumlarda seroloji çoğunlukla negatif olduğundan radyolojinin önemi bir kat daha artmaktadır. Görüntülemede tipik kız veziküllerin görülmesi tanı açısından çok önemli olup bazı vakalarda güçlükle tanı konulabilmektedir. Endemik bölgelerde intramuskuler kistik lezyonların ayırıcı tanısında hidatik kist mutlaka düşünülmelidir.

Anahtar kelimeler: intramuskuler hidatik kist, primer hidatik kist,

Kaynaklar

Sezai DEMİRBAŞ,aHüseyin SİNAN,aYavuz KURT,aYüksel AYDIN,aMehmet YILDIZ,aTuncay ÇELENKa
Ekstremitede İntramusküler Olarak Yerleşmiş Primer Kist Hidatik Olgusu
Turkiye Klinikleri J Med Sci 2005;25(4):593-6
Primary intramuscular hydatid cyst: A rare case report
Sinhasan Sankappa P, Palachandra A
Year : 2012 | Volume: 5 | Issue Number: 5 | Page: 546-548

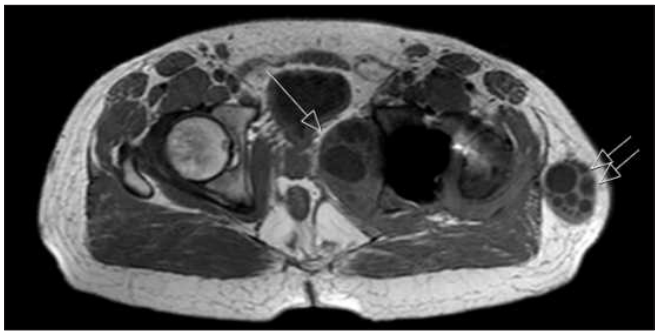

Resim 1. olda internal obturator kas düzeyinde hidatik kist

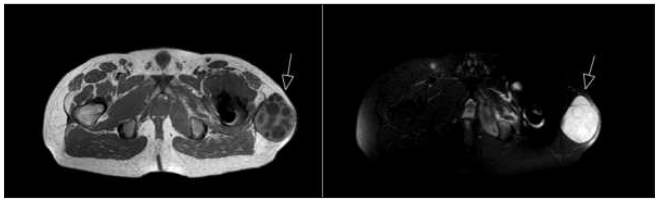

Resim 2. ol uyluk proksimalinde yumuşak dokuda hidatik kist aksiyel görüntüsü

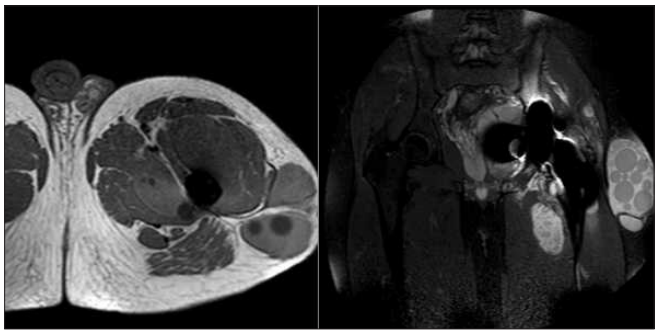

Resim 3. Solda adduktor brevis kasında hidatik kist

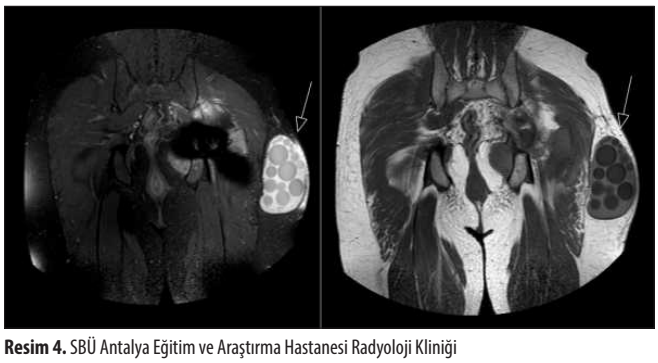

Resim 4. SBÜ Antalya Eğitim ve Araştırma Hastanesi Radyoloji Kliniği

Kas-İskelet Radyolojisi

PS-288

AN INCIDENTALLY DIAGNOSED CLEIDOCRANIAL DYSPLASIA CASE IN ADULT AGE

Orhan Oyar[1], Atilla Hikmet Çilengir[1], Hasan Ersöz[2], Muhsin Engin Uluç[1]

[1]Izmir Katip Celebi University Ataturk Training and Research Hospital, Department of Radiology
[2]Izmir Katip Celebi University Ataturk Training and Research Hospital, Department of Chest Surgery

Introduction: Cleidocranial dysplasia (CCD) is a rare condition that affects bone development (1). It has autosomal dominant inheritance and its prevalence is about 1 per million. The mutations of RUNX2 gene are responsible (2). In some cases, these mutations cannot be shown due to possibility of the different genetic locations (3). CCD mostly affects the bones which are developed through intramembranous ossification (1, 4). The findings of CCD are in both axial and appendicular skeleton (5). CCD can be diagnosed in every age even if in-utero. However, some cases may be undiagnosed because of minor findings and negative genetic test that can be possible in 30% (2). Our aim is to mention about the clinical and radiological findings of CCD and emphasize the importance of timely diagnosis in order to better treatment results.

Case: A 29-year-old man was admitted to the emergency department chest pain. Chest radiograph was taken and clavicular hypoplasia, cone-shaped thorax and scoliosis were noticed (Fig 1). Thoracic computed tomography showed spinal closure defects on spinous processes of the vertebrae (Fig 2). Cranial radiographs were taken for investigate CCD involvement. Closure defects of the cranial sutures and fontanelle, Wormian bones, absence of nasal bone, supernumerary and unerupted teeth were seen (Fig 3). Also, there were short distal phalanx of the feet and narrow pelvis due to small iliac wings (Fig 4 and 5). Hypermobile shoulders were also seen while physical examination (Fig 7). He had no familiy history. The patient was diagnosed with CCD by the guidance of radiological findings and physical examination.

Discussion: CCD has various skeletal and craniofacial findings. Clavicle hypoplasia or aplasia, hypoplastic scapula, cone-shaped thorax, open fontanelles and cranial sutures, Wormian bones, shorth stature, a wide pubic symphysis, hypoplastic maxilla, dental abnormalities including delayed eruption of primary teeth, delayed teeth development and supernumerary teeth are the most common ones (1-3, 5). Craniofacial features of CCD cause aesthetic problems and functional loss. Maxillary hypoplasia may change the dental treatment method and affect its results (5). Vertebral abnormalities were reported. Laboratory tests of the patients are usually in the normal limits including serum calcium and phosphate levels (1). Some CCD cases can be diagnosed incidentally with their radiological examinations as our case. In these situations, the patients should be screened for other potential involvements of CCD and treatment strategy may be planned if needed. The negative family history of our case shows us possibility of de novo mutation or existence of overlooked patients in his familiy. There is no specific and curative treatment for CCD. Skeletal, dental and skull deformities can be reconstructed for functional and aesthetic benefits. In our case, prosthetic treatments were applied for dental abnormalities. Treatments are more successful in early diagnosed patients.

Conclusion: CCD is a rare disease which affects bones especially formed through intramembranous ossification. Craniofacial, clavicular and thoracic findings are mostly seen. Physicians should be aware of CCD and its findings. The aim of the treatment is to provide functional abilities and acceptable aesthetic appearance. Early diagnosis is important for the treatment results for aesthetic, functional and psychologic.

Anahtar kelimeler: Cleidocranial Dysplasia, Developmental Bone Disease, Radiography

Kaynaklar

1. Singh S, Sharma S, Singh H, et al. Cleidocranial dysplasia: a case report illustrating diagnostic clinical and radiological findings. J Clin Diagn Res. 2014;8(6):Zd19-20. doi:10.7860/jcdr/2014/9085.4499
2. Farrow E, Nicot R, Wiss A, et al. Cleidocranial Dysplasia: A Review of Clinical, Radiological, Genetic Implications and a Guidelines Proposal. J Craniofac Surg. 2018;29(2):382-389. doi:10.1097/scs.0000000000004200
3. Medina O, Munoz N, Moneriz C. Cleidocranial dysplasia: a case report. Rev Chil Pediatr. 2017;88(4):517-523. doi:10.4067/s0370-41062017000400012
4. Balioglu M. Kleidokranial Disostosis (Scheuthauer-Marie-Sainton Sendromu). In: Balioglu M, Benli IT, Dikici F, eds. Omurgayı Tutan Sendromlar. Ankara: Rekmay Yayıncılık 2016:151-164.
5. Kulczyk T, Przystanska A, Rewekant A, et al. Maxillary sinuses and midface in patients with cleidocranial dysostosis. Ann Anat. 2018;215:78-82. doi:10.1016/j.aanat.2017.08.002

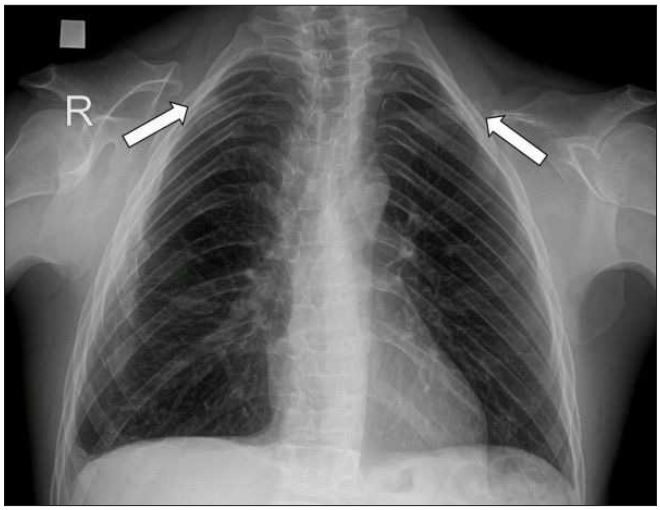

Resim 1. Postero-anterior chest radiography shows cone shaped thorax, scoliosis and clavicular hypoplasia (arrows). Distal ½ portion of the clavicle is not seen. Rib fractures and right costophrenic sinus blunting are also seen.

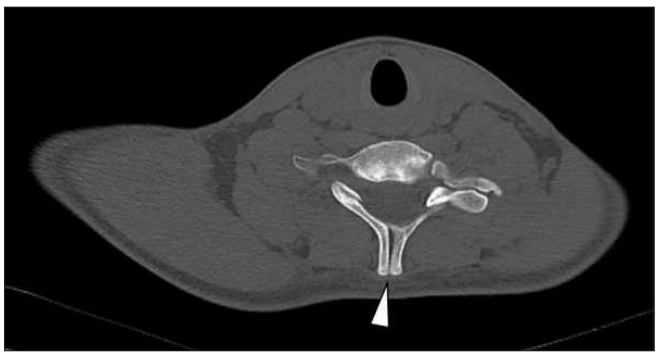

Resim 2. Axial bone windowed CT image shows fusion defect of spinous process (arrow head).

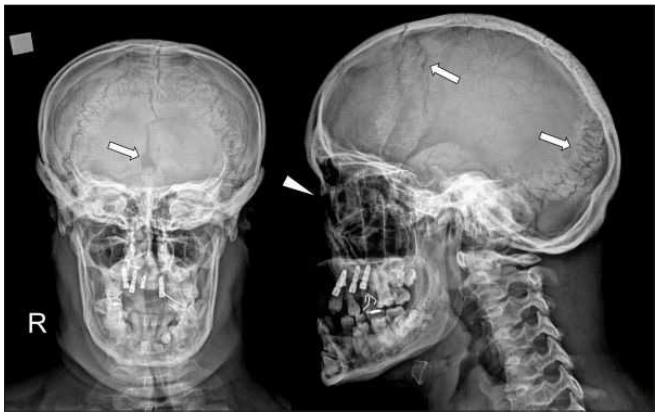

Resim 3. Cranial radiographs shows closure defects of the cranial sutures and fontanelle (arrows), Wormian bones that located in the lambdoid suture, absence of nasal bone (arrow head), supernumerary and unerupted teeth and dental implants.



Resim 4. Short distal phalanxes of the feet are seen on the antero-posterior feet radiograph.



Resim 5. Small iliac wings and narrow pelvis are seen on the antero-posterior pelvis radiograph.



Resim 6. The patient can approximate his shoulders anteriorly.

Kas-İskelet Radyolojisi

PS-289

DIFFUSE MIDLINE GLIOMA IN OLLIER'S DISEASE: A CASE REPORT AND A BRIEF REVIEW OF LITERATURE (OLLIER SENDROMLU BİR VAKADA DİFFÜZ ORTA HAT GLİOMU: VAKA SUNUMU VE LİTERATÜR ÖZETİ)

Ahmet Kasım Karabulut, Sevcan Türk, İpek Tamsel, Mehmet Argın

Department of Radiology, Ege University Faculty of Medicine

Introduction: Ollier's Disease is a non-hereditary skeletal disorder characterized by multiple enchondromas in the medulla of bones and usually confined to metaphyses of appendicular skeleton with an asymmetric distribution.3

Enchondromas in these patients are known for their predilection to sarcomatous transformation. There are different types of tumors which are found to be associated with Ollier's Disease such as osteosarcoma, ovarian tumors, leukemia, breast adenoma, non-small cell lung cancer, extra-abdominal desmoid tumor and central nervous system tumors.[1,2]

Here we report a case with multiple enchondromatosis diagnosed with imaging consistent diffuse midline glioma during follow-up.

Case Report: A 15-year-old girl admitted to Pediatric Surgery department with complaints about a bump on her chest wall. Her family realized this bump when she was 3 years old and they had not seen any progression in size ever since. Hand and left humerus radiographs revealed mild endosteal scalloping without cortical destruction, small sharply defined lytic lesions with chondroid calcification. (Figure 1.) Left hand and humerus MRI with contrast revealed T1 hypointense, T2 hyperintense enhancing lytic lesions without cortical destruction and no surrounding edema. (Figure 2) The findings were consistent with Ollier's disease and the patient was followed for 8 years at irregular time intervals without any progression or regression in findings. In 2016, MRI of the brain with contrast revealed midline T2-FLAIR hyperintense, non-enhancing diffuse midline glioma centered in the left lateral pontine region without diffusion restriction with high colin/NAA ratio on spectroscopy. (Figure 3.) At a 2-3 months interval follow-up with MRI after chemoradiotherapy for two

years revealed a significant regression in lesions and was considered as a response to the treatment.

Discussion and Conclusion: Our patient has diffuse midline glioma centered in the left lateral pontine region associated with multiple enchondromatosis. Tumor was responsive to concomitant chemoradiotherapy and found gradually regressed on 2 years of follow-up. Given the five-year survival is less than 3 percent in non-Ollier associated diffuse midline gliomas6, we can speculate that our patient has a more favorable prognosis than those patients. Nevertheless, the mean survival of the patients with Ollier's Disease and a central nervous system malignancy is unclear since there have been only 23 cases described in the literature. (Table 1)

On a retrospective analysis of cases represent Ollier's Disease with gliomas[5], age of these patients range from 6 to 46 years, the male:female ratio of these patients is 2:1 and 31,5% of cases were multifocal. 50% of the patients have tumor in frontal lobe and 37,5% have in brain stem. After this report, 4 more cases were published and the distribution of gliomas, mean age of the patients and male: female ratio were parallel to the findings of this report. The onset age of non-Ollier associated diffuse midline gliomas is 9 and the prognosis is very poor[6], but our patient was diagnosed at the age of 23 and the disease seems to be under control regarding the MRI findings after treatment with chemoradiotherapy, yet the patient needs to be screened more for assessing response to treatment.

The risk of malignancy in enchondromatosis patients gives rise to a need for screening, aiming early diagnosis and better treatment results. A retrospective evaluation of clinical and radiological data of Ollier's disease and Maffucci syndrome showed that including brain MRI during follow-up at regular intervals is useful since the rate of glioma in Ollier's disease and Maffucci syndrome may be close to 5%[4].

Anahtar kelimeler: enchondroma, enchondromatosis, glioma, Ollier's disease.

Kaynaklar

1- Pansuriya TC, Kroon HM, Bovee J. Enchondromatosis: insights on the different subtypes. Int J Clin Exp Pathol. 2010;3:557–569.
2- Wang JP, Xu ZY, Bao ZQ, et al. Ollier disease: two case reports and a review of the literature. Am J Transl Res. 2018;10(11):3818–3826
3- Kumar A, Jain V, Bharadwaj M, Arya R. Ollier Disease: Pathogenesis, Diagnosis, and Management. Orthopedics. 2015; 38: e497-e506.
4- Mandonnet E, Anract P, Martin E, Roujeau T, Spena G, Cormier-Daire V, Duffau H, Baujat G. Brain and skull base MRI findings in patients with Ollier-Maffucci disease: a series of 12 patient-cases. Clin Neurol Neurosurg. 2017;160:147–151.
5- Bathla G, Gupta S, Ong CK. Multifocal intracranial astrocytoma in a pediatric patient with Ollier disease. Indian J Radiol Imaging. 2012;22:58–62.
6- Guillamo JS, Doz F, Delattre JY. Brain stem gliomas. Curr Opin Neurol. (2001)14



Figure 1. Bilateral hands and left humerus radiogrohs. Mild endosteal scalloping without cortical destruction (yellow arrow), small sharply defined lytic lesions with hondroid calcification (white arrow) were shown.

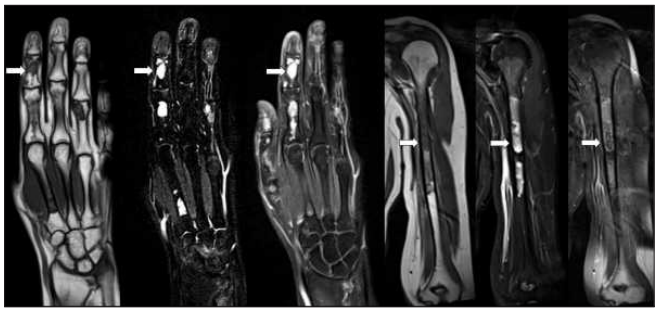

Figure 2. Left hand and left humerus precontrast T1, fat-sat T2 and postcontrast T1 weighted MR images. T1 hypointense, T2 hyperintense enhancing lytic lesions without cortical destruction and no surrounding edema were noted in the diophysis of carpal, metacarpal bones and the lift humerus.

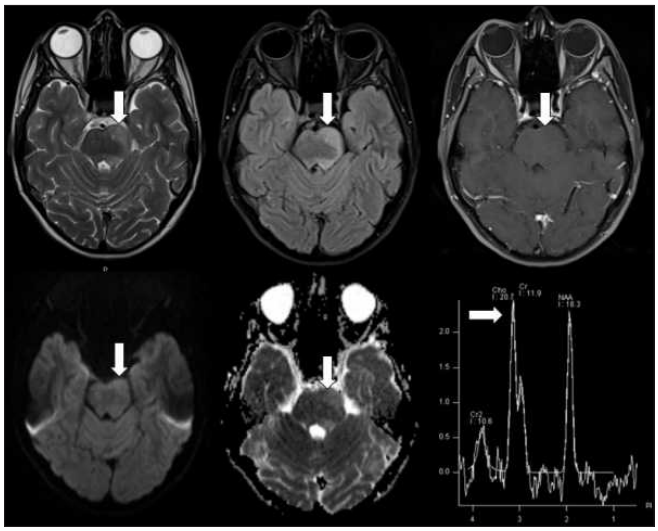

Figure 3. T2, FLAIR, postcontrast T1 weighted MR images, DWI, ADC maps and single voxel spectroscopy were demonstrated midline T2-FLAIR hyperintense, non-enhancing diffuse midline glioma without diffusion restriction. High colin/NAA ratio was shown.

Table 1. Ollier's Disease and Intracranial Tumors (Table 1)

Patient	Author	Age/Gender	Site	Histology
1	Becker and Thron (1979)	26/?	Right frontal lobe	Grade 2 oligoastrocytoma
2	Rawlings et. al. (1987)	29/M	1. Right cerebellum 2. Right frontal lobe and corpus callosum	Anaplastic astrocytoma
3	Mellon et. al. (1988)	34/M	Right frontal lobe	Grade 2 astrocytoma
4	Schwartz et. al. (1987)	38/M	Temporal/parietal lobe	Astrocytoma
5	Patt et. al. (1990)	24/M	Brainstem	Low grade astrocytoma
6	Bendel and Gelmer (1991)	29/F	Left frontal	High grade astrocytoma
7	Chang et. al. (1994)	23/M	Left temporal, left occipital, right frontal and right parietal lobes	Anaplastic astrocytoma
8	Chang et. al. (1994)	25/M	Right frontal	Oligodendroglioma
9	Chang et. al. (1994)	46/M	Bilateral frontal lobes, crossing midline	Oligoastrocytoma

Table 1. Ollier's Disease and Intracranial Tumors

Patient	Author	Age/Gender	Site	Histology
10	Hofman (1998)	28/M	Left temporal lobe and brainstem	Low grade astrocytoma (biopsy from left temporal lobe lesion)
11	Balcer et. al. (1999)	23/F	Pons	No biopsy. Imaging consistent with astrocytoma
12	Frappaz et. al. (1999)	16/M	Brainstem	No biopsy. Imaging consistent with astrocytoma
13	Simsek et. al. (2002)	7/F	Right frontal lobe	Low grade astrocytoma
14	Mahafza et. al. (2004)	21/F	Right frontal lobe and brainstem	Low grade astrocytoma
15	Koc and Koc (2006)	28/F	Cerebrum	Astrocytoma
16	Ranger (2009)	6/F	Left thalamus	Glioblastoma multiforme
17	Walid and Troup (2008)	14/M	Posterior fossa	Anaplastic astrocytoma
18	Hori et. al. (2010)	19/M	Extensive supra- and infratentorial disease	Anaplastic astrocytoma
19	Bathla et. al. (2012)	16/M	Multiple lesions in both frontal lobes	Low grade astrocytoma
20	Pearce et. al. (2012)	19/M	Bilateral frontal, temporal, parietooccipital region	Low grade astrocytoma
21	Gajavelli et. al. (2016)	55/F	Left frontal, temporal and parietal lobes	Anaplastic astrocytoma
22	Achiha et. al. (2017)	32/M	Left frontal lobe	Oligodendroglioma
23	Current case			

Kas-İskelet Radyolojisi

PS-290

BAKER KİSTİNDE SEKONDER SİNOVYAL OSTEOKONDROMATOZİS: OLGU SUNUMU

Cihan Özgür[1], Süleyman Alp Çölbe[2], Burak Uslu[1], Muhammet Göktaş[1], Derya Karabulut[1]

[1]Trakya Üniversitesi Tıp Fakültesi Radyoloji AD
[2]Trakya Üniversitesi Tıp Fakültesi Ortopedi ve Travmatoloji AD

Sinovyal osteokondromatozis (SO), eklem, bursa veya tendon kılıfının sinovyumunun metaplazisi sonucu gelişen nadir görülen benign bir neoplazmdır. Etyolojisi tam olarak bilinmemektedir. Primer ve sekonder formları bulunmaktadır. Sekonder SO eklemi etkileyen mekanik ve artritik değişikliklere sekonder görülen formdur. SO, genellikle eklem kaynaklı olmakla birlikte nadir olgularda bursal yerleşim görülmektedir. Genellikle monoartikuler tutulum görülür. Sırasıyla en sık diz, kalça ve omuz eklemi tutulumu bulunur. Sekonder SO daha geç yaşta görülmekte ve poliartiküler tutuluma daha sık neden olmaktadır. Sekonder SO, intraartiküler kondral cisimlerin daha az sayıda, daha farklı boyutlarda olmasıyla, kalsifikasyon halkalarının daha fazla sayıda olmasıyla ve daha ileri yaşlarda görülmesiyle primer formdan farklılık gösterir. Sekonder form travma, osteokondrit dissekans, nöropatik osteoartropati, osteoartrit, enfeksiyon ya da enflamatuar artrite sekonder oluşmaktadır[1].

Radyolojik görünüm sıklıkla patognomoniktir. Radyografide tutulum yerinde multipl sayıda değişen oranlarda kalsifiye kondral cisimler izlenmektedir. Kalsifikasyonun dağılımı bursal lokalizasyonu gösterebilir. Hedef şeklinde, halka ve yay paterninde, oval, yuvarlak kalsifikasyon sıktır. Bazı nadir olgularda konglomerasyon gösteren kalsifikasyonlar görülebilir. Ultrasonografide (USG) santralinde hiperekoik odak içeren Doppler incelemede vaskülarizasyon göstermeyen heterojen kitle lezyonlar görülür. Mineralizasyon miktarına bağlı olarak posterior akustik gölgelenme izlenebilir. Bilgisayarlı tomografi (BT) kalsifikasyonu saptamada ve karakterize etmede en iyi modalitedir. BT ile ekstrinsik erozyon radyografiden daha iyi saptanır. Manyetik rezonans görüntülemede (MRG) 3 farklı patern görülür. En sık görülen patern T1 ağırlıklı sekanlarda kas ile izointens lobule homojen sinyal ve T2 ağırlıklı sekanslarda fokal hipointens alanlar içeren hiperintens sinyaldir. İkinci en sık paternde ise fokal hipointens odaklar izlenmez[1-5].

Bilinen romatoid artrit tanılı 79 yaşında kadın olgu, sağ dizde ağrı, şişlik ve eklem hareketi kısıtlılığı semptomlarıyla kliniğe başvurdu. Radyografi, USG ve MRG gerçekleştirildi. Sağ popliteal bölgede baker kisti ve kist içinde değişen oranda mineralizasyon gösteren SO ile uyumlu çok sayıda serbest cisim izlendi. Yazımızda baker kisti içinde yerleşimli, romatoid artrit ile ilişkili sekonder SO olgusunun görüntüleme bulgularını literatür eşliğinde sunduk.

Anahtar kelimeler: Sinovyal Kondromatozis, Baker Kisti, Popliteal Kist

Kaynaklar

1. Murphey MD, Vidal JA, Fanburg-Smith JC, Gajewski DA. Imaging of synovial chondromatosis with radiologic-pathologic correlation. Radiographics 2007;27:1465-88.
2. Crotty JM, Monu JU, Pope TL, Jr. Synovial osteochondromatosis. Radiol Clin North Am 1996;34:327-42, xi.
3. Goldberg RP, Genant HK. Calcified bodies in popliteal cysts: a characteristic radiographic appearance. AJR Am J Roentgenol 1978;131:857-9.
4. Kramer J, Recht M, Deely DM, et al. MR appearance of idiopathic synovial osteochondromatosis. J Comput Assist Tomogr 1993;17:772-6.
5. Shah DP, Diwakar M, Dargar N. Bakers Cyst with Synovial Chondromatosis of Knee - A Rare Case Report. J Orthop Case Rep 2016;6:17-9.



Resim 1. Sağ diz lateral radyografide popliteal kistin sınırları sınırları görülmektedir (Yıldız). Kist içerisinde birkaç adet kalsifiye kondral cisim izlenmektedir (Ok).

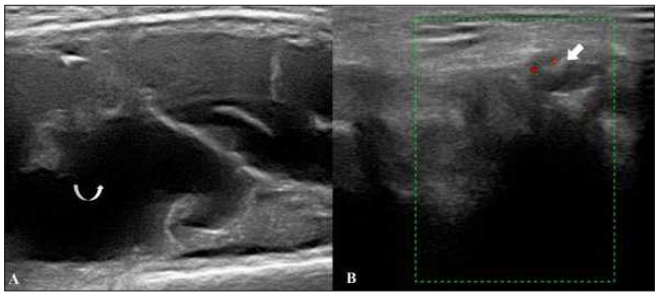

Resim 2. Ultrasonografi görüntülerinde (A) büyük boyutlu popliteal kist (A, kıvrımlı ok) ve Doppler ultrasonografi incelemesinde (B), kist duvarında artmış vaskülarizasyon gösteren sinovyal kalınlaşmalar (B, beyaz ok) izlenmektedir.

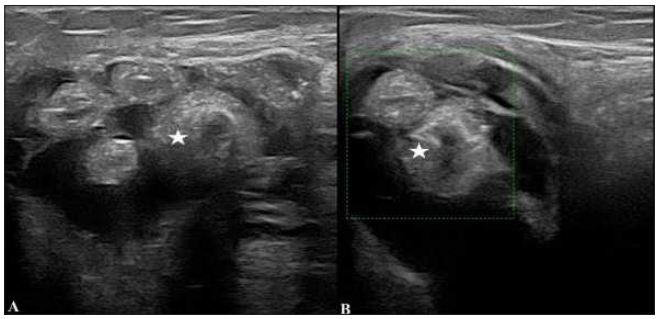

Resim 3. Ultrasonografi görüntülerinde (A) değişik boyutlarda, oval şekilli, santralinde kalsifikasyon içeren, Doppler ultrasonografi incelemesinde (B) vaskülarizasyon göstermeyen kondral cisimler (Yıldız) görülmektedir.

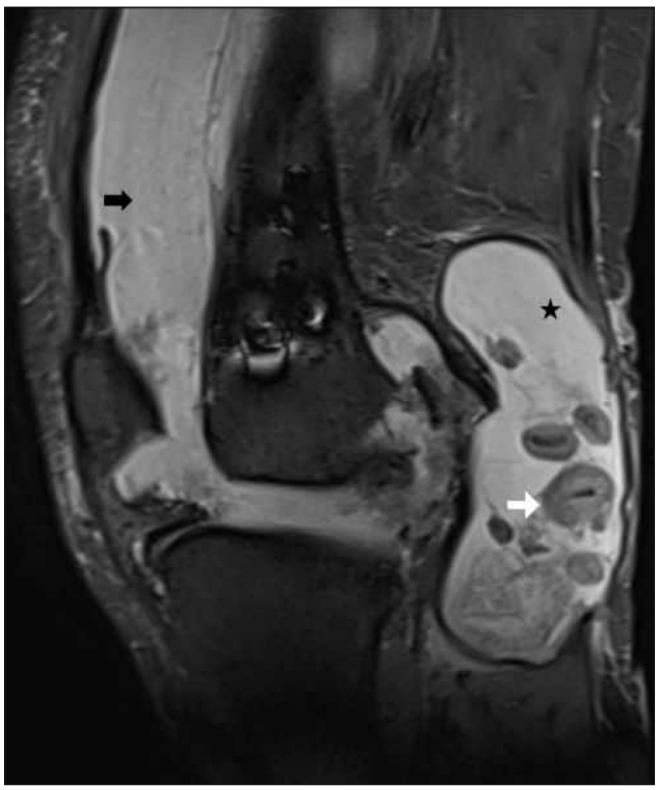

Resim 4. Sagittal proton dansite sekansında suprapatellar bursada ve tibiofemoral eklem aralığında yaygın efüzyon (Siyah ok), popliteal kist (Siyah yıldız) ve kist içinde değişik oranda kalsifikasyon içeren kondral cisimler (Beyaz ok) görülmektedir.

Kas-İskelet Radyolojisi

PS-291

MOREL-LAVALLEE LEZYONU: OLGU SUNUMU / MOREL-LAVALLEE LESION: CASE REPORT

Rahmi Eren Özkan, Burçin Önder, Okan İnce, Melis Koşar Tunç, Melisa Yalçın, Hamdullah Erk, Naciye Kış, Hakan Önder

S.B.Ü Okmeydanı Eğitim ve Araştırma Hastanesi

Giriş: Morell-Lavellee lezyonu (MLL) travmaya sekonder cilt ve cilt altı dokunun, altındaki fasyadan yırtılarak soyulmasıyla, likefiye yağ ve hemolenfatik koleksiyon içeren bir kavitenin oluştuğu, internal, kapalı yumuşak doku yaralanmasıdır (1). Bu posterde MLL'nin radyolojik bulgularını sunmayı amaçladık.

Olgu Sunumu: 59 yaşında kadın hasta sağ uyluk ağrısı ile ortopedi kliniğimize başvurdu. Öyküsünde 2 ay önce geçirilmiş trafik kazası bulunan hastanın manyetik rezonans görüntülemesinde (MRG) sağ uyluk orta seviyede iliotibial trakt komşuluğunda, subkutan doku ile fasya arasında yerleşimli T1 ağırlıklı görüntülerde (AG) hipointens, Short tau inversion recovery (STIR) sekansında içerisinde hipointens odaklar ve septasyonlar içeren heterojen hiperintens, cidarında ise tüm sekanslarda hipointens kapsülü bulunan loküle sıvı izlendi (Resim a,b,c,d). Etrafında subkutan dokuda ödem paterni mevcuttu. Görüntü alanındaki kas kompartmanlarında patolojik MRG bulgusu saptanmadı.

Tartışma: Maurice Morel-Lavallee tarafından tariflenen MLL; travma nedeniyle, deri ve subkutan dokunun altındaki fasyadan soyularak ayrıldığı kapalı bir yumuşak doku yaralanmasıdır. MLL konumdan bağımsız olarak soyulma tipi yaralanmaları tanımlamak için kullanılır, ancak başlangıçta trokanter majör üzerindeki lezyonlar için tarif edilmiştir. Yaralanma sırasında katmanlar arasındaki lenfatikler ile kan damarları hasarlanır ve fasyaların ayrılması sonucu oluşan ölü alanda kan, lenf sıvısı, debris ya da yağ birikimine neden olur (2,3).

Kavite içinde biriken koleksiyonun evresine bağlı olarak ultrasonografik görüntülemede lezyon anekoikten hiperekoik kitlesel görünüme kadar değişim gösterebilir. Bilgisayarlı tomografide ise kavitedeki hemo-lenfatik sıvının sedimentasyonuna ve içerdiği debris ve yağ lobülü miktarına bağlı olarak kapsüllü ya da kapsülsüz sıvı sıvı seviyelenmesi görülür (1).

MRG, MLL teşhis ve değerlendirilmesinde en iyi yöntem olup, sinyal yoğunluğu lezyonun yaşına göre değişir. Akut lezyonlarda subkutan yağ doku ile altta yatan fasya arasındaki boşluk kan ve lenf sıvısı ile dolar. Subakut aşamada hem T1AG hem de T2 AG'de homojen hiperintensite görülebilir. T1AG hiperintensitesi muhtemelen subakut hematomların karakteristiği olan methemoglobin varlığı ile ilişkilidir. Kronik evre MLL'de kan büyük ölçüde reabsorbe olur, yerine T1AG'de hipointens, T2AG'de hiperintens görünen seroanjinöz bir sıvı yerleşir ve lezyon tüm sekanslarda hipointens görünen fibröz bir kapsül ile kaplanır. T2AG'de izlenen heterojen hiperintensite, koleksiyondaki kronik organize hematomun yapısında bulunan hemosiderin depozitleri, granülasyon dokusu, nekrotik debris ve fibrine bağlı oluşur (1,4). Bizim olgumuzda da görüntüleme özellikleri literatürde tarif edilen ile benzer özellikteydi. MRG'de koleksiyonun T1AG'de hipointens görüntüleme bulgularının olması hematomun evresine bağlı olarak değerlendirildi. Travma anamnezi, tipik lokalizasyon ve MRG bulguları Morel Lavellee lezyonları için tanı açısından pozitif kriterlerdir.

Sonuç: MLL vakalarının yaklaşık üçte birinde ilk değerlendirmede kaçırılabildiği, tanıda yaralanma sonrası saatlerden aylara kadar değişen bir gecikme olabileceği bildirilmiştir (4). Erken tanıda konservatif tedavi şansı, tanının gecikmesi halinde cerrahi gerekmesi nedeniyle yaralanma sonrası MRG'de subkutan yağ doku ile altta yatan fasya arasında T1AG'de hipo/hiperintens, T2AG'de hiperintens lezyon görüldüğünde MLL'nin akla gelmesi erken teşhis ve tedavi açısından önemlidir.

Anahtar kelimeler: morel-lavallee, lezyon, kas, fasya, hematom, yaralanma

Kaynaklar

(1) J Clin Diagn Res. 2017 Jul; 11(7): TD05–TD07.
(2) Singapore Med J. 2016 Jan; 57(1): 45–50.
(3) Clin Case Rep. 2018 Jun; 6(6): 1033–1039.
(4) Bonilla-Yoon, I., Masih, S., Patel, D. B., White, E. A., Levine, B. D., Chow, K., … Matcuk, G. R. (2013). The Morel-Lavallée lesion: pathophysiology, clinical presentation, imaging features, and treatment options. Emergency Radiology, 21(1), 35–43.

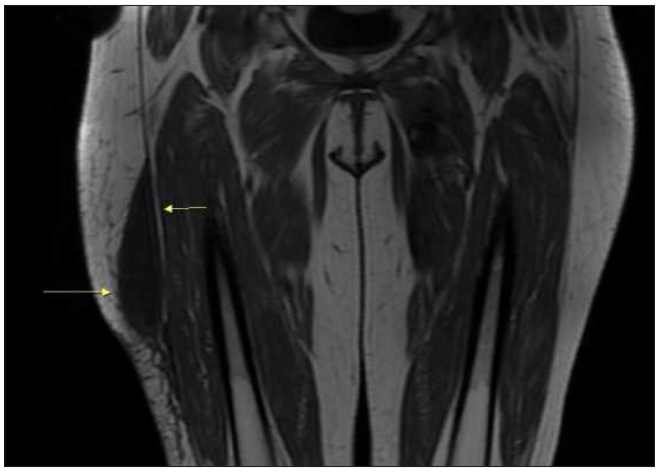

Resim a. T1 ağırlıklı koronal görüntülerde sağ uyluk orta seviyede iliotibial trakt komşuluğunda, subkutan doku ile fasya arasında yerleşimli hipointens lezyon.

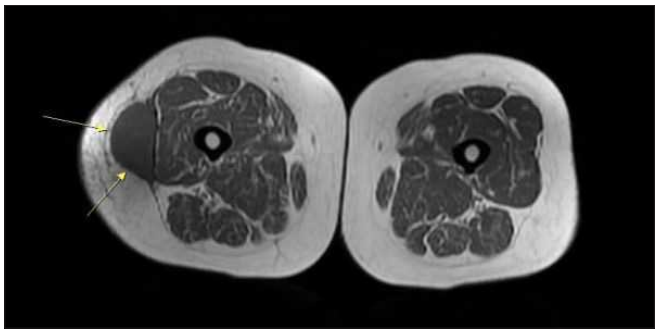

Resim b. T1 ağırlıklı aksiyel görüntülerde sağ uyluk orta seviyede iliotibial trakt komşuluğunda, subkutan doku ile fasya arasında yerleşimli hipointens lezyon.

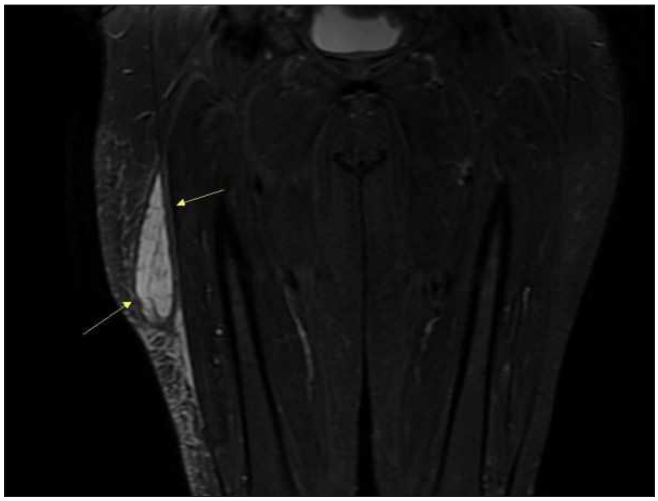

Resim c. STIR sekansında koronal görüntülerde sağ uyluk orta seviyede iliotibial trakt komşuluğunda, subkutan doku ile fasya arasında yerleşimli içerisinde hipointens odaklar ve septasyonlar içeren hiperintens lezyon ve çevresinde hipointens kapsül.

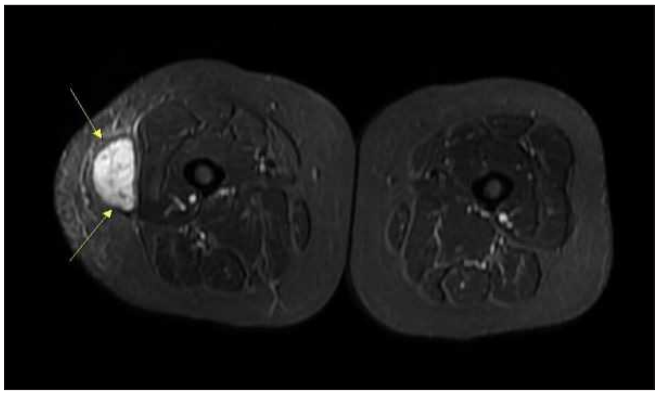

Resim d. STIR sekansında aksiyel görüntülerde sağ uyluk orta seviyede iliotibial trakt komşuluğunda, subkutan doku ile fasya arasında yerleşimli içerisinde hipointens odaklar ve septasyonlar içeren hiperintens lezyon ve çevresinde hipointens kapsül.

Kas-İskelet Radyolojisi

PS-292

LİPOMA ARBORESANSIN DEĞİŞİK YÜZLERİ: BİR OLGU SERİSİ

Anıl Çolaklar, Zehra Akkaya, Deniz Gizem Oktay, Gülden Şahin

Ankara Üniversitesi Tıp Fakültesi Radyoloji AD

Giriş ve Amaç: Lipoma arboresans (LA) villöz sinovyal proliferasyon ve subsinovyal dokunun matür yağ hücreleri tarafından replasmanı ile karakterize intraartiküler neoplastik olmayan benign bir patolojidir. LA'nın etyolojisi kesin olarak bilinmemekle birlikte literatürde LA'yı kronik travmatik veya inflamatuvar uyaranlara sinovyumun reaktif yanıtı olarak değerlendiren hipotezler mevcuttur [1, 2, 3]. LA en sık diz ekleminde, özellikle suprapatellar reseste görülmekle birlikte vücuttaki diğer tüm eklemlerde de görülebilme potansiyeline sahiptir. Ancak LA benign natürde ve nadir bir patoloji olması nedeniyle genellikle geç tanı almaktadır. Biz de 4 olguluk bu serimizde LA'nın diz, omuz, ayak bileği ve kalça prezantasyonuna örnekler verdik. Bu olgu serisini sunmaktaki amacımız LA'nın vücuttaki herhangi bir eklemde görülebileceğine dikkat çekmektir.

Olgu 1: 49 yaşında erkek hasta 12 yıl önce başlayan ve yılda birkaç kez tekrarlayan sol dizde şişlik yakınması nedeniyle hastanemize başvurmuştur. Yapılan MR incelemesinde diz ekleminde yaygın effüzyon ve sinovit bulguları kaydedilmiştir. Ayrıca eklem effüzyonu içerisinde yer yer kronik sinovit ile ilişkili pirinç tanecikleri görünümü ve suprapatellar bursada yaygın lipoma arboresans dikkati çekmiştir (Resim 1a, b).

Olgu 2: 50 yaşında kadın hasta sağ omuzda, özellikle kolunu omuz hizasının yukarısına kaldırmasını gerektiren gündelik işlerde artan ağrı yakınması ile hastanemize başvurmuştur. Yapılan MR incelemesinde subakromial-subdeltoid bursanın anterior-inferior kesiminde, biseps tendonunu çepeçevre saran ve subskapularis tendonunun anterioruna uzanım gösteren, içerisinde yağ intensiteleri seçilen fuziform şekilli heterojen yumuşak doku dikkati çekmiştir (Resim 2a, b).

Olgu 3: 31 yaşında kadın hasta sağ ayak bileğinin dış kesiminde 1 aydır var olan ele gelen şişlik yakınması ile hastanemize başvurmuştur. Yapılan MR incelemesinde peroneus longus ve brevis tendonlarının myotendinöz bileşkesinden başlayarak kalkaneoküboid eklem hizasına dek devam eden ağır formda tenosinoviyal kalınlaşma ve inflamasyon bulguları dikkati çekmiştir. Ayrıca bu düzeyde tendon kılıflarında yağlı değişiklikler gözlenmiş olup görünüm tenosinoviyal lipoma arboresans lehine yorumlanmıştır (Resim 3a, b).

Olgu 4: 53 yaşında kadın hasta sağ kalçada 3 yıldır giderek artan ağrı ve yürürken aksama yakınması ile hastanemize başvurmuştur. Hastanın öyküsünden kronik böbrek yetmezliği nedeniyle 15 yıldır hemodiyaliz tedavisi altında olduğu öğrenilmiştir. Yapılan MR incelemesinde sağ femur başında anterior - medial kesimde fovea kapitis

düzeyinde geniş subartiküler erozyon ile eşlik eden kronik sinovit bulguları ve lipoma arboresans görünümü dikkati çekmiştir (Resim 4a, b).

Tartışma: İlk kez 1904 yılında Hoffa tarafından tanımlanan LA, yapraksı projeksiyonlarından dolayı Latincede 'ağaç-benzeri' anlamına gelen 'arboresans' kelimesi kullanılarak adlandırılmıştır. LA en sık diz ekleminde, özellikle suprapatellar reseste görülmekle birlikte literatürde omuz, kalça, el bileği, dirsek, ayak bileği ve subdeltoid bursada da bildirilmiştir [2, 4].

LA tanısında manyetik rezonans görüntüleme (MRG) sıklıkla yeterli olmaktadır. MRG'de tüm sekanslarda yağ ile izointens sinyal özelliğinde yapraksı sinovyal projeksiyonların varlığının yanında hemosiderine bağlı manyetik duyarlılık artefaktının görülmemesi LA'nın tipik bulgusudur. Tipik MR görüntülerine rağmen LA'nın ayırıcı tanısında intraartiküler dev hücreli tümör (eski adıyla pigmente villonodüler sinovit), sinovyal kondromatozis, sinovyal lipom, sinovyal hemanjiyom, romatoid artrit (RA) ve amiloid artropatisi akılda tutulmalıdır. İntraartiküler dev hücreli tümör T1 ve T2 ağırlıklı görüntülerde (AG) diffüz düşük sinyal intensitesi sergilemektedir. Sinovyal kondromatoziste kartilaj varlığına bağlı olarak T1 ve T2 AG'de değişken sinyal intensiteleri izlenebilir. Sinovyal lipom ise yapraksı projeksiyonların yokluğu ile LA'dan ayırt edilebilir. RA ve amiloid artropatisinde ise jukstaartiküler kemik erozyonlarının yanı sıra klinik ve laboratuvar bulgular tanıya yardımcı olmaktadır.

Sonuç: LA ayırıcı tanıda akılda tutulduğunda tipik MR görüntüleri ile kolayca tanı alabilmektedir.

Anahtar kelimeler: lipoma arboresans, manyetik rezonans görüntüleme, sinovyal proliferasyon

Kaynaklar

1. Hallel T, Lew S, Bansal M. Villous lipomatous proliferation of the synovial membrane (lipoma arborescens). J Bone Joint Surg Am. 1988;70:264-70.
2. Ryu KN, Jaovishida S, Schweitzer M, et al. MR imaging of lipoma arborescens of the knee joint. Am J Roentgenol. 1996;167:1229-32.
3. Vilanova JC, Barcelo J, Villalon M, et al. MR imaging of lipoma arborescens and the associated lesions. Skeletal Radiol. 2003;32:504-9.
4. Pandey V, Gupta A, Kulshrestha S, et al. Intra-articular lipoma arborescence of the knee – A rare clinical entity. J Arthrosc Joint Surg. 2016;3:34-38.

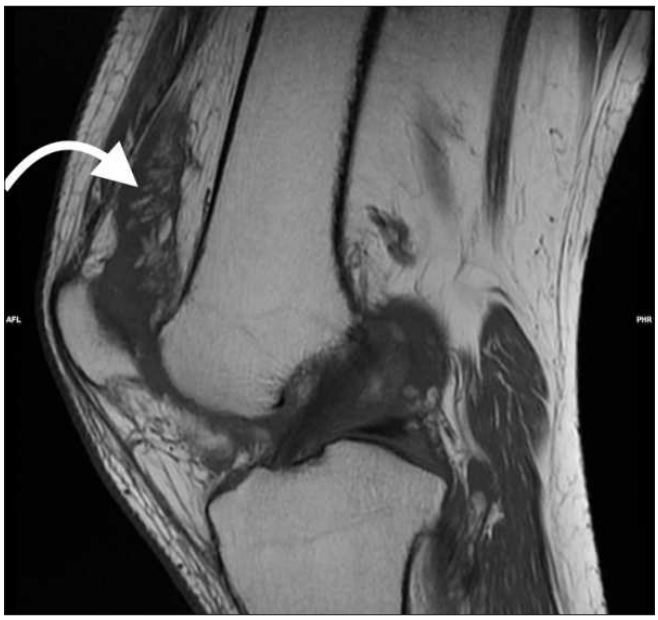

Resim 1a. Sagittal T1 AG'de (1a) diz ekleminde yaygın effüzyon içerisinde yer yer kronik sinovit ile ilişkili pirinç tanecikleri görünümü ve suprapatellar bursada lipoma arboresans (beyaz ok) izlenmektedir.

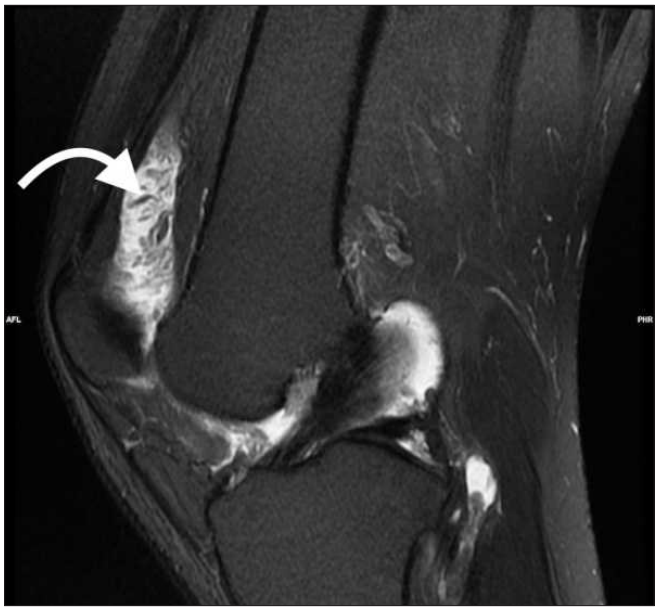

Resim 1b. Sagittal yağ baskılı T2 AG'de (1b) diz ekleminde yaygın effüzyon içerisinde yer yer kronik sinovit ile ilişkili pirinç tanecikleri görünümü ve suprapatellar bursada lipoma arboresans (beyaz ok) izlenmektedir.



Resim 2a. Aksiyel T1 AG'de (2a) omuz ekleminde subakromial - subdeltoid bursanın anterior - inferior kesiminde, biseps tendonunu çepeçevre saran ve subskapularis tendonunun anterioruna uzanım gösteren LA ile uyumlu heterojen yumuşak doku (beyaz ok) izlenmektedir.



Resim 2b. Aksiyel GRE sekansta (2b) omuz ekleminde subakromial - subdeltoid bursanın anterior - inferior kesiminde, biseps tendonunu çepeçevre saran ve subskapularis tendonunun anterioruna uzanım gösteren LA ile uyumlu heterojen yumuşak doku (beyaz ok) izlenmektedir.



Resim 3a. Koronal T1 AG'de (3a) ayak bileği ekleminde peroneus longus ve brevis tendonlarının myotendinöz bileşkesinden başlayarak kalkaneoküboid eklem hizasına dek devam eden ağır formda tenosinovit bulguları ve beraberinde tendon kılıflarında LA ile uyumlu yağlı değişiklikler (beyaz ok) izlenmektedir.



Resim 3b. Koronal STIR sekansta (3b) ayak bileği ekleminde peroneus longus ve brevis tendonlarının myotendinöz bileşkesinden başlayarak kalkaneoküboid eklem hizasına dek devam eden ağır formda tenosinovit bulguları ve beraberinde tendon kılıflarında LA ile uyumlu yağlı değişiklikler (beyaz ok) izlenmektedir.

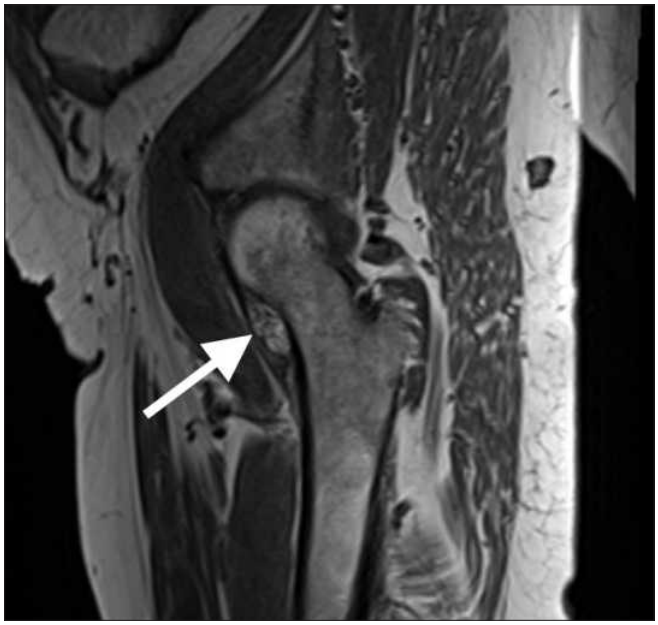

Resim 4a. Sagittal T1 AG'de (4a) kalça ekleminde kronik sinovit bulguları ve eşlik eden lipoma arboresans ile uyumlu, yağ baskılı sekansta baskılanan heterojen yumuşak doku (beyaz ok) izlenmektedir.

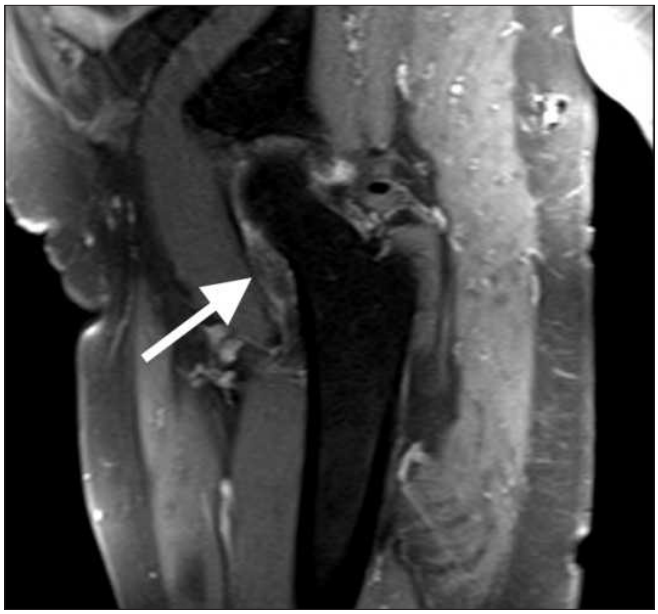

Resim 4b. Sagittal yağ baskılı proton dansite AG'de (4b) kalça ekleminde kronik sinovit bulguları ve eşlik eden lipoma arboresans ile uyumlu, yağ baskılı sekansta baskılanan heterojen yumuşak doku (beyaz ok) izlenmektedir.

Kas-İskelet Radyolojisi

PS-293

DİZ YERLEŞİMLİ PLEKSİFORM NÖROFİBROM VAKA SUNUMU

Ayşe Füsun Bekirçavuşoğlu, Polat Koşucu, Deniz Öztürk Koçakgöl, Sinan Erdemi

Karadeniz Teknik Üniversitesi Radyoloji Bölümü

Özet: Giriş: Pleksiform nörofibrom; multipl sinir ve sinir dallarından köken alan nadir bir hastalık olup Nörofibromatozis Tip 1(NF Tip1) için patognomoniktir. Pleksiform nörofibromlar sıklıkla kraniomaksiller yerleşim gösterirler. Bu olgu sunumunda dizde çok nadir görülen pleksiform nörofibromun görüntüleme bulgularını göstermeyi amaçladık.

Olgu Sunumu: NF Tip1 tanılı 21 yaşında erkek hasta, diz arkasında ağrısız şişlik nedeniyle ortopedi kliniğine başvurdu. Hastaya Manyetik rezonans görüntüleme(MRG) yapıldı. MRG'de popliteal fossada kas grupları arasında lokalize, inferior ve süperiora sinir trasesi boyunca uzanan, çok sayıda düzgün kontürlü kitleler izlendi. Kitleler T1 ağırlıklı görüntülerde düşük, T2 ağırlıklı görüntülerde yüksek sinyal intensitesindeydi (Resim 1). Kitleler, T2 ağırlıklı görüntülerde 'Hedef İşareti' olarak da bilinen santralinde perifere göre daha düşük sinyali alanlar içeriyordu (Resim 2). Olgu pleksiform nörofibrom olarak düşünüldü. Eksizyonel biyopsi yapıldı ve patolojik tanısı nörofibrom olarak geldi.

Tartışma: NF Tip 1 çok yaygın bir kalıtsal hastalıktır. Genellikle cildi ve periferik sinir sistemini etkiler. Nörofibromlar lokalize, yaygın ve pleksiform olarak olarak 3 gruba ayrılır (1). Pleksiform nörofibromlar sinir ve sinir dallarında nodüler genişlemeye neden olurlar. MRG'de T1 ağırlıklı görüntülerde hipointens, T2 ağırlıklı görüntülerde hiperintens sinyal özelliği gösterir ve kontrast sonrası nispeten homojen kontrastlanırlar (2). Hedef işareti nörojenik tümörler özellikle de nörofibromlar için tipiktir (3). Pleksiform nörofibromlarda genellikle hedef işareti görülür ve büyük boyutlara ulaşan lobüle kontürlü kitleler şeklinde izlenirler (2).

Sonuç: MRG pleksiform nörofibrom tanısında önemli bir yöntemdir. Diz yerleşimi çok nadir olsa da, NF Tip 1 bir hastada, büyük boyutlara ulaşan,lobüle kontürlü ve hedef işareti izlenen kitlelerde ilk olarak pleksiform nörofibrom düşünülmelidir.

Anahtar kelimeler: Plexiform neurofibroma, NF1, MRG

Kaynaklar

1. Murphey MD, Smith WS, Smith SE, Kransdorf MJ, Temple HT. From the archives of the AFIP. Imaging of musculoskeletal neurogenic tumors: radiologic-pathologic correlation. Radiographics. 1999;19(5):1253-80.
2. Wilkinson LM, Manson D, Smith CR. Best cases from the AFIP: plexiform neurofibroma of the bladder. Radiographics. 2004;24 Suppl 1:S237-42.
3. Nishimura H, Zhang Y, Ohkuma K, Uchida M, Hayabuchi N, Sun S. MR imaging of soft-tissue masses of the extraperitoneal spaces. Radiographics. 2001;21(5):1141-54.



Resim 1. a)Sagittal T1A görüntülemede popliteal fossada düzgün kontürlü hipointens lezyonlar izleniyor. b) Sagittal T2A görüntülemede lezyonlar hiperintens olarak izleniyor.

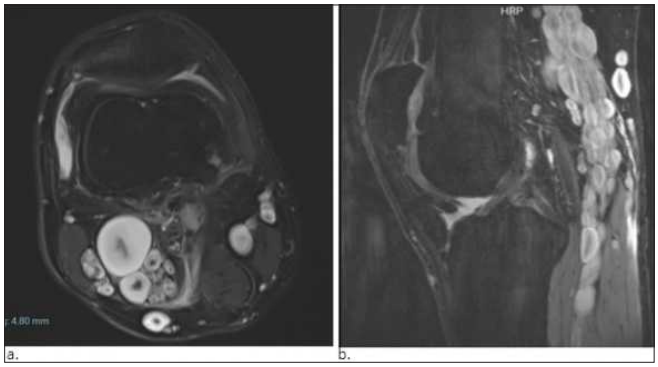

Resim 2. Aksiyal(a) ve sagittal(b) T2 ağırlıklı incelemede multipl, düzgün kontürlü, santrali hipointens, periferi hiperintens 'hedef işareti'de denilen sinyal özelliğine sahip kitleler izleniyor.

Kas-İskelet Radyolojisi

PS-294

DİSTAL FEMORAL EPİFİZİN NORMAL GELİŞİMSEL İRREGÜLER OSSİFİKASYONU: OLGU SUNUMU

Emin Durmuş, İclal Erdem Toslak, Alpaslan Yavuz, Bülent Çekiç, Ayşe Eda Parlak

SBÜ Antalya Eğitim ve Araştırma Hastanesi Radyoloji Departmanı

Giriş: Uzun kemiklerin uzaması epifizler içerisindeki sekonder ossifikasyon merkezleri sayesinde olmaktadır. Enkondral ossifikasyon dediğimiz bu süreç bazen patolojik bir görüntüyü andıran nodüler veya dağılmış görünüme yol açabilmektedir. Distal femoral epifizin normal gelişimsel irregüler ossifikasyonu olarak tanımlanan bu durum benign bir proçestir. Bu vakamızda distal femoral epifizde irregüler ossifikasyonun görüntü özelliklerini anlattık.

Olgu Sunumu: Travma sonrası meniskopati ön tanısıyla sol diz MR'ı çekilen ve tarafımızca değerlendirilen 11 yaşındaki erkek hastada herhangi bir ligament veya menisküs lezyonu izlenmedi. Dikkat çekici bulgu olarak lateral femoral kondil posteriorunda, kartilaj komşuluğunda 17 mm uzunluğunda bir alanda T1A görüntülerde hipointens, T2A görüntülerde hafif hiperintens irregüler alan dikkati

çekti. Çevresinde kemik iliği ödemi saptanmadı. Vakamızda öncelikle dital femoral epifizin normal gelişimsel irregüler ossifikasyonu düşündük.

Tartışma ve Sonuç: İrregüler ossifikasyon en sık distal femoral epifiz, trohlea, dirsek ve naviküler kemikte izlenmektedir. Özellikle erken dönem osteokondral lezyonlarla karışabilmesinden dolayı ayırt etmek son derece önemlidir. Normal irregüler ossifikasyonda ödem eşlik etmez ve alttaki kıkırdak sağlamdır. OCD sıklıkla medial kondilde izlenmekle birlikte normal irregüler ossifikasyon lateral kondilde daha sıktır. Sonuç olarak normal bir varyant olan normal irregüler ossifikasyonu OCD den ayırt ederek gereksiz tedaviden hastayı korumuş oluruz.

Anahtar kelimeler: irregüler ossifikasyon, distal femoral epifiz, osteokondral lezyon

Kaynaklar

Laor T & Jaramillo D. MR Imaging Insights into Skeletal Maturation: What is Normal? Radiology January 2009: 250: 28-38. Jans LB, Jaremko JL et al. Evolution of Femoral Condylar Ossification at MR Imaging: Frequency and Patient Age Distribution. Radiology December 2010.
Evolution of Femoral Condylar Ossification at MR Imaging: Frequency and Patient Age Distribution
Lennart B. O. Jans, Jacob L. Jaremko, Michael Ditchfield, and Koenraad L. Verstraete
Radiology 2011 258:3, 880-888

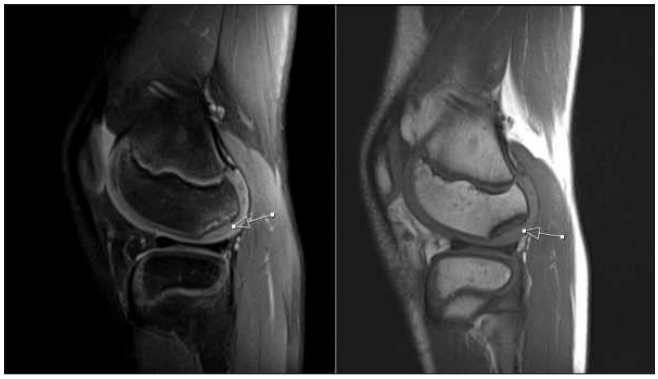

Resim 1. Lateral femoral kondil posterior kenarında kartilaj komşuluğunda T1A serilerde hipointens, T2A serilerde hafif hiperintens özellikte sinyal değişiklikleri ve irregüler alan.Sagittal görüntüler.

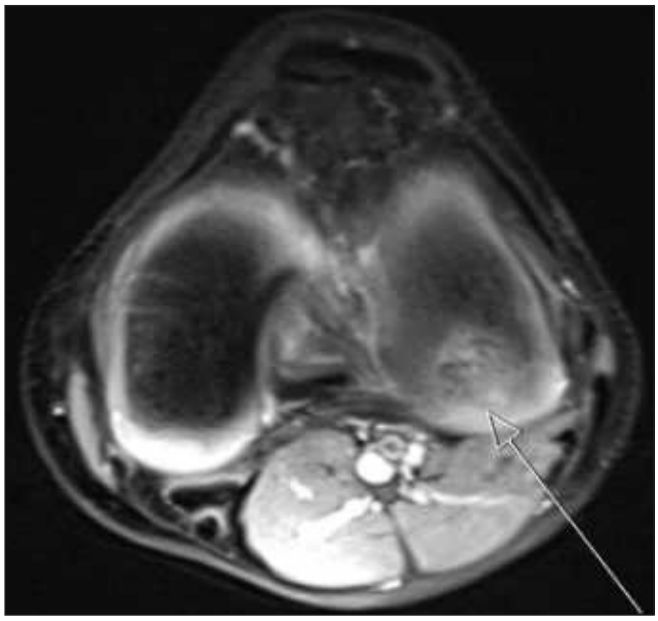

Resim 2. Lateral femoral kondil posterior kenarında kartilaj komşuluğunda T1A serilerde hipointens, T2A serilerde hafif hiperintens özellikte sinyal değişiklikleri ve irregüler alan.Aksiyal görüntü.

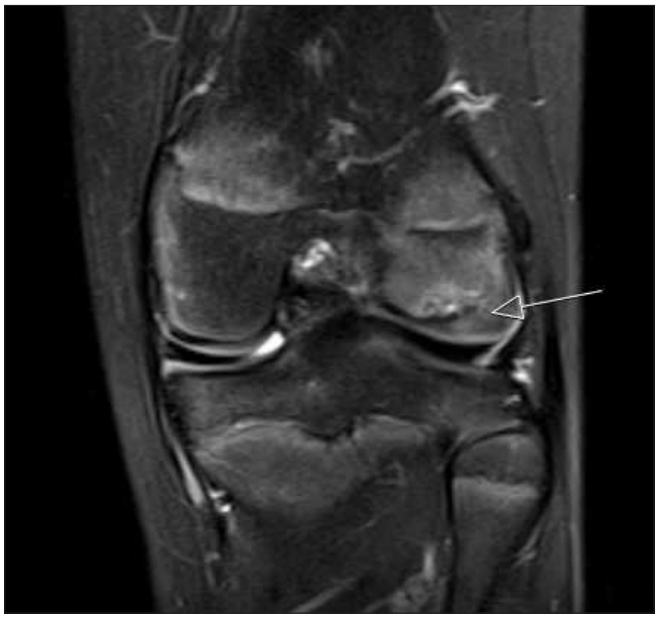

Resim 3. Lateral femoral kondil posterior kenarında kartilaj komşuluğunda T1A serilerde hipointens, T2A serilerde hafif hiperintens özellikte sinyal değişiklikleri ve irregüler alan.Koronal planda.

Kas-İskelet Radyolojisi

PS-295

ATİPİK YERLEŞİM GÖSTEREN GLOMUS TÜMÖRÜ; SAĞ ADDUKTOR MİNİMUS KASI, OLGU SUNUMU

Nazmi Kurt[1], Savaş Hereklioğlu[1], Busem Binboğa[2], Burak Uslu[1], Burak Günay[1], Tülin Deniz Yalta[2], Fethi Emre Ustabaşıoğlu[1]

[1]Trakya Üniversitesi Tıp Fakültesi Radyoloji AD
[2]Trakya Üniversitesi Tıp Fakültesi Patoloji AD

Giriş: Glomus tümörü, glomus hücreleri olarak adlandırılan termoregülasyondan sorumlu düz kas hücrelerinden meydana gelen bir mezenkimal tümördür (1). Glomus tümörleri yumuşak doku tümörlerinin %2'den az bir kısmını oluştururlar (2). Genellikle subungual yerleşim gösteren glomus tümörlerinde parmak dışı yerleşim seyrek olup ayak, ayak bileği, diz, kalça, uyluk, toraks, sakrum, ve koksikste olgular bildirilmiştir (3). Bu yazıda, sağ adduktör minimus kası komşuluğunda yerleşim gösteren glomus tümörü vakasını nadir görülen lokalizasyonda olması nedeniyle literatür eşliğinde sunulmuştur.

Olgu: 59 yaşında erkek hasta, 15-20 senedir sağ kasığında ara sıra ağrıları olması ve son zamanlarda ağrı sıklığında ve şiddetinde artış olması sebebiyle ortopedi kliniğine başvurdu. Olguya inguinal herniyi dışlamak amacıyla Ultrasonografi (USG) çekildi. USG sonucunda herni saptanmayan olguya ileri inceleme olarak pelvik manyetik rezonans görüntüleme (MRI) yapıldı. MR görüntülerinde sağ inferior ramus pubis anterosuperiorunda, sağ adduktör minimus kası orijin komşuluğunda, ovoid şekilli, 27 mm çapında, T2 ağırlıklı sekanslarda çevre kas dokuya göre hiperintens, Dinamik incelemede homojen kontrast tutulumu gösteren kitle lezyon izlenmiştir (Resim 1,2).Kitle lezyon difüzyon ağırlıklı incelemede (DWI) difüzyon kısıtlılığı göstermektedir (Resim 3).

Lezyonun eksizyonu yapılan olguda, histopatolojik olarak incelemede tipik olarak sitoplazmik ve membranöz aktin ekspresyonu gösteren glomus hücreleri izlenmiştir (Resim 4). Ayrıca kapiller boyutta damarları çevreleyen; yuvarlak nükleuslu, eozinofilik sitoplazmalı glomus hücrelerinden oluşmuş adalar mevcuttur (Resim 5).

Tartışma: Glomus tümörleri yumuşak doku tümörlerinin az bir kısmını oluştururlar(4). Özellikle dinamik incelemede homojen kontrastlanma gösteren yumuşak doku tümörlerinde glomus tümörü ayırıcı tanıda akılda tutulmalıdır.

Sonuç: Glomus tümörü nadiren de olsa farklı bölgelerde gelişebilir; bu bölgelerdeki tutulumlarında tanı koymada güçlükler yaşatabilir ve açıklanamayan ağrı durumlarında tanıda glomus tümörünün ayırıcı tanıda değerlendirilmesi ve nüks açısından takibi gerekmektedir.

Anahtar kelimeler: Glomus Tumor, Magnetic Resonance Imaging, Adductor minimus

Kaynaklar

1- Miettinen, Markku, et al. "Gastrointestinal glomus tumors: a clinicopathologic, immunohistochemical, and molecular genetic study of 32 cases." The American journal of urgical pathology 26.3 (2002): 301-311.
2- Masson, Paul. "Le lomus neuromyoarteriel des regions tactiles et ses tumeurs." Lyon chirurgical 21 (1924): 257-280.
3- Gencosmanoglu, Rasim, Resit Inceoglu, and Ozlem Kurtkaya-Yapicier. "Glomangioma of the hip." Dermatologic surgery 29.12 (2003): 1244-1247.
4- Folpe, Andrew L., et al. "Atypical and malignant glomus tumors: analysis of 52 cases, with a proposal for the reclassification of glomus tumors." The American journal of surgical pathology 25.1 (2001): 1-12.

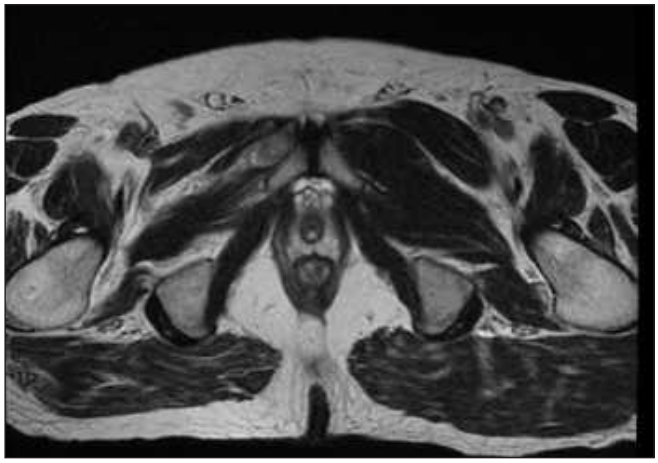

Resim 1. T2 ağırlıklı sekans; sağ adduktor minimus kası komşuluğunda hiperintens nodüler lezyon

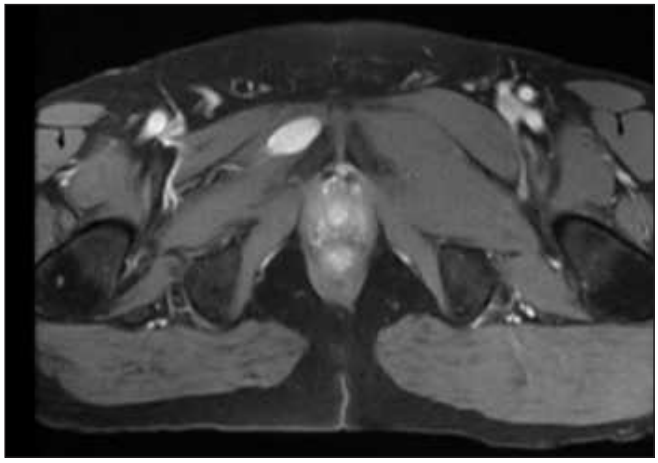

Resim 2. İ.V kontrast sonrası dinamik inceleme; sağ adduktor minimus kası komşuluğunda homojen kontrast tutulumu gösteren nodüler lezyon

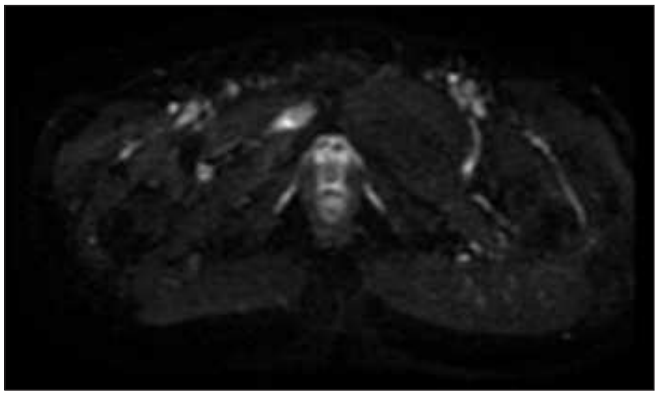

Resim 3. Difüzyon ağırlıklı inceleme; Difüzyon kısıtlaması gösteren nodüler lezyon

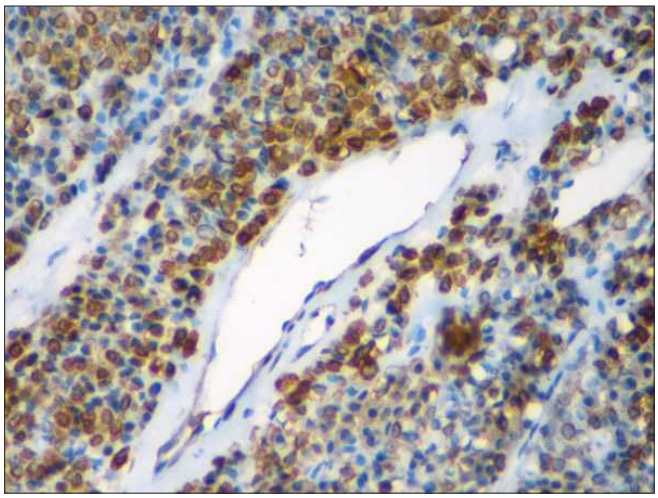

Resim 4. Aktin x400, Tipik olarak sitoplazmik ve membranöz aktin ekspresyonu gösteren glomus hücreleri

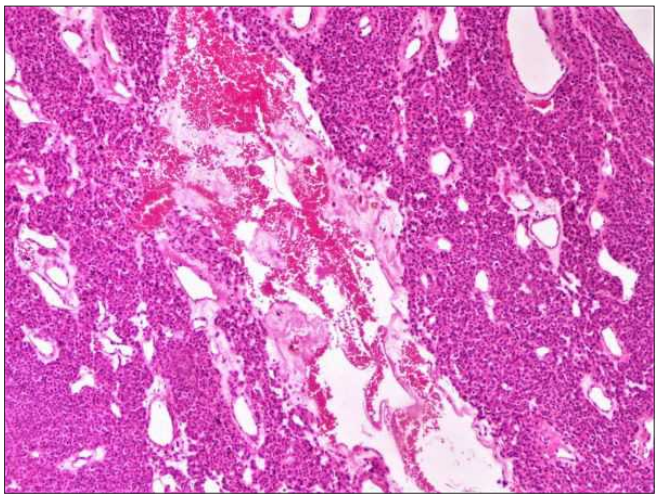

Resim 5. H/E x100, Kapiller boyutta damarları çevreleyen; yuvarlak nükleuslu, eozinofilik sitoplazmalı glomus hücrelerinden oluşmuş adalar

Kas-İskelet Radyolojisi

PS-296

PİSİFORM VE HAMAT KEMİK ARASINDA AĞRILI KOALİSYON

Mehmet Ali Kaptan[1], Hasan Vural[1], Çiğdem Öztunalı[2]

[1]Şanlıurfa Akçakale Devlet Hastanesi
[2]Şanlıurfa Eğitim ve Araştırma Hastanesi

Giriş ve Amaç: Karpal kemiklerin füzyonları populasyonun %1'inde meydana gelen nadir anomalilerdir (1).

Karpal koalisyon, genellikle direkt grafilerde tesadüfen saptanan asemptomatik bulgudur. Koalisyonlar, karpal bölgede en yaygın lunat ve trikuetral; sonrasında kapitat ve hamat kemikler arasında meydana gelir (2). Pisiform ve hamat kemikler arasındaki füzyonlar daha nadir olup ilk Cockshott tarafından bildirilmiştir.(3)

Bu olguda pisiform ve hamat kancası arasında ağrılı bir koalisyon vakası bildirdik.

Olgu: 27 yaşında erkek, el bileğinde ağrı nedeniyle ortopedi polikliniğine başvurdu. Yapılan muayenede fleksiyonda el bileğinde ağrının arttığı izlenmiş olup el bileği ekleminde belirgin hareket kısıtlılığı saptanmadı. El ve parmaklarda uyuşma; Parmak intrinsik kaslarda belirgin güç kaybı saptanmadı.

Yöntem ve Gereçler: El bileği BT incelemesi yapıldı.

Bulgular: El bileği BT tetkikinde hamat kemik kanca kesimi ile pisiform arasında Minaar tip 1 füzyon izlenmiş olup, trapezium kemik superomedialinde de os trapezium sekundariuma ait aksesuar kemik yapı izlenmiştir. (Resim 1-3)

Tartışma: Embriyolojik dönemde eklem kondrifikasyonunun doğuştan gelen koalisyona yol açtığı düşünülmektedir. Ancak, bu mekanizma pisiform-hamat koalisyonunu açıklamamaktadır. Bir sesamoid kemik olarak, pisiform, bütün ossifikasyon süresi boyunca hamat kemik ile kıkırdak bağlantı oluşturmaz (4). Bu nadir anomalinin, ligamanın kemiğe metaplastik dönüşümünden kaynaklandığı düşünülmektedir (5). Tüm karpal koalisyonları kategorize etmek için radyografi tabanlı Minaar sınıflandırması kullanılmıştır. Bu sınıflamada Tip 1, psödartrozu andıran parsiyel füzyon ile karakterizedir. Tip 2, iki kemik arasındaki olağan bölünme sahasında değişen derinliklerde bir çentik ile füzyon karakterizedir. Tip 3'te tam füzyon ve tip 4'te diğer karpal anomalilerle ilişkili tam füzyon vardır (6). Bildirilen semptomatik vakaların çoğu tip 1 veya 2 koalisyondur çünkü pisiform ile hamat arasındaki küçük hareketler kıkırdak dejenerasyonuna ve ağrıya neden olabilir. Ayrıca, daha önce bildirilen çoğu asemptomatik pisiform-hamat koalisyonu, tip 3 ve 4'tür (5). Berkowitz ve ark. ayrıca guyon kanalında daralmaya sekonder ulnar nöropatiye neden olan iki tip pisiform-hamat füzyonu tariflemiştir (7).

Sonuçlar: Bu olguda pisiform ile hamat arasındaki Minaar tip 1 koalisyonun, fleksiyon hareketi ile agreve olan ağrıya neden olduğunu düşündük. Pisiform ve hamat kemik arasında koalisyon nadir olmakla birlikte ulnar bölge ağrılarında akılda tutulması gerekir.

Anahtar kelimeler: Os Pisiforme; Os hamatum; Koalisyon; Bilgisayarlı Tomografi görüntüleme

Kaynaklar

1.Gross SC , Watson HK , Strickland JW , vd. Sinostozise ikincil triquetral-lunate artriti . J El Cerrahisi Am. 1989 ; 14: 95 - 102
2.Zeplin PH , Jakubietz RG , Schmidt K . Semptomatik konjenital pisiform hamate koalisyonu . Ann Plast Cerrahı. 2010 ; 65: 396 – 397
3.Cockshott WP . Pisiform hamate füzyonu . J Kemik Eklemi Cerrahisi Am. 1969 ; 51: 778 – 780
4.Kawamura K , Yajima , H , Takakura , Y . Pisiform ve hamate koalisyonu: olgu sunumu ve literatürün gözden geçirilmesi . El Cerrahisi. 2005 ; 10: 101 – 104
5.Saylisoy S , Akcan E , Atlanoğlu S , vd. Eksik sol ve komple sağ pisiform ve hamat koalisyonu: çok kesitli bilgisayarlı tomografi bulguları . Jpn J Radiol. 2011 ; 29: 276 - 278
6.Devilliers Minnaar AB . Güney Afrika Bantu'daki lunate ve triquetral kemiklerin konjenital füzyonu . J Kemik Eklem Cerrahisi Br. 1952 ; 34-B: 45 - 48
7.Berkowitz AR , Melone CP Jr , Belsky MR . Ulnar nöropati ile Pisiform-hamate koalisyonu . J El Cerrahisi Am. 1992 ; 17: 657 sayılı - 662

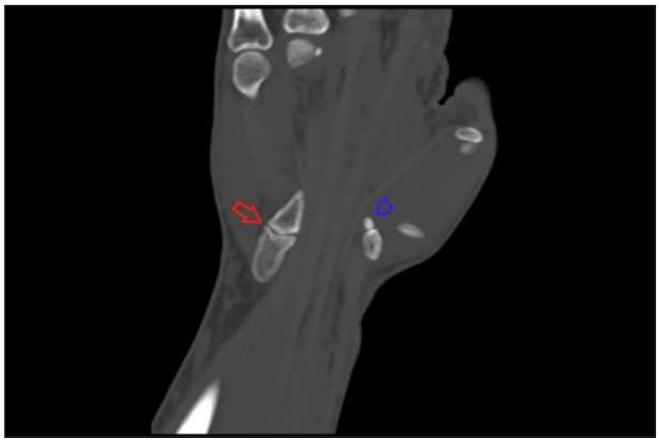

Resim 1. Koronal El bileği BT, hamat kemik kanca kesimi ile pisiform arasında Minaar tip 1 füzyon (kırmızı ok); os trapezium sekundarium (mavi ok başı)

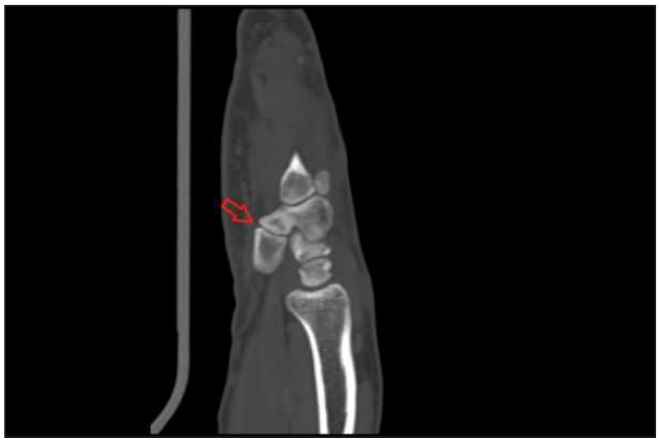

Resim 2. Sagital El bileği BT, hamat kemik kanca kesimi ile pisiform arasında Minaar tip 1 füzyon (kırmızı ok)



Resim 3. 3D Volume Render El bileği BT, hamat kemik kanca kesimi ile pisiform arasında Minaar tip 1 füzyon (sarı ok); os trapezium sekundarium (mor ok)

Kas-İskelet Radyolojisi

PS-297

BIFID MEDIAN NERVE AND ACCOMPANYING PERSISTENT ARTERY, MRI FINDINGS. BIFID MEDIAN SİNİR VE EŞLİK EDEN PERSİSTAN ARTERİ, MRG BULGULARI

Fatih Ateş[1], Turgay Kara[1], Halil İbrahim Şara[1], Mehmet Sedat Durmaz[2]

[1]University of Health Sciences, Konya Education and Research Hospital, Radiology Department
[2]Selcuk University, Medical Faculty, Radiology Department

Introduction: Knowledge regarding variations of median nerve branching is particularly important in surgical decompression and trauma cases. A bifid median nerve with a persistent median artery is a rare anatomical variation. The importance of a persistent median artery lies in the fact that a large caliber artery may lead to an early compression of the median nerve in the carpal tunnel. Furthermore, the bifid median nerve may be the cause of the carpal tunnel syndrome because of its relatively higher cross-sectional area compared with a non-bifid median nerve. In this case report, we aimed to present MRI findings of the bifid median nerve and the accompanying persistent artery.

Case: A 46-year-old female patient was admitted to the clinic with complaints of loss of sensation in her fingers and pain in her wrist. MRI was performed to the patient. The median nerve was bifid and there was a persistent median artery located between two median nerves.

Discussion: The classic pattern describes the division of the median nerve into five branches at the distal end of the flexor retinaculum. However, a high division of the median nerve proximal to the carpal tunnel, also known as a bifid median nerve, is an anatomical variation. The median artery is a transitory vessel that represents the arterial axis of the forearm during the early embryonic life. It normally regresses after the second embryonic month. The median artery may persist in adult life in two different patterns, palmar and ante brachial, based on their vascular territory. The ante brachial pattern, because of its high incidence in adult forearms, may be considered as a normal feature rather than as a variation. In contrast, the palmar pattern appears with a lower incidence in adult forearms.

Conclusion: In the presence of persistent median artery, surgeons must be aware regarding the possibility of additional median nerve anomalies. However, a bifid median nerve may cause the carpal tunnel syndrome because of its relatively higher cross-sectional area compared with a non-bifid median nerve. In addition, a persistent median artery of a large caliber may further lead to an early compression of the median nerve in the carpal tunnel. İn diagnosis, ultrasound or MRI can be used to learn relationship of median nerve with environmental tissues.

Anahtar kelimeler: Median nerve, Persistent median artery, Magnetic resonance imaging

Kaynaklar

1. Lanz U. Anatomical variations of the median nerve in the carpal tunnel. J Hand Surg Am 1997; 2(1): 44-53.
2. Kopuz C, Baris S, Gulman B. A further morphological study of the persistent median artery in neonatal cadavers. Surg Radiol Anat 1997; 19(6): 403-6.
3. Olave E, Prates JC, Gabrielli C, Pardi P. Median artery and superficial palmar branch of the radial artery in the carpal tunnel. Scand J Plast Reconstr Surg Hand Surg 1997; 31(1): 13-6.
4. Bayrak IK, Bayrak AO, Kale M, Turker H, Diren B. Bifid median nerve in patients with carpal tunnel syndrome. J Ultrasound Med 2008; 27(8): 1129-36.
5. Granata G, Caliandro P, Pazzaglia C, Minciotti I, Russo G, Martinoli C, et al. Prevalence of bifid median nerve at wrist assessed through ultrasound. Neurol Sci 2011; 32(4): 615-8.
6. Ahn DS, Yoon ES, Koo SH, Park SH. A Prospective Study of the Anatomic Variations of the Median Nerve in the Carpal Tunnel in Asians. Ann Plast Surg 2000; 44(3): 282-7.
7. Berry MG, Vijh V, Percival NJ. Bifid median nerve: anatomical variant at the carpal tunnel. Scand J Plast Reconstr Surg Hand Surg 2003; 37(1): 58-60.
8. Gassner EM, Schocke M, Peer S, Schwabegger A, Jaschke W, Bodner G. Peristent median artery in the carpal tunnel: color Doppler ultrasonographic findings. J Ultrasound Med 2002; 21(4): 455-61.

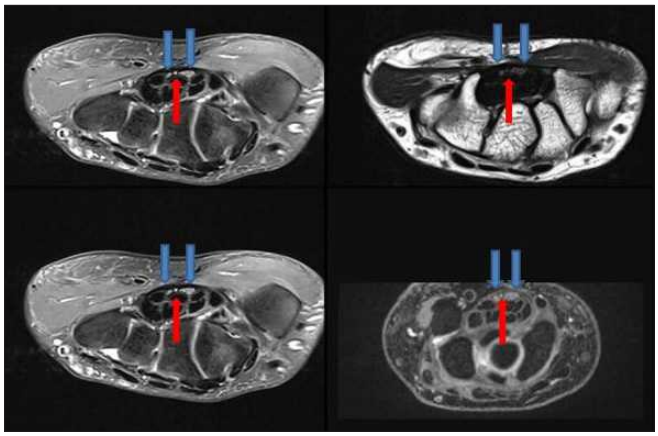

Resim 1. In the images of axial PD fat supressed, axial T2 and MPR reformate images; Blue arrows Show bifid median nerve and red arrows show persistent median artery.

Kas-İskelet Radyolojisi

PS-298

NADİR BİR OLGU: SUBUNGUAL GLOMUS TÜMÖRÜ MANYETİK REZONANS GÖRÜNTÜLEME BULGULARI A RARE CASE REPORT: MAGNETIC RESONANCE IMAGING FINDINGS OF SUBUNGUAL GLOMUS TUMOR

Serdar Arslan[1], Avni Merter Keçeli[1], Seda Soğukpınar Karaağaç[1], Meral Büyükterzi[1], Vefa Öner[1], Özgür Öner[1], Tuğba Günler[2]

[1]Sağlık Bilimleri Üniversitesi, Konya Eğitim ve Araştırma Hastanesi, Radyoloji Bölümü
[2]Sağlık Bilimleri Üniversitesi, Konya Eğitim ve Araştırma Hastanesi, Tıbbi Patoloji

Giriş ve Amaç: Glomus tümörleri nadir görülen küçük, vasküler tümörler olup vücudun her hangi bir bölgesinde saptanabilir (1). Bu tümörler en sık distal falanks düzeyinde tırnak altında yerleşim gösterirler (1). Boyutları 3 – 10 mm arasında değişkenlik gösterebilir (2). Klinik olarak, bu lezyonlar genellikle pulsasyon, ağrı, basınç ve sıcaklığa duyarlılık gibi semptomlar ile karakterizedir (2). Burada subungual glomus tümörlü bir olgunun manyetik rezonans görüntüleme (MRG) bulgularını sunmayı amaçladık.

Olgu Sunumu: 53 yaşında kadın hasta hastanemizin ortopedi polikliniğine sağ el beşinci parmak distal kesiminde tırnak altında renk değişikliği ve ağrı şikayetleri ile başvurdu. Hastanın fizik muayenesinde tırnak yatağında palpasyonla ağrı mevcut olup laboratuvar bulguları normal idi. Bu bulgular üzerine hastaya uygulanan MRG tetkikinde sağ el beşinci parmak distal falanks düzeyinde subungual yerleşimli 6,5x5x4,1 mm boyutlarında T1 ağırlıklı serilerde hipointens, T2 ve PD ağırlıklı serilerde hiperintens olarak izlenen solid lezyon dikkati çekti (Resim a-c). İntravenöz kontrast madde enjeksiyonunu takiben tarif edilen lezyonda difüz kontrast madde tutulumu saptandı (Resim d). Bu bulgular üzerine hasta subungual glomus tümörü ön tanısı ile opere edildi. Hastanın histopatoloji sonucu glomus tümörü ile uyumlu olarak rapor edildi (Resim e).

Tartışma ve Sonuç: Normal glomus cisimleri derinin dermal tabakasında stratum reticularis'de yer alır ve cilt dolaşımının termoregülasyonuna yardımcı olduğu ve özellikle tırnak yatağının altındaki parmak uçlarında yoğunlaştığı düşünülür (3). Glomus tümörleri %75 oranında elde saptanırken, bunlarında %65 kadarı da parmak uçlarında özellikle subungual bölgede bulunur. Glomus tümörleri tüm el tümörlerinin yaklaşık %1 – 4,5 kadarını oluşturmaktadır (4). Ultrasonografik görünümleri nonspesifik olup genellikle solid, hipoekoik kitle şeklinde bulgu verir. Doppler incelemde artmış vaskülerite saptanır (5). MRG'de T1 ağırlıklı serilerde hipointens ve T2 ağırlıklı serilerde belirgin hiperintens olarak görülür. Kontrast madde verilmesini takiben yoğun kontrastlanma gösteren lezyonlardır (1).

Anahtar kelimeler: Glomus Tümör, el, benign, manyetik rezonans görüntüleme

Kaynaklar

[1] Ham KW, Yun IS, Tark KC. Glomus tumors: symptom variations and magnetic resonance imaging for diagnosis. Arch Plast Surg 2013;40(4):392-6.
[2] Nasreddine FZ, Chiheb S. [Subungual glomus tumors: 20 cases]. Ann Dermatol Venereol 2016;143(6-7):462-4.
[3] Baek HJ, Lee SJ, Cho KH, Choo HJ, Lee SM, Lee YH, et al. Subungual tumors: clinicopathologic correlation with US and MR imaging findings. Radiographics 2010;30(6):1621-36.
[4] Theumann NH, Goettmann S, Le Viet D, Resnick D, Chung CB, Bittoun J, et al. Recurrent glomus tumors of fingertips: MR imaging evaluation. Radiology 2002;223(1):143-51.
[5] Moschilla G, Breidahl W. Sonography of the finger. AJR Am J Roentgenol 2002;178(6):1451-7.

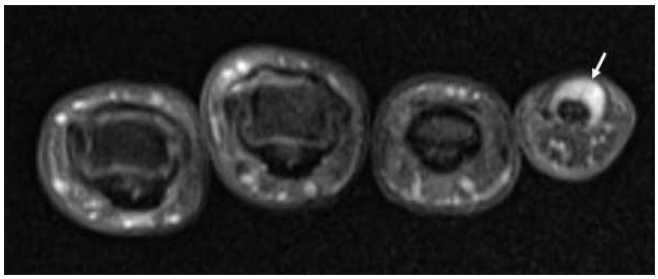

Resim a. Aksiyel yağ baskılı T2 ağrılıklı manyetik rezonans görüntülemede, sağ el beşinci parmakta subungal yerleşimli hiperintens lezyon izlenmektedir (beyaz ok).



Resim b. Sagital yağ Baskılı T2 ağrılıklı manyetik rezonans görüntülemede, sağ el beşinci parmakta subungual yerleşimli hiperintens lezyon izlenmektedir (beyaz ok).

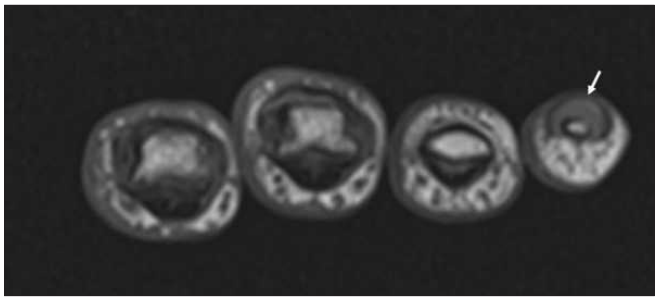

Resim c. Aksiyel T1 ağrılıklı manyetik rezonans görüntülemede, sağ el beşinci parmakta subungal yerleşimli hipointens lezyon izlenmektedir (beyaz ok).

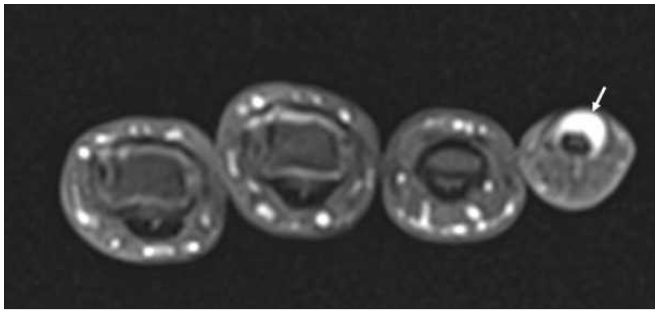

Resim d. Aksiyel kontrastlı yağ baskılı T1 ağrılıklı manyetik rezonans görüntülemede, sağ el beşinci parmakta subungal yerleşimli lezyonda difüz kontrast madde tutulumu izlenmektedir (beyaz ok).

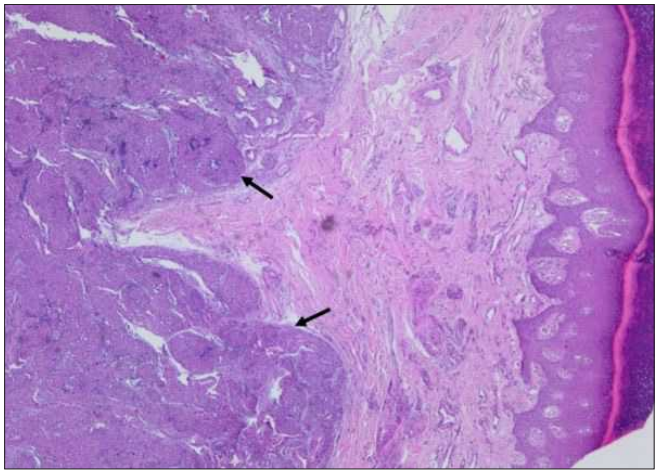

Resim e. Dermiste yerleşimli, eozinofilik stoplazmalı, oval ya da yuvarlak nükleuslu hücrelerin solid adalarından oluşan tümöral yapı (siyah oklar) HE x 40.

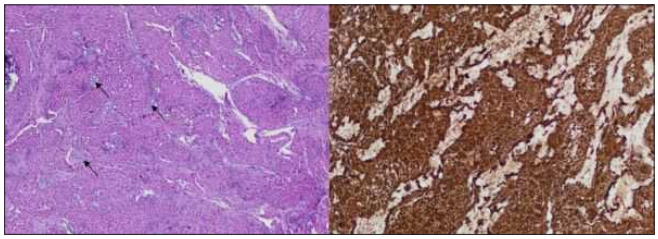

Resim f. Solda, stromada müsin adacıkları izlenmektedir (siyah oklar). Sağda, immünhistokimyasal SMA ile pozitif boyanan hücreler izlenmektedir (HE x 100).

Kas-İskelet Radyolojisi

PS-299

BİLATERAL SKAPULOTORASİK BURSİT OLGUSU

Ertan Hazar, İpek Tamsel, Mehmet Argın

Ege Üniversitesi Tıp Fakültesi Radyoloji Anabilimdalı

Giriş ve Amaç: Skapulotorasik bursit nadir görülen bir bursit çeşididir.Skapulotorasik bursit spontan veya biyomekanik strese sekonder gelişebilir.Ağrılı veya ağrısız prezente olabilir.Skapulotorasik bursit genellikle kistik kitle şeklinde izlenir.Bursit İçerisine villoz uzanımlar veya içine kanama olabilir.Bu gibi durumlarda tümoral lezyonlardan ayırımı zor olabilir.Biz bu poster sunumunda nadir bir bursit çeşidi olan skapulotorasik bursitin görüntüleme bulgularını ve ayırıcı tanılarını ve tedavi algoritmalarını sunmayı amaçladık.

Olgu Sunumu: Olgu 71 yaşında erkek hasta.Yoğun barfiks egzersizi sonrasında her iki sırt bölgesinde ağrılı şişlik nedeni ile yapılan kontrastlı MRG de her iki tarafta serratus anterior kası ile torasik kostalar arasında,skapula alt ucundan kaudale uzanan iyi sınırlı hafif kalın dış duvarlara sahip,T1A hipointens,T2A hiperintens,içerisinde hemorajik sinyal bulunmayan kistik lezyonlar izlendi.Bu kistik lezyonlar içinde yer yer ince milimetrik septasyonlar mevcuttu.Post kontrast serilerde her iki kistik lezyon duvarlarında lineer duvar kontrastlanması haricinde anlamlı bir kontrastlanma veya kist içi solid komponent saptanmadı.

Tartışma ve Sonuç: Kistik kitle şeklinde izlenen bu lezyonların dış duvarı fibrotik yapıda,iç duvarı ise synovial membranla döşelidir. Kistik lezyon içine doğru villöz projeksiyonlar olabilir.İntra kistik papiller veya villöz komponent varlığında lezyonun kontrastlanması veya doppler usg de vaskularitesinin değerlendirilmesi tümoral bir lezyonu ekarte etmek için önemlidir.Skapulotorasik arayüzde 2 major ve 4 minör bursa yer alır.Major bursalar skapulotorasik ve subskapular bursadır.Minör bursaları saymak gerekirse Skapulotrapezyal bursa,inferior skapular bursa gibi örnekler sayılabilir.

Skapulotorasik bursitin görüntüleme özelliklerine gelirsek,tanıda USG,BT ve MRG kullanılmaktadır.Ultrasonografi skapulotorasik bölge değerlendirmesinde kısıtlı kalmakla birlikte tedavi ve tanı amaçlı perkütan girişimlerde faydalı olabilir.USG de skapulotorasik bursada içinde vaskularite göstermeyen anekoik iyi sınırlı sıvı birikimi şeklinde izlenir.MRG,BT ye göre yumuşak doku rezolusyonunun daha iyi olması ve bursitin duvar ve iç yapısını daha net değerlendirmesi nedeni ile daha güvenilir bir görüntüleme yöntemidir. Skapulotorasik bursit serratus anterior kası ile torasik kostalar arasında iyi sınırlı kistik kitle şeklinde izlenir.Bu kistik lezyonun içeriği sıvının içeriğine göre sinyal özellikleri değişebilir.Sıvı-sıvı seviyelenmesi,debris ve daha nadir olarak hemorajik sinyal izlenebilir.Kontrastlı serilerde bursit duvarında ince lineer kontrastlanma izlenebilir.Bursit yalnız olabileceği gibi osteokondrom,romatoid artrit,aşırı kullanım,skleroderma gibi patolojiler ile birlkte görülebilir.Ayırıcı tanıda elastofibroma dorsi,apse,hematom,yumuşak doku sarkomu,lenfanjiyom yer alır. Tedavisinde konservatif yöntemler,Non steroid anti inflamatuar ilaçlar,lokalize enjeksiyonlar,dirençli olgularda cerrahi yer alır.

Anahtar kelimeler: Bursit,kist,skapulotorasik,Mrg

Kaynaklar

1)Ups J Med Sci. 2004;109(1):57-64. The MRI features and treatment of scapulothoracic bursitis: report of four cases.
Ken O1, Hatori M, Kokubun S.
2)Anatomy Research International
Volume 2013, Article ID 635628, 9 pages
http://dx.doi.org/10.1155/2013/635628
Review Article
Scapulothoracic Anatomy and Snapping Scapula Syndrome
Rachel M. Frank, Jose Ramirez, Peter N. Chalmers, Frank M. McCormick, and Anthony A. Romeo



Resim 1. T1A koronal imajda hipointens bilateral skapulotorasik bursit

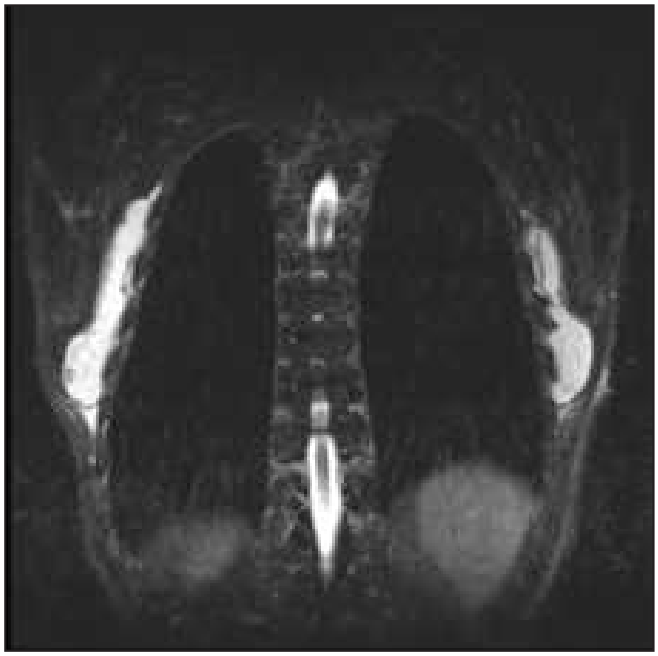

Resim 2. T2A koronal imajda hiperintens skapulotorasik bursit

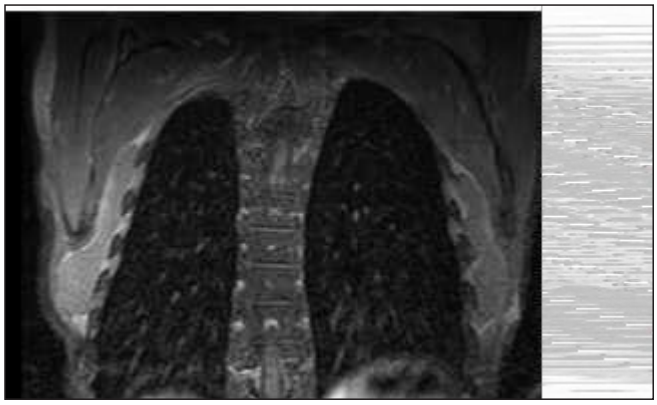

Resim 3. Aksiyel T2A imajda bilateral hiperintens skapulotorasik bursit

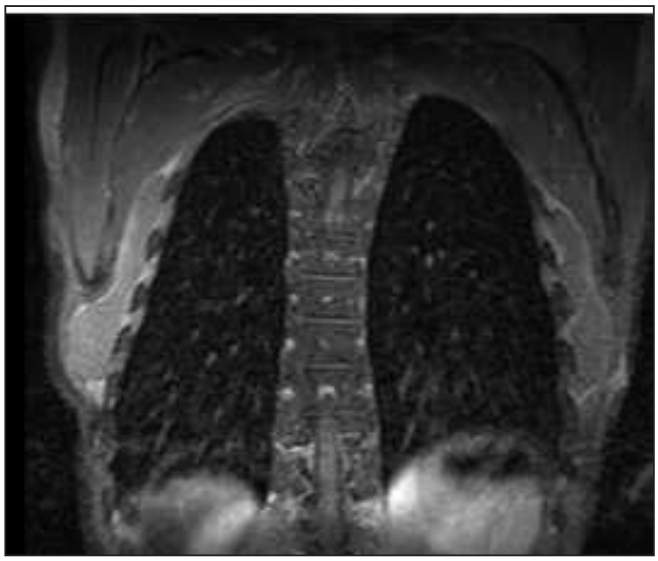

Resim 4. Koronal post kontrast mrg de periferal rim tarzda kontrastlanma



Resim 5. 3 yıl sonraki aksiyel BT de lezyon tamamen gerilemiş.

Kas-İskelet Radyolojisi

PS-300

İNGUİNAL BÖLGEDE OSTEOLİPOM OLGUSU

Ertan Hazar[1], İpek Tamsel[1], Mehmet Argın[1], Hüseyin Kaya[2]

[1]*Ege Üniversitesi Tıp Fakültesi Radyoloji AD*
[2]*Ege Üniversitesi Tıp Fakültesi Ortopedi AD*

Giriş ve Amaç: Osteolipom nadir görülen benign bir tümördür. Genellikle baş-boyun bölgesinde görülür.Biz bu posterde inguinal bölgede oldukça nadir olarak görülen osteolipom lezyonunun direkt grafi,bt ve mrg bulgularını,ayırıcı tanılarını ve tedavi seçeneklerini sunmayı amaçladık.

Olgu Sunumu: Olgu 63 yaşında kadın hasta.Sol inguinal bölgede ağrısız ele gelen şişlik nedeni ile ortopedi kliniğine başvurmuş.Çekilen direk grafide sol inguinal bölgede ossifiye septasyonlar barındıran kitle izlenmiş.Direkt grafi sonrasında çekilen BT ve MRG de sol inguinal bölgede iç yapısında yağ dokusu içeren ve kitle içini adeta ağ gibi kaplayan ossifiye alanlar barındıran iyi sınırlı enkapsule görünümde kitlesel lezyon saptanmış.MRG de kitle içi yağ doku yağ baskılı sekanslarda baskılanırken post kontrast imajlarda lezyonda anlamlı bir kontrastlanma izlenmedi.Bu kitle ile lezyona komşu kemik yapıların korteks veya periostu ile direkt ilişki mevcut değildi.Lezyonun çevresinde herhangi bir sıvı birikimi veya bursit gözlenmedi.

Tartışma ve Sonuç: Matur yağlı dokudan oluşan en sık görülen tümör lipom dur. Bazı lipom varyantı lezyonlar ise matur yağlı doku ile birliktelik gösteren yağ dışı diğer mezenkimal komponentler barındırabilir.Bu lezyonlar angiolipoma, fibrolipoma, myxolipoma, myelolipoma, myolipoma, kondroid lipoma, pleomorfik lipom and ossifiye lipom olarak sayılabilir. Bir lipom varyantı olarak nadir görülen bu lezyon histolojik olarak fibrokonnektif bantlarla ayrılan matür yağlı dokudan ve trabekuler kemik yapılardan oluşur. Eğer predominant olan komponent yağlı doku ise ossifiye lipom adını alır.Predominant olan kısım matur yağlı doku değilde yağ dışı osseöz doku ise osteolipom olarak adlandırılır. Bizim olgumuzda lezyonun histolojik tanısı ''Fibrolipomatöz dokuların yanısıra,bir damar kesiti ve zengin kalsifikasyon alanlarından oluşmaktadır'' şeklinde sonuçlanmış olup radyolojik tanımızı destekler niteliktedir. Ossifiye lipom veya osteolipom daha çok baş-boyun bölgesinde prezente olurlar. Serebrumda hipotalamus,tuber sineryum,suprasellar bölge ve oral kavitede görülebilirler.Baş boyun bölge haricinde el,diz,uyluk ve sternoklavikuler eklem komşuluğunda izlenebilirler.Ayırıcı tanıda parosteal lipom,-kondroid lipom,miyozitis ossifikans sayılabilir.Parosteal lipomda lezyon komşu kemik korteks ve periost ile ilişkilidir.Osteolipomda ise kemik ile direkt ilişki yoktur.Miyozitis ossifikansta travma öyküsü bulunmakla birlikte lezyondaki kalsifikasyon-ossifikasyon periferal başlayıp zamanla merkeze doğru ilerleme eğilimindedir.Görüntülemede direkt grafi,BT ve MRG kullanılır.Kontrastlı MRG lipom ve lipom varyantları ile liposarkomdan ayırıcı tanısını yapmada faydalıdır. Ancak radyolojik olarak bu lezyonları her zaman birbirinden ayırmak mümkün olmamaktadır.BT ise yumuşak doku tümörlerinde osseöz ve dermoid komponenti, tumoral kalsinozisi, bursal kalsinozisi,teratom,ossifye fibrom, miyozitis ossifikans ve osteosarkomu birbirinden ayırmada çok faydalı bir görüntüleme yöntemidir.Tedavide cerrahi eksizyon yer alır.

Anahtar kelimeler: Lipom,osteolipom,ossifiye lipom,inguinal,kitle

Kaynaklar

1) Ossifying Lipoma in the Inguinal Region : A Case Report1 Chun-Ai Li, M.D., In Hwan Kim, M.D., Sang Yong Lee, M.D. J Korean Soc Radiol 2009;61:123-126
2) J Clin Imaging Sci. 2018; 8: 20.Published online 2018 May 3. doi: 10.4103/jcis.JCIS_80_17
3) Radiol Case Rep. 2017 Mar; 12(1): 124–129.Published online 2016 Nov 23. doi: 10.1016/j.radcr.2016.10.015



Resim 1. Direkt grafide sol inguinal ossifiye alanları olan düzgün sınırlı kitlesel lezyon izlenmekte

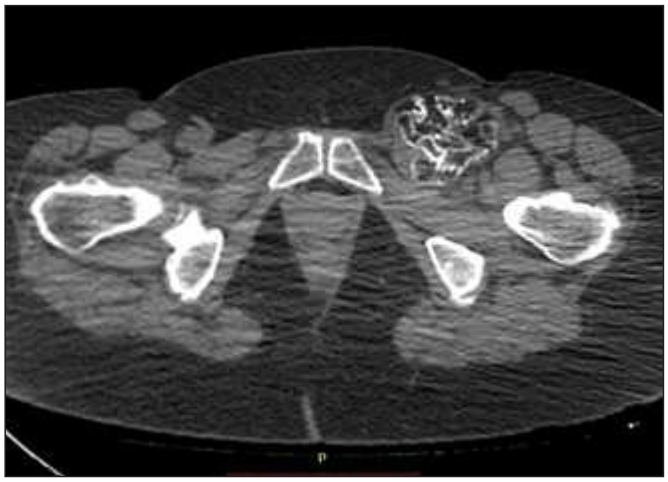

Resim 2. Aksiyel BT de sol inguinalde makroskopik yağ ve kemik trabekullerden oluşan düzgün sınırlı kitle izlenmekte



Resim 3. Koronal BT de sol inguinal yağ ve ağ şeklinde ossifiye septalar içeren kitle izlenmekte



Resim 4. Yağ baskısız aksiyel T1A imajda hiperintens yağlı doku ve hipointens kemik septalar izlenmekte

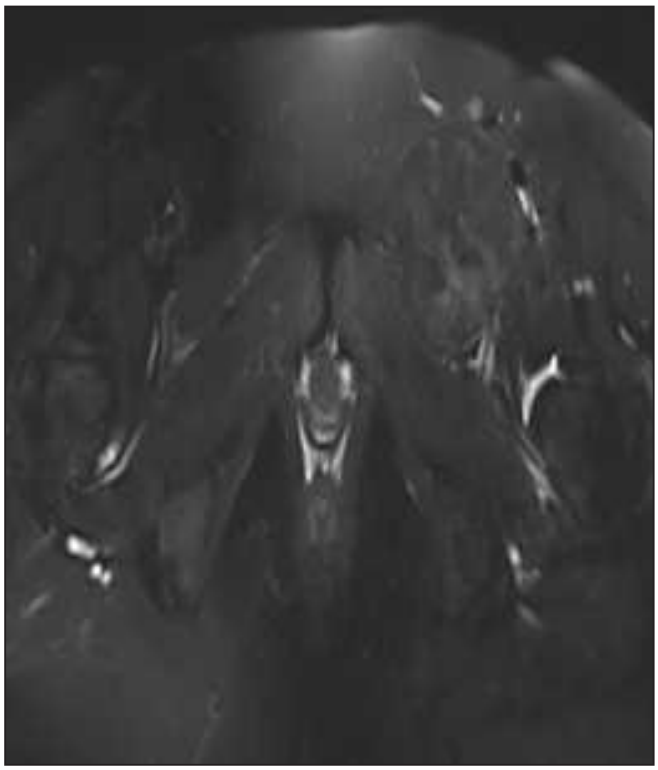

Resim 5. Yağ baskılı STİR sekansta kitle içindeki yağ sinyalinin bakılandığı ve kitlede veya çevresinde anlamlı bir ödem olmadığı izlenmekte



Resim 6. Aksiyel post kontrast MRG de sol inguinal kitlede kontrastlanma saptanmadı

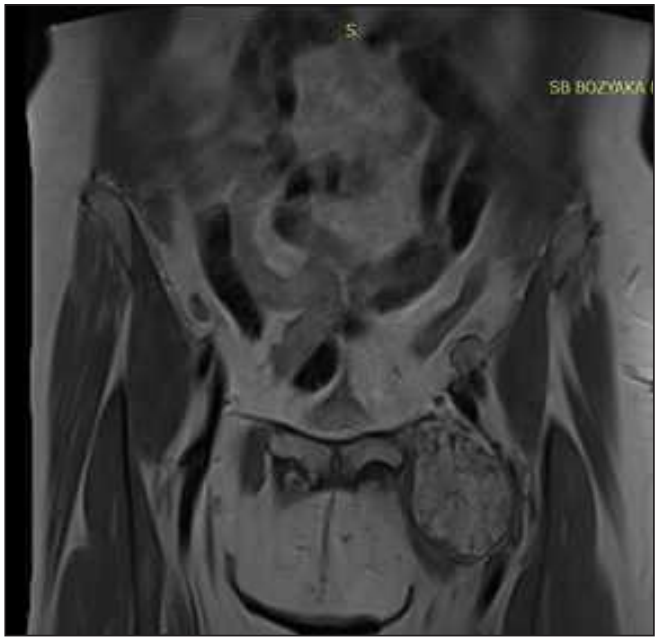

Resim 7. Yağ baskısız Koronal T1A sol inguinal kitle

Kas-İskelet Radyolojisi

PS-301

MYOSITIS, BRAIN ABSCESS AND LUNG INFECTION CAUSED BY A SINGLE AGENT: DISSEMINATED ASPERGILLUS INFECTION IN AN IMMUNOCOMPROMISED PATIENT TEK BIR AJANA BAĞLI GELIŞEN MIYOZIT, BEYIN APSESI VE AKCIĞER ENFEKSIYONU: İMMÜNSUPRESIF BIR HASTADA DISSEMINE ASPERGILLOZ

Hakkı Çelik, Nuri Karabay, Naciye Sinem Gezer, Ali Balcı

Dokuz Eylül University Department of Radiology

Introduction and Purpose: Aspergillus infections are one of the significant causes of morbidity and mortality, especially in neutropenic and immunosuppressive patients (1). Soft tissue infections such as myositis caused by aspergillus species are rarely encountered forms of aspergillosis. Aspergillus myositis usually develops secondary to hematogenous dissemination from an underlying infected organ (2,3).

Central nervous system (CNS) aspergillosis such as brain abscess results from angioinvasive aspergillus infections of the CNS. Along with cryptococcosis, it is one of the most common fungal opportunistic infections of the CNS.

Pulmonary aspergillosis is a collective term used to refer to several conditions caused by the aspergillus species (usually Aspergillus fumigatus).

In this case report, we present the imaging findings of a case with myositis, brain abscess and pulmonary manifestations, all caused by aspergillus species.

Case Report: A 55-year-old male with a known diagnosis of chronic lymphocytic leukemia presented with a newly developed palpable firm swelling on his left thigh. There was no erythema on the skin. Ultrasonography revealed nothing but mild soft tissue and muscle edema. On MRI, a peripherally enhancing focus with surrounding edema was noted in the left rectus femoris muscle (Figure 1, 2 and 3). Percutaneous ultrasound-guided tru-cut biopsy revealed necrotic striated muscle tissue, including fungal hypha compatible with Aspergillus infection.

During hospitalization, consecutive thoracic CT examinations performed due to neutropenic fever showed nodular and patchy infiltrates, which cavitated over time (Figure 4). Aspergillus fumigatus was seen in bronchoalveolar lavage fluid.

Brain MRI performed due to clouding of consciousness during hospitalization showed a brain abscess at the level of left basal ganglia, which was proven to be secondary to an Aspergillus infection (Figure 5 and 6).

Discussion and Conclusion: Fungal infections that occurred by Aspergillus species are one of the significant causes of morbidity and mortality in immunosuppressive patients. Risk factors for disseminated aspergillus infections such as brain abscess, myositis or pulmonary aspergillosis include neutropenia, glucocorticoid therapy, advanced acquired immunodeficiency syndrome, chronic granulomatous disease, hematopoietic stem cell or solid-organ transplantation (4). In the presence of immunosuppression, aspergillus should be considered as an agent in any infection.

Anahtar kelimeler: Myositis, brain abscess, pulmonary aspergillosis, magnetic resonance imaging, computed tomography, immunosuppression, disseminated aspergillus infection

References

1. Montejo M. Epidemiology of invasive fungal infection in solid organ transplant. Rev Iberoam Micol 2011;28(3):120-3.
2. Ramos A, Ussetti P, Laporta R, Lazaro MT, Sanchez-Romero I. Cutaneous aspergillosis in a lung transplant recipient. Transpl Infect Dis 2009;11(5):471-3.
3. Ben-Ami R, Lewis RE, Leventakos K, Latge JP. Kontoyiannis DP. Cutaneous Model of Invasive Aspergillosis. Antimicrob Agents Chemother 2010;54(5):1848-54.
4. Langlois RP, Flegel KM, Meakins JL, Morehouse DD, Robson HG, Guttmann RD. Cutaneous aspergillosis with fatal dissemination in a renal transplant recipient. Can Med Assoc J 1980;122(6):673-6.

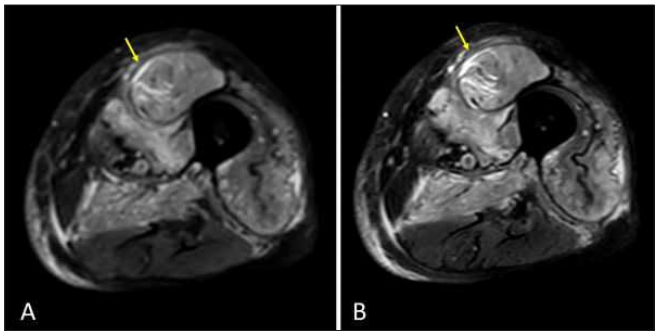

Figure 1. PDW (A) and T2W (B) axial images show edema in the soft tissue and muscles.

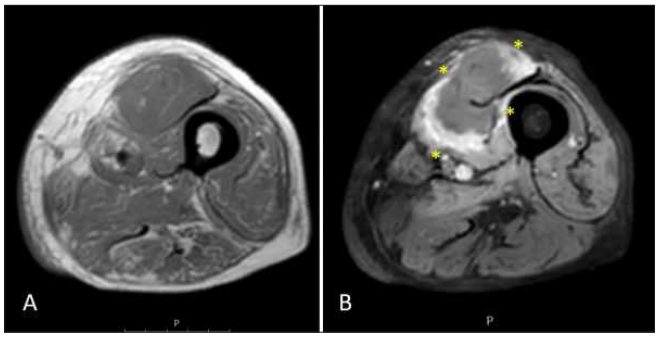

Figure 2. Pre (A) and post-contrast (B, yellow stars) axial T1W images representing peripheral enhancement of the lesion.

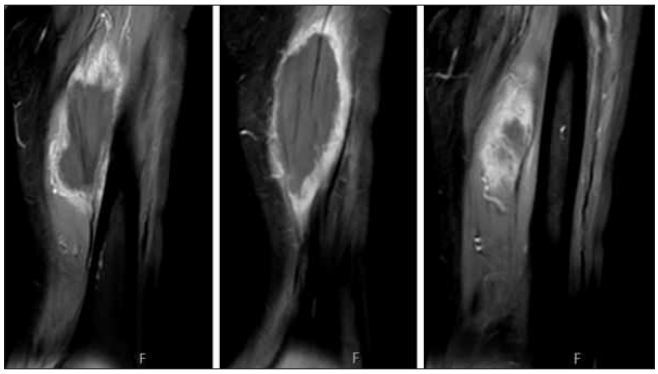

Figure 3. Post-contrast consecutive coronal T1W images representing peripheral enhancement of the lesion.

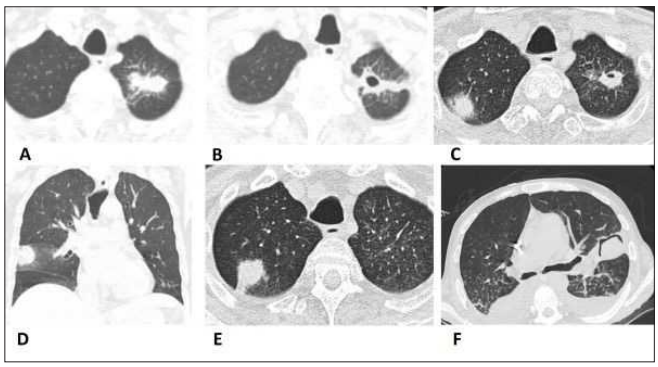

Figure 4. Different thorax CT scans of the patient show nodular and patchy infiltrates cavitated in time.

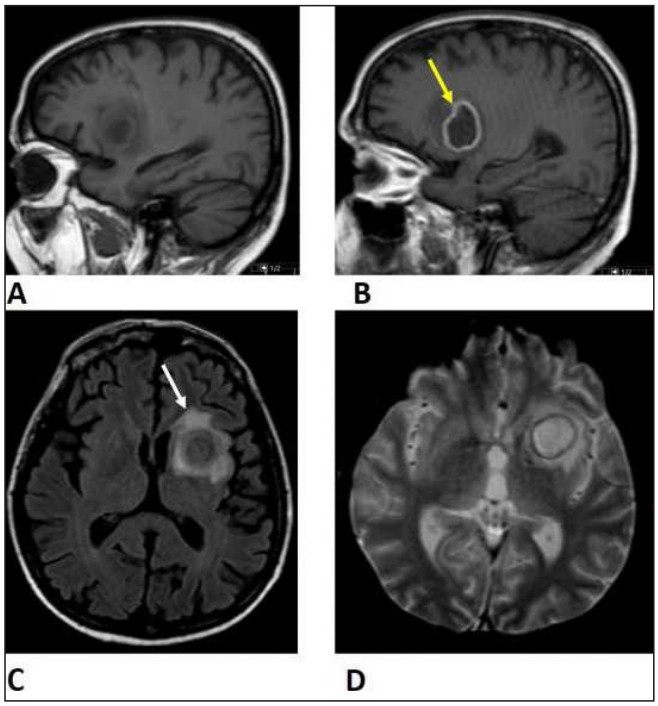

Figure 5. The lesion shows peripheral enhancement (A and B, yellow arrow). Edema is seen around the lesion (C and D, white arrow).

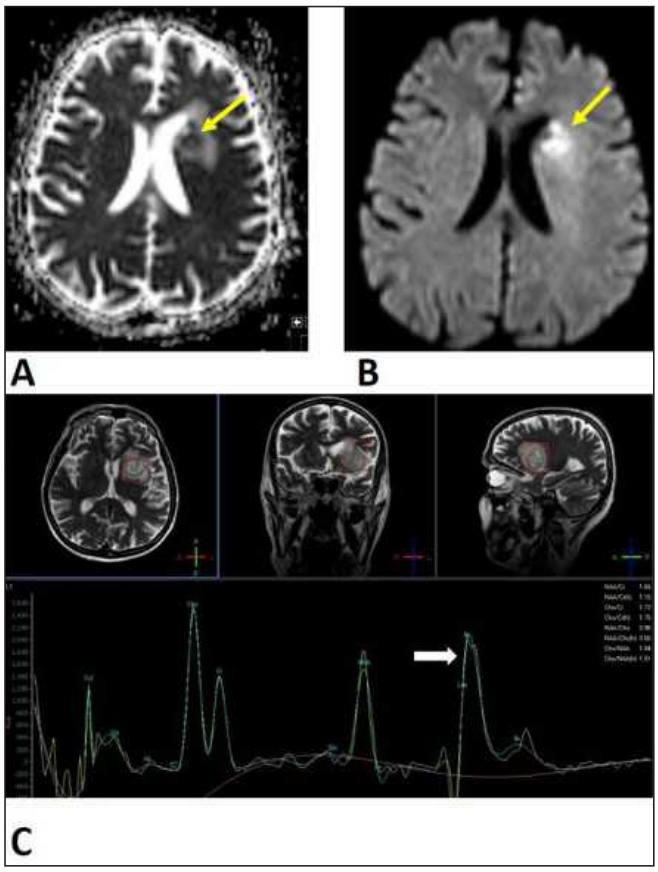

Figure 6. Diffusion restriction at the level of the lesion is seen (A and B, yellow arrows). High lipid/lactate peak at the level of the lesion in MR spectroscopy also supports the diagnosis of abscess (C, white arrow)

Kas-İskelet Radyolojisi

PS-302

KLIPPEL-TRENAUNAY-WEBER SYNDROME: A CASE REPORT KLIPPEL-TRENAUNAY-WEBER SENDROMU: OLGU SUNUMU

Hakkı Çelik, Ali Cantürk, Ali Balcı

Dokuz Eylül University Department of Radiology

Introduction and Purpose: Klippel-Trenaunay-Weber syndrome (KTWS) is a rare congenital vascular disease associated with soft-tissue and osseous hypertrophy, cutaneous hemangiomas and vascular malformations involving the lymphatic, venous and arterial vessels (1). Commonly used diagnostic criteria include varicose veins, cutaneous hemangiomas, and hypertrophy of soft tissue and bone (1,2). At least two of these features must be present for the diagnosis of KTWS (1). Our patient met two of these criteria. KTWS most often affects the lower extremities in approximately 95% of patients (1). Limb hypertrophy generally develops unilaterally but can manifest bilaterally (2). Vascular irregularities present not only on the limbs, but also in the oral cavity and on the head, the neck, the visceral organs, and the buttocks (2). Venous malformations can occur in both the superficial and deep venous systems. In this case report, we aimed to summarize the imaging findings of this rare syndrome by presenting pre- and postoperative imaging findings of a patient with known KTW syndrome who was operated on for severe gonarthosis in the right knee.

Case Report: A 49-year-old female with KTWS presented with pain and limited range of motion in the right knee. On physical examination, the right leg was visibly larger in diameter than the left. On conventional radiography and computed tomography, soft-tissue thickening and calcified phleboliths were seen (Figure 1 and 2). Imaging findings were also compatible with severe gonarthrosis in the right knee (Figure 1). Proton density (PD) weighted MR images showed malformed venous and lymphatic lesions as areas of high signal intensity (Figure 3). Ultrasound revealed dilated tortuous and partially thrombosed varicose veins (Figure 4). The patient underwent total knee arthoplasty surgery. Several vascular malformations were visible on postoperative clinical photograph (Figure 5).

Discussion and Conclusion: In KTWS, degenerative arthropathy can be a consequence of bone and soft tissue hypertrophy, chronic inflammation and vascular malformations as in our patient. Potential complications of this rare congenital syndrome include thrombophlebitis of the affected limb, venous thromboembolism, and gastrointestinal or genitourinary hemorrhage if there is visceral involvement.

Anahtar kelimeler: Klippel-Trenaunay-Weber syndrome, vascular malformation, soft tissue hypertrophy, lower extremity, magnetic resonance imaging, computed tomography, ultrasonography

References

1. Kaddah R, Lotfi U, Haggag M, Ghani HAE. The role of radiology in the planning management of Klippel Trenaunay syndrome (KTS). Egyptian J Radiol Nuclear Med. 2011;42(2):201-10.
2. Huang WJ, Creath CJ. Klippel-Trenaunay-Weber syndrome: literature review and case report. Pediatr Dent. 1994 May-Jun;16(3):231-5.



Figure 1. Conventional radiography images of the patient before the surgery. Hypertrophy and calcifications are seen in the right lower leg (Figure 1A). Severe gonarthrosis is seen in the right knee joint (Figure 1C). Radiographies of the left lower leg and knee looks normal (Figure 1B and 1D).

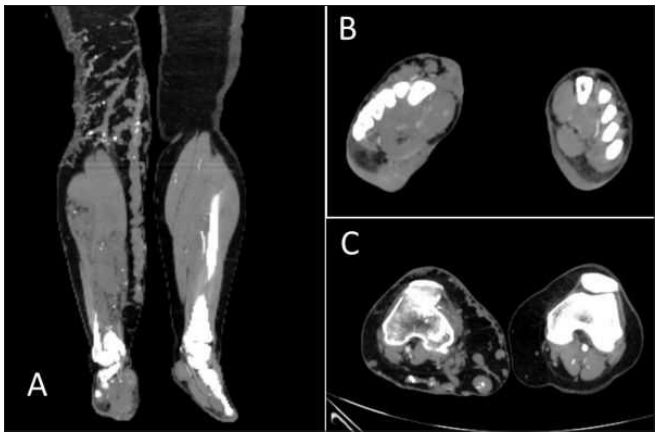

Figure 2. Axial and coronal view computed tomography images of the lower extremities depicting asymmetric soft tissue hypertrophy, vascular malformations and soft tissue calcifications in the right lower extremity.

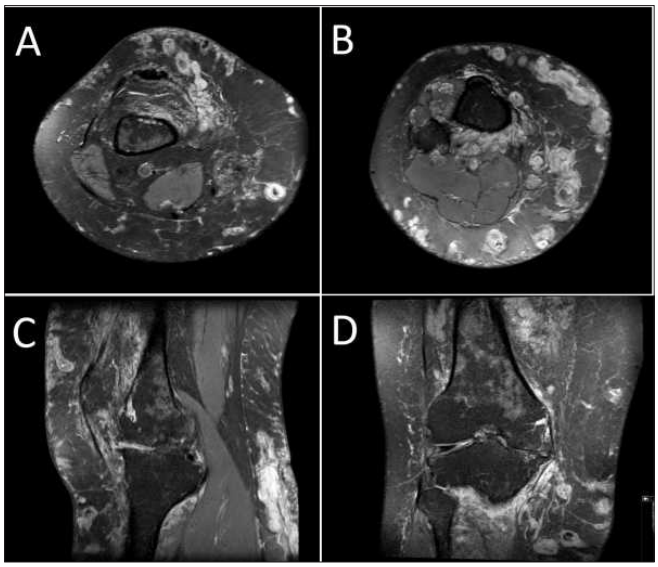

Figure 3. Preoperative MRI of the patient. Proton density (PD) weighted MR images of the affected knee depicting asymmetric soft tissue hypertrophy and vascular malformations in the right lower extremity.

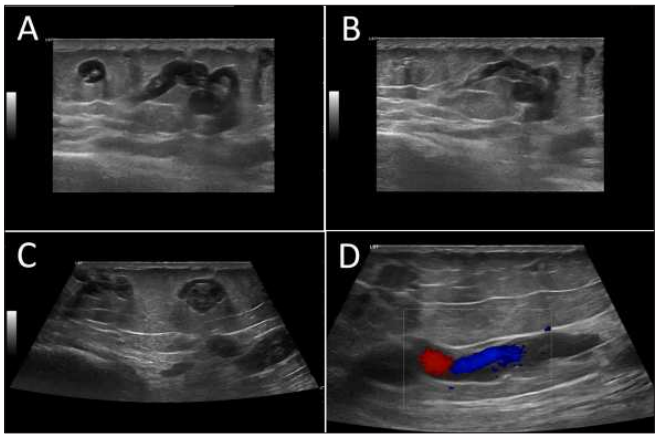

Figure 4. B mode and Doppler ultrasonography images showing dilated tortuous and partially thrombosed varicose veins of the affected knee.



Figure 5. Clinical photograph of the patient depicting postoperative and chronic soft tissue changes due to KTWS in the right lower extremity, including hypertrophic tissue and vascular malformations.

Kas-İskelet Radyolojisi

PS-303

OLGU SUNUMU: DİFFÜZ İDİOPATİK İSKELET HİPEROSTOZU (DISH)

Özkan Öner, Anıl Dediğidoğru, Duygu Metin, Elif Hocaoğlu, Ercan İnci

SBÜ Bakırköy Dr. Sadi Konuk Eğitim ve Araştırma Hastanesi

Giriş ve Amaç: Diffüz idiopatik iskelet hiperostozu nadir olmayan, ancak tanısı olduğundan az koyulan bir hastalıktır. Genellikle 50 yaş üstü popülasyonu etkileyip tutulum seviyesine göre farklı semptomlarla prezente olabilmektedir. Bu sunumda servikal, torakal ve lomber tutulumu olan bir hasta üzerinden DISH hastalığını tartışmayı amaçladık.

Olgu: Altmış bir yaşında erkek hasta, yıllardır olan bel ağrısı, bir yıldır olan boyunda hareket kısıtlılığı, ağrı ve yutma güçlüğü yakınmalarıyla başvurdu. Özgeçmişinde anlamlı bulgu olmayan hastanın, fizik muayenesinde bel ve boyun hareketlerinde kısıtlılık saptandı. Laboratuar parametrelerinde (sedimentasyon,CRP,lökosit,kan biyokimyası) anlamlı bulgu olmayan hastanın yapılan HLA-B27 değerlendirmesi negatif olarak sonuçlandı. Servikal, torakal vertebra grafileri, lomber MR tetkikinde vertebra korpus anteriorlarında yaygın köprüleşen ossifikasyonlar izlendi. Disk mesafeleri normaldi. Pelvis grafisinde iliak krestlerde, iskial tuberositaslarda entezopatik kalsifikasyonlar izlendi. Sakroiliak MR normaldi. DISH tanısı alan hastanın tedavisi fizik tedavi ve rehabilitasyon kliniği tarafından planlandı.

Tartışma ve Sonuç: Diğer ismi Foreister Hastalığı olan DISH, entezis bölgelerinde ossifikasyon ile sonuçlanan sistemik non-inflamatuar bir hastalıktır[1]. Etyolojisi bilinmemekle birlikte diyabetes mellitus, dislipidemi, hiperürisemi, retinol türevleri ile ilişkili olduğu gösterilmiştir[2,5].50 yaş üstü popülasyonu etkileyen hastalık erkeklerde 2:1/3:1 oranlarında daha sık görülmektedir[3]. Asemptomatik olabileceği gibi ağrı, hareket kısıtlılığı, disfaji, hava yolu obstrüksiyonları ile prezente olabilir. Vertebral kolonda korpus anterolateralinde, anterior longitudinal ligaman ve entezis bölgelerinde yaygın ossifikasyonlarla karakterizedir. En sık torakal, daha sonra servikal ve lomber vertebralar etkilenir. Resnick ve Niwayama tarafından tanımlanan tanı kriterleri: ardışık dört vertebrayı etkilemek, disk mesafelerinin rölatif olarak korunmuş olması, faset eklem ankilozu ve intervertebral osteokondrozis olmaması, sakroiliak eklemin normal olmasıdır[4]. Nadiren vertebra fraktürüne neden olup ciddi komplikasyonlara neden olabilmektedir. Ayırıcı tanısında inflamatuar spondilartropatiler, dejeneratif disk hastalığı, SAPHO, florozis yer almaktadır. Tedavisi genellikle analjezik ilaçlar, fizyoterapi gibi konservatif olarak yapılmakla birlikte; disfaji, ciddi hava yolu obstrüksiyonu ve myelopati gibi durumlarda cerrahi tedavi seçeneği de bulunmaktadır. Hiperosteotik formasyonların osteoartrite sekonder oluşan osteofitlerden ayrımı önemlidir; çünkü hiperosteotik formasyonlarda sadece eksizyon yeterli iken, osteoartritik osteofitlerde vertebra stabilizasyonunu da içeren kompleks cerrahi prosedürler uygulanabilmektedir.[6]

Anahtar kelimeler: Forestier's Disease, Diffuse Idiopathic Skeletal Hyperostosis, Vertebral Ankylosing Hyperostosis

Kaynaklar

1-Nascimento, Fábio A et al. "Diffuse idiopathic skeletal hyperostosis: A review." Surgical neurology international vol. 5,Suppl 3 S122-5. 16 Apr. 2014
2- Kiss C, Szilágyi M, Paksy A, Poór G. Risk factors for diffuse idiopathic skeletal hyperostosis: a case–control study. Rheumatology 2002; 41: 27-30.
3-Kim SK, Choi BR, Kim CG, et al. The prevalence of diffuse idiopathic skeletal hyperostosis in Korea. J Rheumatol 2004; 31: 2032-2035.
4- Resnick D, Niwayama G. Radiographic and pathologic features of spinal involvement in diffuse idiopathic skeletal hyperostosis (DISH). Radiology 1976;119:559–68
5- Montag M, Reiser M, Hamm H, Traupe H, Vogt HJ [Skeletal changes following long-term treatment with retinoids]. Radiologe. 1988 Jul;28(7):320-5.
6-Rotés-Querol J. Clinical manifestations of diffuse idiopathic skeletal hyperostosis (DISH). Br J Rheumatol. 1996 Dec;35(12):1193-4..



Resim 1. Pelvis AP Grafi



Resim 2. Lateral Servikal Grafi

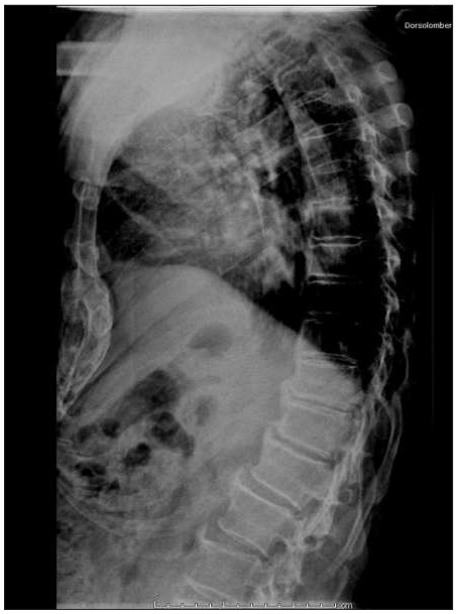

Resim 3. Lateral Dorsal Grafi



Resim 4. Sakroiliak MR Koronal T2-TIRM

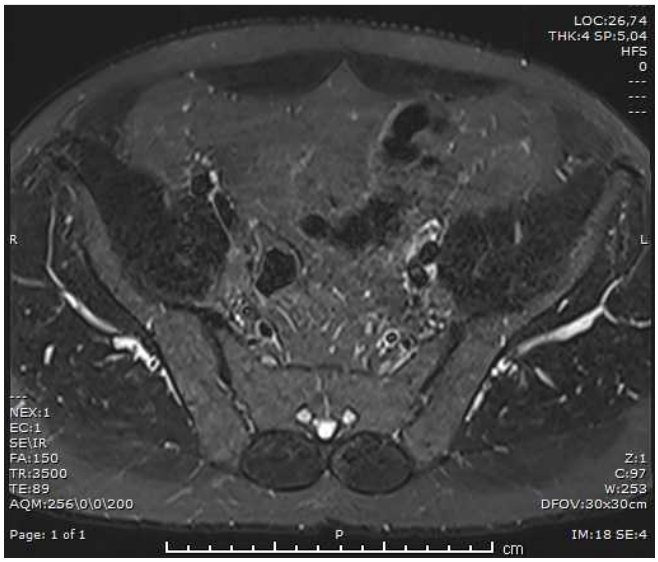

Resim 5. Sakroiliak MR Aksiyal T2-TIRM



Resim 6. Lomber MR T1A Sagittal

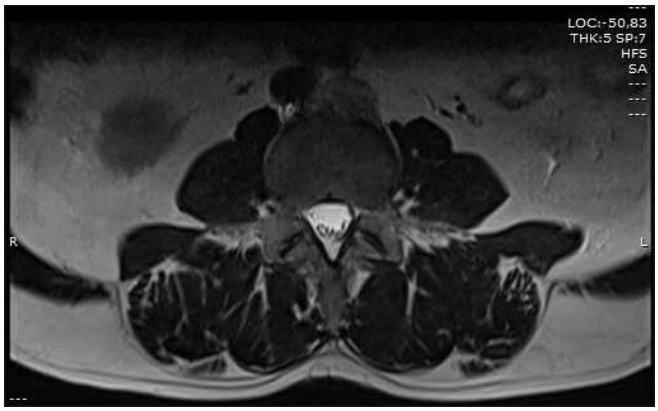

Resim 7. Lomber MR T2A Aksiyal



Resim 8. Lomber MR T2A Sagittal

Kas-İskelet Radyolojisi

PS-304

TRAVMATİK SİYATİK SİNİR HASARLANMASI OLGUSUNUN MANYETİK REZONANS GÖRÜNTÜLEME BULGULARI

Özkan Özen, Ebru Torun, Yavuz Yüksel, Tarkan Ergün

Alanya Alaaddin Keykubat Üniversitesi, Tıp Fakültesi, Radyoloji AD.

Giriş ve Amaç: Siyatik sinir, insandaki en uzun ve alanı en fazla olan sinirdir. L4-S3'ten köken alan bu sinir siyatik foramenden gluteal bölgeye geçerek tibial ve peroneal dallarına ayrılır. Siyatik sinir patolojilerinin en sık nedeni travmalardır. Siyatik sinir patolojileri ağrı ve alt ekstremite hareketlerinde kısıtlılığa yol açar (1,2). Biz bu olguda travmatik siyatik sinir hasarlanmasın kontrastlı Manyetik Rezonans Görüntüleme (MRG) bulgularını sunmayı amaçladık.

Olgu Sunumu: İki ay önce şiddetli şekilde ayak –sol bacak burkulması geçirdiğini tarifleyen 22 yaşında erkek hasta sol bacak ağrısı ve burkulmadan 7 gün sonra başlayan sol bacakta güçsüzlük şikayeti ile hastanemize başvurdu. Hastanın fizik muaynesinde solda düşük ayak-sol alt ekstremitede güç kaybı mevcuttu. Yapılan EMG de siyatik sinir nöropatisi bulgularına rastlanması üzerine hastaya kontrastlı MRG yapıldı. MRG'de; siyatik sinirin sakral 1 kökünde ve popliteal bölgedeki bifurkaysona kadar seyerden ana siyatik sinirde diffüz kalınlaşma, T2 ağırlıklı görüntülerde sinyal artışları izlendi. Siyatik sinir trasesinde ve siyatik sinirde kitle veya siyatik sinirde kontrastlanma izlenmedi. MRG ve klinik bulgular ile hastaya postravmatik siyatik sinir hasarı tanısı konuldu.

Tartışma ve Sonuç: Periferik sinirler radyolojik olarak en iyi kontrastlı MRG ile değerlendirilir. Patoljiye sahip sinirin kontrast tutması halinde tömöral, enfeksiyöz radyasyon hasarı gibi ayırıcı tanılar araştırılmalıdır (3). Sonuç olarak travmaya bağlı periferal sinir hasarında kontrastlı MRG güvenli bir tanı yöntemidir. MRG'de periferal sinir patoljileri araştırılırken kontrast sonrası görüntülerin alınması gerekliliği unutulmamalıdır.

Anahtar kelimeler: Manyetik rezonans görüntüleme, siyatik sinir, travma.

Kaynaklar

1. Evaluation of etiologic factors and electrophysyologic findings in sciatic nerve injury. Karslı PB, Karaahmet OZ, Ünlü E, Gürcay E, Cakcı FA.Ege Journal of

Medicine 2017;56(3):124-127
2. Burks SS, Levi DJ, Hayes S, Levi AD. Challenges in sciatic nerve repair: Anatomical considerations. J Neurosurg 2014;121(1):210-8.
3. Thawait SK, Chaudhry V, Thawait GK, Wang KC, Belzberg A, Carrino JA, Chhabra A. High-resolution MR neurography of diffuse peripheral nerve lesions. AJNR Am J Neuroradiol. 2011 Sep;32(8):1365-72.



Resim 1. Sagittal plandaki kontrastsız T1 ağırlıklıklı sekansta siyatik sinirin sakral 1 kökünde diffüz kalınlaşma görülmekte (beyaz ok).

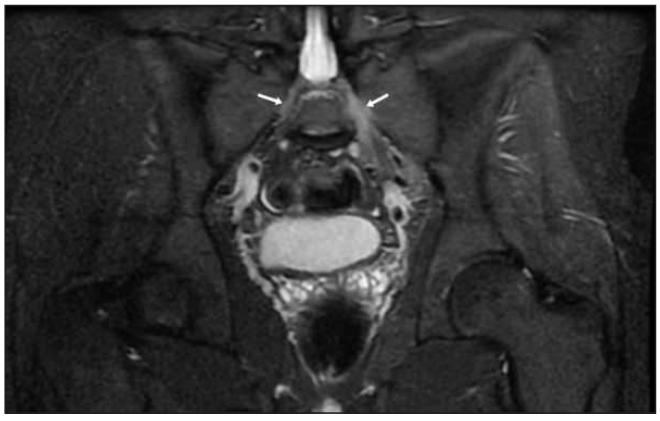

Resim 2. Koronal plandaki short tau inversion recovery (STIR) görüntüde soldaki siyatik sinirin sakral 1 kökünde diffüz kalınlaşma-sinyal artışı ve normal sağ siyatik sinir sakral 1 kökü izlenmekte (Beyaz oklar).

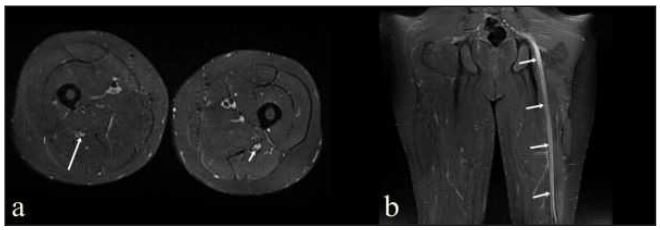

Resim 3. Aksiyel (Resim 3a) ve koronal ((Resim 3b) planlardaki short tau inversion recovery (STIR) görüntülerde sağa göre soldaki uyluk-pelvik bölgelerdeki siyatik sinirde diffüz kalınlaşma-sinyal artışları izlenmekte (Beyaz oklar).

Kas-İskelet Radyolojisi

PS-305

POSTOPERATIVE MRI FEATURES OF MOSAICPLASTY IN THE KNEE JOINT, A CASE REPORT. DİZ EKLEMİNDE MOZAİKPLASTİ POSTOPERATİF MRG ÖZELLİKLERİ, OLGU SUNUMU

Fatih Ateş[1], Turgay Kara[1], Halil İbrahim Şara[1], Mehmet Sedat Durmaz[2]

[1]University of Health Sciences, Konya Education and Research Hospital, Radiology Department
[2]Selcuk University, Medical Faculty, Radiology Department

Introduction: Mosaicplasty can be defined as the transfer of cylindrical shaped cartilage-bone patch taken from the non-load bearing region to the damaged area. In the non-load bearing area at the upper edge of the knee joint, cylindrical cartilage and bone rods of 4-8 mm diameter are taken. This tissue is then placed in cylindrical tunnels opened to the bone in the damaged area in the same joint or in another joint with damage (eg ankle, shoulder buttock). In this case we aimed to show magnetic resonance imaging features of mosaicoplasty in knee joint.

Case: A 44-year-old female patient was admitted to the orthopedics department with long-standing knee pain. MRI was performed to the patient. The medial and lateral side bone defect and the accompanying cartilage defect were present in the patellofemoral joint face in the femur secondary to previous operation (mosaicplasty operation). Bone marrow edema sites were observed in this area. The femoral medial condyle had bone graft implantation with two 16x7.5 mm and 14x7 mm diameters adjacent to each other.

Discussion: Although mosaicplasty is frequently used in the knee joint, elbow, ankle and hip related applications have also been reported. In very large cartilage injuries, tissue can be taken from the other knee because the amount of tissue that can be taken from a single joint is limited. Postoperative imaging is recommended for assessing the technical success of the procedure and the state of cartilage healing, as well as for identifying potential complications. MRI is a less invasive method than arthroscopy, and it allows a more comprehensive evaluation of repair tissue, from the articular surface of the joint to the bone-cartilage interface. MRI techniques also can be used to depict the components of the extracellular matrix and help assess the biochemical status of the reparative cartilage

Conclusion: Today, mosaicplasty is considered as one of the most important options for repair of cartilage damage in young and active individuals. MRI with the use of appropriate acquisition protocols and matrix assessment techniques can provide detailed information about the natural history of cartilage repair in joints such as the knee and ankle as well as in the shoulder, elbow, and hip. Imaging of repair cartilage is needed to determine the extent of defect filling, the degree of peripheral integration with the host tissue, the morphologic structure and signal intensity of the repair tissue, and the integrity of the host cartilage.

Anahtar kelimeler: Mosaicplasty, Knee joint, Magnetic Resonance Imaging.

Kaynaklar

1. Versier, G, Dubrana, F, French Arthroscopy Society, . 2011. Treatment of knee cartilage defect in 2010. Orthop Traumatol Surg Res 97: S140– S153.
2. Ollat, D, Lebel, B, Thaunat, M, et al. 2011. Mosaic osteochondral transplantations in the knee joint, midterm results of the SFA multicenter study. Orthop Traumatol Surg Res 97: S160– S166.
3. Lynch, TS, Patel, RM, Benedick, A, et al. 2015. Systematic review of autogenous osteochondral transplant outcomes. Arthroscopy 31: 746– 754.
4. Filardo, G, Kon, E, Perdisa, F, et al. 2015. Arthroscopic mosaicplasty: long-term outcome and joint degeneration progression. Knee 22: 36– 40.
5. Iwasaki, N, Kato, H, Kamishima, T, et al. 2007. Donor site evaluation after autologous osteochondral mosaicplasty for cartilaginous lesions of the elbow joint. Am J Sports Med 35: 2096– 2100.
6. Marlovits S, Singer P, Zeller P, Mandl I, Haller J, Trattnig S. Magnetic resonance observation of cartilage repair tissue (MOCART) for the evaluation of autologous chondrocyte transplantation: Determination of interobserver variability and correlation to clinical outcome after 2 years. Eur J Radiol. 2006;57(1):16-23.

7. Ozturk A, Ozdemir MR, Ozkan Y. Osteochondral autografting (mosaicplasty) in grade IV cartilage defects in the knee joint: 2 to 7 year result. Int Orthop. 2006;30(3):200-204.
8. Forney MC, Gupta A, Minas T, Winalski CS. Magnetic resonance imaging of cartilage repair procedures. Magn Reson Imaging Clin N Am. 2014;22:671-701.

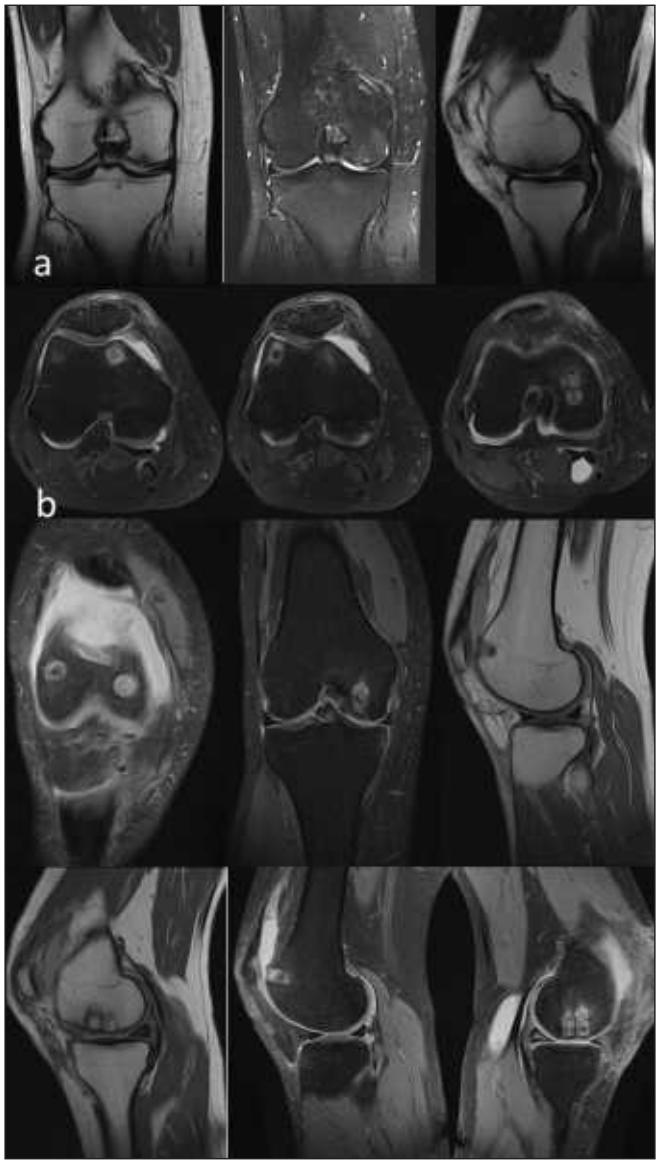

Resim 1. a) Preoperative coronal and sagittal images of knee joint. b) Postoperative axial, coronal, sagittal and post contrast images of knee joint. The medial and lateral side bone defect and the accompanying cartilage defect were present.

Kas-İskelet Radyolojisi

PS-306

AN UNCOMMON DISEASE: REGIONAL MIGRATORY OSTEOPOROSIS OF THE HIP. NADİR BİR HASTALIK: KALÇANIN BÖLGESEL GEZİCİ OSTEOPOROZU

Hakkı Çelik, Ali Balcı

Dokuz Eylül University Department of Radiology

Introduction and Purpose: Idiopathic transient osteoporosis of the hip (ITOH) is a self-limiting clinical entity of unknown cause. The pathogenesis remains unclear, early plain radiographic assessment is often unhelpful and there are no specific biochemical or serological markers [1]. Although idiopathic transient osteoporosis of the hip (ITOH) was first described as a disease of the hip in pregnant women, it tends to affect middle age men with an M:F ratio 3:1 [2]. Typically, patients present with spontaneous onset of hip pain, usually progressive over several weeks. In some instances, patients can go on to develop similar changes in the opposite hip or in other joints; such cases should be referred to as regional migratory osteoporosis. Regional migratory osteoporosis (RMO) is a rare condition characterised by migrating arthralgia of weight bearing joints in the lower limb. Generally, only one hip is affected at a time. Recurrence in the same hip is possible.

Case report: A 45-year-old woman presented with pain in her left hip started after labor. Magnetic resonance demonstrated low signal on coronal T1 weighted (T1W) and high signal on fat-saturated coronal T2 weighted (T2W) images indicating bone marrow edema in the left femoral head, neck and intertrochanteric region (Figure 1 and 2). The patient was started on osteoporosis treatment. After seven months, a similar pain started in the opposite hip. Pelvis x-ray revealed osteopenia in the right femoral head and neck (Figure 5). MR showed high signal on T2W images and low signal on T1W images extending from the right femoral head to the intertrochanteric region, consistent with bone marrow edema. Meantime, the bone marrow edema in the left femoral head was completely resolved, and marrow signal returned to normal (Figure 3 and 4). The patient was diagnosed with regional migratory osteoporosis.

Discussion and Conclusion: RMO is an uncommon condition and can be diagnosed when there has been an episode of transient osteoporosis and then the typical migratory features with involvement of another joint. The radiology of RMO is the same as ITOH but with multiple sequential joint involvement. Radiography findings include subchondral cortical loss and osteopenia involving femoral head and neck region. MRI demonstrates bone marrow edema pattern involving the femoral head, neck, and intertrochanteric region [3]. There may be systemic osteoporosis which requires treatment and therefore bone densitometry is recommended for all patients presenting with RMO.

Anahtar kelimeler: Regional migratory osteoporosis, idiopathic transient osteoporosis, hip, magnetic resonance imaging, radiography

Kaynaklar

1. Malizos KN, Zibis AH, Dailiana Z, Hantes M, Karachalios T, Karantanas AH. MR imaging findings in transient osteoporosis of the hip. Eur J Radiol 2004;50(3):238–44.
2. Curtiss Jr PH, Kincaid WE. Transitory demineralization of the hip in pregnancy. A report of three cases. Am J Orthop 1959;41-A:1327– 33.
3. Hayes CW, Conway WF, Daniel WW. MR imaging of bone marrow edema pattern: transient osteoporosis, transient bone marrow edema syndrome, or osteonecrosis. Radiographics. 1993;13 (5): 1001-11.

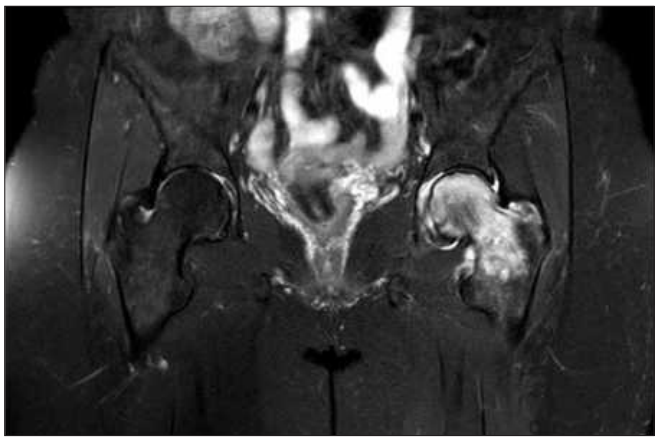

Figure 1

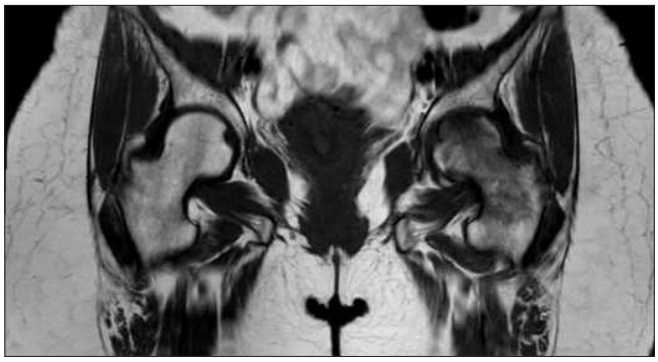

Figure 2

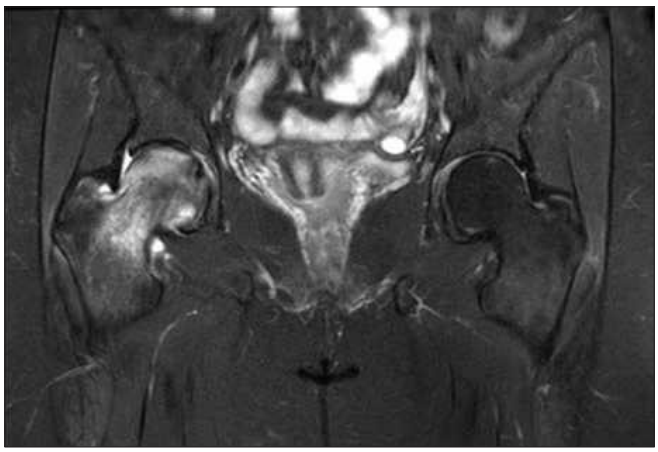

Figure 3

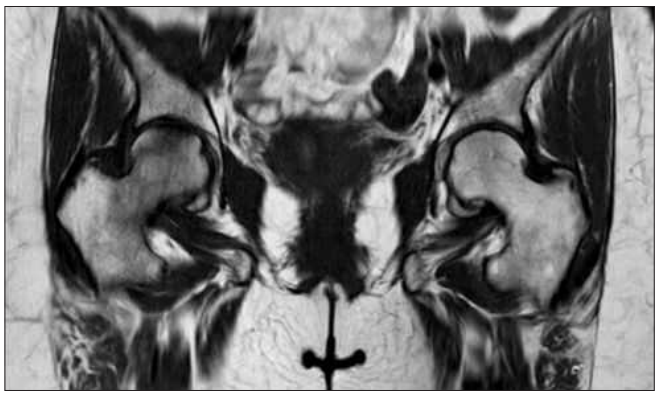

Figure 4



Figure 5

Kas-İskelet Radyolojisi

PS-307

NADİR BİR EKSTRASKELETAL KONDROMA OLGUSU: İNFRAPATELLAR YAĞ YASTIKÇIĞI KONDROMU

Gülşah Özdemir, Aykut Alkan, Baran Serdar Sunal, Nazmi Kurt, Fethi Emre Ustabaşıoğlu

Trakya Üniversitesi Tıp Fakültesi Radyoloji AD

Giriş: İnfrapatellar yağ yastıkçığının yumuşak doku kondromu nadir görülen bir kondroma şeklidir (1,2,5). Biz bu sunumda, İnfrapatellar Yağ Yastıkçığı Kondroması olan bir olgunun radyolojik görüntüleme bulgularını literatür eşliğinde sunmayı amaçladık.

Yöntem: İnfrapatellar yağ yastıkçığı Kondromasının XR, CT ve MR görüntüleme bulguları değerlendirildi.

Olgu: 47 yaş kadın hasta 2 yıldır ara ara travma olmaksızın sol dizinde ağrı ve kasılma şikayeti ile tarafımıza başvurdu. Muayenede patella inferomedialde hassasiyet dışında belirgin patoloji saptanmadı. Çekilen direk grafide infrapatellar bölgede yumuşak doku içerisinde yaklaşık 2 cm çapında, kalsifiye, lobule konturlu nodüler lezyon izlendi(Resim a). BT ve MR tetkikinde infrapatellar bölge yağlı planlarında yerleşim gösteren, içerisinde yaygın kalsifik alanlar barındıran, 19x31x20 mm boyutlarında ölçülen, etrafında effüzyon sahaları ve postkontrast serilerde heterojen kontrastlanan, lobule konturlu kitle lezyon (Resim b,c,d,e,f,g,h). Lezyon radyolojik ve patolojik olarak kondrom tanısı aldı (Resim i). Postoperatif takiplerinde nüks-rezidü izlenmedi (Resim j).

Tartışma: Kondromlar çoğunlukla kemiklerden (enkondrom-osteokondrom veya exostosis) kaynaklanan iyi huylu tümörlerdir. Nadiren paraartiküler bölgede (genellikle diz) görülür (6,7). Dizde iyi tanımlanmış iki adet suprapatellar ve bir adet infrapatellar (8,9) olmak uzere 3 adet ekstrasinoviyal yağ pedi mevcuttur. Ekstrasinoviyal intrakapsüler kondroma en sık görüldüğü infrapatellar yağ pedidir. Bazıları tarafından infrapatellar yağ yastığının Hoffa hastalığının son aşaması olarak kabul edilmektedir. Genellikle yetişkin hastalarda olgumuzda olduğu gibi ön dizde kronik ağrı ve patellanın altında sert bir şişlik şikayeti olur. Patogenezi net olarak bilinmemekle birlikte akut veya tekrarlayan travmaya bağlı mezenkimal hücrelerin metaplazisi sonucu oluşabilir(1). Malign transformasyon yaklaşık %5 oranla nadiren görülür (3-4). Kadınlara oranla erkeklerde görülme sıklığı yaklaşık 1,5-2 katıdır ve genellikle 3 ila 6 yıl içinde ortaya çıkar. Ayırıcı tanıda sinovial kondromatozis, sinovial hemanjiom ve yumuşak doku kondrosarkomu bulunmaktadır. %15–23 oranında rekür-

rens gelişebilir ve genellikle rezeksiyondan sonraki ilk 18 ay içinde ortaya çıkar (4,5). Bu nedenle geniş eksizyonu gerekmektedir.

Sonuç: İnfrapatellar yağ pedinin yumuşak doku kondromu nadir görülen bir patoloji olup tanı konulması aşamasında XR, CT ve MR görüntülemenin kombine değerlendirilmesi tedavi yönetiminde çok önemlidir.

Anahtar kelimeler: İnfrapatellar Yağ Yastıkçığı, Kondroma, Ekstraskeletal kondroma,

Kaynaklar

1. Turhan E, Doral MN, Atay AO, Demirel M. A giant extrasynovial osteochondroma in the infrapatellar fat pad: end stage Hoffa's disease. ArchOrthopTraumaSurg;128(5):515-9.
2. Samardziski M, Foteva M, Adamov A, Zafiroski G. Intracapsularand para-articularchondroma of knee: a reportIntracapsularandParaarticularChondroma of theInfrapatellarHoffa'sFatPad - 199 - of fourcasesandreview of theliterature. RadiolOncol 2006;40(4):205-209
3. M. Campanacci, Bone andSoftTissueTumours, 2nd ed.,Springer, New York,
4. R.I. Davis, A. Hamilton, J.D. Biggart, Primary synovial chondromatosis: a clinicopathological review and assessment of malignant potential, Hum. Pathol. 29 (7) (1998) 683–688.
5. E. Roulet, D. Le Viet, Primary synovial osteochondromatosis of the hand and wrist; report of a series of 21 cases and literature review, Rev. Rheum. Engl. Ed. 256–266.
6. Maheshwari A.V.,Jain A.K., Dhammi I.K.: Extraskeletal paraarticular osteochondroma of the knee – a case report and tumor overview. Knee, 13: 411-414.
7. Helpert C.,Davies A.M., Evans N., Grimer R.J.: Differentialdiagnosis of tumours and tumour-like lesions of the infrapatellar (Hoffa's) fatpad: pictorial review with an emphasis on MR imaging. EurRadiol, 14: 2337-2346
8. Jacobson J.A.,Lenchik L., Ruhoy M.K., Schweitzer M.E., Resnick D.: MR imaging of the infrapatellar fat pad of Hoffa. Radiographics, 17 (3): 675-91.
9. Saddik D.,McNally E.G., Richardson M.: MRI of Hoffa'sfatpad. SkeletalRadiol, 33: 433- 444.



Resim a. Lateral grafi infrapatellar bölgede yumuşak doku içerisinde yaklaşık 2 cm çapında,kalsifikasyonlu lobule konturlu nodüler lezyon



Resim b. BT Sagital planda İnfrapatellar yağlı planlarında yerleşim gösteren içerisinde yaygın kalsifik alanlar barındıran 19x31x20 mm boyutlarında ölçülen etrafında effüzyon sahaları ve postkontrast serilerde heterojen kontrastlanan lobule konturlu kitle lezyon

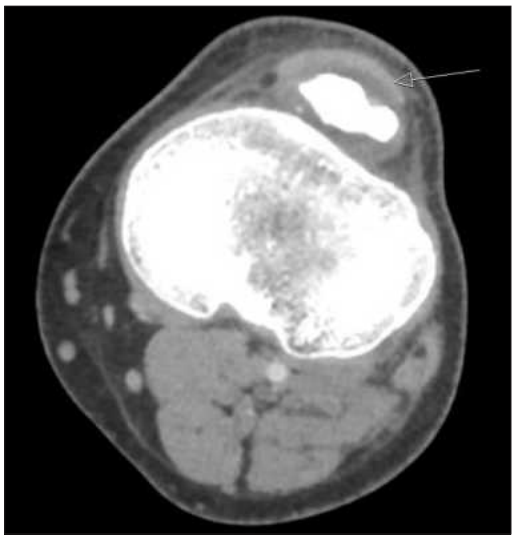

Resim c. BT aksial plan

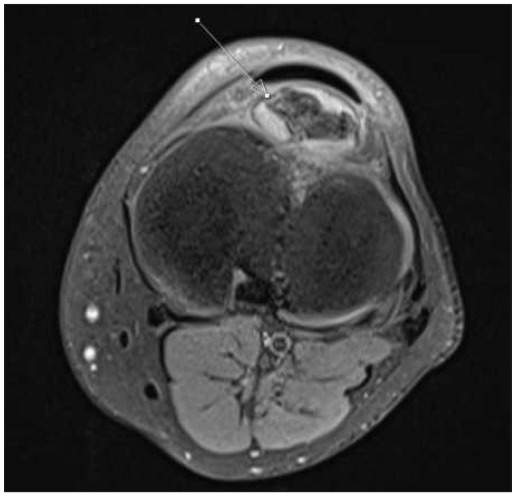

Resim d. kontrastsız T1 aksial plan İnfrapatellar yağlı planlarında yerleşim gösteren T1 hipointens içerisinde yaygın kalsifik alanlar barındıran 19x31x20 mm boyutlarında ölçülen etrafında effüzyon sahaları

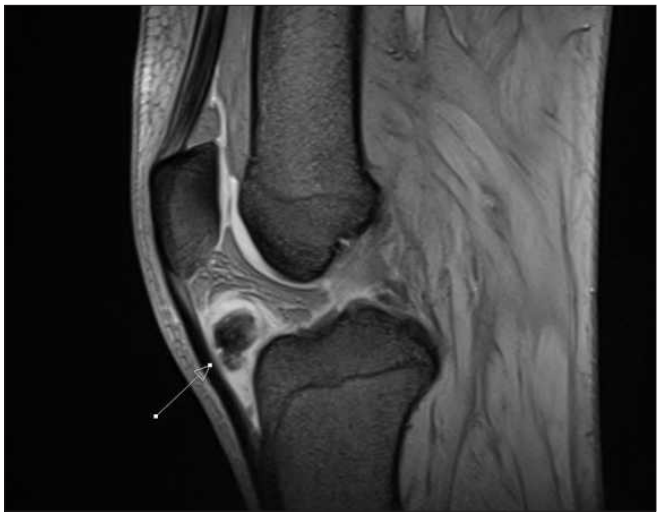

Resim e. T2 sagital plan İnfrapatellar yağlı planlarında yerleşim gösteren içerisinde yaygın kalsifik alanlar barındıran 19x31x20 mm boyutlarında ölçülen etrafında effüzyon sahaları,zlenen, lobule konturlu kitle lezyon



Resim f. T1 kontrastlı sagital plan İnfrapatellar yağlı planlarında yerleşim gösteren içerisinde yaygın kalsifik alanlar barındıran 19x31x20 mm boyutlarında ölçülen etrafında effüzyon sahaları ve postkontrast serilerde heterojen kontrastlanan lobule konturlu kitl



Resim g. T1 fat sat kontrastlı sagital plan İnfrapatellar yağlı planlarında yerleşim gösteren içerisinde yaygın kalsifik alanlar barındıran 19x31x20 mm boyutlarında ölçülen etrafında effüzyon sahaları ve postkontrast serilerde heterojen kontrastlanan lobule kontu

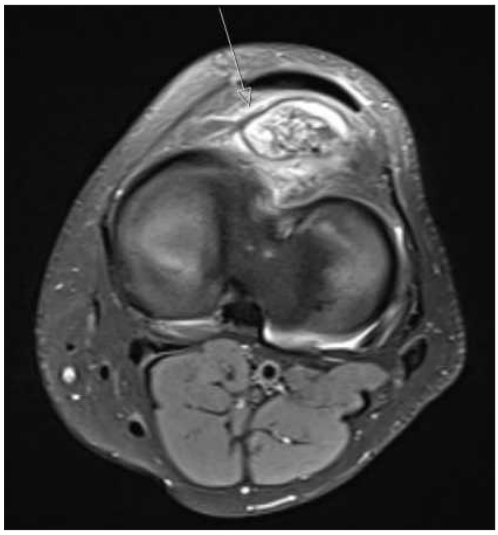

Resim h. T1 kontrastlı aksial plan



Resim i. Patoloji makroskopik spesimen



Resim j. Postoperatif takip lateral grafi

Kas-İskelet Radyolojisi

PS-308

İNSİDENTAL OLARAK SAPTANAN POLİOSTOTİK FİBRÖZ DİSPLAZİ OLGUSU

Lale Damgacı, Erdem Özkan, Muhammed Said Beşler, Ahmet Mendi

Ankara Numune Eğitim ve Araştırma Hastanesi

Giriş ve Amaç: Fibröz displazi(FD), kemik dokunun skar benzeri doku ile yer değiştirdiği, ağırlıkla çocukluk ve genç erişkinlik çağında görülen benign bir kemik hastalığıdır. Oluşan irregüler doku kemikte zayıflamaya, bu durum da fraktür ya da deformitelere neden olabilir. Birden fazla kemik tutulduğunda poliostotik fibröz displazi olarak isimlendirilir. Poliostotik fibröz displazi izole olabileceği gibi McCune-Albright sendromu gibi sendromların da komponenti olabilir. Çalışmamızda genç erişkinlik çağında tanı alan bir poliostotik fibröz displazi olgusunu paylaşıyoruz.

Olgu: Sağ kalçasında arasıra tekrarlayan hafif şiddetli ağrı nedeniyle ortopedi polikliniğine başvuran 33 yaşında erkek hastanın özgeçmişinde özellik yoktu. Geçirilmiş operasyon, bilinen lomber herni gibi tariflenen lokalizasyonda ağrı yapabilecek sebepler dışlandı. Hastanın direk grafisinde sağ femur başında ve proksimal kesiminde, sağ asetabulumda ve sağ inferior pubik ramusta, kenarları sklerotik görünümde lobule konturlu lezyonlar dikkati çekti. Çekilen bilgisayarlı tomografisinde(BT) sağ femur intertrokanterik alandan diafize uzanan, yaklaşık 14 cm'lik bir segment boyunca devam eden, endosteal scalloping ve hafif ekspansiyona neden olan lobüle konturlu, sklerotik marjinli, içerisinde hiperdens alanların izlendiği litik kitle lezyonu izlendi. Sağ asetabulum tavanında, asetabulum posterior kolonunda ve inferior pubik ramusta benzer özellikte lezyonlar izlendi. Bunun dışında sağda fibulayı tama yakın tutan, ekspansiyona ve kortekste incelmelere neden olan benzer özellikli bir lezyon daha dikkati çekti. Bulguların poliostotik fibroz displazi ile uyumlu olduğu düşünüldü. Tanının konfirme edilmesi için hastaya manyetik rezonans(MR) planlandı. BT'de tariflenen lezyonların MR kesitlerinde T1A sekanslarda hafif hipointens, T2A sekanslarda intermediate hafif hiperintens sinyalde olduğu, IVKM enjeksiyonu sonrası zayıf kontrast tutulumu gösterdiği, lezyonların çevresinde belirgin ödem alanı saptanmadığı saptandı. Femurda tanımlanan lezyonun posterior kesimde kortikal incelmeye de neden olduğu dikkati çekmiştir. MR bulguları da fibröz displaziyi destekliyordu. Hastamıza olası bir sendromun komponenti olması ihtimaline karşı ileri inceleme(Genetik testler, hormon profili vs.) önerilse de hasta bunu kabul etmeyerek hastanemizden ayrıldı.

Tartışma ve Sonuç: Fibröz displazilerin %20-30 kadarı poliostotiktir. Femur(%91), tibia(81), pelvis(%78), kostalar, kafatası ve yüz kemikleri(%50) en sık görüldüğü yerlerdir. Cherubism, Paget hastalığı, Mazabraud sendromu ve McCune-Albrigh sendromunda olduğu gibi farklı hastalıkların ve sendromların komponenti olabilmesi açısından erken tanınabilmesi önem arz eden benign bir kemik hastalığıdır. Tanıda BT ve MR çoğu zaman yeterlidir. Ancak malign bir kemik tümöründen şüpheliniyorsa biyopsi ile kesin tanı konabilir. McCune-Albright sendromundan şüphenildiğinde ise hastada diğer bulguların varlığı(cafe-au-lait lekeleri, multipl endokrin disfonksiyon, puberte prekoks vb.) araştırılmalıdır. PCR yöntemiyle GNAS1 gen mutasyonu varlığının gösterilmesi kesin tanıyı koyduran genetik inceleme yöntemidir. Tedavi, semptomlara yönelik olup çocukluk çağında tanı konması tedaviyi kolaylaştırıp bireyin yaşam standardını arttırmaktadır.

Anahtar kelimeler: Poliostotik Fibröz Displazi, McCune-Albright Sendromu

Kaynaklar

1) Prada, Edwin Jobany Parra, et al. "Polyostotic form of fibrous dysplasia in a 13 years old Colombian girl showing clinical and biochemical response to neridronate intravenous therapy." Clinical cases in mineral and bone metabolism 6.3 (2009): 264.
2) Lietman SA, Ding C, Levine MA. A highly sensitive polymerase chain reaction method detects activating mutations of the GNAS gene in peripheral blood cells in McCune-Albright syndrome or isolated fibrous dysplasia. J Bone Joint Surg Am. 2005;87:2489-2494.
3) Moseley JN, Friedrich JB. Monostotic fibrous dysplasia of the distal radius metaphysis: case report. Hand (NY). 2011;6:224-227.
4) Stanton RP, Ippolito E, Springfield D, et al. The surgical management of fibrous dysplasia of bone. Orphanet J Rare Dis. 2012;7:S1.

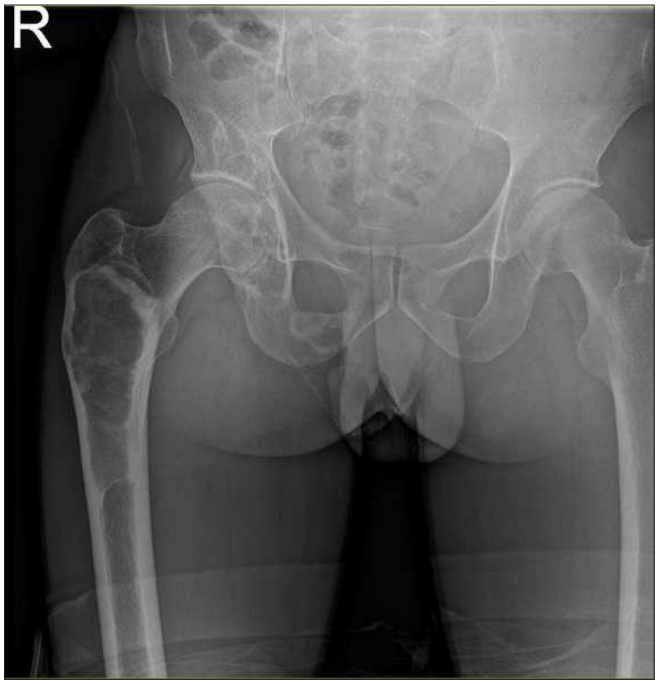

Resim a. Direk grafide femur başı ve proksimal kesiminde, pubik kemikteki lezyonlar

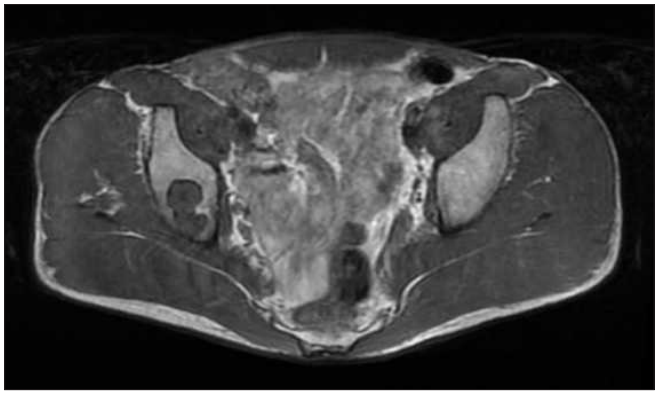

Resim b. Axial T1 MR görüntüsü

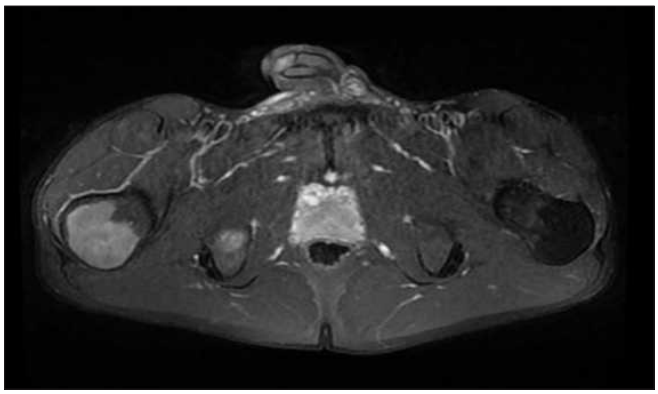

Resim c. Axial T1 MR görüntüsü

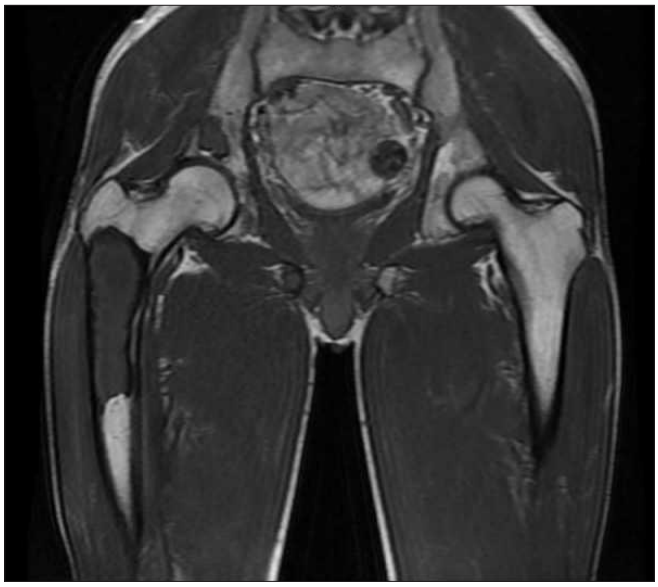

Resim d. Koronal T1 MR görüntüsü

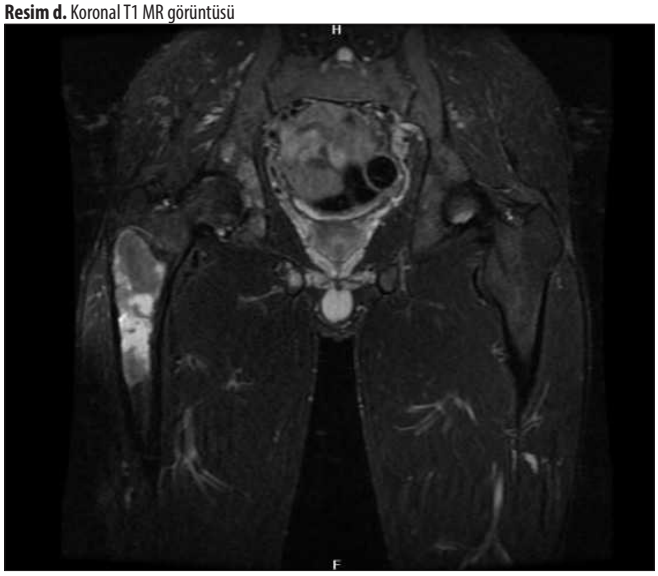

Resim e. Koronal T2 STIR görüntü

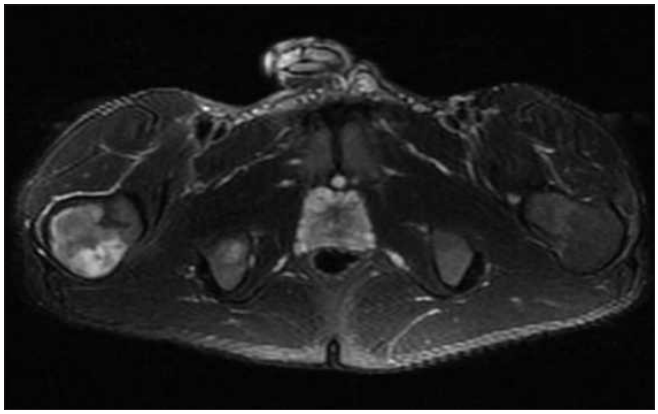

Resim f. Axial T2 MR görüntüsü

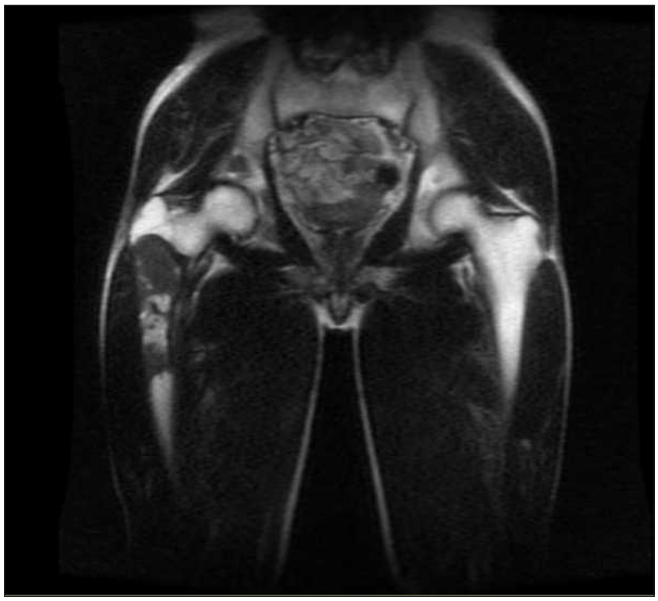

Resim g. Koronal kesit

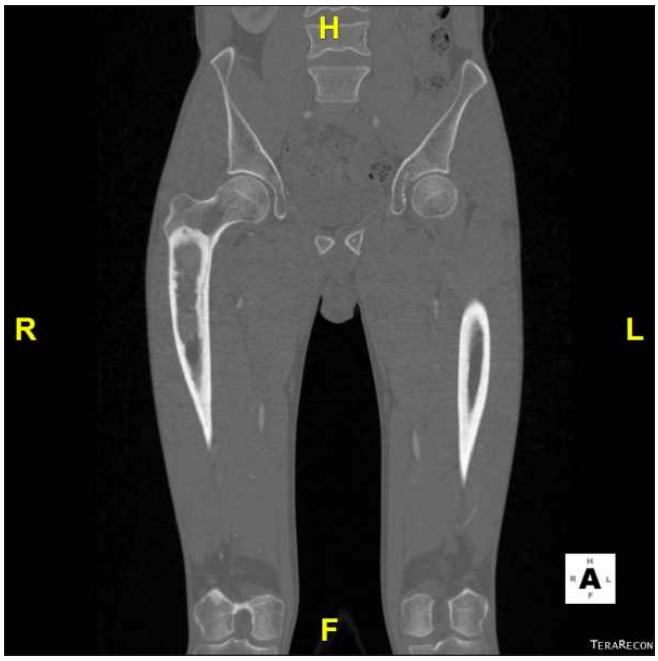

Resim h. Koronal BT kesitinde femur proksimalinde fibröz displazi

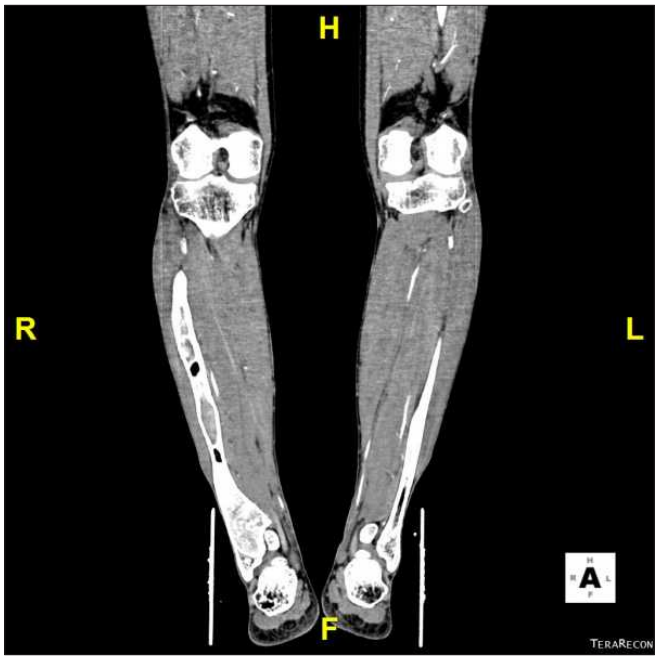

Resim ı. Koronal BT kesitinde sağ fibulada fibröz displazi

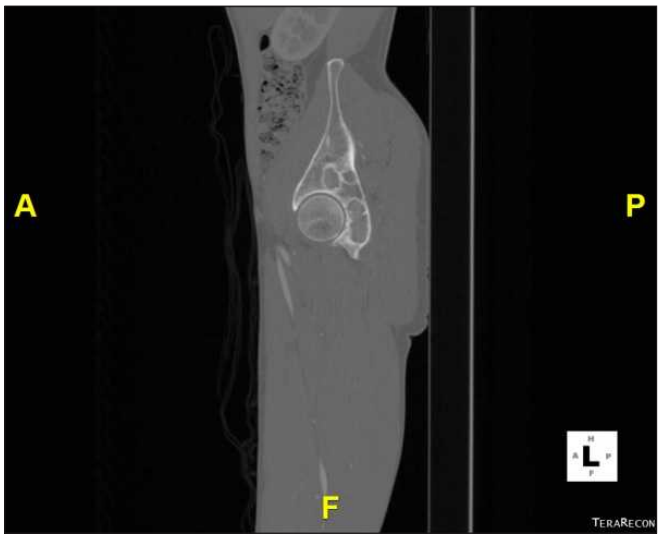

Resim j. Sagital BT kesitinde asetabulumda fibröz displazi

Kas-İskelet Radyolojisi

PS-309

RADİAL SİNİR KÖKENLİ İNTRAMUSKÜLER ŞIVANNOM, MRG BULGULARI

Esin Kurtuluş Öztürk[1], Saffet Öztürk[2], Cüneyt Çalışır[3]

[1]Kütahya Sağlık Bilimleri Üniversitesi Tıp Fakültesi Radyoloji AD
[2]Bilecik Devlet Hastanesi Radyoloji Bölümü
[3]Eskişehir Osmangazi Üniversitesi Tıp Fakültesi Radyoloji AD

Giriş: Şıvannom, şıvan hücrelerinden kaynaklanan kapsüllü benign sinir kılıfı tümörüdür. Bu olguda nadir görülen radial sinir kökenli intramusküler şıvannomun radyolojik görüntüleme bulgularını literatür bilgileri eşliğinde sunmayı amaçladık.

Olgu Sunumu: 44 yaşında kadın hasta sol kol posteriror kesimde üç aydır ele gelen şişlik nedeniyle Ortopedi polikliniğine başvurdu. Hastaya şişlik lokalizasyonuna yönelik kontrastlı yumuşak doku MR inceleme çalışıldı. Sol triceps kasında yerleşimli T1AG'de izointens T2AG'de hiperintens düzgün konturlu yumuşak doku kitlesi mevcut olup lezyonun 'split-fat' ve 'fasiküler' radyolojik işaretleri gösterdiği dikkati çekti. Kontrastlı görüntülerde heterojen yoğun kontrastlanma saptanan lezyon periferik sinir kılıfı tümörü (şıvannom) lehine değerlendirildi. Cerrahi eksizyon sonrası histopatolojik olarak şıvannom tanısını doğrulandı.

Tartışma: İntramusküler şıvannomlar sinir kılıfı kökenli bening tümörlerdir. Özellikle orta yaşlı erişkinlerde görülür. Cinsiyet dominansı yoktur. Tipik prezentasyon baş, boyun bölgesinde ve ekstremitelerin fleksör yüzeylerinde yavaş büyüyen, ağrısız ele gelen kitledir (1). Şıvannom gibi yumuşak doku tümörlerinin tanısında MRG en değerli kesitsel yöntemdir. Şıvannomlar T1 AG'de izo-hipointens, T2 AG'de heterojen hiperintens izlenir. Postkontrast serilerde yoğun heterojen kontrastlanma gösterir. Tanı açısından önemli olan split-fat, hedef ve fasiküler işaret gibi radyolojik işaretler izlenebilir (1-3). Malign dejenerasyon oldukça nadir olup tedavisi cerrahi eksizyondur (1).

Sonuç: İntramusküler şıvannom nadir görülen bening sinir kılıfı tümörleridir. İntramusküler yerleşimi oldukça nadir olup özellikle yavaş büyüyen ve infiltrasyon göstermeyen yumuşak doku kitlelerinin ayrıcı tanısında akılda tutulmalıdır.

Anahtar kelimeler: intramusküler şıvannom, MRG, radial sinir

Kaynaklar

1-Beaman, F. D., Kransdorf, M. J., & Menke, D. M. (2004). Schwannoma: radiologic-pathologic correlation. Radiographics, 24(5), 1477-1481.
2-Kung, H. S., Teong, C. T., Park, J. E., Kim, S. R., Seo, K. B., Hyun, C. L., & Song, K. H. (2017). Incomplete High Radial Nerve Palsy Due to Schwannoma of Radial Nerve in the Upper Arm—A Case Report. Open Journal of Orthopedics, 7(02), 72.
3-Salunke, A. A., Chen, Y., Tan, J. H., Chen, X., Foo, T. L., Gartner, L. E., & Puhaindran, M. E. (2015). Intramuscular schwannoma: clinical and magnetic resonance imaging features. Singapore medical journal, 56(10), 555.



Resim 1. Koronal T1AG (a), koronal yağ baskılı T2AG (b), aksiyal(c) ve koronal (d) kontrastlı T1AG yumuşak doku MR görüntülerde sol triceps kasında yerleşimli düzgün konturlu yumuşak doku kitlesi (ok) mevcut olup heterojen yoğun kontrastlanma izlenmektedir.

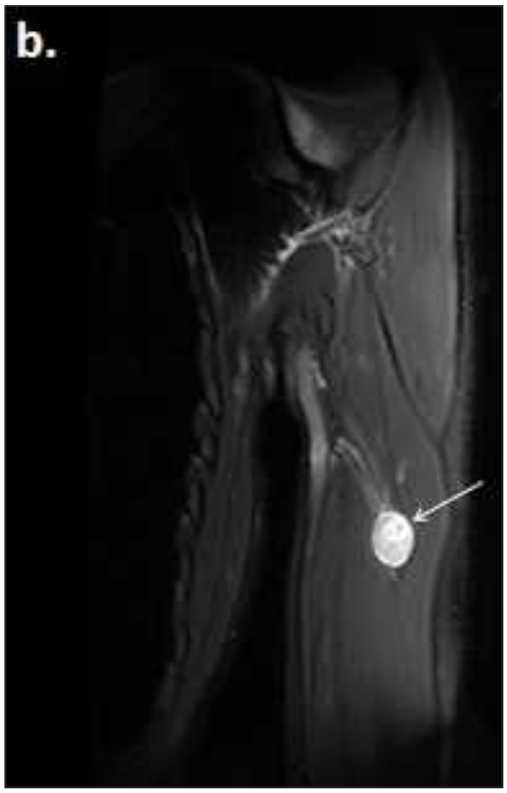

Resim 2. Koronal T1AG (a), koronal yağ baskılı T2AG (b), aksiyal(c) ve koronal (d) kontrastlı T1AG yumuşak doku MR görüntülerde sol triceps kasında yerleşimli düzgün konturlu yumuşak doku kitlesi (ok) mevcut olup heterojen yoğun kontrastlanma izlenmektedir.

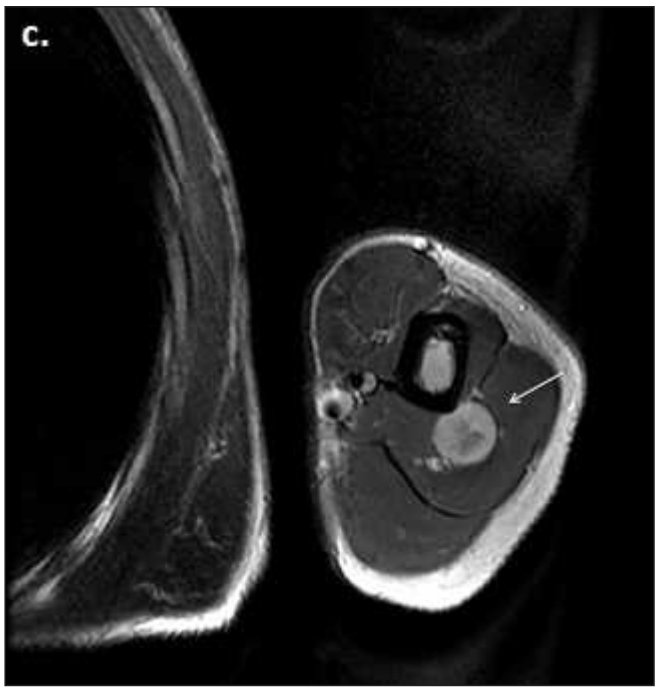

Resim 3. Koronal T1AG (a), koronal yağ baskılı T2AG (b), aksiyal(c) ve koronal (d) kontrastlı T1AG yumuşak doku MR görüntülerde sol triceps kasında yerleşimli düzgün konturlu yumuşak doku kitlesi (ok) mevcut olup heterojen yoğun kontrastlanma izlenmektedir.

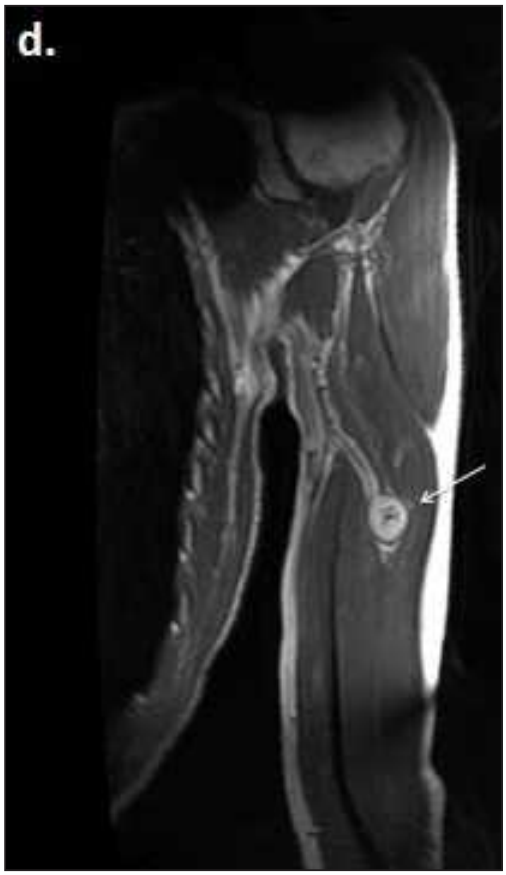

Resim 4. Koronal T1AG (a), koronal yağ baskılı T2AG (b), aksiyal(c) ve koronal (d) kontrastlı T1AG yumuşak doku MR görüntülerde sol triceps kasında yerleşimli düzgün konturlu yumuşak doku kitlesi (ok) mevcut olup heterojen yoğun kontrastlanma izlenmektedir.

Kas-İskelet Radyolojisi

PS-310

DİSTAL FEMUR YERLEŞİMLİ METASTATİK MELANOM: OLGU SUNUMU

Muhammet Göktaş, Cihan Özgür, Baran Serdar Sunal, Burak Uslu, Derya Karabulut

Trakya Üniversite Tıp Fakültesi Radyoloji AD

Giriş ve Amaç: Malign melanom son yıllarda sıklığı gittikçe artan ve prognozu kötü tümörlerden biridir. Hızla metastaz yapar ve yaşam süresi kısadır. Metastazlı olgularda ortalama sağkalım yaklaşık yedi aydır ve beş yıllık sağkalım sadece %5 civarındadır. İskelet sistemine sık metastaz yapar. Ancak kemik metastazlarının çoğunluğunu aksial iskelete yapar. Femur metastazı nadirdir. Bu yazıda, iskelet sistemi femur distalinde soliter metastaz yapan 58 yaşında kadın olgu sunuldu.

Olgu Sunumu: Elli sekiz yaşında kadın hasta travma olmaksızın sol diz ağrısı yakınması ile kliniğimize başvurdu. Yapılan fizik muayenede diz belirgin ağrılıydı. Kitle palpe edilmedi. Öyküsünde 6 yıl önce malign melanom nedenli sağ el 1. Parmak ampütasyonu mevcuttu. Bu süredir aktif şikayeti olmadığını dile getirdi. Çekilen direkt grafi incelemesinde sol diz eklem komşuluğu femur distalinde medialde silik sınırlı eklem aralığı uzanımı olmayan kitle izlenmesi üzerine olguda MR incelemesi uygulandı. MR incelemesinde, sol femur distalinde enine boyutları 71x 56 mm, kraniokaudal boyutu 85 mm olan T1 hipo, proton dansite sekanslarda heterojen hiper intens, lateral kondil superior komşuluğunda korteks bütünlüğü kaybolmuş olup ekstra ossöz komponenti de bulunan post kontrast serilerde heterojen kontrast fiksasyonu gösteren görünümde kitle lezyon izlendi.

Yapılan biyopsi sonucunda histopatolojik değerlendirme ile malign melanom metastazı tanısı aldı.

Tartışma ve Sonuç: Melanom nöral yarık kökenli melanositlerden ve melanositlerin farklılaşması sonucu oluştuğu düşünülen nevüs hücrelerinden kaynaklanan bir neoplazidir. Melanosit içeren alanlardan (deri, mukoza, göz ve santral sinir sistemi) ortaya çıkan malign bir tümördür. Kutanöz melanom tüm deri kanserlerinin yalnızca %4'ünü oluşturmasına rağmen deri kanserleri ile ilişkili ölümlerin başlıca nedeni olarak karşımıza çıkmaktadır (1). En agresif metastatik tümörlerden biridir. Hemen hemen her yere metastaz yapabilir. Genelde ilk tanıdan yıllar sonra kendini gösterir. Diğer tümörlerle karşılaştırıldığında nereye metastaz yapabileceğini söylemek güçtür. Ancak sırasıyla, cilt (diğer bölgeler), lenf nodları (%50-75), akciğerler (%70-87), karaciğer (%54-77), beyin (%36-54), kemik (%23-49) olarak belirtilmektedir[2]. Kemik metastazlarının çoğunluğunu aksial iskelet sistemine olmakla birlikte periferal sisteme de yapabilmektedir. Uzak metastaz geliştiğinde sağkalımı belirleyen en önemli faktörler invaze olan organ sayısı ve metastazın yeridir (visseral metastazlarda prognoz daha kötüdür [3-4].

Anahtar kelimeler: melanom, metastaz, femur

Kaynaklar

1. Giblin AV, Thomas JM. Incidence, mortality and survival in cutaneous melanoma. Journal of Plastic Surgery 2007; 60(1):32-40.
2. Elder DE, Thompson JF. In: Kleihues P, Sobin L. World Health Organization Classification of Tumors – Pathology & Genetics. Skin Tumors. Ed. IARCPress; Lyon: 2006. Malignant Melanoma. pp. 52–79.
3. Sim FH, Nelson TE, Pritchard DJ. Malignant melanoma: Mayo Clinic Experience. Mayo Clinic Proceedings. 1997;72:565–569.
4. Yeu-Tsu N. Malignant melanoma: Pattern of metastasis. A Cancer Journal for Clinicians. 1980;30:137–142.



Resim a. Sol femur distalinde eklem aralığına uzanımı bulunmayan silik sınırlı kitle lezyon

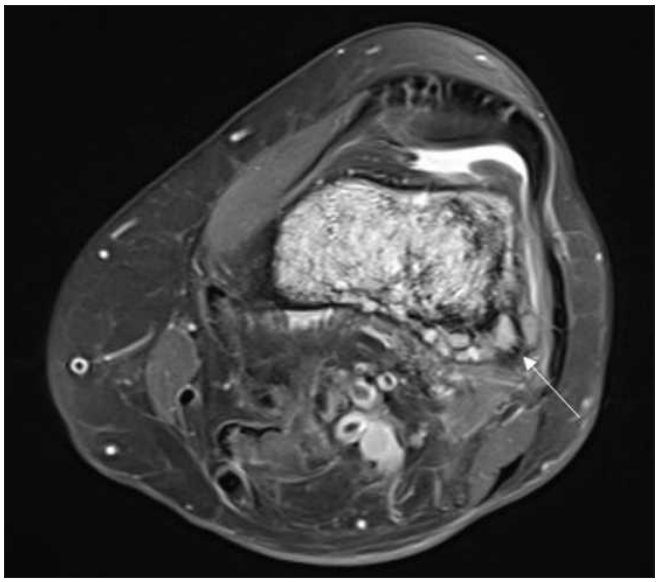

Resim b. Aksial proton dansite görüntüde femur distalinde hiperintens heterojen kitle lezyon. Kitle lezyon ekstraosseoz uzanımı mevcut (ok)

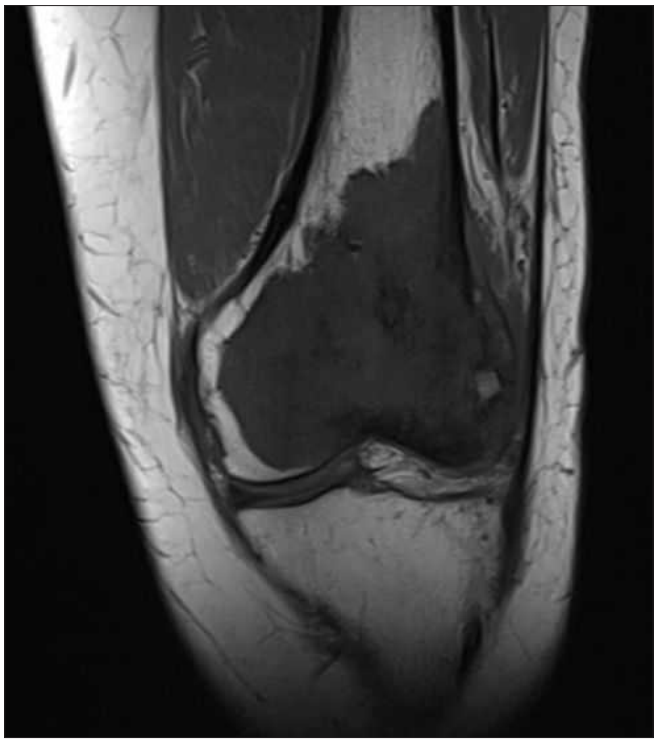

Resim c. Koroner T1 ağırlıklı görüntüde femur distalinde keskin sınırlı T1 hipointens kitle lezyon

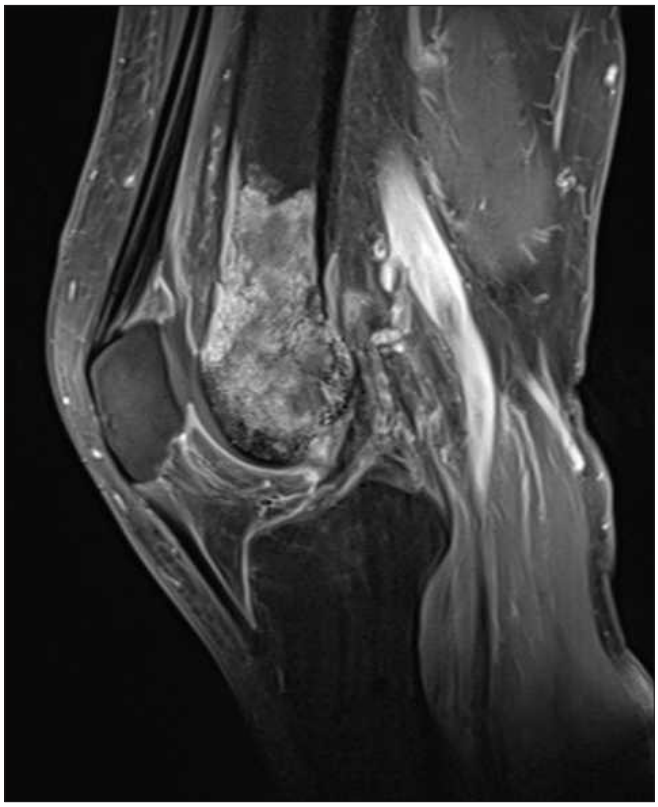

Resim d. T1 yağ baskılı saggital görüntüde femur distalinde heterojen kontrastlanma gösteren kitle lezyon

Kas-İskelet Radyolojisi

PS-311

PATELLAR DORSAL DEFEKT:OLGU SUNUMU

Ayşe Füsun Bekirçavuşoğlu, Selçuk Akkaya, Deniz Öztürk Koçakgöl, Sinan Erdemi

Karadeniz Teknik Üniversitesi Tıp Fakültesi, Radyoloji Bölümü

Giriş ve Amaç: Patellar dorsal defekt(PDD), dizde nadir görülen, benign osteolitik lezyondur. Patellanın süperolateralinde ve genellikle yaşamın ikinci ve üçüncü dekatlarında görülür (1). Osteokondritis dissekans veya kondroblastom gibi diğer patolojilerle karıştırılabilir. Bizde bu benign ve nadir lezyonun radyolojik bulgularını literatür eşliğinde sunmayı amaçladık.

Olgu Sunumu: Non-profesyonel futbol oyuncusu olan 14 yaşında erkek hasta, diz ağrısı nedeniyle ortopedi kliniğine başvurdu. Düz radyografilerde patellanın üst kutbunda düzgün kenarlı, yuvarlak ve osteolitik lezyon izlendi (Resim 1). Bilgisayarlı tomografi(BT) imajlarında patellanın üst kadranında litik ve düzgün kontürlü lezyonu doğruladı (Resim 2). Lezyonun net bir şekilde tanımlanması ve diğer tümoral veya tümoral olmayan lezyonların dışlanması amacıyla manyetik rezonans görüntüleme(MRG) yapıldı. Patella süperolateralinde sklerotik marjinli subkondral lezyon izlendi. Patellar kıkırdak normaldi. Lezyon, T1 ağırlıklı görüntülerde düşük sinyal intensitesinde ve T2 ağırlıklı görüntülerde yüksek sinyal intensitesinde izlendi. Defekt çevresinde az miktarda kemik iliği ödemi mevcuttu (Resim 3 ve 4).

Tartışma: PDD patellanın nadir görülen bir lezyonudur. PDD genellikle asemptomatiktir, ancak hastalar diz ağrısı ile başvurabilirler. PDD etiyolojisi açıkça tanımlanmamıştır, ancak en kabul gören teoriler; patellanın süperolateral kısmında kemikleşme prosesinde duraklama, kasın oluşturduğu kronik travma ve süperolateral bölgenin zayıf kanlanmasıdır (2-5). PDD ve multipartite-bipartite patella birlikteliği bazı çalışmalarda tanımlanmıştır (3, 5, 6). PDD, iskelet 'don't touch' lezyonlarından biridir. Bu nedenle diğer benign ve malign lezyonlardan ayırt edilmelidir. Osteokondritis dissekanslar, kondroblastom PDD ayırıcı tanılar arasında yer alır (7, 8). Osteokondritis dissekanslar lateral faset yerine medial tarafta daha sık görülür ve genellikle kemik bir fragmana sahiptir (4, 6, 8, 9). Osteokondral lezyonlu bu olgularda kartilaj bütünlüğü bozulmuştur ve kemik iliği ödemi sıklıkla eşlik eder. Kondroblastom ekspansil olabilir ve non-artiküler tarafta görülür. Bizim olgumuzda patellanın üst kısmında ekspansil olmayan, iyi sınırlı bir defekt mevcuttu. Bu düzeyde kondral devamlılık izlenmekteydi ve eşlik eden multipartite-bipartite patella ve kemik fragmanı yoktu.

Sonuç: PDD düz radyografilerle belirlenebilmesine rağmen, MRG eklem kıkırdağı gibi eklem içi ve eklem dışı yapılar için daha iyi değerlendirme sağlar. MRG görüntüleme ile PDD tanısı gereksiz biyopsiyi önler. Patellada tipik yerleşim yeri olan superolateral kesimde, komşuluğunda kıkırdak bütünlüğü korunmuş ve düzgün kontürlü osteolitik lezyonu olan hastalarda patellar dorsal defekt düşünülmelidir.

Anahtar kelimeler: dorsal defekt, patella, MRG

Kaynaklar

1. Gerrie BJ, McCulloch PC, Labis JS, Lintner DM, Harris JD. Dorsal Defect of the Patella in a Teenage Male Football Player: A Case Report and Differential Diagnosis of Lytic Patellar Lesion. Orthop J Sports Med. 2016;4(9):2325967116665580.
2. Johnson JF, Brogdon BG. Dorsal effect of the patella: incidence and distribution. AJR Am J Roentgenol. 1982;139(2):339-40.
3. Mellado JM, Salvado E, Ramos A, Camins A, Sauri A. Dorsal defect on a multipartite patella: imaging findings. Eur Radiol. 2001;11(7):1136-9.
4. Safran MR, McDonough P, Seeger L, Gold R, Oppenheim WL. Dorsal defect of the patella. J Pediatr Orthop. 1994;14(5):603-7.
5. van Holsbeeck M, Vandamme B, Marchal G, Martens M, Victor J, Baert AL. Dorsal defect of the patella: concept of its origin and relationship with bipartite and multipartite patella. Skeletal Radiol. 1987;16(4):304-11.
6. Haswell DM BA, Graham CB. The dorsal defect of the patella Pediatrik radiol. 1976.
7. Ho VB, Kransdorf MJ, Jelinek JS, Kim CK. Dorsal defect of the patella: MR features. J Comput Assist Tomogr. 1991;15(3):474-6.
8. Locher S, Anderson S, Ballmer FT. Noninvasive management of a dorsal patellar defect. Arch Orthop Trauma Surg. 2002;122(8):466-8.
9. Peters TA, McLean ID. Osteochondritis dissecans of the patellofemoral joint. Am J Sports Med. 2000;28(1):63-7.

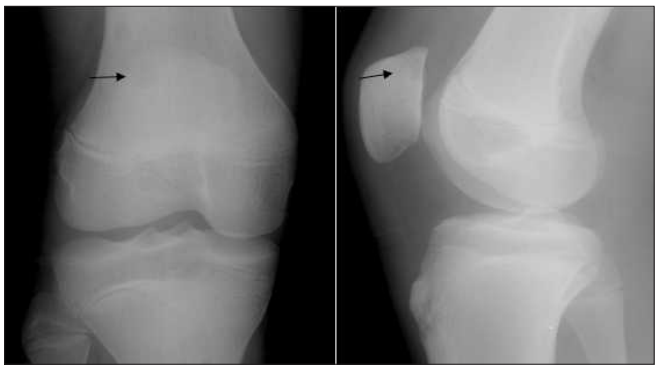

Resim 1. Sağ dizde, patella süperiorunda osteolitik, düzgün konturlü lezyon izleniyor(siyak ok).

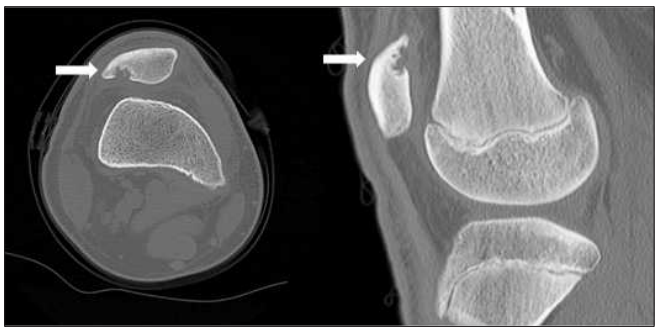

Resim 2. Direk grafide sağ diz patella süperior polde osteolitik, düzgün sınırlı lezyon izleniyor(beyaz ok).

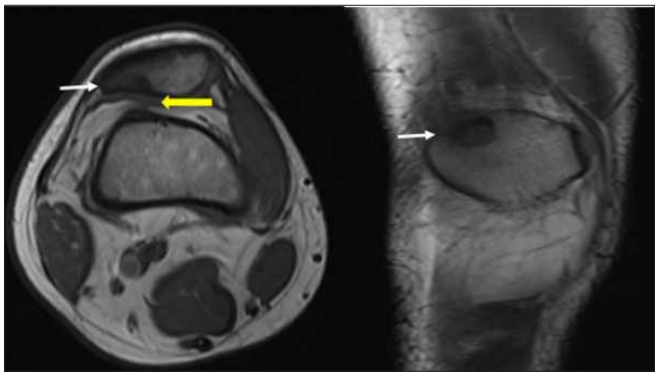

Resim 3. Aksiyal ve koronal T1 ağırlıklı görüntülerde, hipointens fokal kontür anormalliği izleniyor(beyaz ok). Kartilaj kalınlığı ve intensite normaldir(sarı ok).

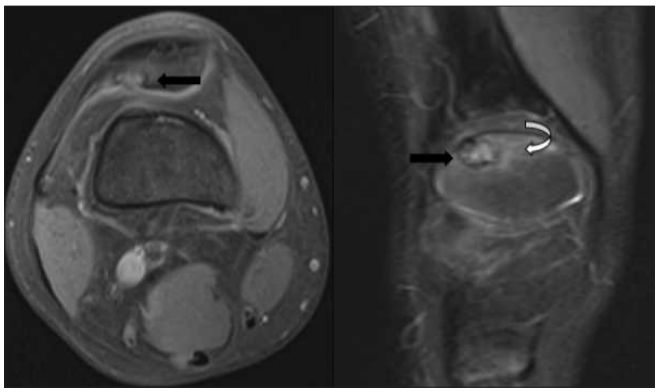

Resim 4. Aksyal ve koronal T2 görüntülerde hiperintens,sklerotik majinli lezyon izleniyor(siyah ok). Lezyon çevresinde az mikrada kemik iliği ödemi mevcut(eğri ok).

Kas-İskelet Radyolojisi

PS-312

MRI OF SACRAL INSUFFICIENCY FRACTURE IN A 38 YEAR OLD FEMALE

Turgay Kara[1], Fatih Ateş[1], Halil İbrahim Şara[1], Mehmet Sedat Durmaz[2]

[1]Department of Radiology, University of Health Science, Konya Trainning and Research Hospital, Konya, Turkey
[2]Department of Radiology, Selcuk University Faculty of Medicine, Konya, Turkey

Introduction: Sacral insufficiency fracture (SIF) was defined by Lourie as 'spontaneous osteoporotic fracture of the sacrum' [1]. SIF is a type of stress fracture that occurs primarily in older osteoporotic women without a history of trauma. SIF occurs secondary to conditions including steroid-induced osteoporosis, senile osteoporosis, osteomalacia, hyperparathyroidism, irradiation and rheumatoid arthritis, which reduces bone resistance. SIF usually manifests as nonspecific pelvic or low back pain (2).

Case: 38 year old female patient admitted to orthopedics and traumatology department with buttock pain especially on walking for 2 months. She had longterm steroid traetment history for dermatitis. She had no history of lower extremity trauma or surgery. MRI of the hip was performed.

There was widespread bone marrow edema in the iliac bone left part. In this section nondeplase fracture lines were observed, extending to the sacroiliac joint face, S1 vertebrae, the 2nd and 3rd sacral foramen. Significant contrast enhancement was observed in the areas where the edema was observed in the left side of the sacrum. In the right sacrum of the sacrum, there was a nondeplase fracture line extending to the right sacral neural foramen and right sacroiliac joint face and there is significant bone marrow edema in this segment. All these findings were compatible with Sacral insufficiency fracture.

Discussion: SIF develops as a result of normal exposure to the bone with decreased elasticity. The main symptom when it occurs in the sacrum is severe mechanical pain without a history of trauma.The first imaging method to be used in suspected cases is direct radiographs (3). Direct x-ray may be normal until 3 weeks after the onset of symptoms, or sclerosis due to trabecular compression or callus formation may be seen. However, because of the ambiguity of the findings, the fracture line can be overlooked on the X-ray. Radionuclide scintigraphy, computed tomography (CT) and MRI further investigations may be necessary in differential diagnosis. MRI has high sensitivity for showing bone marrow edema in the fracture line.Bone marrow edema in the fracture line due to inflammation and reperation process in MRI shows low intensity in T1-weighted sequence and high intensity in T2-weighted and fat sat T2-weighted sequences. However The fracture line is seen as low or isointense in the T2 sequence (3,4).

Conclusion: As a result, waist and hip pain should not be considered only due to mechanical reasons, and other possible causes such as sacral insufficiency fracture should be considered. Taking advantage of imaging modalities such as MRI may be useful in establishing the correct diagnosis.

Anahtar kelimeler: Sacral insufficiency fracture, stress fracture,osteoporosis, MRI

Kaynaklar

1. Lourie H. Spontaneous osteoporotic fracture of the sacrum.An unrecognized syndrome of the elderly. JAMA 1982; 248:715-7.
2. Gokmen F et al. Pubic and Sacral Insufficiency Fracture in a Patient with Hyperparathyroidism. International Journal of Clinical Research 2014;2(2):65-68.
3. Karatas M, Basaran C, Ozgul E, Tarhan C, Ağildere AM. Postpartum sacral stress fracture: an unusual case of low-back and buttock pain Am J Phys Med Rehabil 2008;87:418-22.
4. Doruk P et al.Sacral Insufficiency Fracture During Pregnancy With a Case Report. Turk J Phys Med Rehab .013;59:85-7

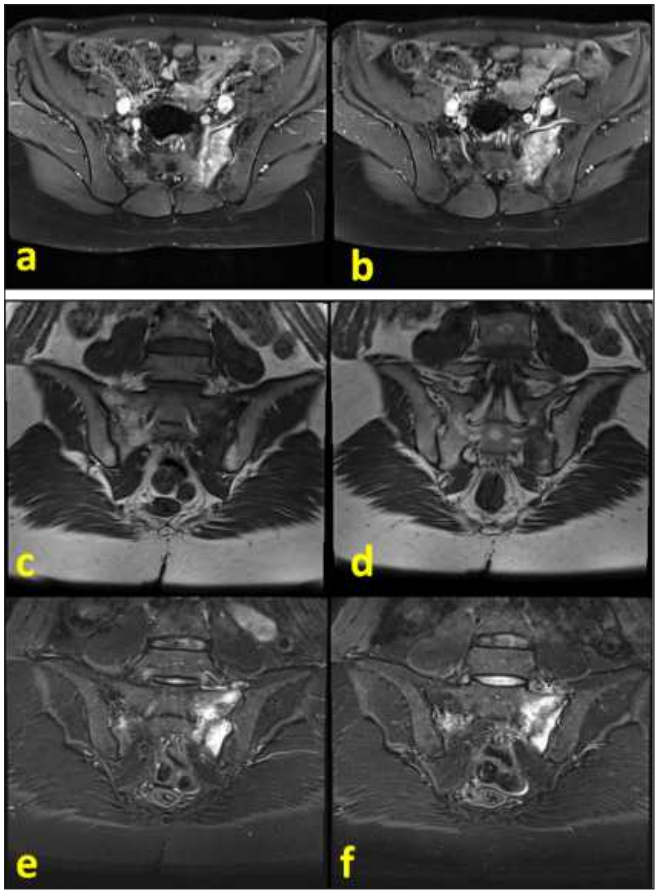

Resim 1. MRI images of Sacrum a,b: axial T1 weightet fatsat contrast enhanced. c,d: T1 weighted coronal. e,f: coronal T2 weighted TIRM

PS-313

EKSTREMİTE YERLEŞİMLİ SCHWANNOMA

Mehmet Ali Kaptan[1], Hasan Vural[1], Çiğdem Öztunalı[2]

[1]Şanlıurfa Akçakale Devlet Hastanesi
[2]Şanlıurfa Eğitim ve Araştırma Hastanesi

Giriş ve Amaç: Schwannomalar, genellikle soliter, benign, yavaş büyüyen sinir kılıfı tümörleri olup spinal ve periferal sinirler çevresinde, myelin üreten, farklılaşmış schwann hücrelerinden oluşurlar. Çoğunlukla sporadik, bazen genetik tümör yatkınlık sendromları ile birlikte ortaya çıkmaktadırlar (1).

Bu olguda ekstremite yerleşimli Schwannoma vakası bildirdik.

Olgu: Yirmi sekiz yaşında kadın hasta sağ diz lateral yüzde birkaç yıl önce fark ettiği ve giderek büyüyen ağrısız şişlik şikayeti ile ortopedi kliniğine başvurdu.

Yöntem ve Gereçler: Olguya yüzeyel Ultrasonografi (US) ve kontrastlı uyluk Manyetik rezonans görüntüleme (MRG) incelemesi yapıldı.

Bulgular: US'de sağ diz laterali şişlik lokalizasyonunda yüzeyel yerleşimde 25x17x30 mm boyutlarında santralinde kaviter alanlar barındıran heterojen iç yapıda solid kitlesel lezyon izlendi. Renkli Doppler bakıda lezyon içerisinde vasküler sinyaller elde olundu. MRG'de T1 AG ve T2 AG'de kasa göre hiperintens, postkontrast T1AG'de kaviter alanlar dışında kontrast tutulumu gösteren düzgün sınırlı kitlesel lezyon izlendi.

Operasyon ile lezyon eksizyonel olarak çıkarıldı. Patolojisi Schwannoma olarak bildirildi.

Tartışma: Schwannomalar santral sinir sistemi dışında, en sık baş-boyun ve ekstremitelerin ana sinir gövdelerinde yerleşirler. Ekstremitelerin fleksör yüzlerinde (özellikle el bileği, dirsek ve diz) izlenirler (2,3).

Görüntüleme ile malign-benign ayırımı tam güvenilir olarak yapılamamakla birlikte, kitlenin 5 cm çaptan büyük olması, belirsiz sınır ve çevre ödemi olması, santral nekroz, heterojenite ve kalsifikasyonların varlığı malignite şüphesini düşündüren kriterlerdir. Tanıda en etkin yöntem MR görüntüleme olmasına karşın ultrasonografi, yüzeyel lezyonların değerlendirilmesinde önemlidir (4).

Yüzeyel yerleşimli schwannomalar US'de genelde periferal sinir boyunca lokalize, solid, oval şekilli, hipoekoik kitleler şeklinde görülürler. US'de lezyon içi kalsifikasyonlar ve kistik dejenerasyon alanları izlenebilir. Renkli Doppler incelemede hipervasküler patern görülebilir. (5).

Schwannomalar MRG'de T1 AG'de kas dokusu ile benzer, PD AG'de hiperintens, T2 AG'de ise belirgin hiperintens görünümdedirler. Kistik komponentleri T1 AG'de hipointens, PD AG'de hiperintenstir. Kontrast enjeksiyonu sonrası küçük schwannomalar homojen ve yoğun, büyük lezyonlar ise heterojen kontrastlanma paterni gösterirler. Bu durum benign-malign ayırımında duyarlı bir bulgu değildir (6). Ekstremitelerde görülen nörojenik tümörlerin MR karakteristikleri spesifik olmayıp metastazlar ve malign fibröz histiositoma gibi birçok diğer tümörler de bu özellikleri taklit edebilmektedir (7).

Schwannomaların tedavisi cerrahi eksizyondur. Schwannomların tedavisinde kemoterapi ve radyoterapinin etkinliği sınırlıdır (8). Ayrıca lezyonun benign nitelikte olması nedeniyle önerilmemektedir. Total eksizyonda nüks nadirdir. Nadiren de olsa tümörün malign transformasyon gösterebileceği unutulmamalıdır (9).

Sonuçlar: El bileği, dirsek ve diz gibi ekstremitelerin fleksör yüzlerinde yerleşim gösteren düzgün sınırlı ve vasküler lezyonlarda Schwannoma akılda bulundurulmalıdır.

Anahtar kelimeler: Schwannoma, Manyetik rezonans görüntüleme, Ultrasonografi

Kaynaklar

1. Schindler OS, Dixon J, Case P: Retroperitoneal giant schwannomas: Report on two cases and review of the literature. J Orthop Surg 10: 77–84, 2002
2. Enzinger FM,Weiss SW: Benign and malignant tumors of peripheral nerves. In: Enzinger FM, Weiss SW (ed). Soft Tissue Tumors, birinci baskı. St Louis: Mosby, 1983: 580–656
3. Meis-Kindblom JM, Enzinger FM: Color atlas of soft tissue tumors, ikinci baskı. St. Louis: Mosby-Wolfe, 1996: 216-229
4. Lin J, Martel W: Cross-sectional imaging of peripheral nervesheath tumors characteristic signs on ct , mr imaging, and sonography. AJR Am J Roentgenol 176: 75-82, 2001
5. Reynolds DL, Jr, Jacobson JA, et. al: Sonographic characteristics of peripheral nerve sheath tumors. AJR Am J Roentgenol 182: 741-744, 2004
6. Jee WH, Oh SN, et al: Extra-axial neurofibromas versus neurilemmomas: Discrimination with MRI. AJR Am J Roentgenol 183:629–633, 2004
7. Simoens WA, Wuyts FL, et al: MR features of peripheral nerve sheath tumors: Can a calculated index compete with radiologist's experience? Eur Radiol 11(2): 250–257, 2001
8. Langner E, Del Negro A, et al: Schwannomas in the head and neck: retrospective analysis of 21 patients and review of the literature. Sao Paulo Med J 2007;125(4):220–2
9. Jiménez-Heffernan JA, López-Ferrer P, et al: Cytologic features of malignant peripheral nerve sheath tumor. Acta Cytol 1999;43:175–83.

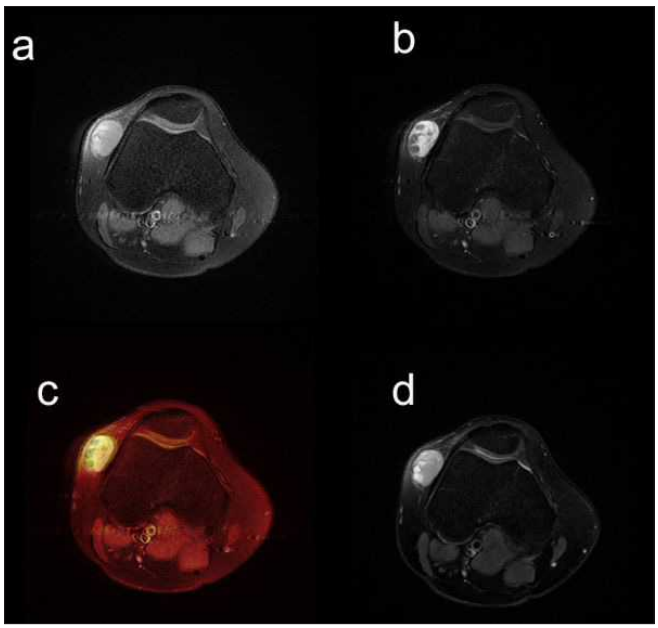

Resim 1. a. Aksiyel T1AG FS: hiperintens nodüler lezyon b.Kontrastlı Aksiyel T1AG FS: heterojen kontrast madde boyanması c.Kontrastlı Aksiyel Füzyon görüntüleme kontrast boyanması d. Aksiyel T2AG: hiperintens lezyon,lezyon lateralinde hiperintens kaviter odaklar



Resim 2. US: heterojen ekopaternde lateralde kaviter alanlar barındıran solid nodüler lezyon

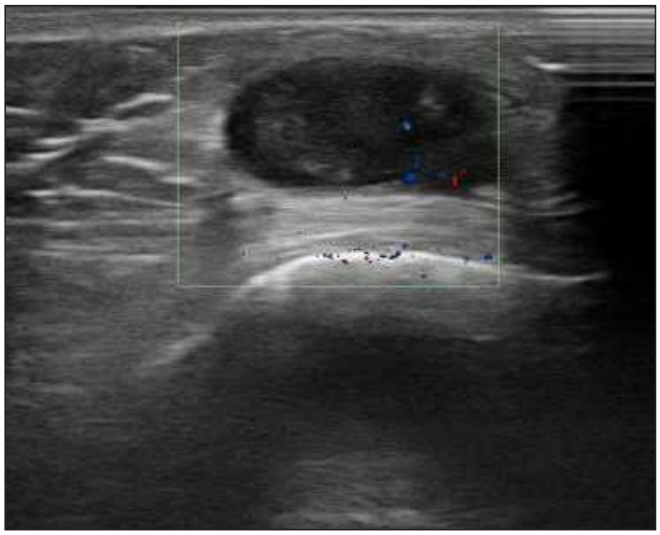

Resim 3. Doppler US: Lezyon posteriorundan lezyon içerisine uzanım gösteren vasküler sinyaller

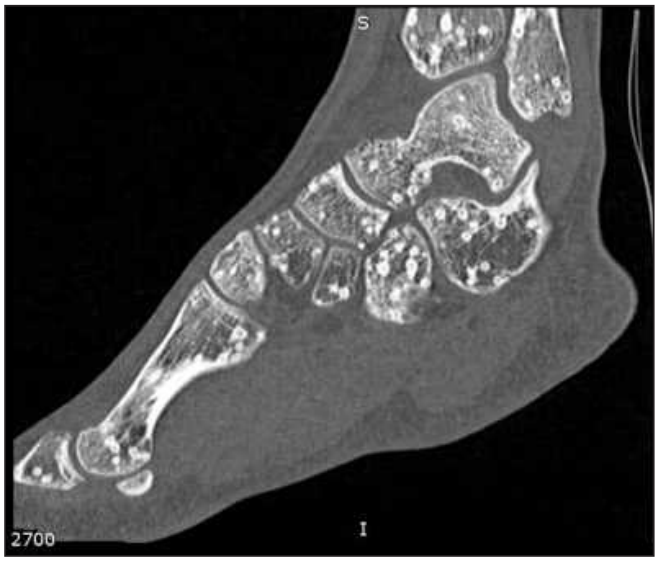

Resim 1.

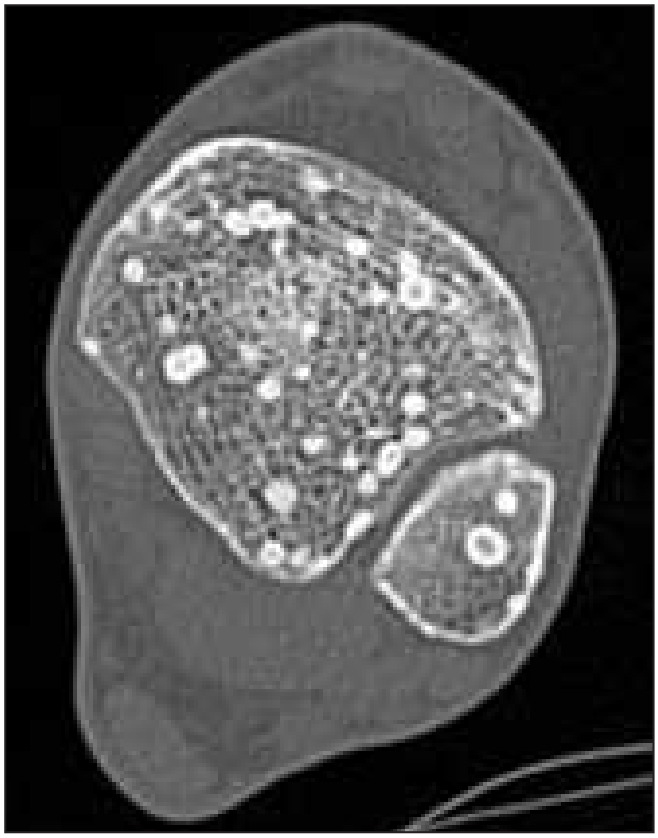

Resim 2.

Kas-İskelet Radyolojisi

PS-314

TRAVMA OLGUSUNDA İNSİDENTAL OLARAK SAPTANAN OSTEOPOİKİLOSİS

Ferhat Cüce, Hatice Merve Sabuncu, Uğur Bozlar, Hatice Tuba Sanal, Kemal Niyazi Arda

Sağlık Bilimleri Üniversitesi, Gülhane Eğitim ve Araştırma Hastanesi, Radyoloji Kliniği

Giriş: Osteopoikilosis ilk olarak Albers-Schönberg tarafından 1915 yılında tanımlanmış nadir görülen, anormal enkondral kemik maturasyonu ile karakterize bir antitedir. Otozomal dominant kalıtım veya sporadik formu bulunur. Kadınları ve erkekleri eşit oranda etkiler. Çoğunlukla klinik asemptomatik olup genellikle travma nedeniyle çekilen BT görüntülemede insidental olarak saptanır.

Olgu: 19 yaşında erkek hasta, travma hikayesi ile hastanemiz acil servisine başvurdu. Fraktür değerlendirmesi için istenen ayak BT'de intrameduller yerleşimli multipl küçük oval sklerotik lezyonlar izlendi. Fraktür saptanmayan olguda osteopoikilosis düşünülmüş olup ileri bir tedavi uygulanmadı.

Tartışma: Osteopoikilosis, kemik adacıklarını temsil eden multipl punktat sklerotik lezyonlar veya süngerimsi kemikte bulunan kompakt kemik odakları şeklinde görülür. Genellikle eklem çevresinde küme oluştururlar. Sıklıkla epifiz ve metafizi tutarlar. Tipik olarak lezyonun uzun aksı kemiğin uzun aksına paralel yerleşimlidir. Karpal, tarsal ve pelvik kemikler sıklıkla tutulurken kosta, klavikula, omurga ve kranial kemikler genelde korunur. MR görüntülemede lezyonlar T1 ve T2 ağırlıklı görüntülerde düşük sinyal intensitesine sahiptir.

Sonuç: Osteopoikilosis benign ve tedavi gerektirmeyen bir antite olmakla birlikte osteoblastik kemik metastazlarından ayrımı önemlidir. Bu ayrımda osteopoikilozisin simetrik, periartiküler yerleşimli ve lezyonların uniform olması değerli bulgulardır.

Anahtar kelimeler: Osteopoikilosis, lesion, diagnosis

Kaynaklar

1. Osteopoikilosis: A rare cause of bone pain. Mahbouba J, Mondher G, Amira M, Walid M, Naceur B, Caspian J Intern Med. 2015; 6(3): 177–179.
2. Osteopoikilosis: A Case Report. Khot R, Sikarwar JS, Gupta RP, Sharma GL. Ind J Radiol Imag 2005 15:4:453-454



Resim 3.

PS-315

BENEKLİ KEMİKLER; OSTEOPOİKİLOZİS: ÜÇ OLGU İLE

Tuba Selcuk Can[1], Sevim Özdemir[2], Behice Kaniye Yılmaz[2]

[1]*Haseki Eğitim ve Araştırma Hastanesi, Radyoloji Kliniği; Gelişim Üniversitesi Sağlık Bilimleri Yüksek Okulu*
[2]*Haseki Eğitim ve Araştırma Hastanesi, Radyoloji Kliniği*

Giriş ve Amaç: Osteopoikilozis 1:50000 görülen otozomal dominant kalıtım gösteren, LEMD3 genindeki heterozigot mutasyon ile ilişkili bir kemik displazisidir (1,2). Erkeklerde kadınlara göre daha sık görülür. Asemptomatik olup radyolojik olarak küçük ovoid şekilli sklerotik odaklar ile karakterizedir. Lezyonları boyutları birkaç milimetreden 1 cm'ye kadar boyutlarda değişebilir. Sıklıkla uzun tübüler kemikler, karpal ve tarsal kemikler ile pelvis ve skapulada görülürken omurga ve kafatasının genellikle korunması tipiktir (3). Çoğunlukla insidental olarak rastlanan bu kemik displazisinin görüntüleme bulgularını 3 olgu ile paylaşmayı amaçladık.

Olgu 1: 16 yaşında erkek hasta düşme sonrası el bileğinde ağrı ve hassasiyet nedeniyle acil servise başvurdu. Radyografisinde kırık ya da dislokasyon rastlanmadı (Resim 1). Ancak insidental olarak karpal kemiklerde, metakarpal kemikler ile radius distalinde periartiküler milimetrik sklerotik odaklar görülmesi üzerine yapılan MRG tetkikinde aynı bölgelerde tüm sekanslarda hipointens izlenen sklerotik odaklar saptandı (Resim 2).

Olgu 2: Omuz ağrısı ve sağ kolda abdüksiyon kısıtlılığı nedeniyle ortopedi polikliniğine başvuran 56 yaşındaki kadın hastadanın radyografisinde humerus başında milimetrik sklerotik odaklar görüldü (Resim 3). Annede meme kanseri öyküsü bulunan hastaya yapılan MRG incelemesinde supraspinatus tendinozisine ek olarak humerus başında hipointens milimetrik boyutta odaklar görüldü (Resim 4). Meme değerlendirmesi normaldi.

Olgu 3: Bel ağrısı ve bacakta uyuşma şikayeti ile fizik tedavi ve rehabilitasyon polikliniğine başvuran 52 yaşındaki kadın hastaya siyatalji ön tanısı ile yapılan Lomber ve kalça eklem MRG tetkiklerinde lomber vertebralarda, sakrumda, pelvis kemiklerinde ve femur başında yaygın milimetrik boyutta T1 ve T2 ağırlıklı görüntülerde hipointens izlenen sklerotik odaklar (Resim 5,6) görülmesi üzerine yapılan röntgenogramlarda multıpl kemik adacığı şeklinde sklerotik odaklar saptandı (Şekil7).

Üç olguda da yapılan tetkikleri, hastaların tıbbi öyküleri ve muayeneleri sonucunda bulgular osteopoikilozis ile uyumlu olarak değerlendirildi.

Tartışma ve Sonuç: Osteopoikilozis radyografide ve Bilgisayarlı Tomografide (BT) 1cm'nin altında milimetrik dansite artışları ile karakterize sklerotik odaklar şeklinde görülür. Sunduğumuz üç olguda da BT tetkiki olmamakla birlikte radyografik tutulumları bu özelliği açıkça göstermektedir. Üç olgumuzda da MRG tetkiklerinde sklerotik odakların karşılığı olarak T1A ve T2A hipointens odaklar görülmüştür.

Literatürde daha çok karpal, tarsal ve uzun kemikler ile pelvis tutulumunun görüldüğü aksiyel iskeletin ve kafatasının ise korunduğu bildirilmiştir (4,5). Olgularımızın ikisinde klasik kemikler tutulmuştu. Ancak literatürde belirtilenden farklı olarak bir olgumuzda lomber vertebralarda da benzer sklerotik odaklar görüldü.

Osteopoikilozis nadiren sklerotik metastaz, tuberoskleroz, mastositoz gibi hastalıklarla karışabilir. Ancak bu hastalıkların farklı klinik ve laboratuar bulguları mevcut olup ek incelemeler ile tanıları konulabilmektedir. Olgularımızdan kafa karıştırıcı olan ise ailede meme kanseri öyküsü bulunan kadın hastada osteopoikilozis için atipik tutulum yeri olan vertebralarda izlenen lezyonlardır.

Sonuç olarak herhangi bir yaşta çoğunlukla insidental olarak saptanın bu durumun görüntüleme özelliklerinin bilinmesi özellikle metastaz gibi durumlar ile karıştırılmamaları ve gereksiz ileri incelemelerin önlenmesi açısından önemlidir.

Anahtar kelimeler: kemik adacığı, skleroz, osteopoikilozis

Kaynaklar

1- Carpintero P, Abad JA, Serrano P, Serrano JA, Rodriguez P, Castro L. Clinical features of ten cases of osteopoikilosis. Clin Rheumatol 2004;23(6):505–8.
2- Pouchot J, Cellier C. Clinical images:osteopoikilosis. Arthritis Rheum 2011;63(7): 2150.
3- Lagier R, Mbakop A, Bigler A. Osteopoikilosis: a radiological and pathological study. Skeletal Radiol 1984;11:161–8.
4- Ihde LL, Forrester DM, Gottsegen CJ, et al.: Sclerosing bone dysplasias: review and differentiation from other causes of osteosclerosis. Radiographics. 2011, 31:1865-1882.
5- Pouchot J, Cellier C: Clinical images: osteopoikilosis. Arthritis Rheum. 2011, 63:2150.
6- Serdaroglu M, Capkin E, Ucuncu F, Tosun M: Case report of a patient with osteopoikilosis. Rheumatol Int. 2007, 27:683-686.



Resim 1. El bileği röntgenogram. Karpal kemiklerde, radius distalinde ve metakarpal kemiklerde periartiküler yerleşimli sklerotik odaklar.



Resim 2. T1A(a) VE STIR (b) el bieği MRG. Hipointesn sklerotik odaklar.



Resim 3. Sağ omuz AP röntegenogramda humerus başında milimetrik sklerotik odaklar.



Resim 4. Sağ omuz sagittal T1A MRG kesitinde radyografide görülen sklerotik odaların karşılığı olan hipointens alanlar.



Resim 5. T2A (a) ve T1A(b) Lomber MRG kesitlerinde schmorl nodülleri (ince ok) ve MODIC değişikliklere (kalın ok) ek olarak vertebra korpuslarında hipointens milimerrik sklerotik odaklar (ok başı).

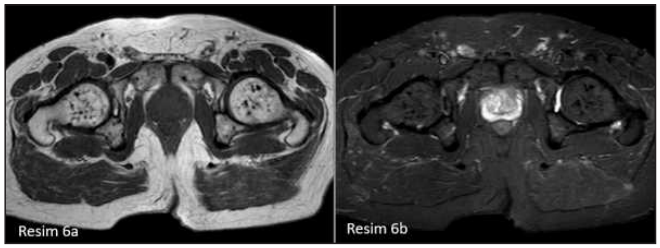

Resim 6. T1A ve STIR aksiyel kalça eklem MRG kesitlerinde femur, asetabulum ve pubiste hipointens milimetrik odaklar

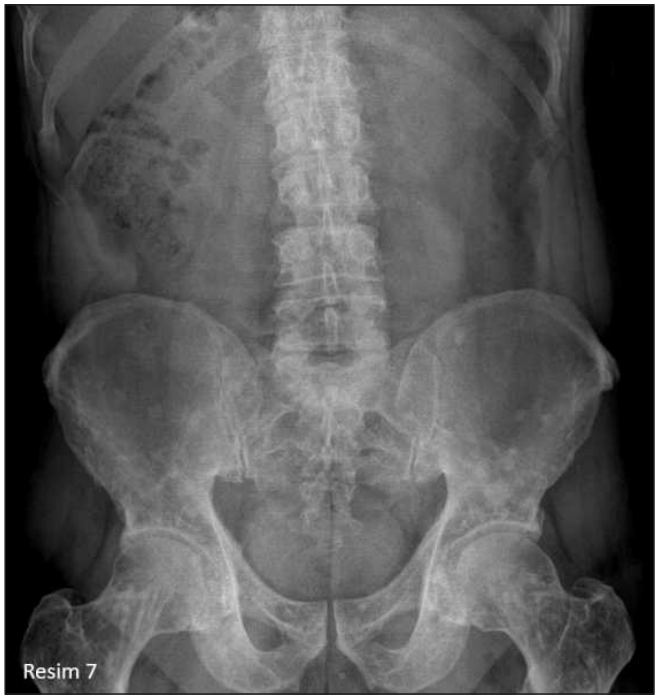

Resim 7. Lumbosakral ve Pelvis AP röntgenogramda pelvis kemikleri ve femurdaki sklerotik oldaklar görülmekte.Kas-İskelet Radyolojisi

PS-316

PRIMARY BONE LYMPHOMA OF FEMUR, MRI FEATURES. FEMURDA PRİMER KEMİK LEMFOMASI, MRG BULGULARI

Fatih Ateş[1], Turgay Kara[1], Halil İbrahim Şara[1], Mehmet Sedat Durmaz[2]

[1]University of Health Sciences, Konya Education and Research Hospital, Radiology Department
[2]Selcuk University, Medical Faculty, Radiology Department

Introduction: Primary bone lymphoma (PBL) is defined as lymphoma localized to the bone without evidence of involvement of lymph nodes or other tissues at presentation. Most PBLs are primary bone diffuse large B-cell type lymphomas with a rare occurrence of follicular, marginal zone and lymphoplasmacytic types. The long bones are primarily affected and the femur is the most commonly involved location as a single site. The common signs and symptoms are local bone pain with or without soft tissue swelling and pathological fracture. In this case we aimed to present MRI findings of PBL in femur.

Case: 41 year old male patient was admitted to the clinic with complaints of pain in the right thigh. MRI was performed. A lesion with solid component around and destructing bone was detected in femur. The lesion showed contrast agent involvement. Result was as primary bone lymphoma.

Discussion: PBL is a rare presentation of non-Hodgkin's lymphoma. Radiographic changes include the lytic (70%), the sclerotic, and the lyticpslerotic (28%) areas that lead to the appearance of moth eaten. The periosteal reaction and soft tissue mass may be associated with the lesion. The destruction of the bone cortex is effective in the emergence of the soft tissue component of the lesion and the occurrence of periosteal reaction. MRI plays an important role in the evaluation of soft tissue component and bone marrow involvement.

Conclusion: The primary lymphoma of the bone is a rare, advanced disease, nonspecific clinical and radiological findings. Because of the presence of many pathologies in the differential diagnosis, the diagnosis is usually late, adjacent soft-tissue involvement is common and depending on the stage of the disease.

Anahtar kelimeler: Lymphoma, Femur, Magnetic resonance imaging

Kaynaklar

. Mulligan ME, McRae GA, Murphey MD. Imaging features of primary lymphoma of bone. AJR Am J Roentgenol 1999;173:1691-1697.
2. Nasiri MR, Varshoee F, Mohtashami S, Raziee HR, Aledavood A, Ghafarzadeh K, Memar B, Vojdani S, Sarvizadeh M. Primary bone lymphoma: a clinicopathological retrospective study of 28 patients in a single institution. J Res Med Sci 2011;16:814-820.
3. Qureshi A, Ali A, Riaz N, Pervez S. Primary non-Hodgkin's lymphoma of bone: experience of a decade. Indian J Pathol Microbiol 2010;53:267-270.
4. Singh T, Satheesh CT, Lakshmaiah KC, Suresh TM, Babu GK, Lokanatha D, Jacob LA, Halkud R. Primary bone lymphoma: a report of two cases and review of the literature. J Cancer Res Ther 2010;6:296-298.
5. Rahmat K, Wastie M, Abdullah B. Primary bone lymphoma: report of a case with multifocal skeletal involvement. Biomed Imaging Interv J 2007;3:52.
6. Zinzani PL, Carrillo G, Ascani S, Barbieri E, Tani M, Paulli M, Stefoni V, Sabattini E, Alinari L, Binazzi R, Tura S, Baccarani M, Pileri SA. Primary bone lymphoma: experience with 52 patients. Haematologica 2003;88:280-285..

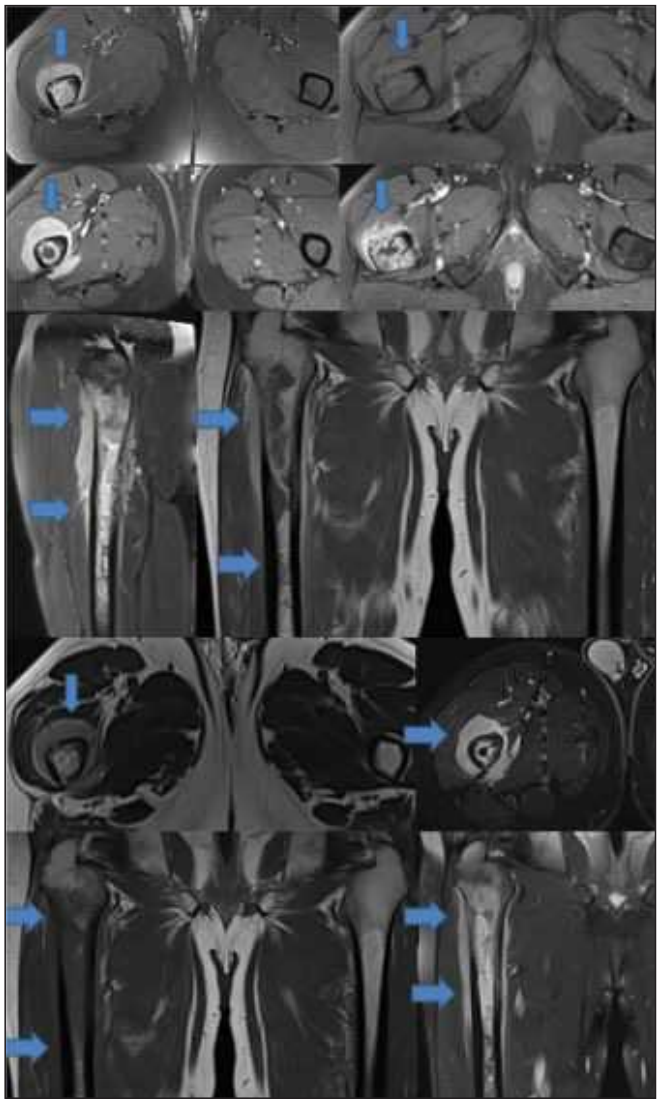

Resim 1. Images of axial PD,T1 fat supressed, T1 contrast enhancement, T2, Coronal T1 contrast enhancement, Sagittal T2 fatsupressed, Axial Subtraction, T2 coronal fat supressed. lymphoma with solid component around and destructing bone was detected.

Kas-İskelet Radyolojisi

PS-317

ABDOMİNAL REKTUS KASI YIRTIĞI: İKİ OLGU SUNUMU (ABDOMINAL REKTUS MUSCLE RUPTURE: REPORT OF TWO CASES)

Gülhan Kılıçarslan, Yeliz Gül

SBÜ Elazığ Fethi Sekin Şehir Hastanesi, Radyoloji Bölümü

Giriş: Rektus abdominis kası karın duvarında, orta hatta linea alba ile ayrılan bir kas grubudur. Bu kasın işlevi, kaburgaları pelvise doğru çekerek lomber omurun bükülmesini sağlamaktır. Ayrıca nefes almaya, öksürmeye yardımcı olur ve karın içi basınç oluşturmak için iç organları sağlam tutmak için kaslı bir duvar sağlar. Kas gerilmeleri veya yırtılmaları normal olarak çoklu eklemleri geçen veya kompleks yapıya sahip olan kaslarda meydana gelir; hamstring, rektus femoris, gastroknemius kasları ve adduktör longus kasları. Bu yaralanmalar kasılma ve geniş gerilmenin sonucudur. Bu nedenle rektus abdominis kasının yırtılması nadir görülen bir durumdur. Şimdiye dek rektus abdominis kasının yırtılması, karın travmalı birkaç vakada, seçkin sporcularda tanımlanmıştır. Literatürde travma, elit sporlar, hamilelik ve bulaşıcı hastalıklara bağlı rektus abdominis kaslarının transeksiyonu rapor edilmiştir; ancak küçük aktivite sonrası yırtılma nedeni bilinmemektedir. Biz bu posterde spor sonrası rektus kası yırtığı olan iki olgunun ultrasonografi (USG) görüntülerini sunduk.

Olgu: İlk olgumuz 24 yaşında erkek, askerlik yapan hasta, acil servise batın sol alt kadran ağrısı ile başvurdu. Acil USG polikliniğimize yönlendirilen hastanın yüksek biryere tutunup kendini yukarı çekerken ağrının oluştuğu öğrenildi. Yapılan USG'sinde abdominal acil patoloji izlenmedi. Hasasiyetin olduğu bölgede sol rektus kası inferior posterior liflerinde devamsızlık ve bu alanda sıvı ekosu izlendi (Resim 1a-c).

İkinci olgumuz 43 yaşında erkek, polis memuru olan hasta batın sol alt kadran ağrısı ile acil polikliniğine başvurdu. Tüm batın USG tetkiki istenen hasta acil USG polikliniğimize yönlendirildi. İnceleme sırasında hastanın mekik çekerken ağrısının olduğu öğrenildi. USG'sinde sol rektus kası inferior posterior liflerinde düzensizlik ve devamsızlık ile bu düzeyde sıvı lokülasyonu izlendi (Resim 2a,b). Hastanın çekilen i.v. kontrastlı batın tomografi tetkiğinde tarife uyan alanda hafif heterojen dansitede rektus kasının homojenitesini bozan ve kalibrasyonda minimal artışa neden olan görünüm mevcuttu (Resim 2c).

Tartışma ve Sonuç: Rektus abdominis kasının rüptürü ilk kez 1943'te gebeliğin komplikasyonu olarak tanımlanmıştır. Bundan sonra, akciğerin bulaşıcı hastalıklarının ve künt abdominal travmanın rektus abdominis kası rüptürü gelişimi için bir risk faktörü olarak tanımlandığı birkaç vaka bildirimi olmuştur. 1987'den beri rektus abdominis kası rüptürü hakkında sadece bir ek rapor yayınlanmıştır. Acil durumda USG iyi bir teşhis yöntemidir. İkinci olgumuza çekilen batın tomografisi USG kadar demonstratif olmamıştır. Tedavi yırtılmanın genişliğine bağlıdır. Sağlam fasya durumunda, konservatif tedavi iyi bilinen bir seçenektir. Acil serviste akut karın ağrısı olan bir hastayı muayene ederken, ayırıcı tanı geniş tutulmalıdır. Apandisit, divertikülit veya torsiyone olmuş yumurtalık kisti gibi tanıların sık konulmasının yanı sıra, tedavi eden doktorun karın duvarı kas zedelenmelerinin, karın alt kadran ağrısı sebebi olup akut durumda hastanın acil servise başvurmasına sebep olabileceğini dikkate almalıdır. Egzersiz veya egzersiz sonrası göbek altı aşırı ağrı durumunda rektus abdominis kas rüptürü akla gelecek tanılar arasında ilk sırada olmalıdır.

Anahtar kelimeler: Abdominal Rektus Kası, Yırtık

Kaynaklar

1. Cottaar, M.E.J.; Rooijen, S.J. van; Doomernik, D.E, Tan, E.C.T.H. Bilateral Acute Myotendinous Rupture of the Rectus Abdominis Muscle. Annals of Sports Medicine and Research, 2, (2016), 1061



Resim 1a. Sol rektus kası posterior liflerde rüptür ve sıvı lokülasyonu



Resim 1b. Sol rektus kası posterior liflerde rüptür ve sıvı lokülasyonu



Resim 1c. Sol rektus kası posterior liflerde rüptür ve sıvı lokülasyonu



Resim 2a. Sol rektus kası posterior liflerde rüptür ve sıvı lokülasyonu



Resim 2b. Sol rektus kası posterior liflerde rüptür ve sıvı lokülasyonu



Resim 2c. Sol rektus kasında hafif heterojen görünüm (beyaz ok), USG görüntüleri kadar net değildir.

Kas-İskelet Radyolojisi

PS-318

BLOUNT HASTALIĞI: OLGU SUNUMU

Emin Durmuş, İclal Erdem Toslak, Alpaslan Yavuz, Bülent Çekiç, Mürüvet Akın

SBÜ Antalya Eğitim ve Araştırma Hastanesi Radyoloji Departmanı

Giriş: Blount hastalığı proksimal tibia epifiz ve metafizinde kamalaşma, fiz hattında düzensizlik ve fiz hattının hemen altında anormal açılanma ile seyreden bir hastalıktır. Genellikle bilateral izlenmektedir. Bacak eğriliğinin nedenlerinden birisidir. Biz bu olgumuzda Blount hastalığının radyolojik görüntüleme özelliklerini anlattık.

Olgu Sunumu: 30 yaşında erkek hasta bacakta eğrilik şikayeti ile hastanemize başvurdu. Yapılan radyografi ve tomografi incelemeleri ile birlikte tarafımızca değerlendirildi. Radyografisinde bilateral tibia vara izlendi. Tomografisinde her iki proksimal tibia metafizleri deprese görünümde olup mediale doğru oryanteydi. Her iki epifiz kama şeklini almış ve medial epifizlerin bir kısmı seçilemedi. Ayrıca sağ tarafta birkaç adet displastik remnant epifiz ile uyumlu fragmanlar izlendi. Tüm bu bulgular birlikte değerlendirildiğinde tanımız Blount hastalığı oldu.

Tartışma ve Sonuç: Blount hastalığı bacak eğriliği nedenlerinden bir tanesi olup infantil, juvenil ve adölesan subtiplere ayrılmıştır. Kalıtsal olmayan bu hastalık sıklıkla bilateral izlenmektedir. İlk tercih

edilecek görüntüleme yöntemi ayakta bacağın AP radyografisidir. Daha sonraki tetkik BT olmalıdır. MR preop ve postop değerlendirmede kullanılabilir. Görüntülemede dikkat çeken tipik bulgu tibia vara deformitesidir. Epifizler kama şeklinde, displastik görünümde veya absent olabilir. Komşu metafiz deprese görünümde olup bunun sonucunda metafizo-diafizer açı artar. Erken dönemde palyatif tedavi seçenekleri planlanan hastalarda, geç dönemde cerrahi tedavi düşünülebiliceğinden doğru tanımlamak ve tanı koymak gereklidir.

Anahtar kelimeler: Blount hastalığı, tibia vara

Kaynaklar

Ahmet Doğan, Merter Yalçınkaya, Y.Erhan Mumcuoğlu. Tibia Vara. TOTBID dergisi. 2007; 6(1):36-46
Radiographic Characteristics of Lower-Extremity Bowing in Children
Jugesh I. Cheema, Leslie E. Grissom, and H. Theodore Harcke
RadioGraphics 2003 23:4, 871-880



Resim 1. Radyografik incelemede bilateral tibia vara görünümü

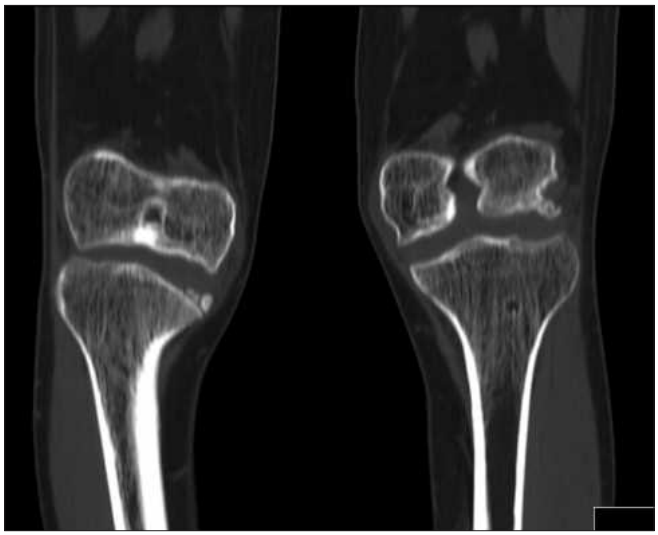

Resim 2. Deplase metafizler ve sağda remnant epifiz

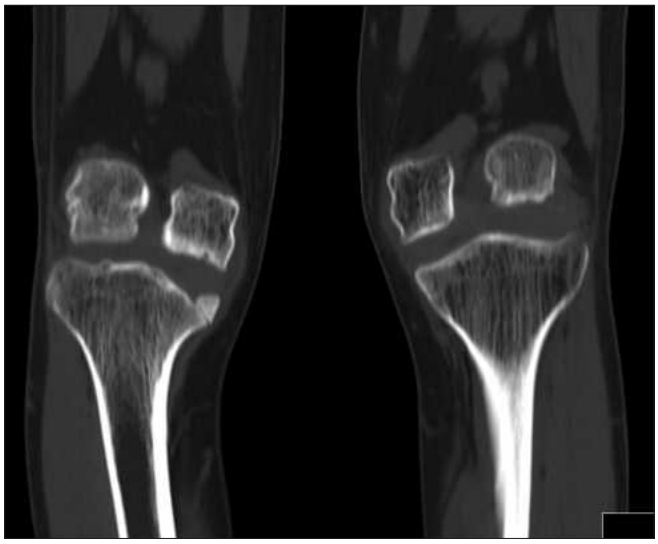

Resim 3. Deplase metafizler ve sağda remnant epifiz

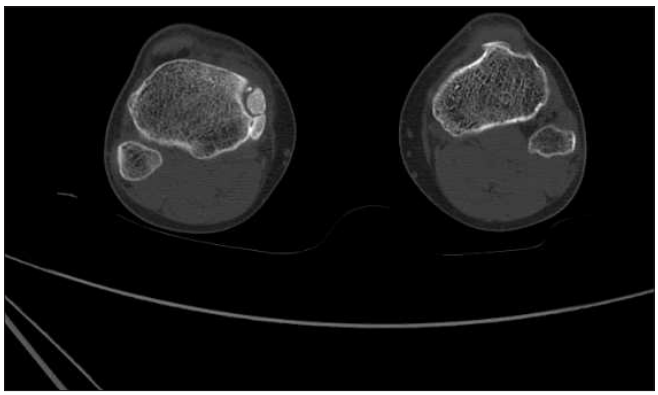

Resim 4. Remnant epifiz

Kas-İskelet Radyolojisi

PS-319

HEMOFİLİK ARTROPATİ OLGUSU

Uğur Gülsaran, Gülşah Akcelep, Ahmet Onur Çelik, Cihan Özgür, Sedanur Karaman Gülsaran, Fethi Emre Ustabaşıoğlu

Trakya Üniversitesi Tıp Fakültesi Radyoloji AD.

Giriş ve Amaç: En sık görülen kalıtsal kanama bozukluğu olan hemofili, tüm etnik gruplarda erkekleri daha sık etkileyen X'e bağlı resesif geçiş gösteren bir hastalıktır (1). Hemofili hastalarında sinoviyal dokudaki tekrarlayan kanamalarla birlikte hemosiderin depositleri sinoviyal dokuda proliferasyona ve subsinoviyal tabakada neovaskülarizasyona neden olmaktadır. Bunun sonucunda ciddi eklem hasarı oluşmaktadır (2). Bizde hemofili A tanılı ve ayak bileğinde hemofilik artropati gelişen olgumuzun manyetik rezonans (MR) görüntüleme bulgularını literatür bilgileriyle birlikte sunmayı amaçladık.

Olgu Sunumu: Hemofili A tanısıyla takipli 23 yaşında erkek hasta sağ ayak bileğinde ağrı, şişlik ve hareket kısıtlılığı nedeniyle hematoloji polikliniğine başvurdu. Daha öncede aynı eklemde benzer şikayetlerinin olduğu ancak şimdi ağrının daha şiddetlendiğini, hareket kısıtlılığının fazlalaştığını belirten hasta travma öyküsü tariflemedi. MR incelemesinde talokrural eklem aralığında daralma, ekleme komşu talus ve tibiada kıkırdak defektleri, rezorpsiyon alanları ve kemik iliği ödemi ile uyumlu sinyal artışları saptandı (Resim a,b). Ayrıca tibiotalar eklem aralığına komşu anterior ve posterior reseslerde kanama ürünlerine ait sinyalsiz alanlar gözlendi (Resim c). Tariflenen radyolojik ve klinik bulgularla birlikte olgu hemofilik artropati açısından anlamlı olarak değerlendirildi.

Tartışma: Hemofilik artropati en sık diz, ayak bileği ve dirsek eklemlerinde olmaktadır (3). Bizim olgumuz da sağ ayak bileğinde kronik süreçle ilişkili, talokrural eklem aralığında daralma ve erozyon ile karakterize ciddi dereceli hemofilik artropati bulgularını taşımaktaydı (4). Hemofilik artropatinin MR bulgularına göre 4 dereceye ayrılmakta olup olgumuzda tariflenen eklem aralığında daralma, kıkırdak-kemik yapıdaki erozyonlar, subkondral kistik rezorpsiyonların bulunması grade 3 ile uyumlu olarak değerlendirilmektedir. Skorlama sistemi tedavi seçimi ve hasta yönetimi açısından önem taşımaktadır (5).

Sonuç: Sonuç olarak MR görüntüleme hemofilik artropati tanısında en sensitif görüntüleme yöntemidir (3). Hemofilili hastalarında yumuşak doku komplikasyonlarının saptanmasında ve uygun tedavi yaklaşımının belirlenmesinde son derece önemlidir.

Anahtar kelimeler: Hemofili, artropati, MR

Kaynaklar

1. Kini S, Bis KG, Weaver L. Normal and Variant Coronary Arterial and Venous Anatomy on High-Resolution CT Angiography. American Journal of Roentgenology. 2007; 188: 1665-1674.
2. Duran C, Kantarcı M, Subası Durur, et al. Remarkable anatomic anomalies of coronary arteries and their clinical importance: a multidetector computed tomography angiographic study. Journal of Computer Assisted Tomography. 2006; 30(6):939-48.
3. Graidis C, Dimitriadis D, Karasavvidis V, et al. Prevalence and characteristics of coronary artery anomalies in an adult population undergoing multidetector-row computed tomography for the evaluation of coronary artery disease. BMC Cardiovascular Disorders. 2015; 15: 112.
4. Kim SY, Seo JB, Do KH et al. Coronary artery anomalies: classification and ECG-gated multi-detector row CT findings with angiographic correlation. Radiographics. 2006; 26(2):317-33.
5. Schmitt R, Froehner S, Brunn J, et al. Congenital anomalies of the coronary arteries: imaging with contrast-enhanced, multidetector computed tomography. European Radiology. 2005 15(6):1110-21.



Resim a. Sagittal yağ baskılı görüntüde tibia ve talusta ödem (yıldız) ve kistik rezorpsiyon alanları (oklar) izlenmektedir. Eklem aralığı belirgin daralmıştır.



Resim b. Koronal yağ baskılı görüntüde kistik rezorpsiyon alanları (oklar) izlenmektedir.



Resim c. Sagittal yağ baskılı görüntüde anterior ve posterior reseste kanama ürünlerine ait sinyalsiz alanlar izlenmektedir.

Kas-İskelet Radyolojisi

PS-320

SKAPULA TUTULUMLU PAGET OLGUSU

Uğur Gülsaran, Muhammet Göktaş, Nazmi Kurt, Savaş Hereklioğlu, Derya Karabulut

Trakya Üniversitesi Tıp Fakültesi Hastanesi Radyoloji AD.

Özet: Giriş ve Amaç: Paget hastalığı hızlı kemik döngüsü ile karakterize, özellikle 40 yaş üzerinde sık görülen bir kemik hastalığıdır. Hastalık kemik yapıları geniş spektrumda tutabilmekte olup büyük oranda pelvis ve vertebralarda (%30-75), kranyum kemiklerinde (%25-65) görülürken daha nadir olarak humerus (%31), skapula (%24), klavikula (%11) gibi kemiklerde gözlenmektedir (1). Bizde skapula tutulumlu paget olgumuzun bilgisayarlı tomografi (BT) bulgularını literatür bilgileri eşliğinde sunmayı amaçladık.

Olgu Sunumu: Travma öyküsü olmaksızın geceleri artan sağ omuz ağrısı nedeniyle ortopedi polikliniğine başvuran 62 yaşında erkek hastaya çekilen BT'de skapulada akromion ve üst kesimlerde daha belirgin olan, paget açısından anlamlı kemik remodeling ile uyumlu kortikal kalınlaşma, trabeküler görünüm ve buzlu cam dansitesinde alanlar içermekteydi (Resim a, b, c). Klinik ve radyolojik görüntüleme bulguları paget açısından anlamlı olan hastanın kemik sintigrafisi paget ile uyumlu olarak değerlendirildi.

Tartışma: Tipik radyolojik özellikleri nedeniyle sık görüldüğü lokalizasyonlarda paget hastalığı tanısı koymak kısmen daha kolay olmaktadır. Ancak farklı radyolojik özellikler gösteren veya daha nadir lokalizasyonlarda yerleşen lezyonlarda hastalığın tanısında zorluklar yaşanabilmektedir (2). Hastamızda olduğu gibi paget hastalığında skapula tutulumu nadir görülen bir durum olup hastalığın az görüldüğü diğer kemikler arasında el, ayak gibi kemikler yer almaktadır (3).

Sonuç: Paget hastalığının nadiren de olsa skapula gibi kemikleri etkilediği akılda tutulmalı ve bu tip lezyonların diğer hastalıklardan ayırt edilebilmesi için klinik, radyolojik ve laboratuvar verilerinin birlikte değerlendirilmesi önem taşımaktadır.

Anahtar kelimeler: paget hastalığı, skapula, kemik ağrısı, BT

Kaynaklar

1. Smith SE, Murphey MD, Motamedi K et al. From the archives of the AFIP. Radiologic spectrum of Paget disease of bone and its complications with pathologic correlation. Radiographics. 2002; 22(5):1191-216.
2. Mesci N, Mesci E, Külcü DG et al. A case of Paget's disease with scapula involvement. Turkish Journal of Osteoporosis. 2015; 21:149-52.
3. Colina M, La Corte R, De Leonardis F, et all. Paget's disease of bone: a review. Rheumatology International 2008; 28:1069-75.



Resim a. Aksiyel plan görüntüde sağ skapulada kortikal kalınlaşma, sklerotik-litik alanlarla karakterize kemik yapıda düzensizlik gözlenmektedir.

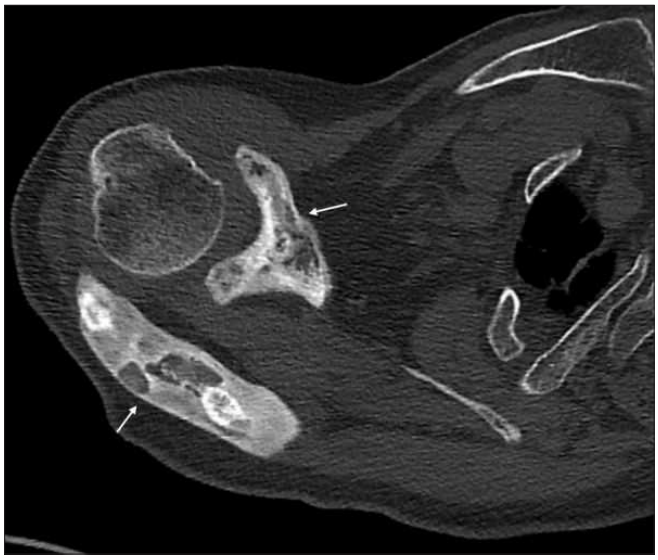

Resim b. Daha üst kesimlerde ve akromionda belirginleşen kortikal kalınlaşma ve kemik remodelingi izlenmektedir.



Resim c. Kemik penceresinde alınan sagittal reformat görüntüde yaygın litik sklerotik alanlarla karakterize pagetoid görünüm mevcut.

Kas-İskelet Radyolojisi

PS-321

TYPE 5 CATASTROPHIC TEMPOROMADIBULAR JOINT, CT AND MRI FEATURES TİP 5 KATASTROFİK TEMPOROMANDİBULAR EKLEM, BT VE MRG BULGULARI

Fatih Ateş[1], Turgay Kara[1], Halil İbrahim Şara[1], Mehmet Sedat Durmaz[2]

[1]University of Health Sciences, Konya Education and Research Hospital, Radiology Department
[2]Selcuk University, Medical Faculty, Radiology Department

Introduction: Temporomandibular joint (TMJ) disorders have complex and sometimes controversial etiologies. The Wilke's classification is the most widely used classification that has been adopted by surgeons who treat TMJ disorders. İts widespread adoption is linked to its simplicity in describing escalating joint pathology in 5 stages. İn this case we aimed to present computer tomography (CT) and magnetic resonance imaging (MRI)features of type 5 catastrophic TMJ disorder.

Case: 46 year old female patient was admitted to the clinic with complaint of TMJ pain while mouth movements and motion limitation. CT and MRI was performed. Catastrophic changes such as ankylosis of the left temporomandibular joint, expansion of the joints, irregularities in the joints, new bone formation, sclerosis, and deformity in the bone structures involved were observed.

Discussion: In the catastrophic type of the TMJ, no joint components are salvageable. Patients in thiscategory report intolerable low grade joint pain and joint crepitus with constant locking and inability to hew anything solid. Plain films show obvious degenerative changes to the condyle which is better depicted on cone-beam CT scans which show irregular articular surface and large subchondral cysts. MRI shows severely degenerated disc which is often diffecult to visualize with low signal from the condyle that appears ırregular and deformed.

Conclusion: Where the joint paint absent or tolerable, the patient may have TMJ osteoarthrosis or in rare cases, TMJ ankylosis, condylosis or tumour. Patients in this category would benefit from condylectomy, discectomy and total joint replacement where feasible.

Anahtar kelimeler: Temporomandibular joint, Computer tomography, Magnetic resonance imaging

Kaynaklar

1. Kahn, J., Tallents, R.H., Katzberg, R.W. et al, Prevalence of dental occlusal variables and intraarticular temporomandibular disorders: molar relationship, lateral guidance, and nonworking side contacts. J Prosthet Dent. 1999;82:410–415.
2. Tamimi, D., Hatcher, D.C. Specialty imaging: temporomandibular joint. Elsevier, Salt Lake City (UT); 2016.
3. Westesson, P.L., Tallents, R.H., Katzberg, R.W. et al, Radiographic assessment of asymmetry of the mandible. AJNR Am J Neuroradiol. 1994;15:991–999.
4. Bonilla-Aragon, H., Tallents, R.H., Katzberg, R.W. et al, Condyle position as a predictor of temporomandibular joint internal derangement. J Prosthet Dent. 1999;82:205–208.
5. Larheim, T.A., Katzberg, R.W., Westesson, P.L. et al, MR evidence of temporomandibular joint fluid and condyle marrow alterations: occurrence in asymptomatic volunteers and symptomatic patients.Int J Oral Maxillofac Surg. 2001;30:113–117.
6. Katzberg, R.W., Tallents, R.H. Normal and abnormal temporomandibular joint disc and posterior attachment as depicted by magnetic resonance imaging in symptomatic and asymptomatic subjects.J Oral Maxillofac Surg. 2005;63:1155–1161.
7. Al-Shwaikh, H., Urtane, I., Pirttiniemi, P. et al, Radiologic features of temporomandibular joint osseous structures in children with juvenile idiopathic arthritis. Cone beam computed tomography study. Stomatologija. 2016;18:51–60.

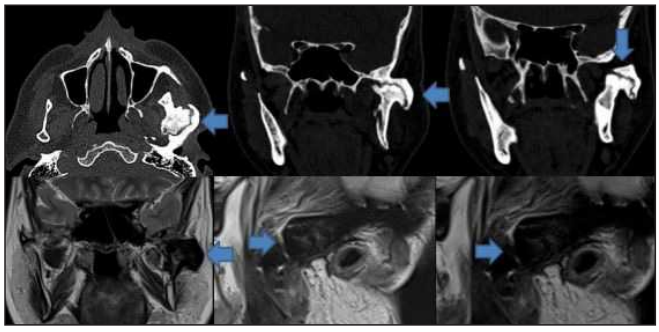

Resim 1. Ankylosis of the left temporomandibular joint, expansion of the joints, irregularities in the joints, new bone formation, sclerosis, and deformity in the bone structures involved were observed.

Kas-İskelet Radyolojisi

PS-322

KOSTA OSTEOSARKOMU: NADİR BİR OLGU OSTEOSARCOMA OF RİB: A RARE CASE

Tülin Öztürk, Yeşim Eroğlu

Elazığ Fethi Sekin Şehir Hastanesi, Radyoloji Kliniği

Giriş ve Amaç: Osteosarkom multiple miyelom ve lenfomadan sonra iskelet sisteminin en sık primer malign tümörüdür (1-3). Çoğunlukla uzun kemiklerin metafizinde yerleşir. Primer olarak kosta osteosarkomu nadirdir. Bu posterde primer kosta ostesarkomu tanısı alan olgunun radyolojik bulgularını sunduk.

Olgu Sunumu: Göğüs ağrısı ile hastanemiz göğüs hastalıkları polikliniğine başvuran 37 yaşındaki erkek hastanın fizik muayene ve laboratuar bulguları normaldi. Hastanın çekilen posterior –anterior (PA) akciğer grafisinde sağ hemitoraksta belirgin dens lezyon izlendi (Resim A). Bilgisayarlı tomografide (BT) sağ 3. ve 4. kosta anterolaterallerinde 3. kostadan kaynaklanan 4. kostayı inceltip laterale deplase eden yoğun kalsifik lezyon mevcuttu (Resim B-D). Cerrahi rezeksiyon yapıldı. Lezyona histopatolojik olarak osteosarkom tanısı kondu.

Tartışma ve Sonuç: Osteosarkom, malign osteoid matriks ve immatür kemikten oluşan primer malign kemik tümörüdür. Erkeklerde daha sık görülmektedir. En sık 2-3. dekadda görülür. Radyasyon

ve Paget Hastalığına bağlı olarak 40 yaş üstünde ikinci pik yapar. Uzun kemiklerin metafizlerinde yerleşir (4). Kosta gibi yassı kemiklerin tutulumu oldukça nadirdir (5, 6). Ağrı ana semptomdur. Fizik muayenede göğüs duvarında kitle palpe edilebilir. Akciğer grafisinde lezyon sıklıkla yumuşak doku kitlesi gibi görünür. Akciğer grafisi ile lezyonların kosta kaynaklı olduğu saptanamayabilir. Ayrıca akciğer grafisinin periost reaksiyonu, kalsifikasyonlar ve kemik destrüksiyonunu değerlendirmede kısıtlılıkları olabilir. BT, kosta gibi yassı kemiklerden kaynaklanan osteosarkomun tanısında son derece önemli bir görüntüleme yöntemidir. BT, lezyonun karakterize edilmesini ve kosta kaynaklı olduğunun saptanmasını sağlar. Ayrıca lezyonun plevra, akciğer ve kaslar ile ilişkisi değerlendirilebilir (2,3,5,7). Manyetik rezonans görüntüleme ile kostaların posteriorunda yerleşimli lezyonlarda paraspinal kas tutulumu ve spinal kanal uzanımı değerlendirilebilir (5).

Sonuç olarak osteosarkomun primer olarak kosta yerleşimi nadirdir. Kosta yerleşimli kitlelerde, osteosarkomun ayırıcı tanıda düşünülmesi erken tanı ve tedavi için son derece önemlidir. BT, kitlenin karakterize edilmesi, metastaz araştırılması ve tedavi sonrası değerlendirilmesinde önemli bir görüntüleme yöntemidir.

Anahtar kelimeler: Kosta, osteosarkom, Bilgisayarlı Tomografi

Kaynaklar

1. Kindblom LG. Bone tumors: epidemiology, classification, pathology. In: Davies AM, Sundaram M, James SL editors. Imaging of bone tumors and tumor like lesions. Berlin: Springer-Verlag; 2009.p.1-15.
2. Spina V, Montanari N, Romagloni R. Malignant tumorsof osteogenic matrix. Eur J Radiol 1998; 27:
S98-109.
3. Suresh S, Saifuddin A. Radiological appearances of appendicular osteosarcoma: a comprehensive pictorial review. Clinical Radiology 2007; 62: 314-23.
4. Murphey MD, Robbin MR, McRae GA, et al.The many faces of osteosarcoma. Radiographics. 1997;17(5):1205–31.
5. Deitch J, Crawford AH, Choudhury S. Osteogenic sarcoma of the rib: a case presentation and literature review. Spine. 2003;28(4):E74–7.
6. Chattopadhyay A, Nagendhar Y, Kumar V. Osteosarcoma of the rib. Indian J Pediatr. 2004;71(6):543–4.
7.Saifuddin A. The accuracy of imaging in the local staging of appendicular osteosarcoma. Skeletal Radiol 2002; 31: 191-201.

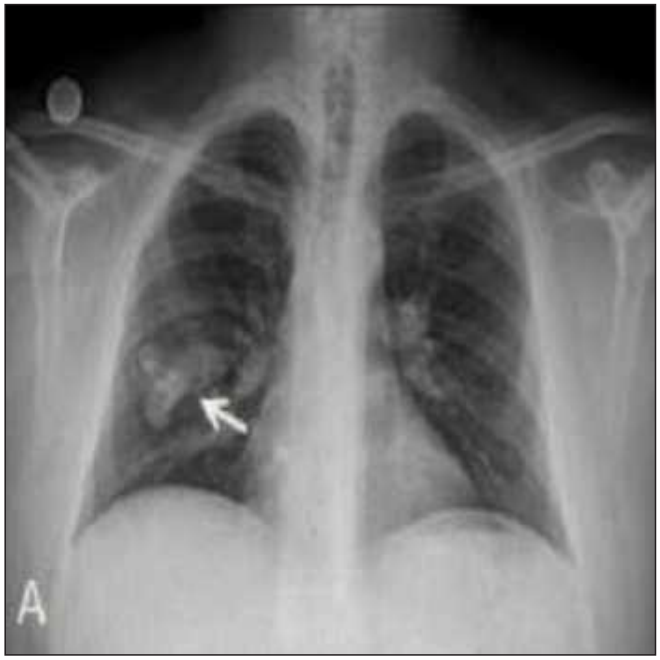

Resim 1. Posterior –Anterior (PA) akciğer grafisinde sağ hemitoraksta belirgin dens lezyon izlendi.



Resim 2. Koronal reformat BT görüntüsünde sağ 3. ve 4. kostalar ile ara planı seçilmeyen yoğun kalsifik lezyon izlendi.

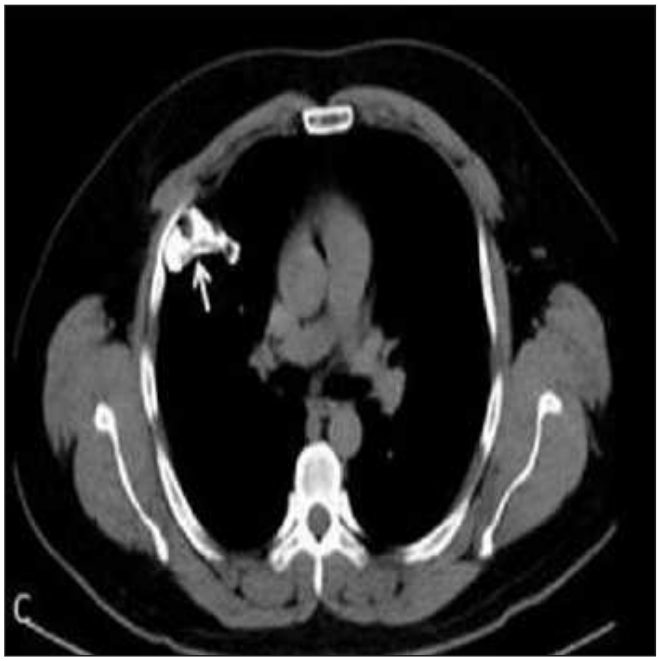

Resim 3. Aksiyel BT görüntüsünde, lezyonun 4. kostayı inceltip laterale deplase ettiği izlendi.

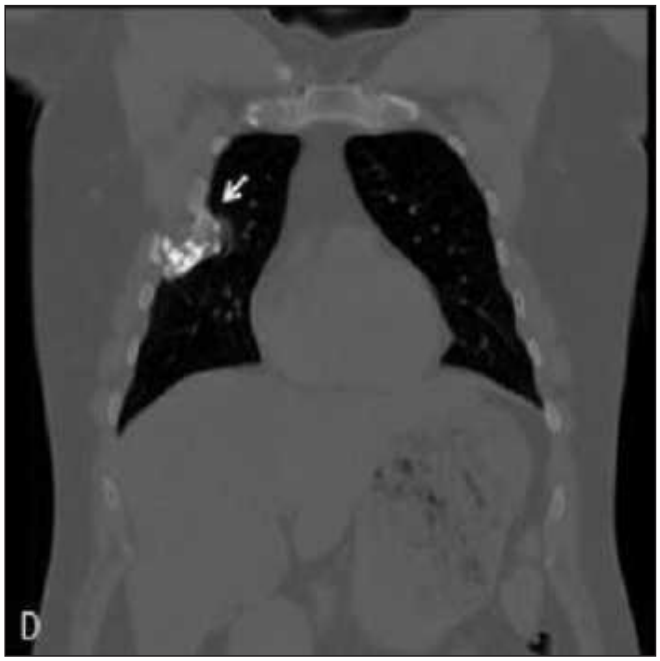

Resim 4. Koronal reformat BT görüntüsünde, lezyonun 3. kosta kaynaklı olduğu izlendi.

Kas-İskelet Radyolojisi

PS-323

ISCHIOFEMORAL IMPINGEMENT: MRI FINDINGS

Turgay Kara[1], Fatih Ateş[1], Halil İbrahim Şara[1], Mehmet Sedat Durmaz[2]

[1]Department of Radiology, University of Health Science, Konya Trainning and Research Hospital, Konya, Turkey
[2]Department of Radiology, Selcuk University Faculty of Medicine, Konya, Turkey

Introduction: Ischiofemoral impingement is one of the important causes of hip pain which has been diagnosed with new imaging methods in recent years. First described by Johnson in 1977(1). It is usually congenital or sometimes correlated with trauma or operation. It has been reported that the narrowing of ischiofemoral space and quadratus femoris space in MRI of the hip can be diagnosed as ischiofemoral impingement (2). Conservative approach, steroid injection or surgical approach (trochanter minor resection and decompression of the quadratus femoris muscle) are used for tratment.

Case: 37 year old female patient admitted to orthopedics and traumatology department with pain and movement restriction on right hip on walking especially for last 2 years. She had no history of lower extremity trauma or surgery. In physical examination, range of motion of the hip was decreased during internal and external rotation. MRI of the hip was performed. Rectus femoris, sartorius, tensor fascia lata, vastus lateralis muscle volumes decreased asymmetrically on the right.The diameter of the bilateral ischiofemoral distances were significantly narrowed especially in the superior areas, it was 7 mm on the right side and 5.5 mm on the left side. On the right, there was an increased heterogeneous intensity in quadratus femoris muscle. The patient was diagnosed as congenital right Ischiofemoral Impingement.

Discussion: Ischiofemoral distance is an important point for the recognition of Ischiofemoral Impingement Syndrome, a major cause of pain in the hip (3). Ischiofemoral impingement occurs in this region with the injury of the quadratus femoris muscle between the small trochanter, ischial tuberosity and hamstring muscles of the femur. The impingement causes edematous signal change and artophy in quadratus femoris muscle. Therefore MRI has been a gold standard technique used recently for the evaluation of this region (4).). However, these distances differ between populations. Finnoff JT has determined the normal ischiofemoral distance as 28.25 mm (4). Özdemir ZM found the normal ischiofemoral distance to be 2.56 ± 0.75 cm in Turkish population (5). Tuncer K claimed that cut off value of ischiofemoral distance for ischiofemoral impingement syndrome is 15 mm (6). İn our patient ischiofemoral distance was 7 mm compatible with these studies. And quadratus femoris muscle was effected in our patient.

Conclusion: In addition to clinical features the diagnosis of the ischiofemoral impingement is based on narrowed ischiofemoral and quadratus femoris space, edematous signal change and artophy of quadratus femoris muscle in MRI. Early diagnosis is crucial to avoid surgical approach

Anahtar kelimeler: ischiofemoral impingement, hip pain, Quadratus femoris muscle, MRI

Kaynaklar

1. Bardakos NV. Hip impingement: beyond femoroacetabular.J Hip Preserv Surg 2015; 2: 206-23
2. Torriani M, Souto SC, Thomas BJ, Ouellette H, Bredella MA. Ischiofemoral impingement syndrome: an entity with hip pain and abnormalities of the quadratus femoris muscle. AJR Am J Roentgenol 2009;193:186- 90
3. Johnson AC, Hollman JH, Howe BM, Finnoff JT. Variability of ischiofemoral space dimensions with changes in hip flexion: an MRI study. Skeletal Radiol. 2017;46:59-64.
4. Finnoff JT, Johnson AC, Hollman JH. Can Ultrasound Accurately Assess Ischiofemoral Space Dimensions? A Validation Study. PM R. 2017;9:392-7
5. Maras Ozdemir Z, Aydingoz U, Gormeli CA, Sagir Kahraman A. Ischiofemoral Space on MRI in an Asymptomatic Population: Nor¬mative Width Measurements and Soft Tissue Signal Variations. Eur Radiol. 2015;25:2246-53.
6. Tuncer K, Polat G,Paksoy AE.Evaluation of Ischiofemoral and Quadratus Femoris Spaces by Magnetic Resonance Imaging in terms of Ischiofemoral Impingement. Bozok Med J 2019;9(1):130-33

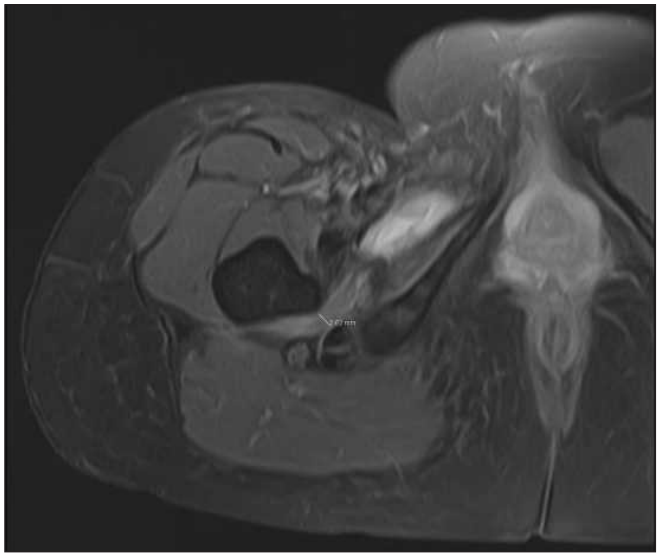

Figure 1. Axial proton density fat-sat MRI shows narrowing of right ischiofemoral distance edema and hyperintensity in quadratus femoris muscle

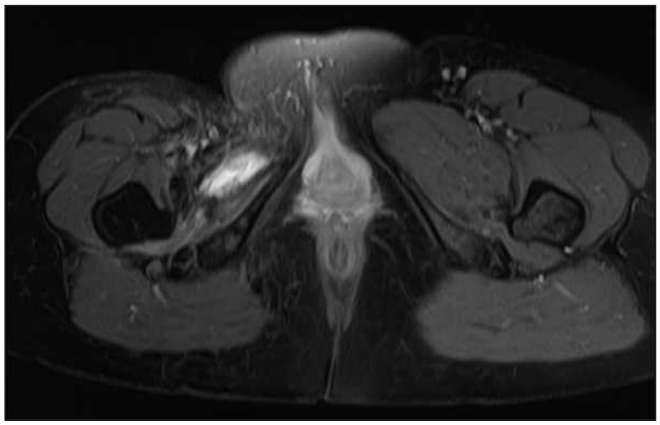

Figure 2. Axial proton density fat-sat MRI. Rectus femoris, sartorius, tensor fascia lata, vastus lateralis muscle volumes decreased asymmetrically on the right.

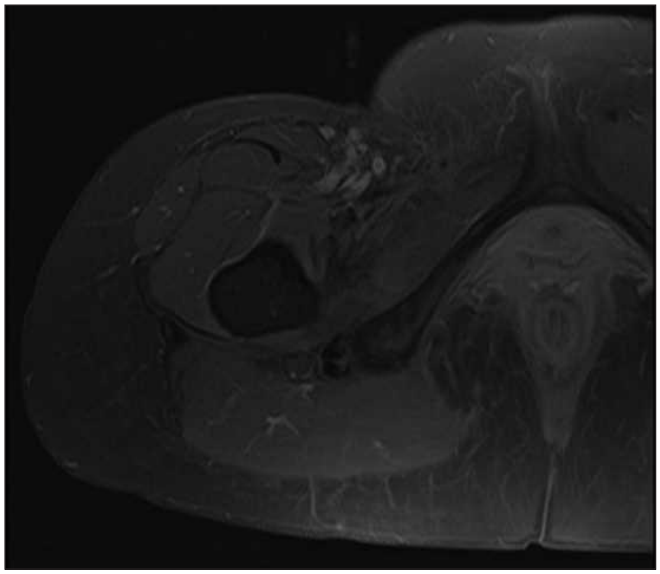

Figure 3. Axial T1 weighted fat-sat contrast enhanced MRI of right hip

Kas-İskelet Radyolojisi

PS-324

MRI FINDINGS OF OS SUBFIBULARE

Turgay Kara[1], Fatih Ateş[1], Halil İbrahim Şara[1], Mehmet Sedat Durmaz[2]

[1]Department of Radiology, University of Health Science, Konya Trainning and Research Hospital, Konya, Turkey
[2]Department of Radiology, Selcuk University Faculty of Medicine, Konya, Turkey

Introduction: Os subfibulare is a rarely reported small accessory bone under tip of the fibula or lateral malleolus of the ankle. Incidence of the os subfibulare is about 1%. Some of these patients have ankle pain, swelling and instability, and it is called symptomatic os subfibulare. Differential diagnosis from avulsion fracture of lateral malleolus tip must be made (1,2,3).

Case: A 35 years old male patient admitted to orthopedics and traumatology clinic for right ankle pain while walking along or running. He localized pain over the tip of the lateral malleolus in his right ankle. He had no history of ankle sprain. On physical examination, range of motion was not limited and anterior drawer sign and varus stress test were negative.

Radiography showed a separate 5 mm in diameter round ossicle under the tip of the lateral malleolus (Figure 1). The ossicle showed a high signal on T2-weighted magnetic resonance imaging (MRI). MRI revealed that the fibers of the anterior talofibular ligament did not attach to the ossicle (Figure 2).

Discussion: There are two theories regarding the origin of os subfibulare. First one claim that it is caused by an avulsion fracture caused by the pulling of the anterior talofibular ligament, however the other theory proposes that it is the result of an accessory ossification center (1,2). When symptomatic, it can be treated with anti-inflammatory drugs, physiotherapy and modified footwear. Surgical intervention is required for restricted ankle movement or serious pain resistant to anti-inflammatory drugs. Diagnosis can be made by direct radiographs or CT however MRI provides secondary soft tissue changes and relationship between ligaments and ossicle. In cases of os subfibulare with ligament attachment, MRI findings of signal change of bone marrow or interspace and cystic change of lateral malleolus suggest unstable os subfibulare and ankle instability.In addition MRI can provide information for the surgent such as ligament attachment (1,2,3).

Conclusion: Os subfibulare is a rare cause of ankle pain. MRI, with its capability of high soft tissue resolution, can provide detailed information about the ossicle, bone marrow changes,ligament attachments.

Anahtar kelimeler: Accesory Bones, Avulsion Fracture, Os Subfibulare, MRI

Kaynaklar

1.Launay F, Barrau K, Jouve JL, et al. Assessment of acute ankle sprain with os subfibulare in children. Journal of Pediatric Orthopaedics B 2007, 16:61-65.
2. Shin H et al. Unstable Os Subfibulare: Correlation with MR imaging and Surgical findings. ECR 2012. C-2172
3. Coral A. OS subfibulare mistaken for a recent fracture. Br Med J (Clin Res Ed), 292:1571-1572, 1986.



Figure 1. Direct X ray shows an accessory bone inferior of lateral malleolus

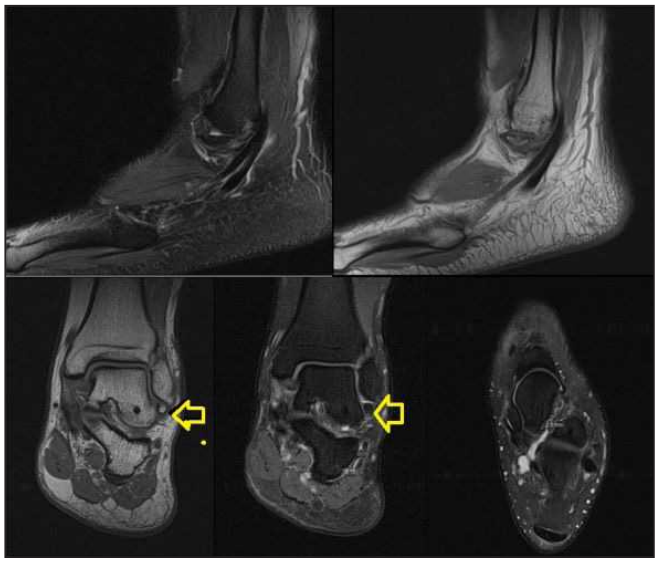

Figure 2. MRI images of os subfibulare

Kas-İskelet Radyolojisi

PS-325

CHRONIC RECURRENT OSTEOMYELITIS IN FIBULA FİBULA'DA KRONİK TEKRARLAYAN OSTEOMYELİT

Fatih Ateş[1], Turgay Kara[1], Halil İbrahim Şara[1], Mehmet Sedat Durmaz[2]

[1]University of Health Sciences, Konya Education and Research Hospital, Radiology Department
[2]Selcuk University, Medical Faculty, Radiology Department

Introduction: Chronic recurrent multifocal osteomyelitis (CRMO) is a rare idiopathic inflammatory disease that affects mainly children and young adults, resulting in significant morbidity especially if not diagnosed early. Isolated osteomyelitis of fibula in diaphyseal region is un common and has been rarely reported. In this case we aimed to present MRI findings of chronic recurrent osteomyelitis in fibula.

Case: A 25-year-old female patient was presented with right leg pain and a history of recurrent osteomyelitis in her anemnesis. MRI was performed to the patient. Increased cortical thıckness ın the rıght fibula, edema in the muscular plans and occasional bone defects were observed. In this patient, osteomyelitis was recurrent in the fibula and no pathogen organisms were detected in biopsy cultures.

Discussion: Although CRMO is a childhood disease that mostly affects children between the ages of 9 and 14, there are also cases in the literature that have been described in infants aged 6 months and adults up to 55 years old age. Diagnosis is based on a combination of clinical, radiological and histopathological exams. The classic findings on magnetic resonance imaging (MRI) are initial bone edema, generally followed by osteolytic or sclerotic, then hyperostotic bone lesions, as well as periosteal and soft tissue reaction. Bone lesion biopsies are typically sterile, and along with blood tests and an extensive microbial workup, show nonspecific inflammatory changes.

Conclusion: The imaging evaluation of chronic recurret osteomyelitis should start with radiographic evaluation of the symptomatic sites. If the radiographs are negative in the presence of significant clinical symptoms, further evaluation with MR imaging should be considered to evaluate for marrow edema.

Anahtar kelimeler:: Fibula, Chronic recurrent osteomyelitis, Magnetic resonance imaging

Kaynaklar

11. Berkowitz YJ, Greenwood SJ, Cribb G, Davies K, Cassar-Pullicino VN. Complete resolution and remodeling of chronic recurrent multifocal osteomyelitis on MRI and radiographs. Skeletal Radiol. 2018;47:563–8.
2. Chen HC, Wuerdeman MF, Chang JH, Nieves-Robbins NM. The role of whole-body magnetic resonance imaging in diagnosing chronic recurrent multifocal osteomyelitis. Radiol Case Rep. 2018;13:485–9.
3. Sato H, Wada Y, Hasegawa E, et al. Adult-onset chronic recurrent multifocal osteomyelitis with high intensity of muscles detected by magnetic resonance imaging, successfully controlled with tocilizumab. Intern med 2017; 56: 2353-2360.
4. Singh G et al. Isolated osteomyelitis of fibula following contact with Urticadioica (Bichu Ghaas) in a child. Sch J Med Case Rep. 2014; 2(4):297-98.
5. Vijay V, Srivastava N, Rastogi A, Kumar G, Srivastava S, Verma V. Osteomyelitis of Fibula in a Child: A Rare Case Report with a Huge Sequestrum. Sch Acad J Biosci. 2015; 3(6):563-66.
6. Ashok Khurana, Sanjay Chhawra1, Ravi Gupta, Santosh Kumar. Osteomyelitis of Fibula Rare Case with Various Differential Diagnosis. JOCR. 2017; 7(3):59-62017.
7. Khanna G, Sato TS, Ferguson P. Imaging of chronic recurrent multifocal osteomyelitis. Radiographics 2009;29:1159-77.2.
8. El-Shanti HI, Ferguson PJ. Chronic recurrent multifocal osteomyelitis: a concise review and genetic update. Clin Orthop Relat Res 2007;462:11-9.

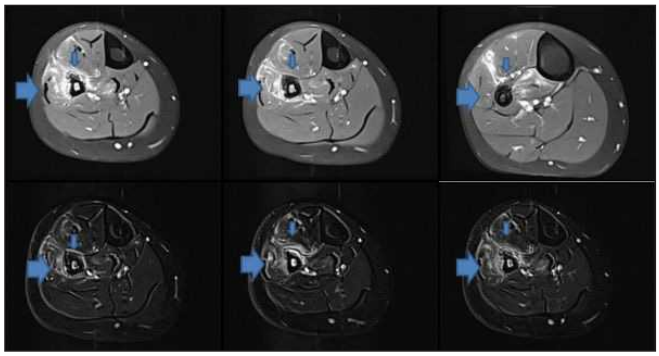

Resim 1. In the contrasted axial T1 fat supressed images and axial substraction images; Contrast enhancement in cortical bone and muscular plans, Increased cortical thıckness ın the rıght fibula, edema in the muscular plans and occasional bone defects were observe

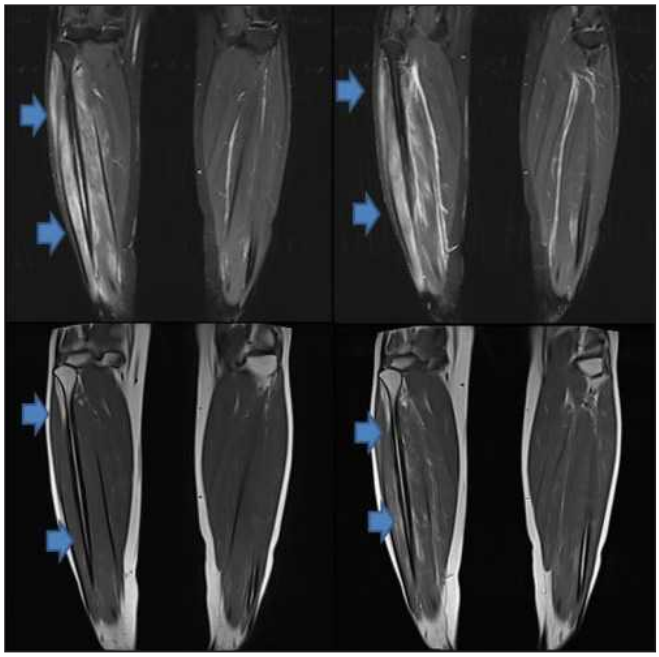

Resim 2. In the coronal PD, Coronal T1 and contrasted images; contrast enhancement in cortical bone and muscular plans, Increased cortical thıckness ın the rıght fibula, edema in the muscular plans.

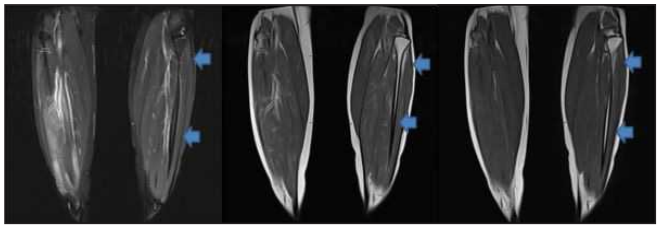

Resim 3. Left fibula seem normally in coronal PD, T1 and contrasted images.

Kas-İskelet Radyolojisi

PS-326

AKSİLLAYA İZOLE LENF NODU METASTAZI YAPAN TESTİS YOLK SAC TÜMÖRÜ

Hasan Erdoğan[1], Deniz Özkan[1], Cengiz Yılmaz[1], Mehmet Sedat Durmaz[2]

[1]Aksaray Üniversitesi Eğitim ve Araştırma Hastanesi, Radyoloji Kliniği
[2]Selçuk Üniversitesi Tıp Fakültesi, Radyoloji AD

Giriş ve Amaç: Testis kanseri, 15-35 yaş arası erkeklerde en sık görülen kanserdir. Bunlar arasında, germ hücreli tümörler en yaygın tiptir. Aksillaya metastaz, germ hücreli tümörlerde oldukça nadir görülen bir durumdur. Bu sunumda, aksillaya izole lenf nodu metastazı olan bir testis yolk sac tümörü olgusu sunulmuştur.

Olgu: 2 yıl önce yolk sac testis tümörü tanısı ile orşiektomi geçirmiş ve standart kemoterapi almış 23 yaşında erkek hasta sol koltuk altında ağrılı bir kitle şikayeti ile geldi. Sol aksillaya yönelik ultrasonografi (USG) ve manyetik rezonans görüntüleme (MRG) yapıldı. USG 'de sol aksillada 30x24x18 mm boyutlarında hipokekoik, iyi sınırlı bir kitle saptandı (Resim 1). MRG 'de kitle, kas dokuya göre T1 ağırlıklı görüntülerde hipointens, T2 ağırlıklı görüntülerde ise hiperintens idi. Satralinde kistik-nekrotik alan mevcuttu. Kontrastlı serilerde lezyonda nekrotik bölge haricinde homojen kontrastlanma izlendi (Resim 2). PET-CT 'de vücutta sadece söz konusu kitlede artmış FDG tutulumu saptandı. Kitle eksize edildi ve patolojik olarak metastaz doğrulandı.

Tartışma: Testis kanserlerinde en sık görülen metastaz bölgeleri akciğer, karaciğer ve beyindir. Literatürde bildiğimiz kadarıyla testis kanserlerinin izole aksiller lenf nodu metastazı bildirilmemiştir. Testis kanserlerinin ve özellikle de yolk kesesi tümörlerinin aksillaya metastazı oldukça nadirdir.

Anahtar kelimeler: Yolk sac tümör, testis, aksilla, metastaz

Kaynaklar

1. Sundararajan S, Braunhut B, Ahmann F, Agarwal A. Mixed Germ Cell Testicular Cancer with Left Ventricular Metastasis Presenting with Embolic Stroke and Small Bowel Tumor Seeding. Case Reports in Oncological Medicine. 2014; Article ID 250531:1-5.
2. Bilici A, Ustaalioglu BB, Seker M, Kayahan S. Soft Tissue Metastasis from Immature Teratoma of the Testis. Clin Orthop Relat Res. 2010; 468: 2541-2544.
3. Stamatiou K, Papadopoulos P, Perlepes G, et al. Mixed germ cell tumor of the testicle with ravdomuosarcomatous component: a case report. Cases Journal. 2009; 2: 9299.
4. Albers P, Albrecht W, Algaba F, et al. Guidelines on testicular cancer. Eur Urol. 2005; 48: 885-894.
5. Purandare NC, Sanghvi DA, Thakur MH. Choroidal metastasis from non-seminomatous germ cell tumour of the testis. Br J Radiol. 2008;81:e188–e190..



Resim 1. USG 'de sol kol proksimal medial kesiminde cilt altı dokuda 30x24x18 mm boyutlarında düzgün sınırlı, hipokekoik solid kitle izleniyor.

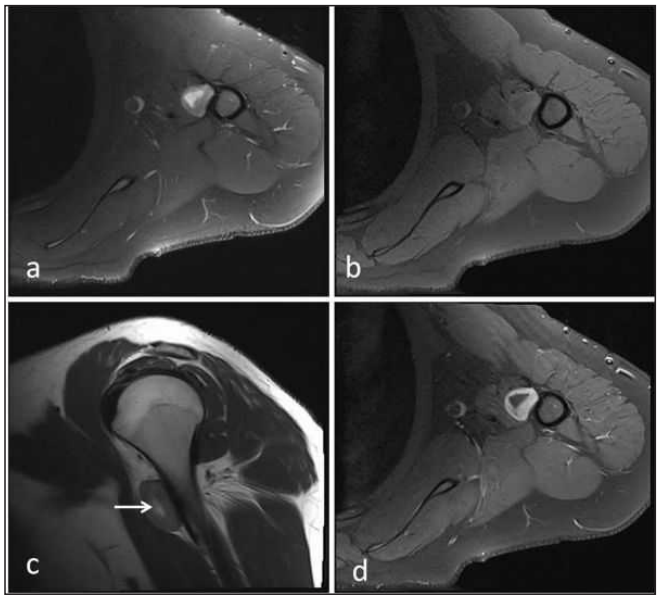

Resim 2. MRG 'de kitle, kasa göre T2A görüntüde (a) hiperintens, T1A görüntüde (b) hipointens izleniyor. PD yağ baskılı görüntüde (c) kitlenin santralinde nekrotik alan görülüyor (ok). Kontrastlı incelemede (d), kitle nekrotik alan dışında homojen kontrastlanma gö

Kas-İskelet Radyolojisi

PS-327

AKCİĞER GRAFİLERİNDE RASTLANTISAL OLARAK SAPTANMIŞ SKAPULAR OSTEKONDROMLAR

Orhan Oyar

İzmir Katip Çelebi Üniversitesi Atatürk Eğitim ve Araştırma Hastanesi Radyoloji AD

Giriş ve Amaç: Soliter osteokondromlar daha ziyade uzun kemiklerin metafizer kesimlerinde tespit edilen, yassı kemiklerde ise nadiren görülen benign kemik tümörlerindendir (1). Skapula da osteokondromun nadir yerleşim yerlerinden biridir (1-3). Bu çalışmada değişik nedenlerle çekilmiş PA akciğer grafilerinde rastlantısal olarak saptadığımız, nadir gördüğümüz ve belirgin bir klinik bulgu yaratmamış 3 farklı olgudaki 3 farklı soliter skapular osteokondrom olgusu sunulmuştur.

Olgu Sunumları

Olgu 1: Çarpıntı, göğüs ağrısı şikayeti ile polikliniğe başvuran 25 yaşındaki kadın olguya muayene sonrası miyalji ön tanısı ile PA akciğer grafisi istenmiştir. Çekilen grafisinde kalp, akciğerler normal olarak değerlendirilmiş, vertebral aksta hafif eğirilik tespit edilmiştir. Sağ skapula dış kenarından laterale doğru büyümüş büyük sayılabilecek bir osteokondrom saptanmıştır (Resim 1). Olgu saptanan lezyonun eksizyonu için cerrahiye yönlendirilmiştir.

Olgu 2: Doğum sonrası pelvik ağrı şikayeti bulunan ve ultrasonografik incelemede adneksiyal kist saptanan 38 yaşındaki kadın olguya PA akciğer grafisi istenmiştir. Çekilen grafisinde kalp, akciğerler normal olarak değerlendirilmiş, vertebral aksta hafif eğirilik gözlenmiştir. Sağ skapula iç yüzü 1/2 distal kesiminde, toraks lateral duvarına doğru büyümüş osteokondrom tespit edilmiştir (Resim 2). Olgu, lezyonun eksizyonu açısından cerrahiye yönlendirilmiştir.

Olgu 3: Başın yüzeyel yaralanması sonrasında tüm vücudunda genel bir kas ağrısı tanımlayan 19 yaşındaki kadın olguya miyalji ön tanısı çekilen PA akciğer grafisinde kalp ve akciğerler normal olarak değerlendirilmiş, sol skapulanın iç kenarından toraks lateral duvarına doğru büyümüş bir osteokondrom saptanmıştır (Resim 3). Komşu toraks duvarındaki kostaların karşı tarafa göre deforme görünümü, osteokondromun kitle etkisinden kaynaklanabileceği düşünülmüş ve olgu; tümörün çıkarılması için cerrahiye yönlendirilmiştir.

Tartışma: Osteokondrom sıklıkla ilk üç dekatta ve genellikle uzun kemiklerin kartilajinöz bölgelerinde görülen kemiğin primer benign tümörüdür (1). Nadiren kafatası tabanı, vertebral kolon, kosta, skapula ve pelvis yerleşimli olabilir. Skapula yerleşimli osteokondromlar, tüm osteokondrom olgularının %4'ünü oluşturur ve daha çok kostalara bakan ventral yüzde yerleştiği belirtilmektedir (1-6). Olgularımızdan ikisinde ostekondrom toraks lateral duvarına doğru büyümüşken birinde dışa doğru gelişme göstermişir. Osteokondromların soliter ve herediter multiple ekzositoz olmak üzere iki tipi vardır (1-2). Genelde tek ve semptomsuz olarak ortaya çıkan skapular osteokondromlar büyük boyutlara ulaştıklarında semptom verebilmektedirler (5-6). Olgularımızda osteokondromlar soliter yapıda ve bariz bir şikayet oluşturmaksızın akciğer grafilerinde rastlantısal olarak belirlenmiş, kinisyenlerin değerlendirmesinde fark edilmemiştir.

Sonuç: Nadir görülmesi ve genelde semptom oluşturmaması bakımından daha çok rastlantısal olarak saptanan skapular osteokondromlar açısından özellikle gençler ve genç erişkinlerde çekilen PA akciğer grafilerinin dikkatli bir şeklide değerlendirilmesi önerilir.

Anahtar kelimeler: Kemik, tümör, benign, skapula, akciğer grafisi

Kaynaklar

1-Duman İG, Yıldız ÖS. Skapular kanatlanmanın ayırıcı tanısı: Skapular osteokondrom, Olgu sunumu. CausaPedia 2014;3: 861-865.
2-Öztuna V, Milcan A, Eskandari ME, Kuyurtar F. Skapula ventral yüzeyindeki osteokondromlar (Üç olgu sunumu). Artroplasti Artroplastik Cerrahi Dergisi 2003; 14(2): 105-108.
3. Huvos AG. Bone Tumors. 2nd ed. Philadelphia: WB Saunders Company, 1991.
4. Resnick D, Kyriakos M, Greenway GD. Tumors and tumor-like lesions of bone. Imaging and pathology of
specific lesions. In: Resnick D, Niwayama G. Ed. Diagnosis of bone and joint disorders. Philadelphia: WB
Saunders Company, 1988: 3617-3888.
5. Mohsen MS, Moosa NK, Kumar P. Osteochondroma of the scapula associated with winging and large bursa formation. Med Princ Pract 2006; 15: 387-390.
6. Dharmathikari RP. Painful snapping and pseudo-winging scapula due to a large scapular osteochondroma. J. Orthopeadics Case Reports 2012; 2(2): 10-13.



Resim 1. Sağ skapula alt kesiminde içe doğru büyümüş osteokondrom. Tümörün kısmi basısına bağlı olabilecek 5. ve 6. kostaların, arkus kostariuma yakın kesimleri arasındaki mesafe daralmış görünümdedir.

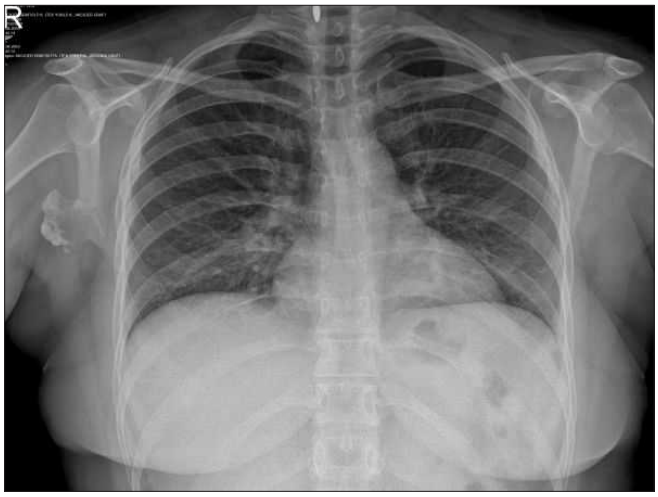

Resim 2. Sağ skapula alt kesiminde dışa doğru büyümüş büyükçe bir osteokondrom



Resim 3. Sol skapula alt kesiminde içe doğru büyümüş ve komşu toraks duvarındaki kostalarda hafif eğriliğe neden olmuş osteokondrom

Kas-İskelet Radyolojisi

PS-328

KRONİK REKÜRREN MULTİFOKAL OSTEOMYELİT

Sinan Erdemi, Cemal Aydoğan, Ömer Öztekin, Ayşe Füsun Bekirçavuşoğlu, Selçuk Akkaya

Karadeniz Teknik Üniversitesi Tip Fakültesi Radyoloji AD.

Özet: Kronik rekürren multifokal osteomyelit(CRMO) ilk kez 1972 yılında Giedion ve arkadaşları tarafından subakut-kronik osteomyelitin yaygın olmayan multifokal kemik lezyonu şeklinde tanımlandı[1]. CRMO dışlama tanısıdır ve patolojik,radyolojik ve klinik kritelere dayanır[2-3].Hastalık sinsi başlayan alevlenme ve iyileşme atakları ile seyreden, hafif ya da orta şiddette ağrı ile tutulan kemikte inflamasyon bulgularının gözlendiği, genellikle uzun kemiklerin metafızlerini tutan, sıklıkla simetrik ve bilateral yerleşen, kültür negatif bir durumdur [2,3,4-5].3 yaşında yaygın eklem ağrıları ve şişliği olan CRMO tanısı alan bir olgu sunuyoruz.

Vaka Sunumu: 3 yaşında erkek hasta sol ayak bileğinde ve sol elde ağrı ile hastahanemize başvurdu.Hastanın travma öyküsü,ateşi yoktu.CRP,ESR normaldi.Ayrıca palmar döküntü mevcuttu. MRG incelemesinde tıbia ve fibula proksimal metafizinde,femur distal metafizinde ayrıca fizis hatlarında proton dansite görüntülerde sinyal artışı

ve İVKM sonrası kontrastlanma izlendi.Benzer bulgular her iki humerus proksimal epifiz,metafiz ve diafizi ile her iki radius ve ulna distal uç metafizinde,torakolomber vertabra korpuslarında,klavikulada da mevcuttu.Belirtilen lezyonların komşuluğunda periostta kalınlaşma ve kontrastlanma izlendi.Radyolojik bulgular ve diğer klinik bulgularla hastaya CRMO tanısıyla antiinflamatuar tedavi başlandı. Yapılan kontrol MRG'lerde izlenen lezyonlarda gerileme izlendi.

Tartışma: CRMO çoğunlukla çocuk ve adölasanlarda görülen idiyopatik inflamatuar kemik hastalığıdır[6].CRMO klinik,patolojik ve radyolojik kriterlere göre tanı konulan dışlama tanısıdr [2-3].Bu kriterler; a)radyografik olarak subakut-kronik osteomyelit; b)infeksiyöz osteomyelitlere göre daha atipik lokalizayonda ve multifokal olması;c)abse formasyonu,fistül ya da sekesterasyon olmaması;d) herhangi bir organizmanın neden olmaması;e)subakut-kronik osteomyelite spesifik olmayan histolopatolojik ve laboratuar bulguları;f) ağrılı epizodlarla giden uzun süreli dalgalı seyir;g) daha çok palmoplantar püstül daha az sıklıkla akne, psöriyazis vulgaris, pyoderma gangrenozumun eşlik ettiği cilt bulgulardır[2].Ayrıca infeksiyöz osteomyelit,juvenil idiyopatik artrit,Ewing's sarkomu,metastatik nöroblastom,hematolenfoid maligniteler.Langherhans hücreli histioz ve özellikle tüberküloz olmak üzere kronik infeksiyonlar gibi sebepler dışlanmalıdır[2-3]. CRMO'nun tipik yerleri uzun kemiklerin metafizidir. NSAID'ler, CRMO için tercih edilen tedavi yöntemidir. Remisyon kriterleri; ağrının kaybolması, inflamatuar belirteçlerde normal değerlere dönüş ve radyolojik bulgularda ilerleme olmamasıdır[7]. Tedavinin amacı normal kemik büyümesini ve eklem fonksiyonunu korumaktır. Antibiyotik tedavisi etkisizdir[4,5,7].

Sonuç: CRMO çoğunlukla adölesan ve genç erişkinlerde görülen idiyopatik inflamatuar kemik hastalığıdır.Osteomyelit ile karışabilir ancak negatif kan kültür sonucu ve antibiyotiklere yanıt olmaması ile ostemyelitlerden ayrılır.CRMO lezyonlarının karaketeristik bulguları hakkında bilgi sahibi olmak gereksiz tetkiklerden ve uzun süreli antibiyotik tedavisinden kaçınılmasına yardımcı olacaktır.

Anahtar kelimeler: Kronik Osteomyelit,Rekürren Osteomyelit

Kaynaklar

1. Giedion A, Holthusen W, Masel LF, et al. Subacute andchronic "symmetrical" osteomyelitis. Ann Radiol1972;15:329-42
2. Jurik AG. Chronic recurrent multifo-cal osteomyelitis. Semin Musculo-skelet Radiol 2004;8:243-53.[15478027] [doi:10.1055/s-2004-835364]
3. Chow LT, Griffith JF, Kumta SM, Leung PC. Chronic recurrent multi-focal osteomyelitis: a great clinical and radiologic mimic in need of recognition by the pathologist. AP-MIS 1999;107:369-79. [10230689] [doi: 10.1111/j.1699-0463.1999.tb01567.x]
4. Paim LB, Liphaus BL, Rocha AC, Castellanos AL, Silva CA. Chronic recurrent multifocal osteomyelitis of the mandible: report of three cases. J Pediatr (Rio J) 2003;79:467-70. [14557849]
5. Sabbioni G, Del Piccolo N, Gualdrini G. Chronic recurrent multifocal and aspecific osteomyelitis: a case re-port. Musculoskelet Surg 2010;94: 45-7. [20127430] [doi:10.1007/s12 306-009-0050-2]
6. Khanna G, Sato TS, Ferguson P. Imaging of chronic recurrentmultifocal osteomyelitis. Radiographics. 2009;29(4):1159–77.
7. Chiu CK, Singh VA. Chronic recurrent multifocal osteomyelitis of the first metatarsal bone: a case report. J Orthop Surg (Hong Kong) 2009;17:119-22. [19398809]



Resim 1. 3 yaşında kız hasta a)Tıbia ve fibula proksimal metafizinde,femur distal metafizinde ayrıca fizis hattlarında proton dansite görüntülerde sinyal artışı ve İVKM sonrası kontrastlanma



Resim 2. b)Her iki humerus proksimal epifiz,metafiz ve diafizinde proton dansite görüntülerde sinyal artışı ve İVKM sonrası kontrastlanma



Resim 3. c) Tedavi sonrası yapılan kontrol MRG incelemesinde önceki tetkikte izlenen sinyal artışı ve konrastlanmada belirgin gerileme izlendi

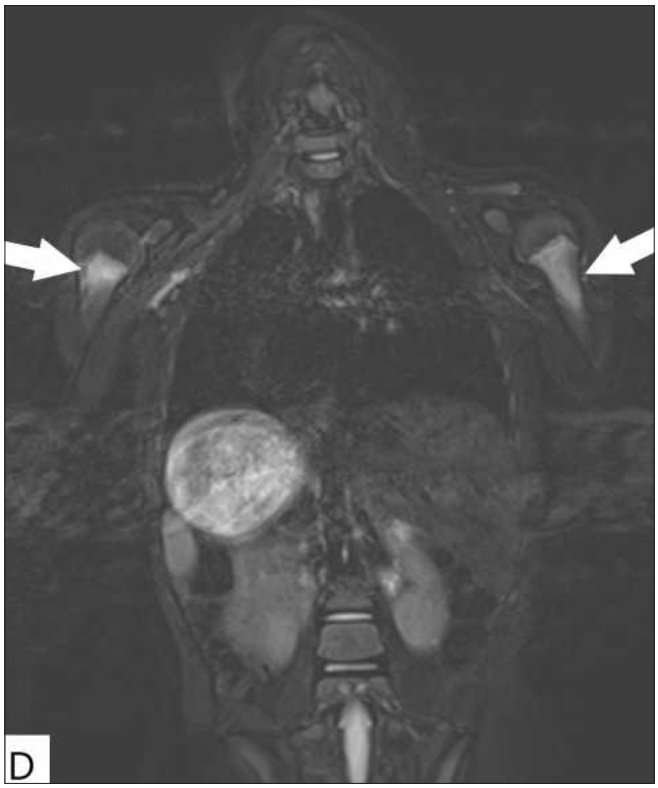

Resim 4. d)Tedavi sonrası yapılan kontrol MRG incelemesinde önceki tetkikte izlenen sinyal artışı ve konrastlanmada belirgin gerileme izlendi

Kas-İskelet Radyolojisi

PS-329

TOTAL RUPTURE OF ACHILLES TENDON MRI FINDINGS

Turgay Kara[1], Fatih Ateş[1], Halil İbrahim Şara[1], Mehmet Sedat Durmaz[2]

[1]Department of Radiology, University of Health Science, Konya Trainning and Research Hospital, Konya, Turkey
[2]Department of Radiology, Selcuk University Faculty of Medicine, Konya, Turkey

Introduction: The Achilles tendon is the largest and most powerful tendon in the human body. Despite this fact it is the most commonly injured ankle tendon. Although the authors reported many fascilitator reasons for rupture, the presence of trauma in the rupture of the achilles tendon cannot be denied (1,2). This trauma often occurs during an amateur-sporting event or during compelling movements where the achilles tendon is suddenly stretched. The important problem after the formation of tear is the definitive determination that the tear is total or partial. Following the detection of this condition, appropriate treatment plan can be made and put into practice. Clinical examination which is the major diagnostic procedure, is not sufficient in all cases, and soft tissue imaging especially MRI is crucial (3).

Case: A 50-year-old male patient who was admitted to the emergency department with pain, swelling and movement limitation in his right ankle. He reported that he had heard a voice like he had been shot with an object on his left ankle while he was running yesterday. The patient's background was unremarkable. In physical examination; There was swelling and ecchymosis on the back of the right ankle, pain during the movements. By palpation there was a gap on the tendon. The Thompson test was positive. MRI of the patient's ankle showed a heterogeneous signal change in the tendon.

Discussion: Achilles tendon rupture is a common injury in the 30s and especially in males. Especially the distal 5-7 cm portion of the tendon is weak. Rupture is usually from this region. Strong and abrupt dorsiflexion of the ankle in plantar flexion in sports requiring sudden acceleration and slowing, such as football, tennis results in rupture. Recurrent peritendinitis in the tendon, degenerative changes such as tendinosis, chronic steroid therapy, gut, fluoroquinolone group antibiotic use prepare the ground for rupture (1,3).

It is very important for the patients treatment to determine if there is a partial or complete tear. Because the treatment of total rupture is inevitably surgery while paliative follow up is sufficient. It has been reported that more than 20% of full-thickness tears can be missed clinically at initial presentation. Ultrasonography (US) and Magnetic Resonance Imaging (MR) are helpful if diagnose is suspicious. In US, normal tendon image is lost due to hematoma formation. US also measures tendon thickness and shows the echogenic structure. MRI provides the differentiation of normal from pathological structures and observation of the internal substance of the tendon. It is superior to other imaging techniques in detecting and evaluating intratendinous changes. A complete tear in the MRI shows the discontinuity of the fibers, while a partial tear shows an increased signal on T2 weighted images (4).

Conclusion: With high discirimination ability of soft tissues MRI is the method of choice when evaluating Achilles tendon rupture, facilitating the choice of treatment.

Anahtar kelimeler: Total Rupture, Achilles Tendon, Imaging, MRI

Kaynaklar

1. Yousef HA et al. MRI Evaluation of Achilles Tendon Injuries. Med. J. Cairo Univ.2012. 80: 2 195-200.
2. Tenekecioğlu Y, Agcaoğlu M. The treatment of Achilles tendon ruptures. Acta Orthop. Traum. Turc.1988. 22: 72-73.
3. Sharma BB, Dewan S, Bhardwaj N, Aziz MR. Atypical Presentation of Achilles Tendon Rupture: MRI Evaluation. Int J Clin Med Imaging. 2017:4:3
4. Pierre-Jerome C, Moncayo V, Terk MR. MRI of the Achilles tendon: a comprehensive review of the anatomy, biomechanics, and imaging of overuse tendinopathies. Acta Radiol 2010;51:438–54.

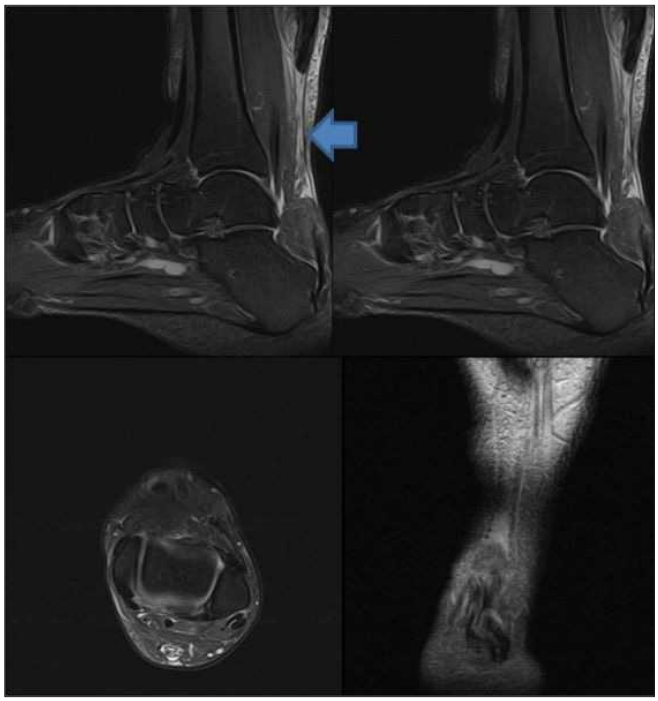

Resim 1. MRI images of total rupture of Achilles tendon

Kas-İskelet Radyolojisi

PS-330

AKRO-OSTEOLİZİS VE KALSİNOZİS İLE GİDEN BİR SKLERODERMA OLGUSUNDA BT BULGULARI

Emin Durmuş, İclal Erdem Toslak, Alpaslan Yavuz, Bülent Çekiç, Ayşe Eda Parlak

SBÜ Antalya Eğitim ve Araştırma Hastanesi Radyoloji Departmanı

Giriş: Skleroderma, bağ dokusunda aşırı kollajen birikimi ile giden bir hastalıktır. Muskoloskeletal sistemde özellikle üst ekstremite tutulumları yapabilmektedir. Akroosteoliz ve kalsinozis de sklerodermada görülebilen durumlardır. Akro-osteolizis özellikle el parmaklarında distal falankslarda kemik rezorbsiyonu ile giden nadir bir durumdur. Kalsinozis ise özellikle elde şişlik ve ağrıya neden olan diğer bir tutulum şeklidir. Bu olgumuzda çok sık rastlamadığımız akro-osteolizis ve kalsinozis tutululumlarını anlattık.

Olgu Sunumu: B52 yaşındaki kadın hasta travma nedeni ile hastanemize başvurdu. Kliniğimizde öncelikle el bilek grafisi ile değerlendirilen hastada distal radiusta parçalı deplase fraktür hattı izlendi. Dikkat çekici bulgu olarak 2. ve 3. distal falanksta rezorptif, 1. karpometokarpal eklemde kalsifik alanların saptanması sonucu daha sonra tomografik inceleme yapıldı.

Yapılan incelemede 1.karpometokarpal(KMK) eklemde dislokasyon ve eklem çevresindeki yumuşak dokularda yaygın hiperdens alanlar izlendi. 2. distal falaksta belirgin kemik rezorpsiyonu mevcuttu. Ayrıca 2.distal falanks ve 3. distal falanks komuluklarında 1.KMK eklemdekine benzer amorf şekilli hiperdens alanlar görüldü. Skleroderma ile takipli hastada görünümler akro-osteolizis ve kalsinozis ile uyumlu değerlendirildi.

Sonuç ve Tartışma: Akro-osteolizis el distal falakslarının rezorpsiyonu ile giden bir durumdur. Daha ileri evrelerde orta falanks tutulumu da yapabilmektedir. Primer olabildiği gibi genellikle psöriatik artrit, romatoid artrit ve skleroderma gibi hastalıklara sekonder görülmektedir. Sklerodermada hastalığın aktivitesi ile tutulum doğru orantılıdır. Kalsinozis de skleroderma olgularının yaklaşık %44 ünde görülebilen bir durum olup şişlik ve ağrı yapabilmesi, hasta aktivitesini kısıtlayabilmesi açısından önemli bir bulgudur. Özellikle sklerodermа olgularında bu fenomenler açısından dikkatli olunmalı ve cerrahi tedavi yapılabilmesi nedeniyle uygunlukla rapor edilmelidir.

Anahtar kelimeler: skleroderma, akro-osteolizis, kalsinozis,

Kaynaklar

1-MW Neumeister, KA Murray. Calcinosis of the hand in scleroderma: A case report. Can J Plast Surg
1999;7(5):241-244.
2-Wan-Sun Choi, So-Yeon Park, Yoon-Seong Ban, Joo-Hak Kim, Acro-osteolysis and calcinosis in patient with scleroderma: A case report, Acta Orthopaedica et Traumatologica Turcica, Volume 51, Issue 1, 2017, 88-90.



Resim 1. Direkt röntgenogramde 1. KMK eklemde yaygın kalsifikasyon ve 2.distal falanksta rezorbsiyon



Resim 2.2. Distal falanksta rezorbsiyon ve kalsifikasyon BT görüntüleri

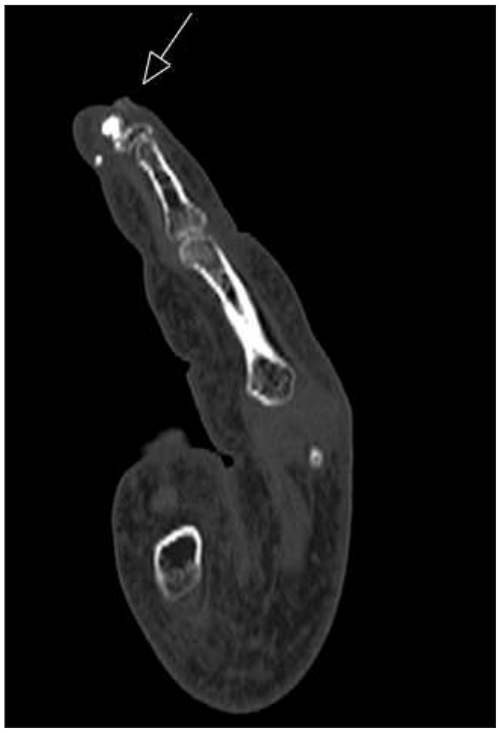

Resim 3. 2.distal falanksta rezorbsiyon ve kalsifikasyon BT görüntüleri



Resim 4. 3.distal falanksta yumuşak dokuda kalsifikasyon

Kas-İskelet Radyolojisi

PS-331

NADİR BİR SPİNAL KORD BASISI SEBEBİ: LİGAMENTUM FLAVUM OSSİFİKASYONU
A RARE CAUSE OF SPINAL KORD COMPRESSİON:OSSIFICATION OF LIGAMENTUM FLAVUM

Melisa Yalçın, Hamdullah Erk, Rahmi Eren Özkan, Okan İnce, Burçin Önder, Melis Koşar Tunç, Hülya Yıldız, Hakan Önder

SBÜ Okmeydanı Suam

Giriş: Ligamentum flavum ossifikasyonu (LFO) oldukça nadir görülen bir antite olup sıklıkla alt torasik vertebralarda görülür ve buna bağlı torakal miyelopati gelişimi oldukça nadirdir.(1) Bu posterde bilateral alt ekstremitelerde paraparezi şikayeti ile başvuran bir olguda saptanan LFO'yu manyetik rezonans (MR) ve bilgisayarlı tomografi (BT) bulguları ile sunmayı amaçladık.

Olgu: 50 yaşında kadın hasta her iki bacakta 4 aydır olan güçsüzlük şikayeti ile Nöroloji polikliniğine başvurdu. Bilinen diabetes mellitus (DM) ve hipertansiyon tanısı olan obez hastanın nörolojik muayenesinde spastik paraparezi, derin tendon reflekslerinde artış ve D12 seviyesi distalinde hipoestezi mevcuttu. Travma öyküsü yoktu.Yapılan torakal spinal BT incelemede multiple seviyelerde ancak en belirgin D9-10 seviyesinde olup yanlızca bu seviyede kord basısı oluşturan posteriordan kanala uzanan hiperdens tübüler LFO'ya ait görünüm saptandı. D9-10 seviyesinde spinal kanal çapı yaklaşık 5 mm olarak ölçüldü. Torakal vertebralara yönelik MR incelemesinde yine bu seviyede spinal kordu posteriordan indente eden T1A ve T2A görüntülerde kalsifikasyon ile uyumlu hipointens karakterde bilateral LFO'ya ait görünüm izlendi. Spinal kordda yaklaşık 27 mm uzunlukta diffüz T2A görüntülerde hiperintens özellikle miyelopati ile uyumlu patolojik sinyal değişikliği izlendi. Hastada üriner inkontinans gelişmesi üzerine dekompresif laminektomi uygulandı ve takiplerinde komplikasyon gelişmedi, semptomlar tama yakın geriledi.

Tartışma: LFO genellikle alt torasik vertebralarda görülüp, bunu servikal ve lomber bölgeler takip eder. LFO'nun patofizyolojisi halen net anlaşılamamış, bazı çalışmalarda DM, obezite ve kalsiyum metabolizma bozuklukları ile ilişkili olduğu bildirilmiştir.Bizim vakamızda da, literatür ile benzer şekilde DM ve obezite bulunmaktaydı ve LFO alt torakal yerleşimliydi.

LFO hastalarda kronik sırt ağrısı ve posterior kord sendromuna benzer semptomlara yol açar. Klinik genellikle progresif olup başlangıçta duyusal bozukluk ile başlar, daha sonra kompresyon derecesi arttıkça buna ekstremite güçsüzlüğü, yürüyüş bozuklukları ve ileri vakalarda rektal-üriner inkontinans eklenir. Olgumuzda da benzer progresif karakterde nörolojik defisitler mevcuttu.

Dorsal spinal kord basısı menenjiyom, lenfoma gibi farklı patolojik durumlar ile ilişkili olabilir, ayırıcı tanıda MR ve BT görüntülemeler kullanılır.LFO; BT incelemelerde intraspinal, ekstradural yerleşimli kısmen lamina ile ilişkili kemik dansitesinde yapılar olarak görülür. MR incelemelerde spinal kanal dorsalinde yerleşimli T1 ve T2 ağırlıklı görüntülerde hipointens karakterde nodüler alanlar şeklinde prezente olurlar. (2)MR incelemeler olası myelopatik değişikliklerin değerlendirilmesi ve diğer ayırıcı tanıların ekartasyonu açısından önemlidir.

Ligamentum flavum (LF) kalsifikasyonu, kemik oluşumu olmadan ligament içinde kalsiyum pirofosfat dihidrat (KPD) birikimidir ve sıklıkla LFO ile karışır. KPD depolanma hastalığında en sık servikal vertebralarda olmak üzere oldukça nadir görülür. Bizim vakamızda operasyon sonrası LF örneği histolojik olarak incelenmemiştir. Ancak torasik yerleşim ve diğer artiküler yapılarda birikimlerin olmaması LF kalsifikasyonunu dışlar nitelikteydi. (3,4)

Sonuç: Oldukça nadir olmasına rağmen,LFO dorsal spinal kord kompresyonunun ve miyelopatisinin olası bir sebebi olarak düşünülmelidir.LFO'yu erken aşamada tanımak ve tedavi etmek önemlidir, çünkü zamanında dekompresyon daha iyi nörolojik sonuçlar sağlar.

Anahtar kelimeler: Ligamentum flavum ossifikasyonu,myelopati,spinal kord basısı

Kaynaklar

1.Ono K, Yonenobu K, Miyamoto S, Okada K. Pathology of ossification of the posterior longitudinal ligament and ligamentum flavum. Clinical Orthopaedics and Related Research 1999; 359
2.Shenoi MR, Duong TT, Brega KE, Gaido LB. Ossification of the ligamentum flavum causing thoracic myelopathy ± a case report. American Journal of Physical Medicine and Rehabilitation 1997; 76(1): 68±72.
3.Roet M, Spoor JK, de Waal M, Kros MJ, Harhangi SB, Dammers R. Extensive calcification of the ligamentum flavum causing cervical myelopathy in a Caucasian woman. Springerplus. 2016;5(1):1927
4.Song JY, Park JH, Roh SW. Ossified Ligamentum Flavum causing Cervical Myelopathy. Korean J Spine. 2012;9(1):24–27. doi:10.14245/kjs.2012.9.1.24

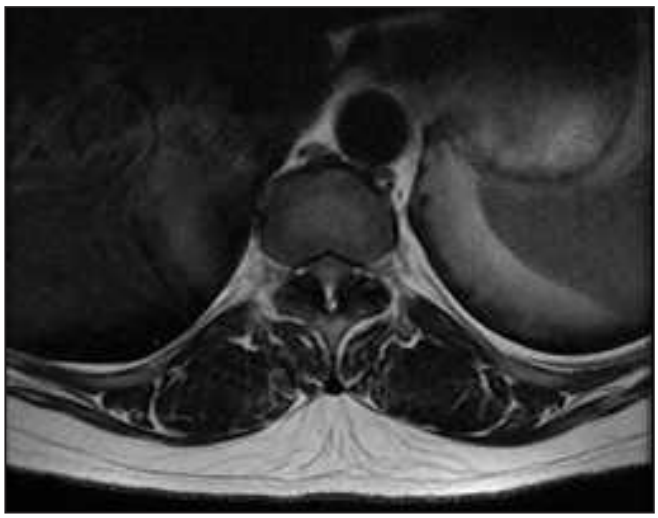

Resim a. Aksiyel T2A görüntü



Resim b. Aksiyel kontrastsız BT görüntü



Resim c. Sagittal T1A görüntü



Resim d. Sagittal T2A görüntüde spinal kordda hiperintens myelopatik değişiklikler



Resim e. Sagittal T2A görüntü

Kas-İskelet Radyolojisi

PS-332

KUADRİSEPS İNTRAMUSKULER GANGLİYON KİSTİ: OLGU SUNUMU

Cihan Özgür, Ahmet Onur Çelik, Muhammet Göktaş, Aykut Alkan, Serdar Solak

Trakya Üniversitesi Tıp Fakültesi Radyoloji AD

Gangliyon kistleri gerçek bir epitel ile döşeli olmayan, genellikle eklem kapsülünden veya tendon kılıfından kaynaklanan, benign non-neoplastik lezyonlardır. En sık yerleşim yeri el bileği dorsal yüzü ve el lateralidir. Kadınlarda erkeklerden 3 kat daha sık görülür. 10-30 yaş aralığında daha sık olmakla beraber her yaş aralığında görülebilir. Çoğu olguda eklem kapsülü ve tendon kılıfından kaynaklanmakla birlikte daha az sıklıkta kartilaj, krusiat ligaman, sinir, kas ve kemik içi yerleşim görülebilir[1]. Olguların %30'unda komşu eklem aralığıyla ilişki saptanmaz[2-4].

Olgumuz, sol diz lateralinde lokalize ağrı şikayetiyle kliniğe başvurdu. Fizik muayenede sol uyluk distal lateral kesiminde ele gelen mobil kitle saptandı. Eklem hareket açıklığı doğaldı. Radyografik incelemede patoloji saptanmadı. Ultrasonografide (USG) sol kuadriseps kası vastus lateraliste yerleşimli yaklaşık 5 cm çapında lobule konturlü, ince duvarlı, hipoekoik kistik kitle lezyon saptandı. Manyetik rezonans görüntülemede (MRG), lezyonun kistik karakterine bağlı olarak T1 ağırlıklı serilerde hipointens, T2 ve Proton Dansite (PD) sekansında hiperintens yapıda olduğu ve patellofemoral eklem aralığı ile ince bir hat ile iştiraklı olduğu görüldü.

USG'de gangliyon kistleri, iyi sınırlı hipoekoik kitle lezyon şelinde görülür. Kolloid agregatlarına bağlı olarak kuyruklu yıldız artefaktı görülebilir. MRG'de T2 ağırlıklı sekanslarda uniform hiperintens kistik kitle şeklinde izlenirler. Multiloküle ve ince septalı olabilirler. USG ve MRG'de kistin eklem aralığına uzanan boynu saptanabilir[5-7].

Kuadriseps kası yerleşimli intramuskuler gangliyon kistleri oldukça nadir görülmektedir. Literatürde az sayıda vaka bildirilmiştir[1,3]. Yazımızda lokalize ağrı şikayetiyle başvuran olguda kuadriseps intramuskuler gangliyon kistinin görüntüleme bulgularını literatür eşliğinde sunduk.

Anahtar kelimeler: Gangliyon Kisti, Kuadriseps Kası

Kaynaklar

1. Kim YJ, Chae SU, Choi BS, Kim JY, Jo HJ. Intramuscular ganglion of the quadriceps femoris. Knee Surg Relat Res 2013;25:40-2.
2. Kang SY, Lee HJ, Lee SH. Intramuscular ganglion of the peroneus muscle mimicking peroneal compartment syndrome: a case report. Journal of the Korean Orthopaedic Association 2004;39:228-31.
3. Yang S-W, Teng H-P, Tarng Y-W, Wong C-Y. Intramuscular ganglion cyst of the quadriceps muscle: Report of a case. Mid-Taiwan Journal of Medicine 2002;7:193-7.
4. Park S, Jin W, Chun YS, et al. Ruptured intramuscular ganglion cyst in the gastrocnemius medialis muscle: sonographic appearance. J Clin Ultrasound 2009;37:478-81.
5. Giard M-C, Pineda C. Ganglion cyst versus synovial cyst? Ultrasound characteristics through a review of the literature. Rheumatology international 2015;35:597-605.
6. Zachariah SK, Ajay G, Mathews KS, Thomas J. Intramuscular ganglion of gastrocnemius muscle-unusual presentation of a common tumour. International Surgery Journal 2017;5:339-41.
7. Neto N, Nunnes P. Spectrum of MRI features of ganglion and synovial cysts. Insights into imaging 2016;7:179-86.

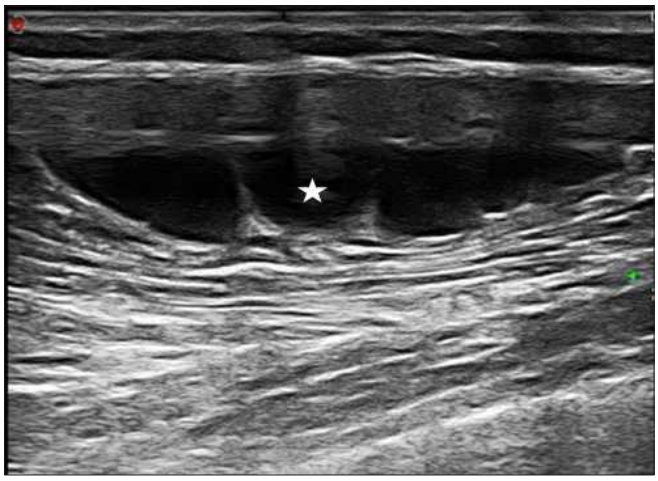

Resim 1. Ultrasonografi incelemesinde kuadriseps kası yerleşimli lobule konturlu anekoik kistik lezyon görülmektedir (Yıldız).



Resim 2. Koronal Proton Dansite sekansında kistin (Yıldız) ince bir hat ile eklem aralığına uzanımı izlenmektedir (Ok).



Resim 3. Koronal yağ baskılı kontrastlı T1 sekansta kist duvarında cidarsal kontrast tutulumu izlenmektedir (Ok).

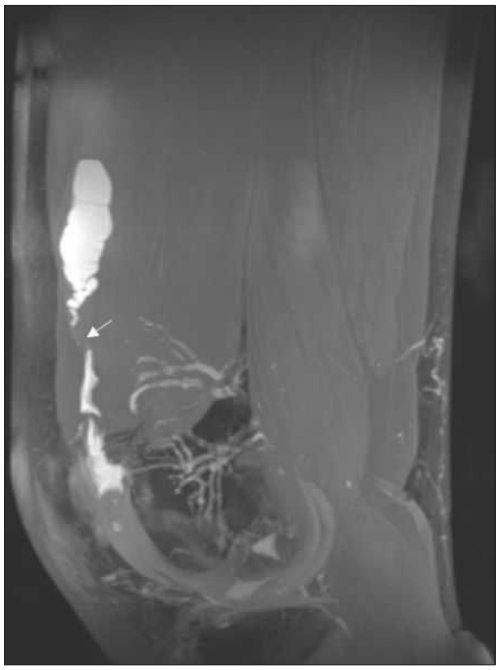

Resim 4. Sagittal MIP proton dansite sekansında kistin patellofemoral eklem aralığına uzanımı izlenmektedir (Ok).

Kas-İskelet Radyolojisi

PS-333

KALÇADA BİR TUZAK NÖROPATİSİ; PİRİFORMİS SENDROMU

Mehmet Karagülle[1], Fatma Zeynep Arslan[2], Samet Şimşek[1], Süleyman Öncü[1], Deniz Ekinci[1], Ebru Sarıkaya[1], Mehmet Öncü[1]

[1]Bağcılar Suam
[2]Konya Suam

Giriş: Piriformis kası sakrumun lateral kenarındaki siyatik çentik üzerinden trokanter majore doğru uzanan üçgen şeklinde bir kastır. Piriformis sendromu, siyatik sinirin yapısal veya edinsel nedenlerle piriformis kasının basısı altında kalmasıyla oluşan ağrılı bir tuzak nöropatisidir. İlk kez 1928 yılında Yeoman tarafından tanımlanmıştır. Bel ağrısı ile başvuran hastaların yaklaşık %6'sı piriformis sendromu tanısı almaktadır. Kadınlarda, erkeklere oranla 6 kat daha sıktır. Biz bu olgumuzda kalça sol yarısında ağrı nedeniyle başvuran ve piriformis sendromu tanısı alan hastayı görüntüleme bulgularıyla birlikte sunmayı amaçladık.

Olgu: 47 yaşındaki kadın hasta kalça sol yarısında ağrı ve yaklaşık yarım saat süren sabah tutukluğu şikayetiyle başvurdu. Yapılan fizik muayenesinde kalçada bacak germe testinde ve iç rotasyonda şiddeti artan siyatik trasede lokalize ağrı saptanmıştır. Fakat hastanın sabah tutukluğuda olması nedeniyle sakroiliak MR tetkiki istenmiştir. Çekilen MR'da sol tarafta piriformis kasında yağ baskılı T2 sekanslarda belirgin olmak üzere sinyal artışı izlenmektedir.

Tartışma: Piriformis sendromu, siyatik sinirin yapısal veya edinsel nedenlerle piriformis kasının basısı altında kalmasıyla oluşan ağrılı bir tuzak nöropatisidir. Piriformis kası ile siyatik sinir anatomik yerleşimleri arasında çeşitli varyasyonlar bulunmaktadır. Piriformis sendromu, primer ve sekonder olarak sınıflandırılabilir. Primer piriformis sendromunda sorun kasta iken sekonder nedenler ise siyatik çentiğin komşuluğundaki yapılar olarak kabul edilmektedir. Major etyoloji piriformis kasının spazm, ödem ve inflamasyon nedeniyle siyatik sinirin bası altında kalmasıdır. Kasın ya da siyatik sinirin doğuştan kısalığı bu sendromun diğer nedenlerinden biridir. Kalçada hassasiyet, bacak ağrısının kalçanın iç rotasyonuyla artması, palpasyonla siyatik ağrısının ortaya çıkması bu klinik sendromun temel özellikleridir. Bacak germe (Laseque) testi esnasında siyatik sinirin gerilmesi ağrıyı belirginleştirir. Öyküde genellikle düşme gibi gluteal bölgeye olan major bir travma veya sert zeminde oturma gibi tekrarlayıcı mikrotravmalar vardır. Klinik olarak, lomber disk hernisine benzer belden kalçaya yayılan kök ağrısı tabloya hakimdir. Kök basısı yapmayan veya az bir bası yapmasına rağmen belirgin siyataljisi olan hastalarda piriformis sendromu akla gelmelidir. Hastaların azımsanmayacak bir kısmında sendroma trokanterik bursitte eşlik eder. Piriformis sendromunun tedavisiyle bursitte de iyileşme izlenir. Ayırıcı tanıda; lomber faset artropati, lomber spondilolizis ve spondilolistezis, miyofasyal ağrı, trokanterik bursit ve lomber disk hernisi düşünülür. Tanısı öykü, fizik muayene, USG, BT ve MR gibi görüntüleme yöntemleriyle konur. Piriformis sendromu tanısı ve ayırıcı tanısında en sensitif ve spesifik görüntüleme yöntemidir. Görüntüleme bulguları etyolojiye göre değişmekle birlikte en sık olarak kasta asimetri, tek taraflı hipertrofi veya MR T2 sekanslarda sinyal artışıdır.

Sonuç: Piriformis sendromu nadir görülmekte olup kronik kalça ağrısı nedenlerinden birisidir. Tanısı, ayırıcı tanısı ve tedavisi açısından görüntüleme yöntemleri vazgeçilmezdir.

Anahtar kelimeler: Kalça ağrısı, Piriformis sendromu, MR

Kaynaklar

1. Robinson D. Piriformis syndrome in relation to sciatic pain. Am J Surg 1947, 73:356-358.
2. Anitha Sen, Rajesh S. Accessory piriformis muscle: An easily identifiable cause of piriformis syndrome on magnetic resonance imaging. Neurology India/Sep-Oct 2011/Vol59/Issue 5.
3. DiGiovanna EL, Schiowitz S, Dowling DJ, eds. An Osteopathic Approach to Diagnosis and Treatment. 3rd ed. Philadelphia, Pa: Lippincott Williams & Wilkins; 2005.

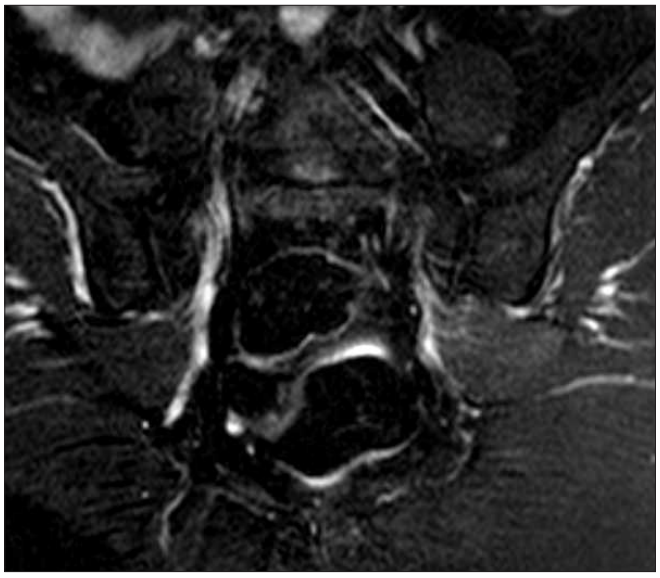

Resim 1.

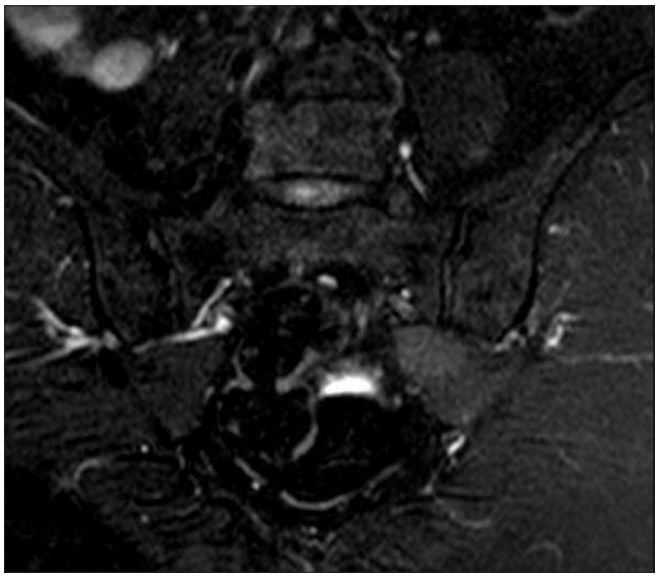

Resim 2.

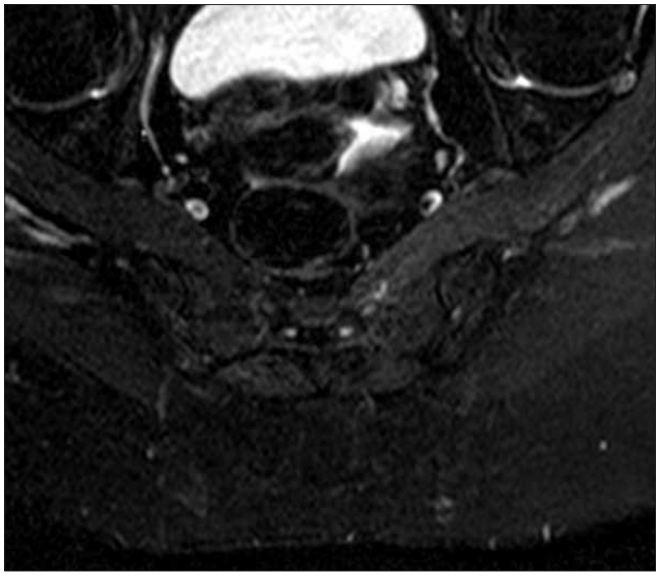

Resim 3.

Kas-İskelet Radyolojisi

PS-334

GÖZDEN KAÇAN BİR TANI: SİNUS TARSİ SENDROMU

Fatma Durmaz[1], İlyas Dündar[2], Mesut Özgökçe[3], Cemil Göya[3]

[1]Hakkari Devlet Hastanesi, Radyoloji Kliniği
[2]Bingöl Devlet Hastanesi, Radyoloji Kliniği
[3]Van Yüzüncü Yıl Üniversitesi Tıp Fakültesi, Radyoloji AD

Giriş ve Amaç: Daha çok travmaya bağlı gelişen ancak romatolojik hastalıklar gibi başka durumlarda da görülebilen, sinüs tarsi ligamanlarındaki yırtılma, skar gelişimi, sinovit, nöral kompresyon ve/veya subtalar instabilite sonucu ayağın lateralinde ağrı ile giden bir hastalıktır. Gözden kaçan bir tanı olan sinüs tarsi sendromlu olgumuzu literatür eşliğinde sunmayı amaçladık.

Olgu: 30 yaşında erkek hasta ayak lateralinde ağrı ve şişlik şikayetleri ile başvurdu. Kliniğimizde yapılan ayak manyetik rezonans görüntülemede (MRG) sinüs tarsi düzeyinde yağlı planlarda silinme, ligamanlarda heterojenite ve sinyal artışı izlendi (Resim 1-2). Mevcut bulgularla hastaya sinüs tarsi sendromu tanısı kondu.

Tartışma: Sinüs tarsi, talusun alt kısmı ile kalkaneusun üst kısmı arasında, posterior subtalar eklemin ön tarafında yer alan, içersinde nörovasküler yapılar ve yağ bulunan anatomik bir boşluktur. Bu sendrom, ligaman hasarı eşlik etsin veya etmesin, sinüs tarsi düzeyindeki sinovyal reseslerde, kanama ve/veya enflmasyona bağlı gelişir. En sık nedeni travma olup ayak lateralinde ağrı ve hassasiyet semptomları görülür. MRG tanıda seçilmesi gereken görüntüleme yöntemidir. Görüntüleme bulgularında, enflamatuar değişikliklere karşılık gelen T1AG'de hipointensite ve T2AG'de hiperintensite veya hem T1AG hem de T2AG'de fibrozise karşılık gelen hipointensite izlenebilir. Ligaman hasarı varlığında ligamanlarda bütünlük kaybı eşlik edebilir. Hastaların çoğu, fizik tedavi, nonsteroid antienflamatuar ilaçlar ve lokal steroid enjeksiyonlarını içeren konservatif tedaviye yanıt verir.

Sonuç: Ayak lateralinde ağrı, instabilite şikayetleri ile başvuran hastalarda sinüs tarsi sendromu akılda tutulmalıdır. MRG tanıda tercih edilmesi gereken görüntüleme yöntemidir.

Anahtar kelimeler: Tarsal, Sinüs, Sendromu, Manyetik Rezonans Görüntüleme

Kaynaklar

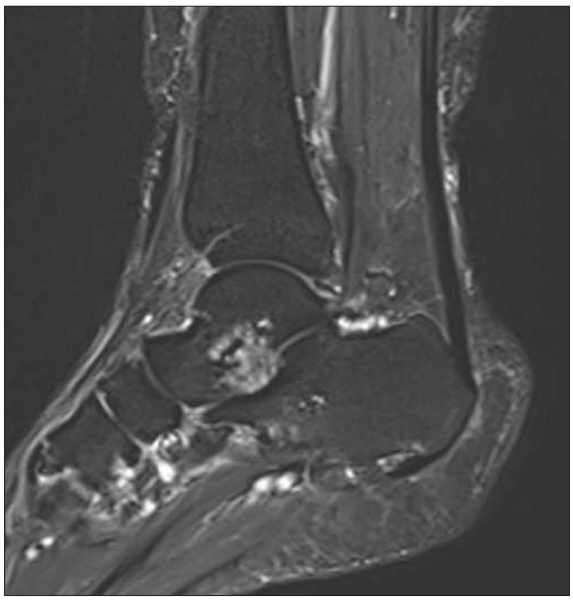

Resim 1.



Resim 2.

Kas-İskelet Radyolojisi

PS-335

ATİPİK BİR OLGU: GENÇ KADIN HASTADA BİLATERAL DİZDE LİPOMA ARBORESANS

Rabia Yolalan[1], Emin Demirel[1], Aylin Yücel[1], Çiğdem Özer Gökaslan[1]

[1]*Afyonkarahisar Sağlık Bilimleri Üniversitesi Tıp Fakültesi Radyoloji AD*

Giriş ve Amaç: Lipoma arboresans (LA),sinovyal dokunun villöz lipomatöz proliferasyonu ile karakterize, subsinovyal dokunun içinde matür yağ dokusunun yaprak benzeri kitleler oluşturacak şekilde infiltrasyonun olduğu, kronik yavaş ilerleyen benign natürde nadir bir intraartiküler lezyondur(1). Sıklıkla monoartikülerdir ve dizde görülür. Nadiren bilateral veya multipl eklemlerde olabilir. Hastaların diz eklemlerinde uzun yıllardır mevcut olan, yavaş artan, ağrısız şişlik vardır ve tekrarlayan effüzyon atakları olmaktadır.Sedimantasyon ve serolojik testler normaldir (2). Aspirasyon mayisinde kristal ve hücre sayımı negatiftir ve yapılan kültürlerde üreme olmaz (2, 3). Tanıda magnetik rezonans görüntüleme (MRG) altın standarttır (1).

Diz ağrısı yetişkinlerin %25'ini etkilemekte, fonksiyon ve hareket kısıtlılığına neden olmakta, hayat kalitesini düşürmektedir. Bu olgu sunumu ile, diz ekleminde tekrarlayan effüzyon ve ağrının nadir bir nedeni olan ve nadir olarak bilateral görülen lipoma arboresansın özellikle kronik ağrı ve tekrarlayan effüzyon ile başvuran genç hastalarda ayırıcı tanıda hatırlanması ve manyetik rezonans görüntüleme(MRG) bulgularını sunmayı amaçladık.

Olgu Sunumu: Yirmi dört yaşında kadın hasta her iki dizde ağrı ve şişlik şikayetleriyle kliniğimize başvurdu.Aralıklarla artan şişlik ve bu dönemlerde hareket kısıtlılığı ile birlikte ağrı hikâyesi var idi. Hastanın yaklaşık 6 yıldır benzer şikayetleri mevcut idi ve 4 yıl önce her iki dizden eklem içi aspirasyon öyküsü vardı. Yapılan aspirasyonlarda herhangi bir özellik saptanmamış idi.Laboratuvar testleri normal idi.Hastanın çekilen bilateral diz MRG'sinde bilateral suprapatellar bursada çok sayıda,tüm sekanslarda yağ ile izointens sinyalde yaprak benzeri eklem içi büllöz karakterde kitleler izlenmiş olup lipoma arboresans ile uyumlu bulunmuştur. Ayrıca her iki dizde patellofemoral ekleme komşu kemik yüzeylerde dejeneratif yeni kemik oluşumları ve kortikal düzensizlikler dikkati çekmiştir.

Tartışma ve Sonuç: LA nadir görülen, benign eklem içi bir lezyon olup, etiyolojisi kesin olarak bilinmemektedir (3). Gerçek bir neoplazi olmadığı için "sinovyal membranın villöz lipomatöz proliferasyonu" teriminin kullanılması önerilmektedir (3). MRG ile tüm sekanslarda yağ ile izointens yaprak benzeri eklem içi kitleler olarak izlenir. Diz eklemi en sık görüldüğü yerdir. Diz dışında omuz, dirsek,el bileği,kalça ve ayak bileği etkilenen diğer bölgelerdir(1). Genellikle altta yatan osteoartrit, RA ya da eski travma gibi bir patolojiye sekonder ortaya çıkan kronik sinovyal irritasyona bağlı reaktif bir süreç olarak değerlendirilir. Eklem sıvısı sıklıkla eşlik eder. Psöriasis ve Baker kisti ile ilişkisi olduğu da ileri sürülmüştür. Diz ekleminde en çok suprapatellar bölgede görülmektedir (1). Genellikle tek eklemi tutmaktadır.

Lipoma arboresans genellikle unilateral görülmekte olup bilateral tutulum özellikle nadirdir. LA, diz ekleminde uzun zamandır şişlik olan hastalarda akla gelmesi gereken bir hastalıktır. Genellikle orta-ileri yaş erkeklerde görülmekle beraber özellikle kronik ağrı ve tekrarlayan effüzyon ile başvuran genç hastalarda da ayırıcı tanıda düşünülmelidir.

Anahtar kelimeler: Lipoma arborensans,diz MRG,villöz sinovyal hipertrofi

Kaynaklar

1.Murphey MD, Carroll JF, Flemming DJ, Pope TL,Gannon FH, Kransdorf MJ. From the archieves of
the AFIP: benign muskuloskeletal lipomatous lesions. Radiographics 2004; 24; 1433-66.
2.Sağlık Y, Akmeşe R, Yıldız Y, Başarır K. İki dizde farklı zamanlarda ortaya çıkan lipoma arboresan: Olgu sunumu. Acta Orthop Traumatol Turc 2006; 40: 176-80.
3. Hallel T, Lew S, Bansal M. Villous lipomatous proliferation of the synovial membrane (lipoma arborescens). J Bone Joint Surg Am 1988; 70:264-70.

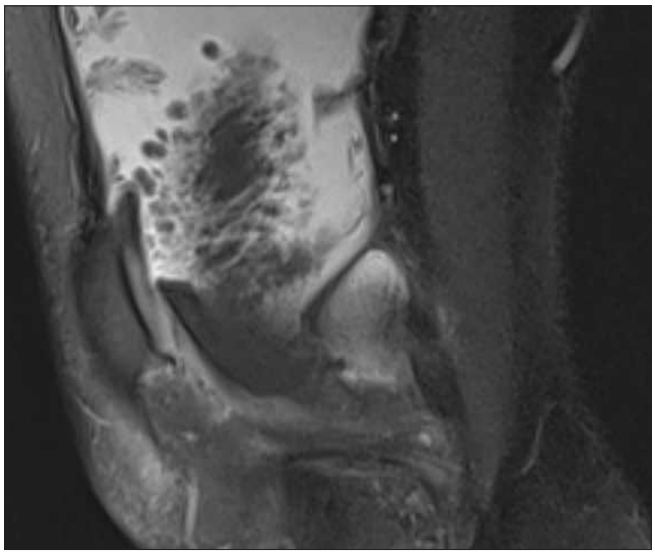

Resim 1. Sağ diz pd fs

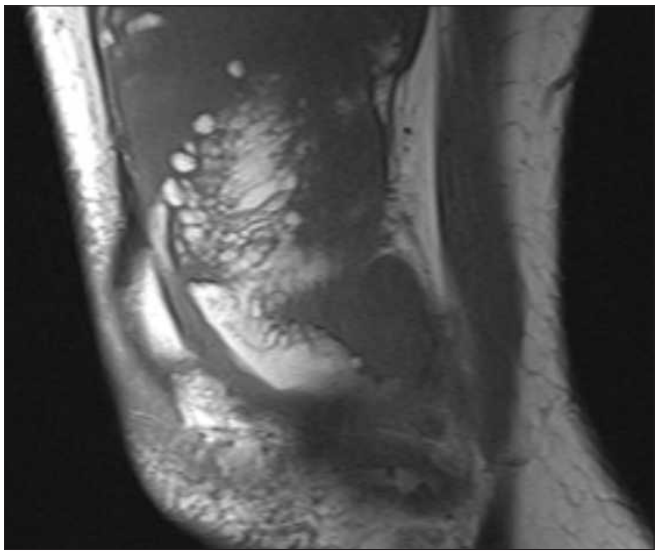

Resim 2. Sağ diz T1 AG

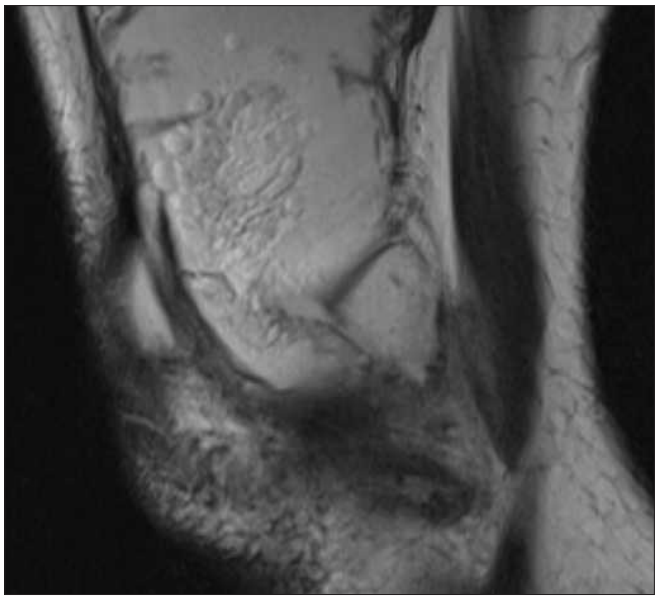

Resim 3. Sağ diz T2 AG

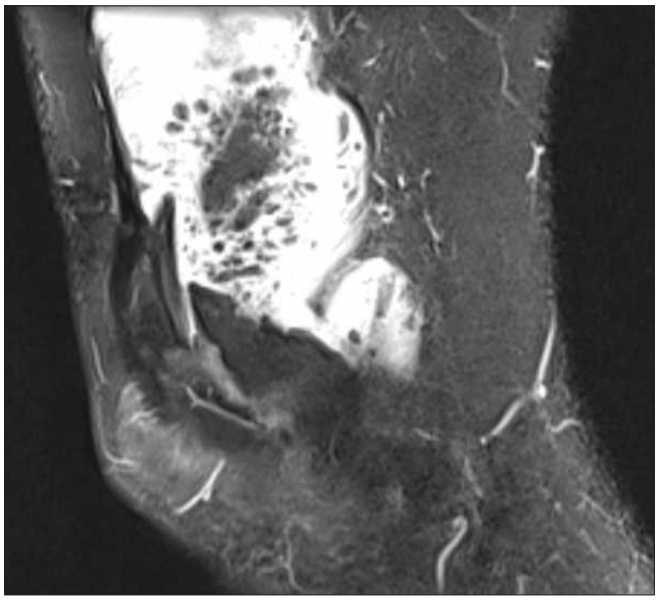

Resim 4. Sol diz proton dansite(pd) yağ baskılı (fs)

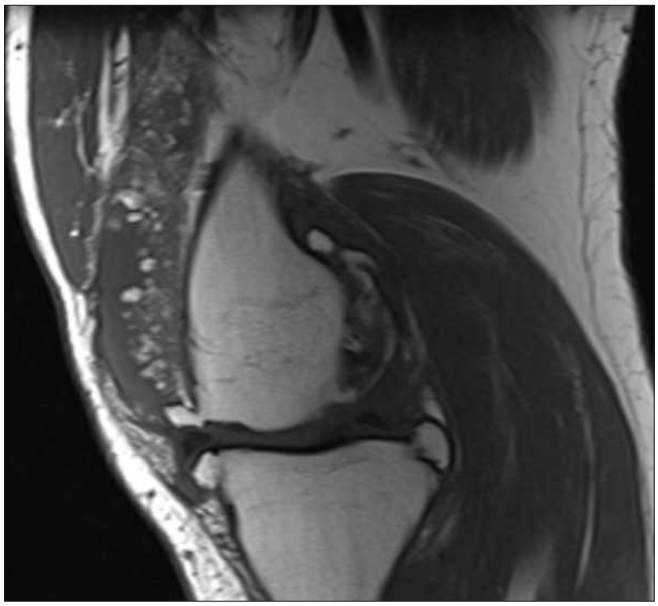

Resim 5. Sol diz T1 AG

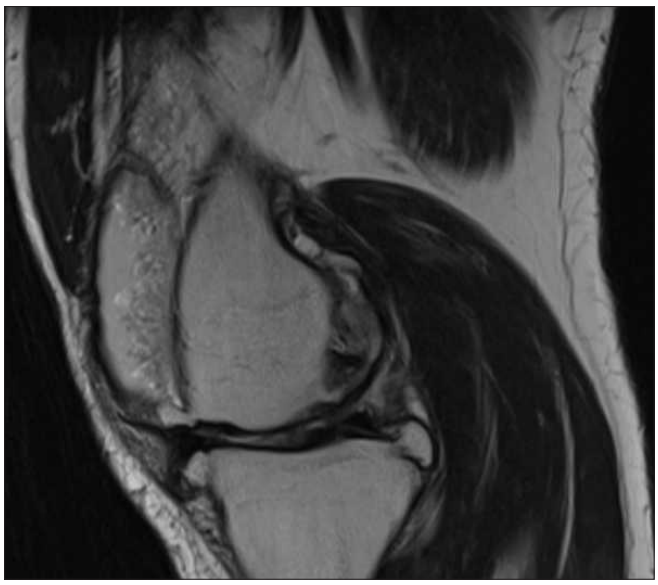

Resim 6. Sol diz T2 AG

Kas-İskelet Radyolojisi

PS-336

POSTTRAVMATİK GEÇ DÖNEM ARTAN OMUZ AĞRISI NEDENİ:DİSTAL KLAVİKULA OSTEOLİZ OLGUSU

Rabia Yolalan, Emin Demirel, Aylin Yücel, Çiğdem Özer Gökaslan

Afyonkarahisar Sağlık Bilimleri Üniversitesi Tıp Fakültesi Radyoloji AD

Giriş ve Amaç: Distal klavikula osteolizi omuz ağrılarının sık olmayan sebepleri arasında yer alır. Travmatik, atravmatik yada metabolik nedenlerle oluşabilen nadir bir patolojidir. Posttravmatik distal klavikula osteolizisi akut travma ya da tekrarlayan mikrotravmalar sonucunda oluşur (1). Tekrarlayan strese bağlı distal klavikula osteolizisi üst ekstremite kuvvetlendirme egzersizleri yapan, ağırlık kaldırma çalışan atletlerde, yüzücülerde ortaya çıkar. Ancak literatürde tarif edilen az sayıda yayında daha çok majör travmalar sonrasında oluşan klavikula distal uç osteolizleri bildirilmiştir.(2)

Biz poster sunumumuzda minör travma sonrasında gelişen distal klavikula osteolizi vakasının direk grafi ve manyetik rezonans (MR)

bulgularını sunmayı ve travmadan uzun süre sonra tekrar başlayan omuz ağrısıyla gelen hastalarda ayırıcı tanıda hatırlatmayı amaçladık.

Olgu Sunumu: 57 yaşında erkek hasta hastanemiz ortopedi polikliniğine giderek artan sol omuz ağrısı şikayetiyle başvurdu. Yapılan muayenesinde, sol omuz hareketlerinde kısıtlanma,aktif ve pasif hareketleri ile ağrısı yoktu.Palpasyonla klavikula distalinde minimal hassasiyeti mevcut fakat kızarıklık ve ısı artışı yoktu. Kas gücü muayenesi ve nörolojik muayenesinde sorunu yoktu. Yapılan direkt grafide sol klavikula distal 1\3'ünde osteolizi mevcuttu. (Resim 1) Klavikula distal uçta ek patolojiler açısından çekilen sol omuz MR tetkikinde klavikula distal kesimde kortikal düzensizlik, akromioklaviküler eklem yüzleri arasında ayrışma, distal klavikula komşuluğunda yumuşak doku planları arasında sıvı değerleri izlenmiştir.

Anamnezinden hastanın 6 ay önce sol omuz üzerine düşme öyküsünün olduğu o dönemde başvurduğu dış merkez acil servisinde direk grafi çekildiği ve grafide patolojik bulgu saptanmayan hastanın antiinflamatuvar tedavi ve istirahat önerileriyle taburcu edildiği ve ortopedi poliklinik kontrolü önerildiği öğrenildi. Bu dönemde şikayetleri gerileyen hastanın dış merkez kontrollerinde fonksiyonel bir sorunu olmadığı öğrenildi. Kontrolleri sonrasında başlayan hafif şiddette devam eden ağrıları olan hastanın bu dönemde tekrar ortopedi kliniğine başvurmadığı öğrenildi. Ancak 6 ay sonra omuz ağrılarının artması ve sol omuz üzerine yatamama şikayeti ile hastanemiz ortopedi polikliniğine başvurduğu öğrenildi.

Tartışma ve Sonuç: Distal klavikula osteolizisi travmatik, atravmatik ya da sistemik nedenlerden dolayı oluşabilir (3). Tekrarlayan mikrotravmanın mikrofraktürlere ve lokal ağryla birlikte kemik rezorpsiyonuna yol açtığı düşünülmektedir. (4)

Etyolojide, başlangıçtaki stres fraktüründen dolayı distal klavikulaya yetersiz baskı ve kemik rezorpsiyonuna sekonder kistik ve erozif değişiklikler suçlanmaktadır.

Direk grafi distal klavikula osteolizisi olan olgularda distal klavikulanın subkondral bölgesinde mikrokistik yapılarla birlikte subkondral kemik düzeninde kayıp ve klavikulanın lateral üçte birinde osteopeniyi gösterebilir. Osteolizisin geç dönemlerinde klavikulanın distal ucunun rezorpsiyonu akromiyoklavikular eklemin belirgin genişlemesi ile sonuçlanır.

MR tetkikinde eklem çevresi yumuşak dokuda şişlik akromial ve klavikular eklem yüzeylerinde kortikal düzensizlik ve kayıp, kemik dokuda meduller ödem, kistik değişiklikler, periostit ve eklem mesafesine artma görülür.(3)

Omuz çevresi travmaları sonrası devam eden ağrıların araştırılmasında klavikula distal uç osteolizi nadir görülen patoloji olsa da ön tanılarımız arasında yer almalıdır.

Anahtar kelimeler: osteolizis,klavikula,omuz ağrısı

Kaynaklar

1. Yu Js Dardanim and Fischer : Mr observation of posttravmatic osteolysis of the distal clavicula after traumatic ac seperation - J Comput Asist Tomgr 24:159-164, 2000.
2. John, R. T. Acromioclavicular joint disorders. Medicine and Science in Sports and Exercise. S26-32, 1998.
3. Hawkins BJ, Covey DJ, Thiel BG. Distal clavicle osteolysis unrelated to trauma, overuse, or metabolic disease. Clin Orthop 2000;(370):20811.
4. Mestan MA, Bassano JM. Postraumatic osteolysis of the distal clavicle: analysis of 7 cases and a review of the literature. J Manuplative Physiol Ther 2001;24(5):356-61.



Resim 1. Direk grafi

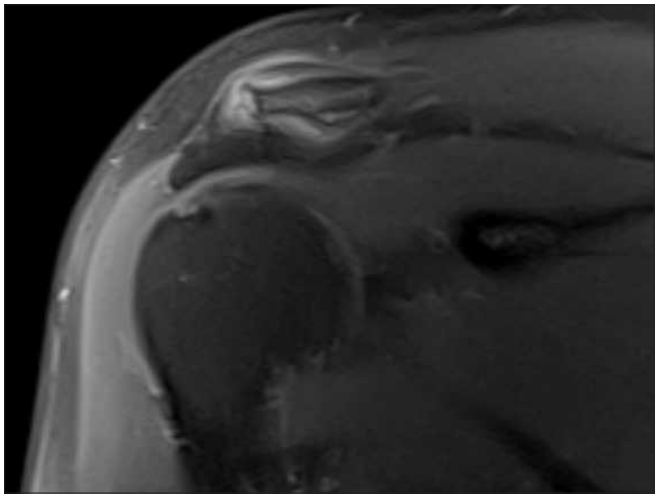

Resim 2. Proton dansite yağ baskılı koronal

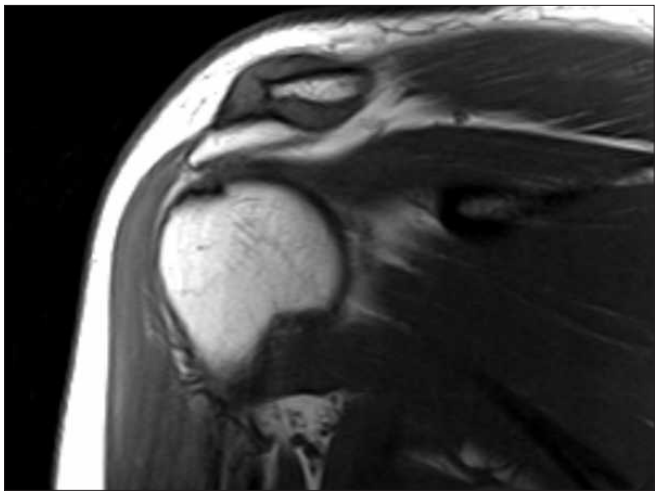

Resim 3. T1 AG koronal

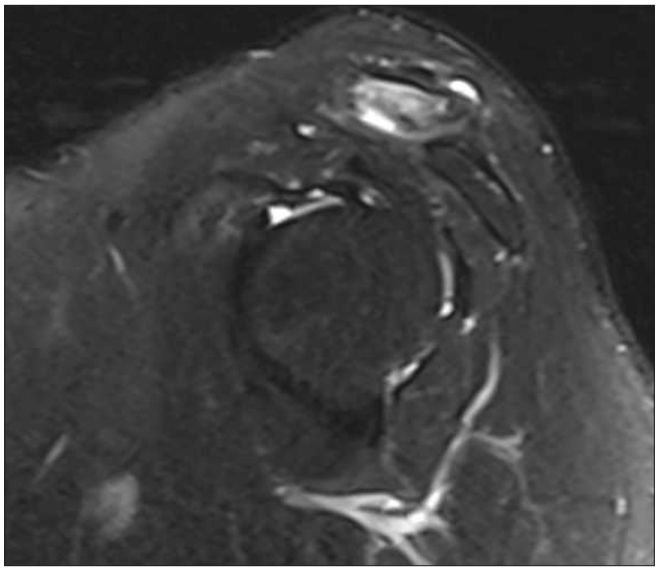

Resim 4. T2 AG sagittal

Kas-İskelet Radyolojisi

PS-337

MRI FINDINGS OF ADAMANTINOMA OF TIBIA

Turgay Kara[1], Fatih Ateş[1], Halil İbrahim Şara[1], Mehmet Sedat Durmaz[2]

[1]Department of Radiology, University of Health Science, Konya Trainning and Research Hospital, Konya, Turkey
[2]Selcuk University Faculty of Medicine Department of Radiology

Introduction: Adamantinoma is a rare low grade primary malignant bone tumor. The Greek word 'adamantinos' means 'very hard'. It was first observed in ulna in 1900 by C Maier (1). However the term 'adamantinoma' was first used by B Fisher in 1913 (2). The tumor is usually located in the metaphysis of tibia especially in 2nd and 3rd decades, mildly more frequently in males.

Case: A 28 years old male patient admitted orthopedics and traumatology department with pain on left leg. Ther was a painful contour deformity on left tibia in physical examination. On direct radiography a translucent lesion was seen on left tibia. MRI revealed a mass lesion in the anterior diaphyseal section of the left tibia, that caused destruction in cortical bone, had a cystic component with a diameter of 12x10 mm, had an axial diameter of 28x17 mm, had a craniocaudal extension of 70 mm, extending into the tibialis anterior muscle and a significant contrast enhancement was observed. It wass recommended to excise the lesion in terms of possible malignant lesion due to the exophytic extension of the bone, causing obvious destruction in the bone.The mass was excised. Results of pathology were reported as adamantınoma.

Discussion: Adamantinoma is a bone tumor of epithelial origin. It is thought to be related to osteofibrous dysplasia, a benign tumor. It is seen in long bones, especially in the metaphysis of tibia.Main treatment is resection of the tumor with wide limits since it is resistant to radiotherapy and chemotherapy. Reconstruction is performed by biological methods after resection (3). Computed Tomography (CT) and Magnetic Resonance Imaging (MRI) have been used in the diagnosis of bone lesions, however in terms of adamantinoma usually the findings are not specific (3). MR imaging is the best modality for delineating the extent of adamantinoma in the medullary cavity, soft tissues, and satellite lesions. These tumors typically demonstrate intermediate signal intensity relative to muscle on T1-weighted images and intensity similar to that of fat on T2-weighted images obtained without fat saturation (4). Differantial diagnosis with osteofibrous dysplasia and fibrous dysplasia from adamantinoma may be difficult; osteofibrous dysplasia is specifically located in the cortex without involvement of the medullary canal(4).

Conclusion:

Adamantinoma is a very rare bone tumor especially seen in tibia. Since total excision with wide margin is the main curable treatment, MRI is major diagnostic and guiding imaging technique with advanced soft tissue discrimination

Anahtar kelimeler: Bone Tumor, Adamantinoma, Tibia, Imaging, MRI

Kaynaklar

1. Maier C. Ein primers myelogenes platten-epithelkarzinom der ulna. Beitraege zur klinischen Chirurgie 1900;26 : 553-566.
2. Fischer B. Uber ein primares adamantinoma der tibia. Virchows Arch [B] 1913;12:422–441
3. Jain D et al. Adamantinoma: A clinicopathological review and update. Diagnostic Pathology 2008, 3:8
4. Camp MD, Tompkins RK, Spanier SS et-al. Best cases from the AFIP: Adamantinoma of the tibia and fibula with cytogenetic analysis. Radiographics. 2008:28 (4): 1215-20



Resim 1. Two sided direct radiography of adamantinoma in tibia

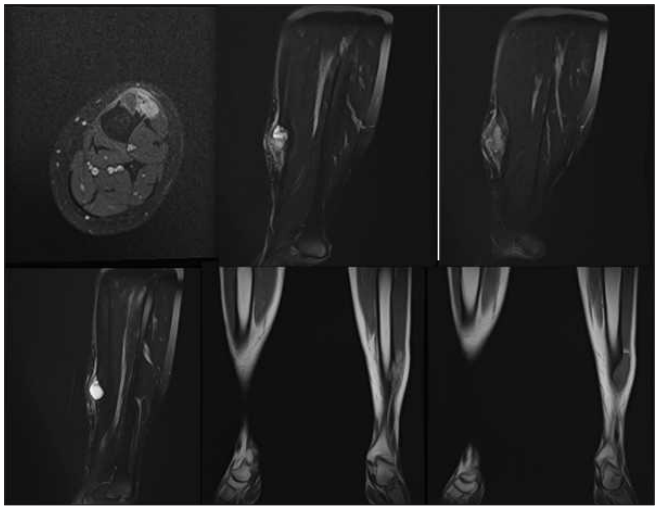

Resim 2. MRI images of adamantinoma on left tibia



Resim 1.



Resim 1.



Resim 1.



Resim 1.

Kas-İskelet Radyolojisi

PS-338

A SCHWANNOMA OF THE LEFT ULNAR NERVE IN THE WRIST

Edip Hatipoğlu[1], Eşref Gürsel[2], Hadi Sasani[3], Elif Şentürk[4], Gülcan Gücer Şahin[3]

[1]Dogan Hospital, Department of Radiology, Istanbul, Turkey
[2]Dogan Hospital, Department of Orthopedics and Traumatology, Istanbul, Turkey
[3]Namık Kemal University, Faculty of Medicine, Department of Radiology, Tekirdag, Turkey
[4]Namık Kemal University, Faculty of Medicine, Tekirdag, Turkey

Introduction and Purpose: Nerve sheath tumours (NSTs) are mostly benign and solitary tumours that can involve any nerve in the body. NSTs are devided into two main groups including schwannoma and neurofibroma which are commonly seen in adults. Both of them contain Schwann cells and constitute less than 8% of all benign soft-tissue tumors. However, schwannomas are tend to be less common than neurofibromas [1].

Their often location is extremities with more common involvement of upper extremities rather than lower, generally occur in the hand or wrist regions [2].

We report a case of a schwannoma of the left ulnar nerve in the wrist region with its MRI findings.

Case Report: A 37-year-old male patient was admitted to the hospital with a complaint of swelling of the left hand wrist that was had been present for 6 months. On physical examination, a painless mass with a regular border of 4x2 cm was observed distal to the left hand volar side (Figure1). There was a limit of 10 degrees in the wrist dorsiflexion due to the mass and painful movement during dorsiflexion. The finger movements were full and normal. No color change was on the mass surface and no finding of atrophy was seen in forearm. Magnetic resonance imaging (MRI) showed a well-bordered lobulated mass localized anteriorly to the superficial digitorum tendons at volar side of hand which was slightly springing the tendons. MRI characteristics were isointense signal relative to skeletal muscle on T1 weighted imaging, heterogenous hyperintense on proton dansity (PD) sequence and heterogeneous contrast enhancement with target like appearance on contrast enhanced images. Also on the ulnar side, the tail extension was observed in PD and contrast-enhanced images (Figure 2). In the operated patient, the mass was observed as uniformly dirty yellow color in the vicinity of the ulnar nerve (Figure 3). The ulnar nerve was preserved and the mass was totally excised (Figure 4). Histopathological examination revealed a mass as schwannoma. The patient had no other associated underlying disease such as neofibromatosis.

No neurological deficit was observed in the postoperative period. The patient was discharged by healing.

Discussion: Schwannomas are rare, and comprise 0.8%-2.1% of all hand tumours [3]. They rarely exceed 2.5 cm, and are most often found in the head and neck area [4].

Distribution of schwannomas in the upper limb had been reported mostly in digital nerves (52%), following by common digital nerve (19%), median nerve (14%), ulnar nerve (9.5%) and radial nerve (5%) [5].

On MR imaging, schwannomas typically are moderately bright in proton-density-weighted images and bright in T2-weighted images. They normally demonstrate variable degrees of heterogenecity. The extent of the tumour is best assessed in proton-density and T2-weighted images. It has been reported that MR imaging is not very effective in differentiating a schwannoma from a solitary neurofibroma but, since schwannomas are frequently encapsulated, detection of a capsule, which causes as a low intensity rim at the margin of the tumour, could help with this differentiation [6].

Conclusion: Imaging plays an important role in demonstrating the lesion, its relationship and extension with surrounded tissue as well as internal characteristics.

Anahtar kelimeler: Schwannoma, Ulnar nerve, Magnetic resonance imaging

Kaynaklar

1) Kransdorf MJ, Murphey MD. Neurogenic tumors. In: Imaging of soft tissue tumors. Philadelphia, Pa: Saunders, 1997; 235–273./ Rockwell GM, Thoma A, Salama S. Schwannoma of the hand and wrist. Plast Reconstr Surg 2003;111:1227–32.
2) Ozdemir O, Ozsoy MH, Kurt C, Coskunol E, Calli I. Schwannomas of the hand and wrist: long term results and review of the literature. J Ortho Surg (Hong Kong). 2005 Dec;13(3):267–72. / Perrotta R, Virzì D, Tarico MS, Napoli P. An unusual case of symptomatic Schwannoma on the elbow. Br J Neurosurg. 2011;25(2):306-7.
3) Jupiter JB, editor. Flynn's hand surgery. Baltimore: Williams &Wilkins; 1991. p 1011.
4) Adani R, Baccarani A, Guidi E, Tarallo L. Schwannomas of the upper extremity: diagnosis and treatment. Chir Organi Movi 2008;92:85–8.
5) Rockwell GM, Thoma A, Salama S. Schwannoma of the hand and wrist. Plast Reconstr Surg 2003;111:1227–32.
6) Kang HJ, Shin SJ, Kang ES. Schwannomas of the upper extremity. J Hand Surg Br. 2000;25(6):604-607.



Figure 1. Pre-operative image of the lesion

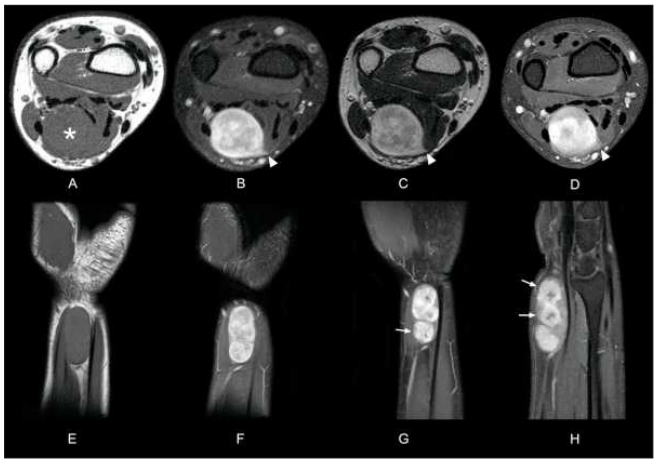

Figure 2. MRI shows a well-bordered lobulated mass (asterisk) localized anteriorly to the superficial digitorum tendons with MRI signal of T1 isointense, heterogenous hyperintense on T1 and PD sequences, heterogeneous contrast enhancement.

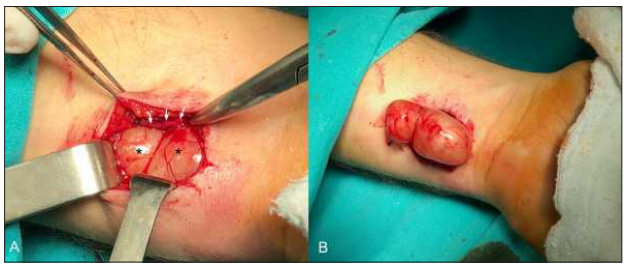

Figure 3. The mass was observed as uniformly dirty yellow color in the vicinity of the ulnar nerve (arrows).



Figure 4. Post-operative image of the lesion with total removal.

Kas-İskelet Radyolojisi

PS-339

A CURIOUS CAUSE OF A COMMON COMPLIANT; SPINAL SUBDURAL HEMATOMA COMPLICATING MINIMALLY INVASIVE LUMBAR MICRO DISCECTOMY AND DECOMPRESSION FOR RECURRENT LUMBAR DISC HERNIATION

Berrin Erok[2], Kenan Kıbıcı[1], Ali Önder Atca[1], Muhammed Zeki Gültekin[2]

[1]Altınbaş Universitesi Tıp Fakültesi Bahçelievler Medical Park Hastanesi
[2]Cihanbeyli Devlet Hastanesi

Introductıon: Spinal subdural hematoma (SSDH) is a rare pathology and develop usually in patients with coagulation disorders or spinal vascular malformations following spinal interventions or after spinal trauma [1-6].

Case Presentatıon: A 60 year old woman who had been operated for lumbar disc herniation 8 years ago, applied to our clinic with lumbar and left leg pain. She had used oral antiaggregants for a long time until 6 months ago. In MRI, recurrent disc herniation at L4-5 level with comppression on L5 nerve root was detected. Left microdiscectomy at L4-5 level was performed and no complications were observed. After that, she presented with pain in the left leg beginning on the postoperative day 14 and was evaluated with lumbar CT. At level of L4-5, laminectomy defect on the left side with accompanying paracentral and neural foraminal air densities were determined. Conservative treatment was planned. 3 weeks later, the patient reapplied due to her ongoing compliants. Contrast-enhanced lumbar MRI performed under sedation due to her MRI phpbia, and revealed a subdural hematoma that was hyperintense on fat suppressed T1W and heterogenous intensity on T2W, at the L3-S1 level, consisted with subacute hematoma with widest thickness of 7x12 mm pushing the fibers of filum terminale towards the front (Figures 1, 2, 3 & 4). Since there was no neurological deficit, conservative treatment was recommended. In the contol MRI performed on postoperative day 45, complete resolution of the hematoma was seen.

Discussion: The pathophysiology of postoperative SSDH is not clear yet. Electron microscobic studies reported that SSDH may have the same developmental principle with intracranial subdural hematoma (ICSDH) and might also develop as an extension of ICSDH as a result of gravity [7-11]. SSDH is defined as acute when symtoms occured in one week, as subacute if symptoms developed after 1 week and as chronic if symtoms last more than 1 month [12]. The symptoms of SSDH are sudden onset, severe back and lomber pain that may be accompnied by radicular symptoms. Paresis or sensory loss can develop due to the acute compression of spinal cord or cauda equina [13,14]. Computerized tomography (CT) especially in the subacute period has limited capacity due to the isodensity of subacute blood with thecal sac and spinal cord. Therefore, intrathecal contrast enhanced CT is a better option [14,15]. MRI is the most appropriate imaging modality for diagnosis, treatment planning and also valuable in discrimination of SSDH from other intradural extramedullary pathologies [8,9, 16-21] Addition of sagittal T2W GRE sequence make easier to establish the level of hematoma with great accuracy [22]. In the differentiation of SSDH from SEDH, axial images are very helpful. SSDH is located more frequently in the anterior part of the spinal cord or semicircularly with a large ventral part and extends in a long segment in the craniocaudal axis. In SSDH the dura matter appears smooth and do not show continuity with bony structures. As a result, after a spinal intervention, when a progressing radicular pain and/or progressing neurological deficits appeared, it should be come to mind that this can be due to spinal hematoma as well as a component of failed back surgery syndrome and should be further evaulated immediately. Patients with SSDH without accompanying neurological deficits should be treated conservatively and monitored radiologically at first line.

Anahtar kelimeler: Postoperative Spinal Subdural Hematoma, Magnetic Resonance İmaging, Computerized Tomography, Failed Back Surgery Syndrome

Kaynaklar

1. Abla AA, Oh MY (2000) Neurosurg Clin 11: 465-471.
2. Chung CK (1998) Neurosurgery 43:1495.
3. Egede LE, et al. (1999) Md Med J 48: 15-17.
4. Jimbo H, et al. (2006) Spine 31: 184-187.
5. Post MJD, et al. (1994) AJNR 15: 1895-1905.
6. Wurm G, et al. (1996). Neurosurg Rev 19: 113-117.
7. Grunberg A, et al. (1993). J Radiol 74: 291-295.
8. Kim MS, et al. (2004)Surg Neurol 61: 288-292.
9. Myoung Soo Kim, et al. (2007)Neurol. Med Chir 47: 22-25.
10. A Eroğlu, et al.(2012) Şişli Eğt Hast Tıp Bülteni 46: 93-96.
11. Silver IM, Wilkins RH (1991) Acta Neurochir 108: 159-162.
12. Russel NA, Benoit BG (1983) Surg Neurol 20: 133-137.
13. Chang KC, et al. (2012) Evid Based Spine Care J 3: 57-62.
14. Black PM, et al. (1978) Neurosurgery 2: 52-54.
15. Kulkarni AV, et al. (1998). Neurosurgery 42: 398-401.
16. Cosar M, et al. (2009) J Neurosurg Spine 11: 607-613.
17. Kim MS, et al. (2007) Neurol Med Chir 47: 22-25.
18. Chen HJ, et al. (2011). Injury 32: 505-507.
19. Greiner Perthr, et al. (2007) J Spinal Disord Tech 20: 239-241.
20. Leber KA, et al. (1997) J Neurosurg 87: 644.
21. Lee JI, et al. (1996) J Trauma 40: 654-655.
22. B Yanık, et al. (2013) Yeni Tıp Dergisi 30:75- 78.



a subacute subdural hematoma that was hyperintense on fat suppressed sagittal T1W at the L3-S1 level



a subacute subdural hematoma that was heterogenous intensity cantaining both increased and decreased signal intensities on sagital T2Wat the L3-S1 level



a subacute subdural hematoma that was heterogenous intensity cantaining both increased and decreased signal intensities on axial T2W



a subacute subdural hematoma that was hyperintense on fat suppressed axial T1W

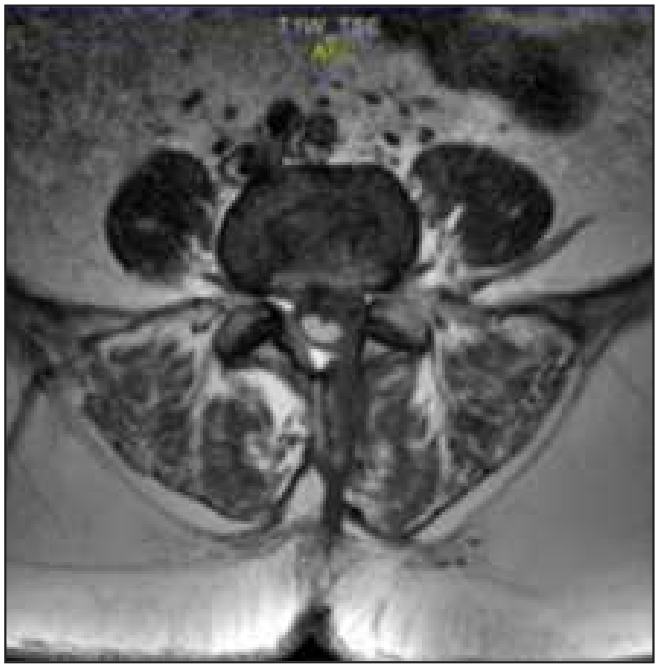

Figure 1

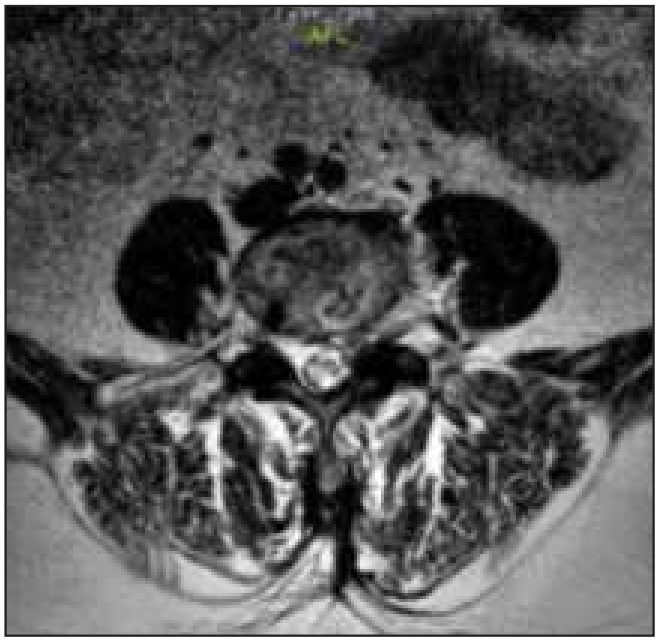

Figure 2



Figure 3



Figure 4

Meme Radyolojisi

PS-340

MAMOGRAFİ EŞLİĞİNDE TEL İLE İŞARETLEMEYİ TAKİBEN YAPILAN CERRAHİ MEME BİYOPSİLERİNDE RADYOLOJİK-PATOLOJİK KORELASYON (RADIOLOGIC-PATHOLOGIC CORRELATION IN SURGICAL BREAST BIOPSY FOLLOWING MAMMOGRAPHY GUIDED WIRE LOCALIZATION)

Pınar Eyi

Gediz Devlet Hastanesi

Giriş ve Amaç: BIRADS kategorilerinin malignite öngörmede yararlı olduğu pek çok çalışmada bildirilmektedir(1-3). Mamografik tarama ile saptanıp biyopsi önerilen lezyonların %14-36'sı malign tanı almaktadır(4-7). Görüntüleme eşliğinde nonpalpabl lezyonlara uygulanan biyopsilerde radyolojik-patolojik uyum ön plana çıkmakta olduğundan belirtilen oran yetersiz kalmaktadır. Bu çalışmada BIRADS kategorizasyonuna katkıda bulunabilecek optimize edilmiş ayrıntılı kriterlerin geliştirilmesiyle hem biyopsilerde radyolojik-patolojik uyumu artırabilmek hem de çok sayıda benign lezyona yapılan gereksiz biyopsileri kısmen de olsa önleyebilmek amaçlanmıştır.

Gereç ve Yöntem: Ocak 2009-Eylül 2017 tarihleri arasında USG ile ayırt edilemeyen, sadece mamografide saptanan, mikrokalsifikasyon, fokal asimetri, yapısal distorsiyon ve kitle lezyonlarına yönelik mamografi eşliğinde telle işaretlemeyi takiben cerrahi biyopsi yapılan 280 hastada retrospektif olarak lezyonların radyolojik özellikleri ve histopatoloji sonuçları incelenmiştir. Radyolojik özellikler BIRADS terminolojisine göre sınıflandırılmış olmakla birlikte ek olarak pleomorfik mikrokalsifikasyonlar belirgin pleomorfizm ve hafif pleomorfizm(Resim 1,2), amorf mikrokalsifikasyonlar tozsu ve bulutsu(Resim 3,4) olarak alt gruplara ayrılmıştır. Çalışma için 27.11.2017 tarih ve 43/18 karar nolu etik kurul onayı alınmıştır.

Bulgular: Çalışmada malignite saptanma oranı %24,3 olarak belirlenmiştir. Pleomorfik mikrokalsifikasyonların hafif pleomorfizm alt grubunda PPD %6,3 saptanırken belirgin pleomorfizm alt grubun-

da %57,7 olarak belirlenmiş olup anlamlı fark mevcuttur(p:0,000). Amorf mikrokalsifikasyonlardan tozsu alt grupta PPD %18,6 saptanırken bulutsu alt grupta %5,3 olarak belirlenmiş olup anlamlı fark saptanmamıştır(p:0,162). Morfoloji ve dağılım birlikte değerlendirildiğinde PPD pleomorfik mikrokalsifikasyonlarda %7,1 bölgesel, %31,1 grup, %73,9 duktal dağılım olarak belirlenmiş olup anlamlı fark saptanmıştır(p:0,000). Amorf mikrokalsifikasyonlarda PPD %7,7 bölgesel, %14,9 grup, %60 duktal dağılım olarak belirlenmiş olup anlamlı fark saptanmıştır(p:0,012). Fokal asimetrilerde PPD %5,3 belirlenirken yapısal distorsiyonda %20 ve kitlelerde %50 olarak saptanmış olup anlamlı fark mevcuttur(p: 0,025).

Tartışma ve Sonuç: Mikrokalsifikasyonlar hem morfoloji hem dağılım açısından sınıflandırılıp raporlanırken, BIRADS 5. baskısında bile dağılım paternlerine göre kategorizasyon mevcut değildir. Burnside ve ark çalışmasında mikrokalsifikasyonları dağılımlarına göre sınıflamanın malignite riski belirlenmesinde faydalı olduğu bildirilmiştir(8). Önerilen ayrıntılı kategorizasyonla(Tablo 1) günlük pratiğimizdeki kuşkulu mikrokalsifikasyon biyopsilerinde radyolojik-patolojik uyumun artırılabileceği düşünülmüştür. İncelenen mamografi raporlarında pleomorfik teriminin geniş spektrumda kullanıldığı görülmüş olup literatür taramasında pleomorfizm derecesini araştıran bir çalışma ile karşılaşılmamıştır. Bu çalışmadaki bulgular pleomorfizm derecesine dikkat edilmesi ile radyolojik-patolojik uyumsuzluğun azaltılabileceğini düşündürmektedir. Venkatesan ve ark çalışmasında mikrokalsifikasyon eşlik etmeyen fokal asimetrinin %5 ile en düşük oranda malignite ilişkili mamografi bulgusu olduğu bildirilmiştir(9). Fokal asimetrilerin ilk tanıda takibe alınması ve değişiklik izlenmesi halinde yeni gelişen asimetri kapsamında biyopsi yapılması halinde gereksiz biyopsilerin önlenerek malignite oranlarının artırılabileceği düşünülmüştür.

Anahtar kelimeler: Görüntüleme eşliğinde biyopsi, Mamografi, Meme kanseri, Mikrokalsifikasyon

Kaynaklar

1. Liberman L, Abramson AF, Squires FB et al. The Breast İmaging Reporting and Data System: positive predictive value of mamographic features and final assessment categories. Am J Roentgenol 1998; 171: 35-40
2. Orel SG, Kay N, Reynolds C et al. BI-RADS categorization as a predictor of malignancy. Radiology 1999; 211: 845-850
3. Zonderland HM, Pope TL, Nieborg AJ. The positive predictive value of the breast ımaging and data system (BI-RADS) as a method of quality assessment in breast ımaging in a hospital population. Eur Radiol 2004; 14: 1743-1750
4. Grisvold JJ, Martin JK. Prebiopsy Localization of Nonpalpable Breast Lesions. AJR 1984; 143: 477-481.
5. Poole GV, Choplin RH, Sterchi JM, Leinbach LB, Myers RT. Occult Lesions of the Breast. Surg Gynecol Obstet 1986; 163: 107-110.
6. Bigelow R, Smith R, Goodman PA, Wilson GS. Needle Localization of Nonpalpable Breast Masses. Arch Surg 1985; 120: 565-569.
7. Özdemir A. Preoperatif İşaretleme Yapılan Nonpalpabl 381 Meme Lezyonunun Değerlendirilmesi. Tanısal ve Girişimsel Radyoloji 2000; 6: 314-322.
8. Burnside ES, Ochsner JE, Fowler KJ, Fine JP, Salkowski LR, Rubin DL, et al. Use of Microcalcification Descriptors in BI-RADS 4th Edition to Stratify Risk of Malignancy. Radiology 2007; 242: 388-395.
9. Venkatesan A, Chu P, Kerlikowske K, Sickles EA, Smith-Bindman R. Positive Predictive Value of Specific Mammographic Findings According to Reader and Patient Variables. Radiology 2009; 250(3): 648-657.

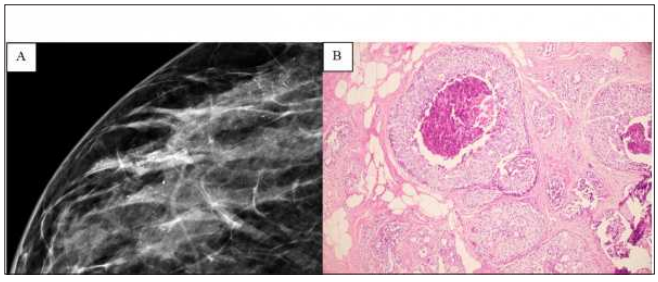

Resim 1. 51 yaşında kadın hasta A) Sağ meme CC grafide segmental dağılımlı belirgin pleomorfizm gösteren pleomorfik mikrokalsifikasyonlar görülmektedir. B) Histopatoloji sonucu fotomikrografide görüldüğü üzere DCIS olarak bildirilmiştir.

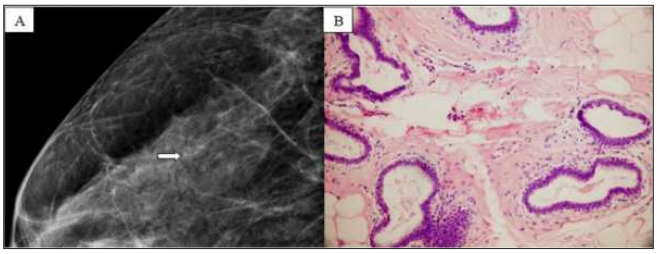

Resim 2. 73 yaşında kadın hasta A) Sağ meme MLO grafide grup dağılımlı hafif pleomorfizm gösteren pleomorfik mikrokalsifikasyonlar (ok) görülmektedir.B) Histopatoloji sonucu fotomikrografide görüldüğü üzere kolumnar hücre değişikliği olarak bildirilmiştir

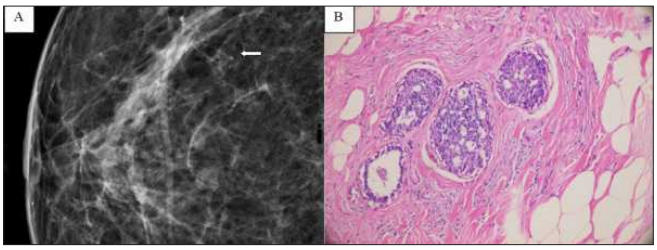

Resim 3. 49 yaşında kadın hasta. A) Sağ meme CC grafide grup dağılımlı tozsu amorf mikrokalsifikasyonlar (ok) görülmektedir. B) Histopatoloji sonucu fotomikrografide görüldüğü üzere atipik duktal hiperplazi olarak bildirilmiştir.

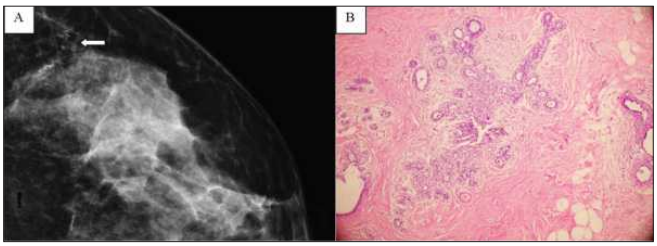

Resim 4. 40 yaşında kadın hasta. A) Sol meme CC grafide bölgesel dağılımlı bulutsu amorf mikrokalsifikasyonlar (ok) görülmektedir. B) Histopatoloji sonucu fotomikrografide görüldüğü üzere sklerozan adenozis olarak bildirilmiştir.

Tablo 1. Mikrokalsifikasyonların morfoloji ve dağılımlarının birlikte değerlendirilmesiyle belirlenen BIRADS kategorizasyon önerileri

Morfoloji	Dağılım	Önerilen BIRADS Kategorisi
Amorf	Bölgesel	BIRADS 4A
Amorf	Grup	BIRADS 4B
Amorf	Lineer/Segmental (Duktal)	BIRADS 4C
Kaba heterojen	Herhangi biri	BIRADS 4B
Pleomorfik	Bölgesel	BIRADS 4A
Pleomorfik	Grup	BIRADS 4B
Pleomorfik	Lineer/Segmental (Duktal)	BIRADS 4C
Lineer/Lineer Dallanan	Herhangi biri	BIRADS 4C

Meme Radyolojisi

PS-341

İDİYOPATİK GRANÜLOMATÖZ MASTİT VE DİĞER MASTİTLERİN AYRIMINDA ELASTOGRAFİ VE B-MOD ULTRASONOGRAFİNİN YERİ

Nurşen Toprak

Van Yyü. Tıp Fakültesi. Radyoloji AD.

Giriş ve Amaç: Tedavi protokolleri oldukça farklı olduğundan idiyopatik granülomatöz mastit İGM tanısı, diğer mastitlerden (DM) ayrımı önemlidir. Kesin tanı için doku biopsisi şarttır (1). Bu çalışma-

da İGM ve DM'lerin ayırıcı tanısında B-mod US ve ARFİ elastografi bulgularını ortaya çıkarmayı amaçladık.

Gereç ve Yöntem: Çalışmaya Ağustos 2017-Nisan 2019 yılları arasında tru-cut biyopsi ile mastit tanısı kanıtlanmış 39 hasta dahil edildi. Hastalar İGM ve DM olarak sınıflandırıldı. Hastaların B-mod US bulguları ve ARFİ elastografi bulguları PACS ortamından retrospektif olarak değerlendirildi. Sürekli değişkenler için tanımlayıcı istatistikler; Ortalama, Standart Sapma, Minimum ve Maksimum değerler olarak ifade edilirken; kategorik değişkenler için Sayı ve Yüzde olarak ifade edilmiştir. DM ve İGM hasta grubu ortalamalarını karşılaştırmak için Student t testi kullanıldı. Kategorik değişkenler arasındaki ilişkiyi belirlemede ise Ki-kare testi yapılmıştır. Değişkenler arasındaki doğrusal ilişkilerin belirlenmesi için Pearson korelasyon analizi yapılmıştır. (hesaplamada SPSS (ver. 13) kullanıldı ve $p<0,05$ anlamlı kabul edildi).

Bulgular: Hastaların yaş ortalaması İGM'de 33.04 ± 5.49 iken DM'lerde 42.58 ± 12.08 olup İGM daha genç hasta grubunda görülmekte idi ($p=0.00$). Hastaların 22 (%56.4) tanesi İGM, 17 (%43,6) tanesi diğer mastitlerdi. Hastaların 13 (%33,3) tanesinde fistül izlenmiş olup fistül olan hastaların hepsi İGM hastaları idi($p=0.00$). 15 (%38,3) hastada apse formasyonu mevcut olup bunların 11(%73,3) İGM, 4 (%26,7) DM' ler idi (Resim a). B-mod US'de izlenenen birbiri ile bağlantılı tübüler uzanımlar 15(%38.5) hastada mevcut olup bunların 13 (%86.7)'ü İGM'de 2(%13,3)'si DM'lerde izlendi($p=0.03$) (Resim b). Lezyonların mean shear wave velocity(SWV) değeri İGM'lerde 3.54±0.79 m/s, DM'lerde 4.42±1.71 m/s olarak bulundu ($p=0.38$) (Resim c). Her iki hasta grubunda da, DM'lerde belirgin olmak üzere kitle benzeri lezyonlar izlenmekte idi. Vision touch tissue imaging(VTTI) ile değerlendirmede ise IGM'lerde ensık patern 3, OM'lerde en sık patern 1 ve 3 izlenmekte idi($p=0,02$)

Tartışma ve Sonuç: Memenin tüm granülomatöz lezyonları için granülomatöz mastit terimi kullanılmakla beraber en sık neden İGM'dir (2). İGM nadir görülen, kronik, iyi huylu genellikle malignite ile karıştırılan inflamatuar hastalıktır (3) Tedavi protokolleri oldukça farklı olduğundan İGM'nin, DM'lerden ayrımı önemlidir (2). İGM'de en yaygın US bulguları tek veya çok sayıda düzensiz sınırlı, heterojen, genellikle tübüler şeklinde hipoekoik kitleler şeklinde görüldüğü belirtilmiştir (4). Çalışmamızda da B-mod US bulguları, İGM'leri DM'lerden ayıracak şekilde birbiri ile irtibatlı tubuler şekilli hipoekoik kitleler şeklinde görülerek, diğer mastitlerin US görünümünden farklı şekilde izlenmiştir. Daha önceki çalışmalarda İGM ve DM'lerin görüntüleme özellikleri ile ayrılamayacağı belirtilmiş olsada (5,6) biz çalışmamızda iGM lerin ve OM'lerin B-mod US ve elastografi bulgularının ayırıcı tanıda duyarlı olduğunu gördük. Ayrıca literatürde İGM ve DM'lerin ayrımında ARFİ US verilerine rastlamadık. Bizim verilerimize göre DM'ler İGM'e göre daha fazla mean SWV değeri göstermiştir. Çalışmamızın sonuçlarına göre; henüz histopatolojik sonuçlar elde olunmadan, B-mod US bulguları bu konuda yüksek prediktif değere sahiptir. Ancak tüm mastit tiplerinin birbiri ile ve malignitelerle karışabileceği akılda tutulup, malignitelerle mastitlerin görüntüleme özelliklerinin karşılaştırıldığı kapsamlı araştırmalara ihtiyaç olduğu kanaatindeyiz. Bu bir ön çalışmadır. Çalışmanın veri girişi devam etmektedir.

Anahtar kelimeler: Shear Wave Elastography, idiopathic granulomatous mastitis, B-Mod US.

Kaynaklar

1. Erozgen F, Ersoy YE, Akaydin M, et al. Corticosteroid treatment and timing of surgery in idiopathic granulomatous mastitis confusing with breast carcinoma. Breast Cancer Res Treat 2010;123:447-52.
2. Kok KY, Telisinghe PU. Granulomatous mastitis: presentation, treatment and outcome in 43 patients. Surgeon 2010;8:197-201.
3. Kessler E, Wolloch Y. Granulomatous mastitis: a lesion clinically simulating carcinoma. Am J Clin Pathol. 1972;58:642–6.
4. Dursun M, Yilmaz S, Yahyayev A, et al. Multimodality imaging features of idiopathic granulomatous mastitis: outcome of 12 years of experience. Radiol Med (Torino). 2012;117:529–38.
5. Durur-Karakaya A, Durur-Subasi I, Akcay MN, et al. Sonoelastography findings for idiopathic granulomatous mastitis. Jpn J Radiol. 2015 Jan;33(1):33-8.
6. Vanovcanova L, Lehotska V, Machalekova K.et al. Idiopathic Granulomatous Mastitis - a new approach in diagnostics and treatment. Neoplasma. 2019 Mar 31;2019.



Resim 1. İGM hastasında apse formasyonu(beyaz ok)

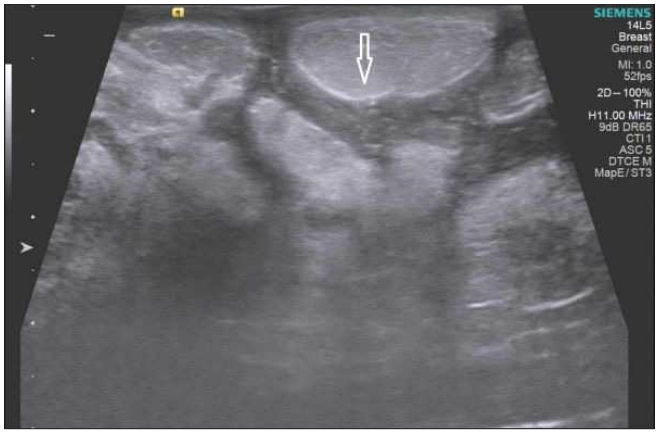

Resim 2. İGM hastasında birbiri ile irtibatlı tübüler bağlantılar (beyaz ok)

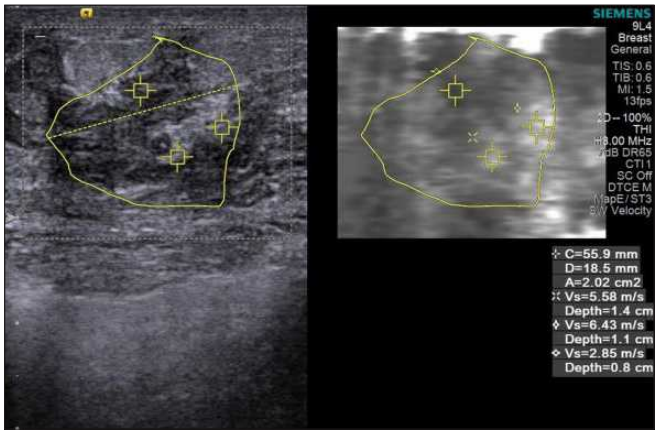

Resim 3. ARFi elastografide; İGM hastasında mean SWV; 4,9 m/s:

PS-342

BENİGN VE MALİGN AKSİLER LENF NOD AYRIMINDA DİFUZYON AĞIRLIKLI GÖRÜNTÜLEME VE ADC ÖLÇÜMÜ DİFFUSİON-WEİGHTED IMAGİNG AND ADC MEASUREMENT İN DİSCRİMİNATİON OF BENİGN AND MALİGNANT AXİLLARY LYMPH NODES (İNGİLİZCE BAŞLIK)

Berrin Erok[1], **Ebru Yılmaz**[2]

[1]*Cihanbeyli Devlet Hastanesi*
[2]*Sarıyer Şişli Hamidiye Etfal Eğitim ve Araştırma Hastanesi*

Giriş ve Amaç: Meme kanserinde en önemli prognostik faktör aksiller lenf nodlarının metastaz içerip içermediği ve içeriyorsa metastatik lenf nodlarının sayısıdır. Tüm meme kanser tiplerinde 5 yıllık survey oranı aksiller lenf nodu negatif olan hastalarda %82.8 iken bu oran metastatik lenf nodu sayısıyla orantılı olarak azalmaktadır (1,2,3,4).Radyolojik görüntülemede temelde kullanılan modaliteler Ultrasonografi (US) ve Magnetik Resonans Görüntülemedir (MRG). Konvensiyonel MRG ye difüzyon ağırlıklı görüntüleme (DAG) eklenerek yapılan apparent diffusion coefficient(ADC)ölçümlerinin spesifiteyi arttırdığı gösterilmiştir (5-8). Ancak meme görüntülemede DAG henüz BI- RADS kılavuzuna dahil edilmemiştir (9).Aksiller lenfadenopatilerin(LAP)DAG ile değerlendirilmesi ise henüz çalışma aşamasımdadır. Bizde çalışmamızda DAG ve ADC değerinin aksiller lenf nodu metastazını saptamada katkısını belirlemeyi amaçladık.

Gereç ve Yöntem: Hastanemiz radyoloji kliniğinde 2015-2017 yılları arasında çekilmiş olan meme MRG lerde korteks kalınlığı 3 mm den fazla olan lenf nodları bulunan 58 hasta çalışmaya dahil edilmiştir.12 hastada lenf nodları DAG de hareket artefaktı veya rezolüsyonun yetersiz olması sebebi ile görüntülenememiş olduğundan, 3 hasta ise neo-adjuvan kemoterapi aldığıdan çalışma dışı bırakılmıştır. Etik kurul onayı hastanemiz etik kurulundan alınmıştır. Primer meme hastalığı ve patoloji sonucu görülmeden DAG sekansı değerlendirilmiş ve ADC değerleri ölçülmüştür. 43 hastadan 32 tanesi histopatolojik tanı almıştır. Kalan 11 lenf nodu öncelikle benign olarak değerlendirilmiş ve 6 aylık kontrollerle yaklaşık 1 yıl takip edilmiş ve boyutunda değişiklik olmaması veya korteks kalınlığı incelerek normale dönmesi ile benign olarak kabul edilmiştir. İstatistiksel yöntem olarak Mann-Whitney U testi Monte Carlo simülasyon tekniği ve ROC eğrisi analizi kullanılmıştır.

Bulgular: Çalışmamızda 20 malign, 23 benign olmak üzere toplam 43 lenf nodu vardır.Malign aksiller lenf nodlarının ortalama ADC değeri 0,749 10-3 mm2/sn (0,48 - 1,342), benign aksiller lenf nodlarının ortalama ADC değeri 0,982 10-3 mm2/sn (0,552 - 1,986) dir.Benign ve malign aksiller lenf nodlarının ortalama ADC değerleri arasında istatistiksel olarak anlamlı fark saptanmıştır (p <0,001) (Resim 1) ADC eşik değeri ≤0,753x10-3 mm2/sn olarak alındığında benign ve malign lenf nodlarının ayrım gücü duyarlılık %60, özgüllük %91,3, doğruluk %76,7, pozitif öngörü değeri %85,7, negatif öngörü değeri %72,4 olarak belirlenmiştir (Resim 2). Tüm lenf nodlarının DAG sinyalleri hiperintens olup inflamatuar sürece sekonder olmasına bağlanmıştır.

Tartışma ve Sonuç: Meme MR incelemede DAG'nin meme lezyonlarının ayrımında ve tedaviye cevabın takibinde yararlı olduğunu göstermiştir (10-13). Aksiller LAP'ların DAG ile değerlendirilmesi henüz çalışma aşamasında ve tartışma konusudur. Literatürde yapılan çalışmaların çoğunda invaziv meme kanseri tanısı olan hastalar çalışma grubu olarak alınmış ve aksiller lenf nodlarının ADC değerleri karşılaştırılarak malign-benign ayrımına katkısı araştırılmıştır (14-18). Morfolojik olarak malign görünümlü LAP yapan en sık neden inflamatuar patolojilerdir. Çalışmamızda 12 inflamatuar meme hastalığına bağlı (patolojisi 9'inde granülomatöz mastit, 3'sinde akut süpüratif enfeksiyon olarak bildirilmiştir) LAP izlenmekte olup ADC ortalaması 0,868 x 10-3 mm2/sn ölçülmüş ve metastatik lenf nodları ADC değerleri ile arasında anlamlı fark saptanmamıştır. Ancak sistemik inflamatuar nedenlere bağlı oluşan korteksi kalın lenf nodlarında ADC değeri 1'in üzerinde olup metastatik lenf nodları ADC değeri ile arasında istatistiksel olarak anlamlı fark vardır.

Anahtar kelimeler: Breast MRI, Axillary LAP, Breast cancer, Granulomatous mastitis, Diffusion-weighted imaging (DWI), Apparent diffusion coefficient (ADC)

Kaynaklar

1.B. Fisher, et al. An NSABP update
Cancer, 52 (1983), pp. 1551-1557
2.D. Fuster, et al. J Clin Oncol, 26 (2008), p. 29.
3.Krammer J1,et al. Eur J Radiol 2013;82(12):2194–8.
4.Li C, Meng S,et al. PLoS ONE 2014;9(1), e84038.
5.Blackledge MD,et al. Radiology 2011; 261: 573–581.
6.El Khouli RH,et al. Radiology 2010; 256: 64– 73.
7.Woodhams R,et al. Magn Reson Med Sci 2005; 4: 35-42.
8.Şahin C,et al. Diagn Interv Radiol 2013; 19: 457–462.
9.Woodhams R,et al. Radiographics.2011;31(4):1059–1084.
10.Kul S,CansuA,etal. 2011; 196:210–217
11.Kuroki-Suzuki S, MagnResonMedSci 2007;6(1):21–27.
12.Yılmaz E. et al. Diffusion BJR 2018
13.Wang XH, et al. Zhonghua Zhong Liu Za Zhi2010;32(5):377–381.
14.Kim EJ,et al. Magn Reson Imaging 2014;32:1230—6.
15.Razek AA,et al. [J]. Breast Cancer, 2015: 1–8
16.Chung J,et al. Acta Radiol. 2014;55(8):909–16. 22.
17.Hasanzadeh F, et al. Asian Pac J Cancer Prev. 2017; 18(5): 1265–1270.
18.Scaranelo et al.. Radiology 2012;262:Number 2

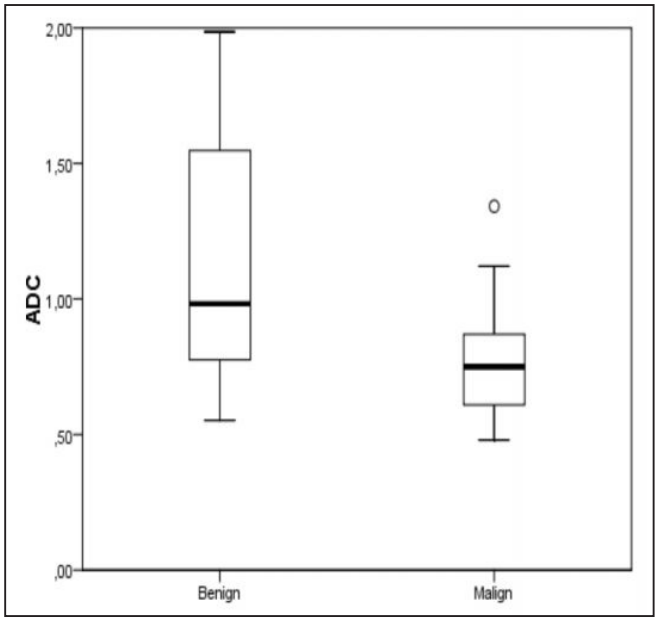

Resim 1. Benign/Malign LAP larda ADC

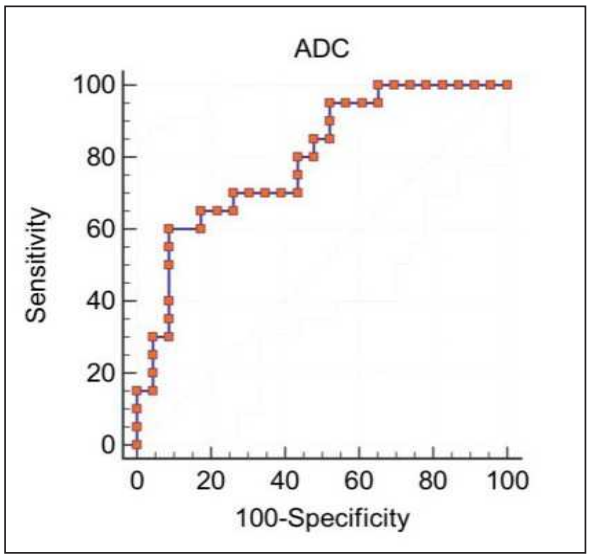

Resim 2. ADC Sensitivite & Spesifite

Meme Radyolojisi

PS-343

MEME KİTLELERİNİN DEĞERLENDİRİLMESİNDE KONVANSİYONEL MRI BULGULARINA ADC DEĞERLERİ VE KONTRASTLI KİNETİK MR VERİLERİNİN KATKISININ DEĞERLENDİRİLMESİ

Betül Duran Özel[1], Deniz Özel[2]

[1]Sağlık Bilimleri Üniversitesi Şişli Hamidiye Etfal Suam Radyoloji
[2]Sağlık Bilimleri Üniversitesi Okmeydanı Suam Radyoloji

Giriş ve Amaç: Meme lezyonlarını tanımlamak ve sınıflandırmak için en yaygın kullanılan kılavuz BI-RADS'dir. Malign meme tümörlerini benign olanlardan ayırt etmek için konvansiyonel MR incelemeye ek olarak difüzyon katsayısı (ADC) değerleri kullanılmış (3-4) ama ADC değerleri ve kontrastlanma eğrisi verileri en son BI-RADS skorlamasına dahil edilmemiştir. Çalışmanın amacı konvansiyonel MR verilerine ADC değerlerinin ve kinetik eğrinin katkısını değerlendirmektir.

Gereç ve Yöntem: Öncelikle olguların konvansiyonel MR parametreleri üzerinden 5. sürüm referans alınarak BI-RADS skoru ve lezyonun ortalama ADC değeri hesaplandı. Değerlendirilen alan (ROI) T2 sinyal artışı olan bölgeden alındı. Benign-malign lezyonların ADC ortalaması üzerinden cut-off değeri hesaplandı. Son olarak kinetik eğrisi 3 kategoride değerlendirildi.

BI-RADS skorunun ADC değerleri ve kinetik eğri ile uyumunun değerlendirilmesinde, BI-RADS 4 lezyonlar analize dahil edilmedi. BI-RADS skoru 3 olup ADC veya kinetik eğrisi malign özellik düşündüren ve BI-RADS skoru 5 olup ADC veya kinetik eğrisi benign özellik düşündüren olgular uyumsuz olarak tanımlandı.

ADC değerlerinin ortalamalarının karşılaştırılmasında t testi, cut off değerinin hesaplanmasında ROC analizi kullanıldı.

Bulgular: Çalışmaya katılan olgu sayısı 49 olup tümü kadındı. Ortalama yaş 48.3 olup 21-78 arasında değişmekte idi. Olguların histopatolojik sonuçları tablo a da gösterilmiştir.

Benign ve malign lezyonların ortalama ADC değerleri arasındaki fark istatistiksel olarak anlamlı idi. ADC cut-off değeri 1.12 x 10^{-3} mm/sn^2 olarak belirlendi. Bu değere karşılık gelen duyarlılık %90.6, özgüllük %83.2 olarak belirlendi. Benign ve malign lezyonların ADC, BI-RADS skoru ve kinetik eğri dağılımı tablo b de gösterilmiştir. ADC değerlerinin ve kontrastlanma eğrilerinin, olguların BI-RADS skoruna katkısı tablo c de gösterilmiştir.

Tartışma ve Sonuç: BI-RADS 4 grubu gri zon olarak tanımlanmakta olup benign-malign dağılımı farklı üç subgrup bulundurmaktadır. ADC ve kinetik eğri uyumunun değerlendirilmesinde hemen tamamen benign oldukları kabul edilen BI-RADS 3 lezyonlar ve hemen tamamen malign oldukları kabul edilen BI-RADS 5 lezyonlar dahil edilmiştir. Çalışmamızda ADC değerlerinin çok büyük oranda histopatolojik sonuç ile uyum gösterdiği hatta bir olguda pozitif katkı yaptığı gözlemlendi. Bu olgu BI-RADS 3 olarak sınıflandırılmış ancak ADC değeri cut-off değeri altında hesaplanmıştı. Histopatolojik sonuç malign olarak netleşti (Resim 1). Olgularımızın sadece birinde histopatoloijk sonuç ile ADC değeri arasında uyumsuzluk gözlendi. Bu durum ADC değerlerinin tanıyı güçlendirdiği hatta potansiyel olarak yanlış ön tanıyı değiştirebileceğini ortaya koymakta olup ADC nin dinamik kontrastlı MR a göre daha yüksek özgüllüğe sahip olduğunu belirten önceki çalışmalarla paralellik göstermektedir [5-6]. Diğer yandan dinamik MR inceleme histopatolojik sonuç ile önemli oranda uyum göstermekle birlikte 10 olguda uyumsuzluk saptandı. Bu olguların 8 inde sonuç malign olmasına karşın tip 1 (Resim 2) iki olguda ise sonuç benign olduğu halde tip 3 kontrastlanma saptanmıştır. Ayrıca hiçbir olguda histopatolojik sonuç BI-RADS skoru ile uyumsuz iken kinetik eğri ile uyum göstermedi bir başka deyişle pozitif katkı saptanmadı. Sonuç olarak ADC değerlerinin rutin meme MR incelemesine eklenebileceği ancak dinamik incelemenin katkı sunacağını söylemenin zor olacağını belirtmek isteriz.

Anahtar kelimeler: ADC değeri, BI-RADS, meme kitleleri, kontrastlanma eğrisi, MRI

Kaynaklar

1. Peters NH, Borel Rinkes IH, Zuithoff NP, Mali WP, Moons KG, Peeters PH. Meta-analysis of MR imaging in the diagnosis of breast lesions. Radiology 2008; 246:116–124
2. D'Orsi CJ, Sickles EA, Mendelson EB, et al. ACR BI-RADS Atlas, Breast Imaging Reporting and Data System. Reston, VA: American College of Radiology, 2013
3. Tozaki M, Igarashi T, Fukuda K. Positive and negative predictive values of BI-RADS-MRI descriptors for focal breast masses. Magn Reson Med Sci 2006; 5:7–15
4. Maltez de Almeida JR, Gomes AB, Barros TP, Fahel PE, de Seixas Rocha M. Subcategorization of suspicious breast lesions (BI-RADS category 4) according to MRI criteria: role of dynamic contrast-enhanced and diffusion-weighted imaging. AJR 2015; 205:222–231
5. Dorrius MD, Dijkstra H, Oudkerk M, Sijens PE. Effect of b value and pre-admission of contrast on diagnostic accuracy of 1.5-T breast DWI: a systematic review and meta-analysis. Eur Radiol 2014; 24:2835–2847
6. Kul S, Cansu A, Alhan E, Dinc H, Gunes G, Reis A. Contribution of diffusion-weighted imaging to dynamic contrast-enhanced MRI in the characterization of breast tumors. AJR 2011; 196:210–217

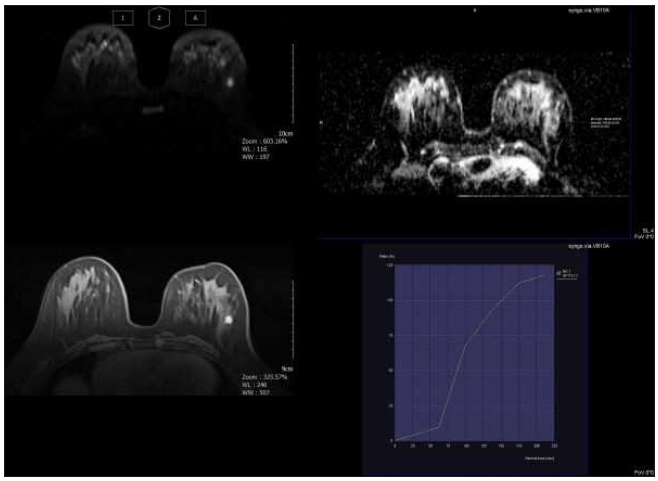

Resim 1. 53 yaş kadın birads 3 ADC malign değerde Tanı:Oküler melanom metastazı

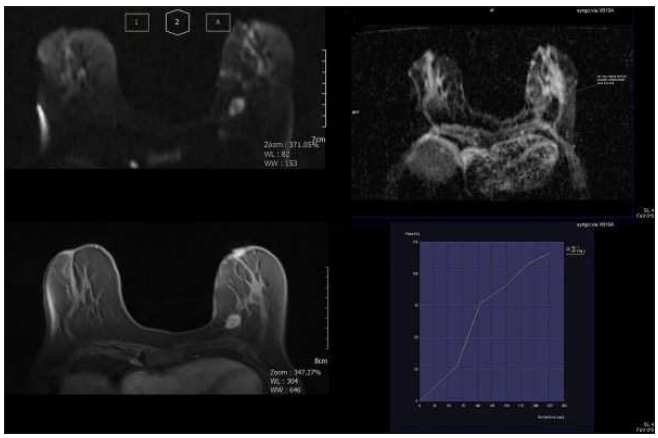

Resim 2. 66 yaş kadın birads 5 tip 1 kontrastlanma Tanı:Apokrin karsinom

Tablo a. Çalışmamıza katılan olguların demografik ve histopatolojik verileri

Histopatoloji	Olgu sayısı	Yüzde
Fibroadenoma	12	24.5
Benign adenomatoid değişiklikler	5	10.2
Mastit	2	4.1
Yağ içeren benign lezyonlar	3	6.1
İnvaziv duktal karsinom	15	30.6
İnvaziv lobuler karsinom	5	10.2
Karsinoma in situ	4	8.2
İnvaziv papiller karsinom	1	2
Metastaz ve diğer malign lezyonlar	2	4.1
Toplam	49	

Tablo b. Benign ve malign lezyonların ADC (ortalama ± standart sapma),birads skoru ve kinetik eğri dağılımı

	ADC (10-3 mm/sn2)	BI-RADS 3	BI-RADS 4	BI-RADS 5	Tip 1	Tip 2	Tip 3
Benign (n=22)	1.32 ± 0.25	14	8	0	12	7	3
Malign (n=27)	0.9 ± 0.17	1	9	17	11	5	11
p	< 0.01						

Tablo c. ADC değerlerinin ve kontrastlanma eğrilerinin, olguların birads skoruna katkısı

	Uyumlu	Pozitif katkı	Negatif katkı
ADC	30	1	1
Kontrastlanma eğrisi	22	0	10

Meme Radyolojisi

PS-344

MEME MR'DA İNSİDENTAL OLARAK SAPTANAN MEME DIŞI BULGULAR DETECTED AS INCİDENTAL FİNDİNGS ON BREAST MRI

Aykut Alkan, Gülşah Özdemir, Burak Günay, Derya Karabulut, Nermin Tunçbilek

Trakya Üniversitesi Tıp Fakültesi Radyoloji AD

Amaç: İnsidental bulgular; meme görüntülemesi esnasında meme dışındaki bölgelerde, tetkik esnasında tesadüfen saptanan bulgular olarak tanımlanmaktadır(1). Bu çalışmada, Meme MR yapılan olgularda insidental olarak saptanan meme dışı bulguların saptama sıklığı ve dağılım oranlarını araştırmayı hedefledik.

Gereç ve Yöntem: Bu çalışmada rutin çekim gerçekleştirilen 751 meme MR tetkiki retrospektif olarak tarandı. Aksiyal imajlar yeniden değerlendirildi. Tüm olgularda meme MR çekimleri preontrast ve post kontrast dinamik serilerle gerçekleştirilmiştir. Değerlendirmeler benign ve malign tanısı alan olgularda ayrı ayrı yapılmıştır. Saptanan bulgular istatistiksel olarak descriptive analizlerle değerlendirilmiştir.

Bulgular: Yaptığımız çalışmada, 751 olgunun 52'sinde (%6,9) meme dışı bulgu saptadık. 52 olgunun 24'ünde (%46,15) önceden bilinen meme kanseri öyküsü mevcut iken 28'inde (%53,8) benign sebeplerle meme MR tetkiki yapılmıştı. İnsidental bulgu saptadığımız organlar 34 olgu (34/52;%65,3) ile karaciğer, 14 olgu (14/52;%26,9) ile akciğer, 3 olgu (3/52;%5,7) ile kemik, 1 olgu (1/52;%1,9) ile mediasten olarak bulundu.

Karaciğer lezyonu saptadığımız 34 olgudan 20'sinde (20/34;%58,8) hemanjiom (Resim 1); 12 olguda (12/34;%35,2) kist (Resim 2), 1 olguda (1/34;%2,9) karaciğer metastazı (Resim 3); 1 olguda (1/34;%2,9) intrahepatik safra yollarında dilatasyon (Resim 4) izlendi. Akciğer lezyonu saptadığımız 14 olgudan 8'sinde (8/14;%57,1) akciğerde sekel-fibroatelektatik değişiklikler; 6 olguda (6/14;%42,8)'sinde nodül (Resim 5) izlendi. Kemik lezyonu saptanan 3 olgudan 1'inde (1/3;%33,3) sternumda kemik metastazı (Resim 6); 2 olguda (2/3;%66,6) sternumda post-operatif sütür materyalleri izlendi. İnsidental olarak mediasten bulgusu saptanan hastadaki lezyon retrosternal uzanım gösteren tiroid nodülüydü (Resim 7).

Tartışma ve Sonuç: Meme MR da saptanan meme dışı lezyonların büyük çoğunluğunu benign lezyonlar oluşturmakla birlikte, bizim çalışmamızda olduğu gibi karaciğer, kemik metastazları gibi malign lezyonların da saptanabileceği göz önünde bulundurulmalıdır(1)(2). Primer meme kanserli olgularda insidental olarak saptanan meme dışı malign lezyonlar olguda evre değişmesine neden olacağından tedavi yönetimini değiştirmesi nedeniyle oldukça önemlidir. İnsidental saptanan meme dışı malign lezyonların prevelansı ihmal edilebilir düzeyde değildir. Meme MR değerlendirmede meme dışı alanlar sistematik bir şekilde değerlendirilmelidir.

Anahtar kelimeler: Incıdental, breast MRI, liver, osseous metastasis

Kaynaklar

1.Alduk AM, Prutki M, Stern-Padovan R. Incidental extra-mammary findings in breast MRI Clin Radiol. 2015 May;70(5):523-7. doi: 10.1016/j.crad.2015.01.003. Epub 2015 Feb 3.

2. Mark Knox, Priscilla Slanetz, Jordana Phillips, Valerie Fein Zachary, Shambhavi ,Venkataraman, Vandana Dialani,Tejas Mehta, Incidental liver lesions seen on Breast MRI: When is additional imaging warranted?, European Journal of Radiology ,October 2017Volume 95, Pages 319–324

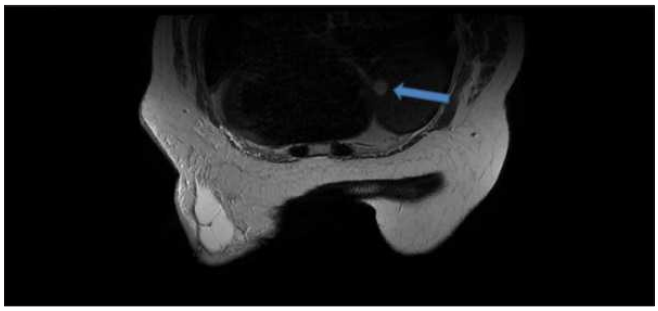

Resim 1. Karaciğer kubbe düzeyinde izlenen hemanjiom

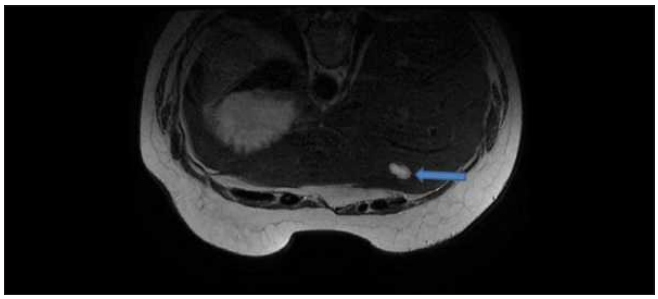

Resim 2. Karaciğerde izlenen bilobe şekilli kistik lezyon

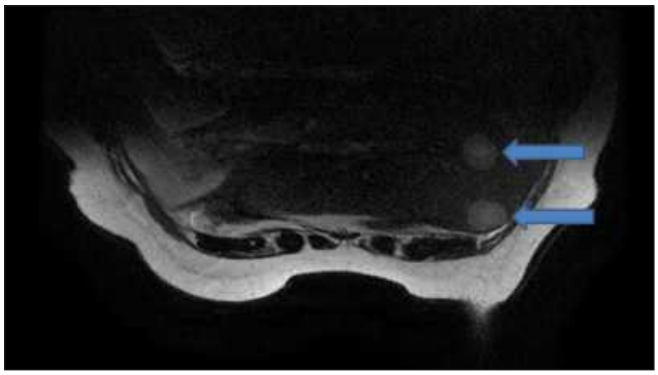

Resim 3. Karaciğer sağ lobda izlenen, 2 adet metastatik lezyon

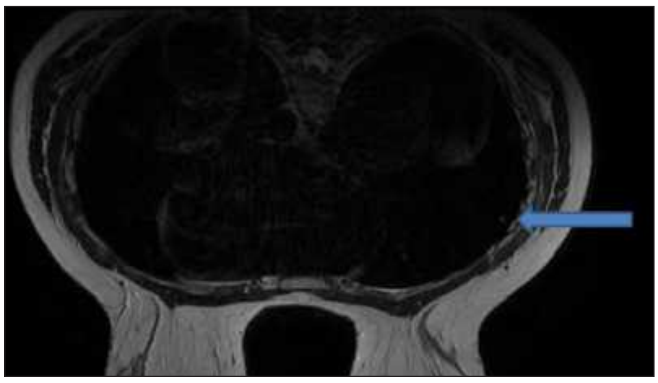

Resim 4. İnsidental olarak saptanan intrahepatik safra yollarında dilatasyon bulgusu

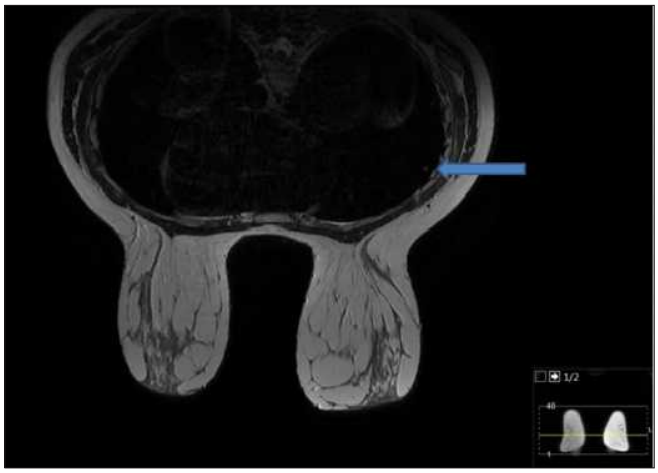

Resim 5. Sağ akciğerde saptanan milimetrik nodül

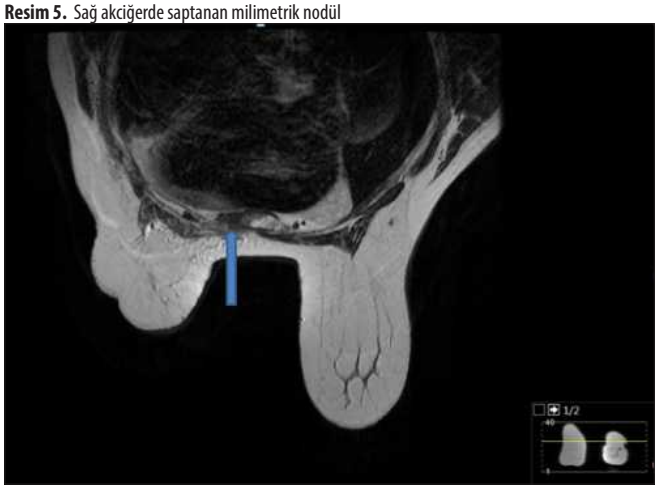

Resim 6. Sternumda saptanan kemik metastazı

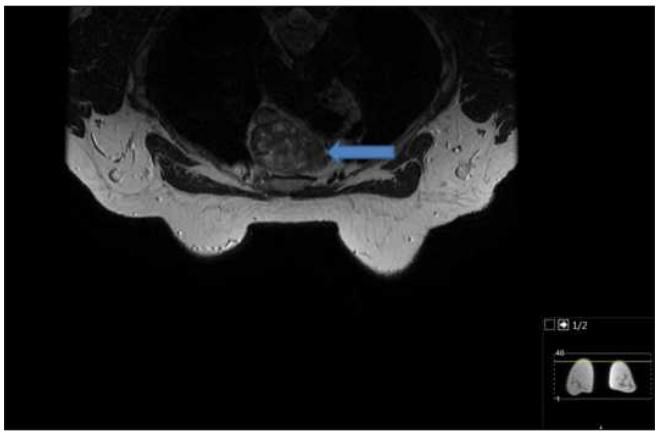

Resim 7. Retrosternal alana uzanımı olan tiroid nodülü

Tablo 1. İnsidental Bulgu Saptanan Hastalarda BI-RADS

BIRADS	Hasta Sayısı	Yüzde
1	0	0
2	34	%65
3	4	%7,6
4	8	%15
5	4	%7,6
6	2	%3,8
Toplam	52	100

Tablo 2. İnsidental Bulgu Saptanan Organlar ve Yüzdesi

Organ	Hasta Sayısı	Yüzde
Akciğer	14	%26,9
Karaciğer	34	%65,3
Kemik	3	%5,7
Mediasten	1	%1,9
Toplam	52	100

Tablo 3. Akciğerde Saptanan İnsidental Bulgular

Saptanan Lezyonlar	Hasta Sayısı	Yüzde
Nodül	6	%42,8
Sekel Değişiklikler	8	%57,14
Toplam	14	100

Tablo 3. Karaciğerde Saptanan İnsidental Bulgular

Saptanan Lezyonlar	Hasta Sayısı	Yüzde
Hemanjiom	20	%58,8
Kist	12	%35,29
Metastaz	1	%2,9
İntrahepatik Safra Yollarında Dilatasyon	1	%2,9
Toplam	34	100

Tablo 4. Kemikte Saptanan İnsidental Bulgular:

Saptanan Lezyonlar	Hasta Sayısı	Yüzde
Metastaz	1	%33,3
Sternumda sütür materyali	2	%66,6
Toplam	3	100

Tablo 5. Mediastende Saptanan İnsidental Bulgular

Lezyonlar	Hasta Sayısı	Yüzde
Retrosternal uzanım gösteren tiroid nodülü	1	100

Meme Radyolojisi

PS-345

IMAGING FEATURES OF METAPLASTIC CARCINOMAS OF THE BREAST: SINGLE INSTITUTION CASE SERIES MEMENIN METAPLASTIK KARSINOMLARININ GÖRÜNTÜLEME ÖZELLIKLERI: TEK KURUM OLGU SERISI

Hakkı Çelik[1], Işıl Başara Akın[1], Merih Güray Durak[2], Pınar Balcı[1]

[1]Dokuz Eylül University Department of Radiology
[2]Dokuz Eylül University Department of Pathology

Introduction and Purpose: Metaplastic breast carcinoma (MBC), also known as spindle cell carcinoma of the breast (SpCC), is a rare form of primary breast malignancy and accounts < 5% of breast carcinomas. These lesions often present as a rapidly growing palpable mass lesion in postmenopausal women (1,2). Axillary node involvement at the time of diagnosis is uncommon (3). On a mammogram, these are usually large, rounded densities with margins that are both well defined and smooth and spiculated. Calcification is very rare. On ultrasound the lesions are round to ovoid, maybe microlobulated, with solid and cystic components related to hemorrhage or necrosis. Most lesions have well-defined margins (3). On T2

weighted (T2W) magnetic resonance images, lesions often display very high signal (4). We report the clinical presentation and imaging features of four patients diagnosed with metaplastic carcinoma in our institution.

Cases: Case 1: A 74-year-old female presented with a palpable mass in the right breast. Ultrasonography (Fig. 1A-1B) and mammography (Fig. 1C-1D) showed a large, well defined, hypovascular solid mass in the upper outer quadrant of the right breast. On magnetic resonance imaging (MRI), the lesion was hyperintense on T2W and T1W images (Fig. 2C, 2D respectively) and peripherally enhancing on post-contrast T1W images (Fig. 2A, 2B). This lesion was excised and pathology revealed metaplastic carcinoma.

Case 2: A 77-year-old female presented with a palpable mass in the right breast. Mammography (Fig. 3A-3B, yellow arrows) and ultrasonography (Fig. 3C-3D) showed an ovoid, hypovascular mass with lobulated contours in the right breast. This lesion was excised and pathology showed metaplastic carcinoma, producing chondroid matrix.

Case 3: A 31-year-old female presented with a palpable mass in the left breast. Ultrasonography showed an ovoid lesion with irregular margins in the left breast (Fig. 4A) and a spherical metastatic lymph node in the left axilla (4B). The lesion demonstrated peripheral contrast enhancement on MRI (Fig. 4C, yellow arrow). Because of the dense breast tissue, the lesion could not be differentiated on the mammography (Fig. 4D, 4E). This lesion was excised and pathology showed metaplastic carcinoma, squamous cell type.

Case 4: A 40-year-old female presented with a palpable mass in the right breast. Mammogram showed a large, rounded density with well defined margins (Fig.5A). On ultrasonography, a complex cystic mass with a thick irregular wall and vascularized septations was observed in the right breast (Fig.5B and 5C). This lesion was excised and histopathology revealed metaplastic carcinoma, squamous cell type.

Discussion and Conclusion: In conclusion, metaplastic carcinomas are rare tumours that often present as palpable lumps with corresponding signs suggestive of malignancy on mammography and ultrasound and therefore will warrant further investigation to make the diagnosis. They are often grade 3 tumours that are triple negative and therefore require treatment with chemotherapy. MRI outlines the extent of disease well and is useful in monitoring response to treatment.

Anahtar kelimeler: Metaplastic carcinoma, breast malignancy, magnetic resonance imaging, ultrasonography

Kaynaklar

1. Günhan-Bilgen I, Memiş A, Ustün EE et-al. Metaplastic carcinoma of the breast: clinical, mammographic, and sonographic findings with histopathologic correlation. AJR Am J Roentgenol. 2002;178 (6): 1421-5.
2. Park JM, Han BK, Moon WK et-al. Metaplastic carcinoma of the breast: mammographic and sonographic findings. J Clin Ultrasound. 2000;28 (4): 179-86.
3. Yang WT, Hennessy B, Broglio K, Mills C, Sneige N, Davis WG. et al. Imaging differences in metaplastic and invasive ductal carcinomas of the breast. AJR Am J Roentgenol 2007; 189: 1288–93.
4. Choi BB, Shu KS. Metaplastic carcinoma of the breast: multimodality imaging and histopathologic assessment. Acta Radiol. 2012;53 (1): 5-11.

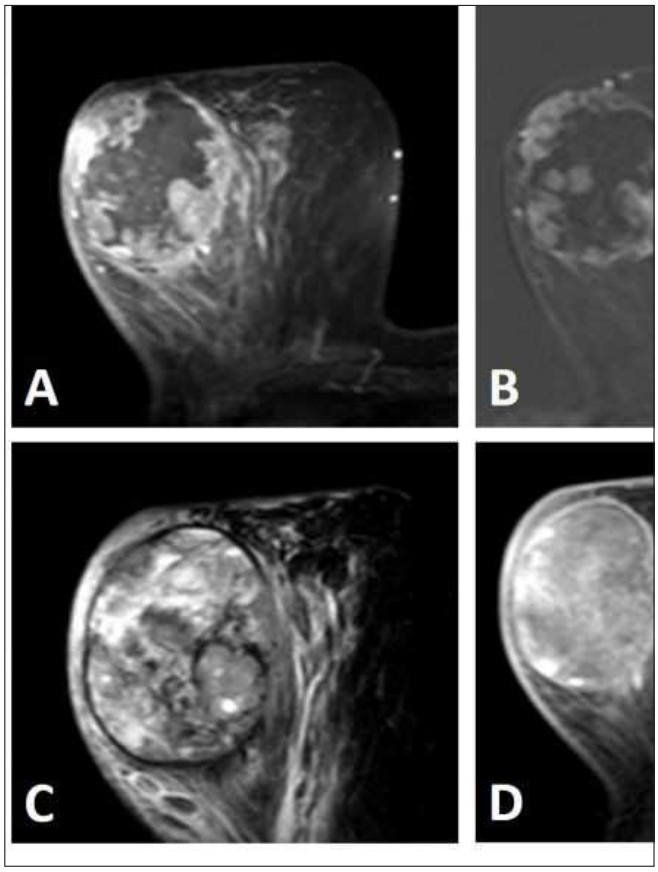

Figure 1

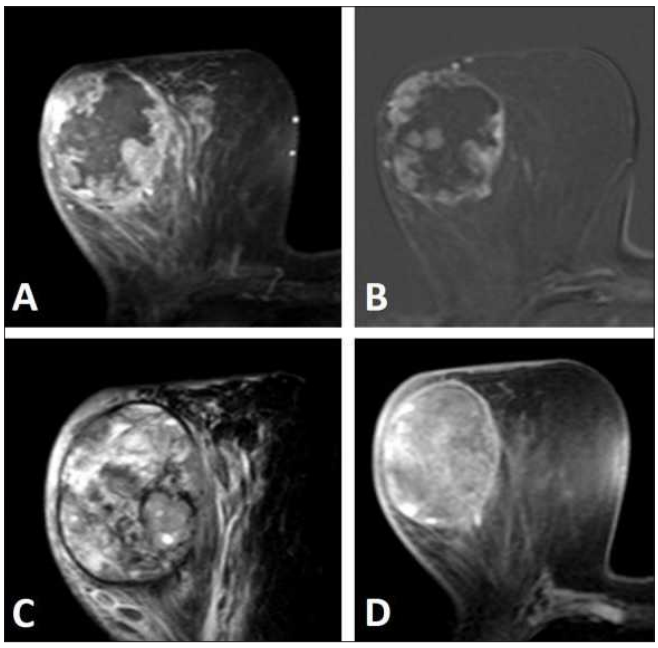

Figure 2

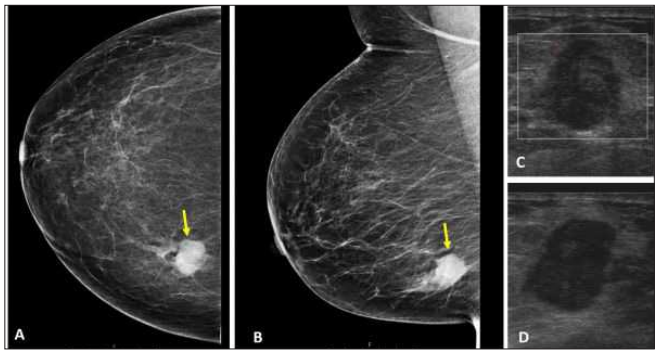

Figure 3

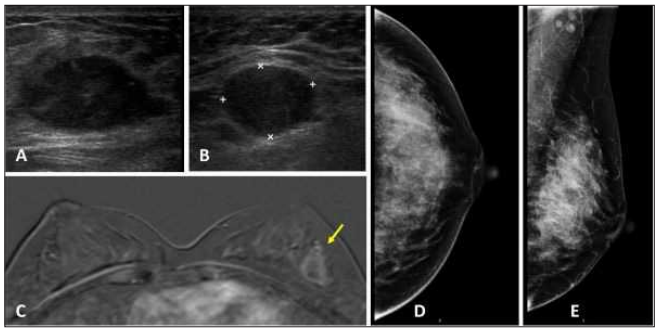

Figure 4



Figure 5

Meme Radyolojisi

PS-346

PREGNANCY-ASSOCIATED BREAST CANCER: THREE CASES UNDER LITERATURE REVIEW GEBELİK İLİŞKİLİ MEME KANSERİ: LİTERATÜR IŞIĞINDA 3 OLGU

Hakkı Çelik[1], Işıl Başara Akın[1], Merih Güray Durak[2], Süleyman Özkan Aksoy[3], Pınar Balcı[1]

[1]Dokuz Eylül University Department of Radiology
[2]Dokuz Eylül University Department of Pathology
[3]Dokuz Eylül University Department of General Surgery

Introduction and Purpose: Pregnancy-associated breast cancer (PABC) is defined as cancer diagnosed during pregnancy or in the first 12 months postpartum, or at any time while the patient is lactating [1]. The incidence of PABC may increase in the future as more women postpone childbearing to middle age. The diagnosis of PABC is often delayed and remains challenging because of underlying hormone-induced anatomical and physiological changes occurring in breast tissue. The lack of awareness of PABC may preclude timely imaging or biopsy, leading to larger and more advanced neoplasms at diagnosis compared with age-matched non-PABC cases [2]. This case series aims to illustrate the imaging findings of PABC. Physiological changes associated with the breast and lactation may alter typical sonographic features of breast carcinoma.

Cases: Case 1: A 48-year-old woman who was breastfeeding in the third postpartum month presented with a palpable mass in the right breast. On ultrasonography, a hypervascular hypoechoic lesion with lobulated contours was seen in the outer lower quadrant of the right breast. Clustering pleomorphic calcifications (shown with yellow circle in Fig. 1A) was seen on mammography (Fig. 1A, 1B) The mass showed diffusion restriction and vivid enhancement (Fig.2A, 2B, 2C). On magnetic resonance imaging (MRI), another focus similar to the mass with a diameter of 2.5 cm was observed in the upper outer quadrant of the same breast (Fig. 2D, 2E, 2F). The findings were consistent with multicentric breast carcinoma. After neoadjuvant chemotherapy, modified radical mastectomy was performed. Biopsy revealed invasive ductal carcinoma.

Case 2: A 29-year-old woman who was breastfeeding in the second postpartum month presented with a palpable mass. On MRI, the lesion was restricting diffusion (Fig.3A, 3B) but did not enhance significantly (Fig.3C, 3D). On computed tomography (CT) and positron emission tomography (PET)/CT examinations, metastatic lymph node in the left axilla (Fig.4C, 4D) was seen as well as the lesion in the left breast (Fig.4A, 4B). After neoadjuvant chemotherapy, modified radical mastectomy revealed invasive lobular carcinoma.

Case 3: A 27-year-old pregnant woman presented with a complaint of palpable mass in the end of the first trimester. On ultrasonography, a hypoechoic lesion with spiculated contours was observed in the upper outer quadrant of the left breast, creating distortion in the surrounding tissue (Fig.5). Biopsy revealed invasive ductal and invasive lobular carcinoma.

Discussion and Conclusion: Ultrasound constitutes the most appropriate radiological method for evaluating breast disorders in women during pregnancy and lactation [3]. PABCs are biologically aggressive neoplasms that may outgrow their vascular supply, leading to necrosis or cystic degeneration. Therefore, new palpable complex cystic masses identified during pregnancy and lactation warrant tissue sampling and should not be disregarded as a galactocele or an abscess unless these are clinically obvious. Although a mass may not be discernible by mammography; demonstration of microcalcifications, asymmetrical density, axillary lymphadenopathy or skin thickening might help in diagnosing PABC. Most authorities believe that the radiation dose to the fetus is negligible [3]. There is no concern about radiation dose in performing mammography on lactating women. MRI may be useful in depicting disease extent and multicentricity.

Anahtar kelimeler: pregnancy, lactation, breast cancer, ultrasonography,

mammography, magnetic resonance imaging

Kaynaklar

1. Keinan-Boker L, Lerner-Geva L, Kaufman B, Meirow D. Pregnancy-associated breast cancer. Isr Med Assoc J 2008;10:722–7.
2. Beadle BM, Woodward WA, Middleton LP, Tereffe W, Strom EA, Litton JK, et al. The impact of pregnancy on breast cancer outcomes in women „/535 years. Cancer 2009;115: 1174–84.
3. Sabate JM, Clotet M, Torrubia S, Gomez A, Guerrero R, de las Heras P, et al. Radiological evaluation of breast disorders related to pregnancy and lactation. Radiographics 2007;27:S101–24.

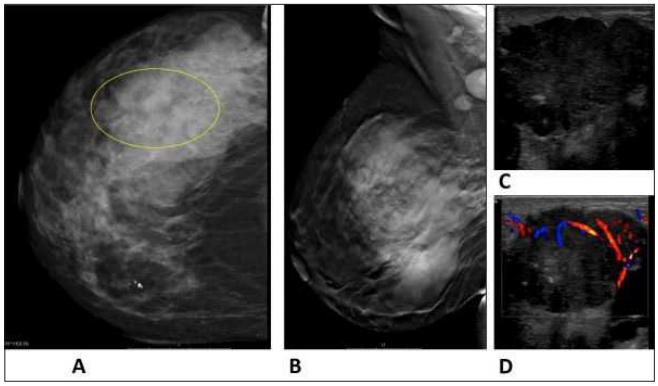

Figure 1. Case 1. 48-year-old breastfeeding woman in the third postpartum month who presented with a palpable mass in the right breast. On ultrasonography, a hypervascular hypoechoic lesion with lobulated contours was seen in the outer lower quadrant of the right breast (C and D). Clustering pleomorphic calcifications (shown with yellow circle in Fig A) was seen on mammography (A and B).

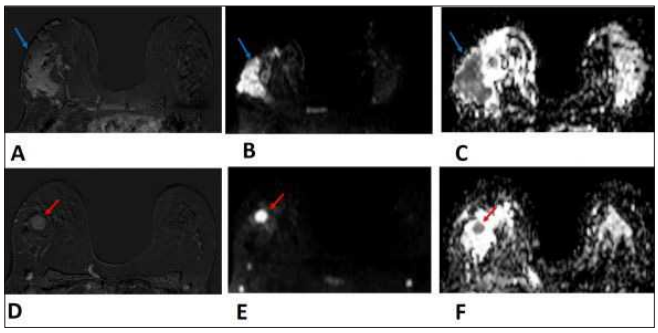

Figure 2. Case 1. On magnetic resonance imaging (MRI), the mass showed diffusion restriction and vivid enhancement (A, B, C). Another focus similar to the mass with a diameter of 2.5 cm was observed in the upper outer quadrant of the same breast (D, E, F). The findings were consistent with multicentric breast carcinoma. Biopsy revealed invasive ductal carcinoma.

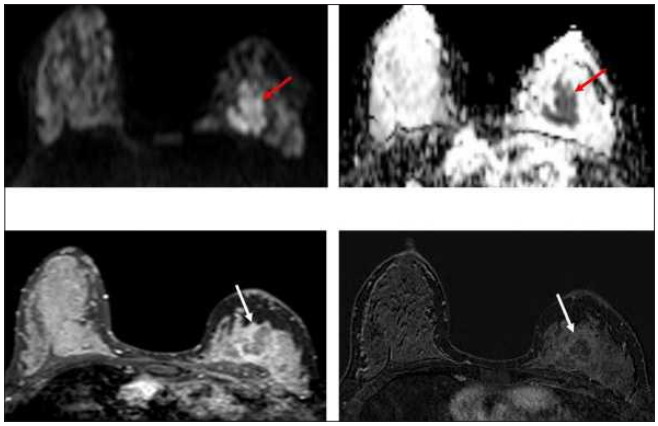

Figure 3. Case 2. A 29-year-old woman who was breastfeeding in the second postpartum month presented with a palpable mass. On MRI, the lesion was restricting diffusion (A, B) but did not enhance significantly (C, D).

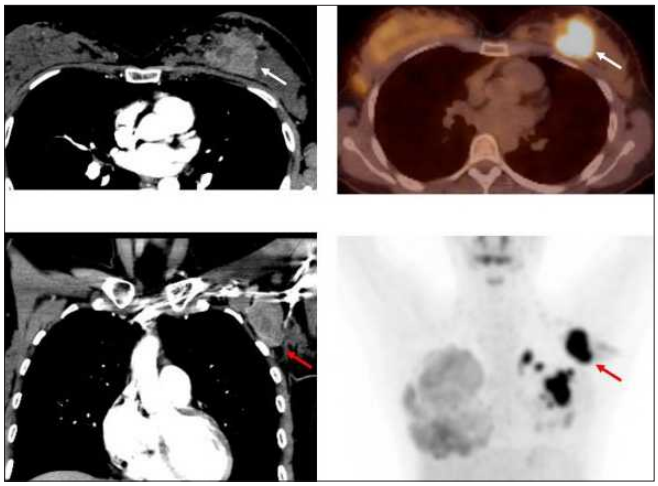

Figure 4. Case 2. On computed tomography (CT) and positron emission tomography (PET)/CT examinations, metastatic lymph node in the left axilla (C, D) was seen as well as the lesion in the left breast (A, B). After neoadjuvant chemotherapy, modified radical mastectomy revealed invasive lobular carcinoma.

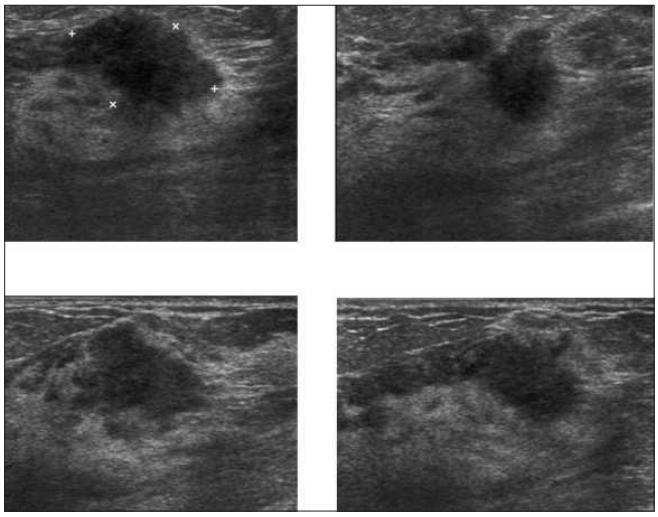

Figure 5. Case 3. Ultrasound images of 27-year-old pregnant woman who presented with a complaint of palpable mass in the end of the first trimester. A hypoechoic lesion with spiculated contours was observed in the upper outer quadrant of the left breast, creating distortion in the surrounding tissue. Biopsy revealed invasive ductal and invasive lobular carcinoma.

Meme Radyolojisi

PS-347

MEMENİN NADİR BENİGN FİBROEPİTELYAL TÜMÖRÜ: PSÖDOANJİOMATÖZ STROMAL HİPERPLAZİ- RARE BENIGN BREAST TUMOR: PSEUDOANGIOMATOUS STROMAL HYPERPLASIA

Emil Settarzade, Avaz Jabiyev, Gamze Durhan
Hacettepe Üniversitesi Tıp Fakültesi Radyoloji AD

Giriş ve Amaç: Psödoanjiomatöz stromal hiperplazi (PASH) nadir görülen, benign fibroepitelyal meme lezyonu olup insidental saptanan mikroskopik formundan ele gelen kitleye kadar geniş bir spektruma sahiptir. Etiyolojisi tam olarak bilinmemekle beraber, bazı araştırmacılar bu lezyonların myofibroblastların hormonal stimülasyona proliferatif cevap vererek gelişebileceğini ileri sürmüştür(1). Genellikle üreme çağındaki kadınlarda görülmekte olup, klinik bulguları tipik olarak tek, iyi sınırlı, ele gelen kitle şeklindedir. Görüntüleme modaliteleri birçok olguda tanı koymada tek başına

yetersiz olup, histopatolojik doğrulama hemen her zaman gereklidir (2). Bu sunumda, patolojik olarak doğrulanmış 6 PASH olgusunun görüntüleme bulguları tartışılmıştır.

Tartışma: Nadir bir antite olmasına rağmen memenin benign bir tümörü olan psödoanjiomatöz stromal hiperplazi (PASH) tanısı giderek daha fazla konulmaktadır. 1986 yılında ilk tanımlanan bu lezyonun patolojik özellikleri iyi bilinmesine rağmen görüntüleme bulguları nonspesifik olarak kalmaktadır (3). Biyopsi materyallerindeki %25'lere varan tanılar (4), PASH'nin preoperatif tanınmasının önemini ortaya koymaktadır.

PASH'in mamografideki bulgusu çapı 0.3 ile 11 cm arasında değişen, yuvarlak ve ya oval, nonkalsifiye kitle şeklindedir (5). Bu kitleler takip görüntülemeler esnasında büyüyebilir ve inceleme gerektirebilmektedir. PASH'in en sık ikinci mamografik bulgusu fokal asimetridir (6).

Sonografik bulguları nonspesifik olup birçok olguda, hipoekoik, oval, iyi sınırlı kitle şeklinde prezente olabilmektedir (2). Bununla beraber, bazı lezyonlar düzensiz sınırlı olup, heterojen iç yapı ve spiküler kenar gibi BI-RADS 4 kategorisinde sınıflandırılacak şekilde malign özellikler gösterebilmektedir (7).

Manyetik Rezonans Görüntüleme (MRG) bulguları da genellikle nonspesifik olup, postkontrast serilerde fibroadenoma benzer şekilde iyi sınırlı kitle olarak karşımıza çıkmaktadır(8). PASH ayrıca fokal ve ya segmental yayılım yapan, belirgin kitle oluşturmayan, küme yapan kontrastlanan alanlar şeklinde de bulgu vermektedir (9). MR görüntülerde T2 ağırlıklı serilerde lezyon içinde yarık benzeri boşluklar ve kistik alanlar izlenmesi özellikle tümöral PASH için tanımlanmış bulgulardandır (10). Bu lezyonlarda genellikle tip 1 (persistan, geç fazda sinyal intensitesi sürekli artan) kontrastlanma paterni izlenmektedir (8).

PASH ve fibroadenomlar görüntüleme bulguları ile bir birine çok benzemekte olup ayırımları oldukça zordur ve birçok olguda patolojik doğrulama gerekmektedir.

Bu lezyonlar zamanla büyüyebilir ve eksize edilen olgularda %10'lara varan rekürrens bildirilmiştir (11). Ancak, malign transformasyon bildirilmemiş olup premalign bir lezyon olarak kabul edilmemektedir.

Sonuç: Psödoanjiomatöz stromal hiperplazi (PASH) nadir görülmesine rağmen patoloji materyallerinde giderek artan insidansı nedeniyle radyologların bu lezyonların görüntüleme bulgularına aşina olması önemlidir. Multimodaliter görüntülemede PASH lehine bulgular olması durumunda hastalar takip edilmekle beraber, ara dönemde büyüme gösteren ve malignite yönünde klinik öyküsü olan olgularda doku tanısı ile doğrulama gerekebilmektedir.

Anahtar kelimeler: psödoanjiomatöz stromal hiperplazi, mamografi, ultrason, manyetik rezonans görüntüleme

Kaynaklar

1. Powell CM, Rosen PP. Pseudoangiomatous stromal hyperplasia (PASH). A mammary stromal tumor with myofibroblastic differentiation. Am J Surg Pathol.
2. Celliers L, Bourke A. Pseudoangiomatous stromal hyperplasia: a study of the mammographic and sonographic features. Clin Radiol.
3. Hargaden GC, et al. Analysis of the mammographic and sonographic features of pseudoangiomatous stromal hyperplasia. AJR Am J Roentgenol.
4. Ibrahim RE, Weidner N. Pseudoangiomatous hyperplasia of mammary stroma. Some observations regarding its clinicopathologic spectrum. Cancer.
5. Holloway TL, Jatoi I. Tumorous PASH presenting as rapid unilateral breast enlargement. Mayo Clin Proc.
6. Masannat YA, Shah EF. Pseudoangiomatous stromal hyperplasia: a case report. Case Rep Med.
7. Ferreira M, Resetkova E. Pseudoangiomatous stromal hyperplasia tumor: a clinical, radiologic and pathologic study of 26 cases. Mod Pathol.
8. Raj SD, Albarracin CT, et al. Pseudoangiomatous Stromal Hyperplasia of the Breast: Multimodality Review With Pathologic Correlation. Curr Probl Diagn Radiol.
9. Jones KN, Reynolds C. Pseudoangiomatous stromal hyperplasia: imaging findings with pathologic and clinical correlation. AJR Am J Roentgenol.
10. Ryu EM, Chang ED. Rapidly growing bilateral pseudoangiomatous stromal hyperplasia of the breast. Korean J Radiol.
11. Polger MR, Meyer JE. Pseudoangiomatous stromal hyperplasia: mammographic and sonographic appearances. AJR Am J Roentgenol.



Resim 1A-C. Mamografi'de sol meme alt iç kadranda lineer dizilim gösteren pleomorfik mikrokalsifikasyonlar (ok) izlenmektedir (A). US'de içerisinde mikrokalsifikasyon bulunan, düzgün konturlu solid lezyon (ok) gösterilmiştir (B).MR görüntülerde şüpheli bulgu izlenmemektedir (C).

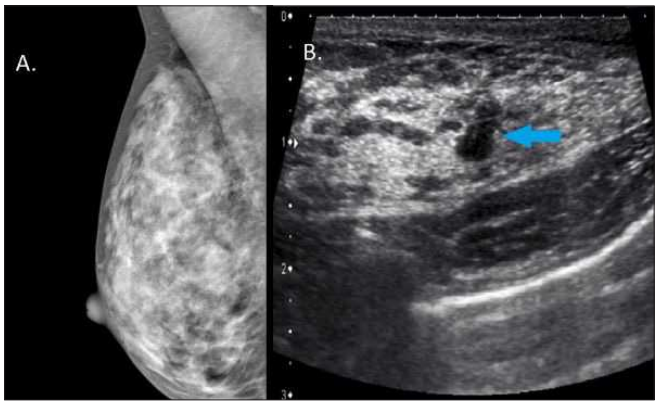

Resim 2A-B. 41 yaşında kadın hasta. MLO mamografi görüntüsünde sağ memede dens patern izlenmiş olup, şüpheli mikrokalsifikasyon kümesi izlenmemiştir (A). US görüntüsünde düzensiz konturlu hipoekoik lezyon (ok) görülmektedir (B).

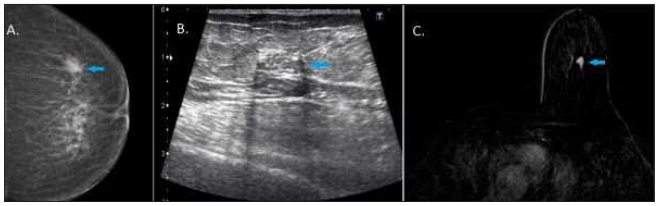

Resim 3A-C. CC grafide sol meme dış yarıda asimetrik dansite (ok) izlenmektedir (A). US görüntülerde MG'deki dansiteye karşılık gelen bölgede yoğun fibroglanduler meme dokusu lehine değerlendirilen alan (ok) görülmektedir (B). MRG'de sol meme dış yarıda kontrastlanan nodüler lezyon (ok) izlendi (C).

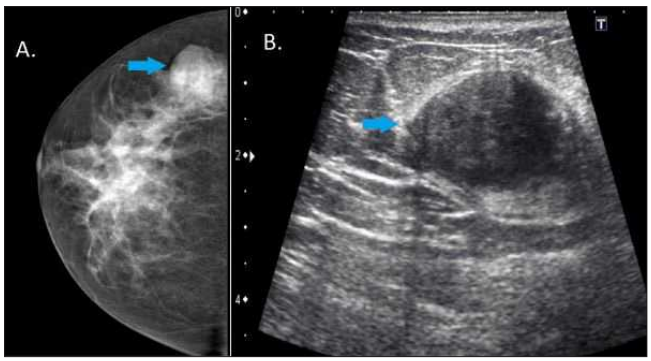

Resim 4A-B. Sol meme CC mamografi görüntüsünde dış yarıda nisbeten iyi sınırlı kitle (ok) izlenmektedir (A). US görüntülerde sol memede hipoekoik, düzgün konturlu solid nodül (ok) görülmektedir (B).

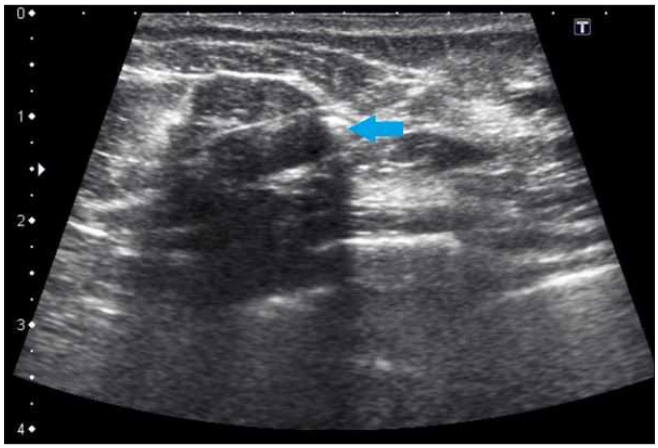

Resim 5. Biyopsi sırasında kaydedilen US görüntüsünde düzgün sınırlı, hipoekoik, solid lezyon (ok) izlenmektedir.

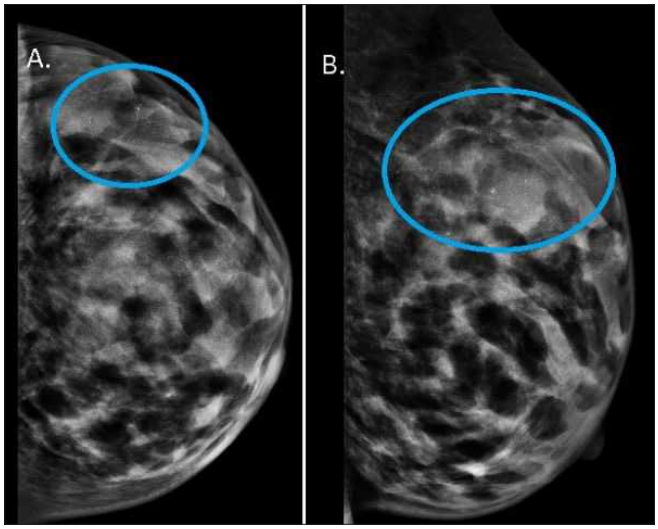

Resim 6A-B. Mamografi görüntülerinde sol meme üst dış kadranda segmental dağılım gösteren amorf mikrokalsifikasyonlar (daire) izlenmektedir.

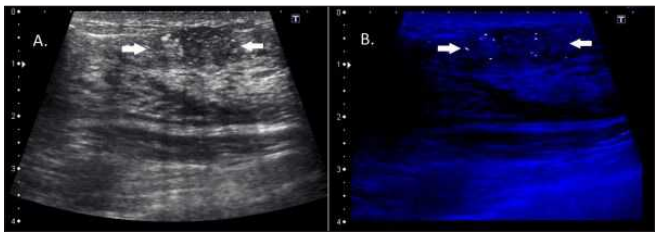

Resim 7A-B. US değerlendirmesinde sol memede içerisinde mikrokalsifikasyonlar bulunan hipoekoik alan (oklar) izlenmiştir.

Meme Radyolojisi

PS-348

IMAGING FEATURES OF MALE BREAST CANCER: SINGLE INSTITUTION CASE SERIES ERKEK MEME KANSERININ GÖRÜNTÜLEME ÖZELLIKLERI: TEK KURUM OLGU SERISI

Hakkı Çelik[1], Işıl Başara Akın[1], Merih Güray Durak[2], Pınar Balcı[1]

[1]Dokuz Eylül University Department of Radiology
[2]Dokuz Eylül University Department of Pathology

Introduction and Purpose: Breast cancer in men is a rare entity with less than one percent of all cancers occurring in men (1). However, when considering the absolute number of men affected by breast cancer every year, male breast cancer should not be ignored. Invasive ductal carcinoma is the most common breast cancer in men, as it is in women. The median age of diagnosis is 67 years in males versus 61 years in females (2). Clinically, invasive ductal carcinoma in men typically occurs as an eccentric peri-areolar mass (3). For the most part, the clinical exam is sufficient to delineate benign and malignant lesions. Imaging is not warranted unless the clinical presentation is ominous or uncertain (4).

Cases:

Case 1: A 79-year-old male patient who presented with discharge from the nipple. Mediolateral oblique mammogram shows an irregular mass in the left retroareolar region (Fig 1A, yellow arrow). A complex mass was detected on ultrasound at the 3 o'clock position in the left breast (Figure 1B and 1C). In the left axilla, pathological lymph nodes consistent with metastatic involvement were observed (Fig. 1D and 1E). The pathology result of the lesion was invasive papillary carcinoma.

Case 2: A 65-year-old male patient who presented with a complaint of a recently developed wound on the left breast skin. On computed tomography and ultrasound imaging, two mass lesions with irregular borders were detected measuring 3 cm in diameter located near the areola and 1.5 cm in the upper outer quadrant (Fig. 2A-2B with blue arrows and Fig. 2C-2D with yellow arrows, respectively). The pathologists called these lesions as mixed invasive ductal and invasive lobular carcinoma.

Case 3: A 72-year-old male patient who presented with a palpable mass in the left breast and axilla. Mediolateral oblique mammogram and ultrasound show a round shaped mass in the left retroareolar region (Fig. 3A, 3B and 3C). In the left axilla cortical thickening lymph node was seen (Fig. 3D). The pathology result of the lesion was invasive ductal and invasive lobular carcinoma.

Case 4: A 72-year-old male patient who presented with discharge from the nipple. Mediolateral oblique mammogram, axial computed tomography and ultrasound images show a solid mass with lobulated borders (Fig. 4A, 4B and 4C with yellow arrows). The pathology result of the lesion was invasive ductal carcinoma.

Case 5: A 53-year-old male patient who presented with skin changes in the right breast. The breast MRI revealed a lesion in the right retroareolar region showing peripheral enhancement and diffusion restriction (Yellow arrows in Fig. 5A, 5B and 5D respectively). Massive pleural effusion and the breast lesion are seen in the axial computed tomography image (Fig. 5C). The pathology result of this lesion was invasive ductal carcinoma.

Case 6: A 63-year-old male patient who presented with a palpable mass in the left breast. The mediolateral oblique mammogram and ultrasound images show an irregular mass with microlobulated margins and spiculated borders (Fig. 6A and 6B, white arrows). The pathology result of this lesion was invasive ductal carcinoma.

Discussion and Conclusion: The data suggest male and female breast cancers are more similar than dissimilar. Almost all breast pathology in women can also be found in men (3). Clinicians should be aware of risk factors for male breast cancer, such as a family history of breast cancer, BRCA gene mutation, history of chest radiation, or history of hormonal diseases.

Anahtar kelimeler: Male, breast cancer, mammography, ultrasonography, computed tomography, magnetic resonance imaging

Kaynaklar

1. Nguyen C, Kettler MD, Swirksy ME, et al. Male breast disease: pictorial review with radiologic-pathologic correlation. Radiographics 2013;33:763–79.
2. Korde L, Zujewski JA, Kamin L, et al. Multidisciplinary meeting on male breast cancer: summary and research recommendations. J Clin Oncol 2010;28:2114–22.
3. Lattin GE, Jesinger RA, Mattu R, et al. From the radiologic pathology archives: diseases of the male breast: radiologic-pathologic correlation. Radiographics 2013;33:461–89.
4. Charlot M, Beatrix O, Chateau F, et al. Pathologies of the male breast. Diagn Interv Imaging 2013;94:26–37.

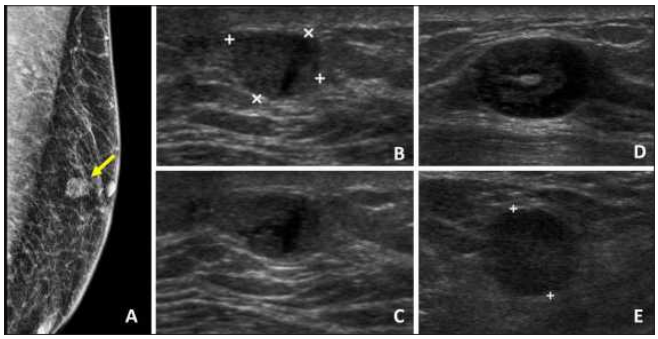

Figure 1. Case 1. 79-year-old male patient who presented with discharge from the nipple. Mediolateral oblique mammogram shows an irregular mass in the left retroareolar region (A, yellow arrow). A complex mass was detected on ultrasound at the 3 o'clock position in the left breast (B and C). In the left axilla, pathological lymph nodes consistent with metastatic involvement were observed (D and E). The pathology result of the lesion was invasive papillary carcinoma.

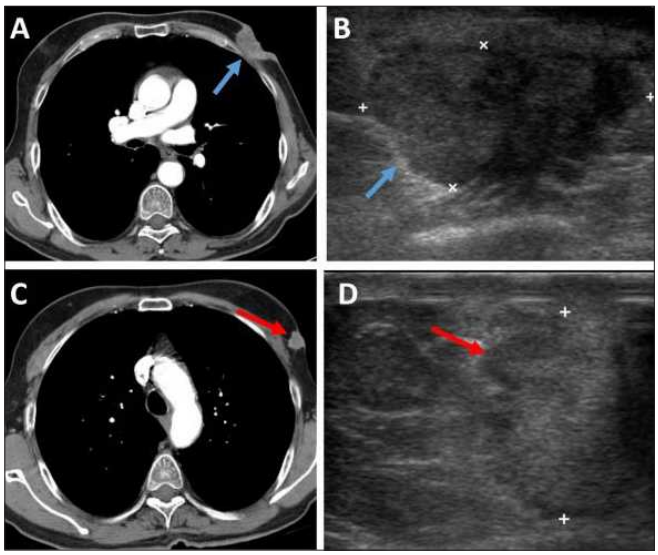

Figure 2. Case 2. 65-year-old male patient who presented with a complaint of a recently developed wound on the left breast skin. On computed tomography and ultrasound imaging, two mass lesions with irregular borders were detected measuring 3 cm in diameter located near the areola (A and B, blue arrows) and 1.5 cm in the upper outer quadrant (C and D, red arrows). The pathologists called these lesions as mixed invasive ductal and invasive lobular carcinoma.

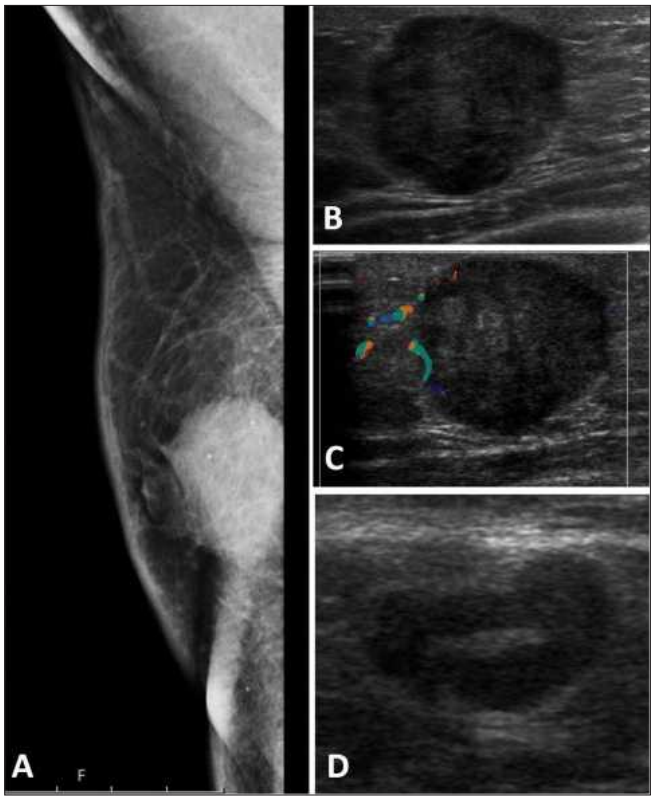

Figure 3. Case 3. 72-year-old male patient who presented with a palpable mass in the left breast and axilla. Mediolateral oblique mammogram and ultrasound show a round shaped mass in the left retroareolar region (A, B and C). In the left axilla cortical thickening lymph node was seen (D). The pathology result of the lesion was invasive ductal and invasive lobular carcinoma.

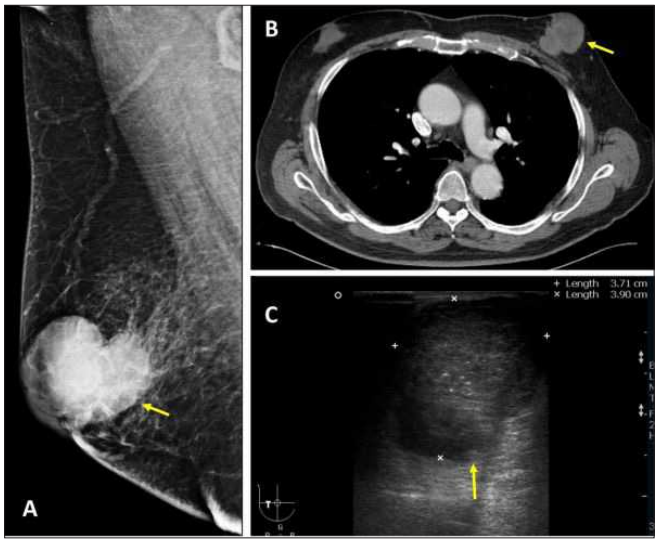

Figure 4. Case 4. 72-year-old male patient who presented with discharge from the nipple. Mediolateral oblique mammogram, axial computed tomography and ultrasound images show a solid mass with lobulated borders (A, B and C shown with yellow arrows). The pathology result of the lesion was invasive ductal carcinoma.

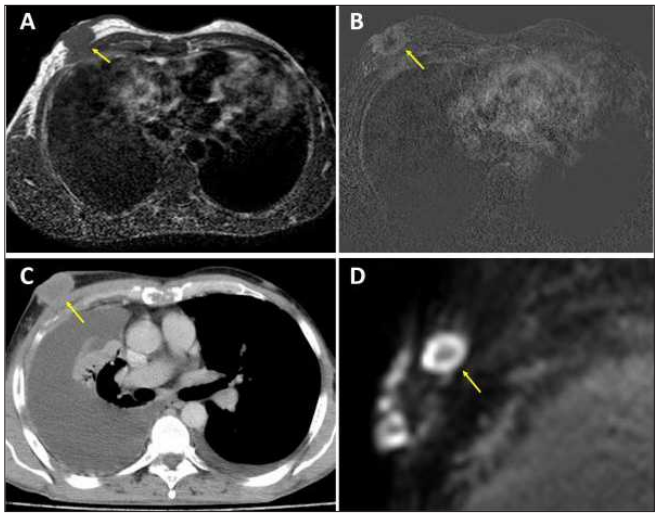

Figure 5. Case 5. 53-year-old male patient who presented with skin changes in the right breast. The breast MRI revealed a lesion in the right retroareolar region showing peripheral enhancement and diffusion restriction (A, B and D respectively). Massive pleural effusion and the breast lesion are seen in the axial computed tomography image (C). The pathology result of this lesion was invasive ductal carcinoma.



Figure 6. Case 6. 63-year-old male patient who presented with a palpable mass in the left breast. The mediolateral oblique mammogram and ultrasound images show an irregular mass with microlobulated margins and spiculated borders (A and B, white arrows). The pathology result of this lesion was invasive ductal carcinoma.

Meme Radyolojisi

PS-349

MEME KİTLELERİNDE DİFFÜZYON MR VE T1 HARİTALAMA

Elif Peker, Ebru Düşünceli Atman, Mesut Can Karalar, İlhan Memet Erden

Ankara Üniversitesi Tıp Fakültesi Radyoloji AD

Meme lezyonlarının karakterizasyonu için kontrastlı seriler yaygın olarak kullanılmaktadır. T1 haritalama kardiyak görüntülemede yaygın olarak kullanılsa da meme lezyonlarının değerlendirilmesinde de kullanılmaya başlanmıştır. Bu çalışmada patolojik olarak kanıtlanmış malign meme tümörü olan 4 hastanın diffüzyon görüntüleri ve variable flip angle T1 haritalama görüntülerinin sunulması amaçlanmıştır.

1.Olgu: Altmış beş yaşındaki hastanın sağ meme alt dış kadranında diffüzyon kısıtlanması gösteren kitle (apokrin diferansiyasyon gösteren basal-like invaziv duktal CA) izlenmiştir. Kitlenin ADC değeri: 939±134 olarak ölçülmüştür. Yapılan T1 haritalamada kitleye ait T1 değeri 2030±867 olarak ölçülmüştür. Histogram grafiği ile birlikte Resim 1'de sunulmuştur.

2. Olgu: Otuz dört yaşındaki hastanın sağ meme dış kadran periferinde kitle (invaziv duktal CA) izlenmektedir. Lezyon diffüzyon ağırlıklı görüntülerde kısıtlanma göstermektedir. ADC değeri: 997±195 olarak ölçülmüştür. Post-kontrast serilerde yoğun heterojen kontrast tutulumu izlenmektedir. T1 haritalarda parankime oranla T1 değerleri artmış olup, 1535±666 olarak ölçülmüştür (Resim 2).

3.Olgu: Kırkdört yaşındaki hastanın sol meme retroareolar alanda yerleşimli (luminal b invaziv duktal CA) izlenmektedir. Diffüzyon ağırlıklı görüntülerde lezyonun diffüzyon kısıtlanması gösterdiği, dinamik incelemeden elde edilen kontrastlanma haritasında yoğun kontrastlandığı (kalple benzer şekilde renk kodlanmıştır) görülmektedir. T1 haritada T1 değeri 2179±723 olarak ölçülmüştür (Resim 3).

4. Olgu: Elli yaşındaki hastanın sol meme alt iç kadranında invaziv duktal CA (luminal B) görülmektedir. Lezyon diffüzyon kısıtlanması göstermekte olup, ADC haritasında 1147±222 olarak ölçülmüştür. Lezyon post-kontrast serilerde spiküle kontrulu olup, T1 haritalamasında komşu parankime göre T1 değerleri artmıştır. T1 değeri: 1377±847 olarak ölçülmüştür. Post-kontrast T1 değeri ise 497 olarak ölçülmüştür. Kontrast değişim oranı ((Prekontrast-postkontrast)/prekontrast) formülü ile elde edilmiş olup, %64 olarak hesaplanmıştır.

Sonuç olarak; diffüzyon MR görüntülerinin yanısıra T1 haritalama ile malign meme lezyonları saptanabilir. Memede yağ dokusunun fazla ve homojen olması sebebiyle T1 haritalamanın kullanımı daha kolaydır. Kısa çekim süresi sebebiyle hastalar tarafından kolaylıkla tolere edilebilir. Kontrast değişim oranı ile malign lezyonların ayrımı ve prognoz tahmini açısından ümit vaat etmektedir.

Anahtar kelimeler: Meme, duktal, invaziv, T1 haritalama, ADC, MR

Kaynaklar

1) Panda A, Chen Y, Ropella-Panagis K, Ghodasara S, Stopchinski M, Seyfried N, Wright K, Seiberlich N, Griswold M, Gulani V. Repeatability and Reproducibility of 3D MR Fingerprinting Relaxometry Measurements in Normal Breast Tissue. J Magn Reson Imaging. 2019 doi: 10.1002/jmri.26717.

2)Horvat JV, Bernard-Davila B, Helbich TH, Zhang M, Morris EA, Thakur SB, Ochoa-Albiztegui RE, Leithner D, Marino MA, Baltzer PA, Clauser P, Kapetas P, Bago-Horvath Z, Pinker K. Diffusion-weighted imaging (DWI) with apparent diffusion coefficient (ADC) mapping as a quantitative imaging biomarker for prediction of immunohistochemical receptor status, proliferation rate, and molecular subtypes of breast cancer. J Magn Reson Imaging. 2019; doi: 10.1002/jmri.26697

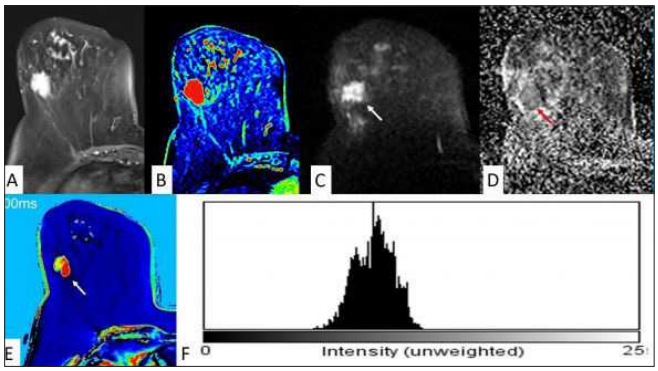

Resim 1. Apokrin diferansiyasyon gösteren basal-like invaziv duktal CA. Post-kontrast görüntüsü (A), kontrastlanma haritası (B), diffüzyon görüntüsü (C), ADC haritası (D), prekontrast T1 haritası (E), ADC histogram grafiği (F).

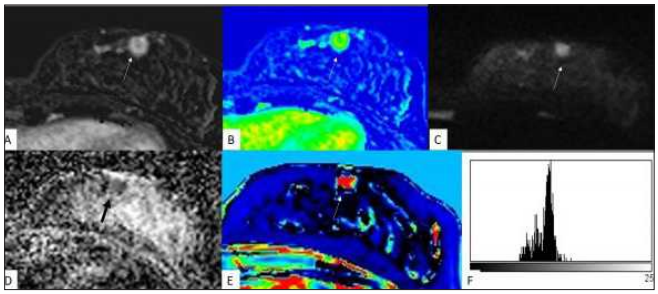

Resim 2. İnvaziv duktal CA. Post-kontrast görüntüsü (A), kontrastlanma haritası (B), diffüzyon görüntüsü (C), ADC haritası (D), prekontrast T1 haritası (E), ADC histogram grafiği (F).



Resim 3. İnvaziv duktal CA. Post-kontrast görüntüsü (A), kontrastlanma haritası (B), diffüzyon görüntüsü (C), ADC haritası (D), prekontrast T1 haritası (E), post-kontrast T1 haritası (F), ADC histogram grafiği (G).

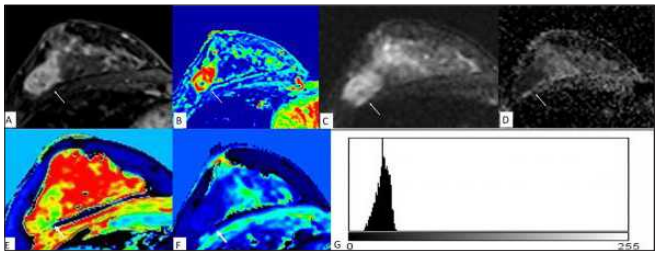

Resim 4. İnvaziv duktal CA. Post-kontrast görüntüsü (A), kontrastlanma haritası (B), diffüzyon görüntüsü (C), ADC haritası (D), prekontrast T1 haritası (E), post-kontrast T1 haritası (F), ADC histogram grafiği (G).

Meme Radyolojisi

PS-350

METASTASES TO BREAST FROM EXTRAMAMMARY MALIGNANCIES: A TOPIC WITH CASES MEME DIŞI MALİGNİTELERİN MEMEYE METASTAZLARI: OLGULARLA BİR KONU

Hakkı Çelik[1], Işıl Başara Akın[1], Merih Güray Durak[2], Süleyman Özkan Aksoy[3], Pınar Balcı[1]

[1]Dokuz Eylül University Department of Radiology
[2]Dokuz Eylül University Department of Pathology
[3]Dokuz Eylül University Department of General Surgery

Introduction and Purpose: Breast metastases from extramammary malignancies are uncommon. However, they are important diagnostic considerations as their treatment and prognosis differ significantly from primary breast cancer. The most common sources are lymphomas/leukemias and melanomas (1). Typical ultrasound (US) features of hematogenous metastases include single or multiple, round to oval shaped, well-circumscribed hypoechoic masses located superficially in subcutaneous tissue or adjacent to the breast parenchyma that is relatively rich in blood supply (1,2, 3). Typical US features of lymphatic breast metastases include diffusely and heterogeneously increased echogenicities in subcutaneous fat and glandular tissue, skin thickening, lymphedema, and lymph node enlargement (1).

In this presentation, we demonstrate imaging findings of various breast metastases from extramammary malignancies diagnosed at our institution.

Cases: Case 1: A 58-year-old female patient who had a diagnosis of acute myeloid leukemia (AML) presented with a palpable lesion in the right breast. Mediolateral oblique mammogram shows palpable irregular mass (1A). The US shows irregular mass with marked hypoechogenicity and lobulated margins (1B). PET-CT shows increased FDG uptake in the corresponding area (1C). Post-contrast fat saturated T1 weighted MR shows irregularly enhancing lesion (1D). PET-CT also shows increased FDG uptake in the stomach wall compatible with leukemic infiltration (1E). Histopathologic assessment of the lesion revealed as granulocytic sarcoma.

Case 2: A 56-year-old female patient with a known diagnosis of lymphoma underwent PET/CT scan. PET-CT shows increased FDG uptake in the left breast, as well as the left kidney and the ileocecal valve (2F, 2G, 2H respectively). The breast US revealed an irregular heterogenous milimetric lesion in the corresponding area (2A). There is no significant lesion in mediolateral oblique mammogram (2D). The lesion shows diffusion restriction (red arrow) and enhancement (2B-2C and 2E respectively). Histopathologic assessment of the lesion revealed as lymphoma.

Case 3: A 57-year-old female patient with a known diagnosis of malign melanoma presented with a palpable lesion in the left breast. Mediolateral oblique mammogram shows well marginated multiple lesions (3A). The US shows the mass with marked hypoechogenicity and lobulated margins (3B). PET-CT shows increased FDG uptake in the corresponding area as well as in the left lung (3D and 3E). The lesion is also visible on CT scan (3C). Histopathologic assessment of the lesion revealed as metastasis of malign melanoma.

Case 4: A 51-year-old female patient who had a diagnosis of ovarian cancer presented with a palpable lesion in the left breast. Mediolateral oblique mammogram shows a well marginated lesion superimposed to pectoralis muscle (4B). The US shows spherical mass with marked hypoechogenicity and indistinct margins (4A). PET-CT shows increased FDG uptake in the lesion (4C). The lesion was excised (4D), and histopathologic assessment revealed as metastasis of ovarian cancer.

Discussion and Conclusion: Breast metastases from extramammary malignancies show variable imaging features. Therefore, the possibility of the metastatic lesion should be considered in evaluating breast lesions in patients with primary malignancy in other organs.

Awareness of the typical and atypical imaging features of these lesions may be helpful to diagnose metastatic lesions of the breast.

Anahtar kelimeler: Metastasis, breast, extramammary malignancy, leukemia, lymphoma, malign melanoma, ovarian cancer, ultrasound, mammography, computed tomography, PET/CT

Kaynaklar

1. Lee SH, Park JM, Kook SH, Han BK, Moon WK. Metastatic tumors to the breast: mammographic and ultrasonographic findings. J Ultrasound Med 2000;19:257-262
2. Mun SH, Ko EY, Han BK, Shin JH, Kim SJ, Cho EY. Breast metastases from extramammary malignancies: typical and atypical ultrasound features. Korean J Radiol. 2014;15(1):20–28. doi:10.3348/kjr.2014.15.1.20
3. Yeh CN, Lin CH, Chen MF. Clinical and ultrasonographic characteristics of breast metastases from extramammary malignancies. Am Surg 2004;70:287-290

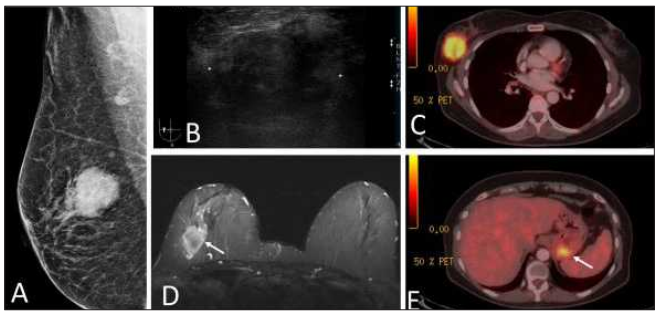

Figure 1. Case 1: Right breast involvement in acute myeloid leukemia.

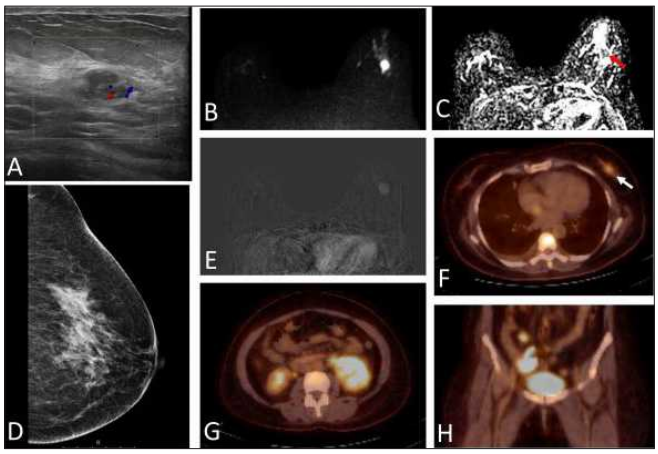

Figure 2. Case 2: Left breast involvement in lymphoma.

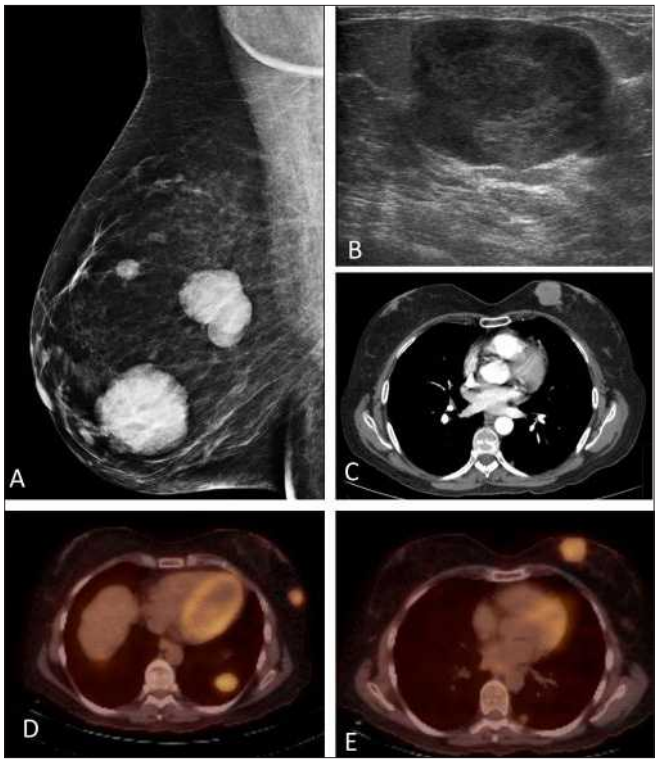

Figure 3. Case 3: Malign melanoma metastasis to the left breast.

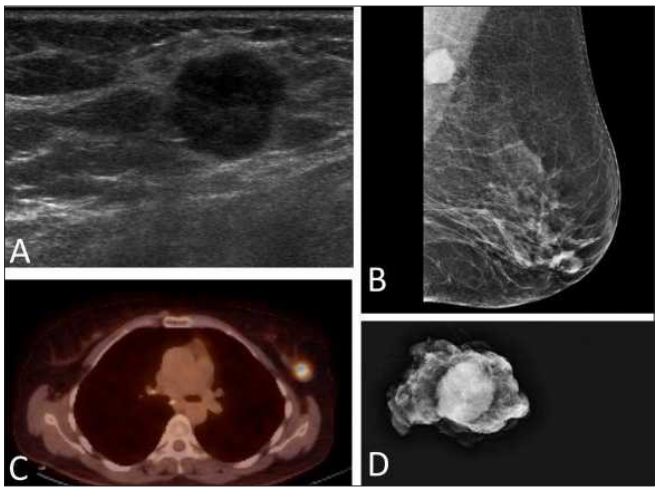

Figure 4. Case 4: Ovarian cancer metastasis to the left breast.

Meme Radyolojisi

PS-351

INTRADUCTAL PAPILLOMA MIMICKING BLADDER CANCER METASTASIS TO THE BREAST INTRODUCTION

Muhammet Kürşat Şimşek[1], Işıl Başaran Akın[1], Merih Güray Durak[2], Canan Altay[1], Mustafa Seçil[1], Pınar Balcı[1]

[1]Dokuz Eylül University School of Medicine, Department of Radiology
[2]Dokuz University School of Medicine, Department of Pathology

Introduction: Non-mammary metastases to the breast rare occurrences. However, the diagnosis of these metastases are important as their treatment and prognosis differ significantly from primary breast cancer (1). The most common sources are lymphomas/leukemias and melanomas. Some of the less common sources include carcinomas of the lung, ovary, and stomach, and infrequently, carcinoid tumors, hypernephromas, carcinomas of the liver, tonsil, pleura, pancreas, cervix, perineum, endometrium and bladder (2). There are common radiological features of metastatic diseases of the breast, but the features are not specific for metastatic disease. It is difficult to differentiate metastatic lesions in the breast from primary breast cancers or benign lesions. In this case report we aimed to present a case intraductal papilloma (IP) in a patient with metastatic bladder carcinoma.

Case Presentation: A 50 years-old female patient who was bladder cancer 4 years ago was admitted to orthopedics out-patient clinic with a chief symptom of widespread bone pain especially in her left hip. Except local tumor treatment and intravesical BCG injections she had no history of chemo-radiotherapy. In laboratory tests; creatine: 0.85, e-GFR: 79.89, BUN: 20.60. As a result of these findings she was referred to nephrology clinic and non-contrast enhancement abdomen computed tomography (NCECT) was performed. In NCECT; there was diffuse wall thickness of bladder with the dilatation of right kidney collecting system and right ureter(figure 1). Additionally there were multiple paraaortic lymph nodes. A lytic bone lesion with irregular periosteal reaction was observed in the left ischium ramus and tuberositas ischium(figure 2).

As a result of these findings positron emission computed tomography (PET-CT) was performed with pre-diagnosis of metastasis. IN PET-CT, paraaortic lymph nodes and bone lesions had high SUV values in malignant nature. Additionally, there was a nodular lesion at her left breast, in the left outer quadrant with a SUV value of 2.5(figure 3). In breast ultrasonographic evaluation, in the left breast, there were a few, lobulated, hypoechogenic, BI-RADS 4B lessions on the lower outer quadrant with segmental distribution. The largest lession of was measured 16x11x7 millimeters(figure 4). The patient was redirected to bone and breast biopsy(figure 5). As a result of bone biopsy the lesions were diagnosed as metastasis from bladder cancer and breast lesion was diagnosed as intraductal papilloma.

Discussion: IPs are approximately 10% of all benign growths lesions in the breast (3) and their incidence around are 2–3% of all female population (4). IPs are commonly seen as central and single lesion. Less commonly they present multiple and peripheral lesions located in the ductal areas (5, 6). Ultrasonographic presentation of papillomas could be very different. They could be cystic, hypoechogenic, hyperechogenic or hypervasculary solid masses (6). Intraductal papillary lesions can be benign or malignant. Solitary intraductal papilloma, ductal carcinoma in situ (DCIS), papillary carcinoma and especially in peripheral forms metastatic lesions can be considered in the differential diagnosis (6). As it is difficult to differentiate metastatic lesions from primary breast cancers or benign lesions, it is important to keep in mind in patients who have primary cancer and breast lesions and histopathologic evaluation should be applied.

Anahtar kelimeler: Intraductal papilloma, Metastazis, Bladder carcinoma, Breast

References

1- Georgiannos SN, Chin J, Goode AW, et al. Secondary neoplasms of the breast: a survey of the 20th Century. Cancer 2001;92:2259–2266.
2- Sung Hee Mun, Eun Young Ko, Boo-Kyung Han, Jung Hee Shin, Suk Jung Kim, Eun Yoon Cho Breast Metastases from Extramammary Malignancies: Typical and Atypical Ultrasound Features Korean J Radiol. 2014 Jan-Feb; 15(1): 20–28.
3- Boufelli G, Giannotti MA, Ruiz CA, et al. Papillomas of the breast: factors associated with underestimation. Eur J Cancer Prev. 2018; 27(4): 310–314, doi: 10.1097/CEJ.0000000000000343, indexed in Pubmed: 28296665.
4- Paterok EM, Rosenthal H, Säbel M. Nipple discharge and abnormal galactogram. Results of a long-term study (1964-1990). Eur J Obstet Gynecol Reprod Biol. 1993; 50(3): 227–234, indexed in Pubmed: 8262300.
5- Al Sarakbi W, Worku D, Escobar PF, et al. Breast papillomas: current management with a focus on a new diagnostic and therapeutic modality. Int Semin Surg Oncol. 2006; 3(1): 1–8, doi: 10.1186/1477-7800-3-1, indexed in Pubmed: 16417642.
6- Maxwell AJ. Ultrasound-guided vacuum-assisted excision of breast papillomas: review of 6-years experience. Clin Radiol. 2009; 64(8): 801–806.

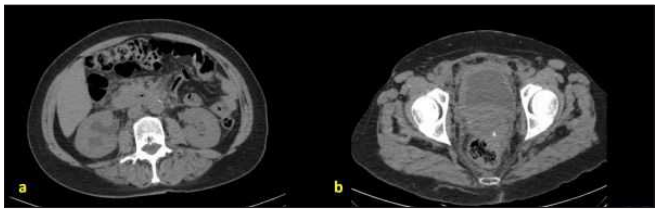

Figure 1. Right renal pelvic dilatation (a), bladder wall thicness (b)

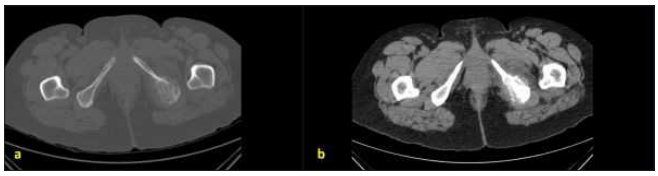

Figure 2. Bone window (a) and soft tissue window (b) shows the bone metastasis

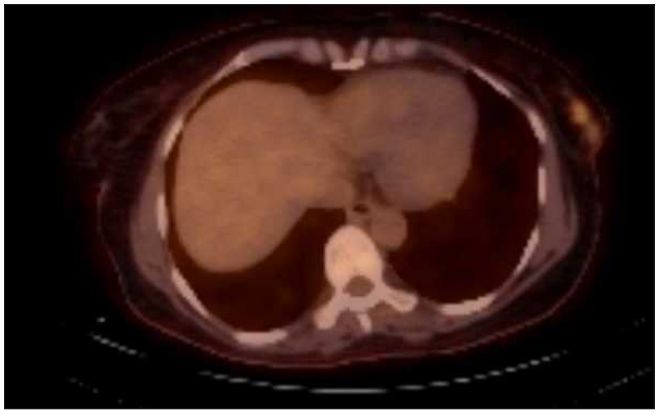

Figure 3. Increased FDG uptake in noduler appearance in the outer quadrant of left breast

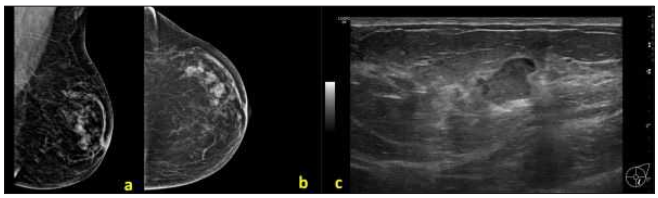

Figure 4. MLO (a) and CC (b) mamograms and ultrasonographic (c) images of noduler lession

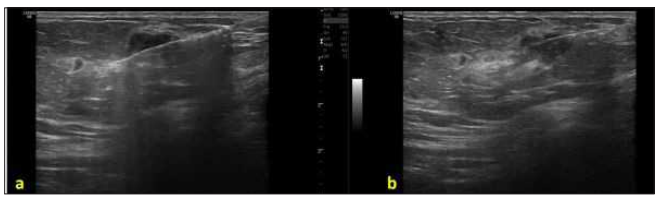

Figure 5. US-guided tru-cut biopsy (a,b)

Meme Radyolojisi

PS-352

RESIMLERLE BİR KONU: MAMOGRAFİDE SAPTANAN İZOLE MİKROKALSİFİKASYONLAR

Bilgesu Arıkan Ergün[1], Serap Gencer[2], Andelib Babatürk[1], Ebru Düşünceli Atman[1]

[1]Ankara Üniversitesi Tıp Fakültesi, Radyoloji AD
[2]Bingöl Kadın Doğum ve Çocuk Hastalıkları Hastanesi, Radyoloji

Giriş ve Amaç: Mamografi, in situ duktal karsinoma işaret edebilen mikrokalsifikasyonların tespitinde primer görüntüleme yöntemidir. Tanıyı koyarken görüntüleme özelliklerine göre şüpheli her mikrokalsifikasyon patolojik olarak değerlendirilmeli, ancak benign kalsifikasyonlar ayırt edilebilmeli ve gereksiz biyopsilerden kaçınılmaya çalışılmalıdır. BI-RADS sınıflamasına göre şüpheli mikrokalsifikasyonlar 4b: amorf/ince pleomorfik gruplu kalsifikasyonlar, 4c: yeni gelişimli gruplu ince lineer kalsifikasyonlar ve 5: segmental dağılım gösteren ince, lineer, dallanan kalsifikasyonlar şeklinde sınıflandırılmaktadır (1). Bu sunuda mamografide saptanan, kitlenin eşlik etmediği BI-RADS 4 ve 5 şüpheli mikrokalsifikasyonların; cerrahi eksizyon sonrası patoloji sonuçlarıyla korelasyonunun gösterilmesi amaçlandı.

Olgular: Arşivden geriye dönük olarak yapılan taramada, görüntülemede mikrokalsifikasyon dışında herhangi bir patolojik bulgusu olmayan ve BI-RADS IV ve üstü olarak kategorize edilen, görüntüleme eşliğinde işaretlenerek eksizyonel biyopsi uygulanan olgular gözden geçirildi. Patoloji sonuçlarına göre lezyonlar benign, premalign ve malign olmak üzere sınıflandırıldı ve mamografi bulguları ile korele edildi.

Nonproliferatif lezyonlar (adenozis, atipisiz apokrin metaplazi, fibrozis, hafif hiperplazi) ve sklerozan adenozis benign olarak değerlendirilirken meme kanseri için en az 5 kat risk artışına neden olan duktal-lobüler atipili hiperplazi premalign olarak değerlendirildi. Duktal-lobüler karsinoma in situ ve invaziv karsinomlar ise malign olarak sınıflandırıldı (2).

Tartışma ve Sonuç: Eşlik eden bir kitle olmasa da mamografideki mikrokalsifikasyonlar malign süreçlere işaret edebilmektedir. İn situ duktal karsinomların %70'i sadece mikrokalsifikasyon şeklinde bulgu vermektedir (3). Kesin benign olarak yorumlanmayan her mikrokalsifikasyon histopatolojik değerlendirmeyi hak eder (4). Bu mikrokalsifikasyonların uygun ve doğru şekilde yorumlanması ile erken tanı ve tedavi daha çabuk ve etkili olarak gerçekleştirilebilir (5). Öte yandan gereksiz biyopsilerden kaçınılması da dikkat edilmesi gereken bir diğer noktadır.

Anahtar kelimeler: BI-RADS sınıflaması, eksizyonel biyopsi, mamografi, mikrokalsifikasyon

Kaynaklar

1) ACR BI-RADS Atlas 2013
2) Craft M, Bicknell AM, Hazan GJ, Flegg KM. Microcalcifications Detected as an Abnormality on Screening Mammography: Outcomes and Followup over a Five-Year Period. International Journal of Breast Cancer 2013; ID: 458540, 7 pages.
3) Oktay A. Evaluation of Microcalcifications and BI-RADS. Turkiye Klinikleri J Radiol-Special Topics 2017;10(3):198-204
4) Wilkinson L, Thomas V, Sharma N. Microcalcification on mammography: approaches to interpretation and biopsy. The British journal of radiology 2016;90(1069):20160594. doi:10.1259/bjr.20160594
5) Ferreira V, Etchebehere E, Bevilacqua J, Barros N. Suspicious amorphous microcalcifications detected on full-field digital mammography: correlation with histopathology Radiologia Brasileira, 2018 51(2), 87-94. Epub March 15, 2018.

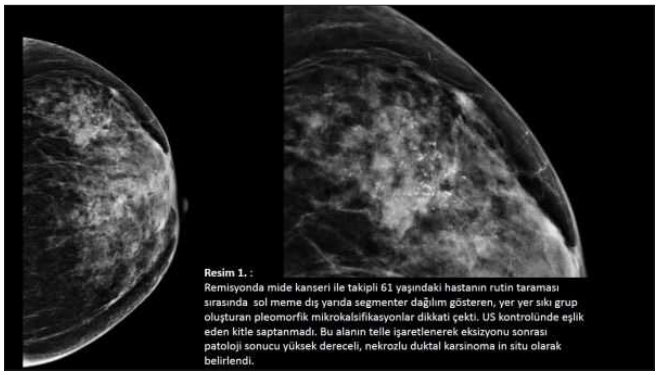

Resim 1. Remisyonda mide kanseri ile takipli 61 yaşındaki hastanın rutin taraması sırasında sol meme dış yarıda segmenter dağılım gösteren, yer yer sıkı grup oluşturan pleomorfik mikrokalsifikasyonlar dikkati çekti (BI-RADS 4c). US kontrolünde eşlik eden kitle saptanmadı. Bu alanın telle işaretlenerek eksizyonu sonrası patoloji sonucu yüksek dereceli, nekrozlu duktal karsinoma in situ olarak belirlendi.



Resim 2. 65 yaşında, ilk kez ünitemize başvuran hastanın taramasında sağ meme üst dış kadranda lineer yerleşimli, pleomorfik mikrokalsifikasyonlar dikkati çekti (BI-RADS 4c). Mamografi eşliğinde stereotaksik işaretlenerek eksize edilen lezyonun patolojisi duktal karsinoma in situ zemininde orta dereceli kribriform invaziv duktal karsinom olarak değerlendirildi.

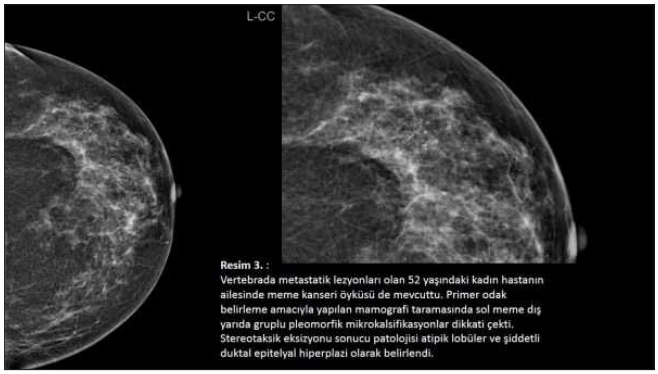

Resim 3. Vertebrada metastatik lezyonları olan 52 yaşındaki kadın hastanın ailesinde meme kanseri öyküsü de mevcuttu. Primer odak belirleme amacıyla yapılan mamografi taramasında sol meme dış yarıda gruplu pleomorfik mikrokalsifikasyonlar dikkati çekti (BI-RADS 4b). Stereotaksik eksizyonu sonucu patolojisi atipik lobüler ve şiddetli duktal epitelyal hiperplazi olarak belirlendi.

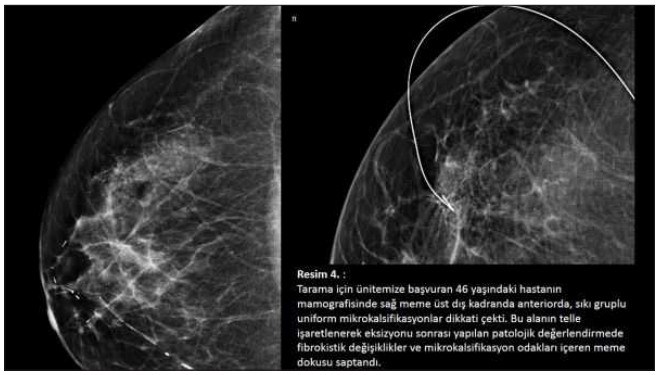

Resim 4. Tarama için ünitemize başvuran 46 yaşındaki hastanın mamografisinde sağ meme üst dış kadranda anteriorda, sıkı gruplu uniform mikrokalsifikasyonlar dikkati çekti (BI-RADS 4c). Bu alanın telle işaretlenerek eksizyonu sonrası yapılan patolojik değerlendirmede fibrokistik değişiklikler ve mikrokalsifikasyon odakları içeren meme dokusu saptandı.

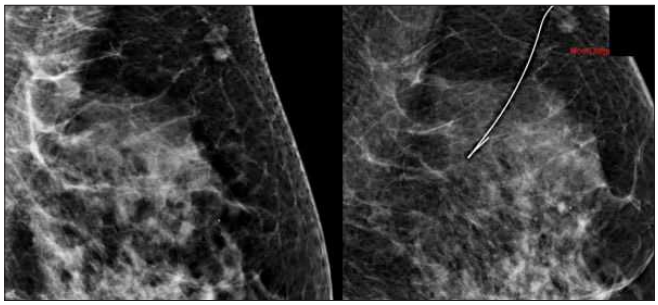

Resim 5. 52 yaşındaki hastanın rutin taramalarına sol meme üst dış kadranda izlenen mikrokalsifikasyonlarda minimal sayı artışı (BI-RADS 4c) saptanması nedeniyle bu alan mamografi eşliğinde işaretlenerek eksize edildi. Patoloji sonucu fibrokistik değişikliklerle uygun olarak geldi.

Meme Radyolojisi

PS-353

İNVAZİV MEME KANSERİ Mİ YOKSA KOMPLEKS SKLEROZAN LEZYON MU? - INVASIVE BREAST CANCER OR COMPLEX SCLEROSING LESION?

Andelib Babatürk, Emel Özer, Bilgesu Arıkan Ergün, Ebru Düşünceli Atman

Ankara Üniversitesi Tıp Fakültesi Radyoloji AD

Giriş: Benign ve malign meme lezyonlarının birbirlerine benzeyen mamografik görünümleri mevcuttur. Bu nedenle kesin bir radyolojik tanı koymak zor olabilir. Tarama mamografilerinde karşılaşılabilen spiküle lezyonların ayırtıcı tanısı çok geniştir. Bu bildiride mamografik görünümü meme kanserine benzeyen, ancak radyal skar/kompleks sklerozan lezyon tanısı alan iki olguyu sunmayı amaçladık.

Olgular

Olgu 1: 56 yaşında kadın olguya yapılan rutin tarama mamografisinde sağ CC mamogramda retroareolar bölgede yapısal bozulmagörünümü dikkati çekti (Resim 1). US inceleme ile de yapısal bozulma sahası teyit edildi. US rehberliğinde yapılan ince iğne aspirasyon biyopsisinin histopatolojik değerlendirilmesinde atipik hücreler görülmesi üzerine lezyon US eşliğinde işaretlenerek cerrahi olarak eksize edildi. Patoloji raporu sonucunda tanı "kompleks sklerozan lezyon" olarak kesinleşti.

Olgu 2: 51 yaşındaki kadın olgunun rutin tarama mamografisinde, sol CC mammogramda retroareolar bölgede yapısal bozulmasahası saptandı (Resim 2). US incelemesinde de konturları parankimden net sınırlarla ayırt edilemeyen ancak yoğun posterior attenüasyona neden olan heterojen alangörüldü. Lezyon tel işaretlenerek cerrahi olarak eksize edildi. Patoloji sonucu "radyal skar" olarak raporlandı.

Tartışma: Memenin radyal skar (RS)/kompleks sklerozan lezyonu (KSL), travma ya da cerrahiyle ilişkisiz, radyolojik ve hatta histopatolojik olarak invaziv meme kanserinden güçlükle ayırt edilen benign bir antitedir. Radyal skar (RS), bir dizi epitelyal hiperplazi sergileyen, sıkışmış kanalları ve çevresindeki yayılan kanalları ve lobülleri olan bir fibroelastotik çekirdek ile karakterize edilen yalancı bir infiltratif lezyondur (1). Kompleks sklerozan lezyon, histolojik olarak radyal skardan daha büyüktür (> 1 cm) ve daha fazla proliferatif dokuya sahiptir (2).

Düşük dereceli karsinomların ve RS/KSL'nin mamografik ve ultrason özellikleri oldukça benzerdir. Mamografide spiküle lezyonlar olarak ortaya çıkan RS/KSL ve kanserin sonografik özellikleri karşılaştırıldığında, ekojenik halo, distal atenüasyon, vertikal oryantasyon ve distorsiyon kanserlerde daha sık görülürken, küçük kistler ve ekojenik komponent RS/KSL'de daha sık görülmektedir (3). MRG incelemesinde RS/KSL progresif, plato ve hatta 'washout' kinetiği göstererek malignitelerden ayırt edilemez. Son zamanlarda, yayınlanan çalışmalarda, bu lezyonların %5-9 oranında atipik duktal hiperplazi, in situ lobüler karsinom (LCIS), in situ duktal karsinom (DCIS) veya invaziv kanser ile ilişkili olduğu bildirilmiştir (4). Bu nedenle perkütan biyopsi tanıda çok önemlidir. Dikkatle seçilmiş olgularda opere edilmeksizin takip yaklaşımı göz önünde bulundurulabilir, ancak bu olgular atipisiz, geniş örneklemeli, patolojik ve radyolojik korelasyon gösteren, küçük, tesadüfi ve palpabl olmayan lezyonları içermelidir. Malignite ilişkisinin dışında lezyonun radyolojik görünümünün invaziv meme kanserinden ayırt edilmesindeki güçlükler sebebiyle lezyonların cerrahi olarak eksize edilmeleri önerilmektedir.

Anahtar kelimeler: Kompleks sklerozan lezyon, radyal skar

Kaynaklar

1. Shaw de Paredes E: Atlas of Mammography (ed 3). Philadelphia, Lippincott Williams. & Wilkins, 2007
2. Julia Mario, BA; Shambhavi Venkataraman, MD; Vandana Dialani, MD; and Priscilla J. Slanetz MD, MPH. Benign breast lesions that mimic cancer: Determining radiologic-pathologic concordance. Appl Radiol. 2015;44(9):28-32.
3. Cawson JN. Can sonography be used to help differentiate between radial scars and breast cancer? Breast 2005;14:352–359.
4. Koerner F: Diagnostic Problems in Breast Pathology. Philadelphia, PA, W. B. Saunders, 2009

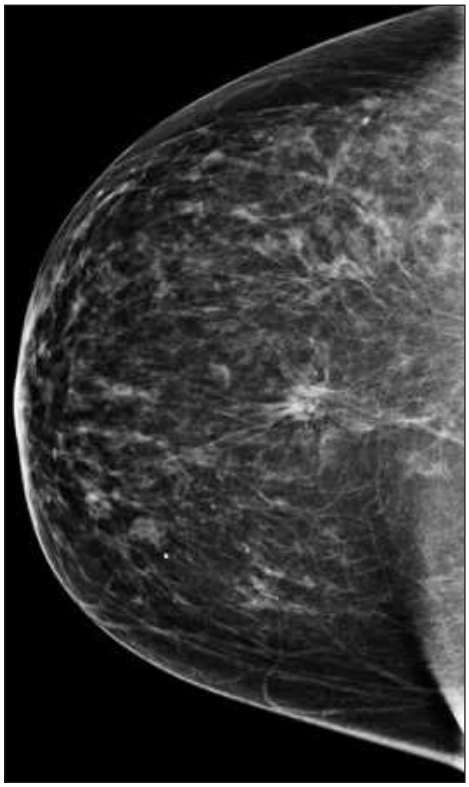

Resim 1

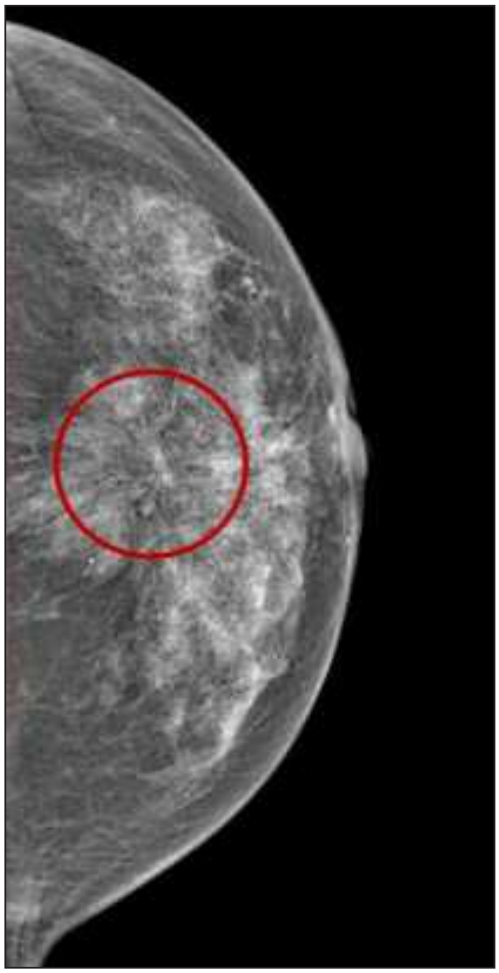

Resim 2

Meme Radyolojisi

PS-354

LUPUS MASTİTİ (LUPUS MASTİTİS)

Ismayıl Mırzafarlı, Ayşenur Oktay
Ege Üniversitesi Radyoloji AD

Giriş ve Amaç: Lupus mastiti, sistemik lupus eritematozusun nadir görülen prezentasyon şeklidir. Genellikle ağrılı veya ağrısız memede ele gelen şişlik şeklinde görülür. Genelde dermatoloji literatüründe bildirilmiş olup, görüntüleme bulguları ile ilgili literatürde az sayıda vaka bildirilmiştir. Biz lupusun ilerleyici kalsifikasyonlar şeklinde görülen US ve mamografi bulgularını bir vaka ile sunmayı amaçladık.

Olgu Sunumu: 37 yaş kadın hasta meme polikliniğine her iki memede giderek artan ele gelen sert şişlik ile başvurdu. Fizik müayenede her iki memede sertlikler palpe edildi. Hastanın özgeçmişinde, birkaç defa yüzde kızarıklık, şişlik, saç dökülmesi nedenli poliklinik başvurusu mevcuttu. Hasta 2018 başvurusunda SLE öntanısı ile hastaneye yatmış ve böbrek biopsisi yapılmış. Patoloji sonucu tip 4 Lupus nefropatisi olarak raporlanmış ve hasta SLE tanısı almıştır. Hastanın soygeçmişinde de annede beta talesemi, her iki amca kızında da SLE tanısı var.

Yapılan US'de her iki memede yaygın kalsifikasyonlar ile uyumlu yoğun akustik gölgelenmeler izlendi(Resim a-c). Bunun üzerine hastaya tek poz mamografi görüntüleri alınmış olup, mamogramlarda yaygın distrofik benign kalsifikasyonlar izlendi(Resim d,e). Tutulum Lupus mastiti lehine değerlendirildi.

Tartışma ve Sonuç: Sistemik lupus eritematozus (SLE) patojenik otoantikorların primer olarak doku hasarına neden olduğu otoimmün bir hastalıktır. Hastaların%90'ı çocuk doğurma çağındaki kadınlardır[5]. 1940'da Irgang Lupus hastalarının %2-3'de görülen subkutan dokunun inflamasyonu için "lupus erythematous profundus" terimini kullandı[6,7]. Tutulum genelde ön kol, yüz, omuzda görülür. Daha nadir olarak ise memede görüle bilir ve lupus mastiti olarak adlandırılır[8]. Klinik olarak, ciltte genellikle sertlik ve eritem gözlenir. Diğer cilt değişiklikleri arasında atrofi, ülserasyon, renk değişimi veya pigmentasyon gözlenebilir. Klinik genelde ataklar ve remisyonlar şeklinde izlenir[8,9].

Lupus mastitinin patofizyolojisi net bilinmemektedir, bununla ilgili bazı teoriler var. Bir teoriye göre Lupus mastiti, enflamasyon sürecinin cilde doğru bir uzantısıdır. Dermal tutulum olmadığı zaman, süreç vaskülitten kaynaklanabilir [1,8].

Lupus mastitisin görüntü özellikleriyle ilgili radyoloji literatüründe mamografi bulguları arasında yaygın lineer ve kaba distrofik kalsifikasyonlar, US'de ise ciltde kalınlaşma,heterojen kitle ve kalsifikasyonların hipoekoik gölgelenmeleri gösterilmiştir[1-4]. Tanı için histopatolojik inceleme yapılabilir. Ancak lezyonlarda travma, enjeksiyon veya biyopsi ile daha da alevlenme gözlenebilir, bu nedenle cerrahi tedaviden kaçınılması önerilir[1,3,10].

Bizim olguda da klinik uyum ve tipik mamografi bulguları izlenmesi nedenli, histopatolojik tanıya gerek duyulmadı.

Sonuç olarak, SLE'li bir hastada yaygın lineer ve kaba kalsifikasyonlar izlenmesi halinde Lupus mastiti akla gelmelidir. Radyolojik bulgular ile tanının konulması biyopsi ve ameliyat gibi gereksiz müdahalelerden kaçınılmasını sağlayacaktır.

Anahtar kelimeler: Sistemik Lupus Eritematozis, Mastit, Lupus Mastiti

Kaynaklar

[1] Georgian-Smith D, Lawton TJ, Moe RE, Couser WG. Lupus mastitis: radiologic and pathologic features. Am J Roentgenol 2002;178(5):1233–5.
[2] Wani AM, Mohd Hussain W, Fatani MI, Shakour BA. Lupus mastitis – peculiar radiological and pathological features. Indian J Radiol Imaging 2009;19(2):170–2.
[3] Cerveira I, Costa Matos L, Garrido A, et al. Lupus mastitis. Breast 2006;15(2):670–2.
[4] Wang YC, Chou CP, Levenson RB, et al. Imaging features of bilateral lupus mastitis. Breast J 2010;16(2):203–4.
[5] Kasper DL, Braunwald E. Harrison's principles of internal medicines. 16th ed. New York: McGraw-Hill; 2005.
[6] Irgang S. Lupus erythematous profundus: report of an example with clinical resemblance to Darier-Roussy sarcoid. Arch Dermatol Syph 1940;42:97–108.
[7] Holland NW, McKnight K, Challa VR, Agudelo CA. Lupus panniculitis (profundus) involving the breast: report of 2 cases and review of the literature. J Rheumatol 1995;22(2):344–6.
[8] Laman SD, Provost TT. Cutaneous manifestations of lupus erythematosus. Rheum Dis Clin North Am 1994;20(1):195–212.
[9] Summers Jr TA, Lehman MB, Barner R, Royer MC. Lupus mastitis: a clinicopathologic review and addition of a case. Adv Anat Pathol 2009;16(1): 56–61.
[10] Harris RB, Winkelmann RK. Lupus mastitis. Arch Dermatol 1978;114(3): 410–2.

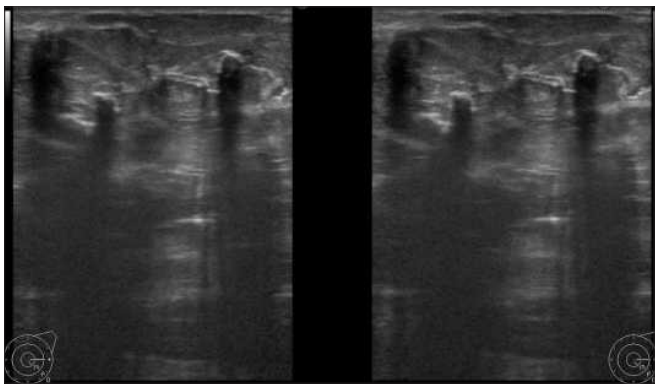

Resim a. US görüntüde kalsifikasyon ve akustik gölgelenmesi izlenmektedir.

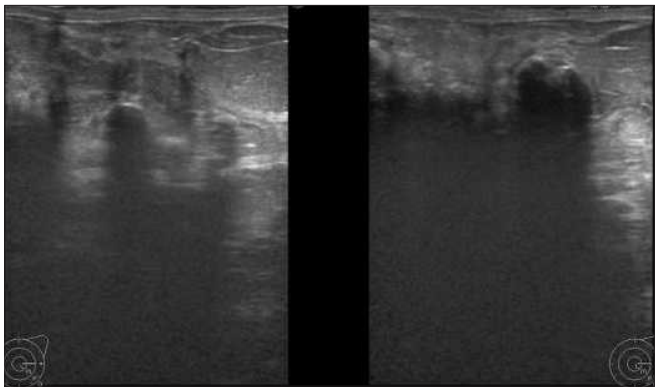

Resim b. US görüntüde kalsifikasyon ve akustik gölgelenmesi izlenmektedir.

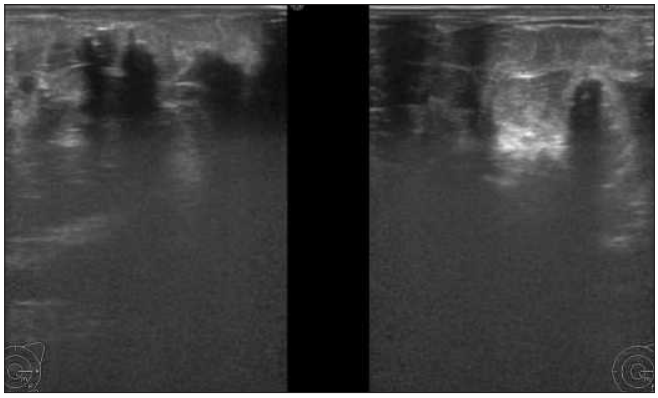

Resim c. US görüntüde kalsifikasyon ve akustik gölgelenmesi izlenmektedir.

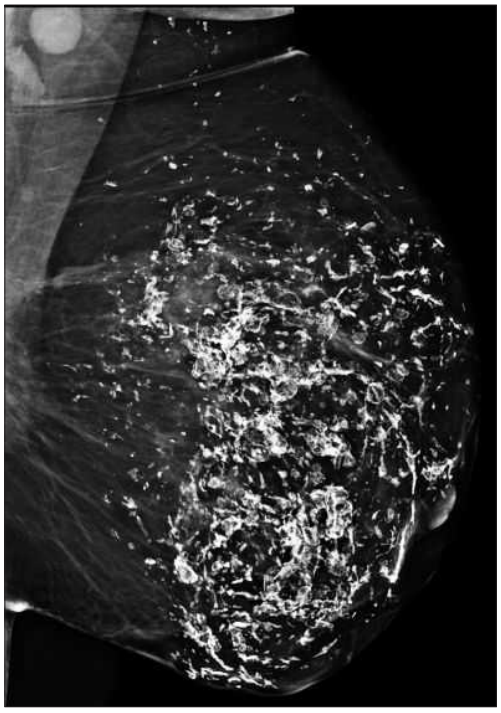

Resim d. Memede yaygın lineer kaba distrofik kalsifikasyonlar izlenmektedir.

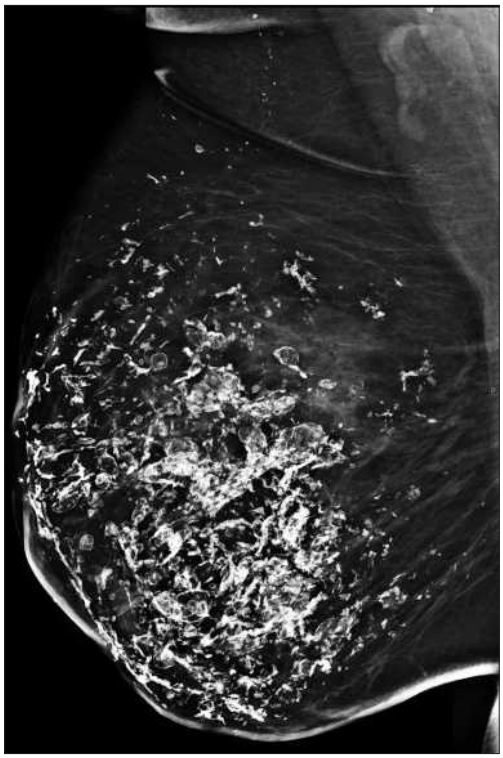

Resim e. Memede yaygın lineer kaba distrofik kalsifikasyonlar izlenmektedir

Meme Radyolojisi

PS-355

MEME KANSERİ TEDAVİSİ SONRASI POST-RADYASYON SARKOM OLGUSU (CASE REPORT OF POST-RADİATİON SARCOMA AFTER BREAST CANCER TREATMENT)

Ismayıl Mırzafarlı, Ayşenur Oktay, Işıl Günhan Bilgen

Ege Üniversitesi Radyoloji AD

Giriş ve Amaç: Radyasyon sonrası sarkom, RT tedavisi alınan bölgede birkaç yıl sonra oluşan radyoterapinin nadir görülen komplikasyondur.(1) 1999 yılında Murray ve ark.(2) Postradyasyon sarkomu tanısı için aşağıdaki kriterleri önermiştir: 1) Radyasyon daha önce verilmiş olmalı ve sarkom daha sonra ortaya çıkmış olmalıdır; 2) Sarkomun, RT başlamasından önce var olduğuna dair hiçbir kanıt olmamalı; 3) Tüm sarkomlar histolojik olarak kanıtlanmalı ve primer maligniteden farklı bir patolojiye sahip olmalıdır. Tedavide bilinen en etkin yötem küratif rezeksiyondur(3). Erken tanı rezeksiyon kararı için önemli olup, postradyasyon sarkom tanısı klinisyen ve radyoloğun aklında olmalıdır. Bu nedenle bir adet ileri evre postradyasyon sarkom vakası sunmayı amaçladık.

Olgu Sunumu: 42 yaş kadın hasta, 3 aydır sol memede giderek büyüyen şişlik ve son 1.5 aydır meme başından önce sarı-kırmızı sonra kanlı akıntı şikayetleri ile meme polikliniğine başvurmuş. Özgeçmişinde 2010 yılında sol meme üst dış kadranda kitle nedenli parsiyel mastektomi ve aksiller diseksiyon işlemi yapılmış, 4 kür KT, 1 ay RT ve 5 yıl tamoxifen kullanmış. Hasta düzenli mamografi kontrollerine gelmiş ve en son 10 ay önce yapılan mamografisi BİRADS 2 raporlanmış olup, malignite uyumlu bulgu saptanmamıştır.

Hastaya yapılan güncel meme MRG(Resim a,b) ve ardından çekilen toraks BT'de Sol memede posteriorundaki pektoral kasları, sol tarafta 4 ve 5. kostaları invaze eden ve kemik yapıları dekstrükte ederek toraks içerisine uzanım gösteren, mediastene invaze ve sol ventriküle kuşkulu invaze görünümde kistik 18x11x20 cm boyutun-

da malign kitlesel lezyon izlenmiştir. Ayrıca her iki akciğerde metastatik nodüller gözlendi(Resim c-f). Bu kitleden alınan biopsi materyali sonucu çok sayıda osteoklast tipi dev hücreleriyle harman olmuş mononükleer histiositik görünümlü hücreler ile karakterli sellüler lezyon ve lezyonda belirgin proliferatif aktivite nedeniyle ön planda postradyasyon sarkom düşünülmüştür. Kitle eksizyonu önerilmiştir. Ancak kitlenin ileri derecede invaze olması ve hasta durumu nedeniyle hasta inop olarak kabul edilmiştir.

Tartışma ve Sonuç: Meme kanseri tedavisinden sonra survey tipik olarak uzun süreli olduğundan, sekonder malignite, özellikle sarkom riski artar. Meme kanseri nedeniyle tedavi edilen 16.705 hastanın geniş retrospektif bir çalışmasına göre, adjuvan RT, RT almayan bir gruba kıyasla sarkom ve akciğer kanseri oranını anlamlı şekilde arttırmaktadır (sırasıyla, p = 0.020 ve p = 0.022)(4).

Daha yüksek radyasyon dozu, meme kanseri sonrası yumuşak doku ve kemik sarkomları riskini arttırır(5). Hedef kapsamı iyileştirmek ve meme kanseri için normal doku komplikasyon olasılığını azaltmak için son zamanlarda yoğunluk modülasyonlu radyoterapi (IMRT) geliştirilmiştir(6). Ancak düşük doz radyasyona maruz kaldıktan sonra sarkom dahil olmak üzere ikinci bir kanser oluşumu göz önünde bulundurulmalıdır.

Radyasyon sonrası sarkomların prognozu genellikle kötüdür, 5 yıllık sağkalım oranları%27 ila%36'dır(7-9). Standart tedavi cerrahi rezeksiyondur, ancak bu tümörler genelde inop olarak saptanırlar. Kemoterapi veya RT tedavide sınırlı rol oynar. Bu nedenle, erken tanı küratif rezeksiyonu etkinleştirmek için önemlidir.

Radyasyon sonrası sarkomlar uzun gecikme sürelerinden sonra nadir görülen bir komplikasyondur. Küratif cerrahi rezeksiyon, kötü prognoza rağmen standart tedavidir. Erken teşhis ve klinik sonuçları iyileştirmek için yüksek kuşkucu olmak esastır.

Anahtar kelimeler: Post-Radyasyon Sarkom, Meme kanseri

Kaynaklar

1. Cahan WG, Woodard HQ, Higinbotham NL, Stewart FW, Coley BL. Sarcoma arising in irradiated bone: report of 11 cases. Cancer 1948;1:3-29.
2. Murray EM, Werner D, Greeff EA, Taylor DA. Postradiation sarcomas: 20 cases and a literature review. Int J Radiat Oncol Biol Phys 1999;45: 951-61.
3. Tabone MD, Terrier P, Pacquement H, Brunat-Mentigny M, Schmitt C, Babin-Boilletot A, et al. Outcome of radiation-related osteosarcoma after treatment of childhood and adolescent cancer: a study of 23 cases. J Clin Oncol 1999;17:2789-95.
4. Kirova YM, Gambotti L, De Rycke Y, Vilcoq JR, Asselain B, Fourquet A. Risk of second malignancies after adjuvant radiotherapy for breast cancer: a large-scale, single-institution review. Int J Radiat Oncol Biol Phys 2007;68:359-63.
5. Rubino C, Shamsaldin A, Lê MG, Labbé M, Guinebretière JM, Chavaudra J, et al. Radiation dose and risk of soft tissue and bone sarcoma after breast cancer treatment. Breast Cancer Res Treat 2005;89:277-88.

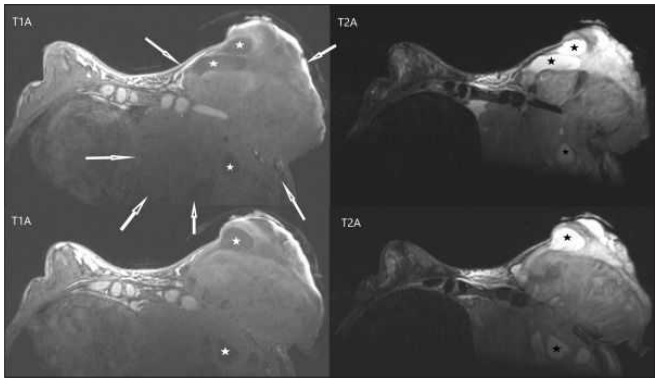

Resim a. Meme MRG T1A ve T2A serilerde sol meme ve sol mediastene invaze dev kitle(oklarla işaretli) ve kitle içi kistik komponentler(yıldızlarla işaretli) izlenmektedir.

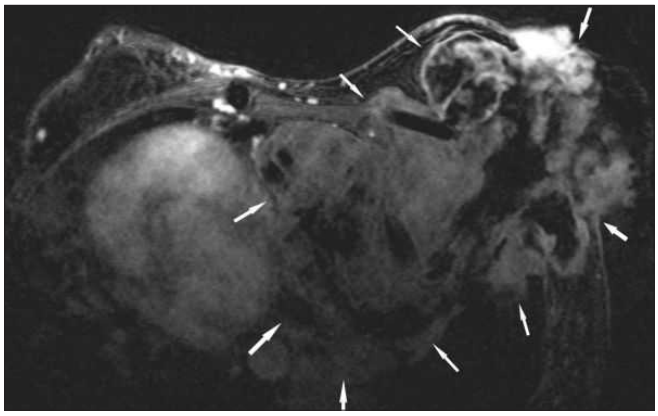

Resim b. Meme MRG postkontrast substrakte T1A görüntülerde sol memede dev kitle(oklarla işaretli) izlenmektedir.



Resim c. Toraks BT'de sol memede kemikleri destrükte etmiş, mediastene ve sol kalbe invaze dev kitle(işaretli alan) izlenmektedir.



Resim d. Kitlenin daha kaudalde görüntüsü(işaretli alan).

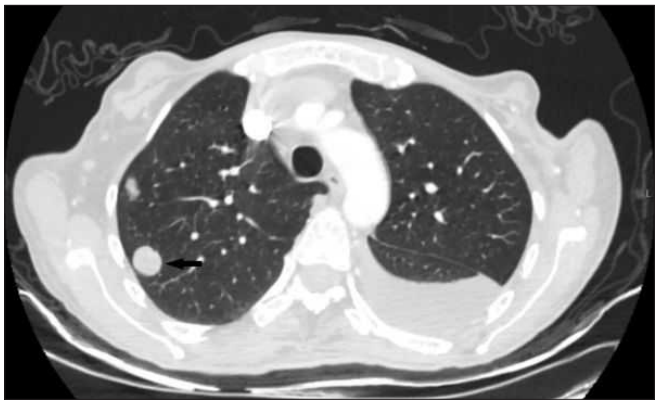

Resim e. Akciğer parankim penceresinde metastatik solid nodül izlenmektedir(siyah okla işaretli).

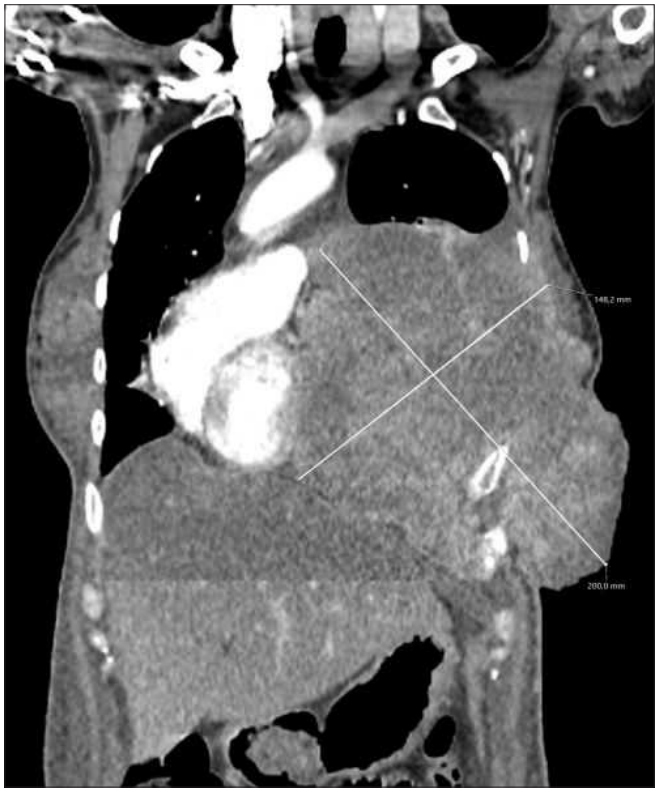

Resim f. Dev kitlenin koronal planda görüntüsü(işaretli alan).

Meme Radyolojisi

PS-356

ERKEK OLGUDA PRİMER MEME LİPOSARKOMU (PRIMARY LIPOSARCOMA OF THE MALE BREAST)

Ebru Düşünceli Atman[1], Mustafa Fatih Arslan[1], Sancar Bayar[2]

[1]Ankara Üniversitesi Tıp Fakültesi Radyoloji AD
[2]Ankara Üniversitesi Tıp Fakültesi Genel Cerrahi AD

Giriş: Memede primer liposarkom son derece nadir görülen bir sarkom türüdür. Bu bildiride erkek olguda meme liposarkomu mamografik ve sonografik bulguları ile birlikte sunulmaktadır.

Olgu: 65 yaşında erkek olgu, sol memesinde ele gelen kitle ile başvurdu. Olgunun anamnezinden 4 yıl önce sol memeden kitle eksizyonu yapıldığı ve patolojisinin atipik lipomatöz tümör geldiği öğrenildi. Mamografide sol memede oldukça geniş boyutlarda, yağ dansitesinde kitle saptandı (Resim 1,2). Ultrasonografi incelemesinde ise hemen tüm meme dokusunu kaplayan, büyük bir kısmı yağ dokusu ile benzer eko yapısında, yer yer heterojen alanların da seçildiği, düzgün konturlu, kapsüllü lipomatö kitle izlendi. Önceki patoloji sonucunun atipik lipomatöz tümör olması ve nüks etmesi nedeniyle sarkomatöz diferansiasyon düşünüldü ve mastektomi yapıldı. Patoloji sonucu nüks iyi diferansiye liposarkom olarak raporlandı.

Tartışma ve Sonuç: Primer sarkomlar heterojen bir grup tümör olup tüm meme kanserlerinin %1'inden daha azını oluşturmaktadır. Bu grup içinde yer alan liposarkom yetişkinlerde en sık görülen yumuşak doku sarkomu olmakla birlikte memede son derece nadir olup literatürde az sayıda olgu bildirilmiştir (1,2). Radyolojik olarak heterojen yağ dansitesinde olan bu lezyonlarda tanı için histopatolojik örnekleme gereklidir. Lokal nüks oranının yüksek olduğu bu tümörlerde geniş cerrahi eksizyon veya mastektomi önerilmektedir. Lenfatik yayılım olmaması nedeniyle aksiller diseksiyona gerek yoktur (2).

Anahtar kelimeler: Primer liposarkom, meme (primary liposarsoma, breast)

Kaynaklar

1- Austin RM, Dupree WB. Liposarcoma of the breast: a clinicopathologic study of 20 cases. Hum Pathol 1986; 17:906-913.
2- Al Rikabi AC, El Sharkawy MS, Al-Seif A. Primary well-differentiated liposarcoma with divergent cartilaginous differentiation: a case report. Oman Med J 2013; 28:138-140.
3- Akan A, Eryavuz Y, Akarsu C, et al. Primary liposarcoma of the breast. J Breast Health 2012; 8:89-91.



Resim 1. Sol memenin MLO pozisyonda alınan mamogramında yağ dansitesinde, kapsüllü kitle izleniyor



Resim 2. Geniş volümdeki kitlenin CC pozisyonda alınmış mamogramı izleniyor.

Meme Radyolojisi

PS-357

NEOADJUVAN KEMOTERAPİNİN BENİGN MEME LEZYONLARINA ETKİSİ. MRG BULGULAR:

Özge Aslan[1], Ayşenur Oktay[1], Işıl Günhan Bilgen[1], Levent Yeniay[2], Osman Zekioğlu[3]

[1]Ege Üniversitesi Tıp Fakültesi Radyoloji AD
[2]Ege Üniversitesi Tıp Fakültesi Genel Cerrahi AD
[3]Ege Üniversitesi Tıp Fakültesi Patoloji AD

Giriş: Neoadjuvan kemoterapi operabl ve inoperabl meme kanseri hastalarının tedavisinde önemli rol almaktadır. Histolojik analizler NAKT'nin normal meme dokusunda da morfolojik değişikliklere yol açtığını göstermiştir (1). Bu değişikliklerin, NAKT'nin nonneoplastik meme dokusunda neden olduğu fibrozis, diffüz lobular atrofi ve ilaç kaynaklı epitelial atrofiden kaynaklandığı bildirilmiştir (1,2). Ancak bu konudaki bilgilerin eksikliği, belli klinik durumlarda tedavi yönetiminde ikileme neden olmaktadır. Bazı radyolog ve cerrahlar kanser ile benzer cevap gösteren bu lezyonların cerrahi olarak çıkarılmasını tercih etmektedir(3).

Amaç: Bu bildiride benign meme lezyonları bulunan iki olguda NAKT etkilerinin dinamik meme MR ile gösterilmesi amaçlanmıştır.

Olgular: Kliniğimizde meme kanseri tanısı almış ve beraberinde benign lezyonu bulunan 2 olgu değerlendirilmiştir. Tedavi öncesi ve sonrası görüntülemeleri bulunan olgularda tümör boyutları ve kontrastlanma paternleri değerlendirilmiş ve patoloji sonuçları ile karşılaştırılmıştır.

Olgu1: 35 yaşında kadın hastanın, NAKT öncesi MR'ında sol meme alt dış kadranda 4x3 cm boyutlarında patoloji sonucu invaziv duktal karsinom olarak gelen kitlesel lezyon (Resim a) ve bilateral birkaç adet olası benign lezyon izlendi(Resim b,c). NAKT sonrası MR'da malign lezyonda kontrastlanma saptanmadı ve tedaviye tam yanıt olarak değerlendirildi (Resim d,e,f).

NAKT sonrasında bilateral olarak yapılan parsiyel mastektomi materyalinde kalıntı tümör saptanmadı ve tam yanıt ile uyumlu olarak değerlendirildi. Sağ meme periareoler ve üst kadrandan çıkarılan olası benign lezyonların fibroadenom olduğu görüldü.

Olgu 2: 44 yaşında kadın hastanın meme MR'ında, sağ meme üst dış kadranda patoloji sonucu invaziv duktal karsinom ile uyumlu gelen kitlesel lezyon (Resim g) ve her iki memede olası benign lezyonlar (Resim i) vardı.

NAKT sonrası MR'da sağ meme üst kadran orta hatta 6 mm çapında fokal rezidü lezyon olabilecek kontrastlanma alanı izlendi (Resim j). Önceden kontrastlanma gösteren olası benign lezyonların ise kontrastlanmadığı görüldü (Resim k).

NAKT sonrası sol parsiyel mastektomi patolojisi fibroadenom ile, sağ total mastektomi sonucu kemoterapiye tam yanıt ile uyumludur.

Tartışma: Yeni tanı almış meme kanseri olan olgularda, bundan sonraki yaklaşım sadece bilinen kanserin boyutuna değil aynı zamanda aynı taraf ya da karşı tarafta olabilecek ek lezyonların varlığına da bağlıdır(3). Genellikle kuşkulu morfoloji ve kuşkulu dinamik karakteristik özellik gösteren ek lezyonlarda tedavi öncesi biopsi yapılır. Olası benign ek lezyon varlığında biopsi yapılabilir. Bu lezyonlar NAKT'ye kanser ile benzer yanıt verdiklerinde tedavi yönetiminde bir ikilem ortaya çıkabilir. Radyolog ve klinisyenlerin biopsi yapılmamış olan bu lezyonlar hakkında ek kanser odağı kuşkusunu arttırabilir(3).

Bizim iki olgumuzda da biopsi öncesi benign patoloji sonucu olan lezyonlar, NAKT'ye kanser olan lezyon ile aynı tarzda yanıt vermiştir. Tedavi sonrası yapılan cerrahi ile çıkarıldıklarında patoloji sonuçları fibroadenom ile uyumludur.

Sonuç: Benign meme lezyonlarının, NAKT sonrasında meme kanserinde olduğu gibi anlamlı boyutsal küçülme ve kontrast tutulumunda azalma gösterebileceği akılda tutulmalıdır.

Anahtar kelimeler: neoadjuvan kemoterapi, benign meme lezyonları, meme MRG

Kaynaklar

1. Carder P. Typing breast cancer following primary chemotherapy. Histopathology

1999;35:584
2. Yeh E, Slanetz P, Kopans DB, Rafferty E, Georgian Smith D, Moy L, et al. Prospective comparison of mammography, sonography, and MRI in patients undergoing neoadjuvant chemotherapy for palpable breast cancer. AJR Am J Roentgenol 2005;184:868 77.
3. Rebecca Leddy, Abid Irshad, Lara Hewett, et al. Effects of Neoadjuvant Chemotherapy on Benign Breast Lesions Compared to Cancers: Should an Additional Lesion on Magnetic Resonance Imaging Responding Similar to Cancerafter Neoadjuvant Chemotherapy be Viewed with Suspicion? J Clin Imaging Sci. 2016; 6: 39.

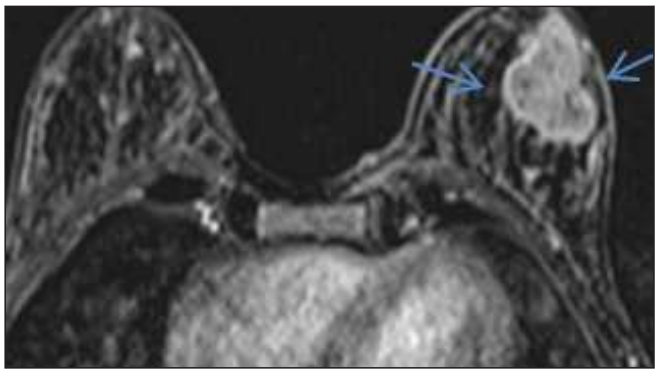

Resim 1. Olgu 1 NAKT öncesi kontrastlı dinamik mr substrakte görüntüde; sol memede izlenen yaklaşık 4 cm çapında olan kontrastlanan malign lezyon görülmektedir.

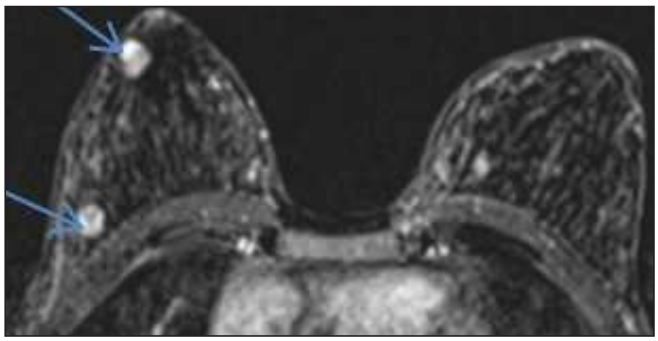

Resim 2. Olgu 1 NAKT öncesi kontrastlı dinamik mr substrakte görüntüde; sağ meme dış kadranda izlenen kontrast tutan düzgün sınırlı, olası benign 2 adet lezyon izlenmektedir.

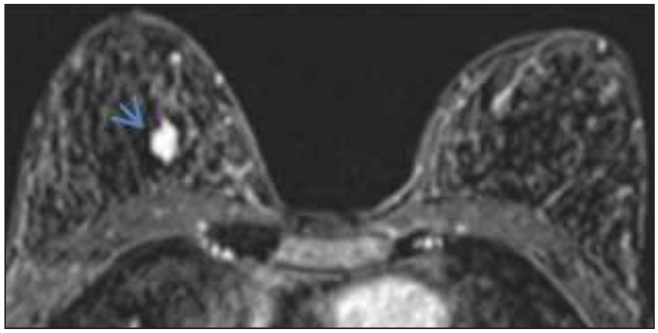

Resim 3. Olgu 1 NAKT öncesi kontrastlı dinamik mr substrakte görüntüde; sağ meme iç kadranda düzgün sınırlı, kontrast tutan olası benign lezyon izlenmektedir.

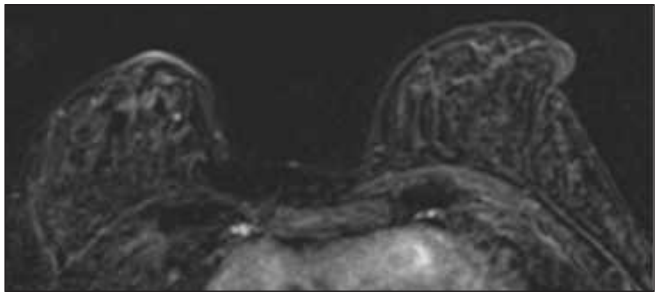

Resim 4. Olgu 1 NAKT sonrasında kontrastlı dinamik mr substrakte görüntüde; sol memede malign kitle izlenen düzeyde kontrastlanmanın tamamen kaybolduğu gözlenmektedir.

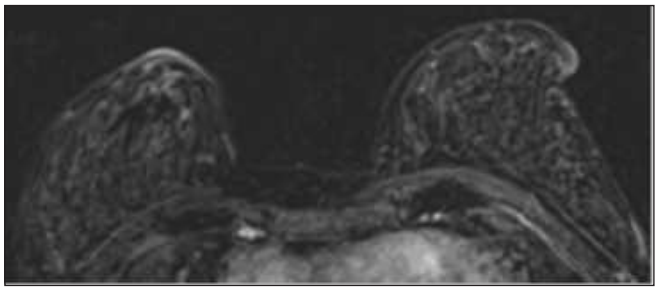

Resim 5. Olgu 1 NAKT sonrasında kontrastlı dinamik mr substrakte görüntüde; sağ meme dış kadranda olası bengin lezyonların izlenen düzeyde kontrastlanmanın tamamen kaybolduğu gözlenmektedir.

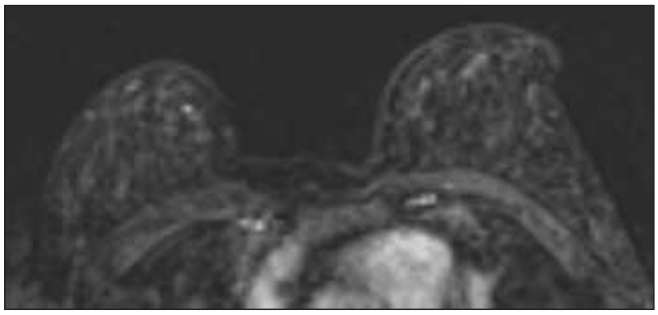

Resim 6. Olgu 1 NAKT sonrasında kontrastlı dinamik mr substrakte görüntüde; sağ meme iç kadranda olası benign lezyon izlenen düzeyde kontrastlanmanın tamamen kaybolduğu gözlenmektedir.

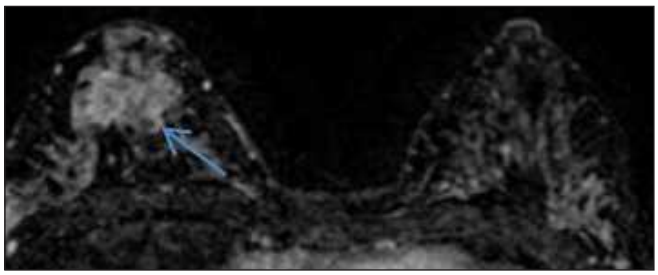

Resim 7. Olgu 2 NAKT öncesi kontrastlı dinamik mr substrakte görüntüde; sağ memede kontrast tutan malign lezyon izlenmektedir.

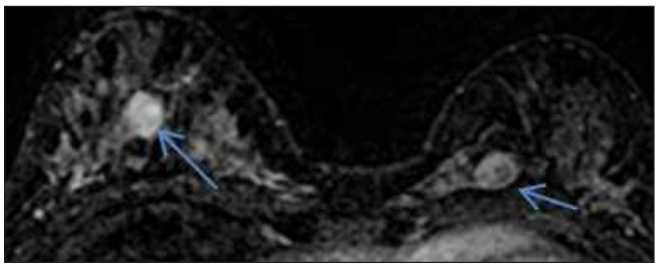

Resim 8. Olgu 2 NAKT öncesi kontrastlı dinamik mr substrakte görüntüde; her iki memede izlenen düzgün sınırlı, kontrast tutan olası benign iki adet lezyon mevcuttur.



Resim 9. Olgu 2 NAKT sonrası kontrastlı dinamik substrate görüntüde; sağ memede izlenen malign lezyon düzeyinde 6 mm'lik rezidü kitle açısından kuşkulu fokal kontrastlanma alanı mevcuttur.

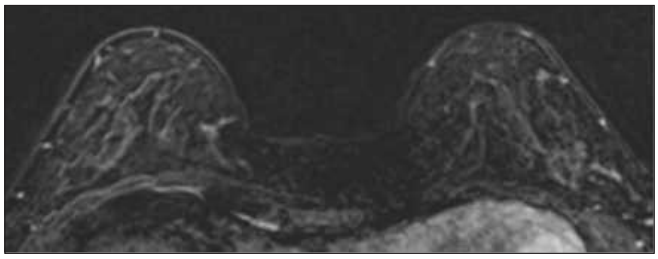

Resim 10. Olgu 2 NAKT sonrası dinamik mr substrakte görüntüde; her iki memede izlenen benign olası lezyonlar düzeyinde kontrastlanma izlenmemektedir.

Meme Radyolojisi

PS-358

BREAST HEMATOMA INCLUDING ACTIVE BLEEDING DUE TO SEAT-BELT INJURY

Işıl Başara Akın[1], Süleyman Özkan Aksoy[2], Ali İbrahim Sevinç[2], Pınar Balcı[1]

[1]Dokuz Eylül Üniversitesi Tıp Fakültesi Radyoloji AD, İzmir
[2]Dokuz Eylül Üniversitesi Tıp Fakültesi Genel Cerrahi AD, İzmir

Introduction: Breast emergencies are not frequent but take an important part in routine breast imaging applications. Diagnosis and identification of seat-belt injury in emergency department is essential for patient management and early treatment of advanced cases.

Case Presentation: 38-year-old female patient admitted to the Emergency Department of our hospital due to car accident. Clinical examination showed prominent swollen at her left breast accompanying tissue edema and painful palpable mass. In computed tomography, there was diffuse skin and subcutaneous tissue thickness accompanying prominent edema in the whole left breast including a hyperdense area due contrast material extravasation as a result of active arterial bleeding. he source active bleeding was one of the branches of lateral mammarian artery, which is a branch of lateral thoracic artery. Ultrasonography verified the hematoma also. Compressed bandage was applied and the patient put in follow-up procedure.

Conclusion: Breast emergencies are acute situations including inflammatory pathologies (mastitis and abscess), complications of interventional procedures (post-biopsy hemorrhage-hematoma, milk fistula), wire localization complications, trauma including hematoma, pseudoaneurysm and seat belt injury. Breast emergencies, especially seat belt injuries are very rare. Diagnosis of this entity is important in management and follow-up procedures. Identification of seat-belt injury in emergency department is essential for patient management and early treatment of advanced cases.

Anahtar kelimeler: Breast hematoma, computed tomography, seat belt injury, ultrasonography

Kaynaklar

1. Mahoney MC, Ingram AD (2014) Breast emergencies: types, imaging features and management. AJR Am J Roentgenol 202:W390-399.
2. Paddle AM, Morrison WA (2010) Seat belt injury to the female breast: review and discussion of its surgical management. ANZ J Surg 80:71-74.
3. DiPiro PJ, Meyer JE, Frenna TH, Denison CM (1995) Seat belt injuries of the breast: Findings on mammography and sonography. AJR 164:317-320.
4. Sircar T, Mistry P, Harries S, Clarke D, Jones L (2010) Seat-belt trauma of the breast in a pregnant woman causing milk-duct injury: a case report and review of the literature. Ann R Coll Surg Engl 92:W14-W15.
5. Kinoshita T, Yashiro N, Ihara N, Yokogawa M. MR (2002) Findings of seat belt injury in the breast. J Comput Assist Tomogr 26:1054-1056.



Resim 1. There is a multilobulated nodular lesion compatible with hematoma extending from upper inner quadrant to lower-outer quadrant of left breast (Star). Additionally the breast parenchyma is heterogeneous with diffuse skin and subcutaneous tissue thickness (A

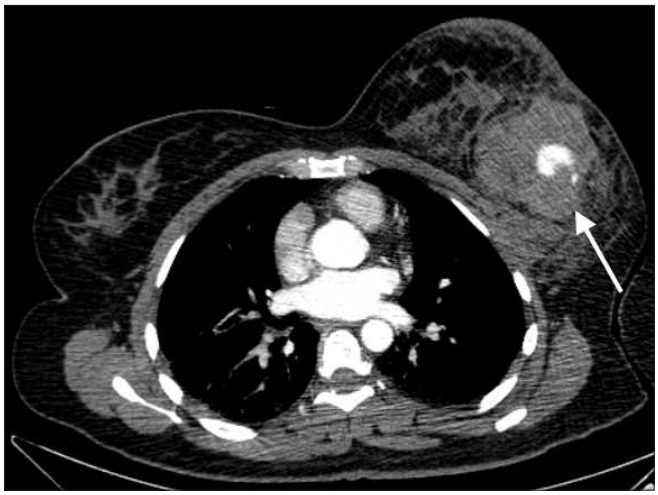

Resim 2. Hyperdense area at the central part of hematoma reveals contrast material extravasation due to active bleeding.



Resim 3. There is a thin enhancing arterial structure extending into the hematoma (Arrows). This artery is compatible with one of lateral mammarian artery branch, which is originated from lateral thoracic artery is the source of active bleeding.



Resim 4. US image reveals hypoechoic heterogeneous nodular lesion including hypo-anechoic areas compatible with breast hematoma. Convex probe was used because of large size of breast and hematoma.

Meme Radyolojisi

PS-359

GEBE HASTADA KİST HİDATİĞİN NADİR BİR LOKALİZASYONU: MEMEDE HİDATİK KİST OLGUSU

Mehmet Tahtabaşı, Nihat Kılıçaslan, Osman Konukoğlu

S.B.Ü. Şanlıurfa Mehmet Akif İnan Eğitim ve Araştırma Hastanesi

Giriş ve Amaç: Hidatik kist, sıklıkla Echinococcus granulosus paraziti enfeksiyonu sonucu dokularda yerleşen ve ülkemizde oldukça sık görülen bir hastalıktır. Vücutta en sık karaciğer ve akciğerde yerleşmekte olup memede görülmesi oldukça nadir bir durumdur. Bu sunumda kist hidatiğin çok nadir görüldüğü lokalizasyon olan memede kist hidatik tespit edilen gebe hastamızın radyolojik bulgularını tartışmayı amaçladık.

Olgu Sunumu: Bizim olgumuz 23 yaşında 3. trimesterde olan gebe bir kadın, sağ meme dış kadranda ele gelen ağrısız şişlik sonucu yapılan ultrasonografik değerlendirmede; sağ meme dış kadranda 55x45 mm boyutlarında, kalın duvarlı, iç yapısında germinatif membranlara ait lineer hiperekoik septalar ve anekoik yapıda sıvı bulunan, düzgün sınırlı kistik lezyon tespit edilmiştir. Yapılan kontrassız meme MR incelemesinde; sağ meme dış kesimde yağ baskılı T2 ağırlıklı sekanslarda duvarı ve germinatif membranları hipointens olan, içeriğindeki sıvı hiperintes olan ve solid komponenti bulunmayan lezyon tespit edilmiştir. Yağ baskılı T1 ağırlıklı sekanslarda; germinatif mebranları hipointens ve içeriğindeki sıvı hiperintens olan, yoğun sıvı içerik ile uyumlu lezyon tespit edilmiştir. Görünütüleme bulguları Gharbi sınıflamasına göre evre 2 kist hidatik açısından tipik olarak değerlendirilmiştir. Hastanın abdomen ultrasonografisinde ve akciğer grafilerinde ilave lezyon tespit edilmemiştir. Olgunun laboratuar testlerinde patolojik bulgu saptanmadı.

Tartışma ve Sonuç: Bu paraziter enfeksiyonların yaşam evrelerinde köpekler kesin ana konakçı olup, İnsanlar tesadüfi ara konakçı ve hayvanlar (otçullar) hem ara hem de kesin konakçılardır. İnek, koyun ve insanlar gibi ara konaklar tarafından alınan yumurtalar, duodenum mukozasına nüfuz eden ve portal dolaşıma giren embriyoyu serbest bırakır. (1,2) Barret ve Thomas'a göre, kistlerin %60'ı karaciğerde, %30'u akciğerlerde, %2,5'i böbreklerde, %2,5 kalpte ve perikardda, kemikte %2, dalakta %1,5, kasta %1 ve beyinde %0,5'tir. (3,4) Embriyo genellikle uniloküler bir kiste dönüşür. (5) Meme kist hidatiği nadir görülür ve tüm vakaların sadece %0,27'sini oluşturuyor. Meme, primer bir bölge veya sekonder olarak yayılmış bir hidatik hastalığın bir parçası olabilir. (6,9) Bizim olgumuzda primer yerleşim yeri meme olarak tespit edildi. Hastalar tipik olarak bölgesel lenf nodu tutulumu olmadan, yavaş yavaş büyüyen ağrısız meme kitlesi şeklinde prezente olurlar. Genellikle 30 ila 50 yaş arasındaki kadınları etkiler. Bizim olgumuzun herhangi bir şikayeti yoktu. Bu lezyonlar Fibroadenomu, filloid tümörleri, kronik abseleri ve hatta karsinomları bile taklit edebilirler. Bu nedenle meme kist hidatiği, özellikle endemik bölgelerde meme kitlelerinin ayırıcı tanısında yer almalıdır. (3,6,9) Bu lezyonların tanısında ince iğne aspirasyon sitolojisi ile preoperatif tanı konulabilir. (7) Bu işlem literatürde herhangi bir komplikasyon belirtilmediği için, güvenli bir prosedür olarak kabul edilmektedir. (3,8,9) Bizim olgumuzun radyolojik görüntüleri çok tipik olduğundan sitolojiye gerek kalmadan teşhis konulmuştur.

Sonuç olarak; Hidatik kist memede çok nadir görülen bir hastalık olup, endemik bölgelerde memede şişlik tespit edilen hastalarda ayırıcı tanıda düşünülmesi gereken ve radyolojik bulgularla çoğu vakada kolayca tanı konan bir durumdur.

Anahtar kelimeler: Hidatik kist, memede kist, Echinococcosis

Kaynaklar

1. Garcia G., Shimizu R., Sinus tract extension of liver hydatid cyst and recovery of diagnostic hooklets in sputum. Am J Clin Pathol. 1986;85:519–521. [PubMed] [Google Scholar]
2. Langer J.C., Rose D.B. Diagnosis and management of hydatid disease of the liver. Ann Surg. 1983;199(4):412–417. [PMC free article] [PubMed] [Google Scholar]
3. Das D.K., Choudhury U. An unusual breast lump. JIMA. 2002;100(5):327–328. [PubMed] [Google Scholar]
4. Günag K., Müslümanoglu M., Taviloglu K. Hydatid cyst of the breast – avery rare form of hydatid disease. Breast Dis. 1996;9:295–298. [Google Scholar]
5. Khatib I., Kharouf T., Khrais M., Khasawneh A. Primary hydatid cyst of the breast: report of two cases. Jordan Med J. 2003;37(2):192–194. [Google Scholar]
6. Farrokh D. Hydatid cysts of the breast: a report of three cases. Irn J Med Sci. 2000;25(1&2):72–75.[Google Scholar]
7. Sagin H.B., Kiroglu Y., Aksoy F. Hydatid cyst of the breast diagnosed by fine needle aspiration biopsy. A case report. Acta Cytol. 1994;38(6):965–967. [PubMed] [Google Scholar]
8. Mirdha B., Biswas A. Echinococcosis: presenting as palpable lumps of breast. Indian J Chest Allied Sci. 2001;43(4):220–226. [PubMed] [Google Scholar]
9. Acar T., Gömcel Y. Isolated hydatid cyst of the breast. SMJ. 2003;48(2):52–53. [PubMed] [Google Scholar]
10. Radhi J.M., Thavanathan M.J. Hydatid cyst presenting as a breast lump. Can J Surg. 1990;33:29–30.[PubMed] [Google Scholar]

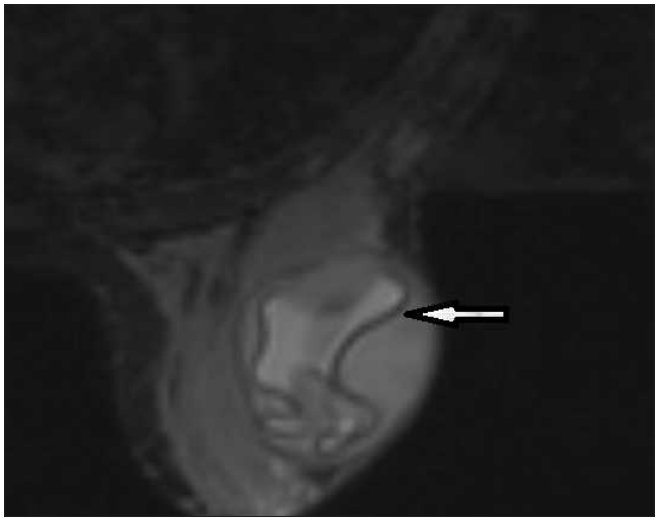

Resim 1. Aksiyal yağ baskılı T1A sekansı, lezyon iç yapısı yoğun içerikli kist ile uyumlu hiperintens yapıda izlenmektedir.

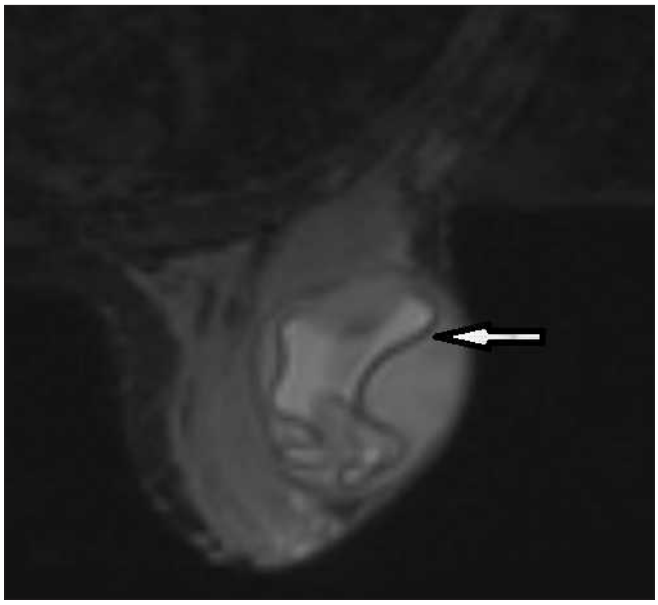

Resim 2. Aksiyal yağ baskılı T2A sekansı, lezyonun içeriği kist ile uyumlu hiperintens yapıda olup germinatif membranlar hipointens izlenmektedir.(ok işareti)

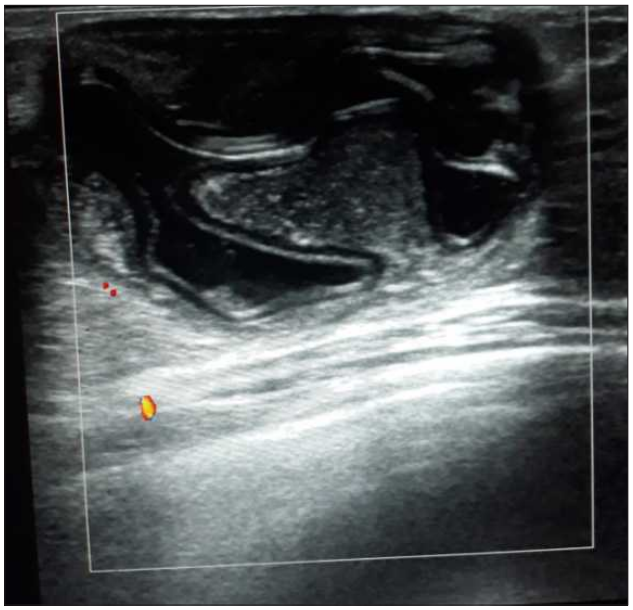

Resim 3. Dopler ultrasonografik incelemede; kist içerisinde ve duvarında vaskülarizasyon saptanmamıştır.

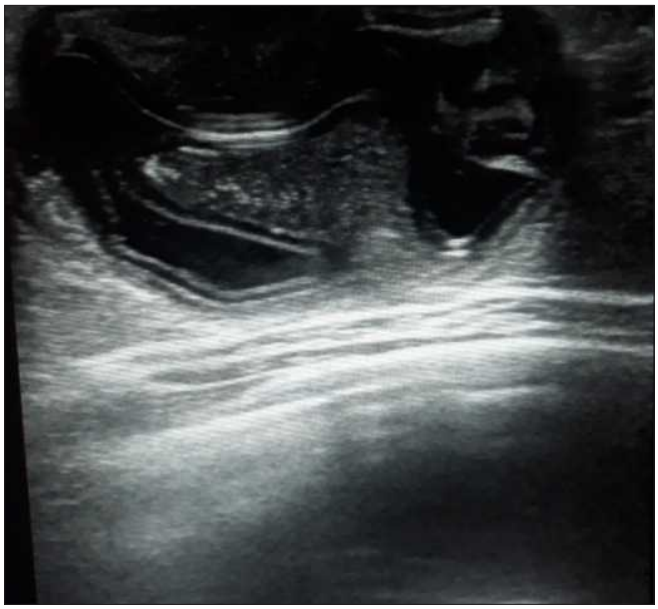

Resim 4. Ultrasonografi incelemesinde gri skalada; içerisinde germinatif membranlar hiperekojen şekilde ve iç yapısında debris ile uyumlu seviyelenme de gösteren solid alanlar mevcuttur.

Meme Radyolojisi

PS-360

EFFECT OF NAC ON A BENIGN BREAST LESION: A CASE REPORT

Berrin Erok[1], Ebru Yılmaz[2], Neşe Uçar[3]

[1]Cihanbeyli Devlet Hastanesi
[2]Sarıyer Şişli Hamidiye Etfal Eğitim ve Araştırma Hastanesi
[3]Gop Taksim Eğitim ve Araştırma Hastanesi

Introduction: In MRI of patients with newly diagnosed breast cancer, we sometimes see additional ipsilateral or contrlateral breast lesions with benign or probably benign characteristics (BI-RADS 2 or 3) After NAC, if these lesions show similar response to treatment, suspicion about the possibility of additional cancer focus arises. We report a case of contrlateral breast lesion with probably benign morphology, which showed total loss of contrast enhancement after NAC.

Case Report: A 41-year-old nullipar female patient presented to our breast clinic with a palpable, painless left-sided breast mass. The mammogram revealed a 55x25 mm mass with an indistinct margin in the left breast at the lower outer quadrant and an axillary lymphadenopathy (LAP) (Figure 1). On Ultrasonography (US) a 35x25 mm heterogenous hypoechoic BRADS 5 lesion and a few axillary LAP was revealed. US of the right breast demonstrated a 7x4 mm hypoechoic solid lesion with regular contours in the upper outer quadrant which was considered to be a BI-RADS 3 lesion and follow up was recommended. On early phase dynamic images of breast MRI, the left breast lesion showed rapid heterogenous enhancement with lineer enhancing projections into the breast parenchyme (Figure 2).The right breast lesion showed Type 1 (progressive) contrast enhancement patern (Figure 3).Tru-cut needle biopsy of the BI-RADS 5 lesion and left axillary LAP was performed and revealed out not otherwise specified invasive ductal carcinoma (NOS-IDC) with axillary metastasis. The results of immunohistochemistery were as follows: negative for estrogen receptors, negative were progesterone receptors with positivity for Her2 protein (3+). High proliferative activity with Ki67 (60%) was established. NAC was planned before surgical management due to Her2 protein overexpression. At 6 th month, after she took the total six chemotheraphy cycles, MRI was performed

and revealed out total regression of the left breast BI-RADS 5 lesion with no contrast enhancement. The right sided lesion also showed no contrast enhancement in addition to the marked decrease in the background parechymal enhancement (BPE) of both breasts (Figure 4). Because this aroused suspicion about the posibility of malignancy, excision of the mass was decided. She underwent left modified radical mastectomy and left axillary lymph node excision in addition to the excision of the right breast mass. Histopathological result of the right breast mass was reported as fibroadenoma.

Discussion and Conclusion: NAC has been reported to have effects on not only cancer cells but also on normal breast tissue. NAC decreases the size of cancer and metastatic axillary lymph nodes with its direct effect on endothelial cells, resulting in loss of tumor vascularity [1, 2, 3]. The normal breast tissue is also affected by NAC in the same way resulting in decrease in cellularity, lobular atrophy and fibrosis, which are seen as decreased BPE on contrast enhanced breast MRI [4, 5, 6]. Rebecca et al. [7] proposed that the same processes happenning in normal glandular parenchymal tissue of the breast probably occur in benign lesions. In conclusion, additional ipsilateral or contralateral lesions seen on preoperative MRI that respond to NAC may not be assumed to be cancers [7]. The management decisions should still rely on the initial level of suspicion.

Anahtar kelimeler: Neoadjuvant chemotheraphy, benign breast lesions, breast cancer

Kaynaklar

1. Wolmark N,et al. Preoperative chemotherapy in patients with operable breast cancer: Nine-year results from National Surgical Adjuvant Breast and Bowel Project B-18. J Natl Cancer Inst Monogr. 2001;30:96–102.
2. Von Minckwitz G, et al. Definition and impact of pathologic complete response on prognosis after neoadjuvant chemotherapy in various intrinsic breast cancer subtypes. J Clin Oncol. 2012;30:1796–804.
3. Houssami N, et al. Meta-analysis of the association of breast cancer subtype and pathologic complete response to neoadjuvant chemotherapy. Eur J Cancer. 2012;48:3342–54.
4. Chen JH,et al. Background parenchymal enhancement in the contralateral normal breast of patients undergoing neoadjuvant chemotherapy measured by DCE-MRI. Magn Reson Imaging. 2013;31:1465–71.
5. Schrading S, Kuhl CK. Breast cancer: Influence of taxanes on response assessment with dynamic contrast-enhanced MR imaging. Radiology. 2015;277:687–96.
6. Preibsch H, et al. Background parenchymal enhancement in breast MRI before and after neoadjuvant chemotherapy: Correlation with tumour response. Eur Radiol. 2016;26:1590–6.
7.Rebecca Leddy et al. Effects of Neoadjuvant Chemotherapy on Benign Breast Lesions Compared to Cancers: Should an Additional Lesion on Magnetic Resonance Imaging Responding Similar to Cancer after Neoadjuvant Chemotherapy be Viewed with Suspicion?J Clin Imaging Sci. 2016; 6: 39.

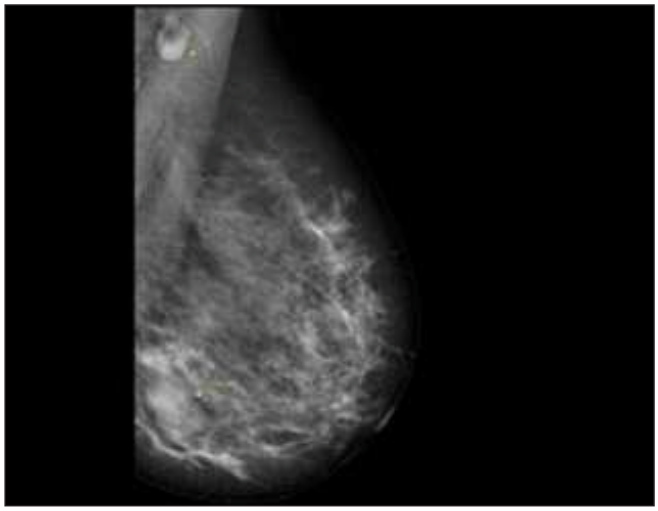

Figure 1. Mediolateralobliquemammographyimage.55x25 mm opacity with an indistinctmarginin theleftbreast at thelowerquadrant (arrow) and 19x13 mm axillarylymphnodewithincreasedcorticalthicknessanddensity (arrowhead)

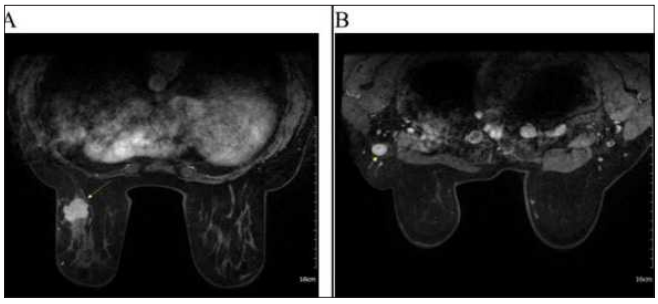

Figure 2. Early phase dynamic MRI images. A) A left breast lesion showing intense, heterogenousenhancementwith lineer enhancingprojectionsintothebreastparenchymeB) thelargestaxillary LAP

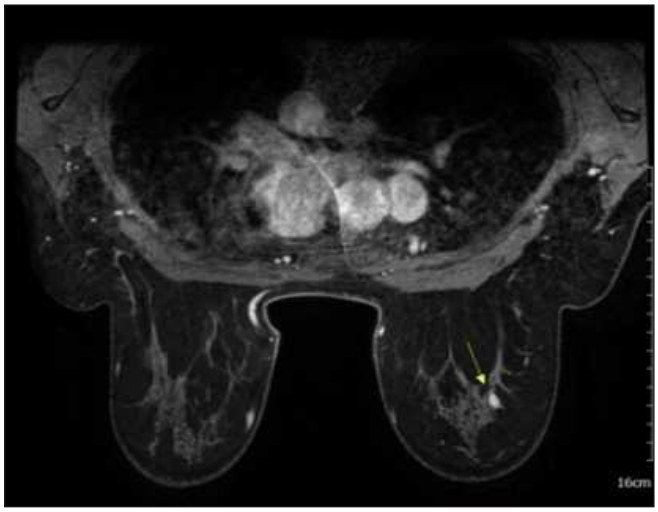

Figure 3. Late phase dynamic MRI image.A rightbreastlesionwithregularcontoursshowingType 1 (progressive) contrastenhancementpatern

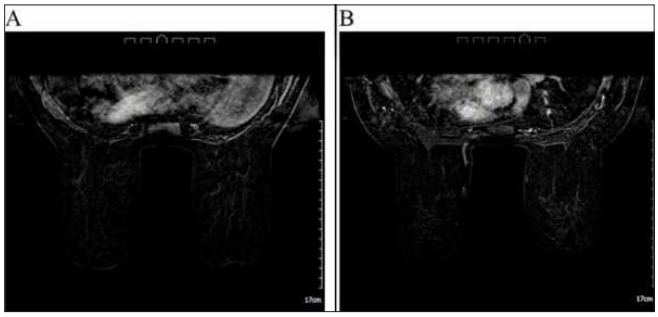

Figure 4. A) Early phase dynamic MRI image and B) Late phase dynamic MRI images after NAC. Both of the left and right breast lesions with total loss of contrast enhancement in addition to the marked decrease in background parenchyml enhancement.

Meme Radyolojisi

PS-361

NADİR MEME KANSERİ OLGUSU; METAPLASTİK KARSİNOM

Dilek Cansu Girgin, Neşe Uçar

İstanbul Gaziosmanpaşa Eğitim ve Araştırma Hastanesi

Giriş ve Amaç: Metaplastik meme karsinomu, tüm meme malignitelerinin %1'inden azını oluşturan nadir bir tümördür (1). Memenin diğer malign lezyonlarına göre daha agresif seyirli ve kötü prognozludur (2). Bu sunumda, sol memede ele gelen kitle şikayeti ile hastanemize başvuran 34 yaşında kadın hasta, görüntüleme bulguları ile birlikte anlatılacaktır.

Olgu: 34 yaşında kadın hasta, sol memeyi tama yakın dolduran ele gelen kitle şikayeti ile tarafımıza başvurdu.

Yapılan US incelemede, sol meme alt dış kadranı dolduran ve üst dış kadrana doğru uzanan yaklaşık 75x60 mm boyutlarında, solid ve kistik alanlar barındıran, kistik komponentin yoğun içerikli olduğu, heterojen iç yapıda, solid alanlarında RDUS'de vaskülarite gösteren kitle lezyon (Resim 1) ve sol aksillada büyüğü 14x9 mm boyutlarında korteksleri kalınlaşmış lenfadenopatiler izlenmiştir.

Yapılan MR incelemede; sol memede yaklaşık 78x58 mm boyutunda, içerisinde T2A hiperintens kistik alanların izlendiği (Resim 2), solid komponenti yoğun heterojen kontrastlanan ve diffüzyon kısıtlayan (Resim 3,4) malign kitle lezyon mevcuttu.Tariflenen lezyonun göğüs duvarına invaze olduğu tespit edildi (Resim 5). Komşu plevrada kontrastlanmalar izlendi (Resim 6). Sol aksillada level 1- 2 düzeyinde korteksi kalın kısa aksı 1 cm'yi geçmeyen lenfadenopatiler izlenmiştir.

Kitleden alınan tru-cut biyopsi sonucu, invaziv duktal karsinom ve pleomorfik bizar, spindle hücrelerden oluşan sarkomatöz komponent birlikteliğinin izlendiği metaplastik karsinom olarak gelmiştir.

Tartışma: Metaplastik meme karsinomu, tüm meme malignitelerinin %1'inden azını oluşturan nadir bir tümördür. Memenin diğer malign lezyonlarına göre daha agresif seyirli ve kötü prognozludur. Yaş ortalaması 48-59 olarak bildirilmiştir (3, 4, 5). Dünya Sağlık Örgütü sınıflamasına göre; epitelyal ve mikst epitelyal-mezenkimal olmak üzere iki sınıfa ayrılmaktadır. Epitelyal grup, skuamoz hücreli, iğsi hücreli diferansiyasyon gösteren adenokarsinom ve mukoepidermoid içeren adenoskuamoz olmak üzere 3 subtipe ayrılır. Mikst epitelyal-mezenkimal tip; kondroid metaplazili karsinom, osseoz metaplazili karsinom ve karsinosarkom olarak 3 subtipe ayrılmaktadır (3).

Sonuç: Memenin metaplastik karsinomu sonografik özellikleri, solid ve kistik alanlar içeren heterojen kitle lezyon olarak tanımlanmıştır. İçerdiği kistik alanlara bağlı olarak, invaziv duktal karsinomun aksine, posterior akustik güçlenme göstermektedir (6). MRG özellikleri ise, düzensiz şekilli, spiküle konturlu, T2A 'da sinyal intensiteleri değişken olarak tanımlanmıştır (7). Olgumuzun görüntüleme bulguları literatürü destekler niteliktedir.

Anahtar kelimeler: metaplastik karsinom, memenin malign kitleleri, meme kanseri

Kaynaklar

1. Luini A, Aguilar M, Gatti G. et al.Metaplastic carcinoma of the breast, an unusual disease with worse prognosis: the experience of the European Institute of Oncology and review of the literature. Breast Cancer Res Treat. 2007;101:349–353. doi: 10.1007/s10549-006-9301-1
2. Metaplastic carcinoma of the breast: Prognosis and response to systemic treatment in metastatic disease Sari Takala MD1 | Päivi Heikkilä MD, PhD2 | Heli Nevanlinna PhD3 |Carl Blomqvist MD, PhD1,4 | Johanna Mattson MD, PhD1
3. Lakhani S, Ellis I, Schnitt S, eds. WHO classification of tumours of the breast. Lyon, France: IARC; 2012.
4. Rayson D, Adjei AA, Suman VJ, Wold LE, Ingle JN. Metaplastic breast cancer: Prognosis and response to systemic therapy. Ann Oncol. 1999;10(4):413–419. doi: 10.1023/A:1008329910362.
5. Al Sayed AD, El Weshi AN, Tulbah AM. et al.Metaplastic carcinoma of the breast clinical presentation, treatment results and prognostic factors. Acta Oncol. 2006;45:188–195. doi: 10.1080/02841860500513235.
6) Yang WT, Hennessy B, Broglio K, Mills C, Sneige N, Davis WG, Valero V, Hunt KK, Gilcrease MZ. Imaging differences in metaplastic and invasive ductal carcinomas of the breast. Am J Roentgenol.
7) Velasco M, Santamaría G, Ganau S, Farrús B, Zanón G, Romagosa C. et al.MRI of metaplastic carcinoma of the breast. Am J Roentgenol. 2005;184:1274–1278. doi: 10.2214/ajr.184.4.01841274.

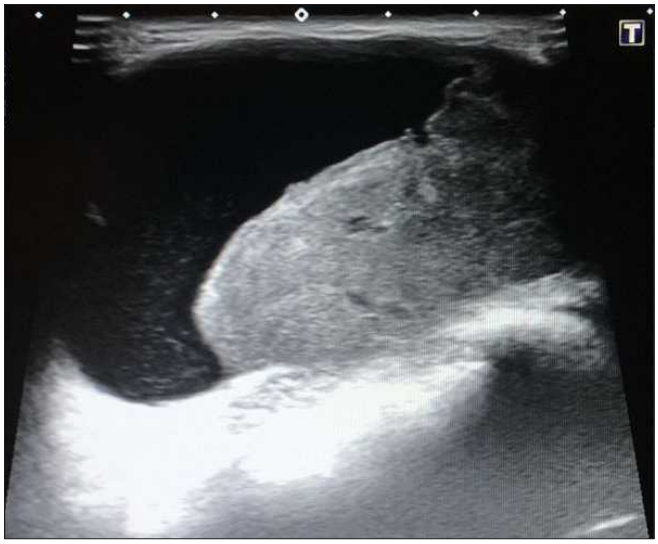

Resim 1

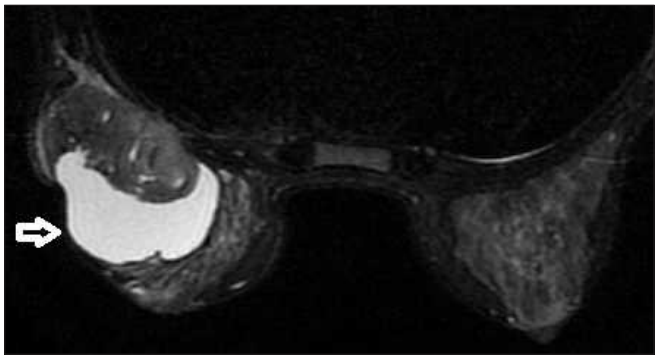

Resim 2

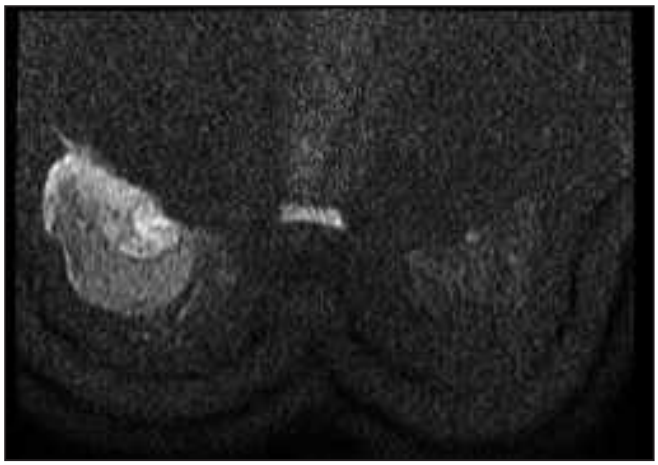

Resim 3

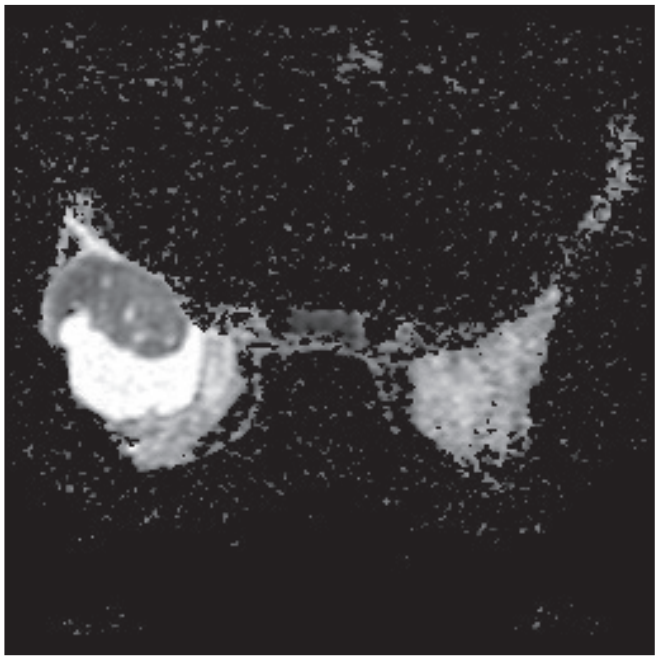

Resim 4



Resim 5

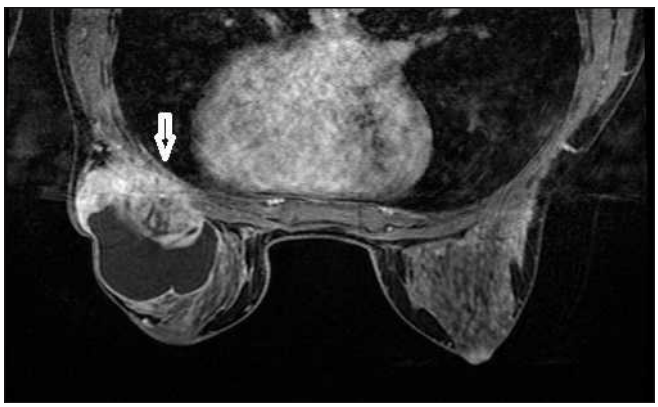

Resim 6

Meme Radyolojisi

PS-362

MEMENİN DEV JUVENİL FİBROADENOMU: OLGU SUNUMU

Işıl İmge Gültekin, Halit Nahit Şendur, Zeynep Sezgi Erdal, Serap Gültekin

Gazi Üniversitesi Tıp Fakültesi, Radyoloji AD

Giriş ve Amaç: Fibroadenomlar, genç kadınlarda memede kitlenin en sık sebebidir. 10-18 yaş arasında ve 5 santimetreden veya 500 gramdan büyük olanlar, fibroadenomların nadir bir varyantı olan dev juvenil fibroadenom olarak adlandırılırlar [1]. Dev juvenil fibroadenomlar, tüm fibroadenomların %0,5'ini oluştururlar. Bir veya daha fazla sayıda, kısa sürede büyük boyutlara ulaşan, kapsüllü, iyi sınırlı kitleler olarak ortaya çıkarlar [2-3].

Olgu Sunumu: 11 yaşında premenarş kadın hasta, 2 ay önce fark ettiği sağ memeyi tamamen kaplayan, hızlı büyüyen, iki meme arasında belirgin asimetriye yol açan, ağrılı kitle ile bölümümüze başvurdu. Sonografik ve manyetik rezonans görüntülemeleri elde olunan hastanın, juvenil fibroadenom ve dev hamartom ön tanılarıyla yapılan kor biyopsisi, fibroepitelyal lezyon olarak sonuçlandı. Daha sonra meme dokusunu koruyucu olarak yapılan cerrahi eksizyonel biyopsi ile dev juvenil fibroadenom tanısı doğrulandı.

Sonuç: Bu olguda, adölesan çağda memede hızlı büyüyen kitle ayırıcı tanısında ilk akla gelmesi gereken tanılardan biri olan dev juvenil fibroadenomun farklı görüntüleme modalitelerindeki özellikleri sunulmuştur.

Anahtar kelimeler: Dev fibroadeom, Juvenil fibroadenom, Benign meme lezyonlari, Hamartom

Kaynaklar

1. Jayasinghe Y, Simmons PS. Fibroadenomas in adolescence. Curr Opin Obstet. Gynecol 2009;21(5):402–6.
2. S. AlGhamdi et al. Giant juvenile fibroadenoma of breast in adolescent girls. Journal of Pediatric Surgery Case Reports 28 (2018) 33–36.
3. Garcia CJ, Espinoza A, Dinamarca V, et al. Breast US in children and adolescents. Radiographics 2000;20:1605-12.

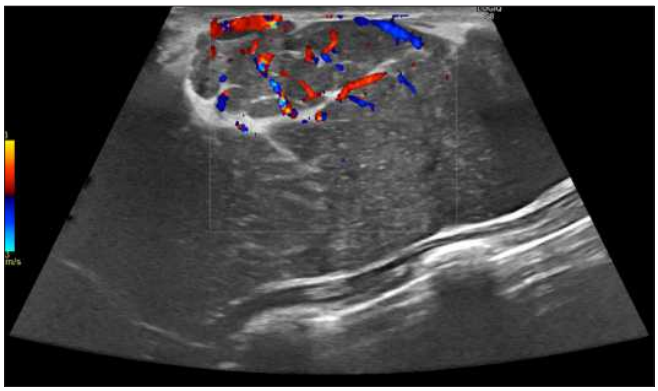

Resim a. Ultrasonda sağ meme parankimini tamamen kaplayan, düzgün sınırlı, kendi içerisinde multilobüle, kapsüllü, heterojen iç yapıda solid kitle olarak izlendi. Renkli Doppler incelemede internal yer yer yoğun kanlanma özelliği gösterdi.

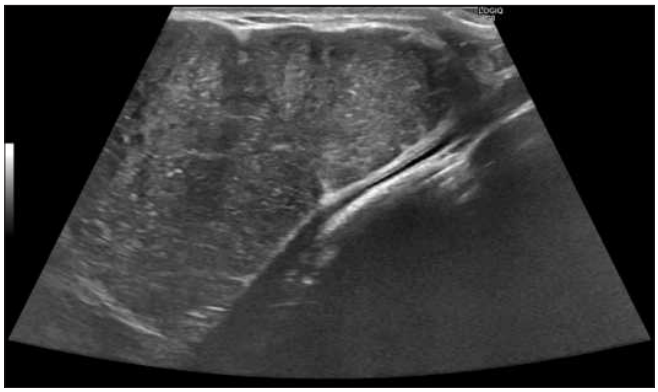

Resim b. Aksiller kuyruğa doğru multilobüle,kapsüllü komponenti daha belirgin.

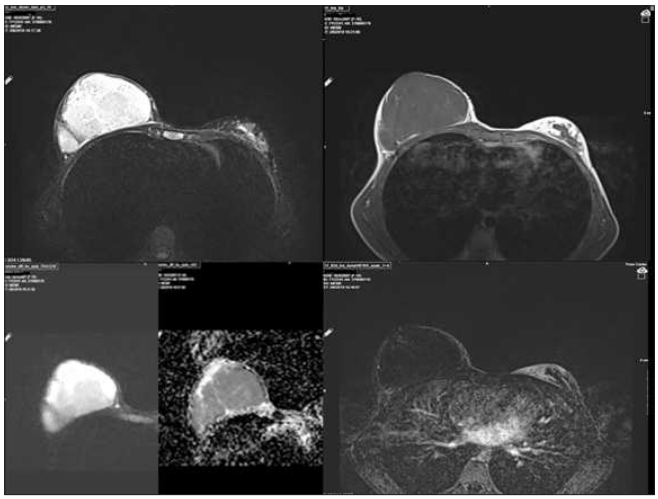

Resim c. Elde olunan MR görüntülerinde düzgün sınırlı,oval şekilli, T2A seride diffüz heterojen hiperintens, T1A seride hipointens özellikte, difüzyon kısıtlaması ve kontrast tutulumu göstermeyen solid kitle olarak izlendi.

Moleküler Görüntüleme Fiziği Ve Radyasyondan

PS-363

ERİŞKİN TORAKS-ABDOMEN-PELVİS BT TETKİKLERİNDE RADYASYON DOZU. TEK MERKEZ DENEYİMİ VE LİTERATÜR İLE KARŞILAŞTIRILMASI- İLK SONUÇLAR. RADIATION DOSE OF THORAX-ABDOMEN-PELVIS CT IN ADULTS. SINGLE CENTER EXPERIENCE AND COMPARISON WITH LITERATURE- FIRST RESULTS.

Eray Atlı, Halime Çevik Cenkeri, Umut Öğüşlü, Sadık Ahmet Uyanık, Burçak Gümüş

İstanbul Okan Üniversitesi Hastanesi

Amaç:Bölümümüzde elde elde edilen erişkin tek faz toraks-abdomen-pelvis (gövde) bilgisayarlı tomografi (BT) tetkiklerindeki radyasyon dozunun belirlenmesi ve literatür ile karşılaştırılması.

Gereç ve Yöntem:15 Mart ve 25 Haziran 2018 tarihleri arasında İstanbul Okan Üniversitesi Hastanesi Radyoloji Anabilim dalında 64 kesitli BT'de (Optima CT 660, General Electric Medical Systems, Milwaukee, Wisconsin, USA) yapılan erişkin hastalara ait 40 (15 kadın ve 25 erkek) adet tek faz gövde BT tetkikine ait doz bilgileri PACS'tan, retrospektif olarak, hasta protokolünden elde edildi. Gövde BT tetkiki çekilen hastaların ortalama yaşı 57±15'dür. Ortalama bilgisayarlı tomografi volüm doz indeksi (volume computed tomography dose index, CTDIvol) ve doz uzunluk değeri (dose length product, DLP) değerleri kaydedildi. Ortalama tahmini etkin doz (effective dose, TED) hesaplandı.

Bulgular: Gövde ortalama CTDIvol ve DLP değerleri 16,5 ± 2,8 mGy ve 1179±238 mGy.cm'dir. Ortalama TED değeri 17,6 ± 3,5 mSv'dir. Ortalama tarama uzunluğu 70,6 ± 9 cm'dir.

Tartışma: İnsanlar günlük hayatlarında sürekli değişen miktarlarda radyasyona maruz kalmakta olup, bu maruziyetin büyük çoğunluğu da medikal kaynaklı tanısal incelemelerdir. Medikal kaynaklı radyasyon maruziyetinin önde gelen etmenlerinden biri X ışını kullanarak görüntü oluşturan radyolojik incelemelerdir (radyografi, floroskopi, BT, anjiyografik işlemler). BT, tüm X- ışını incelemelerinin oldukça az bir kısmını (%10) oluşturmasına rağmen, popülasyon dozuna en fazla katkıyı sağlayan tanısal incelemedir (1). Ayrıca BT'nin kullanım sahası gün geçtikçe artış göstermekte ve bazı ülkelerde tanısal radyoloji nedenli maruz kalınan toplam doz oranlarının %3-7'den, %41'lere kadar çıkmasına neden olmuştur (2, 3).Bölümüzde elde edilen tek faz gövde BT tetkiklerinin ortalama CTDIvol, DLP ve TED değerleri literatür ile karşılaştırıldığında, değerler literatürde bildirilen değerler ile benzer, hatta bazı doz parametreleri daha düşüktür (Sırasıyla gövde BT tetkiklerinin ortanca CTDIvol, DLP, TED değerleri: Amerika Birleşik Devletleri verileri 13 mGy (25. persantil: 10 mGy; 75. persantil:17 mGy), 1260 mGy.cm (25. persantil: 820 mGy.cm; 75. persantil:1800 mGy.cm), 25 mSv (25. persantil: 16 mSv; 75. persantil: 36 mSv) (4); Avrupa verileri* 14,8 mSv (5) (Tablo 1).(* İlgili kaynakta sadece ortalama etkin doz verilmiş).

Sınırlılıklar: Çalışmanın tetkik sayısı (40) bu aşamada düşüktür ancak çalışma devam etmektedir. Ayrıca referans alınan ABD literatürüne ait çalışmanın tetkik sayısı 10944'dür.

Sonuç: Bölümümüzde elde edilen erişkin tek faz gövde BT'lerin radyasyon dozu göstergeleri literatürde bildirilen doz göstergeleri ile benzerdir.

Anahtar kelimeler: radyasyon dozu, gövde bt, ctdı, dlp, etkin doz

Kaynaklar

1. Charles M. UNSCEAR report 2000: sources and effects of ionizing radiation. United Nations Scientific Comittee on the Effects of Atomic Radiation. Journal of radiological protection : official journal of the Society for Radiological Protection. 2001;21(1):83-6. Epub 2001/04/03.
2. Jessen KA BG, Geleijns J, Golding SJ, Jurik AG,Leonardi M, et al. . Quality criteria development within the fourth framework research programme: computed tomography. . Radiat Prot Dosim 2000;90:79–83.
3. Pages J, Buls N, Osteaux M. CT doses in children: a multicentre study. Br J Radiol. 2003;76(911):803-11. Epub 2003/11/19.
4. Smith-Bindman R, Moghadassi M, Wilson N, Nelson TR, Boone JM, Cagnon CH, et al. Radiation Doses in Consecutive CT Examinations from Five University of California Medical Centers. Radiology. 2015;277(1):134-41. Epub 2015/05/20.
5. al WBFe. European guidance on estimating population doses from medical x-ray procedures. Annex 1—DD report 1 review of recent national surveys of population exposure from medical x-rays in Europe 2008.

Tablo 1. Çalışmadaki gövde BT tetkiklerine ait ortalama CTDIvol, DLP ve etkin doz değerleri ve literatür ile karşılaştırılması

	CTDI (mGy)	CTDI (mGy)	DLP (mGy.cm)	DLP (mGy.cm)	ED (mSv)	ED (mSv)	ED (mSv)
	Çalışma	ABD verisi	Çalışma	ABD verisi	Çalışma	Avrupa verisi	ABD verisi
Gövde BT (n:38)	16,5	13	1179	1260	17,6	14,8	25

Nöroradyoloji

PS-364

PARKİNSON HASTALIĞI'NDAKİ HAFİF KOGNİTİF BOZUKLUKTA KORTİKAL KALINLIK DEĞİŞİKLİKLERİ
CORTICAL THICKNESS CHANGES IN MILD COGNITIVE IMPAIRMENT IN PARKINSON'S DISEASE

Berrin Çavuşoğlu[1], Emel Ada[2], Raif Çakmur[3], Görsev Yener[4]

[1]Dokuz Eylül Üniversitesi Sağlık Bilimleri Enstitüsü, Medikal Fizik AD, İzmir
[2]Dokuz Eylül Üniversitesi Tıp Fakültesi, Radyoloji AD, İzmir
[3]Dokuz Eylül Üniversitesi Tıp Fakültesi, Nöroloji AD, İzmir
[4]Dokuz Eylül Üniversitesi Tıp Fakültesi, Nöroloji AD, İzmir; Dokuz Eylül Üniversitesi Sağlık Bilimleri Enstitüsü, Sinirbilimleri AD, İzmir

Giriş ve Amaç: Parkinson hastalığı (PH) Alzheimer Hastalığı'ndan sonra ikinci en sık görülen nörodejeneratif hastalıktır. Kognitif bozukluk PH'de motor dışı önemli bir semptomdur, hastalığın erken evresinde veya PH tanısından önce meydana gelebilmektedir(1). Parkinson Hastalığı'nda hafif kognitif bozukluk (PH-HKB), kognitif bozukluğu olmayan (PH-N) ile demanslı Parkinson Hastalığı arasında geçiş durumu olarak görülmekte ve demans için bir risk faktörü olarak kabul edilmektedir (2). Bununla birlikte sadece nöropsikolojik testlere dayanarak hangi PH-HKB hastalarının demans geliştireceğini öngörmek zor olduğundan, PH'de kognitif bozulmanın erken teşhisine ve ilerlemesinin izlenmesine olanak sağlayan objektif biyolojik belirteçlere ihtiyaç duyulmaktadır.

Bu çalışmada, PH-N ve PH-HKB olgularında analitik tekniklerle birleştirilmiş manyetik rezonans görüntüleme (MRG) taraması ile gruplar arasındaki kortikal kalınlık farklılıklarının araştırılması amaçlanmıştır.

Gereç ve Yöntem: Çalışmaya 22 PH-HKB olgusu, 23 PH-N olgusu ile yaş, cinsiyet ve eğitim açısından eşleştirilmiş 23 sağlıklı kontrol dahil edilmiştir.Tüm katılımcılara detaylı nöropsikolojik değerlendirme ve MRG taraması uygulanmıştır. Bu çalışma Dokuz Eylül Üniversitesi Etik Kurulu tarafından 1476-GOA protokol no ile onaylanmıştır.Grupların demografik özellikleri Tablo 1'de gösterilmiştir.

MRG taraması 1.5T MR cihazı ile yapılmıştır. Bütün olgulara standart protokol ile tarama yapılmıştır.Kortikal kalınlık analizi için SPM12 yazılımında bulunan CAT12 arayüzü kullanılmıştır.Gruplar arası istatistiksel karşılaştırma, çoklu karşılaştırmalar için düzeltilmemiş p <.001 olması koşulu ile t-kontrastları kullanılarak yapılmıştır.

Bulgular: Grupların istatistiksel karşılaştırmasında PH-N grubunun kontrol grubuna göre sol prekuneus ve sağ inferior frontal girusun orbital kısmında kortikal kalınlığın anlamlı olarak düşük olduğu bulunmuştur(Tablo 2, Resim1).

PH-HKB grubunun kontrol grubuna göre sol posterior singulat girus, bilateral orta singulat girus, sağ anterior insula, sol orta frontal girus, sol superior temporal girus, sol posterior insula, sağ frontal operkulum ve sağ inferior frontal girusun orbital kısmında kortikal kalınlıkları anlamlı olarak düşük olduğu bulunmuştur(Tablo 3, Resim 2).

Tartışma ve Sonuç:PH olgularında kognitif bozukluk ve demansın nöropatolojik temeli son yıllarda yoğun olarak çalışılmış ve hem subkortikal bölgeleri hem de kortikal bölgeleri etkileyen nörodejenerasyon bildirilmiştir(3,4).Bununla birlikte PH'de HKB gelişiminin altında yatan özgül anatomik değişiklikler iyi bilinmemektedir(1).

Bu çalışmada, sağlıklı kontrollerle karşılaştırıldığında, kognitif bozukluğu olmayan PH olgularında prekuneus ve frontal kortekste kortikal kalınlıkta incelme bulunmuştur. Ayrıca, PH-HKB olgularının frontal ve temporal korteks, singulat korteks ve insulada kortikal kalınlığın sağlıklı kontrollerden düşük olduğu saptanmıştır.

Posterior singulat korteksin PH olgularında kognitif bozulma gelişimi için kritik bir yapı olduğunu gösterilmiştir(5).Ayrıca, temporal lob atrofisinin, HKB hastalarında demansa progresyonun güçlü ve bağımsız bir belirleyicisi olduğu bildirilmiştir.Temporal lob atrofisinin, kognitif bozulma ile bağlantılı olduğu ve demans gelişmesi muhtemel hastaların erken teşhis edilmesindeki önemini vurgulanmaktadır(6).

Bu bulgular ışığında, kognitif durumu yansıtmada MRG kortikal kalınlık ölçümlerinin potansiyel bir biyobelirteç olarak kullanılabileceği söylenebilir.

Anahtar kelimeler: Parkinson Hastalığı, Hafif Kognitif Bozukluk, kortikal kalınlık

Kaynaklar

1. Gao Y, Nie K, Huang B ve ark. Changes of brain structure in Parkinson's disease patients with mild cognitive impairment analyzed via VBM technolog. Neuroscience Letters 658 (2017) 121–132.
2. Aarsland D, Kurz MW. (2010). The epidemiology of dementia associated with Parkinson disease. Journal of the Neurological Sciences, 289 (1–2), 18–22.
3. Gerrits NJ, van Loenhoud AC, van den Berg SF ve ark. Cortical Thickness, Surface area and subcortical volume differentially contribute to cognitive heterogeneity in Parkinson's disease. PloS One 11 (2016) e0148852.
4. Tessitore A, Santangelo G, De Micco R ve ark. Cortical thickness changes in patients with Parkinson's disease and impulse control disorders. Parkinsonism Relat. Disord. 24 (2016) 119–125.
5. Hanganu A, Monchi O. Structural Neuroimaging Markers of Cognitive Decline in Parkinson's Disease. Parkinsons Dis. 2016;2016:3217960.
6. Korf ES, Wahlund LO, Visser PJ ve ark. Medial temporal lobe atrophy on MRI predicts dementia in patients with mild cognitive impairment. Neurology. 2004 Jul 13;63(1):94-100.

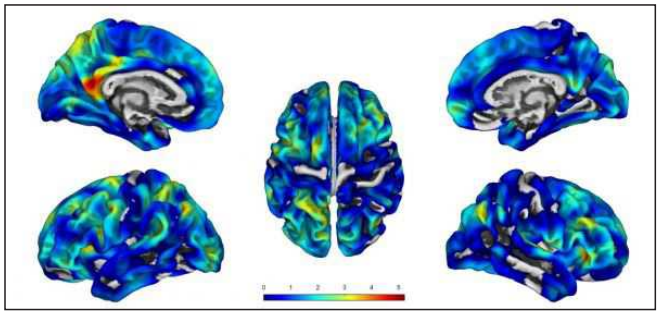

Resim 1. Grup analizinde PH_N olgularında sağlıklı kontrollere göre istatistiksel olarak korteks kalınlığı düşük bulunan alanlar üç boyutlu olarak gösterilmiştir (p < .001, çoklu karşılaştırmalar için düzeltilmemiş).

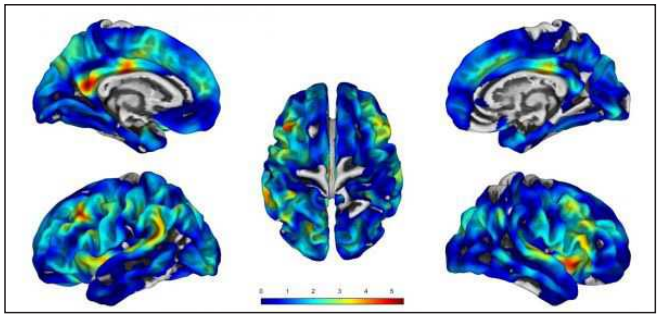

Resim 2. Grup analizinde PH_HKB olgularında sağlıklı kontrollere göre istatistiksel olarak korteks kalınlığı düşük bulunan alanlar üç boyutlu olarak gösterilmiştir (p < .001, çoklu karşılaştırmalar için düzeltilmemiş).

Tablo 1. Grupların demografik özellikleri

	Kontrol (N=23)	PH_N (N=23)	PH_HKB (N=22)	p
Yaş	65,13± 5,87	65,83 ± 8,62	68,36 ± 5,94	0,224
Cinsiyet (E/K)	16/7	19/4	18/4	0,456
Eğitim (yıl)	11,00± 4,12	9,57 ± 4,00	10,64 ± 4,60	0,499
Eğitim (yıl)		1,88 ± 0,60	2,03 ± 0,47	0,418
UPDRS Motor Skor		19,91 ± 9,74	19,78 ± 9,81	0,966

Tablo 2. PH-N ile kontrol gruplarınınkarşılaştırıldığı korteks analizinde istatistiksel olarak anlamlı bulunan bölgelerin verileri (p<0,001 düzeltilmemiş)

Anatomik bölge	Hemisfer	Z	k	MNI koordinatı-x	MNI koordinatı-y	MNI koordinatı-z
Prekuneus	Sol	4,25	236	-6	-53	17
Inferior frontal girusun orbital kısmı	Sağ	3,84	82	34	29	-3

Tablo 3. PH-HKB ile kontrol gruplarının karşılaştırıldığı korteks analizinde istatistiksel olarak anlamlı bulunan bölgelerin verileri (p<0,001 düzeltilmemiş)

Anatomik bölge	Hemisfer	Z	k	MNI koordinatı-x	MNI koordinatı-y	MNI koordinatı-z
Posterior singulat girus	Sol	4,39	140	-5	-52	18
Orta singulat girus	Sol	4,31	141	-5	-18	30
Anterior insula	Sağ	4,17	177	37	15	-8
Orta frontal girus	Sol	4,12	110	-44	22	38
Superior temporal girus	Sol	3,84	415	-58	-42	16
Orta frontal girus	Sağ	3,81	53	5	-22	29
Posterior insula	Sol	3,71	101	-37	-5	-6
Frontal operkulum	Sağ	50	65	37	15	10
Inferior frontal girusun orbital kısmı	Sağ	3,52	52	38	29	-3

Nöroradyoloji

PS-365

GENİŞ MCA İNFARKTLARINDA DEKOMPRESYON CERRAHİSİ: BİLGİSAYARLI TOMOGRAFİ İLE OPTİK SİNİR KILIFI ÇAPI ÖLÇÜMÜNÜN CERRAHİ KARARINDAKİ ROLÜ

Mustafa Hızal, Merve Gökçeoğlu

Bolu Abant İzzet Baysal Üniversitesi,tıp Fakültesi,radyoloji AD

Giriş ve Amaç: Akut iskemik inme günümüzde önemli mortalite nedenleri arasında olup, geniş serebral infarkt ve buna bağlı yaygın sitotoksik ödem bunun önemli nedenleridir. En çok etkilenen damar orta serebral arterdir (MCA). Ödeme bağlı herniasyon, beyin sapı basısı ve hidrosefali mortalite ve morbiditeye neden olabilir. Ödeme bağlı intrakranyal basınç artışını değerlendirmek için farklı yöntemler olup optik sinir kılıf çapı (OSKÇ) ölçümü bu amaçla kullanılan noninvaziv bir yöntemdir [1,2,3].

Yaygın ödem gelişen ve medikal tedaviye yanıtı düşük hastalarda dekompresif cerrahi yapılabilir [2]. Dekompresif cerrahi, kalvaryumun bir kısmının geçici olarak çıkartılarak intrakranyal basıncın azaltılmasına dayanır ve endikasyon varlığına karar vermek için Glasgow koma skalası, orta hat şifti, sistern obliterasyonu ve klinik kötüleşme gibi parametreler kullanılmaktadır [4].

Çalışmamızın amacı dekompresif cerrahi kararı için OSKÇ ölçümünün etkinliğini değerlendirmektir.

Gereç ve Yöntem: Çalışmamıza yaş ve cinsiyetten bağımsız olarak geniş MCA infarktı (MCA sulama alanının 2/3'ünden fazlası) olan 56 hasta dahil edilmiştir.Bu hastalardan 10 tanesinde dekompresif cerrahi kararı alınmış ancak 1 tanesinde hasta yakınları kabul etmediği için cerrahi yapılmamıştır.Dekompresif cerrahi öncesi çekilen Bilgisayarlı Tomografi (BT) görüntüsü elde olunmayan hastalar dışlanmıştır.Hastaların kliniğimizde bulunan BT görüntülerine hastane PACS sisteminden ulaşıldı.Cerrahiye gitmeyen hastalarda ve cerrahiyi kabul etmeyen hastada aksiyel BT görüntüsünde her iki OSKÇ göz küresinin en az 3 mm arkasından olacak şekilde ölçülmüştür. Dekompresif cerrahiye giden hastalarda ise cerrahi öncesi ve sonrası olmak üzere 2 kez ölçüm yapılmıştır.Ölçümler 10 yıllık radyoloji deneyimi olan bir uzman ve 1 yıllık deneyimi olan bir araştırma görevlisi tarafından yapılmıştır.

Cerrahi öncesi ve sonrası, infarkt tarafı ile sağlam taraf arasındaki OSKÇ ölçümü arasındaki farklar,bağımlı gruplar için t-testi ile,cerrahi yapılan ve yapılmayan hastalardaki farklar ise bağımsız gruplar için t-testi ile incelenmiştir.

Bulgular: Çalışmaya dahil edilen cerrahi önerilen 10 hastanın %20'si kadın, %80'i erkek, yaş ortalaması 54.2'dir. Cerrahi endikasyonu olmayan 46 hastanın %52,1'i kadın %47,9'u erkek, yaş ortalaması 73.3'tür.

Dekompresyon cerrahisi önerilen hastaların cerrahi öncesi ölçümleri, cerrahi önerilmeyen hastalara göre hem infarkt hemde sağlam taraf için anlamlı ölçüde yüksek bulumuştur. (infarkt tarafı:6.59±0.40 vs.5.43±0.68, p<0.001; sağlam taraf:6.24±0.36 vs. 5.18±0.71, p<0.001) (Tablo 1).

Dekompresyon cerrahisi yapılan hastalarda, hem infarkt hem de sağlam tarafta cerrahi öncesi ölçümler, sonrasına göre anlamlı derecede yüksek bulunmuştur (infarkt tarafı 6.59±0.40 vs. 6.09±0.48, p=0.001; sağlam taraf 6.24±0.36 vs. 5.86±0.36, p=0.013). Ayrıca bu hastalarda cerrahi öncesi ve sonrası ölçümleri değerlendirildiğinde infarkt tarafı ölçümleri, sağlam tarafa göre anlamlı şekilde yüksektir (öncesi:6.59±0.40 vs. 6.24±0.36, p<0.001; sonrası:6.09±0.48 vs. 5.86±0.36, p=0.029) (Tablo 2).

Tartışma ve Sonuç: OSKÇ ölçümleri, dekompresyon cerrahisi kararı alınan hastalarda hem infarkt tarafında hem de sağlam taraftа anlamlı şekilde yüksek bulunmuştur. Ayrıca cerrahi sonrasında, OSKÇ'de bilateral olarak anlamlı düşüş saptanmıştır. Bu nedenlerle OSKÇ ölçümünün cerrahi kararı alınmasında ve tedavi etkinliğini değerlendirmede kullanımı mümkündür. Çalışmamızdaki hasta sayısı kısıtlı olduğu için, her iki durumdaki uygun eşik değerlerin belirlenmesi için daha geniş hasta gruplarında yapılacak çalışmalara ihtiyaç vardır.

Anahtar kelimeler: Geniş MCA İnfarktı, Dekompresyon cerrahisi, BT, Optik Sinir Kılıf Çapı

Kaynaklar

[1] : Bekerman I, et al, The quantitative evaluation of intracranial pressure by optic nerve sheath diameter/eye diameter computed tomographic measurement, Am J Emerg Med (2016), http://dx.doi.org/10.1016/j.ajem.2016.08.045
[2] Waqas M, et al. Radiological prognostication in patients with head trauma requiring decompressive craniectomy: Analysis of optic nerve sheath diameter and Rotterdam CT Scoring System. J Neuroradiol (2015), http://dx.doi.org/10.1016/j.neurad.2015.07.003
[3] Bekerman, I., Kimiagar, I., Sigal, T., & Vaiman, M. (2015). Monitoring of Intracranial Pressure by CT-Defined Optic Nerve Sheath Diameter. Journal of Neuroimaging, 26(3), 309–314.doi:10.1111/jon.12322
[4] Ki-Tae Kim, Jin-Kyu Park, Seok-Gu Kang ,Kyung-Suck Cho ,Do-Sung Yoo ,Dong-Kyu Jang ,Pil-Woo Huh, Dal-Soo Kim.Comparison of the effect of decompressive craniectomy on different neurosurgical diseases. Acta Neurochir (2009) 151:21–30, DOI 10.1007/s00701-008-0164-6

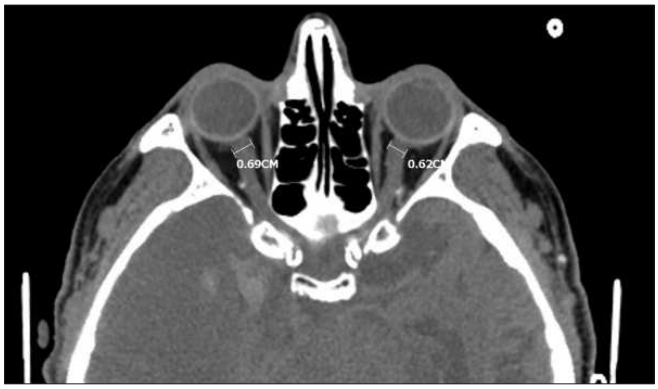

Resim a. Sağ MCA infarktı olan ve cerrahi önerilmeyen hastada aksiyel BT görüntüsünde OSKÇ ölçümü

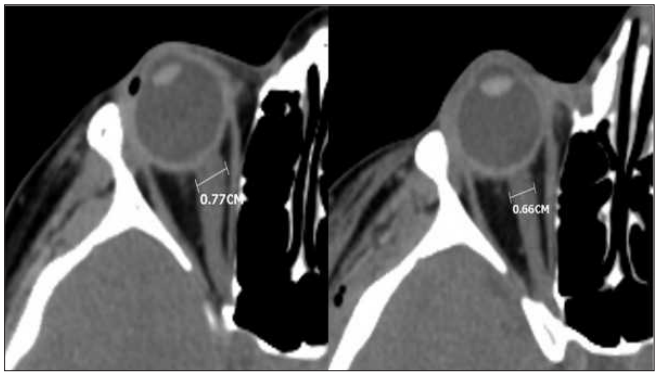

Resim b. Sağ MCA infarktı olan ve cerrahi yapılan hastada cerrahi öncesi ve sonrası aksiyel BT görüntüsünde OSKÇ ölçümü

Tablo1. Dekompresyon cerrahisi önerilmeyen hastalar ve önerilen hastalarda cerrahi öncesi ölçümler

	Cerrahi önerilmeyen (n:46)	Cerrahi önerilen (n:10)	p
İnfarkt	5.43±0.68	6.59±0.40	<0.001
Sağlam	5.18±0.71	6.24±0.36	<0.001

Tablo 2. Dekompresyon cerrahisi yapılan hastalar

	Cerrahi öncesi	Cerrahi sonrası	p
İnfarkt	6.59±0.40	6.09±0.48	0.001
Sağlam	6.24±0.36	5.86±0.36	0.013
p	<0.001	0.029	

Nöroradyoloji

PS-366

İNTRAKRANİYAL ANEVRİZMALARIN BT ANJİYOGRAFİ İLE DEĞERLENDİRİLMESİ: DAĞILIMLARI, ÖZELLİKLERİ VE SUBARAKNOİD KANAMA İLE BİRLİKTELİĞİ CT ANGIOGRAPHY EVALUATION OF INTRACRANIAL ANEURYSMS: DISTRIBUTION, CHARACTERISTICS, AND ASSOCIATİON WITH SUBARACHNOID HEMORRHAGE

Emine Çalışkan[1], Dilek Öncel[2]

[1]Seyhan Devlet Hastanesi, Radyoloji Bölümü, Adana, Türkiye
[2]Tepecik Eğitim ve Araştırma Hastanesi, Radyoloji Kliniği, İzmir, Türkiye

Giriş ve Amaç: İntrakraniyal anevrizma (İA) tanısında ve değerlendirmesinde uzun süre Dijital Subtraksiyon Anjiyografi (DSA) temel radyolojik inceleme yöntemi olmuş ve altın standart kabul edilmiştir Son yıllarda gelişen teknolojiye paralel olarak BT anjiyografi (BTA) konusunda yoğun çalışmalar yapılmaktadır. Kolay ulaşılabilir, noninvaziv ve daha ucuz olması nedeniyle DSA yerine kullanımı kabul gören bir görüntüleme yöntemi haline gelmiştir (1,2). Bu çalışmanın amacı, İA ve/veya subaraknoid kanama (SAK) kuşkusuyla BTA çekilen Türk erişkin hastalarda, saptanan İA'ların dağılımlarını, özelliklerini ve SAK ile birlikteliğini incelemek ve sonuçları literatür ile kıyaslamaktır.

Gereç ve Yöntem: Yaşları 18 ve 90 yıl arasında değişen, 164 erkek, 192 kadın olmak üzere toplam 356 hasta (ortalama yaş: 55.6±4.0 yıl) retrospektif olarak değerlendirilmiştir. Anevrizmaların milimetre cinsinden boyutu, yeri, çeşidi ve çokluğu not edilmiştir. Kadın ve erkekler arasında bu parametrelerdeki farklılıklar incelenmiştir. Ayrıca cinsiyet, anevrizma yeri, çokluluk ve boyut ile SAK arasındaki ilişki araştırılmıştır.

Bulgular: 356 BTA'nın 140'inda (%39,3) İA saptanmıştır (56 erkek [%40,0], 84 kadın [%60,0]). Kadınlarda anevrizma görülme sıklığı, erkeklere göre istatistiksel olarak anlamlı yüksek saptanmıştır. 140 hastada toplam 187 anevrizma mevcuttu (ortalama anevrizma boyutu: 7,25±2,56 mm). En fazla anevrizma sayısı orta serebral arterde 64 (%34,2) iken, en az anevrizma sayısı posterior sirkülasyonda 20 (%10,7) idi. Kadın ve erkekler arasında anevrizmaların boyutu, çeşidi ve çokluğu arasında anlamlı fark saptanmadı. Kadınlarda SAK görülme sıklığı, erkeklere göre anlamlı yüksek saptanmıştır. Anevrizma yeri internal karotid arter olan bireylerde SAK sıklığı daha düşüktür. Multipl anevrizmalı hastalarda, tekli anevrizmalı olanlara göre SAK görülme sıklığında istatistiksel olarak anlamlı fark saptanmamıştır. ROC analizi sonucunda anevrizma boyutu >13,5 mm olan bireylerde kanama sıklığının arttığı ancak anevrizma boyutunun kanama durumunu tahminindeki duyarlılığının istatistiksel olarak anlamlı olmadığı belirlenmiştir.

Tartışma ve Sonuç: Bildiğimiz kadarıyla, Türk erişkin hastalarda İA karakteristiklerini BTA ile ayrıntılı inceleyen başka çalışma bulunmamaktadır.

Literatüre göre; İA'ların kadınlarda daha sık olduğu gösterilmiştir. İA'ların yaklaşık %80-85'i anterior ve orta serebral dolaşımda, geri kalanı posterior dolaşımdadır (3,4). Sakküler anevrizmalar fuziform olanlara göre çok daha sıktır. İA, olguların yaklaşık 25%'inde multipldir. Kadınlarda daha sık internal karotid arter (İKA) ve sol taraflı anevrizmalar vardır. IKA anevrizmaları daha az sıklıkta kanar (5,6).

Çalışmamızda, literatür ile benzer olarak kadınlarda anevrizma ve SAK görülme sıklığı, erkeklere göre anlamlı yüksek saptanmıştır. Çalışmamızda 187 anevrizmanın, %95.2'sinde sakküler, %4.8'sinde fuziform tipte anevrizma saptanmıştır. Ayrıca, çalışmamızda %27.8 oranında multipl anevrizma mevcuttu. Anevrizma yeri "İKA" ve "baziler" arter olan bireylerde kadın oranı anlamlı düzeyde yüksekti. Anevrizma yeri "İKA" olan bireylerde SAK oranı düşük saptanmıştır.

Sonuç olarak, BTA ile incelenen İA'ların dağılımları, özellikleri ve SAK ile birliktelikleri literatürde tanımlananlar ile yakın benzerliktedir. Bu sonuçlar, Türk erişkin hastalarda rutin pratikte İA tanısına yaklaşımda ve tedavinin yönlendirilmesinde yol gösterici olabilir.

Anahtar kelimeler: Anevrizma, bilgisayarlı tomografi anjiyografi, intrakraniyal anevrizma, subaraknoid kanama

Kaynaklar

1.Kumar A, Kato Y, Motoharu H, et al. An update on three-dimensional ct angiography in aneurysms: a useful modality for a neurosurgeon. Turk Neurosurg. 2013; 23(3): 304-311, doi: 10.5137/1019-5149.JTN.5958-12.0.
2. Li Q, Lv F, Yao G, et al. 64-section multidetector CT angiography for evaluation of intracranial aneurysms: comparison with 3D rotational angiography. Acta Radiol. 2014; 55(7): 840-846, doi: 10.1177/0284185113506138.
3. Krzyżewski RM, Kliś KM, Kucala R, et al. Intracranial aneurysm distribution and characteristics according to gender. Br J Neurosurg. 2018; 32(5): 541-543, doi: 10.1080/02688697.2018.1518514.
4. Weir B. Diagnostic aspects of subarachnoid hemorrhage. In: Weir B (ed). Subarachnoid hemorrhage: causes and cures. New York: Oxford University Press. 1998: 144-176.
5. Wiebers DO, Whisnant JP, Huston J 3rd, et al. Unruptured intracranial aneurysms: natural history, clinical outcome, and risks of surgical and endovascular treatment. Lancet. 2003; 362(9378): 103-110.
6. Yasui N, Magarisawa S, Suzuki A, et al. Subarachnoid hemorrhage caused by previously diagnosed, previously unruptured intracranial aneurysms: a retrospective analysis of 25 cases. Neurosurgery. 1996; 39(6): 1096-1100.

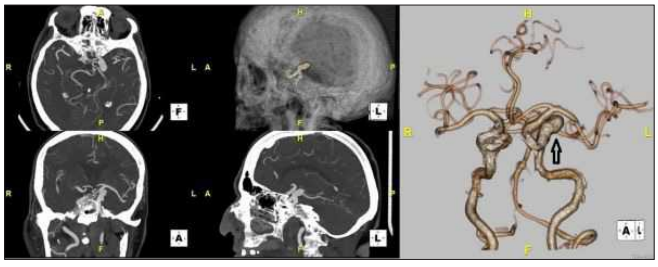

Resim 1. 75 yaşındaki bir erkekte, sol internal karotid arterde 16mm boyutlu bilobüle görünümde anevrizma izlenmekte.

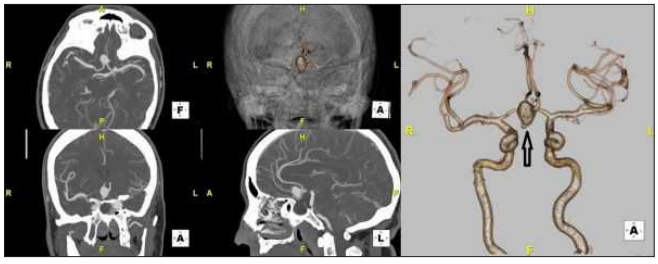

Resim 2. 57 yaşındaki bir kadında, anterior komunikan arterde 14mm boyutlu sakküler anevrizma saptanmış.

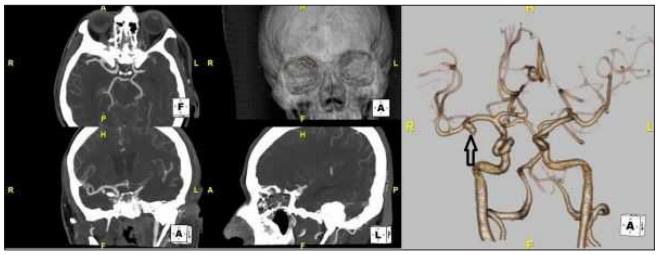

Rsim 3. 52 yaşındaki bir kadında, MIP (sol) ve 3D (sağ) görüntülerde, sağ orta serebral arter bifurkasyonunda 5mm boyutlu sakküler anevrizma izlenmekte.

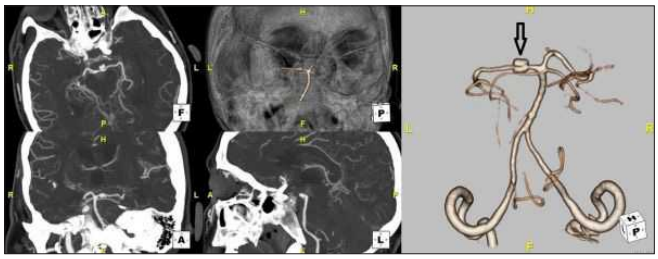

Resim 4. 70 yaşındaki bir kadında sol posterior serebral aterde 6mm boyutlu anevrizma görülüyor. 3D görüntüler anevrizmanın net demonstre edilmesi için sağa doğru rotasyonda.

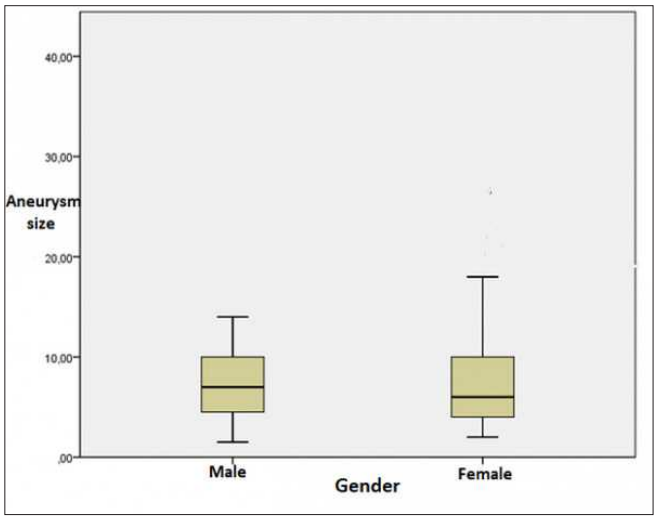

Resim 5. Box Plot'ta erkeklerde ve kadınlarda ortalama anevrizma boyutları birbirine yakın gözlendi. Cinsiyetler arasında anevrizma boyutları açısından anlamlı bir fark bulunmadı.

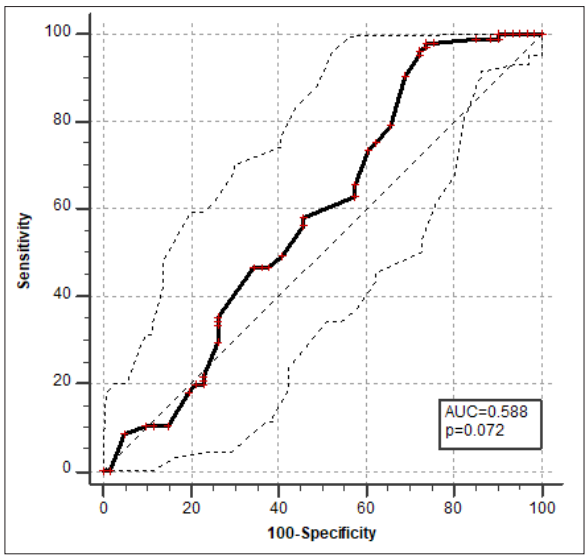

Resim 6. SAK'yı öngörmede anevrizma boyutu için ROC eğrisi.

Tablo 1. Anevrizma yerlerinin dağılımı

Anevrizma yeri	Anevrizma sayısı	Sıklık	Anevrizma boyutu (mm)
Orta serebral arter	64	34.2%	6.38±2.87
Anterior komunikan arter	52	27.8%	7.23±2.88
İnternal karotid arter	37	19.8%	9.82±4.83
Posterior komunikan arter	8	4.3%	5.79±2.63
Baziler arter	8	4.3%	8.33±3.16
Anterior serebral arter	7	3.7%	5.30±2.25
Posterior serebral arter	6	3.2%	4.5±1.12
Vertebral arter	3	1.6%	7.33±2.93
Posterior inferior serebellar arter	2	1.1%	6±0
Toplam	187	100%	7.25±2.56

Tablo 2. Subaraknoid kanamaya göre cinsiyetin frekans dağılımı ve analizi

	Subaraknoid Kanama		
	Negatif	Pozitif	p değeri
Erkek	45 (%78.7)	45 (%54.3)	
Kadın	12 (%21.3)	38 (%45.7)	0.003

Nöroradyoloji

PS-367

LEPTOMENİNGEAL KARSİNOMATOZİS VE MENİNGEAL ENFLAMASYON/ENFEKSİYON AYRIMINDA YARARLI BİR BULGU: İNTERNAL AKUSTİK KANALDA KONTRASTLANMA VARLIĞI VE PATERNİ

Elif Peker[1], Zehra Akkaya[1], Mine Hayriye Sorgun[2], Çağla Şafak[3], Derya Öztuna[3], Memet İlhan Erden[1]

[1]Ankara Üniversitesi Tıp Fakültesi Radyoloji AD
[2]Ankara Üniversitesi Tıp Fakültesi Nöroloji AD
[3]Ankara Üniversitesi Tıp Fakültesi Biyoistatistik AD

Giriş ve Amaç: Leptomeningeal karsinomatozis (LCa) onkoloji hastalarında ciddi bir problemdir (1). Bu hastalar aynı zamanda immünsüpresif oldukları için menenjit gibi enfeksiyonlara açıktırlar. Oysaki; menenjitte beklenen klasik klinik bulgular bu hasta grubunda daha nadiren görülmektedir (2). Semptom varlığında bile kliniğin LCa'ya mı, enfeksiyona mı bağlı olduğu çoğu zaman anlaşılamamaktadır (2). BOS analizi leptomeningeal patolojilerin teşhisinde standart yöntem olsa da, her zaman mümkün olmamaktadır. İntrakraniyal basınç artışı, koagülopati gibi lomber ponksiyonun kontrendike olduğu durumlar mevcuttur. BOS örneklemesi yapılsa bile, vakaların %45'inde sitolojide malign hücreler görülmeyebilir (3). Sonuç olarak, hastaların tedavisi gecikebilir (2).

Bu çalışmanın amacı, internal akustik kanalda (İAK) kontrastlanma varlığının LCa ile meningeal enflamasyon/enfeksiyon (MEE) arasında ayrım yapılmasına yardımcı olup olmadığını araştırmaktır.

Gereç ve Yöntem: Leptomeningeal tutulumu olan hastaların MR görüntüleri LCa, MEE ve kontrol grubunda İAK'da kontrastlanma varlığı ve lokalizasyonu (tek / iki taraflı) açısından, etyolojiden habersiz iki ayrı radyolog tarafından retrospektif olarak değerlendirildi.

Bulgular: Çalışmaya 33 LCa (19 erkek;ortalama yaş:40±19,-min–maks:6–82), 19 MEE (8 erkek;ortalama yaş:44±19,min–maks:14–83), ve 33 kontrol grubu hastası (9 erkek;ortalama yaş:38±13,min–maks:18–72) dahil edildi (Tablo 1). Her 3 grup arasında yaş ve cinsiyet açısından anlamlı fark izlenmedi (p=0.657 ve 0.282, sırasıyla).

İAK'da kontrastlanma varlığı, LCa hastalarında anlamlı olarak daha fazlaydı (n=29/33,%87.9 vs. %26.3,n=5/19; p <0.001)

(Tablo 2, Resim 1). MEE'li hastaların %73.7'sinde, İAK'da kontrastlanma gözlenmedi (Resim 2). İAK'da kontrastlanma olan hastaların %85'i LCa, %14.7'si MEE grubundaydı. İAK'da kontrastlanma olan hastalarda etyolojide LCa olma riski, MEE'ye göre 20 kat daha fazla bulundu (odds oranı: 20.4–95%CI: 47–90%).

LCa hastalarının %75'inde, MEE hastalarının %20'sinde İAK kontrastlanması bilateraldi. Bu fark istatistiksel olarak anlamlıydı (p = 0.029).

Kontrol grubunda iki gözlemci de İAK'da kontrastlanma izlemedi. İAK'da kontrastlanma varlığı açısından gözlemciler arası uyum mükemmeldi (Kappa: 0.903, p<0.001).

Tartışma ve Sonuç: Daha önceki çalışmalarda LCa ve MEE'yi ayırmak için pakimenenjyal ve leptomeningeal kontrastlanma varlığı ve kontrastlanma paternleri değerlendirilmiştir. Bizim çalışmamızda ise literatürde ilk kez İAK'da kontrastlanma varlığına bakılarak LCa ve MME ayrımı yapılmaya çalışılmıştır.

Posterior fossa LCa'nın en sık görüldüğü yer, 7 ve 8. sinirler ise kontrastlanmanın en sık görüldüğü sinirlerdir. İAK'nın anatomik yapısı sebebiyle tümör hücreleri için rezervuar görevi görmesi, BOS pulsasyonlarının İAK'da daha az görülmesi sonucu İAK'nın tümör hücrelerinden temizlenmesinin engellenmesi bu bölgede tümör hücrelerinin yoğunlaşmasının nedenleri olabilir (4,5). Çalışmamızın sonuçlarına göre eğer İAK'da kontrastlanma varsa, LCa olasılığı MEE'ye göre daha yüksektir. LCa hastalarında bilateral İAK kontrastlanması MEE grubuna göre anlamlı düzeyde daha sık görülmektedir.

Çalışmamızın kısıtlamaları hasta sayısının azlığı, her olguda BOS sitolojisi elde edilememesi, hasta gruplarının heterojen olması, farklı MR cihazlarında incelemelerin gerçekleştirilmiş olmasıdır.

Sonuç olarak; İAK'da kontrastlanma varlığı ve kontrastlanmanın bilateral olması LCa'yı ön planda düşündürebilir.

Anahtar kelimeler: leptomeningeal, karsinomatozis, meningeal enflamasyon, enfeksiyon, onkoloji

Kaynaklar

1.Le Rhun E, Weller M, Brandsma D, et al. EANO-ESMO Clinical Practice Guidelines for diagnosis, treatment and follow-up of patients with leptomeningeal metastasis from solid tumours. Ann Oncol. 2017; 28:84-99.
2. Pomar V, Benito N, Lopez-Contreras J, Coll P, Gurgui M, Domingo P. Characteristics and outcome of spontaneous bacterial meningitis in patients with cancer compared to patients without cancer. Medicine 2017; 96:6899.
3. Leal T, Chang JE, Mehta M, Robins HI. Leptomeningeal Metastasis: Challenges in Diagnosis and Treatment. Curr Cancer Ther Rev. 2011; 7:319-27.
4. Debnam JM, Mayer RR, Chi TL, et al. Most common sites on MRI of intracranial neoplastic leptomeningeal disease. J Clin Neurosci. 2017; 45:252-6.
5. Enzmann DR, Rubin JB, DeLaPaz R, Wright A. Cerebrospinal fluid pulsation: benefits and pitfalls in MR imaging. Radiology. 1986; 161:773-8.

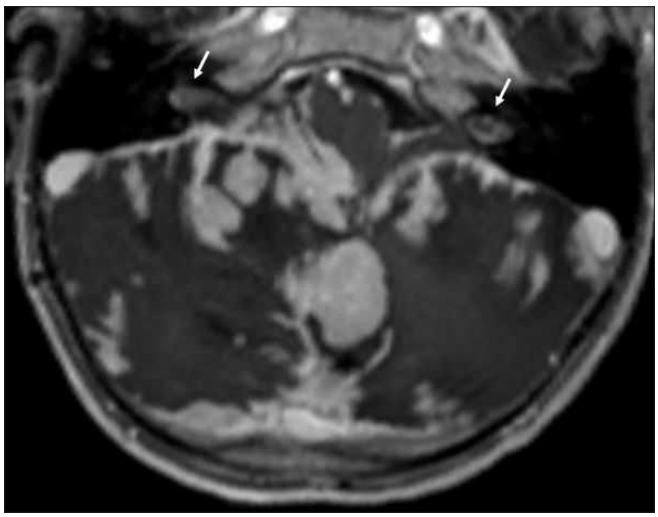

Resim 1. Medulloblastom hastasında leptomeningeal karsinomatozis. Aksiyel kontrastlı T1 ağırlıklı görüntüde kalın ve nodüler leptomeningeal kontrastlanma izlenmektedir. Bilateral, belirgin internal akustik kanal kontrastlanması görülmektedir

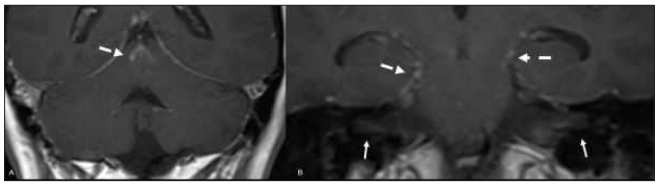

Resim 2. Tüberküloz menenjiti. Koronal kontrastlı T1 ağırlıklı görüntüde (A,B) leptomeningeal kontrastlanma (kesikli çizgiler) görülmektedir. İnternal akustik kanallarda kontrastlanma izlenmemektedir.

Tablo 1. Çalışmaya dahil olan hastaların dağılımı

Leptomeningeal Karsinomatozis	n
Akciğer Kanseri	7
Lenfoma	6
Meme Kanseri	5
Mide Kanseri	3
Glial Tümör	3
Lösemi	2
Medulloblastom	3
PNET	1
Primeri bilinmeyen, multipl metastaz	1
Özefagus Kanseri	1
Pineal Tümör	1
Toplam	33
Meningeal Enflamasyon/Enfeksiyon	
Bakteryel Menenjit	7
Viral Menenjit	2
Tüberküloz Menenjiti	4
Nörobruselloz	2
Nörosarkoidoz	4
Toplam	19

Tablo 2. Kontrastlanma varlığı ve dağılımını gösteren tablo

	İnternal akustik kanal kontrastlanması -	İnternal akustik kanal kontrastlanması +	Unilateral Kontrastlanma	Bilateral Kontrastlanma
Kontrol grubu	34/34	0/34		
Leptomeningeal Karsinomatozis	4/33	29/33	7/29	22/29
Meningeal Enflamasyon/ enfiltrasyon	14/19	5/19	4/5	1/5
p=	<0.001		0.029	

Nöroradyoloji

PS-369

SİGARA VE MARAŞ OTUNUN LOMBER DİSK DEJENERASYONU ÜZERİNE ETKİSİNİN MRG İLE DEGERLENDİRİLMESİ

Adil Doğan, Kamil Doğan

Kahramanmaraş Sütcü İmam Üniversitesi Tıp Fakültesi Radyoloji

Objective: Sigara ve Maraş otunun lomber disk dejenerasyonuna etkisini araştırmayı amaçladık

Methods: Hastanemize temmuz 2016 - haziran 2018 tarihleri arasında mekanik bel ağrısı şikayeti ile başvurup lomber MR çekilmiş, tedavi almamış 87 erişkin hasta çalışmaya dahil edildi. Dahil edilme kriterlerini karşılayan hastalar üç gruba ayrıldı. Maraş otu kullanan sigara içmeyen(Grup 1), sigara içen maraş otu kullanmayan(Grup 2) ve kontrol grub ise her ikisini de kullanmayan hastalar alındı. Her hastanın lomber seviyedeki tüm diskleri Pfirrmann klasifikasyonuna göre derecelendirildi. Bu gurupların her üçünden de hematolojik parametreler elde edildi. Her bir disk seviyesi için her üç grubun değerleri istatistiksel olarak karşılaştırıldı.

Results: Grup 1'de tüm disk seviyelerinde dejenerasyon seviyeleri kontrol grubuna göre istatistiksel olarak anlamlı bulundu. Maraş otu intervertebral disk dejenerasyonuna katkıda bulunmaktaydı ve distale gidildikçe bu etki artmaktaydı.Grup 1 ile Grup 2 arasındaki karşılaştırmada tüm seviyelerde grup 1'de dejenerasyon düzeyi grup 2'den daha fazlaydı. Nötrofil lenfosit oranı grup1 de istatistiksel olarak diğer iki guruptan daha yüksek izlendi.

Conclusion: Maraş otu ve sigara lomber disk dejenerasyonunu artırmaktadır. Bu durum lomber diskler arasında yukarıdan aşağıya doğru gittikçe artan bir korelasyon göstermektedir. Çalışmamızda bölgesel olarak kullanılan maraş otunun sigaradan daha fazla lomber disk dejenerasyonuna sebep olabileceği gösterilmiştir.

Anahtar kelimeler: Anahtar kelimeler: Lomber disk dejenerasyonu,Lomber MRG,Maraş otu,sigara,NLR

Kaynaklar

1. G. Pattappa, Z. Li, M. Peroglio, N. Wismer, M. Alini, S. Grad, Diversity of intervertebral disc cells: phenotype and function, J. Anat. 221 (6) (2012) 480–496.
2. I. Altun, K. Z Yuksel, An experimental study on the effects of smoking in the perinatal period and during lactation on the intervertebral disks of newborns, World Neurosurg. 99 (2017) 1–5.
3. Chen Z, Li X, Pan F, Wu D, Li H.A retrospective study: Does cigarette smoking induce cervical disc degeneration. Int J Surg. 2018 May;53:269-273. doi: 10.1016/j.ijsu.2018.04.004. Epub 2018 Apr 9
4. P. Leino-Arjas, L. Kaila-Kangas, S. Solovieva, H. Riihimäki, J. Kirjonen, A. Reunanen, Serum lipids and low back pain: an association?: A follow-up study of a working population sample, Spine 31 (9) (2006) 1032–
5- . Raffetti E, Donato F, Casari S, Castelnuovo F, Sighinolfi L, Bandera A et al. Systemic infl ammation-based scores and mortality for all causes in HIV-infected patients: a MASTER cohort study. BMC Infect Dis 2017; 17 (1): 193.



Resim 1. A 38 yaşında sigara kullanan bel agrısı olan hastanın sagital T2 agırlıklı Magnetik rezonans görüntüsü,B- Aynı hastanın L4-L5 intervertebral diskde grade 3 dejenerasyon izlenmekte, C- 32 yaşında sigara ve Maraş otu kullanmayan bel agrısı olan hastanın sagital T2 agırlıklı Magnetik rezonans görüntüsü,D- Aynı hastanın L4-L5 intervertebral diskde grade 2 dejenerasyon izlenmekte,E- 36 yaşında Maraş otu kullanan bel agrısı olan hastanın sagital T2 agırlıklı Magnetik rezonans görüntüsü,F- L4-L5 Aynı hastanın intervertebral diskde grade 4 dejenerasyon izlenmekte

Tablo 1. Gruplar arası demografik veri ve laboratuvar sonuçlarının karşılaştırılması

	grup 1 (n=29,maraş otu)	grup 2 (n=28,sigara)	kontrol (n=30)	p degeri
yaş	37.4±11.1	33.7±10.8	35.4±10.5	0.439
Kullanım süresi,yıl	12.0±8.6	11.3±7.5		0.869
Nötrofil	8.88±2.24	7.74±1.30	6.85±1.75	<0.001*
Lenfosit	4.53±1.46	4.61±1.11	5.06±1.14	0.218
NLR	2.12±0.75	1.72±0.28	1.365±0.22	<0.001**

Tablo 2. Gruplarda lomber seviyelerde dejenerasyon skorlamasının karşılaştırılması

Lomber seviye	Grup 1 (maraş otu,n=29)	Grup 2 (sigara,n=28)	kontrol (n=30)	p degeri
L1-2	2.2±0.8	1.9±0.9	1.5±0.6	0.005α
L2-3	2.4±0.9	2.0±0.8	1.6±0.7	0.001α
L3-4	2.5±0.7	2.4±0.7	1.6±0.7	<0.001α.β
L4-5	3.0±0.7	2.8±0.8	2.2±1.1	0.003α
L5-S1	3.5±0.9	3.1±0.8	2.6±1.1	0.010α

Nöroradyoloji

PS-370

UNTANGLING CONFUSION ABOUT CRANIAL BONE FUSION: A REVIEW FOR IMAGING FINDINGS OF CRANIOSYNOSTOSIS

Aynur Azizova, Ömer Önder, Gökçen Çoban Çiftçi, Hatice Kader Karlı Oğuz

Hacettepe University Radiology Department

Introduction and Purpose: Craniosynostosis, is a condition that indicates early fusion of one or more cranial suture leading to characteristic skull shape deformities and facial asymmetry. The frequency of births varies between 3.1 and 4.8 per 10,000 live births. Normally, calvarial bones grow perpendicular to suture lines. Early fusion of sutures restricts perpendicular cranial growth towards affected sutures by compensator expansion of patent sutures. The nature of deformity depends on which sutures are held, time of onset, and order of closure. Functional impairments such as increased intracranial pressure, deafness, mental functional retardation may also be accompanied. Coronal synostosis is more common in women, whereas sagittal synostosis is more common in men (1,2,5).

The main purpose of this review is to give clues about how to get to correct diagnosis through imaging findings in craniocinostosis patients, learning of normal cranium anatomy, and be aware of immitating situations. The other purpose is to highlight optimal imaging techniques for diagnosis, treatment planning and follow-up.

Cases: Freguently affected sutures in carniosynostosis are sagittal, coronal (unilateral or bilateral), metopic and lambdoid (unilateral or bilateral). Theese suture fusions respectively called scaphocephaly (Figure 1), anterior plagiocephaly (Figure 2), trigonocephaly (Figure 3), posterior plagiocephaly, because of skull phenotype. Bilateral coronal sutur fusion is called brachiosepahly (Figure 4).

The most common syndromes which are seen with craniosynostosis include Crouzon (Figure 5), Apert (Figure 6), Pfeiffer, Muenke, and Saethre Chotzen.(5) One of the critical form of craniofacial syndromes is Cloverleaf skull which encountered as a severe malformation of Crouzon syndrome (Figure 7).(6)

Also complex forms of craniosynostosis could be seen with involving of multiple sutures (Figure 8). (5)

Discussion and Conclusion: Craniosynostosis may occur primary or secondary. It is also classified as simple (including a single suture) or compound (containing more than one suture). The early closure of one or more sutures due to a developmental error during

embryogenesis is called primary craniosynostosis. Approximately 85% of cases are seen as isolated, while remaining 15% have underlying syndromic conditions. Secondary craniosynostosis are thought to develop secondary to hematological disorders such as sickle cell anemia, biomechanical factors such as intrauterine compression of fetal skull, some of environmental factors such as teratogens, hormonal factors such as vitamin D deficiency. Increased intracranial pressure, mental retardation, visual and hearing disorders, cosmetic deformity are most common causes of morbidity (4,5).

Imaging techniques play very important role in diagnosis of fusional sutures and of accompanying deformations, surgical planning, post-treatment evaluation and identification of related complications. Three-dimensional reconstructed computed tomography is primary imaging technique for craniosynostosis due to high bone resolution. Radiological findings frequently seen in premature fused suture include perisutural sclerosis, reduced notched configuration, linearity, bony bridging or inability to select suture (3,5).

As a result, radiologic imaging play crucial role in diagnosis of craniosynostosis or detection of accompanying anomalies, also in determining treatment plan and in post-treatment follow-up.

Anahtar kelimeler: Craniosynostosis, Craniofacial Dysostosis Syndrome,Image Interpretation, Computer Assisted

Kaynaklar

1.Craniosynostosis : Updates in Radiologic Diagnosis,Hyun Jeong Kim, Hong Gee Roh, Il Woo Lee, J Korean Neurosurg Soc. 2016 May; 59(3): 219–226. Published online 2016 May 10. doi: 10.3340/jkns.2016.59.3.21 .
2. Badve CA, K MM, Iyer RS, Ishak GE, Khanna PC : Craniosynostosis : imaging review and primer on computed tomography. Pediatr Radiol 43 : 728-742; quiz 725-727, 2013.
3. Marchac D, Renier D : Craniosynostosis. World J Surg 13 : 358-365, 1989.
4. CT of Normal Developmental and Variant Anatomy of the Pediatric Skull: Distinguishing Trauma from Normality,Idriz S, Patel JH, Ameli Renani S, Allan R, Vlahos I.Radiographics. 2015 Sep-Oct;35(5):1585-601. doi: 10.1148/rg.2015140177.
5. Edward P Buchanan, Yunfeng Xue, Amy S Xue, Asaf Olshinka, Sandi Lam J, Multidisciplinary care of craniosynostosis,Multidiscip Healthc. 2017; 10: 263–270. Published online 2017 Jul 6. doi: 10.2147/JMDH.S100248.
6. Rohatgi M,Cloverleaf skull--a severe form of Crouzon's syndrome: a new concept in aetiology.,Acta Neurochir (Wien). 1991;108(1-2):45-52.

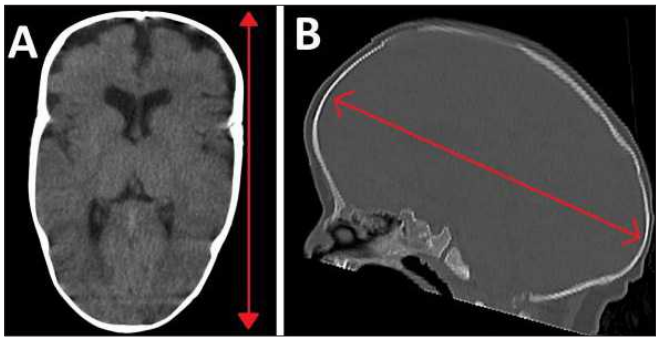

Figure 1. (Scaphocephaly): Increased anterior-posteriordimension (red arrows) with restricted biparietal growth due to premature fusion of sagittal suture is demonstrated in CT images.

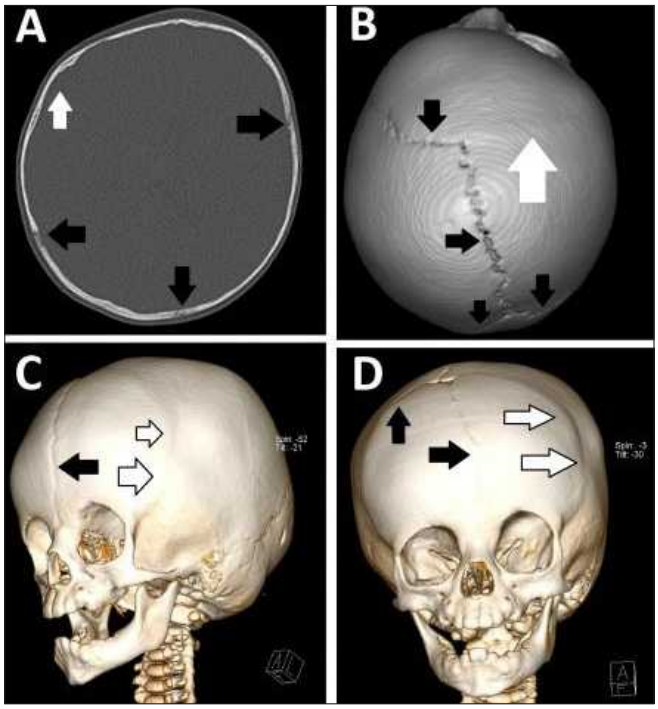

Figure 2. (Anterior Plagiocephaly): Unilateral synostosis of coronal suture ending up with ipsilateral flattened frontal bone and contralateral frontal bossing. Right (A, B) and left (C, D) anterior plagiocephaly is seen in CT and VRT images. While white arrows represent prematurely fused sutures, normal cranial sutures are shown with black arrow.

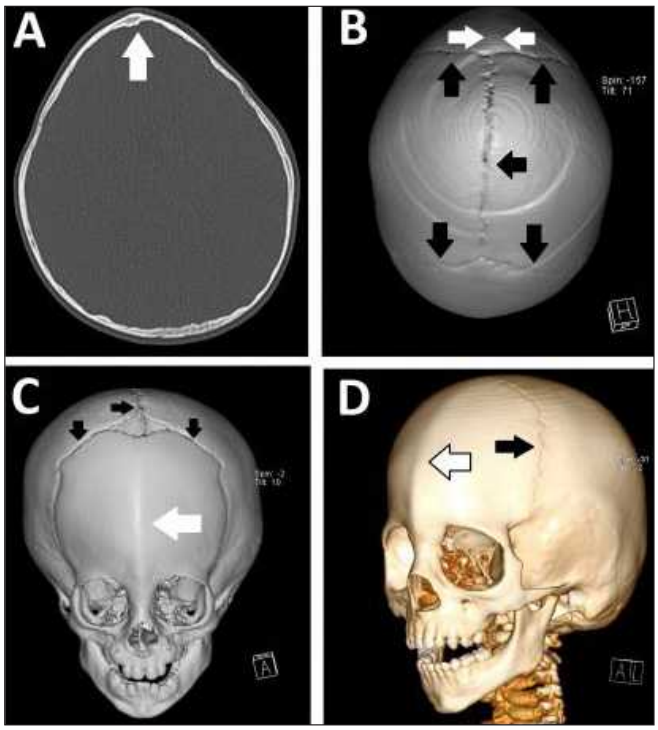

Figure 3. (Trigonocephaly): Premature fusion of metopic suturel (white arrows) before 6 months of age results in trigonocephaly characterized by triangular pointed forehead with promenent parieto-occipital regions (A-D).

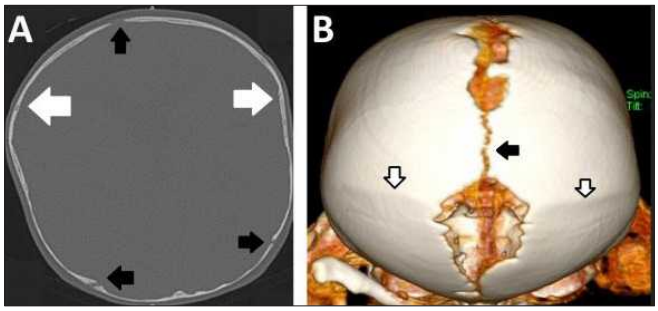

Figure 4. (Brachycephaly): Bicoronal fusion (white arrows) causing brachycephaly. "Wider biparietal distance compared to anteroposterior distance" caused by restricted anterior-posterior growth of calvarium with relatively unaffected biparietal growth is typical feature.

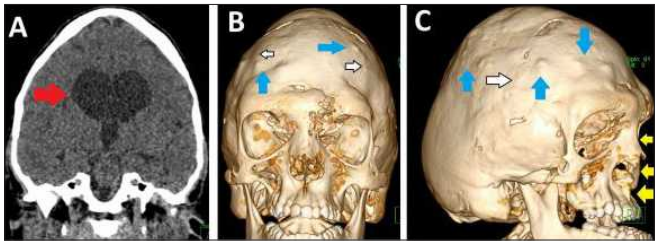

Figure 5. (Crouzon Syndrome): Brachycephaly due to early closure of bicoronal sutures (white arrows), maxillary hypoplasia (yellow arrows, C) and hydrocephalus (red arrow, A) are well-known findings of Crouzon syndrome characterized by craniofacial anomalies. Note copper-beaten appearance of skull (blue arrows) secondary to chronic hydrocephalus.

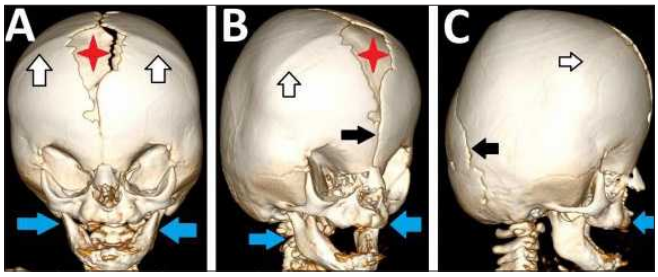

Figure 6. (Apert Syndrome): Coronal synostosis (white arrows) with delayed closure of fontanelles, gaping frontal midline defect (red stars) and midfacial hypoplasia (blue arrows) are ewpected findings of Apert syndrome.

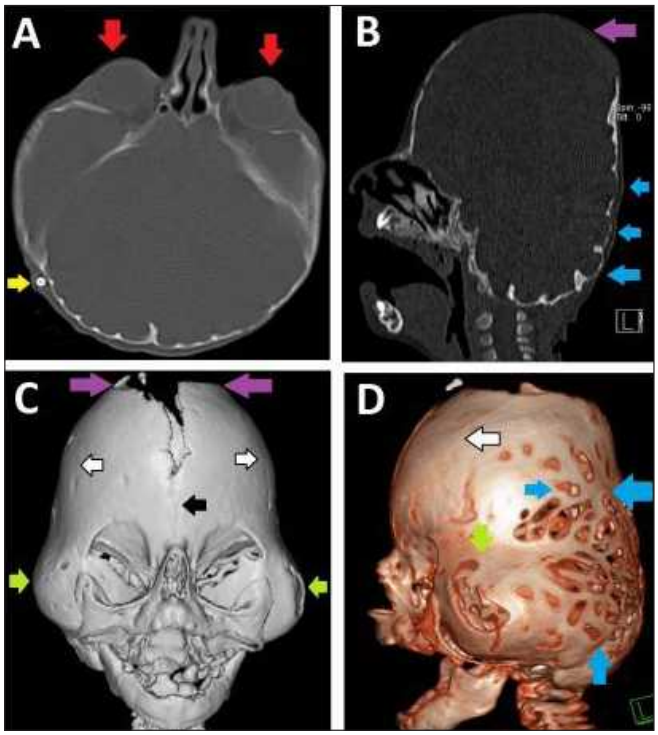

Figure 7. (Clover leaf skull): A type of severe craniosynostosis caused by intrauterine premature closure of sagittal, coronal and lambdoid sutures (white arrows) resulting in characteristic trilobate appearance (C). Large fontanelles with gaping midline defect (purple arrows), small-malformed skull base (not shown), proptosis (red arrows) and temporal bulging (green arrows) are well-known features. The vast majority of patients have intellectual impairment and hydrocephalus. Note VP shunt (yellow arrow), A) and copper-beaten skull (blue arrows) as secondary findings of hydrocephalus.

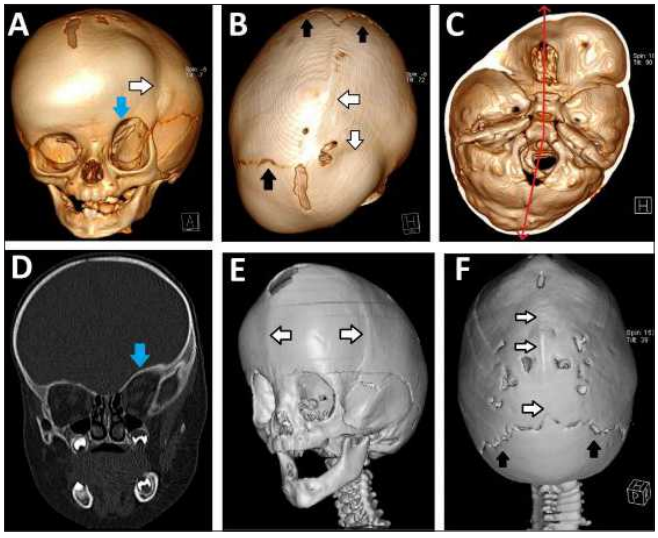

Figure 8. (Combined forms): (A-D) Combined left anterior plagiocephaly and scaphocephaly due to fusions of sagittal and left coronal sutures (white arrows, A-B). Note that the anterior skull base axis (cristal galli - basion) is rotated toward the side of left coronal fusion and does not show linearity with the posterior skull base axis (basion and opisthion) (shown in C). Accompanying harlequin eye deformity is seen (blue arrows, A and D).

Nöroradyoloji

PS-371

NADİR SELLAR,SUPRASELLAR VE PARASELLAR PATOLOJİLER

Melda Apaydın, Gonca Oruk

İzmir Katip Çelebi Üniversitesi Atatürk Eğitim ve Araştırma Hastanesi

Giriş ve Amaç: Hipofizer adenom, rathke yarık kistleri, menenjiyom ve kraniyofarinjiyom gibi tümörler dışındaki nadir görülen sellar, parasellar ve suprasellar patolojilerin ayırıcı tanıları sunulmuştur.

Gereç ve Yöntem: Bu retrospektif çalışmaya 2008 ve 2019 yılları arasında ameliyat veya medikal tedavi gören 25 hasta dahil edildi. Hastalar MRG, endokrinolojik ve nörolojik/ oftalmolojik muayene sonuçları ile değerlendirildi. Bazı hastalar son tanı ve tedavi kontrolüne ulaşmak için birkaç kez radyolojik olarak incelendi. Hastaların klinik, radyolojik ve biyokimyasal değerleri incelendi.

Bulgular: Olgular, metastatik tümör (n = 3), kolloid / epidermal / dermoid kist (n = 3), pilositik astrositom(n = 5) ve birer tane hemanjiyoblastom, lenfoma, kordoid glioma, meckel kovuğu schwannoması, kordoma, anevrizma, fibröz displazi, germ hücreli tümör, 3 hipofizit, (lenfositik / tüberküloz granülom / ksantomatoz), 2 gelişimsel kordomatoz lezyon(fossa navicularis, notochordal kalıntılı / Ecchordosis physaliphora), 2 hamartom olarak tanı aldı. Metastatik tümörler, sella dorsumunda tahrip edici şekilde büyüme göstermekteydi. Büyük lezyonlar (≥20 mm) hormonal ve görsel hasarlar ile bulgu vermekteydi. Gelişimsel lezyonlar (gelişimsel kordomatoz lezyonlar (fossa navicularis, notochordal kalıntıları) ve hamartom, uzun süreli takipte stabildi. Bazı lezyonlar opere edilirken bazıları klinik, laboratuvar ve MRG ile radyolojik takibe alındı.

Tartışma: Metastatik tümörler, dorsum sella'yı erode ederek büyüme göstermişti. İki metastatik sellar tümörün biri akciğer diğeri meme kanseri metastazı kökenliydi (Resim 1). Sellar bölgedeki en sık görülen kist, rathke yarık kistleridir, bunu araknoid ve epidermoid kist izler. Dermoid ve epidermoid kistler konjenitaldir genellikle içlerindeki birikimin artmasına bağlı erken yetişkinlik döneminde semptomatik hale gelirler. 26 yaşındaki kadın hastada ani baş ağrısı vardı ve parasellar bölgesinde epidermoid kistte rüptür saptandı (Resim 2). Benign sinir kılıfı tümörü neoplastik schwann hücrelerinden oluşur. Tüm schwannomaların %99'u kraniyal sinirlerden köken alır (Resim 3). Hemanjiyoblastomlar, SSS primer tümörlerinin %2'sini temsil eden iyi huylu vasküler tümörlerdir. 35-45 yaş arası hastalarda ortaya çıkar. Genellikle izole tümör olmalarına rağmen, hastaları SSS'deki hemanjiyoblastomlara ve çeşitli viseral tümörlere predispoze eden kalıtsal bir durum olan von Hippel-Lindau hastalığı ile de ilişkili olabilirler (Resim 4). Hipotalamik ve optik gliomalar birlikte tartışılmalıdır, çünkü başlangıç noktası genellikle belirsizdir. Hipotalamusta optik kiazma ve gliomalar, çocuklarda supratentoryal tümörlerin%10-15'ini oluşturur. Erkek ve kadınlarda eş insidansda görülür. Hipotalamik gliomalı hastaların%20 ila %50'sinin ailesinde nörofibromatozis/ [NF] -1 bulunur (Resim 5) (1-4). Ecchordosis physaliphora, notokordun kalıntılarından kaynaklanan ve tipik olarak asemptomatik olan, nadir görülen malign olmayan bir kitledir. Histolojik olarak kordoma ile karışabilir. Tedavisi konservatiftir (5).

Sonuç: Radyolojik spesifik bulgular ile klinik korelasyon nadir görülen sellar, parasellar ve suprasellar patolojilerin ayırıcı tanısında yararlıdır ve bunun için disiplinlerarası tanı ve tedavi spesifik hastalığı kontrol etmek için çok önemlidir.

Anahtar kelimeler: hipofizer lezyonlar, sellar metastazlar, sellar bölge, kafa tabanı, nadir

Kaynaklar

1. Syro LV, Rotondo F, Moshkin O, Kovacs K. Nonpituitary Sellar Masses.Chapter 22. The Pituitary (Fourth Edition) 2017, Pages 631-641
2. Abele TA, Yetkin ZF, Raisanen JM, Mickey BE, Mendelsohn DB. Non-pituitary origin sellar tumours mimicking pituitary macroadenomas. Clin Radiol. 2012; 67:821-827
3. Famini P, Maya MM, Melmed S. Pituitary Magnetic Resonance Imaging for Sellar and Parasellar Masses: Ten-Year Experience in 2598 Patients. J Clin Endocrinol Metab 2011; 96:1633–1641
4. Karavitaki N, Wass JA. Non-adenomatous pituitary tumours. Best Pract Res Clin Endocrinol Metab. 2009:23:651-65
5. Ilorah C, Bond B, Kattah JC, Hassanzadeh B. An Incidental Finding of Ecchordosis Physaliphora in a Case of Abducens Nerve Palsy: Case Report. Neuroophthalmology. 2017; 42:233-236

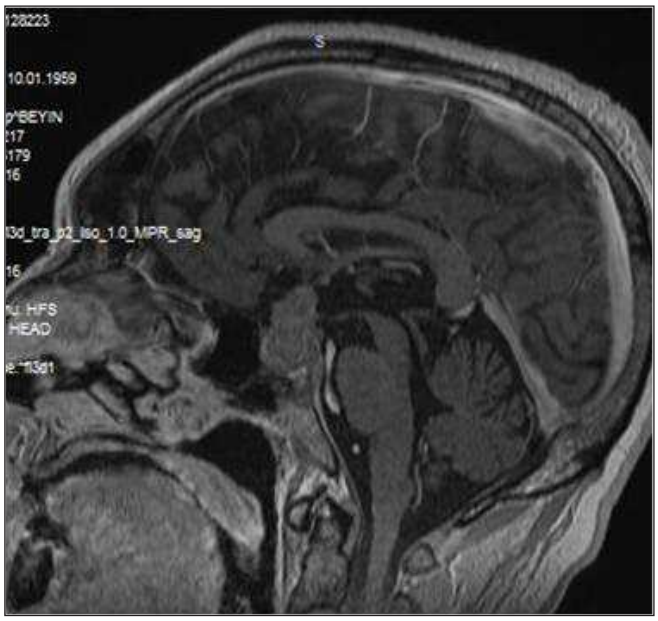

Resim 1. Akc Ca sellar metastazı

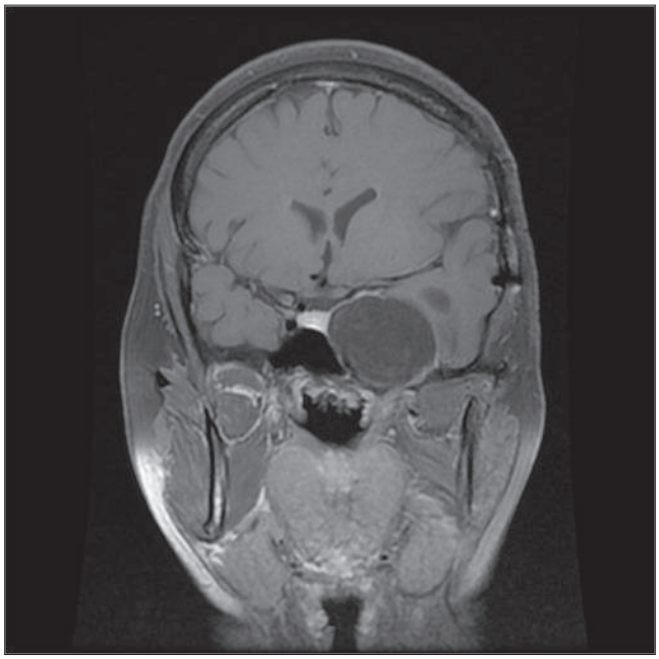

Resim 2. Sol parasellar epidermoid kist.

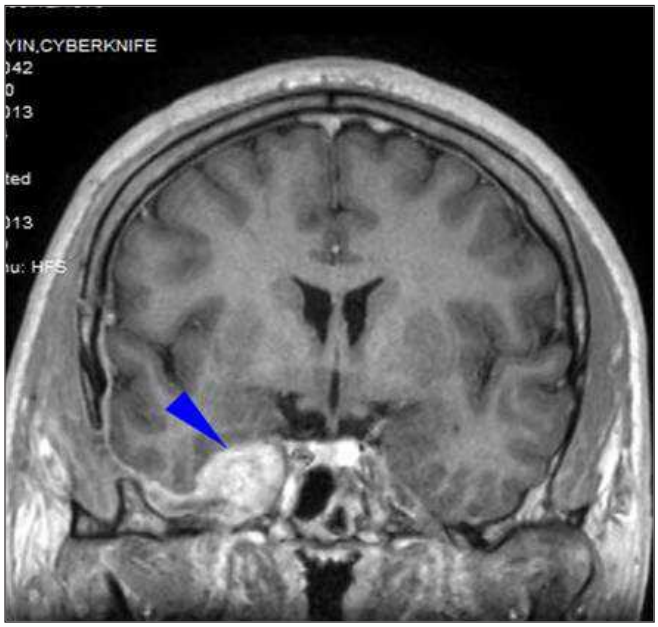

Resim 3. Sağ parasellar schwanoma.

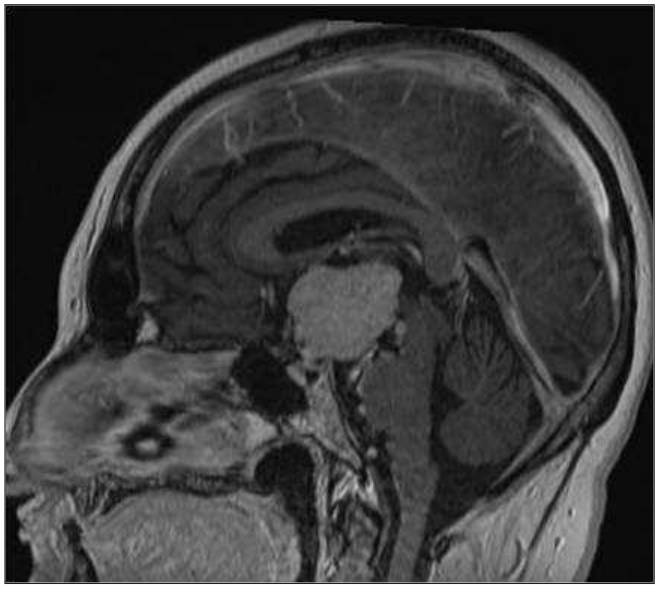

Resim 4. Suprasellar hemanjioblastoma.

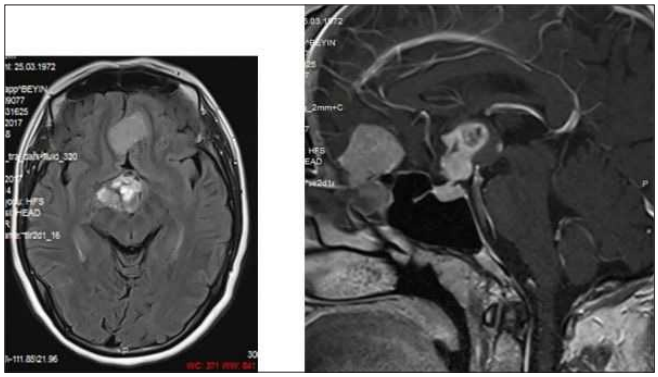

Resim 5. NF olgusunda meningioma ve hipotalamik glioma

Nöroradyoloji

PS-372

A RARE CAUSE OF SEIZURE; LIPOID PROTEINOZIS (URBACH WIETHE DISEASE) NADİR BİR NÖBET NEDENİ; LİPOİD PROTEİNOZIS (URBACH-WIETHE HASTALIĞI)

Cemal Aydoğan, Sinan Erdemi, Zeynep Aydoğan, Ömer Öztekin, Dilara Atasoy

Karadeniz Technical University Radiology Department

Introduction: Lipoid Proteinozis (LP) is a rare autosomal recessive inherited facomatosis with a wide clinical spectrum and typical neurological, dermatological and neuroradiological features, resulting from mutations in extracellular matrix protein (ECM1) gene (1). Patients usually present hoarseness and skin-mucosa abnormalities. Herein we report a rare case presenting with seizure accompanied computed tomography (CT), magnetic resonance imaging (MRI) findings and also with pathological confirmation.

Case Presentation: A 21-year-old male patient admitted to the neurology department with complaint of smell of burning on her nose and buzzing noises on her ears. His complaints had started as recurrent episodes 3 months before those were going once a week. His clinical history was unremarkable and neurological examination was normal. EEG was normal. To exclude a possible organic intracranial patology brain CT and MRI were requested. Computed tomography revealed bilateral extensive horn shaped calsifications (arrows) in medial temporal lobes, amigdala and hippocampus region (Figure a). T2 weighted and FLAİR MRI showed bilateral symmetric hypointense lesions representing calcification in amigdala (Figure b-c).Also Axial T2 * MR imaging reveals bilateral symmetric hypointense lesions in the medial temporal lobes (Figure d). Because of typical calcified lesions in mesial temporal lobes, LP was considered initially in the differential diagnosis.

Discussion: As a multisystem disease, LP involves the central nervous system (CNS) rarely. Perivascular calcium deposition occurs as a result of infiltration and wall thickening of capillaries around the hippocampus. Gross amorphous calcifications encompassed by gliotic tissue and calcified thickened capillary walls are seen as microscopic findings(2). The most commonly affected sites are amygdalae, hippocampus, parahippocampal gyrus, or even the striatum. Amygdalae involvement is considered pathognomonic, being more prominent with longer disease duration. Curvilinear hyperattenuated horn-shaped lesions are well depicted by CT in the amygdaloid bodies. On MRI such lesions are hypointense in all pulse sequences. CT or MRI findings may be unremarkable in patients with LP in the absence of brain calcifications (2). CT findings can be more striking as in our case because of calcification. We think that because of lesions symmetry, mild lesions can be overlooked near sella. Diagnosis was made after CT imaging.Epilepsy, particularly temporal lobe epilepsy, has been described as a common manifestation of LP, especially in combination with intracerebral calcifications, principally in the anteromedial temporal lobe (6). Clinically, our patient presented smell and sound halucinations indicating temporal lobe epilepsy but EEG was not noted any abnormality. This can be explained by deeply localization of the lesions or may be related to timing of EEG as it was not achieved during the seizure. In this case we introduce a patient with only neurologic symptoms and weak vocal hoarseness without any specific dermatological signs or symptoms. Only a few studies had beed reported the neurological involvement without any dermatological presentation (2, 3). Radiologists should be familiar with imaging findings of LP.

Conclusion: Involvement of very specific sites such as the amygdalae, hippocampus, parahippocampal gyrus, and the striatum by calcification is the hallmark of LP. These lesions can explain many varied neurologic symptoms in these patients.

Anahtar kelimeler: Computed tomography, Lipoid proteinozis, Magnetic resonance imaging, Seizure

Kaynaklar

1. Hamada T, McLean WH, Ramsay M, Ashton GH, Nanda A, Jenkins T, Edelstein I, South AP, Bleck O, Wessagowit V, Mallipeddi R, Orchard GE, Wan H, Dopping-Hepenstal PJ, Mellerio JE, Whittock NV, Munro CS, van Steensel MA, Steijlen PM, Ni J, Zhang L, Hashimoto T, Eady RA, McGrath JA. Lipoid proteinosis maps to 1q21 and is caused by mutations in the extracellular matrix protein 1 gene (ECM1). Hum Mol Genet 2002;1:833- 40.
2. Appenzeller S, Chaloult E, Velho P, de Souza EM, Araújo VZ, Cendes F, Li LM. Amygdalae calcifications associated with disease duration in lipoid proteinosis. J Neuroimaging 2006;16:154–56.
2. Claeys KG, Claes LR, Van Goethem JW, Sercu S, Merregaert J, Lambert J, Van Marck EA, Parizel PM, De Jonghe P. Epilepsy and migraine in a patient with Urbach- Wiethe disease. Seizure 2007;16(5):465-8.
3. Omrani HG, Tajdini M, Ghelichnia B, Hosseini SM, Tafakhori A, Rahimian E, Aghamollaii V. Should we think of Urbach-Wiethe disease in refractory epilepsy? Case report and review of the literature. J Neurol Sci 2012 Sep 15;320(1-2):149 52.



Resim 1. Axial CT image shows bilateral symmetric horn shaped calcifications in medial temporal lobes, amigdala and hippocampus region(arrows)

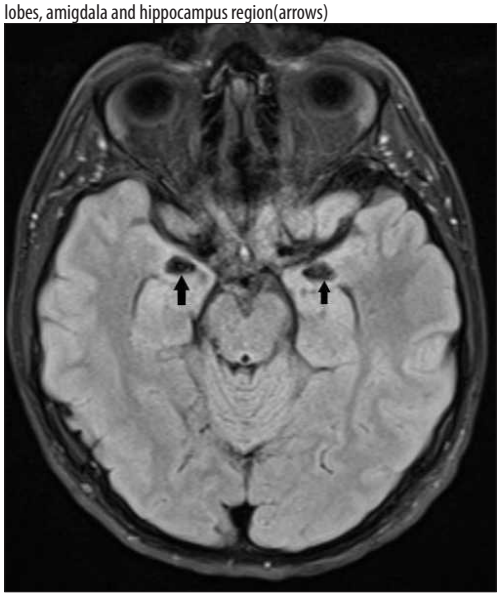

Resim 2. Axial FLAİR MR imaging reveals bilateral symmetric hypointense lesions in the medial temporal lobes (arrows)

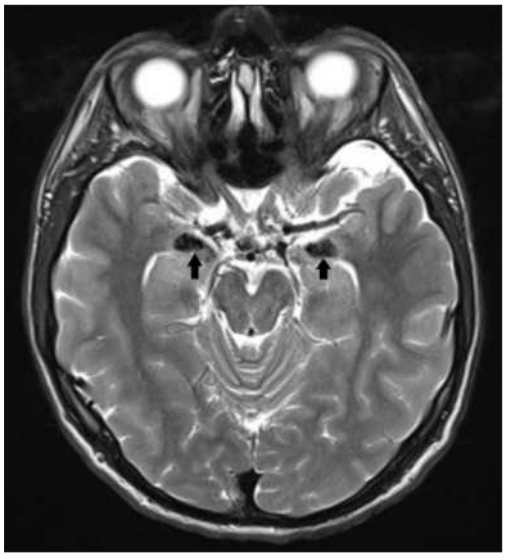

Resim 3. Axial T2-weighted MR imaging reveals bilateral symmetric hypointense lesions in the medial temporal lobes (arrows)

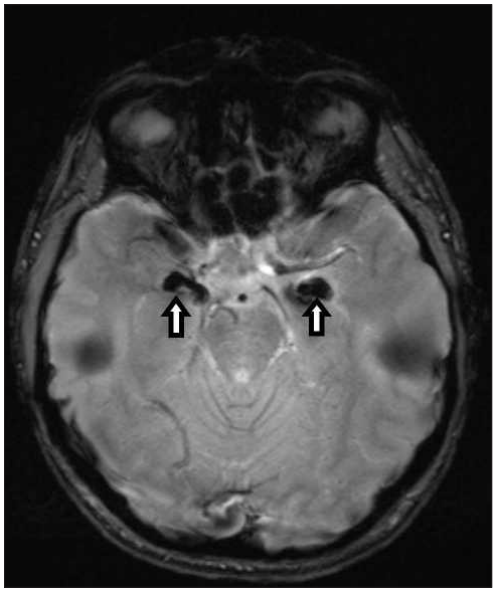

Resim 4. Axial T2 * MR imaging reveals bilateral symmetric hypointense lesions in the medial temporal lobes (arrows)

Nöroradyoloji

PS-373

PEDİATRİK İNTERVERTEBRAL DİSK KALSİFİKASYONU

Serhat Başaran[1], Anıl Özgür[1], Gülçin Bozlu[2], Barış Ten[1], Nevzat Meylani[1]

[1]Mersin Üniversitesi Tıp Fakültesi Radyoloji AD
[2]Mersin Üniversitesi Tıp Fakültesi Çocuk Acil AD

Pediatrik yaş grubunda intervertebral disk kalsifikasyonu sebebi net ortaya konulamayan oldukça nadir karşılaşılan bir durumdur. Bu kalsifikasyonlar çoğunlukla radyolojik incelemelerde rastlantısal saptanırken bazı hastalarda boyun ağrısı, ateş, radikülopati gibi semptomların sebebine yönelik yapılan incelemelerde ortaya çıkmaktadır. Bu sunumda servikal disk aralıklarında kalsifikasyon saptanan iki çocuk hastaya ait klinik ve radyolojik bulgular tartışıldı.

Olgu 1: Altı yaşında kız çocuğu 15 gündür olan boyun ağrısı ve hareketlerde kısıtlılık şikayetleriyle acil servisimize getirildi. Nörolojik muayenesinde bulgu olmayan hastanın, laboratuar tetkiklerinde

sedimantasyon ve CRP değerleri yüksekti. Servikal bilgisayarlı tomografi (BT) incelemesinde C5-C6 disk aralığında kalsifikasyon saptandı (Resim 1A, 1B). Enfeksiyon servisine yatışı yapılan ve 1 haftalık non-steroidal anti-inflamatuar (NSAİİ) tedavisi alan hastanın semptomlarında belirgin azalma saptandı.

Olgu 2: Beş yaşında daha önce herhangi bir şikayeti olmayan kız çocuğu geçirdiği baş-boyun travmasından 2 gün sonra acil servisimize boyun ağrısı şikayetiyle başvurdu. Serebral ve servikal BT'de C3-C4 disk aralığında kalsifikasyon saptandı (Resim 2A, 2B). NSAİİ tedavisi verilerek taburcu edilen hastanın 2 hafta sonraki kontrolünde semptomların tamamen gerilediği belirlendi.

Tartışma: Pediatrik yaş grubunda intervertebral disk kalsifikasyonu şimdiye kadar 200den az sayıda bildirilmiş nadir bir durumdur. Etyolojisi tam olarak bilinmemesine karşın kalsifikasyonun nukleus pulposustaki gelişimsel değişikliklerle ilgili olduğu düşünülmektedir. Bizim olgularımızda da olduğu gibi travma ve enfeksiyon tetikleyici sebepler arasında gösterilmektedir. Bu hastalar genellikle asemptomatik olup bazı olgularda lokal ağrı, ateş, boyun hareketlerinde kısıtlılık gibi semptomlar görülebilir Tedavide analjezik ve anti-inflamatuar ilaçlar kullanılmaktadır ancak nörolojik bulgular mevcutsa cerrahi girişim gerekebilir.

Sonuç: Çocuklarda intervertebral disk kalsifikasyonu oldukça nadir görülen etyolojisi aydınlatılamamış, çoğunlukla rutin taramalar ve non-spesifik klinik semptomların sebebine yönelik yapılan incelemlerde saptanan benign bir durumdur.

Anahtar kelimeler: intervertebral disk kalsifikasyonu,boyun ağrısı,pediatrik disk kalsifikasyonu

Kaynaklar

1.Sieron D, Gruszczyńska K, Machnikowska-Sokołowska M, Olczak Z, Knap D, Baron J.
Intervertebral disc calcification in children: Case description and review of relevant literature
Pol J Radiol. 2013 Jan-Mar; 78(1): 78–80.
2.Dönmez H, Mavili E, Ikizceli T, Koç RK.
Pediatric intervertebral disc calcification
Diagn Interv Radiol 2008; 14:225–227
3.Dushnicky MJ, Okura H, Shroff M, Laxer RM, Kulkarni AV
Pediatric Idiopathic Intervertebral Disc Calcification: Single-Center Series and Review of the Literature
The Journal of Pediatrics
Volume 206, March 2019, Pages 212-216

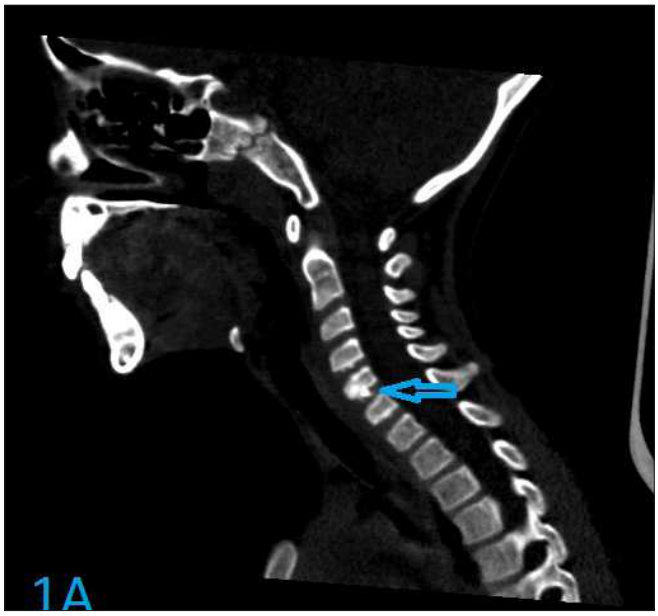

Resim 1A. Sagittal reformat BT görüntüde C5-C6 intervertebral disk kalsifikasyonu

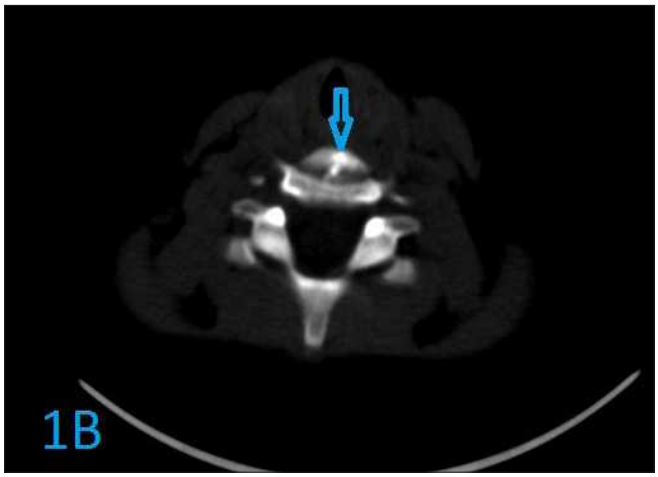

Resim 1B. Aksiyel BT görüntüde C5-C6 intervertebral disk kalsifikasyonu

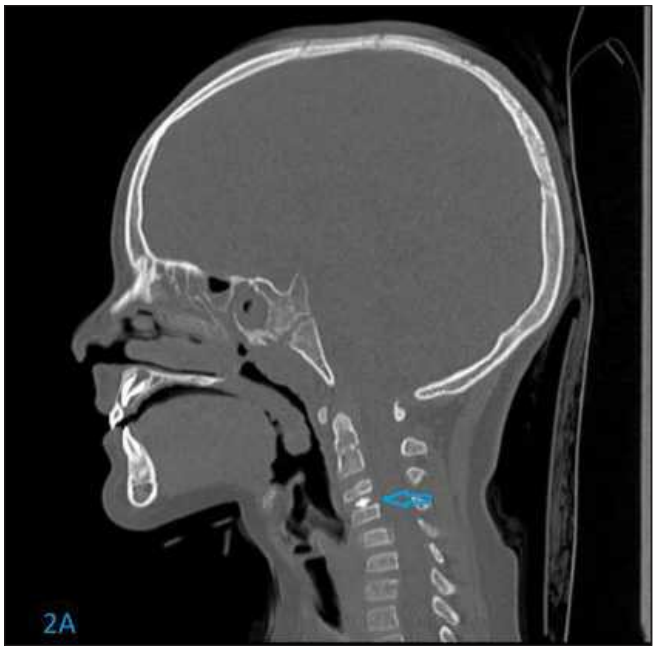

Resim 2A. Sagittal reformat BT görüntüde C3-C4 intervertebral disk kalsifikasyonu

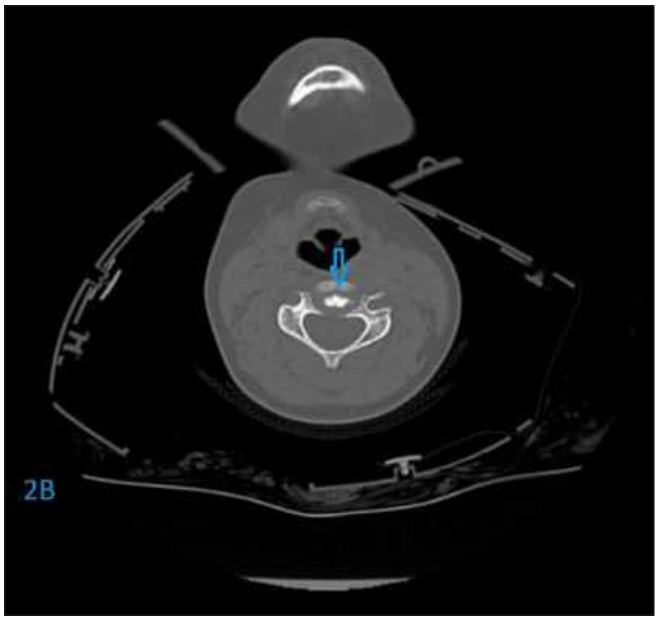

Resim 2B. Aksiyel BT görüntüde C3-C4 intervertebral disk kalsifikasyonu

Nöroradyoloji

PS-374

LATERAL MENİNGOSELDEN NÖROFİBROMATOZİS TİP 1 TANISINA, MANYETİK REZONANS GÖRÜNTÜLEME BULGULARI THE DIAGNOSIS OF NEUROFIBROMATOSIS TYPE 1 FROM LATERAL THORACIC MENINGOCELE, MAGNETIC RESONANCE IMAGING FINDINGS

Başak Atalay, Begümhan Baysal, Merve Tarhan

İstanbul Medeniyet Üniversitesi Göztepe Eğitim ve Araştırma Hastanesi Radyoloji Kliniği

Giriş: Nörofibromatozis tip 1 (NF-1), multisistem tutulum ile karakterize, otozomal dominant geçişli, nöroektodermal bir hastalıktır (1,2,3,4). Özellikle kraniospinal bulgular nörofibromatozis olgularında ön plandadır (2). Lateral meningoseller, paravertebral lokalizasyonda, leptomeninksin intervertebral aralıktan toraks ya da lomber boşluklara doğru uzanmasıyla oluşan, beyin-omurilik sıvısı (BOS) içeren kistik lezyonlardır (4).

Olgu Sunumu: 19 yaşında kadın hastanın spinal Manyetik Rezonans Görüntülemesinde (MRG) torakolomber bölgede spinal kanalda genişleme, vertebra korpus posterior konturlarında skalloping ve nöral foramenlerde BOS sinyalinde kistik genişlemeler mevcuttu (Resim 1-2). Kranial MRG'de sağ korona radiatada ve her iki talamus dorsalinde T2 ve FLAIR sekanslarda hiperintensite ve optik sinirlerin kiazmatik bölümlerinde asimetrik nodüler kalınlaşma saptandı (Resim 3-4-5). Klinik bilgi verilmeyen olguda torakolomber düzeyde izlenen kistik genişlemeler lateral meningosel olarak değerlendirildi. Kranial MRG incelemede izlenen bulgular optik gliom ve fokal anormal sinyal intensitesi (FASI) ile uyumlu olarak değerlendirildi. Görüntüleme bulguları ile birlikte NF-1 düşünülen hasta anamnezinde vücudunda cafe au lait lekelerinin görülmesi ve babasında benzer bulguların olması sebebi ile NF-1 tanısı kesinleştirildi.

Tartışma: NF-1 farklı klinik ve görüntüleme bulgularının eşlik ettiği multisistem tutulum ile seyreden konjenital bir hastalıktır. Genellikle anamnez ve klinik bulgular ile erken çocukluk çağında tanı almaktadır (1,2,3). Ancak görüntüleme bulguları ile FASI ve diğer bulguların yaş ile birlikte gerileyebilmesi nedeniyle ilk tanı alan ileri yaş olguları da bulunmaktadır (2). Bizim olgumuzda, spinal MRG incelemede lateral meningosellerin varlığı, kranial MRG incelemede FASI ve optik kiazmada izlenen kalınlaşma ile NF-1 ön tanısı koymamızı sağladı. NF-1 olgularında tümör süpresör genlerinin inaktive olması sebebiyle malignite riski artmaktadır. Bu sebeple özellikle malign transformasyonlar açısından da NF-1 olgularının takibinde MRG oldukça değerlidir (1).

Sonuç: NF-1 esas olarak deri ve sinir sistemini etkileyen multisistemik bir hastalık olup dural anormallikler de görülebilmektedir. Özellikle spinal MRG de lateral meningosel varlığında NF-1 ayırıcı tanıda düşünülmeli (3), kranial MRG incelemede optik sinir trasesine daha dikkatli bakılmalı ve malignite gelişimi açısından FASI takibi yapılmalıdır.

Anahtar kelimeler: Neurofibromatosis 1, Optic Nerve Glioma, Magnetic Resonance Imaging, Meningocele

Kaynaklar

11) A. Hekmatnia, A. Ghazavi, [...], and R. Basiratnia, Imaging Review of Neurofibromatosis: Helpful Aspects for Early Detection, Iran J Radiol. 2011 Sep; 8(2): 63–74

2) Aylin YUCEL, Tamer KARAASLA N, SPiNAL MRG BULGULARI iLE BiR NOROFiBROMATOZİS TİP 1 OLGUSU, Kocatepe Tip Dergisi (2002), 2, 155-158

3) Zehra Işık Haşıloğlu, Ayşe Seda Ergin*, Murat Aşık*, Atilla Süleyman Dikici*, Sait Albayram, Dural Ektazi ve Dev Lateral Meningoseller ile Prezente Olan Nörofibromatozis Tip 1 Olgusu, Haseki Tıp Bülteni, DOI: 10.4274/Haseki.

4) 969 Murat Kara, Şevket Kavukçu, Alpay Sarper, Feridun Işık, Ayten Kayı Çangır, SPiNAL MRG BULGULARI İLE BiR NOROFiBROMATOZİS TİP 1 OLGUSU, ANKARA ÜNİVERSİTES İ TIP FAKÜLTESİ MECMUASI Cilt 49, Sayı 3, 1996

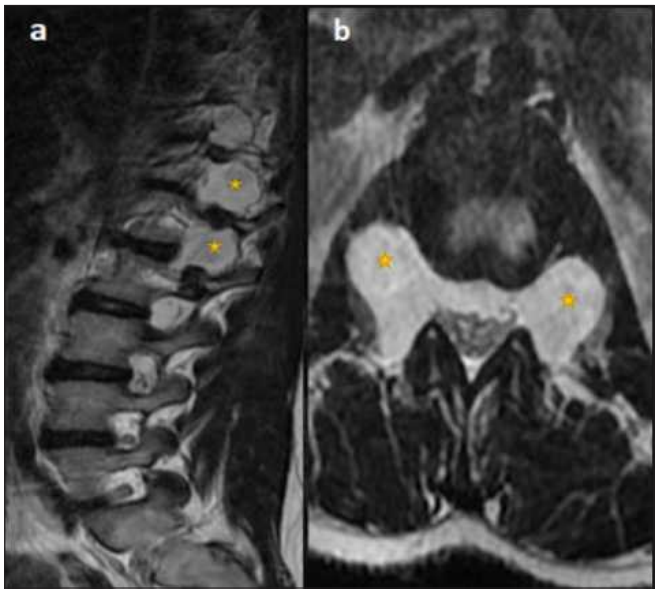

Resim 1. Spinal MRG incelemesinde a) Sagital b) Aksiyel T2 ağırlıklı görüntüde, torakolomber bölgede genişlemiş dural aralıklarla karakterize BOS sinyalinde lateral meningosel görünümü (yıldız) izlenmektedir.



Resim 2. Spinal MRG incelemesinde sagital T2 ağırlıklı görüntüde, torakolomber bölgede vertebra korpuslarının dorsalinde skalloping (yıldız) ve geniş spinal kanal izlenmektedir.

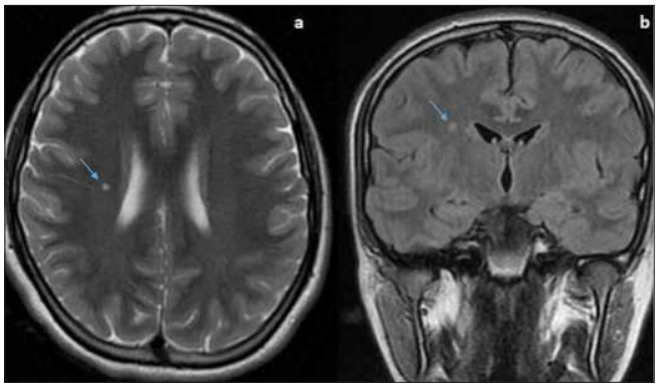

Resim 3. Kranial MRG incelemesinde sağda korona radiata seviyesinde a) Aksiyal T2 ağırlıklı görüntüde hiperintens b) Koronal FLAIR sekansta hiperintens FASI (fokal areas of signal intensity) ile uyumlu milimetrik intensite (ok) izlenmektedir.

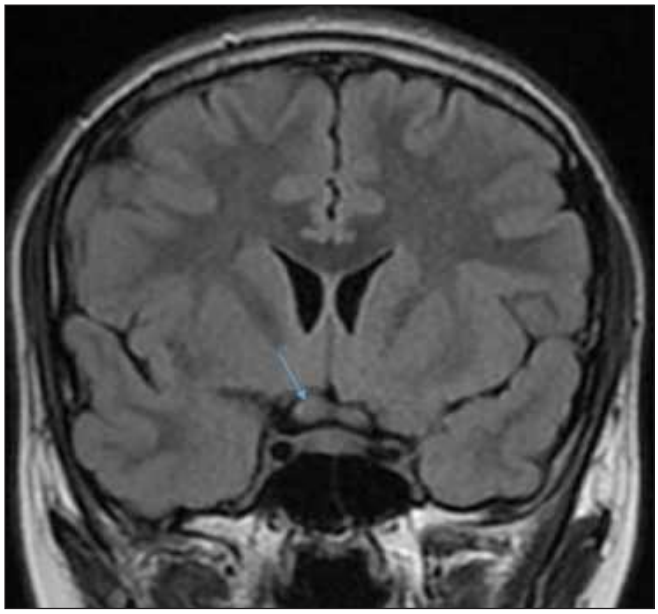

Resim 4. Kranial MRG incelemesinde koronal FLAIR sekansta, optik kiazmada sağda daha belirgin asimetrik nodüler kalınlaşma (ok) izlenmektedir.

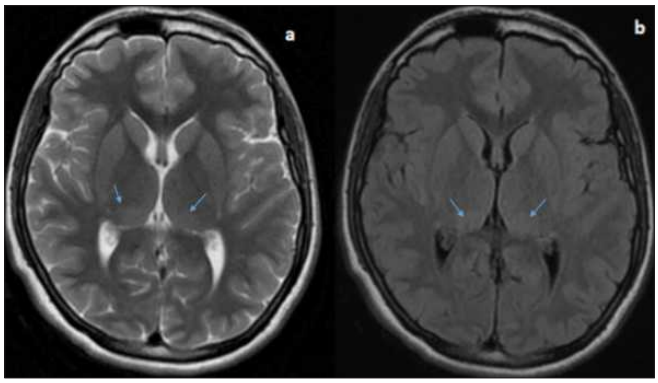

Resim 5. Kranial MRG incelemede a) T2 ağırlıklı b) FLAIR sekansta aksiyel plan görüntülerde; her iki dorsal talamusta intensite artışı (ok) izlenmektedir.

Nöroradyoloji

PS-375

FATAL CEREBRAL AIR EMBOLISM AFTER AN ERCP PROCEDURE

Anıl Dediğidoğru, Elif Hocaoğlu, Ayşegül Akdoğan Gemici, Enis Yerdelen, Ercan İnci

Bakırkoy Dr Sadi Konuk Training and Research Hospital

Introduction: The air into the cerebral circulation after an endoscopic procedure is a rare complication, but the incidence is significantly higher for endoscopic retrograde cholangiopancreatography (ERCP), where the reported incidence of cerebral air embolism can be high in patients with predisposing risk factors. We report the case of an 56-year-old woman presented with a 2-day history of mechanical jaundice, who suffered a stroke secondary to gas embolism after ERCP. The clinical outcome was fulminant and the patient died within 24 hours.

Clinical Case: A 56-year-old woman was admitted with 2-day history of jaundice, fever and abdominal pain. Laboratory resulted in leukocytosis and cholestasis with elevated liver enzymes. Abdominal ultrasound (US) showed an impacted gallstone in the common bile duct with dilated intrahepatic bile ducts. Antibiotic treatment was started and she was scheduled for an outpatient endoscopic procedure. The ERCP was performed in the digestive endoscopy service unit. The procedure was performed under sedation with propofol and remifentanil infusion, with 5 liters (L) of oxygen delivered through a nasal cannula and basic monitoring. Air was used for bowel insufflation instead of carbon dioxide (CO2). The procedure was uneventful, and the patient was stable throughout. After completion of the procedure, she was transferred to the postanaesthesia care unit for monitoring and subsequent discharge. After 30 minutes, she presented respiratory deterioration with desaturation to SaO2 (oxygen saturation) 83%, and the neurological examination showed a lack of response to stimuli with right ocular deviation. Suspecting a stroke, urgent Diffusion magnetic resonance imaging (MRI) and cranial computed tomography (CT) was performed without contrast. The MRI study showed there are limited diffusion areas in right temporal and parietal lobes. The CT study showed multiple gas bubbles distributed all over both brain hemispheres. The patient transferred to intensive care unit, due to the course was fulminant. Because of the clinical presentation, cardiovascular and respiratory support was given. The patient died within 24 hours.

Conclusion: Air embolism is a rare consequence, but potentially lethal complication of ERCP procedure. It is due to the passage of air into the systemic circulation by a communication between the air source and the bloodstream and by a pressure gradient that facilitates the entry of air into the circulation. Although there is no proven pathophysiological mechanism which explains this passage. Air embolism can occur after any endoscopic procedure, but it is generally associated with ERCP. Furthermore, brain infarction caused by gas embolism has a high morbidity and mortality, with varying clinical presentations, from headache to focal neurologic deficits that can result in transient or diffuse damage and fatal brain injuries. In summary, anesthesiologists and radiologists should be aware of the early signs and symptoms of this complication.

Anahtar kelimeler: brain, air embolism, ERCP, endoscopic retrograde cholangiopancreatography

Kaynaklar

1. Finsterer J., Stöllberger C., Bastovansky A. Cardiac and cerebral air embolism from endoscopic retrograde cholangio-pancreatography.
2. Kwon C.-I., Song S. H., Hahm K. B., Ko K. H. Unusual complications related to endoscopic retrograde cholangiopancreatography and its endoscopic treatment.
3. Donepudi S., Chavalitdhamrong D., Pu L., et al. Air embolism complicating gastrointestinal endoscopy: a systematic review.
4. Chavalitdhamrong D., Donepudi S., Pu L., Draganov P. V. Uncommon and rarely reported adverse events of endoscopic retrograde cholangiopancreatography.
5. van Hulst R. A., Klein J., Lachmann B. Gas embolism: pathophysiology and treatment.

6. Mirski M. A., Lele A. V., Fitzsimmons L., Toung T. J. K. Diagnosis and treatment of vascular air embolism.
7. Lee C. G., Kang H. W., Song M. K., Kim J. H., Lee J. K., Lim Y. J., Koh M.-S., Lee J. H. A case of hepatic portal venous gas as a complication of endoscopic balloon dilatation.
8. Hammerle C. W., Haider S., Chung M., Pandey A., Smith I., Kahaleh M., Sauer B. G. Endoscopic retrograde cholangiopancreatography complications in the era of cholangioscopy: is there an increased risk?
9. Colton J. B., Curran C. C. Quality indicators, including complications, of ERCP in a community setting: a prospective study.

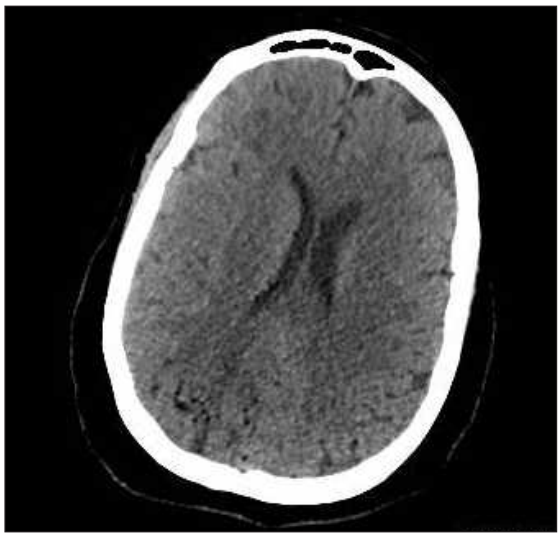

Resim 1. Brain CT demonstrated millimetric air densities

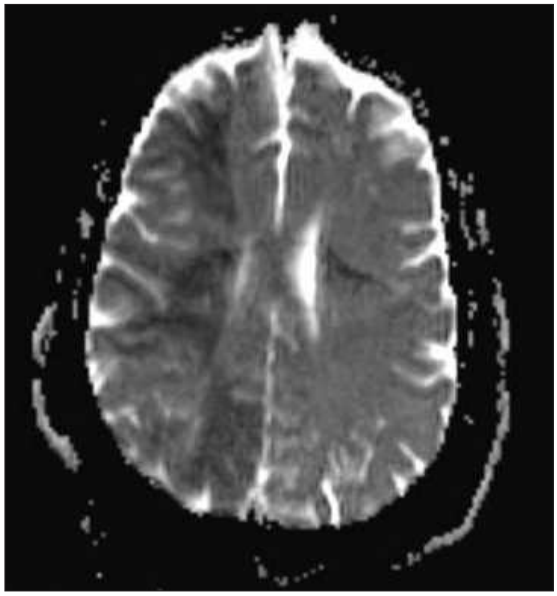

Resim 2. Restricted diffusion is seen as hypointensity on ADC map

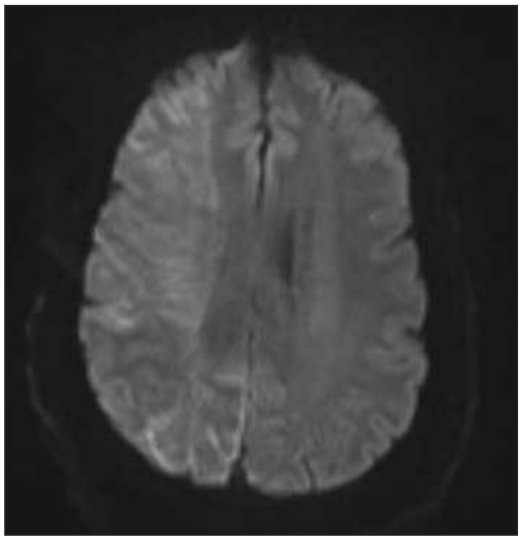

Resim 3. Restricted diffusion is seen as hyperintensity on DWI image

Nöroradyoloji

PS-376

HİPOGONODOTROPİK HİPOGONADİZM TANILI KALLMANN SENDROMU OLGUSUNUN MRG BULGULARI MRI FINDINGS OF A CASE OF HYPOGONADOTROPIC HYPOGONADISM WITH KALLMANN SYNDROME

Merve Tarhan, Begümhan Baysal, Başak Atalay

İstanbul Medeniyet Üniversitesi Göztepe Eğitim ve Araştırma Hastanesi Radyoloji Kliniği

Giriş: Kallmann sendromu hipogonadotropik hipogonadizm ile anosmi veya hiposminin eşlik ettiği konjenital bir sendromdur (1,2,3,4). Rinosefalonda gelişimsel defekt sonucunda olfaktor trakt hipoplazik ya da aplazik olarak kalır (2,3). Kallmann sendromlu olgularda olfaktör sinir, bulbus ve olfaktör sinüs hipoplazisi ya da aplazisi görülmektedir (1,2,3). Manyetik rezonans görüntüleme (MRG) olfaktor trakt, bulbus ve sulkus patolojilerini oldukça başarılı bir şekilde gösterebilmektedir. Biz bu olgu sunumunda Kallmann sendromunun kranial MRG bulgularını tartışmayı amaçladık.

Olgu Sunumu: 27 yaşında bilinen Crohn hastalığı tanısı ile takipli erkek olguda, Crohn atağı sebebiyle hastaneye yatışı sırasında planlanan skrotal USG sonucunda bilateral inmemiş testis ile uyumlu bulgular raporlanması üzerine hastanın planlanan hormon panelinde FSH: 0,16 mIU/mL (Normal:0,95-11,95 mIU/mL), LH: 0,1 mIU/mL (Normal: 0,57-12,07 mIU/mL), Total testesteron: < 0,13 ng/mL (Normal: 1,66-8,11 ng/mL) olup FSH, LH ve testesteron değerleri düşüktü. Hipofizer hormonlardan ACTH: 5,38 pg/mL, GH: 0,27 ng/mL, Prolaktin: 8,54 ng/mL ile normal sınırlardaydı.Bu değerler üzerine hipogonodotropik hipogonadizm (HH) tanısı konulan olguda hipofiz patolojilerini ekarte etmek için hipofiz MRG incelemesi yapıldı ve normal sınırlarda bulgular izlendi. HH etiyolojisinde ayırıcı tanıda Kallmann sendromu düşünülerek planlanan kranial MRG tetkikinde koronal T2 ağırlıklı incelemede bilateral olfaktör trakt, olfaktör bulbus ve olfaktör sulkus izlenmedi (Resim 1-2). Girus rektus ve medial orbital girus ayırımı yapılamamıştır (Resim 1-2). Olgunun hiposmi-anosmi öyküsü sorgulandığında hafif mental retardasyon durumu sebebiyle sağlıklı cevap alınamadı. MRG bulguları ve HH olması sebebiyle olgu Kallmann sendromu tanısı aldı.

Tartışma: HH konjenital ya da edinsel olabilir. Konjenital HH indidansı 100.000 canlı doğumda 1-10 dur (2,3). Edinsel HH sebepleri ise ilaçlar, hipofiz lezyonları, tümörler, hiperprolaktinemi, travma, hipofizer ya da kranial radyoterapi öyküsü, alkol kullanımı, hemakromatozis, sarkoidosis, histiositosis X gibi sistemik hastalıklar-

dır (2). Konjenital HH genetik kökenlidir ve KAL 1 geni Kallmann sendromunda GnRH eksikliğinden sorumlu gendir. KAL 1 geni X'e bağlı resesif geçis gösterir (2). Bu gendeki mutasyon GnRH nöronlarında mutasyona ve olfaktor nöronlarda patolojik gelişime sebep olur (2,3). Olfaktor sistem ve patolojilerinin detaylı görüntülenmesinde MRG en değerli incelemedir. Normal kişilerde girus rektus ile medial orbital girus olfaktör sulkus ile ayrılır ve altında olfaktor bulbus ile olfaktör traktus izlenir. KS olan olgularda bu yapılarda aplazi ya da hipoplazi mevcuttur (1,2,3). Bizim olgumuzda kranial MRG 'de olfaktor trakt, bulbus ve sulkus aplazik olup girus rectus ve medial orbital girus ayrı ayrı görüntülenemedi. KS tanısında olfaktör yapıların değerlendirilmesinde en önemli MRG görüntüleri koronal planda T2 ağırlıklı görüntülerdir (1). Kranial MRG ayrıca HH'ye sebep olacak diğer hipofizer patolojilerin ya da anosmiye sebep olacak olfaktör menenjiom, frontobazal travmatik kontüzyon gibi patolojilerin dışlanması için önemlidir. KS'da anosmi ve düşük gonodal hormonların birlikteliği tanıyı düşündürür.

Sonuç: Hipogonodotropik hipogonadizm tanılı olgularda ayırıcı tanıda öncelikle Kallmann sendromu düşünülmelidir. KS tanısında koronal planda T2 ağırlıklı incelemelerde olfaktör trakt, bulbus ve sulkusun izlenmemesi tanıda yardımcıdır.

Anahtar kelimeler: Kallmann Syndrome, Olfactory Bulb, Hypogonadism, Magnetic Resonance Imaging

Kaynaklar

1) Houneida Zaghouani, Ines Slim, [...], and Chakib Kraiem, Kallmann syndrome: MRI findings, Indian Journal of Endocrinology and Metabolism
2) Semra Duran, Mehtap Çavuşoğlu, Eda Elverici, Enis Yüksel, Kallmann sendromu: MRG bulguları, Kocaeli Tıp Dergisi 2013;3:34-37
3) Suat Fitoz, Çetin Atasoy, Baflak Erguvan, İlhan Erden, Kallmann sendromu: MRG bulguları, Tanısal ve Girişimsel Radyoloji (2001) 7:111-113



Resim 1. Koronal T2 ağırlıklı kranial MRG görüntüsünde olfaktör trakt, bulbus ve olfaktör sulkus izlenmemektedir. Olfaktör sulkus yokluğuna sekonder girus rektus ve medial orbital girus ayrımı yapılamamaktadır.

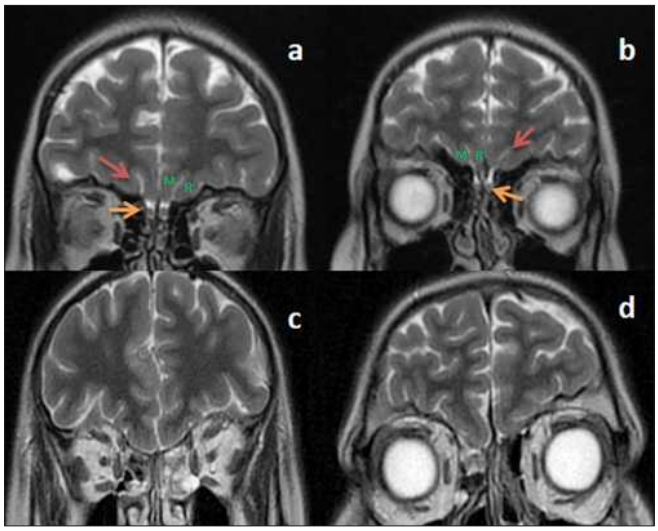

Resim 2. Koronal T2 ağırlıklı kranial MRG incelemede a-b) Sağlıklı olgu c-d) Kallmann sendromlu kırmızı ok olfaktör sulkusu, sarı ok olfaktör bulbus ve olfaktör traktusu, R harfi girus rektusu, M harfi medial orbital girusu göstermektedir.

Nöroradyoloji

PS-377

VESTİGİAL TAİL (ARTIK KUYRUK) 'İN FETAL MRG İLE PRENATAL TANISI

Özgül Gülaslan Erdoğan, Hakan Gölbaşı, Deniz Öztekin, Cüneyt Eftal Taner, Özgür Öztekin

Sağlık Bilimleri Üniversitesi Tepecik Eğitim ve Araştırma Hastanesi

Giriş ve Amaç: Human Vestigial Tail nadir görülen konjenital bir anomalidir. Gerçek ve pseudo-tail olmak üzere iki alt tipi vardır. Gerçek vestigial tailler pseudo-taillerden ayırtedilmelidir. Vestigial taillerin çoğu orta hatta sakrokoksigial bölgede görülür. Vestigial tailler parmak, sosis, domuz kuyruğu, fil hortumu, penis şeklinde olabilirler. Gerçek vestigial tail yağ, konnektif doku, kas, kan damarları, sinirler ve mekanoreseptörlerden oluşan benign kaudal kutanöz yapıdır. Pseudo-tailler ise normal dokularla birlikte anormal(kıkırdak, lipom ve glioma gibi) dokular da içerirler. Pseudo-taillere başta spina bifida olmak üzere sıklıkla eşlikçi anomaliler eşlik etmektedir. Gerçek vestigial tail benign bir durum olup; basit cerrahi eksizyon ile tedavi edilebilir. Bu iki olgu sunumumuzda Sakrokoksigial Teratom ön tanısı ile kliniğimize başvuran gebe iki olgunun ayırıcı tanısında Vestigial tail'i akılda tutmayı ve Manyetik Rezonans(MR) görüntülerini sunmayı amaçladık.

Olgu: Kliniğimize Sakrokoksigial teratom ön tanısıyla refere edilen benzer özellikte 2 ayrı olgumuzdan; ilki 20 yaşında ve yaklaşık 21. gebelik haftasında sakrokoksigial bölgede 8,5x5,6 mm boyutlarında Sakrokoksigial teratom ön tanısı ile kliniğimize refere edilmiştir. Diğer olgumuz 25 yaşında ve 22. gebelik haftasında US'de; perineal bölge ile anüs arasına yerleşen vaskülaritesi izlenmeyen 8,7x8 mm boyutlarında kitlesi olan olgu idi. İki olgumuzun da cinsiyeti kız idi.

Yöntem ve Gereçler: Bu sunumda sakrokoksigial bölgede kitlesi olan olguların Fetal MR görüntüleri sunulmuştur.

Bulgular: İlk olgunun Fetal MRG'sinde; Sakrokoksigial bölgede koksiks distal ucu anteriorunda spinal sistem ile ilişkisi bulunmayan internal ve eksternal komponenti izlenen internal bölgede 7x7 mm boyutta kistik lezyon ve eksternal bölgede bu kistik lezyonla devamlılık gösteren 6 mm uzunluğunda lineer solid lezyonu mevcuttu. Lezyonun görünümü tipik sakrokoksigial teratom görünümü taşımamakta, eksternal komponenti Vestigial tail görünümü oluşturmakta idi.

İkinci olgunun Fetal MRG sinde; Perineal bölgede 8,6x7,3 mm boyutlarında T2A görüntülerde yumuşak doku sinyalinde lobüle

konturlu lezyon izlenmiş olup; lezyonun intraabdominal kompartmanı izlenmemekteydi ve tamamen vücut dışında yer almış saplı, perineal bölgeye tutunan yumuşak doku lezyonu mevcuttu. Görünüm Vestigial tail ile uyumlu olarak değerlendirildi.

Tartışma ve Sonuç: Fetal Ultrasonografide sakrokoksigial kitlelerin değerlendirilmesinde- ayırıcı tanıda Vestigial tail'in akılda tutulması bu olguların MR ile görüntülenmesi gerekir. Bu gebeliğin yönetimi ve postpartum bebeğin klinik tedavisi açısından oldukça önemlidir.

Anahtar kelimeler: Vestigial Tail, Fetal MRG, Sakrokoksigial Teratom

Kaynaklar

*Prenatal Diagnosis of Vestigial Tail; Jodi F. Abbott MD; George H. Davis, DO, Barbara Endicott, RDMS, Kathleen Pfleghaar, MD, Ronald J. Wapner; MD
*A True Human Tail in a Neonate; Mahesk K. Pillai and Smitha T. Nair,
*Human Tails and Pseudutails; Anh H. Dao, MD, and Martın G.Netsky, MD



Resim 1. Gri skala ultrasound görüntüde; Perineal bölgede dışarıya protrude solid yumuşak doku kitlesi.

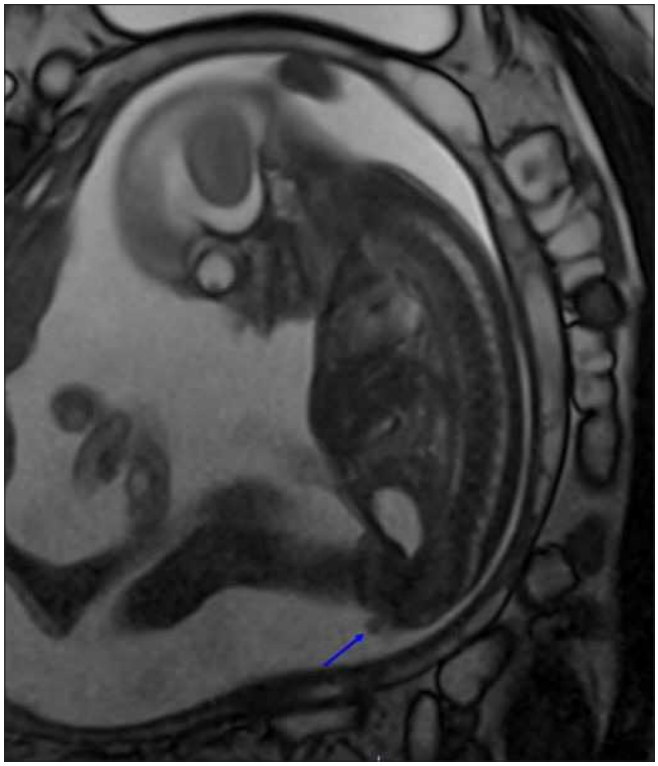

Resim 2. Trufi Sagital görüntüde; koksiks distal ucunda lineer yapıda çıkıntı oluşturan Vestigial taile ait yumuşak doku intensitesi.

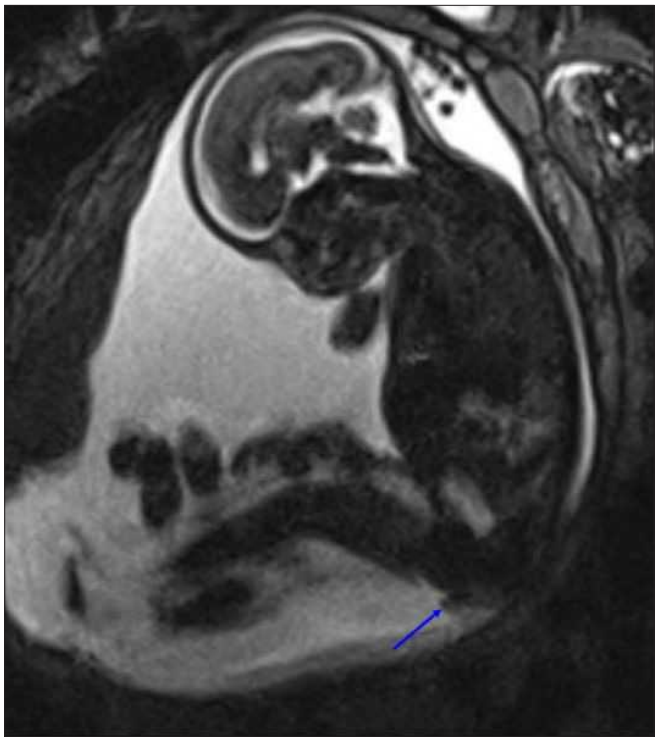

Resim 3. Space sagital görüntüde; abdomen dışında lineer yapıda çıkıntı oluşturan Vestigial taile ait yumuşak doku intensitesi.



Resim 4. Trufi koronal görüntüde; orta hatta lineer yapıda çıkıntı oluşturan Vestigial taile ait yumuşak doku intensitesi.

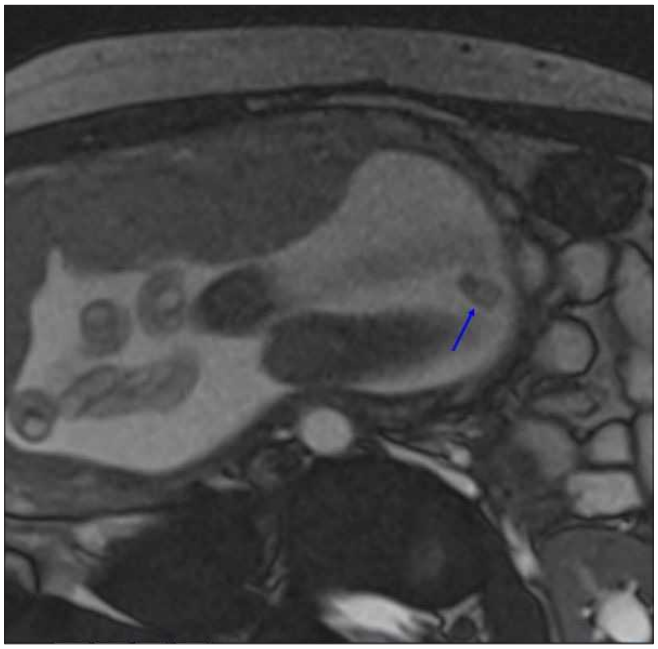

Resim 5. Trufi aksiyel görüntüde; Perineal bölgede, dışarıya protrude, orta hatta yerleşmiş spinal kanal ile ilişkisiz kuyruksu yumuşak doku kitlesi.

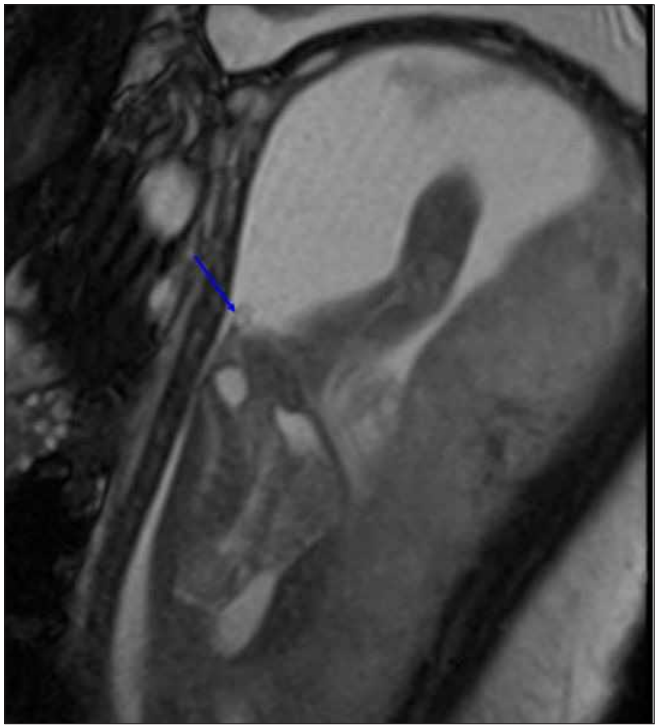

Resim 6. Trufi sagital görüntüde; Koksiks distalinde intraabdominal uzanımı bulunmayan, dışarıya protrude spinal kanal ile ilişkisiz kuyruksu yumuşak doku kitlesi.

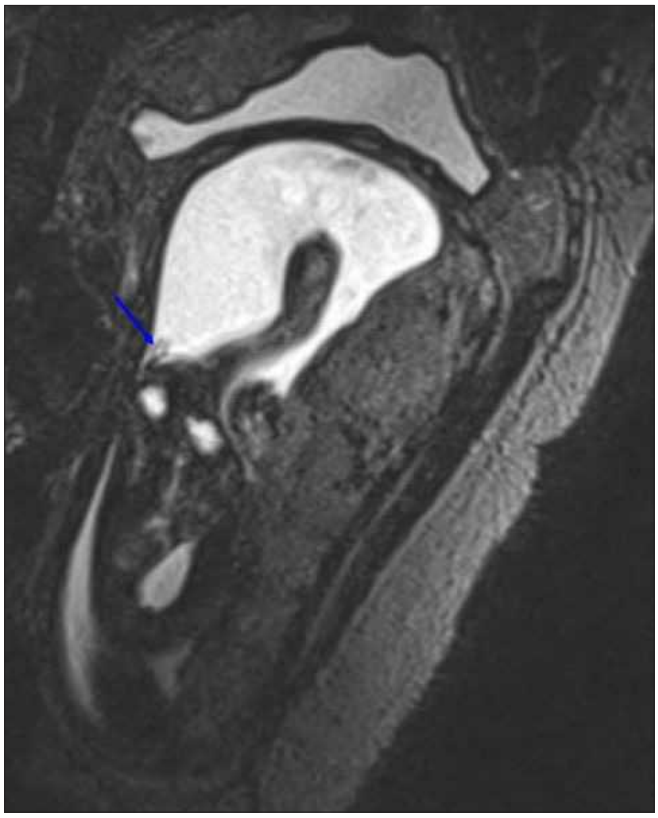

Resim 7. Space sagital görüntüde; spinal kanal ile ilişkisiz kuyruksu yumuşak doku kitlesi.

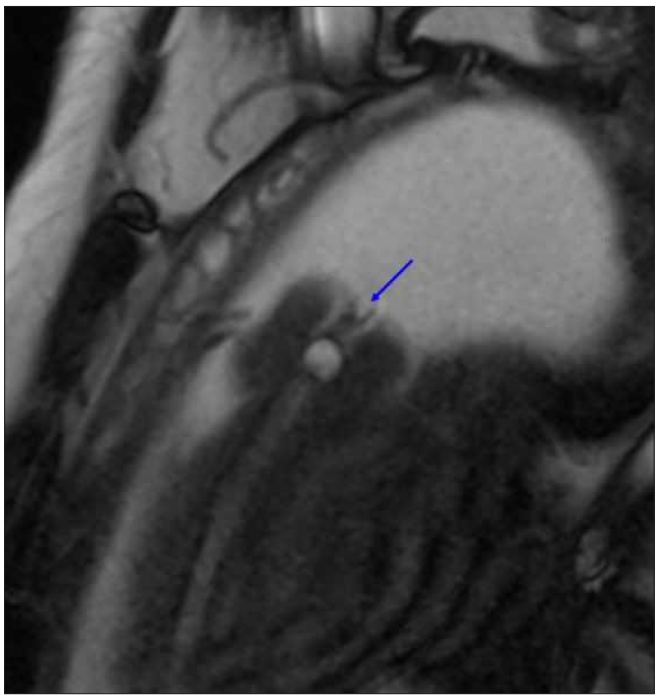

Resim 8. Trufi koronal görüntüde; intraabdominal uzanımı bulunmayan, dışarıya protrude, orta hatta yerleşmiş spinal kanal ile ilişkisiz kuyruksu yumuşak doku kitlesi.

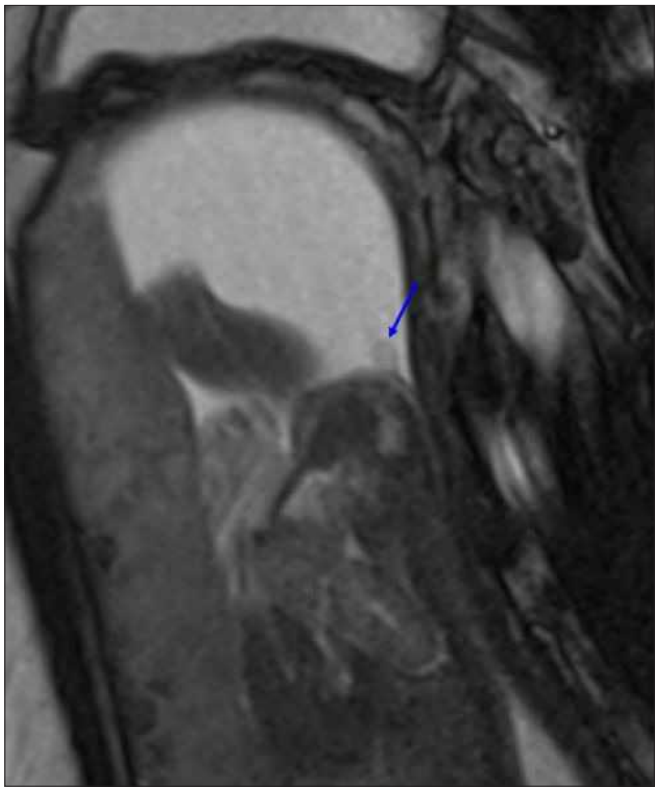

Resim 9. Trufi koronal görüntüde; Koksiks distalinde intraabdominal uzanımı bulunmayan, dışarıya protrude, spinal kanal ile ilişkisiz kuyruksu yumuşak doku kitlesi.

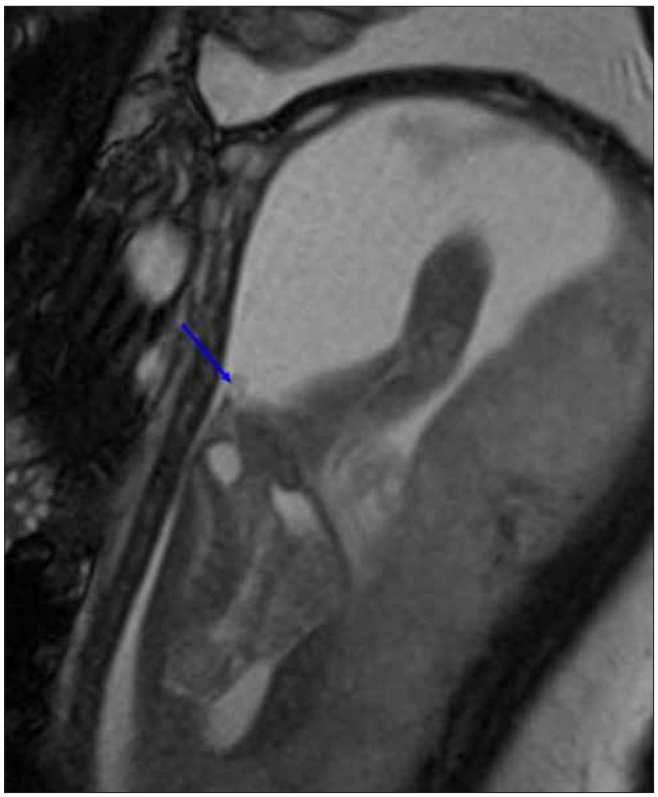

Resim 10. Trufi koronal görüntüde; Dışarıya protrude, spinal kanal ile ilişkisiz kuyruksu yumuşak doku kitlesi.

Nöroradyoloji

PS-378

BİR TURNER SENDROMU VARYANTI OLGUSUNDA NÖRORADYOLOJİK BULGULAR NEURORADİOLOGİCAL FİNDİNGS İN A TURNER SYNDROME VARİANT CASE.

Merter Keçeli, Zeynep Keskin

Tc Sağlık Bilimleri Ünv. Konya Eğitim ve Araştırma Hastanesi, Radyoloji Bölümü.

Giriş: Turner Sendromu (TS) dişide çift X kromozomunun birinin parsiyel delesyonu veya total yokluğu ile gelişir. Mosaizm olabilir. İnsidansı 1/2000'dir. Kısa boy, düşük kulak, gonadal disgenezis, kalkan göğüs ve fasial dismorfidir. Sekonder seks karakterleri gelişmez, infertilite ile sonuçlanır. Nörolojik ve kardiovasküler hastalıklar, böbrek ve tiroid anormallikleri ve hipertansiyon ile birliktelik gösterir (1-3).

Olgu: Dört yaşına kadar erkek çocuğu olarak büyütülen olgu, epileptik ataklarının araştırılması amacıyla görüntüleme bölümüne gönderildi. Dismorfik dış genital organlar nedeni ile yapılan batın ultrasonunda mesane ile rektum arasında uterus ile uyumlu olabilecek bir oluşum izlendi. Over ve adneksial yapılar seçilemedi. Skrotal-hipertrofik labial ve inguinal bölge incelemelerinde testis ayırdedilmedi. Batın manyetik rezonans görüntüleme (MRG) bu bulguları destekledi, gubernakulum trasesinde testis ile uyumlu oluşum bulunmamaktaydı (Resim.1). Genetik danışma ve FISH analizinde XO(60)/XY (140) sayımı ile Turner varyantı/ mosaisizm olduğu anlaşıldı. Kranial MRG'de ventriküler sistemde genişleme ve interventriküler septumda devamlılık kaybı görüldü (Resim.2 ve 3). Süperior serebral pedinkülde elongasyon izlendi (Resim.4). Posterior fossada serebellar vermis aplazikti. Her iki serebellar heminsfer santralde birleşmemişti (Resim.5). Serebellar heminsfer ve folialar doğaldı. Optik sinir, kiazma, olfaktör sinirler ve korpus kallosum normal görünümdeydi. Serebral beyaz ve gri cevher doğaldı.

Tartışma: TS, orta beyin yapılarının morfolojisinde değişiklik oluşturan bir nörojenik sendrom şeklinde ortaya çıkabilir. Önceki çalışmalarda posterior fossa oluşumlarında dismorfik görünüm ve korpus kallosumda incelme gösterilmiştir (3,4). Korpus kallosumun posterior kısmı etkilenmez, genusu asıl etkilenen kısımdır (5). Parietal ve oksipital serebral bölgelerde anormal kortikal gelişim paternleri tanımlanmıştır.

TS'nda kognitif fonksiyonlar açısından posterior fossa potansiyel rol oynar (6-8). Serebellum, dikkat ve viso-spasial yetenek açısından önemlidir Serebellar vermis etkilenmesi uzaysal kognitif fonksiyon bozulması ile sonuçlanır. Townsend ve arkadaşlarının çalışmasında, serebellar anormallikleri olan olgularda vermis lobul boyutları ile oryantasyon ve dikkat bozuklukları arasında korelasyon bulmuşlardır (5). TS, bu klinik sonuçları ortaya çıkaran bir patolojik durumdur. Serebellar vermis hipoplazisi TS'na spesifik değildir. Atipik serebellar gelişim birçok hastalıkta tanımlanmıştır.

Sonuç olarak, TS kranium orta hat ve posterior fossa oluşumlarında gelişim anormallikleri ile birliktelik gösterebilir. TS'nda sinir sistemi görüntülemesinde radyoloğun bu konuda dikkatli inceleme yapması gerekir.

Anahtar kelimeler: Turner Sendromu, MRG, posterior fossa, korpus kallosum

Kaynaklar

1. Lippe B,1991. Turner syndrome. Endocrinol Metab Clin North Am 20:121-152.
2. Ross J, , Zinn A et al. 2000. Neurodevelopment and pschosical aprect of Turner syndrome. Ment Retard Dev Disabil Res Rev. 6:135-141.
3. Mualley R, Murphy D. 2009. Turner syndrome: Neuroimaging Findings: Structural and Functional. Development Disabilities research Reviews. 15:279-283.
4. Fryer SL, Eliez S, Reiss AL. Corpus Callosum and posterior fossa development in monozygotic females: a morphometric MRI study of Turner syndrome. 2003. Development Medicine abd Child Neurology.45:320-324.
5. Townsend J, Courceshne E, Covington J. et al 1999. Spatial attenuation deficit in patients with acquired or developmental cerebellar abnormality. J Neurosci 19:5632-43.
6. Brown EB, Kesler SR, et al. Brain development in Turner syndrome: a magnetic

resonance imaging study. Pschiatry Res. 2002. December 30;116(3):187-196.
7. Aksoomoff NA, Courceshne E, Townsend J. 1997. Attention coordination and anticipatrory control. Int Rev Neurobiol.41:575-98.
8. Paul Kruszka and Michael Silberbach, The state of Turner syndrome science: Are we on the threshold of discovery?, American Journal of Medical Genetics Part C: Seminars in Medical Genetics, 181, 1, (4-6), (2019).



Resim 1. T1 ağırlıklı aksiyel plan görüntüde rektovezikal alanda uterus ile uyumlu oluşum izlendi (ok).

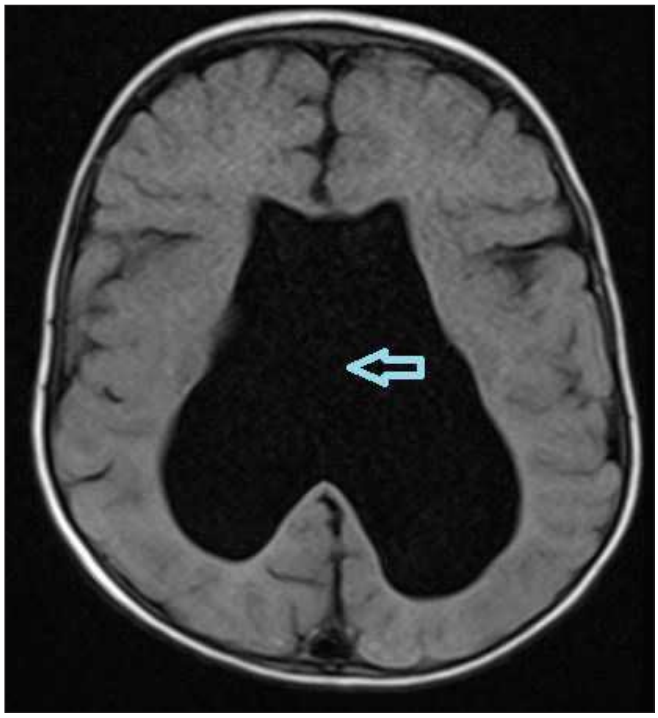

Resim 2. T1 ağırlıklı aksiyel kranial görüntüde ventriküler dilatasyon ve septum devamsızlığı saptandı (ok).

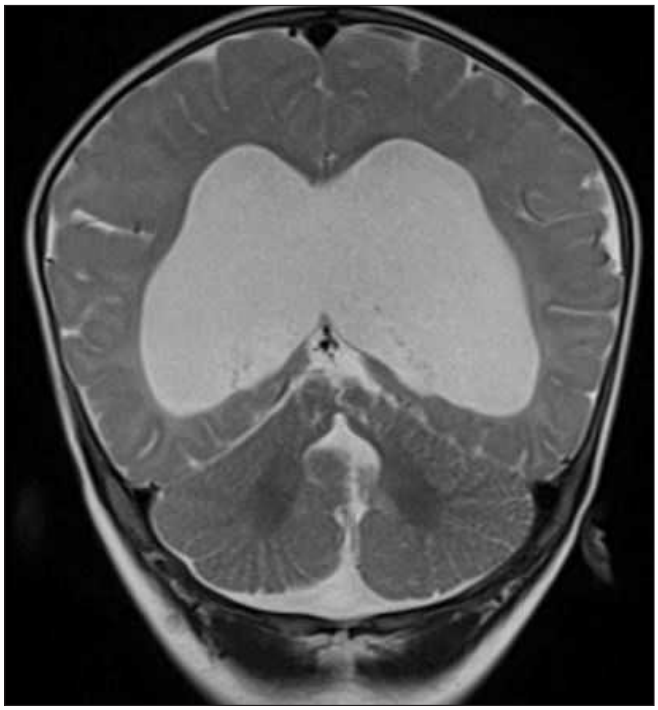

Resim 3. T2 ağırlıklı koronal kranial görüntüde lateral ventrikül dilatasyonu, septum devamsızlığı görüldü. Korpus Kallosum seçilmekteydi.

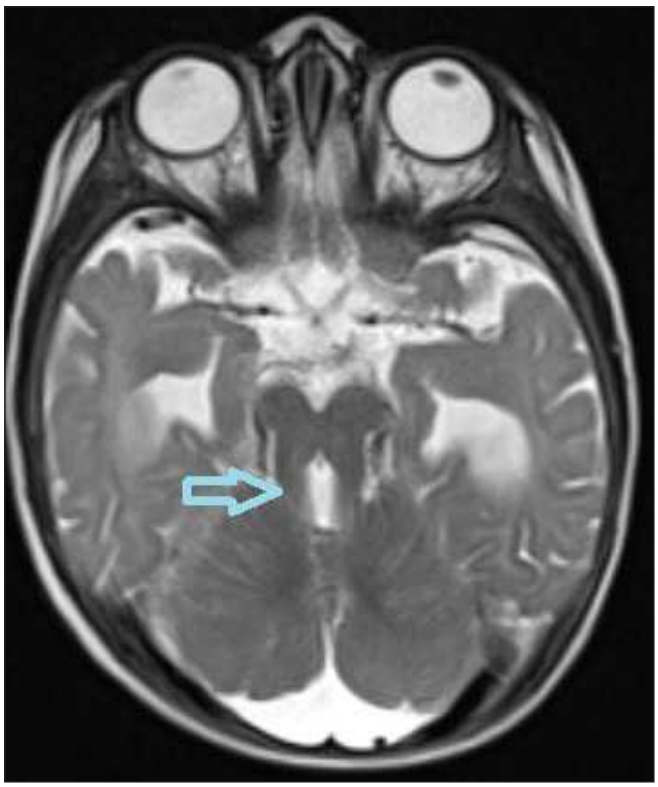

Resim 4. T2 ağırlıklı aksiyel kranial görüntüde superior sererbral pedinkül elonge ve serebellar vermis izlenmemekteydi (ok).

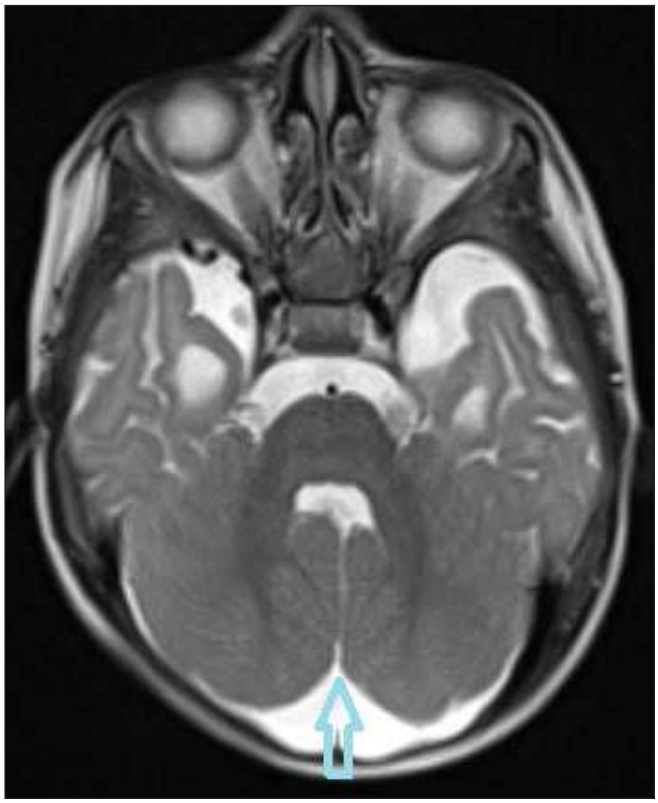

Resim 5. T2 ağırlıklı aksiyel kranial görüntüde serebellar hemisferleri arasında defekt ve BOS sinyali saptandı.

Nöroradyoloji

PS-379

GALEN VENİ ANEVRİZMAL MALFORMASYONU; BT VE MRG BULGULARI (VEİN OF GALEN ANEURYSMAL MALFORMATİON; CT AND MRI FİNDİNGS)

Saffet Öztürk[1], Esin Kurtuluş Öztürk[2], Suzan Şaylısoy[3], Uğur Toprak[3]

[1]Bilecik Devlet Hastanesi Radyoloji Bölümü
[2]Kütahya Sağlık Bilimleri Üniversitesi Tıp Fakültesi Radyoloji AD
[3]Eskişehir Osmangazi Üniversitesi Tıp Fakültesi Radyoloji AD

Giriş: Galen ven anevrizması malformasyonları nadir görülen ve erken yaşlarda yüksek debili kalp yetmezliğine neden olan vasküler malformasyonlardır. Bu olguda kalp yetmezliği ile prezente olan Galen veni anevrizmasının görüntüleme bulgularını sunmayı amaçladık.

Olgu Sunumu: Antenatal Galen veni anevrizması tanısı olan yenidoğan dönemindeki erkek bebek hasta eşlik eden anomalileri araştırma amacıyla kontrastlı beyin BT, beyin MR ve MR venografi çekildi. Kesitsel incelemelerde Galen veni, sinus rektus, konfluens, transvers ve sigmoid sinüslerde ileri derecede genişleme ile karakterize Galen veni anevrizmal malformasyonu saptandı.

Tartışma: Galen veni malformasyonları, tüm intrakranial vasküler malformasyonların %1'ini, pediatrik yaş grubu malformasyonlarının ise %30 unu oluşturan nadir intrakranial dolaşım anomalileridir. Anormal arteriyovenöz vasküler yapılarla beslenen anevrizmal dilate olmuş orta hat derin venöz yapısı ile karakterizedir. Klinik semptomlar arteriyovenöz akımın debisine bağlı olup doğum öncesi kalp yetmezliği gelişimi, beyin hipoperfüzyonu ve hidrosefaliye bağlı görülür. Birçok sınıflama sistemi geliştirilmiş olup en sık Yaşargil ve Lasjaunias sınıflaması kullanılmaktadır. Tanısı genellikle antenatal ultrasonografi ile konulmaktadır. Antenatal MRG tamamlayıcı bir yöntem olup özellikle gebelik son trimestırda belirsiz ultrason görüntüsü, ciddi obezite veya oligohidramnios durumunda değerlidir. Antenatal ultrasonda, iyi sınırlı pulsatil kitle olarak izlenir. Kontrastlı beyin BT'de, iyi sınırlı yoğun kontrastlanan lezyon olarak izlenir. MRG, fistülün yerini, arteriyel ve venöz bileşenlerini ve trombozu gösterir. Altın standart tedavi endovaskülerdir. Hem arteriyel hemde venöz embolizasyon yapılabilir.

Sonuç: Özellikle kardiak yetmezlik gelişen olgularda mortalitesi yüksek olan Galen veni anevrizmal malformasyonu nadir görülmekle birlikte antenatal dönemde tanının konulması, postnatal takip ve tedavide radyolojik görüntüleme önemlidir.

Anahtar kelimeler: galen veni, galen veni anevrizması, BT, MRG

Kaynaklar

1-Gupta, A., & Varma, D. R. (2004). Vein of Galen malformations. Neurology India, 52(1), 43.
2-Kośla, K., Majos, M., Polguj, M., Antosik-Biernacka, A., Stefańczyk, L., & Majos, A. (2013). Prenatal diagnosis of a vein of Galen aneurysmal malformation with MR imaging–report of two cases. Polish journal of radiology, 78(4), 88.
3-Mitchell, P. J., Rosenfeld, J. V., Dargaville, P., Loughnan, P., Ditchfield, M. R., Frawley, G., & Tress, B. M. (2001). Endovascular management of vein of Galen aneurysmal malformations presenting in the neonatal period. American Journal of Neuroradiology, 22(7), 1403-1409.



Resim 1. Aksiyal(a) ve sagittal(b) kontrastlı beyin BT görüntülerde Galen veni (yıldız), sinus rektus, konfluenste ileri derecede genişleme izlenmektedir.

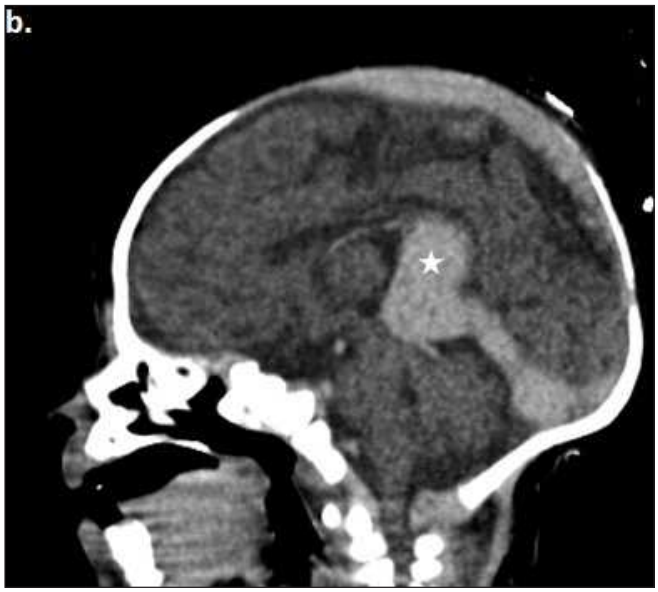

Resim 2. Aksiyal(a) ve sagittal(b) kontrastlı beyin BT görüntülerde Galen veni (yıldız), sinus rektus, konfluenste ileri derecede genişleme izlenmektedir.

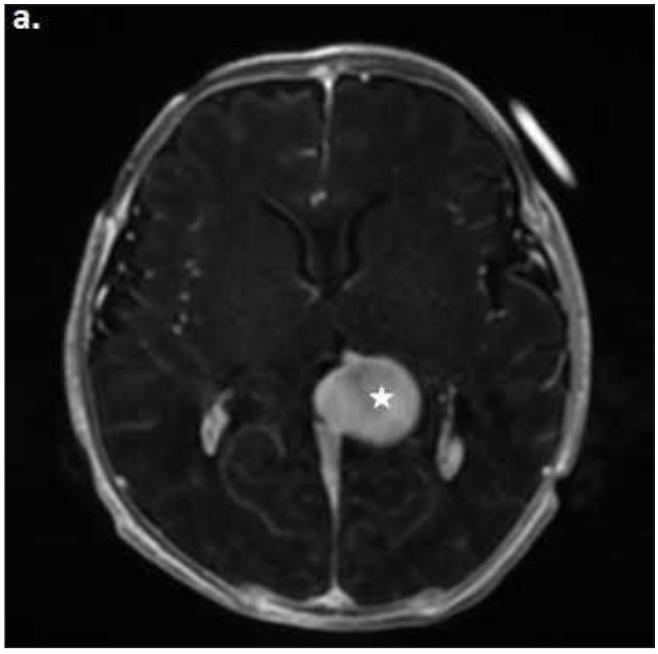

Resim 3. Aksiyal(a) ve sagittal (b) kontrastlı T1AG ve MR venografi(c) görüntüsünde Galen veni, sinus rektus, konfluens, transvers ve sigmoid sinüslerde ileri derecede genişleme ile karakterize Galen veni anevrizmal malformasyonu (yıldız) izlenmektedir.

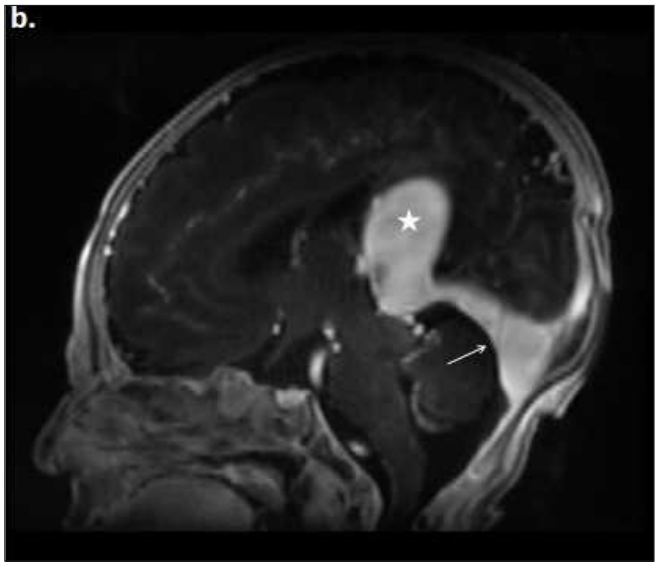

Resim 4. Aksiyal(a) ve sagittal (b) kontrastlı T1AG ve MR venografi(c) görüntüsünde Galen veni, sinus rektus, konfluens, transvers ve sigmoid sinüslerde ileri derecede genişleme ile karakterize Galen veni anevrizmal malformasyonu (yıldız) izlenmektedir.



Resim 5. Aksiyal(a) ve sagittal (b) kontrastlı T1AG ve MR venografi(c) görüntüsünde Galen veni, sinus rektus, konfluens, transvers ve sigmoid sinüslerde ileri derecede genişleme ile karakterize Galen veni anevrizmal malformasyonu (yıldız) izlenmektedir.

Nöroradyoloji

PS-380

OLGULARLA FASİAL SİNİR VENÖZ MALFORMASYONU (CASES WİTH FACİAL NERVE VENOUS MALFORMATION)

Murat Ceren[1], Anıl Özgür[1], Barış Ten[1], Hilal Bolat[1], Onur İsmi[2]

[1]Mersin Üniversitesi Tıp Fakültesi Radyoloji AD
[2]Mersin Üniversitesi Tıp Fakültesi Kulak Burun Boğaz AD

Giriş: Fasiyal sinir venöz malformasyonu daha önce fasiyal sinir hemanjiomu olarak adlandırılan nadir görülen iyi huylu hipervasküler bir tümör olup intratemporal tümörlerin %0.7'sini oluşturur (1,2). Fasiyal siniri çevreleyen arteriovenöz pleksustan kaynaklanan bu lezyon en sık genikulat ganglionda görülür (1). Bu posterde fasiyal sinir venöz malformasyonu tanısı alan iki farklı olguya ait görüntüleme bulgularını sunmayı amaçladık.

Olgu sunumları:

Olgu 1: Yirmialtı yaş kadın hasta sol kulakta akıntı ve sol fasiyal paralizi şikayetleri ile başvurdu. Fizik muayenede bilateral timpanik zarda perforasyon görünümü olan hastaya otit ön tanısıyla temporal kemik bilgisayarlı tomografi (BT) tetkiki yapıldı. BT tetkikinde solda genikulat ganglion düzeyinde ekspansil özellikte, fasiyal kanal duvarlarında düzensizliğe yol açan, içerisinde bal peteği görünümü olarak tanımlanan yüksek dansiteli spiküle alanlar bulunan lezyon izlendi (Resim 1). Daha sonra gerçekleştirilen kulak manyetik rezonans (MR) tetkikinde genikulat ganglion düzeyinde T2A serilerde izo-hiperintens,T1A serilerde izointens, kontrastlı serilerde homojen kontrastlanma özelliğinde lezyon görüldü (Resim 2-3-7).

Olgu 2: Birkaç yıl önce sol tarafta fasiyal paralizi geçirme öyküsü olan ve şikayetleri düzelmeyen 53 yaşında kadın hasta kliniğimize başvurdu. Çekilen kulak MR tetkikinde sol genikulat ganglion düzeyinde T2A serilerde izo-hafif hiperintens T1A serilerde izointens sinyal özelliğinde postkontrast incelemelerde homojen kontrastlanan lezyon görüldü (Resim 5-6-8). Hastaya daha sonra çekilen BT tetkikinde aynı lokalizasyonda kanalı ekspanse eden, kanal duvarlarında düzensizliğe yol açan, bal pateği görünümünde lezyon saptandı (Resim 4).

Tartışma: Temporal kemikte fasiyal sinir venöz malformasyonu çok nadirdir. En çok 3. ve 6 dekatta görülür ve cinsiyetler arasında görülme sıklığı açısından anlamlı fark yoktur. En sık genikulat ganglionda görülürler (2). Hastaların kliniği tümörün tipine ve bulunduğu yere göre değişir. Genikulat ganglion venöz malformasyonları birkaç haftada yavaş progresif gelişen fasiyal sinir paralizisi ile başvururlar (2). BT ve MR beraber değerlendirildiğinde venöz malformasyon tanısında yüksek hassasiyete sahiptir. Tedavisi cerrahi rezeksiyondur(1).

Sonuç: Fasiyal sinir venöz malformasyonlarında lokal destrüksiyon yapma özelliği bulunduğundan erken tanı ve cerrahi önemlidir. Özellikte BT'de genikulat ganglionda bal peteği görünümü patognomik kabul edilir(1). MRG'de ise lezyonda belirgin kontrast tutulumu görülmesi tipiktir(2). BT ve MR bulgularının bilinmesi ve bu modalitelerin beraber değerlendirilmesi ile sadece görüntüleme özelliklerine dayanarak fasiyal sinir venöz malformasyonu tanısı koymak genellikle mümkündür.

Anahtar kelimeler: Fasial sinir venöz malformasyonu, fasial hemanjiom, hemanjiom.

Kaynaklar

1. Mijangos SV, Meltzer DE. Case 171: facial neve hemangioma Radiology. 2011 Jul;260(1)296-301 doi: 10.1148/radiol.11092009.
2. Costa LEM, Castro RF, Costa FMM, Santos MAO. Facial nerve hemangioma in the middle ear Einstein (Sao Paulo). 2018 Nov 29;16(4):eRC4509. doi: 10.31744/einstein_journal/2018RC4509



Resim 1. aksiyel BT incelemesinde sol genikulat gangliyon düzeyinde bal peteği görünümü (ok)



Resim 2. Aksiyel kontrastlı T1A görüntüde genikulat gangliyon düzeyinde homojen kontrastlanan lezyon (ok)

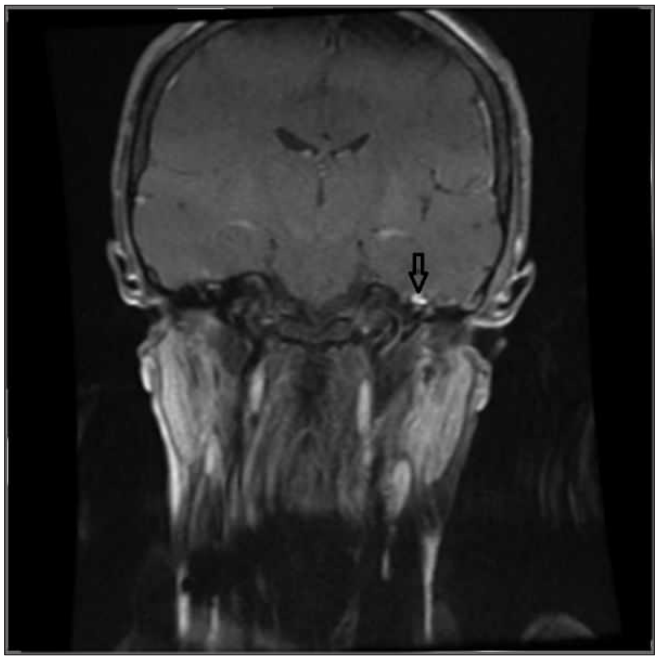

Resim 3. Koronal T1A görüntüde genikulat gangliyon düzeyinde homojen kontrastlanan lezyon (ok)

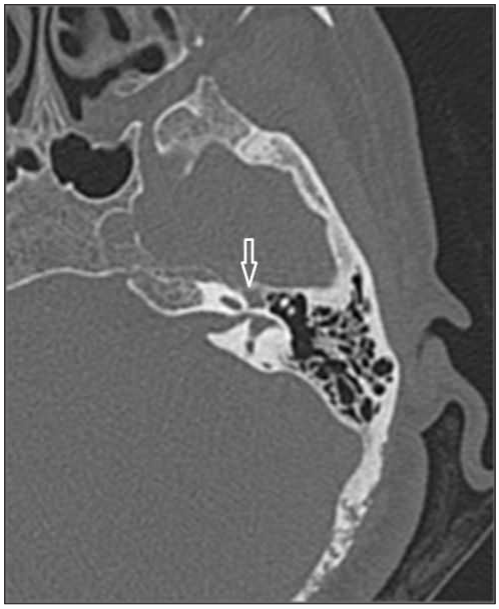

Resim 4. Aksiyel BT incelemesinde sol genikulat gangliyon düzeyinde bal peteği görünümü (ok)

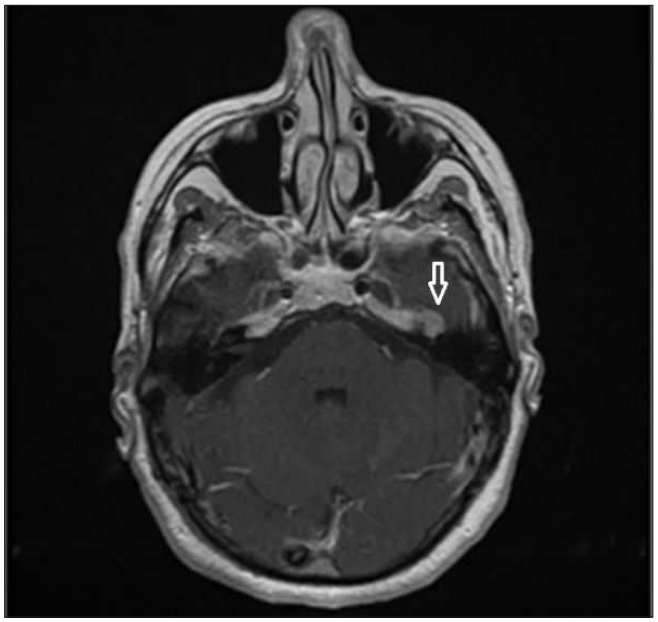

Resim 5. Aksiyel kontrastlı T1A görüntüde genikulat gangliyon düzeyinde homojen kontrastlanan lezyon (ok)

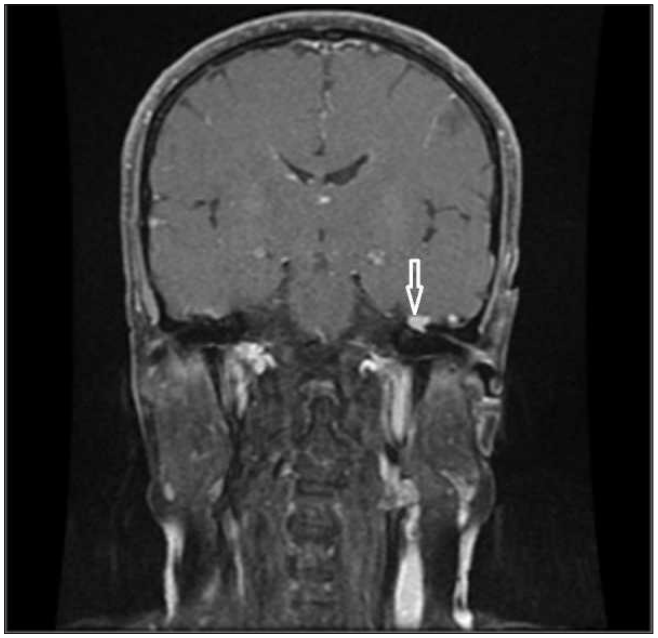

Resim 6. Koronal kontrastlı T1A görüntüde genikulat gangliyon düzeyinde homojen kontrastlanan lezyon (ok)

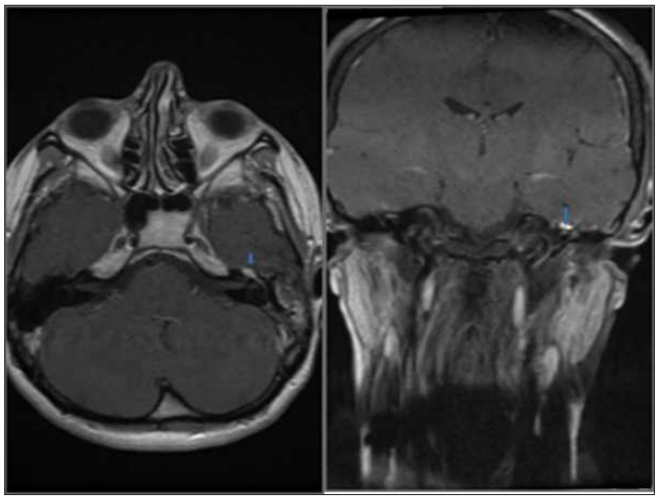

Resim 7. Aksiyel ve koronal T1A kontrastlı MR tetkikinde genikulat gangliyonda fasiyal hemanjiyom (ok)

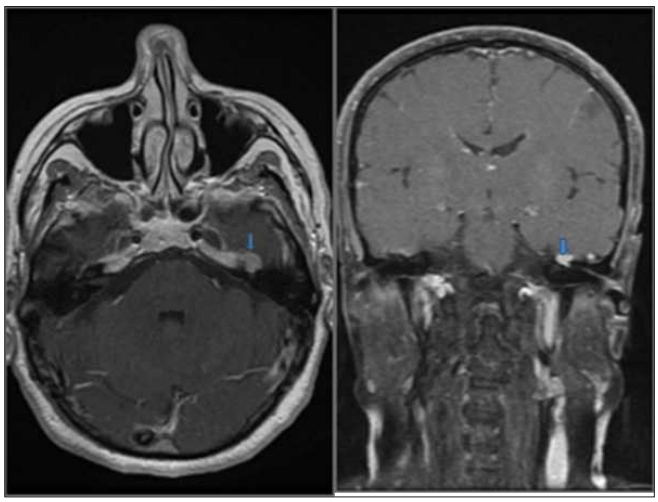

Resim 8. Aksiyel ve koronal T1A kontrastlı MR tetkikinde genikulat gangliyonda fasiyal hemanjiyom (ok)

Nöroradyoloji

PS-381

RARE ASSOCIATION OF CEREBELLAR CAPILLARY TELANGIECTASIA AND DEVELOPMENTAL VENOUS ANOMALY: ARE THEY INNOCENT AS WE THINK? - SEREBELLAR KAPİLLER TELENJEKTAZİ VE GELİŞİMSEL VENÖZ ANOMALİNİN NADİR BİRLİKTELİĞİ: BU LEZYONLAR DÜŞÜNDÜĞÜMÜZ KADAR MASUMLAR MI?

Emil Settarzade, Ahmet Yasir Altunbulak, Kader Karlı Oğuz

Hacettepe Medical School Department of Radiology

Introduction: Venous malformations and developmental venous anomalies (DVA) are the most common intracranial vascular malformation (1). They are lack of arterial component and mostly encountered incidentally. When symptomatic t then may cause headache, fits, and rarely focal neurologic deficits. On magnetic resonance image (MRI) they show flow w voids on both T1- and T2- weighted images and the draining system often appear as a caput medusa (2).

Capillary telangiectasias (CTG) are small-sized lesions that commonly occur in the posterior fossa, especially in the pons but may occur in any part of the brain or spinal cord (3). They are almost asymptomatic and detected incidentally. They have faint enhancement on contrast-enhanced MRI. Susceptibility-weighted and T2*-weighted gradient echo MRI sequences show signal lost in the lesion due to subclinical hemorrhages.

Various combinations of vascular malformations have been reported in the literature (4-6). Most of them are capillary telangiectasias with cavernous malformation and developmental venous anomalies with cavernous malformation (7). The association of developmental venous anomaly with capillary telangiectasia in the posterior fossa is very rare and a few cases have been reported (7). Herein we report a rare case of cerebellar capillary telangiectasia associated with the developmental venous anomaly.

Case Report: A 5-year-old girl has had skin rashes and joint pain for a year. She has been evaluated for systemic diseases. While evaluating for uveitis bilateral optic disc edema was found and MRI was requested.

Non-contrast and contrast-enhanced magnetic resonance imaging (MRI) revealed a right cerebellar capillary telangiectasia associated with the developmental venous anomaly (Figure 1).

Discussion: The vascular malformations of the brain are rare entities and various associations in one lesion, or transitional forms have been reported (3). However, the association of developmental venous anomalies (DVA) and cerebral cavernous malformation (CCM) is well known, co-presence of CCMs and CTGs, CTGs and AVMs, or CTGs and DVAs are rare (5). Despite the association of CTG and DVA in the pons has been reported recently and emphasized its rarity (7), we report the same association in the cerebellum which is rarer one.

These associations may suggest that these malformations may constitute the spectrum of single disease caused by alterations in a common developmental disease (4-6). Defects in the vasculogenesis and angiogenesis result in the formation of vascular malformations (5). In the example of the de novo formation of CCMs in a patient with DVAs (5), one may assume the dynamic nature of these lesions in the base of transformation to each other.

Kalani et al even mentioned about the possible transition between adenoma-to-carcinoma result of accumulating injury (e.g., radiation) (5) but to our experience this information is in need to confirmation. They also suggest that these dynamic malformations may activate angiogenic programs that could result in transformation to arteriovenous malformation (AVM) (5).

Conclusion: Despite the rarity of these associations, by reporting this case we want to emphasize that one should keep in mind transformation of these venous malformations to each other and even to the riskier forms (e.g., AVM) and in the appropriate clinical setting the patient's follow-up with serial imaging should keep its actuality.

Anahtar kelimeler: developmental venous anomaly, capillary telangiectasia, magnetic resonance image

References

1. Awad IA, Robinson JR, Jr., Mohanty S, Estes ML. Mixed vascular malformations of the brain: clinical and pathogenetic considerations. Neurosurgery. 1993;33(2):179-88; discussion 88.
2. Topper R, Jurgens E, Reul J, Thron A. Clinical significance of intracranial developmental venous anomalies. J Neurol Neurosurg Psychiatry. 1999;67(2):234-8.
3. Milandre L, Pellissier JF, Boudouresques G, Bonnefoi B, Ali Cherif A, Khalil R. Non-hereditary multiple telangiectasias of the central nervous system. Report of two clinicopathological cases. J Neurol Sci. 1987;82(1-3):291-304.
4. Van Roost D, Kristof R, Wolf HK, Keller E. Intracerebral capillary telangiectasia and venous malformation: a rare association. Surg Neurol. 1997;48(2):175-83.
5. Kalani MY, Zabramski JM, Martirosyan NL, Spetzler RF. Developmental venous anomaly, capillary telangiectasia, cavernous malformation, and arteriovenous malformation: spectrum of a common pathological entity? Acta Neurochir (Wien). 2016;158(3):547-50.
6. Abla A, Wait SD, Uschold T, Lekovic GP, Spetzler RF. Developmental venous anomaly, cavernous malformation, and capillary telangiectasia: spectrum of a single disease. Acta Neurochir (Wien). 2008;150(5):487-9; discussion 9.
7. N.Arcalis Guaus, S. Medrano Martorell, M. Guadrado Blazquez, D. Garcia Figueredo. Telangiectasia capilar y anomalia del desarrollo venoso: una rara asociacion. Radiologia 2013;55;353-6



Figure 1. In the right cerebellar hemisphere there is a lesion (arrow) with slightly hyperintense on T2-weighted.

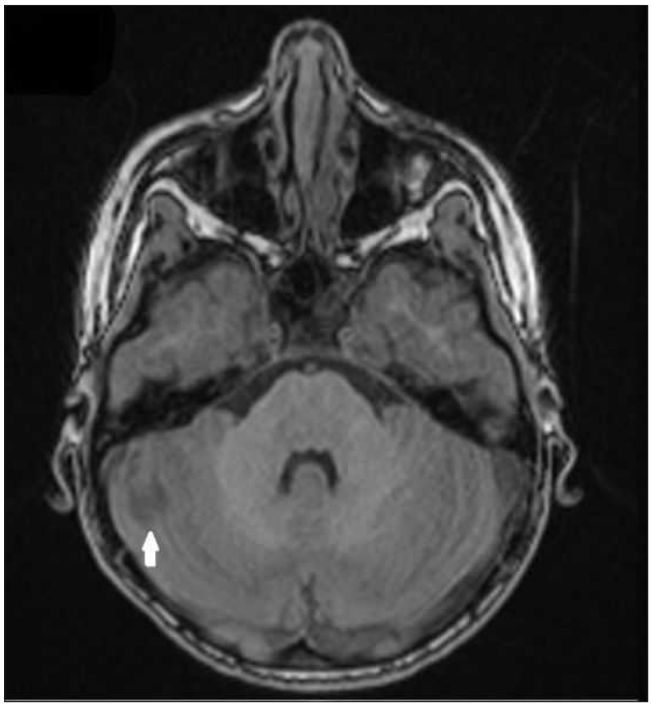

Figure 2. The lesion (arrow) is hypointense on T1-weighted images.

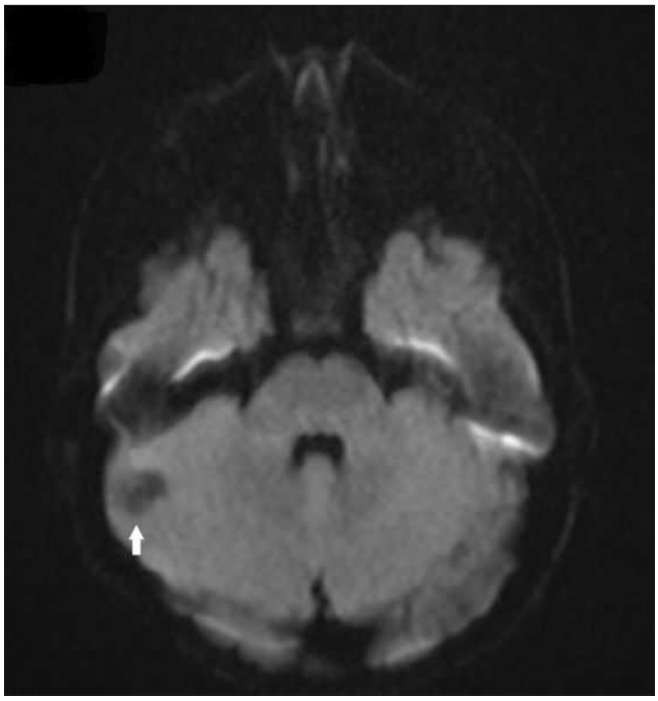

Figure 3. The lesion (arrow) shows no restriction on diffusion-weighted MRI.

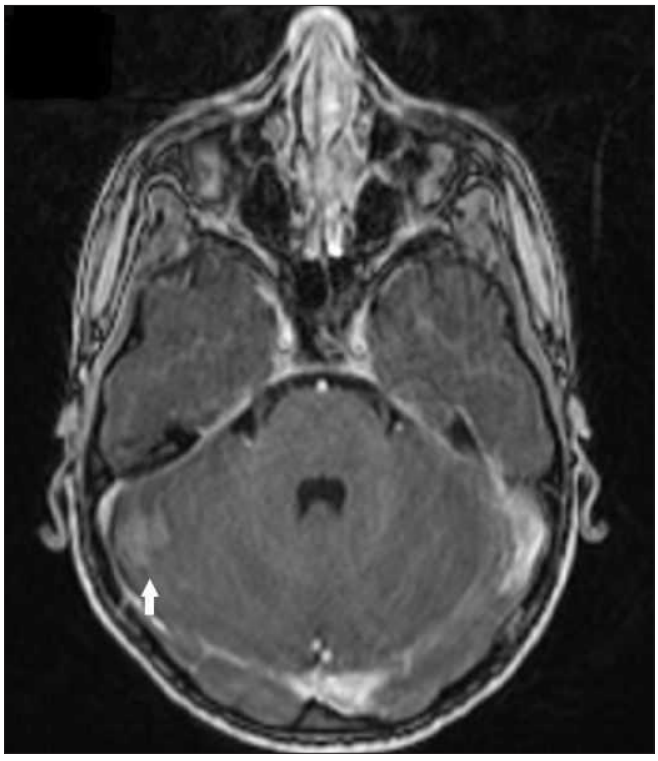

Figure 4. Gd-enhanced T1-weighted image reveals faint contrast enhancement (arrow).

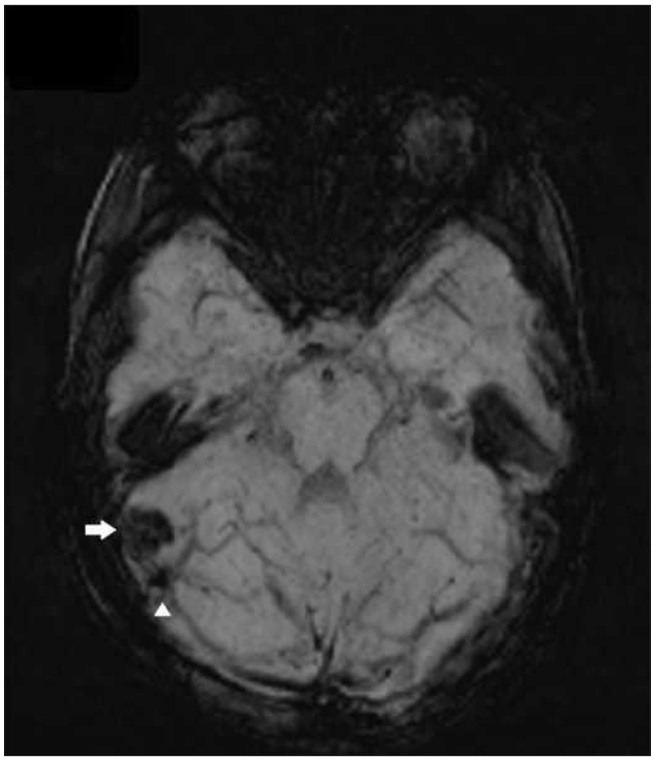

Figure 5. Susceptibility-weighted image (SWI) shows an area of caput medusa appearance of small radially oriented veins emptying into a larger vein which is characteristic for developmental venous anomaly (arrowhead) and capillary telangiectasia (arrow).

Nöroradyoloji

PS-382

MENİNGOVASKÜLER SİFİLİZ OLGUSUNDA GÖRÜNTÜLEME BULGULARI

Cihan Özgür, Baran Serdar Sunal, Ahmet Onur Çelik, Burak Uslu, Nermin Tunçbilek

Trakya Üniversitesi Tıp Fakültesi Radyoloji AD

Sifiliz, Treponema Pallidum'un neden olduğu enfektif bir durumdur. Gelişen etkili antibiyoterapiyle birlikte nörosifiliz, olguların sadece %5-10'unda görülmektedir. Görüntüleme bulguları spesifik olmamakla birlikte, klinik şüphe varlığında, görüntüleme bulgularının bilinmesi nörosifiliz tanısında önem taşımaktadır[1]. Manyetik Rezonans Görüntüleme (MRG), serebral vaskülit tanısında en duyarlı görüntüleme yöntemidir[2,3]. Anjiyografik inceleme vaskülitik tutulumun lokalizasyonunu ve yaygınlığını belirlemede yardımcıdır[4].

38 yaşında kadın hasta, peltek konuşma şikayetiyle kliniğe başvurdu. Konuşma bozukluğunun yarım saat sürdüğünü ve gün içerisinde birkaç defa tekrarladığını ifade etti. Kol ve bacakta güçsüzlük ve yutma güçlüğü yoktu. Hastanın özgeçmişinde diabetes mellitus bulunmaktaydı. Fizik muayenede, sağ nazolabial sulkusta belirsizleşme olduğu görüldü. Derin tendon refleksleri hipoaktifti.

Manyetik Rezonans Anjiyografide, sol internal karotis arterin intrakranyal ve servikal segmentlerinde diffüz kalibrasyon azalması görüldü. Kontrast sonrası T1 ağırlıklı serilerde sol internal karotis arterin intrakranyal ve servikal segmentlerinde kalınlaşan damar duvarında kontrast tutulumu izlendi. Dijital Subtraksiyon Anjiyografisinde (DSA) sol internal karotis arterin kavernöz segmentinin oklüde olduğu görüldü. Difüzyon ağırlıklı görüntülemede ve Apparent Diffusion Coefficient haritasında sol orta frontal girus düzeyinde kortikal alanda iskemi ile uyumlu difüzyon kısıtlanması görüldü. Bulgular vaskülit ile uyumluydu. Vaskülit için ek testler yapıldı. VDRL, TPHA ve FTA-ABS pozitifti. Hastaya klinik ve radyolojik olarak meningovasküler nörosifiliz tanısı kondu.

Damar kalınlaşması ve damar duvarında kontrastlanma, multipl fokal sinyal artışları, farklı yaşlarda ve bölgelerde iskemik beyin parankimi, ateroskleroz ile bağdaşmayan damar darlıkları, MRG'de nörosifilizi düşündürmektedir[2,3,4].

Yazımızda, iskemik inme öntanısıyla başvuran ve sonrasında meningovasküler sifiliz tanısı konan, 38 yaşında kadın hastanın görüntüleme bulgularını literatür eşliğinde sunduk. Uygun klinik ve laboratuvar verilerinin eşliğinde, genç yaş inme olgularında nörosifiliz akılda tutulmalıdır.

Anahtar kelimeler: Nörosfiliz, Santral Sinir Sistemi Sfilizi, SSS Sfilizi

Kaynaklar

1. Czarnowska-Cubala M, Wiglusz MS, Cubala WJ, Jakuszkowiak-Wojten K, Landowski J, Krysta K. MR findings in neurosyphilis--a literature review with a focus on a practical approach to neuroimaging. Psychiatr Danub 2013;25 Suppl 2:S153-7.
2. Holland BA, Perrett LV, Mills CM. Meningovascular syphilis: CT and MR findings. Radiology 1986;158:439-42.
3. Gallego J, Soriano G, Zubieta JL, Delgado G, Villanueva JA. Magnetic resonance angiography in meningovascular syphilis. Neuroradiology 1994;36:208-9.
4. Rabinov KR. Angiographic findings in a case of brain syphilis. Radiology 1963;80:622-4.

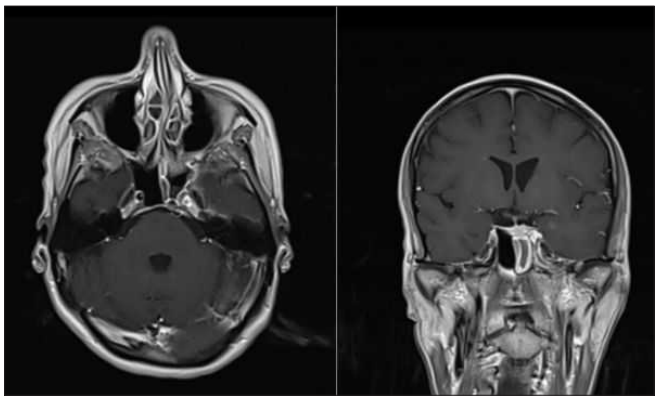

Resim 1. Kontrast sonrası T1 ağırlıklı serilerde sol internal karotis arterin intrakranyal ve servikal segmentlerinde kalınlaşan damar duvarında kontrast tutulumu izlendi.

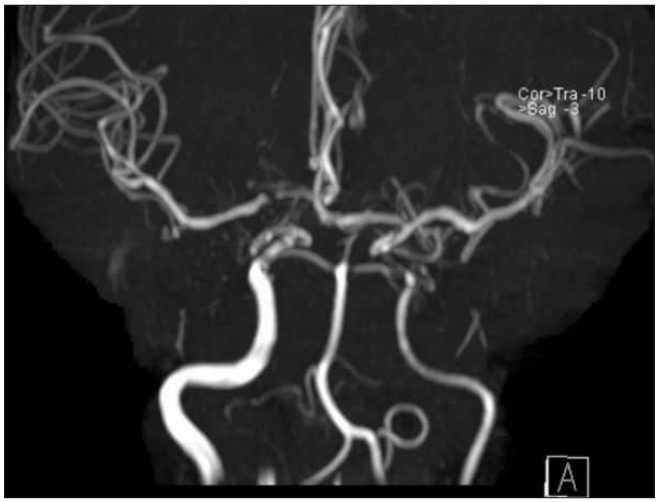

Resim 2. Üç boyutlu Manyetik Rezonans Anjiyografide, sol internal karotis arterin intrakranyal ve servikal segmentlerinde diffüz kalibrasyon azalması görüldü.

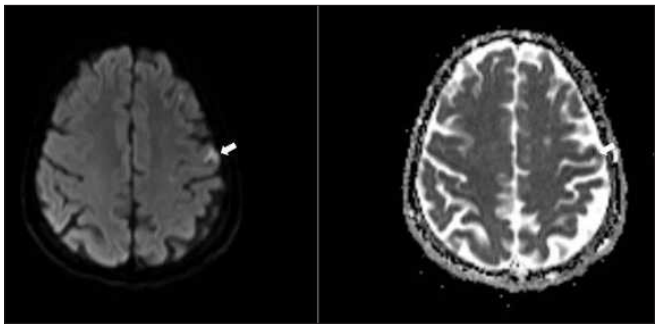

Resim 3. Difüzyon ağırlıklı görüntülemede ve Aparent Diffusion Coefficient haritasında sol orta frontal girus düzeyinde kortikal alanda iskemi ile uyumlu difüzyon kısıtlanması izlenmektedir (Ok).

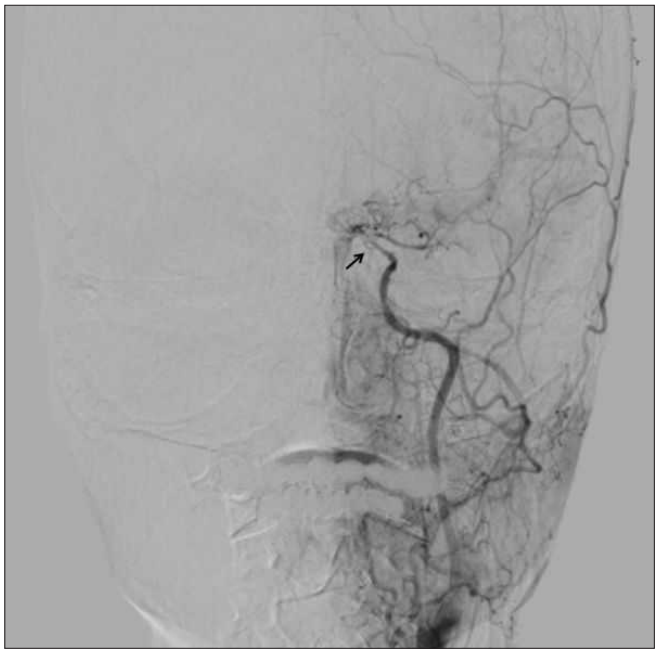

Resim 4. Dijital Subtraksiyon Anjiyografisinde sol internal karotis arterin kavernöz segmentinin oklüde olduğu görüldü (Siyah ok).

Nöroradyoloji

PS-383

TALASEMİ HASTASINDA SPİNAL KANAL VE PRESAKRAL ALANDA TÜMÖR TAKLİTÇİSİ BİR PATOLOJİ: EKSTRAMEDÜLLER HEMATOPOEZ

Şehide Çağla Pınar, Anıl Özgür, Meltem Nass Duce, Süleyman Ekiz

Mersin Üniversitesi Radyoloji AD

Giriş: Ekstramedüller hematopoez, hemoglobinopati gibi durumlar varlığında kan hücrelerinin kemik iliği dışında yapımı olarak tariflenir. Dalak, karaciğer, paraspinal alan ekstramedüller hematopoezin sık görülen lokalizasyonlarıdır. Ancak spinal kanal, presakral alan gibi nadir görülen tutulumların varlığında, ekstramedüller hematopoez kitle taklitçisi olabileceğinden görüntüleme bulgularının bilinmesi önem taşımaktadır.

Biz, yürüme güçlüğüyle başvuran talasemi tanılı bir olguda, spinal kanal ve presakral mesafede gelişen ekstramedüller hematopoezin MRG (manyetik rezonans görüntüleme) bulgularını sunmayı amaçladık.

Olgu Sunumu: 25 yaşında talasemi tanılı erkek hasta acil servise yürüme güçlüğü ve ayaklarda uyuşma şikayetiyle başvurdu. Hastaya lumbosakral MRG planlandı.

Yapılan incelemede T2A sekanslarda lomber ve sakral vertabralarda diffüz sinyal kaybı izlendi (Resim 1). Presakral alanda ve spinal kanal içerisinde epidural mesafede vertebra korpuslarıyla benzer sinyal özelliğinde (Resim 1) kontrastlı serilerde hafif - orta derecede kontrastlanan lezyonlar izlendi (Resim 2-3-4). Spinal kanal içerisinde tanımlanan lezyonlara sekonder spinal kanalda ve kök reseslerinde daralma olduğu görüldü (Resim4). Ayrıca üst abdomen MRG incelemede T2A görüntüde karaciğerde demir birikimiyle uyumlu sinyal kaybı (Resim 5) ile birlikte T1A ve T2A görüntülerde alt torakal düzeyde solda daha belirgin olmak üzere bilateral paravertebral lokalizasyonda yine kemik iliği ile benzer sinyal özelliğinde ovoid konjigürasyonlu yumuşak doku lezyonları (Resim 5 ve Resim 6) izlendi. Beyin cerrahisi operasyon planlamadığından olguya histopatolojik tanı konamasa da talasemi tanılı hastada tanımlanan bulgular ekstramedüller hematopoez ile uyumlu olarak değerlendirildi.

Sonuç: Ekstramedüller hematopoez, talasemi, orak hücre anemisi gibi eritrosit yapımında defektlerle giden hematolojik hastalıklarda sık görülür. Bu patolojinin nadir lokalizasyonlarını ve görüntüleme özelliklerini bilmek tümör gibi patolojilerden ayırımını sağlamakta oldukça önemlidir. Spinal kanal ve presakral alan bu patolojinin nadir görüldüğü lokalizasyonlar arasında olup bu lokalizasyonlarda vertebra ile tüm sekanslarda benzer sinyal özellikleri ve kontrastlanma paterni gösteren yumuşak doku lezyonlarının varlığında ekstramedüller hematopoez tanısı öncelikle düşünülmelidir.

Anahtar kelimeler: ekstramedullar hematopoez, spinal kanal, talasemi

Kaynaklar

Malik M, Pillai LS, Gogia N, Puri T, Mahapatra M, Sharma DN, Kumar R (2007) Paraplegia due to extramedullary hematopoiesis in thalassemia treated successfully with radiation therapy. Haematologica 92:e28–e30.

Georgiades CS, Neyman EG, Francis IR, Sneider MB, Fishman EK. Typical and atypical presentations of extramedullary hemopoiesis. AJR Am J Roentgenol. 2002;179(5):1239–43. doi: 10.2214/ajr.179.5.1791239.

Dibbern DA, Loevner LA, Lieberman AP, Salhany KE, Freese A, Marcotte PJ (1997) MR of thoracic cord compression caused by epidural extramedullary hematopoiesis in myelodysplastic syndrome. AJNR Am J Neuroradiol 18:363–366.

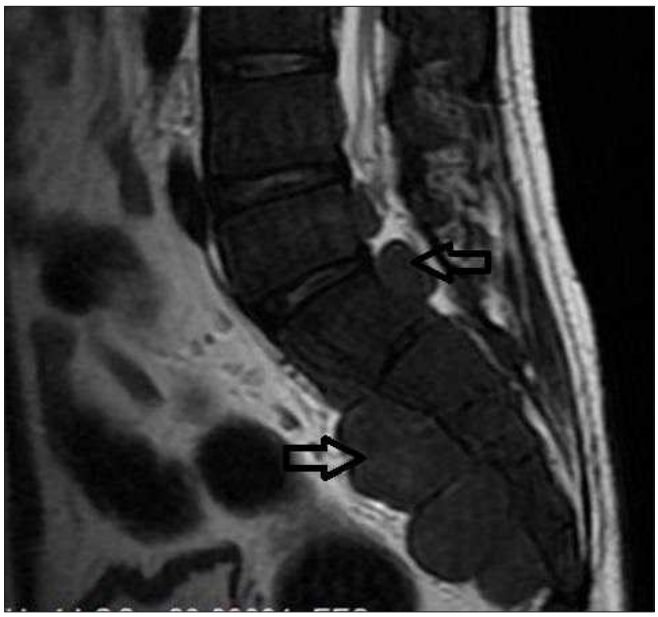

Resim 1. T2A sagital incelemede spinal kanal içerisinde ve presakral alanda vertebra korpuslarıyla benzer sinyal özelliğinde lezyonlar izleniyor(oklar).



Resim 2. T1A yağ baskılı sagital incelemede spinal kanal ve presakral alandaki lezyonlar izleniyor(oklar).



Resim 3. T1A yağ baskılı +C sagital incelemede spinal kanal ve presakral alandaki lezyonların hafif kontrastlandığı izleniyor(oklar).

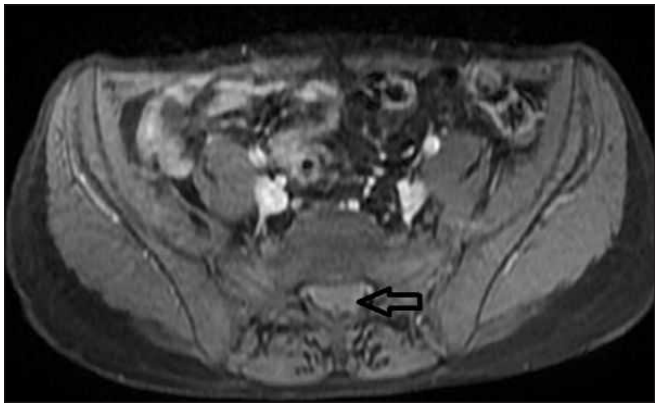

Resim 4. T1A yağ baskılı +C axial incelemede spinal kanalda L5 seviyesinde belirgin daralmaya neden olan lezyon izleniyor(ok).

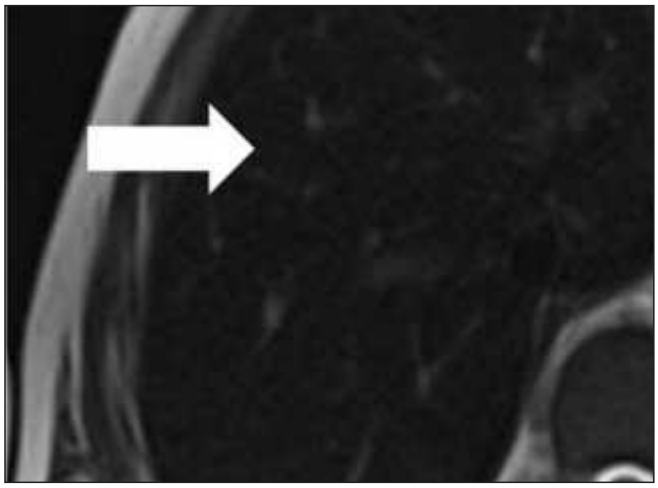

Resim 5. Aksiyel T2A görüntüde karaciğerde demir birikimiyle uyumlu sinyal kaybı (beyaz ok) ve paravertebral alanda ekstramedüller hematopoezle uyumlu kemik iliğiyle benzer sinyal özelliğinde lezyon (siyah ok) izleniyor

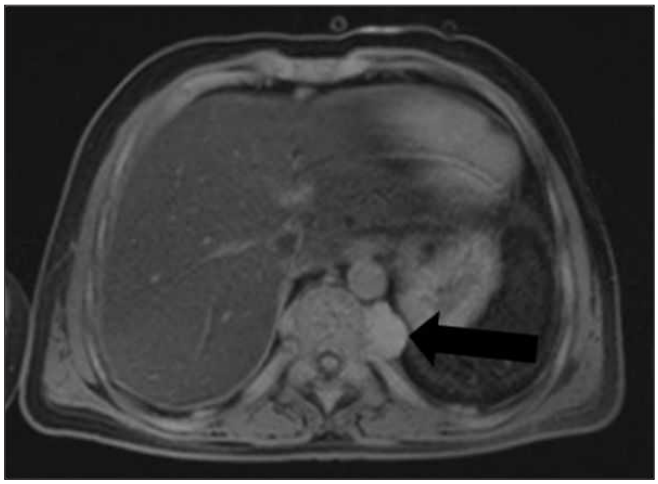

Resim 6. Aksiyel T1A görüntüde sol paravertebral alanda ekstramedüller hematopoezle uyumlu kemik iliğiyle benzer sinyal özelliğinde lezyon (siyah ok) izleniyor.

Nöroradyoloji

PS-384

POSTTRAVMATİK BRAKİAL PLEKSUS GÖRÜNTÜLEMESİ: NÖRAL KÖK AVÜLSİYONU VE PSÖDOMENİNGOSEL GELİŞİMİ.

Merter Keçeli[1], Hatice Yazar Kıvrak[2], Nevin Sekmenli[2]

[1]Tc SBÜ Konya Eğitim ve Araştırma Hastanesi, Çocuk Radyolojisi Bölümü.
[2]Tc SBÜ Konya Eğitim ve Araştırma Hastanesi, Radyoloji Bölümü.

Giriş: Brakial Pleksus spinal kordan ayrılan serviks-aksiller kanaldan aksillaya ulaşan sinir lifi ağıdır. Alt dört servikal ve ilk torasik sinir kökünün ön kökleri (C5-C8, T1) ile oluşur. Brakial pleksusun tam avülsiyonu intradural yerleşimli preganglionik bir lezyon anlamına gelir. Çoğunlukla traksiyon yaralanmalarından kaynaklanır. En sık neden doğum travması ve motosiklet kazalardır. Bazen subklavian arter anevrizmaları ile bağlantılı olabilir. Travmatik yaralanma yerinde semptomatik psödomomeningosel (PM) oluşumu cerrahi tedavi gerektirir. Bu sunumda biri doğum travması, diğeri düşme sonrası gelişmiş brakial pleksusu hasarı olan, ayrı yaş grubunda iki olgu tartışılmıştır.

Olgu 1: Kırk aylık erkek olgu forseps yardımıyla normal spontan vaginal yoldan doğmuş. Doğumdan hemen sonra sağ kolunun güçsüz olduğu saptanmış. Elde edilen radyografide klavikuler kırık

saptanmamış. Bölgede arteryel-venöz yaralanma saptanmamış. İlk ayı içinde elde edilen brakial pleksusua yönelik manyetik rezonans görüntülemede (MRG) sağ C5 sinir kökü preganglionik kesiminde seçilemediği, avülsiyon ile uyumlu olduğu belirtilmiş. Kontrol amaçlı brakial pleksus MRG'de sağda C5 sinir kökünün nöral foramen içinde devamlılık göstermediği, preganglionik alanda 1x1cm boyutta beyin omurilik sıvısı (BOS) ile eş sinyalde, içinde nöral eleman içermeyen kistik oluşum saptandı. Sağ C5 sinir kökünde avülsiyon ve psödomeningosel formasyonu tanısı aldı (Resim.1).

Olgu 2: Altı ay önce araç içi trafik kazası geçiren 9 yaşındaki kız olguda sağ kolda güçsüzlük, hareket kısıtlılığı ve asimetri vardı. Posttravmatik klavikula, vertebra ve kosta kırığı, arter-ven yaralanması, toraks-mediasten yaralanması saptanmamış. Brakial pleksusa yönelik MRG incelemede, sağ C5 sinir kökünün devamlılığı olmadığı görüldü. Görünüm avülsiyon ile uyumlu idi. Komşulukta preganglionik alanda 5x2 cm boyutta BOS ile dolu PM ile uyumlu kistik yapı görüldü (Resim.2). Bu lezyonun proksimale doğru yükseldiği, aksiyel planda spinal korda anlamlı bası yaratmadığı görüldü. Spinal kanalda veya komşulukta kanama sinyali saptanmadı. Brakial pleksusa katılan diğer sinir kökleri doğaldı.

Her iki olguda 3 boyutlu CISS sekansı ile sinir kökü devamsızlığı ve PM gösterilebilmiştir. Myleogram veya kontrastlı incelemeye gerek kalmadı.

Tartışma: Sinir kökü avulsiyonu, tam ekstremite paralizisi dahil yaşam boyu nörolojik defisitlere yol açabilen yaralanmadır. Yaralanma nedenleri arasında spor kazaları, motorlu araç kazaları, düşmeler, ateşli silah yaraları ve doğumda forseps kullanımı bulunmaktadır. Brakiyal pleksus hasarlanması, arter lezyonları veya fraktür gibi ilişkili yaralanmalarla birlikte olabilir.

PM oluşumu, avulsiyon yaralanmaları ile ilişkili bir fenomendir. Kök lezyonu intradural olarak yerleştiğinde avulse kökleri saran dural kılıflar genellikle yırtılır. BOS bu alana ilerler. Genellikle kendi kendine sınırlı ve asemptomatik olan PM oluşturur. Bu lezyonlar değişken derecelerde sinir kökü yaralanması olan olgularda, tam bir kök avulsiyonu olmadan gelişebilir.

Tedavide klasik yaklaşım, cerrahidir.

Sonuç: Sunulan olgularda PS oluşumu ile birlikte travmatik brakial sinir kökü avülsiyonu, üst ekstremitede parsiyel motor defisit ile sonuçlanmış hasarlardır. Doğum ve travma sonrası üst ekstremite güçsüzlüğü-asimetrisi değerlendirilirken brakial pleksus ve pleksusu oluşturan sinir kökleri değerlendirilmeli, PM oluşumu varlığı araştırılmalıdır. İnceleme olası akut kanama sonrası yapılmalıdır.

Anahtar kelimeler: brakial pleksus, avülsiyon, psödomeningosel, görüntüleme

Kaynaklar

1. Sutton D. Textbook of Radiology and Imaging. Edinburg, Churchill Livingstone, 5th ed. Vol II, 1993;1423-4
2. Smith AB, Gupta N, Strober J, Chin C. Magnetic resonance neurography in children with birth-related brachial plexus injury. Pediatr Radiol. 2008 Feb;38(2):159-63. Epub 2007 Nov 22.
3. H. Singh, V. Chandran, SK Khanda. Post traumatic pseudomeningocele. Med J Armed Forces India. 1999 Apr; 55(2): 151–152.
4. Carvalho GA, Nikkhah G, Matthies C, et al. Diagnosis of root avulsions in traumatic brachial plexus injuries: value of computerized tomography, myelography and magnetic resonance imaging. J Neurosurg. 1997;86(1):69–76.
5. Ali S Haider, Ian T Watson, Suraj Sulhan, Dean Leonard. Traumatic Cervical Nerve Root Avulsion with Pseudomeningocele Formation Cureus. 2017 Feb; 9(2): e1028.

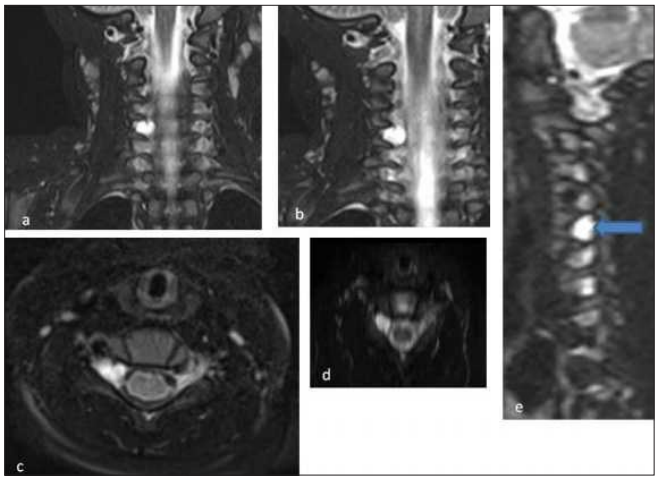

Resim 1. Kırk aylık erkek olguda doğum travmasına bağlı brakial pleksusu hasarı için yapılan MRG incelemesinde; a ve b. Koronal T2, c ve d. Aksiyel 3D-CISS, e. Sagital T2A görüntülerde C5 sinir kökünün devmsızlığı ve komşulukta nöral forameni dolduran PM

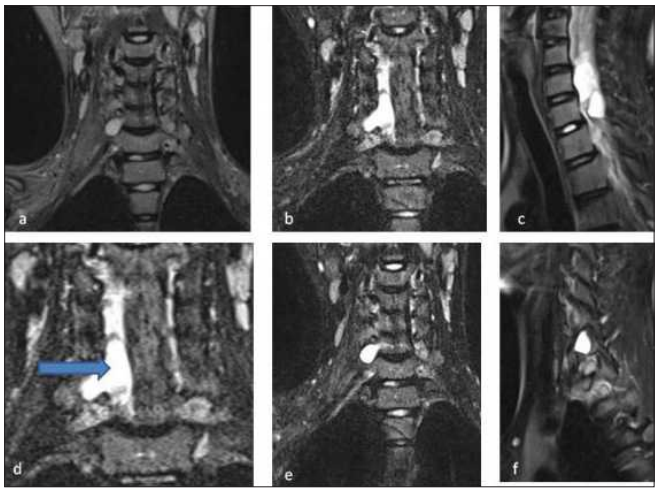

Resim 2. Dokuz yaşında kız olguda travmadan 6 ay sonra yapılan MRG incelemede; a ve d. Koronal SE T2, b ve e. Koronal 3D CISS, c ve f. Sagital T2A görüntülerde sağ C5 sinir kökü devamsızlığı ve PM formasyonu görülüyor (ok).

Nöroradyoloji

PS-385

PEDİATRİK BİR OLGUDA LOMBER PONKSİYON SONRASI GELİŞEN İYATROJENİK İNTRAKRANİAL HİPOTANSİYON IATROGENIC INTRACRANIAL HYPOTENSION AFTER LOMBER PUNCTION IN A PEDIATRIC PATIENT

Başak Atalay[1], Begümhan Baysal[1], Merve Tarhan[1], Elif Yüksel Karatoprak[2]

[1]İstanbul Medeniyet Üniversitesi Göztepe Eğitim ve Araştırma Hastanesi Radyoloji Kliniği
[2]İstanbul Medeniyet Üniversitesi Göztepe Eğitim ve Araştırma Hastanesi Pediatri Kliniği

Giriş: İntrakraniyal hipotansiyon (İH) primer ya da sekonder nedenlere bağlı beyin-omurilik sıvısı (BOS) azalması sebebiyle kafa içi basıncında düşme durumudur (1,2,3,4). Dejeneratif değişiklikler ya da meningeal divertiküllere bağlı spontan olarak gelişebileceği gibi travma, lomber ponksiyon ve spinal anesteziler nedeniyle oluşan dural defektlere bağlı BOS sızıntılarına sekonder de olabilir (1). Pediatrik yaşta lomber ponksiyon (LP) sonrası İH bulguları gelişen bir olgunun Manyetik Rezonans Görüntüleme (MRG) bulgularını literatür eşliğinde tartışmayı amaçladık.

Olgu Sunumu: On dört yaşında obezite ve hipertansiyon sebebiyle takip edilen kız hastanın, baş ağrısı şikayetlerinin olması sebebiyle hastanemiz Pediatri kliniği tarafından interne edilip tetkikleri planlandı. Baş ağrısı ve papil ödemi nedeniyle intrakranial hipertansiyon düşünülen olgunun kranial MRG tetkikinde intrakranial hipertansiyonu destekleyen radyolojik bulgular saptanmadı. Yapılan LP incelemede BOS normal sınırlarda idi. LP sonrası hastanın baş ağrısı şikayetinin giderek artmaya ve ortostatik özellik kazanmaya başlaması, görmede bulanıklık gibi şikayetlerinin oluşması üzerine çekilen kontrol kranial MRG tetkikinde; eski inceleme ile karşılaştırıldığında venöz sinüslerde konjesyon, hipofiz bez boyutlarında hafif artış ve ponksiyon sonrası gelişen bel ağrısı nedeniyle planlanan lomber MRG tetkikinde epidural venöz pleksuslarda genişleme saptandı (Resim 1-4). Olgunun LP öyküsü olması sebebiyle İH düşünüldü. Yatak istirahati, hidrasyon ve analjezik ile semptomlar geriledi.

Tartışma: İH özellikle ortostatik baş ağrısı ve BOS azalması ile karakterize intrakranial basınç bozukluğu sendromudur (1,2). Spontan olgular daha nadir olmakla birlikte sekonder sebepler arasında en sık nedenler travma, operasyon, dehidratasyon gibi klinik süreçler ve LP'dir (1,2,3). Tanıda kranial MRG oldukça duyarlıdır (1,2). Kranial MRG'de diffüz dural kalınlaşma ve pakimeningeal kontrast tutulumu en sık görülen bulgu olmakla birlikte, subdural sıvı koleksiyonları ve hematom, hipofiz bezinde genişleme, venöz sinüslerde dolgunluk İH için tanımlanmış bulgulardır (1,2,3,4). Bu bulgular azalmış BOS volümünü kompanse etmek amacıyla dural venlerde gelişen dilatasyon ile açıklanmaktadır (2). Hasta interne edildikten sonra çekilen ilk kranial MRG ve LP sonrası çekilen kranial MRG incelemeleri karşılaştırıldığında, venöz sinüslerde konjesyon, hipofiz bez boyutlarında hafif artış geliştiği ve lomber MRG'de epidural venöz pleksuslarda genişleme saptandı. Hafif bulgularla prezente olan olgular kolaylıkla gözden kaçabilir. Bizim olgumuzda LP öncesi ve sonrası kranial MRG bulgularının karşılaştırılması erken dönemdeki hafif bulguları farketmemizi sağladı. Erken tanı hastaları gereksiz işlemlerden ve hayati tehlikeye sebep olabilecek komplikasyonlardan kurtarmaktadır ve erken tanı için kranial MRG oldukça faydalıdır (1,2). Tedavi sonrasında radyolojik bulgular düzelmektedir ancak bazı olgularda bulguların düzelmesi zaman alabilir (2).

Sonuç: İH en sık sekonder sebeplere bağlı olarak oluşur ve bu sebepler içerisinde LP en sık nedenlerden birisidir. Kranial MRG bulguları, İH tanısı için oldukça önemli rol oynamaktadır.

Anahtar kelimeler: İntrakranial Hipotansiyon, Lomber Ponksiyon, Pediatrik, Manyetik Rezonans Görüntüleme

Kaynaklar

1. Özlem Kayım Yıldız, Recep Dönmez, Şeyda Figül Gökçe, Aslı Bolayır, Burhanettin Çiğdem, Hatice Balaban, Bülent Yıldız, Ertuğrul Bolayır, Suat Topaktaş, İntrakraniyal Hipotansiyonun Nöroradyolojik Bulguları: İki Olgu, Turk J Neurol 2017;23:241-243, DOI:10.4274/tnd.47568
2. Naime Altınkaya, Tülin Yıldırım, Deniz Yerdelen, Baflak Karakurum, Ali Fuat Yapar, Özlem Alkan, Primer ve Sekonder İntrakraniyal Hipotansiyon: Klinik İzlem, MRG ve Radyoizotop Sisternografi Bulguları, Turk Norol Derg 2010;16:78-85
3. James J. Sell1, Frederick W. Rupp1, William W. Orrison, Jr. 1,2, Iatrogenically Induced Intracranial Hypotension Syndrome, AJA:i65, December 1995
4. Mustafa Kakşi , Fatih Han Bölükbaşı, Spontan İntrakranial Hipotansiyon: Bir Olgu Sunumu, Türk Nöroşirürji Dergisi 2012, Cilt: 22, Sayı: 2, 145-148

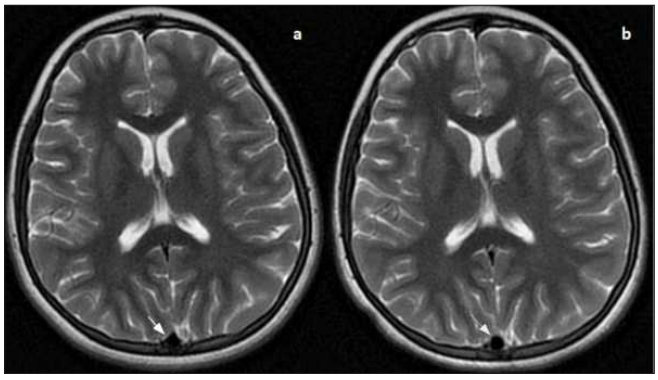

Resim 1. Kranial MRG incelemede a) LP öncesi b) LP sonrası aksiyel T2 ağırlıklı görüntülerde; süperior sagital sinüs çapında LP sonrası görüntülerde venöz konjesyona sekonder artış (ok) dikkati çekmektedir.

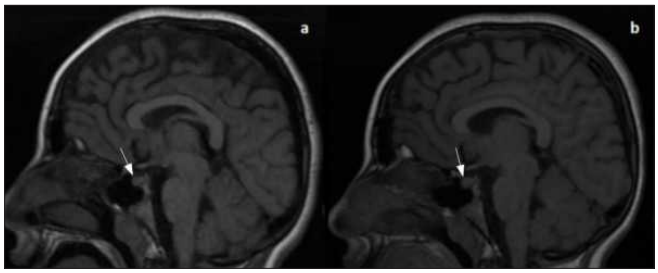

Resim 2. Kranial MRG incelemede a) LP öncesi b) LP sonrası sagital T1 ağırlıklı görüntülerde; hipofiz gland boyutlarında LP sonrası görüntülerde artış (ok) izlenmektedir.

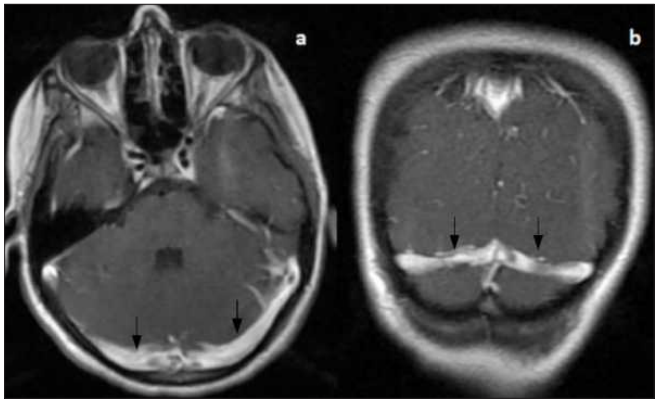

Resim 3. LP sonrası kontrastlı kranial MRG'de a) Aksiyel b) Koronal postkontrast T1 görüntülerde; her iki transvers sinüs (ok) konjesyon ile uyumlu belirgin görünümdedir. LP öncesi kontrastlı görüntüler bulunmadığı için karşılaştırma yapılamamıştır.



Resim 4. Lomber MRG incelemede sagital postkontrast T1 görüntülerde lomber alanda epidural venöz pleksus genişlemesi (ok) dikkati çekmektedir. Olgunun LP öncesi lomber MRG incelemesi mevcut olmadığından karşılaştırma yapılamamıştır.

Nöroradyoloji

PS-386

A CASE REPORT: UREMIC ENCEPHALOPATHY IN A PATIENT WITH END-STAGE RENAL DISEASE

Aycan Bölük Gülsever, Suna Ors Kokurcan, Anıl Dediğidoğru, Elif Hocaoğlu, Ercan İnci

Bakirköy Dr. Sadi Konuk Training and Research Hospital, Radiology Department

Introduction: Uremic encephalopathy(UE) is an acquired toxic syndrome, characterized by in patients with untreated or inadequately treated end-stage renal disease (ESRD). Here we report a patient who have been followed with ESRD and developed acute onset dysarthria and upper limb tremor associated with deep white matter lesions that show diffusion restriction. Our aim is to emphasize that restricted diffusion accompanied by cytotoxic edema in patients with ESRD can be related with high urea and creatinine levels, and UE should be considered in differential diagnosis.

Case: A 31-year-old male patient with diabetes mellitus and ESRD admired to emergency with complaints of weakness, fatigue, dysarthria and right hemiparesis. Patient has history of bilateral nefrostomy. Laboratory results on admission were as the following: sodium 138 mmol/L (136–145), potassium 4.2 mmol/L (3.5–5.1), glucose 107 mg/dL (65–99), urea 211 mg/dl (8-20), creatinine 10.5 mg/dl (0.65-1.09), CRP 73 mg/dL (<5mg/dl) and eGFR 10.39 mL/min/1.7. Urinary ultrasonographic examination revealed that grade 4 dilatation and multiple stones in pelvicalyceal structures in bilateral kidneys. In the patient's cranial diffusion-weighted imaging (DWI), restricted diffusion areas consistent with acute cytotoxic edema were observed in bilateral deep white matter extending to basal ganglia (Image 1). The patient was taken to dialysis due to obstructed nephrostomy and high uremia. Follow-up cranial DWI that performed 9 days after the initial presentation demonstrated complete resolution of the lesions with drop of creatinin and urea levels (Image 2).

Discussion: UE in ESRD patients is rare condition. The patients are usually presented with headache, dysarthria, and less often with extrapyramidal features, all of which generally resolve without sequelae or recurrence [1]. Neurological imaging results show partial or complete recovery in most patients after days and weeks [2]. This syndrome is usually self-limiting with spontaneous resolution of symptoms after treating high uremia and there is no recommended specific treatment [3]. Several neurobiochemical changes in brain have been reported in UE, including alterations in water transport that leads cerebral edema, changes in the blood–brain barrier and cerebral metabolism. UE has three patterns of imaging findings: basal ganglia, cortical or subcortical and deep white matter involvements. Deep white matter involvement is the most rare form which appears in the supratentorial regions [4,5,6,7].The DWI and ADC map can be used to determine whether the underlying mechanism is related to the vasogenic or cytotoxic edema [8]. In our patient, the ADC map revealed decreased water mobility in the affected brain regions. This finding indicates that cytotoxic edema is the predominant mechanism underlying the lesions in our case. Along with supportive therapy, appropriate correction of uremia has been indicated as main focus of the management [9]. A review of literature shows that resolution of clinical symptoms can be completely in 20% of the cases, partial with residual deficits in 50% of the cases and absent in 30% of the cases. In almost 90% of the cases, complete or partial radiological recovery of these lesions has been reported when neuroimaging studies were repeated at a median of two months after initial scans [2]. Unlike these cases reported in the literature, our patient showed faster recovery both clinically and radiologically.

Anahtar kelimeler: obstructive nephropathy, uremic encephalopthy, hemodialysis, diffusion weighted imaging

Kaynaklar

1.Wang HC, Cheng SJ. The syndrome of acute bilateral basal ganglia lesions in diabetic uremic patients. J Neurology. 2003;250(8):948–955.
2. Li JY, Yong TY, Sebben R, et al. Bilateral basal ganglia lesions in patients with end-stage diabetic nephropathy. Nephrology. 2008;13:68-72.
3. Finelli PF. Symmetric basal ganglia lesion in a diabetic dialysis patient: recurrence and pathogenesis. Neuroradiology J.2015; 28(1):51–52.
4.D.M. Kim, X I.H. Lee, and X C.J. Song. Uremic Encephalopathy: MR Imaging Findings and Clinical Correlation. Published April 28, 2016 as 10.3174/ajnr.A4776.
5. Yoon CH, Seok JI, Lee DK, et al. Bilateral basal ganglia and unilateral cortical involvement in a diabetic uremic patient. Clin Neurol Neurosurg 2009;111:477–79 CrossRef Medline
6. Schmidt M, Sitter T, Lederer SR, et al. Reversible MRI changes in a patient with uremic encephalopathy. J Jephrol 2001;14: 424 –27 11730279.
7. Tatsumoto N, Fujisaki K, Nagae H, et al. Reversible posterior leukoencephalopathy syndrome in a patient with severe uremic encephalopathy. Clin Nephrol 2010;74:154 –58.
8. Mahajan PS, El Esnawi MA, Hussein SA, Al Maslamani NJ. Rare case of reversible acute symmetrical lesions of the bilateral basal ganglia associated with diabetic nephropathy and chronicrenal failure. J Clin Imaging Sci.2014;4:29.
9. Kuppachi S, Lwin L, Yoo J, Suneja M. Bilateral basalganglia lesions in end-stage kidney disease presenting as acutechorea. Clin Kidney J.2013;6(4):450–451. Neurol Sci.

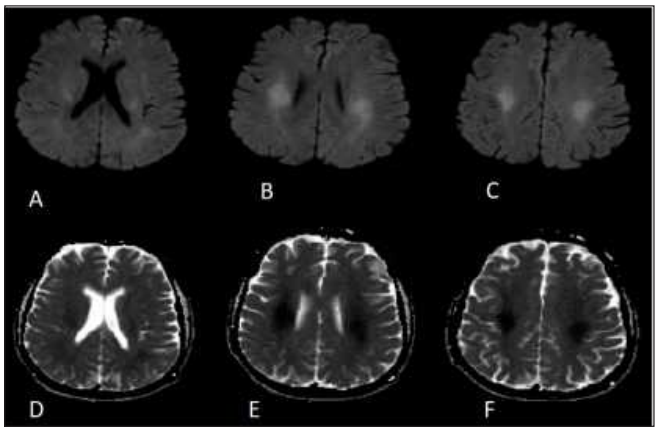

Resim 1. Pretreatment DWI (A-C) and ADC map (D-F)

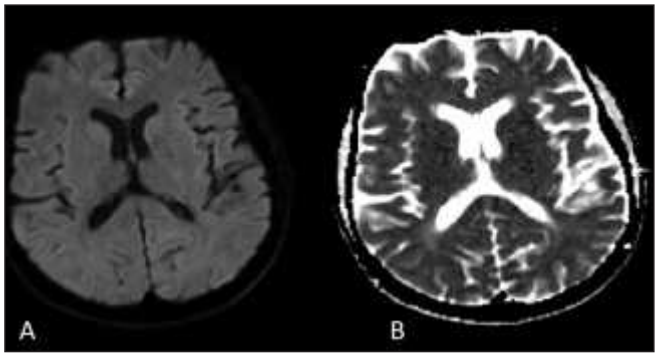

Resim 2. Posttreatment DWI (A) and ADC map (B)

Nöroradyoloji

PS-387

EKSTRAVENTRİKÜLER NÖROSİTOM MRG BULGULARI: OLGU SUNUMU

Hale Turnaoğlu, Gökhan Kahraman, Kemal Murat Haberal, Feride Kural Rahatlı, Ahmet Muhteşem Ağıldere

Başkent Üniversitesi Tıp Fakültesi, Radyoloji AD, Ankara

Giriş ve Amaç: Ekstraventriküler nörositom, serebral hemisferlerde yer alan nörositom özellikleri gösteren oldukça nadir bir parankimal tümördür. Yetişkinlerde sıklıkla bildirilmiş olsa da, pediatrik popülasyonda oldukça nadirdir. Bu sunumda ekstraventriküler nörositom tanısı alan pediatrik bir olgunun MRG bulgularını sunmayı amaçladık.

Olgu Sunumu: Üç aydır devam eden baş ağrısı ve son birkaç haftadır çift görme şikayeti olması sebebiyle çocuk nöroloji polikliniğine

başvuran 14 yaşındaki erkek hasta beyin MRG incelemesi için tarafımıza yönlendirildi. Yapılan kontrastlı beyin MRG incelemesinde, sağ pariyetal lobdan frontal loba doğru uzanım gösteren, heterojen yapıda kistik nekrotik ve solid komponentleri bulunan, solid komponentlerinde kontrastlanma izlenen, çevresinde vazojenik ödem alanı bulunan, sağ lateral ventrikülü daraltan ve orta hat yapılarında sola doğru şifte neden olan, sulkusları silen kitle lezyonu izlendi (Resim 1, 2). Lezyonun solid komponentlerinde diffüzyon ağırlıklı sekanslarda diffüzyon kısıtlanması görüldü (Resim 3). Opere edilen hastanın patolojik tanısı ekstraventriküler nörositom olarak geldi. Ayrıca patoloji raporunda mitotik etkinlikte artış, nekroz ve mikrovasküler proliferasyon ile yüksek Ki-67 proliferasyon indeksi rapor edildi ve artmış yineleme riski nedeniyle olgunun yakın takibi önerildi.

Tartışma ve Sonuç: Santral nörositomlar sıklıkla genç erişkinlerde görülen ve genellikle beyin ventriküllerinde bulunan nadir beyin tümörleridir (1). Ekstraventriküler nörositomlar, santral nörositom benzeri tümörler olarak adlandırılırlar. Lateral ventriküllerde ortaya çıkan neoplazmalara benzerler fakat biyolojik davranışı ve histopatolojik özellikleri ile daha sıradışı tümörlerdir (2). Genellikle nöbet ve hemiparezi şeklinde kitle etkisiyle kendini gösterir. Literatürdeki vaka raporlarında, az sayıda görüntüleme bulgusu rapor edilmiştir. Görüntüleme özellikleri açısından ekstraventriküler nörositomlar, genel olarak iyi sınırlı, heterojen, kistik ve solid komponentleri bulunan kitlelerdir. Sıklıkla eşlik eden kalsifikasyon ve peritümoral ödem mevcuttur (3). Kanama odakları da bildirilmiştir (4). Morfolojik olarak, santral nörositomlara neredeyse benzer özellikler ile karakterizedir. Ek olarak, genellikle daha yüksek dereceli tümör özellikleri gösterirler. İntraventriküler santral nörositomlar ve ekstraventriküler nörositomların özelliklerini karşılaştıran bir çalışmada, ekstraventriküler nörositomların atipi, yüksek nüks oranı ve nüks için daha kısa süre ile ilişkili malign biyolojik davranışları daha sık gösterdiği görülmüştür. Total cerrahi rezeksiyon, önemli ölçüde iyi sonuç veren bir tedavidir (5, 6). Ekstraventriküler nörositomlar, diğer primer beyin neoplazmaları ile görüntüleme özellikleri itibariyle benzer özelliklere sahiptir. Bu nedenle ekstraventriküler nörositomların preoperatif tanısı zordur. Serebral kortekste tanımlanan özelliklere sahip tümörler açısından ayırıcı tanıda oligodendroglioma, pilositik astrositoma ve gangliogliomа düşünülebilir. Ekstraventriküler nörositomlar ile ilgili literatür sınırlı olsa da, yönetim protokollerini yönlendirmek için uzun takip verilerine sahip seriler gerekmektedir. Ekstraventriküler nörositomlar, genç hastalarda kistik nekroz, kalsifikasyon, kanama odakları ve kontrast tutan solid komponentleri olan beyin parankimal kitlelerinde ayırıcı tanıda düşünülmelidir. Rekürrens ihtimali sebebiyle hastalar yakın takip edilmelidir.

Anahtar kelimeler: Ekstraventriküler nörositom, pediatrik beyin tümörleri, manyetik rezonans görüntüleme

Kaynaklar

1. Messina R, Cefalo MG, Secco DE, et al. Behavioral disorders as unusual presentation of pediatric extraventricular neurocytoma: Report on two cases and review of the literature. BMC Neurol 2014;14:242.
2. Louis DN, Ohgaki H, Wiestler OD, et al. The 2007 WHO classification of tumours of the central nervous system. Acta Neuropathol 2007;114:97-109.
3. Kowalski RJ, Prayson RA, Lee JH. Skull base neurocytoma: case report and review of the literature of extraventricular neurocytomas. Skull Base 2002;12:59-65.
4. Ritz R, Roser F, Bornemann A, et al. Extraventricular neurocytoma presenting with intratumoral hemorrhage. Clin Neuropathol 2005;24:101-105.
5. Xiong Z, Zhang J, Li Z, Jiang J, et al. A comparative study of intraventricular central neurocytomas and extraventricular neurocytomas. J Neurooncol 2015;121:521-529.
6. Patil AS, Menon G, Easwer HV, Nair S. Extraventricular neurocytoma, a comprehensive review. Acta Neurochir 2014;156:349-354.

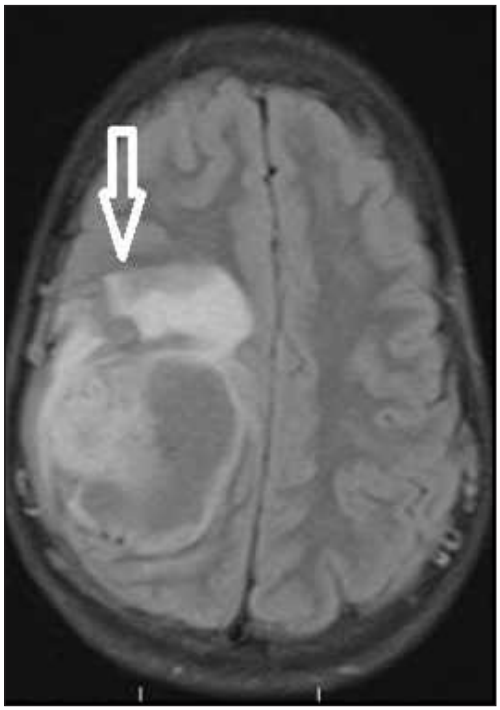

Resim 1. Aksiyel FLAIR imajda sağ pariyetal lobdan frontal loba doğru uzanım gösteren, orta hat yapılarında minimal şifte neden olan, heterojen yapıda, kistik nekrotik ve solid komponentleri bulunan kitle lezyonu izleniyor (ok). Kitlenin çevresinde vazoje

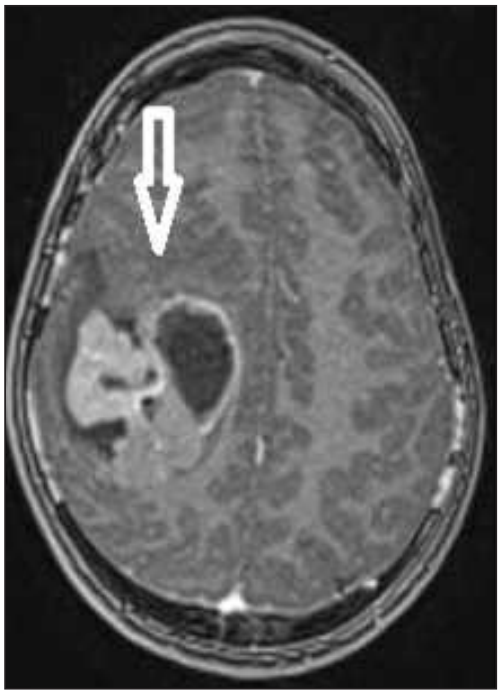

Resim 2. Aksiyel kontrastlı T1A imajda kitlenin solid komponentlerinin kontrastlandığı izleniyor.

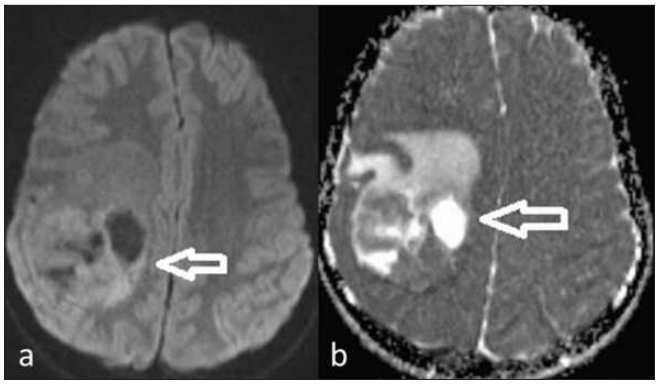

Resim 3. Kitlenin solid komponentlerinde diffüzyon kısıtlaması mevcut olup diffüzyon ağırlıklı imajda (a) bu alanlar hiperintens izlenirken ADC imajda (b) bu alanlara karşılık gelen lokalizasyonlar hipointens izleniyor.

Nöroradyoloji

PS-388

DEV OKSİPİTAL ENSEFALOSEL(GİANT OCCİPİTAL ENCEPHALOCELE); PRENATAL TANI, HASTA YÖNETİMİ VE POSTNATAL TEDAVİ YAKLAŞIMI

Özgül Gülaslan Erdoğan, Sami Bardakçı, Deniz Öztekin, Mehmet Şenoğlu, Özgür Öztekin

Sağlık Bilimleri Üniversitesi Tepecik Eğitim ve Araştırma Hastanesi

Giriş ve Amaç: Sefalosel intrakranyal yapıların kranyumdaki bir defektten dışarı herniasyonudur. Kranyal meningosel sadece meninksler ve beyin omurilik sıvısı(BOS) içerirken, defekt beyin dokusu içerdiğinde Ensefalosel olarak adlandırılır. Çoğu ensefalosel orta hatta oksipital bölgede(%75) yerleşim gösterirken frontal ve parietal yerleşim de tanımlanmıştır. Oksipital Ensefalosel insidansı 1/10.000 dir. Dev Oksipital ensefalosel daha da nadirdir. Dev oksipital ensefaloselde herniye olan kısım kaynaklandığı kafadan daha büyüktür. Ensefalosel olgularının %70-80'inde ventrikülomegali, %25'inde mikrosefali eşlik etmektedir. Çeşitli teratojenler oksipital ensefalosel ile ilişkilidir bunlar; Na arsenat, Klofibrat, ve Vitamin A dır.

Olgu: Kliniğimize Fetal oksipital ensefalosel ön tanısıyla refere edilen 22 yaşında Gravida 1 Parite 0 olan olgumuz; BPD'ye göre 26 hafta, FL'ye göre 32 hafta gebelik yaşında iken tarafımıza Fetal MRG için konsülte edildi.

Yöntem ve Gereçler: Bu sunumda büyük kısmını beyin parankiminin(sadece BOS değil) oluşturduğu nadir görülen dev oksipital ensefalosel olgusunun prenatal ve postnatal MRG görüntüleri ile preoperatif ve postoperatif görüntüleri sunulmuştur.

Bulgular: Olgumuzun Fetal MRG sinde; fetal kranyumda yaklaşık 2,5 cm'lik oksipital defektten; serebral parankim ekstrakalvaryal herniasyon göstermektedir(Ensefalosel). Herniye serebral parankim 90x53x72 mm boyuttadır. Oksipital herniasyonun yanı sıra posterior fossa yapıları kaudale doğru foramen magnumu oblitere edecek şekilde herniasyon göstermektedir. Kalvaryum içerisinde frontal bölgede ağırlıklı olarak frontal lobun yer aldığı serebral parankim dokusu yer almaktadır. Mevcut rudimente görünümdeki serebral parankimin sağ ve sol yarısı net ayırım göstermemekte, rudimente yapıda falksa ait olabilecek doku izlenmektedir. Posterior fossa yapıları normalden küçük, tentoryum aşağı yerleşimlidir. Olgumuzda Ventrikülomegali izlenmemiştir. Fetal yüze ait yapıların incelemesinde; orbitalar belirginleşmiş, frontal bölge basık görünümdedir. Olgunun kafa çevresi normalden küçük 24 cm dir(Mikrosefali), metopik süturu kapalıdır. Dev oksipital ensefalosel olgularında transvers sinüs ve torkulanın değerlendirilmesi-lokalizasyonunun (herni kesesi içinde veya intrakalvaryal yerleşimli olması) tespiti operasyonun planlaması açısından oldukça önemlidir. Operasyon öncesi MR Venografi ve MR Anjiografi klavuzluğunda rezeksiyon yapılacak alanda majör vasküler yapıların olmadığı tespit edilerek operasyon komplikasyonsuz bir şekilde tamamlanmıştır.

Tartışma ve Sonuç: Oksipital ensefalosel; ensefalosel spektrumunun en sık görülen tipidir. Dev oksipital ensefalosel nadir görülen bir durum olup; herniye kısmın sadece veya büyük oranda BOS içermesi sık karşılaşılan durum olmakla birlikte herniye kısmın sadece ve büyük miktarda beyin parankimi içermesi oldukça enderdir. Dev Oksipital ensefaloselde; Prenatal Manyetik rezonans görüntüleme herniye ve intrakalvaryal kısmın oranını ve içeriğini belirlemede oldukça etkin ve reel sonuçlar vermektedir. Bu tanımlama olguların doğum planlamasında, postnatal operasyon hazırlığında kritik öneme sahiptir.

Anahtar kelimeler: Dev Oksipital Ensefalosel, Fetal MRG, Sefalosel

Kaynaklar

*Tanısal Ultrasonografi; Carol M. Rumack, Stephanie R. Wilson, J. William Charboneau, Deborah Levine
*Diagnostic Imaging Obstetri; Woodward, Kennedy, Sohaey
*Giant Occipital Encephalocele- A Report of Two Rare Cases; Dr Faran Ahmad, Dr Mohammad Kaif, Dr Tarun Pandey, Dr Deepak Kumar Singh
*Giant Encephalocele: A Study of 14 Patients; Mahapatra A.K.

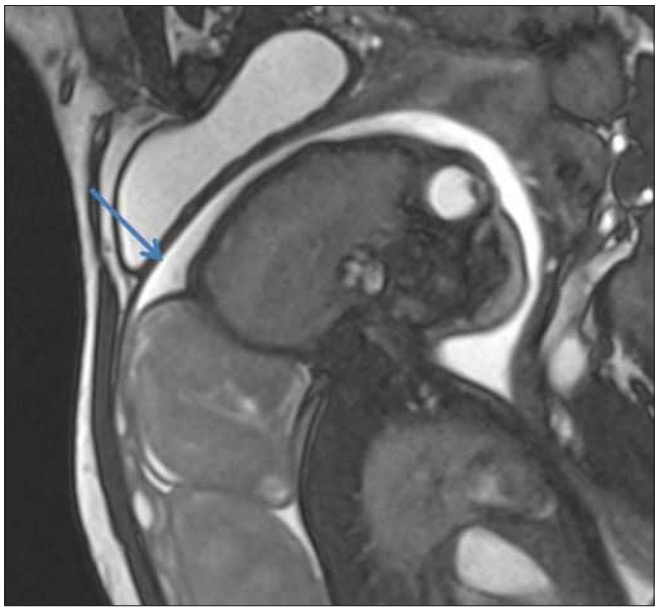

Resim 1. Prenatal Sagital T2 Trufi görüntüde; oksipital bölgede dev ensefalosel kesesi.

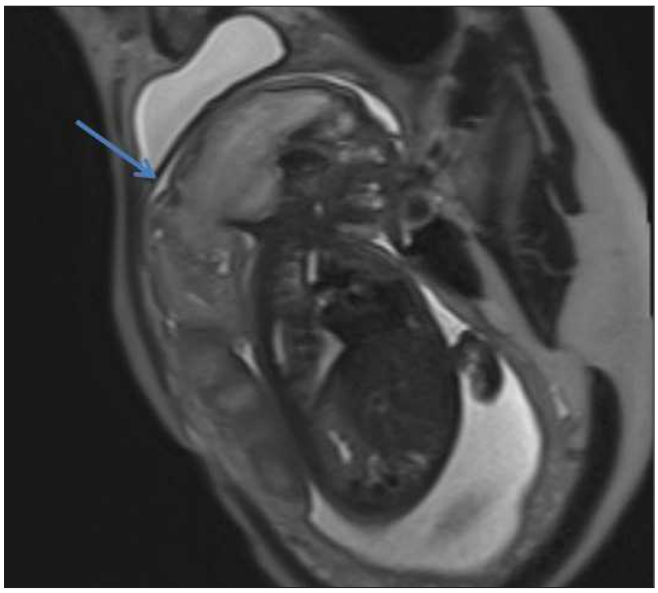

Resim 2. Prenatal Sagital T2 Haste görüntüde; posteriorda defekt ve bu defektten herniye beyin parankimi.

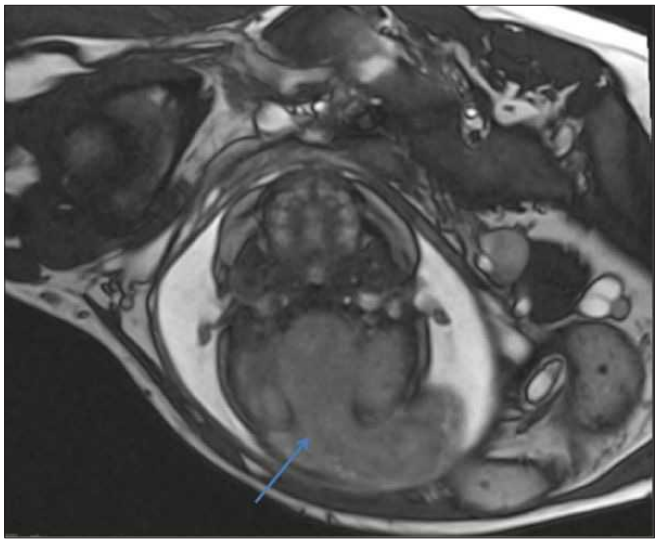

Resim 3. Prenatal Aksiyel T2 Trufi görüntüde; oksipital bölgede defekt ve bu defektten herniye beyin parankimi.



Resim 4. Postnatal T2 Ağırlıklı aksiyel görüntüde; oksipital bölgede defekt; defektten herniye içerisinde 3. ve lateral ventriküllerin yer aldığı serebral hemisferler ve çevresinde de BOS sıvısı izlenmektedir.



Resim 5. Postnatal ADC görüntüde; İskemi-stroke izlenmemiş olup; intrakranial ve ekstrakranial sahaların sinyali birbirine benzemektedir.



Resim 6. Postnatal gross bakıda dev oksipital ensefalosel kesesi.



Resim 7. Postnatal gross bakıda dev oksipital ensefalosel kesesi



Resim 8. Postnatal gross bakıda oksipital bölgede saçlı deri ile devamlılık gösteren defekt.



Resim 9. Operasyon sırasında gross bakıda rezeke edilen herniye beyin parankimi ve mikrosefalik kafa. Herniye kese içerisinde gliotik(nonfonksiyone) beyin dokusu rezeksiyonu yapılmış ve herniye beyin parankiminde majör vasküler yapılar izlenmemiştir.



Resim 10. Postoperatif gross bakıda insizyon kesisi, operasyon komplikasyonsuz bir şekilde tamamlanmıştır.

Nöroradyoloji

PS-389

SİLDENAFİL KULLANIMI İLE İLİŞKİLİ SEREBRAL DERİN VENÖZ SİSTEM TROMBOZU

Ömer Bağcılar, Yeşeren Deniz Şenli, Kürşat Karaman, Toğrul Mammadov, Oğuz Karakayalı

İstanbul Üniversitesi-cerrahpaşa Cerrahpaşa Tıp Fakültesi Radyoloji AD

Giriş ve Amaç: Bilateral talamik tutulum ile prezante olan olgularda Percheron arter enfarktı, baziler tepe okluzyonu, derin venöz sistem trombozu, bitalamik gliom, Creuzfteldt-Jakob hastalığı, metabolik süreçler ve demyelinizan patolojiler akla gelmektedir. Sitotoksik ödemden ziyade vazojenik ödem tablosunun hakim olduğu olgularda ise venöz trombüs olasılığı ön plana çıkmaktadır. Anamnezinde sildenafil kullanımı bildiren olgularda serebral venöz trombüs riskinin arttığı göz önüne alınarak venöz incelemenin gecikmeden gerçekleştirilmesi gerekmektedir. Bu posterde normalden fazla dozda sildenafil kullanımına sekonder geliştiği düşünülen serebral derin venöz sistem trombozu ile prezante olan bir olgu sunumu yapmayı amaçlamaktayız.

Olgu Sunumu: Acil servis ünitemize 15 gündür giderek artan bilinç değişikliği ve baş ağrısı şikayetleriyle başvuran 67 yaşında erkek hastanın MR görüntülerinde solda daha belirgin bilateral, belirgin difüzyon kısıtlanmasının eşlik etmediği ödem ile uyumlu T2-FLAIR sinyal artışları izlenmiştir(Resim 8). Sol internal serebral ven, Galen veni ve Straight sinus lümenlerinde tüm sekanslarda izlenen sinyal artışları, muhtemel trombüse ait olarak değerlendirilmiştir(Resim 1, Resim 4, Resim 5 ve Resim 6). ADC haritasında belirgin hipointensite izlenmemiş olup bu bulgu sitotoksik ödemden ziyade vazojenik ödemin tabloya hakim olduğunu desteklemiştir(Resim 9). MR Venografi görüntülerinde Straight Sinüs'te dolum izlenmeyen olgunun Serebral derin venöz trombüs(SDVT) ön tanısı ile servis yatışı yapılmıştır(Resim 10). Alınan detaylı anamnezde olgu haftada 5 gün sildenafil kullandığını bildirmiştir. Clexane 0,6 sc 2x1 tedavi başlanan olguda klinik ve radyolojik düzelme olmaması üzerine yapılan DSA incelemede Galen veninde kontrast stagnasyonu izlenmiş olup Straight sinüs geç fazlarda dahi opasifiye olmamıştır(Resim 2 ve Resim 3). Bunun üzerine Clexane 0,8 2x1 sc tedavi protokü uygulanan olguda tama yakın klinik düzelme izlenmiş olup radyolojik bulgularda kısmen regresyon dikkati çekmiştir(Resim 7). Olgunun medikal tedavisi servis yatışı ile devam etmektedir.

Tartışma ve Sonuç: Bitalamik T2 ağırlıklı görüntülerde sinyal artışı izlenen olgularda akut bir koma kliniği ve belirgin diffüzyon kısıtlanmasının eşlik ettiği durumlarda akla ilk planda Percheron

arter enfarktı-baziler tepe okluzyonu gibi arteriyel iskemik süreçler gelmelidir.(1) Subakut-kronik bir prezentasyon sergileyen, özellikle çocuk ve genç erişkin olgularda ise bilateral talamik gliom olasılığı ön plana çıkmaktadır.(2) Progesif demans, myokloni, davranış değişiklikleri, kortikal difüzyon kısıtlanmalarının, pulvinar ağırlıklı bitalamik tutuluma eşlik ettiği olguların Creutzfeldt-Jakob hastalığı açısından araştırılması gerekmektedir.(3) Hipoksik, hipoglisemik, demyelinizan süreçlerin, metabolik hastalıkların da bazal ganglion tutulumu yapabildiği bildirilmiştir.

Sildenafil erektil disfonksiyon tedavisinde oral yoldan etkili olan ilk ilaçtır. Sildenafil siklik guanozin monofosfat sentezini arttırarak oluşturduğu arteriyel düz kas relaksasyonu ile penil arteriyel akımda artışa, buna sekonder olarak da korporal venöz okluzyona imkan tanımaktadır. Henüz geniş hasta sayısına sahip çalışmalarda gösterilemese de sildenafile bağlı hem arteriyel hem venöz inme vakalarına ait bildirimler giderek artmaktadır.(5) SDVT açısından predispozan olduğu bilinen gebelik, OKS kullanımı, steroid kullanımı, protrombotik gen mutasyonları gibi faktörlerin yanı sıra sildenafil kullanımının da benzer sonuçlara yol açabileceği göz önünde tutularak anamnezin bu açıdan da sorgulanması, tanı ve tedavinin gecikmemesi açısından oldukça önem taşımaktadır.(4)

Anahtar kelimeler: Serebral derin venöz trombüs

Kaynaklar

1-Vinod KV, Kaaviya R, Arpita B. Artery of percheron infarction. Ann Neurosci 2016;23:124–6
2-Bernstein M, Hoffman HJ, Halliday WC, Hendrick EB, Humphreys RP: Thalamic tumors in children. J Neurosurg 61: 649-656, 1984
3-Gao LP, Shi Q, Xiao K, Wang J, Zhou W, Chen C, Dong XP. The genetic Creutzfeldt-Jakob disease with E200K mutation: analysis of clinical, genetic and laboratory features of 30 Chinese patients. Sci Rep. 2019 Feb 12;9(1):1836
4-Rufa A, Cerase A, Monti L, Dotti MT, Giorgio A, Sicurelli F, Federico A (2007) Recurrent venous thrombosis including cerebral venous sinus thrombosis in a patient taking sildenafil for erectile dysfunction. J Neurol Sci 15:293–295
5-Mehdizahed M, Hosseini H, Yazdchi T, Farahangiz S (2008) Visual field defect as a presenting sign for hemorrhagic stroke caused by sildenafil. Indian J Ophtalmol 56:159–160

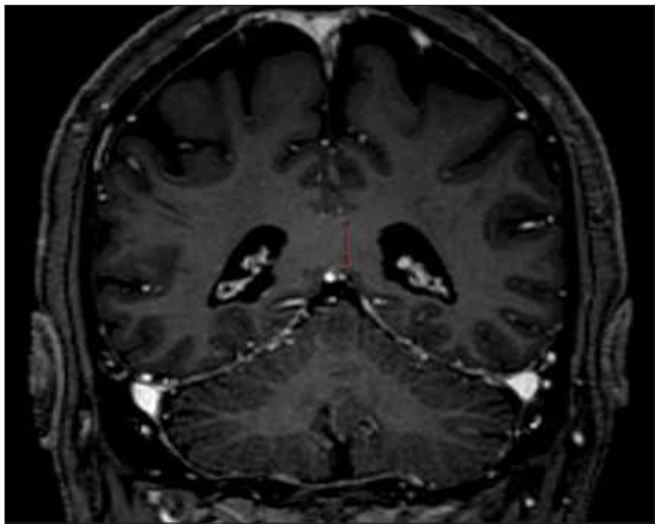

Resim 1. Kontrastlı T1 ağırlıklı görüntülerde sol İnternal Serebral Ven lümeninde trombüse ait dolum defekti dikkat çekmiştir.

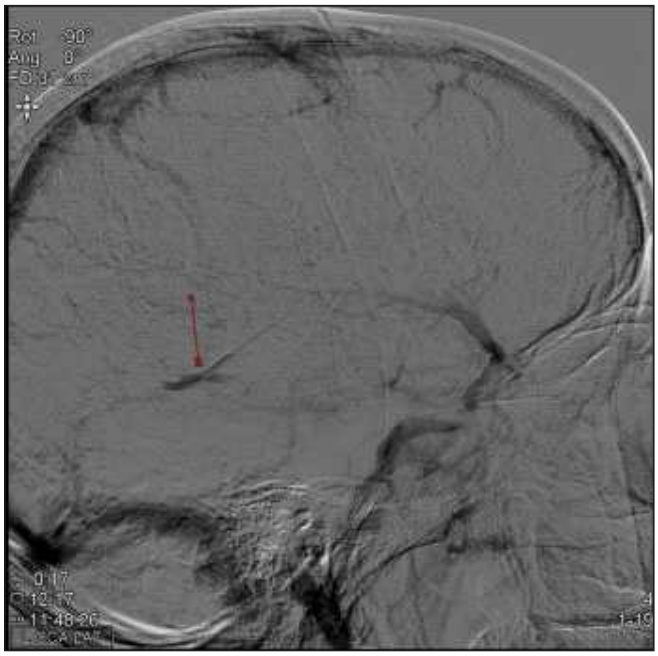

Resim 2. DSA incelemenin geç, venöz fazlarında Galen veninde kontrast stagnasyonu mevcut olup Straight sinüse ait opasifikasyon izlenmemiştir.

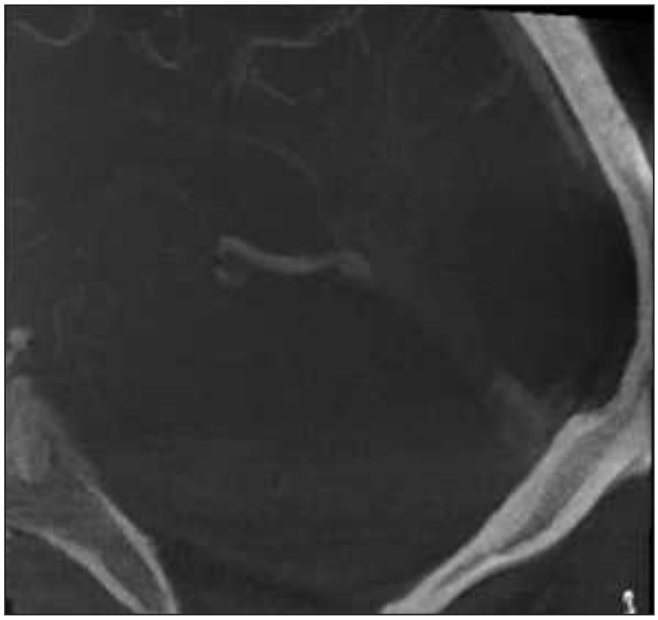

Resim 3. Cone-Beam CT-Anjiografi'de Straight sinüste trombüse ait dolum defekti daha net ortaya konabilmiştir.

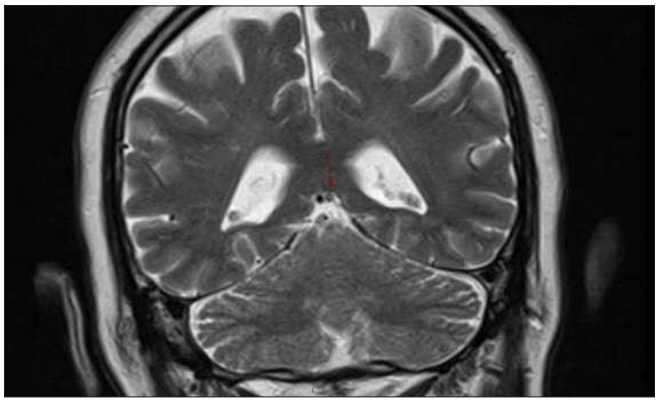

Resim 4. Sol ağırlıklı bitalamik ödem tablosu izlenen olguda sol İnternal Serebral Ven lümeninde trombüse ait sinyal izlenmiştir.

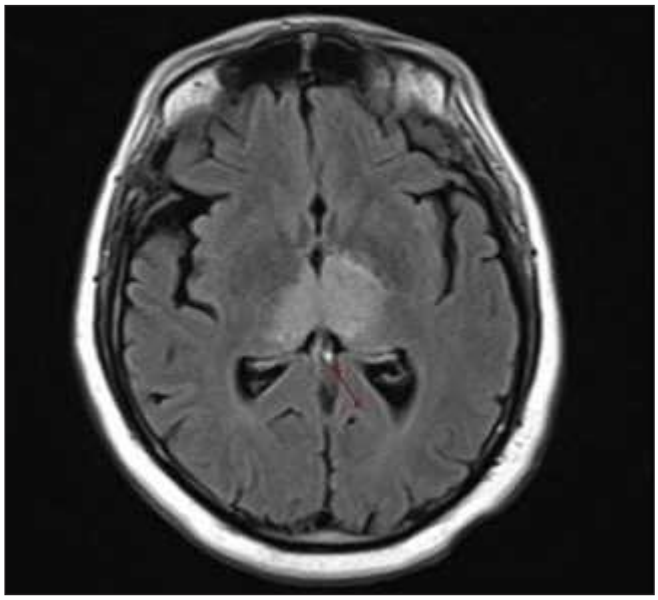

Resim 5. Flair sekansında, Sol İnternal Serebral Ven lümeninde trombüse ait sinyal artışı dikkati çekmiştir.

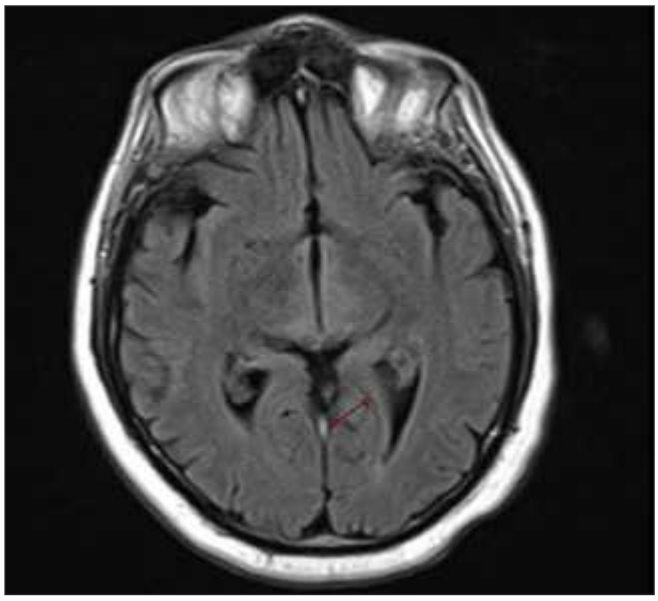

Resim 6. Straight Sinüs lümeninde trombüse ait lüminal sinyal artışı izlenmiştir.

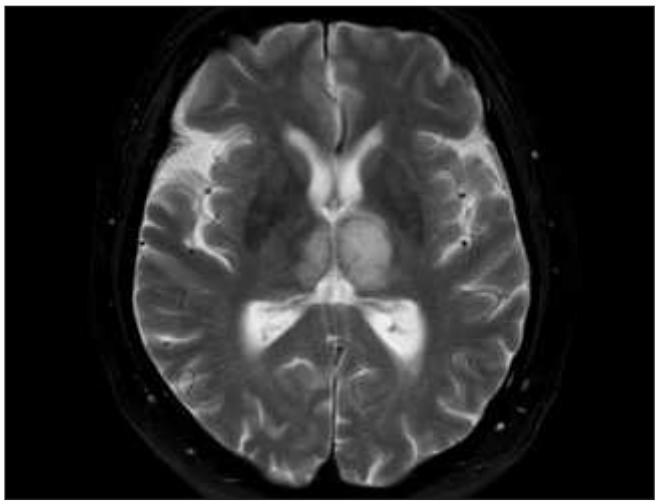

Resim 7. Clexane dozu arttırılan olguda tama yakın klinik düzelme, radyolojik bulgularda da kısmi regresyon izlenmiştir.

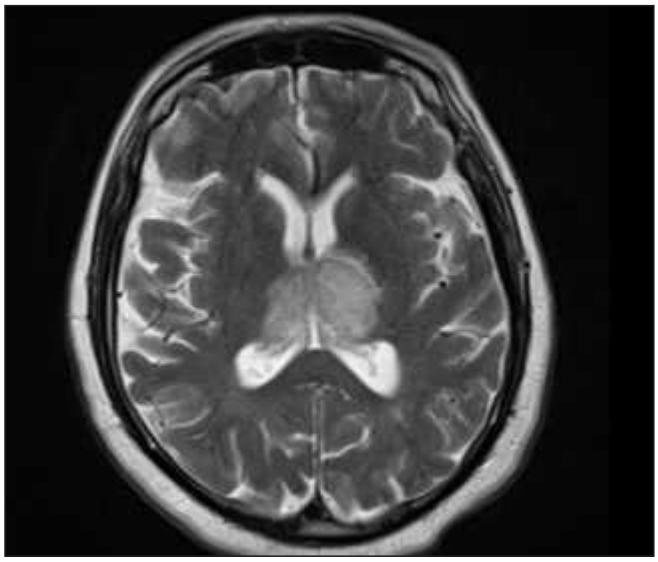

Resim 8. Başağrısı ve bilinç değişikliği ile acil servise başvuran olguda bitalamik, T2 ağırlıklı görüntülerde sinyal artışları izlenmiştir.

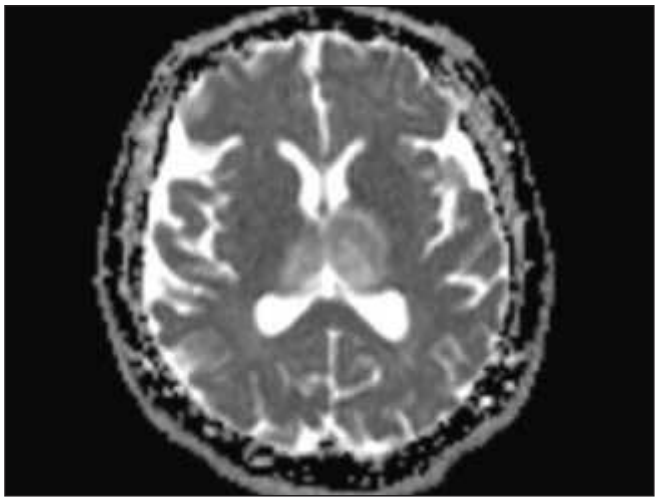

Resim 9. ADC haritasında sitotoksik ödemden ziyade vazojenik ödeme ait, hipointensitenin az oranda eşlik etiği sinyal değişiklikleri dikkati çekmiştir.

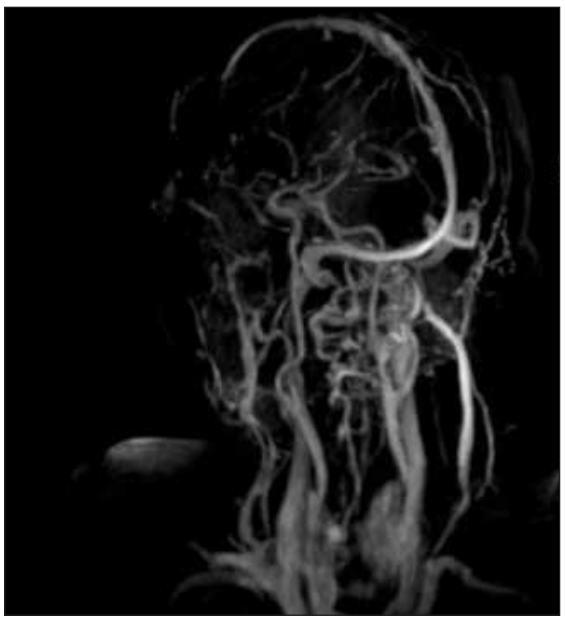

Resim 10. MR venografi MİP görüntülerinde Straigh Sinüs'e ait lüminal kontrast dolumu seçilememektedir.

Nöroradyoloji

PS-390

DANDY WALKER SENDROMU; FETAL MRG BULGULARI(DANDY WALKER SYNDROME; FETAL MRI FINDINGS)

Muhammed Samed Cansız, Nusret Seher, Mustafa Koplay

Selçuk Üniversitesi Tıp Fakültesi Radyoloji AD

Giriş ve Amaç: Dandy walker malformasyonu (DWM) nadir görülen konjenital bir anomali olup serebellar vermisin hipoplazisi, dördüncü ventrikülün kistik dilatasyonu, genişlemiş posterior fossa ve hidrosefali ile karakterizedir.(1) Günümüzde kullanılan Dandy –Walker kompleksi terimi ise; Dandy Walker sendromu (DWS), Dandy-Walker variant ve Megasisterna magna gibi bir grup lezyonu ifade etmektedir. DWM'nin etiyolojisi tam olarak bilinmemekle birlikte çevresel ve genetik faktörlerin bir kombinasyonu olabileceği düşünülmektedir (2). 25000 - 35000 gebelikte bir görülür.(3) Bu bildiride intrauterin tanı konulan DWS ve fetal manyetik rezonans görüntüleme(MRG) bulguları sunulmuştur.

Olgu Sunumu: 23 yaşında 25 hafta gebe olan hasta dış merkezde ultrasonografi(USG) incelemesinde fetüste ventrikülomegali saptanması üzerine fetal MRG tetkiği yapılması için hastanemize yönlendirildi. 26. gebelik haftasında yapılan fetal MRG tetkikinde; her iki lateral ventrikül okspital hornlarında 22 mm çapa varan dilatasyonlar izlendi. 4. ventrikülde de genişleme mevcut olup, 4. Ventrikül posterior fossadaki kistik genişleme ile ilişkili görünümdeydi. Vermiste hipoplazi mevcuttu. Sağ serebellar hemisfer 18x10 mm, sol serebellar hemisfer 19x11 mm ebatta izlenmiştir. Bulgular DWM ile uyumlu olarak değerlendirildi. MRG bulguları ile prenatal DWM tanısı konuldu.

Tartışma ve Sonuç: DWM birçok alt tipe sahip malformasyondur. Asemptomatikten ağır klinik tablolara kadar klinik verebilmektedir. DWM'li bebekler, kusma, uyku hali, huzursuzluk, kasılmalar ve kas koordinasyon eksikliği gibi erken belirtiler ile ortaya çıkabilir(4). Hastalığın prognozunun ve tedavisinin iyi yönetilebilmesi için erken tanı oldukça önem arz etmektedir. Günümüzde yaygınlaşan fetuse yönelik tarama amaçlı ayrıntılı USG ve gereklilik halinde kullanılabilen MRG tetkikleri sayesinde DWM'nin prenatal tanısı mümkündür. USG posterior fossa lezyonlarının ayırımında hem MRG kadar yumuşak doku çözünürlüğünün olmaması hem de kullanıcı bağımlı olması nedeniyle ilk tercih edilen yöntem olmasına rağmen gold standart görüntüleme yöntemi değildir. MRG yüksek yumuşak doku çözünürlüğü ve izlenen bulguların çevre yapılarla ilişkisinin değerlendirilmesinde yardımcı olması, DWM ile karışabilecek posterior fossa patolojilerinin ayrımında hem farklı düzlemlerde görüntüler alarak hem de MR anjiografi gibi teknolojiler sayesinde karışabilecek vasküler yapıları/lezyonları ayırt etmesi sebebiyle oldukça üstün bir görüntüleme yöntemidir. Ayrıca MRG'nin bir diğer avantajı da radyasyon içermemesi sebebiyle gebelerde rahatlıkla kullanılabilmesidir.

Anahtar kelimeler: dandy walker, prenatal, diagnosis, MRI

Kaynaklar

1. Ecker JL, Shipp TD, Bromley B, Benacerraf B. The sonographic diagnosis of Dandy–Walker and Dandy–Walker variant: Associated findings and outcomes. Prenat Diagn. 2000;20:328–32.
2. Kumar R, Jain MK, Chabra DK: Dandy-Walker syndrome: Different modalities of treatment and outcome in 42 cases. Childs Nerv Syst 17(3): 348-352, 2001
3. Cardoso J, Lange MC, Lorenzoni PJ, Scola RH, Werneck LC. Dandy–Walker syndrome in adult mimicking myasthenia gravis. Arq Neuropsiquiatr. 2007;65:173–5.
4. Simpkins CJ. Ventriculoperitoneal shunt infections in patients with hydrocephalus. Pediatr Nurs. 2005;31:457–62.



Resim 1. Aksiyel T2 ağırlıklı görüntüde lateral ventriküllerin posterior hornlarında belirgin hidrosefalik genişleme izlendi(ok)

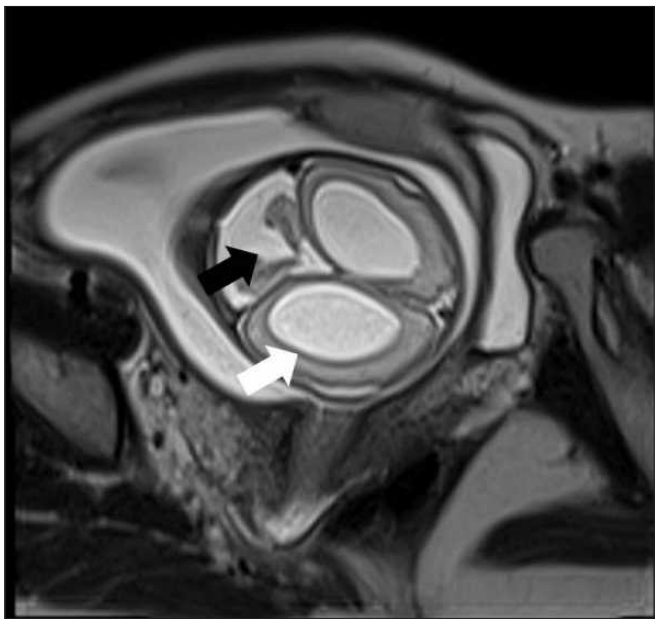

Resim 2. Koronal T2 ağırlıklı görüntüde serebellar vermis hipoplazisi(siyah ok) ve lateral ventriküllerin posterior hornlarında belirgin dilatasyon izlenmekte(beyaz ok)

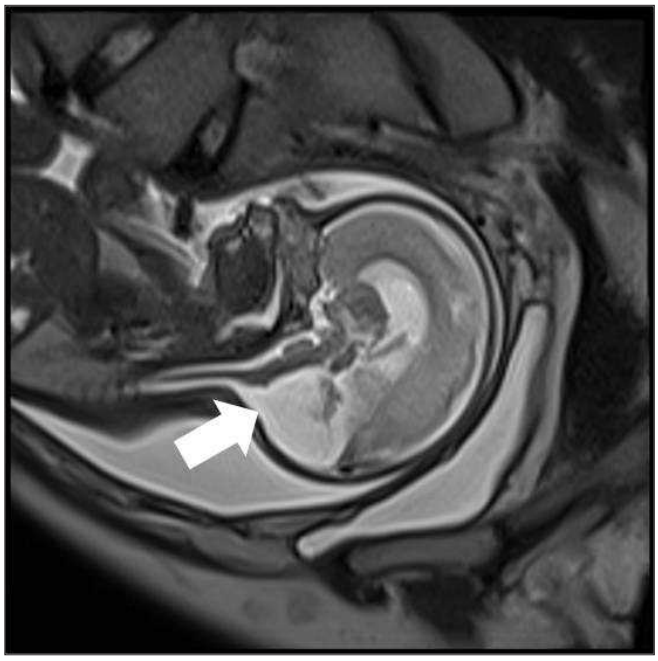

Resim 3. Sagittal T2 ağırlıklı görüntüde posterior fossanın kistik dilatasyonu mevcut(ok)

Nöroradyoloji

PS-391

SUBDURAL HİGROMANIN EŞLİK ETTİĞİ SPONTAN ARAKNOİD KİST RÜPTÜRÜ

Zeynep Nihal Kazcı, Sebahat Nacar Doğan, Aylin Hasanefendioğlu Bayrak

İstanbul Sağlık Bilimleri Üniversitesi Gaziosmanpaşa Taksim Suam

Giriş ve Amaç: Araknoid kistler en sık görülen konjenital, intrakranial kistlerdir.Çoğu insidentaldir ve bulunduğunda asemptomatiktir. Boyut ve lokalizasyonuna göre çeşitli semptomlarla prezente olabilir. Semptomatik araknoid kist olgularında baş ağrısı sıklıkla bildirilmiştir.

İnsidental saptanan kistlerin çoğu uzun yıllar stabil kalır. Büyüme olursa da yıllar içinde kademeli olarak meydana gelir.Nadiren post travmatik ya da spontan rüptüre olabilir. Kist içine kanama, subdural hematom ya da higroma izlenebilir

Biz burada baş ağrısıyla acil servisimize başvuran orta yaşlı erkek hastada insidental saptadığımız, subdural higroma ile prezente araknoid kist rüptürü bulgularını sunmayı amaçladık.

Olgu: 49 yaşında erkek hasta baş ağrısı ile acil servisimize başvurmuştu. Başvuru anında ya da öncesinde herhangi bir travma öyküsü yoktu. Özgeçmişinde özellik/kronik hastalığı yoktu. Nörolojik muayenesi doğaldı.

Acil kraniyal BT ve MR incelemelerinde; Sol frontoparietal alanda, en kalın yerinde yaklaşık 14 mm ölçülen, tüm sekanslarda BOS ile aynı dansite-intensite de, subdural higroma; hemen komşuluğunda sol orta kafa çukurunda, ekstraaksiyel BOS mesafesinde, subdural alan ile iştirakli, araknoid kist lehine değerlendirilen yaklaşık 47x36 mm boyutunda fokal genişleme izlendi. Orta hat yapılarında yaklaşık 3-4 mm soldan sağa şift,sol serebral hemisferde subdural higroma komşuluğunda sulkuslarda silinme mevcuttu. İntrakranial patolojik kontrast tutulumu yoktu. Görünüm araknoid kistin nadir bir komplikasyonu olan subdural aralığa spontan rüptürü ve buna sekonder subdural higroma ile uyumluydu.

Tartışma: Araknoid kistler düzleşmiş araknoid hücre tabakası ile döşeli,BOS içeren- kist duvarındaki hücreler tarafından üretilir- oluşumlardır. Nöroaksis boyunca izlenebileceği gibi, çoğunluğu intrakranial yerleşimlidir ve sporadiktir.Çoğunluğu supratentoriyeldir ve yaklaşık üçte ikisi orta kraniyal fossada, temporal lobun anteromediyalinde bulunurlar. Genellikle orta hat dışında yerleşirler ve en sık görülen supratentoryel, ekstraaksiyel ve orta hat dışı kistlerdir.

Ankomplike araknoid kistler BT ve MR'da BOS gibi davranırlar. Büyük boyutlara ulaşırlarsa, BT'de kemik penceresinde komşu kalvaryumda basınca bağlı remodelling izlenebilir.Yine komşu beyin parenkimine invazyon sonucu hipoplazi,deplasyon izlenebilir.

MR'da keskin sınırlı, lobule lezyonlar olarak görülürler. Septa ya da damar içermezler. Kontrast madde tutulumu olmaz. FLAİR de tamamen baskılanır, DWI da kısıtlanma göstermezler.FLAİR ve DWI,,intrakraniyel kistik lezyonları ayırt etmede en yardımcı sekanslardır.

Çoğunlukla asemptomatiktirler ve beni yalnız bırakın lezyonlar olarak geçerler. Nadiren çok büyüyebilir ve obstrüktif hidrosefaliye neden olabilirler. Yine çok nadir travmatik ya da spontan, kist içine kanama ve ani büyüme, rüptür sonucu subdural hemoraji, higroma meydana gelebilir. Semptomatik olduklarında en sık bulgu baş ağrısıdır. İntrakraniyal basınç artışına bağlı mide bulantısı, kusma görülebilir.

Araknoid kist yönetimi hastanın semptomlarına göre şekillenir. Konservatif olarak izlenebileceği gibi, semptomatik hastalarda, şant, fenestrasyon ya da cerrahi müdahale de tercih edilebilir.

Sonuç: Araknoid kist rüptürü nadir bir komplikasyon olup, intrakraniyal basınç artışı semptomlarıyla başvuran hastalarda, incelemelerde araknoid kist ve komşuluğunda BOS dansite-intensitesinde subdural higroma mevcut ise tanıda düşünülmelidir.

Anahtar kelimeler: Arachnoid Cysts, Magnetic Resonance Imaging, Subdural Higroma,

Kaynaklar

1. Osborn's Brain, 2nd Edition ,Anne G. Osborn Gary Hedlund Karen L. Salzman (s. 871-875)
2. Bora, Aydın et al. "Spontaneous Rupture of the Middle Fossa Arachnoid Cyst into the Subdural Space: Case Report." Polish journal of radiology vol. 80 324-7. 22 Jun. 2015, doi:10.12659/PJR.893928
3. Maher, C. O.M.D., Garton, H. L.M.D., M.H.Sc., Al-Holou, W. N.M.D., Trobe, J. D.M.D., Muraszko, K. M.M.D., & Jackson, E. M.M.D. (2013). Management of subdural hygromas associated with arachnoid cysts, Journal of Neurosurgery: Pediatrics PED, 12(5), 434-443.
4. Arachnoid cyst presenting as subdural hygroma
Gupta, R et al.
Journal of Clinical Neuroscience , Volume 11 , Issue 3 , 317 - 318



Resim 1. COR T2

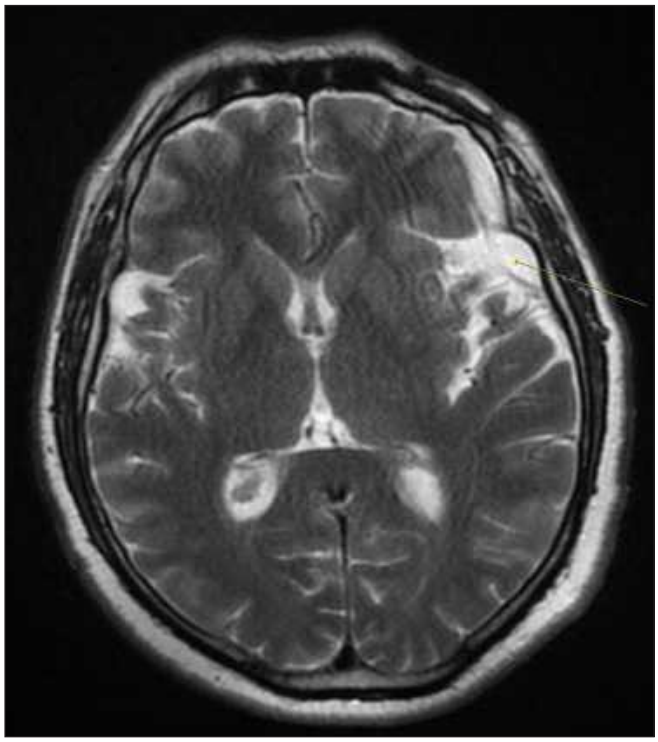

Resim 2. Ax T2

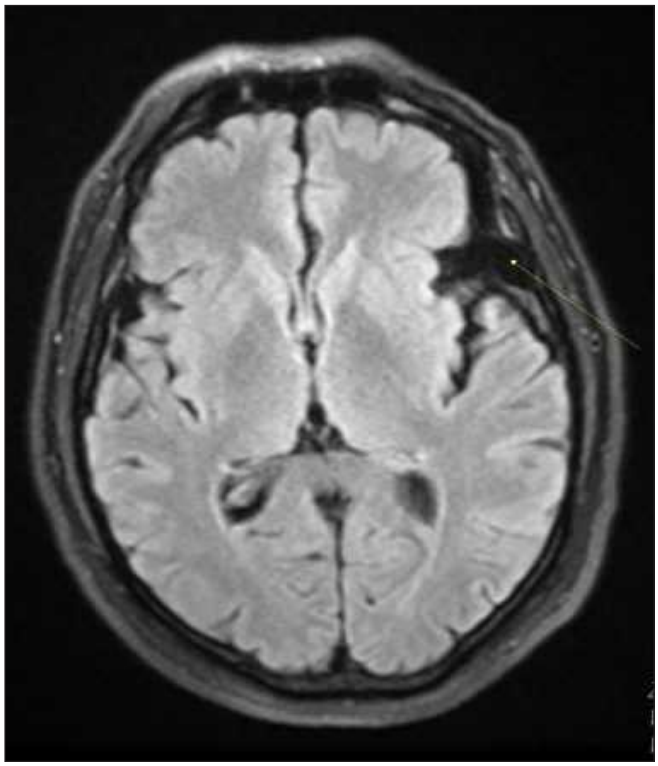

Resim 3. Ax T2 FLAIR

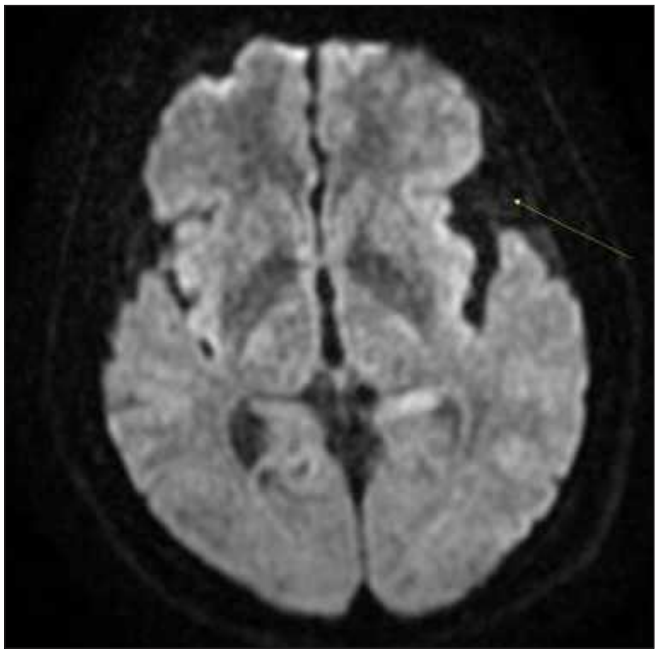

Resim 4. Ax DWI b1000

Nöroradyoloji

PS-392

TARLOV KİSTİ: LUMBALJİ ETYOLOJİSİNDE YER ALAN BİR ANTİTE

Fatih Kırçın, Taha Yasin Arslan, Gülen Demirpolat, Emrah Akay

Balıkesir Üniversitesi Tıp Fakültesi Radyoloji AD

Özet: Tarlov kist sendromu, genellikle perinöryum ve endonöryum arasında, dorsal kök gangliyonunun yakınında omurgada meydana gelen, izole veya çoklu sinir kök kistleri ile karakterize, nadir bir hastalıktır. Sıklıkla asemptomatik olmakla birlikte bel ağrısı, sakral radikülopati, disparoni ve idrar kaçırma gibi semptomlara neden olabilirler. Çoğunlukla sakral bölgede bulunur, servikal omurgada nadirdir.

Giriş: İlk kez Tarlov tarafından filum terminaleye yönelik otopsi çalışmaları sırasında tanımlanmıştır

Perinöral (Tarlov) kistleri, serebrospinal sıvı ile dolu olan, perinöryum ve sinir köklerinin endonöryumu arasındaki kistik dilatasyonlardır. Genellikle arka kök ve dorsal ganglionun kesişme noktasında oluşurlar. En sık alt lomber omurgada ve sakrumda görünürler. Perinöral kistlerin etiyolojisini açıklamak için sinir kökü kistlerinin inflamasyonu, travma, konjenital yada ailesel predisozisyon gibi çeşitli hipotezler mevcuttur.

Genelde asemptomatiktir. Alt lomber, sakral yada koksigeal ağrı, mesane ve bağırsak rahatsızlığı, ilgili miyotomların zayıflığı, alt ekstremite ve perinenin hipoestezi veya parestezisi ve disparoni ile karşımıza çıkabilir.

Yapılan bir çalışmada Tarlov kisti tespit edilen insanların büyük çoğunluğu (87.9 %) kadın hastalardan oluşmaktadır. Tarlov kistleri, çoğunlukla sakral bölgede, lumbosakral omurganın manyetik rezonans görüntülemesinde rastlantısal olarak tanı alırlar.

Semptomatik kistlerin tedavisi tarışmalı olmakla beraber asemptomatik kistlerin tedavi gerektirmediği konusunda görüş birliği mevcuttur. Semptomatik vakalarda gereklilik halinde cerrahi eksizyon yapılmaktadır, kist aspirasyonunun kısa süre içerisinde nüks ettiği tespit edilmiştir. Büyük kistlerin (> 1.5 cm) ve ilişkili radiküler semptomların varlığında cerrahi eksizyondan fayda sağlandığı bildirilmiştir.

Vaka: 45 yaşında bayan hasta son bir haftada şiddetlenen hareketle artan bel ağrısı şikayeti ile hastanemize başvurdu. Alınan hi-

kayesinde birkaç yıldır bel ağrısının olduğu, bazen belinde tutukluk hissi yaşadığı, nadir de olsa perinesine bıçak saplanır gibi bir ağrı girdiğini tarifledi.

Yapılan fizik muayenede düz bacak germe testi pozitif olarak tespit edildi; motor ya da duyu defisiti saptanmadı.

Yapılan lumbosakral vertebra ve sakrum mr incelemede; Th12-L1 düzeyinde sağ nöral foramende 8mm çapında perinöral kist; sakral bölgede sağda belirgin olmak üzere S1, S2 ve S3 sakral foramenlerini genişleterek presakral alana doğru uzanan, büyükleri yaklaşık 2,5x4x,6,5 cm çaplarında olan, kontrast madde enjeksiyonu sonrasında sinyal artımı göstermeyen, bir kısmı multiloküle perinöral kistler ile uyumlu kistik lezyonlar izlendi (Resim 1, 2 ve 3).

Sonuç: Tarlov kistlerinin genellikle asemptomatik olduğu belirtilmekle birlikte vakamız hareketle artan bel ağrısı şikayeti ile hastanemize başvurdu. Hasta cinsiyetinin kadın olması, lezyonların lokalizasyonu literatür bilgileriyle uyumlu izlenmiştir.

Anahtar kelimeler: Tarlov kisti, Lumbalji

Kaynaklar

1. Marino D, Carluccio MA, Di Donato I, Sicurelli F, Chini E, Mammarella LD, Rossi F, Rubegni A, Federico A. Tarlov cysts: clinical evaluation of an italian cohort of patients. Neurological Sciences. 2013 Sep 1;34(9):1679-82.
2. Tarlov IM. Perineurial cysts of the spinal nerve roots. Archives of Neurology & Psychiatry. 1938 Dec 1;40(6):1067-74.
3. Singh PK, Singh D Orth, MRCS VK, Azam A, Gupta S. Tarlov cyst and infertility. The journal of spinal cord medicine. 2009 Jan 1;32(2):191-7.
4. Kim K, Chun SW, Chung SG. A case of symptomatic cervical perineural (Tarlov) cyst: clinical manifestation and management. Skeletal radiology. 2012 Jan 1;41(1):97-101.
5. Mitra R, Kirpalani D, Wedemeyer M. Conservative management of perineural cysts. Spine. 2008 Jul 15;33(16):E565-8.
6. Lee JY, Impekoven P, Stenzel W, Löhr M, Ernestus RI, Klug N. CT-guided percutaneous aspiration of Tarlov cyst as a useful diagnostic procedure prior to operative intervention. Acta neurochirurgica. 2004 Jul 1;146(7):667-70.
7. Voyadzis JM, Bhargava P, Henderson FC. Tarlov cysts: a study of 10 cases with review of the literature. Journal of Neurosurgery: Spine. 2001 Jul;95(1):25-32.

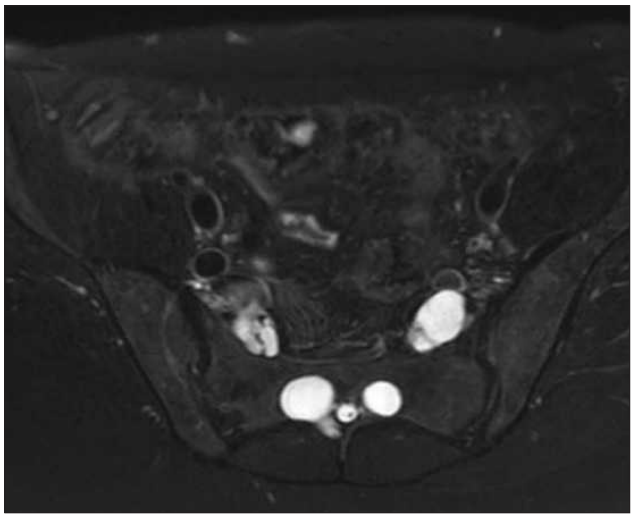

Resim 1. Aksiyel yağ baskılı T2 AG'de bilateral sakral foramenlerde Tarlov kistleri ile uyumlu düzgün konturlu, sıvı sinyal intensitesinde kistik oluşumlar

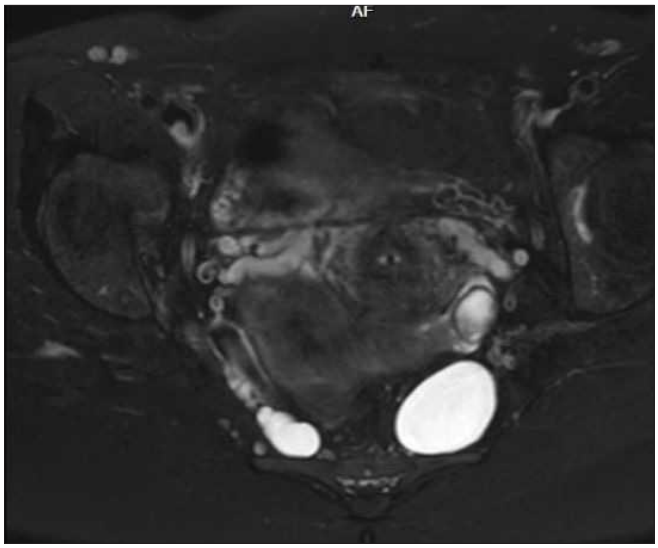

Resim 2. Daha kaudalden geçen kesitlerde bilateral sakral foramenlerde Tarlov kistleri

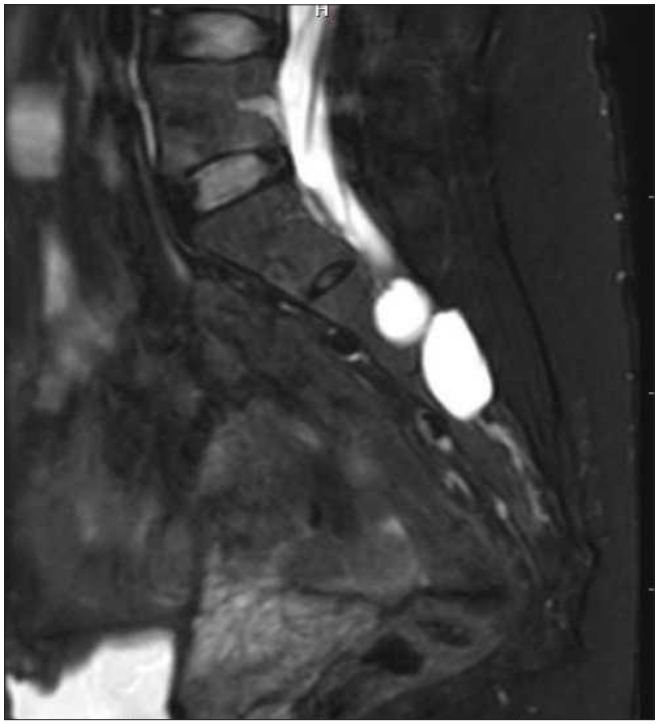

Resim 3. Sagittal yağ baskılı T2 AG'de bilateral sakral foramenlerde Tarlov kistleri

Nöroradyoloji

PS-393

ÇOCUKLUKTA NADİR GÖRÜLEN İNTRAKRANİAL DURAL ARTERİOVENOZ FİSTÜLDE GÖRÜNTÜLEME BULGULARI

Zeynep Nihan Çıkım, Ayşe Eda Parlak, İclal Erdem Toslak, Mehtap Ergün, Alpaslan Yavuz

Antalya Eğitim ve Araştırma Hastanesi Radyoloji Kliniği

Giriş ve Amaç: Dural arteriyovenöz fistül (DAVF) nadir görülen, hafif seyirliden hayatı tehdit edecek klinik tablolar oluşturabilen formlara kadar geniş klinik yelpazeye sahip bir hastalıktır(1). Etyopatogenezinde dural venlerle serebral arterler veya dural arterler arasındaki anormal bağlantıların oluşması sorumlu tutulmaktadır(2). Serebral dijital substraksiyon anjiografi (DSA) tanı ve tedavide altın standarttır. Sıklıkla 50-60 yaşlarında görülür.Görülme sıklığı erkek kadın açısından benzerdir.Bu sunumda çocukluk döneminde nadir rastlanan ve hastanemiz radyoloji kliniğinde tanı alan, vasküler anevrizmatik dilatasyonlarla beraber seyreden bir DAVF olgusu literatür eşliğinde sunulacaktır.

Olgu Sunumu: 11 Yaş erkek hasta, ara ara olan baş ağrıları ve 3 gün önce geçirdiği düşük enerjili travma (kraniuma direkt travmatizasyon bulunmamakta) sebebiyle hastanemiz çocuk acil servisine başvuruyor.

Çekilen kranial MRG sinde ; Sağda temporal lobda yerleşim gösteren büyüğü petröz ICA ile ilişkili yaklaşık 4 x 4 cm boyutunda ve bunun hemen superolateral komşuluğunda büyük lezyon ile ilişkili yaklaşık 3 x 2 cm boyutunda T2 A ağırlıklı serilerde sinyal void kaybı gösteren,T1 A da hafif hipointens, IVKM sonrası diffüz homojen kontrast tutulumu gösteren,ayrıca tanımlanan superolateraldeki lezyonun venöz yapı ile devamlılığı izlenen ve komşu kortikal vende de genişlemeye neden olan fokal nodüler kitlesel lezyonlar izleniyor. Lezyonların vasküler anomali (AV fistül) ile uyumlu olabileceği düşünülüyor ve DSA korelasyonu öneriliyor.

Yapılan DSA da ; Sağ PCA P1 segmenti kaynaklı olduğu düşünülen 56x44x60 mm boyutlarında sakküler anevrizma ve tariflenen anevrizmanın sağ süperior pariatel sinüse fistülize olduğu görülüyor. Ayrıca sağ süperior parietal sinüste 2,5x3,5 cm boyutlarında anevrizmatik dilatasyon izlenmiş olup sağ yüzeyel orta serebral ven ve devamında trolard veninde dilatasyon izleniyor. Trolard venin süperior sagital sinüse bağlantı düzeyinde süperior sagital sinüste de 4x1,5x2 cm boyutlarında fuziform anevrizmatik dilatasyon izleniyor. Bulgular AV fistül lehine değerlendiriliyor.

Tartışma ve Sonuç: Dural arteriovenöz fistüller tüm intrakranial arteriovenöz malformasyonların %10-15'ini oluşturur.Konjenital ya da edinsel olabilir. Edinsel DAVF'ler travma, enfeksiyona sekonder veya hamilelikle ilişkili venöz tromboz sonrası gelişebileceği gibi sıklıkla idiopatiktir(3). Etyoloji ile ilgili birçok görüş bildirilmekle birlikte bu konuda kesin bir görüş birliği oluşmamıştır(4). Bu olguda DAVF hastanın uzun süreli hafif baş ağrısı bulunması,travmanın düşük enerjili olması ve doğrudan kraniuma travma alınmaması gibi sebeplerle travmaya sekonder değil,öncelikle idiopatik olarak değerlendirilmiştir. DAVF için başlıca tedavi yöntemi endovasküler embolizasyon olup cerrahi tedavi ve radyocerrahi daha az uygulanan tedavi yöntemleridir. Gerekli olgularda endovasküler tedavi cerrahi veya radyocerrahi ile kombine edilebilir(5). Bu olguda hastanın tedaviyi kabul etmemesi sebebiyle tedavi sonuçları değerlendirilememiştir.

Sonuç olarak, DAVF çocuk yaş grubunda oldukça nadir saptanan,etyolojisi net aydınlatılamamış, altın standart tanısı DSA olan ve tedavisine klinik bulgular, prezentasyon ve fistülün anatomik özelliklerine göre karar verilen bir hastalıktır. Görüntülemenin önemi ve tedavinin başlıca endovasküler embolizasyon olarak yapılması sebebiyle kesitsel ve girişimsel radyoloji açısından önem arz etmektedir.

Anahtar kelimeler: arteriovenöz, malformasyon, fistül, endovasküler

Kaynaklar

1. Newton TH, Cronqvist S. Involvement of dural arteries in intracranial arteriovenous malformations. Radiology 1969;93:1071-8.
2. Lasjaunias P, Chiu M, TerBrugge K, Tolia A, Hurth M, Bernstein M. Neurological manifestations of intracranial dural arteriovenous malformations.
3. Cognard C, Gobin YP, Pierot L, Bailly AL, Houdart E, Casasco A, et al. Cerebral dural arteriovenous fistulas: clinical and angiographic correlation with a revised classification of venous drainage. Radiology 1995;194:671-80.
4. Lalwani AK, Dowd CF, Halbach VV. Grading venous restrictive disease in patients with dural arteriovenous fistulas of the transverse/sigmoid sinus. J Neurosurg 1993;79:11-5.
5. Paul AR, Colby GP, Huang J, Tamargo RJ, Coon AL. Selection of treatment modalities or observation of dural arteriovenous fistulas. Neurosurg Clin N Am 2012; 23: 77-85

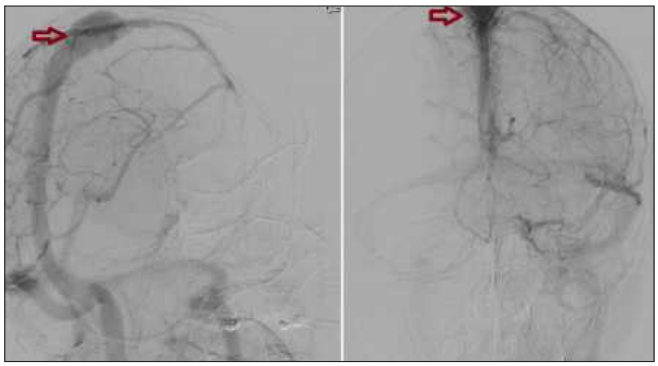

Resim 1. Trolard venin süperior sagital sinüse bağlantı düzeyinde süperior sagital sinüste fuziform anevrizmatik dilatasyon.

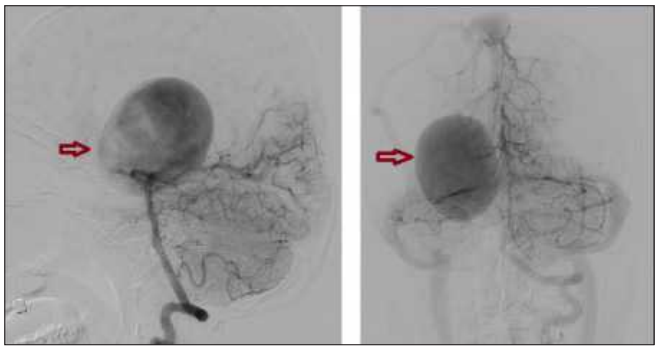

Resim 2. AV fistül olgusunun DSA görüntülemesi.

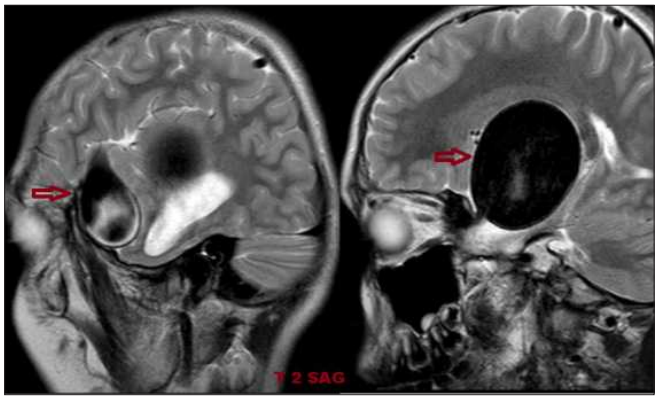

Resim 3. Büyük lezyonun superolateralinde, bu lezyon ile ilişkili T2 ağırlıklı serilerde sinyal void kaybı gösteren yeni bir lezyon.

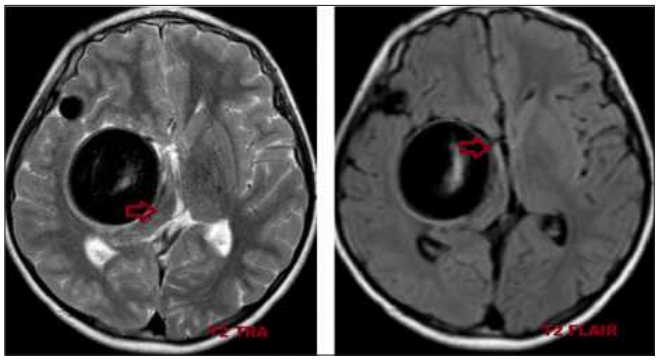

Resim 4. Büyük lezyonun sağ lateral ventrikül ve sağ mezensefalonda oluşturduğu bası etkisi.

Nöroradyoloji

PS-394

ERKEN POSTANOKSİK LÖKOENSEFALOPATİ: İSKEMİK BEYİN HASARININ NADİR BİR PREZENTASYONU

Gülnar Aghayeva, Aynur Azizova , Rahşan Göçmen

Hacettepe University Faculty of Medicine Department of Radiology

Giriş: Post-anoksik lökoensefalopati, hipoksi sonrası görülen nadir bir radyolojik fenomendir. Çoğunlukla, karbon monoksid zehirlenmesi ve madde kullanımı sonrasında bildirilmiştir. Farklı patogenetik ve kilinik özelliklere sahip olan, erken ve geç olmak üzere iki ayrı tipi vardır. Erken post-anoksik lökoensefalopati daha nadir rastlanan alt tipidir. Amaç: Bu bildiride, 80 yaşındaki bir erkek hastada erken tipte post-anoksik lökoensefalopatinin radyolojik ve klinik özelliklerini sunarak, bu nadir antiteyi hatırlatmak istedik.Olgu: Evinde kardiyopulmoner arrest olan 80 yaşındaki erkek hasta, 20 dakika etkili bir kardiyopulmoner resüsitasyon yapıldıktan sonra sinüs ritimine döndü ve sonrasında hastanemize kabul edildi. Hikayesinden, diabetes mellitussu ve konjestif kalp yetmezliği olduğu öğrenildi. Aynı gün yapılan kontrastsız kraniyal BT'de intrakranial kanama izlenmedi, gri-beyaz cevher yapılarının dansitesinin korunduğu görüldü, Yoğun bakımdaki takibinde, hastanın hemodinamik durumunun stabil olmasına rağmen nörolojik kötüleşmenin olması ve Glasgow skorunun 6'ya kadar düşmesi üzerine, yatışının üçüncü gününde, beyin MRG tetkiki yapıldı. Beyin MRG'de, bilateral sentrum semiovalelerde simetrik ve yaygın difüzyon kısıtlılığı olduğu görüldü. Beyin sapı ve serebellum korunmuştu. Derin gri çekirdekler ve serebral korteks büyük ölçüde korunmuş olmakla birlikte, globus palliduslarda ve perirolandik kortekste silik T2 hiperintensitesi izlendi fakat eşlik eden bir difüzyon kısıtlılığı yoktu. Bu bulgularla postanoksik lökoensefalopati olduğu düşünüldü. Hasta halen hastanemizde yoğun bakım ünitesinde yatmakta olup ventilatör desteği almaktadır.

Tartışma ve Sonuç: Uzamış kardiyak arresti takiben görülen serebral anokside genllikle bazal ganglionlar ve serebral korteks etkilenir. Beyaz cevher etkilenmesi ise genllikle geç subakut dönemde (14-20. günler) görülür ve sebebinin Wallerian dejenerasyon olduğu öne sürülmektedir. Fakat, son çalışmalar, beyaz cevherin, nöronal etkilenmeden bağımsız olarak iskemiye bir hassasiyetinin olduğunu göstrmektedir. Erken tipteki bu etkilenme, anoksik olayı takiben ilk yedi günde ortaya çıkmaktadır. Bizim sunduğumuz olguda, beyaz cevherdeki difüzyon kısıtlılığı üçünce günde ortaya çıkmıştır ve post-anoksik beyaz cevher hasarının bu nadir türüne uymaktadır.

Anahtar kelimeler: erken postanoksik lökoensefalopati, derin gri çekirdek, T2 hiperinensitesi

Kaynaklar

1.Aljarallah, Salman, and Fawaz Al-Hussain. "Acute fatal posthypoxic leukoencephalopathy following benzodiazepine overdose: a case report and review of the literature." BMC neurology 15.1 (2015): 69.
2. Shprecher, David, and Lahar Mehta. "The syndrome of delayed post-hypoxic leukoencephalopathy." NeuroRehabilitation 26.1 (2010): 65-72.
3.Chalela, Julio A., et al. "MRI identification of early white matter injury in anoxic–ischemic encephalopathy." Neurology 56.4 (2001): 481-485.
4.Pantoni, Leonardo, Julio H. Garcia, and Jorge A. Gutierrez. "Cerebral white matter is highly vulnerable to ischemia." Stroke27.9 (1996): 1641-6.
5.Huang, Benjamin Y., and Mauricio Castillo. "Hypoxic-ischemic brain injury: imaging findings from birth to adulthood." Radiographics 28.2 (2008): 417-439.

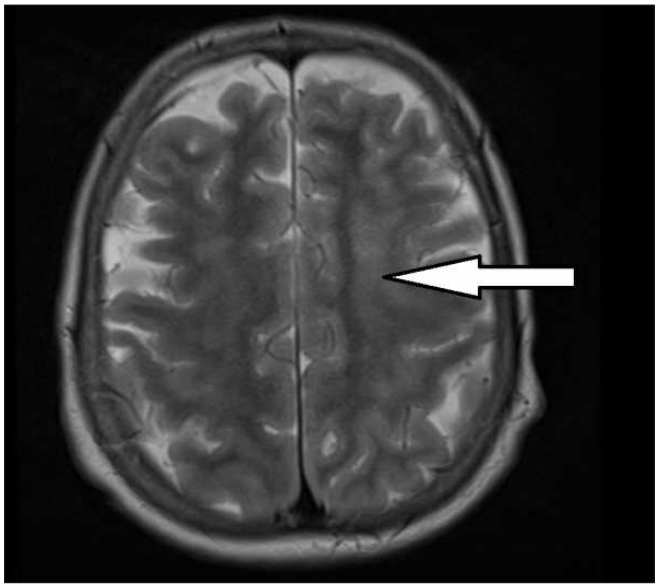

Resim 1. T2 ağırlıklı aksiyel kesitlerde beyaz cevherdeki sinyal artışı dikkat çekicidir.

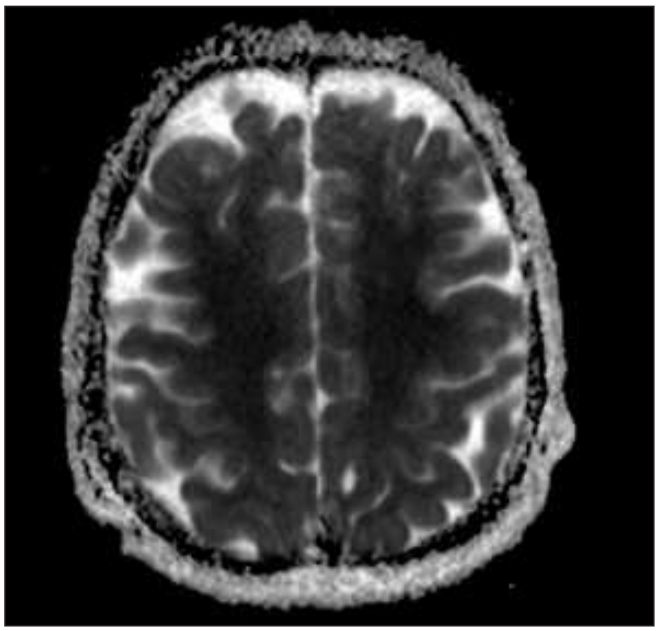

Resim 2. ADC haritasında beyaz cevherdeki siyah görünüm tanıyı desteklemektedir.

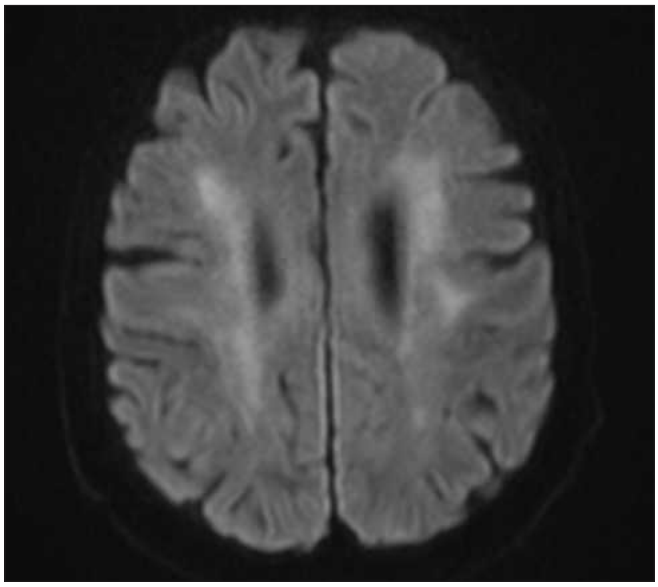

Resim 3. Diffüzyon ağırlıklı görüntülerde periventriküler beyaz cevherde simetrik kısıtlanmış alanlar izlenmektedir.

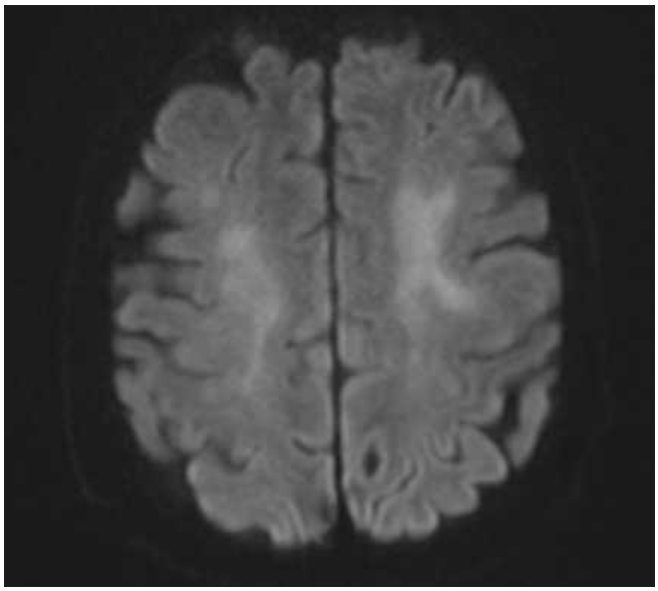

Resim 4. Sentrum semiovaledeki sitotoksik ödem diffuzyon kısıtlaması şeklinde tezahür etmektedir.

Nöroradyoloji

PS-395

BİLATERAL VERTEBRAL ARTER FENESTRASYONU: MR ANJİOGRAFİ BULGULARI

Emin Durmuş, Alpaslan Yavuz, İclal Erdem Toslak, Bülent Çekiç, Pınar Koç

SBÜ Antalya Eğitim ve Araştırma Hastanesi Radyoloji Departmanı

Giriş: Vertebral arterin fenestrasyon-dublikasyonu sıklıkla radyolojik görüntülemelerde ve otopsilerde insidental olarak belirtilen, litaratürlerde çok sık karşımıza çıkmayan vasküler gelişimsel anomalilerdendir(1).Terminolojik olarak litaratürde "dublikasyon" ve "fenestrasyon" terimleri birbirinin yerine kullanılmıştır. Bazı çalışmalar göstermiştir ki iki ayrı orijinden köken alan vertabral arter vakalarında dublikasyon teriminin, tek orjinden köken alıp herhangi bir segmentte çift lümen oluşturması durumunda ise fenestrasyonun kullanımının doğru olacağı belirtilmiştir(2)

Olgu Sunumu: Hastanemiz nöroloji polikliniğine bilinç değişikliği ile başvuran 60 yaş erkek hastanın yapılan beyin MR incelemesinde aksiyel T2A görüntülerde bilateral vertebral arter seviyesinde tek sekansta çift lümen görünümü veren signal void alanları izlendi. Tarafımızca hastaya önerilen MR Anjio incelmesi sonucunda vertabral arterler subklavian arterden tek orjinden köken almaktaydı. İntraservikal segmentlerde herhangi bir anomali izlenmemişti. Ancak İntrakranial V4 segment başlangıcında her iki vertebral arterde de iki ayrı lümen şeklinde ayrılmakta ve baziler arteri oluşturmadan yeniden birleşmekteydi. Yapılan incelemeler sonucunda hastada bilateral vertebral arter fenestrasyonu tanısı konuldu.

Tartışma ve Sonçu: Vertebrobaziler arter fenestrasyonları orta serebral arterden sonra en sık görülen serebral arter fenestrasyonlarıdır(3). İntrakranial ve ekstrakranial olmak üzere iki tipi vardır(4) Litaratürde nadiren serebral arteriovenöz malformasyonlarla birlikteliği belirtilmiştir(5). Ayrıca epidermoid kist ile ilişkili olabileceği de belirtilmiştir(6).

Vertebral arterin fenestrasyonu Sıklıkla insidental olarak rastladığımız nadir bir varyant olup doğru şekilde raporlanması özellikle vasküler baş ve boyun cerrahisi, spinal cerrahi veya serebral anjiyografi öncesinde olası vertebral arter yaralanmasını önlemek ve doğru prosedürü seçmek için önemlidir.

Anahtar kelimeler: vertebral artery fenestration, vertebral artery dublication

Kaynaklar

1-Duplication of the vertebral artery: A series of four cases. Kritikos M, Sharma N, Sedora-Roman N, Choudhri O, Pukenas B, Hurst R, Kung D. Interv Neuroradiol. 2018 Dec; 24(6):596-600. Epub 2018 Jul 3.

2-MR Angiographic Demonstration of Bilateral Duplication of the Extracranial Vertebral Artery: Unusual Course and Review of the Literature C. Ionete, M.F. Omojola American Journal of Neuroradiology Jun 2006, 27 (6) 1304-1306;

3- Fenestration of the supraclinoid internal carotid artery connecting the neck of the paraclinoid aneurysm and the origin of the posterior communicating artery: A case report. Lee GY, Shin GW, Jung HS, Baek JW, Heo YJ, Lee YJ, Choo HJ, Jeong HW. Interv Neuroradiol. 2018 Jun; 24(3):274-276. Epub 2018 Jan 31.

4-Hasegawa T, Ito H, Hwang W-Z, Yamamoto S (1986) Single extracranial–intracranial duplication of the vertebral artery. Surg Neurol 25:369–372

5-6. Uchino A, Kato A, Abe M, Kudo S. Association of cerebral arteriovenous malformation with cerebral arterial fenestration. Eur Radiol 2001, 11:493-6.

6- Weis J, Reul J, Mayfrank L, Ramaekers V, Thron A (1997) Duplication of a vertebral artery associated with epidermoid cyst of the posterior fossa. Eur Radiol 7:412–414

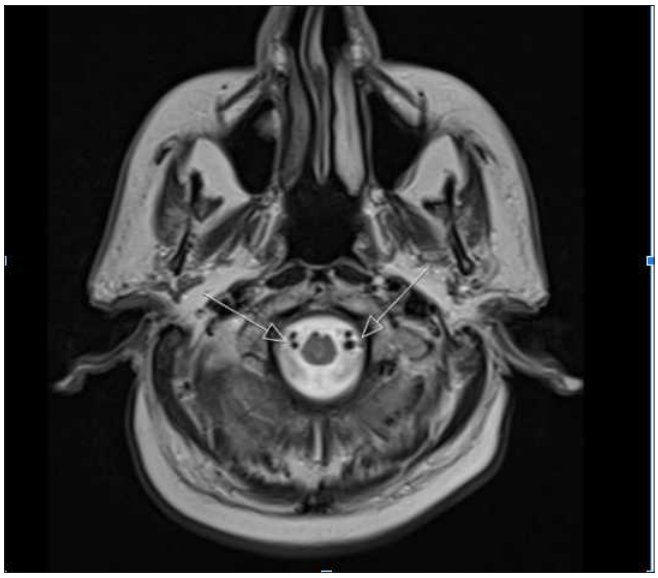

Resim 1. T2A görüntüde çift vertebral arter şüphesi

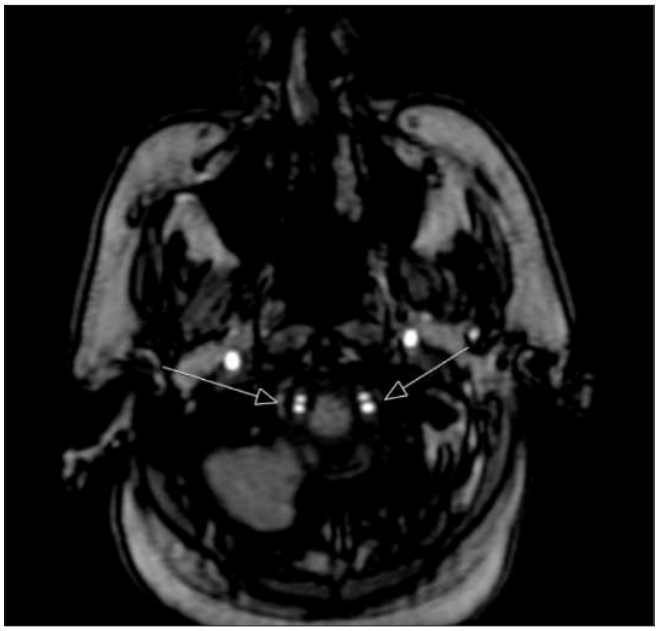

Resim 2. Bilateral çift vertebral arter görünümü

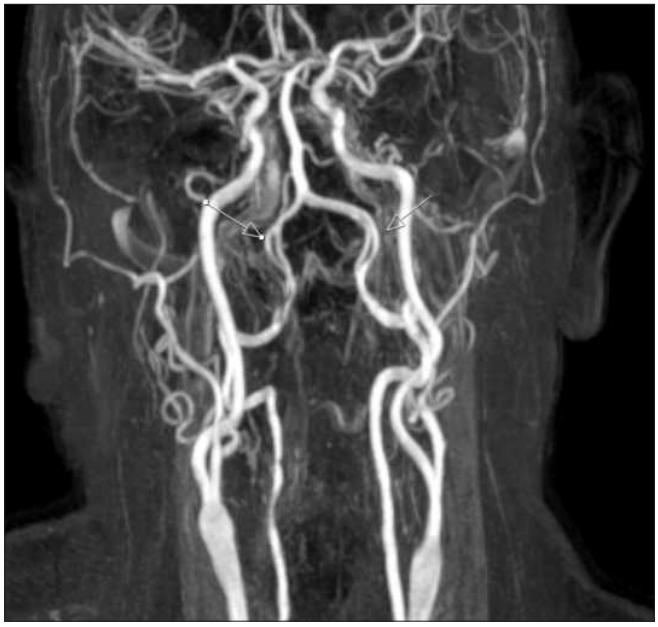

Resim 3. Bilateral vertebral arter fenestrasyonu (oklar)

Nöroradyoloji

PS-396

İDİOPATİK İNTRAKRANİAL HİPERTANSİYON; BİR OLGU İLE KRANİAL MRG BULGULARI IDIOPATHIC INTRACRANIAL HYPERTENSION; CRANIAL MRI FINDINGS WITH A CASE

Merve Tarhan[1], Başak Atalay[1], Begümhan Baysal[1], Ferhat Arslan[2]

[1]İstanbul Medeniyet Üniversitesi Göztepe Eğitim ve Araştırma Hastanesi Radyoloji Kliniği
[2]İstanbul Medeniyet Üniversitesi Göztepe Eğitim ve Araştırma Hastanesi Enfeksiyon Hastalıkları Kliniği

Giriş: İdiopatik intrakranial hipertansiyon (İİH) herhangi bir sekonder sebep olmaksızın kafa içi basınç artışı durumudur. Pseudotümör serebri olarak da bilinen bu antite en çok genç ve obez kadınlarda görülür (1,2,3,4). Baş ağrısı, görme bozukluğu ve kulak çınlaması başlıca klinik prezentasyondur (3,4). Baş ağrısı ve papil ödemi olan ve İİH düşünülen bu olguda Manyetik Rezonans Görüntüleme (MRG) bulgularını tartışmayı amaçladık.

Olgu Sunumu: Şiddetli baş ağrısı şikayeti bulunan 38 yaşında kadın olguda, görme bulanıklığı ve bilinç bulanıklığı gelişmesi üzerine dış merkez acil servise yönlendirilen hastanın yapılan kranial MRG incelemesi normal sınırlarda olarak yorumlanmış. Olgunun dış merkezde tetkikleri devam ederken baş ağrısı şikayetinin giderek artması sebebiyle ilk başvurudan 15 gün sonra kendi isteğiyle dış merkezden taburcu olup hastanemize başvurmuş. Hastanemizde yapılan kranial MRG incelemede, dış merkezli kranial MRG'de izlenmeyen; optik sinirde tortüyoze seyir, optik sinir kılıfında BOS mesafesinde artış ve bilateral bulbus okuli posteriorunda düzleşme izlendi (Resim 1). Suprasellar sisternada BOS artışı ve parsiyel empty sella bulguları mevcuttu (Resim 2). Ayrıca sulkal silinme ve serebellar tonsillerde herniasyon bulguları saptanması üzerine olguya intrakranial hipertansiyon tanısı konuldu (Resim 2). Olgunun 1+ papil ödemi ve altıncı sinir paralizisi lehine değerlendirilen çift görme bulgusu vardı. İntrakranial hipertansiyon (İH) yapabilecek sekonder sebeplere yönelik yapılan laboratuar tetkikleri normal sınırlardaydı. Venöz trombozu dışlamak için yapılan Manyetik Rezonans Venografide (MRV)'de venöz yapılarda dolum defekti saptanmadı. Kranial MRG incelemede yer kaplayıcı kitlesel lezyon izlenmedi. Serebellar herniasyon olması sebebiyle lomber ponksiyon kontrendike olan olguda antiödem tedavi başlandı. Tedavinin yedinci gününde şikayetleri gerileyen olguda lomber ponksiyonun normal sınırlarda gelmesi, papil ödem bulgusunun da gerilemesi üzerine olguya idiopatik intrakranial hipertansiyon tanısı konuldu.

Tartışma: İH, idiopatik ya da intrakranial basınç artışı yapan patolojilere sekonder meydana gelebilir. Sekonder sebeplerin başında venöz tromboz, hemorajik inme durumları, intrakranial kitle ve serebral ödem sayılabilir (1,2,3). Bizim olgumuzda MRG ve MRV incelemelerde İH'ye sebep olacak sekonder bulgular izlenmemiştir. İİH tanısı ekartasyon tanısıdır. İH'ye neden olacak patoloji bulunamazsa İİH tanısı konulur. İİH'de görüntüleme özellikle sekonder sebepleri dışlamak için yapılır. İH'li hastalarda MRG'de en sık posterior sklerada düzleşme, empty sella, perioptik subaraknoid boşlukta genişleme, prelaminar optik sinirin kontrastlanması, optik sinirde vertikal tortüyöz seyir ve prelaminer optik sinirin intraoküler protrüzyonu gibi nonspesifik bulgular görülmektedir (1,2,3). Bu bulguların tek başına görülmesi anlamlı olmasa da klinik olarak İH'yi destekleyecek papil ödem gibi bulguların olması durumunda görüntüleme bulgularının da anlamlı olması tanıyı destekler.

Sonuç: İİH ekartasyon tanısı olup görüntüleme bulguları özellikle İH'ye sebep olacak sekonder sebepleri dışlamak için oldukça değerlidir. Klinik bulguların eşlik etmesi halinde İH ile uyumlu görüntüleme bulguları tanıyı desteklemektedir.

Anahtar kelimeler: Intracranial Hypertension, Papilledema, Magnetic Resonance Imaging

Kaynaklar

1. A.J. Degnan and L.M. Levy, Pseudotumor Cerebri: Brief Review of Clinical Syndrome and Imaging Findings, American Journal of Neuroradiology December 2011, 32 (11) 1986-1993; DOI: https://doi.org/10.3174/ajnr.A2404
2. Divyata R. Hingwala, Chandrasekharan Kesavadas, [...], and P. Sankara, Imaging signs in idiopathic intracranial hypertension: Are these signs seen in secondary intracranial hypertension too?, Ann Indian Acad Neurol. 2013 Apr-Jun; 16(2):229-233
3. Dhaval K Thakkar, Abhijit Patil, Dolly Thakkar, Parag Patil, Mansi N Jantre, Magnetic resonance imaging in pseudotumor cerebri: A case report, Medical Journal of Dr. D.Y. Patil University | November-December 2014 | Vol 7 | Issue 6
4. Nihan Hande Akçakaya, Mehmet Osman Akçakaya, Altay Sencer, Zuhal Yapıcı, İdiyopatik İntrakraniyal Hipertansiyon: Tanı ve Tedavi Yaklaşımı, Turk J Neurol 2017;23:43-50, DOI:10.4274/tnd.97820

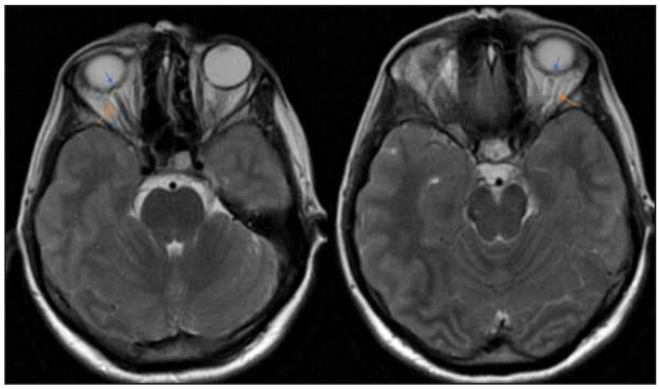

Resim 1. Aksiyal T2 ağırlıklı kranial MRG incelemede ardışık kesitlerde; bilateral optik sinirde tortüyoze seyir ve bilateral optik sinir kılıfında BOS artışı (turuncu ok), bilateral bulbus okuli posteriorunda düzleşme (mavi ok) izlenmektedir.

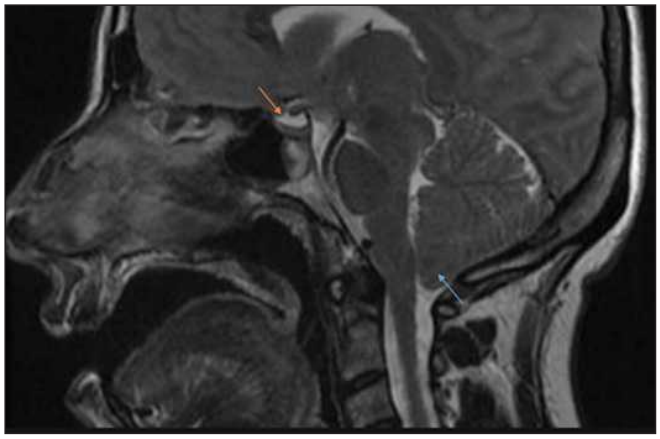

Resim 2. Sagital T2 ağırlıklı kranial MRG görüntüsünde; serebellar tonsillerde herniasyon bulguları (mavi ok) ve suprasellar sisternada BOS artışı ile parsiyel empty sella bulguları (turuncu ok) izlenmektedir.

Nöroradyoloji

PS-397

MULTİNODÜLER VE VAKUOLİZAN NÖRONAL TÜMÖR: BEYNİN 'DON'T TOUCH' LEZYONU MULTİNODULAR AND VACUOLATİNG NEURONAL TUMOR: 'DON'T TOUCH' LESİON OF THE CEREBRUM

Sinan Erdemi, Cemal Aydoğan, Ömer Öztekin, Dilara Atasoy, Şükrü Oğuz

Karadeniz Teknik Üniversitesi Tıp Fakültesi Radyoloji AD.

Özet: Multinodüler ve Vakuolizan Nöronal Tümör (MVNT) 2016 WHO sınıflamasında yeni tanımlanan gangliositomların benzersiz hücre mimari paterni olmasına rağmen gerçek neoplastik bir süreç ya da displastik hamartomatöz/malformatif lezyon olup olmadığı net değildir[1,2]. Yeni tanımlanmış olması ve vakaların çoğunun asemptomatik yada yanlış tanı almasından dolayı gerçek sebebi bilinmemektedir[1-2].Farklı klinik bulgularla hastahanemize başvuran iki MNVT olgusu radyolojik bulgularıyla sunulacaktır.

Vaka Sunumu: 20 yaşında kadın hasta uzun süreli absans nöbet benzeri bulgular ve sol kolda uyuşma şikayeti ile hastahanemize başvurdu.Hastanın başka bir semptomu,ilaç kullanımı,cerrahi öyküsü yoktu.Diğer nörolojik muayeneleri normaldi.Çekilen beyin MRG incelemesinde sağ temporal lobda subkortikal yerleşimli, iyi sınırlı T2A/ FLAIR'da hiperintens kümeleşen multikistik lezyon izlendi(Resim A,B,).Lezyonun solid komponenti ve kontrast tutulumu yoktu(-Resim C).Radyolojik bulgular ile multinoduler ve vakuolizan nöranal tümör tanısı kondu.Yapılan kontrol MRG incelemesinde bulgular stabildi(Resim D).

51 yaşında kadın hasta iki gün önce ishal sonrasında başlayan çift görme ve tüm ekstremitelerde güç kaybı şikayetleri ile hastahanemize başvurdu.Yapılan tetkiklerde hastaya Guillain-Barre sendromu tanısı kondu.Beyin MRG incelemesinde sol paryetal lobda insidantal kümeleşen iyi sınırlı T2A/FLAIR ve DWI'da homojen hiperintens multikistik lezyon izlendi(Resim E,F).Radyolojik bulgular MVNT ile uyumlu olarak değerlendirildi.Yapılan kontrol MRG incelemesinde bulgular stabildi.

Tartışma: MVNT 2016 yılında WHO SSS tümörleri sınıflamasına dahil edilen nadir benign lezyondur[3].MVNT'ler yuvarlak yada eliptik şekilli boyutları 1-5 mm arasında değişen kümeleşen kistlerden oluşur.Neoplastik ya da gelişimsel anomali olduğu tartışmalıdır[1,2]. MVNT'ler cinsiyet eğilimi göstermez, genelde asemptomatiktir ve insidantal tanı alır.Semptomatik olanlar erişkin başlangıçlı nöbet ve nörolijik defisit şikayetleri ile başvurabilir. Ağırlıklı olarak temporal lobda görülür[4].

MRG altın tanı testidir.BT'de lezyonlar büyük olmadığı sürece herhangi bir anamoli görülmez.MRG'de tipik olarak kontrastlanmayan,-T2A/FLAIR'da hiperintens,difüzyon kısıtlanması göstermeyen,kitle etkisi olmayan, kalsifikasyon içermeyen, kümeleşen, köpüksü(bubbles) görünümde multikistlerden oluşur.

Şu ana kadar yayınlan az sayıda vaka benzer klinik bulgulara ve lokalizasyona sahipti.Bu nadir görülen lezyon DNET ve gliomalar ile karışabilir;ancak DNET ve gliomalarda kortikal kalınlaşma görülürken MVNT'lerde kortikal yayılım görülür[4-5].

Sonuç: MVNT yeni tanımlanmış neoplastik yada maformatif olduğu tartışmalı nöronal lezyondur.Bildirilen MVNT'lerin çoğu asemptomatiktir ve insidantal tanı alır.Semptomatik olanlar absans nöbet bulgularıyla başvurabilir.MVNT'ler tipik radyolojik görünümleriyle diğer lezyonlardan ayrılır.Tanı için biyopsi ya da rezeksiyona gerek yoktur.MVNT'lerin tanınması gereksiz gişimsel işlemleri azaltacaktır.

Anahtar kelimeler: Multinodüler ve Vakuolizan Nöranal Tümör,MRG,SSS tümörleri

Kaynaklar

1. Huse JT, Edgar M, Halliday J, et al.Multinodular and vacuolatingneuronal tumors of the cerebrum: 10 cases of a distinctive seizure-associated lesion.Brain Pathol2013;23:515–24CrossRef Medline
2. Badat N,Savatovsky J, Charbonneaue F , Collin A, Lecler A. Multinodular vauolating and neuronal tumor of the cerebrum. Neurology 2017;89:304–5
3. Louis DN, Perry A, Reifenberger G, et al. The 2016 World Health Organization Classification of Tumors of the Central Nervous System: a summary. Acta Neuropathol. 2016; 131: 803-820. https://doi.org/10.1007/s00401-016-1545-1PMid:27157931
4. Huse JT, Edgar M, Halliday J, Mikolaenko I, Lavi E, Rosenblum MK. Multinodular and vacuolating neuronal tumoursof the cerebrum: 10 cases of a distinctive seizure-associated lesion. Brain Pathol. 2013; 23: 515–24. https://doi.org/10.1111/bpa.12035PMid:23324039
5. Nunes RH, Hsu CC2, da Rocha AJ, et al. Multinodular and Vacuolating Neuronal Tumor of the Cerebrum: A New "Leave Me Alone" Lesion with a Characteristic Imaging Pattern. AJNR Am J Neuroradiol. 2017.

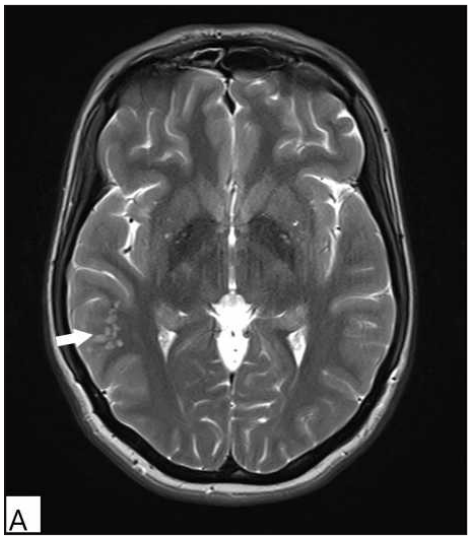

Resim 1. 20 yaşında absans nöbet şikayeti ile başvuran kadın hasta a)T2A MRG görüntülerde sağ temporal lobda MNVT ile uyumlu kümeleşen(bubbles) milimetrik multikistik lezyon

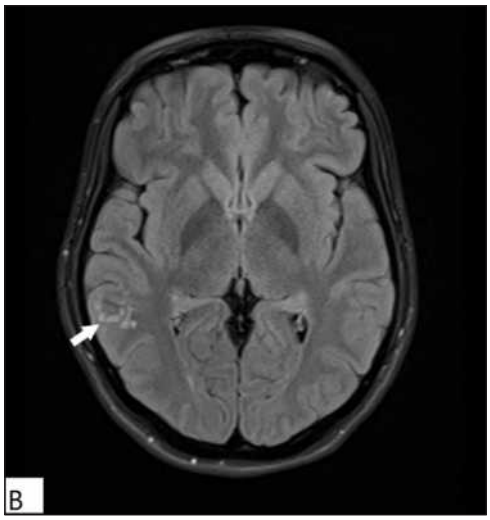

Resim 2. b)MNVT'nin FLAIR sekansında görünümü(baskılanma olmadığına dikkat ediniz)

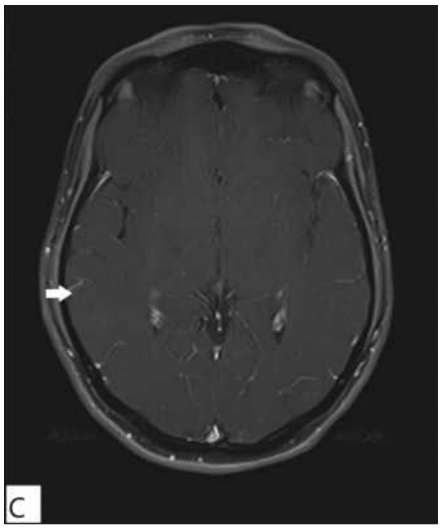

Resim 3. c)Yağ baskılı T1A kontrastlı MRG tetkikinde lezyon kontrastlanmamaktadır

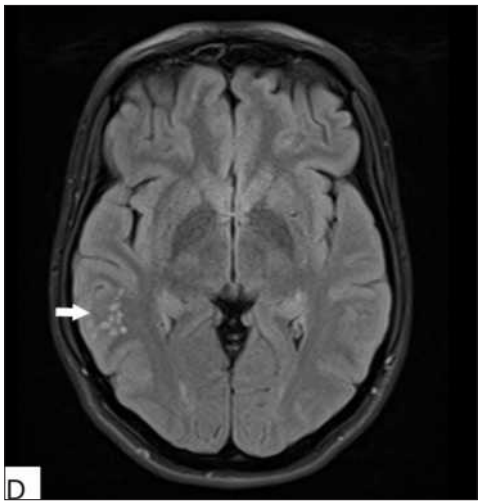

Resim 4. d) 6 ay sonra yapılan kontrol MRG incelemesinde lezyon stabil görünümdedir

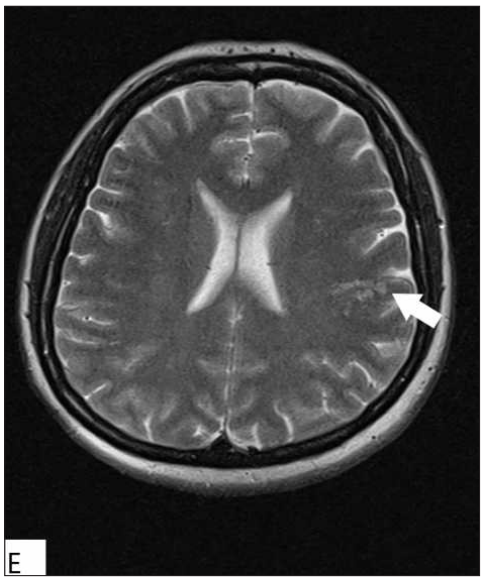

Resim 5. 51 yaşında gullian barre sendromu tanısı alan kadın hasta e)İnsidental olarak sol paryetal lobda saptanan T2A serilerde izlenen MVNT ile uyumlu lezyon

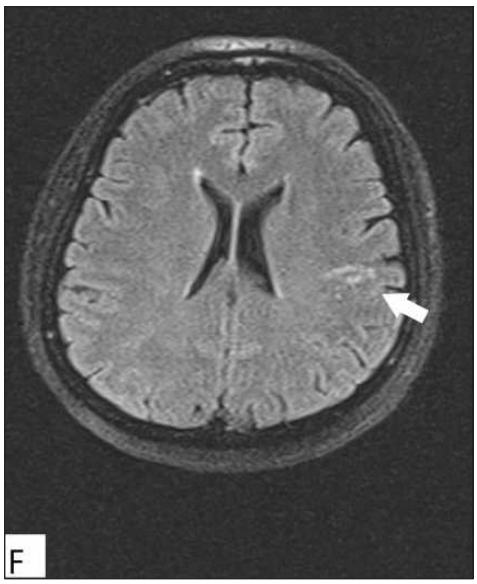

Resim 6. Aynı hastada MVNT'nin FLAIR sekansta görünümü

PS-398

İKİ OLGU EŞLİĞİNDE GLUTARİK ASİDÜRİ TİP 1 BEYİN MR BULGULARININ DEĞERLENDİRİLMESİ (EVALUATION OF GLUTARIC ACIDURI TYPE 1 BRAIN MRI FINDINGS WITH TWO CASES)

Ahmet Kasım Karabulut, Cenk Eraslan, Ömer Kitiş, Mehmet Cem Çallı, Rıfat Nuri Şener

Ege Üniversitesi Tıp Fakültesi, Radyoloji AD

Giriş ve Amaç: Glutarik asidüri tip 1 (GAT 1) glutaril-koA dehidrogenaz enzim eksikliğinden kaynaklanan otozomal resesif kalıtılan bir hastalıktır.1 Tahmini prevalansı 1:100000'dir.2 L-lizin, L-hidroksilizin ve L-triptofan amino asitlerinin metabolizmalarında bozukluk meydana gelmesiyle kanda glutarik asit ve türevlerinin birikimi klinik bulguların oluşmasına neden olur. Tedaviye başlanmayan olgularda yaşamın ilk yıllarında akut ensefalopatik krizlerle kendini gösterir. Sonuçta bazal ganglion hasarı ile hareket bozuklukları gelişebilir.3 Makrosefali ve karakteristik MR bulguları tanıda önemlidir.4

Biz de iki olgu üzerinden GAT 1'de görülen beyin MR bulgularını değerlendirmeyi amaçladık.

Olgu Sunumu: 6 aylık kız olgu 1 aylıkken makrosefali saptanması üzerine yapılan transfontanel ultrasonografide kortikal ve serebellar atrofi bulguları görülünce ileri inceleme için hastanemize sevk edildi. Kranial MR'de, serebral hemisferlerde atrofi bulguları ve BOS mesafelerinde genişlemeler görüldü (Resim 1). Bunun dışında difüzyon kısıtlayan veya patolojik sinyal değişikliği izlenen bir alan görülmedi. Olguda makrosefali ve MR bulgularıyla beraber GAT 1 düşünülüp kan ve idrar tetkikleriyle tanısı kesinleştirildikten sonra tedaviye başlandı. Takipte ensefalopatik ataklar gelişen olguda 3 yıl sonraki beyin MR'de ise bilateral frontal lobda asimetrik atrofi, silvian fissürlerde genişleme, ventriküler sistemde pasif dilatasyon, kronik iskemik alanlar ile bilateral putamende T2-FLAIR hiperintensiteler görüldü. (Resim 2 ve 3).

5 aylık erkek olgu, doğumundan 3 aylık olana kadar normal gelişim basamaklarına sahipken son zamanlarda başlayan kollarda kasılma ve gelişim basamaklarında kayıp nedeniyle tetkik edildiğinde kan ve idrar testleri ile GAT 1 tanısı aldı. Beyin MR görüntülerinde ise silvian fissürlerde genişleme, anterior temporal BOS mesafesinde artış ile bilateral frontal bölge ağırlıklı beyaz cevherde, putamen, globus pallidus ve colliculus superior'da T2A-FLAIR hiperintensiteler izlendi. Difüzyon ağırlıklı görüntülerde bilateral globus pallidus ve colliculus superior'da difüzyon kısıtlaması izlendi. (Resim 4,5,6)

Tartışma ve Sonuç: GAT 1'de MR görüntülemesinde hastaların çoğunda intrauterin nöronal gelişimin bozulmasına bağlı atrofik-hipoplazik beyin dokusuna ve silvian fissür ya da diğer BOS mesafelerinde genişleme dikkat çekmektedir. Atrofiye sekonder serebral köprü venlerin gerilmesiyle subdural hemorajiler de karşımıza çıkabilmektedir. Özellikle akut dönemde putamen ve kaudat nükleusta sitotoksik ödeme bağlı T2-FLAIR hiperintensiteler ileri dönemde gliozis ve nöron kaybı sonucu kronikleşmektedir. Beyaz cevherde ise metabolitlerin nörotoksik etkilerine bağlı dismiyelinizasyon/demiyelinizasyon sonucu T2-FLAIR hiperintensiteler göze çarpmaktadır. Bizim vakalarımızda da belirgin serebral atrofi-hipoplazi bulguları ve ikinci olguda görülen difüzyon kısıtlayan alanlar ve ilk olgudaki makrosefali bulgusu tanıya yaklaşmada önemli veriler olmuştur.3,4

Ensefalopatik krizler öncesinde karakteristik belirti ve bulguların olmaması, erken tanı ve tedavinin nöronal hasarı geri döndürebileceği[5] bilindiği için bazı ülkelerde GAT 1 yenidoğan tarama programlarına alınmıştır.[6]

Sonuç olarak yenioğan döneminde tarama yapılmayan ülkelerde makrosefali ve karakteristik MR görüntüleri hastalığın tanısı için radyologlara önemli görev yüklemektedir.

Anahtar kelimeler: Glutarik Asidüri Tip 1, Manyetik Rezonans, Nörogörüntüleme.

Kaynaklar

1- Goodman SI, Markey SP, Moe PG, Miles BS, Teng CC. Glutaric aciduria; a "new" disorder of amino acid metabolism. Biochem Med 1975; 12:12-21

2- Lindner M, Kölker S, Schulze A, et al. Neonatal screening for glutaryl-CoA dehydrogenase deficiency. J Inherit Metab Dis. 2004; 27:851-859

3- Tsai FC, Lee HJ, Wang AG, Hsieh SC, Lu YH, Lee MC, et al. Experiences during newborn screening for glutaric aciduria type 1: Diagnosis, treatment, genotype, phenotype, and outcomes. J Chin Med Assoc. 2017;80(4):253–261.

4- Nunes J, Loureiro S, Carvalho S, Pais RP, Alfaiate C, Faria A, et al. Brain MRI findings as an important diagnostic clue in glutaric aciduria type 1. Neuroradiol J. 2013;26:155–61.

5- Numata-Uematsu, Yurika & Sakamoto, Osamu & Kakisaka, Yosuke & Okubo, Yukimune & Oikawa, Yoshitsugu & Arai-Ichinoi, Natsuko & Kure, Shigeo & Uematsu, Mitsugu. (2017). Reversible brain atrophy in glutaric aciduria type 1. Brain and Development. 39. 10.1016

6- Kölker S, Christensen E, Leonard JV, et al. Diagnosis and management of glutaric aciduria type I--revised recommendations. J Inherit Metab Dis. 2011; 34: 677-694

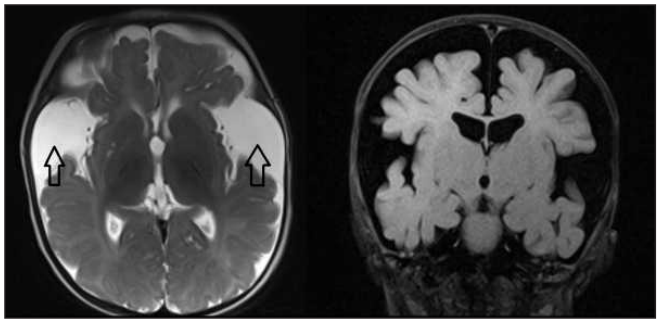

Resim 1. T2 ağırlıklı MR görüntüsünde (solda) bilateral silvian fissürlerde ve anterior temporal BOS mesafesinde genişleme (oklar), bilateral temporal loblarda atron bulguları izleniyor. FLAIR sekansında (sağda) ise patolojik bir sinyal artışı saptanmıyor.

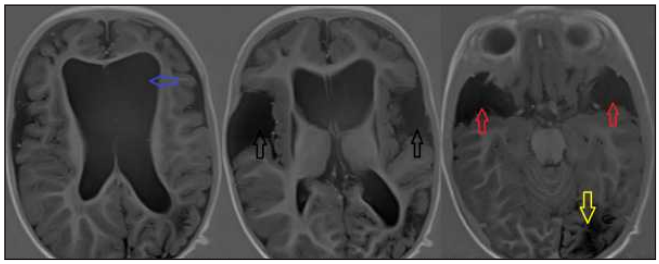

Resim 2. T1 ağırlıklı görüntülerde asimetrik kortikal atrofiye sekonder lateral ventrikül frontal boynuzlarında genişleme (mavi ok), bilateral silvian fissürlerde (siyah oklar) ve anterior temporal BOS mesafelerinde genişleme (kırmızı oklar), sol parietooksipital bölgede kronik iskemiye bağlı değişiklikler (sarı ok) görülüyor.

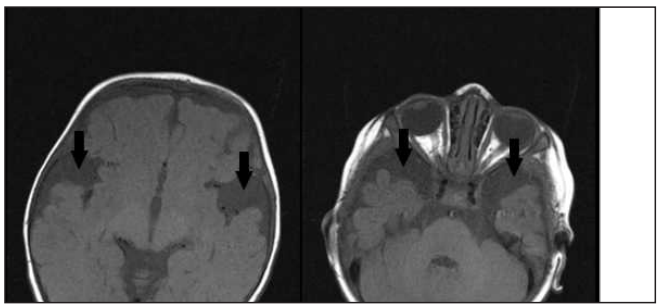

Resim 3. T2 ağırlıklı görüntüde ve FLAIR sekansında bilateral putamende patolojik sinyal intensite artışı görülüyor (siyah oklar).

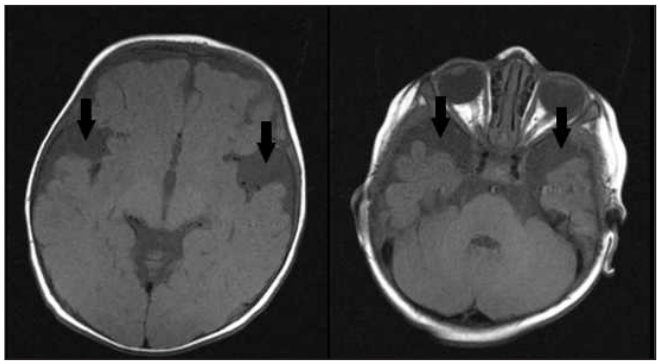

Resim 4. T1 ağırlıklı MR görüntülerinde bilateral silvian fissürlerde genişleme ve temporal lob anteriorunda BOS mesafesinde genişleme görülüyor (siyah oklar).

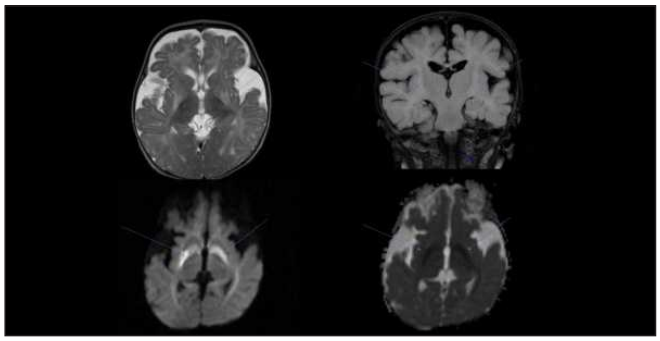

Resim 5. Üstteki iki görüntüde bilateral putamen ve globus pallidus'ta T2A-FLAIR hiperintens alanlar izlenirken alttaki iki görüntüde globus pallidus'ta diffüzyon ağırlıklı görüntülerde diffüzyon kısıtlaması izleniyor (oklar).

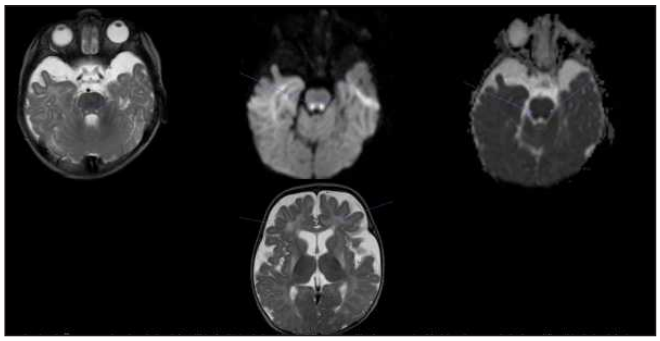

Resim 6. Üstte yer alan üç görüntüden ilkinde T2A görüntülerde bilateral colliculus superior'da hiperintens görünüm, diğer iki görüntüde ise diffüzyon ağırlıklı görüntülerde bu alanlarda diffüzyon kısıtlaması izleniyor. Alttaki görüntüde ise T2A görüntüde bilateral frontal bölge beyaz cevherde hiperintensite dikkati çekiyor (oklar).

Nöroradyoloji

PS-399

PSÖDOHİPOPARATİROİDİZME BAĞLI YAYGIN İNTRAKRANİAL KALSİFİKASYONLAR: OLGU SUNUMU

Savaş Hereklioğlu, Nazmi Kurt, Burak Günay, Gülşah Özdemir, Serdar Solak

Trakya Üniversitesi Tıp Fakültesi Radyoloji AD

Giriş ve Amaç: Psödohipoparatiroidizm (PsHP), paratiroid hormona (PHT) reseptör direnci ile karakterize nadir görülen bir hastalık olup Fahr Sendromu sebeplerinden birisidir. Bu çalışmada yaygın intrakranial kalsifikasyon izlenen bir olguyu bilgisayarlı tomografi (BT) görüntüleme bulgularıyla sunmayı amaçladık.

Olgu Sunumu: 38 yaşında erkek hasta göğüs ağrısı, sol kolda uyuşma şikâyetleriyle tarafımız acil servise başvurmuş ve yapılan laboratuvar tetkiklerinde hipokalsemi saptanması üzerine endokrinoloji bölümüne yönlendirilmiştir. Yapılan laboratuvar tetkiklerinde düşük kalsiyum, yüksek fosfat ve yüksek PTH değerleri saptanmış olup PsHP ile uyumlu olarak değerlendirilmiştir.

Semptomatik olan hastaya kalsiyum replasman tedavisi yapılmış olup semptomları gerilemesi üzerine kranial BT, el grafisi ve diğer tetkikleri yapılmıştır.

Yapılan kranial BT görüntülemede her iki serebral hemisferde, bazal ganglionlarda, bilateral talamusta, yüksek konveksite düzeyinde kortikal - subkortikal bileşke düzeylerinde, korona radiatada ve bilateral serebellar hemisferde yaygın kalsifikasyon ile uyumlu hiperdens görünüm saptanmıştır (Resim 1, 2, 3, 4).

Nörolojik muayenesinde ekstrapiramidal bulgu izlenmemiştir.

Olguda çekilen el grafisinde metakarp kısalığı saptanmamıştır.

Tartışma ve Sonuç: PHT uç-organ reseptör direnci ile karakterize nadir görülen bir hastalık olup PTH direnci genellikle hipokalsemi ve hipofosfatemiye yol açarak bazal gangliyon kalsifikasyonuna sebep olmaktadır. Psödohipoparatiroidizm dünya çapında insidansı net bilinmemekle beraber Japonya'da yapılan bir çalışmada insidansı 3,4/1.000.000 olarak bulunmuştur [1, 2].

Fahr Sendromu genel bir terim olup kafa tabanında bilateral simetrik striatopallidal kalsifikasyon ile prezente olmaktadır. Fahr sendromunun birçok sebebi olup psödohipoparatiroidizm bunlardan birisidir [3-5].

Psödohipoparatirodizm bilateral bazal ganglion, talamus, serebral ak madde ve serebellumda kalsifikasyona yol açarak epilepsiye neden olabilmekte ve daha nadir olarak ekstrapiramidal bulgular ve diskinezi gibi nörolojik anomalilere yol açabilir [6-8].

Sonuç olarak psödohipoparatiroidizmli olgular çeşitli semptomlarla ortaya çıkabilmekte olup Kranial BT görüntülemelerinde bilateral simetrik striatopallidal kalsifikasyon olan olgularda Fahr sendromu sebeplerinden biri olan psödohipoparatiroidizm akılda bulundurulmalı ve klinisyen bilgilendirilmelidir.

Anahtar kelimeler: Psödohipoparatiroidizm, intrakranial, bazal ganglia, kalsifikasyon, bilgisayarlı tomografi.

Kaynaklar

1. Mantovani, G., Clinical review: Pseudohypoparathyroidism: diagnosis and treatment. J Clin Endocrinol Metab, 2011. 96(10): p. 3020-30.
2. Nakamura, Y., et al., Prevalence of idiopathic hypoparathyroidism and pseudohypoparathyroidism in Japan. J Epidemiol, 2000. 10(1): p. 29-33.
3. Manyam, B.V., What is and what is not 'Fahr's disease'. Parkinsonism Relat Disord, 2005. 11(2): p. 73-80.
4. Kalita, J., et al., A study of computed tomography scan and magnetic resonance imaging findings in pseudohypoparathyroidism. Annals of Indian Academy of Neurology, 2010. 13(3): p. 204-206.
5. Kahloul, N., et al., [Pseudohypoparathyroidism revealed by Fahr syndrome]. Arch Pediatr, 2009. 16(5): p. 444-8.
6. Ritter, C., et al., An epigenetic cause of seizures and brain calcification: pseudohypoparathyroidism. Lancet, 2015. 385(9979): p. 1802.
7. Song, C.-Y., et al., Pseudohypoparathyroidism with basal ganglia calcification: A case report of rare cause of reversible parkinsonism. Medicine, 2017. 96(11): p. e6312-e6312.
8. Swami, A. and G. Kar, Intracranial hemorrhage revealing pseudohypoparathyroidism as a cause of fahr syndrome. Case reports in neurological medicine, 2011. 2011: p. 407567-407567.

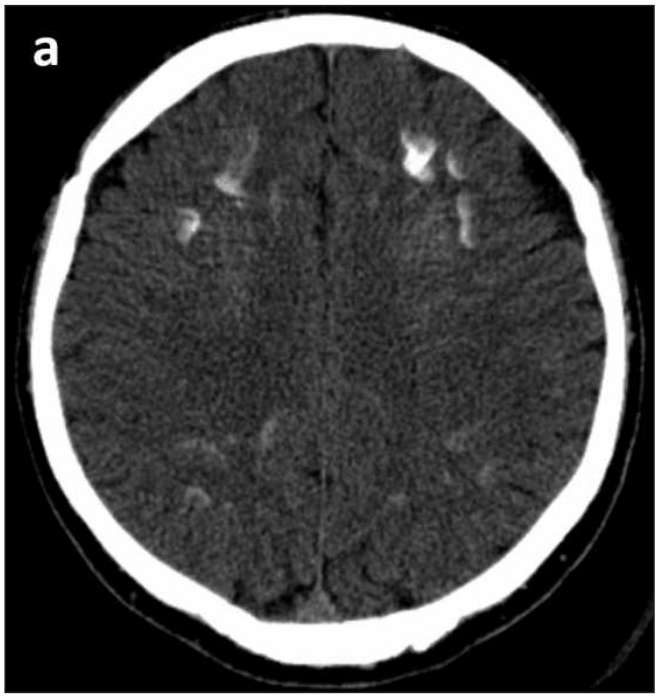

Resim 1. Yüksek konveksite düzeyinden geçen aksiyel kesitlerde derin akmadde ve kortikosubkortikal bileşke düzeyinde kalsifikasyon alanları izlenmektedir.

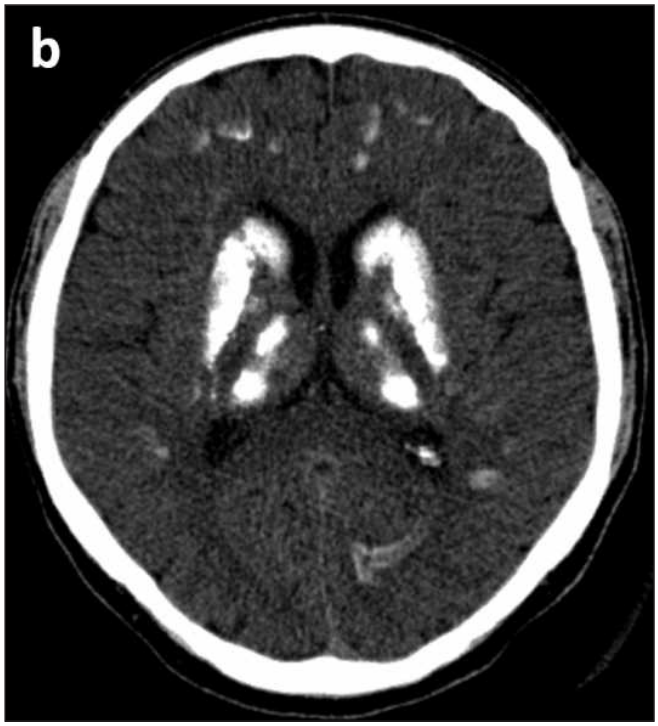

Resim 2. Bazal ganglion düzeyinden geçen aksiyel kesitlerde bilateral bazal ganlionlarda ve talamusta yaygın kalsifikasyon alanları mevcuttur.

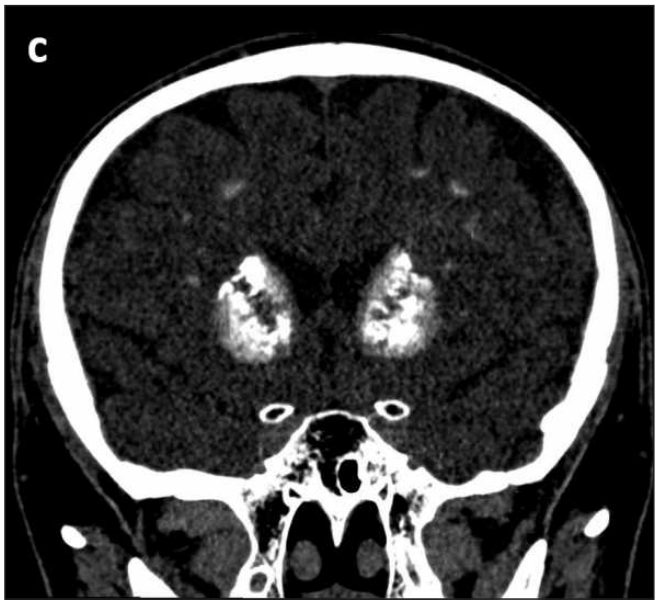

Resim 3. Bazal ganglion düzeyinden geçen koronal kesitlerde bilateral bazal ganlionlarda ve talamusta yaygın kalsifikasyon alanları görülmektedir.

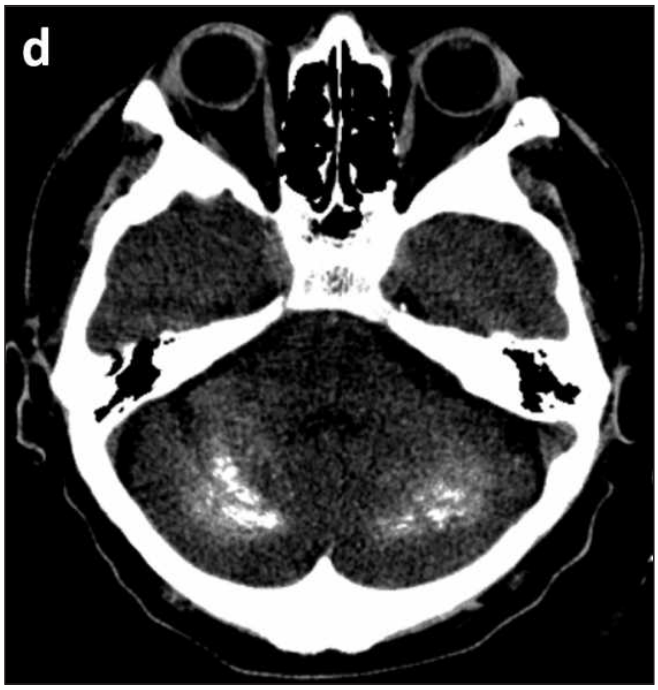

Resim 4. Posterior fossadan geçen aksiyel kesitlerde bilateral serebellar kalsifikasyon izlenmektedir.

Nöroradyoloji

PS-400

KRONİK SÜRME KULLANIMINA BAĞLI BİLATERAL GÖZ KAPAĞI VE NAZOLAKRİMAL KANALDA RADYOOPAK MADDE BİRİKİMİ

Mehmet Ali Kaptan[1], Çiğdem Öztunalı[2], Hasan Vural[1]

[1]Şanlıurfa Akçakale Devlet Hastanesi
[2]Şanlıurfa Eğitim ve Araştırma Hastanesi

Giriş ve Amaç: Sürme (Kajal-Kohl) Hint-Ortadoğu toplumlarında yaygın olarak kullanılan göz bakım ürünüdür. Gözlerin serin ve temiz kalması, görüşü iyileştirmesi kullanım nedenleri arasında olmakla birlikte blefarit, katarakt, konjonktivit gibi göz hastalıklarının önlenmesi ve tedavisi nedeniyle de kullanılmıştır (1).

Sürme, işlenmiş "Kohl Taşı" nın ultra ince halinin bazı aktif bileşenlerle birleştirilmiş formudur (2). İçerisinde ağır metalik elementler olduğu bildirilmiştir (3).

Bu olguda Paranazal BT tetkikinde göz kapaklarında lineer dens birikim oluşturan sürmenin radyolojik bulgularını sunmayı amaçladık.

Olgu: 27 yaşında kadın hasta; kronik sinüzit ön tanısıyla KBB polikliniğinden paranazal sinüs BT tetkiki için radyoloji kliniğine yönlendirildi.

Yöntem ve Gereçler: Paranazal Sinüs BT

Bulgular: Bilateral üst göz kapaklarında ve superior medial kantus düzeylerinde lineer dens alanlar izlendi. Ayrıca bilateral nazo-lakrimal kanal düzeyinde dens odaklar mevcuttu. (Resim 1-4) Paranazal sinüs BT tetkikinde ek patoloji saptanmadı.

Çekim sonrası,hastanın kronik sürme kullanımının olduğu ve çekim öncesinde makyajını temizlemediği öğrenildi.

Tartışma: Ticari olarak üretilen birçok sürme, yüksek miktarda kurşun içerir. Ayrıca yapılan çalışmalar sürmenin galenit (PbS), kurşun tetraoksit (Pb3O4), amorf karbon, demir (II, III) oksit (Fe3O4) ve çinko oksit (ZnO) içerdiğini de belirtmektedir (3).

BT'de yüksek X ışını atenüasyonuna sekonder metalik ve kalsifik yapılar hiperdens olarak izlenir. Sürme içerisindeki metalik elementler olgumuzda izlenen lineer hiperdens yapıyı açıklar. Ayrıca ağır metal parçacıklar, çevre dokularda lokal manyetik alanın değişmesine neden olan paramanyetik bir etkiye sahiptir. Bu nedenle sürme özellikle orbital MR tetkiklerinde distorsiyon, siliyer cisim melanomu veya kisti gibi gerçek oküler hastalıkları taklit edebilir (4).

Sonuçlar: Sürme, içerisinde bulunan metalik elementlere sekonder BT'de hiperdens olarak izlenir. Özellikle orbita MR çekimlerinde paramanyetik artefaktların engellenmesi açısından çekim öncesi hastalara makyaj temizliği yaptırılması önerilir.

Anahtar kelimeler: Orbita, Paranazal Sinüs, Bilgisayarlı Tomografi

Kaynaklar

1. Sweha F. Kohl along history in medicine and cosmetics. Hist Sci Med. 1982;17:182–3.
2. Vaishnav R. An example of the toxic potential of traditional eye cosmetics. Indian J Pharmacol. 2001;33:46–8.
3. Hardy AD, Farrant AJ, Rollinson G, Barss P, Vaishnav R. A study of the chemical composition of traditional eye cosmetics ("kohls") used in Qatar and Yemen. J Cosmet Sci. 2008;59:399–418.
4. Weiss RA, Saint-Louis LA, Haik BG, McCord CD, Taveras JL. Mascara and eyelining tattoos: MRI artifacts. Ann Ophthalmol. 1989 Apr;21(4):129-31.

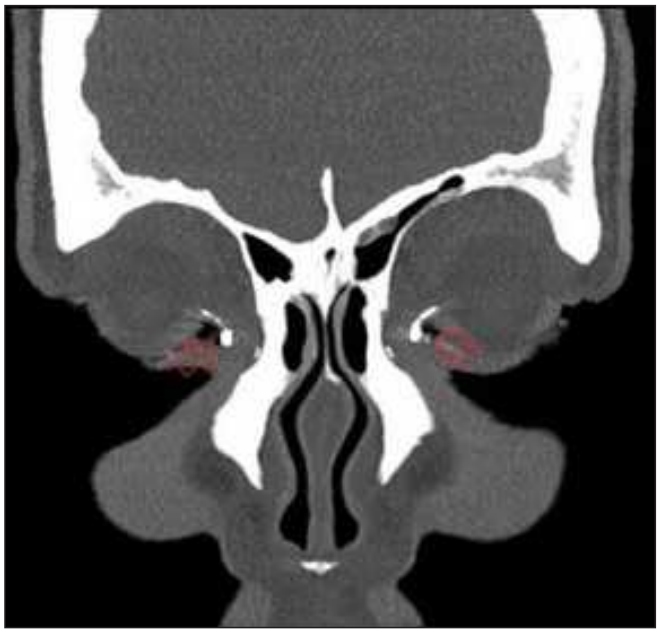

Resim 1. Koronal MIP Paranazal Sinüs BT . Bilateral göz kapaklarında lineer dens alanlar (kırmızı oklar)

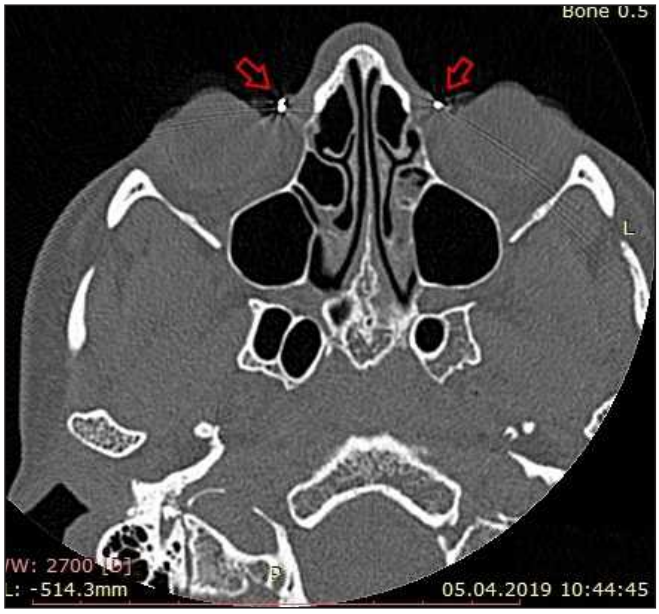

Resim 2. Aksiyel seri paranazal Sinüs Bt. Bilateral medial kantus ve nazo-lakrimal kanalda dens alanlar (kırmızı oklar)

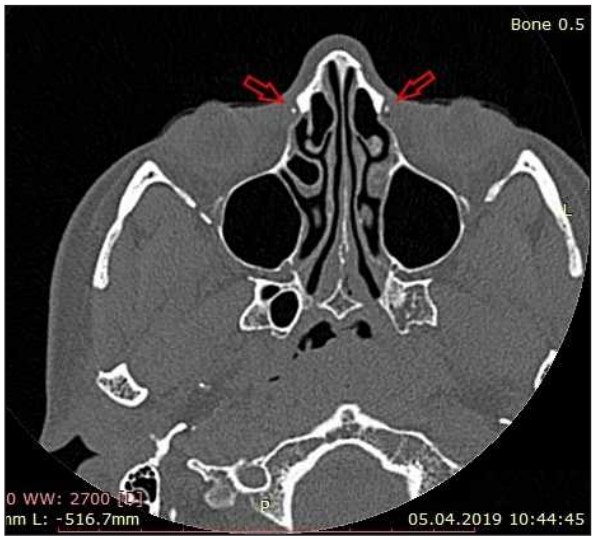

Resim 3. Aksiyel seri paranazal Sinüs Bt. Bilateral medial kantus ve nazo-lakrimal kanalda dens alanlar (kırmızı oklar)

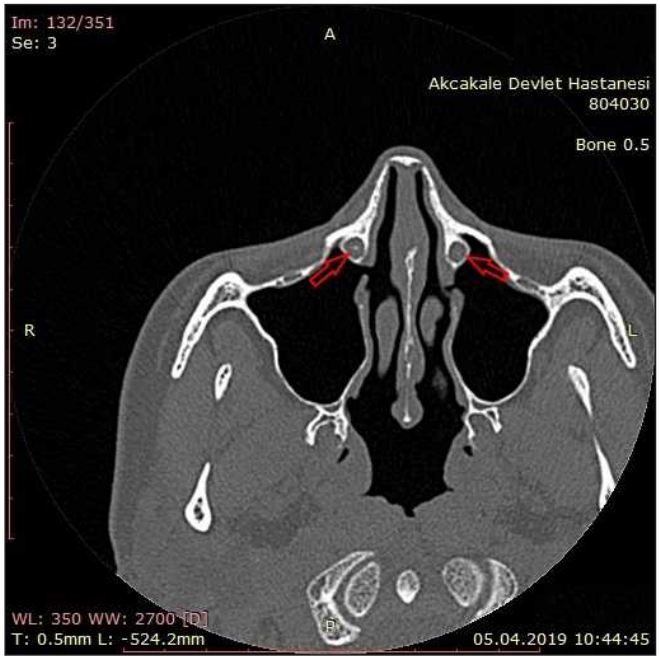

Resim 4. Aksiyel seri paranazal Sinüs Bt. Bilateral medial kantus ve nazo-lakrimal kanalda dens alanlar (kırmızı oklar)

Nöroradyoloji

PS-403

REMOTE SEREBELLAR HEMORAJİ BT BULGULARI: OLGU SUNUMU

Hale Turnaoğlu, Gökhan Kahraman, Kemal Murat Haberal, Feride Kural Rahatlı, Ahmet Muhteşem Ağıldere

Başkent Üniversitesi Tıp Fakültesi, Radyoloji AD, Ankara

Giriş ve Amaç: Remote (uzak) serebellar hemoraji(RSH) supratentorial kraniotomi ya da spinal cerrahi sonrası görülen, oldukça nadir, benign bir komplikasyondur. Bu sunumda subdural kanama nedeniyle opere edilen hastada gelişen remote serebellar hemoraji olgusunun BT bulgularını sunmayı amaçladık.

Olgu Sunumu: Kafa travması sonrası gelişen yürüme güçlüğü nedeni ile acil servise başvuran 81 yaşındaki erkek hasta, intrakranial kanama açısından değerlendirilmek üzere tarafımıza yönlendirildi. Beyin BT incelemesinde bilateral serebral hemisferde subdural hematom tespit edildi (Resim 1). Opere edilen hastanın postoperatif çekilen kontrol beyin BT'sinde sağ serebellar hemisferde akut dönemde hematom izlendi ve remote serebellar hemoraji ile uyumlu olarak değerlendirildi (Resim 2). Hastaya ek tıbbi girişim düşünülmedi. Takiplerinde hem serebellar hematomu hem de subdural hematomu rezorbe oldu (Resim 3).

Tartışma ve Sonuç: Remote serebellar hemoraji supratentoryal kraniotomilerin ve daha az sıklıkla spinal cerrahilerin nadir bir komplikasyonudur. Çeşitli beyin cerrahisi prosedürlerinden sonra rapor edilmiştir. Remote serebellar hemoraji en çok frontotemporal veya frontal kraniyotomi sonrası ortaya çıksa da, herhangi bir spesifik cerrahi ile ilişkisi bulunamamıştır. En sık 30 ve 60 yaşları arasında görülür. En sık görülen semptomu, bilinç değişikliğidir. Diğer semptomlar arasında motor defisitler, ataksi ve anesteziden geç uyanma vardır (1). Bazı olgular asemptomatiktir ve tesadüfen postoperatif BT veya MRG'de saptanır(2). Ameliyat sonrası BOS hipovolemisinin, serebellar sarkmaya ve superior penetran venlerin tıkanmasına ve dolayısıyla hemorajik enfarktüse yol açtığı düşünülse de remote serebellar hemorajinin net sebebi bilinmemektedir(1). Kendi kendini sınırlayan bir komplikasyon olarak kabul edilir. Hastaların çoğunda müdahale gerekmez. Kanamanın yeri ve büyüklüğü önemli bir prognostik faktördür. Kanama, obstrüktif hidrosefali ile sonuçlanan kitle etkisine neden olacak kadar büyükse, cerrahi müdahale gerekebilir. Kitle etkisi çok az olan veya hiç olmayan daha küçük kanamalar kendi kendini sınırlar (3). BT ile takip, kanamanın doğal evrimini değerlendirmede yardımcı olur.

RSH supratentoryal kraniyotomi sonrası kendini sınırlayan, mekanizma tam olarak bilinmeyen nadir bir komplikasyondur. Çoğu durumda daha ileri cerrahi ve tanısal değerlendirme gerekli değildir. Cerrahi gerektirebilecek durumlar için BT ile takip yardımcı olmaktadır.

Anahtar kelimeler: remote serebellar hemoraji, subdural kanama, BT

Kaynaklar

1. Amini A, Osborn AG, Mccall TD, et al. Remote cerebellar hemorrhage. AJNR Am J Neuroradiol. 2006;27(2):387-90.
2. Friedman JA, Piepgras DG, Duke DA, et al. Remote cerebellar hemorrhage after supratentorial surgery. Neurosurgery. 2001;49(6):1327-40.
3. Park JS, Hwang JH, Park J, et al. Remote cerebellar hemorrhage complicated after supratentorial surgery: retrospective study with review of articles. J Korean Neurosurg Soc. 2009;46(2):136-43.

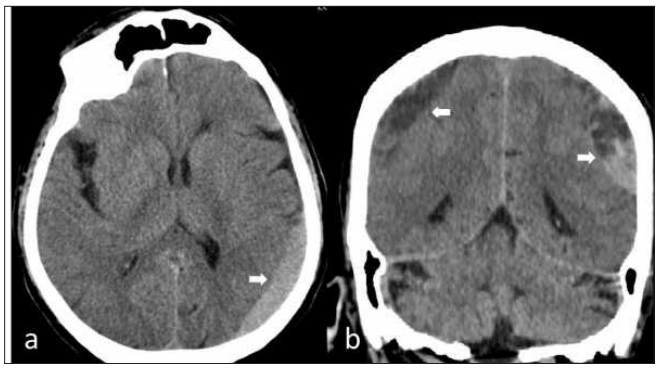

Resim 1. Kontrastsız Beyin BT imajları. Aksiyel (a) ve koronal (b) imajlarda her iki serebral hemisferde akut komponentlerin de bulunduğu subdural hematomlar izleniyor (beyaz oklar).



Resim 2. Aksiyel kontrastsız Beyin BT imajında sağ serebellar hemisferde akut dönemde hematom izleniyor (beyaz ok).

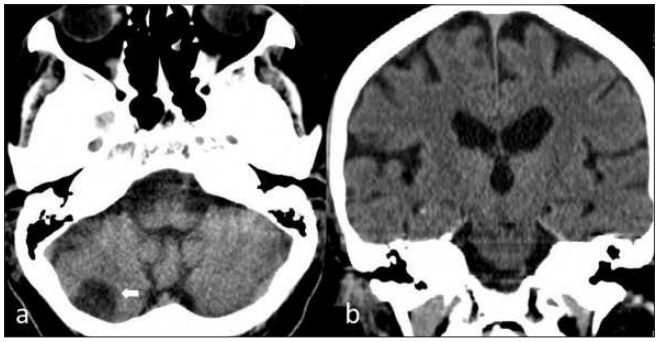

Resim 3. Kontrastsız Beyin BT imajları. Aksiyel imajda (a) sağ serebellar hemisferdeki hematomun rezorbe olduğu ve gelişen ensefalomalazi alanı izleniyor (beyaz ok). Koronal imajda (b) her iki serebral hemisferdeki subdural hematomların rezorbe olduğu gör

Nöroradyoloji

PS-404

BASİLLER İNVAJİNASYON VE ATLANTOAKSİYAL SUBLUKSASYONUN EŞLİK ETTİĞİ KOMPLET ATLANTOOKSİPİTAL ASİMİLASYON

Barış Ten, Anıl Özgür, Yüksel Balcı, Kaan Esen, Murat Ceren

Mersin Üniversitesi Tip Fakültesi

Giriş ve Amaç: Kraniyovertebral bileşke, oksiput, atlas ve aksis'ten [1] oluşur. Atlantooksipital asimilasyon (AOA), atlas ve oksiputun tabanı arasındaki kısmi veya tam bir doğumsal füzyon durumudur [2]. Bu durum kronik atlantoaksiyel instabiliteye veya baziler invajinasyona yol açabilir [3]. Semptomlar omuriliğin sıkışma lokalizasyonuna bağlı olarak değişebilir. Ön kordun sıkışmasında, piramidal belirti ve semptomlar baskındır.

AOA insidansının genel popülasyonun %0.08 ila %3'ü arasında olduğu bildirilmiştir [4]. AOA, servikal spinal korda bası bulguları gösteren vakalarda ayırıcı tanıda düşünülmesi gereken ve radyolojik görüntülemede deneyimsiz bir gözün kolaylıkla atlayabileceği bir durumdur. Literatürde çoğunlukla kadavralar üzerinde tanımlanan ender görülen bu antiteyi radyolojik görüntüleri ve kliniği ile birlikte sunmaya çalıştık.

Olgu Sunumu: Altmış dört yaşında kadın hasta kulağa ve kollara yayılan boyun ağrısı, boyun hareketlerinde hassasiyet ile kollarda uyuşma şikayeti ile hastanemize başvurdu. Fizik muayenede anterior veya posterior spinal kord bası bulguları saptanmadı. Koronal reformat ve 3 boyutlu (3B) rekonstrüksiyonlu bilgisayarlı tomografi (BT) tetkiklerinde oksipital kondiller ile atlasın lateral massalarının tam füzyonu gözlendi (Resim 1-2). Sagital reformat BT'de atlas-dens anterior aralığı 7,9 mm ölçüldü ve atlantoaksiyal subluksasyon ile uyumlu bulundu (Resim 3). Aksisin odontoid proçesi ve atlasın anterior kemeri Chamberlain çizgisinin (sert damak arka kesimi ve opistiyon arasındaki çizgi) yukarısında yerleşmiş olup baziler invaginasyon ile uyumluydu (Resim 4). Sagittal reformat BT görüntülerde kraniyovertebral açı 129 derece ile normale (N ≥ 150 derece) göre azalmıştı (Resim 5). Servikal vertebra manyetik rezonans görüntüleme (MRG) tetkikinde ise odontoid proçesin servikomedüller bileşkeye hafif bası etkisi gösterdiği saptandı (Resim 6).

Tartışma ve Sonuç: AOA komplet kemik füzyonundan, atlasın küçük bir alanını oksiput tabanına birleştiren kemikten bir köprü veya fibröz bir bant arasında değişen bir spektrum gösterir [2]. Fibröz bantın rutin radyografiler ile yorumlanması zordur. Oksipitoservikal füzyonu göstermek için BT veya MRG taramaları gerekebilir [5]. AOA'nın başlıca belirtileri boyun ağrısı, baş ağrısı, uyuşukluk, üst ekstremitede ağrı ve güçsüzlüktür. Anterior veya posterior spinal korda ya da vertebral artere olan basıya bağlı semptomlar da görülebilmektedir. McRae ve Barnum nörolojik semptomların gelişmesinin anahtarının odontoidin şekli olduğunu önermektedir [6]. AOA kronik atlantoaksiyal instabiliteye ve baziler invajinasyona yol açabilir. Bu durumda olan hastalar genellikle düşük saç çizgilerine, kısa boyuna ve sınırlı boyun hareketlerine sahiptir [7]. Minör semptomlarla başvuran veya ağır seyahat, fiziksel efor, ufak bir travmadan sonra semptomatik olan hastalar, cerrahi dışı tedavi edilebilir. Nörolojik semptomlar ortaya çıkarsa, cerrahi dekompresyon gerekli olabilir. Atlantoaksiyel instabilitenin radyolojik kanıtları eş zamanlı olarak mevcut ise oksipitoservikal füzyon ile cerrahi dekompresyon yaygın olarak önerilmektedir [8].

AOA genellikle klinik bulgu vermeyip kadavra çalışmalarında rastlantısal olarak tespit edilse de boyun ağrısı ve uyuşma kliniği bulunan hastalarda ayırıcı tanıda düşünülmesi gereken bir klinik durumdur.

Anahtar kelimeler: Basiller invajinasyon, atlantoaksiyal subluksasyon, komplet atlantooksipital asimilasyon

Kaynaklar

1. Smoker WR, Khanna G: Imaging the craniocervical junction. Childs Nerv Syst. 2008, 24:1123– 45.
2. Hensinger RN: Congenital anomalies of the cervical spine . Clin Orthop Relat Res. 1991, 264:16–38.
3. Muthukumar N, Swaminathan R, Venkatesh G, Bhanumathy SP: A morphometric analysis of the foramen magnum region as it relates to the transcondylar approach. Acta Neurochir (Wien). 2005, 147:889-95.
4. Martellacci S, Ben Salem D, Méjean N, Sautreaux JL, Krausé D: A case of foramen magnum syndrome caused by atlanto-occipital assimilation with intracanal fibrosis. Surg Radiol Anat. 2008, 30:149-52.
5. Zong R, Yin Y, Qiao G, Jin Y, Yu X: Quantitative measurements of the skull base and craniovertebral junction in congenital occipitalization of the atlas: a computed tomographybased anatomic study. World Neurosurg. 2017, 99:96–103.
6. Al-Motabagani MA, Surendra M: Total occipitalization of the atlas . Anato Sci Int. 2006, 81:173-80.
7. Tubbs RS, Lancaster JR, Mortazavi MM, et al.: Morphometry of the outlet of the foramen magnum in crania with atlantooccipital fusion. J Neurosurg Spine. 2011, 15:55-9.
8. Visocchi M, Mattogno PP, Signorelli F, Zhong J, Iacopino G, Barbagallo G: Complications in craniovertebral junction instrumentation: hardware removal can be associated with longlasting stability. Personal experience. Acta Neurochir Suppl. 2017, 124:187–194.

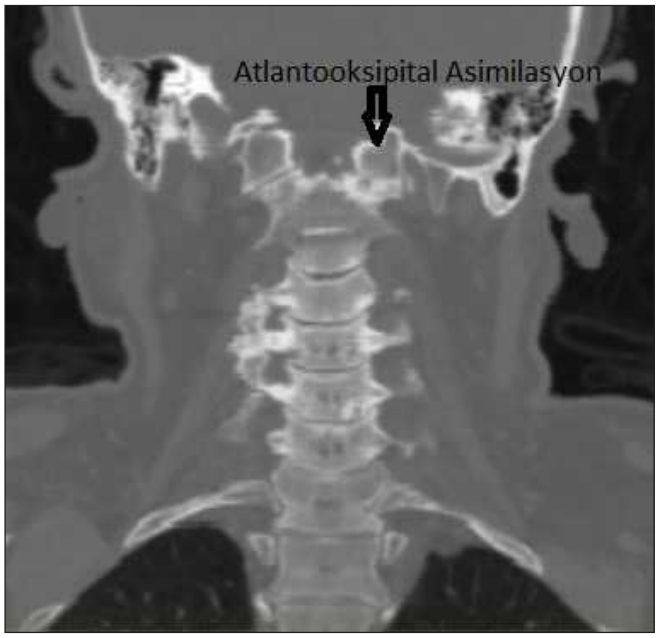

Resim 1. Koronal reformat servikal BT'de oksipital kondiller ile atlasın lateral massalarının tam füzyonu gözlendi.



Resim 2. Koronal 3B Servikal BT'de oksipital kondiller ile atlasın lateral massalarının tam füzyonu gözlendi.



Resim 3. Sagital reformat BT'de atlas-dens anterior aralığı 7,9 mm ölçüldü ve atlantoaksiyal subluksasyon ile uyumlu bulundu.

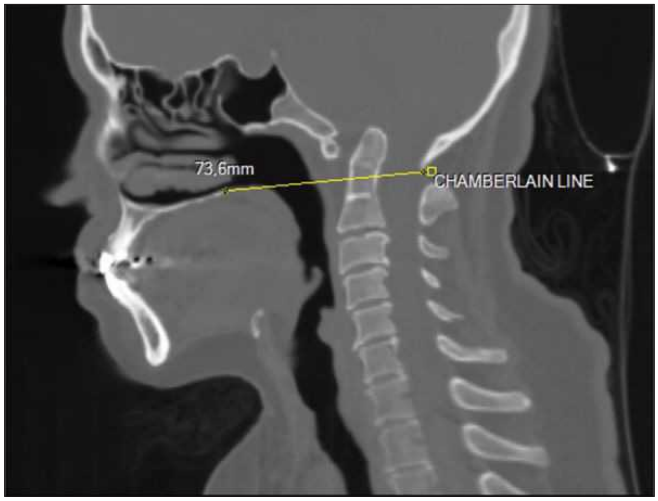

Resim 4. Aksisin odontoid proçesi ve atlasın anterior kemeri Chamberlein çizginin yukarısında yerleşmiş olup baziler invaginasyonu ile uyumluydu.



Resim 5. Sagittal reformat BT görüntülerde kraniyovertebral açı (129 derece) azalmıştı.

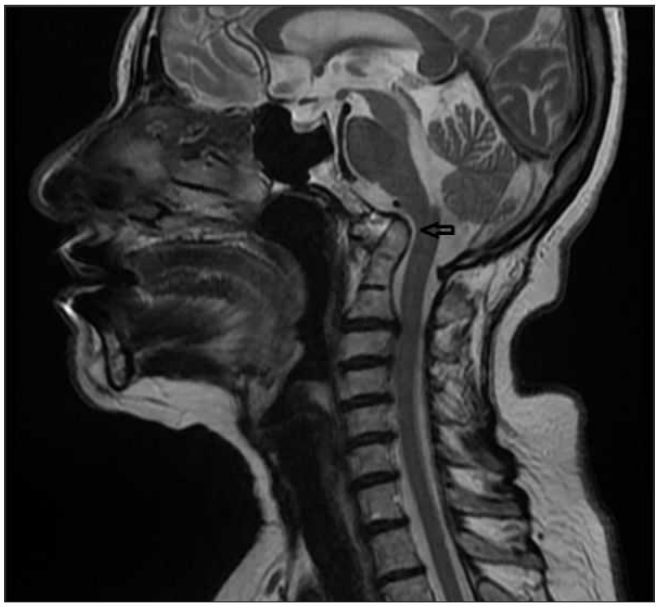

Resim 6. Servikal MRG tetkikinde Odontoid proçes servikomedüller bileşkeye hafif bası etkisi gösteriyordu (ok).

Beyond conventional work-up techniques, SWI in combination with DWI is helpful for differentiation a migraine aura from acute ischemic stroke and other mimicking conditions. SWI can show transient regional increased venous susceptibility during migraine attack. Radiologist awareness of such details may shorten time for diagnosing. Absence of restricted diffusion on DWI and transient clinical findings, prominent cortical veins in SWI favor migraine.

Anahtar kelimeler: migraine, susceptibility-weighted MRI, aura

References

1. Özdemir, Gökhan, et al. Migraine prevalence, disability, and sociodemographic properties in the eastern region of Turkey: A population-based door-to-door survey. Turkish journal of medical sciences 44.4 (2014): 624-629.
2. Karaarslan, Ulus, et al. Susceptibility-weighted imaging in migraine with aura. American Journal of Neuroradiology 32.1 (2011): E5-E7.
3. Sprenger, Till, et al Migraine pathogenesis and state of pharmacological treatment options. BMC medicine7.1 (2009): 71.
4. Osborn, Robin et al MR imaging of the brain in patients with migraine headaches. American journal of neuroradiology 12.3 (1991): 521- 524.
5. Stewart, Walter et al. Familial risk of migraine: A population-based study. Annals of Neurology: Official Journal of the American Neurological Association and the Child Neurology Society 41.2 (1997): 166-172.
6. Fedak, Erin,et al The diagnostic role for susceptibility-weighted MRI during sporadic hemiplegic migraine. Cephalalgia 33.15 (2013): 1258-1263.
7. Halefoglu, Mesrur et al, Susceptibility weighted imaging: Clinical applications and future directions. World journal of radiology 10.4 (2018): 30.
8. Jacobs, Blaine, and Gregory Dussor. Neurovascular contributions to migraine: moving beyond vasodilation. Neuroscience 338 (2016): 130-144.
9. Gocmen, Rahsan, et al. Susceptibility-weighted magnetic resonance imaging findings of two pediatric migraine patients with aura . Neuropediatrics 47.01 (2016): 046-050

Nöroradyoloji

PS-405

THE DIAGNOSTIC ROLE OF SUSCEPTIBILITY-WEIGHTED IMAGING DURING MIGRAINE ATTACK

Gülnar Aghayeva, Rahşan Göçmen

Hacettepe University Faculty of Medicine Department of Radiology

Introduction: Migraine is the third most common disease worldwide, that usually presents with unilateral debilitating headache. The lifetime prevalence of migraine headache is 10% in men and 25% in women. Despite its prevalence, the basic physiology and underlying mechanism is still poorly understood. On the basis of recent studies migraine can be better explained by a dysfunction of noradrenergic neuromodulatory structures in the brainstem, such as the locus coeruleus or periaqueductal grey matter. Some studies provide evidence that migraine is associated with initial vasoconstriction of the cerebral vasculature causing aura, which may be associated with relative cerebral ischemia. Subsequent migraine head pain accompanied by vasodilation and hyperperfusion. Purpose: When combined with conventional MRI (Magnetic resonance imaging) sequences, SWI (Susceptibility-weighted imaging) has more diagnostic value in the acute migraine attacks. We would like to illustrate radiologic findings on SWI sequence obtained during migrainous headache.

Case Report : A 16-year-old girl admitted to an emergency department with the right arm, face, and leg weakness and tingling sensation. A left-sided severe frontal headache followed these symptoms. Speech and vision disturbance was not found. Patients history included previous consistent headache episodes without aura. Routine blood and urine tests were normal. A neurological examination revealed a partial loss of power in the right leg. A cranial magnetic resonance imaging was performed five hours after the onset of symptoms. Conventional MRI sequences did not show any abnormality. Diffusion weighted sequence excluded any acute ischemic event. Intracranial vessels were grossly patent. SWI revealed prominence of vasculature in the left cerebral cortex. Follow-up SWI sequence obtained one day later showed complete resolution of the changes. Conclusion :. There are four distinct phases of migraine: the premonitory phase, aura phase, headache phase, and postdrome phase. While vasodilation itself may not contribute to migraine, it remains possible that vessels play a role in migraine pathophysiology.

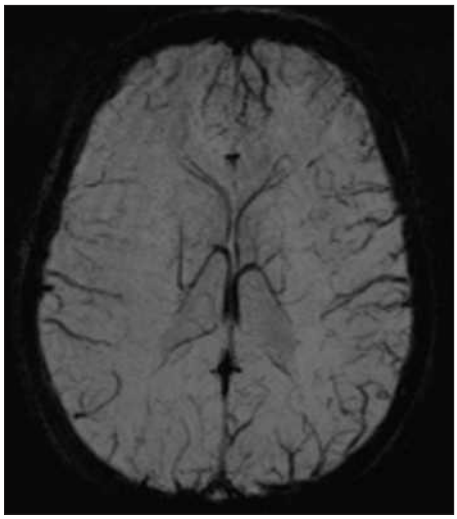

Figure 1. SWI reveals prominence of venous vasculature in left cerebral cortex during migraine attack

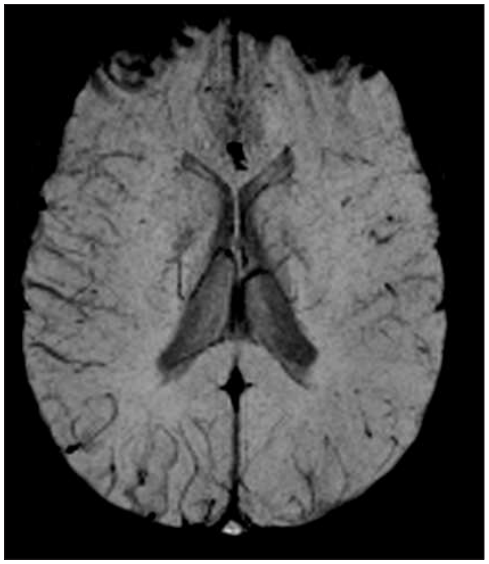

Figure 2. SWI taken one day later shows complete resolution of changes

Nöroradyoloji

PS-406

AZİGOS ACA VARYASYONU MRA BULGULARI(AZYGOS ACA VARIATION MRA FINDINGS)

Nusret Seher, Mehmet Sedat Durmaz

Selçuk Üniversitesi Tıp Fakültesi Radyoloji AD

Giriş ve Amaç:İntrakraniyel arteriyel varyasyonlar toplumda sık görülür. Literatürde en sık vertebrobaziler sistem varyasyonları bildirilmiştir. Azigos anterior serebral arter (ACA) varyasyonunun intrakraniyel varyasyonlar arasında toplumda insidansı yaklaşık %0.3-1 olup nadirdir (1). Bu bildiride azigos ACA ve manyetik rezonans anjiografi(MRA) bulguları sunulmuştur.

Olgu: 52 yaşında bayan hasta baş ağrısı şikayetiyle hastanemize başvurdu. Beyin MRG ve MRA tetkiği uygulandı. MRA'da bilateral ACA A1 segmenti mevcut olup A2 segmentleri tek bir damar olarak devam etmekteydi. Azigos ACA lehine değerlendirildi. Bulgular multiplanar rekonstruksiyon (MPR) ve 3 boyutlu volume rendered incelemede detaylı bir şekilde gösterildi.

Tartışma ve Sonuç: İntrakraniyel arteriyel varyasyonlar toplumda sık görülmesine rağmen klinik bulguları varyasyonun yerine ve tipine göre oldukça geniş bir prezentasyon gösterir. Bizim vakamızda olduğu gibi insidental olarak da saptanabilirler. Anterior dolaşımda fenestrasyon sık görülmesine rağmen azigos ACA anomalisi nadir görülmektedir. İntrakraniyel vasküler yapıların konjenital anomalilerinde anevrizma insidansı da artmaktadır(2). Bu varyasyonlar intrakranyel girişim gerektiği durumlarda önem arz etmektedir. MRA incelemeleri varyasyonların yeri, komşuluğundaki anatomik yapılarla ilişkisini incelenmesinde, cerrahi ve endovasküler tedavi planlaması için oldukça önemlidir.

Anahtar kelimeler: anterior cerebral artery, MR, angiography

Kaynaklar

1-) de Sousa CS, de Miranda CL, Avelino MC, Bastos BB, Moreira de Sousa RS, de Miranda CV. Thrombosis of the Azygos Anterior Cerebral Artery. Case Rep Radiol. 2017;2017:5409430.
2-) Kovač JD, Stanković A, Stanković D, Kovač B, Šaranović D. Intracranial arterial variations: a comprehensive evaluation using CT angiography. Med Sci Monit. 2014 Mar 14;20:420-7.

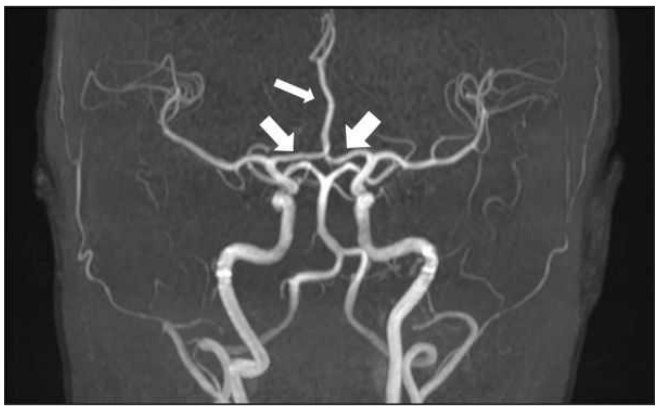

Resim 1. 3D TOF MIP görüntülerde bilateral ACA A1 segmentleri(kalın oklar) net izlenmekte. A2 segmenti tek olarak devam etmekte(ince ok).

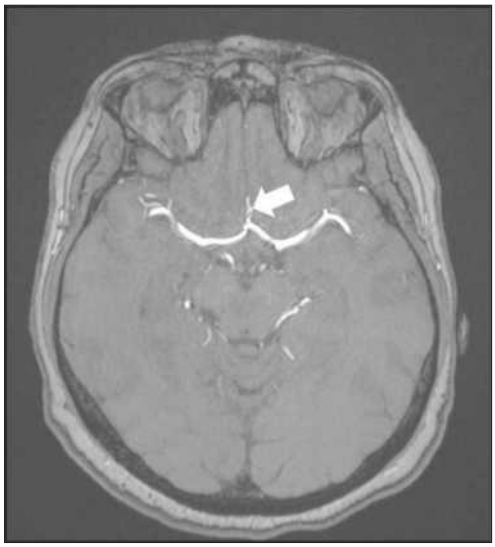

Resim 2. 3D TOF MRA ham görüntülerde azigos ACA görünümü izleniyor(ok).

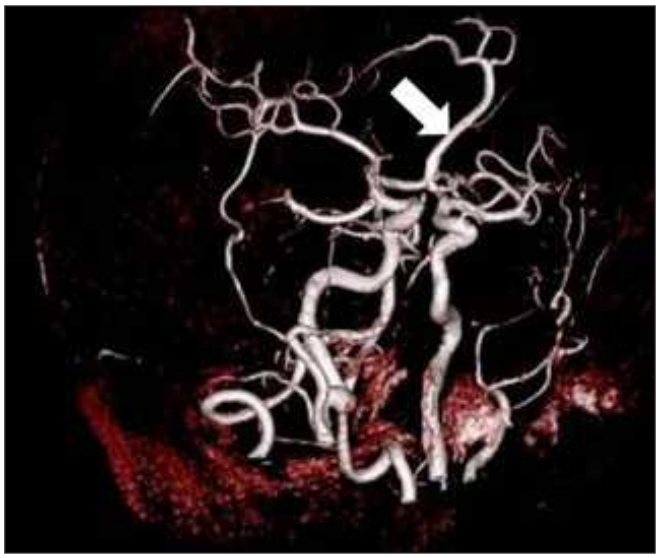

Resim 3. 3 boyutlu VRT görüntüde azigos ACA net bir şekilde gösterildi(ok)

Nöroradyoloji

PS-407

NÖROFİBROMATOZİS TİP2 TANILI OLGUNUN RADYOLOJİK BULGULARI-RADIOLOGICAL FINDINGS OF A TYPE 2 DIAGNOSIS OF NEUROFIBROMATOSIS

Muhammed Erkam Çeker, Fatma Aktaş

Tokat Gaziosmanpaşa Üniversitesi Tıp Fakültesi

Giriş: Nörofibromatozis(NF) santral veya periferik sinirlerden köken alan multipl neoplazmlar ve diğer sistemlere ait patolojik bulgulara rastlanan genetik bir hastalıktır.

Nörofibromatozis Tip 2 nadir görülen, benign ve malign tümörlerin geliştiği otozomal dominant bir hastalıktır. Etkilenen bireyler tipik olarak bilateral vestibuler schwannomalarla ortaya çıkarlar. Fakat menenjiomlar, ependimomlar, astrositomlar, nörofibromlar ve diğer kranyal sinirler ile periferik sinirlerin schwannomaları da çoğunlukla bulunur ve ciddi morbidite ve mortaliteye neden olabilmektedir(1).

Bu sunumda 10 yıldır NF2 tansıyla takip edilen ve yaygınkranyal ve spinal schwannom ve menenjiomları bulunan hastayı literatür bilgileri eşliğinde tartışmayı amaçladık.

Olgu Sunumu: 27 yaşında NF-2 tanılı bayan hasta kontrol için kliniğimize başvurdu. Hasta 10 yıldır takip edilmekte olup sağ gözünde görme kaybı, çift görme, işitme kaybı gibi multiple nörolojik bulgusu mevcuttu. Kranyal ve spinal kitleleri bulunan hastaya değişik zamanlarda spinal ve kranyal cerrahi ve gama knife tedavisi almıştı.

Spinal ve kranyal kitle boyut ve sayı kontrolü amacıyla hastaya kontrastlı beyin, servikal, torakal ve lomber vertebra MRG çekildi.

Kontrastlı kranyal incelemede Bilateral III-V-IX-X-XI-XII kranial sinirlerde bazıları nolüler tarzda bazıları ise fuziform tarzda deişik boyutlarda multiple schvannomlar dikkati çekti.. Ayrıca sağ internal akustik kanalda 34x23 mm boyutlarında, sol internal akustik kanalda 14x11 mm boyutlarında, T1A serilerde heterojen hipointens T2A serilerde heterojen belirgin hiperintens paramanyetik kontrast madde tatbiki sonrası yoğun heterojen kontrastlanma gösteren kanalda ekspansiyona neden olan vestibüler-fasiyal schvannom dikkati çekti (Resim 1). Dural yüzeylerde, tentoryumda değişik boyutlarda çok sayıda menenjiomlar görüldü(Resim 2).

Spinal kanal içerisinde ve nöral foramenlerde intradural ekstramedüller yerleşimli çok sayıda en büyüğü solda C7-T1 düzeyinde anteroinferiorda sağ akciğer apeksine doğru toraksa uzanımı bulunan posteriorda C7 vertebral elemanlar düzeyine de uzanmış yaklaşık 97x76x52 mm en geniş boyutlarda içerisinde geniş kistik alanlar da bulunan nörofibrom-schvannom izlendi(Resim 3).

Tartışma ve Sonuçlar: NF-2'nin insidansı yaklaşık olarak 1:1.000.000 olarak belirtilmiştir. Hastalığın seyri çeşitlilik gösterse de genellikle ilerleyicidir ve sağırlık, körlük, beyin sapı basısı, yürüme bozuklukları ve paralizi ile birlikte giden önemli morbidite ile sonuçlanır. Tipik olarak 20'li yaşlarda ortaya çıkar. Schwannomalar en sık 8. kranyal sinirde oluşmakla birlikte diğer kranial sinirlerde de meydana gelirler. Sıklıkla multipl olan menenjiomlar hastaların yaklaşık %50'sini etkilerler.

NF-2'nin hem tanısı hem de tedavisi ile ilgili karmaşa ve fikir ayrılıkları sürmektedir. Tedavi seçenekleri arasında stereotaktik radyoterapi, mikroşirürji, konservatif tedavi ve kemoterapi bulunmaktadır(2).

Anahtar kelimeler: Nörofibromatozis tip-2, schwannom, menenjiom

Kaynaklar

1.Patronas NJ, Courcoutsakis N, Bromley CM, Katzman GL, MacCollin M, Parry DM: Intramedullary and spinal canal tumors in patients with neuro fibromatosis 2: MR imaging findings and correlation with genotype. Radiology 218: 434–442, 2001
2.Maniakas A, Saliba I: Neurofibromatosis type 2 vestibular schwannoma treatment: A review of the literature, trends, and outcomes. Otol Neurotol 35(5):889-894, 2014

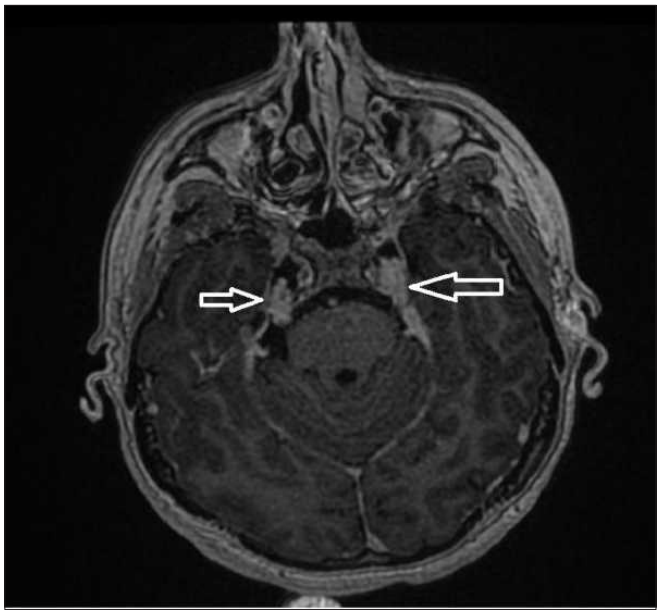

Resim 1. Kontrastlı T1 ağırlıklı serilerde sağ trigeminal sinir trasesinde Meckel kovuğu içerisine de uzanım göstermiş trigeminal schvannom görülmektedir(Beyaz ok).

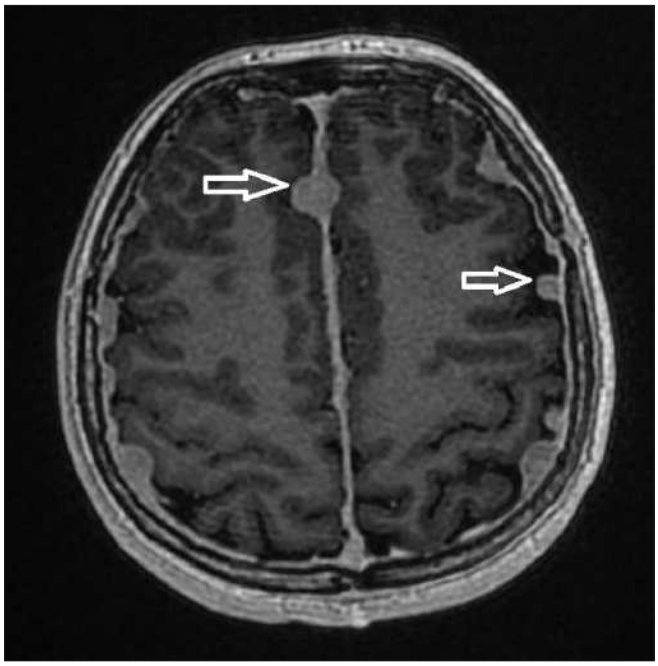

Resim 2. Kontrastlı T1 ağırlıklı serilerde dural yüzeylerde çok sayıda menenjiomlar görülmektedir(Beyaz ok).

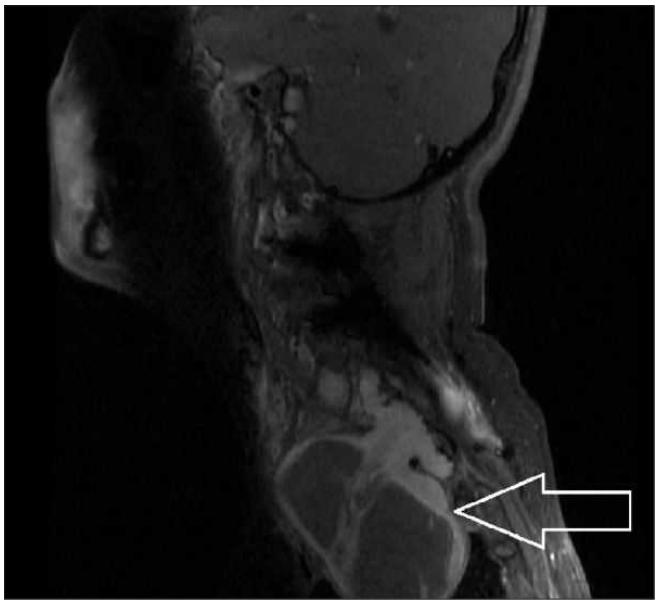

Resim 3. Kontrastlı T1 ağırlıklı serilerde solda C7-T1 düzeyinde nöral foramende belirgin ekspansiyona ve destrüksiyona yol açan, anteroinferiorda sağ akciğer apeksine doğru toraksa uzanımı bulunan içerisinde geniş kistik alanlar da bulunan nörofibrom-schvannom görüldü (Beyaz ok).

Nöroradyoloji

PS-408

ORTA CEREBRAL ARTER DUPLİKASYONU: OLGU SUNUMU- DUPLİCATİON OF THE MİDDLE CEREBRAL ARTERY: A CASE REPORT

Hamdullah Erk, Rahmi Eren Özkan, Okan İnce, Burçin Önder, Melis Koşar Tunç, Melisa Yalçın, Kemal Harmancı, Hakan Önder

Okmeydanı Suam

Giriş: Serebral anevrizma cerrahisinde duplike veya aksesuar MCA ile ilişkili serebral iskemi olaylarında kollateral kan akış düzenlerini anlamak için orta serebral arter (MCA) çıkış anomalilerinin

gösterilmesi gereklidir(1). 1973 yılında, Teal ve arkadaşları, anterior serebral arterden (ACA) kaynaklanan anormal vasküler çıkış için aksesuar MCA ve internal karotis arterin(İCA) distal ucundan kaynaklanan ikinci arter için aksesuar MCA terimini kullandılar(2). Hem aksesuar hem de duplike MCA nadir vasküler anomalilerdir. Duplike MCA, İCA'nın terminal bifurkasyonundan ve distal İCA ile anterior koroidal arter arasından kaynaklanır. Bu posterde ICA'dan gelişen duplike MCA varyasyonu olan olgunun kranial BİIgisayarlı tomografik anjiografi(BTA)ve 3 boyutlu multiplanar rekonstrüksiyonlarla(MPR) sunmaya çalıştık.

Olgu: 46 yaşında erkek hasta sol tarafta hafif güçsüzlük ve ani geçici bilinç kaybı nedeniyle acil kliniğimize başvurdu. Hastamızın aile öyküsünde dikkat çekici bir durum farkedilmedi. Nörolojik muayenede sol alt ekstremitede hafif güçsüzlük izlendi. Kan sayımında ve biyokimyasal parametrelerde anormallik yoktu. Kardiyak test sonuçları normaldi. Acil şartlarda çekilen kranial bilgisayarlı tomografi(BT) incelemede hemorajik transformasyon saptanmadı ve inme açısından belirgin bir bulgu yoktu. Diffuzyon Manyetik rezonans görüntülemesinde ise sağ pariyetal lobda insuler kortekse uzanan diffuzyon kısıtlayan akut enfarkt alanları izlendi. Bunun üzerine hastaya çekilen Kranial BTA'da sağ MCA normal görünümde iken sol İCA supraKavernöz segmentte MCA bifurkasyon düzeyinde, MCA varyasyonu olduğu düşünülen görünüm izlendi ve bu görünümün sol İCA'dan köken alan duplike MCA varyasyonu olduğu düşünüldü(Şekil1-2). Bu seviyede anevrizma yoktu. Hasta daha sonra ileri değerlendirilme ve tedavi planlaması açısından nöroloji kliniği tarafından takibe alındı.

Tartışma: MCA'yı içeren intrakraniyal vasküler anomaliler nispeten nadirdir. Duplike MCA, literatürde%0.2 -%0.2 oranında bildirilmiştir(1). MCA anomalileri, aksesuar MCA, duplike MCA ve fenestre MCA olarak tanımlanır(1). Bu raporda gösterilmiş olan durumda, her iki MCA da İCA'dan iki ayrı kök olarak çıktığından, Duplike MCA olarak tanımlanmıştır(2).

Bu anomalilerin preoperatif belirlenmesi, gelişebilecek muhtemel komplikasyonların önlenmesinde hayati bir öneme sahiptir. İskemik bir atakta,aksesuar MCA anterior frontal lob için kollateral kan akımı sağlarken, ana MCA bölgeye yeterince kan sağlayamaz(3). Burada sunulan durumda, duplike MCA dışında anevrizma formasyonu veya başka iskemiyi açıklayacak patoloji saptanmadı.

Sonuç: Genel popülasyonda MCA varyasyonları nadiren görülür. Bununla birlikte, anevrizma tedavi prosedürleri ve iskemik olaylar ile ilgili olarak, MCA anomalilerinin belirlenmesi ve karakterizasyonu, ilgil alana kan akışı ve watersheed alanları arasındaki ilişkiyi değerlendirmek için önemlidir.

Anahtar kelimeler: Middle Cerebral Artery, CT Angiography

Kaynaklar

1)Komiyama M, Nakajima H, Nishikawa M, Yasui T. Middle cerebral artery variations: duplicated and accessory arteries. AJNR Am J Neuroradiol 1998; 19(1):45-49.
2)Teal JS, Rumbaugh CL, Bergeron RT, Segall HD. Anomalies of the middle cerebral artery: accessory artery, duplication, and early bifurcation. Am J Roentgenol Radium Ther NuclMed 1973; 118(3):567-575.
3) Cullu N., Yeniçeri Ö., Deveer M., Yılmaz M., Duplication of the middle Cerebral Artery: A case Report Van Tıp Dergisi: 22(3): 203-205, 2015

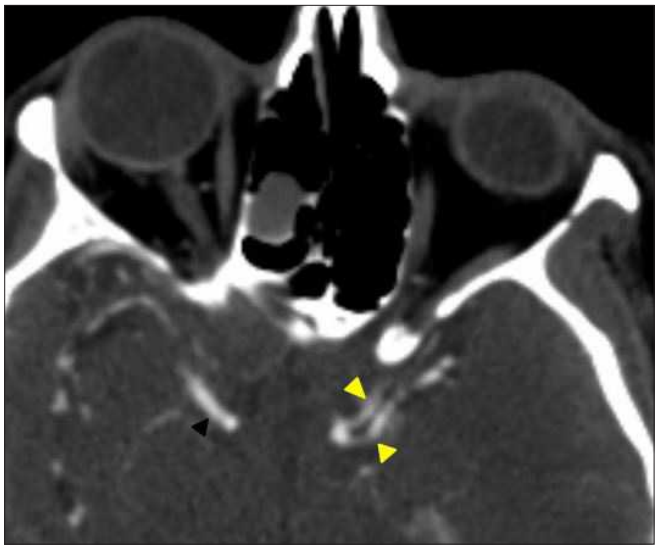

Resim 1. Bilateral MCA'ların ICAdan ayrılma seviyelerinden geçen aksiyel kesitte; Sağ MCA (siyah ok ucu) normal görünümdedir. Sol MCA ise ICA'dan Duplike (sarı ok ucu) olarak çıkmaktadır.

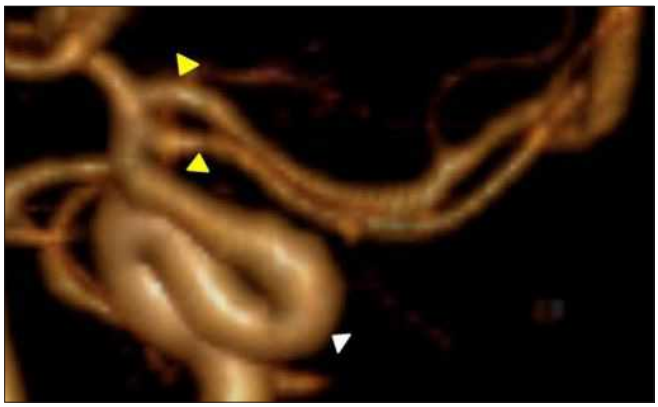

Resim 2. Olgunun MPR görüntüsünde Sol ICA'dan (beyaz ok ucu) köken alan Duplike MCA'nın iki dalı(sarı ok ucu) da gösterilmektedir.

Nöroradyoloji

PS-410

HEMİFASİAL ATROFİNİN EŞLİK ETTİĞİ NADİR BİR OLGU:PARRY ROMBERG SENDROMU(PARRY ROMBERG SYNDROME WITH HEMIFACIAL ATROPHY: A CASE STUDY)

Yıldız Kılar Sözel, Hasan Sözel

Antalya Gazipaşa Devlet Hastanesi

Giriş ve Amaç: Parry Romberg Sendromu (PRS)veya diğer ismiyle progresif hemifasial atrofi; nadir görülen, etyolojisi bilinmeyen, yüzün bir tarafında deri ve subkutan doku atrofisiyle karakterize bir hastalıktır.(1))Etyolojisi belli değildir.Bu yazıda PRS'li, bir olgunun beyin MR, diffuzyon ve perfüzyon MR bulguları sunulmuştur.

Bulgular: Nöbet ve yüzde uyuşma şikayetleri ile dahiliye polikliniğine başvuran ve nöroloji polikliniğine yönlendirİlen 45 yaşındaki bayan olguya olguya beyin MR, diffuzyon ve perfüzyon MR ve MR spektroskopi tetkikleri çekildi. Hastaya çekilen beyin MR tetkikinde; sağ temporal lob lateral kesiminde sulkuslarda silinme ve T2A serilerde sağ parietal ve temporal lob beyaz cevherde diffuz sinyal intensite artışı izlendi. Sağ orbital glob düzeyinde ise enoftalmus ve sağ hemifasial atrofi gözlendi.Beyin MR spektroskopi tetkikinde, tüm metabolitlerde düşüş saptandı. MR perfüzyon tetkikinde ise sağ temporal

ve parietal loblarda serebral kan akımında azalma ve serebral kan hacminde ise karşı hemisfere oranla artış izlendi.

Tartışma ve Sonuç: Parry Romberg sendromu 1825 yılında Parry, 1846 yılında Romberg tarafından tanımlanmıştır. (2)PRS, cilt-ciltaltı yağ dokusu, kas, kartilaj ve kemiği etkileyebilen atrofik bir displazidir.(3)Etyolojisi belli değildir. Major özellikleri; yüzün bir yarısında hiperpigmentasyon ile beraber yumuşak dokuda atrofi, migren tipi baş ağrısı, trigeminal nevralji ve fokal epilepsi gibi çeşitli nörolojik bulgulardır. (3)MR, görüntüleme için mükemmel yöntemdir. Tipik bulguları ise; T2 ağırlıklı ve FLAIR sekanslarında beyaz cevher hiperintensitesi, leptomeningeal kontrast tutulumu, intrakranial kalsifikasyon ve beyin atrofisidir.Progresif hemifasial atrofinin nedenleri arasında; bazı yazarlar vaskulit ilişkili meningoensefalik inflamasyonu göstermektedir.Ayırıcı tanıda düşünülen, serebral hemiatrofi ile giden Rasmussen ensefalitinde ve Sturge-Weber sendromunda; Parry Romberg sendromunda izlenen tipik hemifasial değişiklikler izlenmemektedir.Sonuç olarak, tipik MR görüntüleme bulgularına ek gelişmiş MR sekansları hastalığın fizyopatolojisini açıklamada yararlı olabilir

Anahtar kelimeler: Parry Romberg Sendromu,MR. hemifasial atrofi,nöbet

Kaynaklar

1-Cory RC, Clayman DA, Faillace WJ, et al. Clinical and radiologic findings in progressive facial hemiatrophy(Parry-Romberg syndrome). AJNR Am J Neuroradiol. 1997;18:751-7.
2-Longo D, Paonessa A, Specchio n, et al. Parry-Romberg syndrome and Rasmussen encephalitis: possible association. Clinical and neuroimaging features. J Neuroimaging. 2011;21:188-93.
3-Okumura A, Ikuta T, Tsuji T, et al. Parry Romberg syndrome with a clinically silent white matter lesion. AJNR Am J Neuroradiol. 2006;27:1729-31.

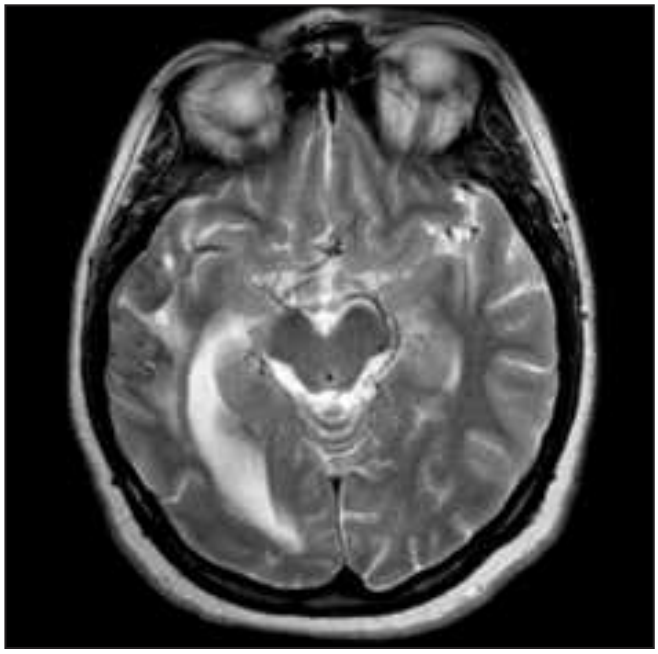

Resim 1. Sağ temporal lob beyaz cevherde yaygın hiperintens sinyal değişiklikleri

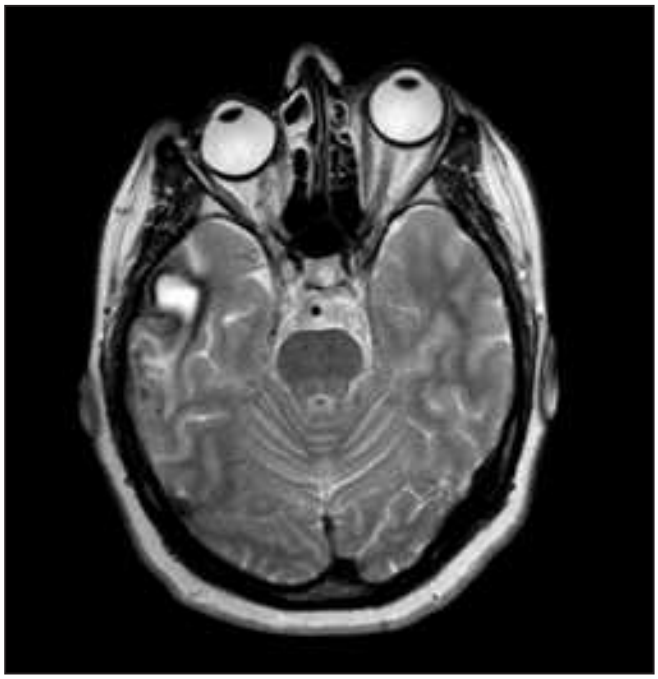

Resim 2. Sağ temporal lobda hemosiderin rim ile sınırlanan kistik alan,sağ gözde enoftalmus

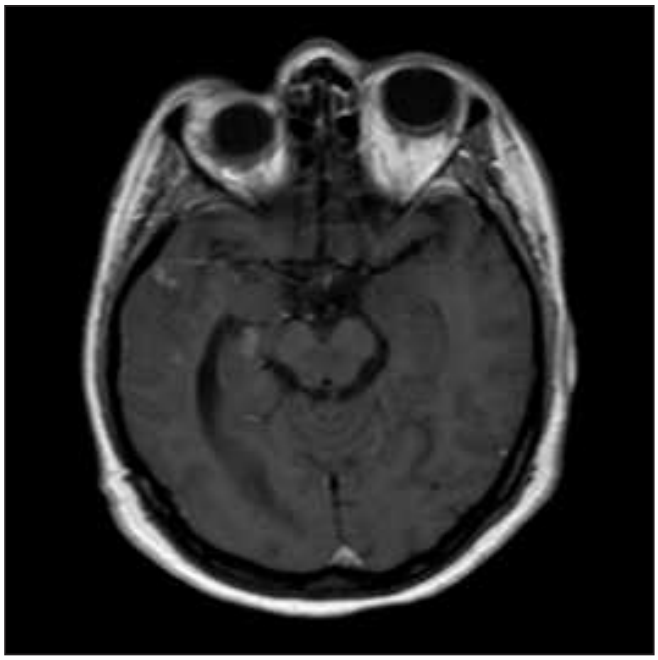

Resim 3. Sağ temporal lobda milimetrik nodüler kontrastlanan alanlar

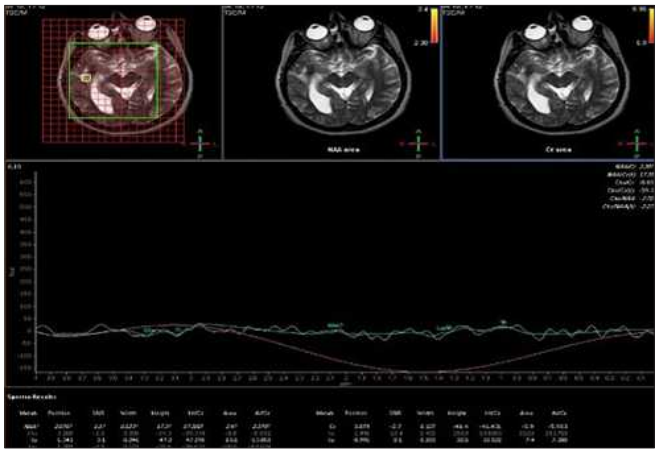

Resim 4. MR spektroskopi tetkiki.Tüm metabolitlerde düşüş

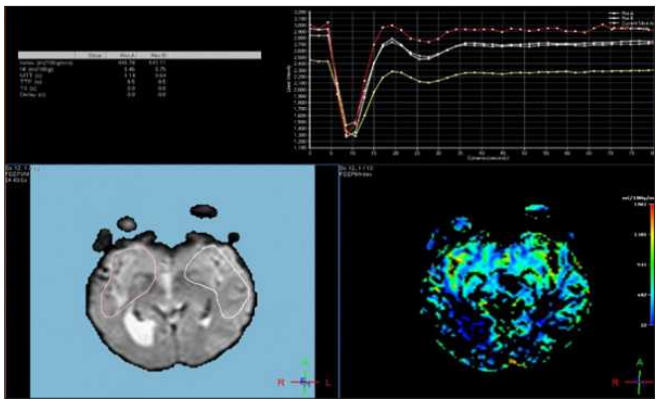

Resim 5. MR perfüzyon

Nöroradyoloji

PS-411

BİR DURAL SİNÜS TROMBOZU TAKLİTÇİSİ ; DEV ARAKNOİD GRANÜLASYON A MİMİC OF DURAL SINUS THROMBOSIS ; GIANT ARACHNOID GRANULATION

Zeynep Nihal Kazcı, Sebahat Nacar Doğan, Aylin Hasanefendioğlu Bayrak, Selen Beyza Kavuncu Kahvecioğlu

Sağlık Bilimleri Üniversitesi Gaziosmanpaşa Taksim Suam

Giriş ve Amaç: Dural sinüsler ve venöz pleksuslar, dış (periosteal) ve iç (meningeal) dural tabakalar arasında bulunan, endotel kaplı kanallardır. Dural sinüsler sıklıkla, pacchionian granülasyonları olarak da bilinen araknoid granülasyonlarını içerir.

Araknoid granülasyonlar subaraknoid boşluktan, dural venöz sinüslere uzanan BOS içeren projeksiyonlardır. Araknoid granülasyonlar tüm dural venöz sinüslerde görülebilmesine rağmen, en sık transvers sinüs ve süperior sagittal sinüste görülürler. Nadiren belirgin olduklarında sinüs trombozunu taklit edebilirler. Biz de baş ağrısı ile acil servisimize başvuran olguda insidental saptanan dev araknoid granülasyonun radyolojik bulgularını sunmayı amaçladık.

Olgu : 38 yaşında kadın hasta, ani başlayan şiddetli baş ağrısıyla acil servise başvurdu. Nörolojik muayenesi doğaldı. Yapılan kraniyal BT incelemesinde; süperior sagital sinüs posterior kesimde heterojen, ağırlıklı olarak hipodens olduğu izlenen alan dikkati çekmesi üzerine, olgunun kontrastlı kranial MR ve MR venografi ileri değerlendirmesi önerildi. Kranial MR incelemede; superior sagital sinüs posterior kesiminde tüm sekanslarda BOS ile izointens olduğu izlenen, süperior kesimde dural defekt aracılığı ile internal kortikal venöz yapıların içeriye doğru devamlılığının izlendiği, kontrast tutmayan, yaklaşık 14 mm çapında alan izlendi. Kranial MR Venografide de yine süperior sagital sinüs dorsal kesiminde dev araknoid granülasyon impresyonu mevcuttu. Lezyon komşu kalvaryumda yaylanmaya neden olmuştu ve çevresinde venöz akım korunmuştu. (Figure1-8) Sinüs trombozu tanısı dışlanan olgu, medikal tedavi ve önerilerle tabucu edildi.

Tartışma ve Sonuç : Literatürde dev araknoid granülasyon tanımı için tam bir fikir birliği olmamakla birlikte, boyutu 1'cm den büyük olduğunda ya da dural venöz sinüsün lümenini doldurup fokal genişlemeye neden olduklarında geniş oldukları kabul edilir. Kalvarumda remodellemeye neden olabilirler ve sıklıkla süperior sagittal sinüs posteriorunda ve transvers sinüste insidental olarak saptanırlar. Nadir olarak görülseler de sinüs trombozuyla karıştırılabilirler. MR Venografi kombine MRG ile kolaylıkla ayırıcı tanıya gidilebilir.

Anahtar kelimeler: Araknoid granülasyon, dural sinüs trombozu, MR venografi, Pacchionian granülasyon

Kaynaklar

1. Osborn's Brain 2nd Edition Authors: Anne G. Osborn Gary Hedlund Karen L. Salzma(s. 253-277)
2. Leach JL, Fortuna RB, Gaskill-Shipley MG, et al. Imaging of cerebral venous thrombosis. Current techniques, imaging spectrum, diagnostic pitfalls. RadioGraphics 2006;26:S19–43
3. Large Arachnoid Granulations Involving the Dorsal Superior Sagittal Sinus: Findings on MR Imaging and MR Venography
J.L. Leach, K. Meyer, B.V. Jones, T.A. Tomsick American Journal of Neuroradiology Aug 2008, 29 (7) 1335-1339
4. Kan P, Stevens EA, Couldwell WT. Incidental giant arachnoid granulation. AJNR Am J Neuroradiol 2006;27:1491–2.
5.Umeh, R., Oskouian, R. J., Loukas, M., & Tubbs, R. S. (2017). Giant Arachnoid Granulation Associated with Anomalous Draining Vein: A Case Report. Cureus, 9(3), e1065. doi:10.7759/cureus.1065

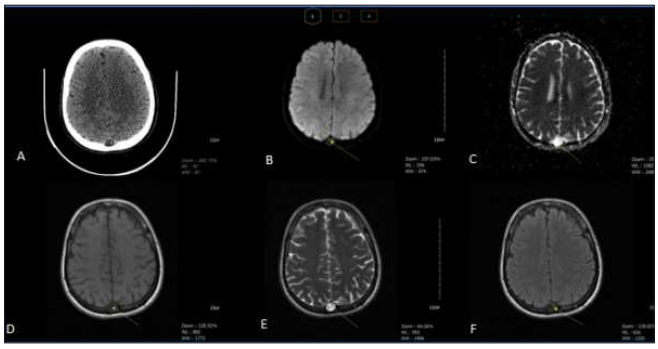

Resim 1. Superior sagital sinüs posterior kesiminde tüm sekanslarda BOS ile izointens, superior kesimde dural defekt aracılığı ile internal kortikal venöz yapıların içeriye doğru devamlılığının izlendiği dev araknoid granülasyon(Sırasıyla BT ve MR görüntüleri (A-F))

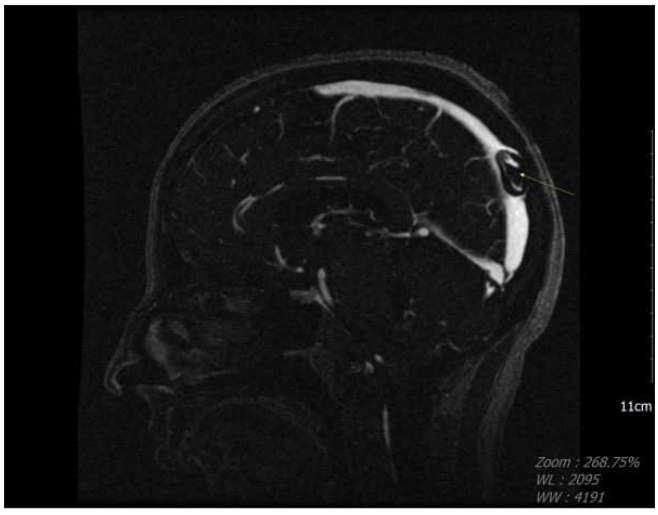

Resim 2. MR Venografi . Süperior sagital sinüs dorsal kesiminde dev araknoid granülasyon impresyonu izlenmektedir.

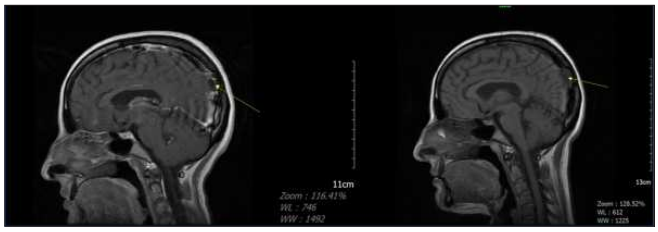

Resim 3. Kontrastlı ve Kontrastsız SAG T1 görüntülerde, dev araknoid granülasyonun kontrast tutmadığı görülüyor.

Nöroradyoloji

PS-412

INFLAMMATORY MYOFIBROBLASTIC TUMOR WITH CENTRAL NERVOUS SYSTEM INVOLVEMENT: A CASE REPORT

Oğuz Aslan, İzzet Ökçesiz, Halil Dönmez
Erciyes University Department of Radiology

Introduction and Purpose: Inflammatory myofibroblastic tumor is a rare lesion, usually seen in children and young adults. The etiology is not known exactly. IMT's are usually benign lesions, but may be local invasive and metastasize to other parts of the body. Although it is usually reported in retroperitoneum, lung, mesentery, genitourinary tract, it can be found in many different localizations. Herein, we represented 45 years old woman inflammatory myofibrblastic tumor with central venous system involvement

Case Report: A 46-year-old woman presented to our center with proptosis and loss of vision. MRI showed that increased enhancement and increased soft tissue in cavernous sinuses, tentorial surfaces, and ethmoid cells. FLAIR and T2W images showed increased signal enhancement in bilateral frontal lobe white matter and enhancement of adjacent dural surfaces. Biopsy provided from ethmoid cells resulted as inflammatory myofibroblastic tumor. After steroid treatment, the patient's clinical findings and MR findings were regressed.

Results: In conclusion, IMT should be kept in mind if there is a soft tissue invading the cavernous sinuses even though it is a rare lesion in the central nervous system.

Anahtar kelimeler: inflammatory, myofibroblastic, central nervous system

Kaynaklar

1. Häusler M, Schaade L, Ramaekers VT, Doenges M, Heimann G, Sellhaus B. Inflammatory pseudotumors of the central nervous system: report of 3 cases and a literature review. Hum Pathol. 2003 Mar;34(3):253-62
2.Kato K, Moteki Y, Nakagawa M, Kadoyama S, Ujiie H. Inflammatory myofibroblastic tumor of the cerebellar hemisphere--case report. Neurol Med Chir (Tokyo). 2011;51(1):79-81.
3. Swain RS, Tihan T, Horvai AE, Di Vizio D, Loda M, Burger PC, Scheithauer BW, Kim GE. Inflammatory myofibroblastic tumor of the central nervous system and its relationship to inflammatory pseudotumor. Human Pathology. 2008 Mar;39(3):410-9.
4. Bosman T, Simonin C, Launay D, Caron S, Destée A, Defebvre L. Idiopathic hypertrophic cranial pachymeningitis treated by oral methotrexate: a case report andreview of



Resim 1. T1W C+ (Gd) image shows increased soft tissue and contrast enhancement in cavernous sinuses

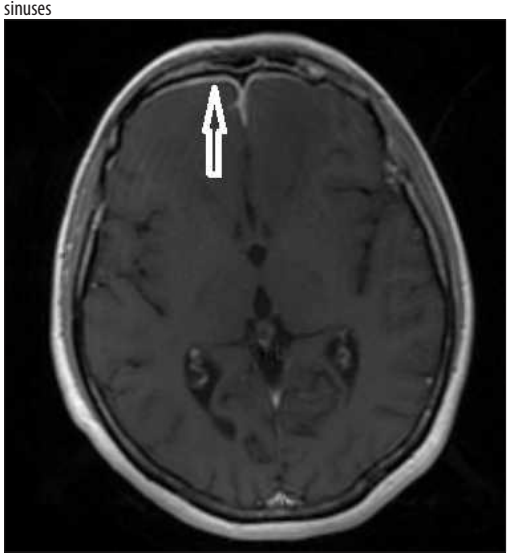

Resim 2. T1W C+ (Gd) image shows dural enhancement

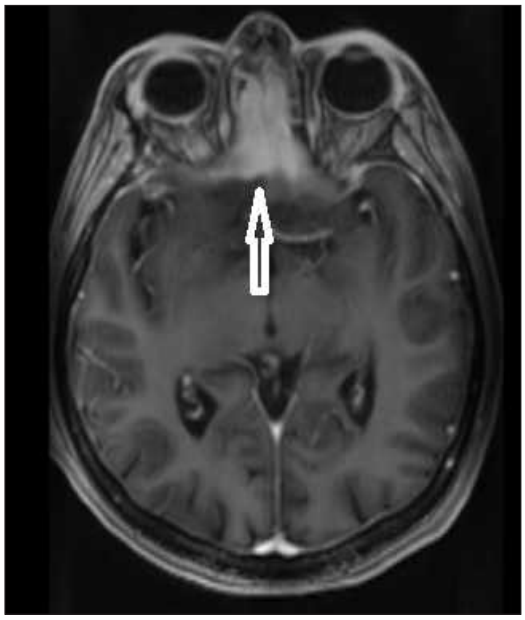

Resim 3. T1W C+ (Gd) image shows increased soft tissue and contrast enhancement ethmoid cells

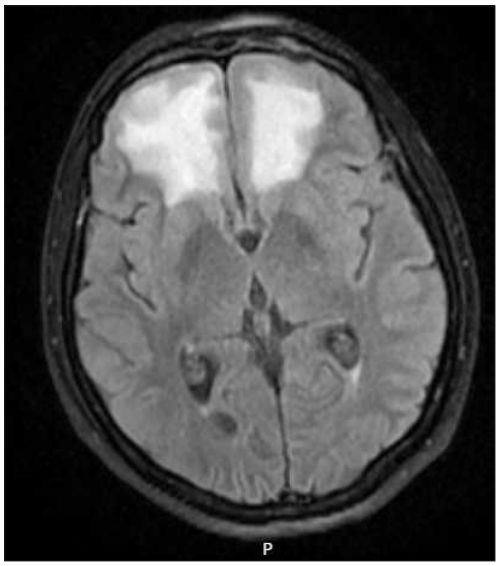

Resim 4. FLAIR image shows increased signal at bilateral frontal lobe white matter

Nöroradyoloji

PS-413

SOLİD SEREBELLAR HEMANJİOBLASTOM: BİR OLGU İLE BT, MRG VE DSA BULGULARI SOLID CEREBELLAR HEMANGIOBLASTOMA:CRANIAL CT, MRI AND DSA FINDINGS WITH A CASE

Başak Atalay, Murat Aşık, Merve Tarhan, Begümhan Baysal

İstanbul Medeniyet Üniversitesi Göztepe Eğitim ve Araştırma Hastanesi Radyoloji Kliniği

Giriş: Hemanjioblastomlar en sık posterior fossada yerleşim gösteren vasküler tümörlerdir (1,2,3,4). Erişkin posterior fossa tümörlerinin yaklaşık %10'unu oluştururlar (1,3) ve bu yaş grubunda görülen intraaksiyel posterior fossa tümörleri arasında metastazlardan sonra ikinci sırada yer almaktadırlar (1,4). Hemanjioblastomların yaklaşık %30'u Von hippel Lindau (VHL) ile ilişkili olup (1,2,3), kistik ve solid olmak üzere iki tipte görülürler (1). Biz bu olgu sunumunda solid serebellar hemanjioblastomun Manyetik Rezonans Görüntüleme (MRG) ve Dijital Substraksiyon Anjiyografi (DSA) bulgularını tartışmayı amaçladık.

Olgu Sunumu: 10 gündür çift görme ve baş ağrısı şikayetleri mevcut 45 yaşında kadın olgu bu şikayetleri üzerine göz hastalıkları polikliniğinde papil ödem bulgusunun saptanması üzerine çekilen kontrastsız kranial Bilgisayarlı Tomografi (BT) tetkikinde; posterior fossada orta hatta, 4. ventrikülü dolduran, inferiorda foramen Magendi ve Luschkaya uzanım gösteren, izo-hipodens kitle lezyonu izlenmekte olup kontrastlı BT incelemede yoğun heterojen kontrast tutulumu göstermekteydi (Resim 1). Kitle 4.ventrikülde yarattığı obstrüksiyonla birlikte lateral ventrikül ve 3.ventrikülde belirgin genişleme ile hidrosefaliye neden olmaktaydı. Kontrastlı MRG tetkikinde infratentorial yerleşimli, T2A incelemede içerisinde milimetrik hiperintens kistik alanlar izlenen izointens,T1A incelemede izointens heterojen görünümde, postkontrast T1A incelemede yoğun kontrast tutan ve foramen Magendi ve Luschka düzeyinde vasküler yapılar dikkati çeken solid kitlesel lezyon mevcuttu (Resim 2-3-4). Difüzyon ağırlıklı serilerde lezyon belirgin difüzyon kısıtlaması göstermiyordu (Resim 5). Gradient eko T2 sekans görüntülerinde (GRE) ise belirgin kanama-kalsifikasyon odağı saptanmamış olup lezyon inferiorunda izlenen hipointensiteler vasküler yapılara ait olarak değerlendirildi (Resim 6). Hastanın yaşı nedeniyle ayırıcı tanıda posterior fossa tümörlerinin en sık primer sebebi hemanjioblastom ve en sık sekonder sebebi olan metastaz öncelikli olmak üzere arteriovenöz malformasyon (AVM), glial tümörler ve epandimom düşünüldü. Kranial MRG'de AVM'yi destekleyen sinyal void vasküler yapılar ve yumak görünümü olmamakla birlikte, kitlenin hipervasküler olması sebebiyle ayırıcı tanıda öncelikle solid hemanjioblastom ve AVM düşünülerek DSA planlandı. DSA'da soldan belirgin olmak üzere her iki vertebral arter enjeksiyonunda posterior inferior serebellar arterden (PICA) beslenen yoğun kontrastlanan kitlesel lezyon izlendi. Ancak orta-geç arteryel fazda belirgin drenaj veni saptanmadı (Resim 7).

Tartışma: Serebellar hemanjioblastomlar en sık serebellar hemisferde yerleşirler (1). Özellikle erken yaşlarda görülenlerde VHL birlikteliği sıktır (3). Çoğunlukla kist içerisinde yoğun kontrast tutulumu gösteren mural nodül şeklinde izlenen kistik tipi görülmektedir (1,2,4). Solid hemanjioblastomlar düzensiz sınırlı hipervasküler lezyonlar olup (1) metastaz ve AVM ile karışabilmektedir. Serebellum tümörlerinde orta-ileri yaşta öncelikle metastaz ekarte edilmeli ve serebellumun en sık primer tümörü olan hemanjioblastom ayırıcı tanıda yer almalıdır. Hipervaskülarite hemanjioblastom ayırıcı tanısı için oldukça önemlidir (1). Solid hemanjioblastom-AVM ayırıcı tanısı için DSA incelemede AVM'den farklı olarak hemanjioblastomda geç arteryel fazda belirgin drenaj veninin görülmemesi ve kapiller fazda persiste olan yoğun kontrast tutulumu önemlidir (5).

Sonuç: Hemanjioblastomlar erişkin yaşta metastazlardan sonra en sık görülen posterior fossa tümörleri olup (1) erişkin yaşta görülen serebellar kitlelerde ayırıcı tanıda öncelikli olarak düşünülmelidir. Kistik tipi daha sık görülmekte olup solid tipi AVM ile karışabilmektedir.

Anahtar kelimeler: Hemangioblastoma, Cerebellum, Von Hippel-Lindau Disease, Magnetic Resonance Imaging, Angiography, Arteriovenous Malformations

Kaynaklar

1. Osman KIZILKILIÇ , Cem ÇALLI, Posterior Fossa Tümörlerinde Radyoloji, Türk Nörosir Derg 27(1):8-23, 2017
2. HUA CUI, JIAN ZOU, YING-HUI BAO, MING-SHENG WANG and YONG WANG, Surgical treatment of solid hemangioblastomas of the posterior fossa: A report of 28 cases, ONCOLOGY LETTERS 13: 1125-1130, 2017
3. Ling Sun, Heng Liu, Wuchao Li, Lin Jiang, Chong Tian, Xinyu Wang, Yihua Zhou, Tijiang Zhang, Qiyong Gong, CT and MRI Features of a Solid Hemangioblastoma of Cerebellar Vermis in a Child: A Case Report, J Pediatr Neuroradiol 2015;4:19–24.
4. X D. She, X X. Yang, X Z. Xing, and X D. Cao, Differentiating Hemangioblastomas from Brain Metastases Using Diffusion-Weighted Imaging and Dynamic Susceptibility Contrast-Enhanced Perfusion-Weighted MR Imaging, AJNR Am J Neuroradiol May 12, 2016 as 10.3174/ajnr.A4809
5. Ivanov AA, Alaraj A, Charbel FT, Aletich V, Amin-Hanjani S. Recurrence of Cerebral Arteriovenous Malformations Following Resection in Adults: Does Preoperative Embolization Increase the Risk? Neurosurgery. 2016 Apr;78(4):562-71.

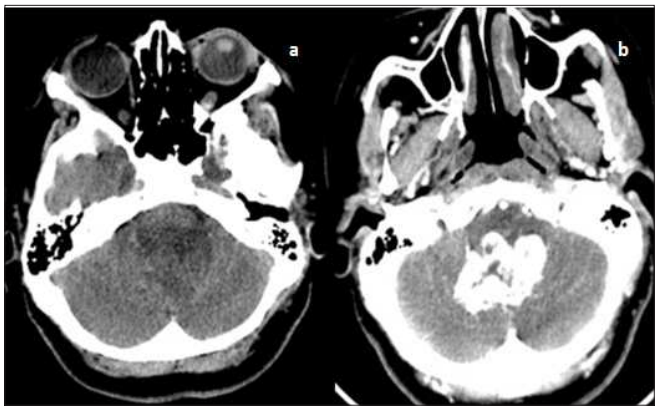

Resim 1. Aksiyel kranial BT incelemede a) Kontrastsız b) Kontrastlı görüntülerde, posterior fossada prekontrast görüntüde izo-hipodens, postkontast görüntüde yoğun heterojen kontrast tutan kitlesel lezyon izlenmektedir.

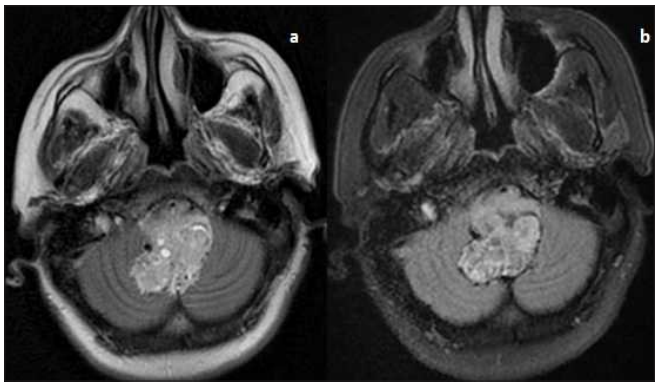

Resim 2. Aksiyel kranial MRG incelemede a) T2A b) FLAIR sekans görüntüde; T2A incelemede milimetrik kistik alanlar izlenen hiperintens, FLAIR sekansta hiperintens kitlesel solid lezyon izlenmektedir.

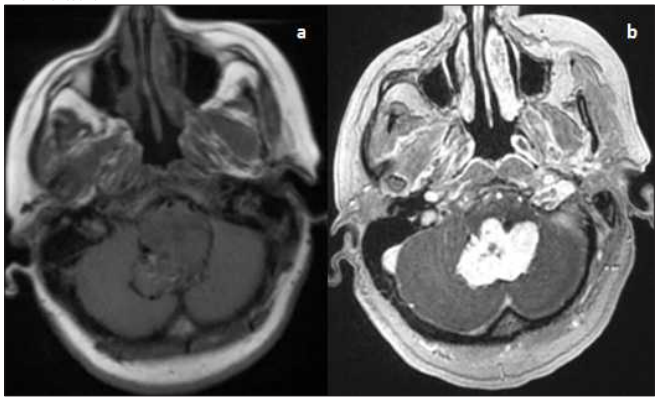

Resim 3. Aksiyel kranial MRG incelemede a) Prekontrast T1A b) Postkontrast T1A görüntüde; kitlenin yoğun heterojen kontrast tuttuğu dikkati çekmektedir.

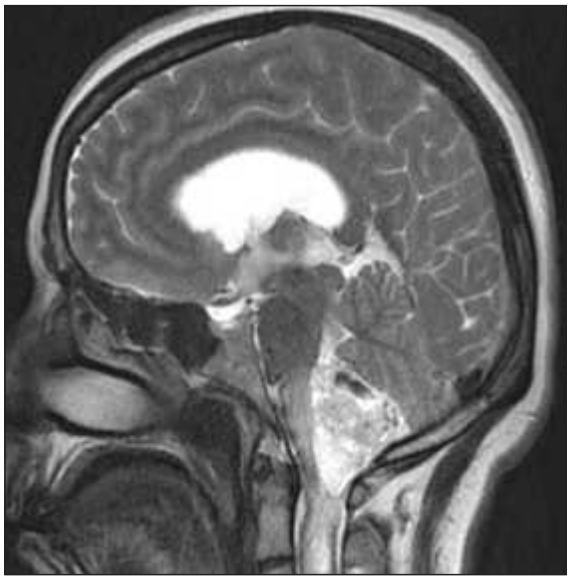

Resim 4. Kranial MRG incelemede sagital T2A görüntüde, kitlenin forman magnumdan spinal kanala herniasyonu ile spinal kordda siringomiyeli izlenmektedir.

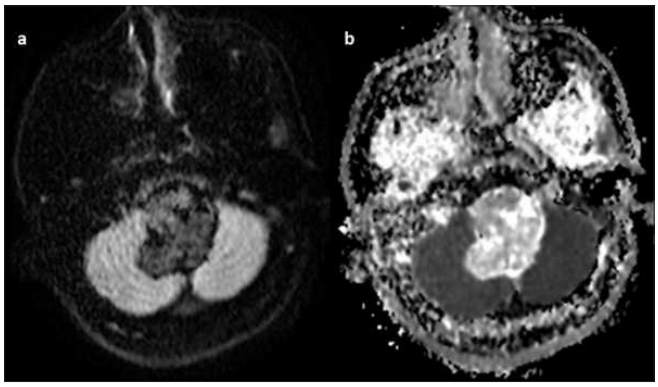

Resim 5. Aksiyel kranial MRG incelemede a) DWI b) ADC haritalama görüntülerde; serebellar lezyonun difüzyon kısıtlamadığı görülmektedir.

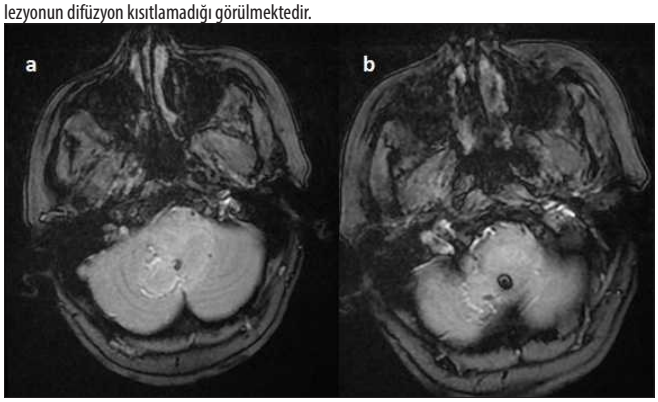

Resim 6. Aksiyel kranial MRG incelemede a-b) ardışık GRE T2 sekans kesitlerinde; belirgin kanama-kalsifikasyon odağı saptanmamış olup lezyon inferiorunda izlenen hipointensiteler vasküler yapılara ait olarak değerlendirildi.

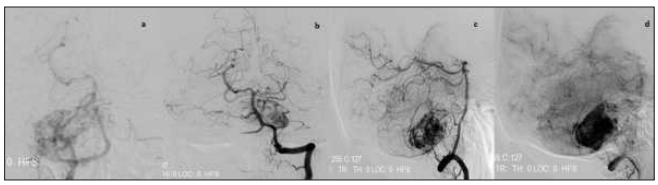

Resim 7. a)Sağ VA enjeksiyonunda PICA'dan beslenen kontrast blush görünümü b-c)Sol VA enjeksiyonunda PICA'dan beslenen yoğun kontrast tutan kitlesel lezyon görünümü d)Geç arteryel fazda kontrast tutulumunun devam etmesi ve belirgin drenaj veni izlenmemesi

Nöroradyoloji

PS-415

SEREBELLOPONTİN KÖŞE YERLEŞİMLİ ANCİENT SCHWANNOMA

Deniz Özkan[1], Hasan Erdoğan[1], Aşır Yıldırım[1], Ersin Özeren[2], Cengiz Yılmaz[1]

[1]*Aksaray Üniversitesi Tıp Fakültesi Eğitim ve Araştırma Hastanesi Radyoloji Kliniği*
[2]*Aksaray Üniversitesi Tıp Fakültesi Eğitim ve Araştırma Hastanesi Beyin ve Sinir Cerrahisi Kliniği*

Giriş ve Amaç: Erişkinde tüm intrakraniel tümörlerin %5-10'u serebellopontin köşede yer alır ve bu kitlelerin %80'i vestibüler schwannomadır [1]. Serebellopontin köşe schwannomları klinikte atipik, malign dejenerasyonu düşündürür radyolojik ve histopatolojik bulgularla seyrettiğinde nadir bir formu olan Ancient schwannoma akla gelmelidir. Ancient Schwannoma dejenerasyon ve yaygın hiposelüler alanlar ile karakterize olan schwannoma alt tipidir (2). Genellikle yaşlı hastalarda baş ve boyunda bölgesinde, toraks, retroperiton, pelvis ve ekstremitelerde derin yerleşimlidir. Literatürde ekstrakranial yerleşimli birkaç ancient schwannoma vakası bildirilmiştir, ancak serebrellopontin köşede nadiren bildirilmiş olup bizim vakamız da onlardan biri olacaktır (3).

Olgu Sunumu: Acil servise bilinç kaybı şikayeti ile getirilen 76 yaşındaki erkek hastanın başvuru anında genel durumu kötü, bilinci konfüzeydi. Fizik muayenesinde motor afazi ve sağ kolda kuvvet kaybı tespit edildi. Hastanın çekilen Kraniel Bilgisayarlı Tomografi (BT) incelemesinde sol serebellopontin köşede 38x32mm boyutta, lobüle konturlu, içerisinde milimetrik kalsifikasyonlar, periferinde kistik alanlar barındıran hiperdens ekstraaksiyel kitle izlendi (RESİM a). Kontrastlı Manyetik Rezonans Görüntüleme (MRG) incelemesinde ise sol serebellopontin düzeyde, BOS intensitesinde kistik komponenti bulunan, T1A serilerde hafif hiperintens, T2A serilerde heterojen hipointens, kontrast enjeksiyonu sonrası periferik kontrastlanma paterni gösteren, sol internal akustik kanala uzanımı bulunan kitle izlenmekteydi (RESİM b, c, d). Lezyon, beyin sapında bası etkisi oluşturmaktaydı. Ayırıcı tanıda öncelikle Schwannoma düşünülmekle birlikte lezyonun içerdiği kalsifikasyon ve kistik alanlar şüphe uyandırmaktaydı. Opere edilen hastanın patoloji sonucu Schwannomanın nadir bir alt tipi olan Ancient Schwannoma olarak geldi.

Tartışma: Schwannomların genellikle görülme yaşı 40-60 yaş arası olup kadınlarda sıklığı daha fazladır. Hastalarda sık rastlanan şikayetler sensörinöral işitme kaybı, tinnitus ve denge bozukluğudur. Bazen büyük boyutlara ulaşıp kafa içi basınç artışına ve komşu kraniel sinirlerde basıya bağlı bulgu yaratana dek asemptomatik kalır. Ancient Schwannomalar yavaş büyüyen, belirgin dejenerasyonu bulunan, benign (WHO Grade I) karakterde schwannomalardır. Schwannomların en yaygın yerleşim yerleri, spinal kökler ve servikal pleksus, vagus, peroneal ve ulnar sinirlerdir. Derin yerleşimli schwannomalar ağırlıklı olarak posterior mediasten ve retroperitoneal alanlarda bulunur (4). 'Ancient-antik' terimi dejeneratif değişiklikleri ve diffüz hiposellüler alanları bulunan schwannomları tariflemek için kullanılmaktadır. Bizim olgumuzda olduğu gibi görüntülemede de kalsifikasyon, hiyalinizasyon ve kistik kavitasyon bulguları saptanabilmektedir (5). Ancient schwannoma radyolojide birçok seride iyi sınırlı, farklı kontrastlanma paternleri gösterebilen kompleks kistik kitle şeklinde tariflenmiştir (2). Vestibüler schwannomaların ayırıcı tanısında öncelikle pontoserebellar köşe meningiomaları yer alır. Olgumuzda da gözlenen internal akustik kanal içerisindeki dural kuyruk bulgusu vestibüler schwannoma ile meningioma arasındaki farkı ayırt etmede yararlıdır (4).

Sonuç: Olgumuz vestibüler sinir kaynaklı nadir görülen serebellopontin köşe yerleşimli bir Ancient tip schwannoma vakasıdır. Köşe tümörü olan olgularda atipik radyolojik ve histopatolojik bulgular akla Ancient Schwannomayı getirmelidir.

Anahtar kelimeler: Ancient schwannom, Serebellopontin köşe, Manyetik Rezonans, Bilgisayarlı tomografi

Kaynaklar

1. Moffat DA, Ballagh RH (1995) Rare tumours of the cerebellopontine angle. Clin Oncol 7: 28-41
2. Kenichi Isobe T Shimizu, T Akahane et al AJR:183, August 2004 Imaging of Ancient Schwannoma
3. Karki and Koirala, J Clin Exp Pathol 2017, 7:2 An Unusual Variant of Cerebellopontine Angle Schwannoma in a Young Nepalese Girl DOI: 10.4172/2161-0681.100030
4. Yıldız ME ve Dinçer A ,Türk Nöroşir Derg 26 (Ek Sayı 1): 8-20, 2016, Schwannomalarda Radyolojik Değerlendirme
5. Mortuza, S., Esmaeli, B., & Bell, D. (2013). Primary intraocular ancient schwannoma: A case report and review of the literature. Head & Neck, 36(4), E36–E38.



Resim 1. Sol serebellopontin köşede kalsifikasyonlar içeren heterojen hiperdens mass

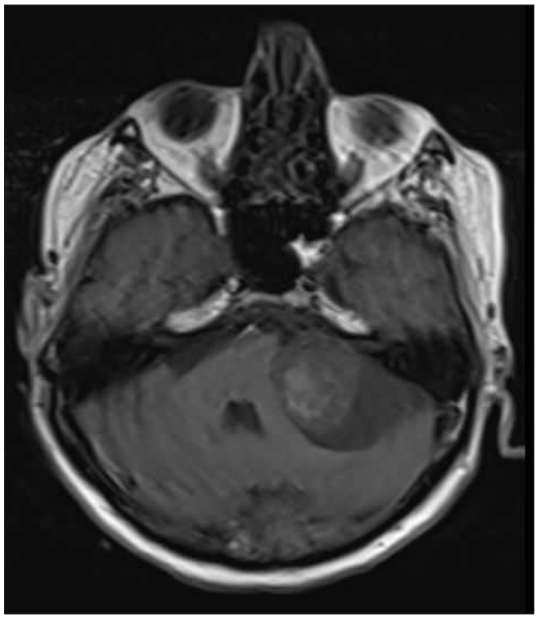

Resim 2. Sol serebellopontin köşede T1A serilerde heterojen hafif hiperintens

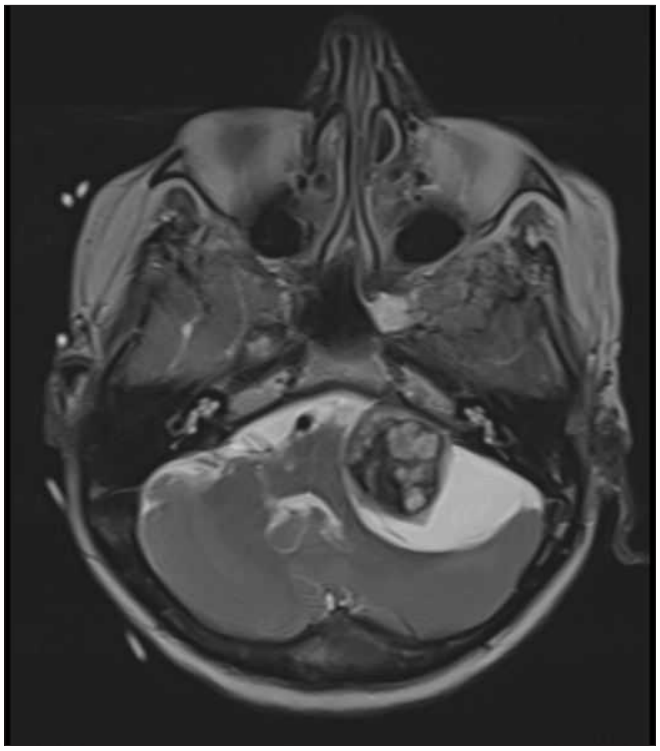

Resim 3. T2A serilerde periferik kistik komponenti bulunan, heterojen hipointens mass

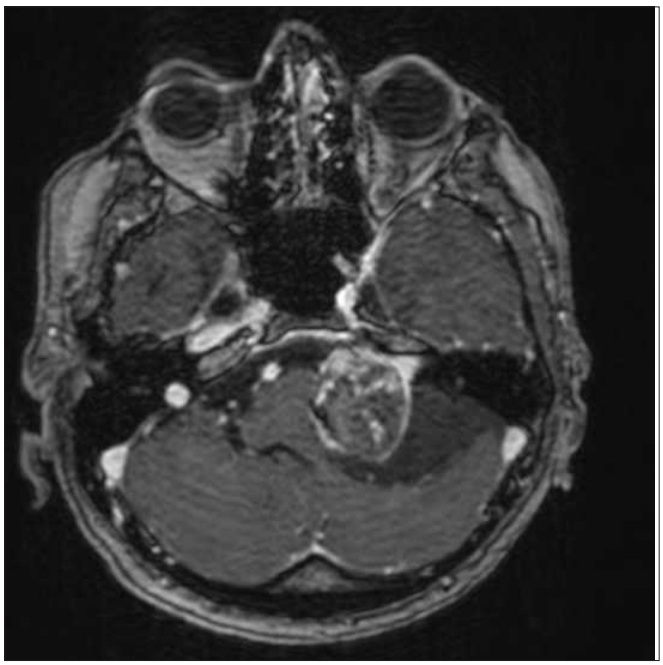

Resim 4. Postkontrast incelemede heterojen kontrastlanma ve dural kuyruk bulgusu

Nöroradyoloji

PS-416

SÜPERFİSYEL SİDEROZİSTE NÖROGÖRÜNTÜLEME
NEUROIMAGING IN SUPERFICIAL SIDEROSIS

Duygu Erkal, Mehmet Tonkaz, Müfit Parlak

Uludağ Üniversitesi Tıp Fakültesi

Giriş ve Amaç: Süperfisyel siderozis hemosiderinin leptomeninkslerde depolanması sonucu oluşan nadir görülen bir durumdur (1). Hastalarda belirgin nörolojik disfonksiyona yol açar (2,3). Bazı merkezlere göre süperfisyel siderozis terimi semptomatik subaraknoid kanama (SAK) öyküsü olmayan hastalarla sınırlandırılırken, bazı merkezler nedenine bakılmaksızın leptomeninkslerde hemosiderin birikimini süperfisyel siderozis olarak adlandırmaktadır. Nadir görülen bu durum 15 - 75 yaş arası erkek hastalarda daha sık izlenmektedir (3). Biz de bu olguda 61 yaş kadın hastanın kranial MRG görüntüleri üzerinden tartışmayı amaçladık.

Olgu: 61 yaş hastaya dış merkezde demans ön tanısı ile çekilen kranial MR da "Süperfisyel Siderozis?" saptanması üzerine merkezimize yönlendirilmiştir. Merkezimizde yapılan kranial görüntülemede T2A ve FLAIR imajlarda özellikle posterior fossa ve serebellumda leptomeninkslerde hipointens görünüm (Resim:a-e) izlenmiştir. Ayrıca hastaya yapılan servikal/torakal ve lomber MRG incelemelerde de spinal kord çevresinde halkasal T2A imajlarda hipointens görünüm (Resim: f-g) izlenmiştir. Tüm bulgular süperfisyel siderozis açısından anlamlı olarak değerlendirilmiştir.

Tartışma: Süperfisyel siderozisin rekürren okult SAK tan kaynaklandığı düşünülmektedir (1). Genellikle kanamanın kaynağı net olarak görüntülenemez (1). Eski kanama odağında ya da operasyon odağında bir miktar hemosiderin birikse de, bu miktar süperfisyel siderozise yol açacak ölçüde değildir (1). Vakaların yaklaşık %50 sinden önceden geçirilmiş SAK sorumludur. Diğer nedenler arasında spinal dural defekt, intrakranyal neoplaziler, vasküler anomaliler, serebral amiloid anjiyopatisi sayılabilir. Vakaların yaklaşık %40 ı idiyopatiktir (1,2). Bizim vakamızda da sık travma öyküsü bulunmasına rağmen DSA ve diğer görüntülemlerle belirgin bir kanama odağı saptanmamıştır.

Sonuç: Süperfisyel siderozis nadir görülmektedir. Yerleşmiş süperfisyel siderozis için belirgin bir tedavi yöntemi bulunmamaktadır. Tedavi ve görüntülemeler genellikle nedeni bulmaya ve sorunun ortadan kaldırılmasına odaklanır; fakat çoğunda neden saptanamadığı için demir bağlayıcı şelatlar semptomatik düzelme için kullanılır(1,2,3).

Anahtar kelimeler: Siderozis

Kaynaklar

1. Kumar N. Neuroimaging in superficial siderosis: an in-depth look. AJNR Am J Neuroradiol. 2010;31 (1): 5-14. doi:10.3174/ajnr.A1628
2. Hsu WC, Loevner LA, Forman MS et-al. Superficial siderosis of the CNS associated with multiple cavernous malformations. AJNR Am J Neuroradiol. 1999;20 (7): 1245-8. AJNR Am J Neuroradiol
3. Fearnley JM, Stevens JM, Rudge P. Superficial siderosis of the central nervous system. Brain. 1995;118 (Pt 4) : 1051-66. Brain



Resim a. Serebellar folyalarda-leptominkslerde T2A hipointens görünüm

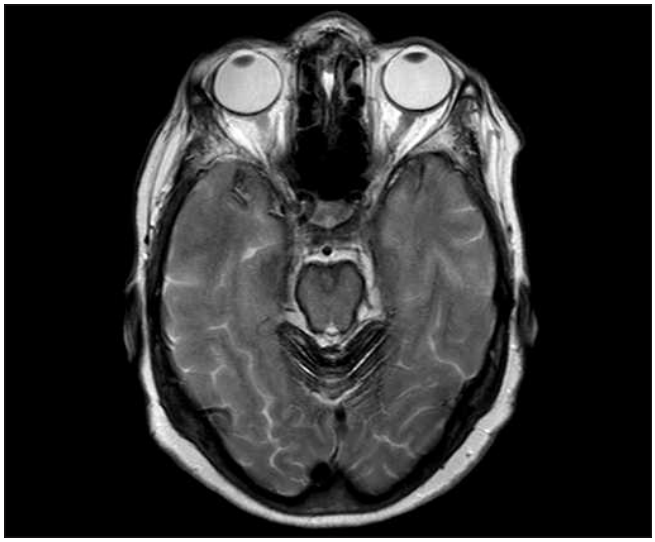

Resim b. Beyin sapında-leptomeninkslerde T2A hipointens görünüm

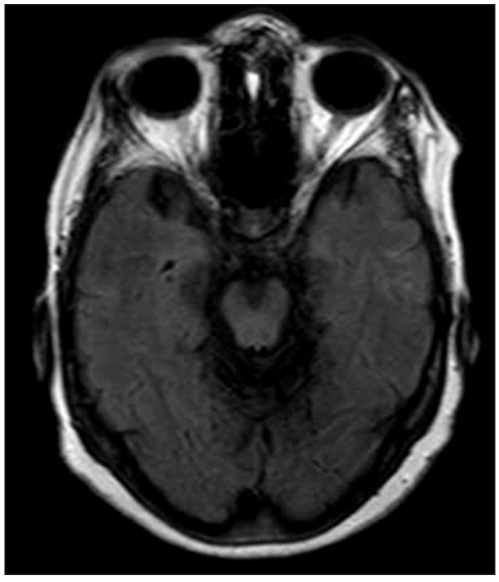

Resim c. Beyin sapı ve Serebellum düzeyinde leptomeninkslerde FLAIR hipointens görünüm



Resim d. Beyin sapı ve Serebellum düzeyinde leptomeninkslerde T2A hipointens görünüm (Sagittal)

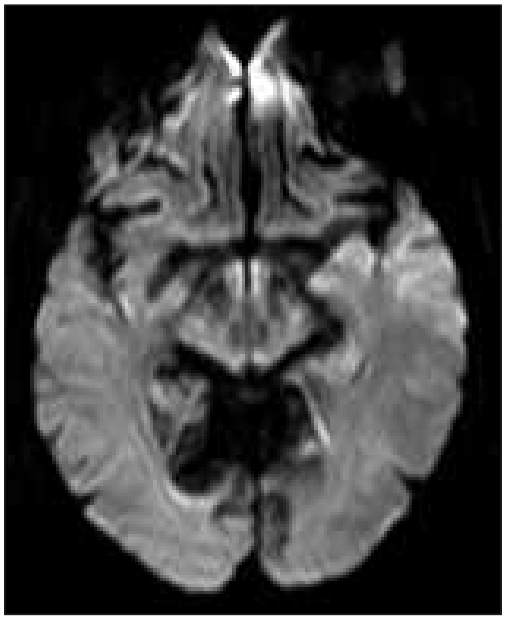

Resim e.DAG susceptibility artefaktı



Resim f. Spinal Kord tüm seviyelerde leptomeninkslerde T2A hipointens görünüm



Resim g. Spinal Kord servikal düzeyde leptomeninkslerde T2A hipointens görünüm

Nöroradyoloji

PS-417

NADİR BİR OLGU: MEGA SİSTERNA MAGNA HEMATOMU

Ebru Torun, Yavuz Yüksel, Özkan Özen, Tarkan Ergün

Alkü Alanya Aladdin Keykubat Üniversitesi, Radyoloji AD

Giriş ve Amaç: Akut şiddetli başağrısı nedeniyle acil servise başvuran hastalarda Beyin BT incelemesi altın standart yöntemdir. Özellikle intraparankimal kanama, subaraknoid kanama ve subdural/epidural kanama saptanmasında önemli tanı yöntemidir.

Olgu: Ani başlayan şiddetli başağrısı şikayeti ile acil servise başvuran 53 yaşındaki erkek hastanın çekilen beyin BT incelemesinde sağ silviyan sulkusta subaraknoid kanama ile uyumlu yüksek dansite alanı, her iki foramen Monro düzeyinde intraventriküler kanama lehine hafif yüksek dansiteli görünüm ve mega sisterna magnada da yaklaşık 3x2 cm boyutunda izole hematom dikkati çekmiştir. Daha sonrasında çekilen Beyin BTA da ise patoloji saptanmamıştır.

Tartışma ve Sonuç: Anevrizma rüptürüne bağlı subaraknoid kanamaların değerlendirilmesinde BT önemli rol oynar. Genellikle supratentoriyal anevrizmalar görülmekle birlikte posterior fossa anevrizmaları, rüptüre intrakraniyal anevrizmaların ancak %1-2'sini oluşturur (1). Oksipital bölgede gelişen hematom, genellikle spinal korddan oksipital ya da marjinal sinüse uzanan köprü venlerin rüptüre olması sonucu oluşur ki BT,MRG ve BT anjiyo ile saptanabilir (2). Mega sisterna magnada izole hematom ise oldukça nadir görülen bir durum olup literatürde birkaç vaka sunulmuştur.

Anahtar kelimeler: Mega sisterna magna; Beyin; ; Kanama; BT

Kaynaklar

1. Kinoshita Y., Tsuru E., Yasukouchi H., Yokota a. 'A case of hematoma in cisterna magna after mild head injury'. No To Shinkei ei: Brain and Nerve: 01 Apr 2000, 52(4):320-323.
2. Sadato N., Numaguchi Y.,Rigamonti D.,Kishikawa T. 'Bleeding patterns in ruptured posterior fossa aneurisyms: A CT study. JCAT, 1991, 15(4) : 612-617.



Resim 1



Resim 2

Nöroradyoloji

PS-418

REKÜRREN İZOLE LONGİTUDİNAL YAYGIN TRANSVERS MYELİT

Kemal Panç[1], Maksude Esra Kadıoğlu[1], Ertan Zengin[1], Eda Beykoz Çetin[1], Mustafa Başaran[1], Enes Güler[2]

[1]Recep Tayyip Erdoğan Üniversitesi Radyoloji AD.
[2]Recep Tayyip Erdoğan Üniversitesi Acil Tıp AD.

Giriş ve Amaç: Transvers myelit, ani başlangıçlı nörolojik semptomlar ile karakterize spinal kordun akut inflamatuar bir hastaligidir. Hastalik ilişkili formunun altında sıklıkla neuromyelitis optica ve multiple skleroz gibi demyelinizan hastalıklar yatmakla birlikte sistemik lupus eritematozus, sjögren hastalığı ve behçet hastalığı gibi otoimmün hastalıklar da yer almaktadır. Ayrıca HIV, lyme hastalığı, mycoplasma gibi enfeksiyöz hastalıklar ile ilişkili olabilir(1). Biz bu olgumuzda akut transvers myelit semptomları ile başvuran hastada ayırıcı tanı ve görüntüleme bulgularını tartışmayı amaçladık.

Olgu: 49 yaşında erkek hasta bir gün önce başlayan bilateral alt ekstremitede uyuşma ve idrar yapmada güçlük şikayeti ile acil servise başvurdu. Anamnezinde 1 yıl önce de benzer semptomlar ile acil servise başvurduğu öğrenildi. Acilde değerlendirilen beyin BT ve MRG tetkikinde akut patoloji saptanmaması üzerine ileri inceleme için nöroloji servisine interne edildi. Hastanın çekilen torakal MRG tetkikinde T3-4-5 segmentleri boyunca uzanım gösteren ve kordda ekspansiyona yol açan, transvers kesitlerde santral yerleşimli, T2A görüntülerde hiperintens, T1A görüntülerde hipointens, kontrastlı incelemelerde belirgin kontrast tutulumu göstermeyen lezyon izlendi (RESİM A,B,C). Öncelikle transvers myelit düşünülen hastada ayırıcı tanıda enfeksiyoz ve otoimmün patolojiler değerlendirildi,anlamlı özellik saptanmadı. Takipte alınan kontrastlı beyin MRG tetkikinde optik nörit bulgusu izlenmedi (RESİM D). Neuromyelitis optica (NMO) için yapılan NMO-IgG ve anti-MOG testi negatif gelen hasta NMO spektrum bozukluklarından (NMOSD) izole longitudinal ekstensif transvers myelit (LETM) olarak değerlendirildi. Hastaya tedavi olarak steroid başlandı.

Tartışma ve Sonuç: NMOSD tüm demyelinizan hastalıkların %20'sini oluşturmaktadır(4). Genel olarak 32-45 yaş arası genç yetişkin kadınları etkilemektedir(3). Hastalar tipik olarak optik nörit veya LETM semptomları ile prezente olmaktadır. Bizim olgumuzda LETM semptomları ile prezente olan yetişkin erkek hasta idi.

Akut parsiyel transvers myelit 2 vertebral segmentten daha kısa ve asimetrik kord tutulumu olarak tanımlanmaktadır ve ilerleyen yıllarda MS gelisimi ile ilişkilidir. LETM ise 3 vertebral segmentten uzun tutulum olarak tanımlanmaktadır ve hastaların %60`tan fazlası ilerleyen yıllarda NMO tanısı almaktadir(1).

NMO ve NMOSD optik sinir,spinal kord ve santral sinir sisteminin otoimmün inflamatuar hastalığıdır. Patogenezde aquaporin-4 e karşı gelişen Ig-G'ler rol oynamaktadir. NMOSD, NMO-İgG pozitifliğine bakılmaksızın gelişen unilateral optik nörit,izole veya rekürren LETM ve izole beyin lezyonları ile giden atipik prezentasyonları kapsar(2,3). Biz olgumuzu optik nörit bulgusu olmadığı ve AQP4-IgG (NMO-IgG) testi negatif oldugu için izole LETM olarak değerlendirdik.

Spinal kord lezyonlarında patolojinin korddaki tutulum şekli tanı açısından önemlidir. MS spinal kordun posteriorunu ve lateralini trianguler şekilde tutarken, vasküler iskemide daha çok anterior, vitamin B12 eksikliğinde posterior tutulum beklenir. NMO ve transvers myelit benzer olarak aksiyel kesitlerde spinal kordun ⅔ ten fazlasını tutar. Bizim olgumuzda kordun santralini tutan ve kordu ekspanse eden lezyon mevcut olduğu icin NMO ve LETM ayırıcı tanılarını düşündük.

LETM hastalarının %60'ı 1 yıl içinde,%90'ı 3 yıl içinde yeniden atak geçirebilir(1). Hastalığın relapslarla giden formu NMOSD için tipik prezentasyondur. Bu hastaların ilerleyen yıllarda NMO gelişimi açısından takip edilmesi önemlidir.

Anahtar kelimeler: transvers myelit, longitudinal ekstensif transvers myelit, LETM, nöromyelitis optika, NMO, nöromyelitis optika spektrum bozuklukları, NMOSD

Kaynaklar

1-Goh, C., Desmond, P. M., & Phal, P. M. (2014). MRI in transverse myelitis. Journal of Magnetic Resonance Imaging, 40(6), 1267–1279
2-J., Leite, M. I., Küker, W., Quaghebeur, G., George, J., Waters, P., … Palace, J. (2013). Longitudinally Extensive Transverse Myelitis With and Without Aquaporin 4 Antibodies. JAMA Neurology, 70(11), 1375
3-Bruscolini, A., Sacchetti, M., La Cava, M., Gharbiya, M., Ralli, M., Lambiase, A., … Greco, A. (2018). Diagnosis and management of neuromyelitis optica spectrum disorders - An update. Autoimmunity Reviews, 17(3), 195–200
4-Pandit L, Mustafa S, Kunder R, Shetty R, Misri Z, Pai S, et al. Optimizing the management of neuromyelitis optica and spectrum disorders in resource poor settings: Experience from the Mangalore demyelinating disease registry. Ann Indian Acad Neurol 2013;16:572-6

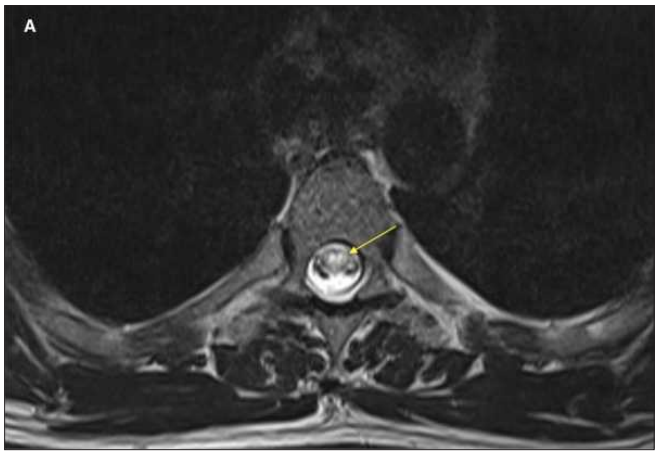

Resim A; T2A aksiyal kesitte santral yerleşimli,kordda ekspansiyona yol açan lezyon

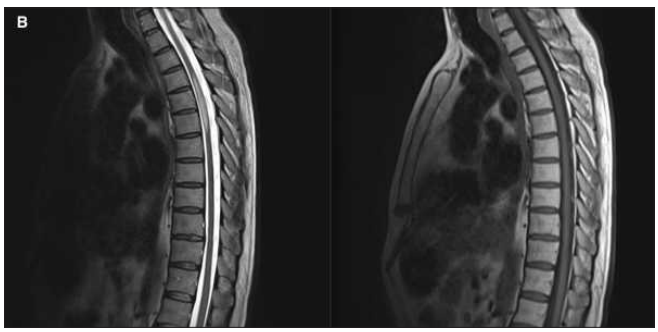

Resim B. T2A sagittal kesitte hiperintens, T1A sagittal kesitte hipointens lezyon



Resim C. T1 kontrastlı sagittal kesitlerde lezyonda belirgin kontrast tutulumu izlenmiyor



Resim D. T2A aksiyal kesitlerde optik nörit lehine sinyal artışı izlenmedi

Nöroradyoloji

PS-419

NADİR BİR OLGU: İNTRAKRANİAL RÜPTÜRE DERMOİD KİST

Hacı Taner Bulut, Hasan Soysaldı

Adıyaman Üniversitesi Tıp Fakültesi Radyoloji AD

Giriş ve Amaç: İntrakranial yerleşimli dermoid kist nadir görülür ve tüm intrakranial tümörlerin %0.2 ile 1.8 'ini oluşturur (1). Dermoid kist ektodermal kaynaklı ve benign karakterdedir (2, 3). En sık 20-30 yaşları arasında tanı alır (1) ve genellikle parasellar bölge ve serebellopontin köşe yerleşimlidir (3). Hastanın kliniğini lezyonun yerleşim yeri ve boyutu etkilemekle birlikte rüptüre olmadığı sürece genellikle hastalar asemptomatiktir. Rüptüre olması durumunda subaraknoid mesafeye yayılan kist içeriği nedeniyle aseptik kimyasal menenjit, iskemi, vazoapazm gibi tehlikeli komplikasyonlara yol açabilir (4).

Olgu Sunumu: 15 yaşında bayan hasta çok su içme, baş ağrısı ve nöbet geçirme şikayetiyle hastanemize başvuruyor. Başvuru sonrası istenilen beyin BT tetkikinde parasellar bölgede yaklaşık 5x3 cm boyutunda yağ dansitesinde (-56 hu) yer kaplayıcı lezyon izleniyor.Ayrıca Sağ temporal lob silvian fissürde ve sulkuslarda yerleşim gösteren yağ dansitesinde odaklar izlenmesi üzerine dermoid kist rüptürü düşünülerek MRG'ye yönlendiriliyor. Hastanın çekilen beyin MRG'sinde T2 ağırlıklı görüntülerde içerisinde hipointens odaklar bulunan çoğunluğu hiperintens sinyal özelliğine sahip, T1 ağırlıklı görüntülerde hiper ve hipointens sinyal özelliğine sahip,FLAIR ağırlıklı görüntülerde hipointens sinyal özelliğine sahip ovoid şekilli 5x3 cm boyutlarında lezyon saptandı. AyrıcaT1 ağırlıklı serilerde temporal bölgede sulkuslarda hiperintens sinyal özelliği gösteren noduler ve lineer lezyonlar izlendi (Resim1). Büyük kitlesel lezyon dermoid kist, sulkuslardaki lezyonlar ise rüptüre dermoid kist içeriği olarak değerlendirildi. Opere edilmiş hastada patolojik olarak da rüptüre dermoid kist tanısı doğrulandı.

Tartışma ve Sonuç: Rüptüre dermoid kistin tanısında BT ve MRG çok etkilidir. BT de yağ içeriği nedeniyle hipodens görünüm mevcuttur ve bu görünüm neredeyse patognomiktir (5). MR da ise T1 ağırlıklı görüntülerde hiperintens, T2 ağırlıklı görüntülerde ise kist içeriğine göre değişmekle bizim vakamızda da olduğu gibi hiperintens görünüm izlenebilir. Dermoid kistin embriyolojik olarak kıl diş gibi komponentleri olabilir, bunlar da görüntü özelliklerini değiştirebilir. Sonuç olarak çocuk ve genç hastalarda nörolojik semptomlar ve menenjit bulguları mevcut ise ayırıcı tanıda rüptüre dermoid kistin de düşünülmesi hastanın yönetilmesinde ve cerrahi tedavinin sağlanarak hastanın kliniğinin düzeltilmesinde önem arz etmektedir.

Anahtar kelimeler: Dermoid Kist, MRG. BT, Rüptür

Kaynaklar

1) Pant I, Joshi SC. Cerebellar intra-axial dermoid cyst: a case of unusual location. Childs Nerv Syst 2008; 24: 157-9
2)Dermoid tumor of the lateral wall of the cavernous sinüs Rui Miguel Ferreria Rato, Lia Branco Pappamikail, Bernardo Oliveria Ratilal, and Carlos Alberto Vara Luiz
3) Rüptüre İntrakranial Dermoid Kist Ruptured Intracranial Dermoid Cyst Mehmet Sedat Durmaz1, Ayşe Aralaşmak2, Taylan Kara1, Kamil Karaali3 1Beyhekim Devlet Hastanesi, Radyoloji Bölümü, Konya 2Bezmialem Vakıf Üniversitesi, Tıp Fakültesi Radyoloji AD, İstanbul 3Akdeniz Üniversitesi, Tıp Fakültesi Radyoloji AD, Antalya
4) Ruptured giant dermoid cyst of the cavernous sinus Nitin Dange , Amit Mahore, Atul Goel Department of Neurosurgery, King Edward Memorial Hospital and Seth G. S. Sunderdas Medical College, Acharya Donde Marg, Parel, Mumbai 400 012, India
5) Spontaneous rupture of intracranial dermoid tumor in a patient with vertigo. Computed tomography and magnetic resonance imaging findings. Kıyasettin Asil, Yasemin Gunduz, Laçin Tatli Ayhan, Yakup Ersel Aksoy, and Can Yildiz

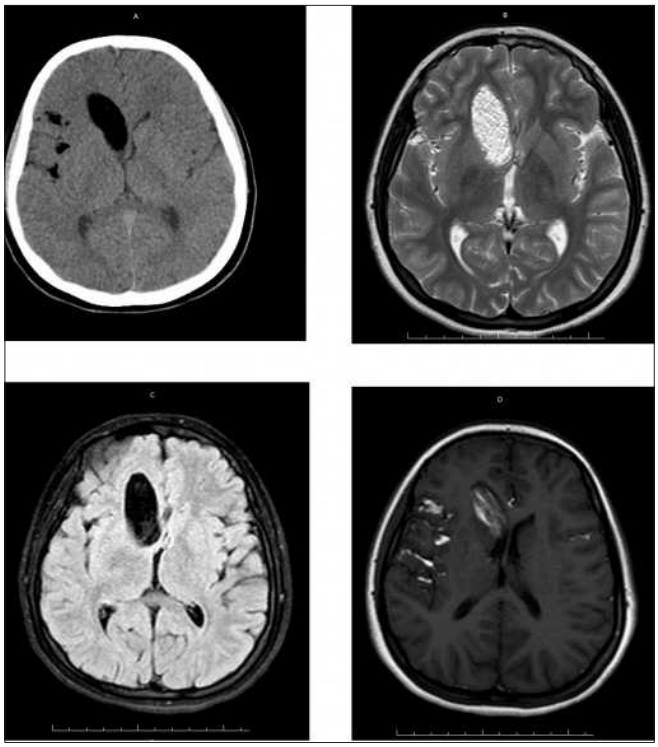

Resim 1. Beyin BT'de yağ dansitesinde kitle ve rüptüre kist odakları, T2 ve FLAIR A kesitlerde Dermoid kist, T1 A kesitte rüptüre kiste ait hiperintens lezyonlar.

Nöroradyoloji

PS-420

AGRESİF VERTEBRAL HEMANJİOM OLGULARI

Murat Ceren[1], Anıl Özgür[1], Barış Ten[1], Serhat Başaran[1], Ahmet Dağtekin[2]

[1]Mersin Üniversitesi Tıp Fakültesi Radyoloji AD
[2]Mersin Üniversitesi Tıp Fakültesi Beyin ve Sinir Cerrahisi AD

Giriş: Vertebral hemanjiomlar omurgayı tutan en sık benign vasküler lezyonlardır. En sık torasik vertebrayı tutarlar. Genellikle asemptomatik olan bu lezyonlar sıklıkla insidental olarak saptanırlar. Nadiren belirgin kitle etkisi gösterip spinal kanalı daralttıklarında ise agresif hemanjiom olarak adlandırılırlar. Bu posterde biri anterior epidural mesafeyi diğeri ise posterior spinal kanalı daraltan iki farklı agresif vertebral hemanjioma ait görüntüleme bulgularını sunmayı amaçladık.

Olgu 1: Elli üç yaşında kadın hasta uzun süredir devam eden spinal hassasiyet, sırta ve bacaklara vuran ağrı şikayetleri ile başvurdu. Çekilen lumbosakral spinal manyetik rezonans (MR) tetkikinde T1A (resim 2) ve T2A (resim 1) görüntülerde heterojen hiperintens sinyal özelliğinde trabeküler kalınlaşma ve aksiyel T2A (resim 3) görüntüde punktat tarzda düşük sinyalli alanlar izlendi. Postkontrast incelemede (resim 7) kontrastlanan, anteriordan spinal kanalı daraltan lezyon izlendi. Bu bulgularla agresif hemanjiom olarak değerlendirildi.

Olgu 2: Kırk altı yaşında erkek hasta,dış merkeze sırt ve bacaklara vuran ağrı, yürüme mesafesinde azalma şikayetleri ile giden hastada torakal kitle saptanması üzerine merkezimize yönlendirildi. Yapılan muayenesinde nörolojik defisiti olmayan hastanın merkezimizde çekilen torakal vertebra bilgisayarlı tomografi (BT) tetkikinde (resim 6) T4-T5 vertebralarda, posterior elemanlara uzanan trabeküler kalınlaşma ve polka-dot işareti ile uyumlu punktat tarzda hiperdens alanlar içeren lezyon görüldü. Hastanın torakal MR tetkikinde T4-T5 vertebra seviyesinde spinal kordu posteriordan belirgin daraltan, T2A (resim 4-5) görüntülerde hafif hiperintens özellikte kitle izlendi. Hasta opere edildi ve patoloji sonucu da hemanjiom olarak doğrulandı.

Tartışma: Vertebral hemanjiomlar BT'de polka-dot işareti olarak kabul edilen tipik görünümü verirler. MR görüntülemede ise tipik hemanjiomlar T1A ve T2A görüntülerde yüksek sinyalli olarak izlenirler. Agresif hemanjiomlar ise hem T1A hem T2A görüntülerde yüksek sinyalli olabileceği gibi T1A incelemede düşük sinyalli de olabilirler. Bu lezyonlar kemikte ekspansiyon, kompresyon fraktürü, kemik dışına taşma sonucu spinal kanalda daralma ve spinal korda bası gibi atipik radyolojik bulgulara yol açıp semptomatik hale gelebilirler. Bu durumda ameliyatla tedavi edilmeleri gerekir. Sıklıkla ameliyat öncesi minimal invaziv teknikler kanamayı azaltmak için kullanılır. Rezeksiyon ise genellikle geniş lezyonlarda ve fokal nörolojik defisiti olanlarda kullanılır.

Sonuç: Agresif hemanjiomlar benign lezyonlar olmasına rağmen kitle etkisi yaratmaları nedeniyel önemli morbidite nedenidirler. Bu lezyonların görüntüleme özelliklerinin bilinmesi metastaz ya da malignite tanılarının dışlanması için gereklidir. Ayrıca kanama riski yüksek olan bu lezyonlarda cerrahi hazırlığın uygun yapılabilmesi için preoperatif tanı koymak önem taşımaktadır.

Anahtar kelimeler: Agresif hemanjiom, vertebral hemanjiom

Kaynaklar

1- Hu W, Kan SL, Xu HB, Cao ZG, Zhang XL, Zhu RS.
Thoracic aggressive vertebral hemangioma with neurologi defisit: A retrospective cohort study.
Medicine(Baltimore). 2018 Pct;97(41):e12775.
2- Francis J Cloran, MD, MS,Bryan A Pukenas, MD, Laurie A, Loevner, MD, ChristopherAquino,MD, MS, James Schuster, MD, PhD, and Suyash Mohan, MD
Aggressive spinal hemangiomas: imaging correlates to clinical presentation with analysis of treatment algorithm and clinical outcomes
Br J Radiol. November 2015; 88(1055): 20140771.
Published online 2015 Oct 9. doi: 10.1259/bjr.20140771
3- Gaudino S1, Martucci M, Colantonio R, Lozupone E, Visconti E, Leone A, Colosimo C.
Asystematic approach to vertebral hemangioma
Skeletal Radiol. 2015 Jan;44(1):25-36. doi: 10.1007/s00256-014-2035-y. Epub 2014 Oct 28.



Resim 2. Sagital T1A görüntüde spinal kanalı daraltan lezyon

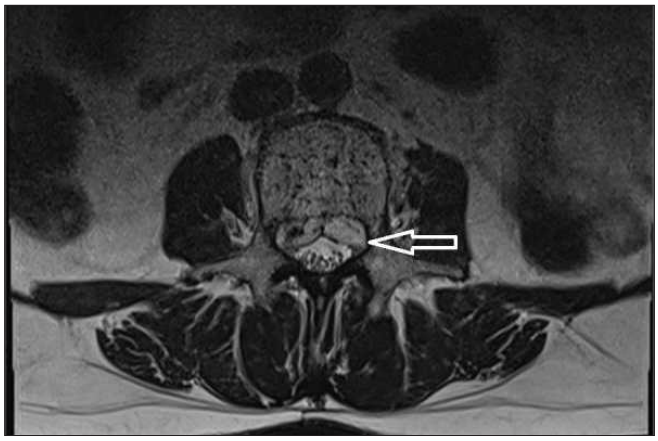

Resim 3. Aksiyel T2A görüntüde spinal kanalı anteriordan daraltan düşük sinyalli alanlar içeren lezyon (ok)

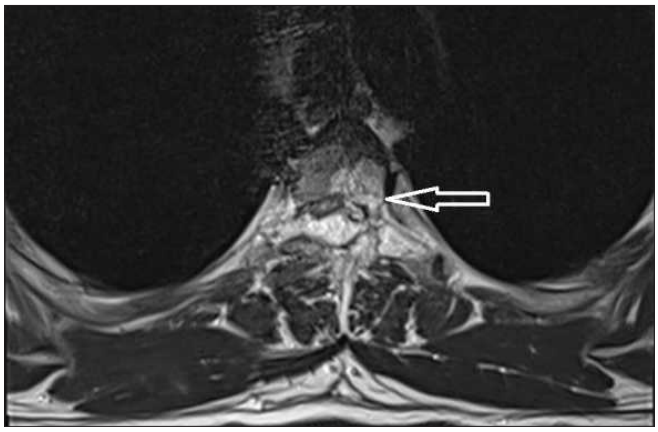

Resim 4. Aksiyel T2A görüntüde spinal kanalı posteriordan daraltan posterior elemanlara da uzanımı izlenen lezyon (ok)



Resim 5. Sagital T2A görüntüde T4 ve T5 vertebra korpusta posterior elemanlara uzanan spinal kordu posteriordan basılayan punktat düşük sinyalli alanlar içeren lezyon



Resim 5. Sagital T2A görüntüde T4 ve T5 vertebra korpusta posterior elemanlara uzanan spinal kordu posteriordan basılayan punktat düşük sinyalli alanlar içeren lezyon



Resim 6. Sagital BT görüntüde T4-T5 vertebra gövdede posterior elemanlarda da izlenen polka-dot işareti izlenen lezyon



Resim 7. Sagital T1A kontrastlı tetkikte L4 vertebra korpusta kontrast tutan lezyon

Nöroradyoloji

PS-421

PRİMER SANTRAL SİNİR SİSTEMİ LENFOMASI

Yıldız Kılar Sözel, Hasan Sözel

Antalya Gazipaşa Devlet Hastanesi

Giriş ve Amaç: Primer santral sinir sistemi lenfoması (PSSSL), sistemik tutulum olmaksızın santral sinir sisteminde ortaya çıkan, ekstra nodal bir non-Hodgkin lenfoma türüdür. PSSSL, en sık intrakranyal kitle şeklinde ortaya çıkar. Nadiren diffüz periventriküler lezyonlar, üveal tutulum ve spinal kitle şeklinde de ortaya çıkabilir. Leptomeningeal tutulum ise, relapsta sık görülür.(1,2) Hastalar genellikle erkektir ve etyolojide AIDS ile bazı immun yetersizlik durumlarıyla ilişkisi gösterilmiştir.

Olgu Sunumu: Baş ağrısı şikayeti ile nöroloji kliniğine başvuran 64 yaşındaki erkek hastaya çekilen MR(Manyetik Rezonans), DWI(Difüzyon Ağırlıklı İnceleme) ve MRS(Manyetik Rezonans Spektroskopi) tetkikleri değerlendirilmiştir.Supratentorial düzeyde; sol temporoparietal lobda yaklaşık 4x2 cm ve sol temporal lobda 1 cm boyutlarında, kontrast enjeksiyonu sonrası yer yer periferal yer yer diffüz kontrastlanan multipl kitlesel lezyonlar izlendi.Lezyonlar spektroskopide belirgin kolin piki ve DWI 'da difüzyon kısıtlanması göstermesi nedeniyle ayırıcı tanıda öncelikle primer santral sinir sistemi lenfoması düşünülmüştür.Total kitle eksizyonu sonrası patolojisi diffüz büyük hücreli B lenfoma rapor edildi.

Tartışma ve Sonuç: PSSSL, tüm beyin neoplazmları içinde %1 kadar görülür ve malign neoplazmların ise %1- 2'sini oluşturur.(3) Predispozan faktörler arasında AIDS, geçirilmiş EBV enfeksiyonu vs. çeşitli immün yetmezlik durumları bulunmaktadır. Tanısı beyin MR, DWI, MRS bulguları ve yapılan vücut taramasında başka bir odak saptanmaması ile konulur. PSSSL'de, parankimal lezyonlar sıklıkla, ventriküle ya da ependimal yüze yakın yerleşirler, daha az sıklıkla ise infratentoryal yerleşimlidirler. Genel olarak MR görüntülemedeki kalın ve düzensiz periventriküler tutulumun, PSSSL için tipik olduğu bildirilmektedir.(4)Serebral lenfoma nadir bir hastalık olsa da, MR bulgularında değişik şekillerde kontrastlanabilen, difüzyon kısıtlanması ve kolin piki gösteren intrakranial kitlelerde ayrıcı tanıda düşünülmesi gerektiği sonucuna varılmıştır.

Anahtar kelimeler: Anahtar Kelimeler: santral sinir sistemi hastalıkları,lenfoma,Non-Hodking

Kaynaklar

1. Jellinger KA, Paulus W. Primary central nervous system lymphomas—an update. J Cancer Res Clin Oncol 1992;119:7–27.
2. Thurnher MM, Rieger A, Kleibl-Popov C, et al. Primary central nervous system lymphoma in AIDS: a wider spectrum of CT and MRI findings. Neuroradiology 2001;43:29–35.
3. Villegas E, Villa S, Lopez-Guillermo A, et al. Primary central nervous system lymphoma of T-cell origin: description of two cases and review of the literature. J Neurooncol 1997;34:157–61.
4. Smirniotopoulos JG, Murphy FM, Rushing EJ, Rees JH, Schroeder JW. Patterns of contrast enhancement in the brain and meninges. Radiographics. 2007;27(2):525-51.

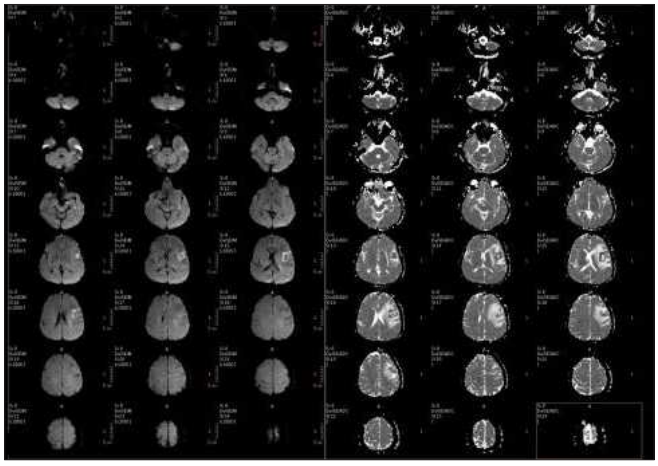

Resim 1. DAG/ADC MAP

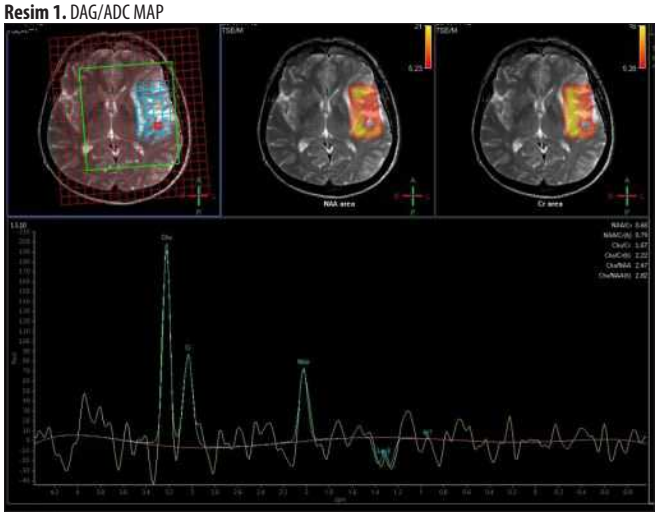

Resim 2. MRS

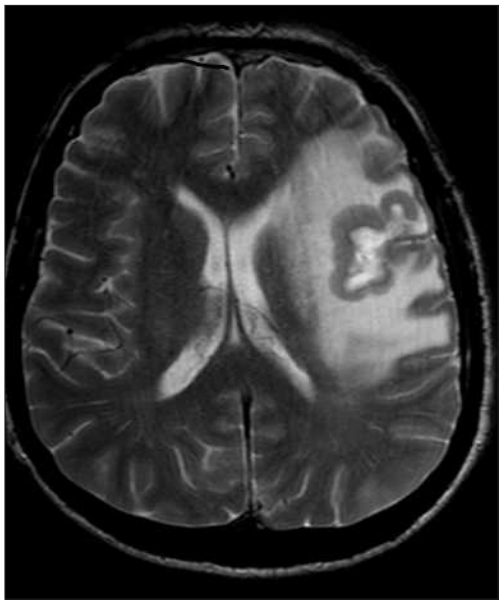

Resim 3. T2 AKSİYEL

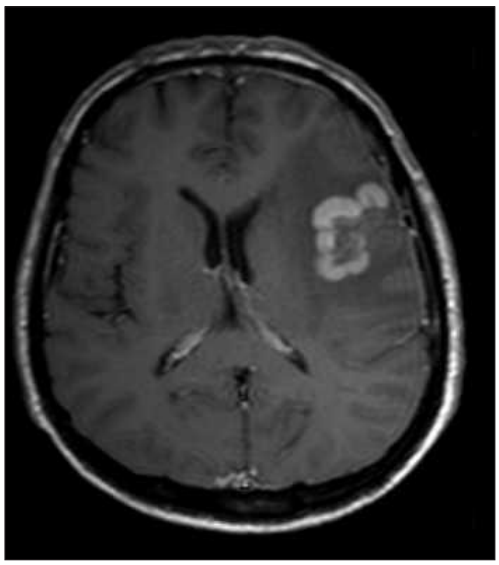

Resim 4. T1 C+ AKSİYEL

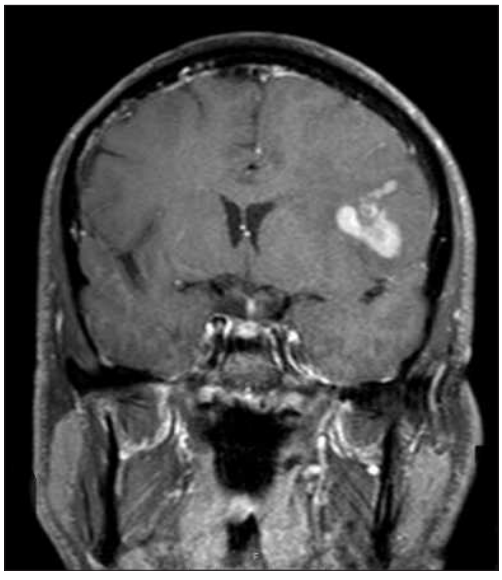

Resim 5. T1 C+ KORONAL

Nöroradyoloji

PS-422

ATİPİK BİR EPİLEPSİ NEDENİ: EPİDERMOİD KİST

Ahmet İmrek, Sıddıka Halıcıoğlu

Bolu Abant İzzet Baysal Üniversitesi Tıp Fakültesi Radyoloji Anabilimdalı

Giriş ve Amaç: Epilepsi, beyin aktivitesinin anormal hale geldiği, alışılmadık davranışlara, duyumlara ve bazen farkındalık kaybına neden olan nöbetlere veya periyotlara neden olan merkezi sinir sistemi hastalığıdır.

Epilepsinin birçok nedeni vardır.

Bu posterdeki amacımız, kliniğimizde saptadığımız atipik bir epilepsi nedeni olan epidermoid kist olgusunu paylaşmaktır.

Olgumuz:

46 yaş kadın hasta, 20 yıl önce başlayan nöbet öyküsü mevcut ve epilepsi ilaçları kullanmaya devam ediyor.

8 yıl önce hastanın nöbetleri epidermoid kist basısına ikincil düşülüp bu epidermoid kiste cerrahi uygulanmıştır. Cerrahi sonrası nöbet sıklığı azalan hastanın takipte epileptik nöbet sıklığının artması nedeniyle çekilen beyin MRG tetkikinde epidermoid kistin tekrarladığı izlenmiştir.

Beyin MRG tetkikinde sağda koroid fissür lokalizasyonunda mezensefalon ve amigdalo-hipokampal kompleksi hafif basılayan epidermoid kist izlenmiştir.

Bulgular: Beyin MRG tetkikinde: Sağda supratentoriyal kesimde serebral pedinkülün ve sağ talamusun hemen inferiorunda koroid fissür lokalizasyonunda en geniş yerinde 26 x 26 x 21 mm boyutlara ulaşan lobüle konturlu BOS'a kıyasla T2A izointens, T1A'da izo-hafif hiperintens, FLAIR sekansında heterojen izo-hiperintens sinyal özelliklerinde, difüzyon ağırlıklı görüntülerde difüzyon kısıtlılığı gösteren lezyon izlenmiş olup, rekürrens göstermiş epidermoid kist lehine değerlendirilmiştir.

Tartışma: Epilepsi, epileptik nöbetlere kalıcı yatkınlık ile karakterize; nörobiyolojik, bilişsel, psikolojik ve sosyal sonuçlara yol açan kronik bir beyin bozukluğudur. Epileptik nöbet ise, beyindeki anormal aşırı veya senkron nöronal aktiviteden kaynaklanan, bulgu ve/veya semptomların ortaya çıkmasına neden olan geçici bir durumdur.

Uykusuzluk, ateşli hastalıklar, kadınlarda adet dönemi, alkol kullanımı, stres gibi nedenler epilepsi nöbetlerini tetikleyebilirler.

Epidermoid kistler, sadece epidermoid elementler içeren tek doku tipi grubundaki inklüzyon tümörlerindendir. İntrakranial epidermoid kistler tüm beyin tümörlerinin %1'ini oluştururlar, intradiploik yerleşim ise daha nadirdir. Çoğu konjenitaldir. En sık, üçüncü dördüncü dekadlarda görülürler.

Sonuç: Epilepsi, epileptik nöbetlere kalıcı yatkınlık ile karakterize; nörobiyolojik, bilişsel, psikolojik ve sosyal sonuçlara yol açan kronik bir beyin bozukluğudur.

Epilepsinin çok çeşitli nedenleri olabilmekte ve nedene bağlı görüntüleme bulguları değişebilmektedir.

Epilepsinin çok çeşitli nedenleri olmakla birlikte epidermoid kistin de epilepsi nedeni olabileceği akılda tutulmalıdır.

Anahtar kelimeler: Epilepsi, Epidemoid kist, Atipik nöbet nedenleri, Nöroradyoloji

Kaynaklar

Ahmet AKYÜZ1 Mehmet GÜVEN, Türk Nöroşirürji Dergisi, 2005, Cilt: 15, Sayı: 2, 189-193

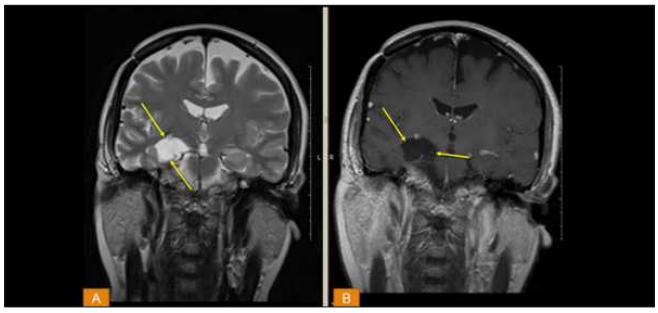

Resim A ve B. Sağda supratentoriyal kesimde serebral pedinkülün ve sağ talamusun hemen inferiorunda koroid fissür lokalizasyonunda en geniş yerinde 26x2621 mm boyutlara ulaşan lobüle konturlu BOS'A kıyasla T2A izointens (Resim A oklar), T1A'da izo-hafif hiperintens (Rekim B oklar) lezyon mevcuttur.

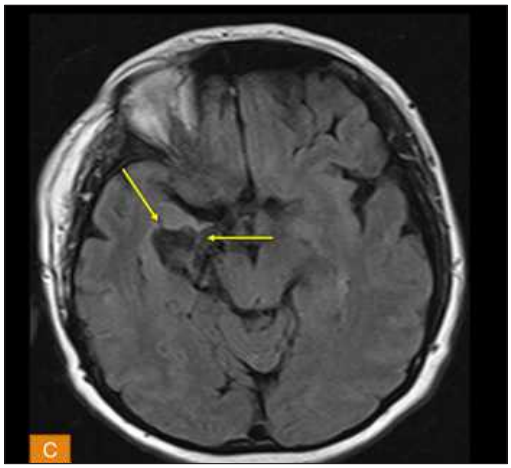

Resim C. FLAIR sekansında heterojen izo-hiperintens (Rekim C oklar) olarak izlenen lezyon.

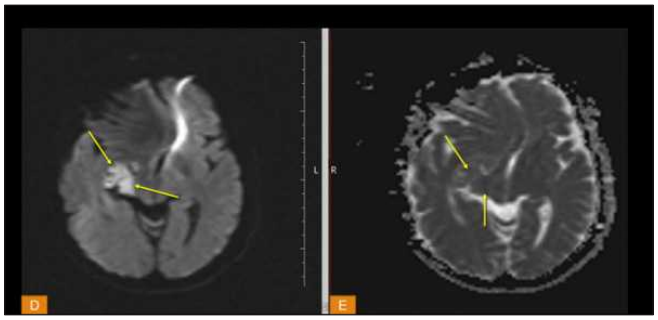

Resim D ve E. Difüzyon ağırlıklı görüntülerde difüzyon kısıtlılığı gösteren lezyon (Resim D ve E'de oklar).

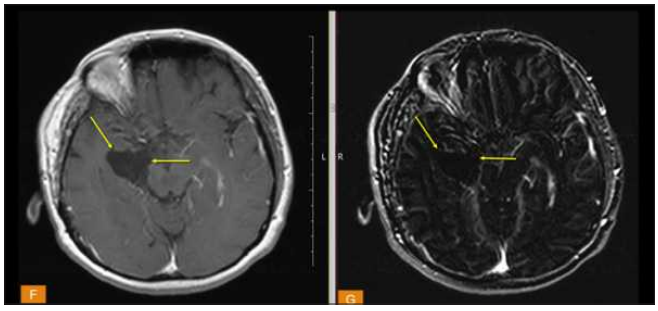

Resim F ve G. Postkontrast serilerde lezyonda kontast tutulumu izlenmemektedir (Resim F'de postkontast T1 ağırlıklı görüntü ve Resim G'de subtraction görüntüde oklar).

Nöroradyoloji

PS-423

METANOL İNTOKSİKASYONU BEYİN MR BULGULARI

İmren Düzen, Alpaslan Yavuz, Eda Parlak, İclal Erdem Toslak, Bülent Çekiç

Sağlık Bilimleri Üniversitesi Antalya Eğitim ve Araştırma Hastanesi

Giriş: Metanol berrak, renksiz,kimyasal çözücü ve yüksek derecede toksik bir sıvıdır. Metanol zehirlenmesi nadir olarak, endüstriyel çözücülerin yanlışlıkla veya intihar eğiliminde alımıyla veya antifriz sıvılarının alımıyla ortaya çıkar. Alkolik hastalarda kaçak içki kullanımı sonrası da sıkça karşımıza çıkar. Yutulması sonrasında ciddi metabolik asidoz, körlük, kalıcı nörolojik bozukluk ve ölüme neden olabilir. Metanol zehirlenmesinde MR görüntülemesinde tipik olarak kanamalı veya kanamasız bilateral putamen nekrozu ve subkortikal beyaz cevher lezyonları sık görülür.

Olgu Sunumu: Kronik alkolik olan, ev yapımı alkol alımı sonrası 49 yaşında bayan hasta bilinç bulanıklığı ve görme bozukluğu şikayeti ile acil servise başvurdu. Hastada beyin BT çekildi akut evrede olması nedeniyle radyolojik bulgular izlenmedi. Hasta tedaviye alındıktan bir ay sonra beyin MR tetkik edildi. Beyin MR'da bilateral bazal ganglionlarda, ağırlıklı putamen lokalizasyonunda T2 ve FLAIR sekanslarda intensite artışı (Resim 1,4) mevcut olup, lateralde insular kortekse kadar devamlılık gösterdiği izlendi. Ayrıca biparieto-occipital alanda özellikle subkortikal beyaz cevherde yaygın DWI sekansda hiperintens ve ADC sekansda hipointens alanlar (Resim 2,3) izlendi. Hastanın kliniği göz önüne alındığında metanol intoksikasyonuna sekonder bilateral putamen nekrozu ve subkortikal beyaz cevher nekroz alanları olarak yorumlandı.

Tartışma ve Sonuç: Metil alkol toksik bir sıvı olup endüstride antifriz, boya, cila gibi birçok ürünün yapısında bulunur. Metil alkol, toksik metabolitleri olan formaldehit ve formik asite dönüşene kadar nontoksiktir[2]. Klinik bulgulardan bu metabolitler ve özellikle formik asit sorumludur. Toksik doz 20-250 ml. arasındadır[2]. Metil alkol intoksikasyonunda mortalite oranı yüksek olup bulgular genellikle 12-24 saat sonra ortaya çıkmaktadır[2]. Sık görülen bulgular santral sinir sistemi, gastrointestinal sistem ve göz bulguları olup, ciddi intoksikasyonlarda koma ve ölüm ile sonuçlanabilir. Santral sinir sistemi bulguları letarji, baş ağrısı, vertigo, ekstrapiramidal bulgular, kraniyal sinir tutulumları, ağır olgularda epileptik nöbetler ve komadır. Hastaların çoğu, ilk semptomlardan biri olarak optik sinir nekrozuna veya demiyelinizasyona sekonder olan görsel bozuklukları belirtir. Gastrointestinal semptomlar mide bulantısı, kusma ve karın ağrısı olarak görülür.

Radyolojik görüntülemede karakteristik olarak metanol zehirlenmesi bilateral putamenleri, optik sinirleri ve retinayı etkileme eğilimindedir, aynı zamanda diğer bazal ganglion çekirdeklerini, subkortikal beyaz maddeyi ve serebellumu da etkileyebilir[1]. BT görüntülemesinde putamen nekrozu, dansite azalması olarak izlenir ayrıca beyaz cevherde diffüz hipodansite ve kanama alanları eşlik eder[1]. MR görüntülemesinde T1 sekansında etkilenen alanda kanama varlığına göre değişken intensitede, T2 ve FLAİR sekanslarında etkilenen alanda intensite artışı, DWI sekanslarda etkilenen bölgelerde diffüz sinyal artışı şeklinde izlenir[3,4]. Hastada uyumlu anamnez ve klinik bulgularının olması durumunda söz konusu serebral MR bulgularının saptanması metanol intoksikasyonunu düşündürmelidir.

Anahtar kelimeler: Metanol intoksikasyonu

Kaynaklar

1.CT and MR Imaging Findings in Methanol Intoxication M. Blanco, R. Casado, F. Vázquez and J.M. Pumar American Journal of Neuroradiology February 2006, 27 (2) 452-454;

2. Metil Alkol İntoksikasyonu: Olgu Sunumu Özkan Ünal, Temel Tombul, Halil Arslan, Eyüp Şişman, Reha Erkoç

3. Gaul HP, Wallace CJ, Auer RN, et al. MR findings in methanol intoxication. AJNR Am J Neuroradiol1995;16:1783–86

4. Chen JC, Schneiderman JF, Wortzman G. Methanol poisoning: bilateral putaminal and cerebellar cortical lesions on CT and MR. J Comput Assist Tomogr 1991;15:522–24

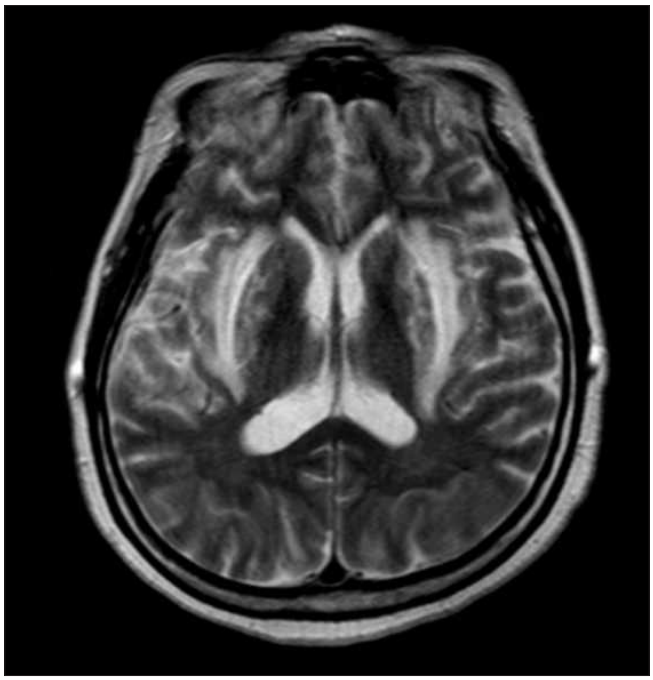

Resim 1. MR T2 sekansında bilateral bazal ganglionlarda ve sağ insuler kortekste devamlılık gösteren intensite artışı izlenmektedir.

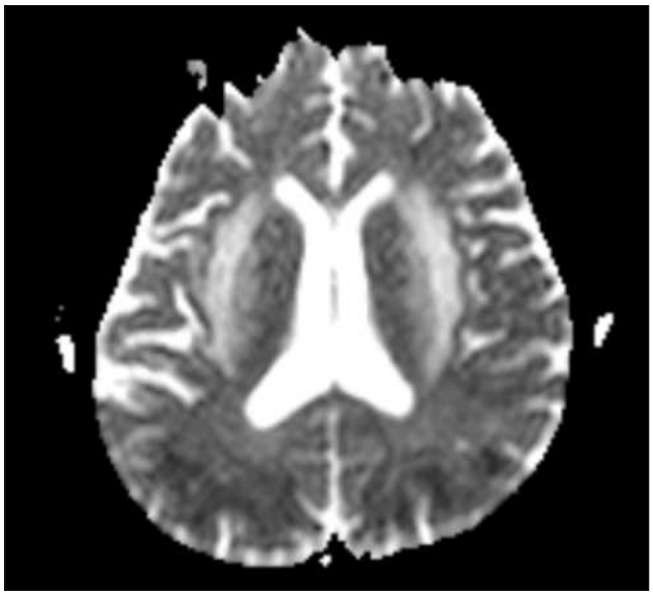

Resim 2. MR ADC sekansı. biparieto-occipital alanda özellikle subkortikal beyaz cevherde yaygın DWI hiperintens ve ADC hipointens alanlar izlenmektedir.

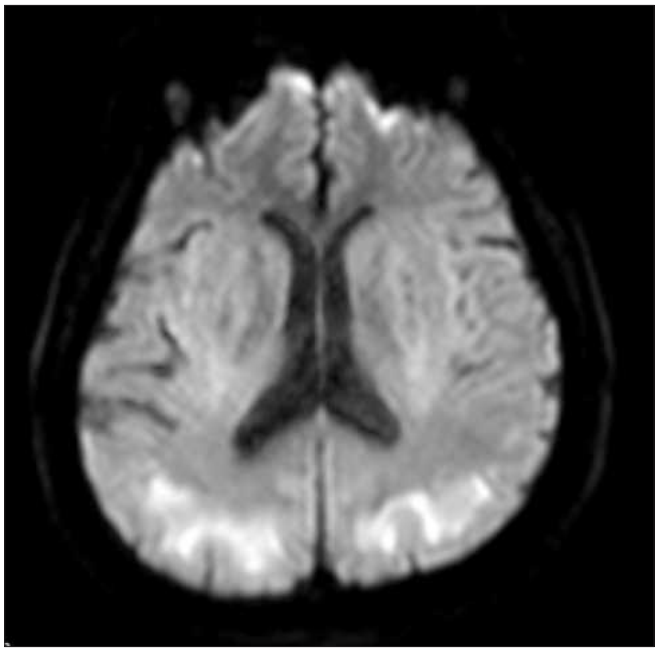

Resim 3. MR DWI sekansı. biparieto-occipital alanda özellikle subkortikal beyaz cevherde yaygın DWI hiperintens ve ADC hipointens alanlar izlenmektedir.

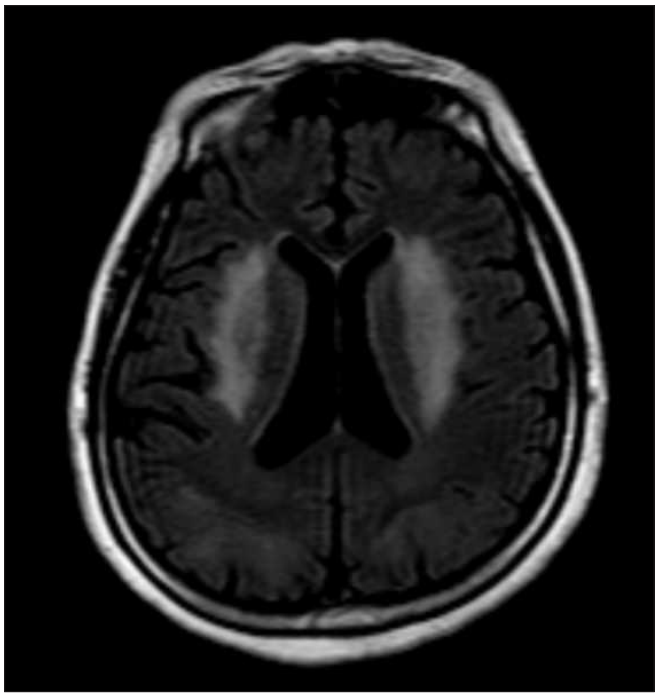

Resim 4. MR FLAIR sekansında bilateral bazal ganglionlarda ağırlıklı olarak putamen lokalizasyonunda intensite artışı izlenmektedir.

Nöroradyoloji

PS-424

FRONTOTEMPOROLOBER DEJENERASYON RADYOLOJİK BULGULARI

Ayşe Nur Şirin Özcan, Banu Çakır, Nurdan Çay

Ankara Bilkent Şehir Hastanesi/ Radyoloji

Amaç: Frontotemporal demans(FTD) temporal ve frontal bölgenin selektif tutulduğu bir hastalık topluluğudur. Erken yaşta teşhis edilen demansların %10-20 ile etyolojisinde yer alır. Selektif olarak frontal veya temporal loblarda yada her ikisinde ilerleyici atrofi ile karakterizedir. Bu olguda FTD Primer prograsif afazi semantik varyant tanısı alan olgunun radyolojik bulguları tartışılacaktır.

Olgu: Olgu 77 yaşında 4 yıldır devam eden kelime bulma zorluğu ile karakterize konuşma problemi ile nöroloji polikliniğine başvurmuş ve olguya beyin MR istenmiş. Beyin MR protokolü aksiyel T2A, aksiyel T1A, aksiyel FLAIR, sagital T2A ve difüzyon incelemeden oluşmaktadır. Beyinde frontal ve temporal loblarda belirgin olan kortikal atrofi izlendi. Temporal loblardaki atrofi solda daha belirgin izlendi. Ayrıca lateral ventrikül frontal hornlarında atrofiye ikincil genişlik artışı mevcuttu. Olguya bu radyolojik bulgular ve klinik bulgular ile FTD Primer prograsif afazi semantik varyant tanı kriterlerinide karşılaması üzerine tanı koyuldu.

Tartışma: FTD tanıda ortalama yaş 58 dir fakat 3. dekatlara kadar erken dönemde görülebileceği gibi 7. dekatlarda da ortaya çıkabilir. Bizim olgumuz gibi ileri yaşlarda prezente olan hastalarda tanı Alzheimer gibi diğer demans nedenleri ile karıştırıldığından daha zor olabilmektedir.

FTD farklı klinik sendromlar ile presente olur. Davranışsal, Primer prograsif afazi: semantik varyant, agramatik-lagofenik varyantı, non-fluent varyant. Farklı varyantlar beyinde farklı lokalizasyonlarda ağırlık gösteren atrofiye yol açarlar. Bizim vakamız gibi FTD- semantik varyantta temporal atrofi solda asimetrik belirgin izlenir. Beyinde atrofi varlığının asimetri gösterip göstermediği hem FTD tanısında hem de subtip ayırdında tanısal önem taşır. Ayrıca demans ayırıcı tanısında yer alan diğer patolojilerde de hem lob ağırlıklı hemde sağ-sol ağırlıklı asimetrik atrofinin önemli olduğu akılda tutulmalıdır.

Anahtar kelimeler: demans

Kaynaklar

1 Frontotemporal dementia BMJ 2013;347:f4827 doi: 10.1136/bmj.f4827 (Published 6 August 2013) Jason D Warren et all.

2 The radiological diagnosis of frontotemporal dementia in everyday practice: an audit of reports, review of diagnostic criteria, and proposal for service improvement Clinical Radiology B. Dewer et all. http://dx.doi.org/10.1016/j.crad.2015.09.008

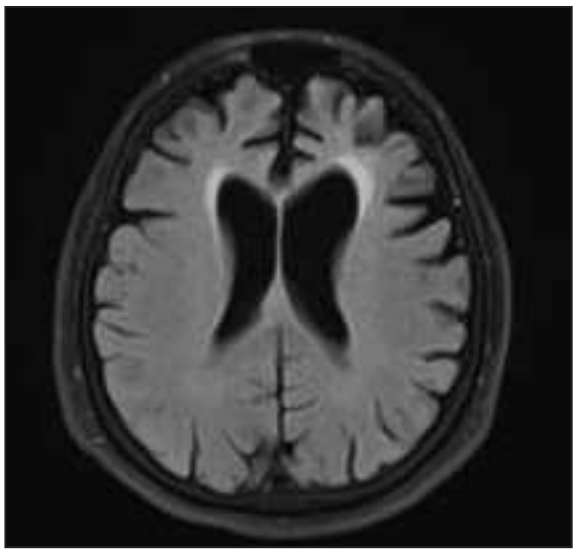

Resim 1. Aksiyel FLAIR incelemede frontal bölgelerde belirgin atrofi

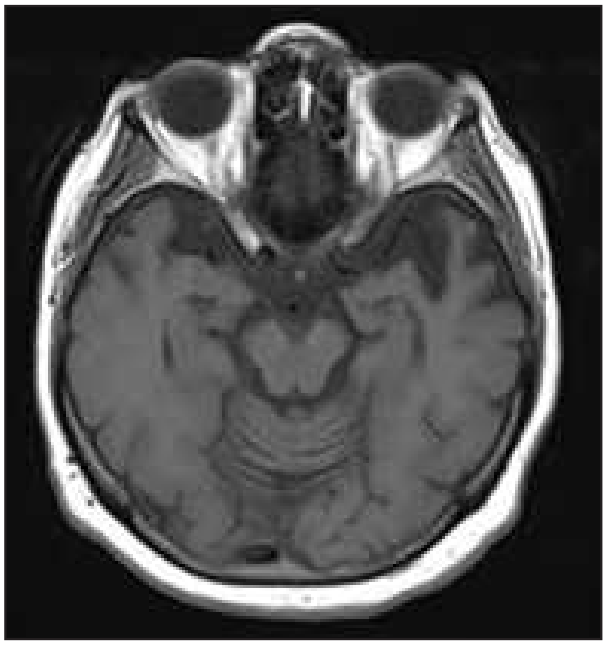

Resim 2. Aksiyel T1A incelemede solda daha belirgin izlenen temporal atrofi

Nöroradyoloji

PS-425

HİPOFİZ SAPI KESİLME SENDROMU

Neslihan Köse[1], Mehmet Haydar Atalar[1], Nurullah Çelik[1]

[1]Sivas Cumhuriyet Üniversitesi Hastanesi Radyoloji AD
[2]Sivas Cumhuriyet Üniversitesi Hastanesi Çocuk Sağlığı ve Hastalıkları AD

Hipofiz sapı kesilme sendromu (PSIS), pitüiter stalk yokluğu, pitüiter apoplazi ve ektopik yerleşimli posterior hipofiz triadı ile karakterize bir konjenital anomalidir. Patogenezde perinatal asfiksi ya da pitüiter embriyogenezisten sorumlu genlerde mutasyonun rol aldığı düşünülmektedir. Kliniğinde ön hipofiz hormon yetmezliği gözlenir. Posterior hipofizer fonksiyon intakttır.

Manyetik rezonans görüntüleme (MRG), pitüiter stalk yokluğu, pitüiter apoplazi ve ektopik yerleşimli posterior hipofiz ile karakterize klasik triadı gösterir. Posterior hipofiz bezinin T1AG'de hiperintens sinyalinin normal lokalizasyonda izlenmemesi ve pitüiter stalkın yokluğu PSIS tanısını düşündürmelidir. Ektopik nörohipofizin en sık görüldüğü yerler infundibular reses veya hipotalamustur.

Bu sunuda, puberte prekoks ön tanısı ile kliniğimizde hipofiz MRG'si yapılan ve hipofiz sapı kesilme sendromu tanısı konulan 13 yaşındaki erkek hastayı sunmayı amaçladık.

Anahtar kelimeler: pitüiter yetmezlik, ektopik nörohipofiz, pitüiter stalk yokluğu, puberte prekoks

Kaynaklar

1) Kılıç Kan E, Cengiz Ecemiş G, Tura Bahadır Ç, Atmaca H. Hipofiz Sapı Kesilme Sendromu: Üç Olgu Sunumu. Turkiye Klinikleri J Case Rep 2014;22(2):112-6.

2) Gosi SK, Kanduri S, Garla VV. Pituitary stalk interruption syndrome. BMJ Case Rep 2019;12(4):e230133.



Resim 1. Sagital T1AG'de ektopik yerleşimli nörohipofiz



Resim 2. Sagital T1AG'de ektopik yerleşimli nörohipofiz



Resim 3. Sagital T2AG'de pitüiter stalk izlenmemekte

Nöroradyoloji

PS-426

NÖROFİBROMATOZİS TİP1Lİ HASTADA LOMBER VE ALT EKSTREMİTE PLEKSİFORM NÖROFİBROM MRG BULGULARI

Duygu Erkal, Mehmet Tonkaz, Müfit Parlak

Uludağ Üniversitesi Tıp Fakültesi

Giriş ve Amaç: Pleksiform nörofibrom, tüm sinir elemanlarının proliferasyonundan kaynaklanan, benign (WHO grade 1) periferik sinir tümörü olan nadir bir nörofibrom varyantıdır. Pleksiform nörofibromlar Nörofibromatozis tip 1 için patognomoniktir.Küçük lokalize nörofibromların ve diffüz kutanöz nörofibromların aksine, bu tümörler malign transformasyon açısından da risk taşımaktadır. Genellikle diffüz kutanöz deri nörofibromları ile birlikte bulunur. Bu vakamızda da deride yaygın lezyonları olan hastada lomber spinal sinirlerde ve her iki alt ekstremitelerde sinir traseleri boyunca uzanan yaygın pleksiform nörofibrom açısından anlamlı lomber ve alt ekstremite MR bulgularını tartışmayı amaçladık.

Olgu: Vücudunda yaygın kızarıklık-şişlik ve her iki alt ekstremitede kramp şeklinde ağrı nedeniyle dış merkeze başvuran 31 yaş erkek hastaya dış merkezde tariflediği lezyonlardan biyopsi yapılmış ve "pleksiform nörofibrom, tip 1 NF lehinedir" olarak yorumlanıp hastanemize yönlendirilmiştir. Hastaya merkezimizde çekilen lomber MR'da spinal sinir ve lumbosakral pleksus traseleri boyunca T2A sekanslarda hiperintens, birbirleriyle devamlılık gösteren lezyonlar izlenmiştir. Alt ekstremite MR'da ise her iki alt ekstremitede siyatik sinir, femoral sinir ve kutan sinirler trasesinde T2A sinirlerde hiperintens, birbirleriyle devamlılık gösteren lezyonlar izlenmiştir. Bulgular pleksiform nörofibrom lehine yorumlanmıştır.

Tartışma: Pleksiform nörofibromlar, sinir segmenti ve dallarını diffüz olarak tutar ve sıklıkla epinöriumu geçip çevre bağ dokuya uzanır. Genellikle erken çocuklukta saptanır ve %30 oranında NF tip 1li hastalarda bulunur. Semptomlar çoğunlukla bası etkisine bağlı ortaya çıkar. Genellikle benign tümör olsalar da, büyük tümörlerin %5-10u malign transformasyon gösterebilir. Eğer komplet rezeksiyon mümkünse kür edilebilir; fakat tümörlerin infiltratif özelliği nedeniyle komplet rezeksiyon genellikle mümkün olmamaktadır.Bizim vakamız

da nöroradyoloji konseyinde tarışılmış, yaygın ve diffüz olması nedeniyle konsey sonucu inoperatif olarak kabul edilmiştir.

Sonuç: Nörofibromatozis tip1li hastalarda ciltte lezyon veya bası etkisine bağlı semptom varsa ayırıcı tanıda pleksiform nörofibrom akılda bulundurulmalıdır. Bu lezyonların, özellikle büyük boyutluysa, malign transformasyon geçirebileceği ve boyutu nedeniyle komplet rezeksiyonun mümkün olamayabileceği de akılda bulundurulmalıdır.

Anahtar kelimeler: NF1 (Nörofibromatozis 1), Periferal Nörofibromatozis, Pleksiform Nörofibrom

Kaynaklar

1. Abbas O, Bhawan J. Cutaneous plexiform lesions. J. Cutan. Pathol. 2010;37 (6): 613-23.
2. Prada CE, Rangwala FA, Martin LJ et-al. Pediatric plexiform neurofibromas: impact on morbidity and mortality in neurofibromatosis type 1. J. Pediatr. 2012;160 (3): 461-7
3. Laffan EE, Ngan BY, Navarro OM. Pediatric soft-tissue tumors and pseudotumors: MR imaging features with pathologic correlation: part 2. Tumors of fibroblastic/ myofibroblastic, so-called fibrohistiocytic, muscular, lymphomatous, neurogenic, hair matrix, and uncertain origin. Radiographics. 29 (4): e36
4. Slam KD, Bohman SL, Sharma R et-al. Surgical considerations for the familial cancer syndrome, neurofibromatosis 1: a comprehensive review. Am Surg. 2009;75 (2): 120-8.

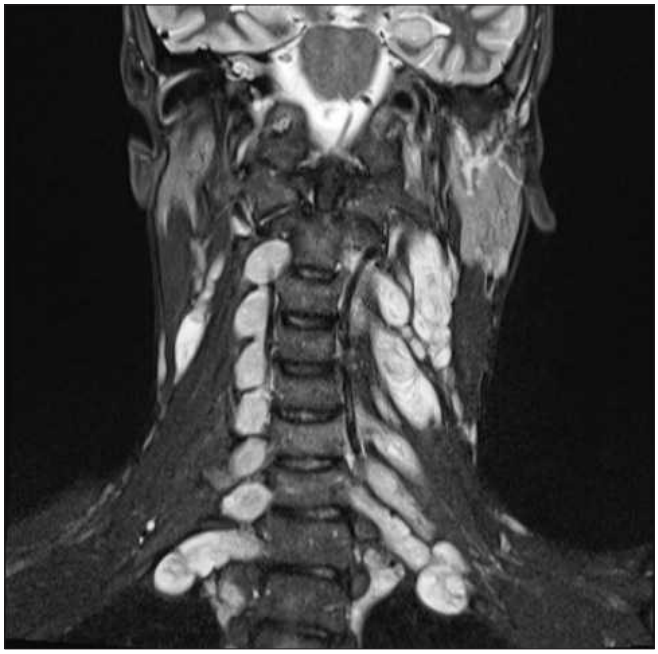

Resim 1. Servikal T2 Cor

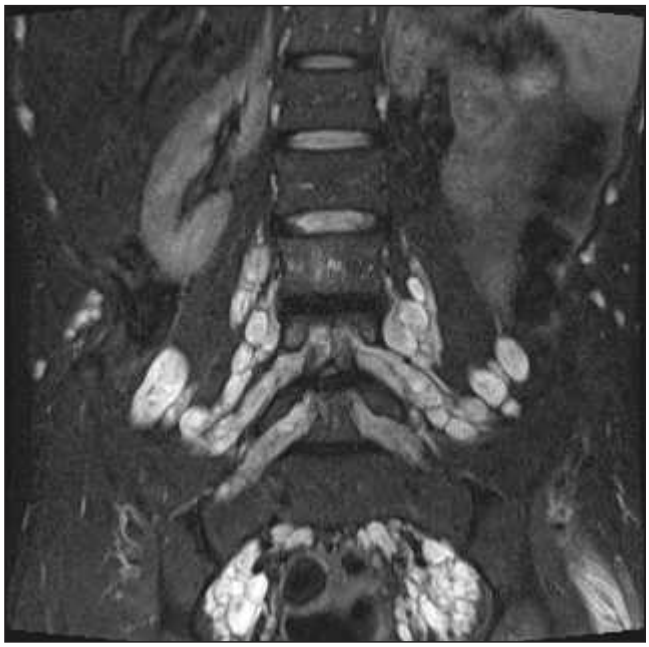

Resim 2. Lomber T2 STIR Cor

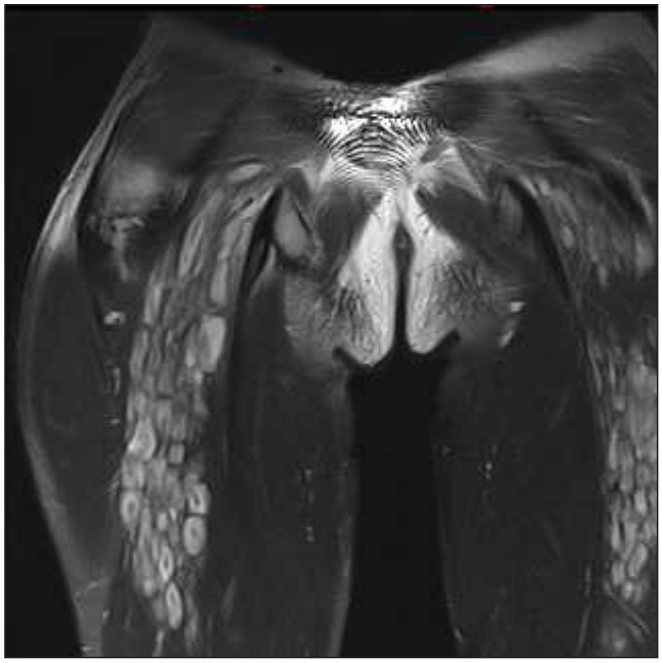

Resim 3. Lomber T2 Sag

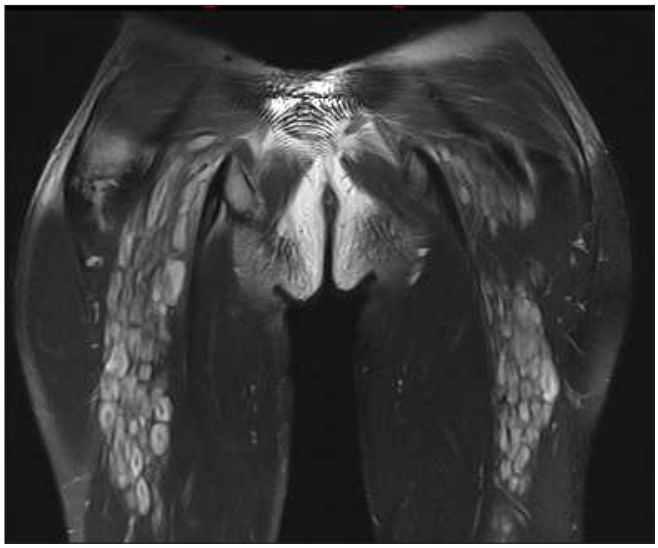

Resim 4. Bilateral alt ekstremite T2A FS Cor

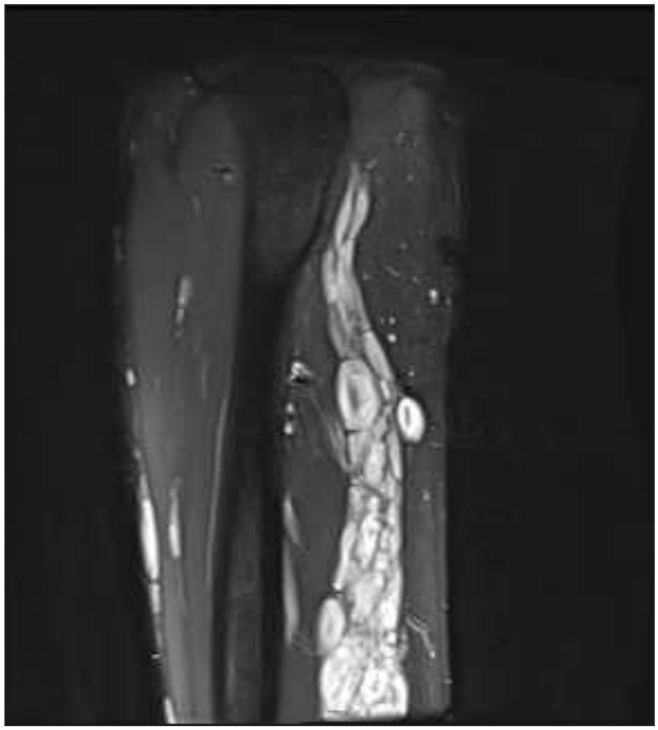

Resim 5. Sağ alt ekstremite STIR Sag

Nöroradyoloji

PS-427

NADİR BİR OLGU : VON HİPPEL-LİNDAU TANILI HASTADA MULTİPL HEMANJİYOBLASTOMA

Rana Günöz Cömert, Shamil Aliyev, Elif Hazal Karlı, Mehmet Barburoğlu

İstanbul Tıp Fakültesi Radyoloji AD.

Giriş ve Amaç: Von Hippel-Lindau hastalığı(VHL) 3. kromozomdaki VHL tümör supresör gendeki mutasyona bağlı olarak farklı organlarda gelişen benign ve malign tümörler ile karakterizedir.VHL prevalansı 1/35000 ile 1/53000 arasında değişen nadir bir hastalıktır. Klinik prezentasyon renal (basit- komplike kist, RCC, anjiyomyolipom),adrenal (feokromositooma, paraganglioma),pankreas(kist,-nöroendokrin tümör,adonekarsinom), santral sinir sisteMİ(SSS)(serebellar ve spinal hemanjiyoblastomlar, koroid pleksus papillomu), baş-boyun(retinal hemanjiyoblastoma vs) ve daha bir çok farklı bulguyu içerebilir.VHL zemininde gelişen SSS hemanjiyoblastomlarının yaklaşık %60 ı serebellar ve %30 u spinal kord yerleşimlidir.Bu olgu sunumunda SSS'de multipl sayıda hemnajiyoblastom izlenen VHL tanılı hastanın radyolojik görüntüleme bulgularının gözden geçirilmesi amaçlanmıştır.

Olgu: Böbrek ve pankreas kistleri bulunan VHL tanısı ile takipli 22 yaşında kadın olguda baş ağrısı,baş dönmesi şikayeti üzerine yapılan kraniyal MRG tetkikinde serebellar hemisferlerde multipl sayıda birinde T2A'da kistik komponent izlenen(resim 1A) İVKM sonrası postkontrast incelemede belirgin çoğu eksantrik nodüler,biri periferik kontrast tutan (resim 1B) sağ serebellar hemisferde büyük olanın çevresinde kitle etkisine sekonder FLAİR-T2A'da ödem ile uyumlu sinyal artışı izlenen lezyonlar mevcuttu.Ayrıca serebellomedüller sisternada,bulbusta pial-subpial yerleşimli kord yüzeyine bitişik izlenen kontrast tutan milimetrik nodüller saptandı(resim 1C). T4-5 seviyesinde torakal spinal kordda 29x7 mm boyutunda T2A'da hiperintens(resim 2A),T1A'da hipointens,İVKM sonrası belirgin kontrast tutan mural nodüler komponenti bulunan(resim 2B) mikst kitle lezyon saptandı.Lumbosakral spinal kanal içinde en büyüğü L2 üst end plate seviyesinde kaude equina lifleri komşuluğunda 8x6 mm boyutunda benzer morfolojide İVKM sonrası belirgin kontrast tutan pial-kord yüzeyi boyunca fokal devamlılık gösteren subpial yerleşimli nodüller izlenmiş olup bunların ön planda sekonder ekilim ile ilgili olabileceği düşünüldü(resim 2C ve 2D).Eski tetkiki ile karşılaştırıldığında takibinde belirgin değişiklik saptanmadı.

Tartışma: Hemanjiyoblastomlar kapiller damarlardan zengin, bu nedenle yoğun kontrastlanan düşük histolojik dereceli sporadik (%70) veya Von Hippel-Lindau (%30) zemininde ortaya çıkan neoplazilerdir.MRG'de tümörün komponenti olan veya tümörün çevresinde bası etkisine sekonder reaktif oluşan kistik komponentleri bulunan ağırlıklı olarak subpial yerleşimli,yoğun kontrast tutan mural nodülü izlenen solid- kistik komponentlerden oluşan kitlelerdir.Tümörün vaskülaritesine bağlı tümör içerisinde sinyal void özelleiği izlenebilir. VHL tanısı bulunmayan hastalarda ayırıcı tanıda metastaz özellikle pial yayılımı bulunan olgularda öncelikle düşünülmelidir.Sinyal void özelliği gösteren hipervaküler lezyonlarda ayırıcı tanıda vasküler malformasonlar ayırıcı tanıda bulunur, anjiyografik inceleme tanı için yardımcı bir yöntem olarak kullanılabilir.Olgumuzda VHL tanısı bulunduğudan serebellar ve spinal kord lezyonları hemanjiyoblastom ile uyumlu olarak değerlendirilmiştir.

Sonuç: Genetik tanısı bulunan olgularda radyolojik bulgular hastalığın yaygınlığını ve tutulumunu göstermek açısından değerlidir. Genetik tanısı bulunmayan hastalarda karakteristik SSS lezyonlarında ayırıcı tanıda akılda tutulması gereken nadir bir hastalıktır.

Anahtar kelimeler: hemanjiyoblastom, serebellar neoplazi,von hippel-lindau

Kaynaklar

1.Cerebellar Hemangıoblastoma In A Patıent Wıth Von Hıppel-Lındau Dısease : A Case Report D. Abd. Hamid, J. Abdullah et al.
2.NÖROGÖRÜNTÜLEME ESASLARI Pina Sanelli,Pamela W.Schaefer et al.

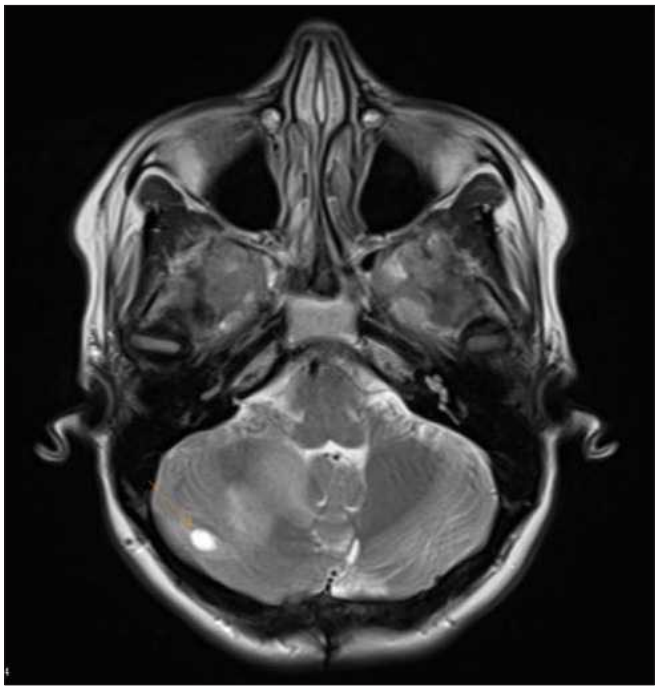

Resim 1A. Kraniyel MRG tetkiki aksiyel T2A incelemede kistik komponenti izlenen yerkaplayıcı lezyon görülmektedir.

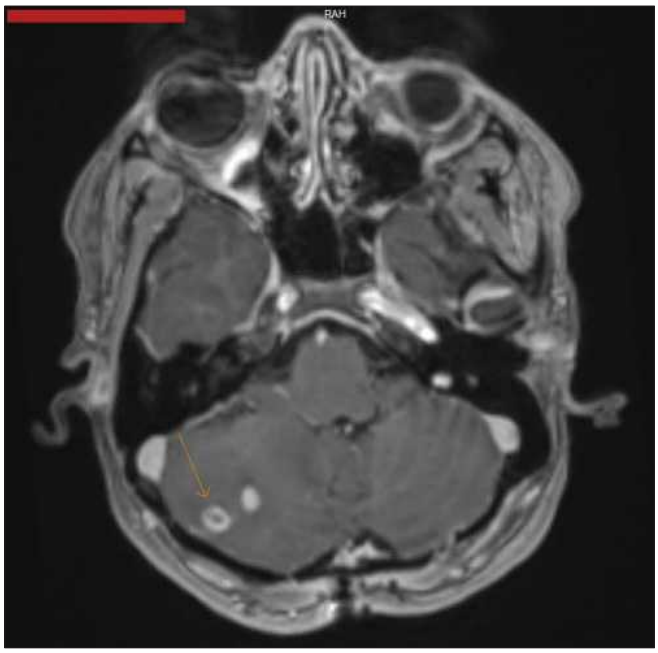

Resim 1B. Kraniyel MRG tetkikinde İVKM sonrası postkontrast görüntülerde eksantirik nodüler,kısmen periferal kontrast tutan kitle lezyonlar izlenmektedir.

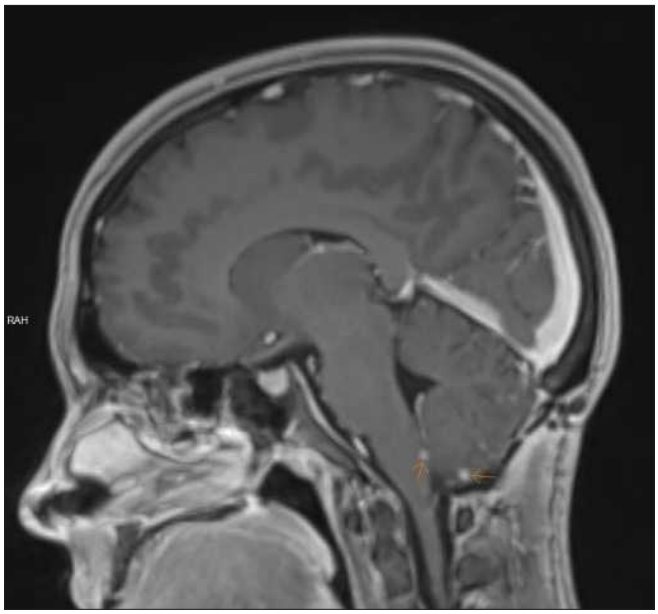

Resim 1C. Sagital plan postkontrast incelemede serebellomedüller sisternada,bulbusta pial-subpial yerleşimli kord yüzeyine bitişik izlenen kontrast tutan milimetrik nodüller izlenmektedir.



Resim 2A. Sagital plan T2A spinal MRG kesitinde T4-5 seviyesinde torakal spinal kordda 29x7 mm boyutunda hiperintens keskin sınırlı heterojen iç yapıda ara intensitede solid komponenti bulunan lezyon izlenmektedir.



Resim 2B. Sagital plan postkontrast T1A kesitte yukarıda izlenen kistik lezyonun belirgin kontrast tutan mural nodüler komponentinın bulunduğu izlenmektedir.



Resim 2C . Sagital plan T2A spinal MRG kesitinde en büyüğü L2 üst end plate seviyesinde kaude equina lifleri komşuluğunda 8x6 mm boyutunda ara intensitede kitle lezyon izlenmektedir.



Resim 2D. Sagital plan postkontrast T1A kesitte lumbosakral spinal kanal içinde benzer morfolojide İVKM sonrası belirgin kontrast tutan pial -subpial nodüller izlenmektedir.

Nöroradyoloji

PS-428

IMAGING FINDINGS OF AZYGOS ANTERIOR CEREBRAL ARTERY

Turgay Kara[1], Fatih Ateş[1], Halil İbrahim Şara[1], Mehmet Sedat Durmaz[2]

[1]Department of Radiology, University of Health Science, Konya Trainning and Research Hospital, Konya, Turkey
[2]Selçuk University Faculty of Medicine Department of Radiology

Introduction: Azygos anterior cerebral artery (ACA), which has an incidence of <1%, is a rare anatomical variant in the circle of Willis (1).The segments of A1 continue as a single vessel. It accompanies other anomalies such as holoprosencephaly. Besides aneurysms accompany with Azygos ACA in 41-71% of cases (2). Since there is a single artery perfusing both ACA territories, it leads distress in surgical intervention.

Case: A 43 years old female patient admitted to neurology clinic with headache. Phyisical examination and laboratory had no significant finding. Cranial CT revealed that left vertebral artery slightly indented to medulla oblongata. Further a Cranial time-of-flight (TOF) MR angiogram was performed. This imaging demonstrated that bilateral anterior cerebral artery A1 segments were observed naturally whereas anterior communicating artery was not observed (Figure 1). A1 segments were united and continued as a single vessel which divided into further branches to supply both the hemispheres separately.

Discussion: Anterior cerebral artery (ACA) is an important terminal branch of Willis. It supplies orbitofrontal and medial hemispheric portions of the brain. It curves around and over the corpus callosum up to the splenium, with central and cortical branches (3). Azygos anterior cerebral artery, a rare anatomical variant, has 5 subtypes. Our case is defined as type two in which there is a short median

stem after united A1 segments. This divides into further branches (3). The azygos artery is associated with other malformations such as porencephalic cysts, agenesis of the corpus callosum, hydranencephaly, septo-optic dysplasia, saccular aneurysms, and arteriovenous malformation. the incidence of aneurysms is about 13-71% (4). Our case did not have any associated malformations. MR angiogram is an effective non-invasive imaging method fort he diagnosis of Willis variations such as Azygos ACA.

Conclusion: Impoving imaging techniques, such as MR angiogram, lead to the awareness of cerebral arterial variations which are associated with crucial malformations and surgical handicaps.

Anahtar kelimeler: Circle of Willis, Variations, Azygos Anterior Cerebral Artery, MR angiogram

Kaynaklar

1. Ozkal E, Erongun U, Acar O, Kalkan E. Ruptured aneurysm of an azygous anterior cerebral artery. Turk Neurosurg. 1990;1:140–2
2. Ruptured aneurysm arising from the proximal end of azygos anterior cerebral artery-case report. Fujimoto Y, Yamanaka K, Nakajima Y, Yoshimura K, Yoshimine T. Neurol Med Chir Tokyo. 2004;44:242–244
3. Gunnal SA et al. Variations of anterior cerebral artery in human cadavers. Neurology Asia 2013; 18(3) : 249 – 259
4. Huh JS, Park SK, Shin JJ, Kim TH. Saccular aneurysm of the azygos anterior cerebral artery: three case reports. J Korean Neurosurg Soc. 2007;42:342–345



Figure1. MR angiogram of Azygos ACA

PS-429

AKUT SEREBROVASKÜLER HASTALIK TANISI ALAN HASTADA İNSİDENTAL OLARAK SAPTANAN FAHR SENDROMU

Hatice Tuba Sanal, Hatice Merve Sabuncu, Ferhat Cüce, Uğur Bozlar, Kemal Niyazi Arda

Sağlık Bilimleri Üniversitesi, Gülhane Eğitim ve Araştırma Hastanesi, Radyoloji Kliniği

Giriş: Fahr hastalığı ilk olarak Karl Thedor Fahr tarafından 1930 yılında tanımlanmıştır. Fahr hastalığı / sendromu diğer adı ile bilateral striatopallidodentat kalsinozis, nadir görülen, simetrik ve bilateral intrakranial kalsifikasyonlar ile karakterize bir hastalıktır. Prevelansı 1:1,000,000'in altındadır (1). Genellikle orta yaş grubunda görülmektedir. Terminolojik olarak hastalık ve sendrom tanımlarının sinonim anlam ifade etmedikleri tartışılmaktadır. Fahr sendromu terimi kalsifikasyonlar spesifik bir nedene bağlı olarak oluştuğu zaman kullanılmaktadır. Fahr hastalığı terimi ise ailesel olarak ve altta yatan diğer nedenlerin dışlandığı durumlarda kullanılır (2).

Olgu: Daha önce bilinen nörolojik yakınması olmayan 82 yaş erkek hasta, acil servisimize sağ kolda uyuşma şikayeti ile başvurdu. Yapılan nörolojik muayenesinde sağ hemiparezi tespit edilen hasta SVO ön tanısı ile değerlendirildi. Çekilen kontrastsız beyin BT tetkikinde akut kanama odağı görülmemiş olup insidental olarak bazal gangliyon ve serebellar çekirdekler düzeyinde bilateral ve simetrik kalsifikasyonlar izlendi. Diffüzyon MR görüntülemede akut enfarkt ile uyumlu görünüm saptanması üzerine hasta akut SVO ve Fahr hastalığı / sendromu ön tanıları ile ileri tetkik ve tedavi amacıyla hastanemiz nöroloji kliniğine yatırıldı.

Tartışma: Fahr hastalığı / sendromunda kalsifikasyonlar tipik olarak bazal ganglion, talamus, putamen, hipokampus, serebral korteks, serebellar subkortikal beyaz cevher ve dentat nükleusta lokalizedir. Fakat hastamızda olduğu gibi ileri yaştaki hastalarda da bazal ganglion bölgesinde yaşa bağlı kalsifikasyonların görülebileceği unutulmamalıdır. Bu ayrımın yapılmasında yaşa bağlı kalsifikasyonların az miktarda görülmesi ve Fahr hastalığı / sendromunda tipik lokalizasyonlarda yerleşmiş olması faydalı olabilmektedir. Klinik prezentasyon değişkenlik göstermekle birlikte çoğunlukla hastalar asemptomatiktir (3). Bizim hastamızda olduğu gibi sıklıkla başka nedenlerle çekilen BT görüntülemede insidental olarak saptanır. Fakat tanımlanan hastalığın dejeneratif, nörolojik ve psikiyatrik bozukluklara da yol açabileceği gösterilmiştir (4).

Sonuç: Fahr sendromu / hastalığı asemptomatik veya nöropsikiyatrik bozukluklara yol açabilen tipik olarak bazal gangliyon, serebellar dentat nükleus ve beyaz cevherde kalsifikasyonlar ile karakterize nadir görülen bir hastalıktır (5). Radyoloğun bu antite ile diğer intraparankimal kalsifikasyon nedenlerinin ayırıcı tanısını yapabilmesi ve ileri tetkik için klinisyene yol göstermesi önemlidir.

Anahtar kelimeler: bazal gangliyon, kalsifikasyon, Fahr

Kaynaklar

1. Gligorievski A. CT Diagnosis of Fahr disease, a case report. 2018; Clin Case Rep Rev 4
2. Savino E, Soavi C, Capatti E, Borrelli M, Vigna GB, Passaro A, Zuliani G. BMC Neurol. 2016; 16(1): 165. Published online 2016 Sep 8.
3. Avrahami E, Cohn DF, Feibel M et-al. MRI demonstration and CT correlation of the brain in patients with idiopathic intracerebral calcification. J. Neurol. 1994;241 (6): 381-4. Pubmed citation
4. Cruz WD, Aguirre A. Fahr's Disease in a 26 year-old female: A case report. 2017; Volume 381, Supplement, Pages 799–800
5. Shenoy AM, Volpe D, Ensrud ER. Fahr's disease. Pract Neurol. 2009;9 (2): 100-1.

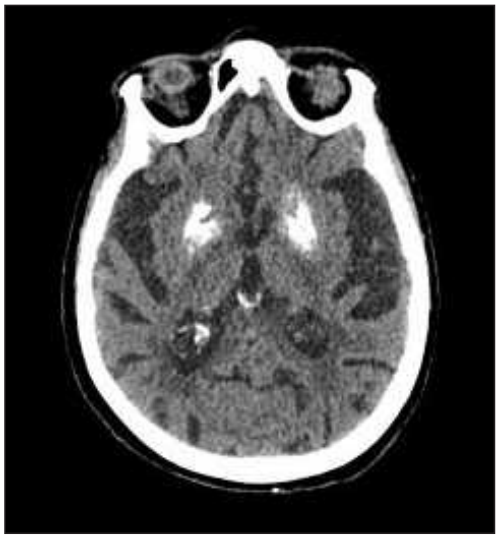

Resim 1. Aksiyal Kontrastsız Beyin BT görüntüsünde her iki bazal ganglion seviyesinde simetrik kalsifikasyonlar izlendi.



Resim 2. Aksiyal Kontrastsız Beyin BT görüntüsünde her iki serebellar çekirdekler seviyesinde simetrik kalsifikasyonlar izlendi.

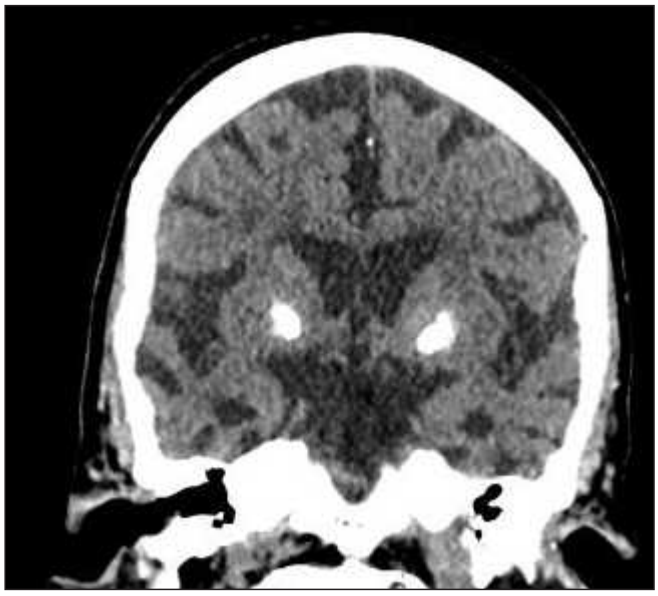

Resim 3. Koronal Kontrastsız Beyin BT görüntüsünde her iki bazal ganglion seviyesinde simetrik kalsifikasyonlar izlendi.

Nöroradyoloji

PS-430

OLGU SUNUMU: ALEXANDER HASTALIĞI

Esra Eyice Korkmaz, Eranıl Aslan, Çiğdem Özer Gökaslan, Mehtap Beker Acay

Afyonkarahisar Sağlık Bilimleri Üniversitesi Tıp Fakültesi Radyoloji AD.

Giriş ve Amaç: Alexander hastalığı santral sinir sisteminin fatal ve progresif lökodistrofisidir. Tipik MRG bulguları, pozitif genetik kan analizi ile birlikte, tanıyı doğrular (1).

Tanısında MRG'de beş farklı patern tanımlanmıştır. Buna göre frontal lobta belirgin olan yaygın beyaz cevher değişiklikleri, periventriküler T1AG'de hiperintens, T2AG'de hipointens rim, bazal ganglion ve talamus anormallikleri, beyin sapı anormallikleri ve gri ve beyaz cevherde kontrast tutulumu izlenir. Tanı için beş kriterden dördü olmalıdır (2).

MR spektroskopide myoinozitolde artış, normal veya artmış kolin, N-asetil aspartatta azalma ve artmış laktat piki görülür (3).

4 aylık olgumuzda gelişme geriliği nedeniyle yapılan görüntülemelerde Alexander hastalığını düşündüren bulguları sunmayı amaçladık.

Anahtar kelimeler: Alexander hastalığı, gelişme geriliği

Olgu: Kilo alamama şikayeti ile başvuran hastaya yapılan transfontanel USG tetkikinde ventriküllerde dilatasyon saptanması nedeniyle BT-MR görüntüleme yapıldı.

Yöntem ve Gereçler: Çekimler Aquillion Prime 160 (TOSHIBA, Otawara, Japonya) cihazı ve 1.5 T (Aera, Siemens Healthineers, Erlangen, Germany) sistem ile geçekleştirildi.

Bulgular: 30.11.2018 BT; Kolposefalik görünüm izlenmiş olup bilateral temporal ve oksipital hornlar belirginleşmiştir. Bilateral frontotemporal loblarda frontal loblarda daha belirgin olmak üzere derin beyaz cevherde yaygın dansite azalmaları, bilateral kaudat nükleus baş kesiminde dansite azalması ve frontal lobda gri cevherde incelme izlenmiştir.

24.12.2018 MR; Tüm ventriküller normalden geniştir. Bilateral frontal bölgede beyaz cevherde belirgin T2 sinyal artışı, bilateral pariyetal lobda da az miktarda beyaz cevherde T2 sinyal artışı izlenmiştir. Beyin sapında ve serebellum dentat nükleusta T2 sinyal artışı mevcuttur. Bilateral putamen ve kaudat nükleusta ödemli görünüm izlenmiştir.

24.02.2019 BT: Hidrosefalik dilatasyon bulgularında progresyon mevcuttur. Bifrontal bölgede izlenen Alexander hastalığı lehine anlamlı olabilecek değişikliklerde progresyon mevcuttur.

Tartışma: Fibrinoid lökodistrofi olarak da bilinen Alexander hastalığı, dünya çapında bildirilen birkaç vaka ile nadir görülen bir hastalıktır. Alexander hastalığı, tipik olarak frontal lob baskınlığı gösteren ilerleyici bir lökoensefalopatidir (4). İlk kez 1949'da Alexander tarafından tanımlanmıştır (5). Hastalık otozomal dominant kalıtılır veya glial fibril asit proteini (GFAP) genindeki spontan mutasyonlar nedeniyle gelişir.

Sonuç: Alexander hastalığı fatal ve yavaş ilerleyen, nadir görülen nörodejeneratif bir hastalıktır. Manyetik rezonans görüntülemenin (MRG) tanıda hassas olduğu kanıtlanmıştır. Tipik MRG bulguları, pozitif genetik kan analizi ile birlikte, tanıyı doğrular (1). İnfantil tipte genellikle 10 yaş civarında ölüm ile karakterizedir (6).

Anahtar kelimeler: Alexander hastalığı, gelişme geriliği

Kaynaklar

1.Nondumiso Dlamini,Vicci du Plessis. MRI diagnosis of infantile Alexander disease in a 14 month old African boy. Journal of Radiology Case Reports. 2016 Oct; 10(10): 7–14.
2. Van der Knaap MS, Naidu S, Breiter SN, et al. Alexander disease: Diagnosis with MR imaging. Am J Neuroradiol 2001;22:541-552.
3.Miller JC, Raul NU. Magnetic resonance spectroscopy in the brain. Massachusetts General Hospital Depatment of Radiology. 2012;10:1-6.
4. Cheon J, Kim I, Hwang YS, et al. Leukodystrophy in children: A pictorial reveiw of MR imaging features. Radiographics. 2002;22:461-76.
5. Alexander WS. Progressive fibrinoid degeneration of fibrillary astrocytes associated with mental retardation in a hydrocephalic child. Brain1949;72:373-381.
6. Labauge P. Magnetic resonance finding in leukodystrophies and ms. The international MS journal. 2009;16:47-56.

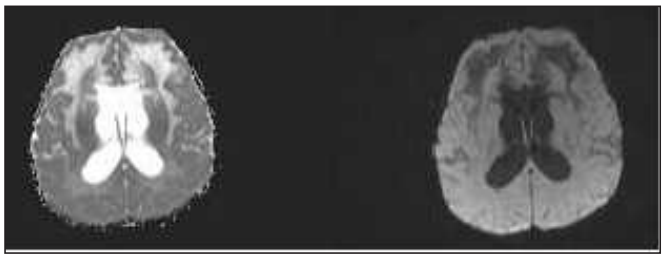

Resim 1. DİFF-ADC



Resim 2. erebellum dentat nükleusta T2 sinyal artışı



Resim 3. İlk başvuru,frontal beyaz cevherde ve kaudat nükleus başında dansite AZALMASI



Resim 4. Frontal beyaz cevherde belirgin t2 sinyal artışı



Resim 5. Sinyal artışı alanları



Resim 6. T2 TİRM



Resim 7. Şant uygulaması sonrası



Resim 8. Şant uygulaması sonrası

Nöroradyoloji

PS-431

ŞİZENSEFALİ İLE BİRLİKTE BULUNAN FRONTOETHMOİDAL ENSEFALOSEL OLGUSU

Çetin İmamoğlu[1], İhsan Yavuzatmaca[1], Ahmed Adam Osman[1], İsmail Geedi İbrahim[1], Yahye Garad Mohmed[1], Suzan Şaylısoy[2]

[1]Mogadişu Somali Türkiye Recep Tayyip Erdoğan Eğitim ve Araştırma Hastanesi, Radyoloji Kliniği
[2]Eskişehir Osman Gazi Üniversitesi Tıp Fakültesi, Radyoloji AD

Giriş ve Amaç: Nöral tüpün kapanmaması nedeniyle beyin omurilik sıvısı ve meninkslerin girebileceği bir boşlukla sonuçlanan ensefalosel kesesi meydana gelir. Şizensefali, serebral ventriküllerin ependiminden pia matere uzanan gri madde ile kaplı yarıklar olarak tanımlanır. Bu iki anomalinin eşzamanlı olarak görüldüğü nadir bir olgunun sunulması amaçlandı.

Olgu Sunumu: 1,5 yaşında erkek hasta hastanemize burun kökünde doğumdan beri giderek büyüyen şişlik nedeniyle başvurdu (resim 1-2). Hastada hipertelorizm mevcuttu. Hasta ultrasonografi ile değerlendirildi. Boyutları 30x45 mm olarak ölçülen yumuşak fluktuan şişliğin kistik içerikte olduğu görüldü (resim 3). Sonra hasta beyin MR ile değerlendirildi. Şişliğin frontoethmoidal defektten uzanan meningosel kesesi olduğu tesbit edildi (resim 4-5). Ayrıca her iki frontal bölgede şizensefali ile uyumlu anomali mevcuttu (resim 6-7).

Tartışma ve Sonuç: Irk, coğrafi ve mevsimsel değişimlerin görülme sıklığını etkilediği bildirilmekle birlikte global olarak ensefalosel insidansı 35.000 doğumda 1'dir (1). Sınıflandırma frontal, parietal, oksipital gibi fıtıklaşmış bölgelere dayanmaktadır. En yaygın neden nöral tüpün yanlış kapanmasına sekonder konjenital defektlerdir ve orta hatta görülür.

Bir nöral tüp defekti olan ensefaloselin etyolojisi bilinmemektedir. Sendromik olmayan nöral tüp defektlerinin çoğu multifaktöriyel kökenlidir. Tek gen kusurları ile ilişkili, kardeşler arasında nüks riskinin artması ve ikizlerde tekillere göre daha yüksek bir sıklık, nöral tüp defekti etiyolojisinde bir genetik katkı bulunduğunu gösterir ancak Mendelyen kalıtım tipi bildirilmemiştir (2).

Vaka sunumları ve epidemiyolojik çalışmalar gebelik döneminde annenin sağlık ve beslenme durumu, çeşitli ilaçlar, bazı intrauterin enfeksiyonlar ve çevresel kirleticilerin etkisi olduğuna dikkat çekmiştir. Maternal hipertermi, hamilelik sırasında ilaç kullanımı (örneğin valproat, salisilik asit) kronik maternal hastalıklar (örneğin diabetes mellitus) ve beslenme bozukluğunun (örneğin folat ve vit B12 eksikliği) nöral tüp defekti insidansında ciddi artışa neden olduğu bildirilmektedir(2). Bu vakada annenin gebelikte yetersiz beslenmesinin ve çevre kirliğinin önemli olduğunu düşünüyoruz.

Sunulan vaka, şizensefali eşlik etmesi nedeniyle nadir bir olgudur. Şizensefali kortikal yüzeyden ventriküle uzanan, displastik gri cevher ile döşeli beyin parankim yarıklarıdır ve embriyonik dönemde nöral migrasyon kusurlarına bağlı oluştuğu düşünülmektedir (3). Şizensefali klinik olarak epilepsi, hidrosefali, hemiparezi ve psikomotor geriliğe neden olabilir(4). Serebral korteks tutulumunun derecesine bağlı olarak semptomlar değişkendir. Tanwir ve arkadaşlarının bildirdiği benzer ancak yaşı daha büyük bir olguda olduğu gibi bu hastada da belirgin psikomotor gerilik, epilepsi veya hemiparezi bulguları yoktu (5).

Sonuç olarak ensefalosel ile şizensefali birlikteliği nadirdir. MR öncelikli tanı modalitesi olmalıdır. Utrasononografi ensefalosel kesesinin başlangıç değerlendirmesinde kullanılabilir.

Anahtar kelimeler: frontoethmoidal, ensefalosel, şizensefali

Kaynaklar

1) Junaid M, Sobani ZA, Shamim AA, Kazi M, Khan MJ. Nasal encephaloceles presenting at later ages: Experience of Otorhinolaryngology Department at a tertiary care center in Karachi, Pakistan. J Pak Med Assoc. 2012. 62: 74-6
2) Padmanabhan R, Etiology, pathogenesis and prevention of neural tube defects, Congenit Anom (Kyoto). Review.2006 Jun;46(2):55-67.
3) Osborn AG, Karen L, Salzman A, James Barkovich, editors. Diagnostic Imaging Brain. Canada: Friesens, Altona, Manitoba 2013.p.1-79.
4) Stopa J, Kucharska-Miąsik I, Dziurzyńska-Białek E, Kostkiewicz A, Solińska A, Zając-Mnich M. Diagnostic imaging and problems of schizencephaly. Pol J Radiol. 2014. 79: 444-9
5) Asra Tanwir, Sarmad Bukhari, Muhammad Shahzad Shamim. Frontoethmoidal encephalocele presenting in concert with schizencephaly. 04-Dec-2018;9:246



Resim 1. Frontal ensefalosel bulunan 1,5 yaşında erkek çocuğun yandan görünüşü.



Resim 2. Frontal ensefalosel bulunan 1,5 yaşında erkek çocuğun önden görünüşü.



Resim 3. Ensefalosel kesesinin ultrasonografide her iki göz küresi arasında düzgün duvarlı anekoik kistik lezyon olarak görünümü.



Resim 4. T-1 ağırlıklı koronal MR görüntüsünde frontal defekt ve düzgün duvarlı hipointens ensefalosel kesesi izleniyor.

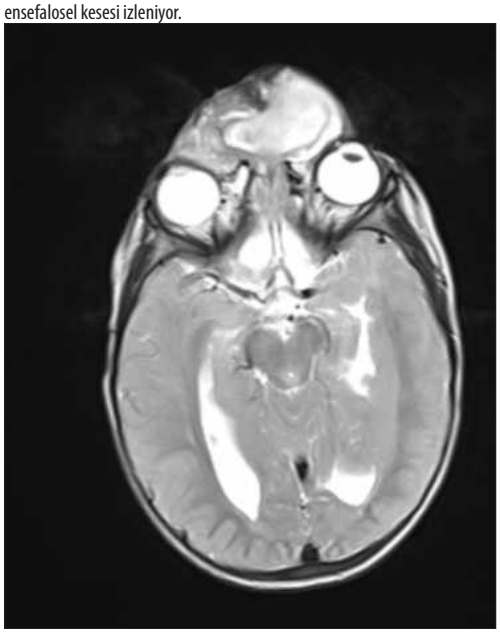

Resim 5. T-2 ağırlıklı aksial MR görüntüsünde ethmoidal defekt ve lobüle konturlu hiperintens ensefalosel kesesi izlenmektedir

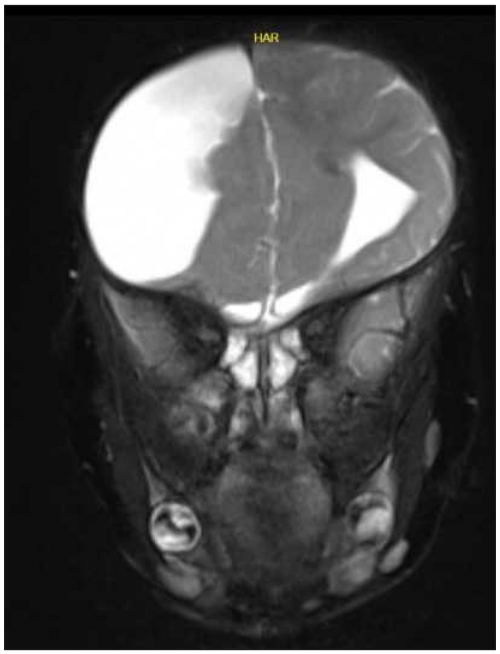

Resim 6. T-2 ağırlıklı koronal MR görüntüsünde her iki lateral ventrikül anterior kesimden frontal loba uzanan solda duvarı ince gri cevher ile çevrili geniş yarık şeklinde bilateral şizensefali izlenmektedir.

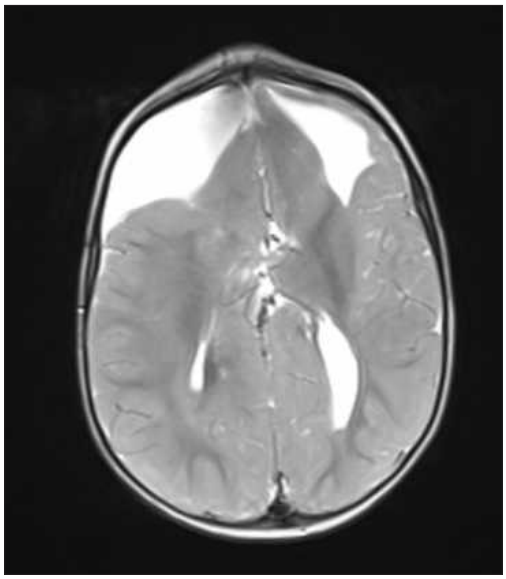

Resim 7. T-2 ağırlıklı aksial MR görüntüsünde her iki lateral ventrikül anterior kesimden frontal loba uzanan solda duvarı gri cevher ile çevrili geniş yarık şeklinde kapalı dudak şizensefali izlenmektedir.

Nöroradyoloji

PS-432

ÇOCUKLARDA NADİR GÖRÜLEN BİR POSTERİOR FOSSA TÜMÖRÜ 'ATİPİK TERATOİD RABDOİD TÜMÖR'

Gülşah Burgazdere, Uğur Gülsaran, Aykut Alkan, Ahmet Onur Çelik, Nermin Tunçbilek

Trakya Üniversitesi Hastanesi Radyoloji AD

Giriş ve Amaç: Atipik teratoid rabdoid tümör (ATRT) nadir görülen ve agresif seyreden bir embriyonel tümördür (1). ATRT pediatrik beyin tümörlerinin yaklaşık olarak %1-2'sini oluşturur ve üç yaş altındaki olgularda bu oran %20'lere ulaşmaktadır (1,2). Dünya Sağlık Örgütü (WHO) beyin tümörleri sınıflamasında grade IV tümör olarak kabul edilmiştir. Bu yazıda, ATRT olgumuzun görüntüleme bulgularını güncel literatür bilgileri eşliğinde sunmayı amaçladık.

Olgu Sunumu: Boyunda sola asimetrik görünüm fark edilmesi üzerine çekilen kranial bilgisayarlı tomografide (BT); sağ pontoserebellar köşede intraaksiyel, içerisinde kalsifikasyonlar bulunan, medialde 4. ventriküle bası bulgusu oluşturan, foramen magnuma doğru ekspansiyon gösteren, yaklaşık 4.5 cm çapında heterojen izo-hipodens görünümde kitle lezyon (resim a) saptandı. MR görüntülemede; kitle lezyon T1 hipointens (resim b,c), T2 heterojen hiperintens (resim d,e) , içerisinde yer yer kistik alanlar barındıran, SWI da periferik kalsifikasyon açısından anlamlı olarak değerlendirilen hipointensiteler içeren 4. ventriküle sağ lateralden bası bulguları oluşturan kitle lezyon (resim f) saptandı. Eksize edilen kitlede histopatolojik tanı preoperatif görüntüleme bulguları ile uyumlu olarak 'Atipik teratoid rabdoid tümör(Grade IV)' olarak geldi.

Tartışma: ATRT, genelde tedaviye yanıt vermeyen bir santral sinir sistemi (SSS) tümörüdür. Erken çocukluk döneminde ve erkeklerde daha sık görüldüğü bildirilmiştir (3). Olgumuzda olduğu gibi yerleşim yeri genellikle posterior fossadır (3). Meyers ve ark.nın serisinde tümörler %47 infratentoriyal, %41 supratentoriyal, %4-12 arasında ise hem infratentoriyal ve hem supratentoriyal yerleşimli bildirilmiştir (4).

Üç yaşın altındaki olgular sıklıkla kusma, letarji, irritabilite, kilo kaybı, makrosefali gibi nonspesifik semptomlarla başvururlar. (4). Bizim olgumuzda literatürle belirtilen semptomlar saptanmamış olup sadece ailesinin farkettiği boyunda eğrilik ve asimetri mevcuttu. Olgumuzda olduğu gibi ATRT'de geniş nekroz, kalsifikasyon veya hemoraji alanları sıklıkla görülür (4).

Sonuç: Radyolojik bulgular ATRT'de genelde nonspesifiktir, medulloblastom ve koroid pleksus papillomları ile benzer morfolojik özellikler gösterebilir. Supratentorial ATRT heterojen kalın duvarlı kistik görünüm sergileyebilir. Özellikle 2 yaşın altındaki çocuklarda büyük, heterojen, kistik/solid posterior fossa kitlesi görüldüğünde ayırıcı tanı olasılıkları içinde ATRT akılda bulundurulmalıdır.

Anahtar kelimeler: posterior fossa tümörü, atipik teratoid rabdoid tümör, kalsifikasyon, hemoraji

Kaynaklar

1. Pai Panandiker AS, Merchant TE, Beltran C, Wu S, Sharma S, Boop FA, et al. Sequencing of local therapy affects the pattern of treatment failure and survival in children with atypical teratoid rhabdoid tumors of the central nervous system. Int J Radiat Oncol Biol Phys 2012;82(5):1756-63. CrossRef

2. Zaky W, Dhall G, Ji L, Haley K, Allen J, Atlas M, et al. Intensive induction chemotherapy followed by myeloablative chemotherapy with autologous hematopoietic progenitor cell rescue for young children newly-diagnosed with central nervous system atypical teratoid/ rhabdoid tumors: the Head Start III experience. Pediatr Blood Cancer 2014;61(1):95-101. CrossRef

3.Haberler C, Laggner U, Slavc I, Czech T, Ambros IM, Ambros PF, et al. Immunohistochemical analysis of INI1 protein in malignant pediatric CNS tumors: Lack of INI1 in atypical teratoid/rhabdoid tumors and in a fraction of primitive neuroectodermal tumors without rhabdoid phenotype. Am J Surg Pathol 2006;30(11):1462-8. CrossRef

4.Lee YK, Choi CG, Lee JH. Atypical teratoid/rhabdoid tumor of the cerebellum: report of two infantile cases. AJNR Am J Neuroradiol 2004;25(3):481-3.



Resim a. Coronal BT sağ pontoserebellar köşede intraaksiyel, içerisinde kalsifikasyonlar bulunan yaklaşık 4.5 cm çapında heterojen izo-hipodens görünümde kitle lezyon

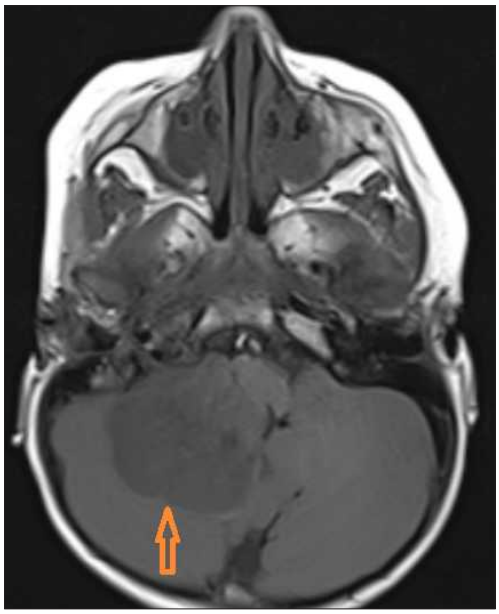

Resim b. Aksiyel T1 hipointens kitle lezyon

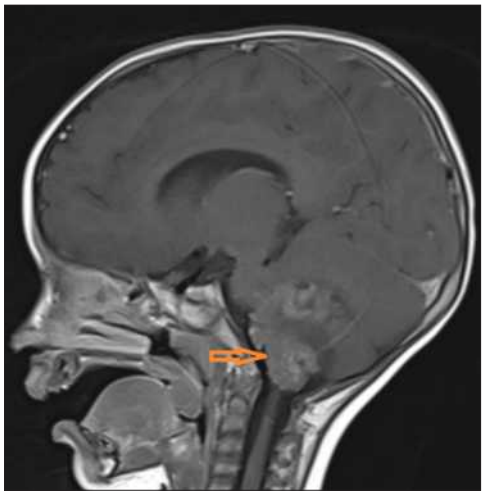

Resim c. Sagittal T1 hipointens kitle lezyon



Resim d. Aksiyel T2 heterojen hiperintens kitle lezyon

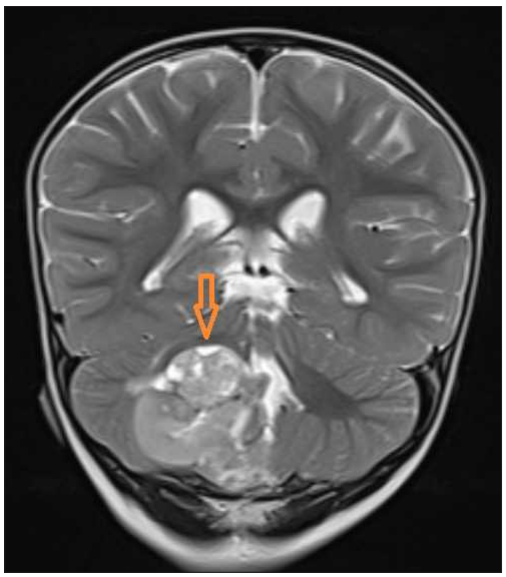

Resim e. Coronal T2 heterojen hiperintens kitle lezyon

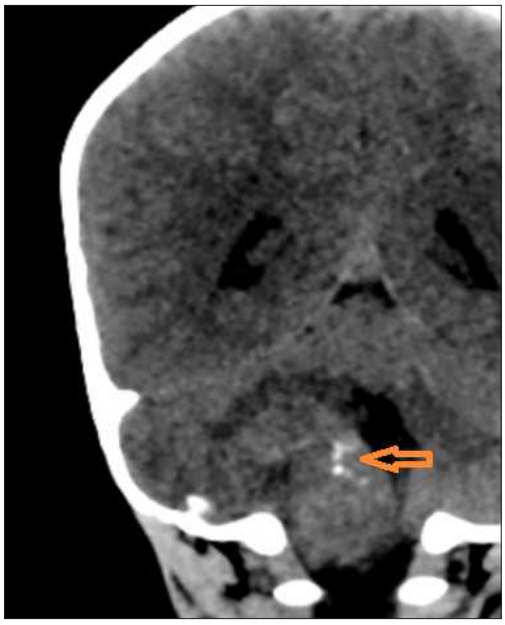

Resim f. SWI periferik kalsifikasyon açısından anlamlı olarak değerlendirilen hipointensiteler içeren 4. ventriküle sağ lateralden bası bulguları oluşturan kitle lezyon

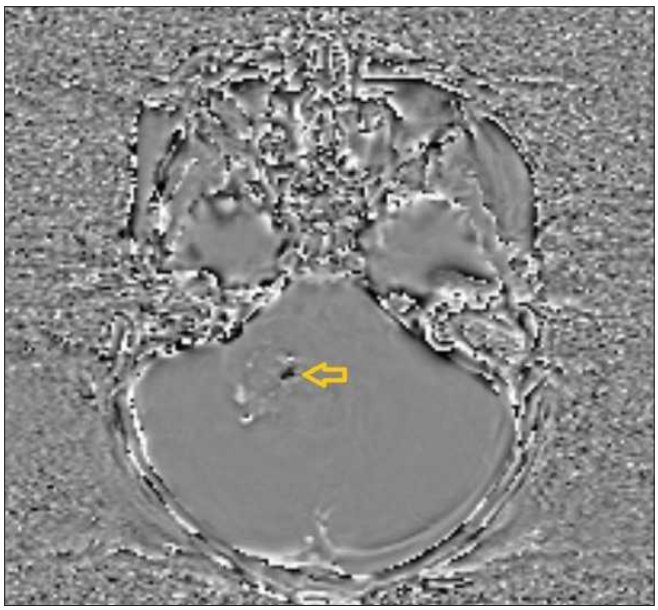

Resim g. SWI ve SWI Faz görüntüleri birlikte değerlendirildiğinde ok ile gösterilen alanlar kalsifikasyon ile uyumludur.

Nöroradyoloji

PS-433

TİPİK BİR NON-ANEVRİZMATİK PERİMEZENSEFALİK SAK OLGUSU

Zeynep Nihan Çıkım, Ayşe Eda Parlak, İclal Erdem Toslak, Mehtap Ergün, Alpaslan Yavuz

Antalya Eğitim ve Araştırma Hastanesi Radyoloji Kliniği

Giriş ve Amaç: Subaraknoid kanama (SAK) orta-ileri yaş grubunda önemli bir morbidite ve mortalite nedenidir (1). Tüm serebrovasküler hastalıkların yaklaşık %10-11'ini oluşturan SAK'ların yaklaşık %85 nedeni Willis poligonunu oluşturan büyük serebral arterlere ait anevrizmaların rüptürüdür. Non-anevrizmal subaraknoid kanamalar ise SAK'ların nadir bir formunu oluşturur (2,3). Bu hastaların ilk değerlendirilmelerinde yapılan Dijital substraksiyon arteriografilerde (DSA) yaklaşık %7-15'inde belirgin bir lezyona rastlanmamaktadır (4). Kanamanın mezensefalon çevresindeki sisternlerde lokalize olduğu bu durum, "nonanevrizmal perimezensefalik subaraknoid kanama" (N-APMSAK) olarak adlandırılır (5,6). Bu grup kanamalarda, anevrizma kökenli subaraknoid kanamaların aksine yeniden kanama riski yıllık %0,5 gibi düşük bir orandadır ve prognoz çok daha iyidir (7,8).Bu yazıda hastanemiz radyoloji kliniğinde tanı alan ve komplikasyonsuz şekilde tam iyileşme ile hastanemizden taburcu edilen tipik bir olgu literatür eşliğinde sunulacaktır.

Olgu Sunumu: 54 Yaş kadın hasta,ani başlangıçlı baş ağrısı sebebiyle hastanemiz acil servisine başvuruyor.Daha önce geçirilmiş nörolojik problemi ve şiddetli baş ağrıları bulunmayan hastada nörolojik muayene esnasında belirgin bulgu saptanmıyor. Çekilen kranial BT sinde,perimezensefalik sisternde hemorajiye ait hiperdens görünüm izleniyor.Subaraknoid kanama ve vasküler patolojiler açısından acil DSA görüntülemesi yapılıyor.DSA normal olarak değerlendiriliyor.Hasta perimezensefalik non anevrizmatik subaraknoid hemoraji (N-APMSAK) tanısı alıyor.Hastaya yatış veriliyor,4 gün semptomatik medikal tedavi ve yatak istirahatinden sonra tam iyileşme ile taburcu ediliyor.

Tartışma ve Sonuç: Perimezensefalik kanamalar, anevrizmatik olmayan SAK'ların %33-66 sını ve tüm SAK'ların %5-10'unu oluşturur (9). Tüm SAK hastalarının semptomları birbiri ile benzerdir ve ani başlangıçlı baş ağrısı, bulantı, kusma ve meningeal irritasyon bulgularını içerir (1,9).Hastamızda bu semptomlardan yalnızca şiddetli baş ağrısı bulunmaktaydı. Çok sayıda çalışma ve vaka serileri olmasına rağmen etyoloji aydınlatılamamıştır. Etyopatogenezde en yaygın kabul edilen görüş kanamanın venöz veya kapiller bir rüptürden kaynaklanmakta olduğudur. Baş ağrısının aşamalı ortaya çıkması, bilinç kaybının ender görülmesi, ventriküler sistemde veya parankimde kan görülmemesi ve prognozun daha iyi olması sonucunda bu görüşe varılmıştır. Bununla birlikte, yapılan venografilerde belirgin patoloji saptanmamıştır (6). Perimezensefalik SAK çoğu kez BT de fark edilebilir. Tipik PMSAK tanısında BT anjioyu yeterli kabul edenler de vardır. Ancak genel kabul edilen görüş; DSA ile anevrizmanın olmadığının gösterilmesidir. İyi bir prognoza sahip olan N-APMSAK'nın tedavi yaklaşımında öncelikli olarak yatak istirahatı vardır. Semptomatik tedavi, kardiyak monitörizasyon, hidrosefali takibi, serum biyokimyası kontrolü, zorlayıcı hareketlerden kaçınma ve hipertansiyon kontrolü de önerilir (3). Sonuç olarak, nadir görülen N-APMSAK semptomatoloji açısından anevrizmal SAK'lara benzemekle birlikte iyi prognoza sahip olması ile subaraknoid kanamanın diğer formlarından farklılık gösterir. İyi tanımlanması komplikasyonu arttırabilecek olan gereksiz tetkiklerin ve cerrahi müdahalenin önlenmesi açısından önemlidir.

Anahtar kelimeler: perimezensefalik,sak,anevrizma,DSA

Kaynaklar

1. Özdemir M, Bozkurt M, Kahiloğulları G. Subaraknoid Kanama ve Komplikasyonlarının Tedavisi. Ankara Üniversitesi Tıp Fakültesi Mecmuası 2011;64(1):52-5
2. Alen JF, Lagares A, Lobato RD, et al. Comparison Between Perimesencephalic Nonaneurysmal Subarachnoid Hemorrhage and Subarachnoid Hemorrhage Caused by Posterior Circulation Aneurysms. J Neurosurg. 2003;98(3):529–35.
3. Andaluz N, Zuccarello M. Yield of Further Diagnostic Workup of Cryptogenic Subarachnoid Hemorrhage Based on Bleeding Patterns on Computed Tomographic Scans. Neurosurgery. 2008;62(5):1040–46.
4. Van Gijn J, Rinkel GJ. Subarachnoid haemorrhage: diagnosis, causes and management. Brain.2001;124(Pt 2):249–78.
5. Scwartz HT, Solomon RA. Perimesencephalic Subaracnoid Hemorrhage: Review of the Literature. Neurosurgery 1996;39(3):433-40
6. Van Gijn J, Van Dongen KJ, Vermeulen M, et al. Perimesencephalic Hemorrhage: A Non-aneurysmal and Benign Form of Subarachnoid Hemorrhage. Neurology. 1985;35(4):493-7.
7. Cloft HJ, Kallmes DF, Dion JE. A Second Look at the Secondlook Angiogram in Eases of Subaraehnoid Hemorrhage. Radiology 1997;205(2):324-5.
8. Kaim A, Proske M, Kirsch E. et al. Value of repeatangiography in cases of unexplained subarachnoid hemorrhage (SAH). Acta Neurologica Scandinavica 1996;93(5):366-73.
9. Singleton RH, Kostov DB, Kanaan HA, et al. Benign Perimezensephalic Hemorrhage Occurring After Previous Aneurysmal Subarachnoid Haemorrhage: a Case Report: J Med Case Rep. 2010;4:405.



Resim 1. Perimezensefalik sisternde hiperdens hemoraji izleniyor



Resim 2. Beyin parankiminde,perimezensefalik sistern dışında ek hemoraji odağı izlenmiyor

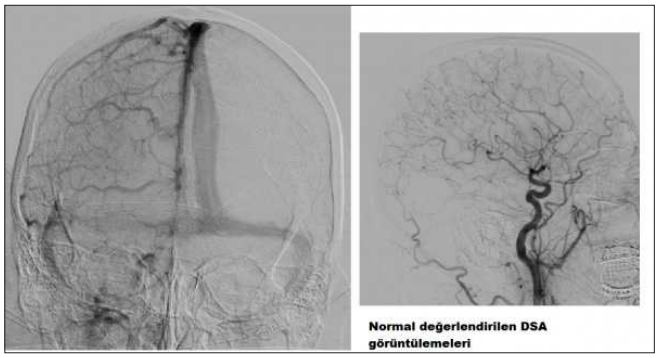

Resim 3. Normal DSA görüntüleri

PS-434

FAHR SENDROMU: OLGU SUNUMU

Elif Hazal Karlı

İstanbul Üniversitesi İstanbul Tıp Fakültesi Radyoloji AD

Giriş ve Amaç: Fahr sendromu, nöbet, nöropsikiyatrik ve ekstrapiramidal semptomlar oluşturan nadir dejerenatif bir hastalıktır. Basal ganglia ve serebral kortekste anormal şekilde kalsiyum karbonat ve kalsiyum fosfat birikimi oluşur. En sık tutulum yerleri bilateral simetrik bazal ganglia, talamus, serebral/ serebellar beyaz cevher ve dentat nukleustur.1 Fahr sendromu, diğer adıyla idiyopatik striopallidodentat kalsinosiz olan Fahr hastalığı ile beraber, striopallidodentat kalsifikasyonunun sekonder sebeplerini de kapsar.2 Semptomlar sıklıkla orta yaş erişkinlerde ortaya çıkar. Bilateral simetrik basal ganglia tutulumlu intrakraniyal kalsifikasyon görülen vakalarda, ayrıcı tanıda nadir olmakla beraber Fahr sendromu'nun dikkate alınmasını amaçladık.

Olgu Sunumu: 59 yaşında erkek hasta, konuşmasında bozulma, yürüme güçlüğü ile hastaneye başvurdu. Başvurusundan 3 gün önce dış merkeze düşme sebepli gitmiş ve kot fraktürleri saptanmış Bulgularının 2002 yılından beri ilerleyici tarzda olduğu, nöbet ve psikiyatrik semptomlarının olmadığı belirtildi. Fizik muayenesinde sol tarafta daha belirgin olarak parestezi ve bilateral artmış derin tendon refleksleri saptandı. Laboratuvar incelemelerinde normal serum kalsiyum, fostat, parathormon seviyeleri izlendi. Bilgisayarlı tomografisinde bilateral simetrik korona radiatada ışınsal yayılımlı(Resim a), basal ganglia, talamus, periventriküler beyaz cevher(Resim b,c) ve serebellar beyaz cevher düzeyinde dentat nukleusu da içeren(Resim d) yaygın kalsifikasyonlar dikkati çekti. Nörogörüntüleme ve klinik bugular birlikte değerlendirildiğinde Fahr hastalığı tanısı kondu. Semptomatik ve konservatif tedavi uygulandı.

Tartışma ve Sonuç: Fahr sendromu'nun prelevelansı tam olarak bilinmemektedir. İdiyopatik Fahr hastalığında en sık 14.kromozom ile ilişkili genetik bozukluklar sorumlu tutulmuştur.3

Kontrastsız bilgisayarlı tomografi incelemesinde insidental intrakraniyal kalsifikasyon görülme sıklığı yaklaşık %0.3-1.2'dir.4 Bazal ganglia kalsifikasyonları spesifik değildir ve yaşa bağlı fizyolojik değişime bağlı olabileceği gibi çeşitli enfeksiyöz, toksik, metabolik hasar sonucu da oluşabilir. Bu hastalıkta basal ganglia harici talamus, beyaz cevher ve dentat nukleus tutulumu tipiktir.5 Striopallidodentat kalsifikasyonu oluşturabilecek altta yatan sebep açıklanamadığı zaman Fahr hastalığı düşünülmelidir.

Anahtar kelimeler: Fahr hastalığı, Basal ganglia kalsifikasyonu, İdiopatik, Ataksi

Kaynaklar

1. Shafaq Saleem Hafiz Muhammad Aslam, Maheen Anwar, Shahzad Anwar, Maria Saleem, Anum Saleem, Muhammad Asim Khan Rehmani. Fahr's syndrome: literature review of current evidence. Orphanet J Rare Dis. 2013; doi:10.1186/1750-1172-8-156
2. Senoglu M, Tuncel D, Orhan FO, Yuksel Z, Gokce M. Fahr's syndrome: a report of two cases. Firat Tip Dergisi. 2007;12:70–72
3. Fenelon G, Gray F, Paillard F, Thibierge M, Mahieux F, Guillani A. A prospective study of patients with CT detected pallidal calcifications. JNeurol Neurosurg Psychiatry. 1993;56:622–625.
4. Brodaty H, Mitchell P, Luscombe G. Familial idiopathic basal ganglia calcification (Fahr's disease) without neurological, cognitive and psychiatric symptoms is not linked to the IBGC1 locus on chromosome 14q. Hum Genet. 2002;110:8–14.
5. M. LAZĂR, DANIELA ADRIANA ION, A. STREINU-CERCEL, ANCA IOANA BĂDĂRĂU Fahr's syndrome: diagnosis issues in patients with unknown family history of disease.Romanian Journal of Morphology and Embryology 2009, 50(3):425–428



Resim 1. Kontrastsız BT'de corona radiatadan geçen kesitlerde bilateral belirgin ışınsal yayılımlı kalsifikasyonlar



Resim 2. Daha alttan geçen aksiyel kontrastsız BT kesitlerinde bilateral basal ganglia, talamus ve serebral beyaz cevherde oldukça ders kalsifikasyonlar izleniyor



Resim 3. Kontrastsı BT'de her iki talamus ve basal ganglion yaygın kalsifikasyonları

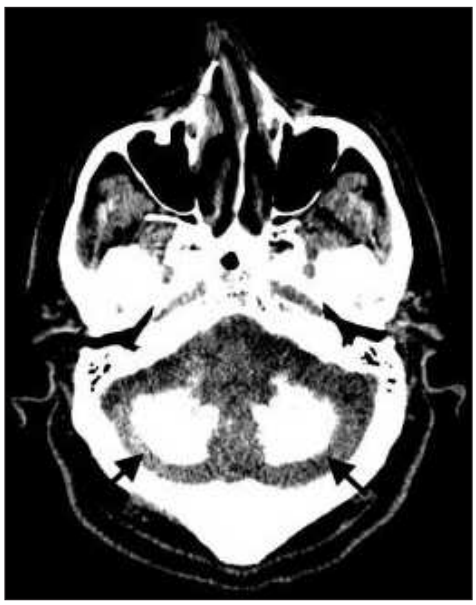

Resim 4. Fahr hastalığı olan olguda serebellumdan geçen aksiyel nonkontrast BT kesitlerinde serebellar derin ak maddede bilateral simetrik kalsifikasyonlar görülüyor

Nöroradyoloji

PS-436

IMAGING FINDINGS OF LUMBAR LIPOMYELOMENINGOCELE

Turgay Kara[1], Fatih Ateş[1], Halil İbrahim Şara[1], Mehmet Sedat Durmaz[2]

[1]Department of Radiology, University of Health Science, Konya Trainning and Research Hospital, Konya, Turkey
[2]Department of Radiology, Selçuk University Faculty of Medicine, Konya, Turkey

Introduction: Lipomyelomeningocele is a occult spinal dysraphism associated with a skin-covered back mass including fat, neural elements, cerebrospinal fluid and meninges (1). It can lead to tethered cord syndrome. Magnetic resonance imaging (MRI) is beneficial in determining the morphology of the malformation. Specialized testing such as urodynamic studies and neurophysiological testing may be beneficial in assessing for neurological dysfunction secondary to the lipomyelomeningocele. Early surgical intervention may be beneficial in preventing further neurological decline (2).

Case: A 20 years old male patient admitted to neurosurgery clinic with the complaints of backpain and a mass on lumbar region. There were no power loss in physical examination. Computed tomography (CT) and MRI was performed. There was a fusion defect in the L4 vertebral posterior elements. The diameter of the defect was measured as 7 mm in axial sections. There is a view compatible with lipomeningomyelocele, including nerve fibers beginnig from this defect extending posteriorly through the skin. Also medulla spinalis ending was at L3 level.

Discussion: Lipomyelomeningocele is the most common form of fat tumors accompanying spinal dysraphism. The spinal canal and the ventral subarachnoid distance are advanced. The lipoma is encapsulated, clearly evolving from the neural structures and is almost always localized in the dorsal of the neural elements. Lipoma, continuity with skin alh adipose tissue (3). In the T1-weighted MR series, the lipoma mass is typically characterized by a hyperintense appearance. Sagittal sections show the dural sac extending to the dorsal subcutaneous distance, the level of the conus medullary and the spinal canal.

Conclusion: Lipomyelomeningocele is one the closed neural tube defects and CT and MRI are beneficial in determining the morphology of the malformation.

Anahtar kelimeler: Lipomyelomeningocele, spinal dysraphism, lumbar mass, tethered cord, CT,MRI

Kaynaklar

1-Pabuscu Y et al. Spınal dısrafızmde magnetık rezonans görüntüleme. Gaziantep Üniversitesi Tip Fakültesi Dergisi. 1993; 4:219-228.
2-Sarris CE, Tomei KL, Carmel PW, Gandhi CD.Lipomyelomeningocele: pathology, treatment, and outcomes. Neurosurg Focus. 2012 Oct;33(4):E3.
3-Byrd SE., Darling CF., McLone DG.:Developmental disorders of the pediatric spine. Radiologc Clinics of North America.1991;29(4):711-752

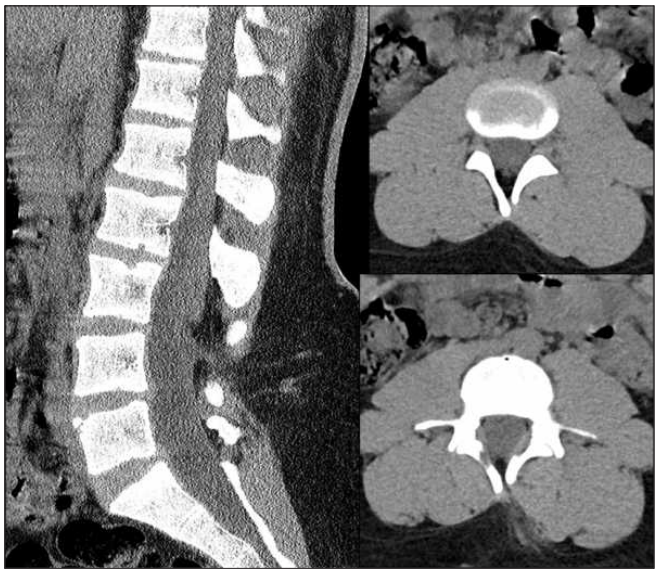

Resim 1. Sagittal and axial CT images show fusion defect in the L4 vertebral posterior elements

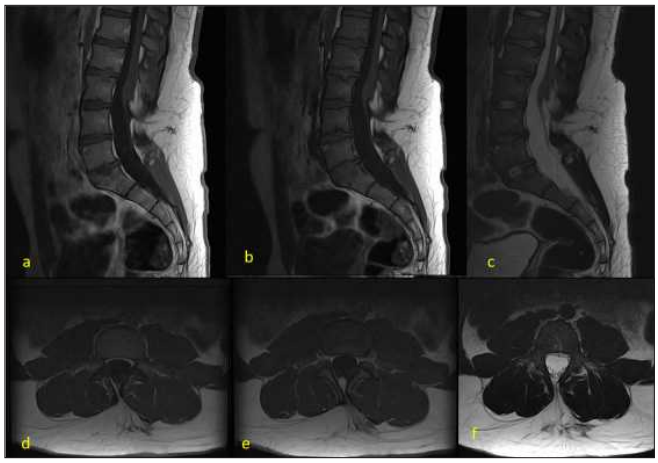

Resim 2. MRI images of Lipomyelomeningocele a) Sagittal T1 weighted contrast enhanced b) Sagittal T1 Weighted c) Sagittal T2 weighted d) Axial T1 weighted contrast enhanced e)Axial T1 weighted f) Axial T2 weighted

Nöroradyoloji

PS-437

KORPUS KALLOZUMDİSGENEZİSİ VE SEPTUM PELLUSİDUM AGENEZİSİ İLE BİRLİKTELİK GÖSTEREN AZYGOZ ANTERİOR SEREBRAL ARTER: MANYETİK REZONANS GÖRÜNTÜLEME BULGULARI

Yavuz Yüksel, Ebru Torun, Özkan Özen, Tarkan Ergün

Alkü Alanya Aladdin Keykubat Üniversitesi, Radyoloji AD

Giriş ve Amaç: Azygoz anterior serebral arter, anterior serebral arterin her iki taraftaki A1 parçası birleşimi, tek bir A2 oluşumu ve anterior kommünikan arterin yokluğu ile karakterize oldukça nadir bir vasküler varyasyonudur (1-3). Holoprozonsefali, korpus kallozum disgenezisi, septo-optik displazi, arteriovenöz malformasyon ve anevrizmalar ile birliktelik gösterebilir (4). Bu anatomik varyasyonunun frontal lobun kan hemodinamiği üzerinde önemli etkileri vardır. Oklüde olduğu durumlarda bifrontal enfarklar meydana gelir (1-3). Bu nedenle radyolojik incelemelerde bu anatomik varyasyonu tanımak önemlidir.Biz bu bildiride serebral malformasyonların eşlik ettiği azygoz anterior serebral arterin manyetik rezonans görüntüleme (MRG) bulgularını sunmayı amaçladık.

Olgu Sunumu: Acil servise baş ağrısı şikayeti ile başvuran 76 yaşındaki erkek hastanın beyin bilgisayarlı tomografi (BT) ve beyin MRG incelemesinde; anterior serebral arterin her iki taraftaki A1 parçasının azygoz anterior serebral arter ile uyumlu olarak birleştiği saptandı. Ayrıca korpus kallosumun disgenezisi ve septum pellusidum agenezisi mevcuttu (Resim 1). Beyin MR Anjiografi incelemesinde anterior serebral arterin her iki taraftaki A1 parçasının birleşimi ve tek bir A2 oluşumu görüldü (Resim 2).

Sonuç: Serebral morfolojik varyasyonların varlığında azygoz anterior serebral arter anomalisinin birlikteliği mutlaka araştırılmalıdır.

Anahtar kelimeler: Vasküler anomali; Beyin; MRG

Kaynaklar

1.G. Makowicz, R. Poniatowska, and M. Lusawa, "Variants of cerebral arteries—anterior circulation," Polish Journal of Radiology,2013; 78, :42–47

2.M. LeMay and C. A. Gooding, "The clinical significance of the azygos anterior cerebral artery (A.C.A.)," The American journal of roentgenology, radium therapy, and nuclear medicine, 1996 (98): 602–610,

3.K. I. Auguste, M. L. Ware, and M. T. Lawton, "Nonsaccular aneurysms of the azygos anterior cerebral artery," Neurosurgical Focus, 2004: 17;5-12,

4.Szdzuy D, Lehmann R, Nickel B. Common trunk of the anterior cerebral arteries. Neuroradiology. 1972;4:51–6.

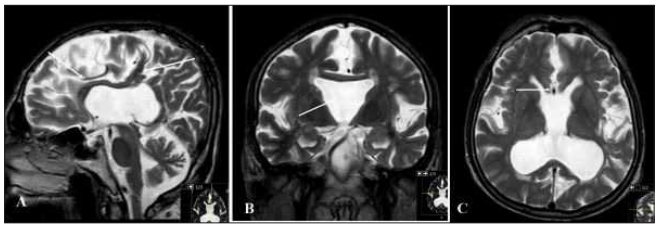

Resim 1. Sagittal T2A (A) ve koronal T2 ağırlıklı beyin MR görüntüde korpus kallosumun disgenezisi ve septum pellusidum agenezisi izleniyor. Aksiel T2 AG'de (C) anterior serebral arterin her iki taraftaki A1 parçasının azygoz anterior serebral arter ile uyumlu olarak birleştiği görülüyor.

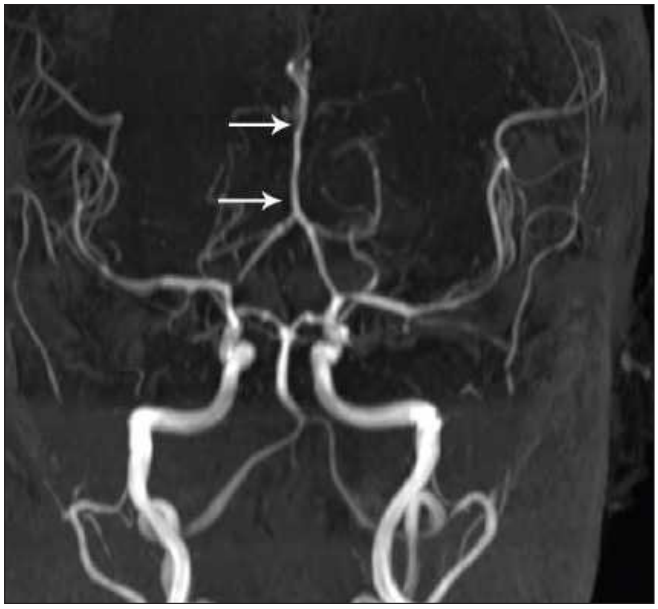

Resim 2. Time of Flight (TOF) tekniği ile elde olunan Beyin MR Anjiografi incelemesinde anterior serebral arterin her iki taraftaki A1 parçasının birleşimi ve tek bir A2 oluşumu izleniyor.

Nöroradyoloji

PS-438

NADİR BİR OLGU: PARENT ARTERDE OKLÜZYONA NEDEN OLAN DEV, TROMBOZE VE PARSİYEL KALSİFİYE İNTERNAL KAROTİD ARTER KAVERNÖZ SEGMENT ANEVRİZMASI

Mustafa Kayan, Demet Gündüz, Nur Kara, Münteha Çakmakçı

Süleyman Demirel Üniversitesi

Giriş ve Amaç: Bu posterde oldukça nadir görülen, besleyici arterinde total oklüzyona neden olmuş, dev sol internal karotid arter (İKA) kavernozal segment anevrizmasının klinik ve radyolojik bulguları tartışıldı.

Olgu Sunumu: Hastanemize başvuran 61 yaşında bayan hastanın şiddetli baş ağrısı, sol gözde oftalmopleji ve yüzün sol yarısına yayılan ağrı şikayetleri mevcuttu. Hastanın kontrastlı kranial MRI incelemesinde sol kavernozal sinüsü tamamen oblitere eden, GRE ve T2A serilerde kalsifikasyona ait periferal hipointens sinyal değişikliği, IV kontrast madde enjeksiyonu sonrası kontrast dolumu saptanmayan kitlesel lezyon izlendi (Resim 1 ve 2). Ayrıca kontrastlı kranial MRI'da sol İKA'in kavernozal ve petrozal segmentinin oklüzyonu ile uyumlu olarak kontrast dolumu saptanmadı. BT anjiyografi tetkikinde MRI tetkikine benzer şekilde sol kavernöz sinüsü oblitere eden periferal hiperdens kalsifikasyon izlenen kitle lezyon ve ayrıca eşlik eden ipsilateral orijin düzeyinden itibaren sol ana karotid arter, sol İKA ve sol eksternal karotid arterin total oklüzyonu ile uyumlu kontrast dolumu saptanmadı (Resim 3). Tanımlı kranial MRI ve BT

anjiyografi bulguları sol kavernöz sinüsü dolduran dev tromboze-kalsifiye İKA'in kavernosal segment anevrizması ve anevrizmaya sekonder orijin düzeyine kadar uzanım gösteren besleyici arterin trombotik oklüzyonu olarak yorumlandı.

Tartışma ve Sonuç: İKA'in kavernozal segment anevrizmaları tüm intrakranial anevrizmaların yaklaşık %3-5'ini oluşturmakta ve genellikle anevrizmanın total trombüs formasyonundan ziyade parsiyel trombozu izlenmektedir (1). İntrakranial dev total tromboze anevrizmalar yanlışlıkla fungal granülom, intrakranial kitle lezyon gibi patolojilerle karışabileceğinden kontrastlı BT anjiografi ve kontrastlı MRI ile birlikte değerlendirilmesi bu lezyonların ayırıcı tanısında yardımcı olacaktır (2).

Anahtar kelimeler: Dev anevrizma, tromboze anevrizma, parent arter oklüzyonu

Kaynaklar

1. Linskey ME, Sekhar LN, Hirsch W Jr, Yonas H, Horton JA: Aneurysms of the intracavernous carotid artery: Clinical presentation, radiographic features, and pathogenesis. Neurosurgery 26(1): 71-79, 1990
2. Yasargil MG: Microneurosurgery. Clinical Considerations, Surgery of the Intracranial Aneurysms and Results, cilt: 2, Stuttgart, New York: Thieme, 1984

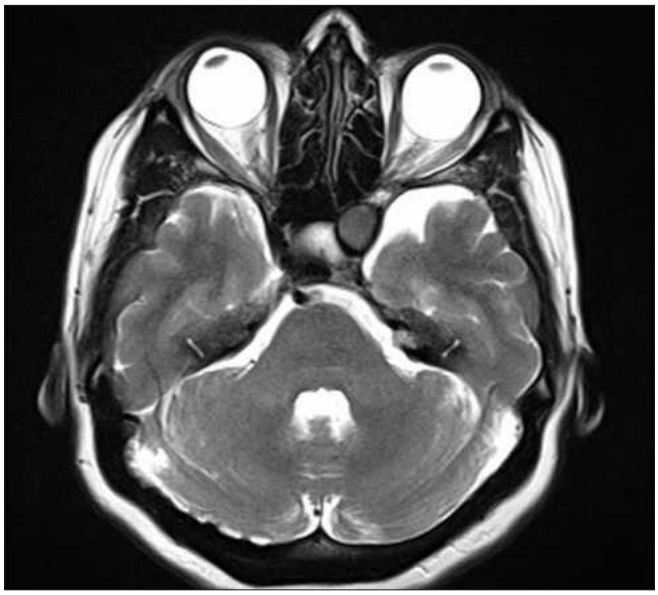

Resim 1. T2A MRG imajda, sol ICA kavernöz segment düzeyinde periferi belirgin hipointens(kalsifiye) lezyon



Resim 2. Kontrastlı T1A MRG'de lezyonda kontrast tutulumu izlenmemekte



Resim 3. BT Anjiografi aksiyel imajda, periferi kalsifiye lezyon izlenirken, sol ICA kavernöz segment izlenmemekte

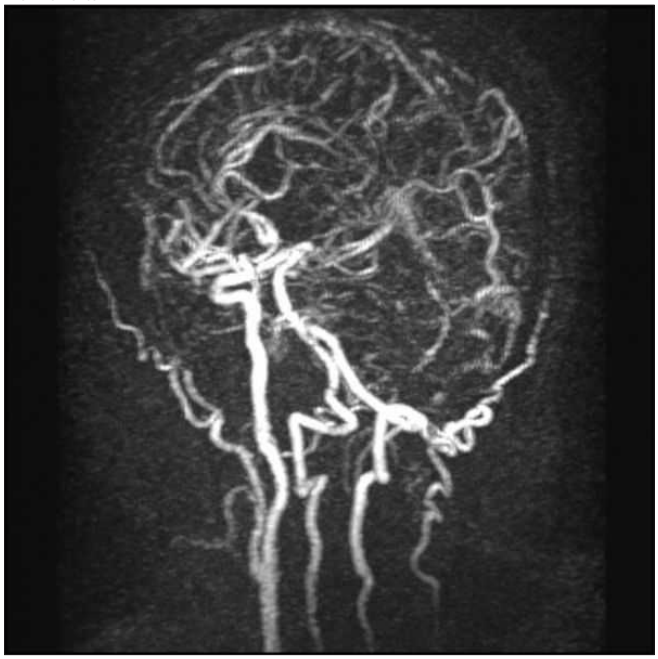

Resim 4. 3 Boyutlu MR Anjiografi imajda, sol ICA ve anevrizmatik segmentte kontrast dolumu izlenmemekte

Nöroradyoloji

PS-439

TİP 2 HİPOKAMPAL MALFORMASYON:EPİLEPSİ OLGUSU

Yıldız Kılar Sözel, Hasan Sözel

Antalya Gazipaşa Devlet Hastanesi

Giriş ve Amaç: Hipokampal malfromasyon fetal gelişim sırasında hipokampusün inversiyon bozukluğudur.Hipokampal şekil anomalileri ve farklılıkları günlük radyoloji pratiğinde, nadir olmayan bir durumdur. Bu farklılıkların, nöbet nedeni olup olamayacağı halen tartışmalı bir konudur. Bu yazıda TİP 2 hipokampal malfromasyon ön tanısı alan olgunun Manyetik Rezonans Görüntüleme(MR) bulguları sunduk.

Bulgular: Baş ağrısı nedeni dahiliye polikliniğine başvuran 19 yaşındaki olgunun nöbet geçirmesi üzerine nöroloji tarafından değerlendirilmiştir.Epilepsi ön tanısıyla beyin MR tetkiki çekilmiştir.Beyin MR tetkikinde sol hipokampüs mediale displaze görünümde-yuvarlak konfigürasyonda izlenmiş olup sol kollateral sulkusun vertikal konumda olduğu ve her iki hipokampüs boyut-sinyal intensitesi normal olduğu gözlenmiştir.

Tartışma ve Sonuç: Hipokampal Malrotasyon epilepsi etyolojisinde nadir rastlanan bir gelişimsel bozukluktur. Normal olgularda da rastlansa da literatürde epilepsi ile ilişkisi bildirilmiştir.Hipokampal malformasyonun gelişimsel farklılık,[1] şekil ve pozisyon anomalisi,[2] malformasyon[3] ve malrotasyon[4] gibi çeşitli terimler hipokampal şekil farklılıklarını tariflemek için kullanılagelen terimlerdir. Tip 1 HM, en sık görülen (%75) tip olup aslında bir çeşit hippokampal şekil farklılığıdır. Bu grupta hipokampüs yuvarlaklaşmış olup gövde kesimi inferiora doğru bombeleşmiştir ve subikulum içine gömülmüştür.(5) Tip 2 HM'de ise hipokampüs, kraniyale ve laterale doğru oryantasyon gösterir. Bu HM'de genellikle hipokampüsün hacmi ve içyapısı normaldir ve embriyolojik dönemdeki rotasyonunu tamamlamıştır. (5)Tip 2 HM "malformasyon" şemsiyesi altında sınıflanmış olsa da, HM'den ziyade bir anomaliden ziyade şekilsel varyasyon olarak kabul edilebilir. Tip 3 HM "malformasyon" dan ziyade "malrotasyon" terimini daha çok haketmektedir.(5)Sonuç olarak;hipokampal şekil anomalileri ve farklılıkları günlük radyoloji pratiğinde, nadir olmayan bir durumdur.HM malformasyonların radyoloji hekimlerince tanınabilir olması ve şekil, pozisyon ve oryantasyon anomalilerinin HS veya malrotasyon (Tip 3 HM) ile karıştırılmaması gerekir.Tanısı MR ile konulabilmekte olup bulgular; hipokampusün anormal yuvarlak şekli, tek taraflı(genellikle sol) tutulum, kollateral sulkusun vertikal yerleşimi, fornix in anormal inferior yerleşimi ile hipokampus boyut ile sinyal intensitesinin normal olmasıdır.

Anahtar kelimeler: Tip 2 Hipokampal Malfromasyon, Epilepsi,Manyetik Rezonans Görüntüleme

Kaynaklar

1. Baulac M, De Grissac N, Hasboun D, Oppenheim C, Adam C, Arzimanoglou A, et al. Hippocampal developmental changes in patients with partial epilepsy: magnetic resonance imaging and clinical aspects. Ann Neurol 1998;44(2):223–33. [CrossRef]
2. Bernasconi N, Kinay D, Andermann F, Antel S, Bernasconi A. Analysis of shape and positioning of the hippocampal formation: an MRI study in patients with partial epilepsy and healthy controls. Brain 2005;128(Pt 10):2442–52. [CrossRef]
3. Lehéricy S, Dormont D, Sémah F, Clémenceau S, Granat O, Marsault C, et al. Developmental abnormalities of the medial temporal lobe in patients with temporal lobe epilepsy. AJNR Am J Neuroradiol 1995;16(4):617–26.
4. Barsi P, Kenéz J, Solymosi D, Kulin A, Halász P, Rásonyi G, et al. Hippocampal malrotation with normal corpus callosum: a new entity? Neuroradiology 2000;42(5):339–45. [CrossRef]
5.https://www.journalagent.com/epilepsi/pdfs/JTES-39200-RESEARCH_ARTICLE-GOCMEN.pdf

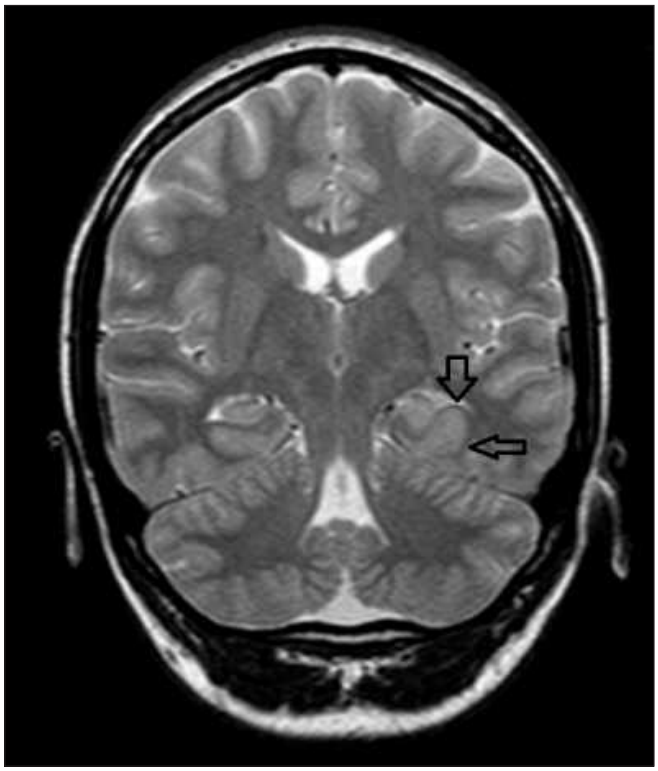

Resim 1. Hipokampüs düzeyinden geçen koronal T2A MR kesitinde.sol kollateral sulkusun vertikal konumda ve her iki hipokampüs boyut-sinyal intensitesi normal

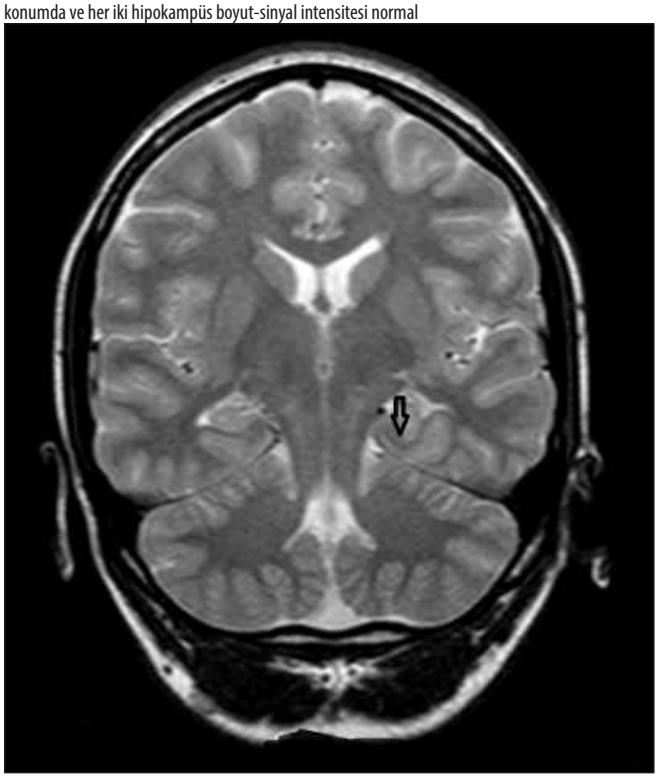

Resim 2. Hipokampüs düzeyinden geçen koronal T2A MR kesitinde.sol hipokampüs mediale displaze görünümde-yuvarlak konfigürasyonda

Nöroradyoloji

PS-440

NÖROHİPOFİZ EKTOPİSİNİN OLGULAR ÜZERİNDEN DEĞERLENDİRİLMESİ EVALUATION OF NEUROHIPOPHYSIS ECTOPY ON CASES

Hülya Çetin Tunçez, Özgür Esen, Ali Murat Koç, Ahmet Bozer , Zehra Hilal Adıbelli

SBÜ. İzmir Bozyaka Eğitim ve Araştırma Hastanesi

Giriş ve Amaç: Adenohipofiz ektodermal kökenli kabul edilir ve stomodeumun (Rathke-yarık) invaginasyonu ile gelişir. Nörohipofiz ise nöroektoderm kökenlidir ve diensefalonun(infundibulum) aşağı doğru bir uzantısı olarak gelişir. Manyetik rezonans görüntüleme(MRG)'de yetişkinlerde adenohipofiz T1A görüntülerde orta sinyale sahiptir ve kontrastlı dinamik serilerde homojen parlak sinyal gösterir. Nörohipofiz ise nörosekretuar granül membranında fosfolipidlerin varlığı nedeniyle karakteristik olarak yüksek sinyale (bright spot işareti) sahiptir.

MRG, hipotalamo-hipofizeal aksın konjenital yapısal anormalliklerini göstermek, konjenital beyin veya orbital malformasyonlarla herhangi bir ilişkisi varsa saptamak ve sekonder hipofiz fonksiyon bozukluğu ile ortaya çıkabilen neoplastik ve infiltratif hastalıkları dışlamak için tercih edilen bir görüntüleme yöntemidir. (1)

Olgu: Olgu 1: Bilinen büyüme hormonu eksikliği olan 29 yaşında erkek hasta kelimeleri tekrar etme ve sayıklama şikayeti ile hastanemiz acil servisine başvurdu. Laboratuvarında serum sodyum değeri 119 mEq/L bulunurken idrar sodyum değeri de düşük olarak bulundu. Ayrıca serum kortizon değeri de normalden düşük bulundu. Nörolojik muayenesi normal olan olgu kranial bilgisayarlı tomografi (BT) ile değerlendirildi. Kranial BT'de hipofiz bezi boyutlarının yaşa oranla azalması dışında özellik yoktu. Panhipopituitarizm öntanısı ile interne edilen olguya kranial MRG yapıldı. MRG'de hipofiz bezi ince kalibrasyonluydu ve nörohipofizin ektopik olarak stalkta yerleşim gösterdiği dikkati çekti.(Resim 1 ve 2)

Olgu 2: Diyabetes insipidus (Dİ) tanısı ile takip edilen 42 yaşındaki kadın hasta kontrol amacıyla endokrinoloji polikliniğine başvurdu. Yapılan hipofiz MRG'de nörohipofize ait sinyal intensitesi izlenmedi. (Resim 3)

Tartışma ve Sonuç: Ektopik nörohipofiz, büyüme hormonu eksikliğine bağlı boy kısalığı nedeniyle başvuran hastaların %43'ünde bulunan hipofiz bezinin bir anomalisidir. Adenohipofiz ve nörohipofiz arasında fonksiyon bozukluğuna neden olan bir doğum travmasından kaynaklandığı ve adenohipofiz hormonlarının eksikliği ile birlikte nörosekretuar hormonların korunması ile ilişkili olduğu tahmin edilmektedir. Sellanın az gelişimi ve aşağı yerleşimi ile nörohipofizinin adenohipofiz ile füzyonundan dolayı oluşan gelişimsel bir anomali şeklidir ve diğer kranial orta hat anomalileri ile birlikte olabilir(2).

Nörohipofize ait yüksek sinyal, sağlıklı bireylerin yaklaşık %10'unda fizyolojik olarak mevcut değildir ve sinyal yoğunluğu vazopresinin üretilmesine ve salgılanmasına bağlıdır (3). Literatür taraması, Dİ'li hastalarda MRG'de posterior hipofizde parlak sinyalinin bulunmamasının, genellikle hipotalamik nörohipofizeal eksen lezyonları ile ilişkili olduğu ve saptanamayacak kadar düşük plazma vazopresin seviyeleri ile yakından ilişkili olduğu sonucuna varmaktadır. (4)

Suprasellar bölgede 'bright spot' ayırıcı tanısında, Rathke yarık kisti, subakut kanama (trombozlu anevrizma içinde), hemorajik neoplazm, postoperatif durumlar, lipom, dermoid kist, sarkoidoz ve histiyositoz bulunur. Posterior lobta 'bright spot'un en sık görüldüğü bölgeler median eminens ve infundibulum'dur(2).

Sonuç olarak, klinik, biyokimyasal ve görüntüleme bulgularının korelasyonları ektopik nörohipofiz, infundibulum anomalilerinin tanısı ve sürveyansı için önemlidir. MRG tanıda önemli rol oynamaktadır.

Anahtar kelimeler: nörohipofiz, adenohipofiz, ektopik, diyabetes insipidus, MRG

Kaynaklar

1. Ashim Kumar Lahiri, RamanivasSundareyan, David Jenkins, AnjumaraNilak. MRI of ectopicposteriorpituitaryglandwithdysgenesis of pituitarystalk in a patientwithhypogonadotropichypogonadism.Radiology Case Reports 13 (2018) 764–766

2. Al Kıranmayı, SvvNunna, SkChamarthı, AmMukarrab.EctopicNeurohypophysis - A Case Report.Ind J RadiolImag 2006 16:2:179-180

3. Kurokawa H, Fujisawa I, Nakano Y. Posteriorlobe of thepituitarygland: correlationbetweensignalintensity on T1-weighted MR imagesandvasopressinconcentration.Radiology 1998; 207: 79–83

4. Helga M.Skúladóttir1 MargrétB.Andrésdóttir1 SverrirHardarson2 MargrétÁrnadóttir1.Lack of MRI neurohypophysealbrightsignal in a childwithcongenitalnephrogenicdiabetesinsipidus.Advance Access publication 2010; 511-512

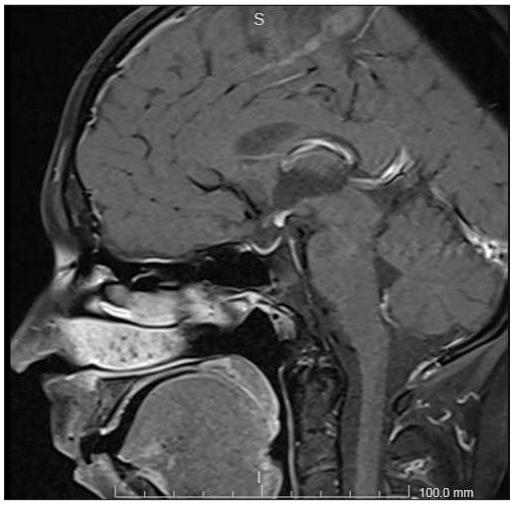

Resim 1. Olgu 1-Postkontrast T1A-stalk yerleşimli nörohipofiz



Resim 2. Ok ile işaretli ektopik nörohipofize ait sinyal intensitesi izleniyor.



Resim 3. Olgu 2-Prekontrast T1A-Nörohipofiz Sİ izlenmiyor.

Nöroradyoloji

PS-441

SPİNAL DERMOİD KİST

Sinan Ülgen, Alpaslan Yavuz, İclal Erdem Toslak, Bülent Çekiç, Mürüvet Akın

Sağlık Bilimleri Üniversitesi Antalya Eğitim ve Araştırma Hastanesi

Giriş ve Amaç: Spinal dermoid kistler birden fazla germ yaprağından köken alan, nadir görülen, benign ve yavaş büyüyen lezyonlardır.1 intradural ve bazen intramedüller yerleşimli olarak görülürler. İçerisinde yağ ve kalsifikasyon alanları izlenebilir.2 Tüm spinal kitlelerin %1.1 'lik kesimini oluştururlar.3 Bu poster sunumunda amacımız spinal yerleşimli dermoid kistlerin görüntü özelliklerini ve MRG görüntülemenin tanıya katkısını vurgulamaktır.

Olgu Sunumu: 58 yaş kadın hasta bel ve bacak ağrısı şikayetleri ile hastanemiz Fizik Tedavi ve rehabilitasyon kliniğine başvurdu. Muayene sonucunda ön planda lomber disk hernisinden şüphelenilen hastaya lomber vertebra MRG incelemesi planlandı. Çekilen MRG sonucunda Spinal kord alt ucunda konus medullaris düzeyinde kraniokaudal eksende 83 mm uzunluğunda aksiyel planda en geniş yerinde çapı 15 mm ölçülen intrameduller yerleşimli düzgün sınırlı kitle lezyonu izlendi. Lezyon içerisinde süperior kesimde T1A ve T2A TSE görüntülerde hiperintens olarak izlenen yağ baskılı serilerde belirgin baskılanma gösteren yağ komponentleri ve inferior kesimde kauda ekuina liflerinden oluştuğu düşünülen hipointens alanlar izlenmekteydi. Tariflenen bulgular ışığında lezyonun tanısı spinal dermoid kist olarak konuldu.

Tartışma ve Sonuç: Spinal dermoid kistlerin embriyonik gelişim sırasında nöral tüpün kapanma döneminde spinal kanal içerisinde kalan ektopik ektoderm kalıntılarından kaynaklandığı düşünülmektedir.4 Spinal dermoid kistler en sık lumbosakral bölgede görülürler(%60)5

Embriyonik dönemden itibaren gelişimlerine başlamalarına rağmen çok yavaş büyüyen lezyonlar olduklarından erişkin çağa kadar semptom vermezler.[6]

Lezyon içerisinde sıvı, yağ, kalsiyum ve yumuşak dokunun faklı kombinasyonlarının görülmesi dermoid kist için tanısaldır. İçerdiği farklı komponentelere bağlı olarak MRG incelemede heterojen intensitede görülür.[1] T1A grüntülerde hiperintens olarak izlenen alanların yağ baskılı sekanslarda hipointens olarak izlenmesi yağ komponentinin tanınmasını sağlar.[7] Yumuşak doku komponentleri kontrastlı incelemelerde genellikle kontrast tutulumu gösterir.

Bizim olgumuzda içerisinde yağ ve yumuşak doku komponentleri izlenen konus medullaris yerleşimli düzgün sınırlı kitle lezyonu mevcuttu ve görüntü özellikeri sonucu tanısı dermoid kist olarak belirlendi.

Sonuç olarak MRG dermoid kistin içerdiği farklı komponentleri saptama ve lezyon yayılımının belirlenmesinde son derece yardımcı bir görüntüleme tekniğidir.

Anahtar kelimeler: dermoid cyst, mature cystic teratoma,

Kaynaklar

1- McAdams HP, et al. Haaga JR, editor. Mediastinum. CT and MR imaging of the Whole Body. (4th ed) vol. 1:959–60.
2- Stevens JM, Rich PM. The imaging of spinal pathology. Grainger and Allison's Diagnostic radiology.(4th ed) Vol 2:2430.
3- Lunardi P, Missori P, Gagliardi FM, Fortuna A. Long-term results of the surgical treatment of spinal dermoid and epidermoid tumors. Neurosurgery. 1989;25:860–4.
4- Netsky MG. Epidermoid tumors: Review of the literature. Surg Neurol. 1988;29:477–83.
5- Graham DV, Tampieri D, Villemure JG. Intramedullary dermoid tumor diagnosed with the assistance of magnetic resonance imaging. Neurosurgery. 1988;23:765–7.
6- John C. Haaga JR, editor. Egelhoff Pediatric Head and Neck Imaging. CT and MR imaging of the Whole Body. (4th ed) vol 1:696.
7- Cha JG, Paik SH, Park JS, Park SJ, Kim DH, Lee HK. Ruptured spinal dermoid cyst with disseminated intracranial fat droplets. Br J Radiol. 2006;79:167–9



Resim 1. Sagital T1 TSE görüntüsü

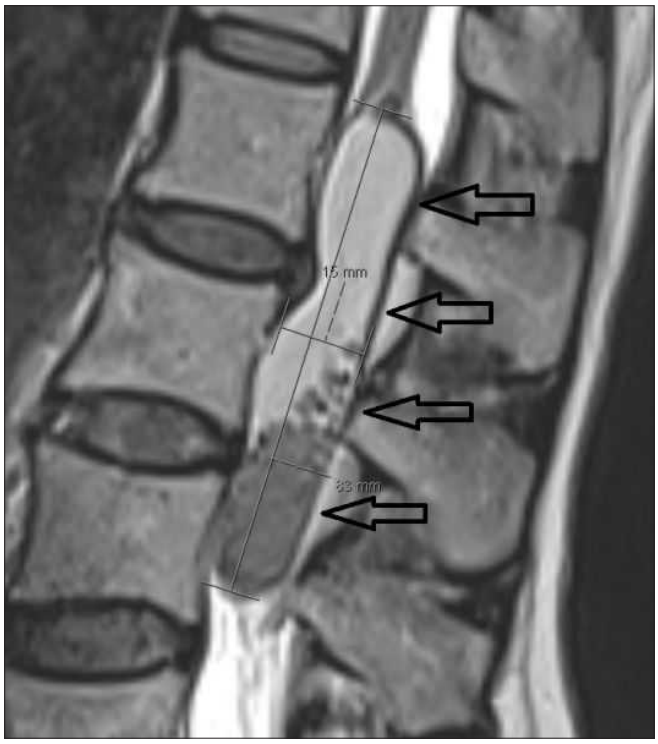

Resim 2. Sagital T2 TSE görüntüsü



Resim 3. Sagital T2 yağ baskılı görüntüsü



Resim 4. Sagital T1 yağ baskılı görüntüsü

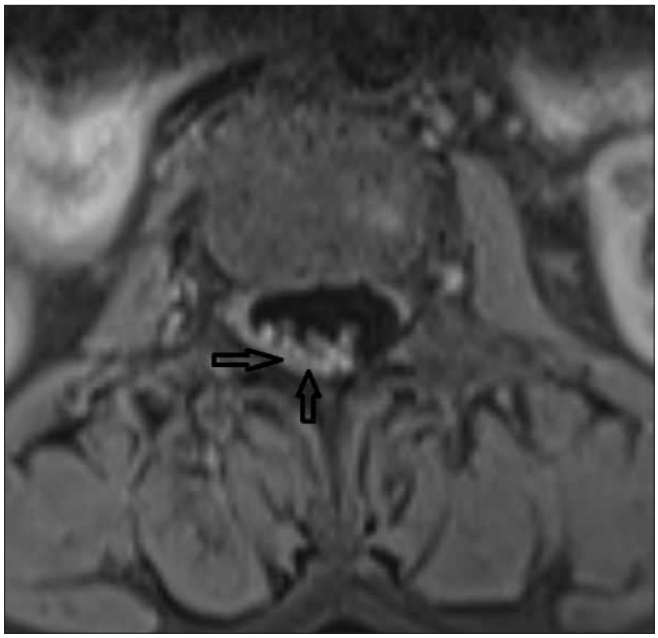

Resim 5. Aksiel T1 yağ baskılı görüntüsü

Pediatrik Radyoloji

PS-442

DİFFÜZ LEPTOMENİNGEAL GLİONÖRONAL TÜMÖR MRG BULGULARI: PEDİATRİK İKİ OLGU

Eda Almus[1], Ağahan Ünlü[2], Ömer Bektaş[3], Suat Fitöz[1]

[1]Ankara Üniversitesi Tıp Fakültesi Çocuk Radyolojisi Bd
[2]Ankara Üniversitesi Tıp Fakültesi Beyin ve Sinir Cerrahisi AD
[3]Ankara Üniversitesi Tıp Fakültesi Çocuk Nörolojisi Bd

Giriş ve Amaç: Diffüz leptomeningeal glionöronal tümör (DL-GNT); WHO 2016 sınıflamasına göre nöronal ve miks nöronal-glial gruba dahil edilmiş olan tümörlerdir. Bu bildiride çocukluk çağında izlenen bu nadir tümördeki karakteristik MR (Manyetik Rezonans) görüntüleme bulguları 2 farklı olgu ile sunulmuştur.

Olgu 1: Öncesinde sağlıklı 11 yaşındaki kız hasta baş ağrısı, kusma ve çift görme şikayetleri ile başvurdu. Nörolojik muayenesi bilateral papilödem dışında normal olan hastanın kraniospinal MR incelemesinde kominikan hidrosefali ve intrakranyal basınç artışı bulguları (bilateral papilödem, dural venöz sinüslerde incelme, parsiyel empty sella) saptanmıştır. Distal spinal kord çevresinde leptomeningeal yüzlerde ve kauda liflerinde kontrastlanma ve nodüler kalınlaşma (Resim 1) izlenen hastanın spinal kord çevresi lezyonlardan yapılan örneklemesinde tanı 'diffüz leptomeningeal glionöronal tümör' ile uyumlu bulunmuştur.

Olgu 2: Daha öncesinde şikayeti olmayan 7 yaşındaki hasta 2 aydır gittikçe artan yürüme güçlüğü ve paraparezi ile başvurmuştur. Kraniospinal MR incelemesinde posterior fossada beyin sapı boyunca supratentoryal alana uzanan, orta serebral arter trasesi boyunca ekstraaksiyel mesafede devam eden hipokampus ve parahipokampal alanı da ilgilendiren T2 hiperintens, kontrastlanmayan, kistik lezyonlar (Resim 2) izlenmiştir. Her iki parietotemporalde ve interpedinküler sisternde de leptomeningeal kontrastlanmalar saptanmıştır. Spinal MR incelemede de; T6-7 düzeyinde spinal kordda intramedüller yerleşimli, heterojen kontrastlanan lezyon (Resim 3) ve spinal düzeyde piyal kontrastlanmalar (Resim 4) kaydedilmiştir.

Tartışma ve Sonuç: Difüz lemptomeningeal glionöronal tümörler (DL-GNT) yaygın leptomeningeal tutulum ile giden, nadir görülen, esas olarak çocukluk çağında izlenen glionöronal bir tümördür [1].

Nadir görülmekle birlikte son zamanlarda MR'ın yaygın kullanımı sayesinde operasyon öncesi tanı olasılığı artmıştır [2].

En sık başvuru nedeni intrakranial basınç artışı semptomlarıdır. Beyin omurilik sıvısı (BOS) incelemelerinde de artmış protein, normal veya azalmış glikoz seviyeleri saptanır. Klinik semptomlar ve BOS bulguları en çok tüberküloz menenjit ile karışır ve yanlış tanı alabilirler [2].

DL-GNT olgularında posterior fossada, beyin sapında ve spinal kord boyunca izlenen leptomeningeal kontrastlanmalar karakteristik özelliktir. Beyin veya spinal kordun subpial yüzeylerinde küçük, kistik veya nodüler T2 hiperintens lezyonlara da sıklıkla rastlanır. Belirtilen görünüm nedeniyle tüberküloz sanılan ve tedavi alan olgular bildirilmiştir. Özellikle spinal kordda olmak üzere ayrık parankimal lezyonlar da görülebilir [3].

Kesin tanı için meningeal biyopsi şarttır. Biyopsi lokalizasyonu çok önemli olup etkilenmiş leptomeninkslerden elde olunan biyopsilerde bile negatif sonuçlar bildirilmiştir [2]

Sonuç olarak; tipik parankimal kitlenin izlenmediği diffüz leptomeningeal kontrastlanma ile seyreden ve intrakranial basınç artışı ile prezante olan hastaların ayırıcı tanısında sistemik ve infiltratif patolojiler yanısıra DL-GNT de ayırıcı tanıda düşünülmelidir.

Anahtar kelimeler: leptomeningeal, tümör, spinal

Kaynaklar

1. Johnson, D.R., et al., 2016 updates to the WHO brain tumor classification system: what the radiologist needs to know. Radiographics, 2017. 37(7): p. 2164-2180.
2. Yomo, S., et al., A case report and review of the literature. Journal of neuro-oncology, 2007. 81(2): p. 209-216.
3. Deng, M.Y., et al., Molecularly defined diffuse leptomeningeal glioneuronal tumor (DLGNT) comprises two subgroups with distinct clinical and genetic features. Acta neuropathologica, 2018. 136(2): p. 239-253.

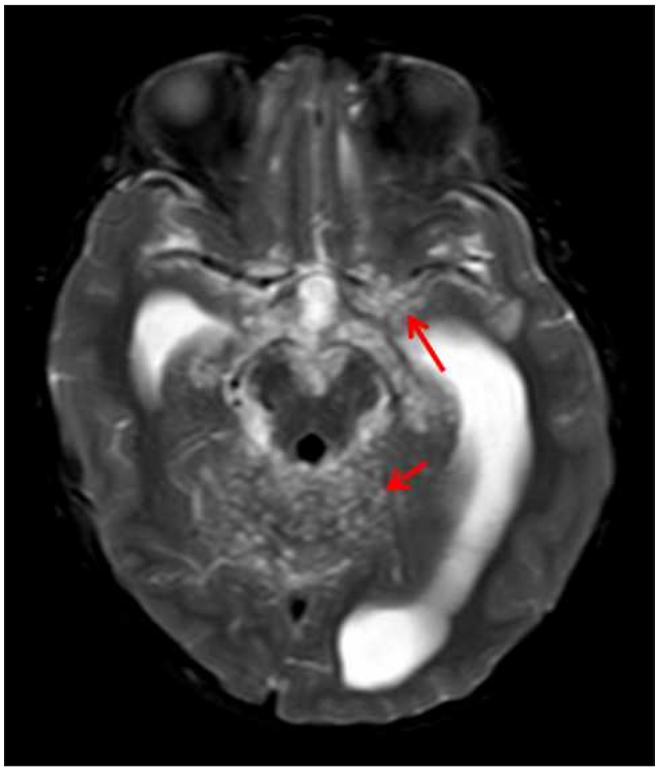

Resi 2. Aksiyel T2 A incelemede; posterior fossada ve supratentoryal alanda MCA trasesi boyunca ekstraaksiyel mesafede devam eden kistik lezyonlar görülüyor



Resim 1. Sagittal kontrastlı T1 A incelemede; distal spinal kord çevresinde leptomeningeal yüzlerde ve kauda liflerinde yer yer nodüler vasıflı kontrastlanma görülüyor



Resim 3. Sagittal kontrastlı T1 A incelemede; T6-7 düzeyinde spinal kordda intramedüller yerleşimli, heterojen kontrastlanan lezyon izleniyor



Resim 4. Sagittal kontrastlı T1 A incelemede; spinal kord çevresinde piyal kontrastlanmalar görülüyor

Pediatrik Radyoloji

PS-443

ÇOCUKLUK ÇAĞI İNTERSTİSYEL AKCİĞER HASTALIKLARI

Ercan Ayaz[1], Nursun Özcan[1], Özlem Özkale Yavuz[1], Nural Kiper[2], Berna Oğuz[1], Mithat Haliloğlu[1]

[1]Hacettepe Üniversitesi Tıp Fakültesi, Radyoloji AD
[2]Hacettepe Üniversitesi Tıp Fakültesi, Pediatri AD, Çocuk Göğüs Hastalıkları Bilim Dalı

Giriş ve Amaç: Çocukluk çağı interstisyel akciğer hastalıkları (İAH), erişkin İAH'ye göre çok daha nadir görülmekte olup prevalansı milyonda 3.6'dır [1]. Klinik bulgular çok değişken olduğu için tanı ve tedavilerde gecikmeler olur. Hastalıkların tanısında hastanın yaşı ve öyküsü belirleyici olup erişkin İAH'lerde olduğu bilgisayarlı tomografinin (BT) rolü kaçınılmazdır [1].

Olgular: Çocukluk çağı İAH için en güncel sınıflandırma sistemi the chILD Research Network tarafından 2013 yılında yayınlanmıştır (Tablo 1) [2]. Sınıflandırma yaşa göre iki ana grup halinde yapılmış olup biyopsi ile tanı konamayan ve sınıflandırılamayan üçüncü grup hastalar da var. Çocukluk çağı İAH ve tipik görüntüleme bulguları ile maddeler halinde özetlenmiştir;

•Her iki akciğeri simetrik olarak etkileyen diffüz buzlu cam alanları, interlobüler septal kalınlaşmalar ve "Arnavut kaldırımı" paterni, term infantlarda görüldüğünde sürfaktan metabolizma bozuklukları ayırıcı tanıda düşünülmelidir (Resim 1) [3].

•Filamin A gen mutasyonu ile ilişkili IAH, son zamanlarda tanımlanmış olup üst lobları ve orta lobu etkileyen havalanma artışı, alt loblarda interlobular septal kalınlaşmalar ve atelektatik değişiklikler ve periferal vasküler yapılarda budanmış görünüm oluşturur [3].

•Başta trizomi 21 olmak üzere krozomal anomalilerin akciğer tutulumunda her iki akciğeri etkileyen subplevral kistler görülür (Resim 2) [4].

•Pulmoner interstisyel glikojenolizis (PIG), infantlarda akciğer gelişimini etkileyerek akciğerde hiperaerasyon alanları, çizgisel dansiteler ve buzlu cam alanlarının oluşturduğu heterojen paterne neden olur [5].

•Bilateral parakardiyak akciğer alanlarında izlenen coğrafik sınırlı buzlu cam dansitesinde parankim alanları "infantın nöroendokrin hücre hiperplazisi (NEHI)" için tipiktir (Resim 3) [5].

•Langerhans hücreli histiyositoz, multisistem bir hastalık olup %20-50 oranında akciğer tutulumu görülür. En sık akciğer bulguları dağınık yerleşimli nodüller ve tipik olarak pulmoner kistlerdir. Mediastende ise hiler lenfadenopati ve kalsifikasyonla giden timus tutulumu görülebilir (Resim 4) [6].

•ABCA 3 gen mutasyonu infant dönemindeki diffüz akciğer hastalıklarının %5-22'sinden sorumlu olup görüntüleme bulgusu pulmoner alveolar proteinoziste görülen "Arnavut kaldırımı" paternidir [7].

•Depo hastalıklarının akciğer tutulumlarında, peribronkovasküler birikime bağlı olarak BT'de interstisyel kalınlaşmalar (inter- ve/veya intralobüler), buzlu cam alanları, konsolidasyon, bronş duvar kalınlaşmaları görülebilir. Çocukluk çağında en sık akciğer tutulumu görülen depo hastalığı Gaucher Hastalığı'dır (Resim 5) [6].

•Hipersensitivite pnömonisi çocuklarda erişkine oranla daha nadir görülmektedir. Görüntüleme bulguları, erişkin formu ile benzer olup akut evrede silik sınırlı sentrlobüler nodüller, diffüz buzlu cam alanları; kronik dönemde ise interstisyel fibrozis, interlobülar septal kalınlaşmalar ve retiküler görünüm ile prezente olur (Resim 6) [3].

Tartışma ve Sonuç: Çocukluk çağı İAH, romatolojik hastalıkların, sarkoidoz gibi sistemik hastalıkların tutulumunu içermekle birlikte NEHI, PIG gibi erişkinlerde görülmeyen özgül hastalık gruplarını da içerir. İAH tanısı için akciğer grafilerinde şüphe uyandıran bulgular olsa da radyolojik tanı için BT gereklidir [1]. BT bulgularının spesifik olmadığı veya klinik bulguların radyoloji ile uyumsuz olduğu hastalarda ise altın standart akciğer biyopsisidir [1].

Anahtar kelimeler: İnterstisyel Akciğer Hastalığı, Bilgisayarlı Tomografi, Sürfaktan

Kaynaklar

1. Oğuz B. Çocuklarda interstisyel akciğer hastalıklarında görüntüleme. Boyunağa ÖL, editor. Çocuk Radyolojisi. Ankara; Türkiye Klinikleri, 2018. p. 58-69
2. Kurland G, Deterding RR, Hagood JS, et al. An official American Thoracic Society clinical practice guideline: classification, evaluation, and management of childhood interstitial lung disease in infancy. Am J Respir Crit Care Med 2013;188(3):376–394.
3. Semple TR, Ashworth MT, Owens CM. Interstitial Lung Disease in Children Made Easier…Well, Almost. Radiographics. 2017;37:1679-1703
4. Liang T, Vargas SO, Lee EY. Childhood Interstitial (Diffuse) Lung Disease: Pattern Recognition Approach to Diagnosis in Infants. AJR 2019; 212:1–10
5. Spagnolo P, Bush A. Interstitial Lung Disease in Children Younger Than 2 Years. Pediatrics 2016; 137: e20152725
6. Guillerman RP. Imaging of Childhood Interstitial Lung Disease. Pediatr Allergy Immunol Pulmonol 2010; 23:43
7. Bush A, Cunningham S, de Blic J, et al. European protocols for the diagnosis and initial treatment of interstitial lung disease in children. Thorax 2015;70:1078-1084

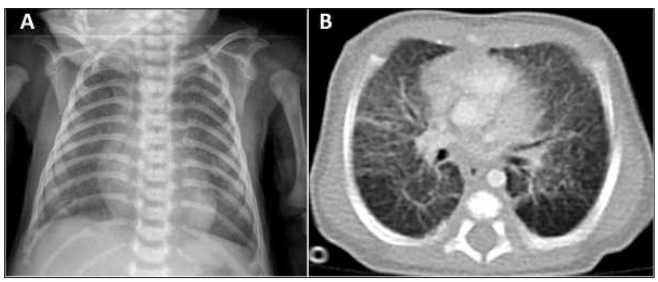

Resim 1. Sürfaktan protein C mutasyonu olan erkek bebeğin postnatal 14. günde çekilen akciğer radyografisi (A) ve 16. günde çekilen bilgisayarlı tomografisinde (B) her iki akciğerde diffüz buzlu cam alanları, interlobüler septal kalınlaşmalar ve retiküler

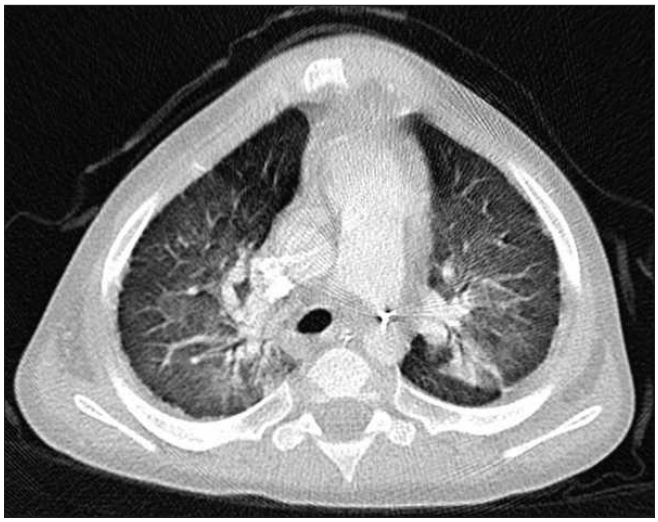

Resim 2. Trizomi 21 tanısı bulunan 3 yaşındaki erkek çocuğun toraks BT tetkikinde her iki akciğerdeki buzlu cam dansitesinde parankim alanlarına ek olarak trizomi için tipik olan diffüz milimetrik subplevral kistler görülmektedir.

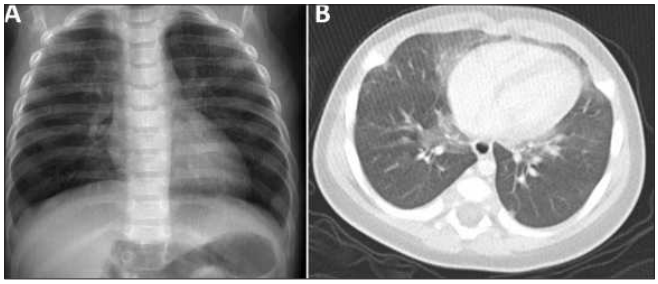

Resim 3. İnfantın nöroendokrin hücre hiperplazisi tanılı erkek bebeğin 3 aylıkken çekilen akciğer radyografisi (A) ve 2 aylıkken uygulanan bilgisayarlı tomografisinde (B) her iki akciğerde parakardiyak alanlarda daha belirgin izlenen yamasal buzlu cam ala



Resim 4. Langerhans hücreli histiyositoz tanılı 3 aylık kız bebeğin akciğer radyografisinde (A), her iki akciğerde sağda daha büyük olmak üzere çok sayıda kistler ve retiküler görünüm izlenmektedir. Hastanın aynı dönemde çekilen toraks BT incelemesinde ti

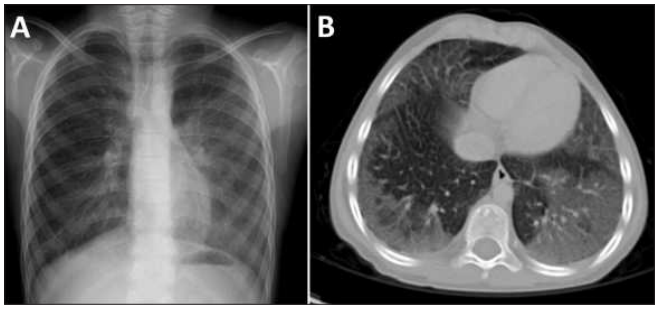

Resim 5. Gaucher hastalığı tanılı 9 yaşında erkek çocuğun akciğer radyografisinde (A) solda daha belirgin, toraks BT incelemesinde (B) ise her iki akciğerde periferal ağırlıklı izlenen diffüz buzlu cam alanları ve interlobüler septal kalınlaşmalar görülme

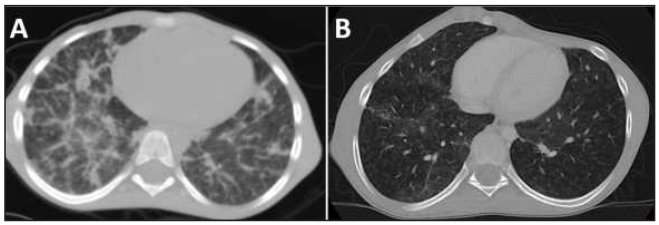

Resim 6. Beş yaşında babası olan ve babası güvercin besleyen çocuğun toraks BT (A) incelemesinde her iki akciğer peribronkovasküler ve interlobuler septalarda düzensiz nodüler kalınlaşmalar izlenmektedir. Hastanın 8 yıl sonraki kontrol incelemesinde her i

Tablo 1. Çocukluk çağı interstisyel akciğer hastalıklarının sınıflandırılması [2]

İnfant Dönemine Özgül Hastalıklar	İnfant Dönemine Özgül Olmayan Hastalıklar
Diffüz gelişimsel bozukluklar • Asiner displazi • Konjenital alveolar displazi • Alveolar-kapiller displazi	Normal çocukların hastalıkları • Enfeksiyöz ve postenfeksiyöz süreçler • Eksojen ajanlar bağlı gelişenler (hipersensitivite pnömonisi, toksik inhalasyon) • Aspirasyon sendromları • Eozinofilik pnömoni
Büyüme anomalileri • Pulmoner hipoplazi • Kronik neonatal akciğer hastalığı (BPD, term infantın kronik hastalığı) • Kromozomal anomal ilişkili (Trizomi 21, diğerleri) • Konjenital kalp hastalığı ilişkili	Sistemik hastalıkların akciğer tutulumu • Immün ilişkili bozukluklar • Depo hastalıkları • Sarkoidoz • Langerhans hücreli histiyositoz • Malign infiltrasyon
Etyolojisi tanımlanamayan spesifik durumlar • Pulmoner interstisyel glikojenozis • Infantın nöroendokrin hücre hiperplazisi	Immünyetmezliği bulunan çocuklarda gelişen bozukluklar • Fırsatçı enfeksiyonlar • Terapötik girişimlere bağlı bozukluklar • Transplant ve rejeksiyona bağlı • Nedeni bilinmeyen diffüz alveolar hasar
Sürfaktan metabolizma bozuklukları • Pulmoner alveolar proteinozis (PAP) varyantı dominant histolojik patern (SPFTC gen mutasyonu) • İnfantın kronik pnömonisi (CPI) dominant histolojik patern (SPFTC gen mutasyonu) • PAP dominant patern, CPI da eşlik eden (ABCA 3 gen mutasyonu) • Genetik bozukluğu bulunamayan histolojisi sürfaktan disfonksiyonu ile uyumlu hastalıklar	İAH'nı taklit edenler • Arteryel hipertansif vaskülopati • Venooklüzif hastalığı içeren konjestif vaskülopati • Lenfatik bozukluklar • Kalp yetmezliğine bağlı konjestif değişiklikler

Pediatrik Radyoloji

PS-444

LEİGH ENSEFALOPATİSİ'NDE RADYOLOJİK BULGULAR

Rana Beyoğlu, İsmail Akdulum, Gülçin Durukan Günaydın, Öznur Leman Boyunağa

Gazi Üniversitesi Tıp Fakültesi Radyoloji AD, Çocuk Radyolojisi Bilim Dalı

Leigh ensefalopatisi (subakut nekrotizan ensefalomyelopati) ilk kez 1951 yılında, bir nöropatolog olan Denis Leigh tarafından tanımlanan, pediatrik yaş grubunda en sık görülen mitokondriyal hastalıktır. Hastalık progresif nörodejenerasyonla karakterize ve sıklıkla çocukluk döneminde mortalite ile sonuçlanan mitokondriyal bir sitopatidir(1). Hastalıkla ilgili nükleer ve mitokondrial genomda 75 ten fazla mutasyon tanımlanmıştır(2). Mitokondrial respiratuar zincirin bir bileşeni olan sitokrom c oksidaz (COX) enzimindeki defisit ve COX defisitine neden olarak da SURF-1 gen mutasyonu genetik olarak saptanabilir(2-4).Klinik olarak Leigh sendromunda psikomotor gelişimde gecikme ya da gerileme, hipotoni, şaşılık- nistagmus-yutma güçlüğü gibi beyin sapı tutulumuna ait bulgular, ataksi, piramidal sisteme ait bulgular, laktik asidemi ve sık enfeksiyonlara sekonder genel durumda ani kötüleşmeler izlenir(5).Radyolojik olarak Leigh ensefalopatisinde en sık tutulan bölgeler beyin sapı, periakuaduktal

gri cevher, medulla oblongata, mezensefalon, talamus, putamen ve diğer bazal ganglionlardır(5). Putamen tutulumu karakteristik olmakla birlikte her zaman görülmeyebilir (6). Tutulan bölgelerde spongioform dejenerasyon, vasküler proliferasyon, demyelinasyon, nöron kaybı ve gliozis izlenir. Lezyonlar fokal, bilateral, simetrik nekrotik lezyonlar olarak izlenir(1,7,8). Manyetik rezonans görüntüleme (MRG) Leigh ensefalopatisinde tutulan bölgelerin belirlenmesi- hastalığın sürecinin belirlenmesi ve diğer mitokondrial hastalıklarla ayırıcı tanısının yapılması açısından oldukça faydalı bir incelemedir(6,8). Hastalık akut ensefalopati evresinde ise lezyonlarda sitotoksik ödemi gösteren difüzyon kısıtlaması ile birlikte T2 sinyal artışı izlenir. T2A sinyal artışı olan alanlarda T1A incelemelerde sıklıkla intensite azalması izlenir (8). Bunun yanında bazı lezyonlarda T1 sinyali de artarken IV kontrast madde enjeksiyonu sonrasında kontrastlanma izlenebilir. Ek olarak yapılan MR spektroskopi(MRS) incelemelerinde kolin ve laktat düzeylerinde artma, NAA de azalma izlenir. Hastaların BOS analizinde laktat artışı ve kan gazında asidoz izlenir(6).Leigh ensefalopatisinin ayırıcı tanısında wernicke ensefalopatisi yer alır. Wernicke ensefalopatisinde lezyonların dağılım lokalizasyonları Leigh ensefalopatisiyle benzer olmakla birlikte mamiller cisimlerin tipik olarak tutulması,lezyonların kontrastlanması ve hemorajik karakter göstermesi ayırıcı tanıda faydalıdır(9).

Kliniğimiz mitokondrial sitopati öntanısıyla yönlendirilen 8 yaşındaki kız hastaya yapılan MRG ve MRS incelemelerinde; beyin sapında medulla oblongata-pons bileşkesinde, her iki kaudat nükleusta ve lentiform nükleusta, korona radiata düzeyinde presantral girusta beyaz cevher alanında patolojik sinyal değişiklikleri izlenmişti(Resim1,2,3). Bilateral korona radiata, kaudat nukleus baş kesiminde, solda lentiform nukleus düzeyinde ve korpus kallosum spleniumu sağ tarafında fokal bir odakta diffüzyon ağırlıklı incelemede diffüzyon kısıtlaması eşlik etmekteydi(Resim 4). Serebellar hemisferlerde atrofi ile uyumlu görünüm ve serebellar foliada belirginleşme mevcuttu(-Resim 3). Ayrıca her iki tarafta periventriküler beyaz cevherde gliozis ile uyumlu patolojik sinyal değişikliği izlenmekteydi(Resim 1,2). Kısa ve orta TE (35 msec, 135 msec) değerli Multivoksel MR spektroskopi incelemesinde, bazal ganglionlar düzeyinden elde edilen değerlendirmede kolin artışı mevcuttu(Resim 5). Radyolojik bulgular Leigh ensefalopatisini destekler nitelikteydi. Hastanın genetik değerlendirmesi sonucunda SURF-1 gen mutasyonu saptanarak Leigh ensefalopatisi tanısı doğrulandı.

Bu olgu sunumundaki amacımız Leigh ensefalopatisinin heterojen bir hastalık olduğu, bazı hastaların infantil dönemde çok ağır respiratuar sıkıntılarının başladığı ancak daha silik mutasyonu olan hastalarda tanını ilerleyen yaşlara uzadığını göstermektir. Özellikle tipik lokasyonlardaki patolojik sinyal değişikliklerinin klinik ile uyumlu olması durumunda Leigh ensefalopatisi açısından anlamlı olabileceği akılda tutulmalıdır. Tanıya katkı sağlaması için MRG incelemesine MRS incelemesinin ilave edilmesi hastalar için mortal olan respiratuar semptomlar başlamadan önce klinisyenleri yönlendirerek genetik ile birlikte Leigh ensefalopatisi tanısının kesinleştirilmesine katkıda bulunur.

Anahtar kelimeler: Leigh ensefalopatisi, subakut sklerozan ensefalopati, mitokondrial sitopati, MRI, MR spektroskopi, COX, SURF-1

Kaynaklar

1. Lake NJ et al. Leigh syndrome: One disorder, more than 75 monogenic causes. Annals of Neurology,2016;79:190-203.
2. Rahman S, Blok RB, Dahl HH, et al. Leigh syndrome: clinical features and biochemical and DNA abnormalities. Ann Neurol. 1996;139(3):343–51.
3. Finsterer J. Leigh and Leigh-like syndrome in children and adults. Pediatr Neurol. 2008;39(4):223–35.
4. Leigh D. Subacute necrotizing encephalomyelopathy in an infant. J Neurol Neurosurg Psychiatry 1951;14:216–221
5.

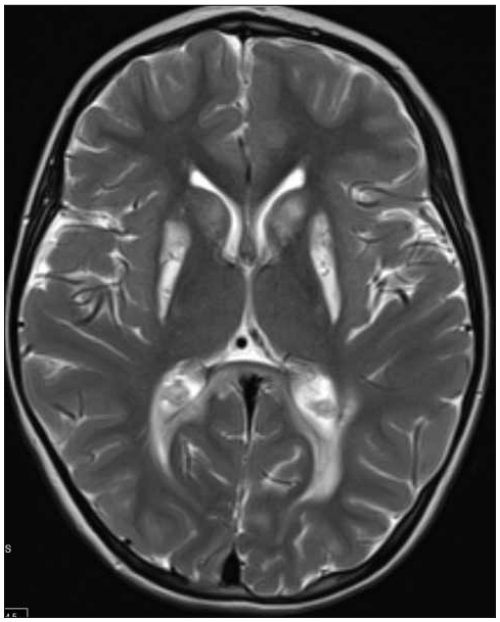

Resim 1. Aksiyel T2AG görüntülerde bilateral kaudat nukleus baş kesimi, lentiform nukleus ve posterior periventriküler beyaz cevherdeki patolojik sinyal değişiklikleri ve bazal ganglionlarda volum kaybı izleniyor

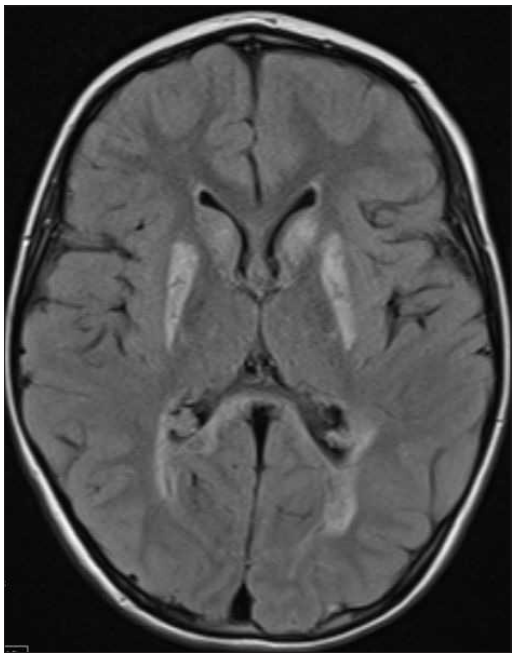

Resim 2. Aksiyel FLAIR sekansta bazal gangliyonlar, periventriküler bölge ve korpus kallosum spleniumundaki patolojik sinyaler izlenmekte

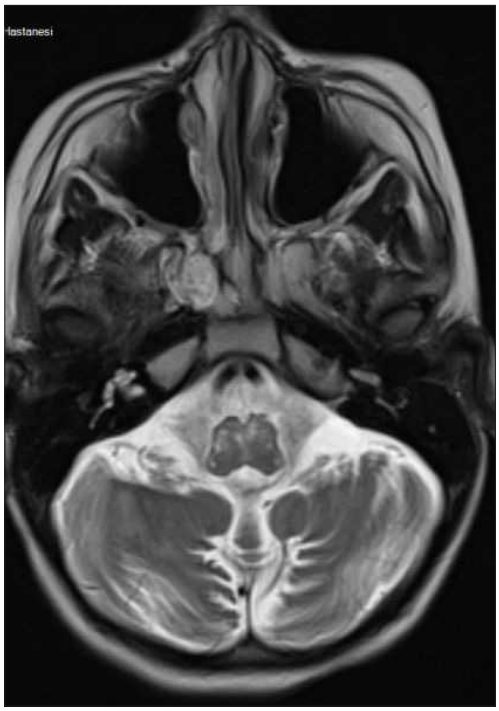

Resim 3. Aksiyel T2AG görüntülerde beyin sapındaki milimetrik-yamasal patolojik sinyaller ve serebellar atrofi bulguları izleniyor

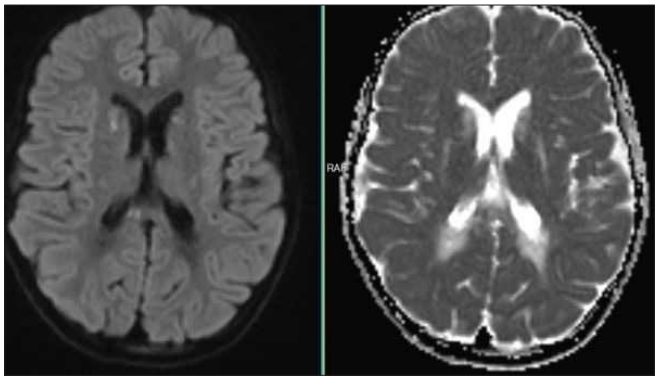

Resim 4. Diffüzyon ağırlıklı görüntüleme ve ADC haritalamasında her iki tarafta kaudat nukleus baş kesiminde ve korpus kallosum spleniumu sağ tarafında diffüzyon kısıtlaması izleniyor

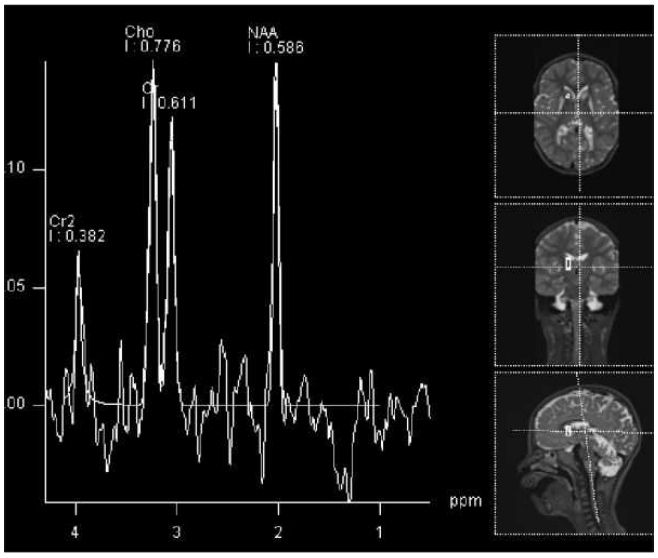

Resim 5. Orta TE değerli MRS incelemesinde sağda kaudat nukleus baş kesiminden yapılan örneklemelerde kolin değerindeki artış izleniyor

PS-445

ÇOCUK HASTALARDA MÜLLERİAN DUKTUS ANOMALİLERİNDE MRG BULGULARI;

Eda Almus[1], Seda Kaynak Şahap[2], Berna Uçan[2], Ercüment Altıntaş[1], Suat Fitoz[1]

[1]Ankara Üniversitesi Tıp Fakültesi, Pediatrik Radyoloji Bd
[2]SBÜ Ankara Dr Sami Ulus Kadın Doğum, Çocuk Sağlığı ve Hastalıkları Eğitim ve Araştırma Hastanesi, Pediatrik Radyoloji Bd

Giriş ve Amaç: Pediyatrik yaş grubunda, Müllerian yapıların gelişimi, füzyonu ve reabzorbsiyonu sırasında oluşan aksaklıklar sonucu meydana gelen uterin anomalilerde MRG bulguları sunulmuştur.

Aralarında uterin hipoplazi, unikornuat uterus, uterus didelfis (Resim 1), bikornuat uterus (Resim 2), septat uterus (Resim 3) ve arkuat uterusun yer aldığı, yaşları 13 ile 17 arasında değişen olgulardaki MR görüntüleme bulguları sunulmuştur. Değişkenlik göstermekle birlikte başvuru sırasındaki ana şikayetler primer amenore ve pelvik ağrı idi. Pelvik ağrılı olgularda başlıca anomali obstrükte sistemlerdi. Ayrıca renal agenezi nedeniyle incelenen bir olguda uterus diedelfis ve obstrükte sistem (Resim 4) gözlendi ve Herlyn Werner Wunderlich sendromu tanısı kondu.

MR inceleme uterin anomalileri tam doğruluk ile gösterdi.

Tartışma ve Sonuç: Gelişimin ilk 6. haftasından sonra Müllerian inhibe edici hormon yokluğu ile fetüs kız olarak farklılaşır. Müllerian kanallarından fallop tüpler, uterus, serviks ve vajen 2/3 üst kesimi geliştir. Belirtilen yapılar her iki Müller kanalının füzyonu ve rezorbsiyonunu içeren süreç sonrasında ortaya çıkar. Duraksamalar vajen, serviks ve uterusta aplazi veya hipoplaziye neden olurken füzyon kusurlarında bikornuat veya didelfis gelişimi gözlenebilir. İkinci basamakta yer alan, 9-12. Haftalar arasında gerçekleşen, uterovajinal septal rezorbsiyon problemlerinde ise septat veya arkuat uterus gelişimi gözlenir.

Müllerian duktus anomalilerinde (MDA) ilk inceleme yöntemi ultrasonografidir (US). Çoğu olguda US yeterli iken kompleks anomaliler, serviks veya vajenin değerlendirilmesi gereken durumlarda MR gerekebilir.

MDA'de en sık kullanılan sınıflama embriyolojiyi temel alan The American Fertility Society'nin tanımladığı 7 grubu içeren sistemdir. 1. grupta uterin hipoplazi ve aplazi yer almakta olup Mayer-Rokitansky-Küster-Hauser sendromunun bir parçasıdır. MR primer amenorenin androjen duyarsızlık gibi diğer nedenlerini dışlama yönünde önemli role sahiptir. 2. Grupta rudimente duktus tarafında endometriumun gösterilmesinde MR vazgeçilmezdir. 3. Grup sıklıkla obstrükte sistemleri içermekte olup hematometrokolpos ve çift sistem gösterilmesinde US'e göre belirgin üstündür. 4. Grup tanısında primer yöntem US olmakla birlikte MR inceleme 10 mm'den büyük fundal kleft varlığını net ortaya koyarak füzyon veya reabzorsiyon anomali ayrımını yapar. 5. Grup en sık görülen MDA olup septumun fibröz veya müsküler yapısı ile bikornuattan ayrımı için MR gereklidir. 6. Grupta ise MR ile geniş tabanlı yumuşak dokunun fundus düzeyinde endometrial kaviteye indentasyonu net olarak ortaya konur. 7. Grup inutero dietilstilbestrol maruziyeti sonucu oluşan 'T' şekilli uterustur.

Sonuç olarak Müllerian kanalların gelişimi sırasında oluşan bozukluklar kompleks anatomik anomalilere neden olabilir. Çocuklarda anomalinin tam doğruluk ile tanımlanması oldukça önemli olup MR inceleme noninvaziv, radyasyon içermeyen ve yüksek yumuşak doku kontrastı ile en iyi yöntem olarak göze çarpmaktadır.

Anahtar kelimeler: mullerian ducts, uterus, didelphys

Kaynaklar

1. Behr, S.C., J.L. Courtier, and A. Qayyum, Imaging of müllerian duct anomalies. Radiographics, 2012. 32(6): p. E233-E250.
2. Yousef, A.F., H.M. Khater, and I.A. Hussein, Imaging of Müllerian duct anomalies. Benha Medical Journal, 2018. 35(2): p. 194.
3. Robbins, J.B., et al., Müllerian duct anomalies: embryological development, classification, and MRI assessment. Journal of Magnetic Resonance Imaging, 2015. 41(1): p. 1-12.

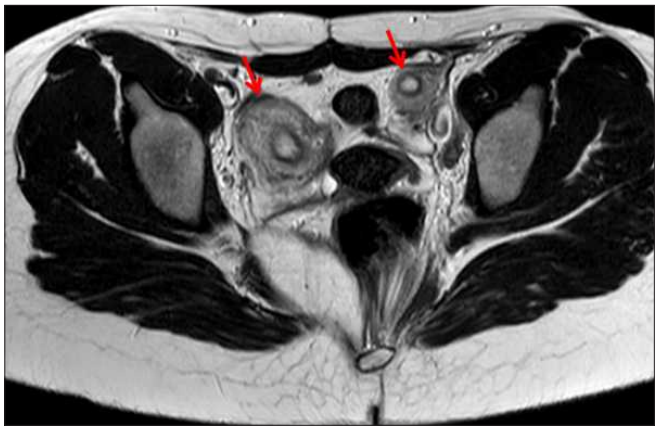

Resim 1

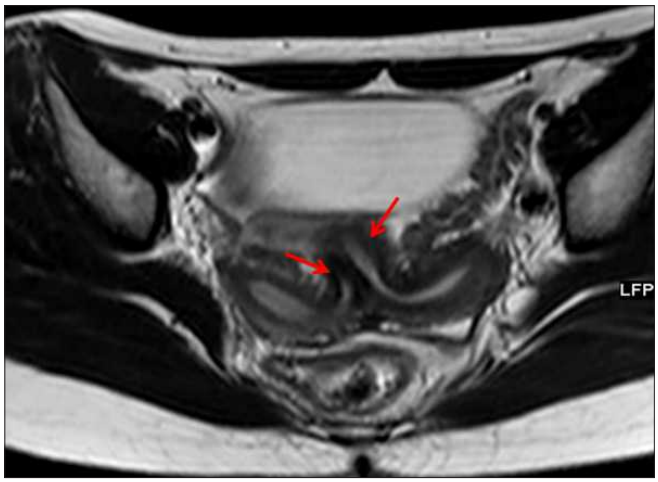

Resim 2



Resim 3

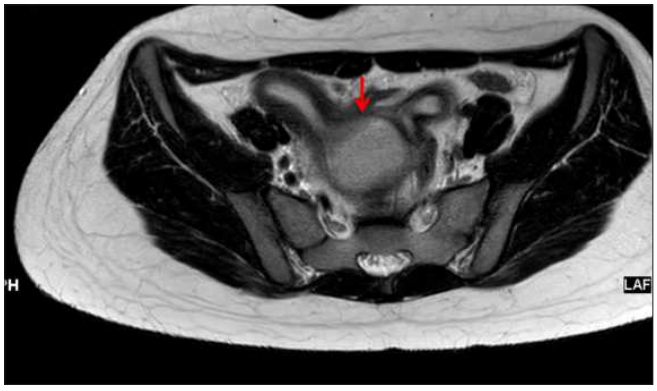

Resim 4

Pediatrik Radyoloji

PS-446

YENİDOĞANDA BİLATERAL NUCK KANAL HİDROSELİ: SONOGRAFİK BULGULAR

Merter Keçeli[1], **Mualla Akdeniz**[2]

[1]*TC SBÜ Konya Sağlık Uygulama ve Araştırma Merkezi, Pediatrik Radyoloji Bl.*
[2]*TC SBÜ Konya Sağlık Uygulama ve Araştırma Merkezi, Radyoloji Bl.*

Kız ve erkek fetüste gubernakulum pelvis gelişiminde önemli rol oynar. Gubernakulum gonadların alt polunden başlayıp inguinal kanal boyunca uzanarak, inguinal bölge cildine dek uzanan fibromuskuler bir bandır. Kızlarda labia majora dek uzanır (1). Paryetal peritonun, gubernakulum ile birlikte inguinal kanal içine invagine olması ile Nuck Kanalı oluşur. Bu kanal kızlarda, gebeliğin 7. ayından itibaren üstten alta doğru kapanmaya başlar. Birinci yaşta kapanma tamamlanır. Erkekte kanalın alt ucu tunika vaginalisi oluşur. Nuck Kanalı kapanmadığında çok sayıda patolojik sonuç ortaya çıkar(2).

Olgu: Her iki inguinal bölgede ele gelen kitle nedeni ile Çocuk Hastalıkları Polikliniği'ne başvuran 20 günlük olgu normal spontan vaginal yolla, miadında doğmuştu. İnguinal bölgedeki kitleler doğumdan hemen sonra belirginleşmiş. Travma öyküsü, kusma veya konstipasyonu yoktu. Diğer fizik inceleme ve laboratuar bulguları doğaldı. Bölgeye yönelik utrasonografide, her iki inguinal kanalda sıvı içeren kistik yapılar mevcuttu. Bu yapılar kaudalde labia majora ilerlemekte olup, içlerinde vasküler pedinkülleriyle periton bağlantısı olan parankimal doku içermekteydi (Resim.1). Parankim yapı üzerinde büyüğü 7mm boyutta birkaç basit kistik oluşum mevcuttu (Resim.2). Bulgular, bilateral Nuck Kanalı hidroseli ve içine herniye olmuş over tanısını destekler nitelikteydi. Her iki over ve damarlanması doğaldı. Olgunun ebeveynleri cerrahi tedaviyi kabul etmedi.

Tartışma: İnguinal bölge kitleleri arasında önemli yeri olan Nuck Kanal Hidroseli, kanalın kapanmaması sonucu gelişir. İçinde döşeli sekretuar membranın sekresyon ve absorbsiyon dengesizliği sonucu kist formasyonu oluşur. Travma veya infeksiyon lenfatik drenaj bozulması diğer nedenlerdir. Sıklıkla idiopatiktir (1). Lezyon redukte edilebilir. Ağrısız olması önemli bulgudur. Prematür infantlarda daha sıktır. Sıklıkla 5 yaş altında kız çocuklarında tanımlanmıştır. İnfekte olabilir. (3,4)

Bazen, patent kanal içine over, uterus, omental yağ, barsak veya mesane herniye olabilir. Bu yapıların beslenmesi bozulabilir, iskemi gelişebilir (4).

Lenfadenomegali, inguinal herni, tümör, damar anomalisi, kalça kaynaklı ganglion başta olmak üzere geniş bir ayırıcı tanı listesi vardır (3,5).

Klinik incelemede inguinal herni ya da lenfadenitten ayrıdedilemediğinde radyolojik görüntüleme tanıya ulaşmada yardımcıdır. Ultrasonografi, bilgisyarlı tomografi, manyetik rezonans görüntüleme ile kistik yapının seyri, periton ile devamlılığı ve içeriği detaylı şekilde görüntülenebilir (5).

Temel tedavi yöntemi, cerrahi ile rezeksiyon ve prosesus vaginalis ligasyonudur (2-4).

Sonuç olarak; Nuck Kanal Hidroseli kız çocukta inguinal bölge kitleleri ayırıcı tanısında radyoloğun aklında bulunması gereken bir olasılıktır. Akılda tutulmalı ve içine herniye olan doku varlığı ve bu dokunun beslenmesi araştırılmalıdır.

Bilateral Nuck kanal hidroseli ve over herniyasyonu tanımlanan olgumuz 20 günlüktür. Bu yaş grubunda literatürde az sayıda olgu tanımlanmıştır.

Anahtar kelimeler: Nuck kanal kisti, inguinal kitle, radyoloji

Kaynaklar

1. Yang DM, Kim HC, Kim SW. Et al.(2014). Ultrasonographic diagnosis of ovary-containing hernias of the canal of Nuck. Ultrasonography 33:178-183.
2. Cascini V, Lissi G, Di Renzo Det al (2013). Irreducible indirect inguinal hernia containing uterus and bilateral adnexa in a premature female infant: report of an exceptional case and review of literature. J Pediatr Surg 48:e17-e19.
3. Acu L, Acu B (2017) Cyst of the Canal of Nuck Mimicking Inguinal Hernia: A Case Report. OMICS J Radiol 6:251. doi: 10.4172/2167-7964.1000251
4. Park SJ, Lee HK, Hong HS, Kim HC, Kim DH, et al. (2014) Hydrocele of the

canal of Nuck in a girl: ultrasound and MR appearance. Br J Radiol 77: 243-244.
5. Jagdale R, Agrawal S, Chhabra S, Jewan SY (2012) Hydrocele of the canal of Nuck: value of radiological diagnosis. J Radiol Case Rep 6: 18-22.

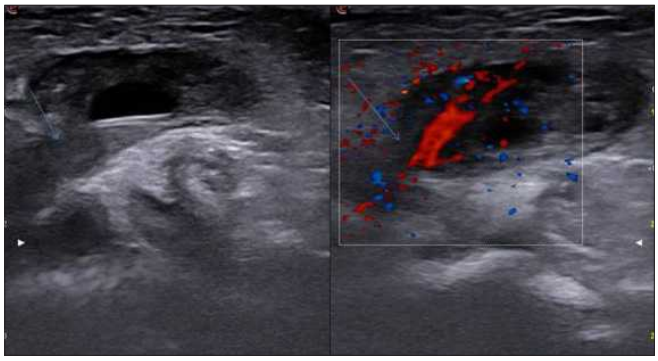

Resim.1 Sağ ve sol inguinal bölgede periton ile devamlılık gösteren Nuck Kanal Hidroseli görülüyor. İçine herniye overlerin vasküler pedinkülü periton ile bağlantılıdır (ok).

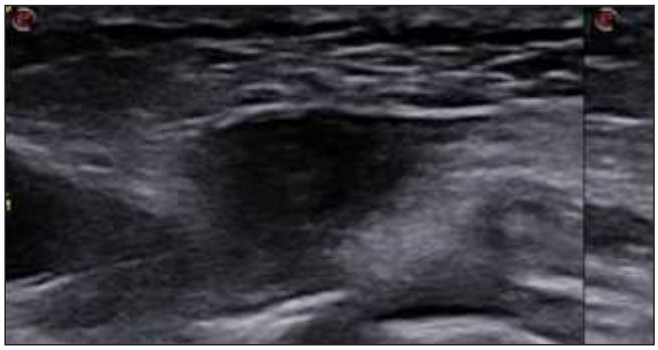

Resim. 2 Sağ ve sol inguinal bölgede Nuck Kanal hidroeli içine herniye overin üzerinde follikül benzeri oluşum görülmektedir (ok).

Pediatrik Radyoloji

PS-447

TÜKÜRÜK BEZLERİ VE BİLATERAL BÖBREK TUTULUMU İLE PREZENTE OLAN AKUT LÖSEMİ- INITIAL PRESENTATION OF ACUTE LEUKEMIA WITH SALIVARY GLAND AND RENAL INFILTRATION

Emil Settarzade, Ercan Ayaz, Hatice Nursun Özcan

Hacettepe Üniversitesi Tıp Fakültesi Radyoloji AD

Giriş ve Amaç: Akut lenfoblastik lösemi (ALL) çocukluk çağının en sık malignitesidir. Klinik bulgular lösemik hücrelerin kemik iliği ve ekstramedüllar infiltrasyonuna bağlı olarak ortaya çıkmaktadır. Akut lenfoblastik lösemili hastaların birçoğunda ateş, morarma, mukozal kanama, kızarıklık, kemik ağrısı, hepatosplenomegali ve lenfadenopati görülmektedir (1). Tanı anında ekstramedüller tutulumun olduğu yapılar çoğunlukla karaciğer, dalak, lenf nodları, testis ve beyin olup, böbrek tutulumu da bildirilmiştir (2). Bununla beraber ALL başlangıcında parotis tutulumu nadiren bildirilmiştir (3). Bilateral nefromegali ve parotis tutulumun olduğu lösemi olguları oldukça ender olup literatürde sadece birkaç vakada bildirilmiştir (2). Bu sunumda, parotis bezi, submandibular bez ve bilateral böbrek tutulumu olan akut lösemili olgunun ultrasonografi (US) ve bilgisayarlı tomografi (BT) bulgularının sunulması amaçlanmıştır.

Olgu: Bilinen bir hastalığı olmayan 2 yaşında erkek hasta, 2 ay önce geçirdiği üst solunum yolu enfeksiyonu sonrasında sırasıyla kafasında, kulağında, çene altında ve parotis bölgesinde kızarıklık ve şişlikler nedeniyle hastanemize başvurmuşdu. Ateş ve kilo kaybı olmayan hastada belirgin gece terlemeleri mevcuttu. Yapılan kemik iliği aspirasyon biyopsisi sonrası hastaya T hücre kökenine işaret eden akut lenfoblastik lösemi tanısı konuldu. Ekstramedüller tutulum açısından yapılan US ve kontrastlı BT tetkikinde sağ parotis ve sağ submandibular bezde ve her iki böbrekte difüz büyüme vardı (Resim 1,2,3,4). Parotis ve submandibular bezlere uygulanmış olan kalın iğne biyopsileri sonucunda lösemik infiltrasyon doğrulandı.

Tartışma: Çocuklarda tükürük bezi büyümesinin en sık nedeni enfeksiyöz ve inflamatuar süreçler olarak bilinmektedir (3). Pediatrik populasyonda tükürük bezi tümörleri nadir olup bunların yaklaşık %80'i benign lezyonlardır (4). En sık malign lezyonlar mukoepidermoid karsinom ve rabdomyosarkomdur (4). Parotis bezi, relaps olmuş ALL ve AML hastalarında ekstramedüller tutulum alanlarından biri olarak bildirilmektedir (5). Ancak akut löseminin başlangıç bulgularından biri olarak parotis bezi tutulumu nadir olup bildirilmiş vaka sayısı oldukça azdır (2, 3, 6).

Böbreklerin lösemik infiltrasyonu ALL'li çocuk hastalarda iyi bilinen bir durumdur (2, 7). Böbrek tutulumunun genellikle hastalığın geç dönemlerinde ortaya çıktığı bilinse de, bizim vakamızda olduğu gibi nadir de olsa, başlangıçta görülebilir (8). Ayrıca, ALL'li bir çocuk hastada tek başlangıç bulgusu olarak bilateral nefromegali olgusu da bildirilmiştir (9). Görüntülemede böbreklerde simetrik büyüme ve kortikomedüller ayırım yapılamayan olgularda ayırıcı tanıda ilk planda infiltratif süreçlerin düşünülmesi gerektiği belirtilmiştir (10).

Literatür taramamız sonucunda ALL başlangıcı aşamasında tükürük bezi ve böbrek tutulumunun birlikteliğinin oldukça nadir olduğu anlaşılmaktadır. Daha önce bildirilmiş olguların birçoğunda tükürük bezlerinden sadece parotis tutulumundan bahsedilmiş olup, bizim olguda ayrıca ipsilateral submandibular bez tutulumu da mevcuttur. Olgumuzda parotis ve submandibular bez tutulumu biyopsi ile, böbrek tutulumu ise radyolojik olarak gösterildi.

Sonuç: Görüntülemede tükürük bezi büyümesi ve organomegali olan hastalarda akut lösemi her zaman ayırıcı tanıda bulunmalıdır. Görüntüleme bulgularına aşinalık tanı ve tedavinin gecikmesini önleyebilir, ve bu bağlamda oldukça önem arz etmektedir.

Anahtar kelimeler: lösemi, tükürük bezi, böbrek

Kaynaklar

1. Clarke RT. Clinical presentation of childhood leukaemia: a systematic review and meta-analysis. Arch Dis Child. 2016;101(10):894-901.
2. Saha A. Bilateral parotid gland enlargement and palpable nephromegaly in infant acute lymphoblastic leukemia: case report and review of the literature. J Pediatr Hematol Oncol. 2014;36(3):246-8.
3. Sneha LM. Bilateral parotidomegaly as an initial manifestation of acute lymphoblastic leukemia in a child: A case report and review of literature. Natl J Maxillofac Surg. 2017;8(1):55-7.
4. Bentz BG. Masses of the salivary gland region in children. Arch Otolaryngol Head Neck Surg. 2000;126(12):1435-9.
5. Mesa JR. Parotid and central nervous system relapse during complete hematologic remission in acute promyelocytic leukemia. Haematologica. 1999;84(6):565-6.
6. Kulkarni KP. Unusual manifestations of childhood ALL: isolated parotid involvement at presentation. Asian Pac J Cancer Prev. 2010;11(1):267-8.
7. Mantan M. Acute lymphoblastic leukemia: an unusual cause of nephromegaly in infancy. Indian J Pediatr. 2010;77(5):583.
8. Ali SH. Acute lymphoblastic leukemia presenting as bilateral renal enlargement in a child. Med Princ Pract. 2008;17(6):504-6.
9. Aguayo P. Massive bilateral nephromegaly in acute lymphoblastic leukemia: a case report. Eur J Pediatr Surg. 2009;19(5):332-4.
10. Pickhardt PJ. From the archives of the AFIP. Infiltrative renal lesions: radiologic-pathologic correlation. Radiographics. 2000;20(1):215-43.

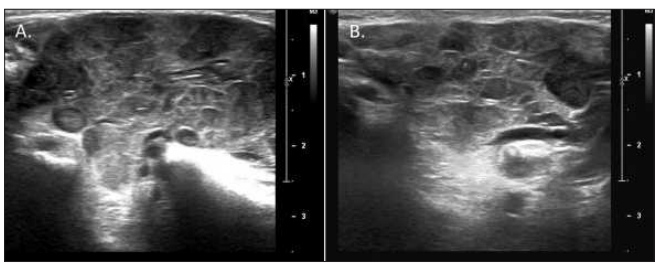

Resim 1. Boyun bölgesine yapılan yüzeyel ultrasonografide sağ parotis (A) ve submandibuler (B) bezde boyut artışı, parankimde heterojenite ve nodüler görünüm izlenmektedir.

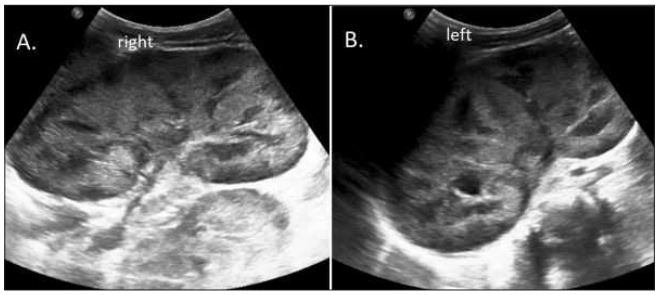

Resim 2. Transabdominal ultrasonografide her iki böbrekte ileri derecede büyüme, parankim kalınlıklarında difüz artış ve kortikomedüller ekojenite artışı izlendi.

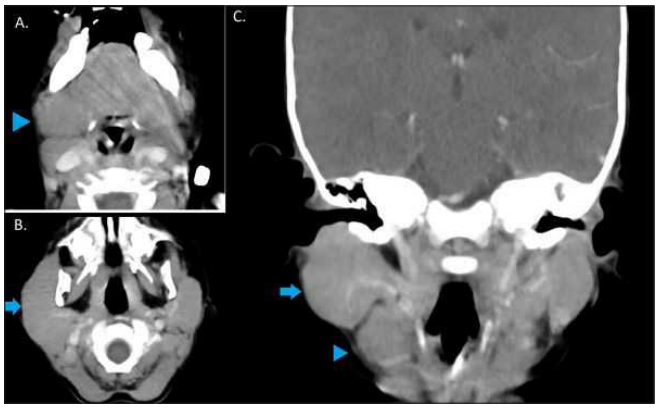

Resim 3. Aksiyel (A,B) ve koronal reformat (C) kontrastlı boyun BT sağ submandibular (ok başı) ve sağ parotis (ok) bezinde belirgin boyut artışını göstermektedir.

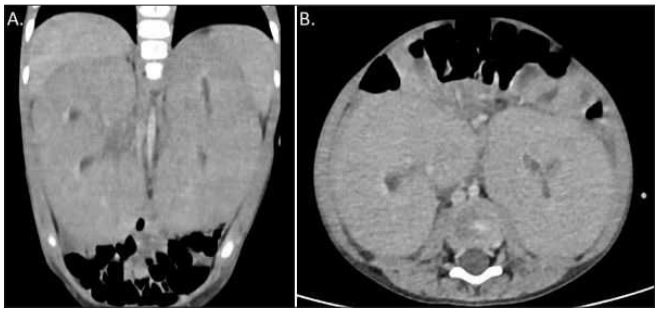

Resim 4. Koronal (A) ve aksiyel (B)kontrastlı abdominal BT kesitlerinde her iki böbrekt difüz büyüme ve parankim dansitelerinde hafif azalma izlenmektedir.

Pediatrik Radyoloji

PS-448

İÇTİKLERİMİZE DİKKAT EDELİM! FARKLI TOKSİK ETKENLERE BAĞLI EKZOJEN LİPOİD PNÖMONİ

Ercan Ayaz[1], Berna Oğuz[1], Uğur Özçelik[2], Mithat Haliloğlu[1]

[1]*Hacettepe Üniversitesi Tıp Fakültesi, Radyoloji AD*
[2]*Hacettepe Üniversitesi Tıp Fakültesi, Pediatri AD, Pediatrik Göğüs Hastalıkları Bilim Dalı*

Giriş ve Amaç: Lipoid pnömoni (LP) akciğer alveollarinde lipid birikimine bağlı olarak ortaya çıkan akut veya kronik inflamatuar reaksiyon nedeniyle oluşur [1]. Alveolar makrofajlarda lipid birikimi sonrası endojen LP şeklinde görülebileceği gibi, hayvansal veya bitkisel yağ ürünlerinin aspirasyonu sonrası ekzojen LP olarak da oluşabilir [1]. Klinik şüphe ve ayrıntılı hasta hikayesi ekzojen LP tanısında ve etkenin ortaya çıkarılmasında büyük önem taşır [2]. Biz bu sunumda farklı toksik maddelerin aspirasyonu sonrası ortaya çıkan iki LP vakasını sunarak nadir görülen bu konuda duyarlılığı arttırmayı amaçlıyoruz.

Olgu Sunumu:

Olgu 1: Bilinen mukopolisakkaridoz (MPS) tanısı bulunan 12 yaşındaki kız hasta, acil servise pet şişeye konulmuş olan tineri içtikten sonra annesi ile başvurdu. Acilde gastrik lavaj uygulandıktan sonra destek tedavi ile taburcu edildi. 4 gün sonra ateş ve halsizlik nedeniyle tekrar acile geldi. Akciğer radyografisinde kemik deformitelerinin yanı sıra sol akciğer alt zonda infiltrasyon ve solda plevral efüzyon saptandı (Resim 1). Bilgisayarlı tomografide (BT) sol alt lobdaki konsolidasyon içerisinde nodüler yağ dansitesinde alanlar dikkati çekti (Resim 2). Bulgular akut LP ile uyumlu olarak değerlendirildi. Tedavi sonrası 9. günde çekilen akciğer grafisinde sol alt zondaki infiltrasyonun ve efüzyonun gerilediği görüldü (Resim 3). Hastanın intravenöz antibiyotik tedavisi tamamlandıktan sonra 14. günde taburcu edildi.

Olgu 2: Yenidoğan döneminde anal atrezi nedeniyle opere olan 7 yaşındaki kız hasta, inatçı öksürük ve ateş nedeniyle başvurdu. 2 yıl önce de başvuran hastanın o zamanki akciğer grafisinde sol retrokardiyak alanda ve sağ parakardiyak alanda infiltrasyonları (Resim 4), BT'de sağ alt ve orta lobda, sol alt lobda konsolidasyonları ve hiler lenfadenopatileri vardı (Resim 5). Kontrol BT incelemesinde boyutlarında hafif küçülme olmakla birlikte aynı lokasyonlarda konsolidasyon izlendi (Resim 6). Mediastinal pencerede tekrar incelendiğinde yağ dansitesinde alanların olduğu görüldü. Hastanın kronik kabızlık nedeniyle likit parafin kullandığı ancak son yıllarda azalttığı öğrenildi. Bu bilgiyle kronik LP düşünülen hastanın tanısı bronkoskopik biyopsi ile doğrulandı.

Tartışma ve Sonuç: Tiner, kolay bulunabilir olması nedeniyle sokak çocukları tarafından istismar edilir. Ayrıca evlerde içecek şişelerine konulduğunda küçük çocuklar tarafından yanlışlıkla tüketilebilir [2,3]. Tinerdeki uçucu hidrokarbon ürünlerinin neden olduğu LP, hidrokarbonlara bağlı olarak sirklerde çalışan "ateş yiyen"lerde de tanımlanmıştır [4,5]. Bizim olgumuzda olduğu gibi erişkinlerde de hidrokarbon inhalasyonuna bağlı akut LP vakalarında plevral efüzyon, hipodens nodüler alanlar içeren alt lob konsolidasyonları tanımlanmıştır [6].

Kronik LP daha sık görülmekte olup tekrarlayan lipid partiküllerinin aspirasyonu sonucu oluşur. Sıklıkla erişkin yaş grubunda görülmekle birlikte, mental retardasyonu bulunan, yarık damaklı veya kronik kabızlığı bulunan çocuklarda da görülebilir [1]. Kronik LP'de konsolidasyon alanları içerisinde -30 HU'ya ulaşan yağ dansitesinde alanların görülmesi tanısaldır. Etken maruziyeti devam ederse kronik süreçte interstisyel dokunun harabiyeti fibrozis ile sonuçlanarak son dönem akciğer hastalığına ilerleyebilir [1]. Ailelerin ve klinisyenlerin toksik maddelerin günlük yaşamda ve tedavide kullanılması sırasında dikkatli olmaları gerekir. Radyologların LP'yi ayırıcı tanıda düşünmesi ve detaylı klinik bilgi almaları gerekir.

Anahtar kelimeler: lipoid pnömoni, bilgisayarlı tomografi, atipik pnömoni, aspirasyon

Kaynaklar

1. Betancourt SL, Martinez-Jimenez S, Rossi SE, Truong MT, Carrillo J, Erasmus JJ. Lipoid Pneumonia: Spectrum of Clinical and Radiologic Manifestations. AJR 2010;194:103–109
2. Sen V, Kelekci S, Selimoglu Sen H, Yolbas I, Gunes A, Abakay O, et al. An evaluation of cases of pneumonia that occurred secondary to hydrocarbon exposure in children. Eur Rev Med Pharmacol Sci. 2013;17 Suppl 1:9–12.
3. Bahceci Erdem S, Nacaroglu HT, Isgüder R, Unsal Karkiner CS, Alper H, Can D. Pulmonary complications of chemical pneumonia; a case report. Arch Argent Pediatr 2016;114(4):e245-e248
4. Tas S, Duru Y, Karaman C. Fire-eater's pneumonia. Diagnostic and Interventional Radiology 2015;21:267-268
5. Kadakal F, Uysal MA, Gülhan NB, Turan NG, Bayramoglu S, Yılmaz V. Fire-eater's pneumonia characterized by pneumatocele formation and spontaneous resolution. Diagn Interv Radiol 2010; 16:201–203.
6. Makrygianni EA, Palamidou F, Kaditis AG. Respiratory complications following hydrocarbon aspiration in children. Pediatr Pulmonol. 2016;51:560–569



Resim 1. 12 yaşında tip 3 mukopolisakkaridoz tanılı kız hasta. Ekspiryum fazında elde edilmiş olan akcier grafisinde S şeklinde torakolomber skolyoz ve kostalrda genişlemelere ek olarak sol kostofrenik sinüsü dolduran plevral effüzyon ve sol alt zonda opa

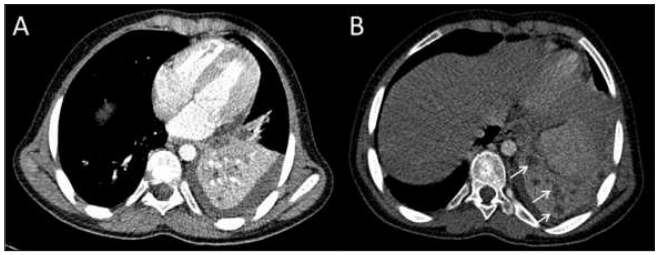

Resim 2. Hastanın farklı pencerelerdeki (A,B) IV kontrastlı aksiyel BT görüntülerinde sol akciğer alt lobda kontrast tutulumu gösteren konsolidasyon alanı içerisinde nodüler yağ dansitesinde alanlar (oklar) ve eşlik eden sol plevral aralıkta efüzyon izlen

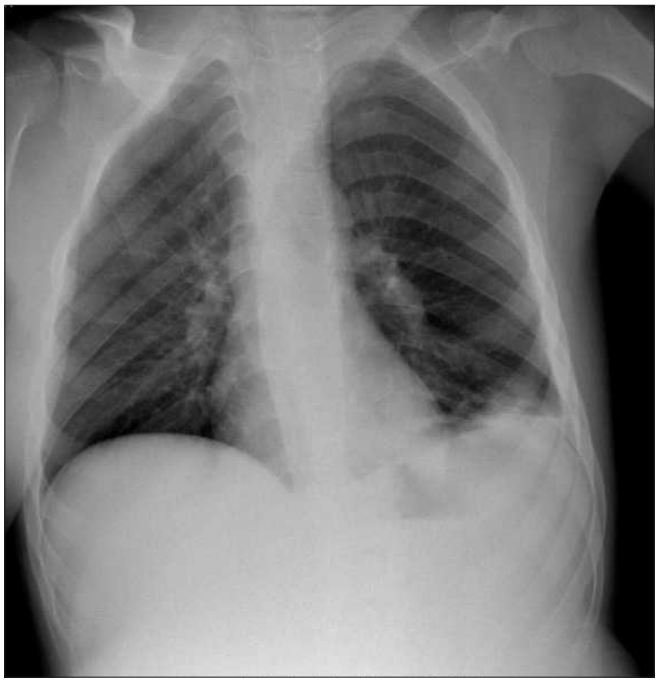

Resim 3. Hastanın yatışının 9. gününde çekilen kontrol akciğer grafisinde sol plevral efüzyon ve sol alt zondaki infiltrasyon alanı izlenmekle birlikte önceki incelemeye göre azalmıştır.

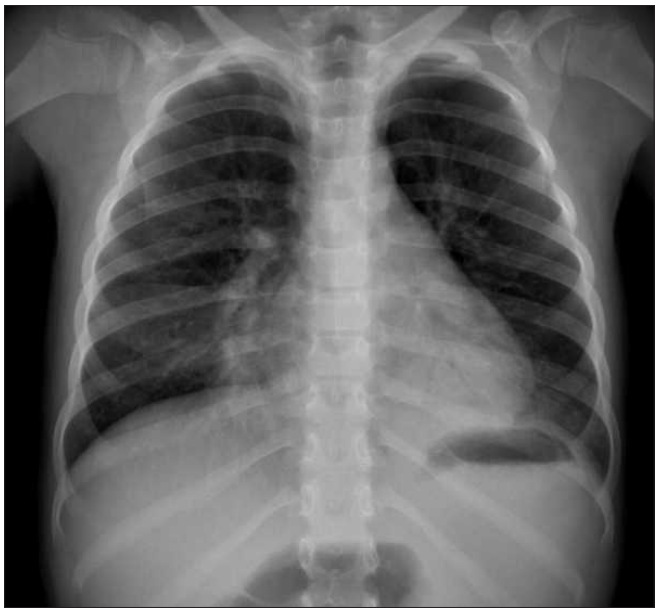

Resim 4. Beş yaşındaki kız hastanın PA akciğer grafisinde sol retrokardiyak ve sağ parakardiyak alanda hava bronkogramı içeren konsolidasyon alanları görülmektedir.

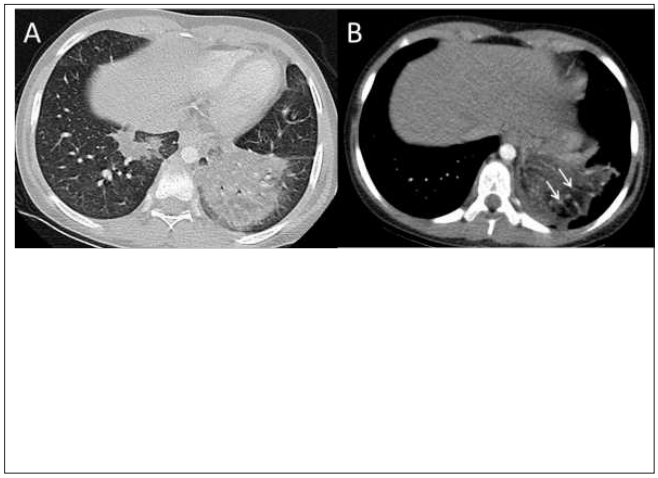

Resim 5. Hastanın aksiyel BT görüntülerinde en belirgin sol alt lobda olmak üzere, sağ alt ve orta lobda da izlenen buzlu cam dansitesinde konsolidasyon alanları ve interlobüler septal kalınlaşmalar vardır.

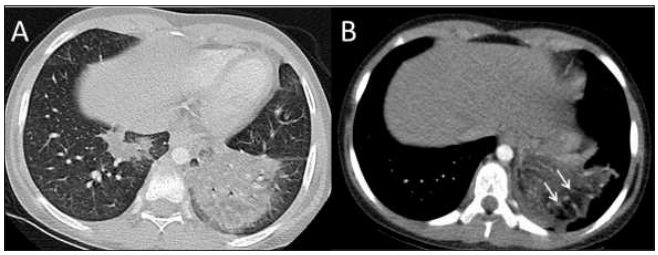

Resim 6. Hastanın 2 yıl sonra çekilen kontrol BT incelemesinde (A,B) boyutları hafif azalmakla birlikte her iki akciğer alt lobdaki konsolidasyon alanlarının sebat ettiği görülmektedir. Konsolidasyon içindeki yağ dansitesinde alanlar (oklar), mediasten pe

Pediatrik Radyoloji

PS-449

LITTORAL CELL ANGIOMA OF THE SPLEEN IN A CHILD WITH AN UNCOMMON PRESENTATION (PEDİATRİK HASTADA NADİR BİR DALAK TÜMÖRÜ: LİTTORİAL HÜCRELİ ANJİOSARKOM)

Güleç Mert Doğan[1], Ahmet Sığırcı[1], Hilal Er Ulubaba[2], Aslınur Cengiz[1]

[1]*İnönü University Radiology*
[2]*Malatya Hasan Calık Public Hospital*

Introduction: Littoral cell angioma (LCA) is a rare primary splenic vascular tumor, that originates from littoral cells lining the splenic red pulp sinuses. LCA is typically diagnosed in adults, rarely in children (1,2). We report an unusual case of littoral cell angioma of the spleen, that was presented as a large solitary mass.

Case Report: A 13-year-old boy was admitted with abdominal pain. At his abdominal Ultrasound (figure 1) there was a lesion near the lower pole of the spleen, which was isoechoic with the spleen. An encapsulated 110*90*85 mm lesion, which was hypointense in T1 weighted and heteregenous hyperintense in T2 weighted images (figure 2) was detected in abdominal MRI. The lesion had a progressive persistent contrast enhancement at postcontrast images (figure 3) and a diffusion restriction at DWI image(figure 4). There were a few linear hyperintencities alining from periphery to the center of the lesion at T1(figure 2a) and T2 weighted images(figure 2b) with a central millimetric hypointense foci at T2 weighted images(figure 2d). The histopathologic diagnosis was ''littoral cell angioma of the spleen'' after splenectomy. There was no residual mass or relapse at the control MRI at the postoperative first year.

Discussion: Although there is no age predilection, LCA is extremely rare in children and usually occurs in adults. Only a few pediatric cases have been reported in literature (1,3,4). Imaging findings including Ultrasound, CT and MRI have been described in several articles, but the findings are unfortunately nonspecific (2,5). Differential diagnosis is broad and includes vascular malformations such as hemangiomatosis and lymphangiomatosis, vascular tumors such as hemangioendothelioma and hemangiopericytoma, infectious processes such as tuberculosis and fungal disease, as well as malignant processes such as lymphoma and metastatic disease.

Typically, littoral cell angioma presents with splenomegaly caused by multiple nodules. Since the lesion of our patient was solitary, those diseases were not considered in differential diagnosis. Sclerosing Angiomatoid Nodular Transformation (SANT) of the spleen was thought in our differential diagnosis.

Conclusion: Currently, final diagnosis is only possible by histopathological examination. A majority of LCAs are multinodular, although some may present as solitary lesion, as in our case.

Anahtar kelimeler: spleen neoplasm, pediatric patient, littoral cell angioma

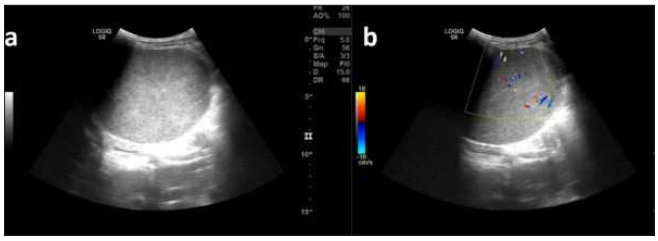

Figure 1. a. Abdominal Ultrasound. Isoechoic lesion near the lower pole of the spleen b.Colour Doppler Ultrasound. central and peripheral feeding vessels in the lesion



Figure 2. a. Axial T1 Weighted fat suppressed image b. Axial T2 Weighted fat suppressed image c. Coranal T1 Weighted Dixon no fat only image d.Coronal T2 Weighted image

References

1. Falk S, Stutte HJ, Frizzera G (1991) Littoral cell angioma. A novel splenic vascular lesion demonstrating histiocytic differentiation. Am J Surg Pathol 15:1023–1033
2. Bhatt S, Huang J, Dogra V (2007) Littoral cell angioma of the spleen. AJR 188:1365–1366
3. Anton-Pacheco J, Ayuso RM, Cano I et al (2000) Splenic littoral cell angioma in an infant. J Pediatr Surg 35:508–509
4. Ertan G, Tekes A, Mitchell S et al (2009) Pediatric littoral cell angioma of the spleen: multimodality imaging including diffusion-weighted imaging. Pediatr Radiol 39:1105–1109
5. Schneider G, Uder M, Altmeyer K et al (2000) Littoral cell angioma of the spleen: CT and MR imaging appearance. Eur Radiol 10:1395–1400

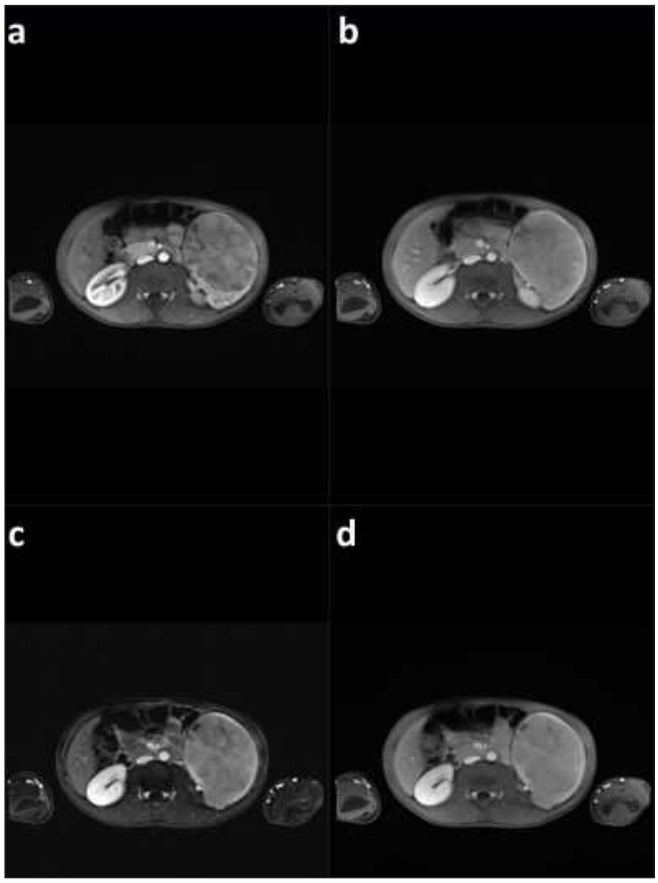

Figure 3. T1 Weighted fat suppressed subtracted dynamic images a. early arterial phase b. late arterial phase c. portal phase d.venous phase persistent progressive contrast enhancement

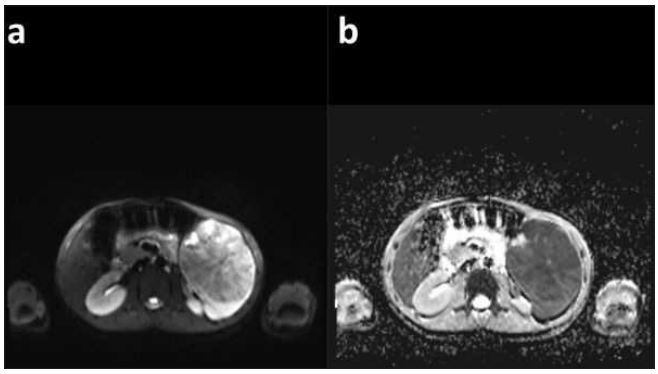

Figure 4 a. DAI image b.ADC image, diffusion restriction in the lesion

Pediatrik Radyoloji

PS-450

MELORHEOSTOZİS (LERİ HASTALIĞI) HASTALIĞINDA YUMUŞAK DOKU KİTLESİ: NADİR PEDİATRİK PREZENTASYON

Eda Almus[1], Hakan Baş[2], Serdar Akyar[2], Suat Fitöz[1]

[1]Ankara Üniversitesi Tıp Fakültesi, Çocuk Radyolojisi Bd
[2]Ankara Üniversitesi Tıp Fakültesi, Radyoloji AD

Giriş ve Amaç: Nadir görülen, sıklıkla erken çocukluk çağında izlenen, benign, sklerozan kemik displazisi olan melorheostozisin radyolojik bulguları sunulmuştur.

Olgu Sunumu: 6 yaşında erkek hasta sağ bacak ağrısı ve popliteal bölgede şişlik şikayetiyle başvurmuştur. Kruris grafisinde tibiada 'damlayan mum ' görünümünde skleroz artışı izlenmiştir (Resim 1). Popliteal kitleye yönelik BT incelemede ağırlıklı olarak tibia diafiz medialini ilgilendiren, epifizlerde ve talusta da izlenen skleroz ve kortikal kalınlaşma (Resim 2) yanısıra popliteal fossada ossifikasyon barındıran yumuşak doku kitlesi (Resim 3 ve Resim 4) saptanmıştır. Bulgular melorheostozis ve bununla ilişkili çok nadir yumuşak doku kitle eşlikçiliği ile uyumlu bulunmuştur.

Tartışma ve Sonuç: Melorheostozis nadir görülen benign, sklerozan kemik displazisidir [1-3]. Sporadiktir ve sıklıkla erken çocukluk döneminde izlenir [3]. En sık semptom ağrıdır [2]

Karakteristik radyolojik bulgusu; tek veya birbirine komşu çoklu kemiklerde 'damlayan mum' görünümüne neden olan kortikal ve medüller hiperosteozistir [1]. Segmental ve unilateral olma eğilimindedir [3]. Alt ekstremite tutulumu daha sık olup diafizer tutulum ön plandadır. Monostotik, poliostatik ve monomelik olabilirler [1, 3]. En sık monomelik formu izlenir [2]. Cilt lezyonları, vasküler anomaliler ve eklem kontraksiyonları ile ilişkili olabilirler [3].

Nadir de olsa displaziye osseöz, kondroid, vasküler ve fibrokartilogenöz yumuşak doku kitleleri eşlik edebilir [3]. Yumuşak doku kitleleri eğer displazi ile ilişkilendirilmezlerse zor tanı alabilir ve gereksiz cerrahi uygulanabilir.

Kalsifiye veya ossifiye yumuşak doku ile ilişkili olduklarında; myositis ossifikans ve kalsifiye hematom ayırıcı tanıda yer alır [4]

Tanıyı koymada direkt grafiler tanıda yeterli olmakla birlikte konfirmasyon ve yumuşak doku lezyonlarının daha iyi gösterilebilmesi açısından kesitsel incelemelere ihtiyaç duyulabilmektedir [3].

Anahtar kelimeler: leri, skleroz, melorheostozis

Kaynaklar

1. Ihde LL, Forrester DM, Gottsegen CJ, et al. Sclerosing bone dysplasias: review and differentiation from other causes of osteosclerosis. Radiographics 2011; 31:1865-1882.
2. Kumar, R., S. Sankhala, and I. Bijarnia, Melorheostosis–Case Report of Rare Disease. Journal of orthopaedic case reports, 2014. 4(2): p. 25.
3. Motimaya, A. and S. Meyers, Melorheostosis involving the cervical and upper thoracic spine: radiographic, CT, and MR imaging findings. American journal of neuroradiology, 2006. 27(6): p. 1198-1200.
4. Azouz, E.M. and A. Greenspan, Creation Date: February 2005 Editeur Scientifique: Doctor Valérie Cormier-Daire. 2005.



Resim 1. Kruris grafisinde tibiada 'damlayan mum ' görünümünde skleroz artışı izleniyor.



Resim 2. BT incelemede ağırlıklı olarak tibia diafiz medialini ilgilendiren, epifizlerde ve talusta da izlenen skleroz ve kortikal kalınlaşma görülüyor.



Resim 3. BT incelemede popliteal fossada ossifikasyon barındıran yumuşak doku kitlesi görülüyor

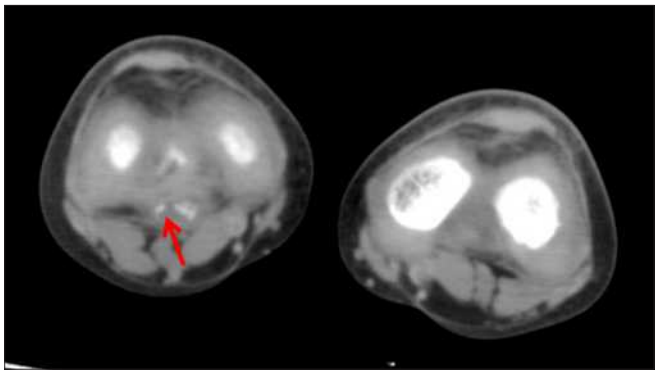

Resim 4. BT incelemede popliteal fossada ossifikasyon barındıran yumuşak doku kitlesi görülüyor

PS-451

SUBKÜTAN AMFİZEM VE PNÖMOMEDİASTİNUM: YABANCI CİSİM ASPİRASYONUNUN NADİR PREZENTASYONLARI / SUBCUTANEOUS EMPHYSEMA AND PNEUMOMEDIASTINUM: UNUSUAL PRESENTATIONS OF FOREIGN BODY ASPIRATION

Okan İnce, Özge Yapıcı Uğurlar, Hakan Önder

SBÜ Okmeydanı Eğitim ve Araştırma Hastanesi, Pediatrik Radyoloji Kliniği

Giriş ve Amaç: Subkutan amfizem cilt altında, pnömomediastinum ise mediastinal alanda serbest hava bulunması olarak tanımlanmıştır. Pnömomediastinum, hava yolu obstrüksiyonu, enfeksiyonlar, travma, zorlu valsalva ve iyatrojenik sebeplerden dolayı oluşabilir(1). Çoğu hastada asemptomatik seyretse de hayatı tehdit eden vakalar da bildirilmiştir(2). Bu sebeple, erken tanı konulması çok önemlidir. Bu çalışmada, boyunda şişlik ve subkütan amfizem şikayeti ile acil servise başvuran ve etiyolojide yabancı cisim aspirasyonu (YCA) saptanan pediatrik olgunun radyolojik görüntüleme bulgularını sunmayı amaçladık.

Olgu Sunumu: 18 aylık kız hasta, boyunda şişlik ve öksürük şikayetleriyle çocuk acil servisine başvurdu. Anamnezinde 5 ay önce bronşiyolit tanısıyla hastanede yatış ve antibiyotik kullanım öyküsü mevcuttu. Fizik muayenede boyun sağ tarafında palpasyonla krepitasyon alınan belirgin şişlik izlenmekteydi. Akciğer grafisinde, boyun, göğüs duvarı ve aksillada cilt altı yumuşak doku planlarında subkütan amfizem ile uyumlu radyolüsensi, kalp gölgesi düzeyinde diafragma üzerinde hava ile uyumlu radyolusensi ve pnömomediastinum düşündüren "devam eden diafragma işareti" izlendi. Sol akciğerde sağa göre radyolüsensi/havalanma artışı saptandı (Resim-1a). İleri tetkik amaçlı çekilen boyun ve toraks bilgisayarlı tomografi (BT) incelemelerinde, boyun ve aksillada cilt altı yaygın hava imajları, mediastinal alanda pnömediastinum ile uyumlu hava dansiteleri, sol ana bronşta da belirgin daralmaya neden olan yumuşak doku dansitesi izlendi (Resim-2a,b,c). Sol ana bronşta YCA ve buna ikincil gelişen pnömomediastinum ve subkütan amfizem ön tanılarıyla bronkoskopi planlanan olgu, çocuk cerrahi servisine sevk edildi. Bronkoskopi sonucuna göre sol ana bronşundan fındık tanesi çıkarıldığı öğrenildi. Tedavi sonrası şifa ile taburcu edildi.

Tartışma ve Sonuç: YCA, çocuklarda sıklıkla izlenmektedir. Ancak subkutan amfizem ve pnömomediastinumla prezentasyonu oldukça nadirdir(3). Patofizyolojisinde, ekspiratuar hava yolu obstrüksiyonu sonucunda yabancı cisim valf mekanizması görevi görmektedir. Böylece hava yollarında basınç giderek artarak alveoler rüptür ve sonucunda mediastinal alanda serbest hava oluşmaktadır(4). Durum önlenemez ve giderek devam ederse serbest hava anterior mediastene, retroperitona ve boyun/aksillada cilt altına kadar ilerleyebilmektedir. Mevcut hava, doku planlarını disseke ederek pnömoperikardium ve pnömotoraksa yol açarak hayati tehlike oluşturabilir. Bu nedenle tanıda geç kalınmamalıdır. Anamnez ve fizik muayene, pnömomediastinum ve pnömoperikardium tanısında

yeterli olmayabilir. Bu aşamada başvurulan radyolojik görüntüleme erken tanıda önem kazanmaktadır. Tanıda en iyi modalite mediastinal kompartmanları daha iyi göstermesinden ötürü BT'dir.

Boyun, göğüs duvarı ve aksillada cilt altı amfizem bulguları olan pediatrik olgularda YCA ve buna ikincil gelişebilecek komplikasyonlar ayırıcı tanıda düşünülmelidir. YCA ve komplikasyonlarının tanısında iyi bir klinik anamnezle birlikte direk grafi ve BT bulguları yol göstericidir.

Anahtar kelimeler: foreign bodies, subcutaneous, emphysema, pneumomediastinum, pediatrics

Kaynaklar

1. Damore DT, Dayan PS. Medical causes of pneumomediastinum in children. Clin Pediatr (Phila) 2001;40:87 91. doi: 10.1177/000992280104000204.
2. Yang XJ, Zhang J, Chu P, Guo YL, Tai J, Zhang YM, Tang LX, Ni X. Pneumomediastinum Secondary to Foreign Body Aspiration: Clinical Features and Treatment Explorement in 39 Pediatric Patients. Chin Med J 2016;129:2691-6
3. Ötgün et al. Subcutaneous emphysema and pneumomediastinum due to foreign body aspiration. Eur J Pediatr Surg 2008 Apr;18(2):129-30. doi: 10.1055/s-2007-989485.
4. Macklin CC. Transport of air along sheaths of pulmonic vessels from alveoli to mediastinum. Arch Intern Med 1939; 64: 913 – 926

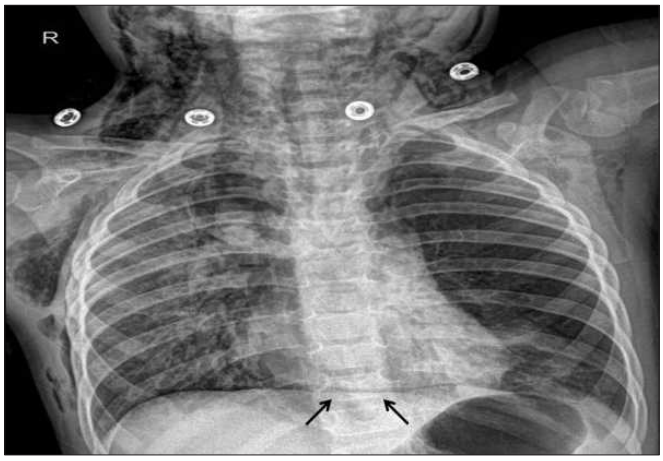

Resim 1a. PA akciğer grafide, boyun, göğüs duvarı, aksillada cilt altında subkütan amfizem ile uyumlu radyolüsensi, diafragmanın üzerinde 'devam eden diyafragma bulgusu' oluşturan (oklar) mediastinal hava ile uyumlu radyolusensi izlenmektedir.

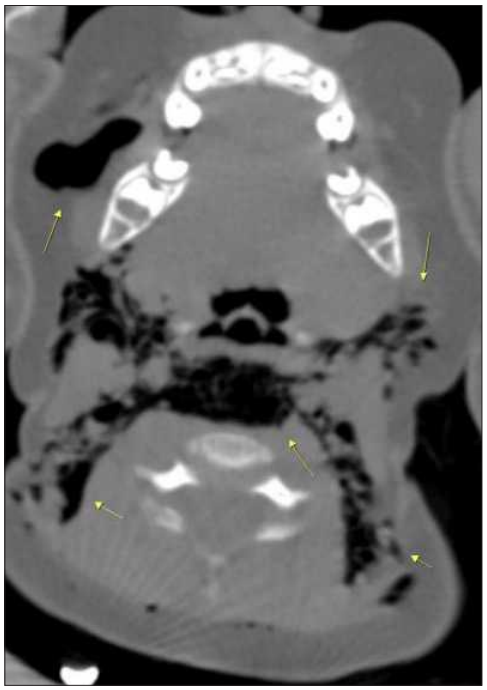

Resim2a. Aksiyel boyun BT görüntüsünde, iki taraflı yaygın subkütan ve derin yumuşak dokularda amfizem ile uyumlu hava dansiteleri izlenmektedir (oklar).

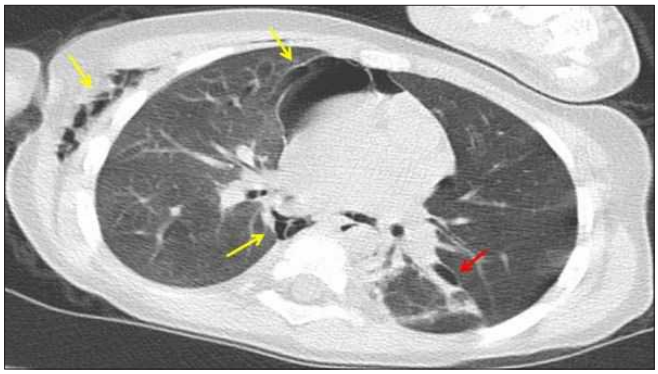

Resim2b. Aksiyel toraks BT görüntüsünde, sağ aksillada subkütan amfizem görünümü ile birlikte mediastinal alanda pnömomediastinum ile uyumlu serbest hava dansiteleri mevcuttur (oklar). Solda ayrıca pnömotoraks görünümü de mevcuttur (kırmızı ok).



Resim2c. Koronal reformat BT görüntüsünde, sol akciğerde havalanma artışı ile birlikte sol ana bronşta, lümende daralmaya sebep olan yabanci cisim ile uyumlu dansite izlenmektedir (yıldız).

Pediatrik Radyoloji

PS-452

RARE LYMPHATIC ANOMALY: RENAL LYMPHANGIOMATOSIS

Şükriye Yılmaz[1], Adalet Elçin Yıldız[2], Mesut Sivri[1], Ayşegül Alımlı[1]

[1]University of Health Sciences, Ankara Child Health and Diseases Hematology Oncology Training and Research Hospital
[2]Hacettepe Univestity Faculty of Medicine

Introduction and Aim: Renal lymphangiomatosis also known as benign cyctic lymphangiom or renal lymphangiectasia is a rare developmental malformation resulting in the development of cystic masses in the peri-pelvic or peri-renal areas (1). Peripheral / peripelvic unilocular or multilocular cystic structures occurs as a result of the expansion of the lymphatic channels around the kidney (2). It is usually detected incidentally while searching the etiology of abdominal pain, flank pain, hematuria, proteinuria or hypertension. In this study we aimed to present a case of renal lymhangiomatosis (3).

Case Report: A 16-year-old female patient was referred to our department with suspicion of urinoma or perirenal hematoma on the urinary ultrasonography (US) that performed at another center. In US examination, bilateral perirenal multicystic, multilocular structures were observed that makes contour irregularities with increase of renal parenchyma echogenicity. Abdominal magnetic resonance imaging (MRI) revealed nonenhancing, T2 hyperintense,

T1 hypointense lesions on perirenal areas compatible with renal lymphangiomatosis on both sides with similar to US (Figure a,b,c,d).

Result and Discussion: Renal lymphangiomatosis is a benign pathology and usually does not require treatment. Our patient's symptoms were not severe and there was no indication of intervention, the patient was informed and taken to the regular follow-up protocol. Four-year follow-up did not differ in the imaging findings, but it was learned that the patient's side pains continued from time to time. Renal lymphangiomatosis is a relatively rarely seen congenital lymphatic disorder of the kidney that should be considered in the differential diagnosis of renal cystic diseases and bilateral hydronephrosis (3). Ultrasound and MR images are pathognomonic for this disease.

Anahtar kelimeler: Kidney, Lymphangiomatosis, renal lymphangiectasia

Kaynaklar

1. Yaşar A, Altunkaş A, Kurtoğlu Özçağlayan Tİ, et al. A Rare Patology at the Kidney: Lymphangiomatosis. J Clin Anal Med 2013;4(suppl 1): 43-45.
2 Chaabouni A, Rebai N, Fourati M, et al. Cystic lymphangioma of the kidney: Diagnosis and management. Int J Surg Case Rep. 2012;3(12):587–589.
3. Erdemir F, Parlaktaş BS, Uluocak N, et al. Doğumsal Lenfanjiomatozis: Beş Olgunun Sunumu ve Yayınların Gözden Geçirilmesi2007;33 (2):213-217.



Resim 1. In axial fat-sat T1-weighted image, corticomedullary phase, perirenal (white arrows) and peripelvic (black arrow) cysts indentations in the renal contour and no contrast enhancement was observed.

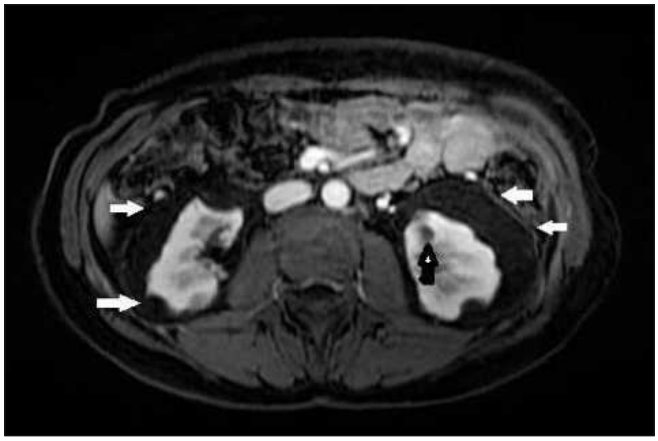

Resim 2. In axial fat-sat T1-weighted image, pyelogram phase, perirenal (white arrows) and peripelvic (black arrow), cysts and contrast-filled renal pelvis can be selected separately

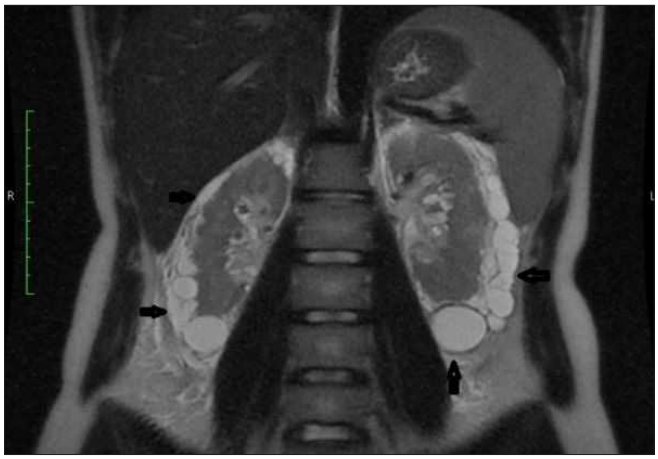

Resim 3. Coronal T2-weighted image shows perirenal multiple cystic lesions on both sides.

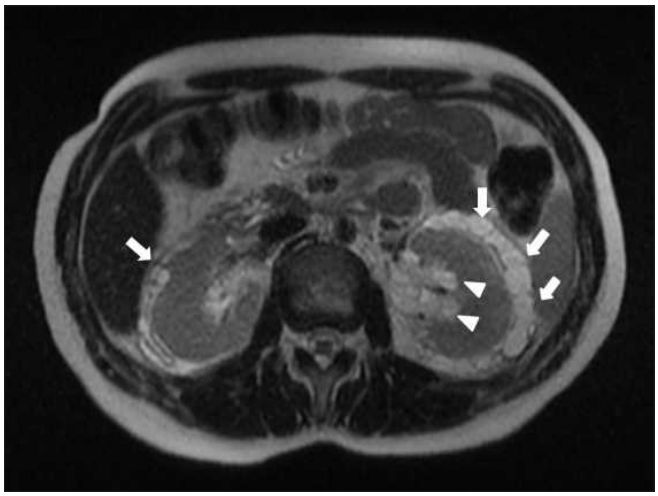

Resim 4. Axial T2-weighted image shows perirenal (white arrows) and peripelvic (arrow heads) multiple cystic lesions.

Pediatrik Radyoloji

PS-453

PERİPORTAL TUTULUMU BULUNAN BURKİTT LENFOMA OLGUSU

Ayşe Özdemir Gökce, Ayşe Gül Alımlı, Gülşah Bayram, Altan Güneş, Havva Akmaz Ünlü

Sağlık Bilimleri Üniversitesi Ankara Çocuk Sağlığı ve Hastalıkları Hematoloji Onkoloji Eğitim ve Araştırma Hastanesi

Giriş ve Amaç: Burkitt lenfoma B lenfositlerden köken alan non Hodgkin lenfoma türüdür (1) Endemik olarak görülen, baş boyun bölgesini tutan Afrika tipi ve endemik olmayan ülkemizde de sık görülen Amerika tipi olmak üzere iki alt tipi vardır(2). Sporadik tipinde ekstranodal olarak karaciğer, dalak,kemik iliği, santral sinir sistemi ve nadir olarak diğer sistemlerin tutulumu görülebilir. Bu olguda akciğer enfeksiyonu ile başvuran, plevral efüzyon tespit edilip hospitalize edilen, periportal ve intestinal tutulumla giden Burkitt lenfoma olgusunu sunmayı amaçladık.

Olgu: 12 yaşında erkek hasta öksürük, nefes darlığı şikayeti ile acile başvurmuş olup çekilen akciğer grafisinde plevral efüzyon görülmesi üzerine US tetkiki için bölümümüze yönlendirilmiştir. Yapılan toraks US de bilateral plevral efüzyon ve pnömonik konsolidasyon izlenmiştir. Hospitalize edilen hastadan plevral efüzyon drenajı yapılmıştır. İzleminde böbrek fonksiyon testlerinde bozulma olması üzerine yapılan üriner US incelemesinde bilateral böbrek boyutunda

ve ekosunda artış, medüller nefrokalsinozis saptanmıştır.İnceleme esnasında karaciğerde periportal alanlarda büyüğü 3x1,5 cm boyutlu multipl hipoekoik solid lezyonlar izlenmiştir (Resim a). Bunun üzerine batının diğer alanları tarandığında dalakta patoloji izlenmemiştir. Sağ alt kadranda apendiks çapı diffüz artmış ve hipoekoik görünümde izlenmiştir, çevre mezenter ekosu artmış ödemli görünümdedir (Resim b). Ayrıca minimal serbest sıvı görülmüştür. Bu bulgular eşliğinde hastanın lenfoproliferatif hastalık açısından değerlendirilmesi ve kesitsel inceleme önerilmiştir. Hastanın böbrek fonsiyon testlerinin ve genel durumunun bozuk olması nedeniyle sadece aksiyel T2A ağırlıklı MR görüntüleri alınmıştır. MR incelemede de periportal kitle lezyonları (Resim c), apendikste diffüz duvar kalınlık artışı (Resim d) ve sağda plevral efüzyon görülmüştür. Hastanın plevral sıvı örneklemesinde blast görülmüştür. Hasta karaciğer lezyonlarından alınan biyopsi sonucu Burkitt lenfoma tanısı almıştır.

Tartışma ve Sonuç: Burkitt lenfoma çoğunlukla pediatrik yaş grubunda görülen bir lenfoma türüdür(2). Sporadik olan türü ülkemizde görülen tipi olup genelde intestinal tutulumla ortaya çıkar, ancak farklı eksranodal tutulumlar da olabilmektedir (2)Torakal tutulum olduğunda mediastinal kitle, parankimal infiltrasyon, plevral efüzyon görülebilir(2). Bizim olgumuzda da plevral efüzyon ve prankimal infiltrasyon mevcuttu. İntestinal tutulumda diffüz duvar kalınlaşması görülmektedir. Bizim olgumuzda apendiks duvarı diffüz kalın görünümde idi. Renal tutulumda fokal yada diffüz tutulum, nefromegali görülebilmektedir (2). Bizim olgumuzda da nefromegali mevcuttu ancak eko artışı da mevcut olduğu için böbrek fonksiyon bozukluğuna bağlı akut gelişen bir süreç olduğu düşünüldü. Hepatik tutulum diffüz infiltratif, nodüler ya da nodüler infiltratif olabilmektedir (3). Bizim olgumuzda periportal alanlarda birbiriyle birleşme eğiliminde nodüler lezyonlar mevcuttu. Sonuç olarak Burkitt lenfoma multi organ tutulumu ile seyredebilmekte olduğu ve radyolojik olarak periportal tutulum görüldüğünde akla gelmesi gerekmektedir.

Anahtar kelimeler: Burkitt lenfoma, periportal tutulum, non hodgkin lenfoma,

Kaynaklar

1. Periportal hepatic involvement of non-Hodgkin lymphoma: a rare case report with magnetic resonance imaging findingsMehmet Beyazal J Int Med Res. 2019 Feb; 47(2): 986–991. Published online 2018 Nov 22.
2. Kiresi D, Karabekmez LG, Koksal Y, Emlik D. A case of Burkitt lymphomarepresenting as periportal hepatic and multiple organ infiltration. ClinLymphoma Myeloma. 2008 Feb;8(1):59-61.
3. Park KY, Yu JS, Yoon SW, Park MS, Koo JS, Kim KW. Burkitt's lymphoma representing periportal infiltrating mass on CT. Yonsei Med J. 2004 Aug31;45(4):723-6. PubMed PMID: 15344216.



Resim a. US görüntüsünde karaciğerde sol portal ven dalı çevresinde hipoekoik nodüler solid lezyonlar izlendi.



Resim b. US görüntüsünde sağ alt kadranda apendiks diffüz kalın ve hipoekoik görünümdedir.

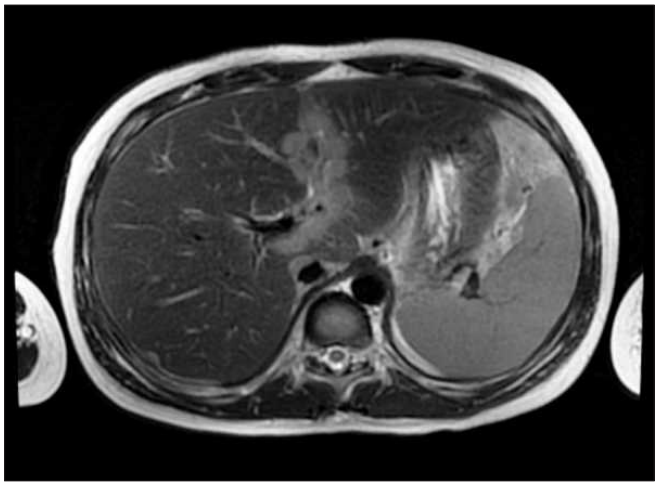

Resim c. Abdomene yönelik alınan aksiyel T2A görüntülerde karaciğerde portal ven dalı çevresinde hiperintens solid lezyonlar izlendi.



Resim d. Aksiyel T2A görüntüde apendiks duvarı diffüz kalın görünümdedir.

Pediatrik Radyoloji

PS-454

BİR KIZ ÇOCUĞUNDA GEÇİCİ KORPUS KALLOZUM SPLENİUM LEZYONLU HAFİF ENSEFALİT/ ENSEFALOPATİ OLGUSU/ MILD ENCEPHALITIS/ ENCEPHALOPATHY WITH REVERSIBLE SPLENIAL LESION (MERS) IN A GIRL-A CASE REPORT

Emine Çalışkan[1], **Mehmet Öztürk**[2]

[1]*Seyhan Devlet Hastanesi, Pediatrik Radyoloji Bölümü, Adana, Türkiye*
[2]*Selçuk Üniversitesi Tıp Fakültesi, Pediatrik Radyoloji Bd, Konya, Türkiye*

Giriş ve Amaç: Geçici korpus kallozum splenium lezyonlu hafif ensefalit/ensefalopati (İngilizce literatüründe MERS olarak adlandırılır) karakteristik manyetik rezonans görüntüleme (MRG) bulguları olan akut bir ensefalopati tablosudur. Hastalar tipik olarak ateş, öksürük, kusma veya ishal gibi prodromal semptomların ardından ensefalopati ile kendini gösterir. Akut dönemde MRG'de, korpus kallozum spleniumunda, T2 ağırlıklı görüntülerde hafifçe hiperintens, T1 ağırlıklı görüntülerde hipo/izointens ve düşük diffüzyon kısıtlılığı şeklinde görülür. Patogenezi net bilinmemektedir. Bazı bakteriyel/ viral ajanlar ve hiponatremi MERS ile en sık bildirilen ilişkilerdir. Prognoz genellikle iyidir. Birkaç gün veya ay içerisinde klinik ve görüntüleme bulguları tam olarak iyileşir. Bu nedenle hastalığı iyi tanıyıp, gereksiz invaziv ve radyolojik işlemlerden kaçınmak önemlidir. Burada benign bir durum olması ve tipik görüntüleme bulguları nedeniyle, akut ensefalopati tablosu ile başvuran çocuklarda MERS'in de düşünülmesi gerektiğini vurgulamak için bir kız olgu sunulmuştur.

Olgu Sunumu: 6 yaşında bir kız birkaç gündür olan ateş, kusma ve bilinç bozukluğu öyküsü ile başvurdu. Son zamanlarda rinosinüzit tedavisi gördüğü öğrenildi. Glasgow koma skoru anlamlı derecede düşük olan [GKS: 9 (E3V3M3) hasta pediatrik yoğun bakım ünitesine alındı. Klinik muayenesinde letarjikti ve subfebril ateşi (37.1 ° C) mevcuttu. Spontan oral-bukkal hareketler (çiğneme, yutma), motor otomatizmi düşündürdü. Fokal nörolojik bulgular yoktu ve menengeal irritasyon bulguları negatifti. Laboratuar testlerinde lökositoz (beyaz kan hücresi; 12.000/mm3) ve normal C-reaktif protein (CRP) seviyesi 3.4 mg / dL bulundu. Biyokimyasal parametreler normaldi, ancak hiponatremi not edildi (Na: 127 mEq/L). Kranial bilgisayarlı tomografi (BT) maksiller ve sfenoid sinüste mukozal kalınlaşma dışında normaldi. Serebral spinal sıvı (BOS) açık renkli ve normal basınçlı idi. Elektroensefalografi (EEG) normaldi ve nöbet ilişkili aktivite göstermedi. Nazofarengeal spesimende viral ve otoimmun ensefalit paneli negatifti. Kontrastlı MRG'de, korpus kallozum spleniumda, T2 ve FLAIR sekanslarda hafifçe hiperintens, düşük diffüzyon kısıtlayan, kontrastlanması olmayan fokal alan görüldü (Resim 1). BOS'un bakteriyolojik kültürü negatifti. Hasta sekel olmadan tamamen düzeldi ve hastaneye yatışının 9. gününde taburcu edildi. İlk görüntülemeden 15 gün sonra yapılan MRG izleminde korpus kallozumun spleniumundaki anormal sinyalin tamamen yok olduğu görüldü (Resim 2).

Tartışma ve Sonuç: İlk olarak 2004 yılında tanımlanmasına rağmen yaklaşık son 5 yılda vaka bildirimlerinde dramatik bir artış yaşanmıştır (1). Bu hastanın klinik ve radyolojik bulguları, daha önce bildirilmiş olan MERS hastalarınınkilerle benzerdi. MERS'ın ana patojenleri influenza virüsü (A ve B), kabakulak virüsü, adenovirüs ve rotavirüs'tür (2,3). Hiponatremi diğer bilinen nedenidir (4). Spleniumdaki kısıtlanmış difüzyon, hiponatremiye bağlı interstisyel ödemle açıklanmıştır. Aksonal hasar, oksidatif stres ve immün sistemin aktivasyonu diğer nedenlerdir. Benzer şekilde, bu olguda hastanın hiponatremisi vardı, ancak ateş, geçirilmiş solunum yolu enfeksiyon bulguları nedeniyle sinüzite sekonder olarak kabul edildi. Bu olguda, MERS akla getirildiği için agresif tedaviler ve ileri MRG yöntemleri gibi işlemlerden kaçınıldı. Sonuç olarak, radyologlar, günler veya aylar içinde normalize olan karakteristik MRG bulgularının farkında olmalıdır.

Anahtar kelimeler: geçici ensefalit, korpus kallosum, splenium, manyetik rezonans görüntüleme

Kaynaklar

1.Yıldız AE, Maraş Genç H, Gürkaş E, Akmaz Ünlü H, Öncel İH, Güven A. Mild encephalitis/encephalopathy with a reversible splenial lesion in children. Diagn Interv Radiol 2018;24(2):108-12.
2.Okamoto T, Sato Y, Yamazaki T, Hayashi A. Clinically mild encephalitis/ encephalopathy with a reversible splenial lesion associated with febrile urinary tract infection. Eur J Pediatr 2014;173(4):533-6.
3. Ganapathy S, Ey EH, Wolfson BJ, Khan N. Transient isolated lesion of the splenium associated with clinically mild influenza encephalitis. Pediatr Radiol 2008;38(11):1243-5.
4. Takanashi J, Tada H, Maeda M, Suzuki M, Terada H, Barkovich AJ. Encephalopathy with a reversible splenial lesion is associated with hyponatremia. Brain Dev 2009;31(3):217-20.

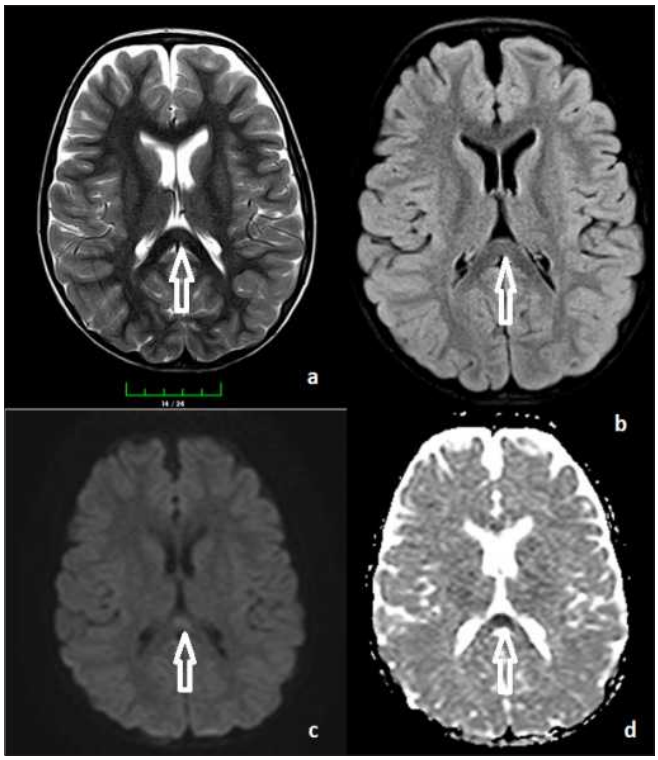

Resim 1. T2 (a) ve FLAIR (b) görüntülerde, korpus kallozum spleniumda, hafifçe hiperintens fokal alan mevcut. Diffuzyon ağırlıklı b 1000 görüntüde (c) ve ADC haritasında (d) minimal diffüzyon kısıtlılığı izlenmekte

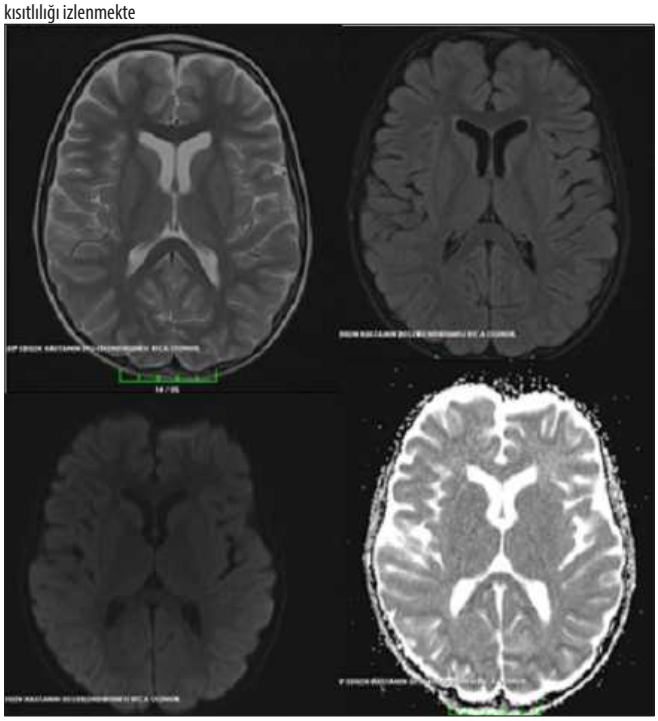

Resim 2. 15 gün sonra çekilen MRG'de bulgularda tamamen düzelme izleniyor.

Pediatrik Radyoloji

PS-455

OSTEOGENEZİS İMPERFEKTA OLGUSUNDA NADİR KRANİAL BT BULGULARI-UNUSUAL CRANIAL CT FINDINGS IN AN INFANT WITH OSTEOGENESIS IMPERFECTA

Hamdullah Erk[1], Özge Yapıcı Uğurlar[1], Tuğçe Aksu Uzunhan[2], Hakan Önder[1]

[1]SBÜ Okmeydanı Eğitim ve Araştırma Hastanesi, Radyoloji
[2]SBÜ Okmeydanı Eğitim ve Araştırma Hastanesi, Çocuk Nöroloji

Giriş ve Amaç: Osteogenez imperfekta (Oİ), tip I kollajenin anormal üretiminden kaynaklanan kalıtsal sistemik bir kemik hastalığıdır(1).Bu hastalık kırılgan kemikler, mavi sklera ve erken işitme kaybı gibi bulgularla karakterizedir(1).

Tip I en hafif formudur ve hastalar normale yakın yaşam süresine sahiplerdir. Tip II ise doğumdan önce veya perinatal dönemde fatal seyreder. Tip III, tip II'den daha az fakat tip IV'ten daha şiddetlidir(2). Oİ'de kranioservikal anomaliler, spinal anomaliler, beyin sapı basısı, serebellar hipoplazi, baziller invajinasyon, hidrosefali, siringomyeli, serebral atrofi görülebilir(3).

Bu posterde Oİ tanılı 7 aylık erkek hastanın kranial bilgisayarlı tomografi (BT) bulgularını sunmayı amaçladık.

Olgu Sunumu: 7 aylık erkek hasta, 40. gestasyon haftasında sezeryanla doğum sonrası postnatal birinci haftadan itibaren her iki alt ve üst ekstremitelerdeki spontan kırıkları, göz muayenesinde mavi sklera, sendromik yüz ve mikroganitisi olması nedeniyle Oİ tanısı almıştır.

Nöromotor gelişim geriliği, epilepsi ve tekrarlayan aspirasyon pnömonileri nedeniyle hastanemiz çocuk kliniğinde takipli olgu ileri tetkik amaçlı kliniğimize refere edildi. Kranial manyetik rezonans görüntüleme (MRG) planlanmasına rağmen hasta uyumsuzluğu nedeniyle inceleme gerçekleştirilemedi. Bunun üzerine kranial BT incelemesine yönlendirildi.Kranial BT'sinde posterior fossada serebeller hemisferler ve vermis izlenmemiştir. Korpus kallosum ve beyin sapı oluşumları hipoplazik görünümdedir. Bihemisferik ekstraaksiyel mesafeler, kortikal sulkus ve fissürler ile her iki lateral ventriküllerde belirginleşme izlenmiş, global serebral atrofi ile uyumlu olarak değerlendirilmiştir(Resim-1,2,3).Ayrıca oksipital bölgede çok sayıda wormian kemik ve kalvaryumda şekilsel deformite izlenmiştir(Resim-4). WNT-1 ilişkili pontocerebellar hipoplazi düşünülen olgunun genetik analizi planlandı.

Tartışma: Serebellar agenezi ve şiddetli beyin sapı hipoplazisi, Oİ tanılı hastalarda nadir görülen bir durumdur. Oİ tip IV ve V ile ilişkili az sayıda bildirilmiş serebellar hipoplazi-agenezi vakası mevcuttur(2,5,6). Serebellar hipoplazi gelişim mekanizmasının, ilişkili kraniovertebral anomalilerine sekonder bozulmuş ve hipoplastik posterior sirkülasyon olduğu düşünülmektedir(7).

Serebellar hemisferlerin hipoplazisi, sitomegalovirüs enfeksiyonu, kromozomal anormallikler, metabolik bozukluklar ve kompleks malformasyonlar dahil bir çok sebebe bağlı gelişebilir(7).

Wormian kemikler, Oİ'de olabileceği gibi piknodiositoz, raşitizm, Menkes hastalığı, kleidokraniyal disostoz, hipotiroidizm, hipofosfatazya, Down sendromu gibi hastalıklarda da izlenebilir(8).

Bizim olgumuzda literatürde nadir saptanan bir durum olan Oİ ilişkili serebellar agenezi ve beyin sapı hipoplazisi mevcuttur. Bununla birlikte literatürle uyumlu olarak BT'de saptanan kalvaryal deformite, çoklu wormian kemikler ve global serebral atrofi, Oİ tanılı olgularda görülmesi beklenen diğer bulgulardandır.

Nöromotor gelişim geriliği olan Oİ tanılı olgularında kesitsel kranial radyolojik incelemeler hastalığın klinik seyri ile ilgili ek bilgiler sunmaktadır. Kranial görüntülemede Oİ olgularında serebral agenezi ve şiddetli beyin sapı hipoplazi çok nadir rastlanabilen bulgulardandır. Bu tür olgularda WNT-1 mutasyonu ilişkili pontoserebellar hipoplazi olabileceği akılda tutulmalı ve klinisyenlere gerekli bilgilendirmeler yapılarak genetik testler planlanmalıdır(4).

Anahtar kelimeler: Osteogenesis Imperfecta, Cerebellar Aplasia

Kaynaklar

1) Sillence DO. Osteogenesis imperfecta nosology and genetics. Ann NY Acad Sci 1988;543:1-15.
2) J Zhou, L & Khong, Pek & Wong, Kar-Yin & Ooi, Gaik. (2004). A case of cerebellar hypoplasia in a Chinese infant with osteogenesis imperfecta. Hong Kong medical journal = Xianggang yi xue za zhi / Hong Kong Academy of Medicine. 10. 211-3.
3) Charnas LR, Marini JC. Communicating hydrocephalus, basilar invagination, and other neurologic features in osteogenesis imperfecta. Neurology 1993;43:2603-8
4) Aldinger, Kimberly & Doherty, Dan. (2016). The genetics of cerebellar malformations. Seminars in Fetal and Neonatal Medicine. 21. 10.1016/j.siny.2016.04.008.
5) Syamlal, S & Shine, S & Kunju, M. (2006). Brainstem and cerebellar hypoplasia associated with osteogenesis imperfecta type-5 [2]. Journal of postgraduate medicine. 52. 152-3.
6) Tabarki Melaiki, Brahim & Al-malki, Sultan & Al-Ghamdi, H. (2007). Severe Cerebellar Hypoplasia Associated with Osteogenesis Imperfecta Type III. The Journal of pediatrics. 151. 325. 10.1016/j.jpeds.2007.05.027.
7) Boltshauser E. Cerebellar imaging: an important signpost in paediatric neurology. Childs Nerv Syst 2001;17:211-6.
8) Bellary, S. S., Steinberg, A., Mirzayan, N., Shirak, M., Tubbs, R. S., Cohen-Gadol, A. A., & Loukas, M. (2013). Wormian bones: A review. Clinical Anatomy, 26(8), 922–927.

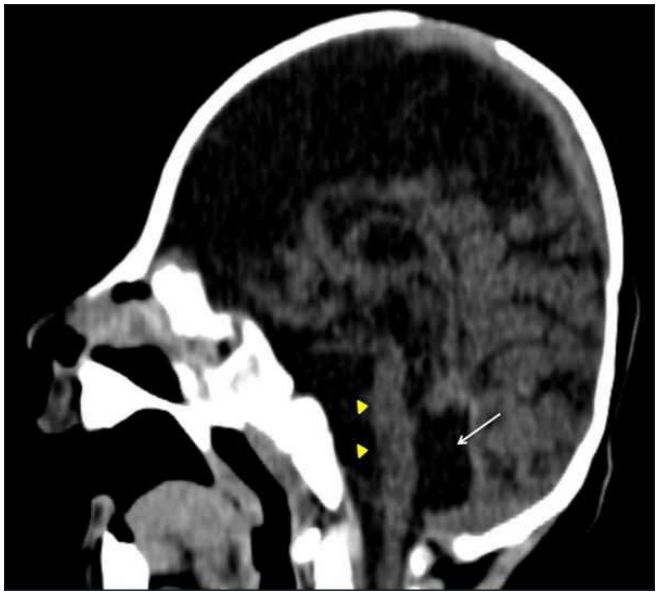

Resim 1. Sagittal BT kesitinde, posterior fossada serebellar hemisferler izlenmemektedir(beyaz ok). Beyin sapı oluşumlarında şiddetli hipoplazi mevcuttur (sarı ok başları).

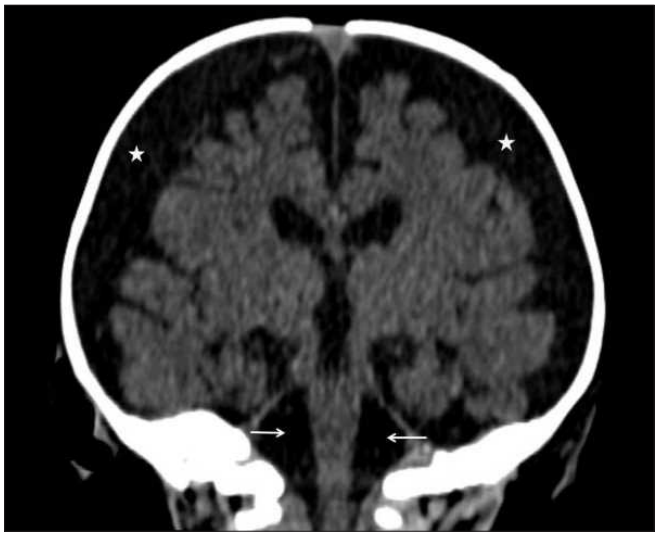

Resim 2. Coronal BT kesitinde, posterior fossada serebellar hemisferler ve vermis izlenmemektedir(oklar). Bihemisferik ekstraaksiyel BOS mesafeleri belirgindir (yıldız).

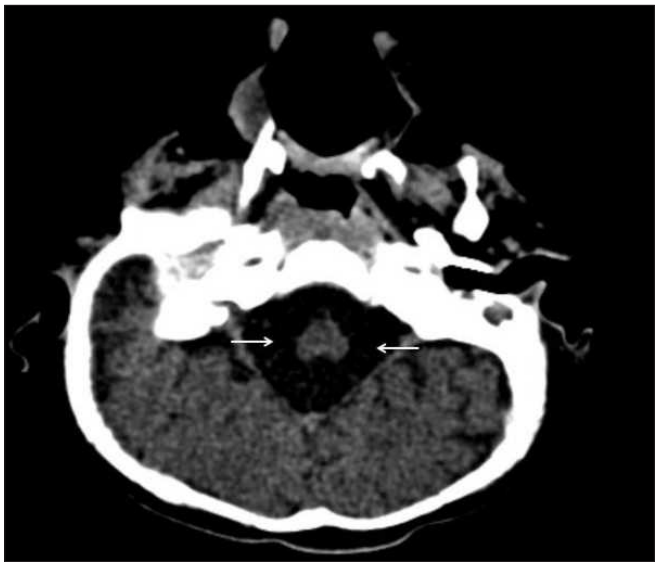

Resim 3. Aksiyel BT kesitinde, posterior fossada serebellar hemisferler izlenmemektedir (oklar).

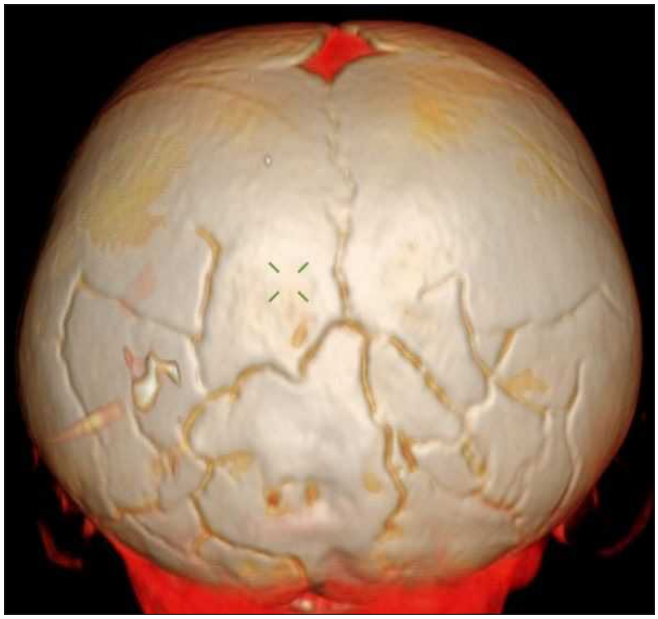

Resim 4. Volume rendered 3D görüntüde, oksipital bölgede çok sayıda wormian kemik izlenmektedir.

Pediatrik Radyoloji

PS-456

ÇOCUKLARDA İNVAJİNASYONUN NADİR BİR NEDENİ: JEJUNAL JUVENİL POLİP A RARE CAUSE OF INTUSSUSCEPTION IN CHILDREN: JEJUNAL JUVENILE POLYP

İzzettin Öz, Mehmet Şirik, Safiye Kafadar, Musa Abeş

Adıyaman Üniveritesi

Giriş ve Amaç: İnvajinasyon, gastrointestinal traktın birbirini takip eden iki segmentinin iç içe geçmesi olarak tanımlanabilir. İnvajinasyon genellikle obstruksiyon ile sonuçlanan, daha çok çocuk yaşta rastlanılan bir tablodur. Çocuklarda klasik invajinasyonda belirgin bir etiyolojik faktör yoktur ve bu tip invajinasyonlar idiyopatik invajinasyon adını alır (1,2,3). Tüm olguların %2- 12'sinde invajinasyona yol açan bir etiyolojik faktör vardır. Meckel divertikülü en sık etiyolojik faktör olma özelliğindedir (4,5,6). Juvenil polipler ise kalın bağırsağın hamartomatöz lezyonudur. Daha nadir de olsa ince bağırsakta da görülebilir. Bu yazımızda juvenil polip nedeniyle invajinasyon tablosu gelişen olgunun BT görüntüleri ile birlikte sunmayı amaçladık.

Olgu: Karın ağrısı ve kusma şikayeti ile başvuran 17 yaşında kadın hastanın fizik muayenesinde batın orta hatta hassasiyet, defans, rebound ve periumblikal bölgede ele gelen kitlesi vardı. Hastanın çekilen ayakta direk batın grafisinde özellik saptanılmadı. Abdomen US'unda ise invajinasyon veya volvulus ile uyumlu olabilecek bulgular saptanmıştı. Hastanın çekilen kontrastlı BT incelemesinde sol üst kadranda intestinal anslarda duvar kalınlaşması ve ödem ile ans lümeni içine doğru uzanan mezenterik yağlı dokular ve komşu barsak ansları ile uyumlu olabilecek yumuşak doku dansiteleri izlenmiş olup bulgular invajinasyon lehine değerlendirildi. Saggital görüntülerde ise invajine bağırsak segmenti içerisinde kısmen düzgün sınır veren, yumuşak doku dansitesinde, hafif kontrast tutan ve bağırsak duvarı ile ilişkili görünüm saptandı (Resim 1, 2, 3). Hastanın yapılan operasyonunda treitz ligamentinin 20 cm distalinde invajine bağırsak segmentinde yaklaşık 3,5 cm çapında bir adet saplı polip vardı. Antimezenterik yüzde bağırsak açılarak, saplı polip total olarak çıkartıldı. Yapılan patolojik incelemede juvenil polip tanısı aldı.

Tartışma ve Sonuç: İnvajinasyon, ileusa yol açtığı için hastalar karın ağrısı ve kusma şikayetleri ile başvurabilir. Çocuklarda idiyopatik invajinasyon sık rastlanılan bir tablo olmakla birlikte sekonder nedenlerle gelişen invajinasyon nadirdir (1,2,3,4,5,6). Bu nedenle çocuklarda US, BT veya MR'da invajinasyon ile uyumlu görünümler saptandığında sekonder nedenler akılda tutulmalıdır. Çocuklarda juvenil polipler en sık rektosigmoid bölgede görülmekle birlikte nadir de olsa ince bağırsaklarda da görülebilir (7,8). Juvenil polipler özellikle çok sayıda olduğunda veya büyük boyutlara ulaştığında nadir de olsa invajinasyona neden olabileceği akılda tutulmalıdır (7,8).

Anahtar kelimeler: Juvenil polip, İnvajinasyon, BT

Kaynaklar

1. Chung JL, Kong MS, Lin JN, Wang KL, Lou CC, Wong HF. Intussusception in infants and children: risk factors leading to surgical reduction. J Formos Med Assoc 1994; .93(6):481-5.
2. Le Masne A, Lortat-Jacob S, Sayegh N, Sannier N, Brunelle F, Cheron G. Intussusception in infants and children: easibility of ambulatory management. Eur J Pediatr 1999; 158(9):707-10.
3. Shapkina AN, Shapkin VV, Nelubov IV, Pryanishena LT. Intussusception in children: 11-year experience in Vladivostok. Pediatr Surg Int 2006; 22(11):901-4.
4. Başaklar AC. İnvajinasyon. Bebek ve Çocukların Cerrahi ve Ürolojik Hastalıkları. Palme Yayıncılık, Ankara, pp. 2006;791-803.
5. Chang HG, Smith PF, Ackelsberg J, Morse DL, Glass RI. İntussusception, and rotavirus vaccine use among children in New York state. Pediatrics 2001;108(1):54-60.
6. Dawod ST, Osundwa VM. Intussusception in children under 2 years of age in the State of Qatar : analysis of 67 cases. Ann Trop Paediatr 1992; 12(1):121-6.
7. Ceccanti S, Frediani S, Manganaro F, Barbato M, Marcheggiano A, Cozzi DA. Laparoscopic-assisted resection of juvenile polyp of the jejunum in a 3-year-old girl. Journal of Pediatric Surgery. 2012;47(2):426–429
8. Adolph VR, Bernabe K. Polyps in children. Clinics in Colon and Rectal Surgery. 2008;21(4):280–285.



Resim 1. Kontrastlı saggital BT. İnvajine bağırsak segmentinin içerisinde yumuşak doku dansitesinde hafif kontrast tutan kitlesel lezyon (mavi ok) ve bu lezyondan bağırsak duvarına uzanan görünüm (beyaz ok)



Resim 2. Kontrastlı koronal BT. İnvajine bağırsak segmentinin giriş ağzı (beyaz ok).



Resim 3. Kontrastlı aksiyel BT. İnvajine bağırsak segmentlerinin oluşturduğu tipik target sign (beyaz ok).

Pediatrik Radyoloji

PS-457

NADİR GÖRÜLEN BİR SENDROM; OKÜLODENTODİJİTAL DİSPLAZİ

Aslı Dilara Büyüktoka[1], Yeliz Pekçevik[1], Raşit Eren Büyüktoka[2], Özge Coşkun[1], Ezgi Güvel[1]

[1]İzmir Sağlık Bilimleri Üniversitesi Tepecik Eğitim ve Araştırma Hastanesi
[2]Sağlık Bilimleri Üniversitesi İzmir Bozyaka Eğitim ve Araştırma Hastanesi

Giriş ve Amaç: Okülodentodijital displazi (ODDD), literatürde 300'den az bildirimi mevcut nadir görülen bir hastalıktır. Yaygın klinik bulguları arasında mikroftalmi, mikrokornea, klinodaktili, brakidaktili, elde 4.-5. falanksları arasında ve ayakta 3.-4. falanksları arasında sindaktili, diş anomalileri bulunmaktadır.[1,2,3,4] Biz bu posterde okülodentodijital displazi tanılı hastamızın radyolojik bulgularını değerlendirmeyi amaçladık.

Olgu Sunumu: 1 yaşından itibaren sık enfeksiyon öyküsü olan ve tekrarlayan febril konvülziyonları nedeniyle antiepileptik ilaçlarla takip edilen hastada dismorfik yüz görünümü ve yapılan kontrastsız kranial BT'sinde yaygın intrakranial kalsifikasyonlar izlenmiş olup olgu tıbbi genetik danışmanlığa yeniden değerlendirilmek üzere yönlendirildi.

Tıbbi genetik değerlendirmesi sonucu mikrokornea, mikroftalmi, strabismus, korneal opasite, iris displazisi, hipertelorizm, epikantus, hipoplastik ala nasi, ince üst dudak, mandibula köşelerinde belirginleşme, dişlerde düzensizlikler, avuç içi ve ayak tabanında hiperkeratoz, el ve ayak tırnaklarında konveksite artışı bulguları bulunan hastada;

Tüm kemik yapılarda osteopeni ile uyumlu lüsensi artışı
Sol el grafisinde (Resim 1); 5. falanksta klinodakti, brakidaktili
Sağ ayak grafisinde; 1. falanksta klinodaktili
Vertebra grafisinde (Resim 2); vertebralarda lüsensi artışı
PA akciğer grafisinde (Resim 3); kostalarda ve klavikulada kalınlaşma ve klavikulada hipoplazi izlendi.

Kontrastsız kranial BT ve MRG'de; yaygın intrakranial kalsifikasyonlar(Resim 4a,b,c) izlendi. Fasial kemikler, mandibula ve kalvaryum kalın, ekspansil görünümdeydi (Resim 4d, e). Ayrıca mikroftalmi (Resim 5), mikrognati, retrognati (Resim 6) mevcuttu.

Olguya klinik ve görüntüleme bulguları ve genetik analiz (GJA1 geni, 'c.168_169insT Homozigot mutasyonu) ile ODDD tanısı konuldu. Anne, baba ve kardeşlere mutasyon için tarama ve prenatal tanı önerildi.

Tartışma ve Sonuç: Biz bu posterde ODDD gibi oldukça nadir görülen sendromik hastalıkların erken tanınmasında radyolojide hastayı multisistemik değerlendirmenin önemini vurgulamak istedik. ODDD olguları erken tanı ile özellikle körlük, dental problemler ve öğrenme güçlüğünden korunabilir. Radyolojik bulguları tanımak, çeşitli klinik belirtilerin önlenmesinde ve tedavisinde yardımcı olabilir. [2]

Anahtar kelimeler: *göz anomalileri *ayak deformiteleri *konjenital *klinodaktili *sindaktili *diş anomalileri *mikroftalmi *kraniofasial anomaliler

Kaynaklar

1. Alao MJ, Bonneau D, Holder-Espinasse M, Goizet C, Manouvrier-Hanu S, Mezel A, et al. Oculo-dento-digital dysplasia: Lack of genotype-phenotype correlation for GJA1 mutations and usefulness of neuro-imaging. Eur J Med Genet. 2010;53:19–22.
2.Parashari UC, Khanduri S, Bhadury S, Qayyum FA. Radiographic diagnosis of a rare case of oculodentodigital dysplasia. SA J Radiol. 2011;15:134–6.
3.Paznekas WA, Boyadjiev SA, Shapiro RE, Daniels O, Wollnik B, Keegan CE, et al. Connexin 43 (GJA1) mutations cause the pleiotropic phenotype of oculodentodigital dysplasia. Am J Hum Genet. 2003;72:408–18.
4.Vitiello C, D'Adamo P, Gentile F, Vingolo EM, Gasparini P, Banfi S. A novel GJA1 mutation causes oculodentodigital dysplasia without syndactyly. Am J Med Genet A. 2005;133A:58–60.



Resim 1.

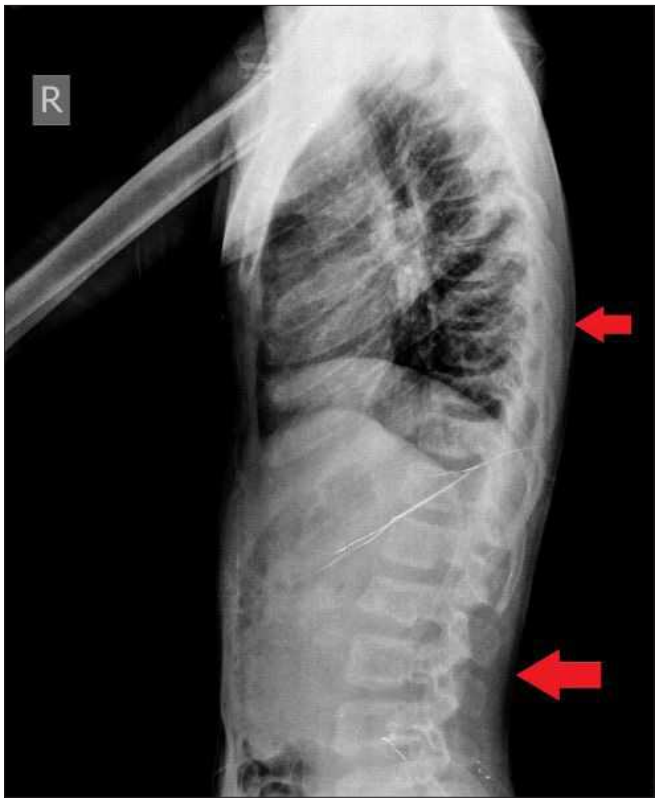

Resim 2.

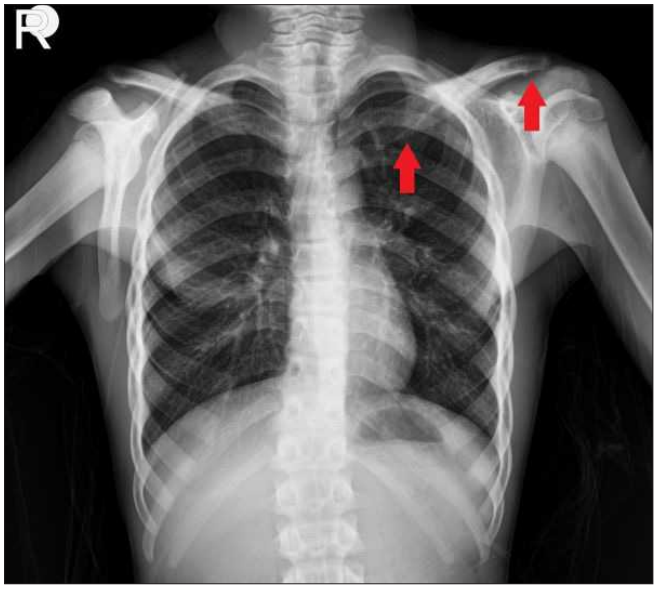

Resim 3.



Resim 4a.

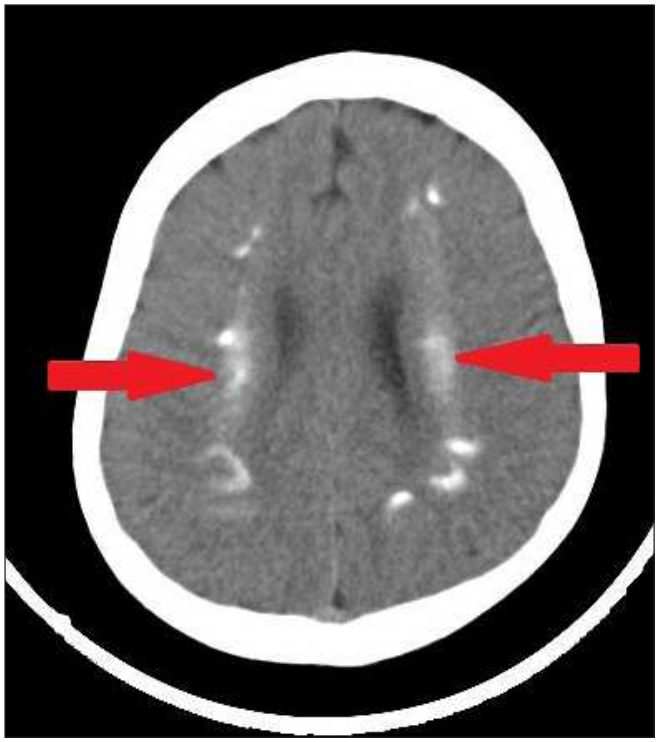

Resim 4b.



Resim 4c.

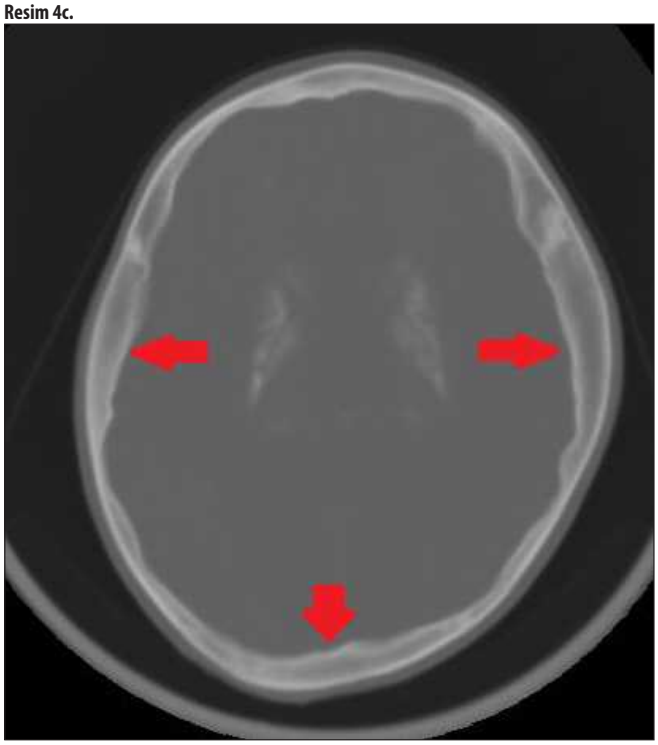

Resim 4d.

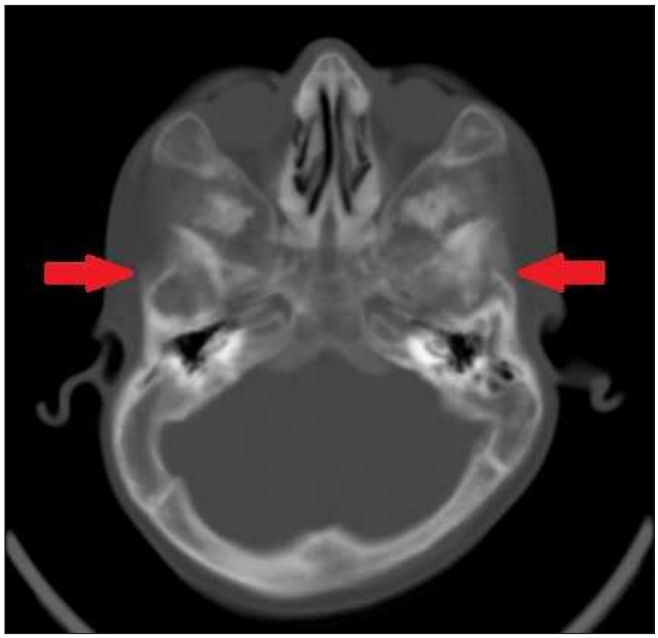

Resim 4e.

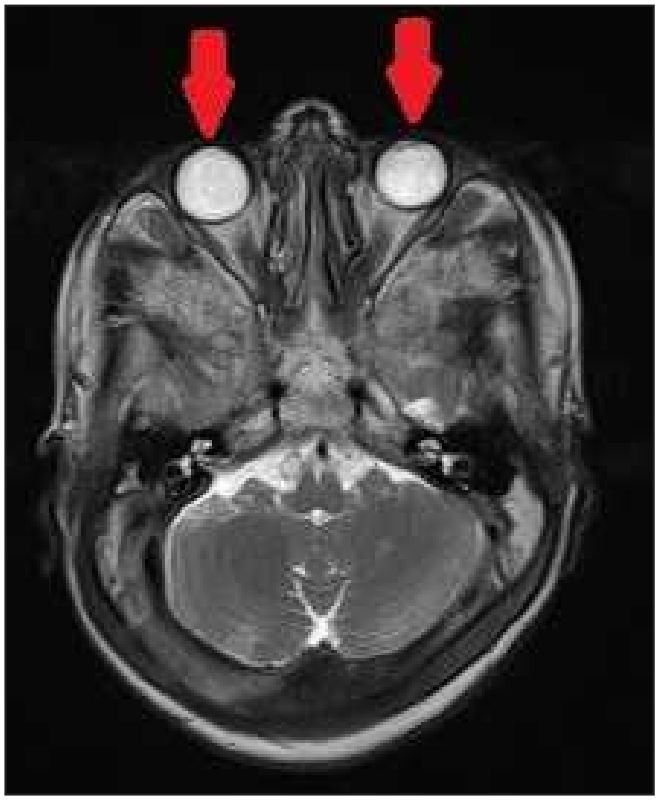

Resim 5.



Resim 6.

Pediatrik Radyoloji

PS-458

DUODENAL ÜLSER PERFORASYONU: TALASEMİ MAJOR TANILI HASTADA DEFERASİROKS'UN NADİR BİR KOMPLİKASYONU (DUODENAL ULCER PERFORATION: A RARE COMPLICATION OF DEFERASIROX IN A PATIENT WITH THALASSEMIA MAJOR)

Selahattin Durmaz, Evrim Özmen

Şişli Hamidiye Etfal Eğitim ve Araştırma Hastanesi

Giriş ve Amaç: Peptik ülser hastalığı ve komplikasyonları pediatrik yaş grubunda nadir görülmektedir (1). Talasemi Major tanılı hastalarda, düzenli kan transfüzyon ihtiyacı nedeniyle Deferasiroks gibi demir şelatör ajanlarının da kullanımı gereklidir (2). Biz bu olgu sunumunda, çocuk hastada Deferasiroks'un nadir komplikasyonlarından olan duodenal ülser perforasyonu gelişimini sunmayı amaçladık.

Olgu Sunumu: 11 yaşında Talasemi Major tanılı çocuk hasta, acil servise birkaç saat önce başlayan ve giderek artan yaygın karın ağrısı şikayetiyle başvurdu. Anamnezde, hastanın Deferasiroks (500 mg) kullanımı mevcuttu. Fizik muayenede sağ alt kadranda ve epigastrik bölgede defans saptandı. Laboratuvarda lökositoz ve CRP yüksekliği tespit edilen hastanın yapılan Ultrasonografi incelemesinde batın içerisinde, mezenterik planlarda yaygın enflamatuar değişiklikler ile birlikte yoğun içerikli serbest sıvı gözlendi. Klinik takibe alınan hastada saatler içerisinde narkotik analjeziklere yanıtsız, şiddetli karın ağrısı ile lökosit sayısı ve CRP değerlerinde artış gelişmesi üzerine intravenöz(IV) kontrastlı abdominal Bilgisayarlı Tomografi (BT) incelemesi yapıldı. BT incelemesinde batında yaygın serbest sıvı, inflamasyon ile uyumlu bulgular ve serbest hava gözlenmesi (resim a,b) üzerine acil operasyona alınan hastada yapılan eksplorasyonda, duodenum birinci kıtası anterior duvarında ülsere alan ve zımba deliği tarzında perforasyon saptandı (resim c, d).

Perforasyon bölgesinden alınan biyopsilerde(resim e), mikroskobik ve immunohistokimyasal olarak Helicobacter Pylori ile ilişkili bulgu saptanmadı. Hastanın non-steroid antienflamatuar gibi duodenal ülsere neden olabilecek ilaç kullanım öyküsü de yoktu. Üç yıldır Deferasiroks kullanan hastada duodenal ülser perforasyonu sebebi Deferasiroks kullanımı olarak belirlendi.

Tartışma: Pediatrik yaş grubunda, peptik ülser hastalığı insidansı dünya çapında yıllık %1.5-3 olarak bildirilmiştir. Günümüzde sekonder sebeplere bağlı peptik ülser hastalığı ve komplikasyonları pediatrik yaş grubunda artış göstermektedir (3).

Talasemi Major gibi düzenli kan transfüzyonu gerektiren hematolojik hastalıklarda, sekonder hemakromatosis ve komplikasyonları önemli bir problemdir. Bu nedenle, bu hasta grubunun demir şelatör ajanları kullanmaları gerekmektedir.

Deferasiroks, güvenirliğini kanıtlamış bir oral demir şelatörüdür. Faz 3 çalışmalarda Deferasiroks'a bağlı en sık saptanan yan etki gastrointestinal rahatsızlık (%15,2) olarak bildirilmiştir (4). Huang ve arkadaşları yaptıkları çalışmada, Deferasiroks'un gastrointestinal kanama riskini arttırdığını göstermişlerdir (2). Bauters ve arkadaşları 10 yaşındaki Talasemi Major tanılı ve Deferasiroks kullanan bir çocukta, gastrik ülser geliştiğini bildirmişlerdir (5). Yadav ve arkadaşları ise 6,5 yaşında Talasemi Major tanılı ve Deferasiroks kullanan bir erkek çocukta, duodenal ülser perforasyonu olgusu yayımlamışlardır (6). Yaptığımız literatür araştırmasına göre olgumuz, Deferasiroks kullanımına bağlı duodenal ülser perforasyonu gelişen literatürdeki ikinci pediatrik vakadır.

Sonuç: Akut batın kliniği ile başvuran çocuk hastalarda, anamnezde ilaç kullanımı mutlaka sorgulanmalıdır ve peptik ülser komplikasyonları ayırıcı tanıda düşünülmelidir. Özellikle Talasemi Major gibi düzenli kan transfüzyonu gerektiren hematolojik hastalığı olan ve Deferasiroks kullanan hastalarda nadir de olsa ilaca bağlı perforasyon riski akılda tutulmalıdır.

Anahtar kelimeler: Duodenal Perforasyon, Talasemi Major, Deferasiroks

Kaynaklar

1. Guariso, Graziella & Gasparetto, Marco. (2012). Update on Peptic Ulcers in the Pediatric Age. Ulcers. 2012. 10.1155/2012/896509.
2. Huang WF, Chou HC, Tsai YW, Hsiao FY. Safety of deferasirox: a retrospective cohort study on the risks of gastrointestinal, liver and renal events. Pharmacoepidemiol Drug Saf. 2014 Nov;23(11):1176-82. doi: 10.1002/pds.3657. Epub 2014 Jun 19. PubMed PMID: 24946110.
3. Munoz Abraham AS, Osei H, Martino A, Kazmi S, Saxena S, Fitzpatrick CM, Villalona GA. Incidence and Outcomes of Perforated Peptic Ulcers in Children: Analysis of the Kid's Inpatient Database and Report of Two Cases Treated by Laparoscopic Omental Patch Repair. J Laparoendosc Adv Surg Tech A. 2019 Feb;29(2):248-255. doi: 10.1089/lap.2018.0186. Epub 2018 Oct 23. Review. PubMed PMID: 30351216.
4. Cappellini MD. Long-term efficacy and safety of deferasirox. Blood Rev. 2008Dec;22 Suppl 2: S35-41. doi: 10.1016/S0268-960X(08)70007-9. Review. PubMed PMID:19059055.
5. Bauters T, Mondelaers V, Robays H, Hunninck K, de Moerloose B. Gastric ulcerin a child treated with defersirox. Pharm World Sci. 2010 Apr;32(2):112-3. doi: 10.1007/s11096-009-9357-1. Epub 2010 Jan 9. PubMed PMID: 20063122.
6. Yadav SK, Gupta V, El Kohly A, Al Fadhli W. Perforated duodenal ulcer: a rare complication of deferasirox in children. Indian J Pharmacol. 2013;45(3):293–294. doi:10.4103/0253-7613.111901.

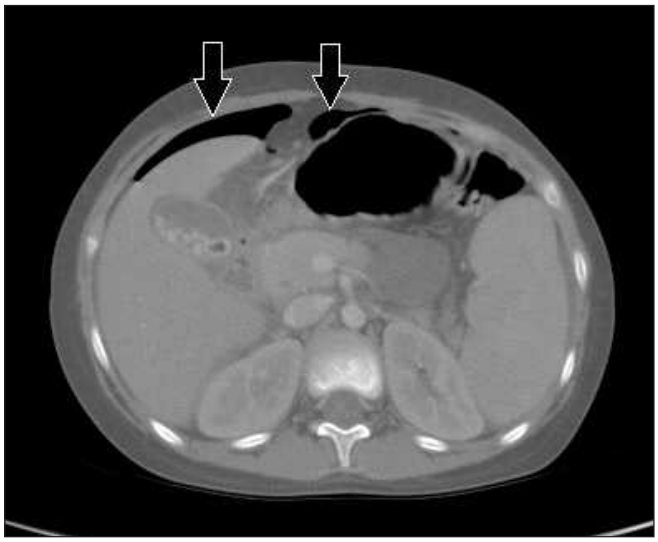

Resim a. IV kontrastlı abdominal BT incelemede karaciğer ve mide anterior komşuluğunda batın içi serbest hava görünümü(ok işareti).



Resim b. IV kontrastlı abdominal BT incelemede karaciğer ve mide anterior komşuluğunda batın içi serbest hava görünümü(ok işareti).

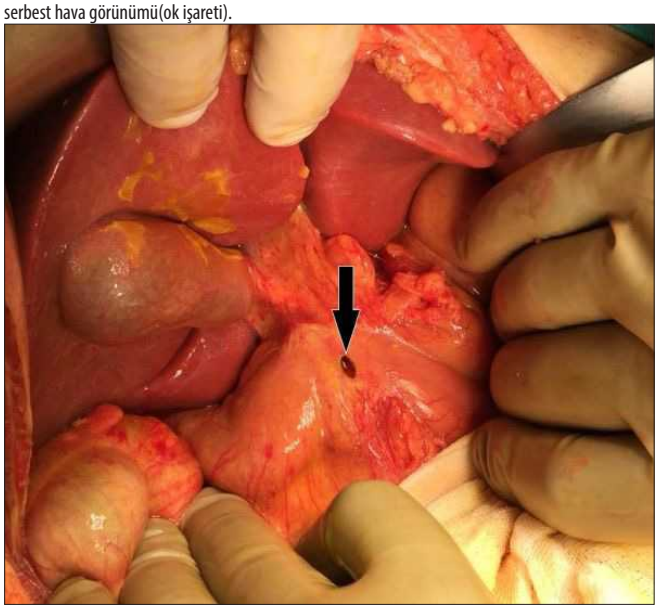

Resim c. Duodenum birinci kıta anterior duvarı zımba deliği tarzında perforasyonun(ok işareti) intraoperatif görüntüsü.

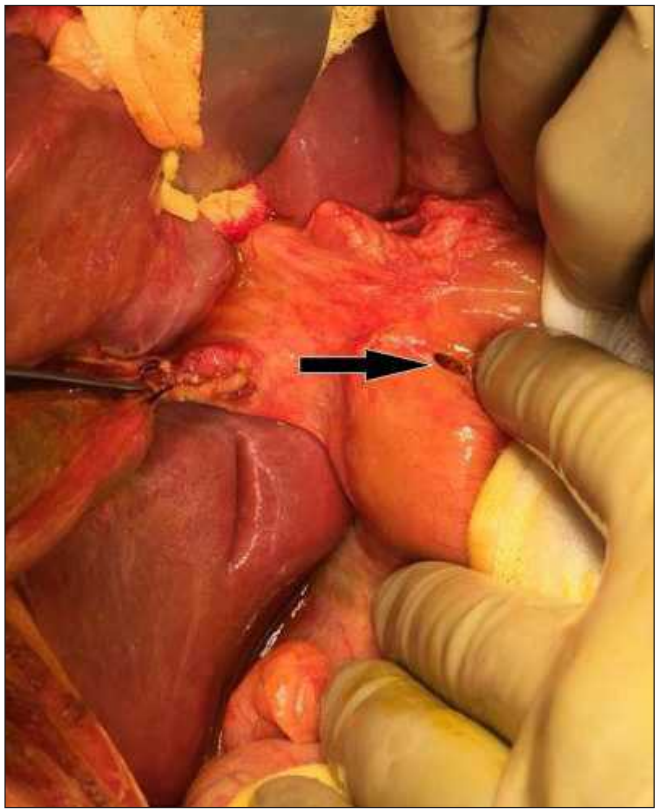

Resim d. Duodenum birinci kıta anterior duvarı zımba deliği tarzında perforasyonun(ok işareti) intraoperatif görüntüsü.



Resim e. Perforasyon bölgesinden alınan biyopsi materyali.

Pediatrik Radyoloji

PS-459

USE OF SMI IN THE DISCRIMINATION OF FETAL INTRACRANIAL MASS- HAEMORRHAGE FETAL İNTRAKRANYAL KİTLE- KANAMA AYRIMINDA SMI KULLANIMI

Fatih Ateş[1], Turgay Kara[1], Halil İbrahim Şara[1], Mehmet Sedat Durmaz[2], Sibel Özler[3]

[1]University of Health Sciences, Konya Education and Research Hospital, Radiology Department
[2]Selçuk University, Medical Faculty, Radiology Department
[3]University of Health Sciences, Konya Education and Research Hospital, Perinatology Department

Introduction: Superb Microvascular Imaging (SMI) is an innovative Doppler US technique, specifically for imaging very low flow states, which can use a unique algorithm that allows visualization of minute vessels with slow velocity without using a contrast agent. Clinical search with SMI are very rare in literature. In this case we aimed to present use of SMI in the discrimination of fetal intracranial mass- haemorrhage.

Case: 21 weeks pregnant women applied to the clinic for routine obstetrics control. USG was performed to the patient with Aplio 300 ultrasound system (Toshiba Medical Systems, Tokyo, Japan). In the gray scale USG, intracranial midline a large mass was detected. In the colour doppler (CD), the blood flow to the mass was not clearly seem. Power doppler (PD) was very artifact. In SMI and monochrome SMI, blood flow of the mass was seem clearly and fetal intracranial mass was prediagnosed. MRI was performed to determine the location of the mass, brain parenchyma and origin of the mass. Intracranial midline a large mass was detected in fetal MRI too.

Discussion: Fetal intracranial tumors are rare, <2% of pediatric tumors, with teratomas accounting for >50% of cases. Outcomes are often poor due to the rapid tumor growth, destruction of adjacent brain structures and secondary hydrocephalus. Obstetric ultrasound forms an integral part of modern obstetric care. This includes the use of ultrasound for screening as well as in diagnostic and therapeutic roles. SMI is a new Doppler sonography technique used to determine micro-vascular blood flow. The Doppler signal is formed both by the blood flow and the tissue movement.

Conclusion: With the improvement of ultrasound technology, the SMI mode allows radiologists to visualize the microvascular patterns of lesions in detail without the additional use of a contrast agent. In SMI, on the other hand, the tissue movement signals are decreased and the low-velocity blood flows are detected. As a result, both high-velocity and low-velocity flows constitute the image in SMI technology. SMI can show effectively blood flow of tissues.

Anahtar kelimeler: Obstetrics ultrasound, Superb microvascular imaging, Fetal intracranial tumor

Kaynaklar

1. MA Y, LI G, LI J, REN WD. The diagnostic value of superb microvascular imaging (SMI) in detecting blood flow signals of breast lesions: a preliminary study comparing SMI to color doppler flow imaging. Medicine 2015; 94: e1502.
2. Forsberg F, Machado P, Segal S, et al. Microvascular blood flow in the thyroid: preliminary results with a novel imaging. Technique 2014 IEEE International Ultrasonics Symposium Proceedings.
3. WU L, YEN HH, SOON MS. Spoke-wheel sign of focal nodular hyperplasia revealed by superb microvascular ultrasound imaging. QJM 2015; 108: 669-670.
4. Cavalheiro S, Moron AF, Hisaba W, Dastoli P, Silva NS. Fetal brain tumors. Childs Nerv Syst. 2003;19:529–536.
5. Meizner I. Tumors of the Brain. In: Ultrasonography of the prenatal brain., editor. 3rd ed. McGrawHill: New York; 2012. pp. 393–406.
6. Cassart M, Bosson N, Garel C, Eurin D, Avni F. Fetal intracranial tumors: a review of 27 cases. Eur Radiol. 2008;18:2060–2066.
7. Isaacs H. I. Perinatal brain tumors: a review of 250 cases. Pediatr Neurol. 2002;27:249–261.
8. D'Addario V, Pinto V, Meo F, Resta M. The specificity of ultrasound in the detection of fetal intracranial tumors. J Perinat Med. 1998;26:480–485.
9. Saada J, Enza-Razavi F, Delahaye S, Martinovic J, Macaleese J, Benachi A. Early second-trimester diagnosis of intracranial teratoma. Ultrasound Obstet Gynecol.

2009;33:109–111.

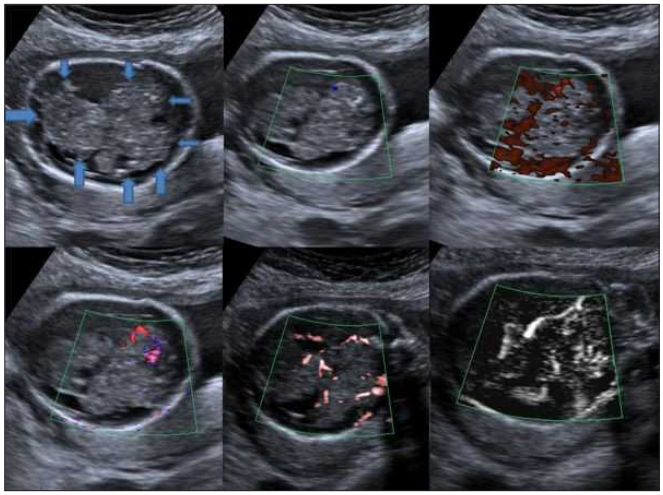

Resim 1. In the gray scale USG, intracranial midline a large mass. In the CD, the blood flow to the mass is not seem clearly. PD was very artifact. In SMI and monochrome SMI, blood flow of the mass was seem clearly

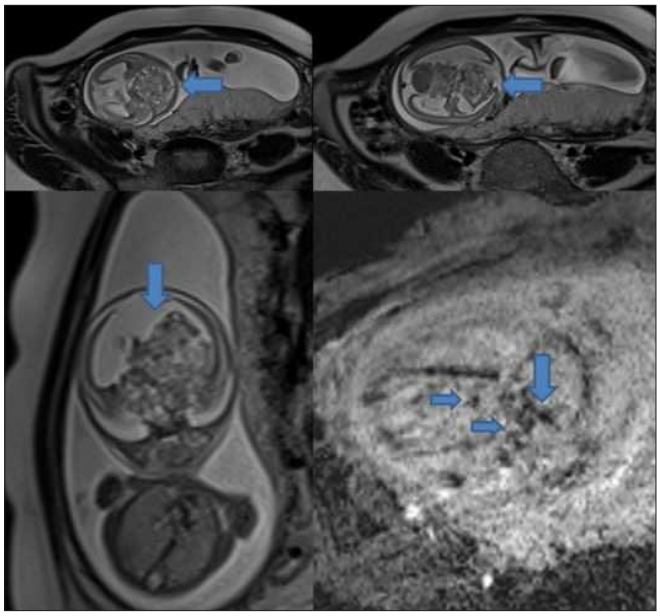

Resim 2. In axial and coronal T2 images intracranial heterogenous mass lesion is seem. In SWI image; blood components with hipointense areas as shown by arrows and calcifications are seen.

Pediatrik Radyoloji

PS-461

NEFREKTOMİ SONRASI PELVİSTE SAPTANAN KİSTİK OLUŞUM: DİSTAL ÜRETERİK GÜDÜK THE CYSTİC FORMATIN IN THE PELVIS AFTER NEPHRECTOMY: DISTAL URETERIC STUMP

Merter Keçeli

TC SBÜ Konya Eğitim ve Araştırma Hastanesi, Pediatrik Radyoloji Bölümü

Distal Üreteral Stump (güdük), total veya parsiyel nefrektomi sonrası rezidüel kalan üreterdir. Nadir görülen bir komplikasyondur. Operasyondan yıllar sonra da ortaya çıkabilir. Hastaların çoğu asemptomatiktir. Ancak, rekürren bakteriüri veya hematüri, ampiyem, taş oluşumu ve tümör gelişimi bildirilmiştir (1-3).

Olgu: İki yıl önce duplike sağ renal pelvis, sağda evre IV vezikoüreteral reflü (VUR) ve sintigrafi ile doğrulanan parankimal hasarlanma nedeni ile opere olan 8 yaşındaki erkek olgu üriner enfeksiyon atakları nedeni ile hastaneye başvurdu. Görüntüleme için yönlendirilen olguya yapılan batın ultrasonografi incelemesinde (US), sağda böbrek izlenmiyordu. Mesane sağ lateral kesiminde 6cm uzunlukta, tortioz, kalın duvarlı, 3cm genişlikte tubuler lezyon ve içinde milimetrik hareketli ekolar görüldü. Bu oluşum mesaneye üreter alt ucunun mesaneye bağlandığı noktada sonlanmaktaydı (Resim. 1 ve 2). Mesane boşaltıldıktan sonra tekrarlanan incelemede tubuler yapının şekil ve boyut değiştirmediği görüldü. Alt batına yönelik kontrastlı manyetik rezonans incelemede, mesane sağ lateral komşuluğundaki tubuler yapı mesane içindeki idrardan farklı sinyal karakteri göstermekteydi (Resim.3-6). Nefrektomi sonrası bırakılan distal üreter güdüğünde sediment gelişimi tanısı aldı. Operasyon ile eksizyonu planlandı.

Tartışma: Duplike üreter ve renal pelvis, çocukluk çağında en sık görülen üriner anomalidir. Beraberinde toplayıcı sisteme VUR sıktır. İşlevsel olmayan üst kısım genellikle obstrüktif ektopik üreterle ilişkilidir. Üreterosel eşlik edebilir. Heminefektomiler, çalışmayan alt toplayıcı sistem için gerçekleştirilir. Çoğu durumda, üreterin işlevsiz alt segmenti yerinde kalır. Total üreterektomi genellikle ilgili üreterin alt ucunda VUR varlığının gösterilmesi halinde yapılır. Güdük üreterlerin uzun dönem sonuçları hakkında çok az bilgi vardır.

Primer VUR ile ilişkili bir böbreğin tedavisi total veya proksimal üreterektomili nefrektomidir (1). Distal üreter güdüğünün (DÜG) tamamen çıkarılması için transperitoneal laparoskopik yaklaşım tercih edilir (2).

DÜG'de reflü, üreterin kısmi eksizyonuna bağlı nadir bir komplikasyondur. Nefrektomi sonrası tekrarlayan İYE, DÜG'de reflü varlığından şüphelendirir. Rezervuar olarak işlev görür. Staz ve enfeksiyonlarla sonuçlanır (3,4). Uzun bir güdük, üreter güdük sendromunun patogenezinde bir risk faktörü olabilir. Uzun DÜG, idrarın etkili bir şekilde drene edilemediği bir divertikül olarak hareket eder. Bu nedenle İYE gelişimine neden olur (3,5). Bizim olgumuzda uzun DÜG'ün, mesane ile lümen devamlılığı gösterilmemiştir. Distal üreterik uçta mesane intramural kesiminde obstrüksiyonun, süreç içinde gelişen fibrozun sonucu olduğu düşünülmüştür. DÜG içindeki staz nedeni ile sediment gelişmiş, bu yapılar kalkül çekirdeği şeklini almıştır.

Sonuç olarak; VUR nedeni ile opere edilen olgularda, üreter güdüğü bırakılabileceği ve bu güdükte sediment ve staz ile enfeksiyon gelişebileceği akılda tutulmalıdır. Operasyon protokolu öğrenilebilirse, mesane ile ilişkilenen tubuler yapılar doğru yorumlanabilir.

Anahtar kelimeler: VUR, nefrektomi, üreter güdük, görüntüleme

Kaynaklar

Kaynaklar

1. Marianna Iaquinto, Ciro Esposito, Maria Escolino, Alessandra Farina, Alessandro Settimi, and Bruno Cigliano. Symptomatic Refluxing Distal Ureteral Stump after Retroperitoneoscopic Nephrectomy. APSP J Case Rep. 2014 Jan-Apr; 5(1): 14.
2. Barroso U Jr, Calado AA, Filho MZ. The role of refluxing distal ureteral stumps after nephrectomy. Pediatr Surg. 2002 Apr;37(4):653-6.
3. Androulakakis PA, Stephanidis A, Antoniou A, Christophoridis C. Outcome of the distal ureteric stump after (hemi)nephrectomy and subtotal ureterectomy for reflux or obstruction. BJU Int 2001; 88:586-9.
4. Castillo OA, Foneron-Villarroel A, López-Fontana G, Bolufer E, Rodríguez-Carlina A. Laparoscopic nephrectomy in children. Acta Urol Españ 2011; 35:95–9.
5. Persad R, Kamineni S, Mouriquand PD. Recurrent symptoms of urinary tract infection in eight patients with refluxing ureteral stumps. Br J Urol 1994; 74:720-2.



Resim.1. Pelvis US'de mesane komşuluğunda sonlanan tubuler lezyon izlenmektedir (ok).

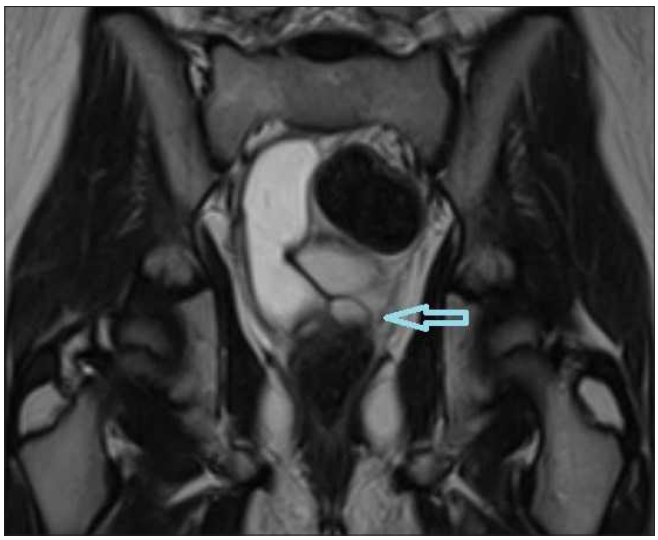

Resim.2. Koronal planda T2A görüntüde pelviste üreter trasesinde kistik oluşum ve komşulukta daha küçük boyutta üreterosel ile uyumlu yapı izlenmektedir (ok).

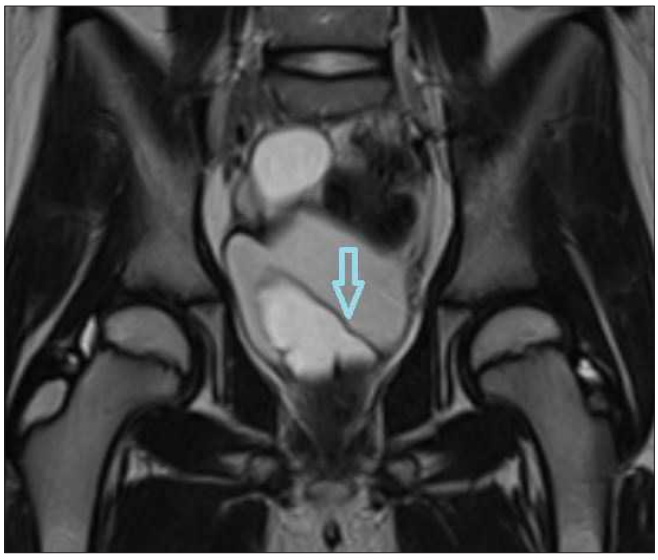

Resim.3. Koronal planda T2A görüntüde pelviste üreterik güdük ile uyumlu yapının içindeki sıvı sinyali, mesane içindeki sıvı sinyalinden farklı izlenmektedir (ok).

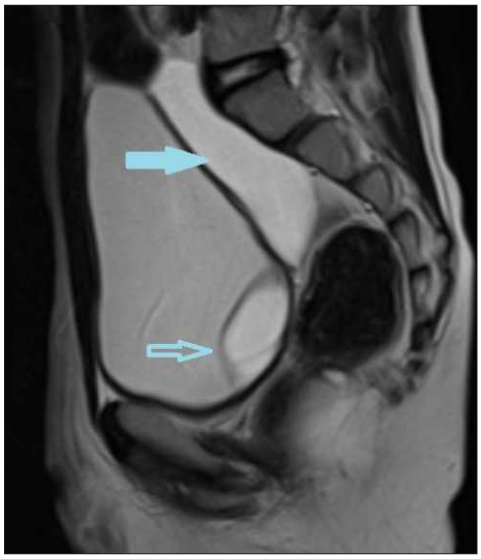

Resim.4. Sagital planda T2A görüntüde pelviste üreter trasesinde kistik oluşum ve komşulukta daha küçük boyutta üreterosel ile uyumlu yapı izlenmektedir (açık ok). Devamlılık gösteren üreterik güdük kapalı ok ile gösterilmiştir.

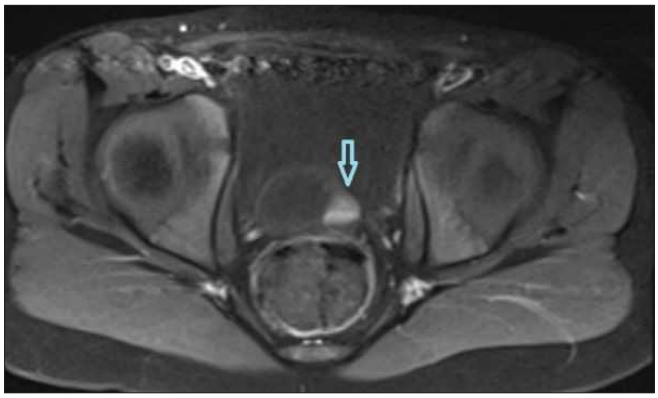

Resim.5. Aksiyel planda yağ baskılı T1A kontrastlı görüntüde, medialde yer alan üreterosel yapısı içinde kontrast birikimi vardır (ok). Güdükte kontrast görülmemektedir.

Pediatrik Radyoloji

PS-462

İNFANT DÖNEM BÜYÜK BOYUTLU NADİR BİR İNTRAKRANİAL KİTLE OLGUSU: E. COLİ APSESİ

Şükriye Yılmaz[1], Betül Tokgöz Cuni[2], Mesut Sivri[1], Ayşe Gül Alımlı[1], Ayşe Özdemir Gökçe[1], Havva Akmaz Ünlü[1]

[1]Sağlık Bilimleri Üniversitesi Ankara Çocuk Sağlığı ve Hastalıkları Hematoloji Onkoloji Eğitim ve Araştırma Hastanesi
[2]Etlik Zübeyde Hanım Kadın Hastalıkları Eğitim ve Araştırma Hastanesi, Ankara

Giriş ve Amaç: İnrtakranial apseler enfeksiyöz ajanın kan yolu ile ya da penetran travma, cerrahi işlem gibi doğrudan mekanik girişi ile oluşan enfekte koleksiyonlardır (1). Nöbet, ateş, baş ağrısı, kusma gibi uyarıcı semptomlar ile başvuran hastada ayırıcı tanıda mutlaka beyin apsesini düşünmek gerekir çünkü mortalitesi ve morbiditesi oldukça yüksek bir durumdur (2). Bu vakada amacımız prematürite ve sepsis öyküsü olan bebek hastada intrakranial büyük boyutlu apse olgusunu sunmaktır.

Olgu Sunumu: 35 haftalık (geç prematüre) doğan ve solunum sıkıntısı nedeniyle dış merkeze başvuran 25 günlük hasta entübe olarak takip edilmiştir. Hastanede kalış süresi boyunca serratia marcescens, escherichia coli (E. coli) ve candida sepsisi nedeniyle takip edilmiş. Bu sürede 3 kez yapılan lumbal ponksiyonda belirgin üreme saptanmamış. En son yapılan ultrasonografide intrakranial lezyon

şüphesi nedeniyle hastanemize beyin manyetik rezonan görüntüleme (MRG) ileri tetkiki için 55 günlükken başvurdu. Yapılan beyin MRG incelemede sağda temporoparietal bölgede intraparankimal difüzyon kısıtlaması gösteren, kalın duvarlı, medial duvarı nispeten ince görünümde apse ile uyumlu büyük boyutlu lezyon izlendi (Resim a,b,c,d). Apseye bağlı orta hat yapılarında bir miktar şift mevcuttu. Hastaya kraniektomi ve apse drenajı yapıldı. Drenajdan yapılan kültürde E. coli saptandı. Cerrahi sonrası yapılan kontrol beyin MRG tetkikinde abse kavitesi belirgin küçülmüş ve şift bulgusu kaybolmuştu (Resim e).

Tartışma ve Sonuç: İntrakraniyal apseler pediatrik yaş grubunda artmış mortalite ve morbidite oranlarıyla birlikte giden, erken tanı konulması ve tedavi edilmesi gereken bir durumdur. Hastanın başvuru esnasındaki klinik tablosu silik olabilir ya da apsenin lokalizasyonuna göre değişkenlik gösterebilir. Baş ağrısı, ateş, nörolojik bulgular ve kusma en sık gözlenen semptomlar olarak bildirilmektedir. Görüntüleme, cerrahi, bakteriyolojik kültür ve antibiyoterapi alanlarındaki gelişmelere bağlı olarak tedavi başarısı oldukça artmıştır(3).

Anahtar kelimeler: Apse, beyin, MRG

Kaynaklar

1. Goodkin HP, Harper MB, Pomeroy SL. Intracerebral Abscess in Children: Historical Trends at Children's Hospital Boston. Pediatrics 2004; 113;1765-1770.
2. Shachor-Meyouhas Y, Bar-Joseph G, Guilburd JN, Lorber A, Hadash A, Kassis I. Brain abscess in children - epidemiology, predisposing factors and management in the modern medicine era. Acta Paediatr 2010; 99(8):1163-1167.
3. Demirören K, Gülşen İ, Ece İ, Garipardıç M, Berat Sevgin B, Bulut MD, Arslan M, Üner A. Çocuklarda İntrakraniyal Apse. Van Tıp Dergis 2015; 22(2): 67-72.

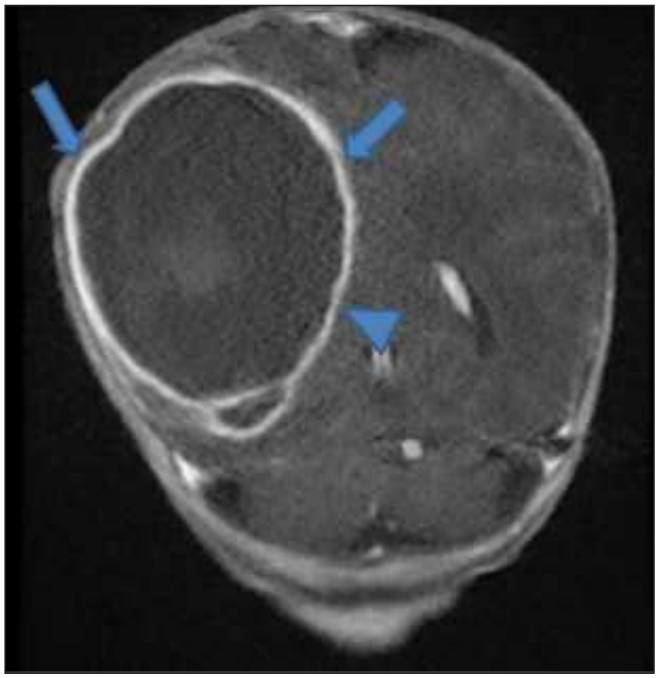

Resim 1. Kontrastlı koronal T1 ağırlıklı görünütüde kalın duvarlı kolleksiyon(oklar), medial duvarda nispeten ince duvar yapısı (ok başı) izleniyor.

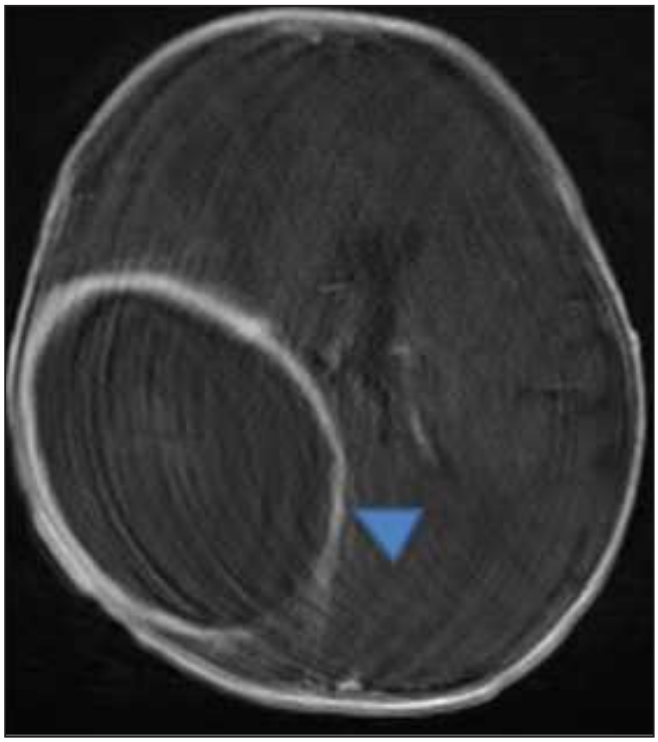

Resim 2. Kontrastlı aksiyel T1 ağırlıklı görünütüde kalın duvarlı kolleksiyon, medial duvarda nispeten ince duvar yapısı (ok başı)izleniyor.



Resim 3. Difüzyon ağırlıklı görüntülerde belirgin difüzyon kısıtlaması gösteriyor

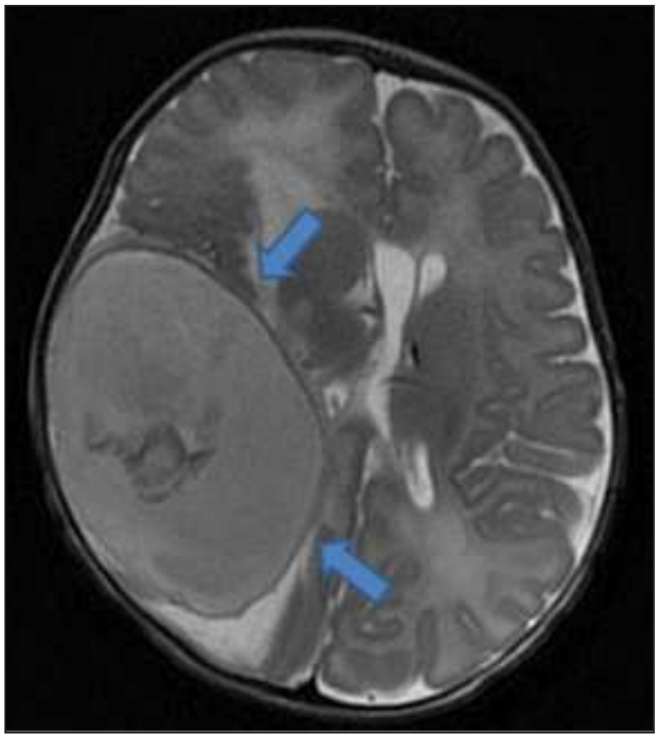

Resim 4. Aksiyel T2 ağırlıklı görüntüde apse izleniyor.

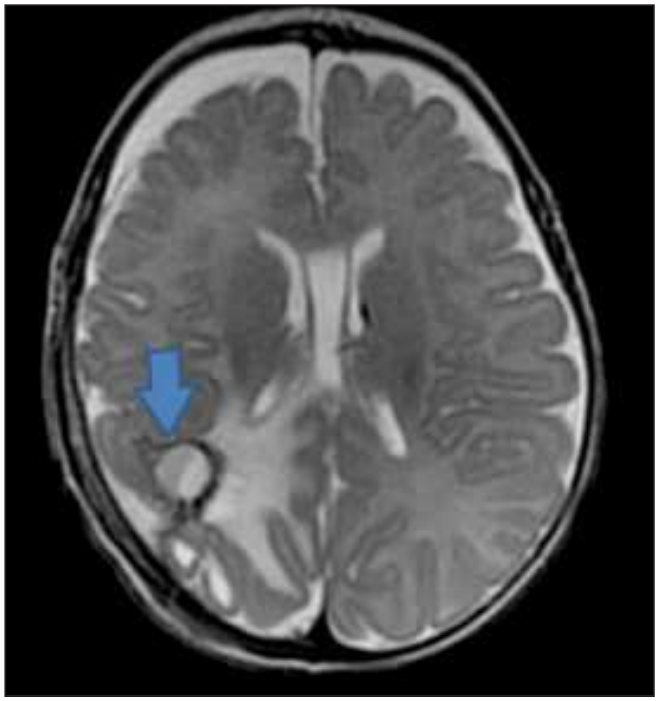

Resim 5. Cerrahi sonrası kontrolde aksiyel T2 ağırlıklı görüntüde küçülmüş abse kavitesi ve etrafındaki vazojenik ödem alanı izleniyor.

Pediatrik Radyoloji

PS-463

ADÖLESAN HASTADA SARILIĞIN OLAĞANDIŞI BİR NEDENİ; KİST HİDATİĞİN SAFRA YOLLARINA RÜPTÜRÜ

Serdar Aslan

Turhal Devlet Hastanesi, Radyoloji Kliniği, Turhal, Tokat, Türkiye

Giriş: Kist hidatik ana etken olarak Ekinokokus granülosus tarafından oluşturulan parazitik hastalıktır. İnsanlarda en sık karaciğer ve akciğer enfekte olur. Türkiye'de çocuklarda görülme insidansı %0.0015 olarak bildirilmiştir (1). Karaciğer kist hidatiğinin en yaygın görülen komplikasyonu safra yollarına rüptürüdür. Sıklıkla sağ-sol ve ana hepatik kanallara rüptür görülür (2). Biz bu olgu sunumunda, safra yollarına rüptüre olmuş hepatik kist hidatik tanılı 16 yaşında erkek hastamızın manyetik rezonans görüntüleme (MRG) ve manyetik rezonans kolanjiopankreatikografi (MRKP) bulgularını sunmayı amaçladık.

Olgu Sunumu: 16 yaşında erkek hasta, 5 gündür devam eden karın ağrısı ve kusma şikayetleri ile hastanemize başvurdu. Fizik muayenesinde sağ üst kadranda hassasiyet saptandı. Karaciğer fonksiyon testlerinde (AST,ALT,GGT) ve bilirubin düzeyinde yükselme mevcuttu. Abdominal ultrasonografide (US) karaciğer sağ lob posteriorda ve komşuluğunda mulltilokule kistik lezyonlar (tip III kist hidatik), koledok içerisinde ekojeniteler görüldü. MRG ve MRKP'de karaciğer segment 7-8'de 64x58x76 mm (apxmlxkk) ve segment 4-8'de 65x50x58 mm boyutlarında septasyonlar içeren tip III kist hidatik ile uyumlu lezyonlar görüldü (Resim 1,2). Segment 4-8'de bulunan lezyon ile sağ hepatik kanal arasında ilişki mevcuttu (Resim 2). Koledok lümeni içerisinde membranları düşündüren intensiteler mevcuttu. Mevcut bulgular safra yollarına rüptüre olmuş kist hidatiği düşündürmekteydi. Endoskopik retrograd kolanjiopankreatikografide (ERKP) koledoğun balonla sıyrılması sonucunda yumuşak elastiki membran parçaları görüldü, bulgular kist hidatiğin safra yollarına açılımı olarak değerlendirildi ve hasta albendazol tedavisi ile taburcu edildi.

Tartışma: Karaciğer kist hidatiğinin safra yollarına spontan rüptürü en sık görülen komplikasyondur. Rüptüre sebep olan faktörler travma, enfeksiyon ve boyut artışına bağlı basınçta yükselmedir (3). Bilier sisteme rüptür söz konusu olduğunda akut kolanjit, nadiren akut pankreatit, septisemi, karaciğer apsesi görülebilmektedir. Ayrıca safra yollarının tıkanmasına bağlı olarak ilerleyici sarılık ortaya çıkabilmektedir. Radyolojik tanıda direkt ve indirekt bulgular mevcuttur. En önemli direkt bulgu kist ile safra kanalları arasındaki ilişkinin görülmesidir. Bilier rüptürün araştırılmasında abdominal US en yaygın kullanılan yöntemdir. Koledokta genişleme ve dilate safra kanallarının lümeni içerisinde kız veziküller ya da kopmuş membranlara ait ekojenik materyaller görülebilir. US ile kist hidatik ve safra kanalları arasındaki direk ilişki vakaların %20'sinde görülebilmektedir (4). MRG ve MRKP, rüptürü göstermede oldukça kullanışlıdır. Kist duvarında fokal defekt görülmesi rüptürün direk bulgusu olup vakaların %75'de görülmektedir (3,4). Safra kanalları içerisinde sıvı seviyeleri, hava varlığı ve sinyal intensite değişiklikleri indirek bulgulardır. ERKP rüptür tanısında altın standart yöntemdir. ERKP'de ampulladan kist hidatik materyallerinin çıkışı direk olarak görülebilir. Kist hidatiğin medikal tedavisinde albendazol ve mebendazol kullanılır. Cerrahi ve girişimsel işlemler öncesinde kullanılması rekürrens riskini düşürmektedir.

Sonuç: Kist hidatiğin safra yollarına rüptürü sık görülmektedir. MRG ve MRKP tanıda oldukça kullanışlı ve tanısal doğruluk oranı yüksek, noninvaziv, kolay uygulanabilen bir yöntemdir. ERKP ise hem tanı hem de tedavide kullanılabilen altın standart yöntemdir.

Anahtar kelimeler: Kistobiliyer Fistül, Ekinokok Kist Rüptürü, Sarılık

Kaynaklar

1. Ok, UZ., Ozkol, M., Kilimcioglu, A. (2007). A province-based study using sampling method to investigate the prevalence of cystic echinococcosis among

primary school children in Manisa, Turkey. Acta Tropica, 103(2), 116-122.
2. Adaletli, I., Yilmaz, S., Cakir, Y. (2005). Fistulous communication between a hepatic hydatid cyst and the gallbladder: diagnosis with MR cholangiopancreatography. American Journal of Roentgenology, 185(5), 1211-1213.
3. Unalp, HR., Baydar, B., Kamer, E. (2009). Asymptomatic occult cysto-biliary communication without bile into cavity of the liver hydatid cyst: a pitfall in conservative surgery. International Journal of Surgery, 7(4), 387-391
4. Marti-Bonmati, L., Menor, F., Ballesta, A. (1988). Hydatid cyst of the liver: rupture into the biliary tree. American Journal of Roentgenology, 150(5), 1051-1053

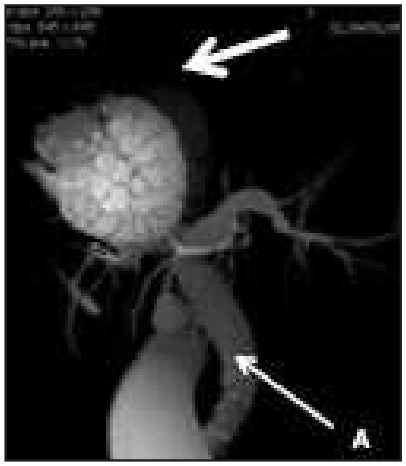

Resim 1A. koronal T2A MIP(maksimum intensity projeksiyon) MR kolanjiografi görüntüsünde, multiple kız veziküllerden oluşan tip III kist hidatik ile uyumlu multilokule kistik lezyon(kalın ok), intra ve ekstra safra kanallarında dilatasyon, distandü safra k



Resim 1B. 3D VR (volume rendering) MR kolanjiografi görüntüsünde, tip III kist hidatik (ince ok), dilate koledok (ok başı), distandü safra kesesi (kesik ok), kist hidatik ile sağ hepatik kanal arasında ki bağlantı noktası (kalin ok) görülmektedir.

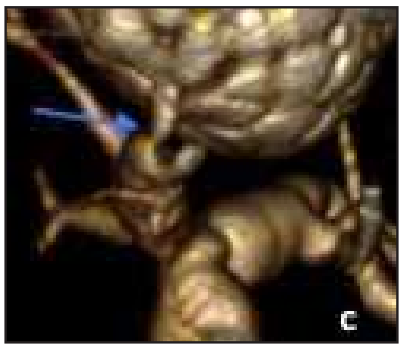

Resim 1C. 3D VR MR kolanjiografi görüntüsünde, kist hidatik ile sağ hepatik kanal arasında ki direk ilişki görülmektedir (ok).

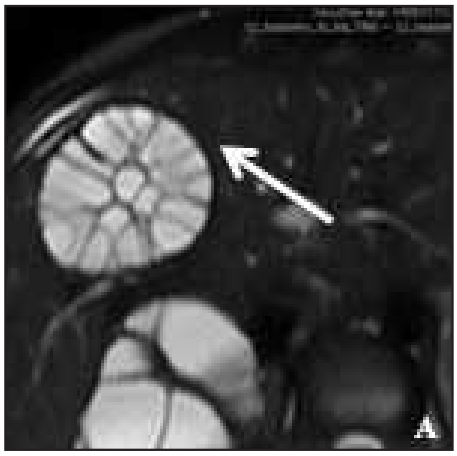

Resim 2A. Yağ baskılı, aksiyel T2A HASTE(Half-Fourier Acquisition Single-Shot Turbo Spin-Echo) MR görüntüde; tip III kist hidatik ile uyumlu multilokule kistik lezyon duvarında intakt perikistte ait hipointens rim (kalın ok).

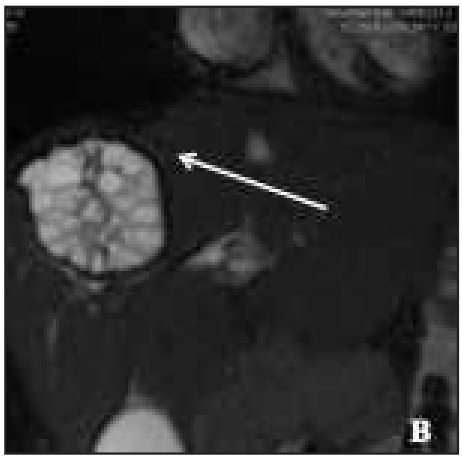

Resim 2B. Yağ baskılı, koronal MinIP(minimum intensity projection) T2A HASTE MR görüntüde; perikistte ait düşük intensiteli rim kist duvarında kesintisiz bir şekilde daha net olarak izlenmektedir (ince ok).



Resim 2C. yağ baskılı, aksiyal T2A HASTE MR görüntüde; kist hidatik posterioinferiorunda safra yolları komşuluğunda kist duvarından perikistik alana doğru gaga benzeri uzanım görülmektedir.



Resim 2D. yağ baskılı, koronal T2A HASTE MR görüntüde; kist hidatik posterioinferiorunda safra yolları komşuluğunda kist duvarından perikistik alana doğru gaga benzeri uzanım görülmektedir.

Pediatrik Radyoloji

PS-465

İMMÜNKOMPETAN HASTADA PNÖMONİ ETKENİ CANDIDA

Oğuzhan Yıldız, Hatice Nursun Özcan, Berna Oğuz, Mithat Haliloğlu

Hacettepe Üniversitesi Tıp Fakültesi Radyoloji AD

Giriş ve Amaç: İmmünkompetan kişilerde görülen pnömoni olgularında Candida türlerinin izolasyonu oldukça nadirdir1. Ampirik antibiyoterapiye yanıtsız olgularda fungal etkenler daima akılda tutulmalıdır. Bu hastalarda üretilen etken hemen her zaman Candida albicans'tır.

Bu bildiride, antibiyoterapiye yanıtsız ve görüntüleme bulguları non-spesifik akciğer opasitelerinin ayırıcı tanısında fungal etkenlerin bulundurulması gerektiğini vurgulamayı amaçladık.

Olgu Sunumu: Bilinen herhangi bir hastalığı olmayan 8 yaşındaki erkek hastaya ağzından kan gelmesi şikayeti ile başvurduğu dış merkezde pnömoni tanısıyla ampirik antibiyoterapi başlanmış. Tedavi sırasında iken ateş ve göğüs ağrısı gelişmesi üzerine hastanemize başvuran hastanın, akciğer grafisi ve toraks BT tetkiklerinde sol üst lobda kalsifikasyon içeren düzensiz sınırlı opasite ve sol hiler lenfadenopati saptandı (Resim-1 ve 2). Verilen antibiyoterapiye rağmen lezyon boyutlarında küçülme olmamasından ötürü ayırıcı tanıda öncelikle tüberküloz (Tb) ve inflamatuar psödotümör düşünüldü. Bronkoalveoler lavajda ve Tb kültüründe üreme olmadı, ppd testi negatifti. Perkütan doku örneklemesi esnasında lezyonun apse içerdiği görüldü ve apseden yapılan doku kültüründe C. glabrata kompleks üredi. 1 ay antifungal tedavi sonrası iyileşme olmaması üzerine sol üst lobektomi planlandı.

Tartışma: Candida türlerinin immünkompetan olgularda pnömoni etkeni olarak izolasyonları nadirdir 1. İmmün yetmezlikli olgularda kandida enfeksiyonlarından en sık izole edilen ajan C. albicans iken, normal solunum yolu florasında bulunan C. glabrata patojen olarak belirtilmemektedir 2. C. albicans dışı Candida türlerinin hemen hemen tamamı immün yetmezlikli olgularda etken olarak gösterilebilir 1,2. Candida pnömonileri sıklıkla mikst enfeksiyon, akciğer ödemi veya altta yatan parankimal hastalıkla birlikte görülürler ve hava boşluğunu ilgilendiren veya diffüz tutulumla birlikte giden, karakteristik görüntüleme bulgusu olmayan enfeksiyonlar olarak tanımlanır 3. Altta yatan farklı bir hastalığı veya immün disfonksiyonu olmayan hastalarda da Candida türlerinin neden olduğu akciğer enfeksiyonları bildirilmiştir. Candida türlerinin neden olduğu pnömonilerin, özellikle de immün yetmezlikli hastalarda sıklıkla tedaviye dirençli ve fatal seyrettiği bilinmektedir. İmmün sistem bozukluğu olmayan olguda kanlı balgam şikayetine ek olarak geçici ateş ve göğüs ağrısı mevcuttu. Etken izolasyonu sonrası başlanan IV antifungal tedaviye klinik ve radyolojik yanıt alınamaması üzerine sol üst lobektomi planlandı.

Sonuç: Akciğerde antibiyoterapiye yanıtsız non-spesifik opasite varlığında ayırıcı tanıda fungal enfeksiyonlar da göz önünde bulundurulmalı ve mantarların immünkompetan bireylerde de enfeksiyon etkeni olabileceği akılda tutulmalıdır.

Anahtar kelimeler: candida, pnömoni, immünkompetan, opasite, mantar

Kaynaklar

1- T. Kobayashi, Y. Miyazaki, K. Yanagihara, H. Kakeya, H. Ohno, Y. Higashiyama, Y. Hirakata, Y. Mizuta, K. Tomono, T. Tashiro, S. Kohno, A probable case of aspiration pneumonia caused by candida glabrata in a non-neutropenic patient with candidemia, Intern. Med. 44 (2005) 1191–1194

2- Onur Yazici, Mustafa Cortuk, Hasan Casim, Erdogan Cetinkaya, Ali Mert, and Ali Ramazan Benli, "Candida glabrata Pneumonia in a Patient with Chronic Obstructive Pulmonary Disease," Case Reports in Infectious Diseases, vol. 2016, Article ID 4737321, 4 pages, 2016

3- SJ Buff, R McLelland, HA Gallis, R Matthay, and CE Putman, Candida glabrata pneumonia: radiographic appearance, American Journal of Roentgenology 1982 138:4, 645-648



Resim 1. PA-akciğer grafisinde sol akciğer üst zonda opasite ve sol hiler lenfadenopati mevcut.



Resim 2. Aksiyel düzlemde mediasten penceresinde sol akciğer üst lobda santrali hipodens, punktat kalsifikasyon içeren düzensiz sınırlı opasite.

Pediatrik Radyoloji

PS-466

İZOLE TİMİK LANGERHANS HÜCRELİ HİSTİOSİTOZLA BAŞVURAN, TAKİPTE SİSTEMİK TUTULUMA BAĞLI PERİTONEAL KARSİNOMATOZİS GELİŞEN NADİR BİR OLGU

Yüksel Balcı, Elvan Çağlar Çıtak, Barış Ten, Zehra Pınar Koç

Mersin Üniversitesi Tıp Fakültesi

Langerhans hücreli histiositoz (LHH) nadir görülen,langerhans hücreleri denilen malign hücrelerin doku-organlarda birikimiyle karakterize,fokal ya da multisistemik bir hastalıktır(1).En sık kemik iliği,akciğer,timus,karaciğer, santral sinir sistemi (SSS),deri,lenf nodları tutulur.Timik tutulum çok nadirdir,genelde multisistemik hastalığın parçası olarak görülür.İzole timik tutulum ise oldukça nadirdir. Bugüne kadar,tek olgu veya küçük olgu serileri şeklinde bildirilmiştir(2,3,4).Bu çalışmada,izole anterior mediastinal kitle ile başvuran,-takipte literatürde daha önce tanımlanmamış peritoneal tutuluma bağlı asit gelişen ve multisistemik hastalık şeklinde seyreden timik LHH'lu bir olgu eşliğinde,LHH'nin radyolojik-klinik bulgularını sunmayı amaçladık.

Solunum sıkıntısıyla başvurduğu dış merkezde sağ plevral sıvı saptanan 13 yaşında erkek hastaya toraks tüpü takılıp antibiyoterapi verilmiş.Bilgisayarlı tomografi (BT)de mediastende kitle saptanan hasta hastanemize sevk edilmiş. Toraks BTde(resim1a)ön mediastende kistik-nekrotik alanlar içeren kitle,sağ loküle plevral sıvı,plevrada kalınlaşma-kontrast tutulumu vardı.Pozitron emisyon tomografi (PET-BT) de(resim1b)lezyonda hipermetabolik görünüm, mediastinal, aksiler,-retrokrural hipermetabolik lenf nodları,sağda plevrada artmış aktivite tutulumu saptandı.US eşliğinde yapılan biyopsi sonucu timik langerhans hücreli histiositozla uyumlu bulundu. Kemoterapi(KT) sonrası kontrol toraks BT ve PET-BTde(resim2a,b,c)kitlenin küçüldüğü,sağ plevral sıvının azaldığı,sol plevral sıvının ise kaybolduğu izlendi, ancak, sağ akciğerde yeni gelişen nodüler lezyonlar,PET-BTde(resim2c) yeni gelişen servikal,abdominal hipermetabolik lenf nodları,sağ 11.kostada artmış aktivite tutulumu saptandı. İkinci KT sonrası kontrol PA akciğer grafisinde (resim3)sağda tekrar plevral sıvı saptanarak toraks tüpü takıldı. Sıvı sitolojisinde malign hücre saptanan hasta relaps olarak değerlendirilip 3.KT başlandı. Takipte karında şişlik ve solunum sıkıntısı gelişen hastanın BTde(resim4)mediastinal lezyonda ve mediastinal-servikal-aksiler lenf nodlarında büyüme,bilateral plevral sıvı ve plevrada progresyon gösteren kalınlaşma-kontrast tutulumları,batında asit,peritoneal yüzeylerde nodülarite,intraabdominal lenfadenopatiler ve mesane posteriorunda 7cm boyutunda dev kitlesel lezyon izlendi.Plevral-asit mai sitolojilerinde langerhans hücrelerine rastlandı. 4.KT sonrası PET-BTde plevral-asit maide azalma,lenf nodlarında-plevral kalınlaşma alanlarında regresyon saptandı(resim5). Takipte BTde(resim6a)akciğerlerde metastatik lezyonlar saptandı. Bu esnada baş dönmesi, kusma gelişen hastanın serebral Manyetik Rezonans Görüntüleme (MRG)de (resim7) hipofiz sapında kalınlaşma izlendi.Dissemine intravasküler koagülasyon (DIC) ve multiorgan yetmezliği gelişen yoğun bakıma devredildi, ancak sonrasında ex oldu.

LHH tek bir organ veya dokuda lokalize hastalıkdan multisistemik tutuluma kadar değişik formlarda görülebilen bir hastalık grubudur. Timik tutulum çok nadirdir,genelde multisistemik hastalığın bir komponenti olarak izlenir(5).İzole timik LHH oldukça nadirdir,literatürde bugüne kadar bildirilmiş 2 vaka vardır(5,6).Bizim olgumuzda literatürde daha önce tanımlanmamış olan peritoneal tutuluma bağlı asit gelişimi saptanmış,ancak belirgin intestinal tutulum saptanmamıştır. PA akciğer grafisi mediastinal genişlemeyi göstermesi açısından önemlidir(7).BTde timusda büyüme,içerdiği kistik alanlar-kalsifikasyonlara bağlı heterojenite izlenir.Multisistemik tutulumda %23-35 oranında SSS tutulumu izlenmektedir(6).Multisistemik tutulumu olan LHH'de çocuklarda mediastinal kitlelerin ayırıcı tanısında,timik LHH akılda tutulmalıdır.

Anahtar kelimeler: Langerhans hücre, histiositoz, timus, mediasten

Kaynaklar

1. Kilborn TN, Teh J, Goodman TR. Paediatric manifestations of Langerhans cell histiocytosis: a review of the clinical and radiological findings. Clin Radiol. 2003 Apr;58(4):269-78.
2. Hamoudi AB, Newton WA, Jr, Mancer K, et al. Thymic changes in histiocytosis. Am J Clin Pathol 1982;77:169–173.
3. Sumner TE, Auringer ST, Preston AA. Thymic calcifications in histiocytosis X. Pediatr Radiol
1993;23:204–205.
4. Lee BH, George S, Kutok JL. Langerhans cell histiocytosis involving the thymus. A case report and review of the literature. Arch Pathol Lab Med 2003;127:e294–e297.
5. Poncelet, M. , Chabert, C. , Pierre Pracros, J. and Marec Berard, P. (2012) Thymic langerhans cell histiocytosis in children: A case report. Open Journal of Pediatrics, 2, 303-305.
6. Yağci, B. and Varan, A. (2008) Thymic langerhans cell histiocytosis mimicking lymphoma. Pediatric Blood & Can- cer, 51, 833-835.
7. Junewick JJ, Fitzgerald NE. The thymus in Langerhans' cell histiocytosis. Pediatr Radiol 1999;29:904–907.

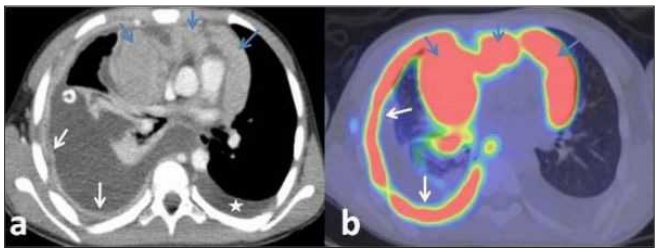

Resim 1. Toraks bt ve PET-BT

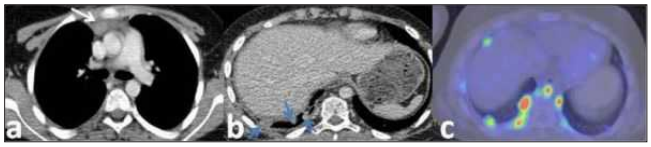

Resim 2. ilk tedavi sonrası BT ve PET-BT



Resim 3. ilk tedavi sonrası PET-BT. Multipl servikal, mediastinal, intraabdominal artmış metabolik aktivite gösteren lenf nodları izlenmekte.



Resim 4. PA ac, relaps, bilateral artmış plevral sıvı izlenmekte.

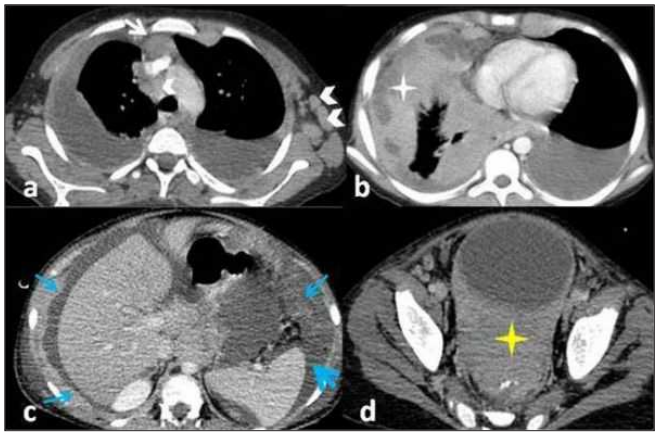

Resim 5. Relaps, BT

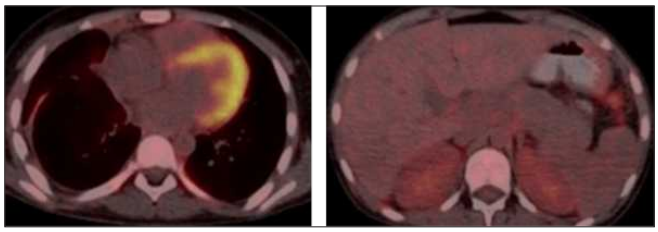

Resim 6. Yüksek doz KT sonrası parsiyel yanıt, PET-BT

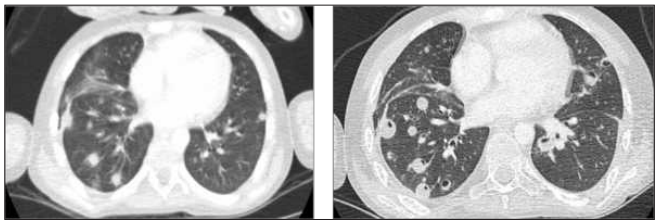

Resim 7. 3.kür KT sonrası multipl akciğer metastazları

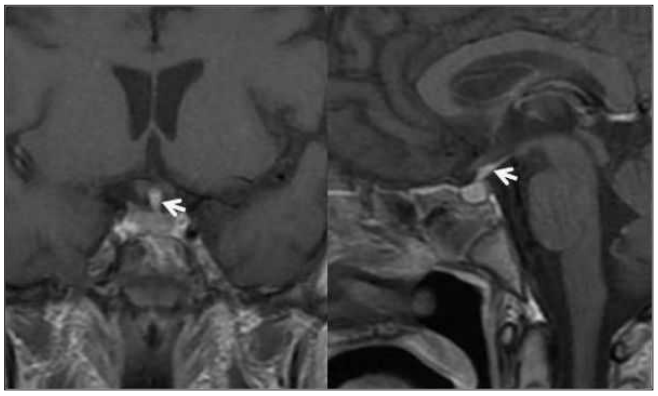

Resim 8. Hipofiz sapında kalınlaşma ve kontrast tutulumu, MRG

Pediatrik Radyoloji

PS-468

PEDİATRİK BİR OLGUDA FASCİOLA HEPATİCA ENFEKSİYONUNUN RADYOLOJİK BULGULARI

Rahmi Eren Özkan, Özge Yapıcı Uğurlar, Hakan Önder

SBÜ Okmeydanı Eğitim ve Araştırma Hastanesi

Giriş: Fasioliazis, otçul hayvanları enfekte eden trematodlardan olan Fasciola hepatica (FH)'nın neden olduğu zoonozdur. Tatlı su bitkilerinde bulunan metaserkaryaları yutan insanlarda da görülür. Ülkemizde sıklığının %0.03 ile %0.8 arasında olduğu bildirilmiştir (1).

Olgu Sunumu: 16 yaşında erkek hasta, 3 haftadır olan karın ağrısı şikayeti ile pediatri kliniğimize başvurdu. Laboratuvar çalışmalarında lökosit 10700/mm3, hemoglobin 14 gr/dL, eozinofil 3810/mm3 (%35.6), CRP 19.46 mg/L saptandı. Ultrasonografik (US) incelemesinde karaciğer sağ lob subkapsüler alanda düzensiz sınırlı hipoekoik alanlar izlendi. Kist hidatik indirekt hemaglütinasyon testi negatif çıkan hastanın IV kontrastlı batın bilgisayarlı tomografi (BT)'sinde karaciğer sağ lob anteriorunda, periferik hafif kontrast tutulumu ile beraber multipl oval hipodens lezyonlar izlendi (Figür 1a). Manyetik rezonans görüntülemede (MRG), karaciğer sağ lob anteriorunda periferik alanlarda T2 ağırlıklı görüntülerde (T2AG) hafif hiperintens (Figür 2a), T1 ağırlıklı görüntülerde (T1AG) hafif hipointens (Figür 2b), postkontrast serilerde (Figür 2c) rest parankime göre düşük sinyal özelliğinde multipl lobüle kontürlü lezyonlar mevcuttu. Hastanın FH serolojisinde pozitiflik saptandı.

Tartışma: İnsanlar metaserkaryaları pişirilmemiş tatlı su bitkilerinden alırlar. Duodenumda metaserkaryalardan trematodlar serbest kalır, barsak duvarını penetre ederek karaciğer kapsül ve parankimine ilerler (parankimal faz) ve safra yollarına yerleşirler (duktal faz) (2). Akut enfeksiyonda ateş, hepatomegali, karın ağrısı, kilo kaybı gibi non-spesifik semptomlar görülür. Eozinofili en sık laboratuar bulgusudur (1). Tedavi edilmeyen kronik olgularda biliyer kolik, kolestaz, kolanjit görülebilir (1,3). Bizim hastamızda da geliş semptomu karın ağrısı olup tam kan sayımında eozinofili mevcuttu. Erken aşamada BT bulguları periferik kontrast artışı ile birlikte multipl yuvarlak veya oval hipodens lezyonlar şeklindedir (1,2). MRG'de periferik kontrastlanma gösteren,T2AG'de hiperintens, T1AG'de hipointens parankimal kümelenmiş lezyonlar görülebilir (2). Duktal fazda USG'de ince hipoekoik çizgiler şeklinde duktal ektazi; ileri aşamalarda ise biliyer dilatasyon görülebilir. Dilate safra kanallarında ve safra kesesinde parazitlerin hareketi izlenebilir (1,2). BT bu fazda periportal alanda dilate biliyer kanalları göstermede faydalıdır. MRG'de duktal fazda dilate safra kanalları, T2AG'de portal damarlara karşılık gelen hipointens çizgilere paralel hiperintens alanlar olarak görünür. Parazitleri temsil eden sinyal defektleri MRG'deki dilate kanallarda görülebilir (2). Bizim olgumuzun BT ve MRG bulguları da literatürdeki diğer

vakalar ile uyumludur. Fasioliazis tedavisinde en etkin ilaç olarak kabul edilen triklabendazol tedavisi sonrası kontrol MRG'de karaciğer lezyonlarında belirgin regresyon saptanması tanıyı desteklemektedir (4).

Sonuç: Yumurtalar için yapılan dışkı analizi kesin tanı koydurucu kabul edilmektedir, ancak parazitin biliyer sisteme ulaştığı ileri aşamalara kadar negatiftir. Bu nedenle klinik açıdan şüpheli olgularda, fasioliazisin radyolojik görüntüleme özelliklerini bilmek erken tanıda yararlı olacaktır.

Anahtar kelimeler: fasciola hepatica, fasioliazis, enfeksiyon, pediatrik

Kaynaklar

(1) Deveci, Ugur; ÖZTÜRK, Tülin; Üstün, Cemal.Türkiye Parazitolojii Dergisi; Istanbul Vol. 35, Iss. 2, (Jun 2011): 117-119
(2) Dusak, A., Onur, M., Cicek, M., Firat, U., Ren, T., & Dogra, V. (2012). Radiological Imaging Features of Fasciola hepatica Infection – A Pictorial Review. Journal of Clinical Imaging Science, 2(1), 2.
(3) Kiladze M, Chipasshvili L, Abuladze D, Jatchvliani D. Obstruction of common bile duct caused by liver fluke- Fasciola hepatica. Sb Lek 2000; 101: 255-9.
(4) Millán JC, Mull R, Freise S, Richter J. Triclabendazole Study Group. The efficacy and tolerability of triclabendazole in Cuban patients with latent and chronic Fasciola hepatica infection. Am J Trop Med Hyg 2000; 63: 264-9.



Figür 1a. IV kontrastlı BT aksiyel kesitlerde; karaciğer sağ lob anteriorunda, periferik hafif kontrast tutulumu ile beraber multipl oval hipodens lezyonlar

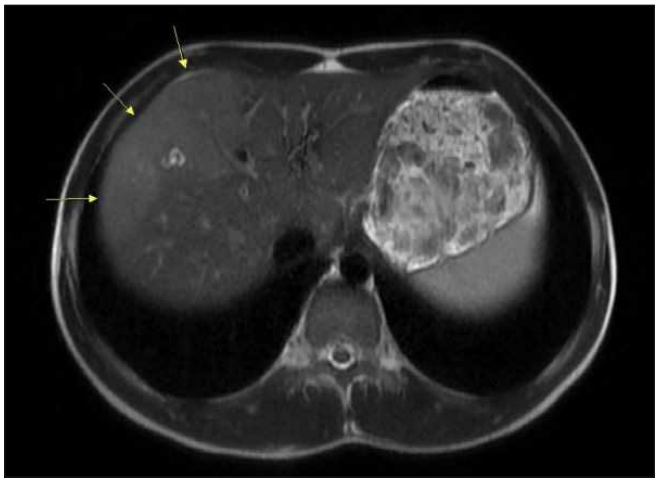

Figür 2a. MRG aksiyel kesitlerde; karaciğer sağ lob anteriorunda periferik alanlarda T2AG'de (a) hafif hiperintens multipl lezyonlar

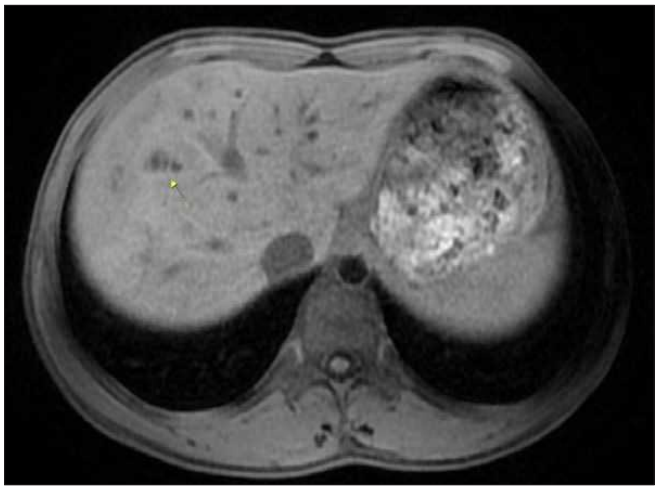

Figür 2b. MRG aksiyel kesitlerde; karaciğer sağ lob anteriorunda periferik alanlarda T1AG hafif hipointens multipl lezyonlar



Figür 2c. MRG aksiyel kesitlerde; karaciğer sağ lob anteriorunda periferik alanlarda postkontrast serilerde rest parankime göre düşük sinyal özelliğinde multipl lobüle kontürlü lezyonlar.

Pediatrik Radyoloji

PS-469

NADİR BİR OLGU : GÖĞÜS DUVARININ MEZENKİMAL HAMARTOMUNA SEKONDER GELİŞEN ANEVRİZMAL KEMİK KİSTİ A RARE CASE REPORT:ANEURYSMAL BONE CYST SECONDARY TO İNFANTİLE CARTİLAGİNOUS HAMARTOMA OF CHEST WALL

Sinan Erdemi, Cemal Aydoğan, Zeynep Aydoğan, Selçuk Akkaya, Deniz Öztürk Koçakgöl

Karadeniz Teknik Üniversitesi Tıp Fakültesi

Sekonder Anevrizmal Kemik Kistinin Eşlik Ettiği Göğüs Duvarının Mezenkimal Hamartomu

Özet: Göğüs duvarının mezenkimal hamartomu (GDMH) oldukça nadir görülen benign göğüs duvarı tümörüdür.Karakteristik olarak kartilajanöz,vaskuler ve primitif stromal-mezenkimal elementlerden oluşan büyük ekspansil tümörlerdir. Çoğu vaka bir yaşından önce tanı alır. GDMH'lar agresif görünümde olsa da benign lezyonlardır. Malign dejenerasyon bildirilmemekle birlikte ileri yaştaki bazı vakalarda, radyolojik olarak GDMH ile kandrosarkom ayırımı güç olabilir. Temel tedavi yöntemi cerrahi rezeksiyondur.

Vaka Sunumu: Neonatal solunum sıkıntısı nedeniyle bir hafta küvözde kalma öyküsü olan 4 aylık kız çocuk, tekrarlayan solunum

problemleri ile hastahanemize başvurdu. Direkt grafilerde, sol hemitoraksta tedaviye rağmen gerilemeyen ekspansil lezyon saptanan hastada kitle şüphesi ile BT ve MRG tetkikleri yapıldı(Resim A). BT'de 4. kostayı destrükte eden, kalsifikasyonlar içeren, destrüktif, ekspansil, ekstraparankimal lezyon izlendi(Resim B). Kontrastlı MRG tetkikinde lezyon, sıvı-sıvı seviyelenmesi bulunan kistik ve solid komponentlerden oluşmakta, heterojen kontrastlanmaktaydı(Resim C,D). Lezyon cerrahi olarak total eksize edildi. Histopatolojik olarak sekonder anevrizmal kemik kistinin eşlik ettiği göğüs duvarının mezenkimal hamartomu (GDMH) tanısı kondu(Resim E).

Tartışma: İlk defa 1979'da McLeod ve Dahlin tarafından kullanılan göğüs duvarının mezenkimal hamartomu için literatürde mezenkimoma, infantil kartilajanöz hamartom ve infantil osteokondrom isimleri de kullanılmıştır [1,2]. GDMH non-neoplastik gelişimsel anomali olup gerçek tümör değildir. Karakteristik olarak kartilajinöz,vasküler ve primitif stromal-mezenkimal elementlerden oluşur [3]. Tek kostadan yada multiple kostalardan köken alabilir[4]. Erkek:kadın oranı 2:1'dir. Solunum sıkıntısı ya da göğüs duvarında kitle en sık başvuru nedenidir. Genelde infantlarda ve yenidoğan döneminde tanı almakla birlikte prenatal tanı da mümkündür. GDMH'ler agresif görünümde olsa da benign lezyonlardır. Malign dejenerasyon bildirilmemekle birlikte bazı vakalarda, radyolojik olarak GDMH ile kandrosarkom ayırımı güç olabilir [5].

GDMH, direkt grafide bir ya da daha fazla kostada destrüksiyona neden olan, kalsifikasyon içeren, ekspansil kitle olarak görülür. BT, direk grafideki bulgulara ek olarak sekonder anevrizmal kemik kisti (AKK) komponentini gösterebilir. MRG, AKK'yi göstermekte BT'den daha başarılıdır. AKK vakalarının yarıdan fazlası uzun kemiklerden, %15-30'u vertebralardan köken alır. Yassı kemiklerde en sık pelvis tutulmaktadır. Kostalardan köken alan AKK oldukça nadirdir. AKK primer ya da dev hücreli tümör, kondroblastom, osteosarkom gibi kemik kitlelerine sekonder gelişebilir. BT ve MRG'de multiseptalı kırmızı kan hücrelerinden oluşan sıvı-sıvı seviyelenmesi AKK'ler için karakteristiktir [1,7-9].

GDMH'de temel tedavi yöntemi cerrahi rezeksiyondur. Ancak asemptomatik yenidoğanlarda spontan regresyon bildirildiği için son zamanlarda bu grupta yakın takip önerilmektedir. Cerrahi rezeksiyon sonrası nüks ya da metastaz rapor edilmemiştir [6].

Sonuç: GDMH radyolojik ve klinik bulguları oldukça endişe verici olabilir ve malign lezyon şüphesine yol açabilir. Oldukça nadir görülse de infantlarda kostalardan gelişen lezyonlarda GDMH'ye eşlik eden sekonder AKK akılda tutulmalıdır.

Anahtar kelimeler: Mezenkimal Hamartom,Anevrizmal Kemik Kisti

Kaynaklar

1. McLeod RA, Dahlin DC. Hamartoma (mesenchymoma) of the chest wall in infancy. Radiology 1979; 131:657–661.
2. Balci P, Obuz F, Gore O, et al. Aneurysmal bone cyst secondary to infantile cartilaginous hamartoma of rib. Paediatr Radiol. 1997;27:767–69.
3. Kim JY, Jung WH, Yoon CS, et al. Mesenchymal Hamartoma of the chest wall in infancy: radiologic and pathologic correlation. Yonsei Med J. 2000;41(5):615-22.
4. Brar MK, Cubberley DA, Baty BJ, Branch DW. Chest wall Hamartoma in a fetus. J Ultrasound Med. 1998;7:217-220. PMID 328506.
5. Cohen MC, Drut R, Garcia C, KaschulaROC. Mesenchymal hamartoma of thechest wall: a cooperative study with re-view of the literature. Pediatr Pathol1992; 12:525–534.
6. Tanaka T, Fumino S, Shirai T, Konishi E, Tajiri T. Mesenchymal hamartoma of the chest wall in a 10-year-old girl mimicking malignancy: a case report. Skeletal Radiol. 2019 Apr;48(4):643-647.
7. Ayala AG, Ro JY, Bolio-Solis A, Hernandez-Batres F, Eftekhari F, Edeiken J. Mesenchymal hamartoma of the chest wall in infants and children: a clinicopathological study of five patients. Skeletal Radiol 1993; 22:569–576.
8. Odell JM, Benjamin DR. Mesenchymal hamartoma of chest wall in infancy: natural history of two cases. Pediatr Pathol 1986; 5:135–146.
9. McCarthy EF, Dorfman HD. Vascular and cartilaginous hamartoma of the ribs in infancy with secondary aneurysmal bone cyst formation. Am J Surg Pathol 1980; 4:247–253

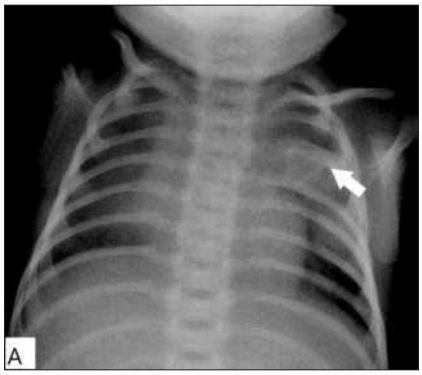

Resim A. PA akciğer grafisinde orta zonda tedaviye rağmen gerilemeyen opasite

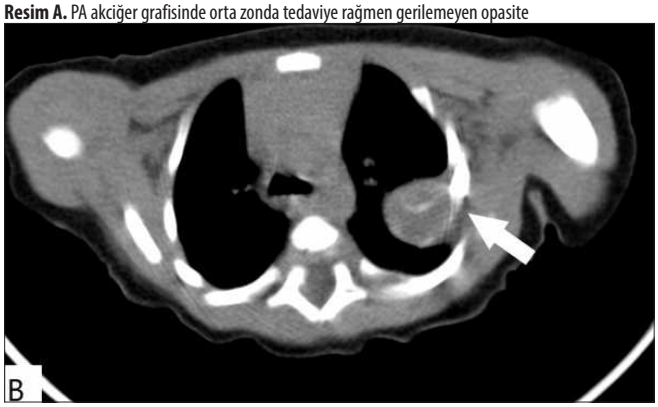

Resim B). Torak BT incelemesindelezyonun kostalardan köken aldığı ve septalı yapısı dikkat çekmektedir



Resim C. Yağ baskılı T1A kontrastlı tetkiklerde lezyonun periferi ve septaları kontraslanmaktadır

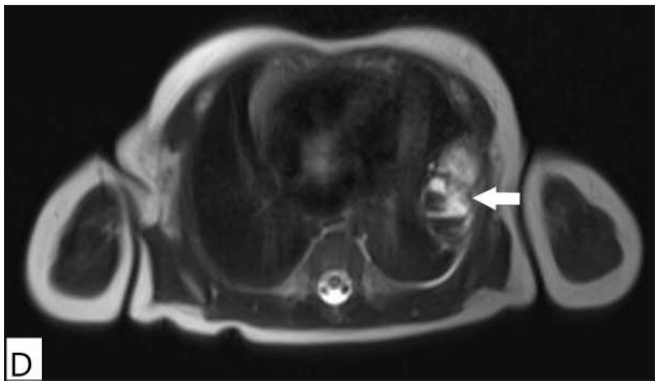

Resim D. T2A görüntülerde lezyonun kistik komponenti,septaları ve sıvı-sıvı seviyelenmesi izlenmektedir

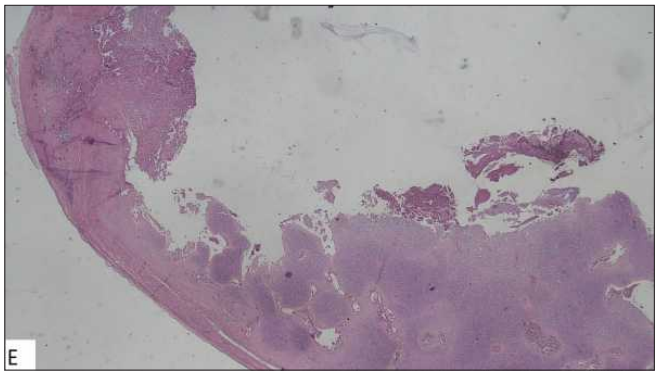

Resim E. Olguya histopatolojik olarak göğüs duvarının mezenkimal hamartomuna sekonder gelişen anevrizmal kemik kisti tanısı kondu

Pediatrik Radyoloji

PS-470

ÇOCUKLARDA KÜNT KARIN TRAVMASININ NADİR BİR KOMPLİKASYONU: DUODENAL HEMATOM A RARE COMPLICATION OF BLUNT ABDOMINAL TRAUMA IN CHILDREN: DUODENAL HEMATOMA

Yakup Özbay, Emre Ünal, Emil Settarzade, Hatice Nursun Özcan, Mithat Haliloğlu

Hacettepe Üniversitesi Radyoloji AD Pediatrik Radyoloji Bd

Giriş ve Amaç: Çocuklarda baş ve ekstremiteyi takiben abdomen travmada 3. en sık yaralanan anatomik bölgedir (1). Künt abdominal travmalarda duodenumun yaralanma olasılığı diğer abdominal organlara kıyasla daha nadir olup sıklığı %4-6 civarındadır, bu hastalarda %16-70 arasında bir oranda duodenal hematom görülebilir (2).Biz de bu sunumda oldukça nadir görülen karına top çarpması sonucu devam eden sağ üst kadran ağrılı hastada tespit edilen ve perkütan drenaj yoluyla tedavi edilen duodenal hematom vakasını sunuyoruz.

Olgu Sunumu: Bilinen bir hastalığı olmayan 10 yaşındaki erkek hasta dış merkezde acil servise karın ağrısı şikâyeti ile başvurdu. Hastanın öyküsünden 4 hafta önce batın sağ üst kesimine top çarptığı ve bu tarihten bu yana karın ağrılarının ve safralı kusmalarının olduğu öğrenildi. Hastanın dış merkezde çekilen abdomen BT'sinde; 81x60x67 mm boyutunda içinde daha hiperdens bileşenler barındıran, sağ renal vene, sağ üretere ve sağ böbreğe bası etkisi oluşturan olasılıkla duodenum kaynaklı hematom ile uyumlu lezyon görülmesi üzerine ileri tedavi amacı ile hastanemize yönlendirildiği öğrenildi. Fizik muayenesinde, batın sağ üst kadranda hafif dolgunluk ve hassasiyet vardı. Hastanemizde yapılan ultrasonografi (US) tetkikinde; subhepatik lokasyonda yaklaşık 70x65x70 mm boyutlarında, iyi sınırlı, solid karakterde ekojen odaklar içeren, Doppler US'de vaskülarizasyon göstermeyen hipoekoik, heterojen, sağ renal ven, sağ üreter ve inferior vena kavaya bası oluşturan, sağ böbrek toplayıcı sisteminde orta derecede dilatasyon oluşturan hematom lehine değerlendirilen lezyon izlendi. Abdomen MR tetkikinde duodenum kaynaklı olduğu doğrulanması üzerine, hematom perkütan yoldan boşaltılıp serbest drenaj kateteri ile takibe alındı. Kontrol US'de hematom alanı küçülen hasta kontrol önerileri ile taburcu edildi.

Tartışma ve Sonuç: Künt travmaya sekonder olarak en sık yaralanan organlar karaciğer ve dalak gibi solid organlardır. Künt travmada retroperitoneal organ yaralanması erişkin ve pediatrik popülasyonda oldukça nadirdir. Duodenumun ilk kısım intraperitoneal, diğer üç kısım retroperitonealdir. Üçüncü kısım olan horizontal parça posteriorda lomber vertebra korpusları ile komşuluk yaptığından dolayı olası bir künt travmada yaralanmaya en açık kısımdır (3,4). Pediatrik duodenal hematomların büyük bir çoğunluğu (<%70) künt abdominal travmalardan sonra gelişir ve bu yönden erişkin popülasyondan farklılık gösterirler (4). Erişkinlerde penetran karın travması duodenal yaralanmalarda daha sık görülen bir mekanizmadır (5,6,7). Duodenumun yaralanması, pediatrik travma hastalarında nispeten nadir görülen bir bulgudur ve intraabdominal yaralanmaların %5'inden daha azını oluşturur (8).Çocuklarda duodenal hematomun sık görülen bir nedeni de çocuk istismarıdır fakat acil servise getirilen fiziksel istismara uğramış çocuklarda bakımverenin çelişkili ifadeleri veya bakımverenin çocuğa ait başka bir şikayeti ön plana çıkarması nedeniyle tanısı oldukça güçtür (9). Bu bakımdan bilinen suistimal mağuru olan çocuklarda duodenal hematom ve diğer abdominal patolojileri saptamak açısından tam bir karın muayenesi oldukça önemlidir.Duodenal yaralanmalarda erken tanı ve tedavi morbidite ve mortaliteyi azaltmada çok önemlidir (10,11,12). Hemodinamik olarak stabil olan künt karın travmalı hastalarda tercih edilen primer görüntüleme yöntemi US ve bilgisayarlı tomografidir (13, 14).

Anahtar kelimeler: abdominal travma, duodenal hematom, künt travma, karın ağrısı, intramural hematom.

Kaynaklar

1. Centerfor Disease Controland Prevent.Scientific data,Statis,and Surveillance(2012)
2.Margolis IB, CarnazzoAJ et all:Intramur. hematoma of the duo.Am J Surg 132:779-783, 1976
3.Stefan M Niehues, Timm Denecke et. all.İntramural duo. hematoma:clinical course and imaging findings. TActa Radiologica Open 2019 8(4)1–8.
4. Michelle L. Peterson, MS et. all:Management of traumatic duodenal hematomas in child.J of Surgical Research 2015 Nov;199(1):126-9
5. Terreros A, Zimmerman S.Duo. hematoma from a fall down the stairs. J Trauma Nurse 2009;16:166.
6. Torba M, Gjata A, et. all.Delayed presentation of blunt duo. injuries in children. Case report and rev. of liter.G Chir2013;34:122.
7. Desai KM,Dorward IG et. all.Blunt duo. injuries in children. J Trauma2003;54:640.
8.A. Gaines, H.R. Ford Abd. and pelvic trauma in child. Crit Care Med,30 (2002),pp. S416-S423
9. A. Cooper, T. Floyd, et al.Major blunt abd. trauma due to child abuse J Trauma,28 (1988),pp.1483-1486
10.Timaran CH, Daley BJ et allRole of duodenography in the diagnosis of blunt duo. injuries. J Trauma. 2001;51:648-651.
11.Chao HC, Kong MS. Sonogr. Diagn. of mesenteric hematoma.J Clin US.1999;27:284-286.
12.Desai KM, Dorward IG et al. Blunt duo. injuries in children.J Trauma.2003;54: 640-645.
13.Butela ST, Federle MP et al. Performance ofCT in detection of bowel injury.AJR. 2001;176:129-135.
14.Martin B,Mulopulos GPet all. MR imaging of intramural duo. hematoma.J Comput AssistTomogr.1986;10:1042-1043.



Resim 1.10 yaşında erkek hasta, abdominal US görüntüsünde heterojen hipo ve hiperekoik alanlar içeren duodenal hematom ile uyumlu lezyon izlenmekte.

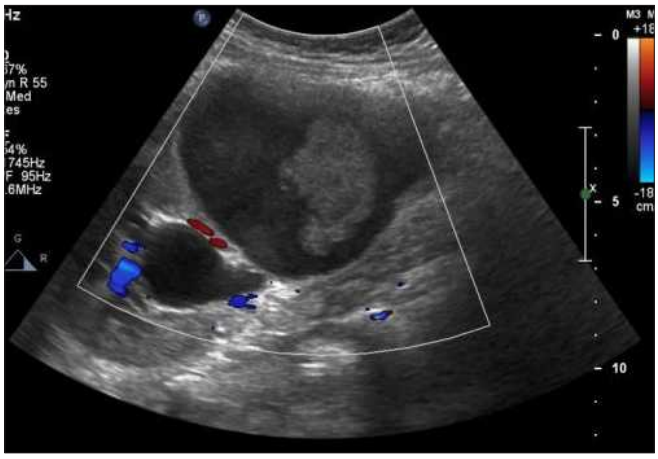

Resim 2.10 yaşında erkek hasta, renkli Doppler US incelemede vaskülarizasyon izlenmeyen duodenal hematom.



Resim 3.10 yaşında erkek hasta, aksiyel BT incelemesinde duodenum üçüncü kısmı ile devamlılığı bulunan posteriorda sol böbreği basılamış, içeriği hipodens duodenal hematom.

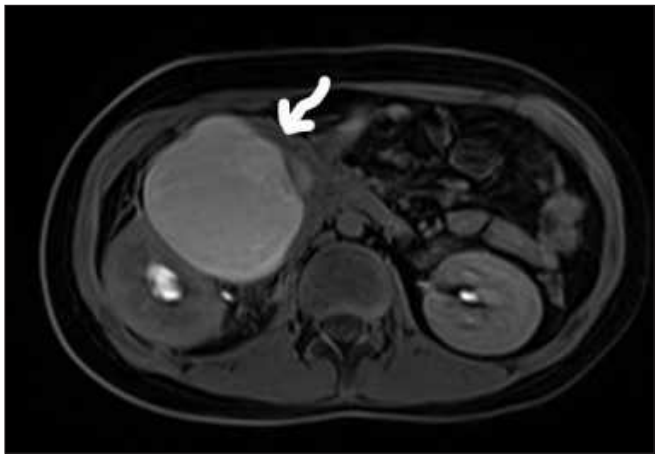

Resim 4. 10 yaşında erkek hasta, kontrast öncesi yağ baskılı T1 ağırlıklı MR görüntüsünde duodenum 2-3. kısmı ile ilişkili olduğu düşünülen, hiperintens içerikli,duodenum duvarı kaynaklı hematom (beyaz ok).



Resim 5 . 10 yaşında erkek hasta, kontrast madde verildikten sonra elde edilen yağ baskılı T1 ağırlıklı MR görüntüsünde genel itibariyle kontrast tutmayan, duodenumun lümeni(turuncu ok) ve 3. Kısmının da kesitlere dahil olduğu duodenal hematom.

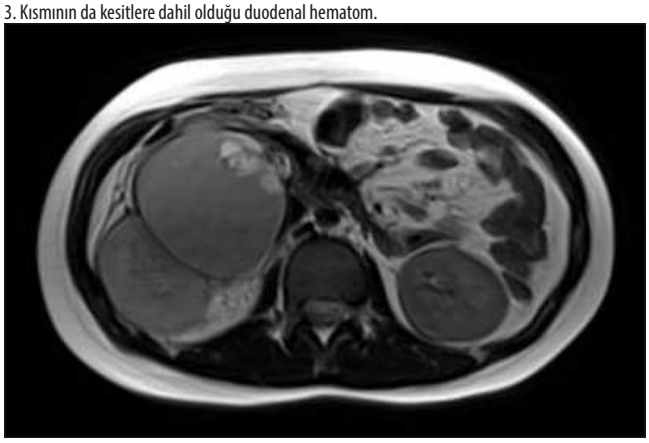

Resim 6.10 yaşında erkek hasta, aksiyel planda T2 ağırlıklı MR görüntüsünde heterojen intensitede alanlar içeren duodenal hematom.



Resim 7 .10 yaşında erkek hasta, koronal planda elde olunmuş T2 ağırlıklı MR görüntüsünde hematom inferior (beyaz ok) ve süperior(siyah ok) kısımda duodenum ile devamlılık göstermekte.

Pediatrik Radyoloji

PS-472

ATAKSİ TELENJİEKTAZİ TANILI İKİ KARDEŞİN BEYİN MRG BULGULARI

Ayşe Özdemir Gökce, Mehmet Tiftik, Mesut Sivri, Nadide Başak Gülleroğlu, Gülşah Bayram

Ankara Dışkapı Çocuk Sağlığı ve Hastalıkları Hematoloji ve Onkoloji Eğitim ve Araştırma Hastanesi

Giriş ve Amaç: Ataksi telenjiektazi otozomal resesif geçişli nadir bir multisistemik hastalıktır (1). Progresif serebellar ataksi, okulokutanöz telenjiektazi, tekrarlayan enfeksiyonlar ve bazı malignitelere yatkınlık ile seyreder(1). Bu olguda kardeş olan iki olgunun kranial MRG bulgularını sunmayı amaçladık.

Olgu: Ataksi telenjiektazi izlenen 7 ve 12 yaşında iki kardeş yürüme bozukluğu şikayeti ile nöroloji polikliniğinden bölümümüze kranial MR inceleme için yönlendirilmiştir. Yapılan MR incelemede her iki kardeşte de serebellar atrofi ile uyumlu bulgular mevcuttur. Büyük kardeşin atrofi bulguları daha belirgin olarak izlenmiştir (Resim a,b). Küçük kardeşin de hafif düzeyde serebellar atrofisi mevcuttur (Resim c,d).

Tartışma ve Sonuç: Ataksi telenjiektazi otozomal resesif geçişli nadir bir hastalık olup kromozom 11 deki q22-23 delesyonuna bağlı olduğu düşünülmektedir. Ataksi telenjiektazi varyantları olarak tanımlanan klinik olarak daha yavaş seyreden formları da vardır (1). Hastaların ilerleyici nörolojik bulguları mevcut olup bizim olgumuzda da büyük olan kardeşin serebellar atrofi bulguları daha ileri aşamadadır.Yaşla birlikte beyaz cevherde dismyelinizasyona bağlı hiperintens odaklar, telenjiektazilere bağlı milimetrik amiloid anjiopatisindekine benzer hemorajik odaklar izlenebilmektedir (1). Özellikle varyant olarak tanımlanan ATM (ataksi telenjiektazi mutant) geninde mutasyonla giden alt tipler daha hafif seyrettiği için erişkin yaşlara ulaşabilmektedir.Erişkin yaşlarda mide ve meme kanseri gelişebilmekte iken çocukluk yaş grubunda lenfoproliferatif hastalıklara yatkınlık daha sıktır. Çok nadir olarak bildirilmiş medullablastom,pilositik astrositom ve glioblastom vakaları da mevcuttur (2,3). Sonuç olarak ataksi telenjiektazi hastalarının sistemik maligniteler açısından takibi gereklidir. Beyin tümörü gelişme riski nadir olmakla birlikte serebellar bulgular ve diğer olası intrakranial lezyonlar açısından da aralıklı MR incelemesi yararlı olacaktır.

Anahtar kelimeler: ataksi telenjiaktazi, serebellar atrofi, MR

Kaynaklar

1. Habek M, Brinar VV, Rados M, Zadro I, Zarković K. Brain MRI abnormalities inataxia-telangiectasia. Neurologist. 2008 May;14(3):192-5.
2. Varan A, Buyukpamukcu M, Ersoy F, et al. Malignant solid tumors associated with congenital immunodeficiency disorders. Pediatr Hematol Oncol. 2004;21:441–451.
3. Hart RM, Kimler BF, Evans RG, et al. Radiotherapeutic management of medulloblastoma in a pediatric patient with ataxia telangiectasia. Int J Radiat Oncol Biol Phys. 1987;13:1237–1240

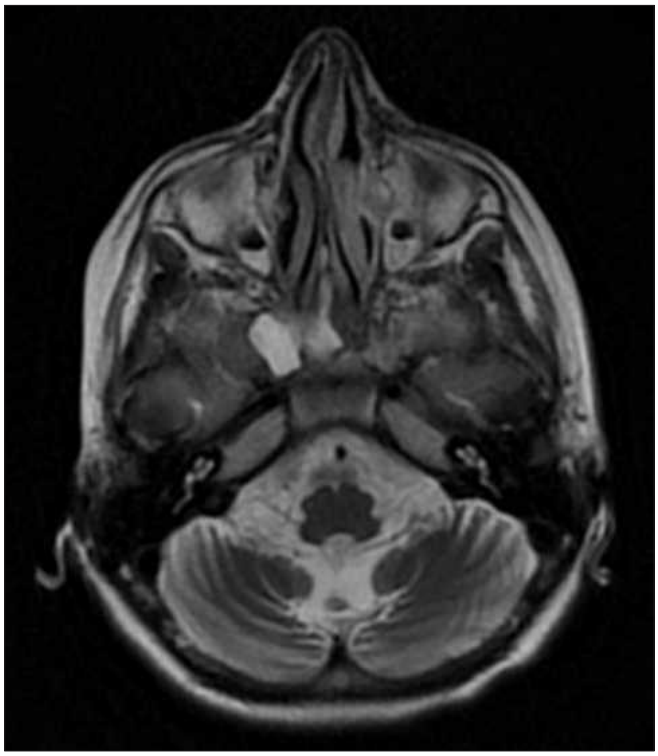

Resim a,b. Serebellum düzeyinden geçen aksiyel ve koronal T2A görüntülerde serebellar folya ve 4.ventrkül geniş görünümdedir, hemisfer volümleri azalmıştır.

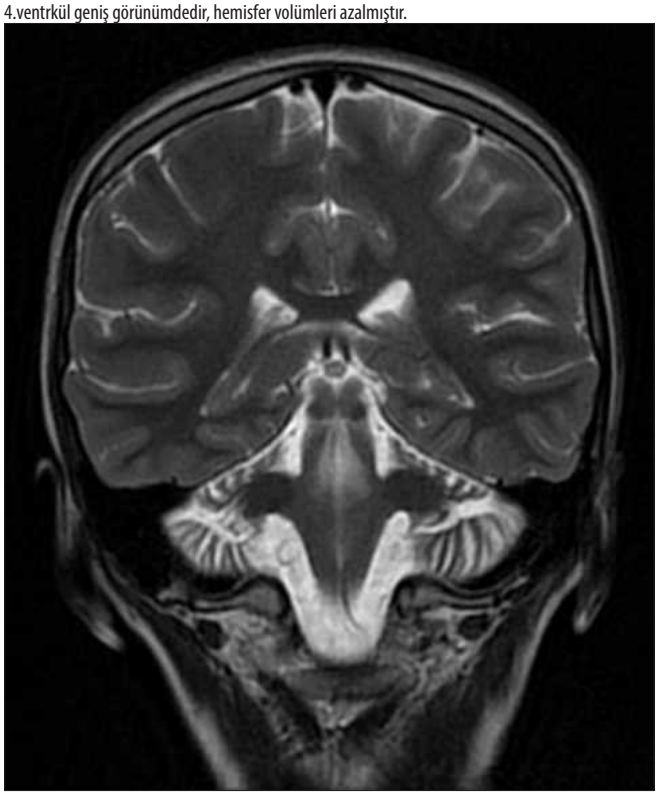

Resim a,b. Serebellum düzeyinden geçen aksiyel ve koronal T2A görüntülerde serebellar folya ve 4.ventrikül geniş görünümdedir, hemisfer volümleri azalmıştır.



Resim c,d. Serebellum düzeyinden geçen aksiyel ve koronal T2A görüntülerde serebellar folya ve 4.ventrikül belirgin görünümdedir.

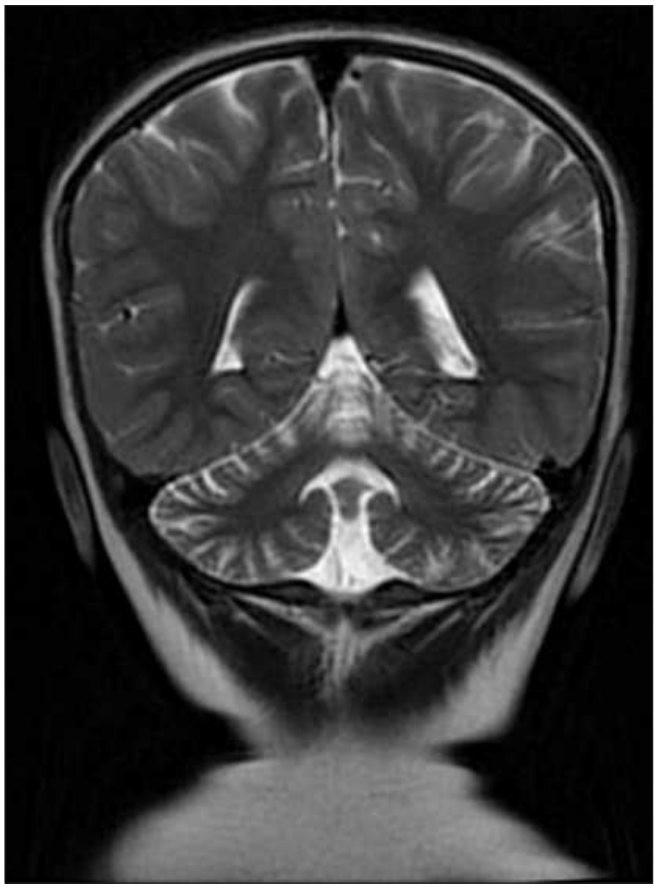

Resim c,d. Serebellum düzeyinden geçen aksiyel ve koronal T2A görüntülerde serebellar folya ve 4.ventrikül belirgin görünümdedir.

Pediatrik Radyoloji

PS-473

AKUT KARBONMONOKSİT ZEHİRLENMESİ OLAN PEDİATRİK BİR HASTADA DİFÜZYON AĞIRLIKLI MR GÖRÜNTÜLEMENİN YERİ (THE ROLE OF DİFFUSİON-WEİGHTED MRI İN A PEDİATRİC PATİENT WİTH ACUTE CARBON MONOXİDE POİSONİNG)

Güleç Mert Doğan[1], Ahmet Sığırcı[1], Mehmet Cengiz Yakıncı[2], Hilal Er Ulubaba[3], Ahmet Tuğrul Açıkgöz[2]

[1]İnönü Üniversitesi Tıp Fakültesi Radyoloji AD
[2]İnönü Üniversitesi Tıp Fakültesi Pediatri AD
[3]Malatya Yeşilyurt Hasan Çelik Devlet Hastanesi

Giriş ve Amaç: Karbon monoksit (CO), karbon bazlı yakıtların ve maddelerin yetersiz yanmalarının bir ürünü olarak oluşan renksiz ve kokusuz toksik bir gazdır.

Dünyadaki en yaygın ölümcül zehir olan CO maruziyetinde nörolojik sekeller en sık görülen morbidite şeklidir (1-3).Bu yazıda akut evre sırasında ve 5. günde diffüzyon MR görüntülenmesi ile incelenmiş bir pediatrik vakayı sunmayı amaçlıyoruz.

Vaka Sunumu: 12 yaşında erkek hasta, soba zehirlenmesinden yaklaşık 10 saat sonra bilinci kapalı halde acil servise başvurdu, ilk başvuruda glaskow koma skalası 6 olarak değerlendirildi ve vücudunda çok sayıda kiraz kırmızısı lekeler bulunmaktaydı. Hastaya diffüzyon beyin MRG çekildi, bilateral serebellar subkortikal beyaz cevherde ve sentrum semiovale düzeyi beyaz cevherde simetrik diffüzyon kısıtlayan alanlar saptandı(figür1). Takip 2. ve 5.gündeki görüntülerde(figür2,3) hastanın genel durumunda iyileşme ile beraber diffüzyon kısıtlayan alanlarda artış izlendi.Hastanın tüm diffüzyon MR görüntülerinde bazal ganglionlar olağan izlendi.(figür4)

Tartışma: Karbon monoksit zehirlenmesi, kanda karboksihemoglobin oluşumuna neden olarak hipoksi, anoksi gelişimine ve karbon monoksitin mitokondrilerde oksidatif fosforilasyonu engelleyerek doğrudan toksik etkisi yapmasına neden olur. Bunların neticesinde genellikle bilateral lezyonlarla seyreden anoksik-hipoksik ensefalopati gelişir. Yapılan çalışmalarda en sık bazal ganglion yapıları, globus pallidus ve putamenin etkilendiği gösterilmiştir (4). Bunlardan başka serebral korteksin özellikle 2. ve 3. katmanlarının, beyaz cevherin ve serebeller Purkinje hücrelerinin de hipoksik hasarlanmaya sensitif bölgeler olduğu bilinmektedir (5).

Difüzyon MR görüntülemesi, bu bölgelerde düşük ADC değerleriyle kısıtlanmış diffüzyon varlığını doğrular. Chalela ve arkadaşları difüzyon MR görüntüleme bulgularına dayanarak, anoksik iskemik ensefalopatiden sonra beyaz cevherde belirgin, simetrik diffüzyon kısıtlanmasının ortaya çıkabileceği, gri cevher tutulumunun daha az belirgin olabileceği sonucuna varmıştır (6). Teksam ve arkadaşları, karbon monoksit zehirlenmesinin, akut, interval ve kronik aşamalarının incelendiği iki vakada başlangıçta beyaz cevherde kısıtlanmış diffüzyon paterni görüldüğünü bildirmişlerdir. Bu çalışmada beyaz cevherdeki lezyonların yaklaşık 10 ayda kaybolduğu görülmüştür (7).

Bizim vakamızda da hipoksiden yaklaşık 10 saat sonra akut zehirlenme döneminde serebeller ve serebral beyaz cevherde diffüzyon kısıtlayan alanlar saptanmışken, 5.güne kadar bazal ganglionlarda diffüzyon kısıtlılığı saptanmadı.

Sonuç: Karbon monoksit zehirlenmesinin erken evresinde beyaz cevher iskemiye karşı gri cevherden daha hassas olabilir. Bazal ganglionlardaki değişiklikler daha geç evrelerde gelişebilir. Difüzyon MR görüntülemenin, karbon monoksit zehirlenmesinin erken evresinde kullanılması mantıklı görünmektedir.

Anahtar kelimeler: karbonmonoksit zehirlenmesi, difüzyon manyetik rezonans görüntüleme, pediatrik hasta

Referanslar

1. Omaye ST. Metabolic modulation of carbon mon- oxide toxicity. Toxicology 2002; 180:139–150
2. Thom SR, Bhopale VM, Fisher D. Hyperbaric ox- ygen reduces delayed immune-mediated neuropa- thology in experimental carbon monoxide toxicity. Toxicol Appl

Pharmacol 2006; 213:152–159
3. Gorman D, Drewry A, Huang YL, Sames C. The clinical toxicology of carbon monoxide. Toxicology 2003; 187:25–38
4. Muller NG, Gruber O. High-resolution magnetic resonance imag- ing reveals symmetric bitemporal cortical necrosis after carbon monoxide intoxication. J Neuroimaging 2001;11:322–325
5. Prockop LD, Chichkova RI (2007) Carbon monoxide intoxication: an updated review. J Neurol Sci 262:122–130
6. Chalela JA, Wolf RL, Maldjian JA, Kasner SE. MRI identification of early white matter injury in anoxic-ischemic encephalopathy.
Neurology 2001;56:481–485
7. Teksam M, Casey SO, Michel E, Liu H, Truwit CL. Diffusion- weighted MR imaging findings in carbon monoxide poisoning. Neuroradiology 2002;44:109 –112

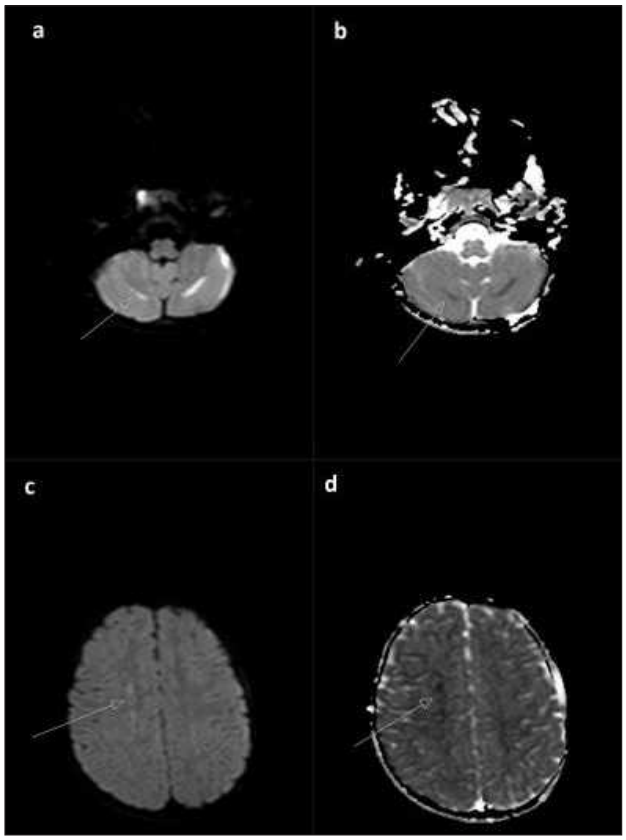

Figür 1a.DAG;bilateral serebeller beyaz cevherde diffüzyonda hiperintens alanlar b.ADC; hipointens difüzyon kısıtlayan alanlar c.DAG; bilateral sentrum semiovale düzeyi beyaz cevherde hiperintens alanlar d.ADC; hipointens difüzyon kısıtlayan alanlar

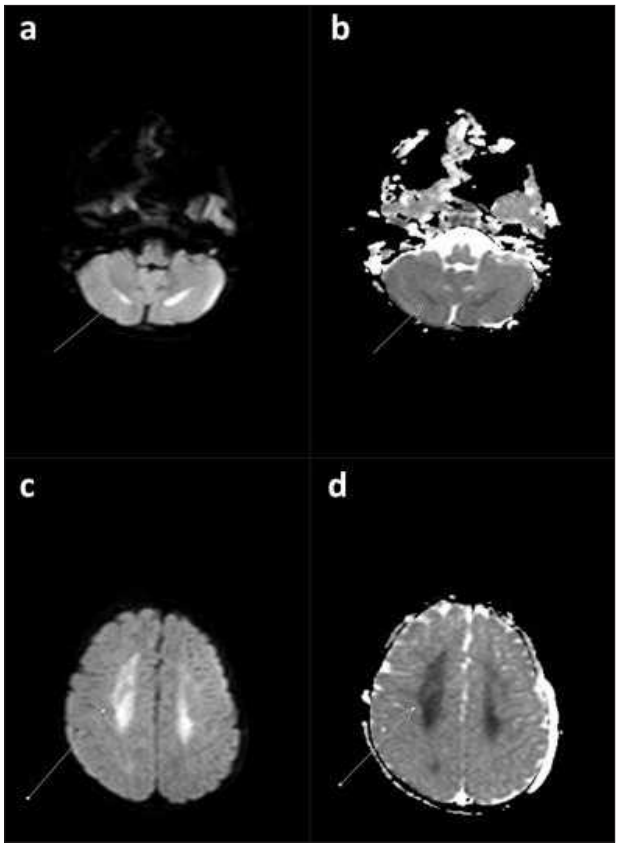

Figür 2a.DAG;bilateral serebeller beyaz cevherde diffüzyonda hiperintens alanlar b.ADC; hipointens difüzyon kısıtlayan alanlar c.DAG; bilateral sentrum semiovale düzeyi beyaz cevherde hiperintens alanlar d.ADC; hipointens difüzyon kısıtlayan alanlar

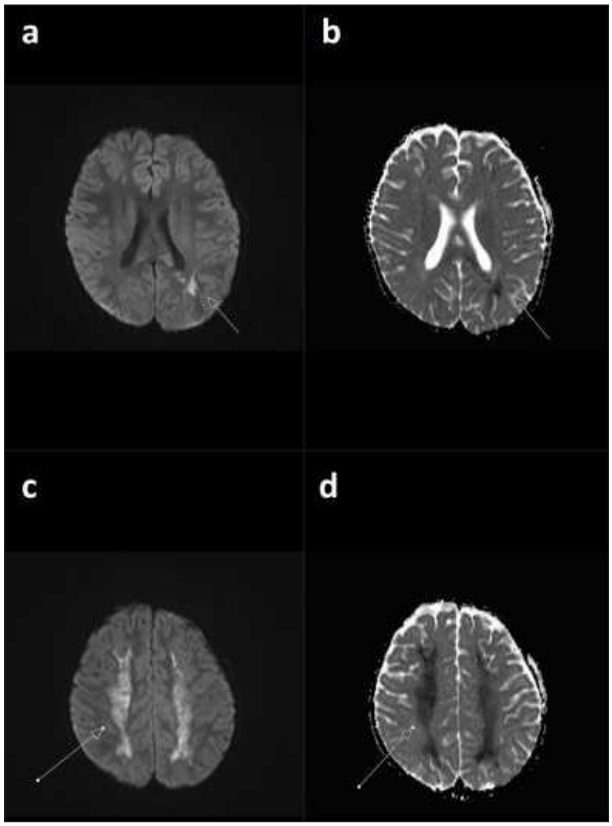

Figür 3a.DAG;periventriküler beyaz cevherde hiperintens alanlar b.ADC;hipointens difüzyon kısıtlayan alanlar c.DAG; bilateral sentrum semiovale düzeyi beyaz cevherde hiperintens alanlar d.ADC; hipointens difüzyon kısıtlayan alanlar

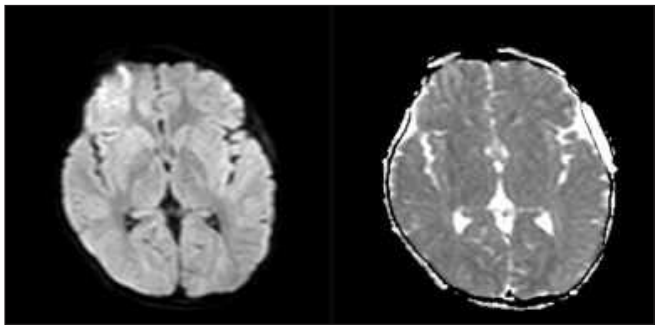

Figür 4a.DAG b.ADC bilateral bazal gangllionlarda difüzyon kısıtlanması izlenmedi

Pediatrik Radyoloji

PS-474

ÇOCUK OLGUDA EKSTRAGONADAL GERM HÜCRELİ TÜMÖR: PARANEOPLASTİK SENDROM NEDENLİ ERKEN PUBERTE

Merter Keçeli[1], **Nevin Sekmenli**[2]

[1]*TC SBÜ Konya Eğitim ve Araştırma Hastanesi, Pediatrik Radyoloji Bölümü*
[2]*TC SBÜ Konya Eğitim ve Araştırma Hastanesi, Radyoloji Bölümü*

Ekstragonadal germ hücreli tümörler (EGHT), germ hücre (GH) kökenli tümörlerdir. GH malignitelerinin %5'ini oluşturur. Mediasten, retroperiton, pineal bez sık rastlanan yerleşim alanlarıdır. Hipertestosteronemi, erken puberte bulguları ve azospermi ile birliktelik görülebilir.

Olgu: Beş yaşındaki erkek olgu pubarş, skrotal hacim artışı, penis büyümesi bulguları ile Pediatrik Endokrinoloji Bölümü'ne başvurmuş. Yapılan fizik incelemede erken puberte bulguları saptanan olgudan gerekli kan hormon ve enzim çalışmaları istendikten sonra, görüntüleme amacıyla Pediatrik Radyoloji Bölümü'ne yönlendirilmiş. Batın ultrason (US) incelemesinde anlamlı bulgu saptanmadı, sürrenal glandlar doğaldır. Skrotal US'de her iki testisin olgunun yaşına göre büyük olduğu, ancak parankim yapısının doğal olduğu görüldü. Yer kaplayan lezyon saptanmadı. Testis ekleri doğaldı. Manyetik rezonans görüntülemede, hipofiz bezi ve serebral-serebellar doku doğaldı. Serum testosteron seviyesinin tekrarlayan analizlerde ölçülemeyecek kadar yüksek olduğu görüldü. Alfa fetoprotein (AFP) ve beta HCG düzeyleri yüksekti. Etyoloji araştırmak amacıyla mediasten taraması için bilgisayarlı tomografi (BT) önerildi. Olgunun dispne, öksürük, anoreksive göğüs ağrısı yakınması yoktu. İntravenöz kontrastlı (İVKM) toraks BT'de sağ-ön mediastende, komşuluktaki ana hava yolu, parankim ve vasküler yapıları iten, keskin sınırlı, kaba kalsifikasyon ve yağ dansitesinde alanlar bulunduran 7x7x6cm boyutta kitlesel lezyon saptandı (Resim.1 ve 2). İVKM sonrası lezyonda heterojen kontrastlanan alanlar izlendi. Eşlik eden belirgin lenfadenomegali ayıredilmedi (Resim.2). Bulgular birlikte değerlendirildiğinde testosteron yüksekliği ve erken puberte ile sonuçlanan paraneoplastik sendrom geliştiren EGHT ile uyumlu bulundu. Olgu, Göğüs Cerrahisi ve onkoloji kliniğine devredildi. Patolojik olarak tanısı doğrulanan olgunun tedavisine başlandı.

Tartışma: Germ Hücreli Tümörler, ön mediaten kitlesi nedenlerinden biridir. Histolojik olarak seminomatöz ve nonseminomatöz subtiplere ayrılır. Matur teratom %60 oranında görülmekte olup benign formudur. AFP ve B-HCG tümör belirteçleridir. EGHT tedavisi ve prognozu kanserin tipi, yerleşimi ve büyüklüğü ile bağlantılıdır. Tedavi, neoadjuvan kemoterapi sonrası operasyondur. Nadiren paraneoplastik hipertestosteronemi gelişebilir. Bu durumda erken puberte, kas kitlesi artımı saptanır. Hipofizden gonadotropin salıcı hormonun gonadotropin cevabının baskılanması ile B-HCG düzeyi yükselir. Böylece LH ve FHS inhibe olur. EGHT tarafında salınan B-HCG, testislerden salınan androjeni taklit eder. Bunun sonucu olarak çocuklarda erken puberte, erişkinde azospermi ile gelişir.

Olgumuzun torasik kitleye bağlı yakınması yoktu. Tüm yakınma ve bulgular erken puberte ile ilgiliydi. Kan testosteron düzeyi yüksekliği ile sonuçlanan paraneoplastik sendrom kliniğe hakim tabloydu.

Sonuç olarak, olgu örneğimizdeki gibi paraneoplastik sendromların radyolog tarafından akılda tutulması tanıya ulaşmada önemlidir.

Anahtar kelimeler: Ekstragonadal Germ Hücreli Tümör, Çocuk, Paraneoplastik Sendrom

Kaynaklar

. De Pasquale MD, Crocoli A, Conte M, et al. Mediastinal Germ Cell Tumors in Pediatric Patients: A Report From the Italian Association of Pediatric Hematology and Oncology. Pediatr Blood Cancer. 2016 May;63(5):808-12.
2. Yalçın B1, Demir HA, Tanyel FC et al. Mediastinal germ cell tumors in childhood. Pediatr Hematol Oncol. 2012 Oct;29(7):633-42.
3. Cetinkaya M, Onem K, Zorba OU, Ozkara H, Alici B. Evaluation of Microdissection Testicular Sperm Extraction Results in Patients with Non-Obstructive Azoospermia: Independent Predictive Factors and Best Cutoff Values for Sperm Retrieval. Urol J. 2015 Dec 23;12(6):2436-43.
4. Dimitriadis GK, Kaltsas G, Ghobara T, et al. Hypertestosteronemia and Infertility from a Mediastinal Extragonadal Germ Cell Tumor. Am J Med. 2017 Jun;130(6):e261-e263

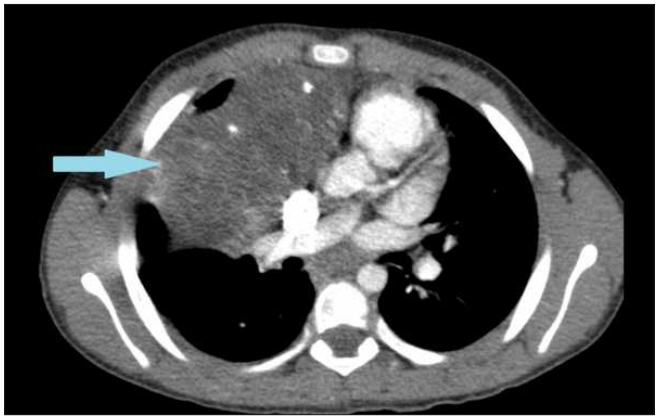

Resim 1. İVKM sonrası elde edilen aksiyel planda toraks BT mediasten penceresinde, kaba kalsifikasyon gösteren, invazyon oluşturmayan kitle lezyonu (ok) izlenmektedir.

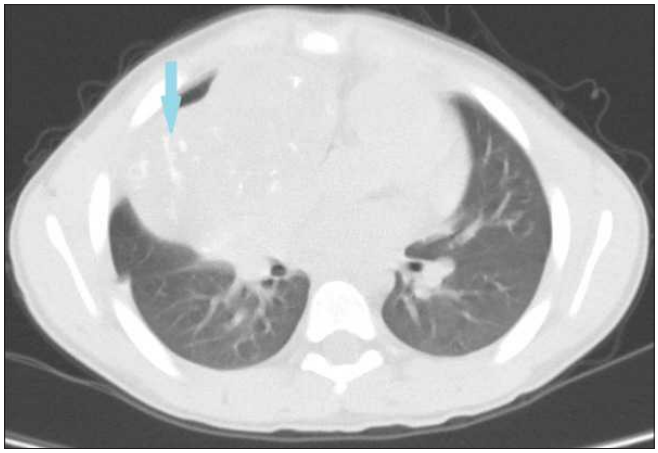

Resim 2. Parankim penceresinde mediasten kitlesinin parankime bası yaratmadığı görülüyor. Kaba kalsifkasyon dikkat çekmektedir (ok).

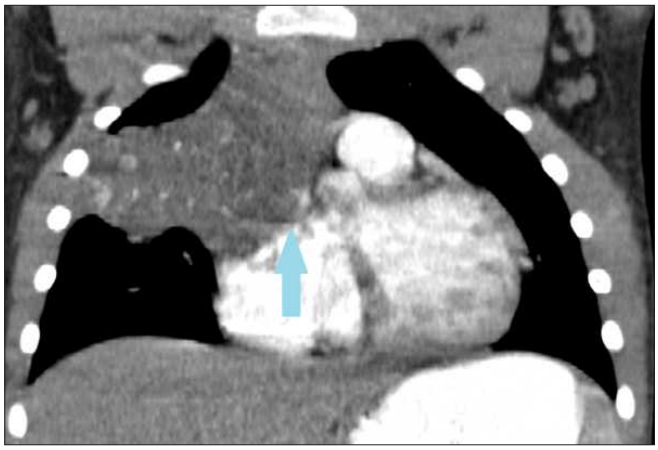

Resim 3. Koronal planda rekonstrüksiyon ile elde edilmiş görüntüde, mediasten lezyonunun kalp ve ana damarları ittiği görülmektedir (ok).

PS-475

MAYER ROKİTANSKY KÜSTER HAUSER SENDROMU (MRKH) VE NUCK KANAL KİSTİ BİRLİKTELİĞİ GÖRÜLEN OLGUNUN MANYETİK REZONANS GÖRÜNTÜLEME (MRG) BULGULARI / MAYER ROKITANSKY KUSTER HAUSER SYNDROME AND HYDROCELE OF THE CANAL OF NUCK : MRI FINDINGS IN A PEDIATRIC CASE

Burçin Önder, Özge Yapıcı Uğurlar, Hakan Önder

SBÜ İstanbul Okmeydanı Eğitim Araştırma Hastanesi Pediatrik Radyoloji Kliniği

Giriş ve Amaç:MRKH sendromu Müller kanallarının embryonik gelişimindeki duraksama sonucu ortaya çıkan parsiyel yada komplet uterus aplazisi ile karakterize nadir konjenital bir anomalidir.Vajinanın üst 2/3 'ünün ya da tamamının yokluğu da eşlik edebilir. MRKH müller kanal anomalilerinden Class I alt tipi içinde incelenir. Hastaların tanısı genellikle ergenlik dönemine kadar gecikir. Hastaların dış görünüşü tamamen normal dişi görünümdedir. MRKH sendromuna eşlik eden diğer sistem anomalileri görülebilir.Nuck kanal kisti, kız çocuklarında prosesus vajinalisin kapanma defekti sonucu ortaya çıkan seyrek görülen bir patolojidir.Genellikle inguinolabial yerleşimli, batın içine redükte edilemeyen ağrısız kitle ile prezente olurlar.Bu çalışmada amacımız; ender rastlanan patolojilerden olan MRKH ve Nuck kanal kisti birlikteliğini MR bulguları eşliğinde sunmaktır.

Olgu: Primer amenore ve sağ inguinal bölgede şişlik şikayeti ile kadın hastalıkları ve doğum polikliniğine başvuran 16 yaşındaki çocuk hastanın yapılan muayenesinde; sağ inguinal bölgede yaklaşık 2 cm çapında hareketli, ağrısız kitle palpe edilmiştir. Hastanın sekonder seks karakterlerinin yaşı ile uyumlu olduğu saptanmıştır. Laboratuar bulgularında özellik saptanmamıştır. Kromozom analizinde hastanın 46XX karyotipinde olduğu görülmüştür.Pelvik sonografik incelemesinde; sağ inguinal bölgede, cilt altı yağlı planlar arasında 24x25 mm boyutlarında anekoik iç yapıda kistik lezyon izlenmiştir. Uterus ve vajen vizualize edilememiştir. MRG'de sağ inguinal bölgede, ana femoral ven medial ve anterior komşuluğunda süperfisiyal inguinal halka düzeyinden cilt altı yağlı dokuya uzanan iyi sınırlı 26x25x16 mm boyutlarında, homojen sıvı sinyal intensitesinde uniloküler kistik oluşum izlendi, Nuck kanal kisti ile uyumlu olarak değerlendirildi. Sonografik incelemede saptanan uterus ve vajina agenezisi MRG'de de doğrulanmıştır.

Klinik, labaratuvar ve radyolojik incelemeler sonucunda hastaya MRKH sendromu Tip A tanısı ve Nuck kanal kisti ön tanısı konulmuştur. Cerrahi planlanan olgu ilgili diğer bölümlere yönlendirildi.

Tartişma: MRKH sendromu, primer amenore ayırıcı tanısında düşünülmesi gereken bir anomalidir.Primer amonerenin, gonadal disgeneziden sonra görülen ikinci en sık nedenidir.Tüm primer amenore nedenlerinin %15-20 'sini oluşturur.MRKH sendromu sporadik olgular şeklinde ortaya çıkmasının yanı sıra, etyopatogenezinde çeşitli genetik ve çevresel etkenler suçlanmıştır. Müller kanal gelişimindeki yetersizliğin bu tabloya neden olduğu düşünülmektedir.MRKH sendromunun 2 alt tipi vardır. Tip A, normal over ve fallop tüplerinin eşlik ettiği, uterus ve üst 2/3 vajen yokluğu ile karakterize iken, Tip B'de ise anormal overler, fallop tüpleri ve renal anomaliler görülmektedir.MRKH sendromu tanısı ultrason ve kesitsel yöntemlerle konulabilir.Nuck kanal kisti prosesus vajinalis kapanmasındaki yetersizliğe bağlı olarak ortaya çıkmaktadır. Ayırıcı tanısında; inguinal herni, inguinal bölge yerleşimli abse, LAP, tümör (lipoma,leimyoma,leimyosarkoma) gibi patolojiler yer almaktadır. Kesin tanısı eksplorasyon sonrası histopatolojik incelemeler ile konulur. Tedavisi cerrahidir.

Sonuç:MRKH sendromu ve Nuck kanal kisti nadir görülen durumlardır. Az rastlanan bu iki patolojinin aynı olguda birliktelik göstermesi vakamızı literatürde görülen diğer MRKH ve nuck kanal kisti olgularından farklı kılmaktadır. Her iki patolojinin tanısında MRG yararlı ve non-invazif bir yöntem olarak öne çıkmaktadır.

Anahtar kelimeler: Primer amenore, MRKH, Nuck kanal kisti, müller kanal anomalisi

Kaynaklar

Varner RE, Genç JB, Blackwell RE: Mullerian disgenezi. J. Reprod Med. 1985, 30: 443-450.

Strubbe EH, Willemsen WN, Lemmens JA, Thijn CJ, Rolland R: Mayer-Rokitansky-Kuster-Hauser sendromu: Boşaltıcı ürografik, sonografik ve laparoskopik bulgulara dayanan iki form arasındaki ayrım. J Roentgenol. 1993, 160: 331-334.

Linquette M, Gasnault JP, Dupont-Lecompte J, Hubschman B, Andre A: [Rokitansky-Kuster-Hauser ve uterin vajinal aplazinin benzer sendromları]. Rev Fr Endokrinol Kliniği. 1968, 9: 41-60.

Wei BP, Castles L, Stewart KA. Hydrocele of the canal of Nuck.
ANZ J Surg 2002;72:603–5

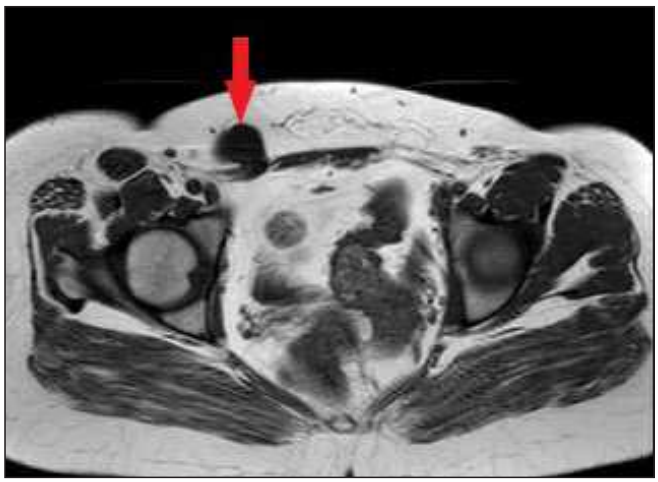

Resim 1. Aksiyal T1AG 'de sağ inguinal bölgede süperfisiyal inguinal halkadan cilt altına uzan hipointens kistik lezyon Nuck kanal kisti ile uyumludur.

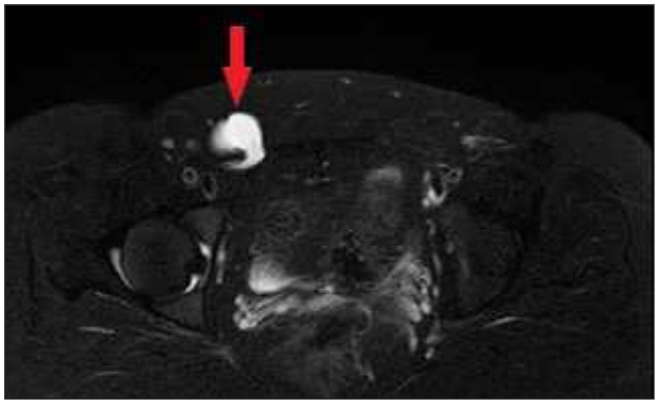

Resim 2. Aksiyal yağ baskılı T2AG'de sağ inguinal bölgede süperfisiyal inguinal halkadan cilt altına uzanan hiperintens kistik lezyon Nuck kanal kisti ile uyumludur.



Resim 3. Sagittal T2AG'de uterus ve vajen lojunda izlenmiyor.

Pediatrik Radyoloji

PS-476

KÜÇÜK BİR KIZ ÇOCUĞUNDA DEV PULMONER HİDATİK KİST / GIANT PULMONARY HYDATIC CYST IN A LITTLE GIRL

Emine Çalışkan[1], Cankat Erdoğan[2], Murat Özkale[3], Naime Gökay[3], Sefa Yapıcı[2], Rıza Dinçer Yıldızdaş[4]

[1]Seyhan Devlet Hastanesi, Pediatrik Radyoloji Bölümü, Adana, Türkiye
[2]Seyhan Devlet Hastanesi, Çocuk Cerrahisi Bölümü, Adana, Türkiye
[3]Seyhan Devlet Hastanesi, Çocuk Yoğun Bakım Bölümü, Adana, Türkiye
[4]Çukurova Üniversitesi Tıp Fakültesi, Çocuk Yoğun Bakım Bd, Adana, Türkiye

Giriş ve Amaç: Hidatik kist hastalığı, Echinococcus granulosus yumurtaları ile bulaşır. Pulmoner hidatik kist ciddi bir hastalıktır. En sık görülen semptomlar öksürük, göğüs ağrısı, ateş ve nefes darlığıdır (1). Hidatik kistin sıklığı, gelişmekte olan ülkelerde çok daha fazladır (2). Çocuklarda hızlı büyümesi veya hastaneye başvurunun gecikmesi nedeniyle progresif bir şekilde ilerleyebilir. Burada Suriyeli küçük bir kız çocuğunda, yoğun bakım ihtiyacı gerektirecek şekilde ciddi semptomlara yol açan, başarılı bir şekilde tedavi edilen nadir dev bir pulmoner hidatik kist olgusu sunulmuştur.

Olgu Sunumu: 3 yaşındaki Suriyeli bir kız acil servise solunum zorluğu, morarma ile getirildi. Öyküsünde yaklaşık 3 aydır aralıklı ateş, öksürme ve kilo alamama şikayetlerinin olduğu öğrenildi. Fizik muayenesinde göğsün sol tarafı sağa göre belirgindi. Dinlemekle sol akciğerde solunum sesleri alınmıyordu. Letarjikti, subfebril ateşi (37.3°C) mevcuttu. Laboratuar testlerinde normal lökosit (beyaz kan hücresi; 7.000/mm3) ve artmış C-reaktif protein (CRP) seviyesi 12.4 mg/dL bulundu. Solunumu taşipneik, dispneikti ve interkostal çekilmeleri vardı. Genel durum bozukluğu nedeniyle hasta çocuk yoğun bakım ünitesine alındı. Akciğer grafisinde, sol hemitoraksın tamamında dens akciğer görünümü mevcuttu (Resim 1). Mediastinal orta hat yapıları sağa doğru itilmişti. Yer kaplayan lezyon veya masif plevral sıvı düşünülerek ultrason ve kontrastlı toraks BT uyguladı. BT'de sol hemitoraksın tamamını dolduran, ince duvar kontrastlanması olan, nonkalsifiye, pür kistik kitlesel lezyon saptandı (Resim 2). Ayırıcı tanılarda pleropulmoner blastom, abse ve hidatik kist düşünüldü. Ultrasonda, membranlı bir duvar yapısı olan, içinde kız veziküllere ait olabilecek milimetrik odaklar içeren, heterojen kistik lezyon saptandı. Ultrasondaki duvar yapısı ve kız veziküle ait olabilecek görünüm nedeniyle hidatik kist olabileceği düşünüldü. Ameliyata alınan hastanın torakotomisinde, ekstrapulmoner intratorasik yerleşimli, komplike iç yapıda kist ve içeriği, kist hidatik düşündüren membranlı duvarı çıkarıldı. Albendazol tedavisi başlanan ve taburculuktan sonra semptomları düzelen hastanın 45. gün akciğer grafisinin normal olduğu görüldü.

Tartışma ve Sonuç: Hidatik kistler nadir olarak >10cm ulaşırsa veya toraksın üçte ikisinden fazla yer kaplarsa "Dev hidatik kist" olarak adlandırılır. Radyografi nilüfer veya menisküs belirtileriyle ilişkili hava-sıvı seviyesi gibi karmaşık kistleri gösteren belirtileri göstermede yardımcıdır. Ultrason çocuklarda temel inceleme yöntemi olmalıdır. Lezyon duvar ve iç yapısını ayrıntılı şekilde gösterebilir. BT ise çevre yapılarla ilişkiyi daha iyi görselleştirebilmede yardımcıdır. Ayırıcı tanılarda, hematom, abse, lenfanjiyom, bronkojenik, enterik ve intramural özofagus kistleri bulunur (3). Bu olguda olduğu gibi, çocuklarda, sadece bir kist varlığında ayırıcı tanı konjenital kistik akciğerleri içermelidir (4). Bu olguda, kist boyutları 12x10 cm idi ve toraksın tamamını doldurmaktaydı. Ciddi bası bulgularına yol açtığı için yoğun bakıma gereksinimi olmuştu. Uzun süredir semptomları olan hastanın, kistin böylesine büyük boyutlara ulaşmasındaki nedenin, sosyokültürel durumun etkisi ve hastaneye başvurusunun gecikmesi olduğu düşünüldü. Radyolojik bulguların desteği ve cerrahi sayesinde başarılı bir şekilde tedavi edildi. Sonuç olarak, pulmoner hidatik kist çocuklarda nadir olarak çok büyük boyutlara ulaşabilir ve yoğun bakım ihtiyacına neden olabilir.

Anahtar kelimeler: Akciğer grafisi, çocuk, dev hidatik kist, pulmoner hidatik kist, bilgisayarlı tomografi

Kaynaklar

1. Ekim H, Ozbay B, Kurnaz M, Tuncer M, Ekim M. Management of complicated giant thoracic hydatid disease. Med Sci Monit. 2009; 15(12): CR600-5.
2. Eckert J, Deplazes P. Biological, epidemiological, and clinical aspects of echinococcosis, a zoonosis of increasing concern. Clin Microbiol Rev. 2004; 17(1): 107-35.
3. Eroğlu A, Kürkçüoğlu C, Karaoğlanoğlu N, Tekinbaş C, Kaynar H, Onbaş O. Primary hydatid cysts of the mediastinum. Eur J Cardiothorac Surg. 2002; 22(4): 599-601.
4.Kanat F, Turk E, Aribas OK. Comparison of pulmonary hydatid cysts in children and adults. ANZ J Surg. 2004; 74(10): 885-9.



Resim 1. Sol hemitoraksın tamamında dens akciğer görünümü mevcut. Mediasten, kalp ve trakeanın sağa doğru itilmesi yer kaplayan kitle kuşkusu uyandırıyor.



Resim 2. Kontrastlı toraks BT'de sol hemitoraksı tamamen dolduran, periferal ince duvar kontrastlanması olan kistik kitlesel lezyon izlenmekte. Mediastinal orta hat yapıları sağa, diyafram kaudale doğru itilmiş. Sol akciğerde total kollaps mevcut.

Pediatrik Radyoloji

PS-478

NADİR BİR KONJENİTAL ANOMALİ: İNTRATORASİK EKSTRAPULMONER SEKESTRASYON THE RARE CONGENITAL ANOMALY: INTRATHORACIC EXTRAPULMONARY SEQUESTRATION

Sevda Mevlütoğlu, Hüdaver Alper

Ege Üniversitesi Tıp Fakültesi, Radyoloji AD

Giriş ve Amaç: Ekstrapulmoner sekestrasyon nadir görülen bir konjenital akciğer anomalisidir. Bu, displastık pulmoner doku taslağı olup aberrant sistemik arterler tarafından beslenen, bronşiyal sistem ile ilişkisi olmayan anormal akciğer dokusu olarak tanımlanır. Ekstralobar ve intralobar olarak sınıflandırılan sekestrasyonlar sıklıkla asemptomatiktir ve tesadüfen saptanırlar. Semptomatik olgularda ise öksürük, pnömoni, akciğer absesi, bronşiektazi ya da kaviter akciğer hastalıklarıyla presente olur. Bu posterde solunum sistemi semptomları mevcut histopatolojik olarak pulmoner sekestrasyon tanısı alan olgunun direkt grafi ve toraks bilgisayarlı tomografi (BT) bulguları eşliğinde sunulması amaçlanmıştır:

Olgu Sunumu: Prenatal US ile pulmoner sekestrasyon tanısı konan ve postnatal 4. haftadan sonra başlayan aralıklı olarak öksürük ve nefes darlığı şikayetleri izlenen 13 aylık kız hastada yapılan posterioanterior (PA) ve lateral akciğer grafisinde sol hemidiyafragma median kesiminde diyafram kontürlerini silen opasite izlendi. (Resim 1) Laboratuar ve diğer sistemik değerlendirme bulguları olağan sınırlardaydı. Preoperatif yapılan toraks BT anjiografi (Resim 2) incelemesinde; sol hemitoraksta diyafragmatik kesimde, aksiyel planda boyutları 3x1.5 cm ölçülen, ekstratorasik ekstralobar sekestrasyon ile uyumlu lezyon izlenmiş olup arteryel kanlanmasının ise çölyak trunkustan köken alan, vertikal olarak kranyale doğru seyreden sistemik arteryel yapı tarafından sağlandığı saptandı. Venöz akım ise diyafram konturunu takip eden ve ventromedyale dönen, göğüs ön duvarına doğru yönelmiş sistemik ven tarafından sağlanmaktaydı. İçerisinde displastik pulmoner doku taslağı lehine değerlendirilen hipodens lineer tübüler yapılar mevcuttu. Bulgular intratorasik extralobar sekestrasyon lehine değerlendirildi. Eksize edilen dokunun histopatolojik incelemesi radyolojik bulgular ile korele idi. Post operatif kontrol akciğer grafileri normal değerlendirildi. (Resim 3)

Tartışma ve Sonuç: Extralober sekestrasyon dokusun %80 olguda sol hemitoraksta ve alt lob ile diafragma arasında yerleşim göstermektedir. Bunun dışında intradiafragmatik, perikardiyal ve nadiren mediastinal lokalizasyonlar bildirilmiştir. Bizim olgumuzda da sol hemitoraksta ve diyafragma komşuluğunda idi. Klinik olarak genellikle asemptomatik olmakla birlikte, semptomatik olgularda ise solunum sistemi enfeksiyonuna sekonder bulgular izlenmektedir. Olgumuzda tekrarlayan öksürük ve nefes darlığı mevcut idi. Pulmoner sekestrasyonlarda en sık radyolojik bulgu, akciğer grafisinde diyafragmada silüet işaretine sebep olan supradiyafragmatık veya retrokardıyak radyoopak alanlardır. Olgumuzun direkt grafileri ve BT'sinde de; sol akciğer alt lob diyafragma komşuluğunda displastik pulmoner doku taslağı lehine değerlendirilen hipodens lineer tübüler yapılar görülmüştür. Bazı klinisyenlere göre sekestre dokunun görüntülemesi yeterli iken bazı çalışmalar ise vaskuler yapılarla ilişkisinin ortaya konulmasının önemini vurgulamaktadır. Aberran damarların, diyafragma seviyesinde inen aortadan çıkması nedeniyle, aberran arter-ven uzanımının preoperatif görüntüleme bulgularıyla belirlenmesi operasyon esnasında oluşabilecek ve bazen laparotomi bile gerektirebilecek damar yaralanmalarını önleyecektir. Bu olguda preoperatıf BT Anjiografi bulguları operasyona yol gösterici olup intraoperatif ve patolojik bulguların radyolojik görüntüleme bulgularıyla korele olduğu ortaya kondu. Operasyon sırasında veya postoperatif komplikasyon saptanmadı. Bu nedenle sekestrasyon tanısında ve sınıflamasında olduğu gibi ilişkili vasküler yapıların değerlendirmesinde BT anjiografi görüntüleri yol gösterici olmaktadır.

Anahtar kelimeler: pulmoner sekestrasyon, extralobar intratorasik pulmoner sekestrasyon, konjenital pulmoner anomali, torasik radyoloji, pulmoner görüntüleme

Kaynaklar

1)Indian J Thorac Cardiovasc Surg (2010) 26:251–254
2)Bähr A, Schulte-Vallentin M, Hasse J, Werner M, Jüttner E, Uhl M, Niemeyer C, Kontny U. Extrathoracal pulmonary sequestration in the differential diagnosis of paravertebral tumors in the neonate. Klin Padiatr. 2006; 218 (1): 13-5.
3)Singal AK, Agarwala S, Seth T, Gupta AK, Mitra DK. Intraabdominal extralobar pulmonary sequestration presentingantenatally as a suprarenal mass. Indian J Pediatr. 2004; 71 (12): 1137-9
4)Paediatr Respir Rev. 2004 Mar;5(1):59-68.
5)J Med Imaging Radiat Oncol. 2009 Feb;53(1):22-31. doi: 10.1111/j.1754-9485.2009.02033.x.

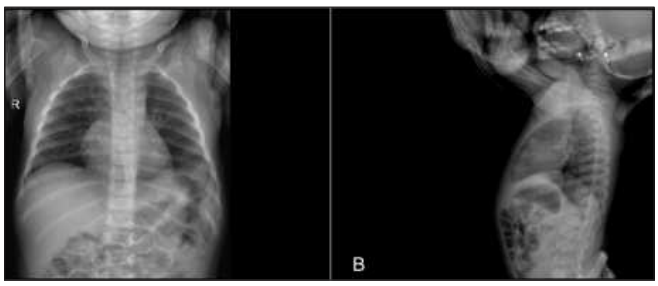

Resim 1. Posteroanterior (sol) ve lateral (sağ) akciğer grafisinde sol hemidiyafragma median kesiminde diyafram kontürlerini silen opasite izlendi



Resim 2. Arteryel kanlanmasını çölyak trunkustan venöz akım ise göğüs ön duvarına doğru yönelmiş sistemik ven tarafından sağlanmaktadır.

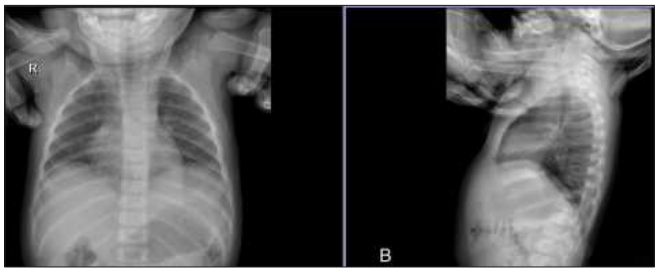

Resim 3. Postoperatif kontrol akciğer grafileri(Sol,PA ; Sağ Lateral)

Pediatrik Radyoloji

PS-479

SUBEPENDİMAL HETEROTOPİ OLGUSU(A CASE OF SUBEPENDYMAL HETEROTOPIA)

Servet Erdemli, Ayşenur Buz, Mehmet Bilgin Eser, Başak Atalay, Begümhan Baysal

İMÜ Göztepe Eğitim ve Araştırma Hastanesi Radyoloji Kliniği

Giriş ve Amaç: Gri madde heterotopisi beyin gelişimi sırasında nöronların radyal göçünün durmasına sekonder anormal konumda nöronların toplanmasıdır(1).Heterotopi izole olabileceği gibi diğer yapısal anomalilerle de birlikte olabilir. Biz bu posterde epilepsi sebebi ile takip edilen olguda saptadığımız subependimal heterotopinin görüntüleme bulgularını sunmayı amaçladık.

Olgu Sunumu: 12 yaşında epilepsi sebebi ile takipli erkek hastanın çocuk nöroloji polikliniğinden kranial MR istenmesi sebebi ile yapılan görüntülemesinde her iki lateral ventrikül komşuluğunda beyaz cevherde nodüler formda tüm sekanslarda korteks ile izointens görünümler izlendi(Resim 1-2-3). Bulgular subependimal heterotopi ile uyumlu olarak değerlendirildi. Hastada ek yapısal anomali saptanmadı.

Tartışma ve Sonuç: Heterotopi nöronların radyal göçünün durması sonucu ektopik nöronların nodüler veya laminer formda korteks dışında yer almasıdır. Heterotopik gri cevheri olan hastalarda en sık bulgu nöbet aktiviteleridir. Heterotopiler periventriküler(subependimal)heterotopi, fokal subkortikal heterotopi ve leptomeningeal heterotopi olmak üzere üç alt tipte sınıflandırılmaktadırlar(1).

Leptomeningeal heterotopi pial sınırlayıcı membrandaki defekt sonucu nöronların aşırı göçünün sonucudur.

Fokal subkortikal heterotopi korteksten ventriküle doğru uzanan sıklıkla BOS ve kan damarları içeren tüm sekanslarda gri madde ile izointens geniş lezyonlardır(1). Etkilenen tarafta genellikle serebral hemisfer daha küçük sulkuslar sığ ve korteks incedir.(1). Subkortikal heterotopiler nodüler,körvilineer veya miks şekilde görülebilir(2). Kitlesel lezyonlardan ayrımda ödem izlenmemesi ve kontrast tutmaması yardımcı olmaktadır(1).

Subependimal heterotopiler lateral ventrikül çevresinde izlenen gri madde ile tüm sekanslarda izointens küme halinde düzgün,ovoid veya round şekilli kitlelerdir(1). Lateral ventriküllerin trigon ve oksipital boynuzları çevresinde sıklıkla görülürler,hafif ventriküler dilatasyon eşlik edebilir(2). Ovoid şekilli olduklarında uzun aksları yandaş konumdaki ventrikül duvarına genellikle paralel olmaktadır(1). Subependimal heterotopilerin tuberosklerozda görülen subependimal hamartomlardan ayrımı önemlidir. Hamartomlar genellikle subependimal heterotopiye göre daha düzensiz şekilli uzun aksları ventrikül duvarına dik konumda ve intensiteleri de gri madde ile eş olmamaktadır(1).

Sonuç olarak epilepsi sebebi ile yapılan incelemelerde heterotopiler de akılda bulundurulması ve dikkat edilmesi gereken antitelerdendir.

Anahtar kelimeler: Epilepsy, Gray matter, Lateral ventricles, Magnetic resonance imaging,

Kaynaklar

1-A.James Barkovich, Charles Raybaud (2019) Pediatric Neuroimaging
2-Abdel Razek AA, Kandell AY, Elsorogy LG, Elmongy A, Basett AA. Disorders of cortical formation: MR imaging features. AJNR Am J Neuroradiol. 2009 Jan;30(1):4-11

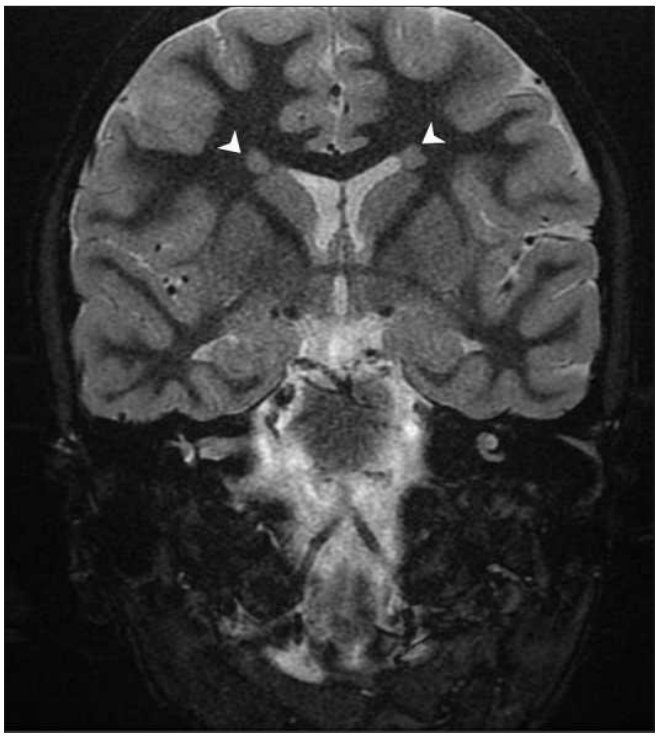

Resim 1. CORONAL-T2 IR sekansta korteks ile izointens nodüler lezyonlar(ok başları)



Resim 2. CORONAL-T1 sekansta korteksle izointens nodüler lezyonlar(ok başları)



Resim 3. SAGITTAL CUBE-T1 sekansta korteks ile izointens lezyonlar(oklar)

Pediatrik Radyoloji

PS-481

TERATOM İLE KARIŞAN FETAL LUMBAR HERNİ; FETAL MRG BULGULARI(FETAL LUMBER HERNIA MİMİCKİNG TERATOMA; FETAL MRI FINDINGS)

Nusret Seher, Mustafa Koplay

Selçuk Üniversitesi Tıp Fakültesi Radyoloji AD

Giriş ve Amaç: Karın içindeki organların karın duvarından anormal protüzyonları herni olarak tanımlanır. Karın duvarı anomalileri insanlarda görülen konjenital anomalilerin içinde önemli bir yer tutmaktadır. Ancak lumbar herni(petit hernisi) oldukça nadir görülmekte olup literatürde tanımlanan konjenital lumbar herni sayısı yaklaşık 75 civarındadır(1). Petit üçgeninden batın içi yapıların herniasyonu görülür. Petit üçgeni sınırları; latissimus dorsi ve eksternal oblik kasların kenarları ile iliak krest ile sınırlanan üçgen şeklindeki alandır(1). Bu bildiride teratom ile karışan konjenital lumbar herni ve manyetik rezonans görüntüleme(MRG) bulguları sunulmuştur.

Olgu:23 yaşında 27 hafta gebe hasta rutin ultrasonografi(USG) kontrolünde fetal lumbar bölgede kitle görünümü olması nedeniyle teratom ön tanısıyla MRG tetkiği yapılması için hastanemize yönlendirildi. MRG'de fetal lomber bölgeye yönelik yapılan incelemede; sol lomber bölgede yaklaşık 1.5-2 cm'lik bir defekt görünümü izlenmiş olup sağda ekstraabdominal alanda yerleşim gösteren yaklaşık 5x3.5 cm ebatlı kitle görünümü izlenmiştir ancak içerisinde omental yağ dokusu ve bağırsak segmentleri ile uyumlu görünüm izlenmesi ve sol lomber bölgede defekt izlenmesi nedeniyle herni lehine değerlendirilmiştir. Her iki böbrek normal lokalizasyonunda izlenmiş olup böbrek pelvis renalislerinde minimal dilatasyon mevcuttur. Karaciğer normal lokalizasyonunda izlenmiş olup parankim intensitesi normaldir. Lumbosakral bölgede spinal kord sinyal intensitesi normaldir. Sol lomber bölgedeki herni ile uyumlu görünümün spinal kord ile ilişkisi izlenmedi. Hastaya MRG bulguları ile konjenital lumbar herni tanısı konuldu.

Tartışma ve Sonuç: Lumbar herniler genellikle travma ve cerrahi sonrası görülmektelerdir. Konjenital lumbar herniler tüm lumbar hernilerin yaklaşık %10'unu oluşturur(2). Konjenital lumbar herniler diğer konjenital hastalıklarla birlikte olma eğilimindedir(2). Nadir bir durum olduğundan dolayı USG incelemede bizim vakamızda olduğu gibi lumbar bölgede daha sık görülen teratom, apse, hematom, subkutan lipom, retroperitoneal tümörler ile karışabilmektedir. Konjenital patolojilerde bir diğer önemli husus da doğru tanıdır. Doğru tanı konulması postnatal sürecin yönetimi açısından oldukça önem arz etmektedir. MRG'nin yüksek yumuşak doku çözünürlüğü, fetal anatomi ve patolojiyi değerlendirebilmesi nedeniyle fetal konjenital karın defektlerini saptamada noninvaziv gold standart tekniktir. Bu sayede bizi Bir diğer ayırıcı tanı olan gibi patolojilerden de yağ baskılı sekanslar nedeniyle kolayca ayrılmaktadır. Ayrıca gebelerde güvenle kullanılabilen bir teknik olması da avantajıdır.

Anahtar kelimeler: Hernia, petit, fetal, mri

Kaynaklar

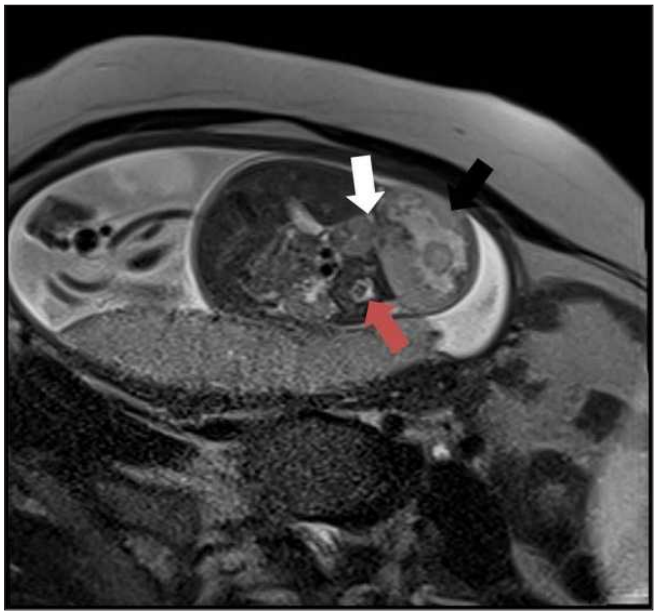

Resim 1. Aksiyel T2 ağırlıklı görüntüde lumbar bölgede defekt(beyaz ok), herni kesesi(siyah ok) ve intakt vertebral kolon izlenmekte(kırmızı ok)

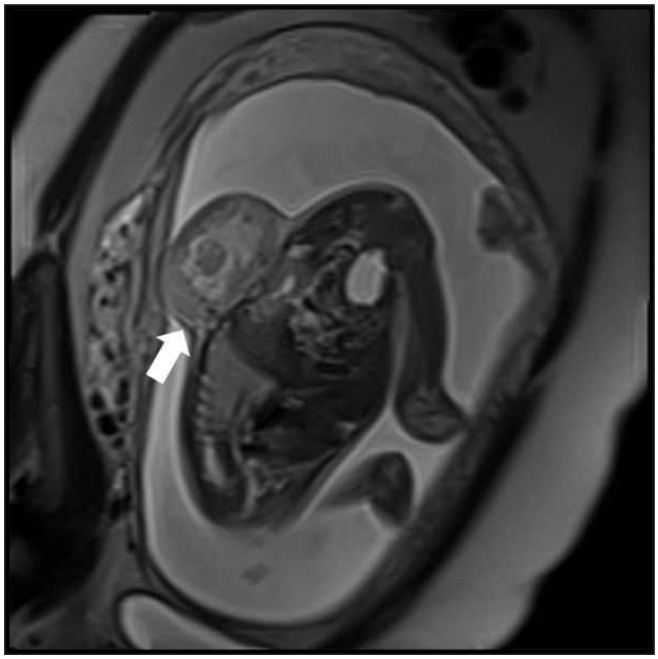

Resim 2. Sagittal T2 ağırlıklı görüntüde herni kesesi izlenmekte olup(ok) karın duvarıyla ilişkisi net seçilememekte.

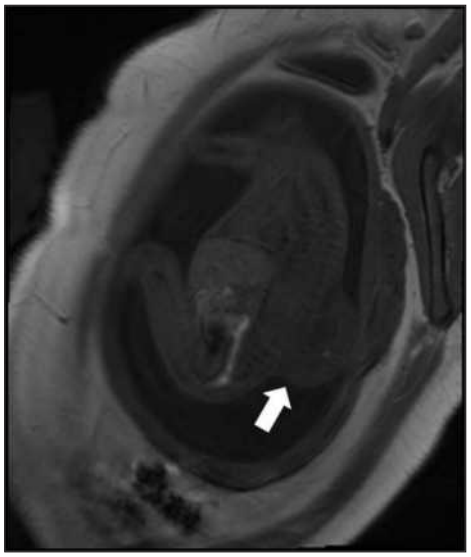

Resim 3. Sagittal T1 ağırlıklı görüntüde herni kesesi içerisinde belirgin bir yağ komponenti izlenmiyor(ok)

Toraks Radyolojisi

PS-482

POSTTRAVMATİK MANUBRİYOSTERNAL DİSLOKASYON VE EŞLİK EDEN BULGULAR

Sadullah Şimşek[1], Cihan Akgül Özmen[2]

[1]Nusaybin Devlet Hastanesi
[2]Dicle Üniversitesi Tıp Fakültesi Radyoloji AD.

Giriş ve Amaç: Sternum toraks anterior duvarının orta kesimini oluşturan uzun, yassı bir kemiktir. Üç parçadan oluşmakta olup manubriyum, korpus ve ksifoid çıkıntı olarak isimlendirilir. Manubriyum korpus ile T4-5 intervertebral eklem düzeyinde eklem yaparak manubriyosternal eklemi oluşturur. Manubriyosternal eklem dislokasyonu eşlik eden bulgular nedeniyle önem arzetmektedir. Burada manubriyosternal eklem dislokasyonu bulunan iki hastamızı ve eşlik eden bulgularını sunmayı amaçladık.

Olgular: Olgu 1:Hastanemiz acil servisine araç içi trafik kazası nedeniyle başvuran 30 yaşındaki erkek hastanın yapılan bilgisayarlı tomografi tetkiklerinde; manubriyumda posteriora doğru deplasman, retrosternal hematom, hemotoraks, vertebral fraktür ve paravertebral hematom bulguları mevcuttur.

Olgu 2: Hastanemiz acil servisine araç içi trafik kazası nedeniyle başvuran 44 yaşındaki erkek hastanın yapılan bilgisayarlı tomografi tetkiklerinde; manubriyumda posteriora doğru deplasman retrosternal hematom, vertebral fraktür ve paravertebral hematom bulguları mevcuttur.

Tartışma: Manubriyosternal dislokasyon nadir olup genellikle yüksek enerjili travmalar sonucu oluşur. Thirupathi ve Hausted tarafından yaralanma mekanizmasına dayanarak iki tip dislokasyon tanımladı (1). Tip 1, genellikle araç kazalarında doğrudan etkisi olan sternumun dorsal dislokasyonunu tanımlar. Tip 2, genellikle indirekt etki sonucu sternumun anteriora dislokasyonunu tanımlar. Genellikle fleksiyon kompresyon yaralanmaları üst torasik omurga kırıkları ile ilişkilidir. Tip 2 yaralanmalar, potansiyel olarak hayati tehlike arz eden aort, diğer büyük damarlar, trakea ve özofagusta meydana gelen yaralanmalarla ilişkilendirilebilir. Lateral grafi ve bilgisayarlı tomografi ile tanı konulabilmektedir. Eşlik eden yaralanmaları kolayca elemek için bilgisayarlı tomografi ile değerlendirilmelidir. Gopalakrishnan ve arkadaşları, herhangi bir klinik belirtinin yokluğunda mediastinal genişlemenin aort yaralanması nedeniyle değil, paravertebral hematom nedeniyle olduğunu belirtti(2).

Sonuç: Manubriyosternal dislokasyon toraks travmaları içinde nadir görülmektedir. Eşlik eden bulgular ve geç dönemde gelişebilen hemotoraks nedeniyle hastalar dikkatle değerlendirilmelidir.

Anahtar kelimeler: sternum, manubriyosternal, dislokasyon, travma

Kaynaklar

1) Thirupathi R, Husted C. Traumatic disruption of the manubriosternal joint. BullHosp Jt Dis Orthop Inst. 1982;2:242e247.
2) Gopalakrishnan KC, El Masri WS. Fractures of the sternum associated with spinal injury. J Bone Joint Surg Br. 1986;2:178e181.

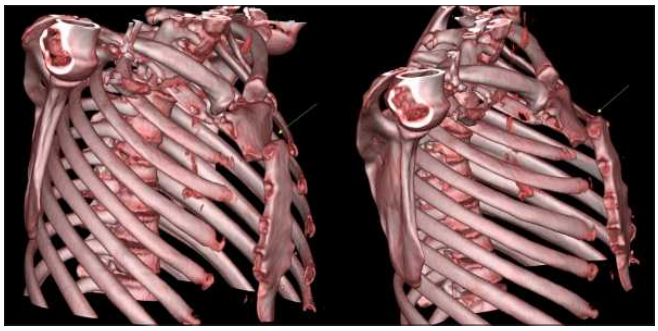

Resim 1. Manubriyosternal dislokasyonu bulunan iki hastanın VR görüntüleri

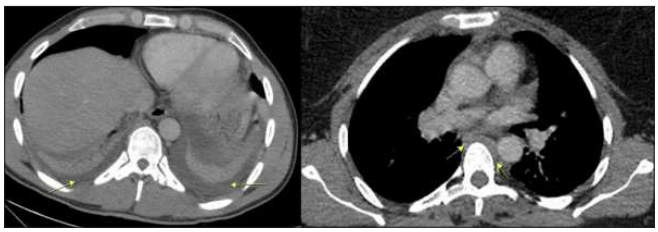

Resim 2. Bu olgularda hemotoraks ve paravertebral hematom bulguları izlenmektedir.

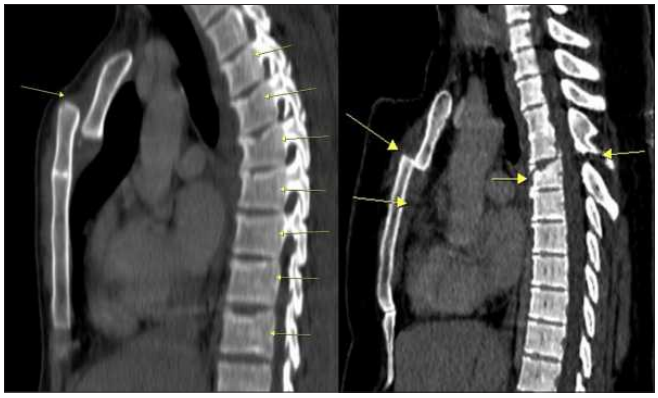

Resim 3. Sagittal rekontrüksiyon görüntülerde dislokasyon daha iyi seçilmektedir.Ayrıca eşlik eden parasternal hematom,spinal fraktür bulguları seçilebilmektedir.

Toraks Radyolojisi

PS-484

PARSİYEL VENÖZ DÖNÜŞ ANOMALİLERİ, OLGULARLA ÖĞRENELİM

Ahmet İmrek, Zeliha Coşgun, Bircan Alan

Bolu Abant İzzet Baysal Üniversitesi Tıp Fakültesi Radyoloji Anabilimdalı

Giriş ve Amaç: Parsiyel anormal pulmoner venöz dönüş anomalisi (PAPVD) nadir bir konjenital anomalidir ve bir veya daha çok pulmoner venin sol atriyum dışında, sistemik dolaşıma drene olması olarak tanımlanır.

Bu olgu serisinde nadir bir konjenital anomaliyi kliniğimizde saptadığımız 3 olgu ile sunmayı amaçladık.

Olgu Sunumu: Olgu 1:63 yaş erkek hasta sol hiler dolgunluk nedeniyle toraks BT tetkiki çekilmiş

Olgu 2: 59 yaş kadın hasta, bilinen behçet hastalığı mevcut, hemoptizi nedeniyle toraks BT tetkiki çekilmiş.

Olgu 3: 64 yaş erkek hasta sağ hiler dolgunluk nedeniyle toraks BT tetkiki çekilmiş.

Bulgular: Olgu 1: Toraks BT tetkikinde; sol atriuma açılan sağda tek pulmoner ven izlenmiş olup sağ akciğer üst lobun venöz drenajı süperior vena kavaya olduğu izlenmiştir (sağ parsiyel venöz dönüş anomalisi)

Olgu 2: Toraks BT tetkikinde; sol pulmoner ven üst lobu sol brakiosefalik vene dökülmekte olup sol parsiyel venöz dönüş anomalisi olarak değerlendirilmiştir(1)

Olgu 3: Toraks BT tetkikinde; sağ süperior pulmoner ven izlenmemiştir. Sağda üst-orta-alt lob venöz drenajını sağlayan süperior vena kava ile bağlantılı azigos anteriorunda seyir gösteren aksesuar vasküler yapı izlenmiştir (sağ parsiyel venöz dönüş anomalisi).

Tartışma: Parsiyel anormal pulmoner venöz dönüş(PAPVD) anomalileri pediatrik otopsi serilerinde %0,4-0,7 oranında görülen nadir bir konjenital anomalidir.(2) Sağ akciğerde daha sık görülür ve sağ/sol akciğer oranları 2/1 ile 10/1 oranında değişmektedir(3-4)

PAPVD anomalisi olan olgularda anormal ven genellikle en yakın sistemik vene ve dolaylı olarak sağ atriyuma ya da doğrudan sağ atriyuma drene olur. Sağda süperior vena kava, azigos veni, inferior vena kava, hepatik ven, portal ven ve sağ atriyuma katılabilir.

Atrial septal defekt (ASD) ile birliktelik gösterebilir. Solda görüldüğünde en sık drenaj bölgeleri sol brakiosefalik ven, koroner sinüs ve hemiazigos venine olmaktadır.

Schimitar sendromu bu anomalinin özel bir örneği olup sağ akciğeri drene eden pulmoner venlerin inferior vena kavaya, sağ atriyuma, koroner sinüse, azigos venine, portal venlere ya da hepatik venlere drene olması ile karakterizedir. Genellikle hipoplastik sağ akciğer ve sağ pulmoner arter, sağ alt lob sekestrasyonu, konjenital kalp hastalıkları ile aynı taraflı diafragma ve kas iskelet anomalileri ile birliktelik gösterebilir(5-6)

Genellikle asemptomatik seyrettiğinden, ciddi kardiyovasküler patoloji yoksa tedavi edilmez. Ancak bu varyasyonun bilinmesi artan endovasküler girişimsel işlemler esnasında ortaya çıkabilecek yanlış yerleştirme, perforasyon ve tromboz gibi iyatrojenik komplikasyonların önlenmesinde önemlidir. Santral kateterin bu anormal seyirli pulmoner ven içerisine yanlış yerleştirilmesine bağlı olarak sağ atriyumda sonlanması gereken diyaliz ya da kemoterapi kateteri yanlışlıkla akciğeri drene eden venöz bir yapı içinde sonlanabilir(7)

Sonuç: Pulmoner venöz dönüş anomalileri genellikle asemptomatiktir.

Ancak bu varyasyonların bilinmesi artan endovasküler girişimsel işlemler esnasında ortaya çıkabilecek yanlış yerleştirme, perforasyon ve tromboz gibi iyatrojenik komplikasyonların önlenmesinde önemlidir.

Anahtar kelimeler: Parsiyel venöz dönüş anomalileri, Toraks BT, Toraks Radyolojisi

Kaynaklar

1- Ruken Yüksekkaya ve ark, Dicle Tıp Dergisi / 2012; 39 (3): 437-439
2- Gupta M. Partial Anomalous Pulmonary Venous Connection. Available from: URL:htpp://www.emedicine.com/ped/ topic2522.htm.
3- Miller S, Waltman A. The pulmonary circulation. In: Tavares JM, Ferrucci JT editors. Radiology: Diagnosis-ImagingIntervention. Philedelphia: JB Lippincott; 1995. p 1-19.
4- Greene R, Miller SW. Cross-Sectional imaging of silent pulmonary venous anomalies. Radiology 1986;159(1):279-81
5- Ho LM, Bhalla S, Bierhals A, Gutierrez F. MDCT of partial anomalous pulmonary venous return (PAPVR) in adults. J Thoracic Imaging 2009;24(2):89-95.
6- Vyas HV, Greenberg SB, Krishnamurthy R. MR imaging and CT evaluation of congenital pulmonary vein abnormalities in neonates anf ınfants. Radiographics 2012;37(1):87-98
7- Fumaki B. Central venous Access: a primer for the diagnostic radiology. AJR 2002;179(2):309-18.

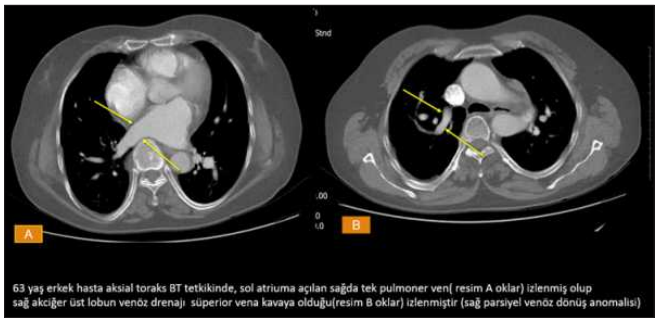

Resim A ve B. 63 yaş erkek hasta aksial toraks BT tetkikinde, sol atriuma açılan sağda tek puymoner ven (Rekim A oklar) izlenmiş olup sağ akciğer üst lobun venöz drenajı süperior vena kavaya olduğu (Resim B oklar) izlenmiştir (sağ parsiyel venöz dönüş anomalisi).

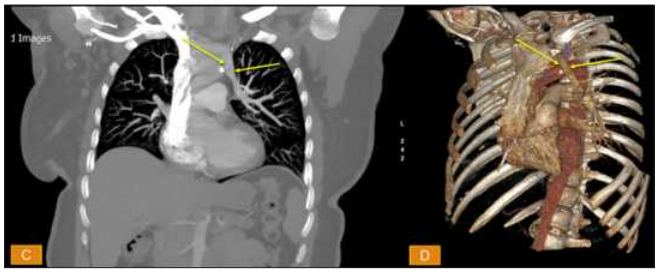

Resim C ve D. 59 yaş kadın hasta sol pulmoner ven üst lobu sol brakiosefalik vene dökülmekte olup sol parsiyel venöz dönüş anomalisi olarak değerlendirilmiştir (Resim C koronal reformat görüntüde ve Resim D'de 3D reformal görüntüde oklar).

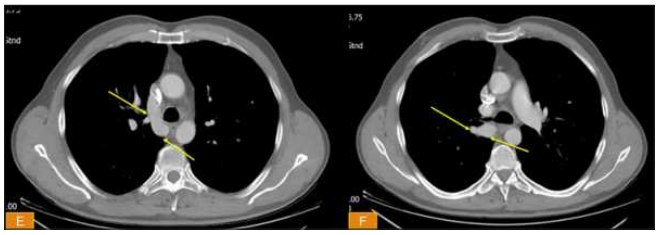

Resim E ve F. 64 yaş erkek hasta aksial toraks BT tetkikinde; sağ süperior puymoner ven izlenmemiştir. Sağda üst-orta-alt lob venöz drenajını sağlayan süperior vena kava ile bağlantılı (Rekim E'de oklar) azigos anteriorunda seyir gösteren (Resim F'de oklar) aksesuar vasküler yapı izlenmiştir (sağ parsiyel venöz dönüş anomalisi).

Toraks Radyolojisi

PS-485

TORASİK TÜBERKÜLOZ THORACIC TUBERCULOSIS

Hüseyin Gökhan Yavaş, Furkan Ufuk

Pamukkale Üniversitesi Tıp Fakültesi, Radyoloji AD

Giriş ve Amaç: Torasik tüberküloz (TT), toplumda sık olarak görülen bir halk sağlığı sorunudur. Etken Mycobacterium tuberculosis olup aktif tüberkülozlu biri öksürdüğü, hapşırdığı veya konuştuğu zaman, birkaç saat havada asılı kalabilen damlacıklar ile bulaşır. Havadaki damlacıklar inhalasyon yoluyla terminal hava yollarına ulaşır ve kişiyi enfekte eder [1-4]. Görüntüleme, TT'nin tanı ve yönetiminde önemli bir rol oynar [5-7]. Bizim buradaki amaçlarımız 1) primer ve postprimer tüberkülozun klinik ve radyolojik görünümlerini tanımlamak, 2) aktif tüberküloz ve latent tüberküloz arasındaki farkları tanımlamak, 3) tüberkülozlu hastaların yönetiminde ve takibinde görüntüleme yöntemlerinin rolünü incelemektir.

Olgular: 1) 78 yaş erkek hasta acil servise öksürük, ateş ve halsizlik şikayetleri ile başvurdu. Çekilen PA akciğer grafisinde her iki akciğerde alt loplara doğru artan yaygın retikülonodüler opasiteler izlendi. Sağ akciğer üst zonda hava-sıvı seviyelenmesi gösteren kaviter oluşum mevcuttur. Çekilen kontrastsız toraks BT tetkikinde üst seviyelerden geçen kesitlerde sağ akciğer üst lop anterior segmentte

kaviter oluşum dikkati çekmektedir. Aynı tetkikte alt loblardan geçen kesitlerde sağ akciğer alt lobda daha belirgin sentrilobuler nodüller, tomurcuklanan ağaç görünümleri ve yer yer konsolidasyon alanları izlendi (Resim 1). Bulgular postprimer tüberküloz ve endobronşiyal yayılım lehine değerlendirildi ve olgu aktif tüberküloz olarak kabul edildi. Laboratuvar incelemeleriyle tanı doğrulandı.

2) 68 yaş erkek hasta acil servise hemoptizi şikayeti ile başvurdu. Çekilen PA akciğer grafisinde sağ akciğer üst zonda hacim kaybı ve mediastende sağa hafif yer değiştirme ve sol alt zonda periferal konsolidasyon alanı izlendi. Yapılan kontrastlı toraks BT anjiyografi tetkikinde sağ üst lopta sekel fibrotik değişiklikler ve traksiyon bronşiektazileri görüldü. Bulgular latent tüberküloz lehine değerlendirildi. Ayrıca sol akciğer alt lobda aktif tüberküloz ile uyumlu konsolidasyon alanı ve bu alan içerisinde nadir bir komlikasyon olan pulmoner arter anevrizması (rasmussen anevrizması) görüldü (Resim 2).

3) 29 yaş kadın hasta, bel ağrısı ve hareketlerde kısıtlılık nedeniyle hastanemize başvurdu. Yapılan kontrastlı torakolomber MRG tetkikinde prevertebral alanda T8-12 vertebralar düzeyinde uzanım gösteren, vertebra korpuslarının anteriorunda yerleşim gösteren ve vertebra korpusları içerisine ve intervertebral disk mesafesine uzanımı bulunan, çevre yağ dokuda belirgin inflamatuar sinyal artışlarına yol açan, ayrıca T10-11 düzeyinde spinal kanal içerisine uzanım göstererek epidural mesafeye uzanan İVKM sonrası duvarında kontrast tutulumu izlenen kistik koleksiyon izlendi (Resim 3). Ön planda tüberküloz spondilodiskiti ve eşlik eden Pott apsesi lehine değerlendirildi. Laboratuvar tetkikleri sonucunda tanı doğrulandı.

Tartışma ve Sonuç: Primer tüberküloz genellikle çocuklarda lenfadenopati, konsolidasyon ve plevral efüzyon ile karakterizedir. Postprimer tüberküloz ise akciğerlerin üst lob posteriorlarında nodüller, kavitasyon, konsolidasyon ve tomurcuklanan ağaç görünümleri ile karakterizedir [4-7]. Kavitasyon, konsolidasyon, endobronşiyal yayılım ve milyer tüberküloz aktif hastalık göstergeleridir [6,7]. Tüberküloz tanısı ve aktif-inaktif hastalık ayrımının doğru bir şekilde yapılması büyük önem taşımaktadır. Ayrıca hastaların tanı ve takibinde gelişebilecek komplikasyonların (rasmussen anevrizması, spinal apse gibi) tanınması büyük önem taşımaktadır.

Anahtar kelimeler: Tüberküloz, Akciğer, Bilgisayarlı tomografi

Kaynaklar

1. Müller NL, Franquet T, Lee KS et-al. Imaging of pulmonary infections. Lippincott Williams & Wilkins. (2007) ISBN:078177232X.
2. Collins J, Stern EJ. Chest radiology, the essentials. Lippincott Williams & Wilkins. (2007) ISBN:0781763142.
3. Naidich DP, Srichai MB, Krinsky GA. Computed tomography and magnetic resonance of the thorax. Lippincott Williams & Wilkins. (2007) ISBN:0781757657.
4. Kazerooni EA, Gross BH. Cardiopulmonary imaging. Lippincott Williams & Wilkins. (2004) ISBN:0781736552.
5. Shields TW, LoCicero J, Ponn RB. General thoracic surgery. Lippincott Williams & Wilkins. (2005) ISBN:078173889X. Read it at Google Books - Find it at Amazon
6. Jeong YJ, Lee KS. Pulmonary tuberculosis: up-to-date imaging and management. AJR Am J Roentgenol. 2008;191 (3): 834-44. AJR Am J Roentgenol (full text) - doi:10.2214/AJR.07.3896
7. Leung AN. Pulmonary tuberculosis: the essentials. Radiology. 1999;210 (2): 307-22.

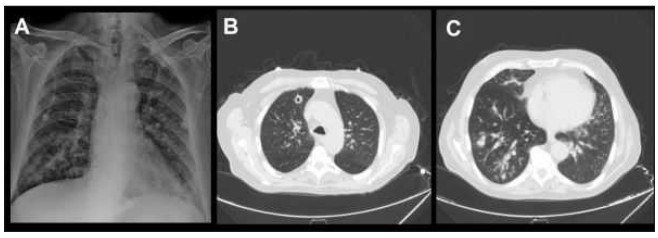

Resim 1. A) PA grafide her iki akciğerde yaygın retikülonodüler opasiteler, B) Toraks BT'de sağ akciğer üst lob anterior segmentte kaviter lezyon, C) sağ akciğer alt lobda buzlu cam nodülleri ve tomurcuklanan ağaç görünümleri izlenmektedir.

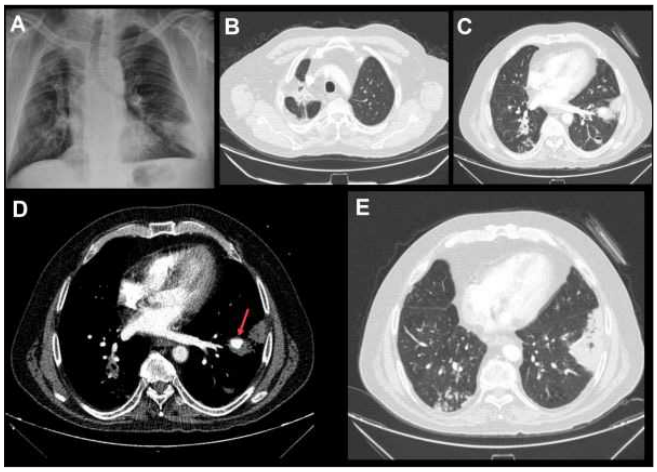

Resim 2. A) PA grafide sol alt zonda periferal konsolidasyon, B) Toraks BT'de sağ üst lobda sekel fibrotik değişiklikler ve C, D, E) Sol akciğer alt lobda konsolidasyon ve rasmussen anevrizması görülmektedir.



Resim 3. A ve B) Torakolomber MRG'de prevertebral alanda T8-12 düzeyinde yerleşim gösteren ve epidural mesafeye uzanan, İVKM sonrası periferal kontrast tutulumu bulunan Pott apsesi ile uyumlu koleksiyon izleniyor.

Toraks Radyolojisi

PS-486

STURGE WEBER SENDROMU EKSTRAKRANİAL TUTULUM BULGULARİ (EXTRACRANİAL FİNDİNGS OF STURGE WEBER SYNDROME)

Ramil Aliyev, Recep Savaş, Naim Ceylan, Selen Bayraktaroğlu, Akın Çinkooğlu

Ege Universitesi Radyoloji AD

Giriş ve Amaç: Sturge Weber Sendromu (SWS) 1/50.000 doğumda bir görülen, trigeminal sinirin ilk bölümü ile innerve edilen derinin en az bir kısmını içine alan, fasiyal hemanjiyom, konvülsiyon, intrakraniyal kalsifikasyonlar, kontrlateral hemiparezi ve ipsilateral vasküler anomaliler ile karakterize doğumsal bir bozukluktur. Genellikle sporadik olarak ortaya çıkar ve cinsiyetler arası sıklık farkı yoktur. Hastaların büyük çoğunluğunda yaşamın ilk yıllarında epileptik nöbetler görülür. Bunun dışında mental retardasyon, spastik hemiparezi, baş ağrısı, davranış bozuklukları ve görme alanı defektleri de sık görülen semptomlardır.Ekstrakranial tutulum bulgularından hemanjiyomlar, kan damarlarının malformasyonu ile ortaya çıkarlar. SWS'da asıl patoloji, derinin, meninklerin, koroid pleksusun anjiyomudur. Fasial hemanjiyom genellikle tek taraflıdır, fakat bilateral de olabilir. Meningeal anjiyomlar en sık oksipital bölgede, sonra sırası ile paryetal, temporal, frontal bölgede görülür. Oküler koroidal membran anjiyomaları nedeniyle hastaların yaklaşık %25-71'inde glokom gelişir.

Olgu Sunumu: 44 yaşında SturgeWeber tanılı kadın olgu Ege Universitesi göz hastalıkları kliniğine görme kaybı nedeniyle basvurmuş ve olgu orbita MRG tetkiki ile değerlendirilmistir

Sturge Weber tanılı olgunun maksillofasiyal MRG sinde sağ proptozis, sağ retinal dekolmana neden olduğu düşünülen difüz koroidal hemanjiom, optik atrofi bulguları saptandı.Ayrıca aynı olguda SWS nun ekstrakranial tutulumu ile uyumlu sağ yüz ayrımında cilt ile sınırlı kutanöz hemanjiom lehine sinyal değişiklikleri, maksiller kemik sağ nazal çentiğinin anterior komşuluğunda yine hemanjiom ile uyumlu olabilecek kontrastlanan yumuşak doku görüldü.

Sonuç: Sturge Weber Sendromu, "ensefalotrigeminalanjiomatozis" olarak da bilinen, nadir görülen bir nörokutanöz sendromdur. Klasik klinik triadını yüzde Porto şarabı renginde doğum lekesi, epilepsi ve glokom oluşturur. Kranial tutulum bulguları yanısıra Sturge Weber Sendromu bizim olguda da görüldüğü üzere embriyolojik vasküler pleksusun malformasyonundan kaynaklanan ciltte, gözde izlenen vasküler patolojiler ve muhtelif loklalizasyonlarda hemanjiyomlar ile karakterize ekstrakranial bulgularla karşımıza çıkmaktadır. Bu olgularda gerek intrakranial, gerekse de diger vasküler malformasyonların ortaya konmasında, gelişen semptomların ayırıcı tanısında ve yapısal patolojileri göstermede, başta MRG olmak üzere, radyolojik görüntüleme yöntemleri önemli rol oynamaktadır.

Anahtar kelimeler: sturge weber sendromu,ekstrakranial bulgular

Kaynaklar

1 Sperner J, Schmauser I, Bittner R, Henkes H, Bassir C, Sprung C, Scheffner D, Felix R. MR-imaging findings in children with Sturge-Weber syndrome. Neuropediatrics 2009
2 Wasenko JJ, Rosenbloom SA, Duchesneau PM, Lanzieri CF, Weinstein MA. The Sturge-Weber syndrome: MR characteristics. AJR/2004\
3 Bentson JR, Wilson GH, Newton TH. Cerebral pattern and another vascular malformations of the Sturge-Weber syndrome. Radiology 2001
4Stimac GK, Solomon MA, Newton TH. CT and MR of angiomatous malformations patients with Sturge-Weber disease. AJNR Am J Neuroradiol 2012

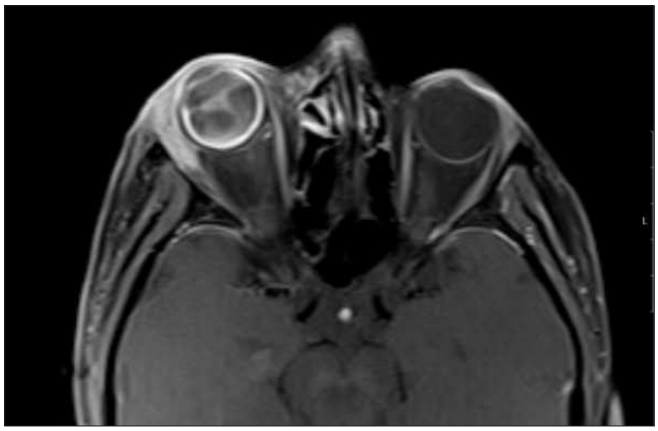

Resim 1. Difüz koroidal hemanjiom

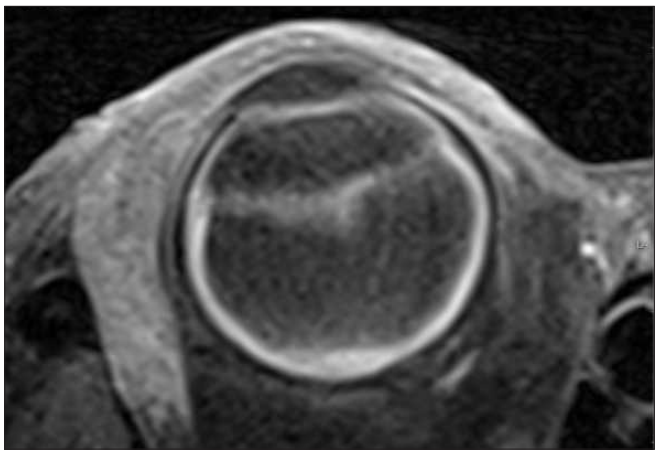

Resim 2. Difüz koroidal hemanjiom ve retinal dekolman

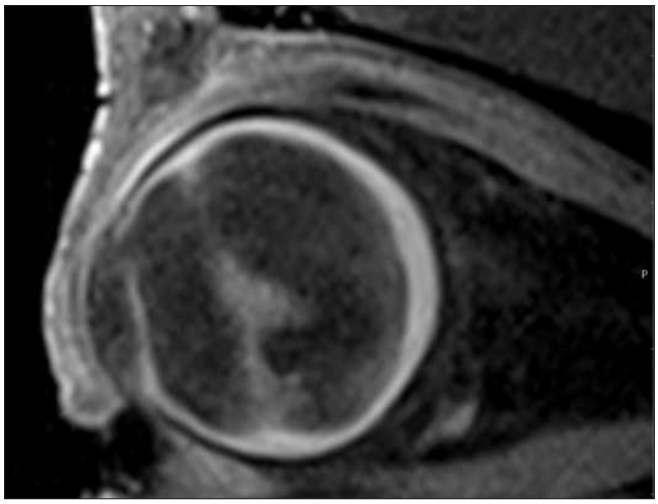

Resim 3. ifüz koroidal hemanjiom ve retinal dekolman

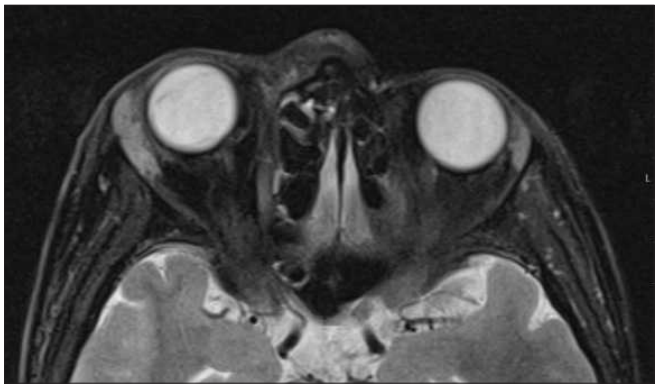

Resim 4. Lakrimal bez hipertrofisi

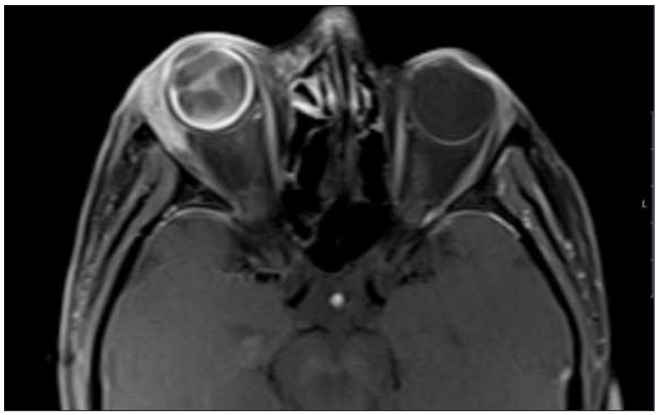

Resim 5. Iroptozis

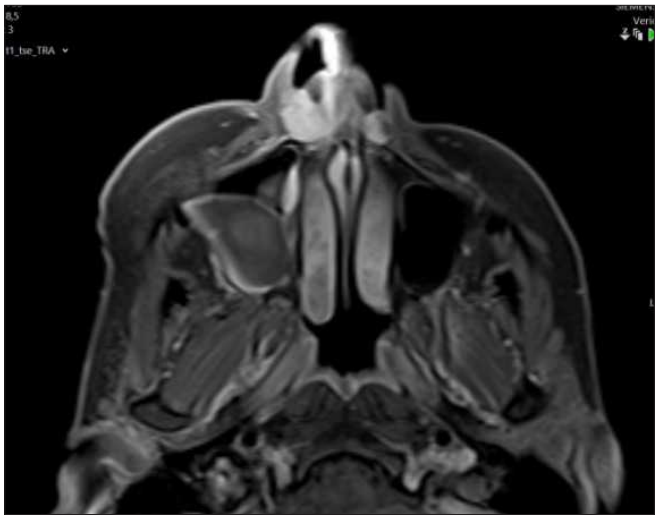

Resim 6. Maksiller kemik sağ nazal çentiğinin anterior komşuluğunda hemanjiom

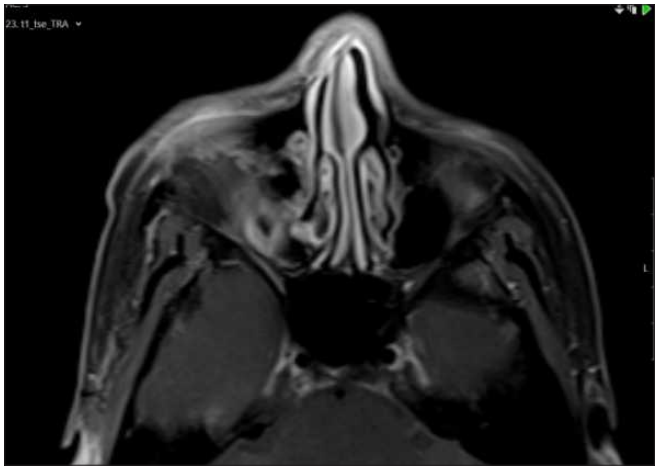

Resim 7. Yüz sağ yarısında hemanjiom

Toraks Radyolojisi

PS-487

SAĞ ORTA LOB SENDROMU İLE BAŞVURAN OBSTRUKTİF ENDOBRONŞİAL KONDROİD HAMARTOM OLGUSU

Yüksel Balcı, Mehmet Oğuz Köksel, Rabia Bozdoğan Arpacı, Feramuz Demir Apaydın

Mersin Üniversitesi Tıp Fakültesi

Hamartomlar akciğerde sıklıkla parankimal yerleşim gösteren, daha az sıklıkla ise endobronşiyal yerleşim gösterebilen benign tümörlerdir. Nadiren malign transformasyon ve invazyon gösterebilirler (1). Biz burada 35 yaşında, geçmeyen ve tekrarlayan öksürük, ateş şikayetleri ile başvuran, klinik olarak sağ orta lob sendromu ve pnömoni tanısı konan, BT'de sağ endobronşial yerleşimli kalsifiye kitle saptanan olgu eşliğinde, endobronşial hamartomun klinik ve radyolojik özelliklerini sunmayı amaçladık.

Birkaç aydır devam eden öksürük, ateş şikayetleri nedeniyle dış merkeze başvuran 35 yaşında erkek hastanın, sağ akciğerde enfeksiyon olduğu söylenerek antibiyotik tedavisi başlanmış. Hastanın dış merkez toraks BT'si sağ akciğer orta lob sendromu olarak yorumlanmış. 5 gün hastanede yatış sonrası taburcu olmuş. Şikayetleri düzelmediği için hastanemize basvuran hastanın, sigara 10 paket/yıl mevcut olup, bunun dışında özgeçmişinde önemli bir özellik yoktu. PA akciğer grafisinde sağ orta lobda atelektazi ile uyumlu, sağda kalp konturunu kısmen silen (siluete işareti) ve hilustan perifere uzanan, minimal hava bronkogramı içeren üçgen şeklinde radyoopasite, sağ akciğerde hacim kaybı ve sağ hemidifragmada elevasyon mevcuttu(resim 1). Toraks BT'de sağ orta lob bronşunun bifurkasyonu düzeyinde bronş lümeni içerisinde yerleşmiş, periferi kalsifiye, santrali daha hipodens görünümde, 1.5 cm çapında nodüler lezyon izlendi. Lezyon distalinde sağ orta lob tümüyle kollabe görünümdeydi(resim 2). Hastaya operasyonla sağ orta lobektomi uygulandı. Histopatolojik olarak endobronşial enkondrom (kondroid hamartom=kondrohamartom) olarak değerlendirildi(resim 3).

Hamartomlar ya da diğer adıyla mezenkimomalar, respiratuar epitel hücreleri ve mezenkimal hücreler (kıkırdak, kemik, yağ doku) içeren malformasyonlardır (2).Endobronşiyal yerleşim oldukça nadir olup, pulmoner hamartomların yalnızca %3'ü endobronşiyal yerleşim gösterir(3).Periferal tümörlerde enükleasyon ya da wedge rezeksiyon, endobronşiyal lezyonlarda ise bronkoskopik yöntemler (endoskopik eksizyon)(4) tercih edilir.). Ancak, büyük bir lezyonda ya da tümör arkasında hasarlanmış akciğer dokusu varlığında ve tekrarlayan pnömoni vakalarında lobektomi veya geniş akciğer rezeksiyonları gerekebilir(3). Bizim olgumuzda sağ orta lob bronş sisteminin lezyonla dolu olması ve zaman içinde distaldeki parankimin tamamen harap olması nedeni ile ideal olan bronkoskopik ya da parankim koruyucu cerrahileri uygulamak mümkün olmadı.

Endobronşiyal kondroid hamartomlar, pulmoner hamartomların oldukça nadir görülen bir tipi olup, benign tümöral oluşumlardır. Radyolojik olarak, tipik yağ ve patlamış mısır kalsifikasyonları içermeleri tanıda yardımcı olmakla birlikte, bu bulgular olmadığında tanı koymak zordur. Sıklıkla tanı amaçlı olarak ya da bronş obstrüksiyonu ve akciğer hasarına yol açmaları nedeni ile endoskopik ya da cerrahi tedavi kaçınılmazdır.

Anahtar kelimeler: Pulmoner hamartom, endobronşial, kondroid hamartom

Kaynaklar

1. Ishibashi H., Akamatsu H., Kikuchi M., Sunamori M. Resection of endobronchial hamartoma by bronchoplasty and transbronchial endoscopic surgery. Annals of Thoracic Surgery, (2003) 75 (4) , pp. 1300-1302.
2. Rajasekhar S, Patnayak R, Kale PG, Chandra A, Jena A. A case of solitary pulmonary nodule (large pulmonary chondroid hamartoma). Med J DY Patil Univ 2016;9:744-6
3. Ahmed S, Arshad A, Mador MJ. Endobronchial hamartoma; a rare structural cause of chronic cough. Respir Med Case Rep. 2017;22:224–227.
4. Park CM, Goo JM, Lee HJ, Kim MA, Lee CH, Kang MJ. Tumors in the tracheobronchial tree: CT and FDG PET features. Radiographics. 2009 Jan-Feb;29(1):55-71.

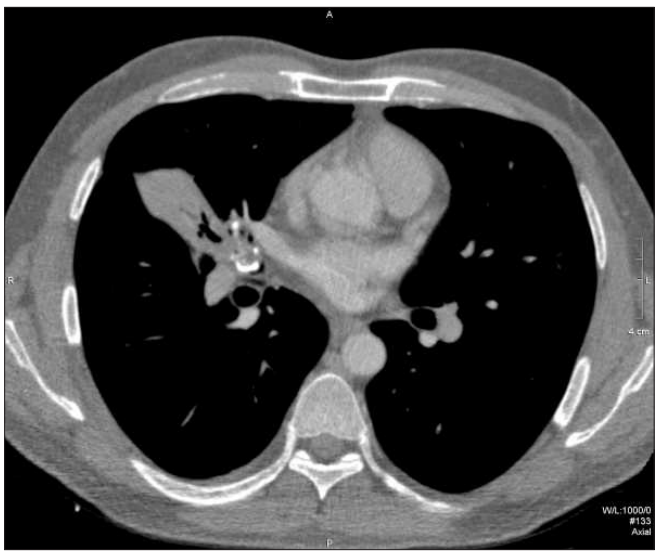

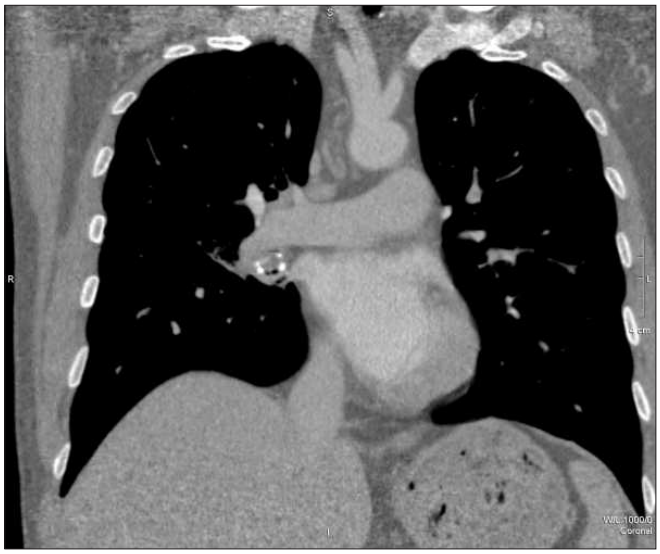

Resim 2. Koronal kontrastlı toraks bt



Resim 3. Koronal toraks bt parankim



Resim 4. Preop pa akciğer

Toraks Radyolojisi

PS-488

PULMONER ARTER DOLUM DEFEKTİNİN NADİR BİR NEDENİ:PULMONER ARTER SARKOMU PULMONARY ARTERY SARCOMA AS A RARE CAUSE OF PULMONARY ARTERY FILLING DEFECT

Çisel Yazgan[1], Hakan Ertürk[2], Ayşenaz Taşkın[3]

[1]Hacettepe Üniversitesi Tıp Fakültesi Radyoloji AD
[2]Atatürk Göğüs Hastalıkları ve Göğüs Cerrahisi Eğitim Araştırma Hastanesi Radyoloji Bölümü
[3]Atatürk Göğüs Hastalıkları ve Göğüs Cerrahisi Eğitim Araştırma Hastanesi Göğüs Hastalıkları Bölümü

Giriş ve Amaç: Pulmoner arter (PA) sarkomu, pulmoner arterin mezenşimal hücrelerinden köken alan oldukça nadir bir tümörüdür. Çoğunlukla pulmoner trunkus ve ana pulmoner arterler gibi proksimal dallardan köken alır. Nadiren sağ ventrikül çıkışı kaynaklıdır. Hem klinik hem de radyolojik özellikleri pulmoner emboliyi taklit ettiği için genellikle tanı gecikir (1). Bu bildiride pulmoner arter sarkomu tanısı koyduğumuz ve histopatolojik olarak tanının desteklendiği bir olguyu hem nadir görülmesi hem de sıklıkla pulmoner tromboemboli (PTE) ile karışması nedeniyle BT ve PET görüntüleriyle birlikte sunmayı amaçladık.

Olgu Sunumu: Altmışdört yaşında kadın hasta 1 aydır devam eden nefes darlığı şikayetiyle başvurdu. 2 hafta önce pnömoni ve PTE tanısıyla antikoagülan ve antibiyotik tedavisi almıştı ancak hastanın şikayetlerinde gerileme olmamıştı. Hastanın laboratuar testlerinde D-dimer ve CRP yüksekti. Tümör belirteçleri normaldi. Ekokardiografide pulmoner arter basıncında yükseklik saptandı. Hastaya PTE ön tanısıyla BT anjiografi incelemesi yapıldı. Doppler US incelemede alt ekstremitelerde derin ven trombozu saptanmadı. Pulmoner BT anjiografi incelemesinde, pulmoner trunkustan sağ ve sol ana pulmoner artere uzanan dolum defekti izlendi (resim 1). Koronal görüntülerde tümörün extraluminal invazyonu ve intima boyunca segmental dallara uzanımı gözlendi (resim 2). BT den hemen sonra yapılan PET- BT'de dolum defektlerine karşılık gelen alanlarda artmış FDG tutulumu izlendi (resim 3). Biyopsi sonucunda PA sarkomu tanısı kesinleşen hasta 2 ay sonra kaybedildi.

Tartışma ve Sonuç: PA sarkomlu olgular genellikle nefes darlığı şikayetiyle hastaneye başvururlar ve sıklıkla PTE tanısı alırlar. BT anjiografide hem PTE'nin hem de PA sarkomunun intraluminal dolum defekti şeklinde görülmesi radyolojik olarak da tanıyı zorlaştırır. Kitlenin ekstraluminal uzanımı, etkilenen pulmoner arterin ekspansiyonu ve lümeni tamamen dolduran dolum defekti PA sarkomu açısından uyarıcıdır (2). Ayrıca bu tümörler damar lümeni içinde intima boyunca büyüdükleri için tümörün peripheral dallara uzanımı da önemli bir bulgudur (3). Bununla birlikte PA sarkomunun PTE ile ayırıcı tanısında BT tek başına yeterli olmayabilir. Tümörün hipermetabolik özelliğinden dolayı PET-BT de ayırıcı tanıda yararlı bir yöntemdir (4). Özellikle yüksek gradeli tümörlerde artmış FDG tutulumu gözlenir. Manyetik rezonans görüntülemede ise tümörün kontrastlanması PA sarkomu tanısını destekleyen önemli bir bulgudur. Sonuç olarak, nadir olmakla birlikte özellikle antikoagülan tedaviye yanıt vermeyen hastalarda PTE'li hastalarda PA sarkomu ayırıcı tanıda mutlaka düşünülmelidir. Farklı modalitelerin birarada kullanılması tanısal doğruluğu arttırır.

Anahtar kelimeler: pulmoner arter sarkomu, pulmoner tromboemboli, bilgisayarlı tomografi

Kaynaklar

1. Mussot S, Ghigna MR, Mercier O, Fabre D, et al. Retrospective institutional study of 31 patients treated for pulmonary artery sarcoma. Eur J Cardiothorac Surg. 2013; 43:787–793.
2. Yi CA, Lee KS, Choe YH, Han D, et al. Computed tomography in pulmonary artery sarcoma: distinguishing features from pulmonary embolic disease. JCAT. 2004; 28:34-39.
3. Attinà D, Niro F, Tchouanté P, Mineo G, et al. Pulmonary artery intimal sarcoma: problems in the differential diagnosis. Radiol Med. 2013; 118:1259-1268.
4. Hmelik S, Dobrenić M, Huić D. F-18 FDG PET/CT in pulmonary artery sarcoma: clinical vignette. Nucl Med Rev Cent East Eur. 2018; 21:48-49.

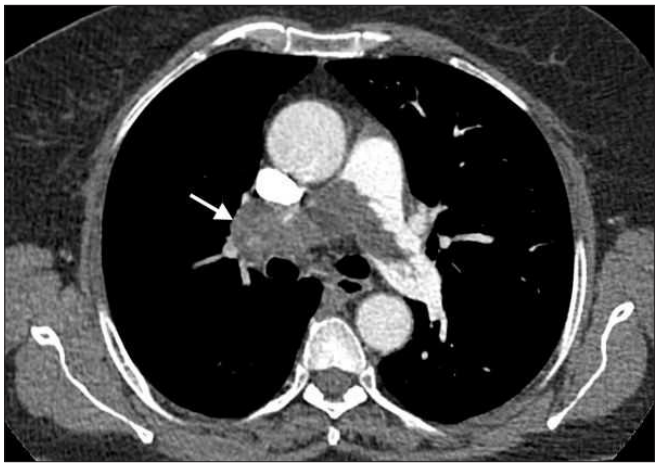

Resim 1. Pulmoner BT anjiografi görüntüsünde pulmoner trunkusta ve ana pulmoner arterlerde dolum defekti. Sağ pulmoner arterde dolum defektiyle birlikte ekspansiyon (ok) izlenmektedir.

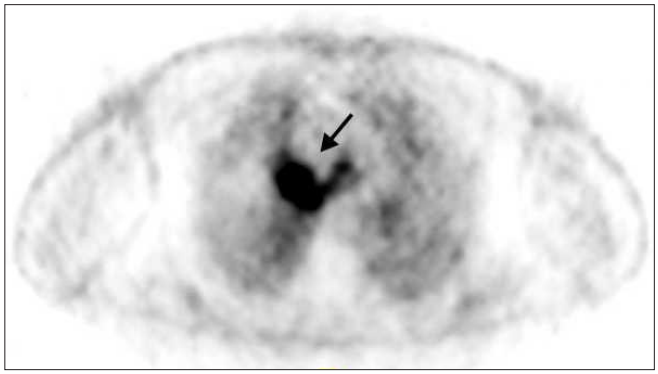

Resim 2. PET görüntüsünde dolum defektine karşılık gelen alanlarda artmış FDG tutulumu görülmektedir.

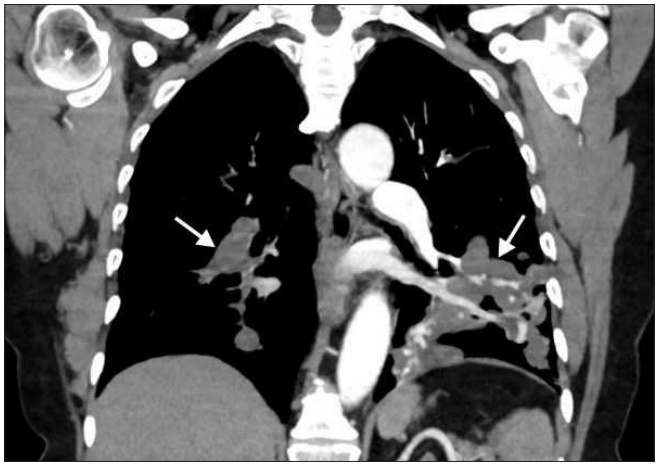

Resim 3. Koronal BT görüntüsünde tümörün ekstraluminal invazyonu ve distal dallara uzanımı (oklar) izlenmektedir.

Toraks Radyolojisi

PS-489

RCC'Lİ OLGUDA NİVOLUMAB İLİŞKİLİ PNÖMONİ: GÖRÜNTÜLEME BULGULARI NİVOLUMAB RELATED PNEUMONİTİS İN A PATİENT WİTH RCC: RADİOLOGİC FİNDİNGS

Sevda Mevlütoğlu[1], Akın Çinkooğlu[1], Selen Bayraktaroğlu[1], Mehmet Sezai Taşbakan[2]

[1]Ege Üniversitesi Tıp Fakültesi Radyoloji AD
[2]Ege Üniversitesi Tıp Fakültesi Göğüs Hastalıkları AD

Giriş: Nivolumab, -bağışıklık noktasi inhibitörü- T hücresi yüzeyel membranı üzerinde bulunan programlı hücre ölümü proteinini (PD-1) hedefleyen immunoglobulin G4 antikorudur. (1) PD-1 ve ligandlarının bağlanmasını engelleyerek immün cevabın oluşmasını sağlar.

Çok çeşitli ileri evre kansere yönelik yapılan çalışmalar nivolumabın klinik yararını göstermiş olup kullanımının hızla artmasını sağlamıştır. Fakat nivolumab sadece tümor dokusunda değil tümör dışı dokularda da PD-1 - PD1 ligand etkileşimini bozmaktadır ve bu da bir çok farklı organ grubunda bağışıklık ilişkili yan etki ortaya cıkmasına sebep olmaktadır.

Nivolumab ilişkili pnömoni, nivolumab ile tedavi edilen olguların %2-4'ünde tanımlanan nadir bir yan etkidir ve tedaviyi planlamada göz önünde bulundurulması hayati önem taşımaktadır. Biz bu bildiride nadir ve önemli olan bu antiteyi görüntüleme ve klinik bulgularıyla birlikte sunmayı amaçladık.

Olgu: 50 yaşında, metastatik renal hücreli kanser (RCC) nedenli 8 ay önce nivolumab tedavisine başlanan hasta, sıklığı artan öksürük, sari renkli balgam ve ara ara olan yüksek ateş şikayetiyle hastanemiz göğüs hastalıkları polikliniğine başvurdu. Fizik muayenesinde bilateral akciğer alt zonlarda raller bulgusu mevcuttu. Çekilen akciğer grafisinde her iki akciğer alt zonlarda infiltrasyon alanlarına ait opasite artısları izlenen olguya enfeksiyöz pnömoni ön tanısıyla geniş spektrumlu antibiyoterapi başlandı. Yapılan laboratuar testlerinde C-reaktif protein (CRP) 22.04 idi, oda havasında oksijen saturasyonu (SO2) %93 idi. Bu sırada yapılan yüksek rezolüsyonlu bilgisayarlı tomografi (YÇBT) görüntülerinde her ıkı akciğerde orta-alt zonlarda periferik ve dağınık dağılım gösteren, nonspesifik buzlu cam dansitesinde konsolidasyon alanları izlendi. Mevcut YÇBT bulgular ön planda enfeksiyöz veya tedavi ilişkili organize pnömoni olarak değerlendirildi ve mevcut tedaviye ek olarak prednol tedavisi başlandı. Tedavinin 4. gününde klinik semptomların gerilemesi üzerine daha önce başlanan antibiyoterapi kesildi. Klinik durumu stabil olan,akciğer grafisi bulgularında ve enfeksiyon parametre değerlerinde regresyon ((Tablo 1)) izlenen hasta prednol tedavisi düzenlenerek hospitalizasyonunun 6. gününde taburcu edildi. Takiplerinde klinik, laboratuar ve görüntüleme bulgularının tam olarak gerilediği görüldü.(Tablo 1)

Tartışma ve Sonuç: Nivolumab PD-1'e karşı geliştirilen insan immunoglobuin G4 antikorudur ve RCC dısında malign melanom, Hodgkin's Lenfoma, baş boyun kanserleri ve küçük hücreli dısı akciğer kanseri gibi ileri evre kanserlerde yaşam süresini artırıcı etkisi çalışmalarla kanıtlanmıştır. (3.4.5) Nivolumab tedavisi sonrasında oluşacak birçok yan etki olmakla birlikte immunoterapi ilişkili akciğer bulguları bunlardan bir tanesi olup bazen ölümcül sonuçlar doğurabilmektedir.

İmmünoterapi ilişkili pnömoni bulguları literatürde buzlu cam dansitesinde konsolidasyon ve yer yer interstisyel işaretlerde belirginleşme şeklinde bulgularla tanımlanmış olup, organize pnömoni ve nonspesifik insterstisyel pnömoni bulguları en sık görülen patern olarak belirtilmiştir.(6,7) Bizim olgumuzda mevcut parankimal bulgular organize pnömoni paternindeydi.

Sonuç olarak; nivolumab gibi ımmunoterapotık ilaçların ileri evre kanserlerin tedavisinde daha sık kullanılmaya başlandığı günümüzde, bu tedavinin olası yan etkileri ve radyolojik bulguları tanımlanmış olup klinisyenler ve radyologlar tarafından tedavi ve takip sürecinde göz önünde bulundurulmalıdır.

Anahtar kelimeler: PD-1 inhibitor; pneumonitis; nivolumab; immune-related adverse event

Kaynaklar

1.Wang C et al. In vitro characterization of the anti-PD-1 antibody nivolumab, BMS-936558, and in vivo toxicology in non-human primates. Cancer Immunol Res. 2014;2(9):846–56
3. Weber et al. (2015) Nivolumab versus chemotherapy in patients with advanced melanoma who progressed after anti-ctla-4 treatment (checkmate 037): A randomised, controlled, openlabel, phase 3 trial. Lancet Oncol 16: 375-384.
4. Motzer et al. (2015) Nivolumab versus everolimus in advanced renal-cell carcinoma. New Eng J Med 373: 1803-1813.
5. Herbst RS, et al. (2016) Pembrolizumab versus docetaxel for previously treated, pd-l1-positive,
advanced non-small-cell lung cancer (keynote-010): A randomised controlled trial. Lancet 387: 1540-1550.
6. Nishino Met et al. Incidence of programmed cell death 1 inhibitor-related pneumonitis in patients with
advanced cancer: a systematic review and meta-analysis. JAMA Oncol. 2016; 2(12):1607-16.
7. Nishino Met et al. PD-1 inhibitor-related pneumonitis in
advanced cancer patients: radiographic patterns and clinical course. Clin Cancer Res. 2016;22(24):6051-60.
8. Naidoo J, et al. Pneumonitis in patients treated
with anti-programmed death-1/programmed death ligand 1 therapy. J Clin Oncol. 2017;35(7):709–17.



Resim 1. Olgunun semptomlarının başlamasından 1 hafta sonra polikliniğie ilk başvurusunda çekilen PA AC grafisinde her iki akciğer orta alt zonlarda parankımal konsolidasyona ait opasite artışları izlenmektedir.

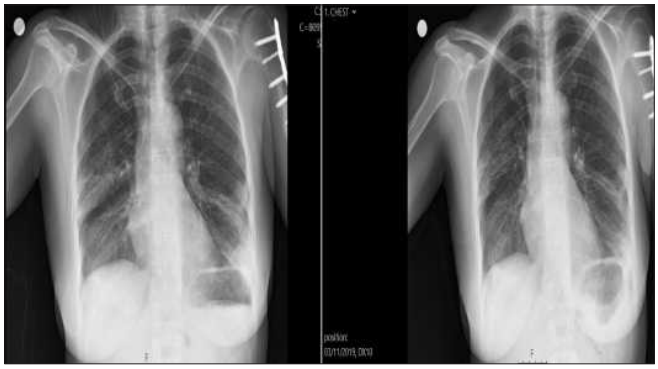

Resim 2. Antibiyoterapi ve prednol tedavisindanin başlanmasından sonraki 4. gün (sol) ve 11. gün (sağ) PA AC grafilerinde takipte orta alt zonlardaki opasite artıslarında bir miktar regresyon görülmektedir.Ayrıca sol humerusta patolojik kırık nedenli ye



Resim 3. Oral prednol tedavisinin bitiminden sonra alınan kontrol PA AC grafisinde parankım bulgularının belirgin gerilediği izlenmektedir. Her ıkı akciğer orta-alt zonlarda mevcut lineer opasiteler sekel parankımal atelektatik değişikliklerle uyumludur.

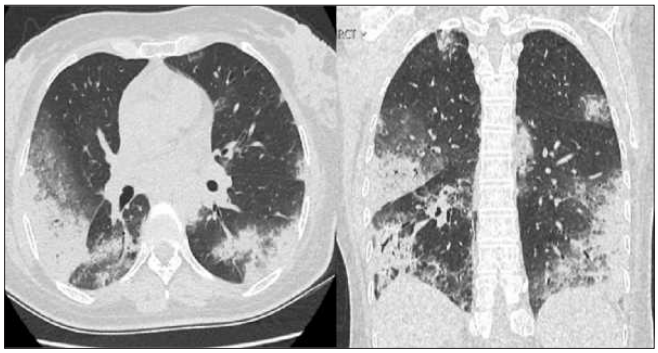

Resim 4. Aksiyel (sağ) ve koronal rekonstrüksiyon(sağ) YÇBT görüntülerde oeta alt loba perferik parankımal konsolidasyon, retıkulasyon ve buzlu cam dansiteleri izlenmektedir.

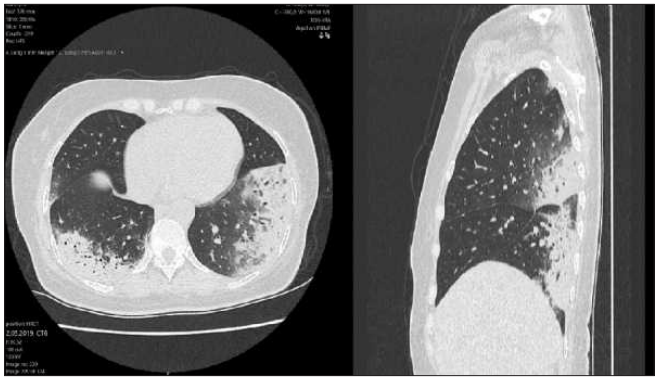

Resim 5. Aksiyel (sağ) ve sagital rekonstrüksiyon(sağ) YÇBT görüntülerde orta alt loba periferik parankimal konsolidasyon, retikülasyon ve buzlu cam dansiteleri izlenmektedir.

Tablo 1. Olguda enfeksiyöz parametrelerinin tedaviye yanıtı.

CRP	mg/dL (0-0.5)	0.39 (11.03.2019)	5.48 (04.03.2019)	22.04 (01.03.2019)
Prokalsitonin	µg/L (< 0.05) Karar sınırı	0.03 (11.03.2019)	0.06 (04.03.2019)	0.14 (01.03.2019)
Lökosit	10^3/µL (4.5 - 11.0)	8.56 (11.03.2019)	12.06 (04.03.2019)	13.47 (01.03.2019)

Toraks Radyolojisi

PS-490

PRIMARY PULMONARY ANGIOSARCOMA: COMPUTED TOMOGRAPHY (CT) FINDINGS

Emil Settarzade, Ahmet Gürkan Erdemir, Figen Demirkazık

Hacettepe Medical School Department af Radiology

Introduction: Primary pulmonary angiosarcoma is a rare malignant neoplasm of a lung with the reporting incidence is about 0.001% to 0.03% (1). It is a highly aggressive tumor with the postoperative survival time is only about 12-18 months (2). The imaging features of primary pulmonary angiosarcoma are not well-known and it mostly misdiagnosed as pulmonary thromboembolism (3-5). Here we report the case of the primary pulmonary angiosarcoma with computed tomography (CT) findings.

Case Report: A 54-year-old man presented with dyspnea, fatigue, and chronic cough. In outer centers, he was evaluated a few times and upon his imaging findings treatment of pulmonary thromboembolism has been attempted. Since the patient did not benefit from these treatment regimens, he was referred to our hospital. CT angiogram showed an emboli-like mass in the right pulmonary artery (Figure1). Initially, it was thought to be pulmonary thromboembolism as well and embolectomy was performed. After the histopathological examination of embolectomy material, the patient was eventually diagnosed as primary pulmonary angiosarcoma.

Discussion: Angiosarcomas compromise only 2% of soft-tissue sarcomas (6) and can occur in any endothelial tissue of the body. They can cause serious obstructive complications depending on the location of the tumor.

Primary pulmonary angiosarcoma is extremely rare, with fewer than 250 cases reported in the literature (7). They are referred to as intimal sarcomas since usually originate from the intimal cells. They may metastasize regionally to the lung, mediastinal lymph nodes and may invade surrounding structures.

Common presenting symptoms of pulmonary angiosarcoma are pleuritic chest pain, dyspnea, cough, hemoptysis which are almost indistinguishable from a pulmonary thromboembolic disease. Patients may have signs of chronic pulmonary hypertension.

Beside clinical features, the imaging findings mimic pulmonary thromboembolism as well (3-5). Since it is difficult to distinguish pulmonary sarcoma from thromboembolism with clinical and imaging findings, Yi et al described that CT features make diagnosis of pulmonary sarcoma more possible include: a low-attenuation filling defect occupying the entire luminal diameter of the proximal or main pulmonary artery, expansion of the involved arteries, extraluminal tumor extension as in our case (8).

There is no standard treatment protocol for pulmonary angiosarcoma. Radiation and chemotherapy have been attempted but the overall results have not been encouraging (9). Treatment of choice is surgical resection for a locally confined disease. However, even with multimodality treatment including surgery, the prognosis is poor.

Conclusion: The primary pulmonary angiosarcoma is rare and diagnosis of these tumors are challenging since they mimic pulmonary thromboembolic disease with clinical and imaging findings. When there are extensive emboli-like densities on the CT angiogram, the radiologists should call to mind a tumor and look for possible imaging findings of sarcoma described above.

Anahtar kelimeler: pulmonary artery, sarcoma, computed tomography

References

1. Levy E, Milgalter E. Undifferentiated sarcoma of the pulmonary artery mimicking pulmonary thromboembolic disease. Heart Lung Circ. 2006;15(1):62-3.
2. Nonomura A, Terahata S, et al. Primary pulmonary artery sarcoma. Report of two autopsy cases studied by immunohistochemistry and electron microscopy, and review of 110 cases reported in the literature. Acta Pathol Jpn. 1988;38(7):883-96.
3. Nakamura Y, Ito S, Fujishima F, et al. A Case of Angiosarcoma Arising in Trunk of the Right Pulmonary Artery Clinically Simulating Pulmonary Thromboembolism. World J Oncol. 2012;3(3):119-23.
4. Huang J, Mackillop WJ. Increased risk of soft tissue sarcoma after radiotherapy in women with breast carcinoma. Cancer. 2001;92(1):172-80.
5. Kim JB, Cho GY, Song HJ, et al. Primary angiosarcoma of the pulmonary trunk mimicking pulmonary thromboembolism. Echocardiography. 2010;27(2):E23-6.
6. Young RJ, Woll PJ. Angiosarcoma. Lancet Oncol. 2010;11(10):983-91.
7. Desmarais P, Caporuscio C. Primary pulmonary artery angiosarcoma mimicking pulmonary embolism in a 66-year-old man with dyspnea. CMAJ. 2016;188(17-18):E509-E12.
8. Yi CA, Lee KS, Kim S. Computed tomography in pulmonary artery sarcoma: distinguishing features from pulmonary embolic disease. J Comput Assist Tomogr. 2004;28(1):34-9.
9. Zerkowski HR, Knolle J. Primary sarcoma of pulmonary artery and valve: multimodality treatment by chemotherapy and homograft replacement. J Thorac Cardiovasc Surg. 1996;112(4):1122-4.

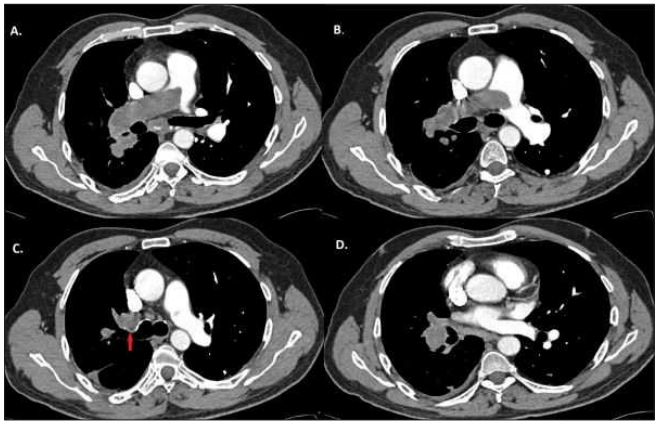

Figure 1. 1A-D. Axial CT image shows a large filling defect in the right pulmonary artery (A), extending into the left pulmonary artery (B) and adjacent mediastinum (arrow) (C). Compared to the left side there is an expansion of right pulmonary artery branches

Toraks Radyolojisi

PS-491

İNTERKOSTAL AKCİĞER HERNİASYONU

Onur Başdemirci, Faruk Özdemir, Zeliha Coşgun

Bolu Abant İzzet Baysal Üniversitesi Tıp Fakültesi Radyoloji AD

Giriş: Akciğer herniasyonu nadir görülen bir durumdur ve göğüs duvarı, diyafram veya mediastende anormal bir açıklıktan akciğer dokusunun ve plevral membranların torasik boşluk sınırlarının dışına çıkması olarak tanımlanır. Anatomik lokasyonlarına göre servikal, torasik, diyafragmatik ve medistinal olarak sınıflanabilir. Akciğer hernileri konjenital ve kazanılmış olabilir. Konjenital herniler kostal ve kartilaj malformasyonlara bağlıdır. Kazanılmış herniler travmatik, spontan ve patolojik olabilmektedir. Kazanılmış hernilerin en sık nedeni künt ve penetran travmalardır[1]. Travmatik herniler yaralanmadan hemen sonra veya yıllar sonra ortaya çıkabilir. Kazanılmış spontan hernilerin mekanizmasında interkostal kasların zayıflaması, öksürük ve ağırlık kaldırma gibi intratorasik basıncı artıracak faaliyetlerin kombinasyonu vardır. Bizim olgumuz da yıllar önce geçirilen travmaya bağlı kostada kırık ve sonrasında gelişen travmatik akciğer herniasyonu idi.

Olgu: Bilinen KOAH hastalığı bulunan 76 yaşındaki erkek hasta acil servise nefes darlığı ve göğüs ağrısı şikayeti ile geldi. Ayrıcı tanılar arasında akut koroner sendrom, KOAH atak ve pulmoner emboli olan hastada D-Dimer yüksek gelmesi üzerine pulmoner BT anjiyo çekiliyor. Özgeçmişinde göğüs travması olan hastanın sol 7. kosta posterolateral yayında eski kırık hattı (Resim 1) ve buna bağlı akciğer parankiminin 8. interkostal aralıktan herniye olduğu izlendi(Resim 2-3).

Tartışma ve Sonuç: İnterkostal akciğer herniasyonuna ilk yaklaşım seçeneği Valsalva manevrası yapılırkençekilen akciğer grafileri olabilir. Ancak doğru açı yakalanmadığında yanlış negatifliğe neden olabilir [2].Bilgisayarlı tomografi (BT) ile herniye akciğer parankimi gösterilebildiği gibi toraks duvarındaki defekt, herni kesesi ve

interkostal-pektoral kaslarla anatomik ilişkisi de görüntülenebilmektedir. Multiplanar reknstrüksiyonda (MPR) aksiyel, sagittal ve koronal planda inceleme duvar defektinin boyut ve tam lokalizasyonunu, herniye akciğer parankim boyutunun daha doğru belirlenmesinde önem arz etmektedir [2, 3, 4]. Minimum intensity projeksiyon ise düşük dansiteli yapıların daha iyi değerlendirilebilmesini sağlar. Özellikle bronşiyal ağacın değerlenirilmesinde, büyük ve orta kalibrede bronşların oklüzyonunu değerlendirmede kullanışlıdır. Ayrıca aksiyeli koronal, sagittal reformatlardaki maksimal intensite projeksiyon (MIP) görüntüler ise pulmoner vasküler yapıları ve pulmoner strangülasyonu değerlendirmede önemlidir. Özellikle dar bir defekten herniasyonun olduğu vakalarda, infarkte ya da risk altındaki akciğer dokusunun yani strangülasyonun değerlendirilmesinde kontrastlı toraks BT de strangüle parankim içerisindeki vasküler yapılarda doluşun bozulması tanısaldır.

Herniye akciğer boyutları küçük olduğunda inspirasyonda alınan toraks BT tetkikinde belirgin olmayabilir. Bu durumlarda ekspiryum ve valsalva manevrası yapıldığında görüntülenmesi mümkün olabilmektedir.Gerçek akciğer herniasyonlarının kendiliğinden iyileşmesi nadir olduğundan genellikle cerrahi gerekmektedir. Cerrahi tedavide ise ortak bir konsensus bulunmamakta olup hastanın kliniğine göre karar verilmektedir. Ağrı, boyut, herniye dokunun inkarserasyon/strangülasyonu, paradoksal respirasyon gibi faktorlere bağlı olarak semptomatik olanların cerrahi tedavisine karar verilirken minör travmatik herniasyonlarda ise daha çok konservatif yaklaşım uygulanmaktadır [5, 6].

Anahtar kelimeler: akciğer hernileri, interkostal akciğer hernileri

Kaynaklar

1. Efstathios E. Detorakis and Emmanuel Androulidakis. Intercostal lung herniation - The role of imaging. J Radiol Case Rep. 2014 Apr; 8(4): 16–24.
2. Bhalla M, Leitman BS, Forcade C, Stern E, Naidich DP, McCauley DI. Lung hernia: radiographic features. AJR Am J Roentgenol. 1990;154:51–3.
3. Sonett JR, O'Shea MA, Caushaj PF, Kulkarni MG, Sandstrom SH. Hernia of the lung: case report and literature review. Ir J Med Sci. 1994;163(9):410–2.
4. Clark AJ, Hughes N, Chisti F. Traumatic extrathoracic lung herniation. Br J Radiol. 2009 Apr;82(976):e82–4.
5. de Wijs MJ, Verhagen AF, Tan EC. [Post-traumatic lung herniation]. Ned Tijdschr Geneeskd. 2012;156(39):A4863. Dutch
6. Bikhchandani J, Balters MW, Sugimoto JT. Conservative management of traumatic lung hernia. Ann Thorac Surg. 2012 Mar;93(3):992–4 Mar;93(3):992–4

Tablo 1. akciğer hernileri sınıflaması

	Akciğer hernilerinin sınıflaması
Anatomik lokasyon	Servikal Torasik Diyafragmatik Patolojik
Etyoloji	Konjenital Kazanılmış • Travmatik • Spontan • Patolojik • Postoperatif

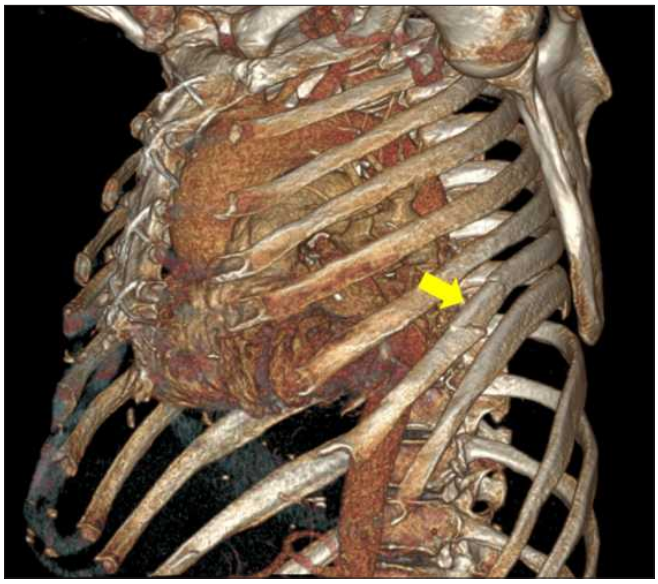

Resim 1. Volum rendered 3D görüntüde 7. kosta posterolateryal yayında eski kırık hattı izlenmektedir.

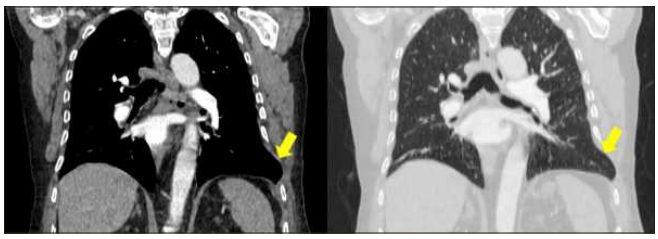

Resim 2. Mediasten ve parankim pencerelerinde koronal reformat görüntülerde sol 8. interkostal aralıktan herniye ekciğer parankimi izlenmektedir.

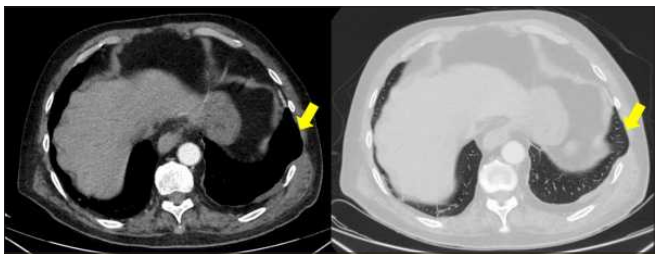

Resim 3. Mediasten ve parankim pencerelerinde aksiyel görüntülerde sol 8. interkostal aralıktan herniye akciğer parankimi izlenmektedir.

Toraks Radyolojisi

PS-492

STERNAL VARYASYONLAR: SEMPTOMATİK KIVRIK BİFİD KSİFOİD PROCES VE İNSİDENTAL STERNAL FORAMEN OLGULARI

Selmin Perihan Kömürcü Erkmen, Sevda Yılmaz
Kırıkkale Üniversitesi Tıp Fakültesi Radyoloji Anabilimdalı

Giriş ve Amaç: Sternum ; manubrium,korpus ve ksifoid proces bölümlerinden oluşan yassı bir kemiktir. Radyoloji pratiğinde sternum varyasyonları, kesitsel görüntülerde çoğunlukla insidental olarak tespit edilir. Sternum'un, anatomi ve varyasyonlarının radyolojik görünümlerinin bilinmesi ve patolojik durumlardan ayırt edilmesi; özellkle radyoloji, pediatri, göğüs cerrahisi, kalp damar cerrahisi ve adli tıp pratiği açısından önem arz etmektedir(1-6). Özellikle bazı

girişimsel işlemlerden önce bu bölgelerle ilgili varyasyon ve patolojilerin bilinmesi, komplikasyonların önlenmesi açısından oldukça önemlidir.

Ksifoid proces; sternumun en küçük ve en çok varyasyon gösteren bölümü olup çoğunlukla sivri uçlu olmakla beraber, künt, bifid, kıvrık, öne ya da sağ veya sol laterale eğik olabilir.

Sternal foramen; sternumun ve sternum ossifikasyon merkezlerinin inkomplete füzyonu sonucu oluşan gelişim varyasyonudur. Nüfusun %5inde saptanır ve sternum korpus inferiorunda bulunur. Özellikle akupunktur pratiği ve kemik iliği aspirasyonu sırasında olası kardiyak yaralanmadan kaçınmak için bilinmesi gereken önemli bir varyasyondur(7). Akupunktura bağlı kardiyak tamponad gelişimi ile ilgili kısıtlı sayıda literatür mevcuttur(4, 6, 8).

Bu bildiride, bir adet kıvrık bifid ksifoid proces ve üç adet sternal foramen olguları sunulmuştur.

Olgu Sunumu: Olgu 1; Sternum alt ucunda şişlik ve ağrı şikayeti ile İlgili polikliniğe başvuran 36 yaşındaki erkek hastanın yapılan Toraks Bilgisayarlı Tomografisinde(BT) anteriora doğru açılanma gösteren ve distal ucunda ise cilt altı dokuya doğru yüzeyelleşip kıvrılan bifid ksifoid proces saptandı (resim a-c).

Olgu 2-4; İlgili polikliniğe göğüs ağrısı şikayeti ile başvuran 25 yaşındaki kadın hasta, nefes darlığı şikayeti ile başvuran 52 yaşında erkek hasta ve eforla nefes darlığı şikayeti ile başvuran 65 yaşında erkek hastaların yapılan toraks BT tetkiklerinde; insidental olarak sternal korpusta sırasıyla 9x5 mm, 15x14 mm, 7x4 mm boyutunda sternal foramen saptandı(resim d-g).

Tartışma ve Sonuç: Sternal varyasyonların bilinmesi radyolojik ve cerrahi girişimler sırasında iyatrojenik yaralanmaların önüne geçilmesini önler. Sternal foramenin varlığı, sternal ponksiyon sırasında kalp veya büyük damar yaralanmaları için risk oluşturabilir. Ayrıca, sternal foramen osteolitik lezyon olarak algılanabilir ve foramen sternal kırıklarla karıştırılabilir.

Bifid ksifoid proces vakamızda olduğu gibi vasyasyonlar semptomlara da yol açabilmektedir.

Sternal varyasyonların ve anomalilerin radyolojik görüntülerde bilinmesi ve bunların patolojik durumlarla karıştırılmaması, özellikle radyoloji pratiğinde oldukça önemlidir.

Anahtar kelimeler: Sternum, Ksifoid Process, Bifid, Foramen

Kaynaklar

1. Akin K, Kosehan D, Topcu A, Koktener A. Anatomic evaluation of the xiphoid process with 64-row multidetector computed tomography. Skeletal Radiology, 2011, 40: 447-452.
2. Niggemann P, Wildberger JE, Gunther RW, Mahnken AH. Multislice computed tomography of the sternum: which image reconstruction do we need? Radiation Medicine, 2005, 23: 491-496.
3. Singh J, Pathak RK. Morphometric sexual dimorphism of human sternum in a north Indian autopsy sample: sexing efficacy of different statistical techniques and a comparison with other sexing methods. Forensic Science International, 2013, 228: 174.e1–174.e10
4. Hunnargi SA, Menezes RG, Kanchan T, Lobo SW, Uysal S, Herekar NG, Krishan K, Garg RK. Sternal index: Is it a reliable indicator of sex in the Maharashtrian population of India? Journal of Forensic and Legal Medicine, 2009, 16: 56-58.
5. Hunnargi SA, Menezes RG, Kanchan T, Lobo SW, Binu VS, Uysal S, Kumar HR, Baral P, Herekar NG, Garg RK. Sexual dimorphism of the human sternum in a Maharashtrian population of India: a morphometric analysis. Legal Medicine, 2008, 10: 6-10.
6. Selthofer R, Nikolic V, Mrcela T, Radic R, Leksan I, Rudez I, Selthofer K. Morphometric analysis of the sternum. Collegium Antropologicum, 2006, 30: 43-47.
7. Fokin AA. Cleft sternum and sternal foramen. Chest Surgery Clinics of North America, 2000, 10: 261-276.
8. Jit I, Jhingan V, Kulkarni M. Sexing the human sternum. American Journal of Physical Anthropology, 1980, 53: 217-224.

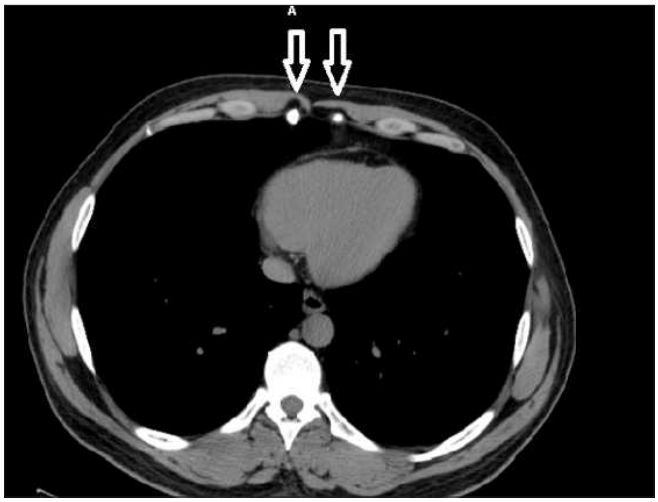

Resim a. Toraks BTde aksiyel kesitte, mediasten penceresinde bifid ksifoid proces izlenmektedir(oklar).

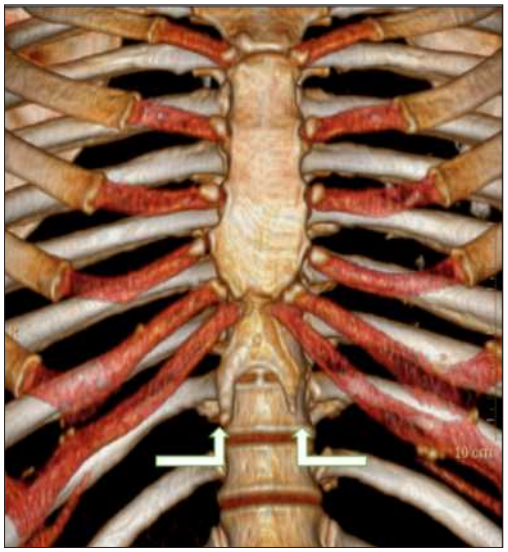

Resim b. Toraks BTde 3 Boyutlu koronal görüntüde bifid ksifoid proces izlenmektedir(oklar).



Resim c. Toraks BTde 3 Boyutlu sagittal görüntüde bifid ksifoid procesin anteriora açılanması görülmektedir(ok).



Resim d. Toraks BT'de aksiyel kesitte korpus sternide sternal foramen izlenmektedir(ok).



Resim e. Toraks BT'de 3 Boyutlu koronal görüntüde korpus sternide sternal foramen izlenmektedir(ok).

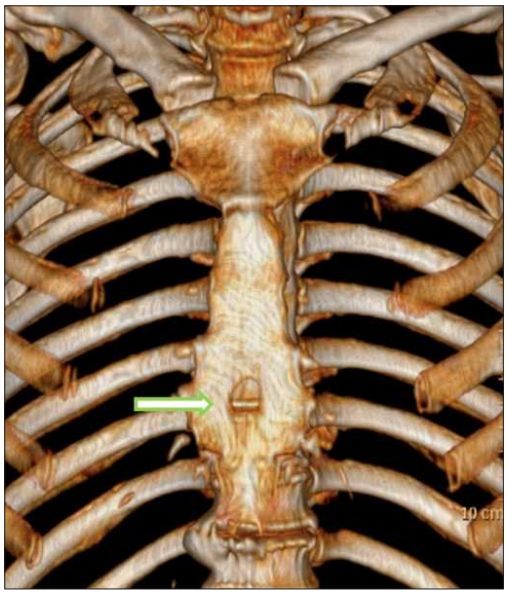

Resim f. Toraks BT'de 3 Boyutlu koronal görüntüde korpus sternide sternal foramen izlenmektedir(ok).

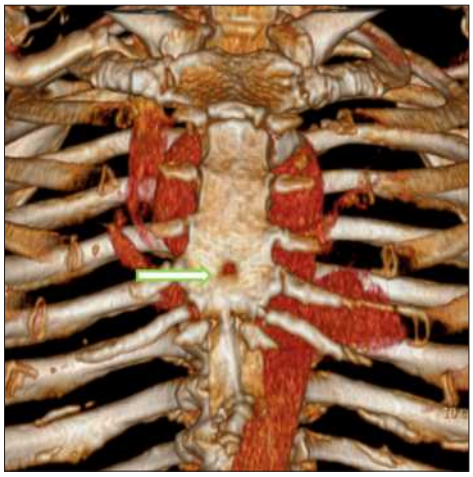

Resim g. Toraks BT'de 3 Boyutlu koronal görüntüde korpus sternide sternal foramen izlenmektedir(ok).

Toraks Radyolojisi

PS-493

HİPOPLASTİK SOL AKCİĞERİN EŞLİK ETTİĞİ ATNALI AKCİĞER OLGU SUNUMU

Emrah Öz, Cihan Akgül Özmen, Rukan Matsar

Dicle Üniversitesi Radyoloji AD

Amaç: Nadir rastlanılan bir hastalık olan atnalı akciğer hastalığının radyolojik görüntüleme özellikleri ve eşlik eden vasküler anomaliler ile birlikteliğini sunmayı amaçladık

Giriş: Atnalı akciğer hastalığı nadir görülen pulmoner parankim anomalisi olup, ince bir parankimal bant ile perikard posteriorunda,aorta,özofagus ve kolumna vertebralis anteriorunda akciğerlerin füzyon göstermesidir

Bulgular: Dört aylık kız bebek alt solunum yolları enfeksiyonu, öksürük şikayetleriyle Çocuk Hastalıkları servisine başvurmuştur. Hastaya çekilen P-A akciğer grafisinde sol hemitoraksta havalanma azlığı ve trakeanın sola doğru hafif seyir gösterdiği izlendi(resim1). Olası anomaliler açısından Kontrastlı Toraks BT çekilmiştir. Toraks BT incelemesinde sol akciğer hipoplastik görünümde izlenmiştir. Sol hipoplastik akciğer parankimindeki vasküler yapılar sağa göre ince kalibrasyonlu izlendi. Ayrıca her iki akciğer parankimi perikard posteriorunda aort ve özefagus anteriorunda ince bir bant ile birleşmiştir (resim2). Sağ arkus ve aberran sol subklavyen arter varyasyonu eşlik etmektedir. Vasküler varyasyon nedeniyle trakea sola doğru hafif deviye izlenmiş olup bu düzeyde hafif darlık saptanmıştır(resim3). Yapılan EKO incelemesinde ek kardiyovasküler patoloji saptanmamıştır.

Tartışma veSonuç: Hipoplastik akciğer terimi ilk olarak 1962 yılında Spencer (1)tarafından kullanılmış olup,sağ ve sol akciğer parankiminin perikard posteriorunda füzyone olması ile karakterize bir malformasyondur.(2)

Atnalı akciğer sıklıkla sağ hipoplastik akciğer ile ilişkilidir. Ayrıca ASD, VSD, Fallot ve hipoplastik sol ventrikül gibi kardiyovasküler anomaliler ile de ilişkilidir. Atnalı akciğerin sol hipoplastik akciğer ile birlikteliği son derece azdır(3). Scimitar sendromu; atnalı akciğer ve hipoplastik akciğer parankim anomalilerine yaklaşık %80 eşlik eder (4), ancak hastamızda izlenmemiştir.

Atnalı akciğer ve eşlik eden vasküler anomalileri göstermek için Bilgisayarlı Tomografi ve MRG kullanılır. BT; iyonizan radyasyon içermekte ve vasküler yapıları için gerekli kontrast enjeksiyonu gerektirmekle birlikte bronkovasküler anomalileri göstermede çok yardımcıdır(5). Olgumuzda da Kontrastlı BT kullanılarak kardiyovasküler ve pulmoner vasküler anomaliler açısından araştırıldı. At nalı akciğer

hastalığında sıklıkla izlenen kardiovasküler anomaliler olgumuzda rastlanmadı.

Sonuç olarak atnalı akciğer hastalığı ile uyumlu radyolojik görüntüleme saptandığı zaman eşlik edebilecek anomaliler akla gelmeli ve görüntüleme bu gözle raporlanmalıdır.

Anahtar kelimeler: Atnalı akciğer,Bilgisayarlı Tomografi,Hipoplastik akciğer

Kaynaklar

1.Spencer H: Pathology of the Lung, 3rd ed. Pergamon Press, Oxford, 1977; 75–76
2. Ersöz A, Soncul H, Gökgöz L et al: Horseshoe lung with left lung hypoplasia. Thorax, 1992; 47: 205–6
3. Yildiz AE, Oguz B, Haliloglu M.
Clin Radiol. 2012 Jan;67(1):86-8. doi: 10.1016/j.crad.2011.09.001. Epub 2011
4.Dr Derek Smith and A.Prof Frank Gaillard et a
5. Pediatr Radiol. 2008 May;38(5):563-6. doi: 10.1007/s00247-007-0722-8. Epub 2008 Jan 9.

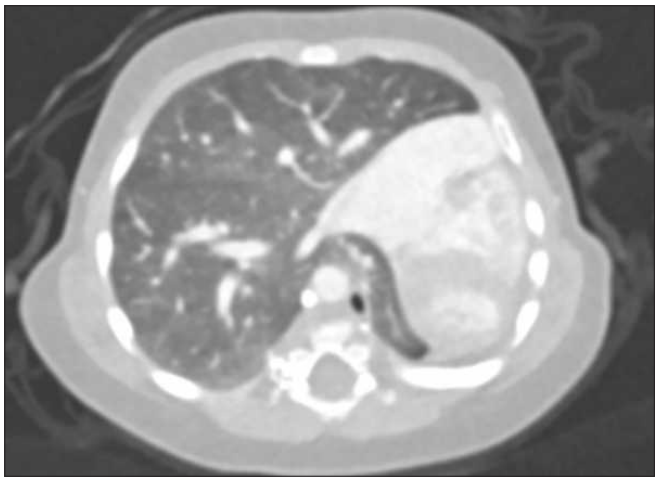

Aksiyal Kontrastlı BT de her iki akciğer parankimi perikard posteriorunda aort ve özefagus anteriorunda ince bir bant ile füzyone görünümde



P-A akciğer grafisinde sol hemitoraksta havalanma azlığı ve trakeanın sola doğru hafif deviasyonu

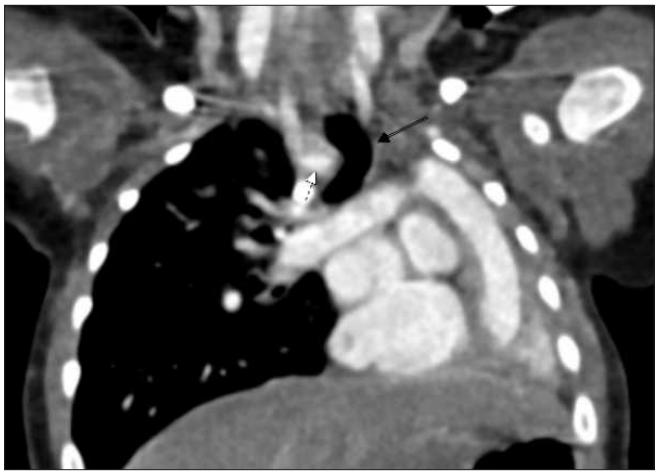

Koronal Kontrastlı BT de sağ arcus varyasyonu (beyaz ok) nedeniyle trakeada yaylanma ve hafif daralma(siyah ok)



Arkus (uzun ok)ve sol subklavyan arter varyasyonu(uzun ok)

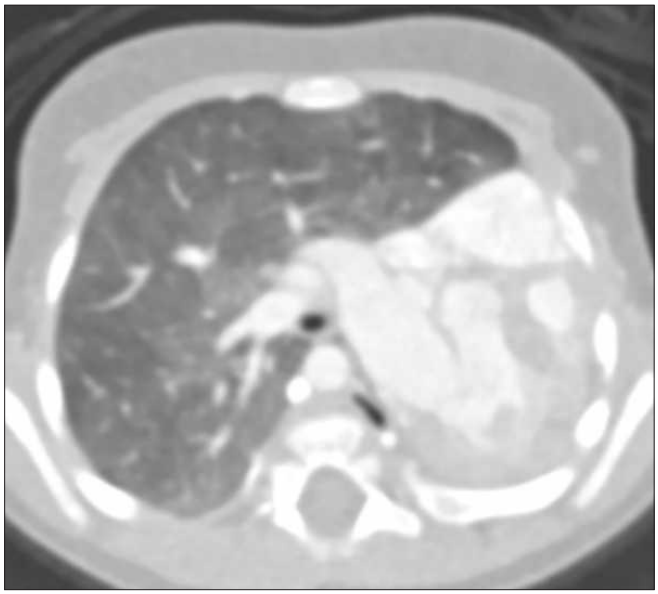

Aksiyal Kontrastlı BT de parankim penceresinde akciğer parankim penceresinde sağ akciğer parankiminin kompansatuar volüm artışı nedeniyle kalbin sola belirgin deviye olmasıToraks Radyolojisi

PS-494

PULMONER VENÖZ DÖNÜŞ ANOMALİLERİNİN OLGULAR EŞLİĞİNDE DEĞERLENDİRİLMESİ

Kamil Doğan, Akın Çinkooğlu, Recep Savaş, Naim Ceylan, Selen Bayraktaroğlu

Ege Üniversitesi Radyoloji AD

Giriş ve Amaç: Pulmoner venlerin embriyonel hayatta gelişimleri esnasında meydana gelen anormallikler birçok farklı konjenital anomalilere neden olmaktadır. Pulmoner venöz dönüş anomalilerinde (PVDA), teşhiste ilk görüntüleme yöntemi ekokardiyografi olmakla beraber bilgisayarlı tomografi (BT) ve manyetik rezonans görüntüleme (MRG), tedavide ve klinik takipte giderek artan sıklıkta kullanılmaktadır. Radyasyon içermemesi MRG'yi güvenli bir görüntüleme yöntemi olarak öne çıkarmaktadır. BT ile elde edilen görüntüler sagittal, aksiyel ya da koronal planlarda değerlendirilebilir veya 3 boyutlu maksimum intensite projeksiyonlara (MIP) ya da hacimsel görüntülere dönüştürülebilir(1,2). Doğru tanı ve paternin tam olarak belirlenmesi preoperatif planlama için oldukça önemlidir. Tanısal görüntüleme ve cerrahi yöntemin buna göre belirlenmesi son birkaç yılda postoperatif mortaliteyi azaltmıştır. Bu bildiride arşivimizden derlediğimiz pulmoner venöz dönüş anomalisi olan hastaları görüntülerle sunmayı amaçladık.

Olgu Sunumu: Bildiri; Ege Üniversitesi Tıp Fakültesi Hastanesi'ne değişik zamanlarda başvuran ve total pulmoner venöz dönüş anomalisi (TPVDA), parsiyel pulmoner venöz anomalisi (PPVDA), Scimitar sendromu tanısı alan 8 olguyu kapsamaktadır. Elde olunan toraks anjio BT tetkiklerinde; 3 olguda suprakardiyak tip TPVDA, 2 olguda infrakardiyak tip TPVDA, 2 olguda PPVDA ve 1 olguda Scimitar sendromu ile uyumlu bulgular mevcuttu(Resim a-h).

Tartışma ve Sonuç: TPVDA; Tüm kardiyovasküler anomalilerin %1-5 sini oluşturur. Pulmoner venlerin sol atrium ile bağlantısı yoktur, direk olarak sağ atriuma veya sistemik venöz venlere drene olurlar. Dört tipi vardır; suprakardiyak, kardiyak, infrakardiyak ve miks tip. Suprakardiyak tip; en sık görülendir (1). PPVDA; insidansı yaklaşık %0,4-0,7 ' dir. En az bir pulmoner vende sol atriumdan başka bir lokalizasyona drenaj izlenir. Olgular tipik olarak asiyanotik, orta derece semptomatik veya asemptomatiktir. En çok sağ akciğer etkilenir. En sık görülen paterni; sağ süperior pulmoner venin SVC veya sağ atriuma drenajıdır ve sinüs venosus tip ASD ile birlikteliği sıktır. Sol pulmoner venler; en sık vertikal ven aracılığıyla sol brakiosefalik ven veya koroner sinüse açılır(1). Scimitar sendromu; PPVDA'nin nadir görülen formudur. Sağ pulmoner venlerin tamamı veya bir bölümü VCI (infradiyafragmatik veya supradiyafragmatik), portal ven, azigos ven veya sağ atriuma drene olurlar. İpsilateral küçük hemitoraks, hipoplazik sağ akciğer ve sağ pulmoner arter,dekstrokardi birlikte görülebilecek diğer anomalilerdir(3).

PVDA; pulmoner venlerin embriyonel hayatta anormal gelişimleri ile karakterize bir hastalıklar grubudur. Görüntüleme yöntemleri ile karakterizasyon, tedavi ve operasyon planları açısından belirgin öneme sahiptir ve hasta morbitite/mortalitesini etkileyebilir. MRG ve BT görüntüleme noninvaziv görüntüleme yöntemleri olarak giderek artan oranlarda kullanılmaktadırlar.

Anahtar kelimeler: anomali, venöz dönüş, görüntüleme, pulmoner.

Kaynaklar

1: Dillman JR, Yarram SG, Hernandez RJ. Imaging of pulmonary venous developmental
anomalies. AJR Am J Roentgenol. 2009 May;192(5):1272-85.
2: Vyas HV, Greenberg SB, Krishnamurthy R. MR imaging and CT evaluation of congenital pulmonary vein abnormalities in neonates and infants. Radiographics. 2012 Jan-Feb;32(1):87-98.
3: Anomalous pulmonary venous drainage: a pictorial essay with a CT focus Lyen et al. Journal of Congenital Cardiology (2017) 1:7

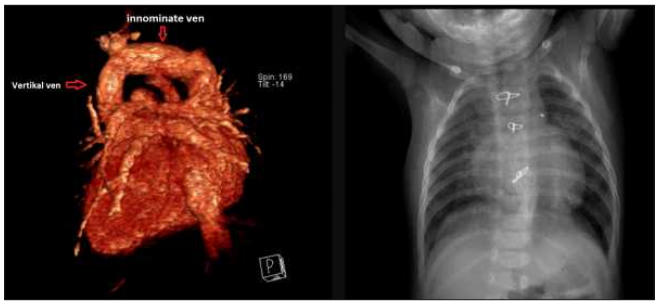

Resim a. suprakardiak tip TPVDA

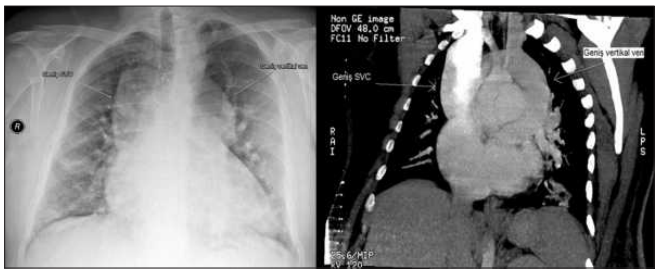

Resim b. suprakardiak tip TPVDA

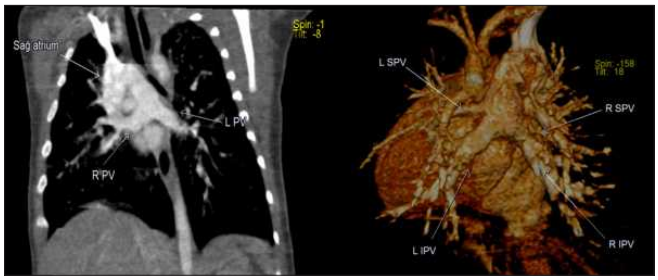

Resim c. TPVDA

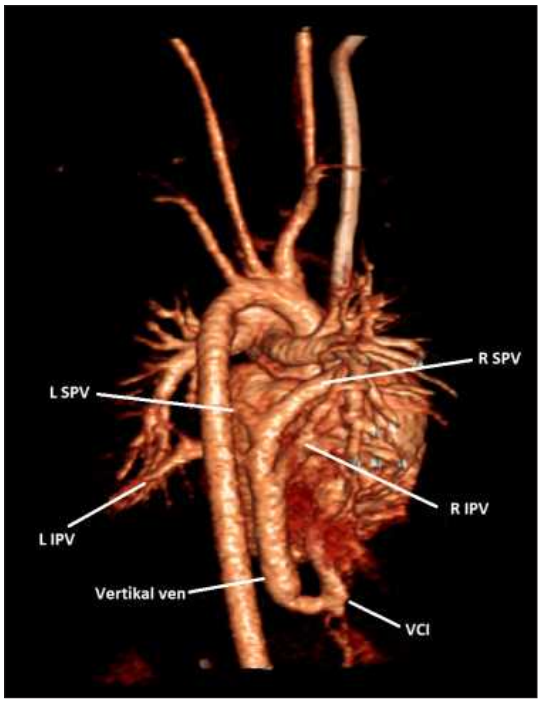

Resim d. infrakardiak tip TPVDA

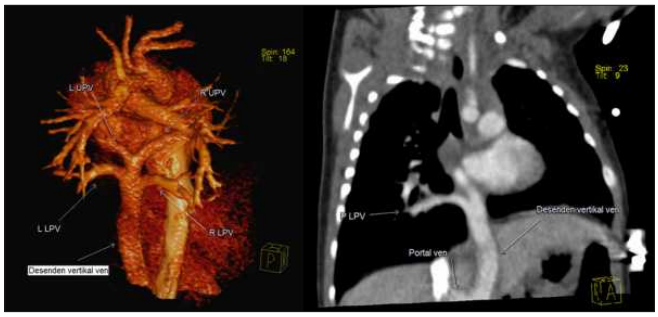

Resim e. infrakardiak tip TPVDA

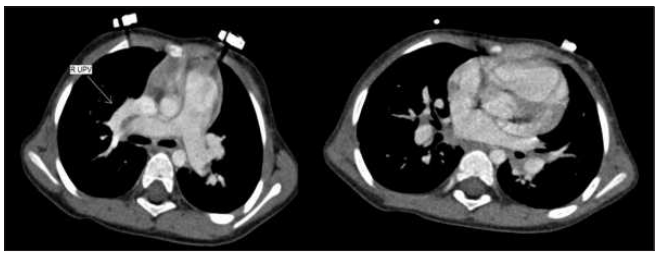

Resim f. PPVDA

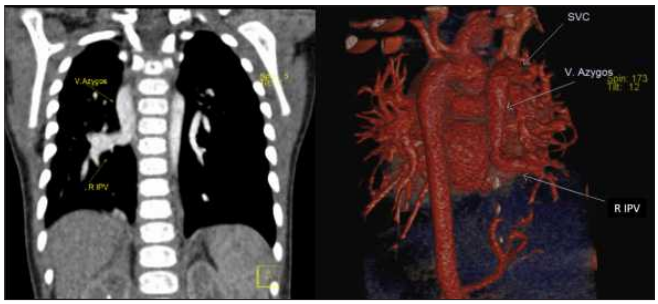

Resim g. PPVDA

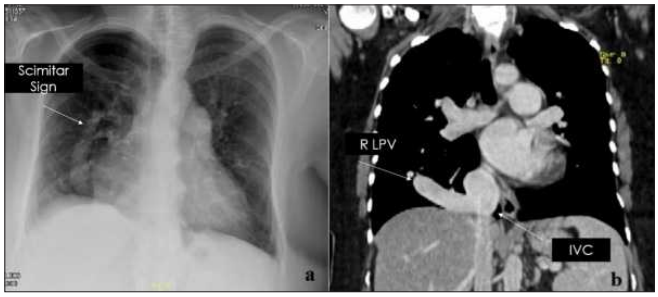

Resim e. Scimitar olgusu

Toraks Radyolojisi

PS-495

CHEST COMPUTED TOMOGRAPHY FINDINGS: A CASE OF IGG4-RELATED LUNG DISEASE

Hakan Abdullah Özgül[1], Naciye Sinem Gezer[1], Kamran Aliyev[2], Fatma İlknur Ulugün[2], Erkan Yılmaz[1]

[1]*Department of Radiology, Dokuz Eylül University, Faculty of Medicine, Izmir, Turkey*
[2]*Department of Thoracic Surgery, Dokuz Eylül University, Faculty of Medicine, Izmir, Turkey*

Introduction: Immunoglobulin G4-related disease (IgG4RD) is a recently defined entity and its pathogenesis has not been elucidated yet. In the literature, lung involvement associated with IgG4RD has been described in a small number of cases. Herein, we present chest computed tomography (CT) findings of a case diagnosed with IgG4 related lung disease.

Case Report: A 36-year-old male patient admitted to the hospital with (acute?/chronic?) abdominal pain. Contrast-enhanced abdomen CT revealed a mass like lesion on the pancreas head and Whipple operation was performed (Figure 1). Histopathological results were reported as chronic pancreatitis. During the follow-up period of the patient; hypothyroidism and asthma-like symptoms developed. Cervical lymphadenopathies and increased volume of salivary glands were detected with ultrasonography. Chronic inflammation was found in the salivary gland biopsy. Paranasal sinus CT revealed pansinusitis. The blood IgG4 value was determined five times above normal values. The patient was diagnosed as IgG4RD.

At this stage, contrast-free chest CT; scattered settled ground-glass areas, patchy consolidations, and nodular densities were found in both lungs (Figure 1). The areas of involvement in both lungs were predominantly peripheral. In addition, there are multiple lymph nodes in the mediastinum and in both axillae (Figure 2). With the treatment given for IgG4, it was observed that these chest CT findings were lost in both lungs. In addition, similar findings were observed again during the attack episodes of the disease after three months. The patient was diagnosed as IgG4RD related to lung involvement.

Discussion: Immunoglobulin G4-related disease (IgG4RD) is an immune-mediated condition comprised of a collection of disorders that share particular pathologic, serologic, radiologic and clinical features (1). The three major pathology features of IgG4RD are lymphoplasmacytic infiltration, storiform fibrosis and obliterative phlebitis (2). In addition, elevated serum concentrations of IgG4 are found in 60 to 70 percent of patients. The disease may cause involvement in many organs including pancreas, liver, biliary duct, kidneys, thyroid and salivary gland, central nervous system, lungs, retroperitoneum and lymph nodes (3).

Lung involvement of IgG4RD is a very rare condition. Due to pulmonary involvement of the disease; solid nodules, round-shaped opacities, honeycombing, bronchiectasis, thickening of bronchovascular bundles and interlobular septae can be seen in chest CT. In our case; scattered settled ground-glass areas, patchy consolidations and nodular densities were found in both lungs. Although transbronchial biopsy was the definite diagnosis of lung involvement in IgG4RD; in our patient, the diagnosis was confirmed by the typical involvement of other organs and biopsy of the pancreas head and salivary glands in accordance with IgG4RD and the disappearance of lung findings with the response to treatment. In conclusion, IgG4RD is a rare disease with multisystemic involvement and lung involvement is infrequent. In the presence of findings in other systems, IgG4RD may be considered in the differential diagnosis of chest CT findings.

Anahtar kelimeler: Immunoglobulin G4-related disease, thorax, Computed Tomography

Kaynaklar

1- J. H. Stone, "IgG4-related disease: nomenclature, clinical features, and treatment," Seminars in Diagnostic Pathology, vol. 29, no. 4, pp. 177–190, 2012
2- A. Khosroshahi and J. H. Stone, "A clinical overview of IgG4-related systemic disease," Current Opinion in Rheumatology, vol.23, no. 1, pp. 57–66, 2011.
3-Neild GH, Rodriguez-Justo M, Wall C,
Connolly JO. Hyper-IgG4 disease: report
and characterisation of a new disease. BMC Med 2006;4:23.

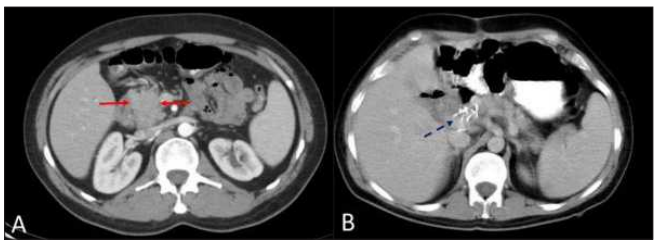

Resim 1. Contrast-enhanced abdomen CT revealed a mass like lesion on the pancreas head (red arrows, Figure A) and Whipple operation was performed (dashed blue arrow, Figure B).

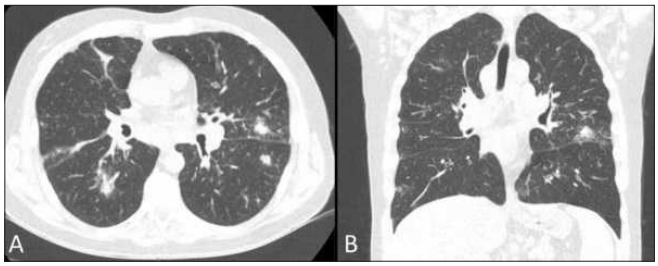

Resim 2. Non-contrast thorax CT; scattered settled ground-glass areas, patchy consolidations, and nodular densities were found in both lungs in axial (A) and coronal (B) sections.

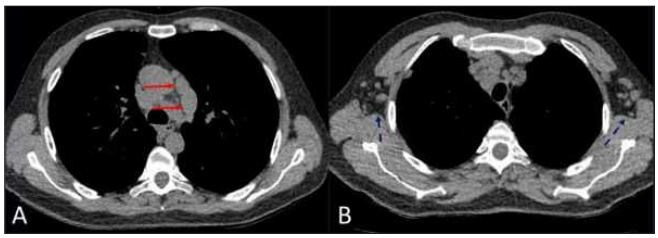

Resim 3. There are multiple lymph nodes in the mediastinum (red arrows, Figure A) and in both axillae (dashed blue arrows, Figure B).

Toraks Radyolojisi

PS-496

UNICENTRIC CASTLEMAN'S DISEASE: AN UNCOMMON CAUSE OF MEDIASTINAL MASS

Sevda Mevlütoğlu[1], Akın Çinkooğlu[1], Selen Bayraktaroğlu[1], Recep Savaş[1], Mehmet Sezai Taşbakan[2], Naim Ceylan[1]

[1]Ege University School of Medicine, Radiology Department
[2]Ege University School of Medicine, Department of Chest Disease

Introducton: Castleman's disease (CD) is a rare benign lymphoid neoplasm that was first reported by Castleman et al. in 1954. (1) Most commonly, CD is classified clinically as unicentric or multicentric and histologically as hyaline vascular variant (HVV) or plasma cell variant (PCV).(2)

An unicentric presentation with the disease confined to a single anatomic lymph node and a multicentric presentation characterized by generalized lymphadenopathy and a more aggressive clinical course. Most cases of localised disease have been reported to be in the mediastinum; especially in the anterior mediastinum. Patients with localized hyaline-vascular type are usually asymptomatic and are diagnosed during routine imaging studies. The majority of patients are young adults with no typical symptoms.

The aim here we was to describe a case of mediastinal unicentric, hyaline vascular type of Castleman's disease with radiological presentation; plain radiography, CT and FDG PET-CT findings.

Case Report: A 45 year old woman that was presented with a several-month muscle weakness,scratch onself and oral-genital ulser. She did not complain for fever, cough, anorexia, weight loss or aggrevating her symptoms.

On physical examination there was oral and genital ulser and there was no skin lesions other localization. The cervical smear test's result ıs normal. The cervical smear ant patch biopsy (that taken the left side of tongue) results describe that it was a lichen planus lesions. The laboratory test noral and the serological markers were negative.

On the plain radiograph there was a smooth marginated mass right sided of mediasten. The contrast enhanced thoracic CT images demonstrated that well-circumscribed, round hipervasculary mass, just posterior to the vena cava superior and filled right paratracheal field. Also the mass included punktat calsification and has internal lineer vascular structure. PET-CT image shows significant FDG uptake in the mass. (SUVmax:7.4) There was no other lymph node or mediastinal or lung mass that shows FDG uptake.

Fine needle aspiration (FNAB) showed benign citology. After that taken patch biopsy but it could not distinguished mediastinal B-cell lymphoma or not. At last she underwent total surgical resection of the tumour by right-sided thoracotomy. This lesion was diagnosed as Castleman's disease, hyaline-vascular type.

Discussion and Conclusi: On imaging, the classic CT finding of hyaline vascular-type CD is a solitary enlarged lymph node or localized nodal mass that demonstrates intense homogeneous enhancement. Approximately 10% of the lesions have internal calcifications. (5) On positron emission tomography-CT imaging, the lesions can show a high uptake of FDG, thus mimicking malignant adenopathy. EBUS is a less invasive method, while tracheotomy enables more complete excision of lesions, especially for potentially malignant cases. In this patient EBUS and FNAB was not enough and malignant lesions were suspected before surgery and tracheotomy was arranged to remove the lesion.

Castleman's disease (CD) may present as a mediastinal mass and mediastinum is the most common location for unicentric type of Castleman's disease. It is mimicking more common mediastinal lesions such as thymoma, neurogenic tumours and lymphoma. (4) Location, clinical ve laboratory data and CT and FDG PET-CT imaging can help narrow the differential diagnosis. But the definitive diagnosis is based on postoperative pathological findings. (3,4)

Anahtar kelimeler: Angiofollicular Lymphoid Hyperplasia, Castleman's Disease, Castleman's Tumor, Castlemans Disease, Giant Lymph Node Hyperplasia, Unicentric type of Castleman's disease

Kaynaklar

1) Castleman B, Iverson L, Menendez VP. Localized mediastinal lymph-node hyperplasia resembling thymoma. Cancer 1956;9:822–30.
2)Kligerman et al, Castleman Disease of the Thorax: Clinical, Radiologic, and Pathologic Correlation, RadioGraphics 2016; 36:1309–1332 , 10.1148/rg.2016160076
3) Castleman's Disease: A Case Report of the Unicentric Type, Gomez at al, Case Reports in Surgery Volume 2012, Article ID 175272, 3 pages // 10.1155/2012/175272
4)Unicentric Castleman's disease: an uncommon cause of posterior mediastinal mass, Alavi A, et al. BMJ Case Rep 2013. doi:10.1136/bcr-2012-008522



Resim 1. Coro¬nal reconstructed image from axial computed tomography (CT) shows homogeneous enhancement of a soft-tissue mass (arrow) right paratrakeal side. The mass comprises internal vasculary structure (arrow).



Resim 2. The contrast enhanced thoracic CT images demonstrated that well-circumscribed, round hipervasculary mass, just posterior to the vena cava superior and filled right paratracheal field. Also the mass included punktat calsification. There is no mediastinal



Resim 3. The axial and coronal reconstructed images in lung window show there is no parancimal infiltration or lesion.



Resim 4. A 45-year-old woman with unicentric type of CD. Plain radiograph shows a smooth marginated mass right sided of mediasten. (arrow)

Toraks Radyolojisi

PS-498

MESANE TÜMÖRÜ NEDENİYLE TAKİPLİ HASTADA, PLEVRAL METASTAZI TAKLİT EDEN TORASİK SPLENOZİS ; KLİNİK HİKAYENİN ÖNEMİ ;

Mustafa Özenç, Dilek Cansu Girgin, Ferhat Çengel, Okan Gürkan, Aylin Hasanefendioğlu Bayrak

Gaziosmanpaşa Taksim Eğitim ve Araştırma Hastanesi Radyodiagnostik AD

Özet: İntratorasik splenozis, dalak rüptürü veya diyafragma hasarı sonrasında meydana gelebilen nadir bir durumdur. Bu olgu sunumunda primer mesane tümörü nedeniyle takipli hastada, takip sırasında rastlantısal yakalanan ve plevral metastazı taklit eden intratorasik splenozisi sunacağız. Plevrada solid nodüler kitleleri olan olguda, 20 yıl önce trafik kazası nedeniyle sol diafragma yaralanması ve splenektomi operasyonu öyküsü mevcuttu. Sonuç olarak, özgeçmişinde torakoabdominal travma bulunan olgularda intratorasik splenozis akılda tutulması gereken bir tanıdır.

Giriş: Splenozis dalak travması veya başka bir sebeple uygulanan splenektomi sonrası dalak dokusunun heterotopik oto transplantasyonu ve implantasyonu için kullanılır. 1939 yılında Buchbinder ve Lipkopf tarafından tanımlanmıştır (1). Travma sonrası saptanan splenozis vakaları genellikle bağırsak ve mezenterin serozal yüzeyinde, omentumda, diyaframda ve pelviste en sık görülür; ancak diafragma ve dalak yaralanması olan olgulara, toraks gibi atipik yerleşim yerleri de tarif edilmiştir(2). Olgularda ektopik dalak dokusunun normal dalak fonksiyonlarını yerine getirdiği düşünülmektedir ve hastalar genelde asemptomatiktir (3). Özellikle tümöral kitlelerle karıştırılmaktadır, özellikle de gastrointestinal sistem (GIS)de yer alanlar, stromal tümörler ile karışmaktadır(4). Tanıda Teknesyum-99m sülfür kolloid sintigrafisi, BT ve MR'dan daha üstün bulunmuştur(5). Torasik splenozis için nadiren video yardımlı toraks cerrahisi(VATS) gerekebilir.

Olgu Sunumu: Elli dokuz yaşında erkek hasta, 2018 Mayıs ayında mesane tümörü tanısı almış olup; takip amaçlı başvuru sırasında akciğer semtom ve şikayeti mevcut değildi. Mesane tümörü nedeniyle rutin takip amacıyla çekilen 20.11.2018 tarihli kontrastsız toraks bt incelemesinde, solda 6 - 10. kostalarda eski fraktürlere ait açılanma ve basamaklanmalar izlenmekteydi.Sol hemitoraksta plevral yerleşimli, büyüğü alt lob posterobazal segment düzeyinde yaklaşık 35x15 mm boyutlarında, bazıları sol apikoposterior segmentte olmak üzere,dağınık yerleşimli 15 adet nodüler lezyon izlenmekteydi. Olgu primer mesane tümörü nedeniyle takipli olup, plevral metastaz radyolojik olarak net ekarte edilememiştir. Olgunun eski kosta fraktürleri, üst batın kesitlerinde dalağın görülememesi ve lezyonların yalnıza sol hemitorasta izlenmesi nedeniyle alınan anemnezde, trafik kazası nedeniyle 20 yıl önce torakal yaralanma ve splenektomi öyküsü olduğu öğrenildi. Mevcut odakların splenozis odakları olduğu düşünüldü. Biyopsi önerildi, hastayla görüşüldü. Hasta kendi isteği ile biyopsiyi kabul etmedi. Takip önerildi.

Tartışma: Splenozis odakları genellikle asemptomatik olup başka sebeplerle istenilen görüntüleme yöntemleri sonrası saptanmaktadır. Kesin olarak splenozis tanısı konmuş asemptomatik olgularda kitleyi eksize etmek önerilmemektedir. Atipik yerleşim gösteren intrahepatik splenozis veya olgumuzda saptadığımız torakal yerleşimli splenozis vakalarında, tanı koymak zor olup bazı malignitelerle veya premalign lezyonlardan ayırt edilmesi oldukça zordur(4). Bu olguda toraks kavitesi içerisinde, plevral tabanlı yerleşim göstermiş olan kitleler mesane karsinomu metastazı açısından şüpheli görünümdeydi. Sonuç olarak semptomatik olmayan, başka bir sebeple çekilen tetkiklerde tesadüfen saptanan splenozis olguları tamamen benign olgular olup gereksiz cerrahi müdahelelerden kaçınılmalıdır. Bu olgularda iyi anamnez alınmalı ve splenozis akılda tutulmalıdır.

Anahtar kelimeler: Diafragma yaralanması, Torasik splenozis, splenozis,

Kaynaklar

1.Tsitouridis I, Michaelides M, Sotiriadis C, Arvaniti M. CT and MRI of intraperitoneal splenosis. Diagn Interv Radiol 2010; 16: 145-149.
2.Kang KC, Cho GS, Chung GA, Kang GH, Kim YJ, Lee MS, et al. Intrahepatic splenosis mimicking liver metastasis in a patient with gastric cancer. J Gastric Cancer 2011; 11: 64-68.
3.Rare Subepithelial Mass Diagnosed as Gastric Splenosis via EUS-FNA Saleh Elwir, Beenu Thakral, Brooke Glessing, Elizabeth Courville, Shawn Mallery. ACG Case Rep J 2016;3(4):e101. doi:10.14309/crj.2016.74. Published online: August 17, 2016.
4.Splenosis in volving the gastric fundus, a rarecause of massive upper gastrointestinal bleeding: a case report and review of the literatüre Jason R, Kirstin P, StephenR, RakeshP Clinical and Experimental Gastroenterology 2016:9 301–305
5.Intraabdominal splenosis: CT features Furkan Ufuk, Nevzat Karabulut Pam Tıp Derg 2013;6(1):37-40

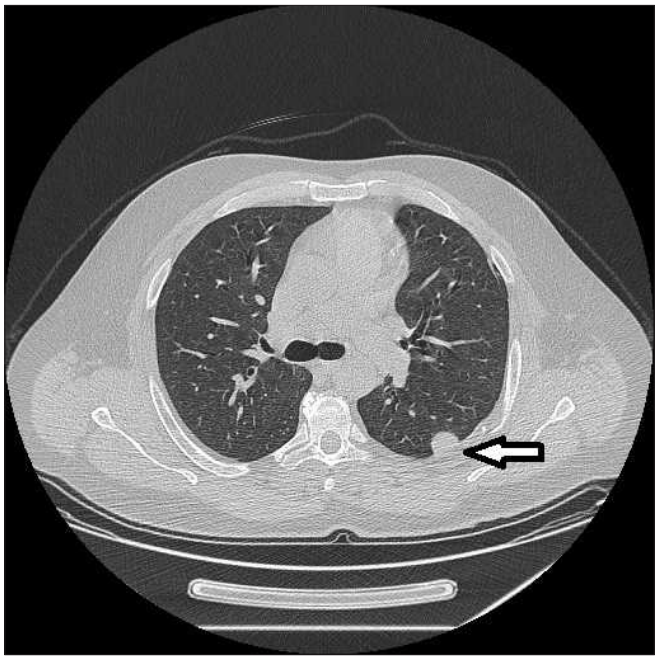

Rsim 1. Değişik segmentlerde splenozis odakları

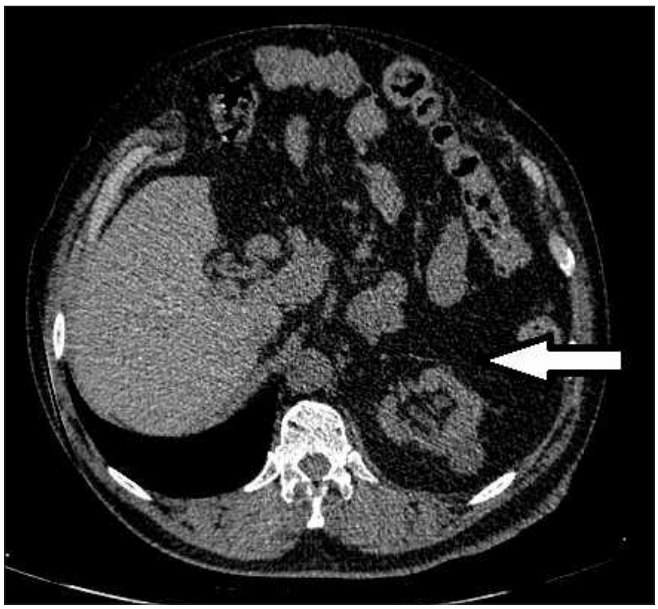

Resim 2. Splenektomi öyküsü olan hastada, dalak loju

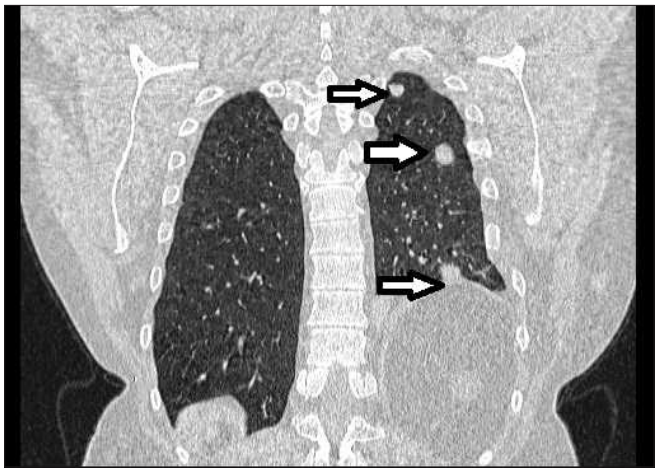

Resim 3. Apikal alanda splenozis odakları

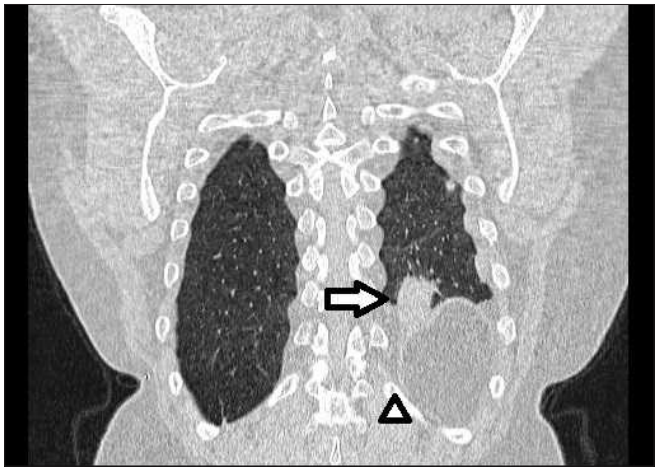

Resim 4. Sol akciğerde volüm azalması ve supradiafragmatik splenozis odağı

Toraks Radyolojisi

PS-501

KİKUCHİ-FUJİMOTO OLGU SUNUMU (KİKUCHİ-FUJİMOTO CASE REPORT)

Kamil Doğan, Naim Ceylan, Akın Çinkooğlu, Selen Bayraktaroğlu, Recep Savaş

Ege Üniversitesi Radyoloji AD

Giriş ve Amaç: Kukichi-fujimoto hastalığı benign histiositik nekrotik lenfadenit olarak da bilinir. İlk olarak Japonya'da 1972 yılında tanımlanmıştır. Hastalık oldukça nadir görülmekte olup iyi seyirlidir ve kendisini sınırlamaktadır. Hastalık Japonya'da ve Asya ırklarında daha sık görülmektedir(1,2). Hastalık genellikle ateş, kilo kaybı, iştahsızlık ve halsizlik gibi spesifik olmayan semptomlarla ortaya çıkar. Hastalık özellikle servikal lenfadenopatilerle ortaya çıkmakla beraber, diğer bölgelerde de büyümüş lenf bezleri görülebilir. Olgular genelde eksizyonel lenf bezi biyopsisi ile tanı almaktadır. Etiyolojisinde otoimmünite ve viral etkenlerin rol aldığı düşünülmektedir. Özellikle Epstein-Barr virüs, herpes virüs ailesi, HTVL-1 ve HIV suçlanmaktadır. Bu etkenler net kanıtlanmış olmasa da destekleyici bir çok çalışma mevcuttur(1,3,4).

Bu olgu sunumunda nadir görülen bu antiteyi bir olgu eşliğinde görüntüleme bulguları ile sunmayı amaçladık.

Olgu Sunumu: 35 yaşında kadın olgu ateş, kilo kaybı ve halsizlik şikayetleriyle başvurdu. Hastada çekilen tüm vücut bilgisayarlı tomografisinde boyun bölgesinde, hiler bölgede, mediastinal alanda, paraaortik, mezenterik, batın içi ve inguinal bölgede patolojik

lenf bezleri saptandı(Resim a-e). Malignite veya lenfoma açısından boyundan eksizyonel biyopsi alınmış, yapılan histopatolojik incelemede malignite lehine bulgu saptanmamıştır, nekrotizan histiositik granülomatöz lenfadenit bulguları raporlanmıştır. Bulgular klinik,radyolojik ve histopatolojik bulgularla birlikte Kukichi-Fujimoto hastalığı ile uyumlu bulunmuştur.

Tartışma ve Sonuç: Özellikle düşük dansiteli nekrotik görünümde lenfadenopatili olgularda ayırıcı tanısında nadir olarak görülse de Kukichi-Fujimato hastalığının da yer alması gerekmektedir. Klinik olarak kedi tırmığı hastalığı gibi enfeksiyon hastalıklarından ve sistemik lupus eritematöz gibi romatolojik hastalıklardan ayırıcı tanısı yapılmalıdır. Patolojik olarak lenfomalardan ayrılmalıdır. Klinik bulguların spesifik olmaması tanıyı güçleştirse de genelde olgular histolojik inceleme ve radyolojik bulgular eşliğinde tanınmaktadır.

Anahtar kelimeler: Kikuchi-Fujimoto, Nekrotik lenf bezleri

Kaynaklar

1. Bosch X, Guilabert A, Miquel R, Campo E. Enigmatic Kikuchi-Fujimoto disease: a comprehensive review. Am J Clin Pathol. 2004;122:141–152. doi: 10.1309/YF08-1L4T-KYWV-YVPQ.
2. Lin HC, Su CY, Huang CC, Hwang CF, Chien CY. Kikuchi's disease. A review and analysis of 61 cases. Otoralyngol Head Neck Surg. 2003;128:650–653. doi: 10.1016/S0194-5998(02)23291-X.
3. Unger PD, Rappaport KM, Strauchen JA. Necrotizing lymphadenitis (Kikuchi's disease). Report of four cases of an unusual pseudo-lymphomatous lesion and immunologic marker studies. Arch Pathol LabMed. 1987;111:1031–1034.
4. Pileri AS, Pileri A, Yasukawa K, Kuo TS, Sullivan K. The Karma of Kiluchi's disease. Clin Immunol. 2005;114:27–29. doi: 10.1016/j.clim.2004.03.022.

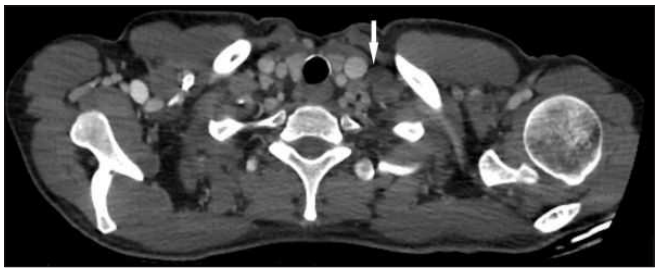

Resim a. Servikal düşük dansiteli-nekrotik lenf bezi.



Resim b. Mediastinal(oklar) ve hiler(ok başları) benzer özellikli lenf bezleri.

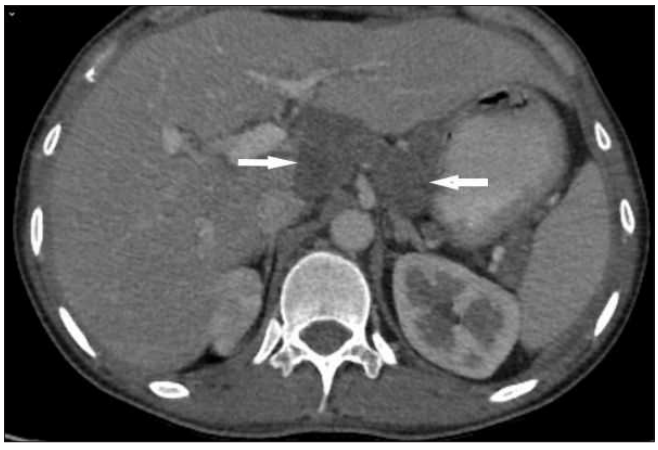

Resim c. Çölyak lenf bezleri(oklar).

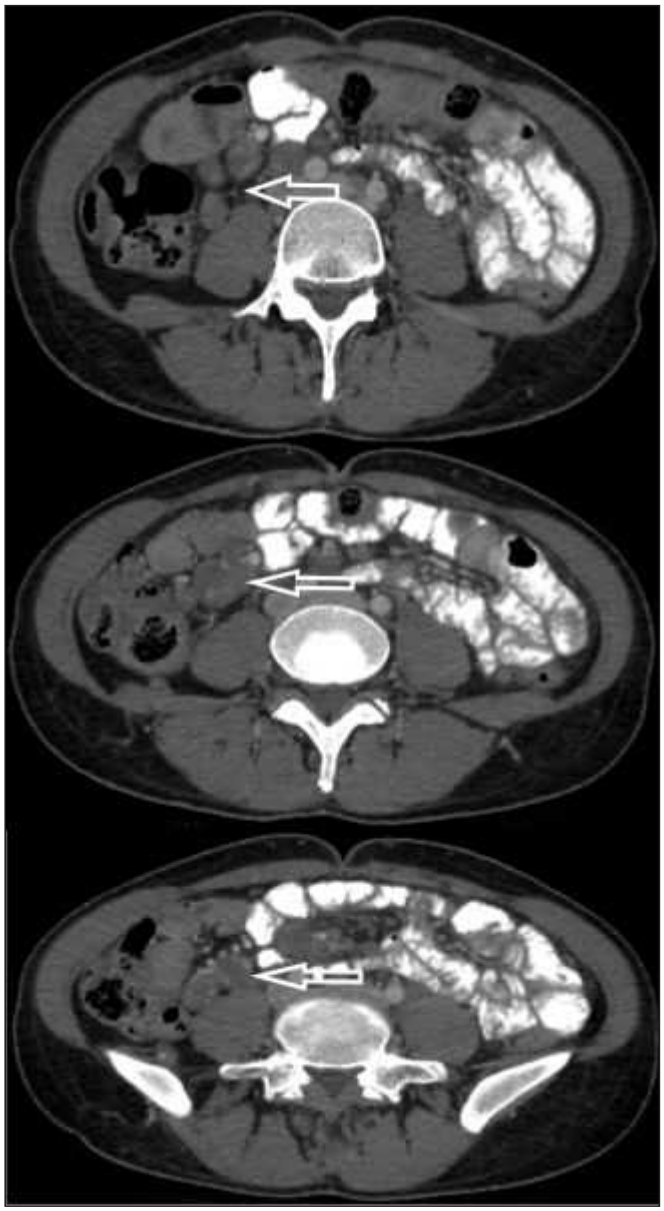

Resim d. Sağ parakolik multipl benzer morfolojide lenf bezleri(oklar).

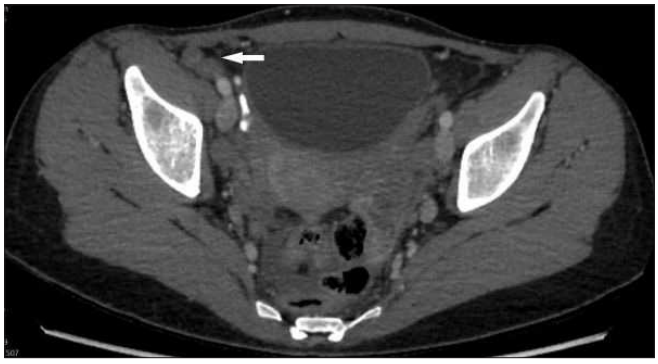

Resim e. Sağ inguinal benzer morfolojide lenf bezleri(ok).

Toraks Radyolojisi

PS-502

SERVİKAL KOSTA: DOĞRU TANI İÇİN ÜÇ BOYUTLU GÖRÜNTÜLER FAYDALI OLABİLİR...

Gökhan Mert Özyurt, Feramuz Demir Apaydın, Yüksel Balcı, Engin Kara, Meltem Nass Duce

Mersin Üniversitesi Tıp Fakültesi Radyoloji AD.

Giriş ve Amaç: Torasik çıkış sendromu, doğumsal veya edinsel nedenlerle servikoaksiller kanalda bası sonucu ortaya çıkan üst ekstremitenin nöral, arteryel ve venöz bozukluklarını içeren klinik tablodur. En sık görülen sebepler adventisiyöz fibröz bantlar, servikal kosta ve travmadır. Torasik çıkış sendromu saptanan her 10 kişiden birinde servikal kosta anomalisi görülmektedir. Bu çalışmada hem semptom veren hem de farklı servikal kosta tiplerinin birlikte görüldüğü olgu radyolojik bulgularıyla sunulmuştur.

Gereç-Yöntem ve Bulgular: 18 yaşında kadın hasta, sol üst toraks ön duvarında sert şişlik yakınması ile başvurdu. Hasta sorgulandığında, yaklaşık 3 yıldır çamaşır asarken, ağır poşet veya eşya taşırken sol üst ekstremitede yorulma, ağrı, parmak uçlarında karıncalanma ve uyuşukluk hissi gibi yakınmaların olduğu öğrenildi. Bu bulgularla torasik çıkış sendromu ön planda düşünüldü. Anteroposterior servikal vertebra grafisinde, sağda şüpheli olmak üzere bilateral servikal kosta izlendi (Resim 1). Bilgisayarlı tomografi (BT) tetkikinde, sağda ince ve kısa, herhangi bir kemikle bağlantısı olmadığı görülen servikal kosta izlendi. Solda ise, uzun, kalın ve birinci kosta ile kemik bağlantı olmaksızın psödoartikülasyon oluşturduğu izlenen servikal kosta görüldü (Resim 2). Arteryel ve venöz bası/kompresyon açısından yapılan renkli Doppler incelemede, gerek sağ gerek solda servikal kostaya bağlı olası hemodinamik değişikliği düşündürebilecek bulgu saptanmadı. Görüntüleme bulguları ile sağda tip 1, solda tip 3 servikal kosta tanısı konuldu.

Tartışma ve Sonuç: Servikal kosta, 7. servikal vertebradan kaynaklanan aksesuar kostadır. Bilateral ya da unilateral olarak ve farklı uzunluk/büyüklükte bulunabilir. Toplumda yaklaşık %0,2-8 oranında izlenmekte ve kadınlarda erkeklere göre daha sık görülmektedir. Servikal kostanın 4 alt tipi bulunmaktadır:

Tip 1: Servikal kosta, C7 vertebra transvers prosesine doğru uzanır.

Tip 2: Servikal kosta, C7 vertebra transvers prosesini geçer ancak birinci kosta ile bağlantısı yoktur.

Tip 3: Servikal kosta, C7 vertebra transvers prosesini geçer ve birinci kosta ile fibröz bant ya da kıkırdak aracılığıyla parsiyel olarak birleşir.

Tip 4: Servikal kosta birinci kostaya kemik yapı aracılığıyla tamamen bağlanır ve psödoartikülasyon oluşturur.

Servikal kosta tanısı radyogramlarla konabilir. BT inceleme anatomik bağlantıları ve servikal kostanın uzanımını ortaya koymada daha faydalıdır. Transvers kesitler, kesit düzlemi ve kostanın anatomik seyir düzlemi birbirine paralel olduğundan ve kostanın orak şekilli normal anatomik yapısı nedeniyle, patolojiyi göstermede yetersiz kalabilir. Özellikle semptomatik seyreden ve operasyon düşünülen olgularda üç boyutlu görüntüleme servikal kosta tiplendirmesine ve operasyon planının yapılmasına katkı sağlar.

Anahtar kelimeler: torasik çıkış sendromu, servikal kosta, 3 boyutlu bt görüntüleme

Kaynaklar

1. V.G. Viertel, J. Intrapiromkul, F. Maluf, N.V. Patel, W. Zheng, F. Alluwaimi, M.J. Walden, A. Belzberg and D.M. Yousem , BT görüntülemede gözden kaçan varyasyon; servikal kosta, Amerikan Nöroradyoloji Dergisi Aralık 2012, 33 (11) 2191-2194

2. Łukasz Spadliński , Tomasz CECOT , Agata Majos , Ludomir Stefańczyk , Wioletta Pietruszewska , Grzegorz Wysiadecki , Miroslaw Topol , ve Michal Polguj ,İnsanlarda Servikal Kaburgaların Epidemiyolojik, Morfolojik ve Klinik Yönleri, Biomed Res Int . 2016; 2016: 8034613.

3. Jacky Laulan, Bernard Fouquet, Camille Rodaix, Penelope Jauffret, Yves Roquelaure, Alexis Descatha, Torasik Çıkış Sendromu: Tanımı, Etiyolojik Faktörler, Tanı, Yönetim ve Mesleki Etki, Journal of Occupational Rehabilitation Eylül 2011, Cilt 21, Sayı 3 , s 366–373



Resim 1. Anteroposterior servikal vertebra grafisinde, bilateral servikal kosta izlenmekte.

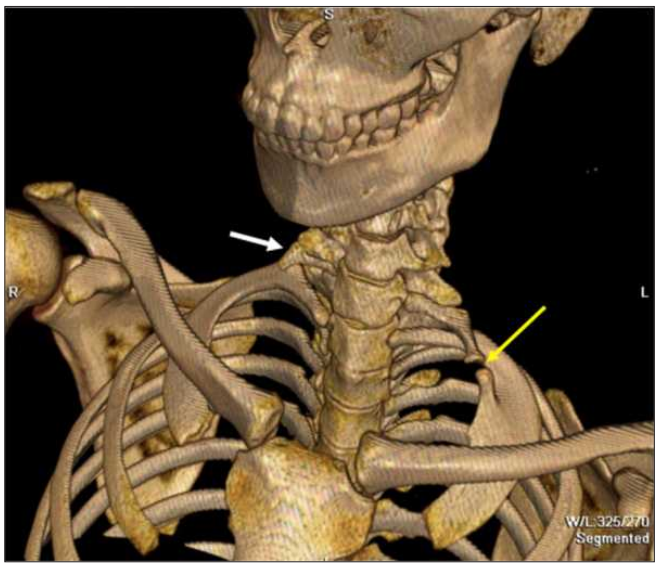

Resim 2. Üç boyutlu BT görüntüsünde, sağda tip 1 (beyaz ok), solda tip 3 özellikte servikal kosta izlenmekte. Servikal kosta birinci kosta ile kemik bağlantı olmaksızın psödoartikülasyon göstermekte (sarı ok).

Toraks Radyolojisi

PS-503

AKCİĞER ADENOKARSİNOMU VE BRONŞİAL KARSİNOİD BİRLİKTELİĞİ OLAN OLGU- A CASE WITH ASSOCIATION OF LUNG ADENOCARCINOMA AND BRONCHIAL CARCINOID

Emil Settarzade, Yakup Özbay, Figen Demirkazık

Hacettepe Üniversitesi Tıp Fakültesi Radyoloji AD

Giriş ve Amaç: Teknolojideki son gelişmelere rağmen akciğer kanseri insidansı artmakta olup, kansere bağlı ölümlerin yaklaşık %20'den sorumludur (1). Histolojik olarak bu tümörler küçük hücreli akciğer karsinom, büyük hücreli akciğer karsinom, skuamöz hücreli karsinom ve adenokarsinom olmak üzere 4 tipe ayrılır. Küçük hücreli karsinom akciğerin nöroendokrin tümörü olup, bu grupta ayrıca karsinoid tümörler de yer almaktadır. Multipl primer akciğer kanseri nadir olup, senkron ve ya metakron olarak görülebilir. Tedavi seçenekleri ve prognoz olarak farklılık göstermesi nedeniyle bu tümörlerin metastatik lezyonlardan ayırımı oldukca önemlidir. Bu yazıda senkron akciğer adenokanseri ve bronşial karsinoid tümörü olan hastanın bilgisayarlı tomografi (BT) görüntüleri sunulmaktadır.

Olgu: Opere meme kanseri nedeniyle takip edilen 61 yaşında kadın hastanın rutin onkolojik takipleri esnasında toraks BT kesitlerinde yeni ortaya çıkan, sol akciğer üst lobda primer akciğer malignitesi açısından şüpheli spiküler nodül (Resim 1 ve 3) ve sağ akciğer orta lob medial segment bronşu içerisinde milimetrik lezyon izlendi (Resim 2 ve 3). Onkoloji konseyinde tartışılan ve primer malignitesi de göz önünde bulundurulan hastaya sol akciğer üst lob kama rezeksiyonu ve sağ akciğer orta lobektomi uygulanmıştır. Patolojik inceleme sonucunda sol akciğer üst lobdaki lezyonun primer akciğer adenokarsinomu, sağ akciğerdeki endobronşial lezyonun ise karsinoid tümör olduğu doğrulandı.

Tartışma: İlk bildirilen senkron akciğer malignitesii skuamoz hücreli karsinom ve adenokarsinom birlikteliği olmuştur (2). O tarihten bu yana birçok multipl akciğer kanseri bildirilmiş olup en çok birliktelik skuamoz hücreli karsinom ile skuamoz hücreli ve bunu takiben skuamoz hücreli karsinom ile küçük hücreli karsinom arasındadır (3). Bronşial karsinoid ve akciğer adenokarsinomu birlikteliği oldukca nadir olup sadece birkaç olguda bildirilmiştir (2, 4).

Bazı çalışmalarda sigara ile ilişkili karsinojenik etkenlerin multifokalite ile ilişkili olabileceği bildirilmiştir (5). Akciğer malignitesi olan hastaların %50'e kadar asemptomatik olabiliyor. Sık görülen semptomlar öksürük ve nefes darlığı olup santral lezyonlar hemoptizi ile prezente olabiliyor. Akciğer adenokarsinomunun BT bulgusu erken dönemde genellikle 3 cm'den küçük düzgün ve ya spiküler konturlu nodül şeklindedir. Karsinoid tümörlerin görüntüleme bulguları bronşial ve ya periferal yerleşmine bağlı olarak değişmektedir. Bronşial lezyonlar genellikle iyi sınırlı endobronşiyal lezyon ve ya hava yolu obstrüksiyonuna sekonder bulgular şeklinde karşımıza çıkmaktadır. Periferik pulmoner karsinoid tümörlerin büyük çoğunluğu yuvarlak ve ya oval, düzgün sınırlı ve ya lobülasyon gösteren nodül olarak karşımıza çıkmaktadır (6). Akciğer malignitesi olan hastada tedavi protokolü tanı anındaki evreye ve tümörün histolojik alt tipine bağlı olarak değişmektedir. Multipl primer akciğer tümörü olan hastada tedavi seçenekleri tartışmalı olup, bu hastaların yönetiminde her tümör tipi ayrı olarak değerlendirilmelidir.

Sonuç: Görüntüleme modalitelerindeki son gelişmeler ile birlikte senkron primer akciğer tümörlerinin erken tanınma sıklığı artmıştır. Görüntülemede saptanan ilk bulgular klinik bulguları açıklamadığı takdirde ikinci bir malignite için dikkatli inceleme gerekmektedir. Senkron tümörün erken yakalanması kanser tedavilerindeki ilerleme ile birlikte de hastaların sağkalımında pozitif etki gösterecektir.

Anahtar kelimeler: akciğer adenokarsinomu, karsinoid tümör, toraks BT

Kaynaklar

1. Rosado-de-Christenson ML, Templeton PA, Moran CA. Bronchogenic carcinoma: radiologic-pathologic correlation. Radiographics. 1994;14(2):429-46; quiz 47-8.
2. Saladi L, Maddu SM, Niazi M, Matela A. Adenocarcinoma of Lung and Bronchial Carcinoid Presenting as Double Synchronous Primary Lung Cancer: A Case Report and Review of Literature. World J Oncol. 2018;9(4):110-4.
3. Fabian T. Multiple primary lung cancers. J Thorac Dis. 2018;10(Suppl 26):S3109-S10.
4. Roberts GH, Cumming RL. A case report of two primary tumours: bronchial carcinoid and adenocarcinoma in the same lung. Br J Dis Chest. 1966;60(3):160-3.
5. Sikkink SK, Liloglou T, Maloney P, Gosney JR, Field JK. In-depth analysis of molecular alterations within normal and tumour tissue from an entire bronchial tree. Int J Oncol. 2003;22(3):589-95.
6. Meisinger QC, Klein JS, Butnor KJ, Gentchos G, Leavitt BJ. CT features of peripheral pulmonary carcinoid tumors. AJR Am J Roentgenol. 2011;197(5):1073-80.

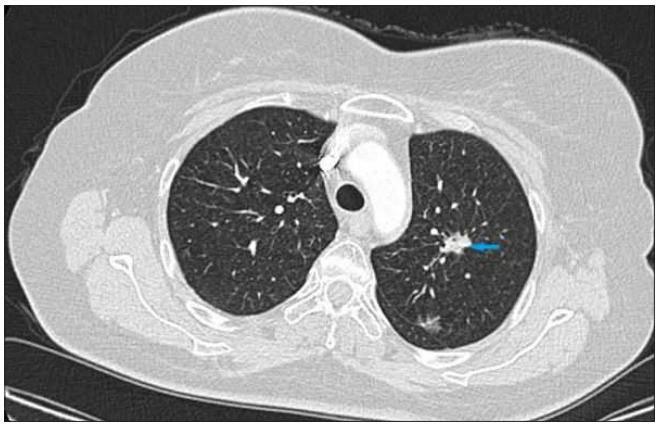

Resim 1. Aksiyel toraks BT görüntülerde sol akciğer üst lobda spiküler lezyon (ok) izlenmektedir. Sağ akciğer üst lobda izlenen perifissürel, buzlu cam dansitesindeki nodüler parankimal opasite hastanın eski tarihli tetkiklerinde de mevcuttur ve takip gör

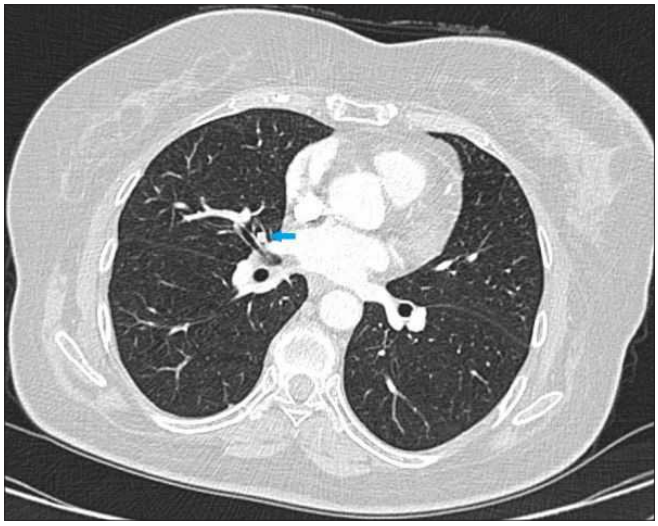

Resim 2. Toraks BT aksiyel kesitte sağ akciğer orta lob medial segmentdeki lezyon (ok) dikkati çekmektedir.

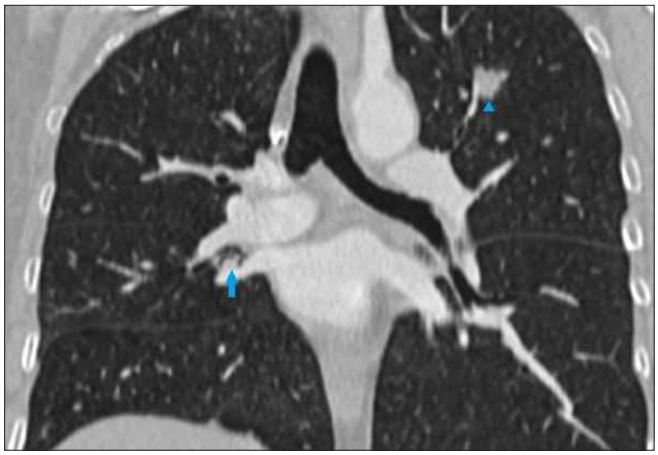

Resim 3. Koronal-oblik reformat toraks BT görüntülerinde sağ akciğerdeki endobronşial leyzon (ok) ve sol akciğer üst lobdaki spiküler nodülün (ok başı) birlikteliği gösterilmiştir.

Toraks Radyolojisi

PS-504

OVER KARSİNOMUNUN ENDOBRONŞİYAL METASTAZI- ENDOBRONCHIAL METASTASIS OF OVARIAN CANCER

Emil Settarzade, Avaz Jabiyev, Ahmet Poker

Hacettepe Üniversitesi Tıp Fakültesi Radyoloji AD

Giriş ve Amaç: Akciğer dışı kanserlerin endobronşiyal metastazı sık olmayıp otopsi serilerinde %2-5 olarak bildirilmiştir (1). Malignitesi olan hastada endobronşiyal lezyon saptanması durumunda ayırıcı tanıda metastatik hastalıklar da yer almaktadır. Akciğer dışı kanserlerden endobronşiyal metastaz yapan tümörler genellikle meme, kolon ve böbrek kaynaklı olup (2) over kanserinin endobronşiyal metastazı oldukça nadirdir. Bu noktada, endobronşiyal metastazı olan over kanserli olgunun bilgisayarlı tomografi (BT) bulgularının sunulması amaçlanmıştır.

Olgu: Over kanseri nedeniyle TAH+BSO yapılan hasta uzun bir süre remisyonda izlenmekte olup, takip sırasında toraks BT'de sağ akciğer alt lob bronşunda yeni ortaya çıkan nodüler lezyon ve bronş obstruksiyonuna sekonder bulgular izlenmiştir (Resim1 ve 2). Abdomen BT kesitlerinde bir özellik izlenmeyen hastanın CA 15-3 değeri 48.7 U/mL (n:0-31 U/mL) ölçülmüştür. Histopatolojik değerlendirme sonucunda endobronşiyal lezyonun metastatik orijini doğrulandı.

Tartışma: Over kanserine bağlı pulmoner metastatik nodüller, plevral efüzyon, mediastinal lenfadenopatiler görece sık görülmekle beraber endobronşiyal tutulum nadirdir. Literatürde over kanserine bağlı endobronşiyal metastazı olan vaka sayısı 10'dan azdır (1, 3-5). Klinik bulgular genellikle bronşiyal obstrüksiyona sekonder olup, öksürük, hırıltı, hemoptizi, ve nefes darlığı görülebilmektedir. Toraks BT primer görüntüleme yöntemi olup endobronşiyal lezyon ve ya bronş obstrüksiyonuna sekonder parankim değişiklikleri izlenebilir. Hemen her olguda BT'de saptanan lezyonun doğrulanması için bronkoskopi ve biyopsi gerekmektedir. Bu olgularda tedavi modaliteleri oldukça değişken olup, cerrahi, kemoradyoterapi, ve lazer fotorezeksiyon uygulanmaktadır (6, 7).

Over kanseri tanısı alan hastaların birçoğunda postoperatif dönemde laboratuvar ve görüntüleme modaliteleri ile takibi yapılmaktadır. Rutin pratikte, over kanseri geçmişi olan hastanın abdomen ve toraks BT'i değerlendirirken genellikle adneksler de rekürrens, karaciğer ve diğer solid organlarda metastaz, retroperitoneal ve mediastinal lenfadenopati, plevral ve peritoneal sıvı, peritoneal karsinomatozis, akciğer parankiminde nodül açısından detaylı inceleme yapılmaktadır. Görüntüleme alanına giren diğer yapılar da değerlendirilmekle

beraber saptanan ekstra patolojiler yukarda belirtilen diğer bulgular kadar primer hastalıkla bağlantısı kurulamayabiliyor. Literatürde belirtilen diğer vakalarda ve bizim vakamızda olduğu gibi over kanseri olan bir hastada endobronşiyal metastazın ihtimaller dahilinde olması, toraks BT değerlendirilirken hava yollarının da dikkatlice incelenmesinin önemini göstermektedir.

Sonuç: Over kanseri olsun ya da olmasın, malignitesi olan bir hastada trakea-bronşiyal hava sütunu dikkatlice değerlendirilmeli, lezyon saptanması durumunda metastik olabileceği akılda tutulmalı, ve ayırıcı tanı yapılırken bu durum göz önünde bulundurulmalıdır.

Anahtar kelimeler: over kanser, endobronşiyal metastaz, toraks BT

Kaynaklar

1. Upadhyay A, Goel V, Batra U, Goyal P, Dutta K, Aggarwal M, et al. Two cases of ovarian carcinoma with endobronchial metastases: Rare presentation. South Asian J Cancer. 2015;4(3):149.
2. Shepherd MP. Endobronchial metastatic disease. Thorax. 1982;37(5):362-5.
3. Mateo F, Serur E, Smith PR. Bronchial metastases from ovarian carcinoma. Report of a case and review of the literature. Gynecol Oncol. 1992;46(2):235-8.
4. Merimsky O, Greif J, Chaitchik S, Inbar M. Endobronchial metastasis of ovarian cancer. A case report. Tumori. 1990;76(6):614-5.
5. Wholey MH, Meyerrose GE, McGuire WP, Reinhardt MJ, Sostre S. Endobronchial lesion from metastatic ovarian carcinoma resulting in partial right mainstem obstruction demonstrated by lung scintigraphy. Clin Nucl Med. 1995;20(5):465-6.
6. Joyner LR, Jr., Maran AG, Sarama R, Yakaboski A. Neodymium-YAG laser treatment of intrabronchial lesions. A new mapping technique via the flexible fiberoptic bronchoscope. Chest. 1985;87(4):418-27.
7. Seiler HH, Clagett OT, Mc DJ. Pulmonary resection for metastatic malignant lesions. J Thorac Surg. 1950;19(5):655-79.

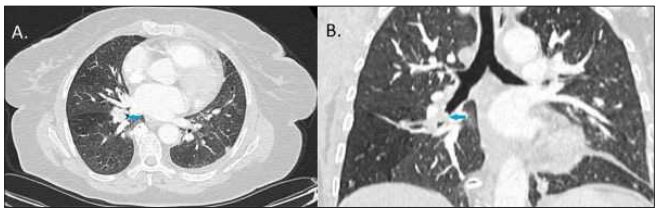

Resim 1. Aksiyel (A) ve koronal reformat (B) toraks BT kesitlerinde sağ akciğer alt lob bronşu içerisinde nodüler lezyon (ok) izlenmektedir. Ayrıca solda az miktarda plevral efüzyon dikkati çekmektedir.

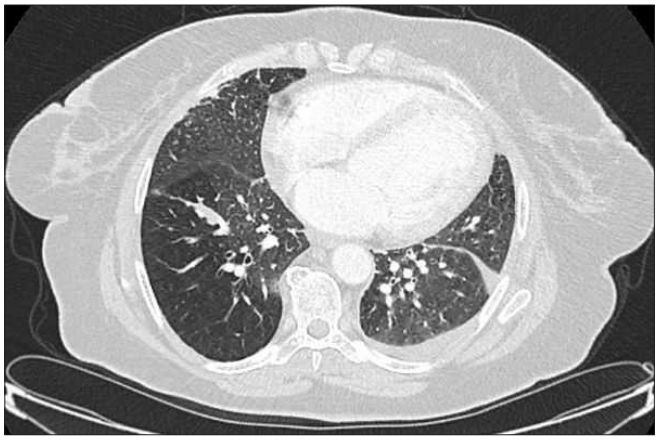

Resim 2. Aksiyel toraks BT kesiti sağ akciğer alt lobda bronş obstrüksiyonuna sekonder hava hapsini ve solda az miktarda plevral efüzyonu göstermektedir. Ayrıca sağ akciğer orta lob periferde stabil, nonspesifik, periferik retiküler dansiteler izlenmektedir.

Toraks Radyolojisi

PS-505

LANGERHANS HÜCRELİ HİSTİYOSİTOZ'DA NADİR RASTLANAN STERNUM TUTULUMU VE BERABERİNDE APSE İLE KARIŞAN YUMUŞAK DOKU TUTULUMU

Hilal Er Ulubaba[1], Güleç Mert Doğan[2], Ahmet Sarıcı[3]

[1]Yeşilyurt Hasan Çalık Dh Radyoloji Birimi, Malatya
[2]İnönü Üniversitesi Radyoloji AD, Malatya
[3]İnönü Üniversitesi Hematoloji AD, Malatya

Giriş: Langerhans Hücreli Histiyositoz (LHH), nedeni bilinmeyen, dendritik hücrelerden orjin alan histiyositlerin tek sistem veya multisistem olarak deri, kemik, akciğer, karaciğer, lenf nodları, mukokutanöz dokular ve endokrin organlar gibi çeşitli dokularda birikmesi sonucunda oluşan bir hastalık grubudur (1,2). LHH kemik tutulumu en sık kafatasında olup daha sonra sıklığı sırasıyla azalarak femur, çene, pelvis, kaburga, omurga, skapula, humerus ve klavikulada izlenir (3). Sternum lezyonları oldukça nadirdir, LHH kemik lezyonlarının %1'inden azını temsil eder (3,4). Olgu sunumumuzda, kliniğimizde LHH patolojik tanısı alan, sternum tutulumu ve yaygın yumuşak doku invazyonu olan 30 yaşındaki erkek hasta literatür gözden geçirilerek tartışılmıştır.

Olgu Sunumu: 30 Yaşında, göğüs ağrısı nedeniyle başvuran erkek hastaya çekilen toraks bilgisayarlı tomografide (BT) sternumda litik lezyon izlendi (Resim 1). Sternumdaki lezyondan alınan biopsinin histopatolojik tanısı LHH olarak yorumlandı. Hastaya çekilen PET-CT'de bilateral servikal bölgede, supra-subclavicular bölgede,aksillada,mediastinal lenf nodlarında ve sternumu invaze eden litik lezyonda artmış tutulum izlenip hastada kemik tutulumu ile birlikte lenf nodu tutulumunun da olduğu anlaşıldı. Kladribin ile 6 kür kemoterapi uygulandıktan sonra çekilen PET-CT'de progresyon izlendi. Hastalık agresif ilerlediğinden Vinblastin ve Cytarabin ile kemoterapi uygulandıktan sonra da PET-CT bulgularının progrese olduğu ve sternumdaki lezyonun yumuşak doku invazyonu yapmaya başladığı görüldü (Resim 2). Allogenik kemik iliği nakline karar verilerek donör taraması başlatıldı ve bu dönemde hasta taburcu edildi. Hasta yaklaşık 2 ay sonra sternum düzeyinde artan şişlik nedeniyle başvurdu ve çekilen Toraks BT'de sternumda destrüksiyon oluşturan litik LHH lezyonu komşuluğunda yaklaşık 7 cm boyutta sternumu içine alan santrali kistik çevresel kontrast tutan lezyon izlendi(Resim 3). Sternum etrafında izlenen lezyon LHH kemik lezyonu zemininde oluşan apse olarak düşünülüp 2 kez drenaj için uğraşıldı ve başarılı olunamadı. Lezyondan alınan örnekten üreme olmadı. Histopatolojik tanıda LHH yumuşak doku invazyonu olarak raporlandı.

Tartışma: LHH tek veya multiple sistem tutabilir. İki veya daha fazla organ tutulumu olan LHH multisistem tutulumlu LHH olup tek sistem tutulumu olan LHH'a göre prognozu kötüdür. LHH'da tek organ tutulumu en sık kemik 2. sırada deri olarak bildirilmektedir (5). Howarth ve ark. çalışmalarında en sık görülen kemik tutulumlarının kafatası (%29.9), proksimal femur (%12.4) ve kaburgalar (%11.1) olduğunu bildirmektedir. (4).

Bizim hastamızda başlangıçta nadir bir tutulum alanı olan sternum ile birlikte lenf nodu tutulumu vardı. Çoklu kemoterapi tedavilerine rağmen hastamızda sternal kemik lezyonunda agresif yumuşak doku tutulumu izlendi. Yumuşak doku tutulumu olan LHH birkaç çalışmada bildirilmektedir (7-9). Ancak bu çalışmalarda alt ekstremite ve vertebral kolon tutulumu mevcuttu. Sadece 1 vakada sternum tutulumuna eşlik eden yumuşak doku invazyonu mevcuttu. Ancak bu vakada da yumuşak doku tutulumu bizim hastamızda olduğu gibi apse ile karışacak düzeyde ve görüntüde değildi.

Sonuç: LHH erişkin yaşta nadir görülen bir hastalık olup sternum tutulumu da oldukça nadirdir. Litik-destrüktif kemik lezyonu ile birlikte radyolojik olarak apse benzeri yumuşak doku lezyonu varlığında: tüberküloz vb. Enfeksiyoz etkenler yanında ayırıcı tanıda LHH mutlaka düşünülmelidir.

Anahtar kelimeler: Anahtar Kelimeler: Langerhans Hücreli Histiyositoz, Histiositozis X, Sternum, Kemik

Kaynaklar

1. Hoofman R, Benz EJ, Shattil SJ, et al. editors. Basic Principals and Practice. 3rd ed. New York: Churchill Livingstone.2000:783-93.
2. Akdemir O, Çolak A. Langerhans hücresi histiositozisi. Turkiye Klinikleri J Surg Med Sci 2007;3:1-4
3. Kilpatrick SE, Wenger DE, Glichrist GS,et al. Langerhans' cell histiocytosis of bone. A clinicopathologic analysis of 263 pediatric and adult cases. Cancer.1995;76:247184
4. Howarth DM, Gilchrist GS, Mullan BP, et al. Langerhans cell histiocytosis: diagnosis, natural history, management, and outcome. Cancer.1999;85:2278-90
5. Campanati A, Simonetti O, Marconi B, et al. Purely cutaneous Langerhans' cell histiocytosis in an adult woman. Acta Derm Venereol 2009; 89:299-301
6. Amini B, Kumar R, Wang WL. Soft tissue Langerhans cell histiocytosis with secondary bone involvement in extremities: evolution of lesions in two patients. Skeletal Radiol 2013;42:1301-9
7. Samet J, Weinstein J, Fayad LM. MRI and clinical features of Langerhans cell histiocytosis in the pelvis and extremities: can LCH really look like anything? Skeletal Radiol 2016;45:607-13
8. Özdemir Z.M., Kahraman A.S., Görmeli C.A.,et al. Langerhans Cell Histiocytosis with Atypical Intervertebral Disc and Sacroiliac Joint Involvement Mimicking Osteoarticular Tuberculosis in an Adult. Balkan Med J 2016;33:573-7
9. Y. Huang, K. Lin, T. Chao et al. Adult-onset Langerhans cell histiocytosis of the sternum. Journal of Thoracic Disease 2017;9(9):E783-E786

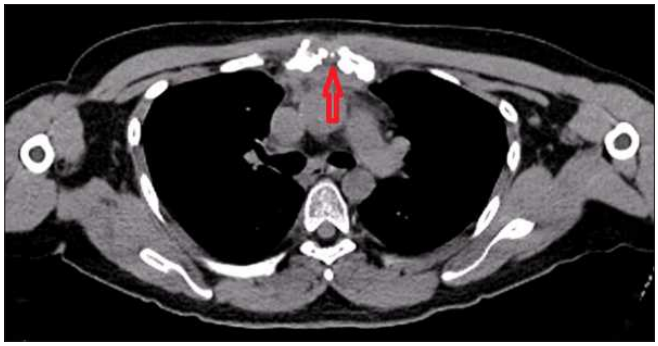

Resim 1. Sternumda osteolitik-destrüktif kemik lezyonu

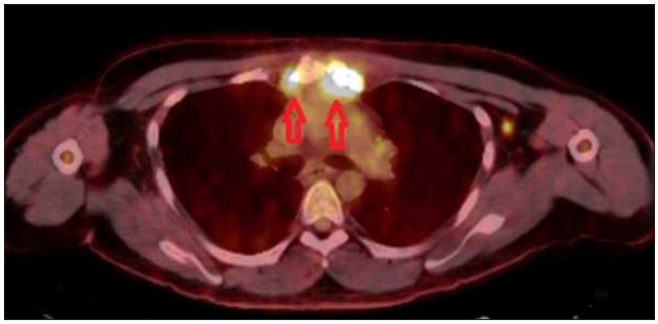

Resim 2. Çoklu kemoterapi tedavisi sonrası alınan PET-CT. Sternumdaki lezyon yumuşak doku yayılım göstermektedir

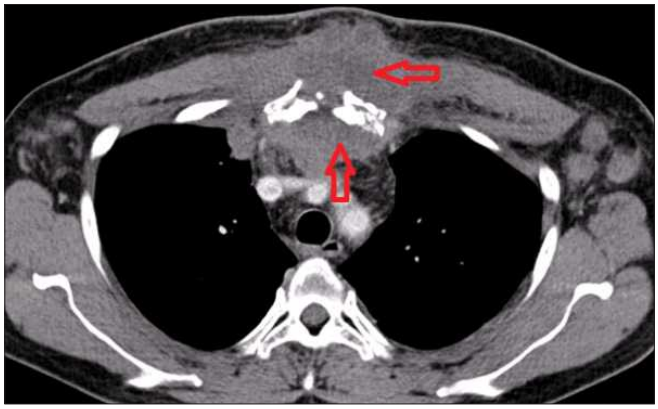

Resim 3. LHH yumuşak doku tutulumu. Sol aksillada lenf nodu tutulumu da izlenmektedir

Toraks Radyolojisi

PS-506

ASSOCIATION OF THYMIC AND BRONCHOPULMONARY CARCINOID TUMOR IN A PATIENT WITH MULTIPLE ENDOCRINE NEOPLASIA TYPE 1

Emil Settarzade, Fırat Atak, Figen Demirkazık

Hacettepe University Faculty of Medicine, Department of Radiology

Introduction: Multiple endocrine neoplasia type 1 (MEN1) is an autosomal dominant disease associated with the tumors of endocrine glands. The tumors predominantly occur in the pituitary gland, islet cells of the pancreas and parathyroid glands (1). In addition to these tumors, adrenal, thymic carcinoid (TC), bronchial carcinoid (BC), and skin tumors may occur (2).

Carcinoids are one of the most well-known tumor type seen in patients with MEN syndromes. Various association of carcinoid tumors in MEN syndromes have been described in the literature (3). The strong association between thymic carcinoids and parathyroid tumors and between bronchial carcinoids and pituitary tumors have been well known (3). Here we report a case of thymic carcinoid tumor associated with a bronchopulmonary carcinoid tumor in a patient with MEN1 which is a rarer type of carcinoid association.

Case Report: A 52-year-old man with known MEN1 syndrome was referred to oncology department for routine follow-up. He had a history of parathyroidectomy due to adenoma. Chest CT showed nodular lesion in the right inferior lobe (Figure 1 and Figure 3), and calcific thymic lesion (Figure 2 and Figure 3). Considering the history of the patient, firstly it was thought to be bronchopulmonary and thymic carcinoid tumor respectively. The patient underwent right inferior lobectomy and thymectomy. Pathologic examination of materials revealed bronchopulmonary and thymic carcinoid tumor.

Discussion: MEN1 is an autosomal dominant disorder and spectrum of this entity is not limited to the parathyroid, pancreatic, and pituitary tumor, as some other tumors may occur in patients with MEN1 including carcinoid tumors, thyroid and adrenocortical adenomas, and lipomas (2).

Carcinoids were classified according to embryologic origin: foregut (lung, thymus, stomach, pancreas, duodenum), midgut (jejunum, ileum, appendix, right colon), and hindgut (left colon, rectum). It is a well-known fact that most carcinoids are midgut and hindgut derivatives, however, they are usually of foregut origin in patients with MEN1 (3).

Thymic carcinoids are rare endocrine tumors and prevalence of these tumors in patient with MEN1 ranged from 2% to 8.2% in different series (4). Despite enteropancreatic carcinoids, bronchopulmonary carcinoid tumors were relatively uncommon and occur in approximately 5% of patients with MEN1 (5). Most of the bronchopulmonary carcinoid tumors with MEN1 occur in women and have not been associated with increased mortality (4). However, thymic carcinoids almost exclusively occur in men and have been associated with poor clinical outcome (6). Thymectomy usually was performed to patients with MEN1 who undergo parathyroidectomy. The reason is the removal of a possible ectopic parathyroid gland and possible source of thymic carcinoid. Although associations of various carcinoid types are well-known, the association between thymic carcinoid and bronchopulmonary carcinoid tumor is the rarer one.

Conclusion: Radiologist should also know about less common tumors seen in MEN1, especially carcinoids. When a patient presents with foregut carcinoid screening for other endocrine tumors should be carried out since the incidence of foregut carcinoids increase in patients with MEN1 as we mentioned before. Carcinoid tumor should be one of the top differential diagnosis when a radiologist encounters tumor or tumors in patient with MEN1 syndrome on a chest CT.

Anahtar kelimeler: carcinoid tumor, lung, thymus gland

Kaynaklar

1. Wermer P. Genetic aspects of adenomatosis of endocrine glands. Am J Med. 1954;16(3):363-71.
2. Thakker RV, Newey PJ, Walls GV, Bilezikian J, Dralle H, Ebeling PR, et al. Clinical practice guidelines for multiple endocrine neoplasia type 1 (MEN1). J Clin Endocrinol Metab. 2012;97(9):2990-3011.
3. Duh QY, Hybarger CP, Geist R, Gamsu G, Goodman PC, Gooding GA, et al. Carcinoids associated with multiple endocrine neoplasia syndromes. Am J Surg. 1987;154(1):142-8.
4. Singh Ospina N, Maraka S, Montori V, Thompson GB, Young WF, Jr. When and how should patients with multiple endocrine neoplasia type 1 be screened for thymic and bronchial carcinoid tumours? Clin Endocrinol (Oxf). 2016;84(1):13-6.
5. Sachithanandan N, Harle RA, Burgess JR. Bronchopulmonary carcinoid in multiple endocrine neoplasia type 1. Cancer. 2005;103(3):509-15.
6. Singh Ospina N, Thompson GB, C. Nichols F r, Cassivi SD, Young WF, Jr. Thymic and Bronchial Carcinoid Tumors in Multiple Endocrine Neoplasia Type 1: The Mayo Clinic Experience from 1977 to 2013. Horm Cancer. 2015;6(5-6):247-53.

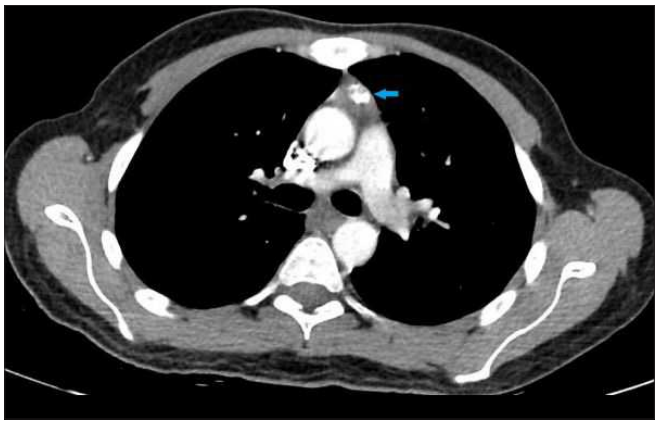

Figure 1. Contrast-enhanced chest CT shows nodular lesion in the right inferior lobe (arrow).

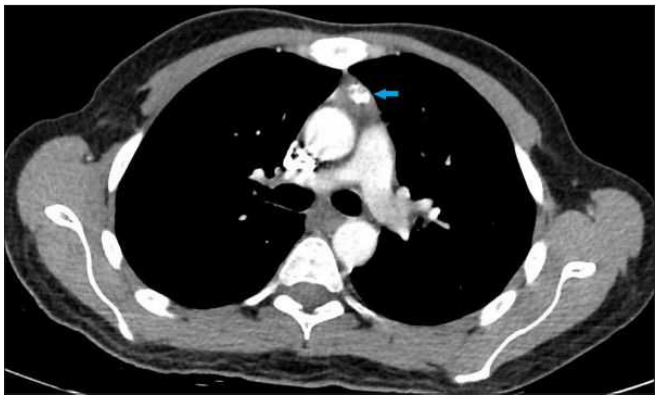

Figure 2. CT scan of the same patient obtained with soft-tissue window settings shows calcific anterior mediastinal lesion (arrow).

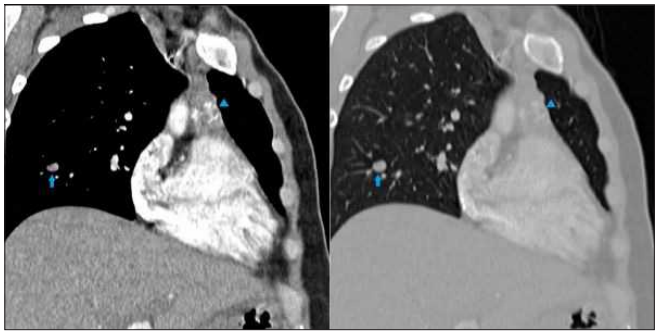

Figure 3. Coronal oblique reformatted images demonstrate the association of pulmonary lesion (arrow) with mediastinal (arrowhead) lesion.

Toraks Radyolojisi

PS-507

NADİR BİR KOMPLİKASYON:TRALİ SENDROMU

Süleyman Ekiz, Yüksel Balcı, Osman Üdürgücü

Mersin Üniversitesi Tıp Fakültesi

Giriş: Transfüzyon ilişkili akut akciğer hasarı (TRALİ) sendromu kan transfüzyonu sonrası gelişen, nadir görülen, patogenezi net olarak anlaşılamamış, ölümcül seyredebilen komplikasyondur. Hastalar genellikle transfüzyon sonrası ilk 6 saat içerisinde dispne, takipne ve siyanoz ile başvururlar. Bu sunumda TRALİ sendorumunu klinik ve radyolojik olarak tartışmayı amaçladık.

Anahtar kelimeler: trali, kan transfüzyonu, akut akciğer hasarı

Olgu: 55 yaşında erkek hasta acil servise senkop şikayetiyle başvurdu. Solunumun yüzeyel olması sebebiyle hasta entübe edildi. Sonrasında, kardiyak arest gelişen hasta kardiyopulmoner resüsitasyon ile geri döndürüldü. Hastanın özgeçmişinde primer myelofibrozis hastası olduğu, 5 saat öncesinde 2 ünite eritrosit, 1 ünite trombosit transfüzyonu yapıldığı öğrenildi. Fizik muayenede, bilateral akciğerlerde yaygın raller saptandı. Posteroanterior akciğer grafisinde, bilateral perihiler opasiteler gözlendi (Resim 1). Kontrastsız toraks bilgisayarlı tomografi (BT) incelemede; ağırlıklı olarak perihiler alan yerleşimli, internal hava bronkogramları içeren yama şeklinde ve birleşme eğilimi gösteren konsolidasyon alanları-buzlu cam dansitesinde alanlar izlendi (Resim 2 ve 3). Kan transfüzyonu öyküsü bulunan hastada mevcut bulgular TRALİ sendromu ile uyumlu düşünüldü.

Tartışma: TRALİ sendromu kan transfüzyonu sonrası görülen, kardiyojenik olmayan pulmoner ödem tablosudur. Radyolojik olarak; radyogramlarda bilateral multifokal perihiler yerleşimli opasiteler gözlenir.BT incelemede, perihiler kesimde belirginleşecek şekilde konsolidasyon - buzlu cam alanları izlenir. Ayırıcı tanıda pulmoner ödeme neden olan diğer sebepler düşünülmelidir; ancak TRALİ sendromu ile pulmoner ödeme neden olan diğer durumları radyolojik olarak birbirinden ayırdetmek neredeyse imkansızdır. Sunduğumuz hasta, akut gelişen nefes darlığının bulunması, radyolojik olarak pulmoner ödem görünümünün izlenmesi ve transfüzyon öyküsünün olması nedeniyle TRALİ sendromu olarak düşünülmüştür.

Sonuç: Kan ve kan ürünleri transfüzyonu sonrası akut nefes darlığı gelişen ve pulmoner ödemi olan hastaların ayırıcı tanısında TRALİ sendromu da düşünülmelidir.

Anahtar kelimeler: TRALİ sendromu, Transfüzyon, Akut akciğer hasarı

Kaynaklar

1. Carolina Carcano. Ndubuisi Okafor. Felipe Martinez. Jose Ramirez. Jeffrey Kanne. Jacobo Kirsch.Radiographic manifestations of transfusion-related acute lung injury.Clinical Imaging 37 (2013) 1020–1023
2. Toy P. Popovsky MA. Abraham E. Ambruso DR. Holness LG. Kopko PM. McFarland JG. Nathens AB. Silliman CC. Stroncek D. Transfusion-related acute lung injury:definition and review. Crit Care Med 2005;33:721–6.

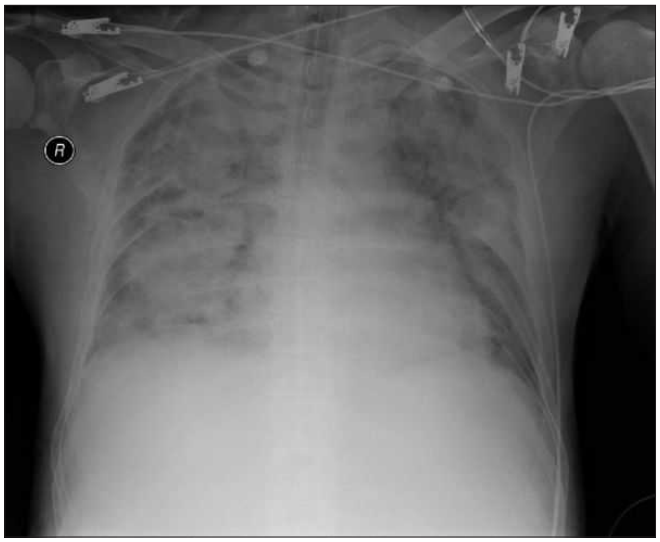

Resim 1. Akciğer grafisinde perihiler opasiteler

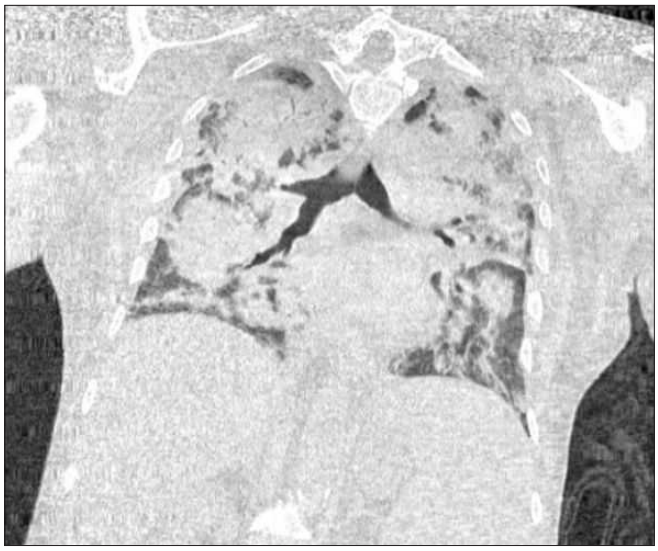

Resim 2. Toraks BT Koronal planda internal hava bronkogramı içeren konsolide alanlar



Resim 3. Toraks BT Aksiyel planda perihiler konsolide alanlar ve eşlik eden plevral efüzyon

Toraks Radyolojisi

PS-508

İNSİDENTAL OLEOTORAKS OLGUSU : NASIL TANIYABİLİRİZ

Yusuf Kerem Limon, Ayşe Keven, Süleyman Metin Çubuk

Akdeniz Üniversitesi Tıp Fakültesi Radyoloji AD

Giriş ve Amaç: Oleotoraks, özellikle kaviter türde tübeküloz tedavisinde kullanınan, intra-ekstraperitoneal yağ(genelde parafin) enjeksiyonu ile akciğerin mekanik olarak kollabe edilmesi ve iyileşmenin sağlanmasıdır. Genelde 2 yıl sonra yağ boşaltılır ancak sıklıkla hastalar takibe gelmemekte ve bizim olgumuzdaki gibi yağ drene edilmeden uzun yıllar asemptomatik olarak yaşamaktadır. Bu yöntem 1950'lerde terkedilmiştir. Bu olguda hastaya ait PA akciğer grafisi ve toraks BT bulgularını sunmayı ve günümüzde nadir görülen bu patolojinin ayırıcı tanılarını tartışmayı amaçladık

Olgu: 87 yaşında erkek hasta KOAH tanısı mevcut olup 2014 yılından beri hastanemize KOAH atak ve pnömoni tanılarıyla aralıklı yatışları mevcuttur. Hastanın 80 yıl önce tedavi edilmiş tüberküloz öyküsü bulunmaktadır. Hasta radyolojik bulguları sonucunda uzun yıllardır kronik TBC ampiyemi/TBC pakiplöriti olarak takip edilmektedir.

Bulgular: Direkt grafide sol hemitoraksın tamamını dolduran, yoğun cidar kalsifikasyonu gösteren, lentiform şekilli, düzgün sınırlı opasite izlenmektedir. BT'de sol hemitoraksı dolduran, santralinde homojen dansitenin izlendiği, cidarında ise yaygın kaba kalsifikasyonlar içeren plevral koleksiyon izlenmektedir.Hastanın 2014-2019 tarihli tetkikleri ile karşılaştırmada lezyonda değişim izlenmemiştir.

Tartışma: Olgumuzdaki kalsifiye plevral koleksiyon görünümü kronik kalsifiye ampiyem, pakiplörit ve oleotoraks ayırıcı tanılarını akla getirmektedir.Lezyonun lentiform şekli,hastada tüberküloz tedavi öyküsü ve özellikle hasta yaşı göz önüne alındığında olgu oleotoraks lehine değerlendirilmiştir.

SONUÇLAR: Oleotoraks, terkedilmiş bir yöntem olmakla beraber günümüzde nadirde olsa hala görmekte olduğumuz ve tanınmadığı takdirde benzer lezyonlarla karışabilecek radyolojik bulgulara neden olmaktadır. Özellikle büyük ve kalsifiye plevral koleksiyonların ayırıcı tanısında akla gelmelidir.

Anahtar kelimeler: oleotoraks, tüberküloz, kronik plörit, plombaj

Kaynaklar

1) Oleothorax: expanding pleural lesion L. Hutton American Journal of Roentgenology 1984 142:6, 1107-1110
2) Koratala, A., & Bhatti, V. (2017). Incidental Finding of Oleothorax. New England Journal of Medicine, 376(12), e21.

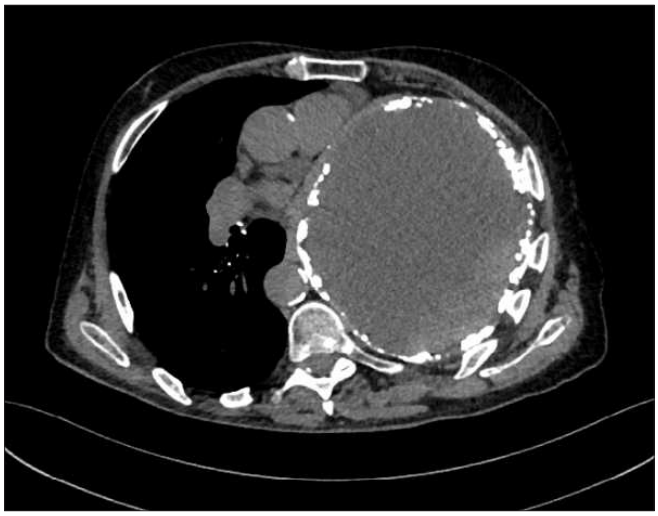

Resim 1. Aksiyal planda plevral koleksiyon

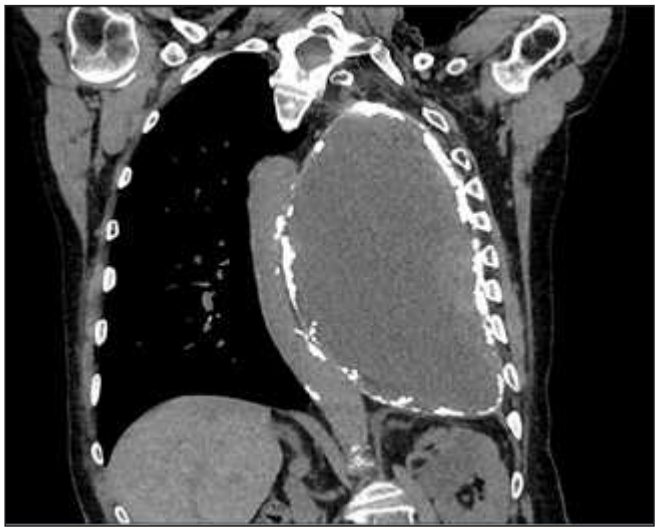

Resim 2. Koronal kesitte lentiform şekilli plevral koleksiyon

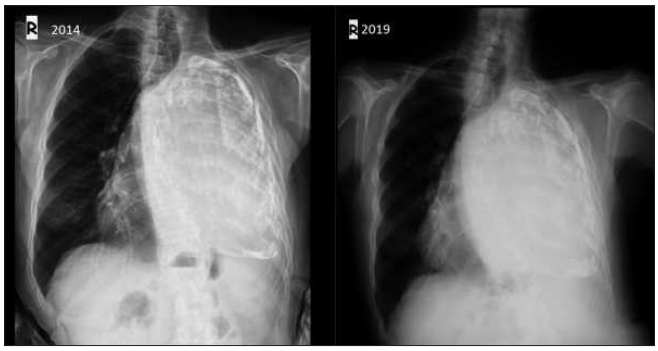

Resim 3. Kalsifik plevral koleksiyon (5 yıllık süreçte fark yok)

Toraks Radyolojisi

PS-509

PULMONER ANJİOİNVAZİV ASPERGİLLOZ: BİLGİSAYARLI TOMOGRAFİ BULGULARININ OLGULAR EŞLİĞİNDE DEĞERLENDİRİLMESİ (PULMONARY ANGIOINVASIVE ASPERGILLOSIS: EVALUATION OF COMPUTED TOMOGRAPHY FINDINGS WITH CASES)

Ahmet Kasım Karabulut, Akın Çinkoğlu, Selen Bayraktaroğlu, Naim Ceylan, Recep Savaş

Ege Üniversitesi Tıp Fakültesi, Radyoloji AD

1- Giriş ve Amaç: Pulmoner aspergillozis, Aspergillus mantar cinsinin neden olduğu mikotik hastalıktır. En sık patojen Aspergillus fumigatustur. Bağışıklığı baskılanmış hastalarda önemli bir mortalite nedenidir.1 BT bulguları etkenin yoğunluğu, virulansı ve hastanın immun durumuna göre değişkenlik gösterir. Klinik, histopatolojik ve radyolojik olarak 5 ayrı kategoride incelenir; (a) aspergilloma, (b) allerjik bronkopulmoner aspergillozis (ABPA), (c) semi-invaziv aspergillozis, (d) hava yolu invaziv, (e) anjioinvaziv. Anjioinvaziv aspergilozis olgularının hemen hemen hepsi immunsupresedir. BT bulguları çeşitlilik gösterir ve farklı BT işaretleri tanıda yol göstericidir.3,4 Biz bu bildiride hastanemizde anjioinvaziv aspergillozis tanısı ile takip edilen olgularda BT bulgularını görüntüler eşliğinde sunmayı amaçladık.

2- Olgu Sunumları: Ege Üniversitesi Tıp Fakültesi Hastanesi'ne değişik zamanlarda başvuran ve pulmoner anjioinvaziv aspergillozis tanısı alan 5 olguyu değerlendirdik. BT bulgularını incelediğimizde 48 yaşında erkek olguda; sağ akciğer üst lob apikoposterior segmentte irregüler spiküle konturlu nodüler formda tutulum izlendi. 53 yaşında erkek olgunun BT incelemesinde sağ akciğer üst lobda hilal şeklinde hava dansitesi barındıran konsolidasyon alanı, hava hilal işareti lehine değerlendirildi. 43 yaşında kadın olguda her iki akciğer multiple sayıda, hipodens işareti ile uyumlu olan, santrali radyolusent kitlesel oluşumlar saptandı. 27 yaşında kadın olguda halo işaretini temsil eden, sağ akciğer alt lob yerleşimli, santrali solid çevresi buzlu cam dansitesinde nodüler infiltrasyon mevcuttu. 36 yaşında kadın olguda ise sağ akciğer üst lobda konsolidasyon formunda infiltrasyon saptadık.

3- Tartışma ve Sonuç: Pulmoner anjioinvaziv aspergillozda etken patojen, akciğerde küçük ve orta çaplı damarlarda invazyon ve oklüzyon oluşturarak hemorajik infarkta ve nekroza yol açar. BT bulguları değişkendir ve farklı işaretler tanıda yol göstericidir. Halo işaretinde; santral nodül infarkt alanını, çevredeki buzlu cam ise alveoler hemorajiyi yansıtır. Hipodens işaretinde; nodül veya konsolidasyonun ortasında görülen düşük dansiteli alan, infarkta ya da nekroza bağlı olabilmektedir. Halo işareti ve hipodens işareti enfeksiyonun erken dönemlerinde görülür. Hava -hilal işaretindeki hava görünümü, invazyon sonucu nekroza uğramış akciğer dokusunun konsolide- hemorajik çevre akciğer dokusundan ayrılması sonucu gözlenen havayı temsil eder. Tedavinin yaklaşık 2-3. haftasında görülür. Yine tedavi döneminde izlenen başka bir bulgu olan kavitasyon iyi prognostik bir işarettir. Tanımlanan işaretler dışında anjioinvaziv aspergillozis; konsolidasyon formunda segmental – lober infiltrasyon ya da spiküle konturlu nodül şeklinde tutulum yapabileceği unutulmamalıdır.2,5

Sonuç olarak; bağışıklığı baskılanmış olgularda önemli bir mortalite nedeni olan pulmoner anjioinvaziv aspergillozisin farklı BT bulgularını bilmek tanı ve tedavinin takibinde yol gösterici olmaktadır.

Anahtar kelimeler: aspergillozis, bilgisayarlı tomografi, anjioinvazif aspergillozis, akciğer.

Kaynaklar

1- M.L. Chabi, A. Goracci, N. Roche, A. Paugam, A. Lupo, M.P. Revel,Pulmonary aspergillosis,Diagnostic and Interventional Imaging,Volume 96, Issue 5,2015,Pages 435-442

2- G. Desoubeaux, É. Bailly, J. Chandenier,Diagnosis of invasive pulmonary aspergillosis: Updates and recommendations,Médecine et Maladies Infectieuses,Volume 44, Issue 3,2014,Pages 89-101

3- Franquet T, Müller NL, Giménez A, Guembe P, de La Torre J, Bagué S. Spectrum of pulmonary aspergillosis: Histologic, clinical, and radiologic findings. Radiographics. 2001;21:825–837

4- Desai S. R., Hedayati V., Patel K., Hansell D. M. Chronic Aspergillosis of the lungs: unravelling the terminology and radiology. European Radiology. 2015;25(10):3100–3107.

5- High-resolution computed tomographic findings of aspergillus infection in lung transplant patients. Eur. J. Radiol. 83 79–83.

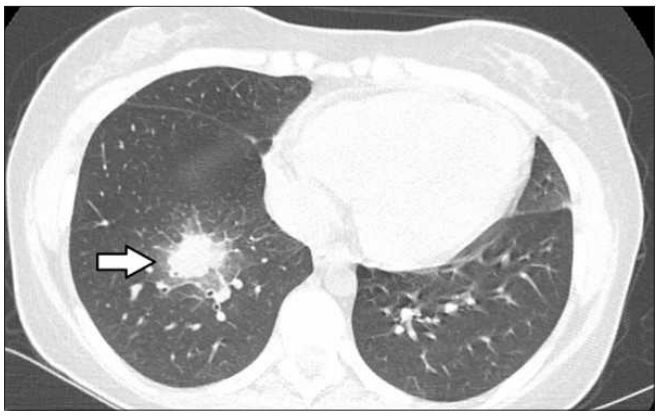

Resim A. 27 yaşında kadın olguda hao işaretini temsil eden, sağ akciğer alt lob yerleşimli, santrali solid çevresi buzlu cam dansitesinde nodüler infiltasyon (ok).



Resim B. 53 yaşında erkek olgunun BT incelemesinde; sağ akciğer üst lobda hilal şeklinde hava dansitesi barındıran konsolidasyon alanı izlenmekte: "hava-hilal işareti"(ok).

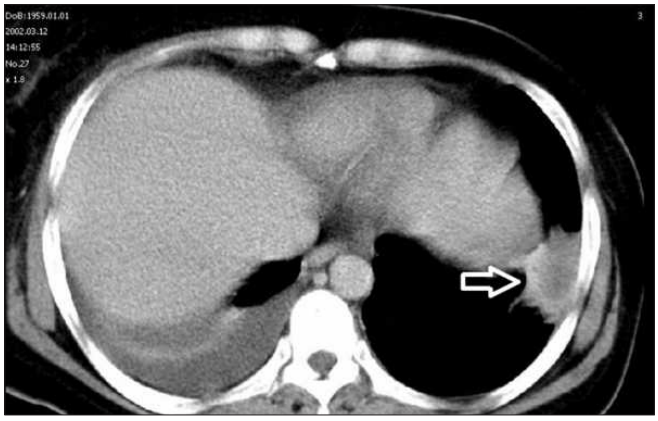

Resim C. 43 yaşında kadın sol akciğer alt lobda hipodens işareti ile uyumlu olan, santrali radyolusent kitlesel oluşum (ok).



Resim D. 48 yaşında erkek olguda; sol akciğer üst lob apikoposterior segmentte irregüler spiküle konturlu nodüler formda tutulum izlenmekte (ok).

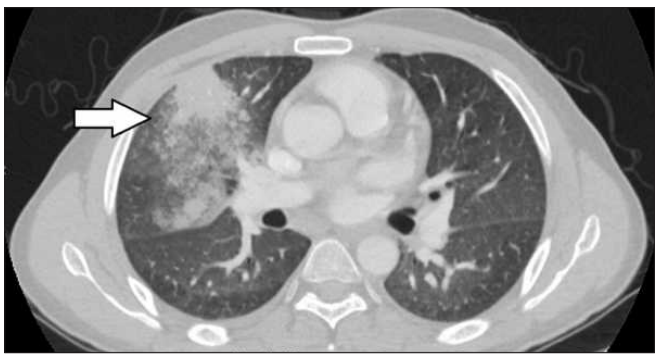

Resim E. 36 yaşında kadın olguda; sağ akciğer üst lobda konsolidasyon ve eşlik eden buzlu cam dansitesinde infiltrasyon alanları izleniyor (ok).

Toraks Radyolojisi

PS-510

NADİR GÖRÜLEN PULMONER PLEOMORFİK KARSİNOM OLGUSU / A RARE CASE OF PULMONARY PLEOMORPHIC CARCINOMA

Lale Damgacı, Erdem Özkan, Muhammed Said Beşler, Ahmet Mendi

Ankara Numune Eğitim ve Araştırma Hastanesi

Giriş ve Amaç: Pulmoner pleomorfik karsinom, akciğerin nadir görülen malign bir tümörüdür ve insidansı, akciğer kanserlerinin %0.1'i ile %0.4'ü arasındadır (1). Plemorfik karsinom agresif seyirlidir ve prognozu diğer küçük hücreli dışı akciğer kanseri türlerine göre daha kötüdür (2,3). Çalışmamızda, hastanemizde tanı alan bir pulmoner pleomorfik karsinom olgusunu paylaşıyoruz.

Olgu: Nonspesifik üst solunum yolu enfeksiyonu semptomlarıyla göğüs hastalıkları kliniğine başvuran ve uzun yıllar sigara içicisi olduğu öğrenilen 66 yaşında erkek hastanın muayenesinde sağda solunum seslerinin azalmış olduğu tesbit edildi. Akciğer grafisinde sağ üst ve orta lopta opasite izlenmesi üzerine hastaya bilgisayarlı tomografi (BT) tetkiki yapıldı. Kesitsel görüntülemede sağ akciğer üst lopta, üst lobu tama yakın dolduran, plevral yüze, sağ hilusa ve mediastinal plevraya uzanıp sağ hilusu anteriora doğru iten, belirgin vaskülarizasyon gösteren, lobule konturlu, 152x136x107 mm boyutlarda yumuşak doku kitlesi izlendi. Kitle, sağ interlober arterle ve alt pulmoner arter dallarıyla yakın komşuluktaydı. Ayrıca hiler damarları ve bronşları deplase etmekteydi. Yapılan trucut biyopside epiteloid nitelikte neoplastik hücreler izlendi. Patolojisi malign pleomorfik tümör olarak raporlandı ve hasta onkoloji kliniğine devredildi.

Tartışma: Pleomorfik karsinom, 2004 yılında WHO tarafından alt tiplere ayrılan sarkomatoid karsinomun 5 alt tipinden biridir ve diğer tiplerle kolayca karışabilir. Kitlenin yeri biyopsiyi yapmaya engel olduğunda, tanı preoperatif dönemde konulamayabilir. Semptomlar arasında öksürük, kanlı balgam, göğüs ağrısı ve ateş olabilir. Erkeklerde daha sık görülür ve tanı sırasında ortalama yaş 60-65'tir. Hastalığın sigara kullanımıyla ilişkisi olduğu düşünülmektedir ve hastaların %60 ile %90 kadarı sigara kullanıcılarıdır (4).

Sonuç: Prognozu diğer küçük hücreli dışı akciğer kanserlerinden daha kötü olan pleomorfik karsinomda en iyi tedavi stratejisini oluşturmak için, farklı tedavi yöntemlerinin ve etkinliklerinin karşılaştırıldığı daha fazla çalışmaya ihtiyacın olduğu belirtilmektedir.

Anahtar kelimeler: Pleomorfik karsinom, sarkomatoid karsinom, bilgisayarlı tomografi

Kaynaklar

1)Chang YL, Lee YC, Shih JY, et al. Pulmonary pleomorphic (spindle) cell carcinoma: peculiar clinicopathologic manifestations different from ordinary non-small cell carcinoma. Lung Cancer 2001;34:91–7.
2)Fishback NF, Travis WD, Moran CA, et al. Pleomorphic (spindle/giant cell) carcinoma of the lung. A clinicopathologic correlation of 78 cases. Cancer1994;73:2936–45.
3)Rossi GCA, Sturn N, Migaldi M, et al. Pulmonary carcinomas with pleomorphic, sarcomatoid, or sarcomatous elements: a clinicopathlogic and immunohistochemical study of 75 cases. Am J Surg Pathol 2003;27:11–24.
4)Zhang, Xiangwei, et al. "Pulmonary pleomorphic carcinoma: A case report and review of the literature." Medicine 96.29 (2017).

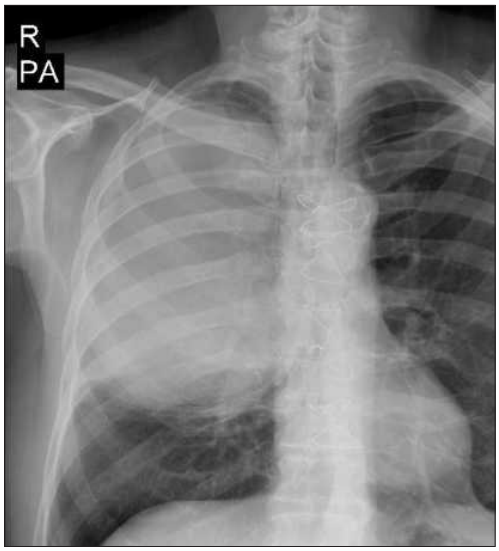

Resim a. Akciğer grafisinde sağ üst ve orta lobu dolduran opasite



Resim b. Aksiyal kesit



Resim c. Koronal kesit

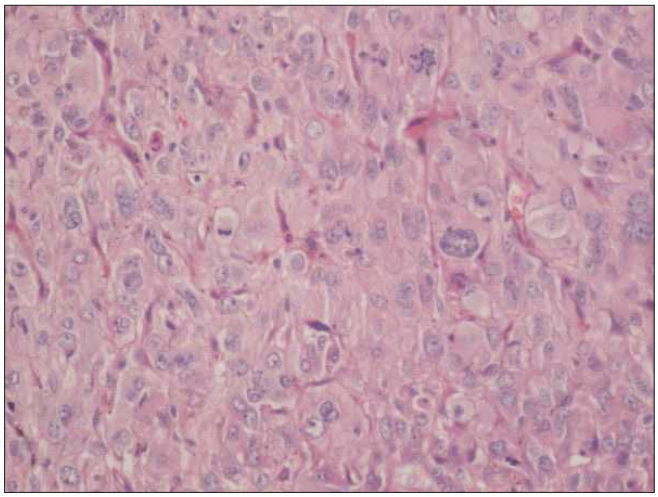

Resim e. İleri derecede pleomorfizm gösteren nukleuslara sahip geniş eozinofilik sitoplazmalı atipik hücrelerden oluşan tümör dokusu. Çok sayıda mitotik figür dikkati çekmektedir. H&E, x200

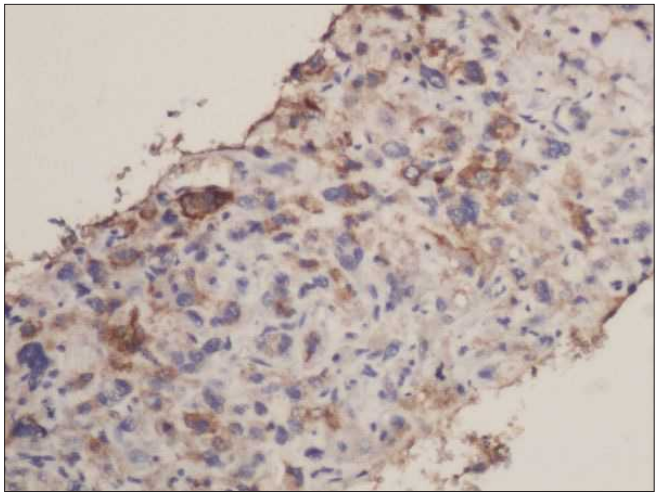

Resim f. Tümör hücrelerinde EMA pozitivitesi, x200

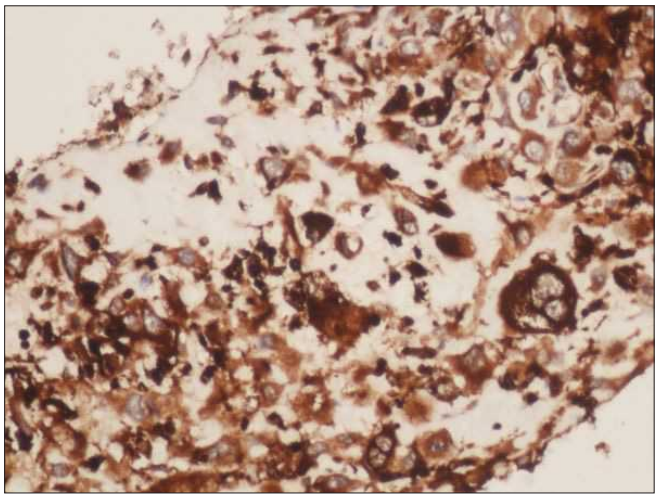

Resim g. İmmünhistokimyasal olarak vimentin ekspresyonu, x200

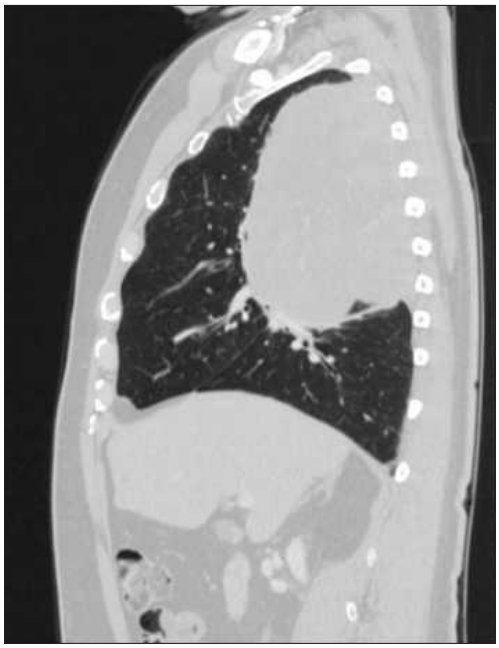

Resim h. CD68 ekspresyonu, x200

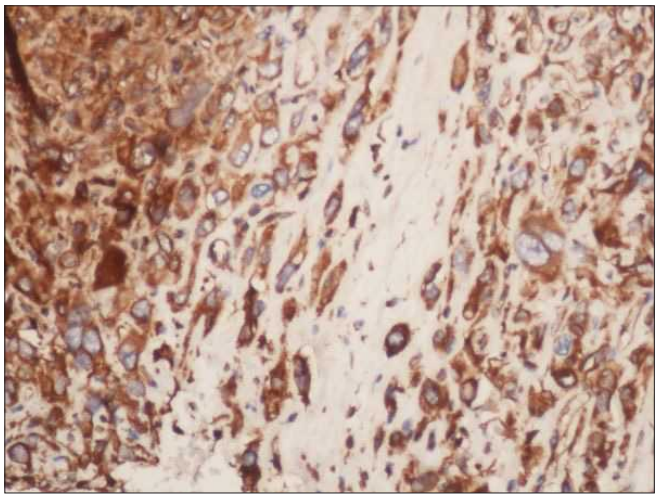

Resim h. CD68 ekspresyonu, x200

Toraks Radyolojisi

PS-511

OLGU SUNUMU: NÖROENTERİK KİST-HEMİVERTEBRA BİRLİKTELİĞİ CASE REPORT: COEXISTENCE OF NEURENTERIC CYST AND HEMIVERTEBRA

Deniz Özkan, Hasan Erdoğan

Aksaray Üniversitesi Tıp Fakültesi Eğitim ve Araştırma Hastanesi

Giriş ve Amaç: Nöroenterik kist hemen her yaş grubunda (sıklıkla yaşamın ilk beş yılında) saptanabilen kranyum-abdomen dahil birçok yerde, ama sıklıkla arka mediastende rastlanan anomalilerdir (1). Genellikle vertebral anomalilere eşlik etmekte olup birçok vakada servikal ve üst torakal bölgede hemivertebra ile birlikte tanımlanmıştır (2). Olgumuzda direkt grafide retrokardiyak alanda artmış opasitenin araştırılması amacıyla çekilen Bilgisayarlı Tomografi (BT) incelemesi sonucu Nöroenterik kist-hemivertebra birlikteliğinin saptandığı bir vakayı sunmayı amaçladık.

Olgu Sunumu: Hastanemize solunum ve yutma güçlüğü şikayeti ile başvuran 17 yaşındaki erkek hastaya çekilen akciğer grafisinde sağ paravertebral- retrokardiyak alanda düzgün konturlu yuvarlak radyoopasite izlendi (RESİM a). Kitle ön tanısıyla çekilen Toraks BT de (Resim b) ise posterior mediyastende 7x7.5 cm boyutlarında sağ paravertebral-retrokardiyak yerleşimli, ince düzgün duvar yapısı bulunan, sıvı dansitesinde, homojen kistik mass saptanmıştır. Ayrıca üst torakal vertebral kolonda açıklığı sağa bakan skolyoz ve T4 vertebra düzeyinde hemivertebra anomalisi (Resim c) saptanan hastada mediyastinal kistik kitlenin ayırıcı tanısında öncelikle Nöroenterik Kist düşünülmüştür.

Tartışma: Nöroenterik kistler prevertebral, intraspinal veya postvertebral yerleşimli olabilmektedir. Arka mediyasten, prevertebral nöroenterik kistlerin en sık yerleştiği lokalizasyonlardandır (3). Nöroenterik kistler spina bifida, vertebra yokluğu, skolyoz, diastematomyeli ve olgumuzda örneği görülen hemivertebra gibi servikal ve üst torakal vertebral anomalilere eşlik edebilmektedir. En sık semptomlar solunum güçlüğü, stridor veya geçmeyen öksürüktür (4). Direkt grafi tanıda kullanılan ilk modalitedir. BT de kitlenin kistik yapısı konfirme edilir ve eşlik eden vertebra anomaliler ortaya konur. Toraksda kistik kitlenin ayırıcı tanısında bronkojenik kist, özefagus duplikasyon kisti, konjenital kistik adenomatoid malformasyon ve konjenital diyafragma hernileri düşünülse de eşlik eden vertebral anomali varlığında Nöroenterik kist tanısı öne çıkmaktadır (5).

Sonuç: Bizim olgumuzda da olduğu gibi, mediyastinal yerleşimli bir kistik kitle araştırılırken eşlik eden vertebra anomalileri de varsa Nöroenterik kist tanısı ilk akla gelen tanı olmalıdır.

Anahtar kelimeler: Nöroenterik kist, Hemivertebra, Anomali, Bilgisayarlı Tomografi

Kaynaklar

1) M. R. Bagwan et al. Neurenteric Cyst of Posterior Mediastinum in an Infant: A Case Report. International Journal of Scientific Study February 2016, Vol 3, Issue 1 1

2) K Aydın ve ark. Spinal cord herniation into a mediastinal neurenteric cyst: CT and MRI findings. The British Journal of Radiology, 76 (2003), 132–134

3) Brooks BS, Duvall ER, El Gammal T, Garcia JH, Gupta KL, Kapila A. Neuroimaging features of neurenteric cysts: analysis of nine cases and review of the literature. AJNR 1993;14: 735–46)

4) HAN Setty, KKS Hegde and VN Narvekar. Australasian Radiology (2005) 49, 151–153 Case Report Case Report Neurenteric cyst of the posterior mediastinum).

5) Yanfang Liu et al. Esophageal duplication cyst with hemivertebrae: A case report and literature review. Medicine. 96(46):e8398, NOV 2017

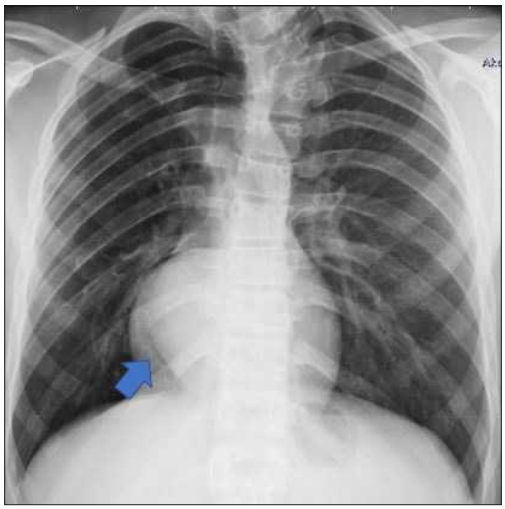

Resim 1. Akciğer grafisinde retrokardiak alanda okla gösterilen radyoopasite

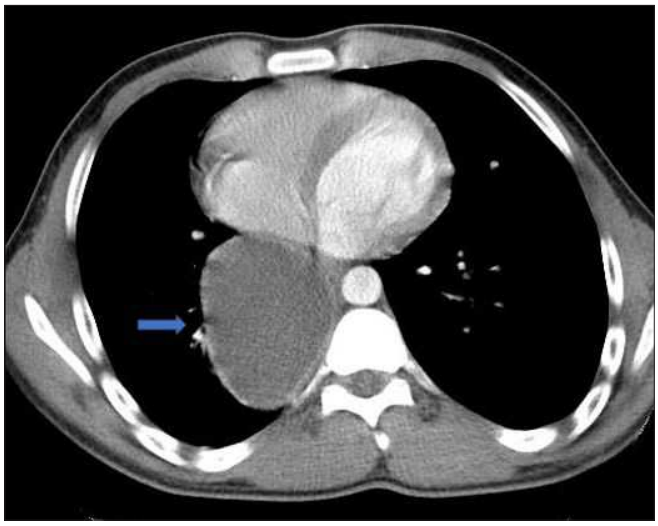

Resim 2. Aksiyel BT kesitinde posterior mediastende kistik mass(okla gösterilmiş)

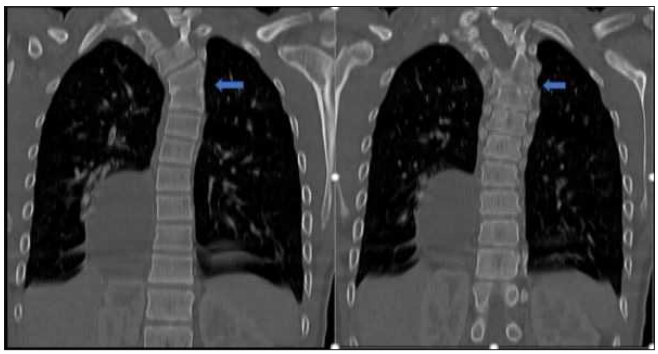

Resim 3. Ardışık koronal BT kesitlerinde skolyoz ve okla gösterilen seviyede hemivertebra anomalisi

Toraks Radyolojisi

PS-512

GEÇ BAŞLANGIÇLI DİSFAJİNİN NADİR BİR NEDENİ: ABERAN SAĞ SUBKLAVİAN ARTER

Serdar Aslan[1], Muzaffer Elmalı[1]

[1]*Turhal Devlet Hastanesi, Radyoloji Kliniği, Turhal, Tokat, Turkiye*
[2]*Ondokuz Mayıs Üniversitesi Tıp Fakültesi, Radyoloji AD*

Giriş ve Amaç: Yetişkinlik döneminde disfajinin en sık görülen nedenleri arasında motilite bozuklukları, malignite ve özefagus darlıkları sayılabilir. Nadir görülen bir disfaji nedeni olan disfaji lusoria, özefagusun vasküler yapı tarafından komprese edilmesi sonucunda görülür. İlk olarak Bayford tarafından 62 yaşında bir kadın olguda tanımlanmıştır (1). Aortun en sık görülen doğumsal anomalisi izole aberran sağ subklavian arterdir (ARSA), popülasyonun %0,5-1.8'inde görülür, sıklıkla asemptomatiktir. %30-40 olguda bu anomali disfaji dahil olmak üzere trakeo-özefagial semptomlara yol açar (2). İleri yaşta nadirdir, bu olgularda vasküler kompliyansın azalması en baskın faktör olarak gösterilmektedir. Biz bu olgu sunumuzda, ARSA'ya bağlı gelişen geç başlangıçlı disfaji olgusunu sunmayı amaçladık.

Olgu Sunumu: 63 yaşında kadın hasta yaklaşık 4 aydır katı gıdalara karşı olan disfaji şikayeti ile hastanemize başvurdu. Son birkaç aydır semptomlarını hafifletmek amacıyla proton pompa inhibitörü kullanımı mevcuttu. Dış merkezde yapılan özofagogastroduodenoskopide (ÖGD) minimal hiatal herni dışında patoloji yoktu. Fizik muayenesinde ve laboratuvar değerlerinde özellik yoktu. Torakal lezyona bağlı disfajiyi dışlama amacıyla baryumlu floroskopi incelemesi yapıldı. Floroskopide proksimal özefagusa aortik ark düzeyinde soldan bası oluşturan kitlesel görünüm izlenmekteydi (Resim 1). Etyolojiyi belirleme amacıyla yapılan toraks bilgisayarlı tomografi anjiografide (BTA) aort posteriorundan çıkan özefagusa posteriordan bası etkisi gösteren ARSA görüldü (Resim 2a,b). Mevcut bulgular ile olguya disfaji lusoria tanısı kondu. Semptomların aralıklı ve sadece katı gıdalara karşı olması ve olgunun beslenmeyi sağlama yeteneği göz önünde bulundurularak cerrahi tedavi ilk aşamada düşünülmedi. Diyet modifikasyonu ile semptomlar kontrol altına alındı.

Tartışma: Erken embriyolojik gelişim sırasında, aortik kemerler çift sistem olarak başlar. Sağ aortik ark, sağ subklavyen ve ortak karotis arteri oluşturmak için proksimalden başlayarak kaybolur. Sağ aortik arkın anormal involüsyonu ve yedinci intersegmental arterin persiste olması sonucunda ARSA gelişimine neden olur. ARSA'ya sahip olan olguların çoğu yaşam boyu asemptomatik kalmaktadır. Yaşlılarda disfaji lusorianın neden geliştiği açık değildir. Yaşlılıkla beraber özefagus sertliğinin artması, arteryel kompliyansın azalması ve aterosklerotik değişiklikler öne sürülen teoriler arasındadır (2). Disfaji lusoria olgularında, baryumlu floroskopik incelemeler ARSA'nın özefagusa oluşturduğu kompresyonu göstermek için kullanılabilir. Her ne kadar baryumlu floroskopik incelemeler tanıda yol gösterici olsa da altın standart BTA veya manyetik rezonans (MR) anjiografidir. BTA, aort ile ilişkili özefagus posteriorundan bası etkisi oluşturan ARSA'yı invaziv anjiografiye ihtiyaç duyulmadan gösterir (2).

Sonuç: Disfaji ile başvuran yaşlı olgularda, nadir olarak görülse de ARSA'ya bağlı disfaji lusoria ayrıcı tanıda düşünülmelidir. Radyolojik görüntüleme yöntemleri tanıda büyük önem taşımaktadır. Tedavi planlanmasında semptomların şiddeti, süresi, hastanın uyumu ve eşlik eden komorbid hastalıklar büyük önem taşımaktadır.

Referanslar

1. Bayford D. An account of singular case of obstructed deglutition.Memoires Med Soc London 1794; 2: 275–286
2. Janssen M, Baggen MG, Veen HF et al. Dysphagia lusoria: clinical aspects, manometric findings, diagnosis,and therapy. Am J Gastroenterol 2000; 95: 1411-1416

Anahtar kelimeler: aberran sağ subklavian arter, disfaji lusoria, geç başlangıçlı



Resim 1. Baryum floroskopik incelemede, proksimal özofagusun aort ark düzeyinde soldan komprese olduğu görülmektedir.

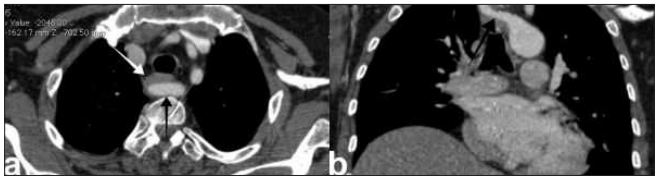

Resim 2. Aksiyal (a) ve koronal (b) BTA görüntüsünde, ARSA'nın aortik arkla ilişkili olduğu ve özofagusu posteriordan komprese ettiği görülmektedir (beyaz ok; ARSA, siyah ok; özofagus).

Toraks Radyolojisi

PS-513

AKCİĞER GRAFİSİNDE RASTLANTISAL OLARAK SAPTANAN SKAPULAR OSSİKÜL

Orhan Oyar

İzmir Katip Çelebi Üniversitesi Tıp Fakültesi Radyoloji AD

Giriş ve Amaç: Bu çalışmada skapulanın inferior açısında nadir görülen bir durum olan ve rutin sağlık kontrolü amacıyla çekilmiş PA akciğer grafisinde rastlantısal olarak saptanmış skapulanın uç apofizi olarak da adlandırılan (1) aksesuar ossikül olgusu takdim edilmiştir. Yapılan literatür araştırmasında konu ile ilgili sadece birkaç adet çalışmaya rastlanması ve nadir görülmesi bakımından sunulması öngörülmüştür.

Olgu Sunumu: İşe giriş öncesi rutin akciğer grafisi çektirmesi istenilen ve bir şikayeti bulunmayan 18 yaşındaki erkek olgunun PA akciğer grafisinde kalp ve akciğer alanları normal olarak izlenmiştir (Resim 1). Grafi dahilindeki her iki skapulanın inferior açısı düzeyinde hafif oblik seyirli lüsent hatlar dikkati çekmiş (Resim 2 a ve b), skapulanın inferior uç apofizi veya skapular ossikül olarak nitelenmiştir. Herhangi bir travma öyküsü tanımlamayan olgunun ailesinde veya yakınlarında böyle bir görünümle karşılaşılmadığını bildirmiştir. Apofiz hatlarının yirmili yılların başlangıcı sürecinde kapanabileceği öngörülerek olgu; 22. yaşının sonu itibariyle tekrar kontrole gelmesi tavsiye edilerek bilgilendirilmiştir.

Tartışma: Doğumda, skapulanın büyük bir kısmı ossöz yapıdadır ve kemiğinin büyük bölümü gelişimini membranöz kemikleşme üzerinden sağlamaktadır (2). Ancak skapulanın dış kesiminin bazı bölgeleri, glenoid kavite, korakoid süreç, akromiyon, vertebral sınır ve inferior açı kıkırdak özelliktedir. Bu nedenle de skapulanın ilgili kesimleri endokondral ossifikasyonla kemikleşmektedir. Skapulanun enkordral kemikleşme odakları hayatın 14. yaşından itibaren 20. yaşına kadar kademe kademe ana kemikle birleşerek bütünleşmeye giderler. Bu birleşmelerin tamamlanmaması halinde ana kemikten ayrık görünümde kemikçikler izlenebilir. Bunlardan en bilineni os akromialedir (2-3). Benzer durum skapulanın inferior açısında da görülebilir. Bu takdirde skapulanın inferior açısında aksesuar ossikül veya skapula ucu apofizi olarak adlandırlan bir görünüm ortaya çıkabilir (1,2). Skapulanın alt ucundaki ossifikasyon merkezi ergenlik çağında ortaya çıkar ve 22 yaşına kadar tamamlanır (1). Bu yaş grubu için en önemli ve dikat edilecek husus olası toraks travmalarında kırık araştırılırken görünümün kırık le karıştırılmamasıdır (1,4). Lokalizasyonu, bilateral simetrik oluşu ve ayrık kemik hatlarının hafif girintili-çıkıntılı yapısı bu varyasyonel görünümün ayrımında yardımcı olabilir (2,4).

Sonuç: Özellikle travma sonrası çekilen grafilerde veya kesitsel görüntüleme yöntemleri ile elde olunan imajlarda, skapulanın inferior açısı komşukuğunda, skapula kırığı ile karışabilecek nadir bir durum olan aksesuar ossikül yönünden dikkatli olunmalıdır.

Anahtar kelimeler: skapula, varyasyon, apofiz, radyografi, kırık

Kaynaklar

1-http://ksmr.radiology.or.kr/
2-https://radiopaedia.org/cases/accessory-ossicle-on-the-inferior-angle-of-scapula.
3-Mellado JM, Calmet J, Domènech S, Saurí A. Clinically significant skeletal variations of the shoulder and the wrist: role of MR imaging. Eur Radiol 2003; 13(7): 1735-1743.
4-Park H, Jang HJ, Sur YJ. Scapular body fracture and concomitant inferior angle apophyseal separation with intrathoracic displacement: a case report. J Pediatr Orthop B 2017; 26(5) :429-432.



Resim 1. Olgunun sağlık taraması için çekilen PA akciğer grafisi

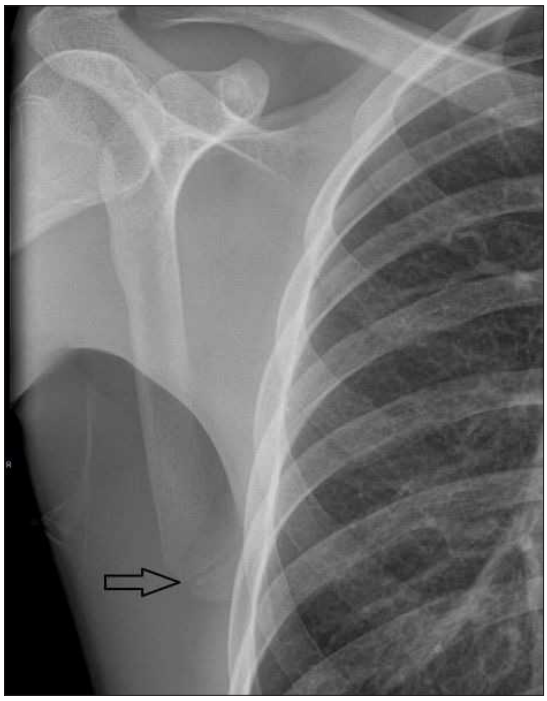

Resim 2. Sağ taraf skapulanın inferior açısı komşuluğunda lüsent hat (içi boş siyah ok)



Resim 3. Sol taraf skapulanın inferior açısı komşuluğunda lüsent hat (içi boş siyah ok)

Toraks Radyolojisi

PS-514

PLÖROPARANKİMAL FİBROELASTOZİS TANI VE TAKİBİNDE YÇBT'NİN ÖNEMİ

Serhat Başaran, Yüksel Balcı, Ferah Tuncel Daloğlu, Kaan Esen

Mersin Üniversitesi Radyoloji AD

Giriş: İdiyopatik plöroparankimal fibroelastozis (PPFE) oldukça nadir görülen, akciğerin daha çok üst loblarında periferal plevral - subplevral lokalizasyonlarda ilerleyici fibrozis ile seyreden bir interstisyel akciğer hastalığıdır. Hastalık çoğunlukla kendisini enfeksiyonlar ile gösterse de bizim olgumuzda olduğu gibi spontan pnömotoraks da hastaneye ilk başvuru sebebi olabilmektedir.Yüksek çözünürlüklü bilgisayarlı tomografi(YÇBT) tanıda çok önemli bir rol üstlenmektedir.

Olgu: Göğüs ağrısı ve nefes darlığı şikayetleriyle ilk kez 4 yıl önce dış merkeze başvuran 18 yaşındaki hasta spontan pnömotoraks tanısıyla hastanemize sevkedildi. Akciğer grafisinde sağda pnömotoraksla uyumlu görünüm mevcuttu (Resim-1). Bu tarihten itibaren hastanemizde takip edilmeye başlanan hasta sık sık acil servise öksürük, nefes darlığı, ateş gibi akciğer enfeksiyonunu düşündürecek yakınmalarla başvurdu. Ayrıca takip sürecinde 3 kez daha pnömotoraks geçirdi. Özgeçmişinde tüberküloz vb. bir hastalık öyküsü yoktu ve kistik fibrozis, marfan sendromu, alfa-1 antitripsin eksikliği gibi hastalıklara yönelik yapılan testler tümüyle normaldi. Solunum fonksiyon testi ve pletismografide belirgin restriktif patern izlendi. Hastanın 2017 yılındaki yüksek çözünürlüklü bilgisayarlı tomografisinde(YÇBT) bilateral akciğer apikal-üst lob düzeylerinde periferal subplevral yerleşimli fibrotik dansiteler,plevral kalınlaşma-düzensizlikler,hafif interstisyel kalınlaşma ve birkaç adet subplevral kist izlendi (Resim2A,2B).Hastanın en son geçirdği pnömotoraksa yönelik yapılan operasyon esnasında apeksten alınan wedge rezeksiyonun histopatolojik değerlendirilmesinde; interstisyel fokal fibrozis alanları, plevral kalınlaşmalar, atelektaziler ve bunların yanı sıra alveoller içersinde hemoraji-eksüda alanları izlendi. 2018 yılındaki YÇBT'de ise bulguların progrese olduğu görüldü(Resim 3A,3B). Sonradan soy geçmişte benzer solunum sıkıntıları sonucu kardeş ölüm öyküsü olduğu öğrenildi. İlerleyen dönemlerde belirgin solunum yetmezliği gelişen hastada klinik, radyolojik ve histopatolojik bulgular ile PPFE tanısı konuldu, akciğer transplantasyonu için dış merkeze yönlendirildi.

Tartışma: İlk defa 1992 yılında Aminati tarafından Japon literatüründe tanımlanan PPFE Amerikan Toraks Derneği(ATS) ve Avrupa Solunum Derneği(ERS)'nin Mart 2013te idiopatik interstisyel pnömonilerin(IIP) sınıflandırmasıyla ilgili yayınladığı son rehberde 'çok nadir görülen IIP' sınıfında yer almıştır. YÇBT bulguları daha çok akciğer üst loblarında periferal subplevral lokalizasyonlarda olmak üzere fibrozis ve hacim kaybı, plevral kalınlaşma, traksiyon bronşektazileri,interlobüler septalarda kalınlaşmalar, konsolidasyonlar ile karakterizedir. Sık tekrarlayan akciğer enfeksiyonları ve pnömotoraks-lar genel kliniği oluşturmaktadır. Ayırıcı tanıda konnektif bağ doku hastalıkları,asbestozis, sarkoidoz,radyasyon ilişkili akciğer hastalığı gibi durumlar düşünülebilir. Tedavi seçenekleri oldukça kısıtlıdır, ileri vakalarda akciğer transplantasyonu düşünülebilir.

Sonuç: PPFE oldukça nadir görülen, etyolojisi tam olarak bilinmeyen, daha çok akciğer üst loblarında ilerleyici periferal subplevral fibrozisle karakterize bir IIP'dir. YÇBT tanının önemli bir kısmını oluşturmaktadır. Henüz transplantasyon dışında kesin tedavisi yoktur.

Anahtar kelimeler: Yüksek çözünürlüklü bt,YÇBT,Plöroparankimal fibroelastozis,idiopatik interstisyel pnömoni,fibrozis

Kaynaklar

1-Bonifazi M, Montero MA, Renzoni EA
Idiopathic Pleuroparenchymal Fibroelastosis
Curr Pulmonol Rep. 2017;6(1):9-15.
2-Atag E, Bas Ikizoglu N, Gokdemir Y, Erdem Eralp E, Kiyan G, Yilmazbayhan D, Karadag B
An adolescent with idiopathic pleuroparenchymal fibroelastosis
Arch Argent Pediatr. 2018 Feb 1;116(1):e147-e150.
3-Ali MS, Ramalingam VS, Haasler G, Presberg K.
Pleuroparenchymal fibroelastosis (PPFE) treated with lung transplantation and review of the literature.
BMJ Case Rep. 2019 Apr 20;12(4). pii: e229402.
4-Cátia Esteves, Francisco R. Costa, Margarida T. Redondo, Conceição S. Moura, Susana Guimarães, António Morais, José M. Pereira
Pleuroparenchymal fibroelastosis: role of high-resolution computed tomography (HRCT) and CT-guided transthoracic core lung biopsy
Insights Imaging. 2016 Feb; 7(1): 155–162.

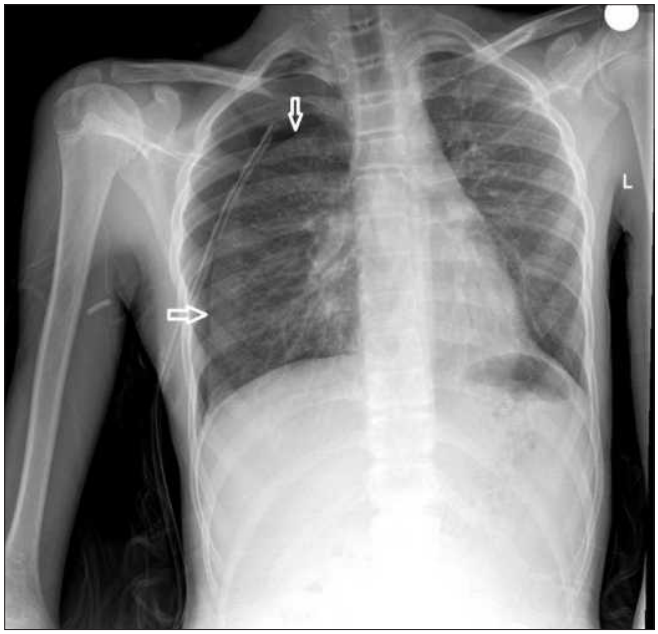

Resim 1. Pnömotoraks

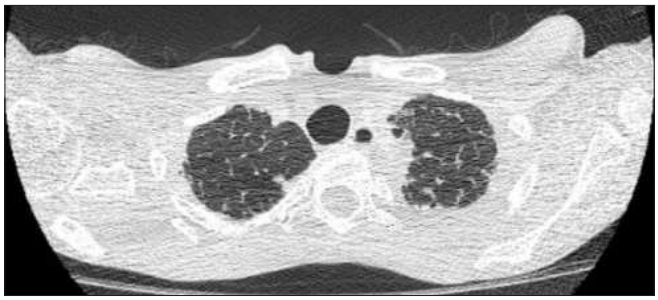

Resim 2A. Aksiyel BT görüntüde bilateral akciğer apikal-üst lob düzeylerinde fibrotik dansiteler,plevral kalınlaşma-düzensizlikler,subplevral kistler,traksiyon bronşektazileri



Resim 2B. Koronal reformal BT görüntüde bilateral akciğer apikal-üst lob düzeylerinde fibrotik dansiteler,plevral kalınlaşma-düzensizlikler,subplevral kistler,traksiyon bronşektazileri

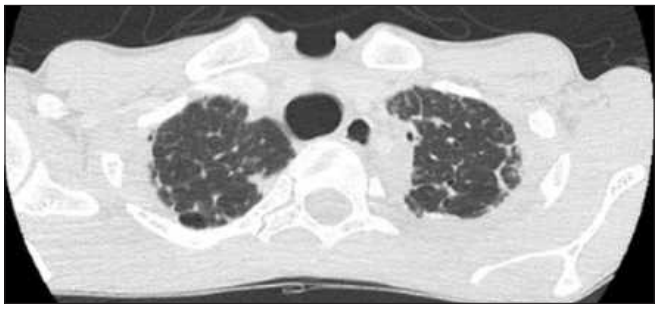

Resim3A. Aksiyel BT görüntüde önceki tetkikle karşılaştırıldığında progresyonla uyumlu bulgular



Resim 3B. Koronal reformat BT görüntüde önceki tetkikle karşılaştırıldığında progresyonla uyumlu bulgular

Toraks Radyolojisi

PS-515

AKCİĞERİN İNFLAMATUAR MYOFİBROBLASTİK TÜMÖRÜ : BİR OLGU SUNUMU (INFLAMATORY MYOFIBROBLASTIC TUMOR OF LUNG : A CASE REPORT)

Emin Durmuş, Mehtap Barç Ergun, Ayşe Eda Parlak, İclal Erdem Toslak, Alpaslan Yavuz

SBÜ Antalya Eğitim ve Araştırma Hastanesi Radyoloji Departmanı

Giriş: İnflamatuar myofibroblastik tümör akciğerin nadir görülen benign lezyonlarındandır(1). Sıklıkla genç hastalarda görülmektedir(2). Etyolojisinde otoimmun ve enfeksiyöz nedenler sorumlu tutulmaktadır(3). Bu olgumuzda akciğerin inflamatuar myofibroblastik tümörünün görüntüleme özelliklerini anlattık.

Olgu Sunumu: 28 yaşında kadın hasta hastanemize pnömoni bulgularıyla yatışı yapıldı ve tedavisi başlandı. Çekilen seri grafilerinde ve hasta kliniğinde gerileme olmaması nedeniyle İV kontrastlı toraks BT incelemesi yapıldı. Tarafımızca değerlendirilen görüntülerde anterior mediasteni tama yakın dolduran, sol akciğer apiko-posterior segemente ve süperior linguler segmente uzanımı bulunan, içerisinde nekrotik alanlar barındıran düzensiz şekilli kitle lezyonu izlendi. Lezyon heterojen kontrastlanmaktaydı. Kitle mediastinal vasküler yapıları sarmakta ve bası etkisi oluştumaktaydı ancak belirgin invazyon izlenmedi. Kitle lezyonundan başka akciğerin diğer bölgelerinde patoloji saptanmamıştı. Ek lenfadenopati izlenmedi. Daha sonra çekilen PET-BT'sinde kitle lezyonu yoğun metabolik aktivite göstermekteydi.İİAB sonrası net sonuç elde edilememesi üzerine eksziyon kararı alınan hastada patolojik tanı inflamatuar myofibroblastik tümör olarak geldi.

Sonuç ve Tartışma: Akciğerin inflamatuar myofibroblastik tümörü nadir bir neoplazidir. Sıklıkla benign olmakla birlikte invaziv tipleri de mevcuttur. Görüntüleme bulguları nonspesifik olup akciğerin diğer malign neoplazilerinden ayırımı güçtür. Sıklıkla alt loblarda izlenmekle birlikte değişiklik gösterebilir. Kalsifikasyon içerebilirler. Genç hastalarda büyük toraks lezyonlarında akılda tutulması hasta tedavisinin yönlendirilmesi açısında faydalı olacaktır.

Anahtar kelimeler: inflamatuar myofibroblastik tümör,

Kaynaklar

1-Pavithran K, Manoj P, Vidhyadharan G et-al. Inflammatory myofibroblastic tumor of the lung: unusual imaging findings. World J Nucl Med. 2013;12 (3): 126-8.
2- Lichtenberger JP, Biko DM, Carter BW, Pavio MA, Huppmann AR, Chung EM. Primary Lung Tumors in Children: Radiologic-Pathologic Correlation From the Radiologic Pathology Archives. (2018) Radiographics : a review publication of the Radiological Society of North America, Inc. 38 (7): 2151-2172.
3-Nonaka D, Birbe R, Rosai J. So-called inflammatory myofibroblastic tumour: a proliferative lesion of fibroblastic reticulum cells? Histopathology 2005; 46: 604-13.



Resim 1. Anterior mediastende kalbi saran, kistik-nekrotik alanlar içeren heterojen kitle lezyonu



Resim 2. Anterior mediastende kalbi saran, kistik-nekrotik alanlar içeren heterojen kitle lezyonu

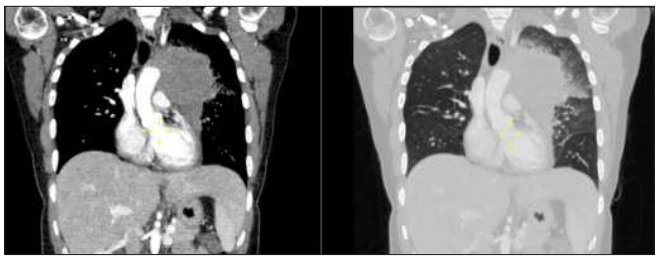

Resim 3. Anterior mediastende kalbi saran, kistik-nekrotik alanlar içeren heterojen kitle lezyonu

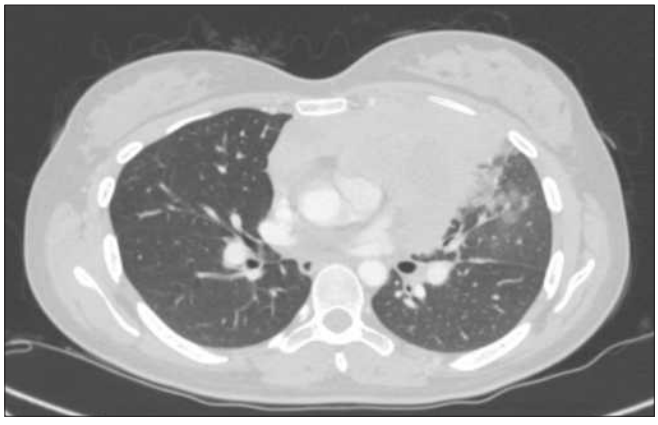

Resim 4. Anterior mediastende kalbi saran, kistik-nekrotik alanlar içeren heterojen kitle lezyonu

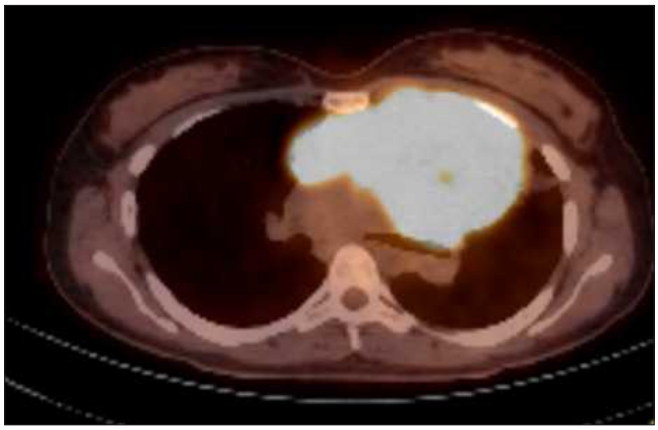

Resim 5. Lezyon PET-BT'de yoğun aktivite göstermekte



Resim 6. Lezyon PET-BT'de yoğun aktivite göstermekte

Toraks Radyolojisi

PS-516

A RARE CASE OF ACUTE RESPIRATORY DISTRESS SYNDROME DUE TO HYDROCHLORIC ACID INHALATION (HIDROKLORIK ASIT SOLUNMASINA BAĞLI AKUT SOLUNUM SIKINTISI SENDROMU GELİŞEN NADIR BIR OLGU)

Saim Türkoğlu[1], Nuruban Delal Azarkan[2], Ali Mahir Gündüz[1]

[1]Van Yüzüncü Yıl University Department of Radiology, School of Medicine, Dursun Odabaş Medical Center
[2]Van Yüzüncü Yıl University Department of Chest Diseases, School of Medicine, Dursun Odabaş Medical Center

İntroduction and Objective: Although lung injury due to inhalation of hydrochloric acid (HCl) occurs frequently, imaging findings are not well known. In this case, we aimed to discuss the progression of the patient who developed ARDS (Acute Respiratory Distress Syndrome) after inhalation of HCl and progressive during follow-up.

Case Report: A 37-year-old female patient who was followed for asthma was admitted to the outpatient clinic with complaints of sudden dyspnea and chest pain after cleaning with bleach at home. The patient was examined by physical examination and auscultation and wheezing and rales were detected. In both lungs, patchy ground glass opacities were observed in perihilar areas. The patient was followed up in the clinic and his general condition deteriorated and his chest X-ray was taken on a daily basis. In both lungs, patchy glassy opacities and consolidations were observed, progressively progressing towards the periphery (Figure 1). The patient was clinically diagnosed as acute respiratory distress syndrome. HCl intoxication was detected as an ethiocytic agent. The prognosis of the patient was very poor and the patient died.

Discussion: HCl is a colorless, irritating and corrosive gas with a sharp odor. It is a highly soluble chemical in water that produces hydrochloric acid which decomposes completely into protons and chloride ions in water. It is used as a powerful cleaning agent in everyday use. ARDS is a fatal disease characterized by acute lung injury and progressive dyspnea and hypoxemia. It is also caused by exposure to a number of toxic agents, including HCl, although it occurs after many clinico-pathological conditions. Inhalation of HCl may damage the alveolar-capillary membrane, impaired mammalian passages, and increase permeability, resulting in accumulation and activation of pulmonary edema and polymorphonuclear neutrophils in this area and induces release of various cytokines from neutrophils (1-2). HCl is a strong acidic chemical agent that causes chemical burns on contact surfaces including the eye, skin and aerodigestiv system. Although the greatest effect is on the upper airway, lower respiratory tracts including trachea, bronchi, bronchioles and alveoli may also be significantly affected (2,3). The irritating effects of HCl allow the exposed persons to move away from the source before serious damage occurs. HCl showed that there were serial changes in the lung following radiographic findings after inhalation of single gas and the severity of lung injury may be related to morphological images seen in the first imaging scan (4).

Conclusion: Radiologists should be aware of the radiographic findings of pulmonary intoxication. Some of these may be life-threatening and require urgent diagnosis. In this way, they should aim to reduce the mortality and morbidity by recognizing the fatal diseases such as ARDS which may develop in patients as a result of intoxication and with early treatment.

Anahtar kelimeler: Hydrochloric Acid, Respiratory Distress Syndrome, X Ray, HCl, Inhalation, Intoxication

References

1. Eijking, E. P., Gommers, D., So, K. L., Vergeer, M. & Lachmann, B. Surfactant treatment of respiratory failure induced by hydrochloric acid aspiration in rats. Anesthesiology 78:1145-1151 (1993).
2. Screening information data sets (SIDS) in Organizing for Economic Co-operation Development (OECD) and World Health Organization (WHO), www.inchem.org ocuments/sids/sids/7647010.pdf (2002).
3. Kim, K. I. et al. Imaging of occupational lung disease. Radiographics 21:1371-1391 (2001).
4. Euddeum Shim, Yoonmi Choe, Je Hyeong Kim, Eun-Young Kang, Yu Whan Oh, Yeon Ji Chung, Junghan Lee , Meyoung-kon Kim, Ki Yeol Lee & Ji Yung Choo, Computed tomographic and radiological analysis of HCl injury in human lungs , Mol Cell Toxicol (2014) 10:433-442



Figure 1. The patient was followed up in the clinic and his general condition deteriorated and his chest X Ray was taken on a daily basis. In both lungs, patchy glassy opacities and consolidations were observed, progressively progressing towards the periphe

Toraks Radyolojisi

PS-517

LONG JOURNEY OF JELLY: TRANSDIAPHRAGMATIC SPREAD AND PLEURAL INVOLVEMENT OF PSEUDOMYXOMA PERITONEI - PSÖDOMİKSOMA PERİTONEİ'NİN TRANSDİYAFRAGMATİK YAYILIMI VE PLEVRAL TUTULUMU

Yasin Yaraşır, Emil Settarzade, Orhan Macit Arıyürek

Hacettepe University Faculty of Medicine, Department of Radiology

Introduction: Pseudomyxoma peritonei (PMP) is a condition characterized by the presence of mucinous material on the omentum and peritoneum. It's caused by dissemination of gelatinous mucin from adenocarcinomas, typically of appendiceal origin. Although the extra-abdominal spread of pseudomyxoma peritonei is extremely rare, pleuropulmonary dissemination has been reported. Here we are going to report a case about the transdiaphragmatic spread of pseudomyxoma peritonei which causing pseudomyxoma pleura and cystic mucinous implant in left hemithorax.

Case Presentation: A 52-year-old male was admitted to the hospital complaining of abdominal distension and pain. Mass-like low densities throughout the peritoneum, omentum, and mesentery were detected on computed tomography (CT) scan (Figure 1). The patient was operated and appendectomy, splenectomy, omentectomy, right hemicolectomy were performed. Pseudomyxoma peritonei related to colon carcinoma was confirmed on histopathologic examination. The patient was consulted to the oncology department for chemotherapy. Follow-up CT scan at sixth month revealed mass-like low densities as same as previous abdominal lesions in the pleural space compatible with pseudomyxoma pleura (Figure 2).

Discussion: Pseudomyxoma pleura is an occurrence as a result of the plural extension of a mucinous tumor with pseudomyxoma peritonei, also known as jelly-belly. It is accepted as secondary to defects in the diaphragm, most commonly after cytoreductive surgery (1). Congenital pleuroperitoneal communication was also reported as a rarer cause (2). Most cases in literature have been associated with surgical penetration of diaphragm (3).

Surgical oncologists apply aggressive regional surgery + heated intraoperative chemotherapy to PMP due to the chance of long survival and even cure. After the operation, as in our case, mucinous material may disseminate to the thoracic cavity most likely as a result of subphrenic peritonectomy. Hence pleuropulmonary extension of PMP carries a poor prognosis and may affect the treatment options for patients, it's crucial to follow up these patients after surgery. In this case they may require intrapleural or systemic chemotherapy with cytoreductive surgery.

Anahtar kelimeler: Pseudomyxoma peritonei, Pseudomyxoma pleureii, Computed tomography

Kaynaklar

1. Del Valle Somiedo Gutierrez M, Villasboas Bisneto JC, Lee CU, Johnson GB, Shen RK,
Maldonado F. Pseudomyxoma pleuri. A rare manifestation of an uncommon disease. Am J Respir Crit
Care Med. 2015;191(11):1334-5.
2. Pestieau SR, Wolk R, Sugarbaker PH. Congenital pleuroperitoneal communication in a patient
with pseudomyxoma peritonei. J Surg Oncol. 2000;73(3):174-8.
3. Pestieau SR, Esquivel J, Sugarbaker PH. Pleural extension of mucinous tumor in patients with
pseudomyxoma peritonei syndrome. Ann Surg Oncol. 2000;7(3):199-203.

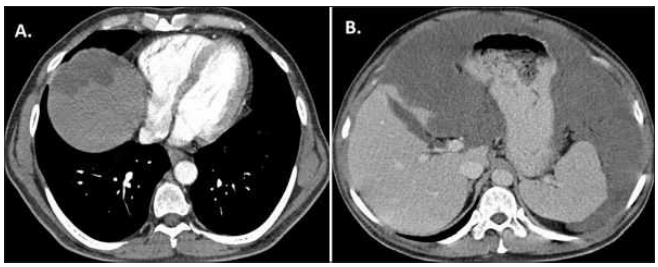

Figure 1A-B. Axial contrast-enhanced CT images of the abdomen demonstrate lobulated, low-attenuation soft tissue masses scalloping the borders of the liver, spleen, and along mesentery.

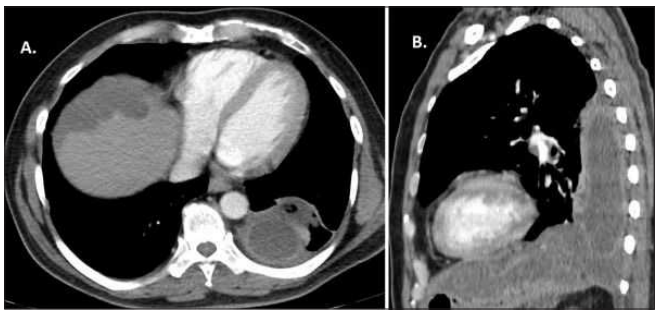

Figure 2A-B. Axial (A) and sagittal reformatted (B) CT images showed the extension of low-attenuation soft tissue mass from abdomen to the thoracic cavity.

Toraks Radyolojisi

PS-518

TRAKEOBRONKOPATİA OSTEOKONDROPLASTİKA: OLGU SUNUMU TRACHEOBRONCOPATIA OSTEOCONDROPLASTICA: A CASE REPORT

Hasan Erdoğan[1], Deniz Özkan[1], Fatma Zeynep Arslan[2], Serdar Arslan[2], İsa Deniz[2], İsmet Tolu[2]

[1]Aksaray Üniversitesi Eğitim ve Araştırma Hastanesi, Radyoloji Kliniği
[2]SBÜ Konya Eğitim ve Araştırma Hastanesi, Radyoloji Kliniği

Giriş ve Amaç: Trakeobronkopatia osteokondroplastika; etyolojisi bilinmeyen, trakea ve bronş duvarında düzensizlikler oluşturan çok sayıda osteokartilajinöz submukozal nodüller ile karakterize nadir görülen bir hastalıktır (1,2). Bu yazıda trakeobronşial ağacı tutan trakeobronkopatia osteokondroplastika olgusunun bilgisayarlı tomografi (BT) bulgularını sunmayı amaçlıyoruz.

Olgu: Kronik öksürük ve balgam çıkarma şikayetleri ile hastanemize başvuran 89 yaşındaki kadın hastada solunum fonkisyon testinde hafif düzeyde restriktif akciğer hastalığı bulguları olması üzerine PA akciğer grafisi ve toraks BT ile değerlendirildi. Akciğer grafisinde trakeada sağa minimal deviasyon ve her iki akciğerde mozaik patern dışında patolojik bulgu saptanmazken, toraks BT incelemesinde trakea ve bronş duvarlarında intralüminal düzensizliğe neden olan yaygın submukozal kalsifiye nodüller izlendi (Resim 1).

Tartışma ve Sonuç: Trakeobronkopatia osteokondroplastika, trakeobronşiyal ağacın kemik ve kıkırdak nodülleri ile karakterize nadir bir solunum yolu hastalığıdır (2). İlk kez 1855 yılında Rokitansky tarafından tarif edilmiştir (3). Her iki cinste eşit oranda ve genellikle 50 yaş üzerindeki hastalarda görülür (4). Hastaların çoğu asemptomatiktir, az sayıda hastada ise havayolu darlığı gelişir. Etyolojisi kesin olarak bilinmemekle birlikte, kronik enfeksiyonlar, kimyasal ve mekanik irrtasyonlar, metabolik ve dejeneratif bozukluklar ve genetik faktörler etyolojide sorumlu tutulmuştur (5). Çoğu olguda PA ve lateral akciğer grafisi tanıya önemli bir katkıda bulunmaz. Trakeobronkopatia osteokondroplastika tanısında en önemli yöntemler bronkoskopi ve BT'dir (3,4). Tedavi genellikle tekrarlayan solunum yolu enfeksiyonlarının tedavisi şeklinde olmaktadır. Obstrüksiyon oluşan hastalarda konservatif tedaviler yetersiz kaldığında trakeal segmentin rezeksiyonu, parsiyel larenjektomi gibi cerrahi tedaviler yapılabilmektedir (5). Günümüzde BT'nin artan sıklıkta kullanımı rastlantısal trakeobronkopatia osteokondroplastika tanı sıklığını artırmıştır.

Sonuç olarak, trakeobronkopatia osteokondroplastikanın karakteristik BT bulgularının bilinmesi, büyük hava yollarını tutan sarkoidoz, amiloidoz, Wegener granülomatozisi gibi diğer hastalıklardan ayırt edilmesinde önemlidir.

Anahtar kelimeler: Trakeobronkopatika osteokondroplastika, trakea, kalsifikasyon, BT

Kaynaklar

1. Hodges MK, Israel E. Tracheobronchopathia osteochondroplastica presenting as right middle lobe collapse. Chest 1988; 94: 842-4.
2. Mathlouthi A, Ben RC, Ben M, et al. Tracheobronchopathia osteochondroplastica. Personal observation and review of the literature. Rev Pneumol Clin 1993; 49: 156-62.
3. Lundgren R, Stjernberg NL. Tracheobronchopathia osteochondroplastica: A clinical bronchoscopic and spirometric study. Chest 1981; 80: 706-9.
4. Sevim T, Ataç G, Horzum G, et al. Tracheobronchopathia osteochondroplastica: A case report. Turkish Respir J 2002; 3: 72-5.
5. Karlıkaya C, Yüksel M, Kılıçlı S, Candan L. Tracheobronchopathia osteochondroplastica. Respirology 2000;5: 377-80.

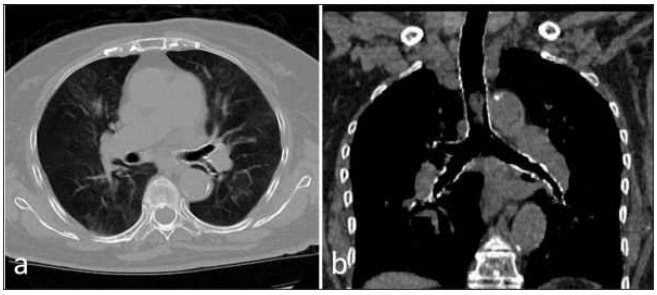

Resim 1. Aksiyal (a) ve reformat koronal (b) toraks BT görüntülerde trakea ve bronş duvarlarında intralüminal düzensizliğe neden olan yaygın submukozal kalsifiye nodüller izleniyor.

Toraks Radyolojisi

PS-519

PNÖMOKONYOZ İLE İLİŞKİLİ BRONŞİAL ARTER ANEVRİZMASI

Pınar Diydem Yılmaz, Cengiz Kadıyoran, Süleyman Bakdık, Necdet Poyraz

Necmettin Erbakan Üniversitesi Meram Tıp Fakültesi Radyoloji Bölümü

Giriş ve Amaç: Pnömokonyoz, solunan partiküllerin akciğerde birikmesi ve doku reaksiyonu oluşturmasıyla karakterize bir interstisyel akciğer hastalığıdır (1). Silikosis, kömür işçisi pnömokonyozu, asbestozis, berilyozis ve talkozis pnömokonyozun fibrotik formlarıdır (2). Pnömokonyoz komplikasyonları arasında hemoptizi yer almaktadır (3). BT, yüksek kontrast çözünürlüğü ile maruziyet hikayesi olan hastalarda akciğer parankim bulgularının ve olası komplikasyonların değerlendirilmesinde etkin bir görüntüleme yöntemidir. Biz bu

sunumda diş teknisyeni olarak çalışmış ve pnömokonyoz tanısı ile takip edilen, hemoptizi ile başvuran hastada yer alan bronşial arter anevrizmasını ve pnömokonyoz BT bulgularını sunmayı amaçladık.

Olgu Sunumu: 37 yaşında erkek hasta hastanemiz acil servisinden hemoptizi nedeniyle radyoloji bölümüne Toraks BT incelemesi için yönlendirilmiş olup hikayesinden mesleğinin diş teknisyeni olduğu ve 5 yıldır pnömokonyoz tanısıyla takip edildiği öğrenilmiştir. Kontrastlı Toraks BT incelemesinde mediastinal kompartmanlarda yumurta kabuğu şeklinde kalsifiasyonlar içeren lenf nodları(Resim 1), her iki akciğer üst loblarda ve hiler lokalizasyonlarda progresif masif fibrozis ile uyumlu düzensiz sınırlı fibrotik kitleler ile septal kalınlaşmalar izlendi (Resim 2, 3). Subkarinal loalizasyonda rüptüre bronşial arter anevrizmasına ait nodüler kontrastlanan alan mevcuttu (Resim 4) Girişimsel Radyoloji ünitesinde, DSA da bronşial arter anvrizması görüntülendi ve embolizasyon yapıldı (Resim 4).

Tartışma ve Sonuç: Pnömokonyoz, silika, silikon karbid, asbest ve metalik tozlar gibi inorganik tozlarla kronik temas sonucu diş teknisyenlerinde de görülebilmektedir (4). Tanısında ve olası komplikasyonların erken tespit ve tedaviye hızlı yönlendirilmesinde BT etkin bir görüntüleme yöntemidir.

Anahtar kelimeler: pnömokonyoz, BT, anevrizma

Kaynaklar

1. Fourth International Pneumoconiosis Conference. Report of the Working Party on the Definition of Pneumoconiosis. Geneva, Switzerland: International Labour Organization, 1971.
2. International Labour Organization (ILO). Guidelines for the use of ILO International Classification of Radiographs of Pneumoconioses. Geneva, Switzerland: ILO, 1980.
3. Jun JS ve ark. Complications of pneumoconiosis: radiologic overview. Eur J Radiol. 2013 Oct;82(10):1819-30. doi: 10.1016/j.ejrad.2013.05.026. Epub 2013 Jun 21
4. Cimrin A, Komus N, Karaman C. Pneumoconiosis and work-related health complaints in Turkish dental laboratory workers. Tub Toraks Derg 2009;57(3): 282-8.



Resim 1. Aksiyel BT, Parankim penceresi, septal kalınlaşmalar

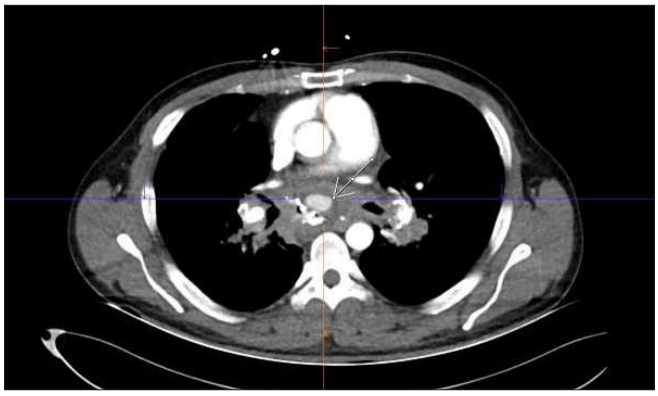

Resim 2. Aksiyel BT, Anevrizma

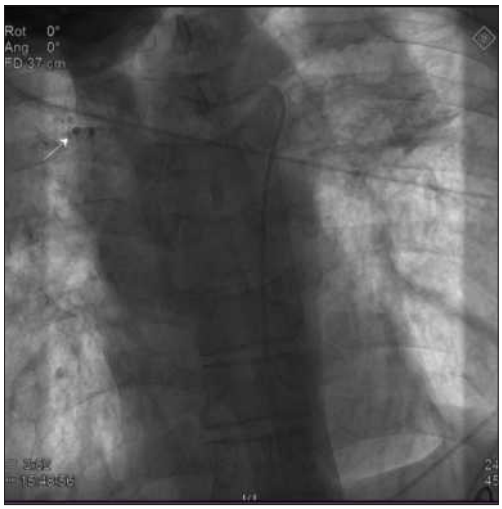

Resim 3. Aksiyel BT, Anevrizma



Resim 4. Aksiyel BT, mediastinal kalsifiye lenf nodları

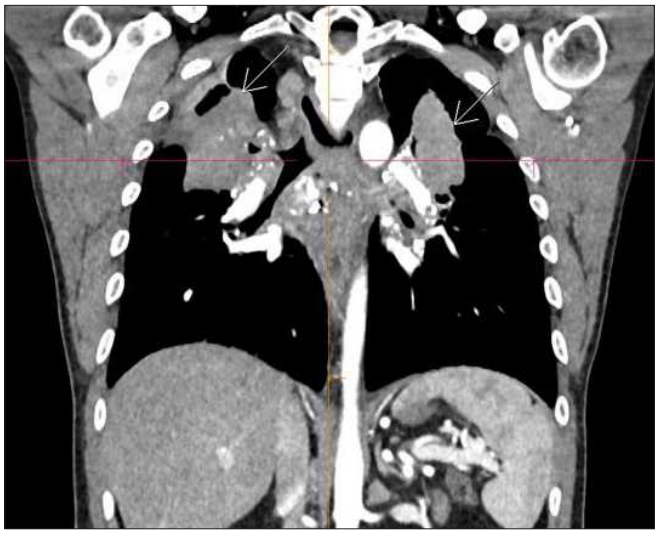

Resim 5. Koronal BT, üst loblarda fibrotik kitleler

Abdominal Radyoloji

PS-520

NADİR BİR KARIN AĞRISI NEDENİ: MALROTASYONA BAĞLI ATİPİK YERLEŞİMLİ AKUT APANDİSİT

Zeynep Nihal Kazcı, Sebahat Nacar Doğan, Okan Gürkan, Aylin Hasanefendioğlu Bayrak

Sağlık Bilimleri Üniversitesi Gaziosmanpaşa Taksim Suam

Giriş ve Amaç: Akut apandisit cerrahi karın ağrılarının en sık sebebidir. Akut apandisit ağrısı genellikle sağ alt kadrandadır fakat nadir olarak sol alt kadranda olabilir. Malrotasyon ise orta bağırsak olarak adlandırabileceğimiz "midgut"ın, peritoneal kavitede arteria mesenterica superior etrafında dönerken, normal fetal rotasyonunu yapamaması ve periton duvarına anormal fiksasyonu ile sonuçlanan gelişimsel bir anomalisidir. Bizim vakamızda olduğu gibi sol alt kadranda ağrısının sebeblerinden biri de ; malrotasyon sonucu atipik yerleşimi bir akut apandisit olabilir.

Olgu: 35 yaşında erkek hasta 24 saatt önce başlayan, solda belirgin yaygın karın ağrısı, bulantı, kusma şikayetleri ile acil servisimize başvurdu. Hastanın fizik muayenesinde bütün kadranlarda yaygın bir ağrısı ve hassasiyeti olmakla beraber özellikle sol alt kadranda defans ve reboundu pozitifti. Tıbbi geçmişinde major operasyon öyküsü bulunmamakla birlikte sağ böbrek pelvisten mesaneye uzanan double J kateteri mevcuttu. Yapılan ultrasononografi de sonopatoloji saptanmaması sonucunda olgunun kontrastlı tüm batın bilgisayarlı tomografi ile ileri tetkiki önerildi.

Bilgisayarlı tomografi'de; duodenum üçüncü segmentinin batın sol üst kadrana geçemediği, kalın bağırsak anslarının büyük oranda sol üst ve alt kadranda, ince bağırsak anslarının ise sağ kadranlarda olduğu izlendi. Yine çekumun sol alt kadran yerleşimliydi. Apendiksin ön arka çapı 10mm ölçülmüştü ve periapendisiyal yağlı planlarlarda dansite artımları mevcuttu. Görünüm radyolojik olarak intestinal malrotasyon ve buna bağlı akut apendisit ile uyumluydu. Malrotasyonda unutulmaması gereken bir nokta da superior mezenterik arter ile venin yer değiştirmesidir ki bizim vakamızda mevcut değildi.

Tartışma ve Sonuç: Sol alt kadran ağrısıyla acil başvurularında; intestinal malrotasyon anomalisine bağlı akut apandisit, erişkinde nadir görülse de ayırıcı tanılarımız arasında yer almalı ve uygun radyolojik algoritmlerle tanıya gidilmelidir.

Anahtar kelimeler: Akut apendisit, Malrotasyon, Sol alt kadran ağrısı, Bilgisayarlı Tomografi

Kaynaklar

1. Welte FJ, Grosso M. Left-sided appendicitis in a patient with congenital gastrointestinal malrotation: a case report. Journal of Medical Case Reports 2007;1:1-4.
2. Kamiyama T, Fujiyoshi F, Hamada H, Nakajo M, Harada O, Haraguchi Y. Left-sided acute appendicitis with intestinal malrotation. Radiat Med 2005;23:125-127.
3. Gülen M, Şentürk O, Akıncı M, Kocakuşak A. Asemptomatik insidental erişkin intestinal malrotasyon. Haseki Tıp Bülteni 2005;43:130-3.



Resim 1. Topogram

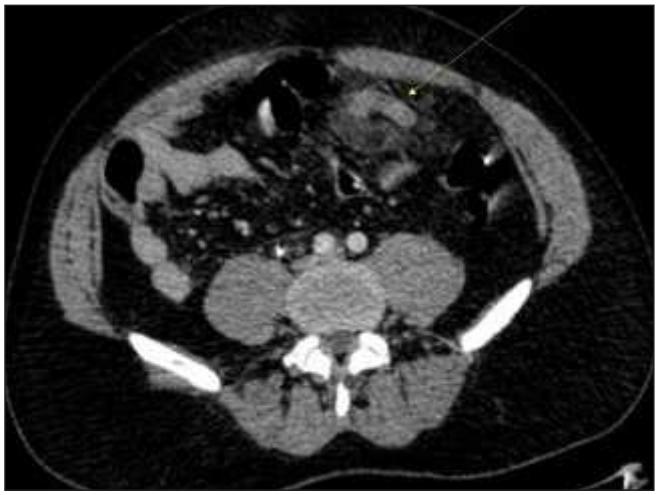

Resim 2. İV kontrastlı tüm batın BT-axial

Toraks Radyolojisi

PS-521

WİLLİAMS CAMPELL SENDROMU: TORAKS BT GÖRÜNTÜLEME BULGULARI

Yavuz Yüksel , Özkan Özen, Ebru Torun, Tarkan Ergün

Alkü Alanya Aladdin Keykubat Üniversitesi

Giriş ve Amaç: Williams campell sendromu; subsegmental bronşların kıkırdak halkalarının tamamen yokluğu veya yetersiz gelişimi ile karakterize bir sendromdur. Williams campell sendromunda bronşiektazik değişiklikler ve ekspirasyonda distal hava yollarında kollaps izlenir (1). Trakea ve her iki ana bronş normal kalibrasyondadır.

Biz bu bildiride williams campell sendromunun BT bulgularını sunmayı amaçladık.

Olgu Sunumu: Nefes darlığı ve öksürük nedeni ile polikiniğe başvuran 17 yaşındaki erkek hastanın toraks BT incelemesinde; her iki akciğerde üst ve orta zonda belirgin olmak üzere tüm zonlarda multıple kistik bronşiektazik değişiklikler mevcuttu. Trakea ve her iki ana bronş normal kalibrasyonda izlendi.

Sonuç : Bronşiektazik değişikliklein ayırıcı tanısında; allerjik bronkopulmoner aspergillozis, kistik fibrozis, mounier-kuhn sendromu yer alır (2). Öksürük, nefes darlığı gibi semptomları olan, tekrarlayan akciğer enfeksiyonlarının izlendiği ve radyolojik incelemelerinde yaygın bronşiektazik değişiklikleri bulunan olgularda, Williams campell sendromu ayırıcı tanıda düşünülmelidir.

Anahtar kelimeler: Bronşektazi; BT; Akciğer

Kaynaklar

1. Di Scioscio V, Zompatori M, Mistura I, et al. The role of spiral multidetector dynamic CT in the study of Williams-Campbell syndrome. Acta Radiol. 2006;47(8):798–800.
2. . Przerwa KB, Bestry I, Gawryluk D, Wiatr E. Case report: WilliamsCampbell syndrome. Pol J Radiol. 2009;74:76–78.

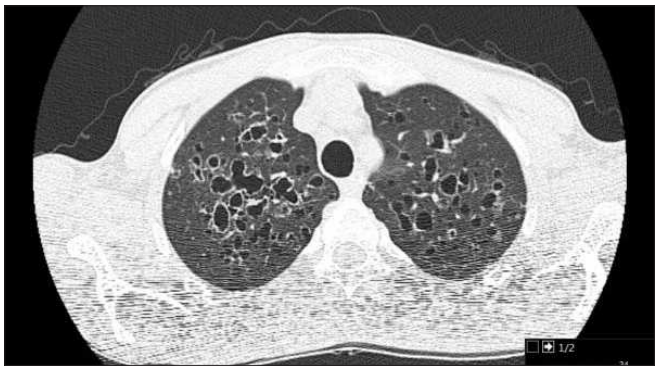

Resim 1

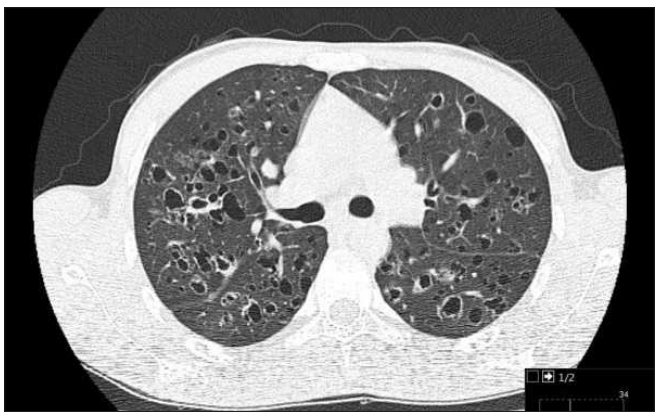

Resim 2

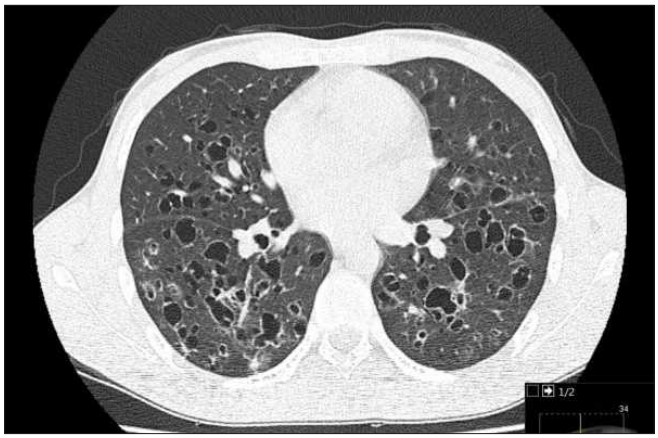

Resim 3

Toraks Radyolojisi

PS-522

UNİLATERAL HEMİTORAKAL OPASİFİKASYONUN NADİR BİR NEDENİ: DEV TORAKAL AORT ANEVRİZMASI

İmren Düzen, Alpaslan Yavuz, Mehtap Barç Ergün, İclal Erdem Toslak, Bülent Çekiç

Sağlık Bilimleri Üniversitesi Antalya Eğitim ve Araştırma Hastanesi

Giriş: Asendan aorta çapı 5cm üzerinde, desendan aorta 4cm üzerinde olması durumunda aort anevrizması olarak tanımlanır. Aort anevrizmaları en sık abdominal aortada izlenir.Dev aort anevrizması aortanın 10cm ve üzeri genişlemesi olarak tanımlanır ve oldukça nadir olarak karşımıza çıkar [1,3]. Mortalitesi oldukça yüksektir. Genellikle bu boyutlarda diseksiyon veya ruptür gibi komplikasyonların gelişmesiyle prezente olurlar[2]. Etiyolojisinde ateroskleroz, hipertansiyon, Marfan sendromu, dev hücreli arterit, tüberküloz, sifiliz, HIV ilişkili vaskülit sayılabilir. Bu sunuda; genelde masif plevral effüzyon, diffüz infiltratif hastalıklar, post-pulmonektomi, pulmoner kollaps, pulmoner hipoplazi gibi durumlarında karşımıza çıkan tek taraflı torakal opasifikasyonun nadir bir nedeni olabilecek dev torakal aort anevrizmasının radyolojik bulguları tartışıldı.

Olgu Sunumu: Nefes darlığı şikayetiyle göğüs hastalıkları polikliniğine başvuran 39 yaş erkek hastanın açık kalp ameliyatı ve aort kapak replasman hikayesi mevcuttu. Hastanın çekilen PA akciğer grafisinde sternum üzerinde geçirilmiş operasyona sekonder metalik dansiteler, metalik aort kapağı ve sol hemitoraksı kaplayan düzgün sınırlı opasite artışı dikkat çekti(Resim 1). İleri tetkik olarak iv kontrastlı toraks BT çekildi. Tetkik sonucunda kardiyotorasik oran artmış, aort kapak düzeyinde kapak replasman materyaline ait görünüm, asendan ve desendan aortada 10cm'ye varan dev anevrizmatik dilatasyon (Resim 2) ve abdominal aortaya uzanım gösteren diseksiyon flepi izlendi(Resim 4). Asendan aortada mural trombüs mevcuttu(-Resim 3). Ayrıca komşu sol akciğer parankiminde bası etkisine bağlı konsolidasyon alanları izlendi.

Tartışma ve Sonuç: Asemptomatik dev torakal aort anevrizmaları oldukça nadirdir. Ortalama aort anevrizmalarının büyüme hızı yıllık 0.1-0.2cm'dir[1]. Boyut arttıkça komplikasyon gelişme riski de artmaktadır. En korkulan mortal komplikasyonları diseksiyon ve ruptür olmasıdır[2]. Bizim hastamızda da DeBakey tip 1 aort diseksiyonu eşlik etmekteydi.Akut diseksiyon, perikardiyal tamponad, göğüs ağrısı ve kollaps ile karakterizedir. Tanı konulduktan sonra hastalar hemen cerrahi olarak tedavi edilmelidir.

Tek taraflı hemitoraks opasifikasyonun saptanması durumunda ayırıcı tanıda öncelikle sıklıkla karşılaştığımız masif plevral effüzyon, diffüz infiltratif hastalıklar, post-pulmonektomi, pulmoner kollaps, pulmoner hipoplazi düşünülmelidir. Hasta hikayesi, kliniği ayrıca

grafideki opasifikasyonun lokalizasyonu, sınırları, açısı ayırıcı tanılarımızı destekleyecek faktörlerdir. Ancak genelde aort anevrizmaları tek taraflı opasiteye neden olacak boyutlara ulaşmadan tanı alıp tedavisi planlanmaktadır. Ancak bu sunumumuzda izlendiği üzere nadiren de olsa özellikle sol hemitoraskta izlenen geniş ve düzgün demarkasyon hattı veren opasitelerin ayırıcı tanısında arkus aorta, desendan-torasik aorta orijinli dev anevrizmaların da düşünülmesi gerektiği kanısına varılmıştır.

Anahtar kelimeler: Tek taraflı opasifikasyon, Torakal aort anevrizması, Dev aort anevrizması

Kaynaklar

1.Giant Dissecting Aortic Aneurysm in an Asymptomatic Young Male Priyank Shah, Nishant Gupta, Irvin Goldfarb, Fayez Shamoon . Case Reports in Vascular Medicine Volume 2015
2. Okura T, Kitami Y, Takata Y, Fukuoka T, Arimitsu J, HiwadiK. Giant unruptured aneurysm of the thoracic aorta: a case report. Angiology 1999;50:865–869.
3. Agarwal V, Yaliwal C, Ofo E, Kolvekar S. Giant ascending aortic aneurysm--a case report and review. Heart Lung Circ. 2007;16:385-388.

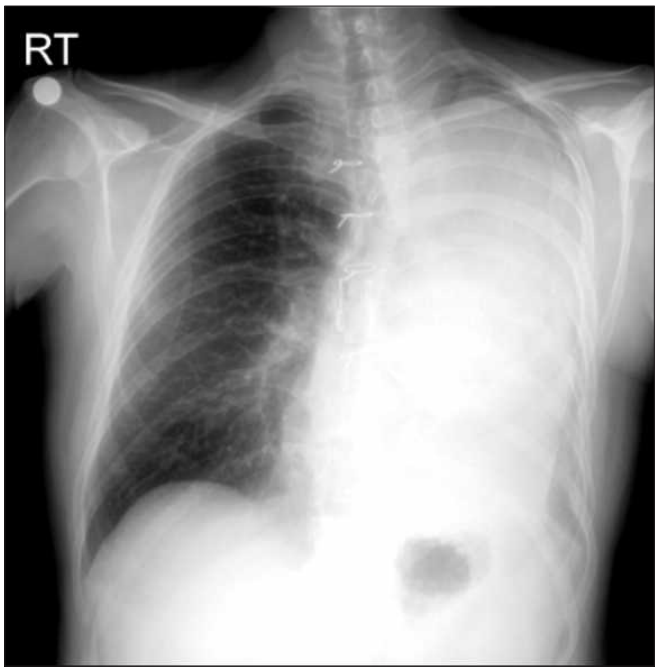

Resim 1. PA akciğer grafisi



Resim 2. iv kontrastlı aksiyel görüntüsü



Resim 3. iv kontrastlı koronal görüntüsü

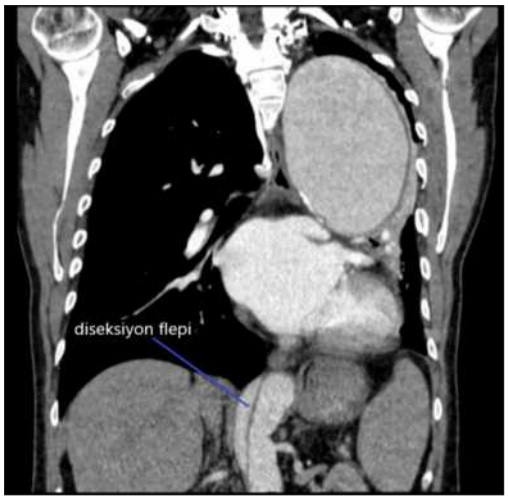

Resim 4. iv kontrastlı koronal görüntüsü. diseksiyon flepi

Toraks Radyolojisi

PS-523

NADİR BİR OLGU; AKCİĞER HERNİASYONU

Selmin Perihan Kömürcü Erkmen, Sevda Yılmaz

Kırıkkale Üniversitesi Tıp Fakültesi Radyoloji Anabilimdalı

Giriş ve Amaç: Akciğer herniasyonları toraks duvarında oluşan defektten, akciğer dokusunun duvar dışına çıkması ile meydana gelmektedir. Oldukça nadir görülen bu durum, defektin boyutuna göre çeşitli semptomlara yol açmaktadır. En sık rastlanan semptom, göğüs ağrısı ve valsalva manevrası ile belirginleşen yumuşak cilt altı lezyonudur. Asemptomatik seyreden hernilerde öksürüğü arttırıcı etkenlerin tedavisi ve radyolojik takip ile konservatif tedavi uygulanır. Şiddetli ağrı, herni boyutlarının büyümesi ile beraber herninin redükte edilememesi gibi inkarserasyon belirtileri gösteren semptomatik hernilerde cerrahi tedavi uygulanması gerekir (1,2,3).

Klinik teşhis Posteroanterior Akciğer Grafisi (PA akciğer grafisi) ve toraks bilgisayarlı tomografisi (BT)ile konfirme edilir.

Bu olguda, geçirilmiş akciğer operasyonu sonrası meydana gelen akciğer herniasyonu tanısı alan ve opere olan 54 yaşındaki olgunun görüntüleme bulguları sunulmuştur.

Olgu Sunumu: 2016 yılında sağ posterolateral torakotomi ile opere edilen 54 yaşında erkek hasta, öksürmekle operasyon

bölgesinde şişlik olduğu için ilgili poliklinik tarafından görüntüleme amacıyla gönderildi. Hastanın PA akciğer grafisi ve Toraks BT'si yapıldı. PA akciğer grafisi ve Toraks BT tetkikinde; sağ akciğer alt lobda, lateral kesimde ağırlıklı olan, sağ 6.-7. interkostal aralık düzeyinin süperior kesiminde kas yapılarına doğru,daha inferiorunda ise cilt altına doğru uzanım gösteren, oblik ön arka çapı yaklaşık 120 mm, transvers çapı ise yaklaşık 30 mm ölçülen, akciğer parankim herniasyonu saptandı. Hasta akciğer herniasyonu nedeniyle opere edildi.

Tartışma ve Sonuç: Akciğer herniasyonları ilk olarak 1499 yılında Roland tarafından tarif edilmiş ve 1845 yılında Morel Lavalle tarafından sınıflanmıştır (4). En sık interkostal (%60), servikal (%35) ve diafragmatik (%5) lokalizasyonlarda rastlanır. Nadiren konjenital olabilse de, %80 olguda travma ya da cerrahi sonrası ortaya çıkar. Literatürde, bazı olgularda tanının, neden olan olaydan 40 yıl sonra konduğu bildirilmiştir(5). Travma,geçirilmiş cerrahi öyküsü, kronik akciğer hastalığı ve intratorasik basınç artışına neden olan durumlardan sonra meydana gelen toraks duvarı şişkinliklerinde akciğer herniasyonu tanısı akılda tutulmalıdır. Solunum sıkıntısı ve strangülasyon oluşabilen olgular acil cerrahi müdahale gerektirir ve tanıda radyoloğun dikkati önemlidir. Bu olguda da geçirilmiş cerrahi sonrası ortaya çıkan akciğer herniasyonu olgusu sunulmuştur.

Anahtar kelimeler: Akciğer, herniasyon,bilgisayarlı tomografi

Kaynaklar

1. Weissberg D, Refaely Y. Hernia of the lung. Ann Thorac Surg 2002; 74: 1963-6.
2. Sonett JR, O'Shea MA, Caushaj PF, Kulkarni MG, Sandstrom SH. Hernia of the lung: Case report and literature review. Ir J Med Sci 1994; 163: 410-2.
3. Bikhcandani J, Balters MW, Sugimoto JT. Conservative management of traumatic lung hernia. Ann Thorac Surg 2012; 93: 992-4.
4. Jastrow KM 3rd, Chu D, Jaroszewski D, Huh J, Bakaeen F. Posterior lung herniation after a coughing spell. Cases J 2009; 2:86.
5. Temes RT, Talbot WA, Green DP, Wernly JA. Herniation of the lung after video-assisted thoracic surgery. Ann Thorac Surg 2001; 72: 606-

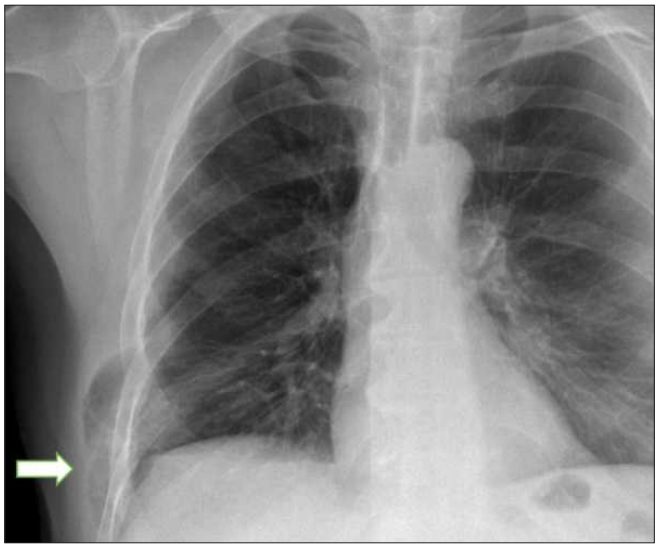

Resim a. PA Akciğer Grafisinde; sağ akciğer alt zon lateral kesimde cilt altına herniye görünümdeki akciğer dokusu izlenmektedir (ok).



Resim b. Toraks BT'de; aksiyel görüntüde, toraks sağ lateral duvardan cilt altına herniye akciğer dokusu izlenmektedir(ok).



Resim c. Toraks BT'de; rekonstrükte koronal görüntüde, toraks sağ lateral duvardan cilt altına herniye akciğer dokusu izlenmektedir (ok).



Resim d. Toraks BT'de; sağ akciğerin oblik-sagittal rekonsrükte görüntüsünde, hernisyonun anteroposterior uzanımı izlenmektedir.

Toraks Radyolojisi

PS-524

MOUNİER-KUHN SENDROMU (TRAKEABRONKOMEGALİ): KLİNİK BULGU VERMEYEN OLGU.

Merter Keçeli, Meral Büyükterzi, Özgür Öner, Vefa Öner

TC SBÜ Konya Eğitim ve Araştırma Hastanesi, Radyoloji Bölümü

Giriş: Mounier-Kuhn Sendromu (MKS) veya trakeo-bronkomegali, elastik fibriler atrofi veya lif yokluğu sonucu gelişir. Trakea, ana bronş ve birinci ile dördüncü dallanma dzüeyinde bronşlarda düz kasların incelmesi ile karakterize nadir bir hastalıktır. Flask hava yolları inspirasyon sırasında genişler ve ekspirasyon sırasında çökebilir (1). Klinik olarak tekrarlayan solunum yolu enfeksiyonları, sekresyon birikimi ve öksürük ile karakterizedir (1,2).

Olgu: Pankreas malignitesi değerlendirmesi ve olası metastazın araştırılması için yapılan torakoabdominal bilgisayarlı tomografi (BT) incelemesinde, trakeada insprasyon ve eksprasyon fazında değişiklik göstermeyen çap artışı ve geniş tabanlı divertiküler oluşumlar saptandı. Her iki ana bronş duvarında ondülasyon ve çap atışı görüldü. Parankimal patoloji ve bronşektazi formu ayırdedilmedi. Olgunun öyküsünde 30 yıllık yoğun sigara içme öyküsü olduğu öğrenildi. Sık solunum yolu enfeksiyonu dışında, solumun yollarına ait hiçbir yakınması olmadığı öğrenildi. Solunum fonksiyon testlerinde (SFT) tıkanma paterni saptanmadı. İnceleme sırasında parankimal patoloji, konsolüdasyon ya da destrüksiyon saptanmadı. BT bulguları ile Mounier-Kuhn Sendromu tanısı aldı.

Tartışma: MKS tanısı, trakeanın ve sağ ve sol ana bronşların çapları 2,5cm'nin üzerinde olduğunda konabilir (1,2). Trakeal divertikül oluşumu ve bronşektazi ile ilişkilidir. Trakeal divertikül, trakeal duvarın artmış kompliansı ve redundan membranöz bir dokunun gelişmesinden kaynaklanır (4). Erkeklerde, 3. ve 4. dekadda daha sıktır. Kesin prevalans belirlenememiştir (1-3). Hava kirleticilerinin ve tütün dumanının solunması ile ilişkili bağ doku zayıflığının, önde gelen risk faktörü olduğu düşünülmektedir (1).

Hastalık klinik bulgularla birlikte toraks radyogramı ile tanınabilir. BT ile yapılan değerlendirmede, etkilenen hava yollarında genişleme ve divertikül oluşumu daha doğru değerlendirme sağlar (5). Bu sendromda, bronşial sekresyon birikimi, staz sonucu tekrarlayan solunum yolu enfeksiyonlarına yol açar. Enfeksiyon fonksiyonel hasarlar le sonuçlanır (1,3). SFT'de tıkanma paterni, artan rezidüel hacim ve azalmış CO2 difüzyon, fibrozise bağlı bulgular saptanır (1). Tedavi genellikle solunum fizyoterapisi, tekrarlayan enfeksiyonlar ve tütün kullanımı bırakma için uygun antibiyotik tedavisi ile destekleyicidir. Ekspiratuar kollapsı önlemek için trakeal stent denenebilir (6).

Sonuç olarak, tekrarlayan solunum yolu enfeksiyonları ve öksürüğü olan, toraks radyogramında trakeal çapı artışı saptanan hastalarda MKS arttırılmalıdır. Toraks BT ya da yüksek çözünürlüklü bilgisayarlı tomografi, bronşektai gibi eşilkçi anormalliklerin değerlendirilmesinde önemli bir rol oynar.

Anahtar kelimeler: Trakeobronkomegali, Mounier-Kuhn Sendromu, görüntüleme

Kaynaklar

1. Menon B, Aggarwal B, Iqbal A. Mounier-Kuhn syndrome: report of 8 cases of tracheobroncho-megaly with associated complications. South Med J. 2008;101:83-7.
2. Nóbrega BB, Figueiredo SS, Cavalcante LP, et al. Traqueobroncomegalia (síndrome de Mounier-Kuhn): relato de caso e revisão da literatura. Radiol Bras. 2002;35:187-9
3. Webb EM, Elicker BM, Webb WR. Using CT to diagnose nonneoplastic tracheal abnormalities: appearance of the tracheal wall. AJR Am J Roentgenol. 2000;174 (5): 1315-21.
4. Shin MS, Jackson RM, Ho KJ. Tracheobroncho-megaly (Mounier-Kuhn syndrome): CT diagnosis. AJR Am J Roentgenol. 1988;150:777-9.
5. Sorenson SM, Moradzadeh E, Bakhda R. Repeated infections in a 68-year-old man. Chest. 2002;121: 644-6.
6. Collard P, Freitag L, Reynaert MS, et al. Respiratory failure due to tracheobronchomalacia. Thorax. 1996;51:224-6.

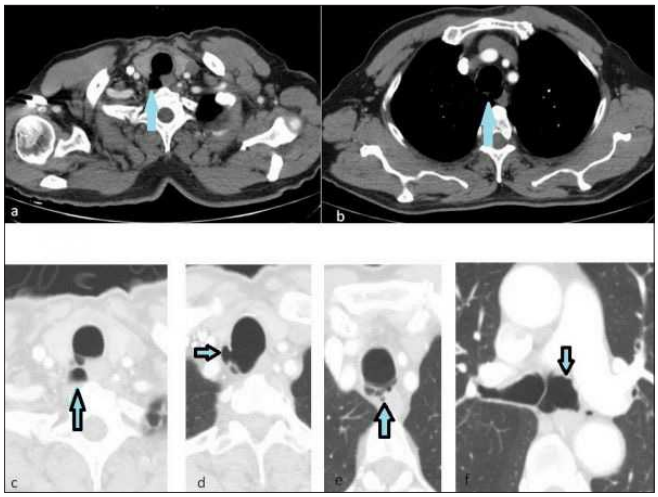

Resim 1. İVKM uygulaması sonrası elde edilen toraks BT incelemesi, mediasten penceresi (a ve b) ve parankim penceresinde (c-f) trakeal çap artımı ve hava yolu duvarında divertiküller görülmektedir (oklar).

Toraks Radyolojisi

PS-525

PRİMER PULMONER LENFOMA OLGU SUNUMU

Rukan Matsar, Cihan Akgül Özmen, Emrah Öz

Dicle Üniversitesi Tıp Fakültesi Hastanesi Radyoloji AD

Giriş ve Amaç: Primer pulmoner lenfoma, akciğer parankimi ve/veya bronşiyal anormal klonal lenf hücresi proliferasyonu içeren ekstranodal orijinli bir hastalıktır. Primer akciğer lenfoması tüm primer akciğer tümörlerinin <%0.5'ini oluşturan nadir bir hastalıktır. Mukoza ile ilişkili lenfoid doku tipi primer akciğer marjinal bölgesi lenfoması vakaların %70 ila %80'ini oluşturur. Daha az sıklıkla ise B hücreli lenfomalar görülür. Bu grubu diffüz büyük B hücreli lenfoma, lenfomatoid granülomatoz, plazmasitoma ve diğer küçük lenfositik lenfomaları içerir.

Radyolojik olarak PLL, pnömoni, akciğer karsinomu veya metastazı taklit edebilir. Genellikle peribronkovasküler nodüller ve kitleler veya antibiyotik tedavisine yanıt vermeyen konsolidasyon alanları ile kendisini gösterir. Nonspesifik görüntüleme özellikleri nedeniyle tanıyı koymada histolojik doğrulama zorunludur.

Bilinen malignitesi olmayan, nonspesifik semptomları, PA akciğer röntgenogramında ve toraks BT'sinde konsolidasyon- kitle görünümü bulunan olgunun görüntüleme bulgularını sunmaktayız.

Olgu: 71 yaşında kadın hasta, dört yıldır var olan nefes darlığı şikayeti ile başvurdu. Ek olarak Raynaud fenomeni, ağız ve göz kuruluğu şikayetleri vardı. Bilinen skleroderma, KOAH, dekompanse sağ kalp yetmezliği tanıları ve ciddi pulmoner hipertansiyonu (PABs 90 mmHg) vardı.

Çekilen PA akciğer röntgenogramında sol akciğer üst-orta zonda nispeten düzgün sınırlı radyoopasite izlenmiştir (resim-1). İleri tetkik olarak yapılan toraks BT'de sol akciğer üst lobda yaklaşık 6.7x5 cm boyutlarında düzgün sınırlı içerisinde yer yer hava bronkogramları bulunan kitle lezyonu izlendi (resim-2). Çekilen PET-BT'de lezyonda SUVmax değeri 29.90 düzeyinde belirlenen FDG tutulumu izlendi.

Olguya yapılan transtorasik tru-cut biyopsi sonucu yüksek dereceli B hücre infiltrasyonu-Büyük B hücreli lenfoma olarak raporlandı.

Tartışma: Akciğerlerde lenfoproliferatif hastalık, çoğunlukla Hodgkin ya da Hodgkin dışı lenfomanın kan yoluyla akciğere yayılması veya hiler ya da mediastinal bölgeden direkt invaziyonu şeklinde sekonder olarak ortaya çıkabilir. Mediastinal parankimal veya endobronşiyal yerleşimli olabilmektedir. Primer akciğer lenfoması ise, tanı sırasında veya tanıyı izleyen ilk üç ayda ekstrapulmoner tutulum olmadan bir ya da her iki akciğerlerin ve/veya bronşların

malign klonal lenfoproliferasyonudur.. Primer akciğer lenfoması tüm primer akciğer tümörlerinin <%0.5'ini oluşturan nadir bir hastalıktır. En sık düşük dereceli B- hücreli lenfoma görülür. Oldukça nadir görülmesi, asemptomatik veya non-spesifik solunumsal semptomlarla seyretmesi nedeniyle gözden kaçırılmaması, radyolojik olarak kitle veya konsolidasyonlarla seyretmesi nedeniyle de birçok hastalığın ayırıcı tanısında düşünülmesi gerekmektedir.

Sonuçlar: Sonuç olarak, non-spesifik konstitüsyonel semptomlarla başvuran pulmoner kitle veya konsolidasyon radyolojisine sahip olgularda nadir de olsa primer pulmoner lenfoma tanısı da düşünülmelidir.

Anahtar kelimeler: primer pulmoner lenfoma, B hücreli lenfoma, Büyük B hücreli lenfoma

Kaynaklar

1. Pina-Oviedo S, Weissferdt A, Kalhor N, Moran CA. Primary Pulmonary Lymphomas.
2.Zhao Q1, Wei S1, Li X1, Zhou Q1, Chen J1. Primary pulmonary lymphoma
3. Kligerman SJ1, Franks TJ2, Galvin JR3. Primary Extranodal Lymphoma of the Thorax.
4. Ziqiang Zhu, Wei Liu, Omar Mamlouk, James E. O'Donnell, Debabrata Sen, and Boris Avezbakiyev Primary Pulmonary Diffuse Large B Cell Non-Hodgkin's Lymphoma
5. Prakash G, Sharma A, Raina V, et al. Bcell non-Hodgkin's lymphoma
6. Martelli M, Ferreri AJ, Agostinelli C, Di Rocco A, Pfreundschuh M, and Pileri SA. Diffuse large B-cell lymphoma
7. Boussios S, Zerdes I, Vassou A, et al. Extranodal diffuse large B-cell lymphomas
8. Li S, Young KH, Medeiros LJ. Diffuse large B-cell lymphoma
9.Diffüz Büyük B Hücreli Lenfomalar-Klinik ve Tedavi Burhan FERHANOĞLU İstanbul Üniversitesi Cerrahpaşa Tıp Fakültesi
10. Kubisa B, Bochenska A, Piotrowska M, et al. Primary pulmonary mucosa-associated lymphoid tissue lymphoma
11. National Cancer Institute sponsored study of classifications of non-Hodgkin's lymphomas: summary and description of a working formulation for clinical usage. The Non-Hodgkin's Lymphoma Pathologic Classification Project. Cancer.
12. Addis BJ, Hyjek E, Isaacson PG. Primary pulmonary lymphoma:
13. Cardenas-Garcia J, Talwar A, Shah R, Fein A. Update in primary pulmonary lymphomas.
14. Cordier J-F, Chailleux E, Lauque D, Primary pulmonary lymphomas

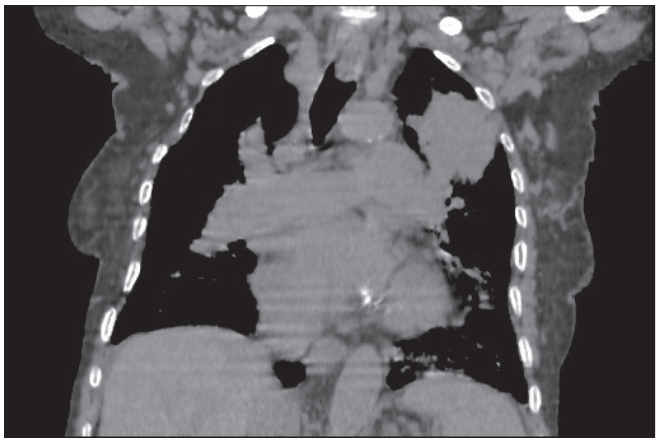

Resim 1. BT – mediasten penceresi koronal kesit Sol akciğer üst lobda yaklaşık 6.7x5 cm boyutlarında düzgün sınırlı içerisinde yer yer hava bronkogramları bulunan konsolisyon- kitle

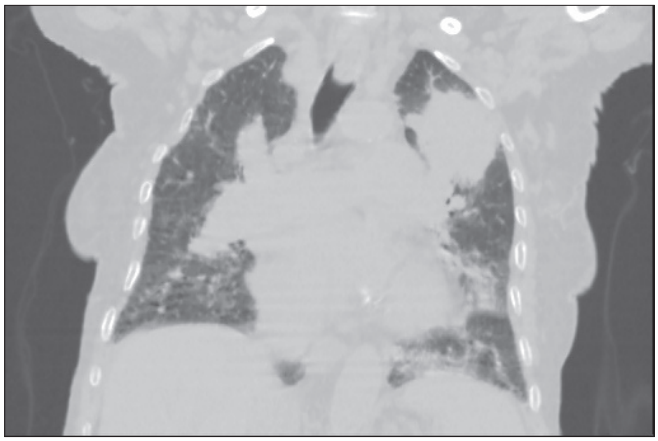

Resim 2. BT – parankim penceresi koronal kesit Sol akciğer üst lobda yaklaşık 6.7x5 cm boyutlarında düzgün sınırlı içerisinde yer yer hava bronkogramları bulunan konsolidasyon - kitle

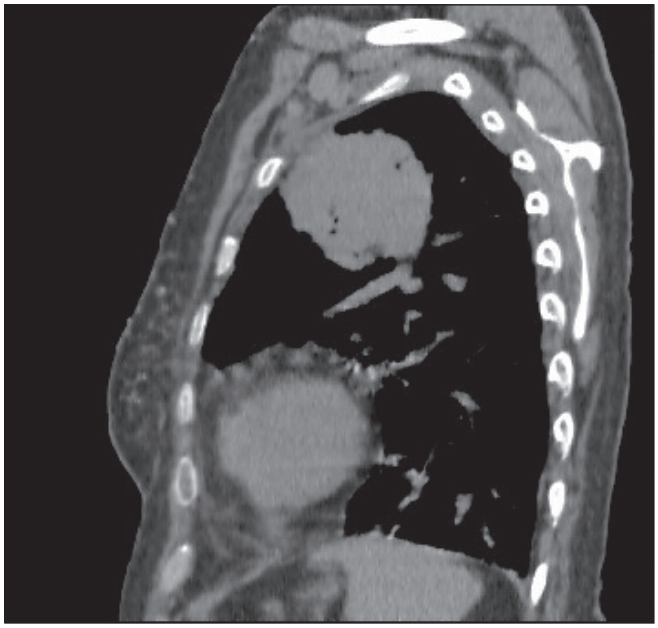

Resim 3. BT – mediasten penceresi sagital kesit Sol akciğer üst lobda yaklaşık 6.7x5 cm boyutlarında düzgün sınırlı içerisinde yer yer hava bronkogramları bulunan konsolisyon- kitle

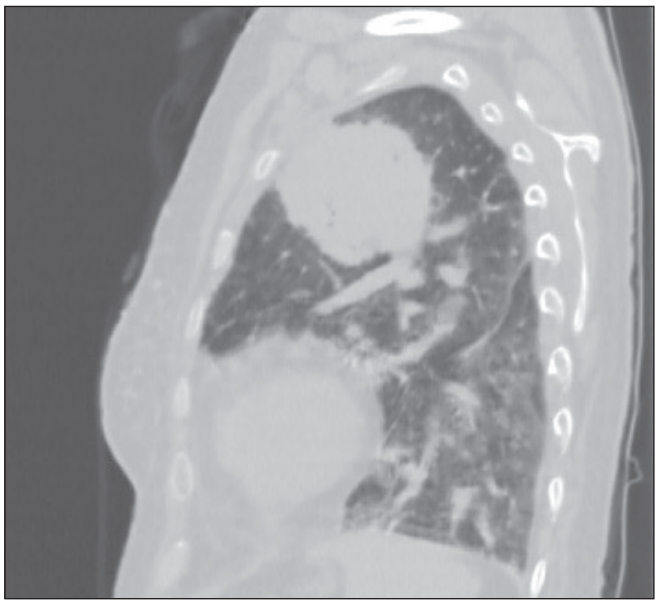

Resim 4. BT – parankim penceresi sagital kesit Sol akciğer üst lobda yaklaşık 6.7x5 cm boyutlarında düzgün sınırlı içerisinde yer yer hava bronkogramları bulunan konsolidasyon - kitle

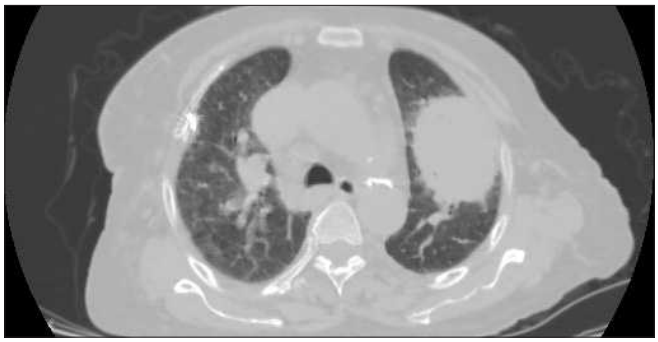

Resim 5. BT – parankim penceresi aksiyal kesit Sol akciğer üst lobda yaklaşık 6.7x5 cm boyutlarında düzgün sınırlı içerisinde yer yer hava bronkogramları bulunan konsolidasyon - kitle

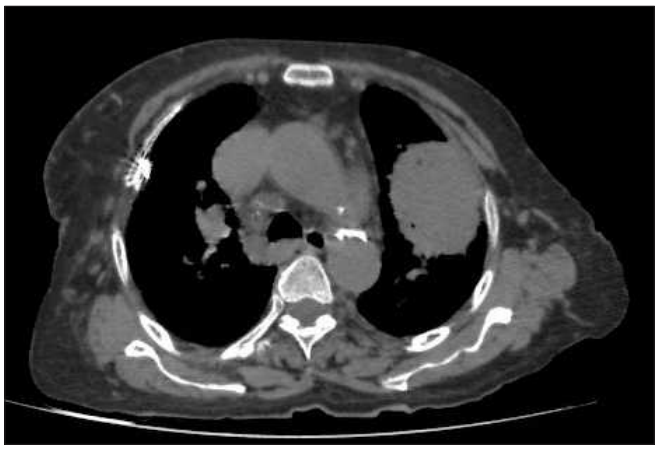

Resim 6. BT – mediasten penceresi aksiyal kesit Sol akciğer üst lobda yaklaşık 6.7x5 cm boyutlarında düzgün sınırlı içerisinde yer yer hava bronkogramları bulunan konsolisyon- kitle



Resim 7. PA-Akciğer grafisi Sol akciğer üst-orta zonda nispeten düzgün kontürlü radyoopasite

Toraks Radyolojisi

PS-526

PNÖMONİ'Yİ TAKLİT EDEN AKCİĞER ADENOKARSİNOMLU VAKA

Zeynep Nur Akyol Sarı, Şamil Aliyev, Atadan Tunacı

İstanbul Üniversitesi İstanbul Tıp Fakültesi

Giriş ve Amaç: Akciğer adenokanseri mukozal glandlardan köken almaktadır.Sigara, aile öyküsü ve bazı kimyasal maruziyetler etyolojide rol almaktadır.Toraks BT incelemede adenokanser morfolojileri farklılık göstermekte olup ayırıcı tanıda enfeksiyöz inflamatuar patolojiler bulunabilmektedir.Yazımızda farklı merkezlerde pnömoni tanısı düşünülerek antibiyoterapiler düzenlenen fakat yanıt alınamaması üzere mükerrer biyopsiler sonucu adenokanser tanısı alan olgumuzu sunmaya çalışacağız.

Olgu Sunumu: 39 yaşındaki halsizlik, ateş ve öksürük şikayetleri bulunan erkek olgu 2017 yılından beri pnömoni düşünülerek tedavi edilip bulguların sebat etmesi nedeniyle çekilen toraks bt de pnömoni ile uyumlu olarak değerlendirilmiş.Yapılan BAL ve bronkoskopik biyopsiler ilk seferlerinde sonuç vermeyince 2019 ocak tarihine merkezimize başvurmuştur.

Olguda akciğer grafisinde bilateral ac orta ve alt zonlarda yaygın opasite alanları izlenmiştir..(resim a).Toraks BT incelemesinde ise bilateral akciğer parankinde multipl sayıda santral ve periferik yerleşimli etrafında buzlu cam dansitesinde alanlar görülen nodüler lezyonlar izlenmiştir. Belirtilen nodüler infiltrasyonlaın santralinde yer yer kistik nekrotik görünümler mevcuttur. Ayrıca sağ akciğer alt lobda kistik bronşektazi alanlari ve içerisinde hava bronkogramları olan yaygin konsolide görünümler ve eşlik eden buzlu cam dansitesinde alanlar mevcuttur izlenmiş olup, sağ akciğer alt loba giden bronş lumenlerinde yoğun içerik ve yer yer mukoid impaksiyonlar izlenmektedir. ayrica her iki akciğer alt loblarda belirgin olmak üzere multiple sayıda subsantimetrik kistik lezyonlar izlenmektedir. Görünüm pnömoni ve akciğer kanseri açısından kuşkulu olarak değerlendirilmiştir.(resim b, c,d)

Bronkoskopik biyopsi sonucu yetersiz materyal gelmiştir.

Devam eden malignite kuşkusu nedeniyle ileri değerlendirme amaçlı PET BT çalışmasında infiltrasyon tarzı konsolide lezyon alanlarında malignite düzeyinde yoğun FDG tutulumu (SUDmax:13.9) saptanmıştır. (resim e).İkinci bronkoskopik biyopsi adenokanser ile uyumlu olarak değerlendirilmiş olup ALK ve ROS1 FISH analiz sonuçları da negatif olarak sonuçlanmıştır.

Tartışma: Akciğer adenokarsinomu klinik olarak ve toraks bt incelemelerinde enfeksiyonu taklit edip karışabilmektedir.Toraks BT'de bize malignite düşündüren bulgular arasında patolojik lenf nodları,-komşu yapılara invazyon, mikrolobülasyon, spiküle kontur, kalın cidar ve kavitasyon içeren nodül bulunmaktadır1,2.Olgunun eşlik eden semptom kliniği,süresi ve laboratuar verileri de değerlendirilmelidir.

Olgumuzdaki vaka genç ve pnömoni semptomları ile prezente olan bir hastadır.Malignitesine eşlik eden olası pnömoni kliniğiyle farklı merkezlerde antibiyoterapi sonrası kısmi yanıtın izlendiği, küratif sonuç alınamayan olgumuz; farklı merkezlerde benzer yol izlendiği için vakit kaybı yaşamıştır.Tedaviye yanıtsız pnömoni düşünülen olgularda vakit kaybetmeden farklı biyopsi metodlarına başvurulmalıdır.Lezyon yerleşim yerine bağlı olarak bronkoskopi, TTİİAB, VATS veya açık akciğer biyopsine başvurulmalıdır3.Olgumuzda yalnızca bronkoskopik örnekleme metodları uygulanmıştır ve tanısal gelmemesi durumunda diğer metodlara başvurulmaması nedeniyle vakit kaybettirici olmuştur.

Sonuç: Tedaviye rağmen sebat eden öksürük,nefes darlığı,kilo kaybı gibi semptomları bulunan olgularda toraks BT'de de pnömoni benzeri görünüm izlendiğinde aklımıza akciğer adenokarsinomu gelmelidir.

Anahtar kelimeler: Pnömoni, akciğer adenokarsinomu, Toraks BT

Kaynaklar

1. Madhusudhan KS, Gamanagatti S, Seith A, Hari S. Pulmonary infections

mimicking cancer: report of four cases. Singapore Med J 2007;48(12):e327–e331
2. Kiyomi Furuya, Kotaro Yasumori, Sadanori Takeo, Ikuo Sakino, Noriko Uesugi, Seiya Momosaki, Toru Muranaka.Lung CT: Part 1, Mimickers of lung cancer--spectrum of CT findings with pathologic correlation.American Journal of Roentgenology 2012 199:4, e454-e463
3.Serdar Evman, Korkut Bostanci, Mustafa Yuksel. Infection or Malignancy? Malignant Pulmonary Mass Mimicking Pneumonia.Surg J 2016; 02(01): e11-e13



Resim 1. Aksiyel mediasten penceresinde sağ akciğerde yaygın konsolide alanlar ve mediastinal, hiler patolojik boyutta lenf nodları



Resim 2. PA akciğer grafisinde sağ akciğerde daha belirgin olmak üzere yaygın opasite artışları.

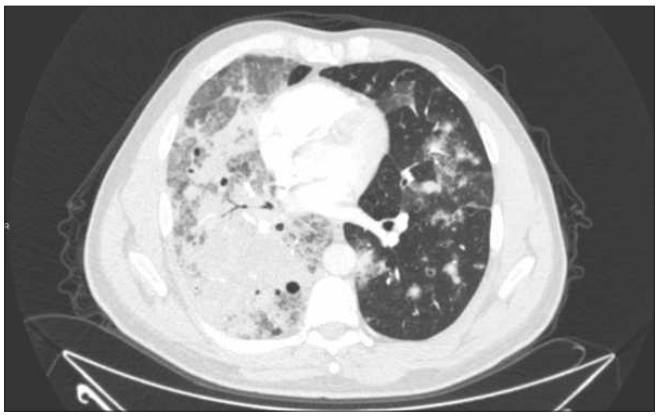

Resim 3. Aksiyel parankim penceresinde sağ akciğerde hava bronkogramları içeren yaygın konsolide alanlar ve sol akciğerde buzlu cam dansitesinde infiltrasyon alanları



Resim 4. Koronal parankim penceresinde sağ akciğerde hava bronkogramları içeren yaygın konsolide alanlar ve sol akciğerde buzlu cam dansitesinde infiltrasyon alanları

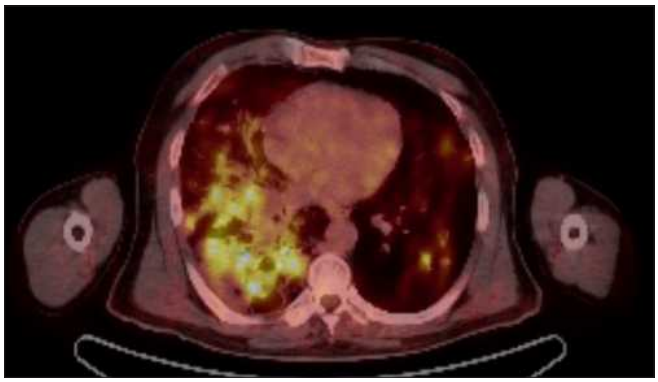

Resim 5. Füzyon PET-BT görüntüsünde konsolidasyon sahalarına karşılık gelen FDG tutulıum sahaları

Toraks Radyolojisi

PS-527

PULMONER VENÖZ DÖNÜŞ ANOMALİSİ ('SCİMİTAR' SENDROMU) ANOMALOUS PULMONARY VENOUS RETURN ('SCİMİTAR' SYNDROME)

Eshgin Sahibli, Ezgi Kara, Zuhal Bayramoğlu
İstanbul Üniversitesi Tıp Fakültesi Hastanesi - Çapa

Giriş ve Amaç: 'Scimitar' sendromu (Pulmoner Venolober sendrom); nadir görülen sağ pulmoner venlerin vena kava inferior veya sağ atriuma açılması ile karakterize bir tam veya parsiyel pulmoner venöz dönüş anomalisidir (1,2). Bu sendroma bronşiyal ve kardiyak anomali (dekstrokardi), sağ akciğer ve sağ pulmoner arter hipoplazisi ve pulmoner sekestrasyon (akciğerin anormal sistemik arteriyel kanlanması) gibi anomaliler de eşlik edebilir. Tanı konulması ve tedavi planlaması açısından bu sendroma ait radyolojik bulguların tanınması önemlidir.

Olgu Sunumu: Sağlıklı anneden 39 haftalık ve 2730 gram C/S ile doğan 27 günlük yenidoğan bebek acil servise emerken yorulma, morarma ve terleme şikayeti ile getirildi.

Fizik muayenesinde ve laboratuvar değerlerinde patolojik bulgu saptanmadı. Postero-anterior (PA) akciğer grafisinde, sağ akciğerde hacim kaybı ve sağ akciğer alt alanında kalbin sağ kenarı boyunca kama şeklinde opasite artışı (Scimitar (Türk palası) bulgusu) (3,4) ve kalp gölgesinde sağ tarafa doğru yer değiştirme olduğu izlendi

(Resim 1). Hastaya yapılan ekokardiyografide sağ kalp boşluklarında dilatasyon ve pulmoner hipertansiyon saptandı. Kontrastlı toraks bilgisayarlı tomografi (BT) incelemesinde; sağ taraf superior ve inferior pulmoner venin vena kava inferiora anormal olarak drene olduğu, sağ pulmoner arterin sola göre hipoplazik olduğu ve abdominal aortadan orjin alan Majör Aorto-pulmoner kollateral arter (MAPCA) dikkati çekmektedir (Resim 2 ve Resim 3). Hasta radyolojik olarak bu bulgularla Scimitar Sendromu tanısı aldı.

Tartışma ve Sonuç: Scimitar sendromu eşlik eden diğer anomalilere bağlı olarak farklı klinik tablolar ile prezente olan ve nadir görülen bir pulmoner venöz dönüş anomalisidir. Yıllık görülme sıklığı 100.000'de 1–3 olarak kabul edilmektedir (5,6). Sendromun patogenezi net olarak bilinmemektedir ancak ön planda embriyogenez esnasında akciğerlerin tomurcuklanmasında ve pulmoner gelişimde bir anormallik ile ilgili olduğu kabul edilmektedir (7).

Bu sendromda anormal pulmoner venöz dönüş daha sıklıkla inferior vena kavaya olmakta, daha az sıklıkla ise sol atriyuma ya da koroner sinüse olmaktadır. Ek olarak anormal sistemik arteriel kanlanma ve etkilenen taraf akciğerde hipoplazi, sağ pulmoner arter hipoplazisi, anormal bronşiyal dağılım ve lobasyon,kardiyak yapılarda sağa deviyasyon, dekstrokardi, atrial septal defekt ve ventriküler septal defekt gibi ek anomaliler ile birliktelik görülebilmektedir (8,9,10).

Radyolojik olarak Postero-anterior (PA) grafisinde Scimitar (Türk palası) bulgusu karakteristiktir (3,4). Bu bulgu anormal pulmoner venöz drenaja bağlı, kalbin sağ kenarında izlenen opasitenin kıvrık uçlu Türk palasına benzetilmesidir. Olgumuzun PA akciğer grafisinde bu karakteristik bulgu izlenmiştir.

Tedavi planlaması hastaların semptomları ve hastalığın derecesine göre yapılır. Asemptomatik veya hafif semptomları olan olgularda cerrahi girişim gerekli değildir. Cerrahi için endikasyonlar ; pulmoner hipertansiyon ve kalp yetmezliği yol açan belirgin sol-sağ şantı olan hastalar, tekrarlayan akciğer enfeksiyonu geçiren ve hemoptizisi olan hastalar ve sağ akciğerde belirgin hipoplazisi olan olgularda düşünülebilir (11). Bizim olgumuzda sağ akciğerde hipoplazi ve pulmoner hipertansiyon olmasına rağmen klinik tablosunun hafif olması nedeniyle ön planda cerrahi düşünülmedi. Hastamız yenidoğan yoğunbakımında takip edilmektedir.

Anahtar kelimeler: Scimitar sendromu, pulmoner ven, pulmoner hipertansiyon

Kaynaklar

1. Baran R, Kır A, Tor MM, et al. Scimitar syndrome: Confirmation of diagnosis by a noninvasive technique (MRI). Eur Radiol 1996; 6: 92-4.
2. Sinzig M, Scheer J, Willi UV. Langer-Giedion syndrome associated with scimitar syndrome. Pediatr Radiol 1999; 29: 218-20.
3. Dupuis C, Charaf LAC, Brevière GM, et al. Theadult form of scimitarsyndrome. Am J Cardiol 1992; 70: 502-7.
4. Takeda S, Imachi T, Arimitsu K, et al. Twocases of scimitarvariant. Chest 1994; 105: 292-3.
5. Gudjonsson U, Brown JW. Scimitar syndrome. Semin Thorac Cardiovasc Surg Pediatr Card Surg Annu 2006; 9:56-62.
6. Clements BS, Warner JO. Pulmonary seques tration and related congenital bronchopulmonary vascular malformations: nomen clature and class ification based on anatomic alan dem bryological considerations. Thorax 1987; 42:401–8.
7. Neill CA, Ferencz C, Sabiston DC, Sheldon H. The familial occurrence of hypoplastic right lung with systemic arterial supply and venous return, "scimitar syndrome". Bull Johns Hopkins Hosp 1960; 107:1–21.
8. Khan A, Ring NJ, Hughes PD. Scimitar syndrome (congenital pulmonary venolobar syndrome). Postgrad Med J 2005; 81:216.
9. Vida VL, Padrini M, Boccuzzo G, Agnoletti G, Bondanza S, Butera G, et al. Natural history and clinical outcome of "uncorrected" scimitar syndrome patients: a multicenter study of the italian society of pediatric cardiology. Rev Esp Cardiol (Engl Ed) 2013; 66:556-60.

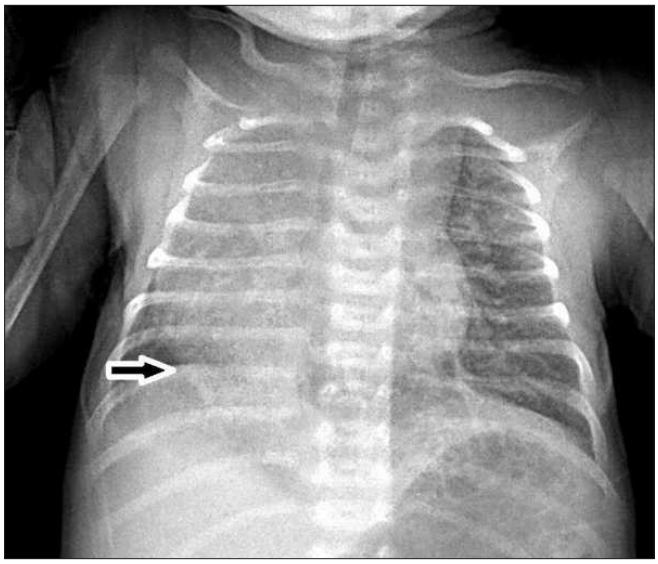

Resim 1. PA akciğer grafisinde Scimitar (Türk palası) bulgusu (beyaz ok) ve kalp gölgesinde sağ tarafa doğru yer değiştirme

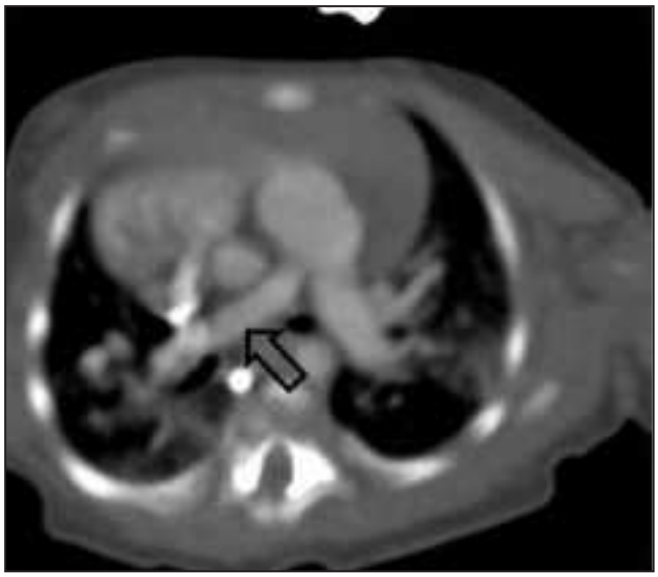

Resim 2. Kontrastlı toraks BT'de sağ pulmoner arterin sola göre hipoplazik görünümü (siyah ok)

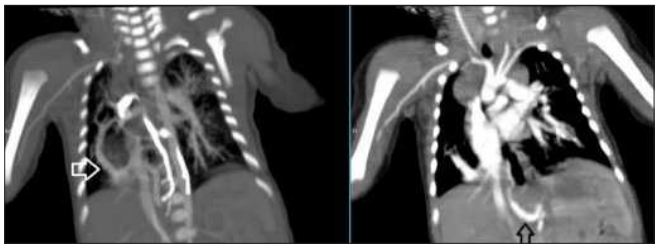

Resim 3. Kontrastlı toraks BT'de sağ taraf pulmoner venlerin vena kava inferiora anormal olarak drene olması (beyaz ok) ve abdominal aortadan orjin alan Majör Aorto-pulmoner kollateral arter (MAPCA) (siyah ok)

Toraks Radyolojisi

PS-528

PEDİATRİK OLGUDA NADİR BİR SAĞ ÜST KADRAN AĞRISI NEDENİ: AMPİYEM

Hasan Gündoğdu, Kemal Panç, Ahmet Topak, Elif Arzu Özen, Esat Kaba

Recep Tayyip Erdoğan Üniversitesi Tıp Fakültesi Radyoloji AD.

Giriş ve Amaç: Plevral ampiyem, plevral boşlukta pürülan sıvı varlığı olup çocuklarda pnömoninin bilinen ve sık bir rastlanan komplikasyonudur (1). Akut bakteriyel pnömoni ile hastaneye yatırılan vakaların %40-50'sinde parapnömonik efüzyon geliştiği bildirilmektedir (2).

Ampiyem,plevral kaviteyi yaygın olarak tutabileceği gibi, septalarla bölünerek lokalize de olabilir. Ampiyem gelişen pnömoni olgularında hastanede yatış süresi uzamakta, mortalite artmaktadır (3). Bu yüzden parapnömonik sıvılar, erken dönemde uygun görüntüleme yöntemleri ile tespit edilmeli, uygun antibiyotikler verilmeli ve gerekirse drene edilerek, ampiyeme dönüşmesi engellenmelidir.

Sağ üst kadran ağrısı ile çocuk hastalıkları kliniğine başvuran beş yaşındaki kız hastada saptanan ampiyemin görüntüleme bulgularını sunmayı amaçladık.

Olgu Sunumu: Beş yaşında kız hasta, çocuk hastalıkları polikliniğine karın ağrısı şikayeti ile başvurdu.Yapılan fizik muayenede batın sağ üst kadranda hassasiyet mevcut idi.Solunum sistemi muayenesinde sağ akciğer alt lobda akciğer seslerinin hafif kabalaşması dışında diğer sistem muayeneleri normaldi.Biyokimya tahlillerinde WBC:19,900, Hgb:12.6, Plt:257.000, Crp:21,7 olarak saptandı.

Üst batın ultrasonografi(Usg) değerlendirilmesi için kliniğimize yönlendirildi.Üst batına yönelik yapılan usg de;karaciğer süperior kesimde,plevra ile ilişkili,akciğere doğru uzanımı izlenen,içerisinde yoğun içerik ve hava imajları izlenen,40x50 mm boyutlu,düzgün sınırlı koleksiyon saptandı (Resim 1).Olası akciğer patolojilerinin değerlendirilmesi amacıyla PA akciğer grafisi çekildi.

PA akciğer grafisinde;sağ akciğer alt lobta posterior kesim yerleşimli,hava-sıvı seviyelenmeleri izlenen,düzgün sınırlı opasite saptandı(Resim 2).Lezyonun bronşial ve plevral ilişkisinin değerlendirilmesi ve invaziv işleme kılavuzluk etmesi amacıyla Bilgisayarlı tomografi (BT) çekimi yapıldı.

BT'de;Sağ akciğer alt lob posterobazal segmentte yaklaşık 40x50 mm boyutlarında,kalın cidarlı,hava değerleri içeren,yoğun içerikli,broşlarla ilişkisi izlenmeyen,ampiyem ile uyumlu lezyon saptandı(-Resim 3).

Hastada lezyona yönelik drenaj işlemi yapıldı.İşlem sonrası kontrol grafide lezyon izlenmedi(Resim 4).

Tartışma ve Sonuç: Plevral efüzyon plevra hastalıklarının en sık rastlanan bulgusudur. Gelişmekte olan ülkelerde çocukluk çağında, plevral efüzyon ve ampiyem sıklıkla bakte riyel pnömoninin komplikasyonu olarak karşımıza çıkmaktadır. Efüzyon ve takiben ampiyem gelişimi pnömoni prognozunu kötüleştirerek hastanede kalış süresinin uzamasına ve morbiditede artışa neden olmaktadır (4,5).

Plevral ampiyem vakalarında en sık rastlanan bulgu ve yakınmalar öksürük, taşipne, ateş olup nadiren plevral boşlukta veya diyafragmaya komşu bir bölgede sıvı bulunması nedeniyle göğüs ağrısı, karın ağrısı ve kusma semptomlarına neden olabilir(4,6).

Üst kadran ağrısı şikayeti ile gelen pediatrik olgularda akciğer alt lob patolojileride akılda tutulmalıdır.Olguların değerlendirilmesinde ultrasonografi,direkt grafi ve BT tetkikleri kullanılarak doğru tanıya erişilebilir.

Plevral ampiyemin tedavisi multidisiplinerdir.Yakın hasta izlemini ve karmaşık ve sıklıkla birbiriyle çelişen klinik, radyolojik, biyokimyasal ve mikrobiyolojik bilgilerin doğru değerlendirilmesini gerektirir. Karmaşıklığı gittikçe artan bir seri invaziv işlem doğru zamanda, doğru olarak ve yinelenen klinik değerlendirme ve radyolojik araştırmalarla uyumlu olarak yapılmalıdır.

Anahtar kelimeler: Sağ üst kadran ağrısı,çocuk,plevral ampiyem,ultrasonografi,direkt grafi,bilgisayarlı tomografi

Kaynaklar

1. Management of parapneumonic effusions. An analysis of physician practice patterns. Heffner JE, McDonald J, Barbieri C, Klein J. Arch Surg 1995; 130: 433-8.
2. Pleural effusions and empyema. Wheeler JG, Jacobs RF. In: Feigin RD, Cherry JD, Demmler-Harrison GJ, Kaplan SL, eds. Textbook of Pediatric Infectious Diseases, 6th ed. Philadelphia: Saunders Elsevier, 2009:325-35.
3. Clinical presentation, processes and outcomes of care for patients with pneumococcal pneumonia. Brandenburg JA, Marrie TJ, Coley CM, et al. J Gen Int Med 2000;15:638-49
4. Epidemiology, presentation and treatment of pleural effusion. Mocelin HT, Fischer GB. Pediatr Respir Rev 2002;3:72234
5.. BTS guidelines for the management of pleural infection. Davies CWH, Gleeson FV, Davies RJO Thorax 2003;58:34971
6. Pediatric pneumonia. Lichenstein R, Suggs AH, Campbell J. Emerg Med Clin North Am 2003;21:437-51.



Resim 1. Ultrasonografide supradiyafragmatik yerleşimli,hipoekoik,koleksiyon alanı izlenmektedir.

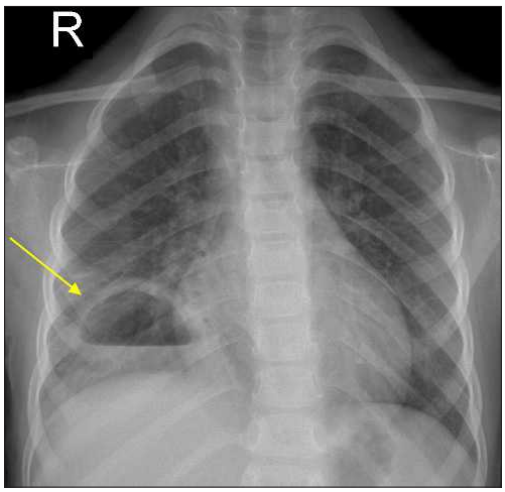

Resim 2. PA akciğer grafisinde,Sağ akciğer alt lobta hava sıvı seviyelenmeleri içeren opasite izlenmektedir.

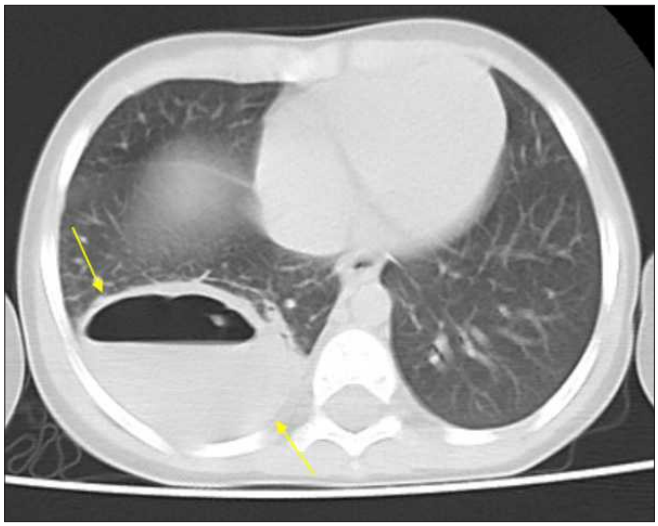

Resim 3. Aksiyal BT (parankim penceresi) de sağ akciğer alt lobda ampiyem ile uyumlu lezyon izlenmektedir.

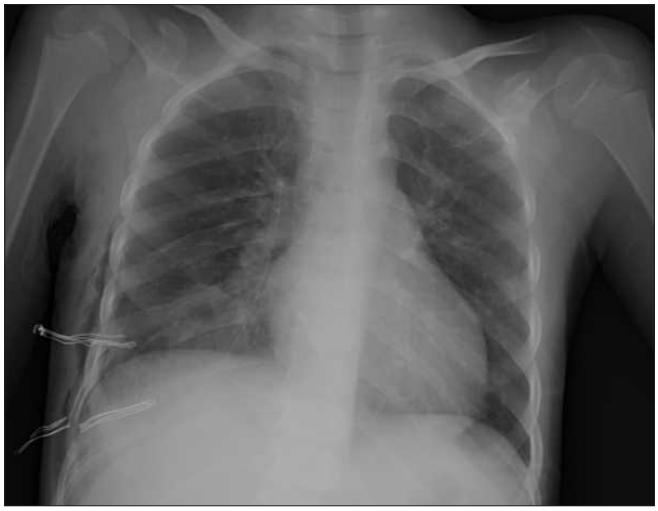

Resim 4. PA akciğer grafisinde,postoperatif dönemde lezyon izlenmemektedir

Toraks Radyolojisi

PS-530

NADİR GÖRÜLEN BİR OLGU: İNSİDENTAL SAPTANAN PANKREASIN TRANSHİATAL HERNİASYONU

Okan Gürkan, Mehmet Fatih Kaya, Cansu Girgin, Ferhat Çengel

İstanbul Gaziosmanpaşa Taksim Eğitim ve Araştırma Hastanesi,

Giriş ve Amaç: Hiatal herniler mediastenin en sık görülen hastalığıdır1. Hiatal herni, herhangi bir abdominal yapının, diaframın genişlemiş hiatusu aracılığıyla toraksa protrüde olmasıdır. Gastroözefagial bileşkenin yerleşim yeri ve herniasyon içeriğine göre 4'e ayrılır2. Tip 1 gastroözefagial bileşkenin hiatus aracılığıyla posterior mediastene yer değiştirmesi sonucu meydana gelir ve tüm hiatal hernilerin %95'ini oluşturur 3. Tip 2 fundusun hiatustan herniye olmasıyla oluşur. Parsiyel bir defekt olması nedeniyle gastroözefageal bileşke normal pozisyondadır. Tip 3, tip 1 ile tip 2'nin kombinasyonu ile oluşan mikst tip hernidir. Tip 4 hernide mide ile beraber bazı batın içi organlar da herniye olur.

Makalemizde mide ile birlikte pankreas herniasyonu görülen asemptomatik bir olgu takdim edilmiştir.

Olgu Sunumu: 93 yaşında kadın hasta, kalça ağrısı nedeni ile ortopedi kliniğine başvurdu. Yapılan muayenesinde hırıltılı solunum tespit edilmesi üzerine göğüs hastalıkları bölümüne konsülte edildi. Çekilen akciğer grafisinde herni açısından şüpheli bulgular olmasından dolayı toraksa yönelik bilgisayarlı tomografi (BT) çekildi. Toraks BT'sinde akciğer parankim bulgularının yanında solda mide ile pankreas gövde ve kuyruk bölümünün mediastene herniasyon gösterdiği izlendi. Hastanın gastroenterolojik şikayeti mevcut değildi.Yapılan özefagoskopisinde Z çizgisi distalinde büyük herni poşu gözlendi. Midenin değerlendirilmesinde antrumda seyrek erozyonlar saptandı. Pilor normaldi. Laboratuar incelemesinde lipaz ve amilaz normaldi.

Tartışma ve Sonuç: Tip 4 hiatal herniler tüm hiatal hernilerin %5-7'sini oluşturur4. Mide ile birlikte en sık kolon, ince barsak ve omentum herniasyonu görülür. Karın içeriğinin en az %30'unun herniasyon gösterdiği birçok büyük hiatal herni vakası sunulmuştur. Klasik hiatus hernisi semptomları, göğüs yanması, geğirme, mide bulantısı, abdominal ağrıdır.

Pankreas herniasyonu, treitz ligamanının pankreas başı ve duodenumu tutması nedeniyle çok nadir görülür[5]. En sık gövde ve kuyruk bölümü herniasyon gösterir. Çoğunluğu semptomatiktir. Bizim vakamızda da gövde ve kuyruk herniasyonu mevcuttu ancak asemptomatikti. American Endoskopik Cerrahlar Topluluğu 2013 kılavuzuna göre tamamı ile asemptomatik hiatal hernilerin cerrahi tedavisinde yaş ve komorbiditeler göz önünde bulundurulmalıdır[6]. Semptomatik hale gelmiş, herniasyon gösteren veya ektopik pankreas dokusunda da tedavi lokalizasyon ve komplikasyon çeşidine göre değişir. Komplikasyonlar arasında pankreatit, pseudokist formasyonu ve malign transformasyon[7] bulunur.

Klinisyenler, günlük pratikte asemptomatik Tip 4 hiatal herni olguları ile karşılaşabileceklerini akılda tutmalı ve ayırıcı tanıda yer vermelidirler.

Anahtar kelimeler: Pankreas, Herniasyon, Diafragmatik Herni

Kaynaklar

1. Awais O, Luketich JD. Management of giant paraesophageal hernia. Minerva Chir. 2009;64(2):159-168.
2. Mitiek MO, Andrade RS. Giant Hiatal Hernia. Ann Thorac Surg. 2010;89(6):S2168-S2173. doi:10.1016/j.athoracsur.2010.03.022
3. Schieman C, Grondin SC. Paraesophageal hernia: clinical presentation, evaluation, and management controversies. Thorac Surg Clin. 2009;19(4):473-484. doi:10.1016/j.thorsurg.2009.08.006
4. Grushka JR, Grenon SM, Ferri LE. A type IV paraesophageal hernia containing a volvulized sigmoid colon. Dis Esophagus. 2008;21(1):94-96. doi:10.1111/j.1442-2050.2007.00751.x
5. Chevallier P, Peten E, Pellegrino C, Souci J, Motamedi JP, Padovani B. Hiatal hernia with pancreatic volvulus: a rare cause of acute pancreatitis. AJR Am J Roentgenol. 2001;177(2):373-374. doi:10.2214/ajr.177.2.1770373
6. Kohn GP, Price RR, DeMeester SR, et al. Guidelines for the management of hiatal hernia. Surg Endosc. 2013;27(12):4409-4428. doi:10.1007/s00464-013-3173-3
7. Jeng K-S, Yang K-C, Kuo SHF. Malignant degeneration of heterotopic pancreas. Gastrointest Endosc. 1991;37(2):196-198. doi:10.1016/S0016-5107(91)70687-1

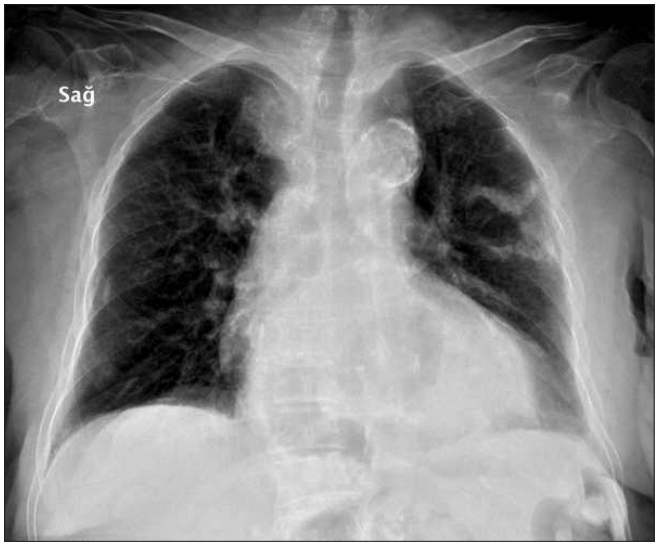

Resim a. Akciğer grafisinde retrokardiak opasite

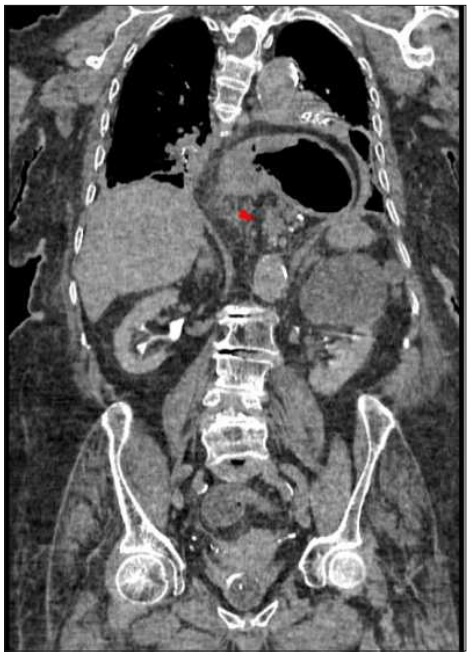

Resim b. Bilgisayarlı tomografide koronal görüntüde geniş bir herni kesesinden uzanan mide ve pankreas kuyruk ile gövde kısmı görülüyor



Resim c. Sagital görüntü



Resim d. Aksiyel görüntü

Toraks Radyolojisi

PS-531

KONTRASTSIZ TOMOGRAFİLERDE GÖZDE KAÇABİLEN NADİR BİR ANOMALİ: PULMONER HİPOPLAZİ

Ramazan Çelik, Mesut Özgökçe, Leyla Turgutçoban, Mehmet Yüksek

Van Yüzüncü Yıl Üniversitesi Radyoloji AD, Dursun Odabaş Tıp Merkezi

Giriş: Pulmoner hipoplazi(PH) değişen oranlarda akciğer parenkimi, bronş ve pulmoner arterin az gelişmesi durumudur. Hipoplazinin ağırlığına bağlı olarak hastalar asemptomatik olabileceği gibi ağır solunum zorluğuyla da başvurabilir. Hastalık genellikle belirtilerini neonatal veya çocukluk çağında gösterir. Erişkin yaşlarda saptanan olgular da bulunmaktadır.Nefes darlığı, öksürük, balgam şikâyetleri ile başvuran 69 yaşında erkek hastanın toraks Bilgisayarlı Tomografisi(BT)'nde sol pulmoner arterin yokluğuna dikkat çekmeyi amaçladık

Olgu: 69 yaşındaki erkek hasta toraks BT sinde sol pulmoner arterin sol hiler bölgede künt sonlandığı ve beraberinde volüm kaybı dikkati çekmiştir.(Şekil1)

Monaldi akciğerin gelişim bozukluklarını 4 kategoriye ayırır(1) Grup 1: Trakeada bifurkasyon yoktur. Grup 2: Sadece rudimenter ana bronş bulunur. Grup 3:Ana bronşun gelişiminden sonra gelişmenin durması. Grup 4: Küçük segment ve subsegmental bronşların tamamlanmayan gelişimidir. Boyden ise gelişim bozukluklarının üç şekilde incelenebileceğini bildirir (2): 1-agenezi (akciğer dokusunun tam yokluğu) 2- aplazi (akciğer dokusunun olmaması ama rudimenter bronşun varlığı) 3-hipoplazi(tüm akciğer yapıları bulunur ama az gelişmiştir) Sunulan olgu Monaldi sınıflamasına göre Grup 3, Boyden'in sınıflamasına göre de hipoplaziktir.

Tartışma: PH değişen oranlarda akciğer dokusunun azalmış şekilde gelişme göstermesidir. PH de lobların sayısı normaldir ana bronş ağacı kesilmiş ve deformedir (3).

Bronşial ağacın gelişimi intrauterin 26-31.günlerde meydana gelir. PH nedenleri primer (idiopatik) ve sekonder olarak iki grupta incelenebilir. Etiyolojisi kesin olarak ortaya konmamış olmakla beraber sekonder PH nin genellikle normal akciğer gelişimini etkileyen intrauterin hastalıklara bağlı ortaya çıktığı düşünülmektedir (2).

Izole PH nadir görülür. Başka sistemlerin anomalileriyle birlikte olması daha sıktır. PH neonatal otopsilerin %10'unda ve konjenital anomalili olguların %50'sinde tespit edilmektedir.Erişkinliğe ulaşan hastalar asemptomatik olabilir veya tekrarlayan wheezing ve pnömoni epizodları yaşarlar. Akciğerin gelişim bozukluğunun ağır olduğu durumlarda hastalar efor dispnesi yaşayabilir. Bazı olgularda bronşit ve bronşiektazi birlikte bulunabilir; bu özellikle bronşial sekresyonlarının birikebileceği ve tekrarlayan enfeksiyonlara neden olabilen kör bir bronşial poşu olan hastalarda görülür (2). Bizim hastada nefes darlığı,göğüs ağrısı,ateş ve boğaz ağrısı şikayeteri ile hastanemize başvurdu.

Erişkin döneme ulaşan asemptomatik unilateral PH li hastalar; karşı akciğerin kompansatuar hiperinflasyonu nedeniyle uzun sağ kalım gösterir. Özellikle sol hipoplazide sağ tarafın yeterli fonksiyon gösterebilmesi nedeniyle sağ kalım daha uzundur.Hastaların yaşam süresi PH derecesine ve diğer sistemlerdeki anomalilerin düzeyine bağlıdır (4).

Hastamızda olduğu gibi erişkinliğe kadar asemptomatik olan hastalarda total ateletazi,plevralefüzyon, pnömoni, diyafragmatik elevasyon, diyafragmatikherni, pulmoneraplazi,pnömonektomi, konjenital kistik adenmatoidmalformasyon, pulmonersekestrasyon, konjenitallober amfizem ve McLeod sendromu ayırıcı tanıda dikkate alınmalıdır (5).

Sonuç olarak asemptomatik oldukları için erişkin dönemde tüm kontrastsız toraks çekimlerde ana vasküler yapılar değerlendirilmelidir.

Anahtar kelimeler: Pulmoner Hipoplazi, BT, Monaldi

Kaynaklar

1-Monaldi V. Malformative bronchopulmonary diseases caused by anatomical defects. MinervaMedica. 1960; 51: 3474-8.

2-Haddad GGandFontan JJP. Development of therespiratorysystem Nelson Textbook of Pediatrics 16 th Edition 2000; 1235-7.
3-Thacker PG, RaoAG, Hill JG, Lee EY. Congenitallunganomalies in childrenandadults. RadiolClin N Am. 2014; 52: 155-181.
4-Katsenos S, Antonogioannaki EM, Tsintiris K. Unilateral primary lung hypoplasia diagnosed in adulthood. RespiratoryCare 2014; 59(4): 47-50.
5-Erbaycu A, Taymaz Z, Uslu Ö, Gülpek M, Tuksavul F, Güçlü SZ,.Pulmonerhipoplazi: Erişkin yaşta tanı alan iki olgu. İzmir Göğüs Hastanesi Dergisi, 2008; 47-50.



Resim 1.

Toraks Radyolojisi

PS-533

A RARE FACTOR IN THE DIFFERENTIAL DIAGNOSIS OF CAVITARY LUNG LESIONS

Hakan Abdullah Özgül[1], Ahmet Baki Yağcı[2]

[1]*Department of Radiology, Dokuz Eylül University, Faculty of Medicine, Izmir, Turkey*
[2]*Department of Radiology, Pamukkale University, Faculty of Medicine, Denizli, Turkey*

Introduction: The differential diagnosis of lung lesions, which we frequently see in daily practice; sometimes it can be a challenge for clinicians and radiologists. There are many different causes in the etiology of cavitary lung lesions. Finding the underlying cause of these cavitary lesions is essential for the treatment of the disease. Herein we present the clinical and imaging findings of Escherichia coli (E.coli) pneumonia which is a rare reason of cavitary lung lesions.

Case Report: A 74-year-old man was admitted to emergency department with weekness, dyspnea, cough and high fever. He had been treated with salazopyrin and methotrexate for rheumatoid arthritis (RA) for five years. Also oral corticosteroid (30mg prednisolon per day) therapy was started ten days before for his severe pain in proximal interphalangeal and metacarpofalangial joints. His history of smoking was evaluated as 20 packs/year. On physical examination, the patient's pulse rate was 105/min, respiratory rate was 20/min, blood pressure was 110/85 mmHg, body temperature was 102° F, oxygen saturation was 85% in room air.

His PA chest radiography revealed a cavitary lesion measured as 20x25 mm in the lower medial zone of the left lung (Figure 1). On non-contrast thorax computed tomography (CT) examination a large, regular thin walled cavity; lung consolidation and frosted glass opacities surrounding the cavity were detected (Figure 2 and 3).

Tuberculosis was considered in the foreground in a patient treated with methotrexate and oral corticosteroid. Sputum specimens were taken and sent for acid fast bacilli (AFB) evaluation. No AFB was detected in two consecutive sputum samples. The patient underwent bronchoscopy and bronchoalveolar lavage (BAL) fluid was obtained. No AFB, fungal or malignant cells were detected in the BAL specimen. Most antibiotic-resistant Escherichia coli (E. Coli) was grown in sputum and BAL specimen cultures. The patient was diagnosed with necrotizing pneumonia due to E.coli. After antibiotherapy, his symptoms resolved, and cavity disappeared on the following thorax CT.

Discussion: A cavity has been described in the radiology literature as (pathologically) "a gas-filled space within a zone of pulmonary consolidation or within a mass or nodule, produced by the expulsion of a necrotic part of the lesion via the bronchial tree" and (radiographically) "a lucency within a zone of pulmonary consolidation, a mass, or a nodule; hence, a lucent area within the lung that may or may not contain a fluid level and that is surrounded by a wall, usually of varied thickness"(1).

Cavitating lung lesions can result from a large number of disease processes such as tuberculosis, necrotizing pneumonia, vasculitides, fungal infections, primary lung cancer, and metastatic lung lesions (2). Factors such as the reasons for referral, additional illnesses, medications, socioeconomic status of the patient may be useful in differential diagnosis of cavitary lung lesions. In cavitary nodules, it is often difficult to differentiate between benign and malignant lesions based on imaging findings but in cases where the wall thickness of the cavitary lesions is above 4 mm, it is necessary to consider the malignant processes firstly (3).

Cavitary pulmonary lesions can be selected on chest x-ray especially when they are thick-walled, but CT is the most important diagnostic tool in these lesions (4).

Anahtar kelimeler: cavitary lung lesions, Escherichia coli, Computed Tomography.

Kaynaklar

1- Tuddenham, W. J. Glossary of terms for thoracic radiology: recommendations of the Nomenclature Committee of the Fleischner Society. Am. J. Roentgenol. 1984;143:509-517.
2- L. Beth Gadkowski, Jason E. Stout. Clinical Microbiology Reviews, Apr. 2008; p. 305–333.
3- O'Connell C, Abdul Aziz M, O'Keane JC, Healy D, O'Callaghan DS. Differentiating pulmonary cavities. Eur Respir Rev. 2013 Jun 1;22(128):191-2
4- Perrin FM, Woodward N, Phillips PP, McHugh TD, Nunn AJ, Lipman MC, Gillespie SH. Radiological cavitation, sputum mycobacterial load and treatment response in pulmonary tuberculosis. Int J Tuberc Lung Dis. 2010 Dec;14(12):1596-602.

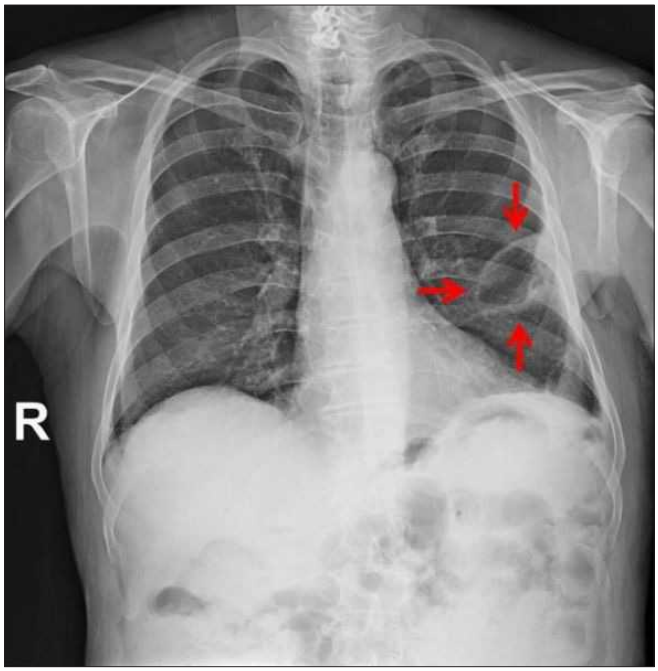

Resim 1. PA chest radiography showed a cavitary lesion in the lower medial zone of the left lung (red arrows).

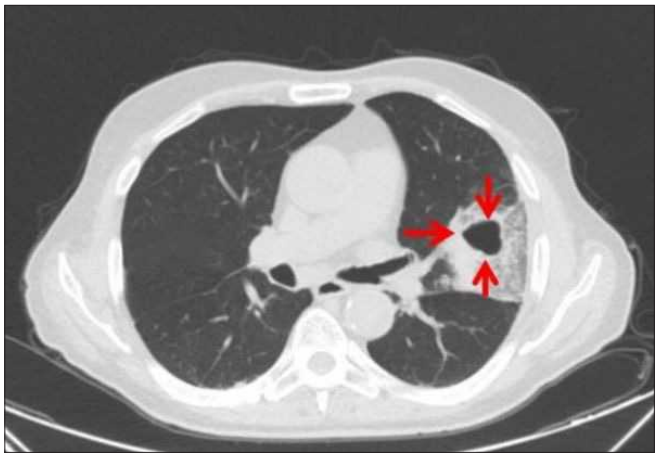

Resim 2. On axial non-contrast thorax CT examination revealed a large, regular thin walled cavity (red arrows); lung consolidation and frosted glass opacities surrounding the cavity.

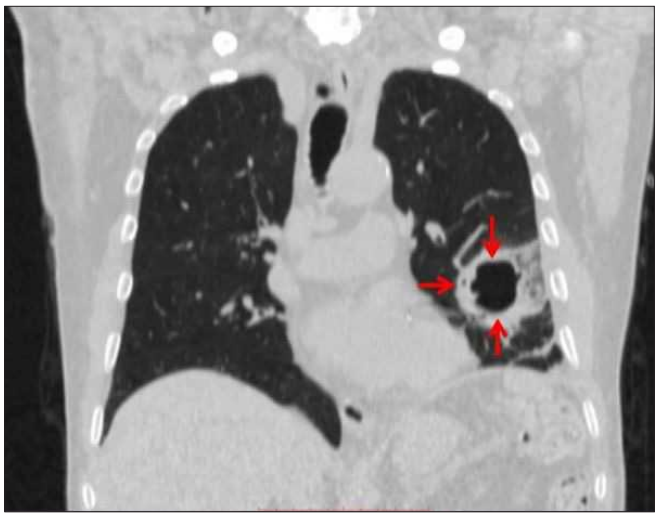

Resim 3. Coronal reformatted non-contrast thorax CT examination showed cavitary lesion (red arrows).

Toraks Radyolojisi

PS-535

NADİR YERLEŞİMLİ KOSTAL OSTEOKONDROMATOZ OLGUSU

Orhan Oyar

İzmir Katip Çelebi Üniversitesi Tıp Fakültesi Radyoloji AD

Giriş ve Amaç: Osteokondrom genellikle 1-3. dekatlarda, uzun kemiklerin kartilajinöz bölgelerinde görülen; kemik dokunun sık rastlanılan iyi huylu primer tümörüdür (1-5). Osteokondrom, uzun kemiklerde sık görülmesine karşın yassı kemiklerde daha az sıklıkta rastlanır. Kostalar da tümörün daha az sıklıkla karşılaşılan lokalizasyonlarından biridir. Bu çalışmada, nadir görülen yerleşimde ve birden çok kaburgada izlendiğinden kostal osteokondromatoz olarak tanımlanan bir olgu sunulmaktadır.

Olgu Sunumu: Sportif aktivitelere katılabilmek için sağlık kontrolüne alınan, herhangi bir şikayet tanımlamayan 23 yaşındaki erkek olguya PA akciğer grafisi çektirilmiştir. Çekilen grafide kalp, akciğerler, diyafragma ve kostofrenik açılar normal bulunmuşken (Resim 1), sağ taraf göğüs kafesinde, 3. ve 4. kostaların ön kesimleri ile birinci kostanın kostotransversal bileşkesi düzeyinde ekzostotik çıkıntıların varlığı dikkati çekmiştir (Resim 2). Olgunun fizik muayenesinde 3. ve 4. kostaların ön kesimlerine palpasyonla hissedilen sert çıkıntılar tespit edilmiştir. Olgu toraks cerrahisine yönlendirilerek tespit edilen osteokondromların eksizyonu önerilmiştir. Ancak olgu cerrahi girişimi kabul etmediğinden aralıklı takip önerilmiştir.

Tartışma: İskelet sistemi içerisinde görülen kemik tümörlerinin %7-8'i toraks kafesi lokalizasyonludur (2-3). Kostalar, osteokondrom için ender görülen bir yerleşim yeridir (1). Kosta yerleşimli ilk osteokondrom olgusu 1975 yılında Twersky tarafından bildirilmiştir (1). Genel olarak tüm osteokondromlann %1-2'si kosta yerleşimlidir (2-4). Kostal osteokondromlar genelde yavaş büyüyen ağrısız tümörlerdir. Çoğunlukla belirti vermezler. Ancak tümörler ekstratorasik veya intratorasik büyüme gösterdiğinde göğüs duvarında inspeksiyonda veya palpasyanda saptanabilen kitle varlığına sebep olabilir. Semptomatik olgularda palpabl kitle yanında ağrı ve bazen komşu sinir basısına bağlı nörolojik bulgular görülebilmektedir (1-5). Kostal osteokondromların benign oldukları bilinse de maligniteye dönebildikleri akıldan çıkarılmamalıdır (4). Ağrılı kliniği olanlarda malign dejenerasyon riski fazladır. Hatta tümör, bazen ilerlemiş olgularda intratorasik komplikasyonlara yol açabilmektedir (4). Olgumuzda belirgin bir semptom ve ağrı mevcut değildi. Ancak akciğer grafisi ile tespit edilen lezyonların üzerine basmakla olgunun ağrı hissetiği belirtlenmiştir. Bu nedenle olguya toraks BT istemi yapılmıştır.

Sonuç: Kostalar, osteokondrom için nadir bir yerleşim yeridir. Büyük boyutlara ulaşmadığı ve şikayet yaratmadığı sürece gizli kalabilir ve olgumuzda olduğu gibi radyolojik görüntüleme yöntemleri ile rastlantısal olarak saptanabilir. Kostaladaki osteokondromların az sıklıkta da olsa maligniteye dönüşebilme olasılığına karşın cerrahi ekzisyonu önerilmeli ve takip edilmelidir.

Anahtar kelimeler: toraks, ekzostoz, tümör, kemik, röntgen

Kaynaklar

1-Demirhan R, Onan B, Öz K, Bulut G, Mayadagu A. Kostadan kaynaklanan osteokondrom: Olgu sunumu. Kartal Eğitim ve Araştırma Hastanesi Tıp Dergisi 2007; 18(2) :93-96.
2-Wajler DA, Newman RJ. Primary bone rumours of the thoracic skeleton: an audit of the Leeds regional bone tumour registry. Thorax 1990; 45(11): 850-855.
3-Aithal YK, Bhaskaranand K. Osteochondroma of the first rib presenting as a prominent clavicle. A
report of 2 cases. Int Orthop 1999; 23(1): 66-67.
4-Oruç M, Meteroğlu F, Erbey A, Şahin A, Onat S, Ülkü R. Göğüs Duvarında Osteokondrom; 11 Olgu. Fırat Tıp Derg 2015; 20(2): 110-112.
5-Çobanoğlu U, Sayır F, Mergan D. Kostaları Tutarak Nüks Eden Osteokondrom Olgusu. CausaPedia 2017; 1: 1528-1533.

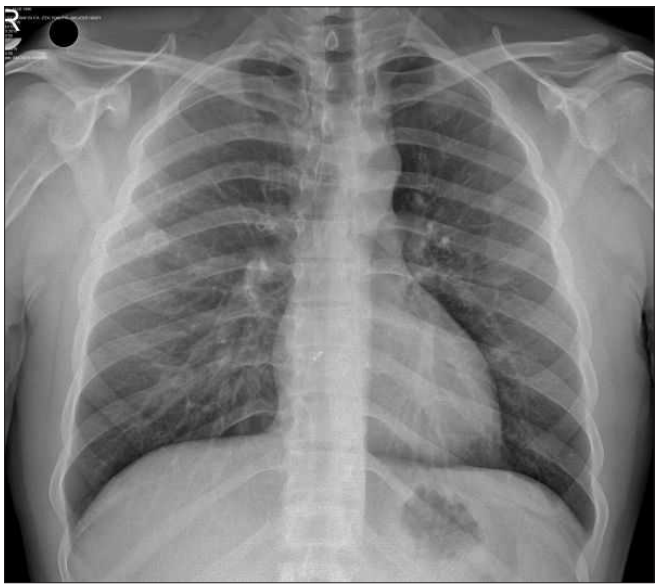

Resim 1. Olgunun PA Akciğer grafisi

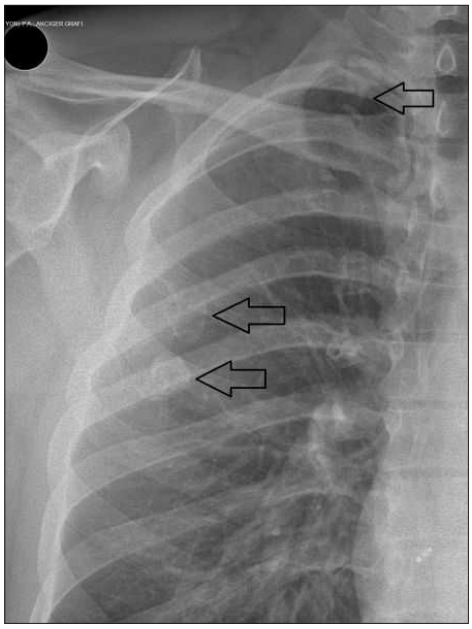

Resim 2. Toraks grafisinde birinci, üçüncü ve dördüncü kostalarda saptanan ekzostotik projeksiyonlar (içi boş oklar)

Pulmoner amibiazis klinik ve radyolojik olarak tanı almaktadır. Özellikle sağ orta ve alt lob yerleşimli homojen opasiteler, kaviter lezyonlar görülür. Sağ hemidiafragma normalden yüksek yerleşimlidir. Fokal atelektazi alanları ile basiler pulmoner infiltrasyonlar, plevral effüzyonlar gelişir. Tanıda destekleyen radyoloji bulguları, serolojik ve antijenik testler, gaita testleri yapılmaktadır (5,6).

Bizim olgumuzda bronkopnömonik infiltrasyonlar, plevral effüzyon mevcuttu. Tanıda bronkoalveolar lavajda amip görülmesi yardımcı oldu. Olguda kolesistit tablosu da vardı. Sistemik amibiazis düşünülerek metronidazol verildi.

Akciğerde pnömonik infiltrasyon, effüzyon gördüğümüzde amibiazis de aklımızın bir köşesinde ayırıcı tanıda olmalıdır.

Anahtar kelimeler: Amibiazis, pulmoner

Kaynaklar

1. Ximenez C, Moran P, Rojas L, Valadez A, Gomez A. Reassessment of the epidemiology of amebiasis: state of the art. Infect Genet Evol. 2009;9:1023–1032. doi: 10.1016/j.meegid.2009.06.008
2. Stanley SL., Jr Amoebiasis. Lancet. 2003;361(9362):1025–1034. doi: 10.1016/S0140-6736(03)12830-9.
3. S. M. Shamsuzzaman and Y. Hashiguchi, Thoracic amebiasis, Clinics in Chest Medicine, vol. 23, no. 2, pp. 479–492, 2002
4. J. M. Salles, L. A. Moraes, and M. C. Salles, "Hepatic amebiasis," Brazilian Journal of Infectious Diseases, vol. 7, no. 2, pp. 96–110, 2003
5. K. D. Lyche and W. A. Jensen, "Pleuropulmonary amebiasis," Seminars in Respiratory Infections, vol. 12, no. 2, pp. 106–112, 1997.
6.B. S. Pritt and C. Graham Clark, "Amebiasis," Mayo Clinic Proceedings, vol. 83, no. 10, pp. 1154–1160, 2008

Toraks Radyolojisi

PS-536

PULMONER AMİBİAZİS/ PULMONARY AMEBIASIS

Elif Karadeli, Gürcan Erbay

Başkent Üniversitesi Adana Dr. turgut Noyan Uygulama ve Araştırma Merkezi Radyoloji Bölümü

Giriş ve Amaç: Amip Entamoeba histolytica'nın neden olduğu bir hastalıktır. En sık karaciğer absesi olarak karşımıza çıkar. Kolit şeklindeki barsak tutulumu diğer sık bulgudur. Ancak pulmoner tutulum nadirdir (1,2). Biz genç bir olguda pulmoner amibiazisin akciğer BT bulgularını sunmak, bu hastalığı hatırlatmak istedik.

Olgu: 28 yaşında kadın olgu halsizlik, mide ve karın ağrısı, ateş, bulantı-kusma şikayeti ile hastanemize başvurdu. Sigara kullanımı, akciğer hastalığı ya da sistemik hastalık öyküsü yoktu. Nefes darlığı, öksürük, balgam, hemoptizi, göğüs-sırt ağrısı şikayetleri bulunmayan olgunun fizik muayenesinde sağ tabanda ralleri vardı. Oksijen saturasyonu %79' du.

Toraks BT'de her iki akciğer alt lob bazal kesimde bronkopnömonik infiltrasyon alanları, diğer alanlarda ise yer yer asiner tip dansite artışları, eşlik eden plevral effüzyon vardı. Subkarinal ve sağ hiler lenf nodu saptandı (resim 1-4). Pulmoner tromboemboli saptanmadı.

Abdomen BT'de kolesistit saptandı, taş izlenmedi. Diğer batın organları normaldi. CRP 201, prokalsitonin 9.60 yüksek olarak saptandı. Bağ doku hastalığı, vaskülit ayırıcı tanıda düşünüldü. Bronkoskopik alveolar lavaj (BAL) yapıldı, BAL incelemesinde amip görüldü. Sistemik amibiazis düşünüldü, metranidazol tedavisi verildi.

Tartışma ve Sonuç: Plevral ve pulmoner amibiazis nadirdir, genellikle karaciğer absesinin rüptürü sonrasında ampiyem veya plevral effüzyon gelişir. Bazen de mikroorganizmanın direk venöz invazyonu veya sistemik dolaşıma hematojen yolla yayılması sonucunda gelişir. Barsak dışındaki amibiazisin komplikasyonu olarak plevral effüzyon, akciğer absesi, nadiren plevral ampiyem gelişir. Akciğer tutulumu karaciğer absesi olan hastaların %7–20'sinde, invaziv hastalığı olanların %2-3'ünde görülür (3).

Akciğer tutulumu değişkendir. En sık görülen semptomlar öksürük, ağrı, hemoptizi, dispnedir. Bizim olgumuzda halsizlik, ateş vardı.

Ayırıcı tanıda pulmoner tüberkülozis, bakterial akciğer absesi, akciğer kanseri, malaria ve schistosomiasis de düşünülmelidir (3-4).

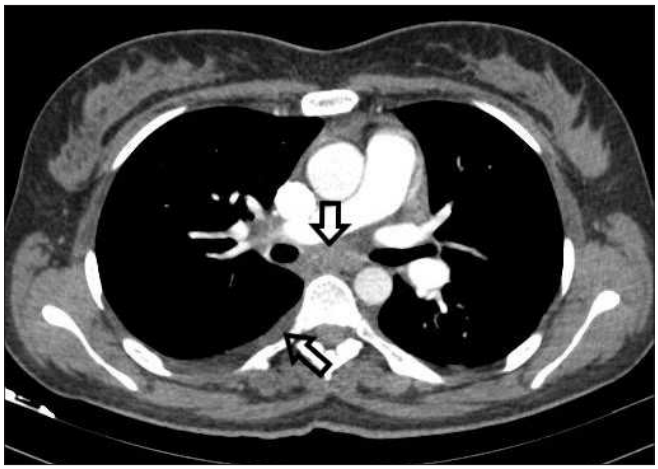

Resim 1. Aksiyel kontrastı toraks BT. Subkarinal lenf nodu ve sağda plevral effüzyon.

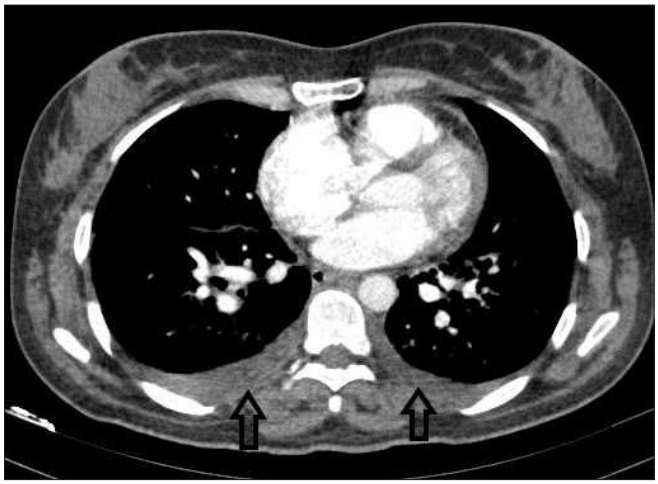

Resim 2. Plevral effüzyon izlenmekte.

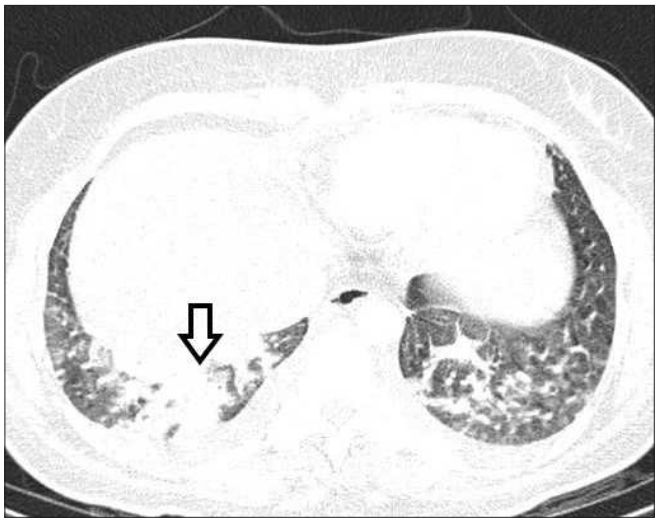

Resim 3. Parankim penceresinde sağ akciğerde alt loba infiltrasyon alanları mevcut.

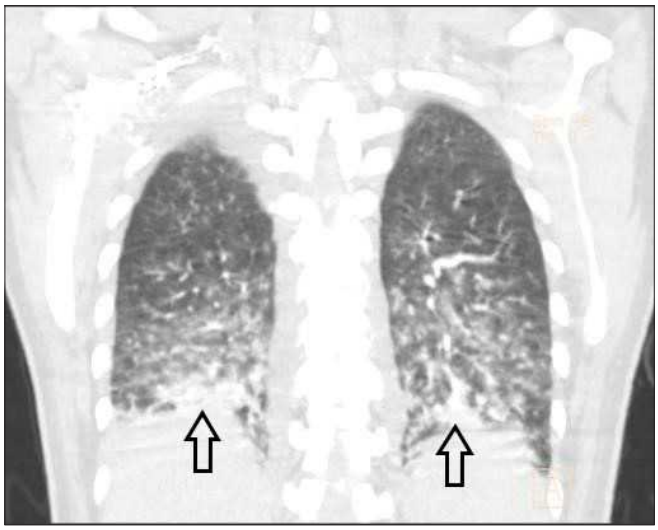

Resim 4. Parankim penceresinde akciğer alt loblarda infiltrasyon alanları mevcut.

Toraks Radyolojisi

PS-537

WEGENER GRANULOMATOZİS HASTALIĞI İLE KARIŞAN LİPOİD PNÖMONİ OLGUSU / LIPOID PNOMONIA MIMICKING WEGENER GRANULOMATOZUS

Gürcan Erbay, Elif Karadeli

Başkent Üniversitesi Adana Dr. turgut Noyan Uygulama ve Araştırma Merkezi Radyoloji Bölümü

Giriş ve Amaç: Lipoid pnömoni nadir görülen alveoller içinde yağlı materyalin birikimi ile oluşan bir hastalıktır (1). Biz genç bir olguda vaskülit, akciğer kanseri ile karışan lipoid pnömoni olgusunu sunarak ayırıcı tanıda bu hastalığı da göz önünde bulundurmamız gerektiğini anlatmak istedik.

Olgu Sunumu: 18 yaşında kadın olgu öksürük, halsizlik, titreme, tekrarlayan ateş, kilo kaybı şikayeti ile başvurdu. Dış merkezde yapılan bronkoskopi tanısal olmadığı için dış merkezde PET-BT yapılmış ve akciğerde artmış FDG tutulumu olan lezyonlar olması üzerine hastanemizde önce bronkoskopi yapılmıştı. Sonucu nonspesifik olduğu için sağ akciğerdeki lezyona hastanemizde rezeksiyon yapıldı. Kesin patoloji sonucu mutipl abse odakları, yaygın pnömoni, granülasyon dokusuydu. Lökositoz (40 bin), CRP yüksekliği (126) vardı. YRBT'de sağ üst lobda 9 cm çaplı, kalın duvarlı, dev kaviter lezyon (resim1), sağda plevral effüzyon, mediastende patolojik LAP vardı(resim2). Sol akciğerde de bazıları kaviter bazıları solid kitlesel lezyonlar (resim1,2) ve sağ akciğerde ve solda konsolidasyon alanları vardı (resim4,5,6). Ayırıcı tanıda öncelikle Wegener düşünüldü. Malignite düşük olasılık olarak düşünüldü. Olgunun eczanede kalfa olduğu, vazelin,gliserinle çalıştığı öğrenildi. Bunların sonunda lipoid pnömoni tanısı konuldu.

Tartışma ve Sonuç: Lipoid pnömoni nadirdir, mineral, bitki, hayvanların yağ benzeri bileşiklerinin akciğerde birikmesiyle olur. Endojen ve eksojen olabilir. Kronik eksojen lipoid pnömoni genellikle yağ, minerallerin tekrarlayan aspirasyon veya inhalasyonu ile gelişir. Akut olanda kısa sürede büyük miktarlarda alınması ile oluşur. Uzun süreli Vicks Vaseline solunması, nasogastrik tüplerin vaselinle yerleştirilmesi, paraffin ya da diğer yağlı maddelere maruziyet de neden olabilir (1).

Kronik formda adipoz doku içeren kitleler görülür. Spiküle konturlu, irregüler kronik inflamasyon ve sekonder fibrozisin eşlik ettiği kitleler şeklindedir. Görüntüleme bulguları buzlu cam veya konsolidasyon şeklinde opasiteler, orta ve alt loblarda daha belirgindir, interlobüler septa kalınlaşması, fibrozis bulguları vardır. Geç evrede interstisyumda yağların birikimi görülür. Crazy-paving paterni, tek veya multipl nodüller görülür, bunlar yağ içerebilir. Kavitasyon, kalsifikasyon, nadiren hemotoraks olabilir. Çoçuklarda parankimal konsolidasyonlar, erişkinde ise crazy paving paterni hakimdir. Radyolojik bulgular stabildir, bazen yavaş düzelme olabilir. Ciddi vakalarda, normal akciğer yapısının bozulması, fibrozis sonucunda kor pulmonale gelişebilir (2-4).

Hamartom ve lipom yağ içeren nodüller olup lipoid pnömoninin nodüler formunun ayırıcı tanısında düşünülmelidir. Gögüs duvarı, mediasten, plevra kaynaklı tümörleri teratomlar, timolipomlar, lipomlar, liposarkom da ayırıcı tanıda akla gelmesi gerekenlerdir (1).

Bizim olgumuzda lezyonlarda belirgin yağ yoktu. Bu da Wegener gibi vaskülitik hastalıkları, maligniteyi düşünmemize neden oldu. Lipoid pnömoni de üstüne eklenen inflamasyon nedeniyle nodüllerde yağ komponeti görülmeyebilir. O zaman da malignite, vaskülitle karışır (1,2). Bizim olgumuz da böyleydi. İnflamasyon nedeniyle PET-BT'de artmış 18F-FDG tutulumu olur. O da malignite ile karışır (5). Bizim olgunun dış merkezli PET-BT raporunda belirtilen artmış tutulum da inflamasyona bağlandı.

Sonuç olarak akciğerde multipl nodüller, kavitasyon ve konsolidasyonla gelen olgularda anamnez dikkatli gözden geçirilmelidir, ayırıcı tanıda lipoid pnömoni de mutlaka düşünülmelidir.

Anahtar kelimeler: bilgisayarlı tomografi, lipid, pnömoni

Kaynaklar

1. Marchiori, Edson et al. Exogenous lipoid pneumonia. Clinical and radiological manifestations, Respiratory Medicine , Volume 105 , Issue 5 , 659 – 666
2. Sonia L. Betancourt, Santiago Martinez-Jimenez, Santiago E. Rossi, Mylene T. Truong, Jorge Carrillo, and Jeremy J. Erasmus. Lipoid Pneumonia: Spectrum of Clinical and Radiologic Manifestations. American Journal of Roentgenology 2010 194:1,103-109.
3. Bivona L, et al. Non Infectious Cavitary Exogenous Lipoid Pneumonia: A Case-Based Short Review. J Pulm Respir Med. 2015; 5:242.
4. K.E Paisley, R.G Berrisford, S.R Harries. Exogenous lipoid pneumonia presenting as haemothorax. Clinical Radiology Extra (2003) 58: 29-3.
5. Ur Metser, Elka Miller, Hedva Lerman, and Einat Even-Sapir. Benign Nonphysiologic Lesions with Increased 18F-FDG Uptake on PET/CT: Characterization and Incidence. American Journal of Roentgenology 2007 189:5, 1203-1210

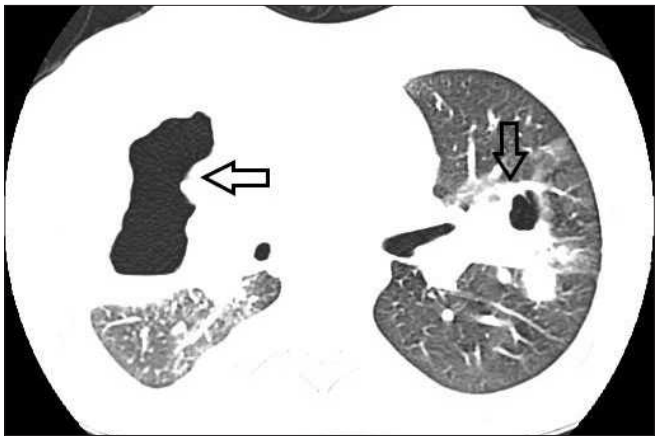

Resim1. Toraks BT parankim penceresinde sağ akciğer üst lobda ve sol akciğer üst lobda kaviter lezyon.

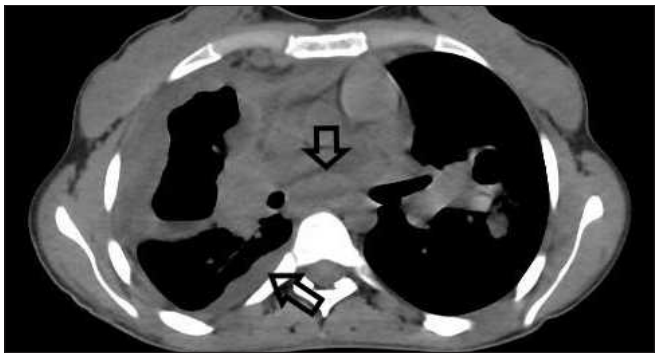

Resim2. Kontrastsız toraks BT mediasten penceresinde lezyonlar, sağda plevral effüzyon.

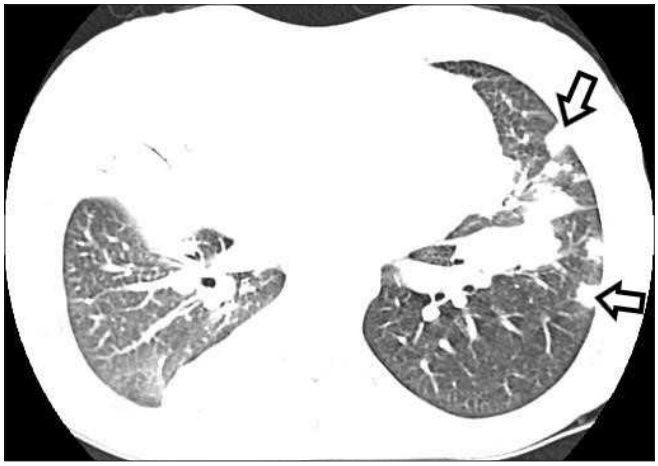

Resim 3. Parankim penceresinde sol akciğerde infiltratif lezyonlar.

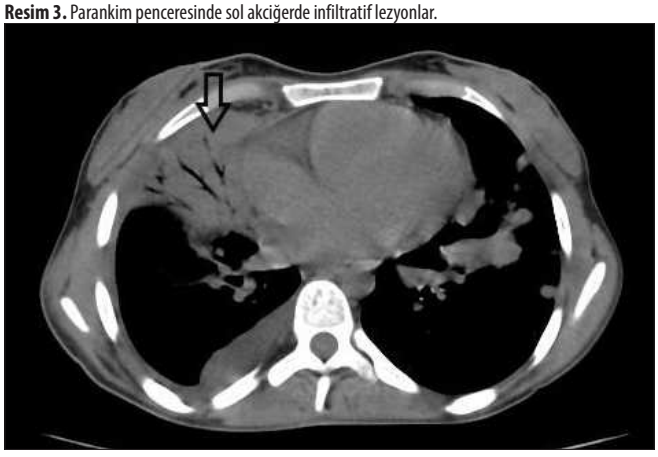

Resim 4. Mediasten penceresinde sağ akciğerde üst lobda konsolidasyon alanları mevcut.



Resim 5. Koronal kontrastsız toraks BT'de sağ akciğer üst lobda kaviter lezyon.

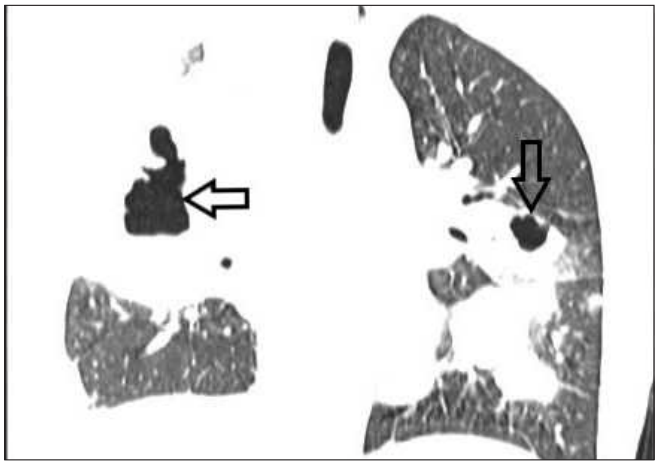

Resim6 . Koronal kontrastsız toraks BT'de her iki akciğer üst lobda kaviter lezyonlar.

Toraks Radyolojisi

PS-538

BLEOMİSİN KULLANIMINA BAĞLI AKCİĞER TOKSİSİTESİ VE GEÇİCİ TİMUS ATROFİSİ: BT BULGULARI, PULMONARY TOXİCİTY AND TEMPORARY THYMUS ATROPHY DUE TO BLEOMYCİN USE: CT FİNDİNGS

İbrahim Feyyaz Naldemir, Elif Nisa Ünlü, Derya Güçlü, Hasan Baki Altınsoy

Düzce Üniversitesi Tıp Fakültesi, Radyoloji AD

Bleomisin Kullanımına Bağlı Akciğer Toksisitesi ve Geçici Timus Atrofisi: BT Bulguları

Giriş ve Amaç: Bleomisin birçok kanser türünde kullanılan bir kemoterapötik ajandır. Kullanımını kısıtlayan en önemli yan etkilerinden biri pulmoner toksisitedir. Yirmisekiz yaşında seminom tedavisi nedeniyle bleomisin kullanan ve buna bağlı akciğer toksisitesi ve timus bezi atrofisi olgusunu sunmayı amaçladık.

Olgu: Yirmisekiz yaşında, seminom nedeniyle orşiektomi öyküsü olan erkek olgu, 4 kür bleomisin tedavisine yanıt değerlendirilmesi amacıyla hastanemize başvurdu. Olgunun herhangi bir yakınması yoktu. 3 ay önce tedavi öncesi toraks bilgisayarlı tomografisinde (BT) patoloji izlenmemiş, abdomende paraaortik lenf bezi metastazı tespit edilmişti (Resim 1 a-b). Tedavi sonrası gerçekleştirilen BT'de

her iki akciğerde orta ve alt zonlarda daha belirgin olmak üzere, düzensiz retikülasyonlar, interlobüler septal kalınlaşmalar ve buzlu cam yoğunluk alanları izlendi (Resim 1 c). Belirgin traksiyon bronşiektazisi saptanmadı. Tariflenen patolojilerin tedavi sonrası kısa intervalde gelişmesi, laboratuvar testlerinde patoloji izlenmemesi ve altta yatan herhangi bir patolojinin tespit edilmemesi sebebiyle bleomisin ilişkili akciğer toksisitesi ön tanıda düşünüldü. Ayrıca olgunun önceki incelemelerine göre timus bezi hacminde azalma saptandı (Resim 2 c). İlaç tedavisi sonlandıktan 3 ay sonra yapılan kontrol toraks BT'de akciğer toksisitesine bağlı olduğu düşünülen septal kalınlaşmaların ve buzlu cam yoğunluk alanlarının neredeyse tamamen regrese olduğu ve timus hacminin tedavi öncesine döndüğü izlendi (Resim 1 d, Resim 2 d).

Tartışma: Bleomisin, skuamöz hücreli kanserlerde, germ hücreli tümörlerde ve Hodgin lenfomada kullanılan kemoterapötik bir ajandır[1]. Myeloid hücreleri baskılamaması en önemli özelliğidir. Ancak yan etkilerinden biri olan ve morbidite-mortalitesi yüksek olan akciğer fibrozisi, bleomisin kullanımının en önemli kısıtlayıcısıdır. Akciğer toksisitesi bleomisin kullanan hastaların yaklaşık %3-5'inde ortaya çıkar[2]. Hastalar sıklıkla kuru öksürük, dispne, ateş ve halsizlik şikayetleri ile başvurur[2]. Bizim hastamızda belirtilenin aksine herhangi bir şikayet yoktu.

Bleomisin kullanımına bağlı timus atrofisi literatürde hayvan deneylerinde belirtilmiştir[3]. Ancak bildiğimiz kadarıyla insanlarda bleomisine bağlı timus atrofisine dair bir yayın yoktur. Olgunun tanı esnasında ve bleomisin tedavisi öncesinde, üçgen konfigürasyonlu, homojen, yaşa göre normal olduğu düşünülen timus dokusunun var olması, atrofik değişikliklerin akciğer toksisitesi ile ortaya çıkması ve bleomisin tedavisi sonlandıktan sonra timus bezinin tedavi önceki hacmine tekrar ulaşması sebebiyle, hacim kaybının bleomisin kullanımına bağlı olduğu düşünülmüştür. Bleomisinin timus bezi üzerine etkisi erişkinlik döneminde bezin sıklıkla regrese olmaması sebebiyle net bilinmemektedir ve bu konuda daha çok çalışma gereklidir.

Anahtar kelimeler: Bleomisin, timus atrofisi, ilaç ilişkili akciğer toksisitesi, pulmoner fibrozis

Kaynaklar

1 - O'Sullivan JM, Huddart RA, Norman AR, Nicholls J, Dearnaley DP, Horwich A. Predicting the risk of bleomycin lung toxicity in patients with germ-cell tumours. Annals of Oncology 14: 91–96, 2003.
2 - Rossi SE, Erasmus JJ, McAdams HP,Sporn TA, Goodman PC. Pulmonary Drug Toxicity: Radiologic and Pathologic Manifestations. RadioGraphics 2000; 20:1245–1259.
3 - Brule SYD, uaux F, Uwambayinema F, Ibouraadaten S, Yakoub Y, Palmai-Pallag M, Trottein F, Renauld JC, and Lison D. Lung Inflammation and Thymic Atrophy after Bleomycin Are Controlled by the Prostaglandin D2 Receptor DP1.American Journal of Respiratory Cell and Molecular Biology Volume 50 Number 1 | January 2014

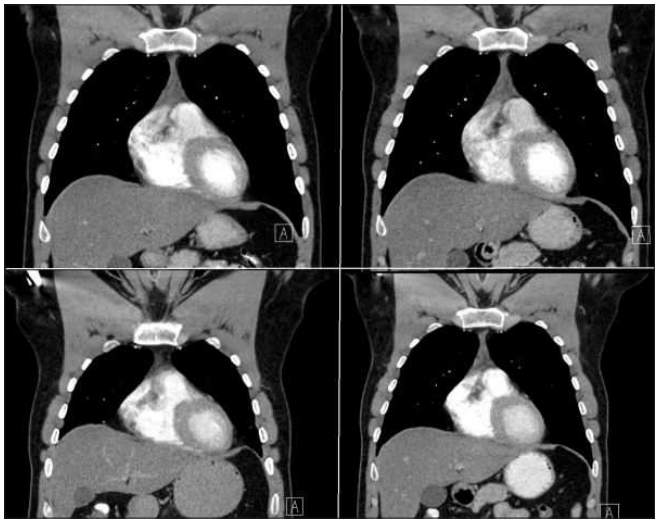

Resim 3.

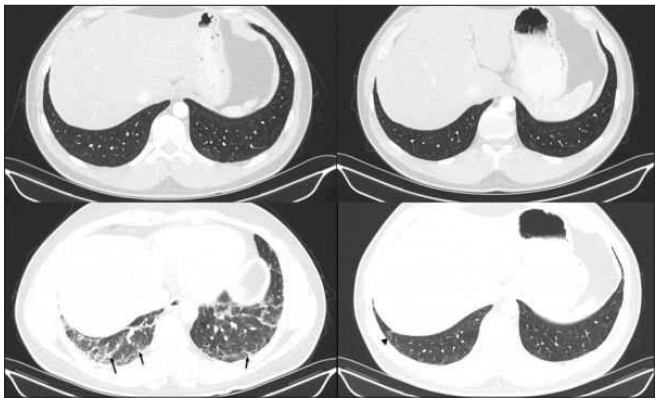

Resim 1. Parankim penceresinde aksiyel BT kesitlerinde, tanı anında (A) ve bleomisin tedavisi öncesi (B) akciğer parankaminde patoloji izlenmiyor. C. Dört kür bleomisin tedavisi sonrası, her iki akciğer alt lob bazal kesimlerinde interlobüler septal kalın

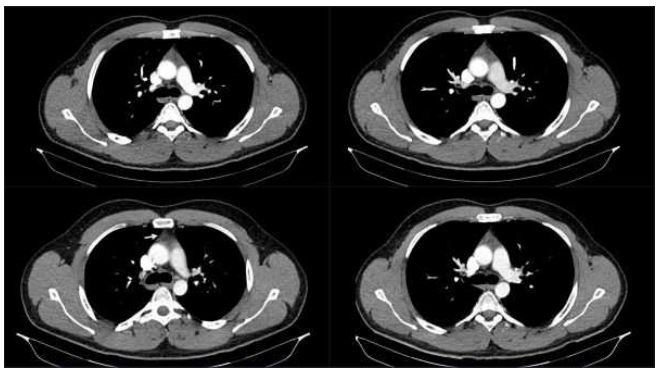

Resim 2. Mediasten penceresinde aksiyel BT kesitlerinde; timus bezinin periyodik çekimlerde boyut değişimi görülmektedir. A,B; Tanı anında ve bleomisin tedavisi öncesinde ön mediastende, üçgen konfigürasyonlu normal timus bezi. C; Dört kür bleomisin sonra

Toraks Radyolojisi

PS-539

TETRALOGY OF FALLOT WITH PULMONARY ARTERY HYPO-APLASIA (PULMONER ARTER HIPO-APLAZISI ILE SEYREDEN FALLOT TETRALOJISI)

Saim Türkoğlu, İbrahim İlik, Ensar Torko, Cemil Göya

Van Yüzüncü Yıl University Department of Radiology, School of Medicine,dursun Odabaş Medical Center

Introduction and Objective: Tetralogy of Fallot (TOF) is the most common congenital heart disease that occurs after neonatal period. Ventricular septal defect (VSD), right ventricular outflow tract obstruction (RVOTO), right ventricular hypertrophy and is composed of cyanotic congenital heart disease is composed of aortic arch. We aimed to present a rare variant of pulmonary atresia and collaterals with computed tomography findings.

Case Report: A 22-year-old male patient was admitted to the chest clinic with complaints of cough and shortness of breath. On physical examination, prolongation of expiration was detected. In contrast-enhanced Computer Tomography(CT); Pulmonary artery has not been seen clearly and defective appearance is observed in the superior segment of the ventricular septum (Figure 1). At this level, the level of the aorta is observed to be increased from the level of interventricular septum. The diameter of the ascending aorta is observed to be increased. The right brochial artery was enlarged (Compensatory) (Figure 2). A right arcus aorta was observed (Figure 3). Cardiothoracic index was increased (Kardiomegaly). Descending aorta is slightly hypolasic (Figure 4A). Left abberan subclavian artery

variation is observed (Figure 4B). The findings were consistent with tetralogy of Fallot. In the echocardiographic examination; subaortic VSD, dextropisated aorta, 2nd degree aortic valve insufficiency, pulmonary arteries could not be visualized. Increased pulmonary atres pressure was detected.

Discussion: TOF accounts for 5% to 10% of all congenital heart disease and is estimated to be 1 in 2000 births (1). TOF with pulmonary atresia differs clinically and radiologically from normal TOF. It constitutes 5-10% of all tetralogy complexes (2). The survival rate of pulmonary atresia without surgical repair reported in TOF is 50% at 1 year of age and as low as 8% at 10 years of age (3). Approximately 90% of untreated TOF patients succumb to the age of 10 years (4). Many surgical approaches were performed over the years until the existing primary repair was developed. Shunts are currently being applied to bridge patients in the setting of pulmonary artery hypoplasia, typically as a palliative procedure or repair until unoperable cases (5). The prognosis is largely dependent on the time the defect was diagnosed and recovered, and the best outcome of the patients was those who were repaired before the age of 5-6. Overall, there is a survival rate of 90-95% at the age of 10 years, but residual right ventricular dysfunction is common. Up to 10% of patients need re-operation within 20 years (4).

Conclusion: As a result, TOF with pulmonary atresia, VSD is a rare congenital heart disease variant, which presents typical findings in cross-sectional imaging including right ventricular outflow tract obstruction, right ventricular hypertrophy, and equestrian aorta. Early diagnosis and treatment are of vital importance and should be familiar to the imaging findings by radiologists.

Anahtar kelimeler: Tetralogy of Fallot, Ventricular septal defect, Computer Tomography, Hypoplasia

References

1. Entezami M, Albig M, Knoll U et-al. Ultrasound Diagnosis of Fetal Anomalies. Thieme. (2003) ISBN:1588902129.
2. Fukui D, Kai H, Takeuchi T, vd. Ventriküler septal defektli pulmoner atreziden en uzun sağ kalanlar: multidetektör bilgisayarlı tomografi ile gösterilen iyi gelişmiş majör aortopulmoner kollateral arterler . Sirkülasyon 2011; 124 : 2155-2157.
3. Bertranou EG, Blackstone EH, Hazelrig JB, et al. Fallot tetralojisinde ameliyatsız yaşam beklentisi . Am J Cardiol 1978; 42 : 458-466.
4. Topol EJ, Califf RM. Textbook of cardiovascular medicine. Lippincott Williams & Wilkins. (2007) ISBN:0781770122.
5. Mirowitz SA, Gutierrez FR, Canter CE et-al. Tetralogy of Fallot: MR findings. Radiology. 1989;171 (1): 207-12.

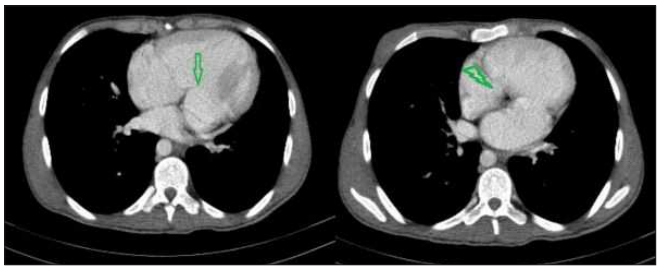

Figure 1. Pulmonary artery has not been seen clearly and defective appearance is observed in the superior segment of the ventricular septum.

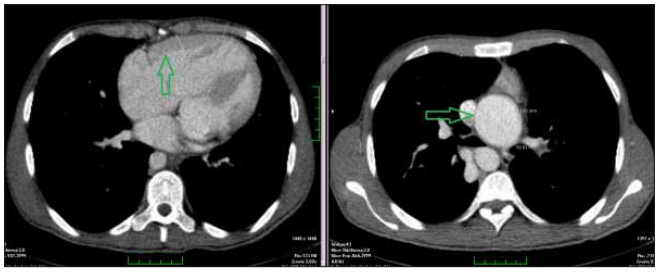

Figure 2. At this level, the level of the aorta is observed to be increased from the level of interventricular septum. The diameter of the ascending aorta is observed to be increased.

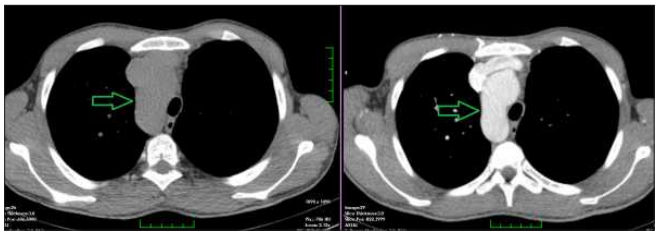

Figure 3. A right arcus aorta was observed

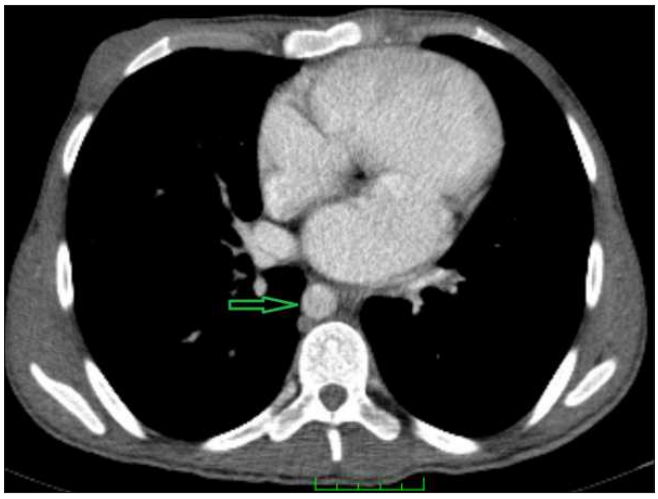

Figure 4A. Descending aorta is slightly hypolasic.

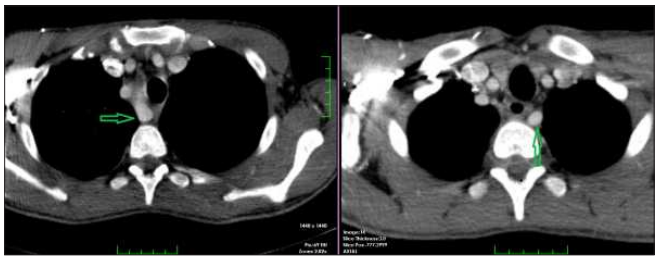

Figure 4B. Left abberan subclavian artery variation is observed.

Toraks Radyolojisi

PS-540

PULMONER SEKESTRASYON

Ezgi Kara, Eshgin Sahibli, Atadan Tunacı
İstanbul Üniversitesi Tıp Fakültesi - Çapa

Giriş ve Amaç: Pulmoner sekestrasyon; normal trakeobronşial havayolları ile ilişkisi olmayan, kanlanması sistemik arterlerden kaynak alan, fonksiyon göstermeyen anormal akciğer segment veya lob dokusudur. İntralobar ve ekstralobar pulmoner sekestrasyon olmak üzere iki tipi vardır. Her iki tip de daha sıklıkla sol akciğerde görülmektedir (1,2). Pulmoner sekestrasyon nadir görülen bir konjenital malfarmasyon olduğu için hastanemize başvuran bu iki olguyu radyolojik bulgular ile sunmayı amaçladık.

Olgu Sunumu: Birinci Olgu: 53 yaşında kadın hasta sık akciğer enfeksiyonu geçirmesi nedeni ile göğüs hastalıkları polikliniğine başvurmuştur. Yapılan fizik muayenesinde, laboratuvar değerlerinde ve solunum fonksiyon testinde patolojik bulgu izlenmedi. Hastanın Postero-anterior (PA) akciğer grafisinde sol alt zonda parakardiyak alanda dansite artışı görüldü (Resim 1). Daha sonra çekilen kontrastlı toraks bilgisayarlı tomografisi (BT)'nde sol akciğer alt lob bazal segmentte kostal ve diyafragmatik plevra tabanlı internal kalsifikasyonlar

içeren yaklaşık 24x16x38 mm boyutlarında yumuşak doku dansitesinde kitle lezyon alanı ve inen aortadan kitle lezyona doğru vasküler uzanım izlendi (Resim 2).

İkinci Olgu: Yaklaşık 13 yıl önce renal transplantasyon olan 68 yaşında erkek hasta rutin nefroloji kontrollerinde son zamanlarda olan öksürük şikayeti mevcuttu. Çekilen Postero-anterior (PA) akciğer grafisinde sol alt zonda paravertebral alanda düzensiz kenarlı dansite artışı görüldü. Hastanın toraks bilgisayarlı tomografisi (BT)'nde sol akciğer alt lob anteromediobazal segmentte paramediastinal plevra tabanlı içerisinde kalsifik odaklar barındıran 34x20x41 mm boyutlarında yumuşak doku dansitesinde kitle lezyon alanı ve komşuluğunda desendan aortadan kaynaklanan geniş vasküler yapı izlendi (Resim 3).

Her iki olguda pulmoner sekestrasyon ön tanısı ile opere edildi. Operasyon materyallerinin histopatolojik incelemesinde pulmoner sekestrasyon tanısı konuldu

Tartışma ve Sonuç: Pulmoner sekestrasyon; yaklaşık olarak %75 intrapulmoner sekestrasyon ve %25 oranında ise ekstrapulmoner sekestrasyon şeklinde görülür. İntralober tip sekestrasyon viseral plavra ile ve ekstrapulmoner tip ise kendine ait plevra ile çevrilidir. Her iki tip sekestrasyonun sistemik arteri torasik veya abdominal aortadan kaynaklanır. Venöz drenaj ise intrapulmoner sekestrasyonda pulmoner vene ve ekstrapulmoner sekestrasyoda vena azygosa olur (4,5).

Pulmoner sekestrasyon olgularının çoğu asemptomatiktir. Klinik olarak semptomatik olduğunda ise tekrarlayan pnömoni tablosu, ateş, öksürük ve pürülan balgam sıktır. Ayrıca hemoptizi, sırt ağrısı, solunum sıkıntısı ve konjestif kalp yetmezliği görülebilir. Medikal tedavi altında tekrarlayan pnömoni vakalarında ayırcı tanıda pulmoner sekestrasyon da düşünülmelidir.

Pulmoner sekestrasyonda tanı için bilgisayarlı tomografi, bronkografi ve anjiyografi kullanılabilir. Ancak son zamanlarda özellikle daha az invaziv olması nedeniyle, manyetik rezonans anjiografi (MRA) inceleme yöntemi tercih edilmektedir (6). Pulmoner sekestrasyon kesin tanısı ise besleyici arterin aortagrafi ile gösterilmesidir. Pulmoner sekestrasyonda tedavi için tek seçenek cerrahi rezeksiyondur. Bazı otoriteler ise sadece tekrarlayan infeksiyon ve sekestrasyona bağlı kalp yetmezliği gelişmesi varlığında cerrahi tedavinin yapılmasını önermektedirler (7). Ancak, son zamanlarda tedavi yaklaşımı ise hasta asemptomatik olsa bile cerrahi rezeksiyon gerekliliği yönündedir.

Anahtar kelimeler: Pulmoner sekestrasyon, intralobar, ekstralobar

Kaynaklar

1- Evans MG. Hydrops fetalis and pulmonary sequestration. J Pediatr Surg 1996; 31: 761-764.
2- Oxman LM. Intralobar sequestration causing hemoptysis and hemothorax. NY State J Med 1974; 74: 961-962.
3- Shamji FM, Sachs HJ, Perkins DG. Cystic disease of the lungs. Surg Clin North Am 1988;68:581-620.
4- Karaoğlanoğlu N, Kürkcüoğlu C, Demircan S, et al. Surgical treatment of pulmonary sequestrations: Results of 10 surgically treated patients. Turk J Med Res 1995; 13:185-8.
5- Halkic N, Cuenound PF, Corthesy ME, et al. Pulmonary squestration: A review of 26 cases. Eur J Cardiothorac Surg 1998; 14:127-33.
6- Cerruti MM, Marmolejos F, Cacciarelli T. Bilateral intralobar pulmonary sequestration with horseshoe lung. Ann Thorac Surg 1993;55:509-510.
7- Clements BS, Warner JO. Pulmonary sequestration and related congenital bronchopulmonary-vascular malformations: Nomenelature and classification based on anatomkal and embryologic considerations. Thorax 1987;42:401-408.

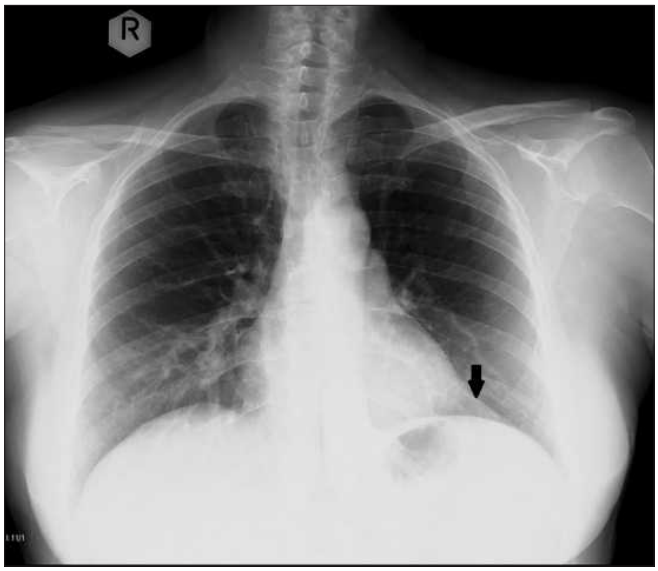

Resim 1. PA akciğer grafisinde sol alt zonda parakardiyak alanda dansite artışı (siyah ok) izlenmektedir.

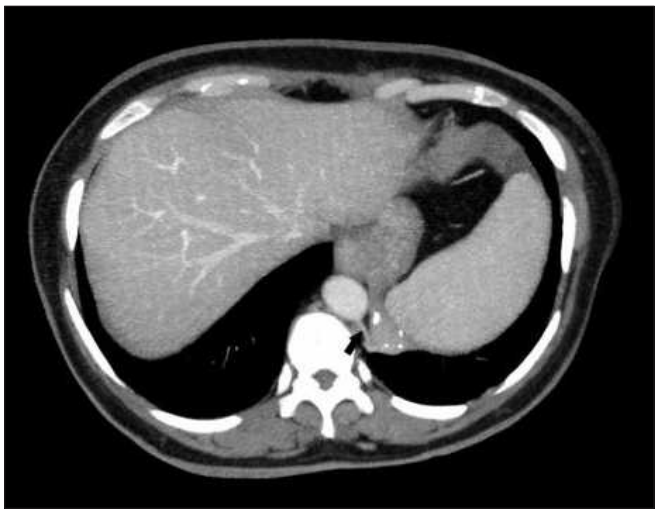

Resim 2. Toraks BT'de inen aortadan çıkarak sekestre dokuya doğru uzanan vasküler yapı (siyah ok) izlenmektedir.

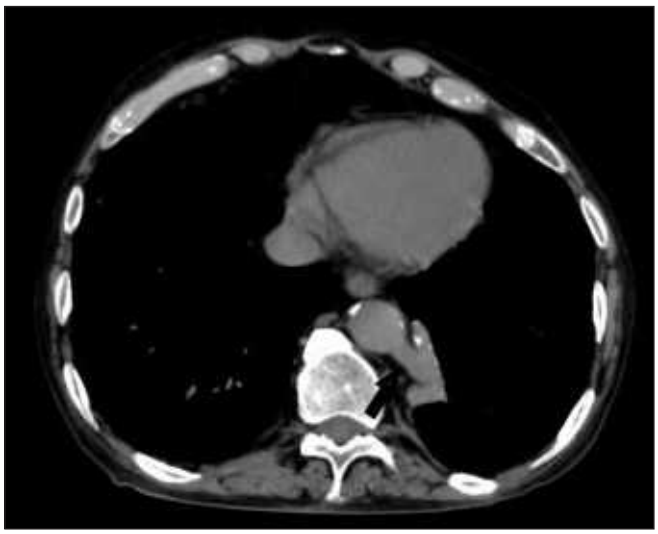

Resim 3. Toraks BT'de sekestre doku komşuluğunda desendan aortadan kaynaklanan vasküler yapı (siyah ok) izlenmektedir.

Toraks Radyolojisi

PS-541

KRİPTOJENİK ORGANİZE PNÖMONİ : OLGU SUNUMU

Emin Durmuş, İclal Erdem Toslak, Alpaslan Yavuz, Bülent Çekiç, Mehtap Barç Ergün

SBÜ Antalya Eğitim ve Araştırma Hastanesi Radyoloji Departmanı

Giriş: Kriptojenik organize pnömoni (COP) alveoller içerisinde granülasyon dokusu birikimi ve alveol duvarında kronik hücre infiltrasyonu ile giden bir durumdur. Hastalar ateş, halsizlik ve nefes darlığı ile başvururlar. COP kortikosteroid tedavisine iyi yanıt verir. Biz bu vakamızda tipik görüntüleme bulgusu olan COP'lu hastanın BT görüntülerini sunduk.

Olgu Sunumu: 24 yaş erkek hasta hastanemize ateş, halsizlik ve öksürük ile başvurdu. Yatışı yapılan hastanın klinik, labaratuar ve radyografik incelemeleri sonrası pnömoni ön tanısıyla kliniğimizce toraks BT'si çekildi. Görüntülemesinde sağ akciğer alt lob laterobazal segmentte 54x53mm boyutlarında çevresi halka şeklinde daha dens bir konsolidasyon alanı ile çevrili santrali buzlu cam yoğunluğunda dansite alanı izlenmiştir. Görünüm tipik ters halo işareti (atoll işareti) ile uyumluydu. Hastanın klinik bilgileri ile birlikte değerlendirildiğinde öncelikle kriptojenik organize pnömoni olarak değerlendirildi.

Tartışma ve Sonuç: Kriptojenik organize pnömoni etyolojisi belli olmayan bir interstisyel pnömoni tipidir. Sigarayla ilişkisi yoktur. Görüntülemede genellikle subplevral/peribronşial dağılım gösteren yamalı konsolidasyonlar görülmekle birlikte peribronşial küçük nodüller, peribronşial duvar kalınlaşmaları ve interlobuler septal kalınlaşmalar da görülebilmektedir. Vakaların yaklaşık %20 sinde görülen ters halo işareti COP için oldukça spesifiktir. Prognozunun iyi olması ve kortikosteroidlere cevap vermesinden dolayı radyolojik olarak tanı koymak önemlidir.

Anahtar kelimeler: kriptojenik organize pnömoni, COP, pnömoni, intertisyel akciğer hastalıkları

Kaynaklar

Cryptogenic Organizing Pneumonia: Serial High-Resolution CT Findings in 22 Patients Ju Won Lee, Kyung Soo Lee, Ho Yun Lee, Man Pyo Chung, Chin A Yi, Tae Sung Kim, and Myung Jin ChungAmerican Journal of Roentgenology 2010 195:4, 916-922

Kim SJ, Lee KS, Ryu YH et-al. Reversed halo sign on high-resolution CT of cryptogenic organizing pneumonia: diagnostic implications. AJR Am J Roentgenol. 2003;180 (5): 1251-4. AJR Am J Roentgenol



Resim 1. Sağ akciğer alt zonda düzgün sınırlı radyoopasite

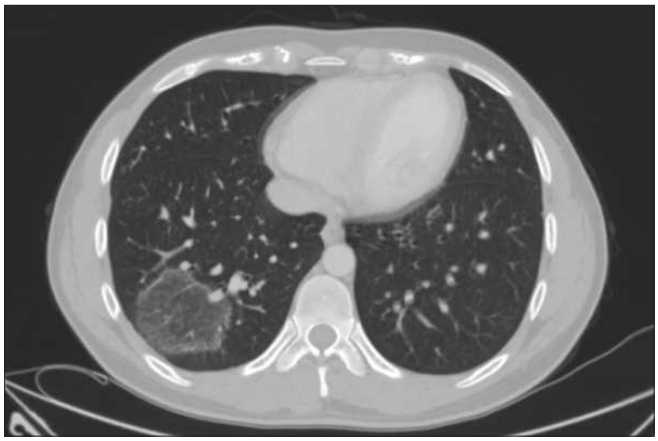

Resim 2. Ters halo işareti

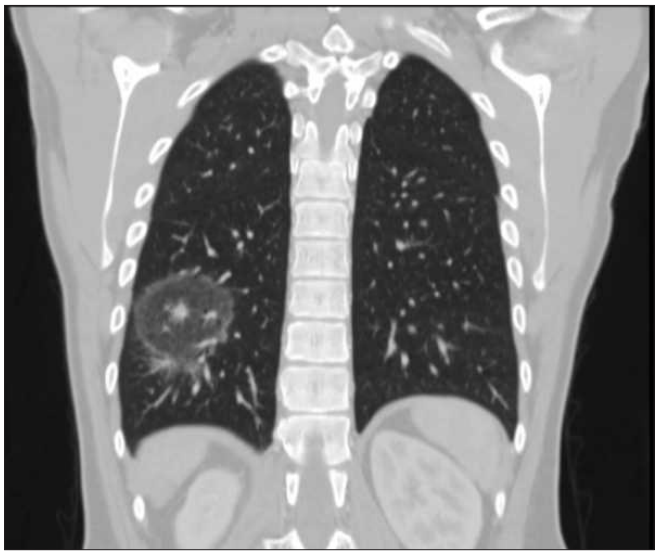

Resim 3. Ters halo işareti

Toraks Radyolojisi

PS-543

PULMONER İNTERSTİSYEL AMFİZEM: TORAKS BT GÖRÜNTÜLEMEBULGULARI

Yavuz Yüksel, Ebru Torun, Özkan Özen, Tarkan Ergün

Alkü Alanya Alaaddin Keykubat Üniversitesi

Giriş ve Amaç: Pulmoner interstisyel amfizem, genellikle pozitif basınçlı ventilasyona bağlı pulmoner interstisyum ve lenfatikler içindeki havanın anormal yerini ifade eder. Tipik olarak, hyalin membran hastalığı olan bebeklerde barotravmayı takiben aşırı gerilmiş alveollerin yırtılmasından kaynaklanır (1,2).

Olgu Sunumu: Travma nedeni ile acil servise getirilen 19 yaşındaki erkek hastanın çekilen toraks BT tetkikinde; sol akciğerde major fissürde, peribronşial alanda ve interlobüler septalarda hava dansiteleri izlendi. Ayrıca mediastinal kavite içerisinde ve her iki tarafta servikal boşluklarda hava dansiteleri mevcuttu.

Sonuç: Pulmoner interstisyel amfizem; sıklıkla yenidoğanlarda yaşamın ilk haftalarında barotravmaya bağlı olarak görülen bir durumdur. Yetişkinlerde nadiren görülür. Pulmoner interstisyel amfizem'e sekonder olarak pnömomediastinum, pnömoperikardium ve pnömotoraks gibi ciddi komplikasyonlar gelişebilir (1,2). Bu sebeble pulmoner interstisyel amfizem'i radyolojik olarak tanımak önemlidir.

Anahtar kelimeler: Pulmoner amfizem; BT; Travma

Kaynaklar

1- Hart SM, McNair M, Gamsu HR et-al. Pulmonary interstitial emphysema in very low birthweight infants. Arch. Dis. Child. 1983;58 (8): 612-5.
2-Donnelly LF, Lucaya J, Ozelame V et-al. CT findings and temporal course of persistent pulmonary interstitial emphysema in neonates: a multiinstitutional study. AJR Am J Roentgenol. 2003;180 (4): 1129-33.

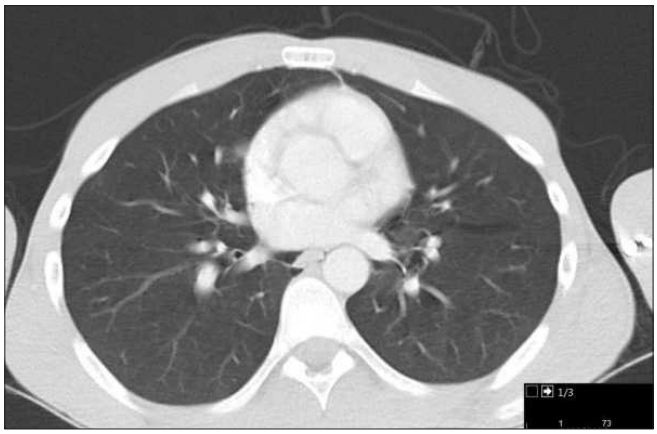

Resim 1

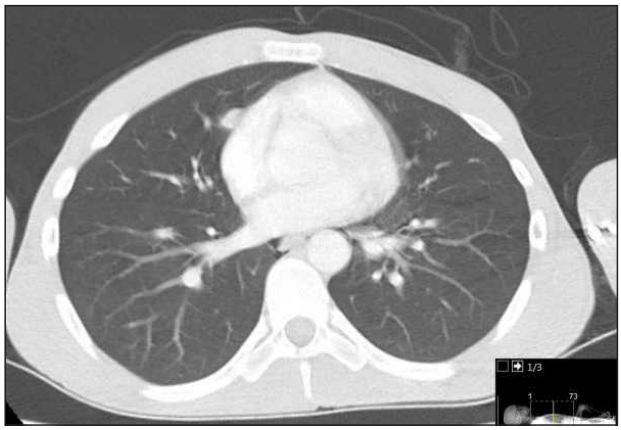

Resim 2

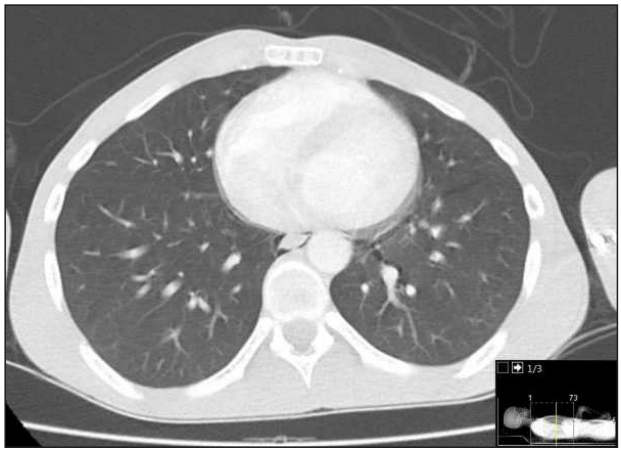

Resim 3

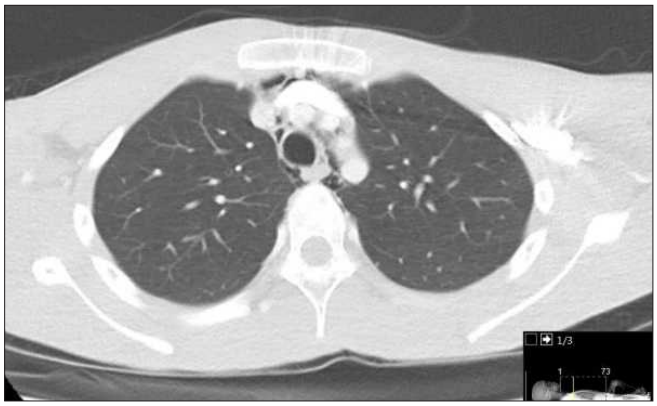

Resim 4

Toraks Radyolojisi

PS-544

FIRSATÇI AKCİĞER PATOJENLERİNE BİR ÖRNEK: İNVAZİV ASPERGİLLOZ

Faruk Özdemir, Onur Başdemirci, Zeliha Coşgun

Bolu Abant İzzet Baysal Üniversitesi Tıp Fakültesi Radyoloji AD

Giriş: Aspergillus,doğada bulunan,saprofitik-aerop bir mantar türüdür,sıklıkla inhalasyon yolu ile insana bulaşır. Pulmoner aspergilloz hastanın bağışıklık durumu ve altta yatan akciğer hastalığına bağlı olarak değişen klinik, patolojik ve radyolojik özellikler gösterir ve genellikle 4 formda sınıflandırılabilir: Allerjik bronkopulmoner aspergilloz (ABPA), aspergilloma, invazif(anjioinvaziv, bronkoinvaziv) ve semi-invazif aspergilloz[1,5]. Aspergillus mantarlarına karşı vücutta nötrofiller cevap oluşturur. Bu nedenle aspergillus özellikle nötropenik olguları etkiler[1].Ancak son yıllardaki araştırmalar invaziv aspergilloz olgularında malign hastalıklar ve immünsüpresif tedavi alanlar dışında; diyabet, malnutrisyon, steroid kullanımı, üremi, karaciğer sirozu ve KOAH gibi altta yatan hastalıkların da risk oluşturabildiği gösterilmiştir.

Olgu: 78 yaşında erkek hasta ateş, kilo kaybı, bel ve boyun ağrısı nedeniyle acil servise başvurdu. Çekilen beyin BT'sine giren servikal kesitlerde epidural absesi saptanan hastaya primer odak taraması nedeniyle çekilen Akciğer grafisinde plevral efüzyon ve konsolidasyon alanlarının (resim1) saptanması üzerine toraks BT tetkiki çekildi. Toraks BT'de sol akciğer orta lobda santralinde kavitasyon olan periferinde buzlu cam dansitesinde halonun eşlik ettiği yumuşak doku kitlesi ve ayrıca sağ akciğer alt lob süperior segmentte, sol akciğerde üst lobun tüm segmentlerinde periferal buzlu cam dansitesi içeren nodüler konfigürasyonda konsolidasyon alanları izlendi (resim2). Ayrıca bilateral plevral efüzyon ve pasif atelektazi mevcuttu. Bulgular öncelikle anjiyoinvaziv aspergilloz ile uyumlu olarak değerlendirildi. Antifungal tedavi sonrası kontrol BT önerildi. Tedavi sonrası kontrol BT de bilateral akciğer parankiminde anjiyoinvaziv aspergilloza ait olduğu düşünülen parankimal lezyonlar ve konsolidasyon alanlarında komplet regresyon saptandı(resim 3).

Tartışma: Halo bulgusu, tipik olarak enfeksiyonun erken döneminde görülür. 25 invaziv aspergilloz hastasının bulunduğu çalışmada ilk gün hastaların 24'ünde halo bulgusu bulunurken, 14. Günde bu oran %19 idi. Halo bulgusu ayırıcı tanı listesi arasında mukormikozis, candida, psödomonas, Herpes simplex virüs enfeksiyonları; Wegener granulomatozisi, organize pnömoni; kaposi sarkomu, adenokarsinom ve metastazlar sayılabilir[3,4]. İmmun sistemi baskılanmışlarda en sık neden invaziv aspergillozdur.

Sonuç: Anjioinvaziv aspergillozda radyolojik olarak erken dönemde göğüs röntgenogramlarında bir veya birden çok konsolidasyon alanı veya nodüler opasite izlenir. BT kesitlerinde, nodüllerin veya konsolidasyon alanlarının çevresinde kanamaya bağlı buzlu cam

görünümü izlenebilir. Bu görünüme halo bulgusu denmektedir[1,2]. Nötropeni düzelirken konsolidasyonlarda kavitasyon gelişir. Nekrotik akciğer dokusu ve hifler sağlam akciğerden ince bir hava halkasıyla ayrılır. Bu görünüme hava hilal işareti("air crescent sign") denir[1]. Hava hilal işaretinin oluşması bağışıklık sisteminin iyileşmeye başladığını gösterir. Bizim olgumuzda ilk BT sinde hastanın immunsüpresi durumuda göz önünde bulundurularak ayırıcı tanıda ilk olarak invaziv aspergilloz ve düşünülmüştü, antifungal tedavi sonrası kontrol BT sinde parankimal lezyonlarda komplet regresyon, semptomlarda düsemle izlenmiş olup bulgular anjioinvaziv aspergillozla uyumlu olarak değerlendirilmiştir.

Anahtar kelimeler: halo sign, anjio invaziv aspergilloz, fırsatçı patojen, immunsupresif

Kaynaklar

1. Franquet T, Müller NL, Gimenez A, Guembe P, de La Torre J, Bague S. Spectrum of pulmonary aspergillosis: histologic, clinical and radiological findings. Radiographics 2001; 21:825-837.
2. Lee YR et al: CThalosignthespectrum of pulmonarydiseases. Br J Radiol. 78(933):862-5, 2005
3. Walker CM et al: Imagingpulmonaryinfection: classicsignsandpatterns. AJR Am J Roentgenol. 202(3):479-92, 2014
4. R.E. Greene, H.T. Schlamm, J.W. Oestmann, P. Stark, C. Durand, O. Lortholary, et al.Imagingfindings in acuteinvasivepulmonaryaspergillosis: clinicalsignificance of thehalosignClinInfectDis, 44 (3) (2007), pp. 373-379
5. Thompson BH, Stanford W, Galvin JR, Kurihara Y. Varied radiologic appearances of pulmonary aspergillosis. Radiographics, 1995; 15: 1273-1284.



Resim 1. Akciğer grafisi

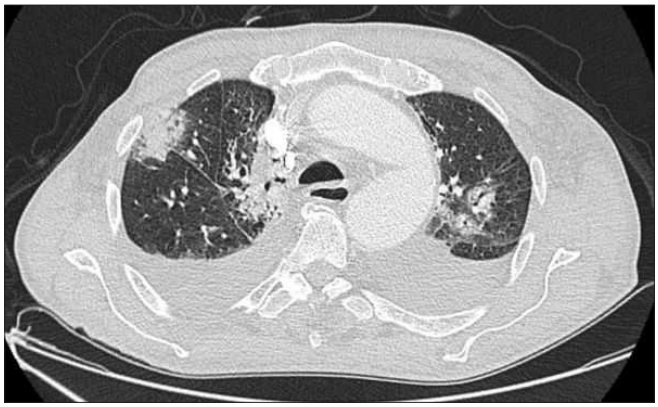

Resim 2. Sağ akciğer orta lobdan fissürü invaze ederek alt lob süperior segmente uzanım gösteren, sol akciğer üst lobda periferal halo işaretinin eşlik ettiği konsolidasyon alanları, eşlik eden bilateral plevral efüzyon



Resim 3. Her iki akciğerde izlenen konsolidasyon alanlarında komplet regresyon

Toraks Radyolojisi

PS-545

SAĞ HEMİDİAFRAGMATİK MULTİORGAN HERNİASYONU

İmren Düzen, Alpaslan Yavuz, Mehtap Barç Ergün, Bülent Çekiç, İclal Erdem Toslak

Sağlık Bilimleri Üniversitesi Antalya Eğitim ve Araştırma Hastanesi

Giriş: Yetişkinlerde sağ hemidiafragma hernileri genellikle penetran ya da künt travma sonrası ortaya çıkar. Non-travmatik herniasyon çok az vaka bildirilmiştir[2]. Diyafragma defektinde kolon, ince barsaklar, mide, mezenterik yağ dokusu, pankreas, dalak, karaciğer, safra kesesi ve böbrekler gibi abdominal organlar toraksa herniye olabilir. Böbrek herniasyonu çok nadirdir[1]. Torasik böbrek herniasyonun radyografik görüntüsü posterior mediastinal kitlelere benzer. Torakal BT tanının doğrulanmasında önemli ve etkili bir görüntüleme yöntemidir.

Olgu Sunumu: 61 yaşında kadın hasta göğüs ağrısı şikayetiyle acil servise başvuruyor. Travma hikayesi olmayan hastada, meme ca nedeniyle sağ meme mastektomi operasyonu geçmişi vardı. Yapılan radyolojik görüntülemelerde PA akciğer grafisinde sağ hemidiafragma üzerinde barsak gazlarına ait alanlar izlenmekteydi(Resim 1). Hastaya iv kontrastlı toraks BT çekildi. Sağ hemidiyafragmada yaklaşık 7 cm'lik defekten toraksa herniye duodenum, pankreas baş kısmı, safra kesesi, karaciğer sağ lobun bir kısmı, rotasyon anomalisi gösteren sağ böbrek, ince barsak ansları ve mezenterik yağ dokusu izlenmişti(Resim 2,3,4).

Tartışma ve Sonuç: Abdominal organların toraksa herniasyonu genellikle künt veya penetran travmalar ya da konjenital diafragma defektinden kaynaklı gelişir.

Toraks BT ile insidental olarak erişkin yaşlarda asemptomatik küçük diafragma hernileri teşhis edilebilir.En sık görülen diafragma herni tipi küçük Bochdalek hernisi olup, toraksa herniye retroperiton yağ dokusu şeklinde izlenmekle birlikte sol tarafta daha sık görülür[2].

En sık bulgular toraks BT'de diafragma bütünlüğünde kayıp, abdominal organların toraksa herniasyonu olarak karşımıza çıkar. Kolon, incebarsaklar, mide, mezenterik yağ dokusu, pankreas, dalak, karaciğer, safra kesesi ve böbrekler herniye olabilir. Strangulasyon sık karşımıza çıkar ancak bizim hastamızda böyle bir şikayet yoktu.

Büyük defekler respiratuar ve gastrointestinal semptomlara neden oluyorsa acilen cerrahi olarak düzeltilmesi gerekir. Dolayısı ile özellikle direkt grafi tetkiklerinde torakal alan üzerinde izlenen gaz imajı gastrik veya intestinal yapıların torakal herniasyonu açısından uyarıcı olmalıdır.

Anahtar kelimeler: Torakal Herni, Multiorgan Herniasyonu, Renal Torakal Herni

Kaynaklar

1.Cheng-Han Lee, Liang-Miin Tsai, Li-Jen Lin, Po-Sheng Chen Intrathoracic kidney and liver secondary to congenital diaphragmatic hernia recognized by transthoracic echocardiography. Int J Cardiol. 2006 Nov 18;113(3):E73-5. Epub 2006 Jun 9.
2.RIGHT SIDED DIAPHRAGMATIC HERNIA IN AN ADULT WITHOUT HISTORY OF TRAUMA: UNUSUAL CT FINDINGS. Aydın Kurt , Kemal Rıdvan Yazıcıoğlu , Ali İpek , Özgür Tosun, Mehmet Coşkun. Eur J Gen Med 2004; 1(3): 55-57



Resim 1. PA Akciğer Grafisi

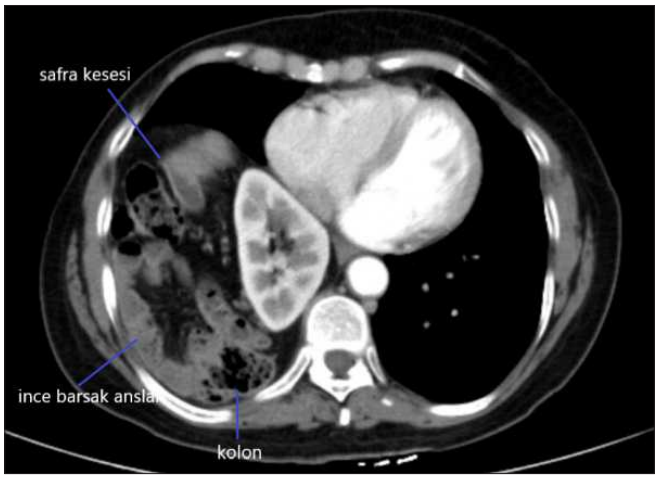

Resim 2. Kontrastlı aksiyel görüntü. sağ hemitoraksa herniye böbrek, safra kesesi, kolon ve incebarsaklar

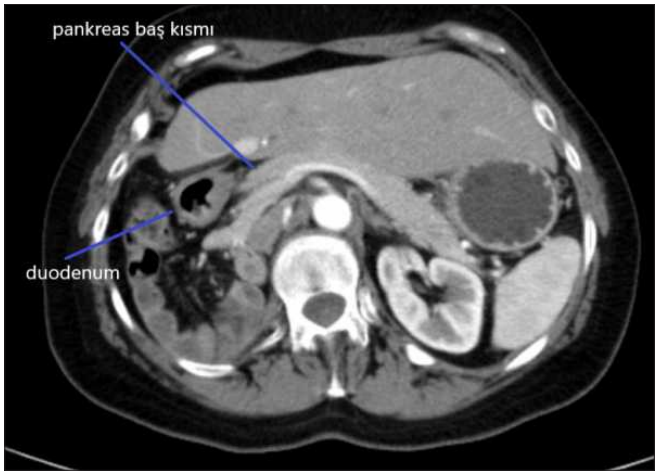

Resim 3. Kontrastlı aksiyel görüntü. duodenum ve pankreas baş kısmının parsiyel herniasyonu



Resim 4. Kontrastlı koronal görüntü. safra kesesi ve karaciğer sağ lobun parsiyel herniasyonu

Toraks Radyolojisi

PS-546

PULMONER ARTER ANEVRİZMASI: BEHÇET HASTALIĞI TUTULUMU

Ebru Torun, Özkan Özen, Yavuz Yüksel, Tarkan Ergün

Alkü Alanya Alaaddin Keykubat Üniversitesi, Radyoloji AD

Giriş ve Amaç: Behçet hastalığı; etyolojisi bilinmeyen kronik, multisistemik bir vaskülittir. Klasik triadı; tekrarlayan oral-genital ülserler ve üveittir. Ayrıca mukokutanöz, artiküler, nörolojik, gastrointestinal, pulmoner ve kardiovasküler tutulum görülebilir (1). Behçet hastalığında vasküler tutulum sıklıkla tromboflebit şeklindedir. Arteriyel tutulum daha nadir olarak görülmektedir. Pulmoner arter anevrizması gibi Behçet hastalığına bağlı pulmoner problemler nadir görülür, ancak mortal seyreden kanamalara neden olabilir. Bu nedenle pulmoner arter anevrizmalarının erken tanısı önemlidir. Bilgisayarlı Tomografi (BT), pulmoner arter anevrizmalarının tanısında ve takibinde kullanılabilen, noninvaziv, hızlı ve etkin sonuç veren bir yöntemdir (2). Bu bildiride BT Anjiografi ile saptanan pulmoner arter anevrizma olgusunu sunmayı amaçladık.

Olgu ve Bulgular: Elli dört yaşındaki erkek hasta kronik öksürük, nefes darlığı ve nonspesifik göğüs ağrısı ile başvurdu. Medikal geçmişinde uluslararası Behçet Hastalığı Çalışma Grubu kriterlerine göre 2 yıllık Behçet hastalığı tanısı mevcuttu. PA akciğer grafisinde bilateral hilus dolgunluğu saptandı. Medikal geçmişinde behçet hastalığı mevcuttu. İleri tetkik olarak kontrastlı BT yapılınca; ana pulmoner arter çapı 32 mm, sol pulmoner arter çapı 34 mm ve sağ pulmoner arter çapı 27 mm ölçülmüş olup normalden geniş olarak görüldü. Akciğer alanlarında patoloji saptanmadı.

Tartışma ve Sonuç: Behçet hastalığında pulmoner arter anevrizmaları nadiren gelişebilir ve ölümcül kanama riskleri nedeni ile erken tanı çok önemlidir. Çok kesitli BT, Behçet hastalığındaki pulmoner arter anevrizmalarını sayı ve yer olarak net bir şekilde ortaya koyar.

Anahtar kelimeler: Behçet hastalığı; Anevrizma; BT Anjiografi

Kaynaklar

1.Erkan F, Gul A, Tasali E. Pulmonary manifestations of Behcet's disease. Thorax 2001;56(7):572-8.
2.Özcan H, Aytaç SK, Yağmurlu B, Kaya A. Color doppler Examination of a Regressing Pulmonary Artery Pseudoaneurysm Due to Behcet Disease. J Ultrasound Med 2002;21(6):697-700.

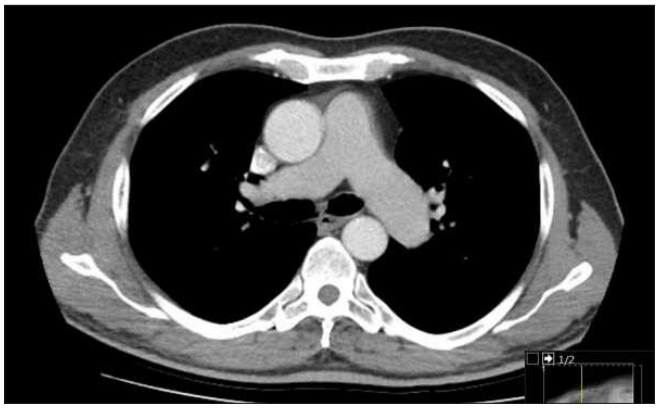

Resim 1

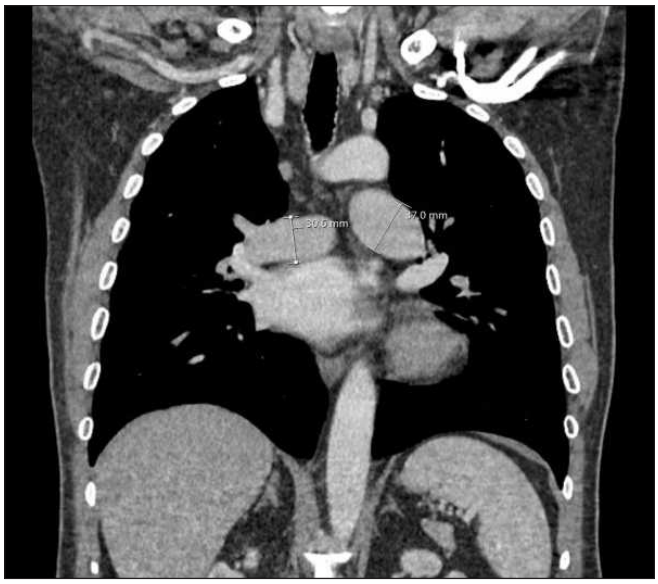

Resim 2

Toraks Radyolojisi

PS-547

TAŞİKARDİ İLE PREZENTE OLAN SCİMİTAR SENDROMU

Süleyman Öncü, Ebru Sarıkaya, Samet Şimşek, Mehmet Karagülle, Ceren Aydın, Emine Balkan

SBÜ Bağcılar Suam

Scimitar sendromu, sağ akciğerden VCI'ye kısmi anormal venöz dönüşün meydana geldiği nadir bir konjenital anomalidir. Sağ akciğer hipoplazisi, kalbin dextropozisyonu ve sağ akciğerin aortadan anomalik arteryel beslenmesi olması eşlik edebilen bulgulardır. Hastaların hepsinde bu bulgular olmayabilir. En sık bulgu PA AC grafisinde sağ akciğerden VCI'ye olan anomalik venin oluşturduğu pala görüntüsüdür. Klinik olarak asemptomatikten kalp yetmezliğine kadar uzanan geniş bir spektrumu vardır. Biz bu posterde acil servise çarpıntı, taşikardi şikayetleriyle başvuran 52 yaşında kadın hastanın yapılan BT anjiografi tetkikinde görülen sağ akciğerden VCİ'ye dökülen anomalik pulmoner veni sunmak istedik. Diğer olası görüntüleme yöntemlerinin yanı sıra ekokardiyografiyi kullanmak için olası ilişkili bozukluklar taranmalıdır. Hasta bakımında multidisipliner bir yaklaşım uygulanmalıdır.

Anahtar kelimeler: scimitar, anormal pulmoner ven, taşikardi

Kaynaklar

1. Gudjonsson U, Brown JW. Scimitar syndrome. Semin Thorac Cardiovasc Surg Pediatr Card Surg Annu 2006;9:56–62. 10.1053/j.pcsu.2006.02.011 2. Halasz, Halloran KH, Liebow AA. Bronchial and arterial anomalies with drainage of right lung into the inferior vena cava. Circulation 1956; 14:826-846.

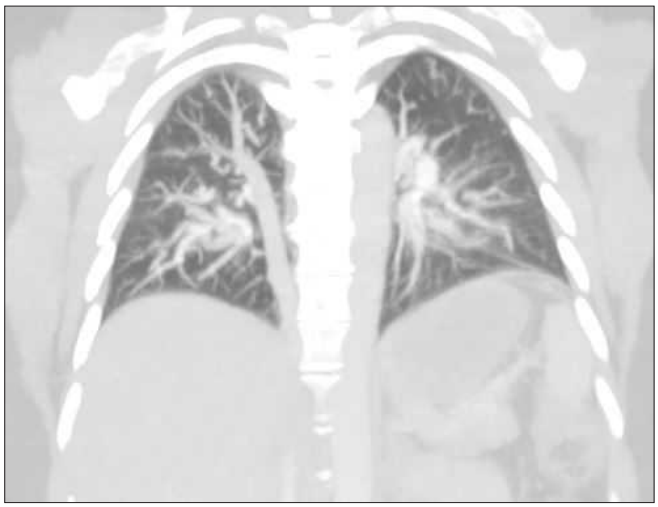

Resim 1. Koronal reformat BT anjiografi akciğer pencersi



Resim 2. Koronal reformat BT anjiografi

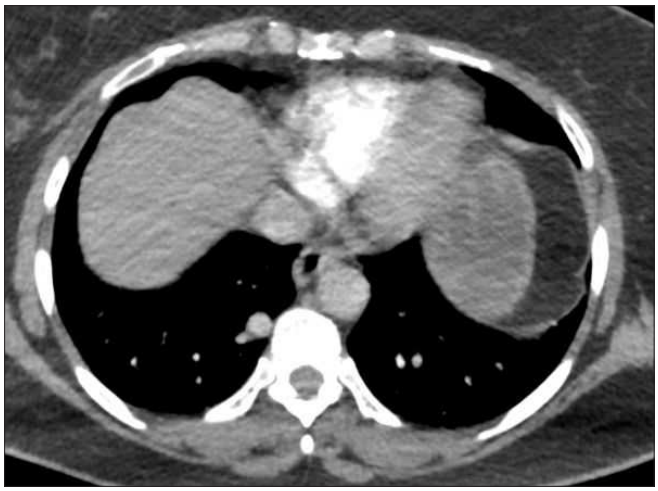

Resim 3. Aksiyel BT anjiografi

Yazar Dizini

A

Abdulbaki Ağaçkıran 532
Abdullah Arslan 232
Abdullah Hakan Özgül 151
Abdullah Soydan Mahmutoğlu 211
Abdullah Yakupoğlu 53
Abdürrahim Dusak 39
Abidin Kılınçer 305, 306, 403
Adalet Elçin Yıldız 799
Adem Akçakay 500
Adem Yokuş 392, 446, 452, 455
Adil Doğan 694
Adnan Kabaalioğlu 186
Adnan Karaibrahimoğlu 48
A. Eda Parlak 380, 453
Ağahan Ünlü 786
Ahmed Adam Osman 774
Ahmet Baki Yağcı 882
Ahmet Baytok 295, 442
Ahmet Bozer 135, 784
Ahmet Can Çakmak 533
Ahmet Cem Demirşah 297, 384
Ahmet Dağtekin 759
Ahmet Erdemir 381, 382
Ahmet Güdeloğlu 184
Ahmet Günkan 178
Ahmet Gürkan Erdemir 156, 168, 840
Ahmet İmrek 139, 254, 427, 762, 832
Ahmet Kasım Karabulut 590, 737, 858
Ahmet Kılıçarslan 94, 461
Ahmet Kürşat Karaman 265
Ahmet Mendi 269, 323, 414, 617, 859
Ahmet Muhteşem Ağıldere 208, 421, 720, 741
Ahmet Onur Çelik 102, 440, 512, 564, 632, 646, 715, 776
Ahmet Ömer İkiz 23
Ahmet Poker 853
Ahmet Sarıcı 854
Ahmet Sığırcı 796, 824
Ahmet Şeyhanlı 27
Ahmet Tan Cimilli 345
Ahmet Tezcan 437
Ahmet Topak 279, 293, 458, 879
Ahmet Tuğrul Açıkgöz 824
Ahmet Vural 178
Ahmet Yalcın 34
Ahmet Yasir Altunbulak 339, 713
Akın Çinkoğlu 858
Akın Çinkooğlu 138, 565, 834, 838, 845, 847, 849
Alakbar İmanlı 552
Alev Bakır 223
Ali Aslan Demir 41, 67
Ali Balcı 27, 178, 575, 606, 608, 613
Ali Cantürk 608
Ali Emre Kavur 165
Ali Ergen 184
Ali Eryürek 223
Ali Gemalmaz 129
Ali Haydar Baykan 543
Ali İbrahim Sevinç 682
Ali Kadri Çırak 138
Ali Karakuzu 586
Ali Küpeli 220
Ali Mahir Gündüz 318, 325, 452, 867
Ali Murat Koç 209, 219, 407
Ali Murat Koç, 784
Ali Önder Atca 42, 655
Alirıza Odabaş 255
Ali Saffet Gönül 203
Alpaslan Yavuz 303, 321, 326, 347, 352, 355, 357, 367, 380, 436, 439, 452, 453, 463, 484, 571, 588, 597, 630, 643, 731, 733, 763, 778, 785, 865, 871, 890, 892
Alper Göncüoğlu 374, 490
Alper Özel 129
Altan Güneş 800
Altan Yıldız 301
Andelib Babatürk 508, 509, 511, 516, 517, 674, 675
Anıl Çolaklar 594
Anıl Dağ 544
Anıl Dediğidoğru 476, 609, 702, 720
Anıl Özgür 224, 418, 699, 711, 716, 759
Anıl Özgür, 742
Arda Ayhan Hekimoğlu 384
Arda Halil Ceylan 395, 488, 530, 556
Arda Hekimoğlu 297
Arif Kol 470
Armağan Günal 249
Artur Salmaslıoğlu 434
Arzu Turan 55, 279, 458, 486
Aslı Dilara Büyüktoka 413, 432, 805
Aslıhan Mete Yıldırım 160
Aslıhan Semiz Oysu 110, 532
Aslınur Cengiz1 796
Aşır Yıldırım 370, 554, 585, 753
Atadan Tunacı 153, 876, 888
Atakan Küskün 175
Atakan Sezer 102
Atilla Elhan 35
Atilla Halil Elhan 58, 154, 169
Atilla Hikmet Çilengir 589
Avaz Jabiyev 666, 853
Avni Merter Keçeli 601
Aycan Bölük Gülsever 720
Ayça Akgöz Karaosmanoğlu 176
Aykut Alkan 31, 512, 561, 614, 646, 662, 776
Aykut İnsan 41, 67
Aykut Soyer 108
Aylin Alpaydın 92
Aylin Hasanefendioğlu Bayrak 259, 388, 728, 749, 848, 870
Aylin Yücel 308, 649, 650
Aynur Azizova 85, 694, 732
Aynur Turan 419
Aysim Yıldız 211
Ayşe Eda Parlak 303, 326, 347, 484, 597, 643, 731, 778, 865
Ayşe Erden 77, 328
Ayşe Füsun Bekirçavuşoğlu 597, 622, 640
Ayşegül Akdoğan Gemici 30, 411, 476, 702
Ayşegül Alımlı 799
Ayşe Gül Alımlı 800, 812
Ayşegül Görmez 131
Ayşegül Gürsoy Çoruh 35
Ayşegül Öz 73
Ayşe Keven 271, 857
Ayşenaz Taşkın 837
Ayşenur Buz 557, 830
Ayşenur Oktay 677, 680
Ayşe Nur Şirin Özcan 765
Ayşe Özçetin 100
Ayşe Özdal Sayer 45, 129, 260
Ayşe Özdemir Gökçe 800, 812, 823
Ayşenur Oktay 676
Ayşe Selcan Koç 57
Aytuğ Altundağ 223
Aytül Hande Yardımcı 53, 200
Azad Hekimoğlu 530

B

Bade Keleş 44, 212
Bade Von Bodelschwingh 129
Bahadır Reis 52
Bahar Yılmaz Çankaya 229
Bahattin Hakyemez 161, 226
Bahattin Özkul 127
Bahri Evren 160
Baki Hekimoğlu 91, 144, 395, 419, 488, 530, 556
Banu Çakır 765
Banu Topçu Çakır 450
Baran Serdar Sunal 505, 512, 541, 614, 620, 715
Barış Bakır 153
Barış Ten 418, 699, 711, 742, 759, 817
Başak Atalay 75, 701, 703, 718, 734, 751, 830
Başak Gülpınar 58, 154, 401
Başak Polat 399
Bedriye Koyuncu Sökmen 73
Begümhan Baysal 701, 703, 718, 734, 751, 830
Begümhan Demir Gündoğan 471
Behice Kaniye Yılmaz 626
Bekir Voyvoda 146, 480, 481
Berkay Becer 100
Berna Dirim Mete 359, 572, 573
Berna Eren Kömürcüoğlu 138
Berna Oğuz 148, 149, 339, 788, 794, 816
Berna Öztürk 395
Berna Uçan 791
Berrin Babaoğlu 85
Berrin Çavuşoğlu 689
Berrin Erok 42, 655, 660, 684
Betül Duran Özel 238, 661
Betül Karatoprak 191, 214
Betül Sarıbıyık 66
Betül Tokgöz Cuni 812
Bilal Muhammed Akıncı 446, 473
Bilgesu Arıkan 508, 509, 511, 516, 517
Bilgesu Arıkan Ergün 674, 675
Bircan Alan 62, 254, 832
Bora Özbakır 24
Bora Peynircioğlu 184
Bökebatur Ahmet Raşit Mendi 267, 428
Burak Çağlar Erol 53
Burak Günay 408, 523, 564, 598, 662, 738
Burak Işık 50, 188, 191, 196, 214, 228
Burak Karadağ 157
Burak Koçak 585
Burak Uslu 440, 505, 512, 523, 561, 564, 592, 598, 620, 715
Burcu Anıl 178
Burcu Özkul 203
Burçak Gümüş 688
Burçin Ağrıdağ Üçpınar 129
Burçin Önder 375, 585, 593, 644, 746, 827
Burkay Çağatay Törer 413
Busem Binboğa 102, 598
Bülent Acunaş 373, 378, 478
Bülent Çekiç 321, 326, 347, 352, 355, 357, 367, 380, 436, 439, 453, 571, 588, 597, 630, 643, 733, 763, 785, 871, 890, 892
Bülent Erbil 115
Bünyamin Ece 123

C

Canan Altay 151, 198, 252, 266, 288, 289, 354, 358, 372, 386, 457, 464, 494, 673
Canan Gündüz Gürkan 195
Canberk Orundaş 485
Canberk Tomruk 135
Candan Güngör 551
Cankat Erdoğan 828
Can Konca 169
Can Özkaynak 426
Cansu Girgin 880
Can Zafer Karaman 404
Celal Çınar 486, 510, 520, 522, 524
Cemal Aydoğan 640, 698, 735, 819
Cemal Nuri Erçin 249
Cem Bilgin 226
Cem Burak Kalaycı 108
Cemile Haki 226
Cemil Göya 298, 317, 318, 331, 364, 452, 648, 887
Cemil Gürses 157
Cem Karayol 232
Cem Onur Kıraç 403
Cemre Candemir 203
Cemre Özenbaş 266
Cem Yücel 553
Cem Zeki Esenyel 497, 499
Cengiz Erol 181
Cengiz Kadıyoran 469, 868
Cengiz Yılmaz 370, 554, 585, 639, 753
Cenk Eraslan 33, 737

Cenk Hepdurgun 308
Ceren Aydın 894
Cevriye Cansız Ersöz 35
Ceyda Anar 138
Ceyda Turan Bektaş 53, 200
Cihan Ağalar 266
Cihan Akgül Özmen 832, 843, 874
Cihan Özgür 408, 523, 592, 620, 632, 646, 715
Cihan Uras 108
Cüneyt Çalışır 578, 619
Cüneyt Eftal Taner 704
Cüneyt Erdoğan 504

Ç

Çağdaş Gözükara 297, 384
Çağla Akçay 533
Çağlar Uzun 35
Çağla Şafak 692
Çağla Şafak Karaoğlan 434
Çağrı Damar 545
Çağrı Erdim 53, 200
Çetin İmamoğlu 774
Çiğdem Özer Gökaslan 234, 300, 348, 455, 649, 650, 772
Çiğdem Öztunalı 125, 342, 369, 405, 600, 624, 740
Çiğdem Soydal 154
Çinkooğlu 560
Çiriş, Pelin Akşit 239
Çisel Yazgan 837

D

Dastan Temirbekov 223
Demet Gündüz 781
Deniz Aliş 166, 223
Deniz Ekinci 647
Deniz Esin Tekcan Şanlı 223
Deniz Gizem Oktay 328, 594
Deniz Güvenir 249, 557
Deniz Özel 238, 661
Deniz Özkan 468, 477, 548, 554, 585, 639, 753, 861, 868
Deniz Özkan, 370
Deniz Öztekin 704, 722
Deniz Öztürk Koçakgöl 597, 622, 819
Deniz Türkyılmaz Mut 129
Derya Güçlü 886
Derya Karabulut 236, 592, 620, 633, 662
Derya Öztuna 692
Diğdem Kuru Öz 77, 328
Dilara Atasoy 188, 698, 735
Dilek Cansu Girgin 275, 312, 360, 686, 848
Dilek Öncel 691
Dilek Şen Dokumacı 232
Dursun Alizoroğlu 138
Duygu Erkal 525, 529, 754, 766
Duygu İmre 534
Duygu İmre Yetkin 115
Duygu Karahacıoğlu 334, 365
Duygu Metin 609
Duygu Yegül Metin 411
Düzgün Yıldırım 223

E

Ebru Düşünceli Atman 106, 670, 674, 675, 679
Ebru Sarıkaya 345, 647, 894
Ebru Şen 30
Ebru Taştekin 31, 102, 236
Ebru Torun 284, 287, 385, 391, 611, 756, 781, 871, 890, 893
Ebru Yıldırım 361
Ebru Yılmaz 660, 684
Ece Akyol 178
Eda Almus 786, 791, 797
Eda Beykoz Çetin 757
Eda Canıpek 373, 378, 434
Eda Parlak 763
Eda Tezgör 413
Edip Hatipoğlu 653
Egemen Çifçi 33
Egemen Öztürk 448
Ekim Gümeler 85, 115
Ela Kaplan 50, 74, 180, 506, 507, 519, 527
Elif Arzu Özen 293, 486, 879
Elif Aydın 71
Elif Aylin Yüce Yörük 219
Elif Durukan 100
Elif Ergün 123
Elif Günay Bulut 176
Elif Hazal Karlı 478, 768, 779
Elif Hocaoğlu 285, 411, 476, 609, 702, 720
Elif Karadeli 276, 292, 339, 475, 481, 540, 884, 885
Elif Kır 161, 504
Elif Mercan 31
Elif Nisa Ünlü 886
Elif Peker 58, 77, 106, 154, 401, 670, 692
Elif Şentürk 653
Elif Yüksel Karatoprak 718
Elvan Çağlar Çıtak 817
Elyar Aliyev 562
Emel Ada 689
Emel Durmuş 528
Emel Özer 675
Emel Tellioğlu 138
Emel Yerli 508, 509, 511, 516, 517
Emetullah Cindil 167, 444
Emil Settarzade 666, 713, 793, 821, 840, 852, 853, 855, 867
Emin Demirel 216, 234, 300, 308, 455, 649, 650
Emin Durmuş 588, 597, 630, 643, 733, 865, 890
Emine Balkan 894
Emine Burçin Tuna 198
Emine Çalışkan 205, 691, 802, 828
Emine Dağıstan 139
Emrah Akay 729
Emrah Öz 843, 874
Emrah Terzioğlu 545
Emre Alp 459
Emrecan Çelebioğlu 508, 509, 511, 516, 517
Emre Eynel 66
Emre Kaçar 300, 308, 348
Emre Utkan Büyükceran 384
Emre Ünal 821
Ender Dulundu 290
Enes Güler 279
Enes Güler2 757
Enes Nusret Çelik 351, 374, 490
Engin Kara 301, 851
Enis Yerdelen 702
Ensar Torko 887
Ensar Türko 315, 318, 364, 365, 446, 452, 463, 473
Enver Necip Köseoğlu 123
Enver Yalnız 138
Eranıl Aslan 455, 772
erap Gencer 674
Eray Atlı 688
Ercan Ayaz 85, 148, 149, 176, 339, 788, 793, 794
Ercan Inci 411
Ercan İnci 30, 285, 476, 609, 702, 720
Ercüment Altıntaş 791
Erdal Karavaş 145
Erdem Birgi 530
Erdem Fatihoğlu 119, 129
Erdem Karadeniz 56
Erdem Özkan 267, 269, 323, 393, 414, 474, 617, 859
Erdoğan Bülbül 551
Eren Çamur 459
Ergin Sağtaş 221
Ergün Barış Kaya 33
Ergün Erdem 111
Erhan Akpınar 115, 156, 168, 381, 382
Erhan Ateş 470
Erhan Turgut Ilgıt 304
Erkan Yılmaz 92, 846
Ersen Ertekin 470
Ersin İlgüz 533
Ersin Özeren 753
Ersoy Doğan 23
Ertan Hazar 422, 486, 567, 603, 604
Ertan Zengin 757
Ertuğrul Şefik 135
Esat Kaba 293, 879
Eshgin Sahibli 877, 888
Esin Düvek 153
Esin Kurtuluş Öztürk 324, 424, 430, 578, 619, 709
Esra Akçiçek 380, 453
Esra Bilgi 361
Esra Çıvgın 201
Esra Eyice Korkmaz 308, 348, 772
Eşref Gürsel 653
Ethem Murat Arsava 115
Evren Özçınar 508, 517
Evren Üstüner 169
Evrim Gül 283
Evrim Özmen 808
Eylem Kıral 125
Eyüp Çamurcuoğlu 263
Eyüp Kaya 73, 91, 313, 536
Ezgi Genç Erdoğan 236
Ezgi Güler 281, 308
Ezgi Güvel 413, 432, 805
Ezgi Kara 877, 888
Ezgi Suat Bayraktar 576

F

Fadime Güven 56
Faruk Özdemir 840, 891
Fatih Ateş 24, 601, 612, 623, 634, 636, 637, 638, 642, 652, 770, 780, 810
Fatih Ateş1, Turgay Kara 628
Fatih Erdem 551
Fatih Kırçın 729
Fatma Aktaş 745
Fatma Beyazal Çeliker 55
Fatma Demirci Üçsular 138
Fatma Durmaz 298, 299, 315, 648
Fatma İlknur Ulugün 846
Fatma Kulalı 110
Fatma Nur Soylu Boy 178
Fatma Zeynep Arslan 345, 361, 647, 868
Fazıl Gelal 116
Fazilet Erözgen 109
Ferah Tuncel 471
Ferah Tuncel Daloğlu 864
Feramuz Demir Apaydın 301, 377, 471, 836, 851
Feray Aras 104
Ferdi Çay 253, 332
Ferhat Arslan 734
Ferhat Cüce 336, 371, 538, 544, 547, 552, 562, 625, 771
Ferhat Çengel 259, 275, 312, 360, 388, 848, 880
Feride Fatma Görgülü 57
Feride Kural Rahatlı 421, 720, 741
Fethi Emre Ustabaşıoğlu 31, 70, 541, 564, 598, 614, 632
Feyza Demir 365
Fırat Aslan 392
Fırat Atak 184, 855
Figen Demirkazık 840, 852, 855
Figen Söylemezoğlu 85
Fikret Ezberci 110
Fikriye Sinem İnce 71
Filiz Güldaval 138
Filiz Taşçı 108
Fulya Kahraman 426
Funda Barlık Obuz 354, 494
Funda Gökgöz Durmaz 24
Furkan Kaya 216, 234, 455
Furkan Ufuk 159, 833
Füsun Taşkın 108

G

Gamze Durhan 666
Gamze Gököz Doğu 197
Gizem Abacı 175, 340
Gizem Açıkel Dündar 44, 212
Gizem Cural 297
Gonca Eldem 184
Gonca Erbaş 167, 304
Gonca Oruk 697
Gökay Deniz 508, 517

Gökçe Gülşen 109
Gökçen Çoban Çifçi 33
Gökçen Ömeroğlu Şimşek 92
Gökhan Kahraman 49, 54, 392, 398, 421, 720, 741
Gökhan Mert Özyurt 301, 851
Gökhan Tonkaz 349
Göksel Altınışık Ergür 159
Göksel Bengi 289, 354
Görsev Yener 689
Gözde Arslan 356
Gözde Tokatlı 178, 464
Gülbanu Güner 110
Gülcan Gücer Şahin 337, 340, 653
Gülçin Bozlu 699
Gülçin Durukan Günaydın 172, 495, 559, 789
Gülçin Yeğen 434
Gülden Şahin 594
Güleç Mert Doğan 796, 824, 854
Gülen Demirpolat 729
Gülhan Kılıçarslan 94, 283, 461, 466, 629
Gülistan Karadeniz 138
Gülnar Aghayeva 534, 732, 744
Gülru Erbay 138
Gülsüm Uysal 82
Gülşah Akcelep 505, 561, 632
Gülşah Bayram 800, 823
Gülşah Berberoğlu 290
Gülşah Burgazdere 408, 776
Gülşah Özdemir 408, 440, 523, 541, 614, 662, 738
Gülşen Yücel Oğuzdoğan 135
Güner Hayri Özsan 27
Gürcan Erbay 276, 292, 339, 475, 481, 540, 884, 885
Gürdal Demirci 545
Güven Kahriman 501
Güzin Gönüllü Demirağ 153

H

Hacı Taner Bulut 758
Hadi Sasani 40, 290, 337, 340, 653
Hakan Abdullah Özgül 27, 198, 252, 288, 289, 358, 372, 846, 882
Hakan Artaş 277
Hakan Baş 169, 797
Hakan Cebeci 403
Hakan Ertürk 837
Hakan Gölbaşı 704
Hakan Gülmez 573
Hakan Mutlu 569
Hakan Önder 91, 313, 334, 365, 375, 536, 580, 585, 593, 644, 746, 798, 803, 818, 827
Hakan Yera 416
Hakkı Çelik 92, 457, 494, 606, 608, 613, 663, 665, 668, 671
Hakkı Muammer Karakaş 178
Hakkı Timur Sindel 426
Hale Demir 53
Hale Turnaoğlu 54, 100, 421, 720, 741
Halil Bozkaya 486, 510, 520, 522, 524
Halil Dönmez 528, 750
Halil İbrahim Şara 601, 612, 623, 628, 634, 636, 637, 638, 642, 652, 770, 780, 810
Halil Kazanasmaz 39
Halil Özer 405
Halil Serdar Aslan 197
Halime Çevik Cenkeri 688
Halis Harun Öztürk 384
Halit Nahit Şendur 167, 687
Haluk Özen 184
Hamdullah Erk 375, 585, 593, 644, 746, 803
Hamza Eren Güzel 407
Hande Melike Halaç 23, 386, 575
Hande Yardımcı 80
Harun Arslan 315, 446, 452
Hasan Ali Ünal 61
Hasan Baki Altınsoy 886
Hasan Bulut 200
Hasan Dinç 188
Hasan Erdoğan 370, 468, 477, 548, 554, 585, 639, 753, 861, 868
Hasan Ersöz 589
Hasan Ertürk 258
Hasan Genç 132
Hasan Gündoğdu 55, 486, 879
Hasan Saygın 313, 536, 569
Hasan Soysaldı 543, 758
Hasan Sözel 316, 319, 344, 345, 461, 747, 761, 783
Hasan Terzi 483
Hasan Vural 342, 369, 600, 624, 740
Hasan Yiğit 123, 445, 446, 489
Hatice Beyazal Polat 55
Hatice Kader Karlı Oğuz 33, 85, 176, 694
Hatice Kaplanoğlu 419
Hatice Kıvrak Yazar 449
Hatice Merve Sabuncu 371, 625, 771
Hatice Nursun Özcan 149, 339, 793, 816, 821
Hatice Şahin 82
Hatice Tuba Sanal 249, 362, 371, 544, 547, 552, 557, 562, 625, 771
Hatice Yazar Kıvrak 717
Havva Akmaz Ünlü 800, 812
Hazırolan 534
Hayri Oğul 229
Hilal Bolat 377, 471, 711
Hilal Er Ulubaba 796, 824, 854
Hilal Şahin 432
Hüdaver Alper 448, 829
Hülya Çetin Tunçez 784
Hülya Taşkapan 180
Hülya Yıldız 580, 585, 644
Hüseyin Akdeniz 452
Hüseyin Ali Tünel 540
Hüseyin Çetin 450
Hüseyin Gökhan Yavaş 833
Hüseyin Gündüz 66, 533
Hüseyin Kafadar 225
Hüseyin Kaya 604
Hüseyin Odaman 354
Hüseyin Yıldız 258, 261, 273, 296, 485

I

Irmak Durur Subaşı 91, 144
Ismayıl Mırzafarlı 320, 510, 524, 676, 677
Işıl Başara 464
Işıl Başara Akın 151, 178, 198, 252, 288, 354, 358, 372, 386, 494, 575, 663, 665, 668, 671, 682
Işıl Başaran Akın 673
Işıl Günhan Bilgen 677, 680
Işıl İmge Gültekin 687
Işıl Yıldız 108

İ

İbrahim Feyyaz Naldemir 886
İbrahim Halil Bozkurt 135
İbrahim Halil Erdoğdu 108
İbrahim Halil Sever 127
İbrahim İlik 274, 326, 887
İbrahim Sülkü 348
İbrahim Şahin 160
İclal Erdem Toslak 303, 321, 352, 355, 357, 367, 436, 439, 484, 571, 588, 597, 630, 643, 731, 733, 763, 778, 785, 865, 871, 890, 892
İclal E. Toslak 380, 453
İdris Şahin 180
İhsan Oğuz Tanzer 32
İhsan Yavuzatmaca 774
İlhan Erden 77
İlhan Memet Erden 58, 106, 401, 670
İlkay Çamlıdağ 52
İlkay İdilman 115, 156, 168
İlkay Sedakat İdilman 381, 382
İlke Bayzit Koçer 219
İlker Eyüboğlu 110
İlyas Dündar 648
İmran Çankaya 351
İmren Düzen 352, 763, 871, 892
İpek Sel 200
İpek Tamsel 582, 590, 603, 604
İrem Erdil 476
İrem İşlek 181
İrem Yanık 259
İrfan Atik 437
İrfan Bayram 331
İsa Deniz 477, 868
İsmail Akdulum 172, 495, 559, 566, 789
İsmail Başaran 360
İsmail Caymaz 186
İsmail Devecioğlu 175
İsmail Geedi İbrahim 774
İsmail Güzelmansur 416
İsmail Okan Yıldırım 74, 160, 180
İsmet Tolu 868
İzzet Ökçesiz 528, 750
İzzet Selçuk Parlak 459, 474
İzzettin Öz 804

K

Kaan Esen 224, 301, 471, 742, 864
Kader Karlı Oğuz 713
Kahraman Çoşansu 533
Kamber Göksu 178
Kamil Doğan 694, 845, 849
Kamil Karaali 426
Kamran Aliyev 846
Kaya Oğuz 203
Kaya Saraç 160, 180
Kazım Ayberk Sinci 576
Kemal Behzatoğlu 108
Kemal Harmancı 746
Kemal Murat Haberal 49, 54, 208, 392, 398, 421, 720, 741
Kemal Niyazi Arda 249, 330, 336, 362, 538, 544, 557, 625, 771
Kemal Panç 279, 293, 458, 757, 879
Kenan Çetinoğlu 116
Kenan Kıbıcı 655
Korcan Aysun Gönen 40, 290, 337, 340
Kudret Aytemir 33
Kutsal Yörükoğlu 198
Kübra Murzoğlu Altıntoprak 356
Kürşad Aytekin 499
Kürşat Karaman 724

L

Laçin Tatlı Ayhan 66
Lale Damgacı 414, 428, 617, 859
Levent Soydan 41
Levent Yeniay 680
Leyla Eybatova 100
Leyla Turgutçoban 881
Leyla Turgut Çoban 274, 326
Lokman Öztürk 219

M

Mahi Nur Cerit 167, 304
Mahmut Bilal Doğan 186, 258, 261, 273, 296, 485
Mahmut Ciner 533
Mahmut Demirci 159, 197
Mahmut Tayyar Kalcıoğlu 75
Maksude Esra Kadıoğlu 108, 279, 293, 486, 757
M. Alper Selver 203
Mecit Kantarcı 56, 145, 229
Mehmet Adıgüzel 297, 384
Mehmet Akif Kamar 457
Mehmet Akif Topçuoğlu 115
Mehmet Ali Kaptan 342, 369, 600, 624, 740
Mehmet Argın 582, 590, 603, 604
Mehmet Atalar 437
Mehmet Barburoğlu 768
Mehmet Bilgen 71
Mehmet Bilgin Eser 75, 296, 557, 830

Mehmet Burak Yıldız 178
Mehmet Cem Çallı 737
Mehmet Cengiz Yakıncı 824
Mehmet Cihat Özek 390
Mehmet Cingöz 373, 378
Mehmet Coşkun 49
Mehmet Çetin Kotan 331
Mehmet Demirbaş 188, 191, 196, 214, 502, 506, 507, 514, 519, 527, 533
Mehmet Fatih İnecikli 504, 525
Mehmet Fatih Kaya 880
Mehmet Göktepeli 145
Mehmet Hakan Pıçak 80
Mehmet Haydar Atalar 765
Mehmet İncedayı 569
Mehmet Karagülle 345, 361, 647, 894
Mehmet Koçak 89
Mehmet Kolu 74
Mehmet Mahir Atasoy 356
Mehmet Oğuz Köksel 836
Mehmet Öncü 345, 361, 647
Mehmet Öztürk 205, 802
Mehmet Ruhi Onur 33, 156, 168
Mehmet Sedat Durmaz 24, 61, 232, 403, 601, 612, 623, 628, 634, 636, 637, 638, 639, 642, 652, 745, 770, 780, 810
Mehmet Selim Nural 153
Mehmet Serindere 416
Mehmet Seyfi Buruk 188, 191, 196, 214, 228, 506, 507, 519, 527
Mehmet Sezai Taşbakan 838, 847
Mehmet Sönmez 188
Mehmet Şeker 181
Mehmet Şenoğlu 722
Mehmet Şirik 804
Mehmet Taha Avcı 532
Mehmet Tahtabaşı 683
Mehmet Tiftik 823
Mehmet Tolgahan Örmeci 250
Mehmet Tonkaz 525, 529, 754, 766
Mehmet Torun 41
Mehmet Yüksek 881
Mehtap Barç Ergun 865
Mehtap Barç Ergün 303, 347, 367, 484, 588, 871, 890, 892
Mehtap Beker Acay 772
Mehtap B. Ergün 380, 453
Mehtap Ergün 731, 778
Melahat Kul 77
Melda Apaydın 116, 697
Meliha Akın 104
Melike Elif Kalfaoğlu 427
Melisa Yalçın 313, 375, 536, 580, 585, 593, 644, 746
Melis Koşar Tunç 334, 375, 585, 593, 644, 746
Melis Koşar Tunç, 365
Meltem Nass Duce 716, 851
Meltem Özdemir 439, 451
Meltem Öznur 40
Memduh Dursun 140
Memet İlhan Erden 692
Meral Büyükterzi 396, 601, 874
Merih Güray Durak 178, 663, 665, 668, 671, 673
Mert Bayramoğlu 208
Merter Keçeli 171, 396, 449, 707, 717, 792, 811, 826, 874
Merve Gökçeoğlu 690
Merve Gülbiz Kartal 153, 250
Merve Gürsoy 359, 572, 573
Merve Tarhan 258, 296, 701, 703, 718, 734, 751
Merve Yazol 125, 405
Meryem Demirtaş 55
Mesut Can Karalar 106, 670
Mesut Özgökçe 298, 299, 452, 648, 881
Mesut Sivri 799, 812, 823
Mete Çağlar 157
Mete Özdikici 97
Metin Şenol 101
Mine Araz 154
Mine Gayaf 138
Mine Hayriye Sorgun 692
Mine Sorkun 258, 261, 273, 296, 485
Mirace Yasemin Karadeniz Bilgili 490
Mithat Haliloğlu 148, 149, 339, 788, 794, 816, 821
Mualla Akdeniz 792
Muhammed Bilal Akıncı 392
Muhammed Emin Sevimli 285
Muhammed Erkam Çeker 745
Muhammed Raşid Aykota 197
Muhammed Said Beşler 201, 269, 393, 397, 414, 474, 617, 859
Muhammed Said Beşler, 389
Muhammed Samed Cansız 302, 343, 442, 539, 727
Muhammed Tekinhatun 111
Muhammed Zeki Gültekin 655
Muhammet Arslan 197
Muhammet Göktaş 236, 541, 592, 620, 633, 646
Muhammet Kürşat Şimşek 151, 673
Muhammet Said Beşler 323
Muhammet Taşdemir 66
Muhsin Engin Uluç 576, 589
Murat Aşık 120, 273, 751
Murat Baykara 227
Murat Ceren 338, 377, 711, 742, 759
Murat Danacı 52
Murat Doğan 180
Murat Özkale 828
Murat Tuğra Kösa 459
Murat Uçar 444, 577
Musa Abeş 804
Mustafa Alper Selver 118, 165
Mustafa Başaran 458, 757
Mustafa Çelik 197
Mustafa Demir 351
Mustafa Deniz Yörük 219
Mustafa Fatih Arslan 679
Mustafa Filik 56
Mustafa Harman 308, 320, 524
Mustafa Hızal 690
Mustafa Kayan 48, 781
Mustafa Koç 132, 227
Mustafa Koplay 272, 295, 302, 305, 343, 403, 442, 539, 549, 550, 563, 727, 831
Mustafa Koyun 330, 336, 362, 538, 547
Mustafa Mahmut Barış 165
Mustafa Nasuh Özmen 350
Mustafa Özenç 259, 275, 312, 848
Mustafa Parıldar 510, 520, 522
Mustafa Seçi 252, 457
Mustafa Seçil 151, 198, 266, 288, 289, 358, 386, 464, 673
Mustafa Şahinöz 66
Mustafa Taşar 249, 330, 336, 362, 371, 538, 547, 552, 557, 562
Mustafa Yasir Özlü 272, 549, 550, 563
Mustafa Yeşilyurt 349
Mustafa Yıldırım 227
Mutlu Doğan 428
Muzaffer Başak 44, 45, 212, 263
Muzaffer Elmalı 862
Müfit Parlak 754, 766
Münteha Çakmaçkı 48
Münteha Çakmakçı 781
Mürüvet Akın 326, 436, 630, 785
Mürüvvet Akın 380

N

Naciye Kış 375, 593
Naciye Sinem Gezer 92, 118, 165, 606, 846
Nadide Başak Gülleroğlu 823
Naim Ceylan 422, 560, 565, 567, 834, 845, 847, 849, 858
Naime Gökay 828
Nazan Çiledağ 270
Nazmi Kurt 31, 102, 236, 564, 598, 614, 633, 738
Necdet Poyraz 868
Necdet Süt 31
Nermin Tunçbilek 31, 102, 236, 408, 662, 715, 776
Neslihan Köse 437, 765
Nesrin Gündüz 258, 261, 273, 296, 485
Neşe Asal 82
Neşe Gürel Kandemir 209
Neşe Uçar 684, 686
Nevin Sekmenli 171, 717, 826
Nevra Zehra Elmas 281, 308, 320
Nevzat Meylani 699
Nihat Kılıçaslan 683
Nil Tokgöz 553
Nimet Aksel 138
Nimet Ersöz 470
Nuh İlaiz 331
Nural Kiper 788
Nuran Sabir 111
Nuray Haliloğlu 250
Nuray Voyvoda 146, 480, 481, 483, 491
Nur Betül Ünal Özdemir 36, 356
Nurcan Çetin 144
Nurdan Çay 765
Nurgül Orhan Metin 108, 486
Nurgül Özarı 355
Nuri Çetin 208
Nuri Karabay 606
Nuri Özgür Kılıçkesmez 53
Nur Kara 781
Nur Soylu 399
Nursun Özcan 148, 788
Nurşen Toprak 274, 326, 365, 473, 658
Nuruban Delal Azarkan 867
Nurullah Çelik 765
Nurullah Dağ 304, 444, 553, 566, 577
Nusret Seher 272, 302, 306, 343, 539, 549, 550, 563, 727, 745, 831

O

Oğuz Abdullayev 404
Oğuz Aslan 501, 750
Oğuzcan Ünal 54, 392, 398
Oğuz Dicle 165, 288
Oğuzhan Özdemir 108
Oğuzhan Yıldız 816
Oğuz Karakayalı 724
Oğuz Özden Cebeci 480
Okan Gürkan 195, 259, 275, 312, 360, 388, 848, 870, 880
Okan İnce 73, 91, 375, 585, 593, 644, 746, 798
Olcay Karakaya 399
Onur Aydınlı 34
Onur Başdemirci 333, 433, 840, 891
Onur Ergun 530
Onur Erol 157
Onur İsmi 711
Onur Şimşek 270
Onur Yılmaz 45
Orhan Avcı 35
Orhan Macit Arıyürek 867
Orhan Oyar 359, 576, 586, 589, 639, 863, 883
Osman Dere 39
Osman Konukoğlu 683
Osman Kula 505, 512, 523, 561
Osman Melih Topçuoğlu 131
Osman Öcal 184
Osman Üdürgücü 338, 418, 856
Osman Zekioğlu 680
Ozan Aşmakutlu 166
Ozan Bozkurt 198, 464

Ö

ökçen Çoban Çiftçi 694
Ömer Bağcılar 724
Ömer Bağcılar, 265
Ömer Bektaş 786
Ömer Bender 500
Ömer Demir 198, 464
Ömer Faruk Ateş 533
Ömer Faruk Topaloğlu 305, 306

Ömer Fatih Nas 161, 226, 504, 525, 529
Ömer Kitiş 737
Ömer Koray Hekimoğlu 54
Ömer Naci Tabakçı 212
Ömer Önder 694
Ömer Önder, 85
Ömer Özçağlayan 69, 340
Ömer Öztekin 110, 640, 698, 735
Özden Demir 116
Özge Aslan 680
Özge Coşkun 432, 805
Özge Hatice Çiftçi 140, 492
Özge Key 404
Özge Yapıcı Uğurlar 798, 803, 818, 827
Özgül Gülaslan Erdoğan 704, 722
Özgül Sağol 266, 289
Özgür Batum 138
Özgür Esen 784
Özgür Kılıçkesmez 80, 200
Özgür Öner 396, 601, 874
Özgür Öztekin 413, 704, 722
Özgür Sağol 354
Özgür Tosun 572
Özhan Özgür 426
Özkan Öner 285, 609
Özkan Özen 284, 287, 385, 391, 611, 756, 781, 871, 890, 893
Özlem Bozkurt 125
Özlem Özkale Yavuz 148, 176, 788
Öznur Boyunağa 172
Öznur Leman Boyunağa 495, 559, 566, 789

P

Parvın Huseynova 118
Perihan Varım 66
Pınar Balcı 92, 178, 663, 665, 668, 671, 673, 682
Pınar Diydem Yılmaz 469, 868
Pınar Eyi 657
Pınar Koç 733
Pınar Nercis Koşar 123, 445, 446, 489
Polat Koşucu 597

R

Rabia Bozdoğan Arpacı 836
Rabia Yolalan 216, 234, 300, 455, 649, 650
Rafet Mete 40
Rahmi Çubuk 36, 356
Rahmi Eren Özkan 313, 375, 536, 585, 593, 644, 746, 818
Rahşan Göçmen 732, 744
Raif Çakmur 689
Ramazan Çelik 881
Ramazan Kutlu 50, 188, 191, 196, 214, 228, 502, 506, 507, 514, 519, 527, 533
Ramazan Köylü 232
Ramil Aliyev 520, 522, 834
Rana Beyoğlu 172, 495, 559, 789
Rana Günöz Cömert 373, 378, 434, 768
Rasime Pelin Kavak 439, 451
Raşit Eren Büyüktoka 407, 805
Ravza S. Yılmaz 140
Recep Sade 349
Recep Savaş 221, 834, 845, 847, 849, 858
Rıfat Nuri Şener 737
Rıza Dinçer Yıldızdaş 828
Ruhi Onur 115, 381, 382
Ruhullah Eşim 145
Rukan Matsar 843, 874
Rüştü Türkay 285, 411
Rüveyde Begüm Güneş 333

S

Sabahattin Yüzkan 308, 524
Sabriye Gülçin Bozbeyoğlu 557
Sadık Ahmet Uyanık 688
Sadık Bilgiç 508, 509, 511, 516, 517
Sadullah Şimşek 832
Saffet Öztürk 324, 424, 430, 578, 619, 709
Safiye Gürel 333
Safiye Kafadar 225, 543, 804
Saim Türkoğlu 315, 317, 318, 325, 331, 364, 365, 392, 455, 473, 867, 887
Sait Alan 62
Salih Çırak 270
Samet Mutlu 571
Samet Şimşek 345, 361, 647, 894
Sami Bardakçı 722
Sancar Bayar 679
Savaş Hereklioğlu 31, 102, 236, 541, 561, 598, 633, 738
Sebahat Nacar Doğan 259, 275, 312, 360, 388, 728, 749, 870
Seçkin Çobanoğlu 478
Seda Kaynak Şahap 791
Sedanur Karaman Gülsaran 632
Seda Soğukpınar Karaağaç 477, 601
Sefa Keskin 100
Sefa Yapıcı 828
Seher Demirer 169
Seher Susam 138
Selahattin Durmaz 263, 808
Selami Serhatlıoğlu 543
Selçuk Akkaya 110, 622, 640, 819
Selçuk Parlak 201, 389, 393, 397
Selen Bayraktaroğlu 422, 567, 834, 838, 845, 847, 849, 858
Selen Beyza Kavuncu Kahvecioğlu 749
Selmin Perihan Kömürcü Erkmen 374, 490, 841, 872
Semih Hot 500
Sena Azamat 153, 250
Sena Ünal 401
Serap Gültekin 687
Seray Akçalar 508, 509, 511, 516, 517
Seray Kurt Güney 211
Sercan Mengüç 303
Sercan Tosun 551
Serçin Özkök 557
Serdar Akyar 797
Serdar Altınay 30
Serdar Arslan 232, 601, 868
Serdar Aslan 153, 390, 814, 862
Serdar Solak 440, 646, 738
Seren Ay 321, 347, 367, 439, 484
Serhan Eren 450
Serhat Aras 32
Serhat Başaran 338, 699, 759, 864
Serhat Kaya 349
Serkan Arıbal 73, 91, 313, 536, 580
Serkan Güneyli 221
Serkan Sevgi 74, 160, 180
Serkan Yüksel 321
Sermin Özkal 27
Serra Özbal Güneş 488, 556
Servan Yaşar 146, 480, 481, 483, 491
Servet Erdemli 557, 830
Servet Kahveci 51
Sevcan Türk 590
Sevda Mevlütoğlu 281, 560, 565, 829, 838, 847
Sevda Yılmaz 111, 841, 872
Sevim Baykal Koca 53
Sevim Özdemir 626
Sevtap Arslan 350
Sezai Yılmaz 50, 188, 191, 196, 214, 228
Sezer Kula 169, 297, 384
Shamil Aliyev 434, 768
Sıddıka Halıcıoğlu 433, 762
Sıdıka Halıcıoğlu 62
Sianan Akay 336
Sibel Kul 110
Sibel Özler 810
Sinan Akay 330, 362
Sinan Erdemi 597, 622, 640, 698, 735, 819
Sinan Karatoprak 188, 191, 196, 214, 228, 506, 507, 519, 527
Sinan Öcalan 445, 446, 489
Sinan Ülgen 326, 355, 357, 785
Sinan Ünal 576
Sonay Aydin 119, 129
Suat Fitoz 791
Suat Fitöz 786, 797
Suat İnce 299
Suat Kamil Süt 277
Suna Ors Kokurcan 720
Suna Şahin Ediz 261, 485
Sunay Sibel Karayol 232
Suzan Şaylısoy 324, 424, 430, 709, 774
Süha Türkmen 223
Sülen Sarıoğlu 23
Süleyman Alp Çölbe 592
Süleyman Bakdık 868
Süleyman Baldane 403
Süleyman Ekiz 418, 716
Süleyman Ekiz, Yüksel Balcı 856
Süleyman Metin Çubuk 271, 857
Süleyman Öncü 345, 361, 647, 894
Süleyman Özkan Aksoy 178, 665, 671, 682
Süleyman Tutar 569
Sümeyye Sekmen 279

Ş

Şadan Tutuş 82
Şafak Parlak 33, 85
Şamil Aliyev 876
Şebnem Örgüç 104
Şehide Çağla Pınar 338, 716
Şehnaz Evrimler 48
Şengül Tarhan 92
Şeniz Akçay 209
Şeyda Öte Karaca 554
Şeyma Tafralı 55
Şükriye Yılmaz 799, 812
Şükrü Mehmet Ertürk 44, 45, 90, 212, 225, 263
Şükrü Oğuz 188, 735

T

Taha Yasin Arslan 729
Talat Koparan 492
Tarkan Ergün 284, 287, 385, 391, 611, 756, 781, 871, 890, 893
Taylan Kara 338, 471
Toğrul Mammadov 724
Tolga Kocatürk 404
Tuba Selcuk Can 626
Tufan Egeli 386
Tuğba Günler 601
Tuğba İlkem Kurtoğlu Özçağlayan 340
Tuğba Tümer 224
Tuğçe Aksu Uzunhan 803
Tuğrul Bulut 572, 573
Turgay Kara 24, 601, 612, 623, 634, 636, 637, 638, 642, 652, 770, 810
Turgut Pişkin 180
Turkan Ikizceli 32
Tülay Özer 146, 480, 481, 483, 491
Tülin Deniz Yalta 598
Tülin Öztürk 280, 310, 634
Tülin Yıldırım 208
Türkan İkizceli 51, 109
Türker Acar 135, 219

U

Uğur Bozlar 249, 330, 371, 544, 547, 552, 557, 562, 625, 771
Uğur Canpolat 33
Uğur Gülsaran 70, 102, 236, 440, 505, 632, 633, 776
Uğur Karasu 159
Uğur Kesimal 61, 96
Uğur Özçelik 794

Uğur Toprak 424, 430, 709
Uğur Yanç 129
Ulaş Aday 310
Ulaş Yüksel 165
Umut Erdem 44, 90
Umut Öğüşlü 688
Umut Perçem Orhan Söylemez 75, 193
Ural Koç 34
Utkan Büyükceran 297
Uygar Mutlu 27

Ü

Ülker Koçak 172
Ülkü Aygen Türkmen 500
Ülkü Kerimoğlu 469
Ümit İpeksoy 101

V

Vefa Öner 396, 477, 601, 874
Velihan Çayhan 201, 459
Veysel Atilla Ayyıldız 299
Veysel Burulday 351, 374
Veysel Kaplanoğlu 419
Veysi Hakan Yardımcı 200
Volkan Çakır 116
Volkan İnce 50

Y

Yahye Garad Mohmed 774
Yakup Özbay 350, 821, 852
Yasemin Durum Polat 71, 404
Yasemin Gündüz 66, 533
Yasemin Karaman 352, 357, 439
Yasemin Polat 108
Yasin Duran 290
Yasin Sarıkaya 350
Yasin Yaraşır 867
Yaşar Bükte 110
Yaşar Türk 175, 194
Yavuz Durmuş 226
Yavuz Metin 108
Yavuz Yüksel 284, 287, 385, 391, 611, 756, 781, 871, 890, 893
Yeliz Aktürk 395
Yeliz Gül 94, 283, 461, 466, 629
Yeliz Pekçevik 432, 805
Yeşeren Deniz Şenli 265, 724
Yeşim Eroğlu 280, 310, 634
Yeşim Karagöz 211
Yıldıray Savaş 67
Yıldız Kılar Sözel 316, 319, 344, 345, 461, 747, 761, 783
Yiğit Uyanıkgil 135
Yunus Emre Oruk 470
Yusuf Kaplan 392
Yusuf Kenan Çetinoğlu 572, 573
Yusuf Kerem Limon 271, 857
Yusuf Usta 377
Yusuf Vayısoğlu 224
Yüksel Balcı 224, 377, 418, 742, 817, 836, 851, 864

Z

Zafer Demir 30
Zafer Ünsal Coşkun 255, 497, 499, 500
Zehra Akkaya 35, 594, 692
Zehra Hilal Adıbelli 135, 209, 784
Zehra Pınar Koç 817
Zeliha Coşgun 139, 832, 840, 891
Zeycan Kübra Cevval 91, 395
Zeynep Aydoğan 698, 819
Zeynep Eskalen 250
Zeynep Keskin 707
Zeynep Nihal Kazcı 388, 728, 749, 870
Zeynep Nihan Çıkım 436, 731, 778
Zeynep Nur Akyol Sarı 876
Zeynep Sezgi Erdal 687
Zuhal Bayramoğlu 877
Zühre Kaya 172